64589

CZ
229928

HANDBUCH

DER

VERGLEICHENDEN ANATOMIE

DER

HAUSTIERE

SECHZEHNTE AUFLAGE

HANDBUCH

DER

VERGLEICHENDEN ANATOMIE

DER

HAUSTIERE

BEARBEITET

VON

GEHEIMEM RAT DR. MED. ET MED. VET. ET PHIL. **WILHELM ELLENBERGER**

O. PROFESSOR AN DER VORMALIGEN TIERÄRZTLICHEN HOCHSCHULE IN DRESDEN I. R.

UND

GEHEIMEM MEDIZINALRAT DR. MED. ET MED. VET. ET PHIL. **HERMANN BAUM**

O. PROFESSOR DER VETERINÄRANATOMIE AN DER UNIVERSITÄT LEIPZIG

SECHZEHNTE AUFLAGE

DER IN 1.—4. VON GURLT, IN 5. VON LEISERING UND MÜLLER, IN 6. UND 7. VON LEISERING, MÜLLER UND ELLENBERGER, IN 8. VON ELLENBERGER, MÜLLER UND BAUM, IN 9., 10., 11., 12., 13., 14. UND 15. AUFLAGE VON ELLENBERGER UND BAUM BEARBEITETEN ANATOMIE DER HAUSTIERE

MIT 1373 ZUM GROSSEN TEIL FARBIGEN TEXTABBILDUNGEN



BERLIN

VERLAG VON JULIUS SPRINGER

1926

II 297 2907
WYŻSZA SZKOŁA ROLNICZA BIBLIOTEKA GŁÓWNA W SZCZECINIE

ALLE RECHTE VORBEHALTEN.
COPYRIGHT 1921 BY JULIUS SPRINGER, BERLIN.

Zachodniopomorski Uniwersytet Technologiczny w Szczecinie BIBLIOTEKA GŁÓWNA -24-
CZ. 64589
1955 K 2098

Vorwort zur achten bis sechzehnten Auflage.

Das nunmehr in 16. Auflage vorliegende Handbuch der vergleichenden Anatomie der Haustiere erschien in erster Auflage 1822 als ein bahnbrechendes und grundlegendes anatomisches Werk, dessen Schöpfer E. F. Gurlt war. Während der Lehrtätigkeit Gurlts erschienen von dem Werke vier Auflagen. Nach Gurlts Ausscheiden aus dem Lehramte wurde das Werk in 5. Auflage 1872 von seinen Schülern Leisering und Müller umgearbeitet und in 6. und 7. Auflage von diesen beiden Autoren unter Mitwirkung von einem weiteren Gurltschen Schüler, Ellenberger, herausgegeben, der die Bearbeitung der mikroskopischen Anatomie übernommen hatte. Die 8. Auflage des Werkes wurde nach dem Ausscheiden Leiserings von Müller und Ellenberger unter Mitwirkung von Baum bearbeitet. Nachdem die 8. Auflage vergriffen war, haben wir (Ellenberger und Baum) die Bearbeitung der weiteren Auflagen übernommen; es sind in der Folgezeit erschienen: die 9. Auflage im April 1900, die 10. Auflage im Oktober 1902, die 11. Auflage im Februar 1906, die 12. Auflage im Oktober 1908, die 13. Auflage im Juli 1912, die 14. Auflage im November 1914, die 15. Auflage im August 1921 und die vorliegende 16. Auflage im Juni 1926.

Bei der Bearbeitung der neuen Auflagen sind wir stets bestrebt gewesen, die allseitig anerkannte Brauchbarkeit des Werkes nicht allein zu erhalten, sondern möglichst noch zu steigern durch Aufnahme neuer, guter Abbildungen und durch Änderungen in der Darstellung, zugleich aber auch die Darstellung in möglichst hohem Grade vergleichend zu gestalten durch Aufnahme allgemeiner, in vergleichendem Sinne gehaltener Kapitel (s. S. VI) und durch weitgehende Berücksichtigung der Anatomie des Menschen. Im übrigen sind wir bemüht gewesen, alle Kapitel inhaltlich und bildlich derart auszubauen und die Literatur sowie alle Fortschritte der Anatomie so zu berücksichtigen, daß unser Werk nicht nur für den Präpariersaal und als Lehrbuch, sondern auch als Nachschlagebuch verwendet werden kann.

In den von Gurlt bearbeiteten Auflagen des Buches war die Anordnung des Inhaltes derart, daß jedes anatomische Organ (z. B. jeder Muskel, jeder Knochen usw.) zunächst für das Pferd beschrieben und daß daran anschließend die Abweichungen angefügt wurden, die das betreffende Organ bei den anderen Haustieren zeigt. Diese Methode hat trotz mancher Vorteile den großen Nachteil, daß unter ihr das Studium der Anatomie der einzelnen Tierarten leidet, weil die Beschreibung der zusammengehörigen anatomischen Teile sehr auseinandergerissen und der Überblick erschwert ist; dieser Nachteil tritt am deutlichsten im Präpariersaale hervor. Um diesem Übelstand abzuhelfen, ist von der 5. Auflage an die Anordnung des Inhaltes dahin abgeändert worden, daß nicht mehr die einzelnen Organe für sich, sondern die jeweiligen Organgruppen zusammenhängend für jede Tierart beschrieben wurden. Dabei wurde freilich das Pferd in den Vordergrund gestellt und gegenüber den anderen Tierarten wesentlich bevorzugt; die Beschreibung der Organe bei diesen bestand oft nur in einer Aufführung der Abweichungen, die die einzelnen Organe bei diesen Tierarten gegenüber dem Pferde zeigen. Durch diese Anordnung des Stoffes wurde zweifelsohne die Brauchbarkeit des Werkes für den Präpariersaal und den praktischen Tierarzt wesentlich erhöht, freilich auf Kosten des vergleichend-anatomischen Studiums und Verständnisses sowie auf Kosten der wissenschaftlichen Deutung einzelner Teile. Nach unserer Meinung können nur durch Vereinigung beider Methoden alle ihre Vorteile gewahrt und die Nachteile jeder der angewandten Methoden vermieden werden (vgl. Ellenberger und Baum: Zur Reform des anatomischen Unterrichtes an den Tierärztlichen Hochschulen.

Wiener tierärztliche Monatsschrift. I. Jahrg. S. 329). In der 8. Auflage wurde deshalb den Kapiteln der Muskel-, Eingeweide-, Gefäß- und Nervenlehre und der Lehre von den Sinnesorganen unter der Überschrift „Allgemeines" eine vergleichend-anatomische Einleitung vorausgeschickt. In diesen Einleitungen werden die anatomischen Verhältnisse der betreffenden Organe oder Organkomplexe des Menschen und der Haustiere in vergleichender Weise ohne Bevorzugung einer Tierart geschildert. In der 9. Auflage wurden entsprechende Kapitel auch den Hauptabschnitten der Osteologie und der Lehre von der Haut vorausgeschickt. Diese einleitenden Kapitel erklären vom Standpunkte der vergleichenden Anatomie aus eine große Anzahl anatomischer Benennungen und Kunstausdrücke, die in den früheren Auflagen, da sie bei der Beschreibung der anatomischen Verhältnisse des Pferdes ohne vorherige Erklärung gebraucht wurden, dem Studierenden zumeist unverständlich bleiben mußten. Sie enthalten ferner das Allgemeine, also was für alle Haustiere und nicht nur für das Pferd gilt, z. B. Bau, Verrichtungen, Versorgung mit Gefäßen und Nerven u. dgl. Weiterhin bieten sie dasjenige, was der Tierarzt über den anatomischen Bau des Menschen wissen möchte. Endlich sollen diese vergleichenden Betrachtungen dem Studierenden als Repetitorium für die vergleichende Veterinäranatomie dienen. Die knappe Nebeneinanderstellung der hauptsächlichsten Verschiedenheiten im anatomischen Bau der Haustiere und des Menschen in den einleitenden Kapiteln soll es dem Studierenden ermöglichen, diese schwierigen Verhältnisse leichter zu erfassen und dem Gedächtnis sicherer einzuprägen. Diese „Vergleichenden Betrachtungen" sind ganz selbständige Kapitel, ebenso wie es die speziellen Kapitel über die Anatomie der Teile jeder einzelnen Tierart sind. Sie können also jedes für sich allein studiert werden, um so mehr, als wir bemüht gewesen sind, die speziellen Kapitel auch bei den Wiederkäuern, dem Schwein und den Fleischfressern inhaltlich möglichst vollständig und möglichst selbständig zu gestalten.

Durch die Einfügung der vergleichenden Kapitel, den Ausbau der speziellen Kapitel, die weitgehende Berücksichtigung der Literatur, die Aufnahme entwicklungsgeschichtlicher Kapitel und physiologischer Hinweise und die Hinzunahme vieler neuer Abbildungen ist das Werk seit der 9. Auflage inhaltlich fast vollständig verändert, vor allem aber auch vergrößert worden.

In der 8.—16. Auflage haben wir im ganzen 1363 **Abbildungen** neu aufgenommen; von den Abbildungen der 7. Auflage finden sich unter den 1373 Abbildungen in der 16. Auflage nur noch 44 Stück. Von den neu aufgenommenen 1363 Abbildungen sind 151 anderen Werken (zum größten Teil Lehrbüchern der Anatomie des Menschen) entlehnt worden, so daß infolgedessen 1212 Abbildungen Originalzeichnungen von uns oder aus unseren Instituten sind, die fast alle nach eigens zu diesem Zwecke von uns oder unseren Schülern hergestellten Präparaten angefertigt wurden. Nur zu einigen wenigen, vor allem zu den in der 12. Auflage aufgenommenen entwicklungsgeschichtlichen Abbildungen haben wir aus den bekannteren embryologischen Werken eine Anzahl Abbildungen als Vorlagen benutzt. Die Gesamtzahl der Abbildungen ist von 248 in der 7. Auflage auf 1373 in der 16. Auflage gestiegen, obwohl aus der 8. Auflage überdies noch 82 auf die histologischen Verhältnisse bezügliche Abbildungen entfernt worden sind. Wir sind dabei bestrebt gewesen, auch in bildlicher Beziehung alle Haustierarten möglichst gleichmäßig zu berücksichtigen und nicht das Pferd einseitig zu bevorzugen. Wir legen großes Gewicht darauf, daß unser Werk mit möglichst vielen guten, nach Möglichkeit farbigen Abbildungen ausgestattet ist. Gute Abbildungen sind für den anatomischen Unterricht unentbehrlich und erleichtern das Studium der Anatomie ungemein. Das vergleichende Studium haben wir dadurch zu erleichtern gesucht, daß wir viele Abbildungen von Organen des Menschen und aller Haustierarten neu hergestellt und nebeneinander gestellt haben, so daß ein Blick auf diese Abbildungen fast schon genügt, um die Hauptunterschiede dieser Organe nach der Tierart sofort zu erkennen.

Man vergleiche z. B. die Abbildungen des Atlas S. 32, des Epistropheus S. 33, der Lendenwirbel S. 35, des Kreuzbeins S. 37, der Rippen S. 39, des Hinterhauptsbeins S. 65, des Unterkiefers S. 77, des Zungenbeins S. 78, des Schulterblattes S. 119, des Humerus S. 121, des Unterarmskelettes S. 122, des Vorderfußskelettes S. 124, des Beckens S. 160, des Os femoris S. 162, der Ossa cruris S. 164, der Kniescheibe S. 165, des Tarsus S. 166, der Unterarmmuskeln S. 228, der Unterschenkelmuskeln S. 298, des harten Gaumens S. 356, des Ackerknechtschen Organs S. 357, der Zunge S. 360, des Oesophagus S. 394, des Magens S. 396, des Dickdarms S. 403, der Leber S. 408, der Milz S. 412, der Nasenknorpel S. 466,

des Nasenspiegels S. 468, des Schildknorpels S. 470, des Kehldeckels S. 470, der Niere S. 510, des Uterus S. 557 und 558, des Euters S. 578 und 579, der Schilddrüse S. 582, des Aortenbogens S. 620, der Arterien am Vorderfuße S. 632 und 633 und am Hinterfuße S. 676 und 677, der A. coeliaca S. 668 und 669, der A. mesenterica cranialis S. 670 und 671, der Hypophyse S. 779, der Gehirnfurchen S. 798, der Nerven am Vorderfuße S. 879 und 880, des Blinzknorpels S. 914, des Augenhintergrundes S. 928, des Ohrmuschelknorpels S. 940 und 941, des Zehenendorgans S. 971 usw.

Die Reproduktion der Abbildungen erfolgte in der für den einzelnen Fall am besten geeigneten Methode. Zur Erhöhung der Deutlichkeit und Übersichtlichkeit der Abbildungen wurde möglichst ausgiebiger Gebrauch von der farbigen Wiedergabe der Abbildungen gemacht.

Der histologische Bau der Organe und Gewebe ist nur in großen Zügen geschildert worden und nur soweit dies für das Verständnis notwendig erschien.

In den einzelnen Kapiteln sind von der 9.—16. Auflage folgende wesentliche Änderungen und Verbesserungen vorgenommen worden:

Das Kapitel **Osteologie** ist ebenso wie die Tabelle über den Zahnausbruch in der 9. Auflage fast ganz umgearbeitet worden. In der 10. Auflage haben die Abschnitte über die Phalangenbänder und das Siebbeinlabyrinth eine neue Bearbeitung gefunden. In der 11. Auflage fand eine Schilderung der Synovialgruben, der Nahtobliterationen und Altersveränderungen der Knochen und der Entwicklung des Skelettes und der Zähne neu Aufnahme. In der 13., 14., 15. und 16. Auflage wurden viele vergleichende Knochenabbildungen neu eingefügt und die Architektur und die Entwicklung der Knochen textlich und bildlich berücksichtigt. Das Kapitel **Zähne** ist besonders in der 15. Auflage umgearbeitet und erweitert worden.

In der **Myologie** ist in der 9. Auflage das Kapitel über die Muskeln des Pferdes, um Raum zu gewinnen, zweckentsprechend gekürzt worden, während die Muskeln der anderen Haustiere ausführlicher als früher abgehandelt worden sind. In der 10. Auflage sind die Nasenmuskeln der Wiederkäuer und die Fußmuskeln des Schweines und in der 11. Auflage die Muskeln von Schaf, Ziege und Katze und die Entwicklung der Muskulatur beschrieben bzw. neu bearbeitet worden. In der 12. und 13. Auflage sind Kapitel über die Sehnenscheiden von Rind und Hund aufgenommen und durch Abbildungen illustriert worden. In der 16. Auflage ist eine Schilderung der Gruppenwirkungen der Muskeln neu aufgenommen worden.

Die **Eingeweidelehre** ist in der 8. und 9. Auflage gekürzt worden; einzelne Kapitel wurden neu bearbeitet, z. B. die Nebenhöhlen der Nasenhöhle beim Pferd und Rinde. In der 10. Auflage sind die textliche und bildliche Darstellung des Netzes, die Verhältnisse der Muskulatur des Magens und die anatomischen Verhältnisse des Kehlkopfes abgeändert und erweitert und die Nebenhöhlen der Nasenhöhle des Schweines und der Fleischfresser neu bearbeitet worden. In der 11. Auflage wurden die Beschreibungen der Speicheldrüsen (besonders der Sublingualisdrüsen), der Lymphknötchen des Darmes, der lateralen Nasendrüse und der akzessorischen Geschlechtsdrüsen neu bearbeitet. In der 15. Auflage wurden die Organe mit innerer Sekretion zu einem besonderen Kapitel zusammengestellt und ihre Beschreibung erweitert.

In der **Gefäßlehre** wurde in der 9. Auflage die Schilderung der Arterien der Wiederkäuer, Fleischfresser und des Schweines zum größten Teil neu bearbeitet und mit neuen Abbildungen ausgestattet. Auf die Anführung der Varietäten mußte der Raumersparnis halber vielfach verzichtet werden. Immerhin haben wir die Schilderung der wichtigsten Abweichungen auf Grund eines von uns gesammelten reichhaltigen statistischen Materials neu in unser Handbuch aufgenommen und durch zahlreiche Abbildungen erläutert. In der 14. Auflage haben die Kopf- und Halsarterien der Wiederkäuer eine besondere Bearbeitung erfahren. In der 11. Auflage haben wir bei der Schilderung des Venensystems uns entschlossen, dem Vorschlage von Schmaltz (Berl. tierärztliche Wochenschr. 1898, S. 193) folgend, die Venen wie die Arterien von den Stämmen aus zu schildern und mit dem bisherigen Brauche der Schilderung vom Ursprunge nach den Stämmen hin, also dem Blutstrome entsprechend, zu brechen. Die Beschreibung der Lymphknoten ist in höherem Maß als bisher vergleichend erfolgt. Außerdem sind in der 14. Auflage die vergleichende Schilderung der Gefäße der Bauch- und Beckenhöhle und die systematische Beschreibung dieser Gefäße von Rind und Schwein und in der 12. Auflage die Kapitel über die Gefäße am Vorder- und Hinterfuße neu bearbeitet worden. In der 13. Auflage ist eine durch zahlreiche farbige Abbildungen illustrierte Schilderung der Lymphknoten und Lymphgefäße des Rindes, in der 14. Auflage eine Übersicht über die Lymphknoten, in der

15. Auflage eine über die Lymphgefäße des Hundes aufgenommen worden. In der 16. Auflage wurde die Darstellung des gesamten Lymphgefäßsystems nach der Originalbearbeitung von Baum (Das Lymphgefäßsystem des Rindes, Berlin 1912, Das Lymphgefäßsystem des Hundes, Berlin 1918, und zahlreiche Einzelarbeiten) textlich und bildlich wesentlich erweitert.

Im Kapitel **Neurologie** ist von der 9. Auflage an eine vollständig neue Bearbeitung der Anatomie des zentralen Nervensystems erfolgt. Dieses Kapitel ist auf Grund der im Präpariersaale gemachten Erfahrungen und zur Befriedigung praktischer Bedürfnisse in einen nur für den Anfänger und das Studium im Präpariersaal und einen für die fortgeschritteneren Studierenden und den ausgebildeten Tierarzt bestimmten Abschnitt gegliedert worden, der die feineren Verhältnisse der Zentralorgane berücksichtigt. Die Bearbeitung des letzteren Kapitels hat von der 9. Auflage an unser verehrter Kollege Prof. Dr. Dexler in Prag übernommen; er hat in den folgenden Auflagen das Kapitel nicht allein erheblich ergänzt und erweitert, sondern zum Teil vollständig neu bearbeitet und mit einer großen Anzahl neuer Abbildungen versehen. Für die 10. Auflage sind überdies die Blutleiter des Gehirns neu bearbeitet worden.

In der Lehre von den **Sinnesorganen** fanden in der 10. Auflage die Ohrmuschel, in der 11. Auflage die Augenlider, die Gefäße des Auges und die Ohrmuskeln von Rind und Schaf eine m. o. w. neue Bearbeitung. Im Kapitel **Haut** wurde in der 11. Auflage die Entwicklung der Epidermoidalgebilde neu geschildert. In dem Abschnitt **Anatomie der Vögel** sind viele auf das Hausgeflügel bezügliche anatomische Einzelheiten und viele Abbildungen neu aufgenommen worden; die Verhältnisse der Mundhöhle, des Kehlkopfes usw. der Vögel wurden neu geschildert.

Außerdem ist in der 12. Auflage das Kapitel: **Exenteration der Bauchhöhlenorgane des Rindes** vollständig neu bearbeitet worden, während in der 10. Auflage ein Kapitel über **Fruchthüllen und Lage des Foetus im Uterus** neu aufgenommen worden ist. Ferner haben wir uns von der 10. Auflage an entschlossen, kurze **entwicklungsgeschichtliche Schilderungen** der Organe und Organapparate zu geben, soweit dieselben zum Verständnisse der makroskopisch-anatomischen Verhältnisse beizutragen geeignet sind. Diese Kapitel wurden in der 11. Auflage erweitert und in der 12. Auflage durch eine Schilderung der ersten Entwicklungsvorgänge ergänzt. In der 13. Auflage wurde diese Schilderung, soweit sie sich auf die früheste Entwicklung einzelner Organe und Organapparate bezieht, vom allgemeinen Kapitel abgetrennt und dementsprechend die Schilderung der Entwicklung der betreffenden Organe ergänzt. Die in unserem Werk enthaltenen embryologischen Abschnitte sollen den Studierenden nur als ein kurzes Repetitorium der Entwicklungsgeschichte dienen und ihnen im übrigen das schwierige entwicklungsgeschichtliche Studium erleichtern, sie sollen aber nicht das Studium entwicklungsgeschichtlicher Lehrbücher ersetzen.

Die **Anatomie des Menschen** ist erstmalig in der 9. Auflage in den allgemeinen Kapiteln berücksichtigt worden; in den späteren Auflagen wurde die Darstellung textlich und bildlich erweitert; so sind in der 12. Auflage und noch mehr in der 13. Auflage eine große Anzahl farbiger Muskel- und Gefäßabbildungen vom Menschen aufgenommen worden.

In sämtlichen Kapiteln ist die wichtigere **veterinäranatomische Literatur** der letzten 35 Jahre unter Angabe der Literaturquellen berücksichtigt worden. In der 9. bis 11. Auflage befanden sich die Hinweise der von uns bei der Bearbeitung des Textes benutzten literarischen Quellen zerstreut im fortlaufenden Text, oder sie wurden in Fußnoten gebracht. Für die 12. Auflage hatten wir alle diese Angaben zu einem besonderen Literaturverzeichnis zusammengefaßt und dieses als Anhang dem Werke beigegeben. Um Platz zu sparen, waren in das Verzeichnis außer den Namen der Autoren nur die Publikationsorte und Publikationszeit usw., jedoch nicht die Titel der Abhandlungen aufgenommen worden. Letzteres erschien uns damals nicht notwendig, weil im Text unseres Handbuches der Hinweis auf die Literaturangabe im Literaturverzeichnis durch Angabe der Zahl erfolgt, die die Literaturangabe in dem alphabetischen Verzeichnisse hat. Wir haben in unserem Werke grundsätzlich nur solche Literaturangaben gemacht, die wir im Texte wirklich benutzt haben. An der betreffenden Textstelle ist stets auf die zugehörige Literaturangabe verwiesen, so daß der Leser immer die Möglichkeit hat, die entspr. Originalarbeit zu finden. In der 13. Auflage haben wir der besseren Übersicht halber das **Literaturverzeichnis** alphabetisch geordnet. In der 15. Auflage ist es neu bearbeitet worden. Es hatte allmählich einen zu großen Umfang angenommen und war trotzdem lückenhaft, weil

bei den meisten Angaben nur der Name des Autors und die Zeitschrift, nicht aber auch der Titel der Arbeit angegeben waren (s. S. VIII); es wurden deshalb in dem vervollständigten Literaturverzeichnis der 15. Auflage auch die Titel der Arbeiten angeführt. Um den hierdurch beanspruchten Raum andrerseits wieder zu ersparen und das Literaturverzeichnis räumlich möglichst einzuschränken, wurden die in unserem Werke oft zitierten Zeitschriften zu einem fortlaufend numerierten Zeitschriftenverzeichnis zusammengestellt; im Literaturverzeichnis wird dann durch fettgedruckte Zahlen auf die betreffende Zeitschrift im Zeitschriftenverzeichnis verwiesen. Weiterhin sind diejenigen älteren Arbeiten nicht mehr aufgeführt worden, die in neueren Arbeiten angegeben sind, womit natürlich nicht etwa gesagt sein soll, daß die nicht besonders aufgeführten Arbeiten weniger wichtig oder weniger wertvoll seien als die im Literaturverzeichnis angegebenen neueren Arbeiten; das Gegenteil ist sehr oft der Fall. Wir wollten grundsätzlich nur dem Leser und Literatursuchenden die Möglichkeit bieten, alle einschlägigen Arbeiten zu finden.

Über die von uns angewandte **Nomenklatur** ist folgendes zu bemerken: Bekanntlich besteht seit dem Jahre 1895 eine einheitliche anatomische Nomenklatur für die Anthropotomie. Diese Nomenklatur ist aber für die Veterinäranatomie nicht durchgängig anwendbar und selbstverständlich auch lückenhaft, da in dem Nomenclator anatomicus Basilensis (Nomina anatomica hom.) die Benennungen für solche Teile der Tiere fehlen, die beim Menschen nicht vorhanden sind. Es haben deshalb die Veterinäranatomen unter möglichster Anlehnung an die anthropotomische Nomenklatur eine einheitliche veterinäranatomische Nomenklatur zu schaffen versucht. Man ist bestrebt gewesen, wenn möglich nur vergleichend-anatomisch richtige Ausdrücke zu wählen, die für alle Tiere und den Menschen und für jede Lage und Haltung passen. Damit sind natürlich viele der älteren Bezeichnungen in Wegfall gekommen. Dies hat den Vorteil, daß die Zahl der von den Studierenden zu erlernenden Namen erheblich verringert worden ist, und daß viele alte, unpassende Benennungen ausgemerzt werden konnten. Wir haben für jeden anatomischen Teil, wenn irgend angängig, nur einen fremdsprachlichen und einen deutschen Namen aufgenommen; bisweilen haben wir allerdings aus bestimmten (meist geschichtlichen) Gründen neben dem neuen auch den alten Namen angeführt. Wenn die veterinäranatomische Bezeichnung von der anthropotomischen abweicht, dann haben wir letztere unter Beifügung eines N. (Nomenclator anatomicus Basilensis) in Klammer hinzugefügt, ferner haben wir die wenigen veterinäranatomischen Bezeichnungen, zu deren alleiniger Annahme wir uns nicht entschließen konnten, in Klammer mit einem N. V. (Nomenclator anatom. veter.) den nach unserer Auffassung besseren Benennungen hinzugefügt. Zur Zeit sind die Veterinäranatomen Deutschlands damit beschäftigt, die veterinäranatomische Nomenklatur zu revidieren; sie hoffen diese Arbeit im Jahre 1927 beenden zu können; die Ergebnisse dieser Beratungen, soweit sie bis jetzt vorliegen, konnten für die vorliegende Auflage nur zum Teil verwendet werden, weil z. Z. der Beratungen die betr. Kapitel der 16. Auflage unseres Handbuches schon gedruckt waren. Wenn neben manchen Bezeichnungen (z. B. kranial, kaudal, kaudolateral usw.) noch deutsche Bezeichnungen (vorn, hinten usw.) in Klammer oder nebenher gebraucht worden sind, so ist dies geschehen, um das Verständnis, namentlich für die älteren Leser, denen die modernen Richtungsbezeichnungen (s. S. 2) noch nicht geläufig sind, zu erleichtern.

In der **16. Auflage** wurde trotz der hierfür ungünstigen Zeitverhältnisse wieder großer Wert auf die bildliche Vervollkommnung des Werkes gelegt. Die Zahl der Abbildungen ist von 1228 in der 15. Auflage auf 1373 in der 16. Auflage gestiegen, und zwar wurden 200 Abbildungen neu aufgenommen, von denen 49 zum Ersatz alter Abbildungen dienten, 21 anderen Werken entlehnt wurden und 179 Originale von uns sind. In gleicher Weise wie der bildliche wurde auch der textliche Teil des Werkes möglichst vervollständigt und vervollkommnet, und zwar dadurch, daß wir die bis Ende des Jahres 1924 erschienene veterinärmedizinische Literatur möglichst vollständig und die von den Jahren 1925 und 1926, soweit sie während des Druckes noch berücksichtigt werden konnte, verarbeitet und aufgenommen haben, und ferner dadurch, daß alle Kapitel erneut durchgesehen und durchgearbeitet wurden. Die Darstellung des Mittelohres, des Venensystems des Hundes, der Nerven der Gliedmaßen, der Lungen und Luftsäcke der Vögel, vor allem des Lymphgefäßsystems wurden wesentlich erweitert (s. S. VIII), eine Schilderung der Gruppenwirkungen der Muskeln und des Zehenendorgans neu aufgenommen und an zahlreichen Stellen physiologische Hinweise, die zum Verständnis der anatomischen Einrichtungen dienen sollen, eingefügt.

Die rasche Folge der Auflagen unseres Werkes hat uns veranlaßt, die Höhe der Auflage immer mehr zu steigern.

Über die **Schreibweise und Deklination der dem Griechischen und Lateinischen entnommenen Wörter,** die zum Teil m. o. w. ins Deutsche übernommen oder verdeutscht (z. B. mit deutschen Endsilben versehen) worden sind, herrscht bis heute keine bestimmte Regel, und wir kennen kein wissenschaftliches Werk, das die Schreibweise solcher Wörter nach bestimmten Regeln durchgeführt hätte. Die meisten Autoren haben sich offenbar m. o. w. vom Gefühl leiten lassen. Wir haben seit der 14. Auflage die Schreibweise und Deklination solcher Wörter möglichst nach folgenden Grundsätzen durchgeführt: 1. Die dem Griechischen und Lateinischen entnommenen und unverändert beibehaltenen Wörter werden in der lateinischen Schreibweise (z. B. c statt z oder k) geschrieben. Diese lateinische Schreibweise haben wir der deutschen Schreibweise (z. B. Skapula, Azetabulum) vorgezogen und auch dann angewendet, wenn das Wort zwar anscheinend verdeutscht, die lateinische Form aber ohne weiteres durch Ergänzung zu erkennen ist (z. B. das Occipitale, zu ergänzen ist Os; die Compacta, zu ergänzen Substantia; Colon, Caecum usw., zu ergänzen Intestinum). Hingegen sind die Wörter, bei denen die Verdeutschung klar zum Ausdruck kommt, auch deutsch geschrieben. Folgende Beispiele mögen das Prinzip erläutern: Os occipitale — in okzipitaler Richtung, Scrotum — Skrotalhaut, Längslage des Colon — Kolonlage, Caecum — Zäkumspitze, Fascia superf. — die oberflächliche Faszie, Viscera — Viszeralfläche, Canalis centralis — Zentralkanal. Nur ganz ausnahmsweise sind wir davon abgewichen, z. B. bei Cyklostomen. Was die Deklination anbetrifft, so werden in unserem Buche die Wörter, die lateinisch geschrieben sind, nicht dekliniert, also: des Tuberculum, des Caecum, des Colon usw.; die verdeutschten Wörter werden dekliniert, z. B. des Integuments. Ebenso wird in den lateinischen Wörtern ae und oe, in den verdeutschten dagegen ä und ö gesetzt, z. B. Praeputium — Präputialöffnung, Peritonaeum — Peritonäalhöhle.

Der vorstehend geschilderte Aufbau unseres Werkes ist nur durchführbar gewesen infolge des bei jeder von uns bearbeiteten Auflage immer neu bekundeten großen, verständnisvollen und opferbereiten Entgegenkommens des früheren Verlegers unseres Werkes, des Herrn Albert Aber, des Besitzers der Hirschwaldschen Verlagsbuchhandlung in Berlin. Dieser ist stets auf unsere zahlreichen, oft weitgehenden Wünsche und Anregungen in großzügiger Weise eingegangen und hat keine Kosten und Mühen gescheut, um zu ermöglichen, daß das Werk so vollkommen, wie dies bei der jeweilig gegebenen Sachlage möglich war, gestaltet und ausgestattet werden konnte. Zu unserem lebhaften Bedauern wurde Herr Aber während des Druckes der 15. Auflage von einer schweren Krankheit befallen, der er schließlich erlag. Nach dem Tode des Herrn Aber ist der Verlag unseres Werkes dadurch in andere Hände übergegangen, daß die Verlagsbuchhandlung Julius Springer in Berlin den gesamten Hirschwaldschen Verlag übernommen hat. Es ist uns eine angenehme Pflicht, zu betonen, daß auch der neue Verleger auf alle unsere Wünsche bereitwilligst in liberaler, großzügiger Weise und mit größtem Verständnis eingegangen ist. Er hat alles daran gesetzt, unser Handbuch in jeder Beziehung in möglichst vollendeter Form erscheinen zu lassen. In Anerkennung dieser für uns hocherfreulichen Tatsache ist es uns ein Bedürfnis, dem neuen Herrn Verleger auch an dieser Stelle unseren aufrichtigen und verbindlichsten Dank auszusprechen. Unser Dank gilt ferner Herrn Prof. Dr. Dexler in Prag für seine treue Mitarbeit (s. S. VIII).

Weiterhin haben wir auch unserem Herrn Kollegen Prof. Dr. Zietzschmann in Hannover dafür zu danken, daß er uns bei der Bearbeitung der neuen Auflage und zur Beseitigung fehlerhafter Angaben verschiedene sehr schätzenswerte Winke gegeben hat. Endlich sprechen wir auch unseren besten, aufrichtigen Dank dem Herrn Dr. Süppel, Prosektor am Veterinär-Anatomischen Institut der Universität Leipzig, aus, der uns vor allem beim Lesen der Korrekturen und bei der textlichen Durcharbeitung des Werkes eifrigst unterstützt hat, sowie Herrn Dr. Reimers, früher Assistent an dem genannten Institut, jetzt Veterinärassessor in Schleswig, der an der Herstellung des Registers den Hauptanteil genommen hat und Herrn Dr. Krämer, Assistent am Veterinär-Anatomischen Institut, der uns beim Lesen der Korrekturen wertvolle Hilfe geleistet hat.

Dresden und Leipzig, im Juni 1926.

Ellenberger. Baum.

Inhaltsverzeichnis.

Seite

Einleitung 1

Allgemeines über den feineren Bau des Tierkörpers 2
Einteilung des Tierkörpers 6
Allgemeines über die Entwicklung des Tierkörpers 9

I. Knochen- und Bänderlehre 17

Eigenschaften, Einteilung und Entwicklung der Knochen 17
Verbindungen der Knochen 20
Eigenschaften und Einteilung der Knorpel 24

A. Knochen des Rumpfes 25

I. Vergleichende Betrachtung 25
Entwicklung. 25
Wirbelsäule 26, Rippen 38, Brustbein 40, Brustkorb 41.
II. Rumpfskelett des Pferdes 41
Wirbel 41, Knochen des Thorax 48.
III. Rumpfskelett der Wiederkäuer 50
IV. „ des Schweines 52
V. „ der Fleischfresser 54
VI. Bänder des Rumpfskelettes 56

B. Knochen des Kopfes 62

I. Vergleichende Betrachtung 62
Entwicklung. 62
II. Schädelknochen des Pferdes 79
III. Gesichtsknochen des Pferdes 88
IV. Kopf des Pferdes als Ganzes 93
V. Kopfknochen der Wiederkäuer 99
VI. Kopf der Wiederkäuer als Ganzes 106
VII. Kopfknochen des Schweines 107
VIII. Kopf des Schweines als Ganzes 111
IX. Kopfknochen der Fleischfresser 111
X. Kopf der Fleischfresser als Ganzes 115
XI. Kiefergelenk 117
XII. Verbindungen des Zungenbeins 117

C. Knochen der Schultergliedmaße 117

Entwicklung des Gliedmaßenskelettes 117
I. Vergleichende Betrachtung 118
Bau und Entwicklung 126, Altersveränderungen 128.
II. Knochen der Schultergliedmaße des Pferdes 129
Hufknorpel und seine Verbindungen 138
III. Knochen der Schultergliedmaße der Wiederkäuer 139
IV. „ „ „ des Schweines 142
V. „ „ „ der Fleischfresser 143
VI. Verbindungen der Knochen der Schultergliedmaße 146

Seite

D. Knochen der Beckengliedmaße 158
I. Vergleichende Betrachtung 158
Bau und Entwicklung 166
II. Knochen der Beckengliedmaße des Pferdes 168
III. „ „ „ der Wiederkäuer 178
IV. „ „ „ des Schweines 180
V. „ „ „ der Fleischfresser 182
VI. Verbindungen der Knochen der Beckengliedmaße 184

Zahnlehre 191
Allgemeines 191
Entwicklung der Zähne 193
Einteilung der Zähne 195
Zähne des Pferdes 196
„ der Wiederkäuer 200
„ des Schweines 201
„ der Fleischfresser 204
„ des Menschen 205
Ausbruch und Wechsel der Zähne 202

II. Muskellehre 207
Allgemeines und Entwicklung der Skelettmuskulatur 207

A. Muskeln am Kopfe 210
Faszien des Kopfes 211
I. Vergleichende Betrachtung 211
II. Muskeln der Lippen, Backen und Nase des Pferdes 214
III. „ des Unterkiefers des Pferdes 217
IV. „ am Kopfe der Wiederkäuer 218
V. „ „ „ des Schweines 220
VI. „ „ „ der Fleischfresser 221

B. Muskeln der Schultergliedmaße 222
Faszien des Halses und der Schultergliedmaße 222
I. Vergleichende Betrachtung 223
II. Stamm-Gliedmaßenmuskeln des Pferdes 234
III. Muskeln an Schulter und Oberarm des Pferdes 240
IV. „ am Unterarme des Pferdes 245
V. „ „ Vordermittelfuße des Pferdes 251
VI. „ der Schultergliedmaße der Wiederkäuer 251
VII. „ „ „ des Schweines 259
VIII. „ „ „ der Fleischfresser 263

C. Muskeln des Stammes 270
Faszien des Rumpfes 270
I. Vergleichende Betrachtung 270
II. Muskeln am Rücken und Nacken des Pferdes 277
III. „ an der ventralen Fläche der Halswirbelsäule des Pferdes . 281
IV. „ „ „ Brustwand des Pferdes 282
V. Zwerchfell des Pferdes 284
VI. Bauchmuskeln des Pferdes 286
VII. Schwanzmuskeln des Pferdes 289
VIII. Stammuskeln der Wiederkäuer 290
IX. „ des Schweines 291
X. „ der Fleischfresser 292

D. Muskeln der Beckengliedmaße 293
Faszien des Beckens und der Beckengliedmaße 293
I. Vergleichende Betrachtung 295
II. Muskeln am Becken und Oberschenkel des Pferdes 303
III. „ „ Unterschenkel des Pferdes 312
IV. „ „ Hintermittelfuße des Pferdes 319
V. „ der Beckengliedmaße der Wiederkäuer 319
VI. „ „ „ des Schweines 323
VII. „ „ „ der Fleischfresser 324

III. Eingeweidelehre 334

A. Die großen Körperhöhlen und ihre seröse Auskleidung 334
a) Brusthöhle und Brustfell 335
b) Bauch- und Beckenhöhle, Bauchfell, Netz, Gekröse 339
Entwicklungsgeschichtliches über Leibeshöhlen und Zwerchfell 346

Seite

B. Verdauungsorgane 349

Entwicklung der Verdauungsorgane 349

I. Kopfdarm, Vergleichende Betrachtung 354

A. Mundhöhle 354

B. Schlundkopf 364

II. Mundhöhle und Schlundkopf des Pferdes 367

III. „ „ „ der Wiederkäuer 382

IV. „ „ „ des Schweines 387

V. „ „ „ der Fleischfresser 391

VI. Vorder-, Mittel- und Enddarm mit Anhangsdrüsen und Milz, Vergleichende Betrachtung 393

VII. Vorder-, Mittel- und Enddarm des Pferdes mit Anhangsdrüsen und Milz 413

a) Vorderdarm: Speiseröhre 413, Magen 414 — b) Mitteldarm (Dünndarm) 418 — c) Enddarm (Dickdarm) 421 — d) After und seine Muskeln 427 — e) Leber 428 — f) Bauchspeicheldrüse 432 — g) Milz 433.

VIII. Vorder-, Mittel- und Enddarm der Wiederkäuer mit Anhangsdrüsen und Milz 434

IX. Vorder-, Mittel- und Enddarm des Schweines mit Anhangsdrüsen und Milz 451

X. Vorder-, Mittel- und Enddarm der Fleischfresser mit Anhangsdrüsen und Milz 457

C. Atmungsorgane 465

I. Vergleichende Betrachtung 465

Entwicklung der Atmungsorgane 465

II. Atmungsorgane des Pferdes 477

A. Nasenhöhle 477 — B. Nebenhöhlen der Nase 482 — C. Kehlkopf 488 — D. Luftröhre 494 — E. Lungen 497.

III. Atmungsorgane der Wiederkäuer 498

IV. „ des Schweines 504

V. „ der Fleischfresser 506

D. Harnorgane 508

Entwicklung der Harnorgane 508

I. Vergleichende Betrachtung 509

II. Harnorgane des Pferdes 515

a) Nieren 515 — b) Harnabführende Organe 518.

III. Harnorgane der Wiederkäuer 519

IV. „ des Schweines 521

V. „ der Fleischfresser 522

E. Geschlechtsorgane 523

Entwicklung 523

1. Männliche Geschlechtsorgane 524

Entwicklung 524 — Descensus testium 525.

I. Vergleichende Betrachtung 526

II. Männliche Geschlechtsorgane des Pferdes 535

III. „ „ der Wiederkäuer 545

IV. „ „ des Schweines 548

V. „ „ der Fleischfresser 550

2. Weibliche Geschlechtsorgane 553

Entwicklung 553 — Descensus ovariorum 554.

I. Vergleichende Betrachtung 554

II. Weibliche Geschlechtsorgane des Pferdes 561

III. „ „ der Wiederkäuer 567

IV. „ „ des Schweines 572

V. „ „ der Fleischfresser 573

VI. Euter 575

F. Organe mit innerer Sekretion 581

1. Schilddrüse 582

2. Epithelkörperchen 584

3. Thymusdrüse 585

4. Nebennieren und Paraganglien 587

G. Hüllen und Lage des Foetus 588

Anhang: Exenteration der Eingeweide 592

Seite

IV. Gefäßlehre 598

Allgemeines 598

1. Blutgefäßsystem 601

Entwicklung 601

I. **Herz** 607

II. **Arterien** 618

A. A. pulmonalis 618

B. Aorta 618

C. Die kranial vom Herzen gelegenen Arteriengebiete 619

Vergleichende Betrachtung 619 — Truncus brachiocephalicus communis des Pferdes 635, der Wiederkäuer 653 — A. brachiocephalica und A. subclavia sinistra des Schweines 662, der Fleischfresser 664.

D. Aorta descendens 667

Vergleichende Betrachtung 667 — Aorta descendens des Pferdes 681, der Wiederkäuer 693, des Schweines 701, der Fleischfresser 703.

III. **Venen** 705

A. Lungenvenen des Pferdes 705

B. Venen des Herzens des Pferdes 705

C. V. cava cranialis des Pferdes 707

V. cava cranialis der Wiederkäuer 714, des Schweines 716, der Fleischfresser 716.

D. V. cava caudalis des Pferdes 720

V. cava caudalis der Wiederkäuer 724, des Schweines 724, der Fleischfresser 725.

E. V. portae des Pferdes 727

2. Lymphgefäßsystem 730

Allgemeines 600; Lymphknoten des Pferdes und Schweines 730, des Rindes 736, des Hundes 745 — Lymphgefäße des Pferdes und Schweines 747, des Rindes 757, des Hundes 763.

V. Nervenlehre 767

Allgemeines 767

A. Zentralorgane des zerebrospinalen Nervensytems 768

I. Gehirn- und Rückenmarkshüllen 768

II. Rückenmark 773

III. Gehirn 776

A. Äußeres des Gehirns 776 — B. Rautenhirn 782 — C. Großhirn 785 — D. Einteilung und Aufbau des Gehirns 793 — E. Furchen, Windungen und Lappen des Gehirns 795 — F. Gewicht, Gefäße, Lage und Exenteration des Gehirns 804.

B. Entwicklung und feinerer Aufbau des Gehirns und Rückenmarkes 806

C. Peripheres Nervensystem 853

Entwicklung und Allgemeines 853

A. Gehirnnerven 855

Vergleichende Betrachtung 855 — Gehirnnerven des Pferdes 859, der Wiederkäuer 872, des Schweines 874, der Fleischfresser 874.

B. Rückenmarksnerven 875

Vergleichende Betrachtung 876 — Rückenmarksnerven des Pferdes 884, der Wiederkäuer 896, des Schweines 899, der Fleischfresser 900.

VI. Lehre von den Sinnesorganen 910

A. Sehorgan 910

I. Vergleichende Betrachtung 910

Entwicklung 928

II. Auge des Pferdes 929

III. „ der Wiederkäuer 933

IV. „ des Schweines 934

V. „ der Fleischfresser 935

B. Gehörorgan 937

I. Vergleichende Betrachtung 937

Entwicklung 953

II. Gehörorgan des Pferdes 954

III. „ der Wiederkäuer 957

IV. „ des Schweines 959

V. „ der Fleischfresser 960

Seite

C. Geruchsorgan 962

D. Geschmacksorgan 962

VII. Die allgemeine Decke (äußere Haut) 963

Entwicklung 963
A. Allgemeines und Vergleichende Betrachtung 964
B. Haut des Pferdes 973
Huf 975
C. Allgemeine Decke der Wiederkäuer 984
D. „ „ des Schweines. 988
E. „ „ der Fleischfresser 989

VIII. Anatomie der Hausvögel 993

Zeitschriftenverzeichnis 1032
Literaturverzeichnis 1033
Sachverzeichnis 1047

Einleitung.

Die **Naturwissenschaften** teilt man, je nachdem sie sich mit belebten oder unbelebten Naturkörpern beschäftigen, in biologische und abiologische Wissenschaften ein. Die ersteren zerfallen in die morphologischen und physiologischen Wissenschaften. Die Morphologie betrachtet die Lebewesen in bezug auf Bau, Gestalt und Formengesetze, während die Physiologie die in den Lebewesen ablaufenden Lebensvorgänge und deren Erscheinungen studiert. Zu den morphologischen Wissenschaften gehört die **Anatomie** (*ἀναιέμνω*, ich zerschneide). Sie hat die Aufgabe, unter kunstgerechtem Zerlegen der Lebewesen deren Bau und innere Einrichtung sowie die näheren Verhältnisse ihrer Teile kennen zu lernen. Je nach dem wissenschaftlichen Objekt spricht man von Pflanzenanatomie (Phytotomie) und Tieranatomie (Zootomie). Die **Tieranatomie** kann sich nur auf eine oder auf mehrere Tierarten oder auf das ganze Tierreich erstrecken. Die Menschenanatomie (Anthropotomie) hat den Menschen, die Veterinäranatomie die Haustiere zum Objekt der Forschung. Letztere beschäftigt sich entweder mit einer Haustierart (Hippotomie, Kynotomie usw.) oder bespricht alle Haustierarten vergleichend (vergleichende Veterinäranatomie). Die vergleichende Anatomie vergleicht den anatomischen Bau aller Tierarten. Bei jeder dieser Disziplinen muß man die makroskopische von der mikroskopischen Anatomie unterscheiden; die erstere beschreibt nur die mit unbewaffnetem Auge wahrnehmbaren Teile, während die letztere das Mikroskop als Forschungsmittel zu Hilfe nimmt.

Der Tierkörper besteht aus räumlich begrenzten Teilstücken von charakteristischem Bau und bestimmten Leistungen, den Organen; diese haben eine gewisse Teilarbeit (Einzelfunktion) für den Organismus zu leisten. Aus den Einzelfunktionen gewisser zueinander gehöriger Organe (z. B. der Funktion der Verdauungsdrüsen, des Magens und Darmes) ergeben sich die Hauptfunktionen (Verdauung, Fortpflanzung, Atmung, Zirkulation usw.) des Körpers. Indem sich die Organe zur Erledigung dieser Hauptfunktionen gruppenweise verbinden, entstehen die Organapparate oder Organsysteme, deren Organe jedoch nach Form, Bau usw. sehr verschieden sein können. Betrachtet die Anatomie die einzelnen Organe für sich nach Form, Größe, Lage, Bau, Farbe, Verbindung usw. in ihrem systematischen Zusammenhange, dann heißt sie **systematische** oder **deskriptive Anatomie.** Beschreibt die Anatomie aber die verschiedenen Organe einzelner Körpergegenden nach ihrer Lage zueinander im gegebenen Raume, so heißt sie **topographische Anatomie;** wird hierbei zugleich Rücksicht auf die in den verschiedenen Gegenden vorkommenden chirurgischen Krankheiten und Operationen genommen, so wird sie zur **chirurgischen (angewandten) Anatomie.** Das vorliegende Lehrbuch befaßt sich vorwiegend mit der systematischen Anatomie.

Die **systematische Anatomie** zerfällt in 1. die Osteologie (Knochenlehre) mit Einschluß der Syndesmologie (Bänderlehre), Chondrologie (Knorpellehre) und Arthrologie (Gelenklehre), 2. die Myologie (Muskellehre), 3. die Splanchnologie (Eingeweidelehre), 4. die Angiologie (Gefäßlehre), 5. die Neurologie (Nervenlehre) und 6. die Ästhesiologie (Lehre von den Sinnesorganen und der äußeren Haut).

Erklärung einiger anatomischer Kunstausdrücke. Bei der anatomischen Beschreibung muß man die Ausdrücke vorn und hinten, oben und unten wegen der Verschiedenheit der Lage und Stellung der Körperteile bei verschiedenen Tierarten und der wechselnden Stellung des einzelnen Tieres möglichst vermeiden und zur Vermeidung von Mißverständnissen durch Ausdrücke ersetzen, die sich auf die gegenseitige Lagerung der einzelnen Teile im Körper beziehen, wie kopfseitig, schwanzseitig, mundwärts, mundabwärts, halsseitig, beckenseitig, ulnar, radial, tibial, fibular, vertikal, horizontal, oberflächlich, tief, schulterwärts, zehenwärts, fußwärts, karpuswärts, scheitelwärts, beckenwärts,

Beugeseite, Streckseite u. ä. Die Richtung gegen den Rücken, *Dorsum*, bezeichnet man als dorsal, rückenseitig, die gegen den Bauch, *Venter*, als ventral, bauchseitig, am Rumpfe die nach vorn als kranial, schädel- oder kopfseitig, und die nach hinten als kaudal, schwanzseitig, oder anal, afterseitig. Am Kopfe spricht man von apikal, oral oder nasal (mund-, nasenseitig) und von nuchal, aboral (nackenseitig, mundabseitig, halsseitig) gelegenen Teilen. Die Ausdrücke außen und innen beziehen sich nur auf Hohlorgane oder die Begrenzung von Höhlen oder auf die Organstruktur. Diejenige Ebene, die den Körper in 2 gleiche Hälften zerlegt, ist die Median- (Mittel-) Ebene. Die Richtung gegen die Medianebene oder das, was der Medianebene näher liegt, bezeichnet man als medianwärts, medial, innenseitig, und die entgegengesetzte Richtung oder das, was von der Medianebene entfernter liegt, als lateral, außenseitig. Was in der Mittelebene (Medianebene) liegt, wird als median liegend bezeichnet. Alle Ebenen, die parallel zur Medianebene gelegt werden, nennt man Sagittalebenen und spricht danach von sagittaler Richtung u. dgl. Die senkrecht zur Medianebene gelegten Ebenen, die den Körper in hintereinander liegende Abschnitte (Metameren, Segmente) zerlegen, heißen bei den Tieren Segmental- oder Transversalebenen, beim aufrecht stehenden Menschen, bei dem die Segmente aufeinander liegen, auch Horizontalebenen. Ebenen, die parallel zum Rücken des Individuums gelegt werden und dieses in dorsale und ventrale Abschnitte teilen, heißen bei den Tieren Horizontalebenen, beim Menschen Frontalebenen. Bei der Schilderung der freien Rumpfanhänge werden die Bezeichnungen proximal (dem Ursprunge näher gelegen) und distal (vom Ursprung entfernter gelegen) gebraucht.

Danach spricht man z. B. von einem proximalen (Nahe-) und einem distalen (Fern-) Ende der Gliedmaßenknochen. Diese Ausdrücke können aber auch bei der Beschreibung anderer Teile in bezug auf deren Anfang, z. B. beim Darmkanal in bezug auf den Mund, beim Schwanz in bezug auf den Schwanzansatz, bei der Ohrmuschel, dem Penis, den Haaren, den Euterzitzen und Zähnen usw. benutzt werden.

An Hand und Fuß unterscheidet man eine Rückenfläche, *Dorsum manus et pedis*, und eine Hohlhand- resp. Fußsohlenfläche, *Vola manus* und *Planta pedis*. Danach werden die Ausdrücke volar (hohlhandwärts), plantar (fußsohlenwärts) und dorsal (handrücken-, fußrückenwärts) gebildet. Dorsal bedeutet also an den Gliedmaßen etwas anderes als am Rumpfe. Die Ausdrücke sind aber nicht zu vermeiden, weil die Richtung der Füße nach der Tierart verschieden ist.

Man kann die Ausdrücke plantar, volar und dorsal auch auf den Unterarm und den Unterschenkel ausdehnen. Bei den Muskeln kann man von einer hautseitigen Ober- und der hautabseitigen Unterfläche sprechen.

Allgemeines über den feineren Bau des Tierkörpers. Der morphologische und physiologische Elementarteil des tierischen Organismus ist die **Zelle** (Th. Schwann, Schleiden). Jedes Tier entwickelt sich aus einer einzigen Zelle, und zwar die Metazoen aus der vom Spermium befruchteten Eizelle, dem Spermovium. Aus diesem entstehen zahllose neue Zellen, die Embryonalzellen. Infolge der unter ihnen eintretenden Arbeitsteilung und funktionellen Differenzierung bilden sich Gruppen von Zellen, die gestaltliche, bauliche, chemische und physikalische Eigentümlichkeiten besitzen, sich zu bestimmten, typischen Formationen ordnen und interzelluläre (unter Umständen charakteristische) Substanzen liefern können. So entstehen die **Gewebe.** Ein fertiges Gewebe besteht aus **Zellen** oder aus ihnen und ihren Ausscheidungs- und Umwandlungsprodukten, den **Interzellularsubstanzen.**

Die **tierische Zelle** ist ein abgegrenztes, meist mikroskopisch kleines Klümpchen weicher, organisierter lebender Substanz, das chemisch aus Wasser, Mineralsalzen, Eiweißkörpern, Kohlehydraten und Fetten zusammengesetzt ist und entweder von einer Membran umschlossen wird oder hüllenlos ist. An diesem Gebilde unterscheidet man den Zelleib, den von ihm chemisch und optisch verschiedenen nukleïnhaltigen Zellkern, das meist doppelte Zentralkörperchen und den inneren Netzapparat. Die im Zelleib an den Lebensprozessen aktiv beteiligten, also dauernd vorhandenen Bestandteile werden als Protoplasma bezeichnet. Unter Paraplasma versteht man die toten, nur vorübergehend im Zelleibe vorkommenden Substanzen, die Produkte des Stoffwechsels darstellen (z. B. Fett, Glykogen, Pigment usw.). Protoplasma und Paraplasma werden unter dem Namen Cytoplasma zusammengefaßt. Für viele Bildungsvorgänge im Cytoplasma sind die in den meisten Körperzellen aufgefundenen Zelleinschlüsse wichtig, die als Plastosomen (Mitochondrien) körnige oder fädige Struktur aufweisen. Die Protoplasmastruktur ist sehr veränderlich. In den Zellen laufen die Vorgänge des Lebens ab; demgemäß lassen sie auch die Erscheinungen des Lebens, nämlich Bewegung, Empfindung, Stoffwechsel und Fortpflanzung, erkennen. Die Fortpflanzung erfolgt auf dem Wege der Teilung, und zwar entweder direkt oder indirekt in Form eines an Kern und Zentralkörperchen ablaufenden komplizierten

Vorganges, der Karyokinese (Mitose). Der Kern, *Nucleus*, ist hinsichtlich Lage, Größe und Struktur je nach der Zellart und dem Funktionszustande verschieden; er (sein Karyoplasma) besteht aus einem aus veränderlicher chromatischer (Chromatin) und achromatischer Substanz (Linin) gebildeten Kerngerüst und enthält ein meist kugeliges Kernkörperchen, *Nucleolus*, oder mehrere solcher. Das Chromatin spielt eine große Rolle bei den wichtigsten Lebensvorgängen. Die Zellen sind je nach den Geweben, denen sie angehören, verschieden in bezug auf Größe, Gestalt, Struktur, Konsistenz und chemischen Aufbau.

Die interzellulären Substanzen der Gewebe stellen das feste Gefüge der Gewebe her, soweit dies nicht durch Zellfortsätze (Interzellularbrücken u. dgl.) oder flüssige Kittsubstanz geschieht. Sie finden sich entweder in ganz geringer oder in so großer Menge vor, daß sie als Hauptmasse der Gewebe deren Grundsubstanz bilden; diese tritt als geformte (faserige) und als ungeformte (flüssige oder gallertartige, zuweilen verkalkte) Masse auf.

Die **Gewebe** teilt man ein in Epithel-, Stütz-, Muskel- und Nervengewebe. Die beiden ersteren Gewebe, die auch im Pflanzenreiche vorkommen, werden auch vegetative, die beiden letzteren, nur den Tieren zukommenden Gewebsarten auch animalische Gewebe genannt; dazu kommen noch tierische Flüssigkeiten mit charakteristischen Zellen.

1. Das **Epithelgewebe** besteht aus eigenartigen, verschieden gestalteten Zellen. Es versieht die äußere Oberfläche des Körpers mit einer Zelldecke, der Epidermis, und kleidet dessen Höhlen, Kanäle und Drüsen mit feinen Zellhäutchen, den Epithelien, aus. Das Epithelgewebe wird eingeteilt in Deck-(Schutz-), Drüsen- und Sinnesepithel. Nach der Gestalt der Epithelzellen unterscheidet man Platten-, Würfel- und Zylinderepithel.

Die Oberfläche der Epithelzellen kann mit Schutzvorrichtungen mannigfaltigster Art versehen sein, z. B. Kutikularsaum, Flimmerhaaren (Flimmerepithel) usw.

Die Epithelzellen liegen entweder in einer Lage nebeneinander, ungeschichtetes Epithel, oder in mehreren Lagen übereinander, geschichtetes Epithel.

Über die Bezeichnung des letzteren entscheidet die Form der oberflächlichen Zellen; danach spricht man von zweischichtigem und mehr- (3—4-) schichtigem Platten-, Zylinder-, Flimmer- und gemischtem Epithel. Außer den genannten Epithelarten unterscheidet man noch zwei- und mehrreihiges Epithel, wobei die Kerne meist in Reihen übereinander liegen, aber die verschieden hohen Zellen sämtlich die Basalmembran erreichen. Besondere epitheliale Bildungen sind die Schmelz- und Linsensubstanz, Haare, Hufe, Nägel und Klauen. Eine besondere Epithelart ist ferner das einschichtige Pigmentepithel der Retina des Auges, das aus 5—6seitigen, platten Zellen besteht, die mit Pigmentkörnchen angefüllt sind und variable Fortsätze aussenden können.

2. Die nie an freie Oberflächen grenzenden **Stützgewebe** (Bindesubstanzen), die die verschiedensten Aufgaben (z. B. Formgebung und -erhaltung, Stoffwechsel usw.) zu erfüllen haben, zeichnen sich durch eine mächtige Entwicklung der Interzellularsubstanz (Grundsubstanz) aus, deren chemische und physikalische Eigenschaften bei den einzelnen Bindesubstanzen schwanken. In ihnen kommen in einer homogenen Grundsubstanz Fasern vor, die unter Umständen erstere ganz zurückdrängen können. Auch die Zellen treten in den meisten Stützgeweben in den Hintergrund. Zu den Stützgeweben rechnet man das Binde-, Knorpel-, Knochen- und Zahnbeingewebe. Diese Gewebe haben als Mutterboden das Mesenchym, das wie Gallertgewebe zwischen sternförmigen, anastomosierenden Zellen eine zähflüssige, ungeformte Interzellularsubstanz enthält. Es differenziert sich je nach Ort und Aufgaben, die zu erfüllen sind, in verschiedener Art.

Das **Bindegewebe** besteht aus verschiedenartigen Zellen, von denen außer leukozytären Elementen hauptsächlich die Fibroblasten als die Bildner der faserigen Interzellularsubstanz zu nennen sind. Die Fasern, zwischen denen eine kaum wahrnehmbare formlose, weiche Interfibrillärsubstanz liegt, zerfallen in Bindegewebsfasern und elastische Fasern. Die leimgebenden (kollagenen) Bindegewebsfasern zeigen infolge ihrer Zusammensetzung aus feinsten Fäserchen (Fibrillen) gestreiftes Aussehen. Sie legen sich zu Bündeln zusammen und zeigen ganz andere physikalische, chemische und morphologische Eigenschaften als die elastischen Fasern. Diese verlaufen einzeln, ohne Bündel zu bilden, sind verschieden dick und zeichnen sich durch Verzweigung und Anastomosenbildung aus. Sie bestehen aus Elastin und sind nicht kollagen. Je nach der Anordnung und Ausbildung der Fasern und der Entwicklungsform der Fibroblasten unterscheidet man: a) lockeres, formloses Bindegewebe (Interstitialgewebe), das alle Zellarten, besonders ausgeprägt aber neben wechselnden Mengen von elastischen Elementen Bindegewebsfaserbündel in regelloser, geflechtartiger Zusammensetzung enthält. Diese Gewebsart hat mannigfache Aufgaben. Neben der mechanischen ist besonders die Stoffwechselfunktion ausgebildet. Außerdem erfolgen von ihr aus, und zwar von den Fibroblasten, die regenerativen Prozesse für die ganze Gruppe der Bindesubstanzen. Als Gewebe, in dem sich die Abwehr von

Schädigungen vollzieht, hat dies Bindegewebe besondere Bedeutung. b) straffes, geformtes Bindegewebe, in dem die Fasern eine gesetzmäßig gelagerte Anordnung unter dem Einflusse mechanischer Ursachen (Druck und Zug) erlangt haben (Sehnengewebe). Infolge der ausgesprochen mechanischen Inanspruchnahme findet sich nur eine, den Fibroblasten entsprechende Zellart. c) elastisches Gewebe mit Vorwiegen der elastischen Fasern. d) Fettgewebe mit Vorwiegen von Fettzellen, die aus den verschieden gestalteten Fibroblasten durch Aufnahme von Fett in den Zelleib zu kugeligen Zellen sich umbilden; als druckelastisches Gewebe dient es dem Körper als Schutz-, Wärme- und Füllmittel. e) pigmentiertes Bindegewebe, das sein charakteristisches Aussehen durch Einlagerung von Pigmentkörnchen in die Mehrzahl der Fibroblasten erhält. Seine Aufgabe besteht in dem Schutze des Körpers gegen Wärme und Belichtung.

Das retikulierte Bindegewebe zeigt netzartig verbundene Zellen, in deren oberflächlichen Partien nichtleimgebende Fasern sich ausbilden, die ihre intrazelluläre Lage beibehalten. Es tritt nie allein auf, sondern stets im zytoblastischen (lymphatischen) Gewebe als Gerüst, das meist durch Einlagerung von Lymphozyten in sein Maschenwerk gänzlich verdeckt wird. Als Hüll-, Stütz- und Ernährungsgewebe des Zentralnervensystems fungiert das Gliagewebe (Neuroglia), das aus Gliazellen und intrazellulär gelagerten Gliafasern sich zusammensetzt. Ein rein zelliges Stützgewebe bildet das Chordagewebe.

Das **Knorpelgewebe** besteht aus einer Grundsubstanz und den Knorpelzellen. Die Grundsubstanz ist fibrillär gebaut, biegsam und schneidbar und gibt beim Kochen Chondrin (Knorpelleim); die Knorpelzellen sind verschieden gestaltet, kernhaltig und von einer Kapsel umgeben. Nach dem Verhalten der Grundsubstanz unterscheidet man α) hyalines Knorpelgewebe mit scheinbar homogener Grundsubstanz (die Fasern sind nur durch besondere Methoden darstellbar), β) Bindegewebs- (Faser-) Knorpel mit kollagenen Faserbündeln und γ) elastischen (Netz-) Knorpel mit Netzen elastischer Fasern in der Grundsubstanz. Die hyalinen Knorpel zeigen auf dem Durchschnitt eine bläulichweiße Farbe und sind am verbreitetsten; die Bindegewebs- und elastischen Knorpel sind weniger brüchig und verkalken im Alter seltener als die hyalinen Knorpel. Das **Knochengewebe** ist die härteste und festeste Stützsubstanz, die dem Körper Halt und Festigkeit verleiht und um lebenswichtige Teile eine schützende Hülle bildet. Man unterscheidet das meist nur bei Foeten vorkommende grobfaserige und das feinfaserige Knochengewebe. Letzteres besteht aus Grundsubstanz (s. S. 18) und aus Knochenzellen. Die Grundsubstanz baut sich aus dicht gelagerten und durch eine Kittsubstanz verbundenen Lamellen auf, die aus verkitteten kollagenen Fibrillenbündeln bestehen. In der Kittsubstanz liegen Kalksalze. Die Mehrzahl der Lamellen sind als Speziallamellen konzentrisch angeordnet um die Kanälchen des Haversschen Kanalsystems, das die Knochen in der Längsrichtung durchzieht und dem Verlaufe der Blutgefäße dient. Zwischen und in den Knochenlamellen finden sich die platten, mandelförmigen Knochenhöhlen, die durch hohle Fortsätze, die vielfach verästelten Knochenkanälchen, untereinander in Verbindung stehen. In den Knochenhöhlen liegen die abgeplatteten Knochenzellen, die in die Knochenkanälchen Fortsätze senden und wahrscheinlich Verbindungen mit anderen eingehen. Das **Zahnbein- (Dentin-) Gewebe** besteht aus verkalkter Grundsubstanz, in der sich von der Zahnhöhle gegen die Zahnoberfläche gerichtete feine Kanälchen, die Zahnkanälchen, befinden, die je einen Fortsatz (Zahnfaser) von kegelförmigen bzw. zylindrischen Fortsatz-Zellen (Odontoblasten) enthalten; diese bedecken in einer Schicht die Zahnpulpa.

3. Das **Muskelgewebe** besitzt die Fähigkeit, auf äußere Reize Kontraktionen auszuführen. Es besteht aus den Muskelzellen bzw. Muskelfasern, die in ihrem Zelleibe die die Kontraktion bedingenden kontraktilen Fibrillen (Myofibrillen) in Längsanordnung haben. Zwischen diesen Kontraktionseinheiten liegt Sarkoplasma. Die Fibrillen zeigen entweder ein gleichartiges Gefüge, oder es wechseln an ihnen einfachbrechende (isotrope) mit doppeltbrechenden (anisotropen) Schichten ab, die eine Querstreifung bedingen. Danach unterscheidet man glatte und quergestreifte Muskelfasern und innerhalb der zweiten Gruppe wieder Skelett- und Herzmuskelfasern und danach glattes Muskelgewebe (unwillkürliche oder Eingeweidemuskulatur) und quergestreiftes Muskelgewebe (willkürliche oder Skelettmuskulatur und Herzmuskulatur).

a) Die glatte Muskelzelle ist eine verschieden lange, membranlose, an beiden Enden spitz ausgezogene, spindelförmige Zelle mit rundem oder eckigen Querschnitt und zentral gelagertem stäbchenförmigen Kern. b) Die quergestreifte Skelettmuskelfaser ist an den Enden abgestutzt, säulenartig, in der Regel 1—5 cm lang; sie besitzt eine Membran (Sarkolemm), mehrere wandständige Kerne

und einen quergestreift erscheinenden Zelleib. In allen Fibrillen ein und derselben Faser liegen die verschieden lichtbrechenden Substanzen in derselben Ebene und rufen dadurch die Querstreifung der Faser hervor. Es gibt sarkoplasmareiche (rote) und sarkoplasmaarme (weiße) Muskelfasern, die sich physiologisch ganz wesentlich unterscheiden. c) Die Herzmuskelfaser ist membranlos und besitzt ovale, axial gelegene Kerne und einen quergestreiften Leib; sie verzweigt und verbindet sich mit den Fortsätzen benachbarter Muskelfasern zu Netzen; die Myofibrillen zeigen ähnliche Eigenschaften wie die der Skelettmuskelfaser.

4. Das **Nervengewebe**, als dessen wichtigste Aufgaben die Reizaufnahme, Reizweiterleitung und Reizübertragung anzusehen sind, besteht aus den Nervenzellen, die durch Fortsatzbildung charakterisiert sind.

Die Nervenzellen (Ganglienzellen) sind verschieden große und verschieden gestaltete Zellen mit großem, chromatinarmen Kern und stark hervortretendem Kernkörperchen. In ihrem fibrillär gebauten Zelleibe lassen sich durch besondere Färbemethoden die Nißlschen Körperchen (Tigroidschollen) nachweisen, deren Anordnung und Menge durch die verschiedensten Reizwirkungen (Erkrankung, Überanstrengung u. a.) beeinflußt werden. Nach der Zahl der Fortsätze werden unipolare, bipolare und multipolare Nervenzellen unterschieden. Die Nervenzellen besitzen zwei Arten von Fortsätzen, die Dendriten und die Neuriten. Die Dendriten sind fibrillär gebaute Protoplasmafortsätze, die in verschiedener Zahl vorhanden sind und in der Zellnähe sich baumartig verästeln. Sie dienen hauptsächlich der Oberflächenvergrößerung der Zelle, wodurch deren Ernährungsmöglichkeit und Empfänglichkeit für Nervenreize erhöht werden; sie fehlen zuweilen. Die Neuriten (Nerven-, Achsenzylinderfortsätze) kommen nur in der Einzahl vor und bestehen aus einem Stützapparat, den Neurofibrillen, zwischen denen das der Fortleitung der Erregung dienende flüssige Neuroplasma gelagert ist. Sie enden entweder kurz nach ihrem Austritt aus der Zelle unter starker Verzweigung in der Nähe der Zelle in Form eines Neuropodiums (Golgischer Typus) oder durchlaufen unverästelt mitunter weite Strecken bis zum Endorgan (Deitersscher Typus); nur in den Zentralorganen geben sie feine, sich verästelnde Seitenzweige (Kollateralen) ab. Die Nervenfortsätze können sich mit Hüllen, und zwar der Markscheide und dem Neurilemm, umgeben. Die stark lichtbrechende, glänzende Markscheide setzt sich aus aneinandergereihten, bis 1 mm langen Segmenten zusammen; sie stellt wahrscheinlich einen Schutzmantel für den Neuriten gegen Einwirkungen reizauslösender Substanzen dar; markhaltige Nervenfasern erscheinen doppeltkonturiert. Das Neurilemm (Schwannsche Scheide) findet sich nur an peripheren Nerven und stellt ein zartes, protoplasmatisches Häutchen dar, das sich direkt an den Achsenzylinder bzw. an die Markscheide anlegt; an ihrer Innenfläche liegen Kerne in einer geringen Menge protoplasmatischer Substanz. Das Neurilemm wird als Gliahülle angesehen, die sich von aus dem Zentralorgan ausgewanderten Zellen (Glioblasten) unter morphologischer Abänderung der ursprünglich gliösen Struktur herleitet. Die Endung der Nervenfasern vollzieht sich unter Verlust ihrer Hüllen in ganz verschiedener Weise. Über Neuroglia s. S. 4.

5. Von den tierischen Flüssigkeiten mit charakteristischen Zellen besteht das **Blut** aus dem farblosen Blutplasma und aus roten und farblosen Blutkörperchen und Blutplättchen, die **Lymphe** aus dem Lymphplasma und Lymphozyten und der **Chylus** aus dem Chylusplasma, wenig Lymphozyten und zahlreichen Fettkügelchen.

Die weißen oder farblosen Blutkörperchen, Leukozyten, sind granulierte, membranlose, im Ruhezustand kugelige, mit einem verschieden gestalteten Kern und Amöboidbewegung ausgestattete, verschieden große Zellen, deren Granula verschiedene Affinitäten aufweisen. Die Lymphozyten sind kleine, mit einem großen, kugeligen Kern ausgestattete Zellen. Das Zytoplasma umgibt den Kern nur in schmaler Zone und enthält keine Granulationen. Die roten Blutkörperchen, Erythrozyten, sind bei den Haussäugetieren bikonkave oder glockenförmige, weiche, kernlose, biegsame und elastische, gelbliche Scheiben mit gerundeten Rändern.

Die aus Geweben aufgebauten **Organe** bestehen aus einem Gefäße und Nerven enthaltenden Stützgerüst und dem Parenchym. Das Stützgerüst zerfällt in die Organkapsel und das Interstitialgewebe; es besteht aus Bindegewebe und elastischen Fasern und enthält zuweilen Muskel- und Fettgewebe. Die Kapsel überzieht die Organe und steht mit dem Interstitialgewebe in Verbindung. Dieses besteht meist aus Zügen, die sich teilen und miteinander verbinden. Das Parenchym füllt die Lücken und Maschen des interstitiellen Gerüstwerkes aus und besteht aus einem zarten, meist netzartigen Stützgerüst (dem intraparenchymatösen Bindegewebe), Kapillarnetzen, Nervenenden und den charakteristischen, in verschiedener Art angeordneten Parenchymzellen. In den Bindegewebsorganen (Bindegewebshäuten) wird das Parenchym durch Bindegewebe vertreten.

Bindegewebshäute sind die fibrösen und serösen Häute und die Schleimhäute, die allgemeine Decke und noch eine Anzahl besonderer Häute.

a) Die fibrösen Häute, *Tunicae fibrosae*, sind weißliche, glänzende, an Gefäßen und Nerven arme, oft aus parallelfaserigem Bindegewebe (Sehnengewebe) aufgebaute Bindegewebshäute ohne Epithelbelag.

b) Die serösen Häute, *Tunicae serosae*, sind dünne Häute, die an der Oberfläche durch seröse Flüssigkeit feucht erhalten werden; sie bestehen aus einem von einschichtigem Plattenepithel (Endothel) gebildeten äußerst dünnen Zellhäutchen als Oberschicht, einer dünnen, bindegewebigen

Eigenschicht, *Lamina propria,* und einer die Eigenschicht an die Umgebung befestigenden, gefäß- und nervenhaltigen, zuweilen fehlenden lockeren Unterschicht, *Lamina subserosa.*

c) Die Schleimhäute, *Tunicae mucosae,* bilden die innerste Wandschicht der mit der Außenwelt in Verbindung stehenden Hohlorgane und gehen an den natürlichen Körperöffnungen allmählich in die äußere Haut über. Sie besitzen eine feuchte, schlüpfrige Oberfläche und bestehen aus: α) dem Oberhäutchen, *Lamina epithelialis,* β) der oft drüsenhaltigen, bindegewebigen Eigenschicht, *Lamina propria,* γ) der Muskelschicht, *Lamina muscularis,* die aus glatter Muskulatur aufgebaut ist, oft fehlt und besonders im Verdauungsschlauche vorkommt, und δ) der Unterschicht, *Lamina submucosa,* einer lockermaschigen, gefäß- und nervenreichen, oft drüsenhaltigen Bindegewebsschicht, welche die Schleimhäute an die unterliegenden Teile befestigt. Man unterscheidet: 1. kutane Schleimhäute, feste, derbe Häute, die durch einen Papillarkörper und ein geschichtetes, oft ein Stratum corneum besitzendes Plattenepithel ausgezeichnet sind; 2. echte oder Drüsenschleimhäute; sie besitzen auf ihrer Oberfläche ein oft schleimbildendes Zylinder- oder Flimmerepithel und in der Propria mucosae, zuweilen auch noch in der Submucosa, Drüsen; 3. Übergangsschleimhäute, die mit einem gemischten Epithel bedeckt, drüsenhaltig oder drüsenfrei sind und keinen Papillarkörper besitzen.

d) Die allgemeine Decke, äußere Haut, unterscheidet sich von den kutanen Schleimhäuten dadurch, daß Schweiß- und Talgdrüsen und Haare in ihr vorkommen.

e) Außer den vorerwähnten Bindegewebs- und den zelligen Oberhäuten gibt es noch elastische, Muskel-, Nerven-, Gefäß-, Pigment- und strukturlose (Glas-) Häute.

Unter **Drüsen** versteht man Einstülpungen der Oberfläche, die ein bestimmtes Hohlraumsystem formieren und von Drüsenepithel ausgekleidet oder ganz von ihm (Talgdrüsen) erfüllt werden. Die Drüsenzellen haben die Aufgabe, bestimmte, durch das Blut ihnen zugeführte Stoffe zu verarbeiten und das entstandene Produkt (Sekret, Exkret) meist in den von ihnen umgrenzten Drüsenhohlraum abzusondern, von wo es durch ein ausführendes Gangsystem nach einer Oberfläche gebracht wird (äußere Sekretion). Mitunter kann die Verbindung mit der Oberfläche verloren gehen, so daß Drüsen ohne Ausführungsgang (inkretorische oder endokrine Drüsen) entstehen, die ihr Produkt (Inkret) direkt in die Lymph- bzw. Blutbahn gelangen lassen (innere Sekretion). Die sekretorische Funktion ist nicht an Drüsenbildung gebunden, da unter Umständen auch Deckepithelien (Magen) sezernieren oder zwischen sich vereinzelte Drüsenzellen als einzellige Drüsen (z. B. Becherzellen) enthalten. Sitzen mehrere Drüsenzellen nebeneinander, die im Deckepithel die offene Verbindung mit der Oberfläche haben, so spricht man von intraepithelialen Drüsen. An den vom Oberflächenepithel entfernt liegenden Drüsen mit Ausführungsgang dient der Drüsenkörper der Sekretion. Die Wand der Drüsenhohlräume wird außer von Drüsenepithel meist noch durch eine Basalmembran gebildet, der die Drüsenzellen innen aufsitzen. Ihr liegt die Drüsenscheide an, die aus Blutkapillaren, Lymphgefäßen, Nerven und Muskelfasern sich zusammensetzt. Nach der Gestalt der Drüsenendstücke teilt man die Drüsen, je nachdem die Hohlräume bläschen-, mulden- oder schlauchartig sind oder Schläuche mit bläschen- oder muldenartigen Ausbuchtungen darstellen, in azinöse, alveoläre, tubulöse, alveolotubulöse und tubuloalveoläre Drüsen ein. Die Ausführungsgänge der Drüsen stellen entweder unverästelte oder verästelte Röhren dar; hiernach unterscheidet man einfache (Einzel-) und zusammengesetzte Drüsen. Bei den letzteren bedingt die Verästelung der Ausführungsgänge einen Aufbau aus Läppchen; die ersteren werden zu verästelten Einzeldrüsen, wenn die Endstücke sich verzweigen. Liegen die Drüsen in der Wand der Hohlorgane, in die sie münden, dann nennt man sie Wanddrüsen, während sie im anderen Fall Anhangsdrüsen heißen. Nach der Art der morphologischen Vorgänge bei der Sekretion teilt man die Drüsen ein in holokrine (Sekretbildung unter Verwendung der ganzen Zelle) und merokrine (Sekretbildung unter Verwendung von Teilen der Zelle). Nach der Art des Sekretes unterscheidet man Drüsen mit fettartigem Sekret (Talgdrüsen), mit dünnflüssigem wäßrigen Sekret (seröse Drüsen), mit schleimigem Sekret (muköse Drüsen) und mit gemischtem Sekret (gemischte oder seromuköse Drüsen).

Einteilung des Tierkörpers (Abb. 1). Nach den äußeren Formverhältnissen teilt man den Tierkörper ein in Kopf, Rumpf und Gliedmaßen.

A. Am **Kopfe,** *Caput,* unterscheidet man den Schädelteil und den Gesichtsteil.

a) Der Schädelteil (Gehirnschädel), *Cranium,* läßt folgende Gegenden erkennen: 1. die Schädelbasis, *Basis cranii,* 2. das zwischen den Ohren und dem Halsanfange gelegene und die kaudale Wand des Schädels einnehmende Hinterhaupt, *Occiput* (Hinterhauptsgegend, *Regio occipitalis*), 3. an dieses an der Schädelseitenwand sich anreihend die Schläfe oder Schläfengegend, *R. temporalis,* mit der Ohrgegend, *R. auricularis,* der vor (oral von) der Ohrgegend am Übergange zur Schädelbasis gelegenen Unterschläfengegend, *R. subtemporalis,* und einem Teil der Schläfengrube, *Fossa temporalis,* die im übrigen zu 4. der Scheitelgegend, *R. parietalis* (Scheitel, *Vertex*), gehört, die das Schädeldach und die Schädelseitenwand einnimmt.

b) Am Übergange des Schädelteils zum Gesichtsteil findet man: 1. am Kopfdache die zwischen den Augen gelegene Stirn, *Frons* (Stirngegend, *R. frontalis*), 2. an der Seitenfläche das Auge, *Oculus* (Augengegend, *R. ophthalmica*), mit der Augenhöhle, *Orbita,* den Augenlidern, den Lidwinkeln und der Lidspalte und der an der Grenze zur Stirn gelegenen Augenbogengegend, *R. supraorbitalis,* mit der dicht kaudal vom Proc. zygomaticus des Stirnbeins gelegenen Augengrube, *Fossa oculi,* und 3. an der Kopfbasis die Choanengegend.

supraspinata und *infraspinata* und in die *R. anconaea;* 2. die Schultergelenksgegend Bug- oder Achselgegend, *R. axillaris,* mit der Schulterhöhe, *R. acromialis deltoidea;* 3. den bei den Haustieren noch größtenteils an den Rumpf hinaufgeschobenen Oberarm, *Brachium, R. brachialis;* 4. das dem Rumpfe noch dicht anliegende Ellbogengelenk mit der Ellbogengegend, *R. cubitalis;* 5. den Unterarm *Antibrachium, R. antibrachialis;* 6. die Vorderfußwurzel, *Carpus, R. carpea;* 7. den Vordermittelfuß, *Metacarpus, R. metacarpea;* 8. das Fesselgelenk, Köte, *R. metacarpophalangea,* erstes Zehengelenk; 9. die Vorderzehe, *Digitus manus;* sie zerfällt in die: α) Gegend des 1. Zehengliedes, *R. phalangis primae,* β) Gegend des Kronengelenkes, 2. Zehengelenkes, γ) Gegend des 2. Zehengliedes, *R. phalangis secundae,* δ) Gegend des Hufgelenkes, 3. Zehengelenkes, und ε) Gegend des 3. Zehengliedes (Huf, Klaue, Kralle, Nagel), *R. phalangis tertiae,* mit der Krone, *Radix ungulae,* und der Huf, *Ungula.* An fast jeder Gliedmaßengegend kann man noch unterscheiden eine laterale und mediale Seite und eine vordere und hintere oder Streck- und Beugeseite. Die **Beckengliedmaße** wird eingeteilt in: 1. die Beckengegend (s. S. 8), 2. die Hüftgelenksgegend *R. coxalis* (c); 3. den Oberschenkel, *Femur,* oder Oberschenkelgegend, *R. femoralis* 4. die Kniegelenksgegend, *R. genualis,* mit der Kniescheibengegend, *R. patellaris* und Kniekehlengegend, *R. poplitea;* 5. den Unterschenkel, *Crus,* oder Unterschenkelgegend, *R. cruralis;* 6. die Hinterfußwurzel (Sprunggelenksgegend), *Tarsus, R. tarsea* 7. den Hintermittelfuß, *Metatarsus, R. metatarsea;* 8. das hintere Fesselgelenk *R. metatarsophalangea,* erstes Zehengelenk, 9. die Hinterzehe, *Digitus pedis.*

Innere Einteilung. Der Körper der Wirbeltiere besitzt ein ihm als Grundlage dienendes Achsengebilde, die Wirbelsäule. Diese besteht aus einer Anzahl hintereinander gelegener Teilstücke (Segmente, Metameren), den Wirbeln, s. S. 25. An diese legen sich die übrigen Teile des Körpers an. Die jenigen Organe, die in jeder Körperhälfte vorkommen, werden paarige, die nur einmal vorkommenden dagegen unpaare genannt. Die bilaterale Symmetrie ist keine vollständige. Ventral von der Wirbelsäule befinden sich die Viszeralhöhlen mit den Eingeweiden. Von den Wänden dieser Höhlen aus gehend treten die Gliedmaßen auf.

Allgemeines über die Entwicklung des Tierkörpers.

Mit der Befruchtung setzt die Entwicklung der Lebewesen ein. Die Befruchtung besteht in der Vereinigung eines reifen Samenfadens *(Spermium)* mit einer reifen Eizelle *(Ovium)* zur Embryonalzelle *(Spermovium)* unter Verschmelzung des Eikernes mit dem Samenkerne zum Embryonalkern. Die Folge der Befruchtung ist die Furchung, eine auf dem Wege der Karyokinese (s. S. 3) stattfindende fortschreitende Teilung der Embryonalzelle. So entsteht ein aus zahlreichen, ursprünglich kugeligen Zellen (Furchungszellen, Blastomeren) bestehendes kugeliges Gebilde, *Morula* (Abb. 2), ein an der Oberfläche gefurchter Zellhaufen, der einer Maulbeere ähnelt und vom Oolemma (c) umgeben ist. An dieser besteht eine morphologische Verschiedenheit zwischen den peripheren (a) und den zentralen Zellen (b). Sehr bald bildet sich in der Morula ein mit Flüssigkeit gefüllter Spaltraum (Abb. 3e), der sich rasch derart vergrößert daß ein blasiges Gebilde, die Keimblase, *Vesicula blastodermica,* entsteht (Abb. 3). Dabei haben sich die peripheren Zellen zu einer die Wand der Keimblasenhöhle (Furchungshöhle) (e) bildenden epithelartigen Membran, der Keimhaut (Blastoderm) (c, c'), geordnet, während die übrigen Furchungszellen einen Zellhaufen bilden, der an einer Stelle, am animalen Pol, der Keimhaut als Embryonalknoten (b u. d) anliegt. Dieser wird bei den Säugetieren zur Bildung des Embryo verwendet, während die epitheliale Keimblasenwand als Trophoblast zur Ernährung des Eies dient und dann zur Bildung der embryonalen Hüllen herangezogen wird. Der Teil des Trophoblasten, an dem der Embryonalknoten liegt, wird Deckhaut (c') genannt. Die Keimblase wird bei den Fleischfressern bald zitronenförmig, bei den Einhufern eiförmig; bei den Wiederkäuern und dem Schweine wächst sie zu einem über 1 m langen, dünnen Schlauch aus.

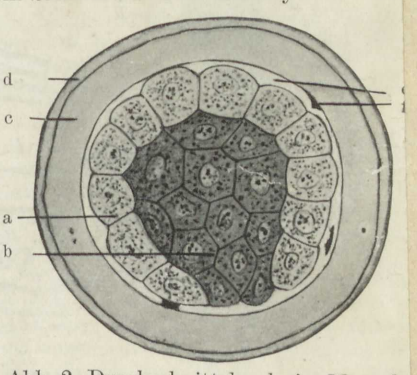

Abb. 2. Durchschnitt durch eine Morula des Kaninchens. (Nach von Beneden.) a Kapsel-(Außen-)Zellen, späterer Trophoblast; b Innenzellen, späterer Embryonalknoten; c Oolemma; d Gallertschicht; e hypolemmaler Raum; f Spermienreste.

Die Gastrulation, d. h. die Keimblätterbildung, läuft bei den Säugetieren am Embryonalknoten unter Differenzierung seiner Zellen in der Weise ab, daß die der Keimblasenhöhle zugewandten, tieferen Zellen (Abb. 3 u. 4 d) andere Eigenschaften annehmen als die der Deckhaut näheren, oberflächlichen Zellen (b). Erstere breiten sich in einfacher Lage unter dem Blastoderm aus (Abb. 4d'), der dann aus 2 Blättern besteht, dem Keimblasenekto- und -entoblasten. Die oberflächlichen Zellen des Knotens bilden einen rundlichen Haufen, der durch Auftreten einer zentralen Höhle zur

Abb. 5.

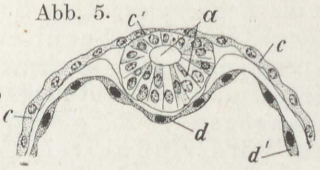

Abb. 7.

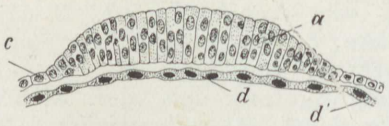

Abb. 3.

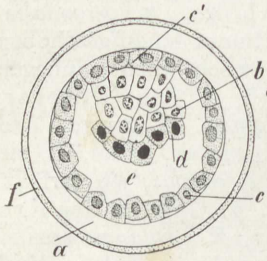

Abb. 6.

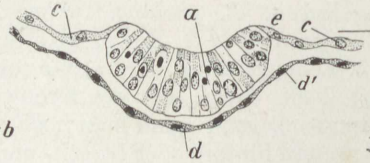

Abb. 8.

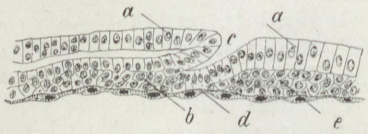

Abb. 4.

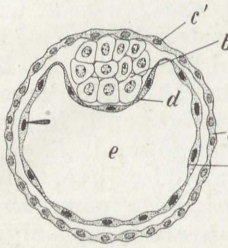

Abb. 10.

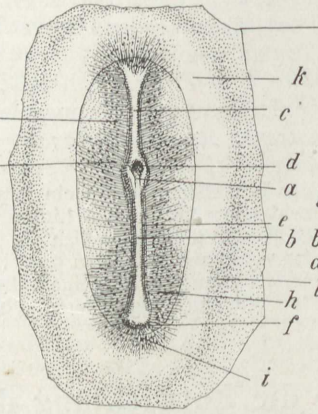

Abb. 11.

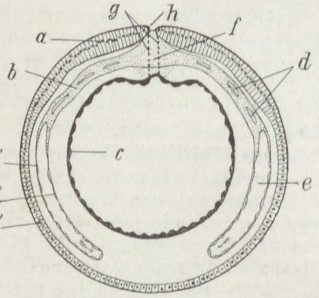

Abb. 9.

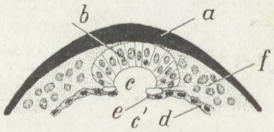

Abb. 13.

Abb. 15.

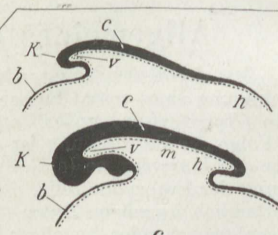

Abb. 16.

Abb. 12.

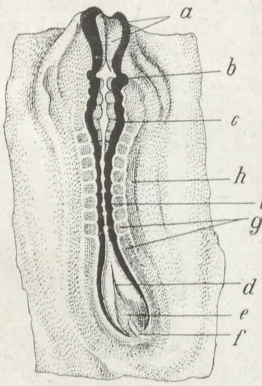



Abb. 17.

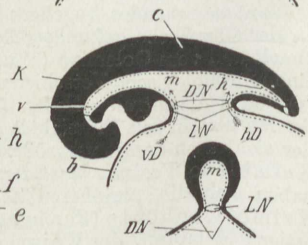

Abb. 18.



Abb. 14.

Embryoblase (Embryocystis, Abb. 5 a) wird. Die Deckhaut und die ihr anliegenden Zellen der Embryozyste schwinden bald; es bleibt ein offener Napf (Abb. 6) zurück, der sich an seinem Rande rundum mit dem Trophoblasten verbindet. Nun streckt sich der mehrschichtig werdende Napf und überragt als Embryonalschild (Abb. 7 a) die Keimblasenwand. Er stellt den embryonalen Ektoblasten (Schildektoblasten) dar, der peripher in den Keimblasenektoblasten übergeht. Der Keimblasenentoblast (Dotterentoblast) bildet dagegen eine geschlossene Blase. Ältere Forscher sahen in dem subembryonalen Abschnitt des Keimblasenentoblasten (Fig. 7 d) den embryonalen Entoblasten, neuere Forscher lassen diesen dagegen aus der gegen den Keimblasenentoblasten gerichteten, als Protentoblastbildung sich kennzeichnenden Wucherung des Schildektoblasten entstehen.

Nun bildet sich in der Mitte des anfangs runden, bald aber ovalen Schildes (der *Area embryonalis*) eine knotenartige Verdickung, der Gastrula- (Urmund-) Knoten. An diesem tritt bald kaudal eine kleine Grube, die Gastrulagrube, Urmundgrube (Abb. 10 a), auf, so daß der Knoten die Grube vorn und seitlich hufeisenförmig als Vorderlippe (d) überragt. Die Gastrulagrube setzt sich kaudal als Urmundrinne (b) fort, wobei die Seitenschenkel der Vorderlippe wachsend zu den Seitenlippen (e) der Urmundrinne werden. Am Ende der Urmundrinne entsteht eine Verdickung, die Hinterlippe des Urmundes (f).

Die embryologischen Abbildungen sind größtenteils nach den Werken von Bonnet [105], Martin [599], Minot [630], Kollmann [477] und Hertwig [370] gezeichnet.

Abb. 3. Keimblase mit Embryonalknoten im Durchschnitt. a Oolemma; b und d Embryonalknoten, und zwar b Ektoblastanlage und d Entoblastanlage; c, c′ Blastoderm (Trophoblast); e Keimblasenhöhle; f Gallerthülle.

Abb. 4. Keimblase mit Embryonalknoten im Durchschnitt. b Embryonalknoten; c, c′ Keimblasenektoblast (c′ Deckhaut); d, d′ Entoblast; e Keimblasenhöhle.

Abb. 5. Keimblase mit Embryonalknoten im Durchschnitt. a Embryocystis; c, c Keimblasenektoblast; c′ Deckschicht; d, d′ Entoblast.

Abb. 6. Keimblase mit napfförmigem Embryonalschild im Durchschnitt. a Schildektoblast; c, c Keimblasenektoblast; d, d′ Entoblast; e Grenze zwischen Schild- und Keimblasenektoblast.

Abb. 7. Schnitt durch den Embryonalschild. a Schildektoblast; c Keimblasenektoblast; d, d′ Entoblast.

Abb. 8. Schnitt durch den Schild eines Hühnchens. a, a Schildektoblast; b Urdarmstrang; c Urmund, der sich in den Urdarm fortsetzt; d Entoblast; e Mesoblast.

Abb. 9. Schema des Durchbruches des Urdarms nach innen und Anlage der Chorda. a Schildektoblast; b Chordaplatte; c Urdarm; c′ Darmrinne; d Entoblast; e Enteroblastanlage; f Mesoblast.

Abb. 10. Erste Differenzierungen am Embryonalschild. a Gastrula-(Urmund-)Grube; b Urmundrinne; c Rückenfurche; d Vorderlippe; e Seitenlippe und f Hinterlippe der Urmundrinne; g gastraler, h peristomaler, i metastomaler und i′ prostomaler Mesoblast; k heller und l dunkler Fruchthof (Placentarwulst).

Abb. 11. Schema der Coelom- und Urdarmbildung. a Embryonaler Ektoblast; a′ Keimblasenektoblast; b Mesoblast, b′ sein parietales und b″ sein viszerales Blatt; c Entoblast; d Coelomspalten der Parietalzone des Embryo; e Keimblasencoelom; f Hohlraum des Urdarms bei Durchbruch durch das Entoderm; der Durchbruch ist aber bereits geschlossen durch Enterodermzellen (s. unten); g punktierte Linien, die den Verlauf der Wandung des Urdarms (Kopffortsatzkanals) andeuten; h Urmund.

Abb. 12. Embryo mit noch offener Neuralfurche, aber beginnender Hirngliederung. a Prosencephalon; b Mesencephalon; c Rhombencephalon; d Chorda; e Endwulst; f Urmundrinne; g Stammzone (Urwirbel); h Parietalzone; i Neuralrohr.

Abb. 13. Querschnitt durch einen Embryo. a Neuralfurche; b Neuralwulst; c Ektoblast; d Stammzone bzw. Urwirbelplatte; e Coelom; f parietales und g viszerales Blatt des Mesoblasten (der Parietalzone); h Mittel- oder Urogenitalplatte; i primitive Aorta; k Chorda; l Entoblast; m Mesenterialplatte.

Abb. 14. Querschnitt durch einen Embryo. a Neuralrohr; b Ektoblast; c Skleromyotom; d Mesenchym; e Coelom; f parietaler und g viszeraler Mesoblast; h Urnierenkanälchen; i primitive Aorta; k Chorda; l Amnion.

Abb. 15—18. Abhebung des Embryonalschildes von der Keimblase. **K** Kopf; **v** Vorderdarm; **h** Hinterdarm; **m** Mitteldarm; **vD** vordere Darmpforte; **hD** hintere Darmpforte; **LN** Leibesnabel; **DN** Darmnabel; **b** Keimblasenwand; **c** Leibeswand.
Abb. 15—17 sind Längsschnitte, Abb. 18 ist ein Querschnitt.

Sofort nach Bildung des Gastrulaknotens wächst von ihm ein Zellstrang, der Urdarmstrang (Abb. 8 b), schräg vorwärts gegen den Keimblasenentoblasten (d) ein. Dieser Zellstrang kanalisiert sich, und ihn durchzieht nun von der Gastrulagrube aus ein enger Kanal, wodurch er zum Urdarm wird. Nunmehr stellen Urmundgrube und Urmundrinne den Urmund (c) dar. Der Urdarm liegt also unter dem Schildektoblasten (a) auf dem Keimblasenentoblasten (d), mit dem seine ventrale Wand verschmilzt. Vom Urdarmstrang zieht sich der verdickte Boden der Urmundrinne als Urmundleiste, die hier in der Medianebene des Embryonalschildes zu einer Verwachsung des Ekto- mit dem Entoblasten führt, kaudal. Der Urdarm bricht bei vielen Säugetieren durch den Entoblasten in die Keimblasenhöhle durch; es entsteht so ein kurzer, gerader Kanal (Abb. 11 g u. h), der spaltförmig in die Keimblasenhöhle mündet, *Blastoporus*. Die so entstandene Lücke im Entoblasten wird durch wuchernde Urdarmzellen geschlossen (Abb. 11, am unteren Ende des mit f bezeichneten Kanals). Die schmale Zone, die die in den Dotterentoblasten eingewachsenen Zellen des freien Endes des Urdarmstranges enthält, stellt die Chordaanlage dar und wird als Urdarmplatte, Chordaplatte (Fig. 9 b), bezeichnet. Die unter der Chordaplatte nach Abschnürung der Chorda (s. S. 12) entstandene Lücke (Fig. 9 c) des Dotterentoblasten füllt sich wieder durch Verwachsung seiner Ränder mit Zellen (Fig. 9 e) aus dem Urdarmstrange, die nicht zur Chordabildung verwendet werden. Sie stellen den Enteroblasten (Enteroderm) des Dauerdarmes, also den eigentlichen embryonalen Entoblasten, die Anlage der bleibenden Darmwand und speziell des Darmepithels, dar. Vor dem Urmundabschnitte (dem Teloblastem) entsteht median eine flache Längsvertiefung, die Rückenfurche (Abb. 10 c). Diese sowie die Chordaanlage und die Urmundrinne sind Zeichen der bilateralen Symmetrie des neu entstehenden Individuums, wobei die Chordaanlage zugleich die Wirbeltiernatur des Embryo markiert. Sehr bald tritt ein lebhaftes Wachstum des vor dem Teloblastem gelegenen Teiles des Embryo ein, während das Teloblastem rudimentär bleibt und als ein Wulst, Endwulst (Kaudalknoten, Schwanzknospe) (Abb. 12 e) sich erhält, an dem erst später weitere Entwicklungsvorgänge ablaufen (s. S. 15).

Während dieser Vorgänge hat der Schild erst Birnen- und dann Schuhsohlenform angenommen. Um den dunklen Embryonalschild herum findet man eine helle Zone, den hellen Fruchthof, *Area pellucida* (Abb. 10 k); an diesen schließt sich eine dunkle Zone, der dunkle Fruchthof, *Area opaca*

oder bei den Haustieren eine dunkle, fleckige, leicht zottige Partie, die Plazentarwulst (Ektoblastwulst) (l) an. Der Embryonalschild hebt sich durch die Grenzrinne und die Grenzfalte von der Keimblase ab (s. S. 14). In der Gegend der Area opaca (im Plazentarwulst) entwickeln sich sehr bald Blutgefäße; sie wird dadurch zum Gefäßhof, *Area vasculosa*, der sich in der Keimblasenwand weiter ausbreitet.

Zwischen den beiden Keimblättern der Embryonalanlage entsteht schon frühzeitig, und zwar im wesentlichen aus dem Protentoblasten, das mittlere Keimblatt, Mesoblast (Abb. 8e), in der Weise, daß von beiden Seiten des Urdarmes sowie vor und hinter ihm sich Zellen absondern, die unter lebhafter Vermehrung zwischen Ekto- und Entoblasten einwandern und als mehrschichtige Zellmasse den Mesoblasten bilden (Abb. 10 g, h, i u. i'). Dieser breitet sich bald in den Bereich des hellen Fruchthofs aus und bedingt durch dessen Trübung den Mesoblasthof; schließlich dringt er auch in die Keimblasenwand ein (Abb. 11 b), so daß auch diese dreiblätterig wird. Die 3 Keimblätter verwachsen median in der Gegend des Urmundes zum Achsenstrang (Achsenplatte). Aus den 3 Keimblättern entstehen alle Gewebe und Organe des Körpers, und zwar entwickeln sich der Regel nach aus jedem Keimblatt (einem Urorgan) bestimmte Gewebe und Organe.

Die Rückensaite, *Chorda dorsalis*, die erste Anlage des Achsenskelettes, tritt zunächst median in der Mitte der Länge des Embryo auf und entsteht aus der bereits erwähnten Chordaplatte; diese wird durch Umbiegung ihrer Seitenwände (Abb. 9 b) zu einem englumigen, bald solid werdenden Zylinder, der *Chorda dorsalis* (Abb. 21 m und 22 k). So entsteht der mittlere (gastrale) Teil der Chorda, der sich bald nach vorn und hinten verlängert, so daß die Chorda dann fast den ganzen Embryo durchzieht. Seitlich und ventral von ihr entsteht später je ein Längsgefäß, die primitive Aorta (Abb. 13 i, 19, 20, 21 k).

An den 3 Keimblättern zeigen sich bald folgende Veränderungen:

a) Am Ektoblasten werden median im Bereich der Rückenfurche die Zellen hochzylindrisch; so entsteht die Neuralplatte, die sich am Vorderende zur Hirnplatte verbreitert und über die Stammzone (s. u.) nach vorn hinauswächst. Indem die Randteile der Neuralplatte sich als Neuralwülste (Abb. 13 b) erheben, entsteht die Neuralfurche. Dadurch, daß sich die Neuralwülste weiter erheben und die Furche sich vertieft und daß erstere mit dem freien Rande verwachsen, entsteht das Neuralrohr (Abb. 20 c), das sich bis auf einen zarten Randteil (die künftige Ganglienleiste) bald vom Ektoblasten ablöst (Abb. 14 a) und zunächst von diesem allein überzogen ist. Später wird es auch von Mesoblast-(Mesenchym-) Elementen umwachsen (Abb. 21, 22 d') (s. S. 14). Unter ihm liegt die Chorda (Abb. 14 und 22 k). Die Neuralrinne bleibt vorn und hinten an je einer Stelle längere Zeit noch offen (*Neuroporus cranialis* und *caudalis*). Vorn erweitert sich das Neuralrohr zum primitiven Hirnbläschen, das sich zum primitiven Hirnrohr verlängert und sich von dem jetzt Medullarrohr genannten Abschnitte (der Anlage des Rückenmarks) abhebt. Das Hirnrohr zerfällt bald durch quere Einschnürungen in das Vorder- Mittel- und Hinter-(Rauten-)Hirn (Pros-, Mes- und Met- [s. Rhomb-]encephalon, Abb. 12, a, b, c). Die Chorda endet unter dem Mittelhirn und bildet dort durch Umbiegung die Chordaschleife (Abb. 109 b.)

Bei der Bildung des Neuralrohres entsteht die paarige Ganglienleiste (die Anlage der Spinal- und Zerebralganglien, Abb. 19 b), indem an den freien Kanten der beiden Neuralwülste je eine leistenartige Wucherung von Zellen eintritt, die beim Schlusse des Rohres außen bleibt.

b) Ausbildung des Mesoblasten. Der mediale Teil des Mesoblasten verdickt sich jederseits zur Stammzone (Abb. 12 g, 13 d u. h, 19 d), an die sich seitlich die dünnere rechte und linke Parietalzone (Abb. 12 h) des Mesoblasten anschließt, die in die Keimblasenwand übergeht. Die Stammzone bildet am Kopfteil die Kopfplatte und am Rumpfteil die Urwirbelplatte, die Parietalzone bildet die Seitenplatte des Rumpfes, die vorn in die später entstehende Kopfparietalzone übergeht. Die Rumpfseitenplatten heben sich von der Urwirbelplatte (Abb. 13 d) durch je eine dünnere intermediäre Partie, die rechte und linke Mittelplatte (h), ab. Später trennt sich die Urwirbelplatte jederseits von der Mittelplatte und diese von der Seitenplatte. Der Mesoblast der Keimblase (Abb. 11 b) spaltet sich später durch Auftreten von Spalträumen (d), die bald miteinander verschmelzen, in ein ektoblastseitiges (b') und ein entoblastseitiges Blatt (b''). Der zwischen den beiden Mesoblastblättern der Keimblase bleibende Spaltraum ist das Keimblasencoelom (*Exocoelom*) (e). Bald tritt durch Eindringen des Exocoelom in den Mesoblasten der Parietalzone des Embryo auch deren Spaltung in ein entoblastseitiges viszerales und in ein ektoblastseitiges parietales Blatt ein, *Splanchnopleura* und *Somatopleura* (Abb. 13 f u. g), die nun ebenfalls durch einen Spaltraum, das in das Exocoelom übergehende *Endocoelom (Splanchnocoelom)* (e), die Anlage der Peritonealhöhle, geschieden sind. Diese beiden Mesoblastblätter hängen medial, also seitlich von der Stammzone bzw. Mittelplatte (h), durch eine zellige Brücke, die Mesenterialplatte (Abb. 13 m, 22 p), zusammen. Die zwischen dieser und der Urwirbelplatte liegende Mittelplatte (Abb. 13 h) trennt sich bald als strangartiges Gebilde, die Urogenitalplatte, von der Urwirbel- und der Mesenterialplatte ab.

Inzwischen ist in der Urwirbelplatte eine Segmentierung eingetreten, wodurch diese in paarige Würfel (Abb. 12 g), die Urwirbel (Somiten), zerlegt wird. Diese Segmentierung beginnt schon zur Zeit der Bildung der Neuralfurche und der Chorda ungefähr in der Mitte des Embryo. Sie erstreckt sich später auf die Parietalzone, wobei diese in mehrere den Urwirbeln entsprechende Seitenplattensegmente (Seitenplatten) zerfällt, und auch auf die Urogenitalplatte, wobei diese in die Nephromeren (Gononephrotome) zerlegt wird. Die Segmentierung tritt zunächst in Form flacher Querfurchen auf, die sich bald zu Trennungsspalten vertiefen. Der vorderste Teil des Embryo bleibt zunächst unsegmentiert. In diesem nach vorn als Kopfplatte unter das Hirnrohr reichenden Mesoblastabschnitt tritt eine hufeisenförmige Wulst auf, die Herzwulst, die bald hohl wird. Ihr Hohlraum, die hufeisenförmige Parietalhöhle (Abb. 19 i), setzt sich mit dem übrigen Endozoelom in Verbindung, bleibt aber von dem Exocoelom durch eine Mesoblastbrücke getrennt. Im hinteren Teile der in der Parietalzone gelegenen Schenkel dieser Höhle entsteht die paarige Herzanlage (g, h); in sie schieben sich später auch die Lungen hinein, wobei sie den viszeralen Mesoblast einstülpen.

Abb. 19.

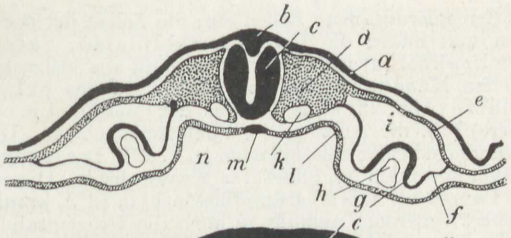

Abb. 20.



Abb. 22.

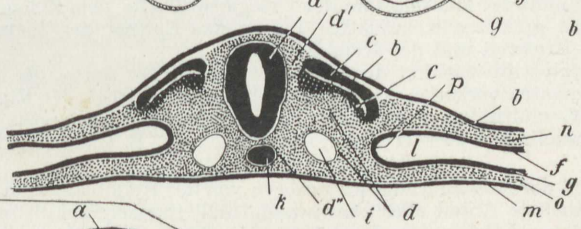

Abb. 25.

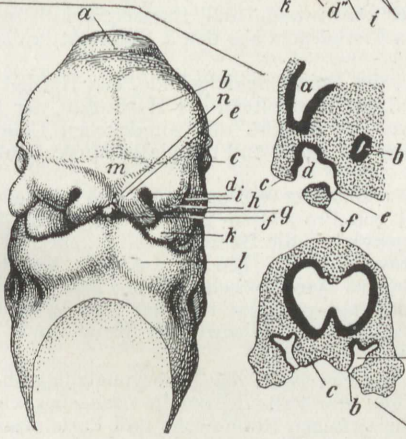

Abb. 24.

Abb. 21.

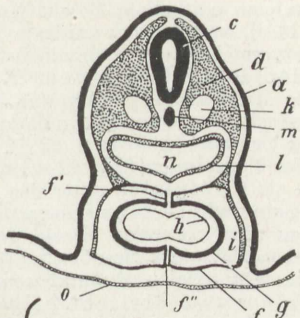

Abb. 23.

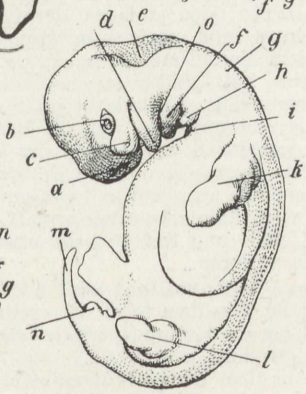

Abb. 26.

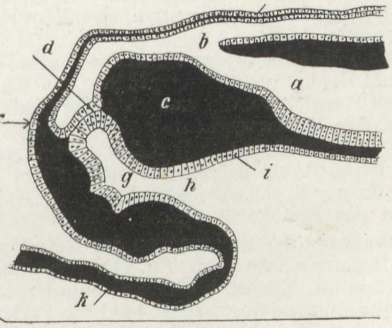

Abb. 27.

Abb. 19, 20, 21. Querschnitte durch die Herzanlage von Embryonen. a Epidermisblatt; b Ganglienleiste; c Neuralrohr; d Stammzone; e parietaler und f viszeraler Mesoblast; f′ Mesocardium dorsale; f″ Mesocardium ventrale; g Herzplatte; h Herzangiothel; i Parietalhöhle; k primitive Aorta; l Enteroblast (embryonaler Entoblast); m Chorda; n Pharynxanlage; o Keimblasenentoblast.

Abb. 22. Querschnitt durch einen Embryo. a Neuralrohr; b Ektoblast; c Kutisplatte und c′ Muskelplatte des Skleromyotoms; d Mesenchym, das bei d′ das Neuralrohr und bei d″ die Chorda (k) umgibt; f parietaler und g viszeraler Mesoblast; i primitive Aorta; k Chorda; l Coelom; m Entoblast; n Mesenchym zwischen Ektoblast und parietalem Mesoblast; o Mesenchym zwischen Entoblast und viszeralem Mesoblast; p Mesenterialplatte.

Abb. 23. Embryo, von der Seite gesehen. a Nasengrube; b Auge; c Oberkieferfortsatz; d Unterkieferfortsatz; e Rautenhirndecke; f 2. Viszeralbogen; g Nackenhöcker; h Operculum; i Halsbucht; k Schulter- und l Beckengliedmaße; m Schwanz; n Geschlechtshöcker; o 1. Viszeralspalte.

Abb. 24. Kopf eines Embryo, von vorn gesehen. a Mittelhirn; b Vorderhirn; c Auge; d Riechgrube; e medialer Nasenfortsatz; f Proc. globularis; g Nasenfurche; h lateraler Nasenfortsatz; i Tränennasenfurche; k Oberkieferfortsatz; l Unterkieferfortsatz; m Area triangularis; n Area infranasalis.

Abb. 25. Sagittalschnitt durch die Riechgrube und Membrana bucconasalis eines Embryo. a Vorderhirn; b Augenblasenstiel; c Nasenkante; d Riechsack; e Membrana bucconasalis; f Oberkieferfortsatz.

Abb. 26. Frontalschnitt durch die Riechgrube eines Embryo. a Riechsack; b Membrana bucconasalis; c Proc. globularis.

Abb. 27. Medianschnitt durch das Hinterende eines Embryo. a Medullarrohr; b kaudaler Neuroporus; c Endwulst; d Kloakenhaut; e Amnion; f kaudale Coelomgrenze; g Allantoisanlage; k hintere Darmpforte; i Schwanzdarmanlage; k Dotterblatt.

An den Urwirbeln tritt bald eine Differenzierung ihrer Zellen ein; die Zellen der dorsalen Partie nehmen eine epitheliale Beschaffenheit an und bilden die Haut-Muskelplatte, Skleromyotom (Abb. 14 c), während der ventrale Teil der Urwirbel (d) locker wird und dann aus vielgestaltigen, sich lebhaft vermehrenden, amöboiden Zellen, den Mesenchymzellen, besteht. Jedes Skleromyotom (Abb. 14 c) zerfällt bald in je eine Kutisplatte (Abb. 22 c), die Anlagen der Cutis, und je eine darunter liegende Muskelplatte (Myotom, Myomere) (c′), die Anlagen der Skelettmuskulatur. Diese Platten wachsen seitlich aus und bilden dann die Grundlage beider Seitenplatten (s. S. 12). Der erwähnte ventrale Teil der Urwirbel (Abb. 14 u. 22 d), der locker geworden ist, bildet das Mesenchym. Dieses umwächst axial das Neuralrohr (Abb. 22 d′) und die Chorda als axiales Rumpfmesenchym (d″), kranial erstreckt es sich als Kopfplatte unter das Hirnrohr. Außerdem umhüllt es auch die Urogenitalplatte, dringt in diese ein und bildet das Stützgerüst der Urniere und der Dauerniere. Auch in der Parietalzone entsteht zwischen dem viszeralen Blatte des Mesoblasten (g) und dem Entoblasten (m) sowie zwischen dem parietalen Blatte des Mesoblasten (f) und dem Ektoblasten (b) je eine Mesenchymschicht (o bzw. n), die mit dem axialen Rumpfmesenchym in Verbindung steht. Nunmehr besteht der seitliche Teil des Embryo aus zwei dreischichtigen Platten, der Rumpf-(Leibes-)Wandplatte und der Darmwandplatte, den Anlagen der Leibeswand und der Darmwand. Erstere besteht aus Ektoblast-, Mesenchym- und parietalem Mesoblastblatt (b, n, f) und letztere aus Entoblast-, Mesenchym- und viszeralem Mesoblastblatt (m, o, g). Aus dem Mesenchym entstehen das Binde-, Knorpel-, Knochen-, Zahnbein-, Fett- und elastische Gewebe, die glatte Muskulatur und wohl auch die Gefäße und das Blut. Die quergestreifte Muskulatur entstammt der Muskelplatte der Ursegmente. Die dem Zölom zugekehrte viszerale und parietale Lamelle des mittleren Keimblattes liefern das Epithel der Leibeshöhle, das Herzendothel und das Epithel der Urnieren und der Keimdrüsen.

Die Segmentierung des Embryo wird markiert durch dorsale Zweige der Aorta, die als Intersegmentalarterien zwischen je 2 Ursegmenten verlaufen; sie bleibt in Form der Wirbel, der Rippen, einiger Muskeln (Mm. intertransversarii, M. multifidus, ileocostalis, Mm. intercostales, M. rectus abdominis), vieler Gefäße und Nerven beim erwachsenen Tier erhalten; im übrigen (z. B. Cutis, Epidermis usw.) geht sie verloren.

c) Der Entoblast wird nach der Abschnürung des Embryo von der Keimblase zum Epithel der Darmwand, aus dem auch der epitheliale Anteil aller Darmwand- und Darmanhangsdrüsen entsteht.

Über die Herkunft der Gewebe und Organe des Tierkörpers aus den 3 Keimblättern sei noch folgendes erwähnt:

Aus dem Ektoblast entstehen die Epidermis, die Epidermoidalgebilde, das Epithel der Mundhöhle, des Afters, des Vestibulum vaginae, der Vulva, des Harnleiters, der Harnröhre, der Drüsen von Haut, Mund und Nase, des Darmteils der Hypophyse, des Amnion und amniogenen Chorion; ferner der Zahnschmelz, das Nervensystem, das Neuroepithel, die Linse und die glatte Muskulatur von Haut und Auge.

Aus dem Mesoblast stammen das Epithel des Coeloms (der serösen Häute), das Epithel von Hoden, Ovarium und deren Ausführungsgängen, das Epithel von Pro-, Meso- und Metanephros, das Epithel des primären Harnleiters, die quergestreifte Skelettmuskulatur, die Herzmuskulatur, ein Teil der glatten Muskulatur, das Mesenchym (die Stütz- [Grundsubstanz-]Gewebe [Binde-, Knorpel-, Knochen-, Zahnbeingewebe und die Häute usw.]), das Blut, die Lymphe, das zytoblastische Gewebe und die Binnenzellen.

Der Entoblast liefert das Epithel des Verdauungsapparates und der sog. Verdauungsdrüsen (Leber, Pankreas, Speicheldrüsen usw.), das Epithel der Allantois sowie der Keim- und Nabelblase, das Epithel des Endokards und die Chorda dorsalis.

Abschnürung des Embryo von der Keimblase. Die Unterseite der Embryonalanlage liegt mit der Keimblase in einer Ebene (Abb. 7 u. 11). Eine Rinne und eine Falte deuten die Grenze zwischen Embryo und Keimblase an. Ebenso bildet sich eine Grenzrinne zwischen Stammzone und Parietalzone des Embryo. Die Stammzone überwächst bald die Parietalzone vorn, später auch hinten und erhebt sich somit über diese und die Keimblase (Abb. 15—18). Dabei krümmt sich die Parietalzone allseitig (vorn, seitlich und hinten) nach unten (Abb. 16 u. 17). Auf diese Weise wird der vorher scheibenförmige, längliche Embryo zunächst kahnförmig mit einer medianen, nach der Keimblasenhöhle offenen Rinne (der Darmrinne). Am ganzen Rande des Kahnes gehen die Leibes- und Darmwandplatte des Embryo in die entsprechenden Platten der Keimblasenwand (Abb. 15—17 b) über. Da sich am vorderen Teile des Embryo, der am raschesten wächst, die Parietalzone am schnellsten einkrümmt und nach hinten wächst, entsteht zuerst unter dem Kopfabschnitt ein vorn und seitlich durch die Darmwandplatte geschlossener Hohlraum, die Vorderdarmhöhle (Abb. 15—17 v), die hinten durch die Vorderdarmpforte (Abb. 17 vD) in die Keimblasenhöhle führt. Der Embryo ist jetzt pantoffelförmig. Bald entsteht auch hinten durch Einkrümmen (und Vorwärtswachsen) der Parietalteile die Enddarmhöhle (Abb. 15—18 h), die durch die Enddarmpforte (Abb. 17 hD) in die Keimblasenhöhle führt. In der Mitte besteht zunächst noch die offene Mitteldarmrinne (m). Durch fortschreitendes Umbiegen und zentripetales, vor allem medianwärts gerichtetes Wachstum der Leibes- und Darmwandplatte wird bald auch diese Rinne immer mehr überwachsen und in immer größerer Ausdehnung zu einem Rohre geschlossen, wobei aber in der Mitte in der Leibes- und Darmwand noch eine Öffnung bleibt, die Nabelöffnung, die den Darmnabel (Öffnung in der Darmwand, Abb. 17 u. 18 DN) und den Leibesnabel (Öffnung in der Leibeswand, Abb. 17 u. 18 LN) umfaßt. So wird der Embryo zu einem Hohlzylinder (Abb. 16 u. 17 c), der den Darmschlauch (Abb. 16, 17 u. 18 h, m, v) als einen zweiten Hohlzylinder in sich birgt; zwischen beiden Hohlzylindern liegt das Endocoelom (die Peritonealhöhle). Am Nabel gehen die durch das Coelom getrennte Leibes- und Darmwand des Embryo in die entsprechenden Wandschichten der Keimblase über, die nunmehr Nabelblase (Abb. 17 b) genannt wird. Hier führt auch das Coelom des Embryo (das Endocoelom) in das Keimblasencoelom (Exocoelom) und seine Darmhöhle in die Nabelblasenhöhle (am Darmnabel). Der Embryo hat sich also jetzt von der nunmehr an seinem Bauche hängenden Keim-(Nabel-)Blase abgeschnürt. Der hohle Strang, der die Verbindung zwischen Embryo und Nabelblase herstellt, ist der

Nabelstrang. Dieser besteht aus dem Nabelblasenstiel (der Fortsetzung der Darmwand mit ihrem Übergang in das Innenblatt der Nabelblase), dessen Hohlraum (Nabelblasengang) aus der Darmhöhle in die Nabelblasenhöhle führt (Darmnabel), und einer Hülle, dem Übergange der Leibeswand des Embryo in das Außenblatt der Nabelblase. An dieser Übergangsstelle gehtdas Endocoelom in das Exocoelom über (Leibesnabel) und entsteht die Amniosfalte. Später treten im Nabelstrang zwischen Hülle und Nabelblasenstiel noch der Urachus und die Nabelgefäße auf. Indem der Darmnabel unter Solidwerden des Nabelblasenstiels verwächst, wird der Verdauungsschlauch ein allseitig geschlossenes, zylindrisches Rohr, das vom Vorder- bis zum Hinterende des Embryo reicht. Der Leibesnabel verengert sich zwar, bleibt aber bis zur Geburt bestehen, da durch ihn außer dem Nabelblasengang später auch der Urachus, Gefäße und Nerven nach außen (zu den Eihäuten) führen.

Der Darmkanal öffnet sich bald durch Mund- und Afterbildung nach außen. Ventral von seinem Vorderende entsteht nämlich eine Einbuchtung, die Mundbucht, deren Wand bald die Darmwand erreicht. An der Berührungsstelle schwindet das Mesenchym, so daß nur noch eine Epithelmembran, die Rachenhaut, die Mundbucht von der Vorderdarmhöhle trennt. Die Rachenhaut reißt dann durch, und die Mundbucht wird zur primitiven Mundhöhle; hinter dieser bilden sich bald am Vorderdarm jederseits 5 Taschen (Schlundtaschen), denen gegenüber die Haut durch rinnenförmige Einbuchtungen die Kiemenfurchen, Viszeralfurchen, bildet, die bis zu den Schlundtaschen vordringen, so daß sie von der Darmhöhle nur durch je eine dünne Membran, die *Membrana obturatoria,* geschieden sind, die bei einigen Taschen durchbricht, so daß Viszeralspalten entstehen (Abb. 23 o). Die Brücken zwischen den Kiemenfurchen verdicken sich zu den Viszeralbögen (f), die spangenartig den Kopfdarm seitlich und ventral umgreifen und in denen eine Arterie und ein Nerv verlaufen. Ventral vom Endabschnitt des Darmes, vor der Schwanzknospe, entsteht eine rinnenförmige Einsenkung, die Kloakenrinne (Kloakengrube, Afterbucht); diese erreicht die Kloakenwand, so daß die Darmhöhle nur noch durch eine dünne Membran, die Kloakenmembran (Abb. 27 d), von der Außenwelt geschieden ist. Indem diese Membran einreißt, mündet auch hier der Darm, in den hier das Allantoisbläschen mündet, als Kloake nach außen. Der Darm reicht etwas über die Kloakenöffnung hinaus als Schwanzdarm in den Schwanz.

Ausbildung der Leibesform. Während der ersten Zeit der Entwicklung macht der Foetus eigentümliche Biegungen, Krümmungen und Drehungen durch, und zwar zuerst eine spiralige Drehung um die Längsachse, die bald wieder schwindet, dann folgt eine Einrollung nach der Bauchseite des Embryo (Abb. 17, 23 u. 28). Dabei erfolgt nicht allein am Kopfende die Abbiegung des Vorderhirns vom Mittelhirn (Scheitelbeuge) und des Nachhirns vom Rückenmark (Nackenbeuge), sondern auch eine derartige Krümmung der ganzen Wirbelsäule, daß der Kopf an der Bauchfläche des Embryo liegt und daß das Kopf- und das Schwanzende sich gegeneinander krümmen (Kopf- und Schwanzkrümmung) und einander fast berühren. Später tritt wieder eine Streckung des Rumpfes des Foetus ein; die Abbiegung des Nachhirns vom Rückenmark bleibt aber bestehen, ebenso in geringem Grad auch die Scheitelbeuge.



Abb. 28. Menschlicher Foetus von 8 mm Scheitelsteißlänge mit 5 Viszeralbogen.

Kopf und Rumpf des Embryo gehen anfangs ohne Halsbildung ineinander über (Abb. 28), wobei der Kopfteil einen auffallend großen Teil des Körpers einnimmt (Abb. 23); das rasch und mächtig wachsende Herz, das ventral vom Vorderdarm in der Kopfregion liegt, bedingt eine erhebliche Vorwölbung an der ventralen Seite des Foetus (Abb. 28). Einen großen Einfluß auf die äußere Gestaltung des Kopfteils des Embryo üben die Ausbildung des Gehirns, die Bildung des Mundes und des Gesichtes und die Anlage der Augen, des Gehör- und Geruchsorgans aus. Während anfangs das Wachstum des Gehirns weit überwiegt, entwickelt sich später auch das Gesicht mit den Kauwerkzeugen mächtig. Von den Kauwerkzeugen entstehen Ober- und Unterkiefer aus dem ersten Viszeralbogen, der sich in 2 Äste, den Mandibularast und den Maxillarast, spaltet; seine Mandibularäste (Abb. 23 d, 24 e) umgreifen den unteren Rand der Mundbucht als Mandibularbogen, während die Maxillaräste (Abb. 23 c, 24 k) im oberen Mundrand einander nicht erreichen; in den Spalt zwischen ihren Enden wächst von oben her der vor dem Vorderhirn entstehende Stirnnasenfortsatz (Stirnwulst) (Abb. 24 m u. n), wodurch der Maxillarbogen geschlossen wird. Die Anlage des Seh-, Hör- und Riechorgans erfolgt am Kopf in Form von Ektoblastverdickungen; diese führen zur Bildung von Gruben und Bläschen bzw. Säcken. Die Anlage des Riechorgans (Abb. 23 a, 24 d) erfolgt den Polen des Endhirns gegenüber, die des Sehorgans (Abb. 23 b u. 24 c) seitlich am Kopfe gegenüber seitlichen, blasenartigen Ausstülpungen des Zwischenhirns (den Augenblasen), und die des Hörorgans seitlich vom Nachhirn. Das Geschmacksorgan entsteht in der Mundhöhle erst sehr spät.

Der anfangs noch nicht vorhandene Hals (Abb. 23) bildet sich dadurch, daß die 3 letzten Viszeralbogen in der Entwicklung stehen bleiben (bei Verwachsung der Viszeralspalten), ja sich sogar zurückbilden, während die ersten Viszeralbogen wachsen und zur Umfangsvermehrung des Kopfes beitragen, und ferner dadurch, daß sich das Herz nach hinten in den unter raschem und starkem Wachstum an Umfang zunehmenden Thorax verschiebt. Da die Verbindung zwischen Kopf und Thorax mehr in die Länge als in die Dicke wächst, erscheint der Hals als ein stielartiges Gebilde des Thorax, an dessen Ende sich der Kopf befindet.

Der kaudale Teil des Embryo entsteht aus dem Kaudalwulst (Teloblastem) (s. S. 11). An diesem bilden sich wie an der übrigen Stammzone eine Neuralplatte, Urwirbelplatten, die Chorda und Urogenitalplatte, aber kein Coelom. Unter der Chorda liegt auch hier der Entoblast. Der Endwulst wächst zum Schwanzteil aus, der zunächst den Rumpf, abgesehen vom Coelom, vollständig fortsetzt (es sind das Neuralrohr, die Chorda, die Aorta, die Urwirbel, der Darm [Schwanzdarm] und die Haut vorhanden), später aber, namentlich am Rückenmark und am Schwanzdarme, Rückbildungsvorgänge aufweist. Aber

auch der Schwanz selbst kann sich zurückbilden, so daß Stummelschwänzigkeit und Schwanzlosigkeit eintreten. Man kann an der Schwanzanlage den Wirbelschwanz und den wirbellosen Schwanzfaden unterscheiden; der letztere bildet sich meist ganz zurück oder bleibt ausnahmsweise als Hautschwanz bestehen (Fleischfresser, Schwein). Es kann auch bei der Rückbildung des Wirbelschwanzes durch Verwachsung der letzten 2—3 knorpeligen oder knöchernen Wirbelanlagen zur Bildung eines von der Chorda durchzogenen Urostyls kommen.

Die **Anlage der Gliedmaßen** erfolgt in der 3. Woche in Form einer von der Viszeralbogengegend bis zum Bauchende reichenden Leiste, der Extremitätenleiste, die durch Wucherung des Mesenchyms entsteht. Durch Schwund des Mittelabschnittes dieser Leiste und durch Mesenchymwucherung ihres vorderen und hinteren Endabschnittes entwickeln sich die kurzen, schaufelförmigen Extremitätenhöcker, wobei die Brusthöcker den Beckenhöckern gegenüber in Anlage und Wachstum etwas vorauseilen. Diese Parietalzonenhöcker werden nur von ventralen Ästen der Rückenmarksnerven versorgt. Sie erstrecken sich auf je mehrere Segmente. Der Brusthöcker tritt in der Region der letzten Halssegmente auf; er rückt dann mehr kaudal. Der Beckenhöcker erscheint ein wenig später und verschiebt sich während der Entwicklung etwas in kranialer Richtung. Die Höcker sind zunächst rundlich, werden aber bald größer und grenzen sich dabei schärfer vom Rumpf ab, und zwar der Schulterhöcker rascher als der Beckenhöcker (Abb. 23 k u. l). Das freie Ende der Höcker wird schaufelförmig und stellt die Anlage des Fußes (der Hand) dar, während der Stiel der Schaufel am Brusthöcker dem Arm und am Beckenhöcker dem Schenkel entspricht, die sich in Ober- und Unterarm bzw. Ober- und Unterschenkel gliedern. Zwischen ihnen entstehen bald Gelenke mit kraniomedial offenen Winkeln (Ellbogen- und Kniegelenk). Später drehen sich die Brust- und Beckengliedmaßen im entgegengesetzten Sinn um ihre Längsachse, wobei an ersteren die Streckseite des Oberarms kaudal und die Beugeseite kranial zu liegen kommt, so daß nunmehr das Ellbogengelenk kranial, das Kniegelenk dagegen kaudal offen ist. An der Dorsalseite der breiten Endabschnitte der Extremitätenstummel treten als Anlage der Zehen (Finger) bei den Pentadaktylen 5, bei den Paarhufern und Einhufern entweder auch 5 oder nur 3 oder 4 Leisten auf, die später über den Rand der Anlage hinauswachsen. Die Knorpelanlage der Gliedmaßenknochen erfolgt in ihrer mesenchymalen Grundlage. In die Gliedmaßen wachsen Nerven, Muskelfasern (Anlage der Rumpfgliedmaßenmuskeln) und Blutgefäßanlagen hinein. Die Nervenanlagen sind ventrale Nervenäste, weil die Gliedmaßen den Seitenplatten (der Parietalzone) des Rumpfes entstammen.

Über die Hüllen des Embryo s. das Kapitel Hüllen und Lage des Foetus.

I. Knochen- und Bänderlehre.

Die **Knochenlehre,** *Osteologie,* beschreibt die Knochen an sich, während die Bänder- und Gelenklehre *(Syndesmologie* und *Arthrologie)* ihre bewegliche Verbindung schildert. Die beweglich oder unbeweglich verbundenen **Knochen,** *Ossa,* bilden in ihrer Gesamtheit das Skelett, Gerippe oder Knochengerüst. Dieses stellt die feste Grundlage des Körpers dar, bestimmt im wesentlichen seine Form und trägt zur Bildung der Körperhöhlen bei. Das Gewicht aller lufttrockenen Knochen zusammen beträgt 7—8½ % des Lebendgewichtes; auf die Knochen der Gliedmaßen entfällt etwa die Hälfte von dem Gewicht des ganzen Skelettes.

Über die **Knorpel,** *Cartilagines,* s. S. 24. Sie werden entweder in einem besonderen Abschnitte, der **Knorpellehre,** *Chondrologie,* beschrieben, oder es werden, wie im vorliegenden Werke, die mit den Knochen im Zusammenhang stehenden Knorpel in der Knochenlehre, die übrigen bei den Organen besprochen, zu deren Bildung sie beitragen.

Eigenschaften, Einteilung und Entwicklung der Knochen.

Entwicklung und Wachstum der Knochen im allgemeinen. Das Knochengewebe (S. 4) und damit auch die Knochen entstehen aus dem Mesenchym durch Auftreten besonderer Zellen, der Osteoblasten. Aus dem Mesenchym bildet sich zunächst Bindegewebe und damit das häutige Skelett. Aus bzw. auf dieser häutigen Grundlage entstehen direkt gewisse, aber relativ nur wenige Knochen, z. B. ein Teil der Kopfknochen; derartige Knochen heißen Deck- oder Belegknochen, sekundäre Knochen. Bei allen anderen Knochen, den Primärknochen, tritt an Stelle des Bindegewebes als Vorstufe des Knochengewebes hyalines Knorpelgewebe; so entsteht das Knorpelskelett. Indem das Knorpelgewebe durch Knochengewebe ersetzt wird, entsteht das Knochenskelett. Dabei zerfällt das Knorpelskelett in Stücke, die den künftigen Knochen entsprechen. Die Verknöcherung der Knorpel geht von dem die Knorpel überziehenden bindegewebigen *Perichondrium* aus, dessen tiefste Schicht die Osteoblasten enthält. Die Bildung von Knochengewebe aus der Osteoblastenschicht des Perichondriums erfolgt einerseits an der Oberfläche der Knorpel, andererseits von gewissen Punkten innerhalb der Knorpel aus, in welche osteoblastische Fortsätze der tieferen, Osteoblasten und Gefäße enthaltenden Schichten des Perichondrium eingedrungen sind. Diese Stellen in den Knorpeln stellen die Verknöcherungspunkte, *Puncta ossificationis,* dar, von denen aus die Verknöcherung immer weiter allseitig fortschreitet. In den Röhrenknochen z. B. entstehen 3 solcher Verknöcherungspunkte: 2 für die Endstücke, die Epiphysen, und 1 für das Mittelstück, die Diaphyse; infolgedessen sind bei älteren Foeten und in der ersten Jugendzeit die Endstücke von dem Mittelstück durch eine Knorpellage, den Epiphysen-Fugenknorpel, getrennt; erst nach vollendetem Wachstum sind die Epiphysen mit dem Mittelstück verschmolzen. Man unterscheidet somit eine perichondrale und eine enchondrale Verknöcherung. Bei den kurzen Knochen und den Epiphysen der Röhrenknochen setzt die Verknöcherung enchondral ein und bleibt überwiegend; bei der Diaphyse der Röhrenknochen und den platten Knochen ist es umgekehrt. Die Zahl und Lage der Verknöcherungspunkte ist je nach der Art der Knochen verschieden. Über die Ossifikationspunkte der einzelnen Knochen und die postembryonalen Entwicklungsvorgänge werden in den betreffenden allgemeinen Kapiteln der Osteologie Angaben gemacht werden. Häufig bleiben noch an einzelnen Stellen (gewöhnlich an Vorsprüngen des Knochens, *Apophysen*) Knorpelstücke übrig, in denen ebenfalls Knochenkerne, die akzessorischen Kerne, Nebenkerne, auftreten. Bisweilen bleiben die Grenzen zwischen 2 Knochen knorpelig; es können auch derbe Bindegewebsmassen an Stelle dieses knorpeligen Streifens treten (synarthrodiale Verbindungen) oder an Stelle des Knorpelgrenzstreifens Gelenkspalten auftreten (Diarthrose) (s. darüber S. 21). Die Umwandlung der knorpeligen Anlage in Knochen geschieht beim Pferdefoetus am frühesten an den Wirbelkörpern und am mittleren Teile der Rippen, am spätesten an den Querfortsätzen der Wirbel, den Karpal- und Tarsalknochen und am 2. Zehengliede. Bei Röhrenknochen beginnt sie am Mittelstück (perichondral); dadurch entsteht eine widerstandsfähige Manschette, bevor der Knorpel im Innern durch den enchondralen Prozeß zerstört wird (Peter [704]).

Die Knochen wachsen in die Dicke vom Periost aus, in die Länge und Breite durch Wachstum und Verknöcherung der Knorpel (z. B. der Epiphysenknorpel), welche die Stücke eines Knochens, oder der Häute, die die Kopfknochen verbinden. Außerdem kommt ein interstitielles Knochenwachstum vor. Näheres über Wachstumsverhältnisse der Knochen s. Berger [78] und Löffler [567].

BIBLIOTEKA GŁÓWNA

Die Knochen haben eine gelblichweiße Farbe und werden durch Bleichen fast rein weiß. (Näheres über die Mazeration der Knochen s. Kurzweg [514].) Bei jungen, namentlich neugeborenen Tieren haben sie wegen des größeren Blutreichtums eine ins Rötliche spielende Farbe und werden nach dem Bleichen grau. Das spez. Gewicht der Knochen beträgt 1,50—1,85. In den ersten Tagen nach dem Tod erleiden die Knochen durch Eintrocknen einen Gewichtsverlust von 2—3% (Zimmermann [1062]).

Sie bestehen zu etwa $^1/_3$ aus organischer Grundsubstanz, dem Knochenknorpel, und zu etwa $^2/_3$ aus anorganischen Bestandteilen, den Knochenerden oder Knochensalzen (phosphorsaurem und kohlensaurem Kalk, phosphorsaurer Magnesia und Fluorcalcium). In verdünnten Mineralsäuren (Salpetersäure, Salzsäure) werden die Knochensalze aufgelöst, der Knochenknorpel (Ossein) bleibt als biegsame, leicht schneidbare, gelbliche Masse zurück, welche die Form und Struktur des Knochens behält. Nach anhaltendem Glühen hinterläßt der Knochen nach Verbrennen der organischen Substanz eine leicht zerbröckelnde und nur aus den Knochenerden bestehende grauweiße Masse, häufig mit Erhaltung der Form des Knochens.

Der durchgesägte Knochen zeigt eine auffällige Verschiedenheit der Knochensubstanz (Abb. 29, 30, 31). Die periphere kompakte Knochen- oder Rindensubstanz, *Substantia compacta s. corticalis*, ist dicht und fest. Ihre Dicke schwankt nach der Art der Knochen und an deren einzelnen Stellen sehr bedeutend; sie ist am Mittelstück der Röhrenknochen am größten. Die Rindensubstanz umgibt die schwammige Knochensubstanz, *Substantia spongiosa* oder *Diploë*, die ein aus mannigfach miteinander verbundenen Blättchen und Bälkchen bestehendes dichtes Fachwerk bildet. Die Blättchen und Bälkchen ordnen sich in der Richtung des maximalen Druckes und Zuges und können somit ihre Widerstandskraft in günstigster Weise zur Geltung bringen; sie sind um so mehr zur Compacta zusammengedrängt, je größer der Druck bzw. Zug ist, der auf die betreffende Stelle intra vitam einwirkt (Zschokke [1067]).

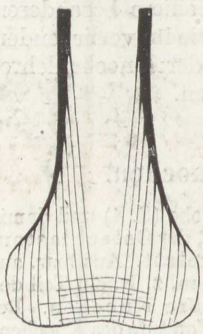

Abb. 29.



Abb. 30.

Schemata für die Spongiosa-Architektur. In Abb. 29 bei einseitiger und in Abb. 30 bei doppelseitiger Widerstandsleistung.

Die Folge dieses Verhaltens ist, daß bei Röhrenknochen in der Mitte der Diaphyse die Spongiosabälkchen fast vollkommen zur Compacta zusammengedrängt sind, die hier mithin sehr dick wird, während sie an den Epiphysen dünn bleibt (Abb. 29, 30, 31). Die Spongiosablättchen der Epiphysen gehen von der kompakten Substanz der Diaphyse aus; es erscheint geradezu so, als ob die Blättchen aus der Compacta in die Spongiosa übergingen, um in dieser nach der Oberfläche der Epiphyse zu verlaufen, und zwar entweder gerade (bei einseitiger Widerstandsleistung der Epiphyse) (Abb. 29) oder unter gegenseitiger, im Winkel von 90° erfolgender bogenförmiger Durchkreuzung, wobei die der einen Seite nach der anderen ausstrahlen und so ein System von Strebepfeilern bilden (bei mehrseitiger Widerstandsleistung der Epiphyse) (Abb. 30). Auf diese Weise erhalten die Bahnen schließlich eine parallele Richtung zur Oberfläche der Epiphyse. Näheres s. in den Arbeiten von Eichbaum [216], Gebhardt [289], Schmidt [845], Wenger [1011], Simon [878], Zschokke [1067] und im Abschnitt „Vergleichende Betrachtung“ in den Kapiteln Knochen des Rumpfes, der Schulter- und Beckengliedmaßen.

Nach Triepel [964] dagegen ist die Struktur der Knochen nicht bloß auf äußere mechanische Einwirkungen zurückzuführen, sondern durch die Form der Knochen bedingt. Die Menge der Spongiosa soll nach Loewe [566] bei Rind und Schwein mit dem Fortschritt der Domestikation abnehmen.

Das Fachwerk der spongiösen Knochensubstanz schließt größere oder kleinere Hohlräume ein, Markzellen, Markräume, *Cellulae medullares*. Im Mittelstück der Röhrenknochen ist die schwammige Substanz nur wenig ausgeprägt und eine größere Höhle, die Markhöhle, *Cavum medullare*, vorhanden. Nur einzelne Knochen des Kopfes werden fast allein durch kompakte Knochensubstanz gebildet.

Die Markräume und Markhöhlen enthalten das **Knochenmark**, *Medulla ossium*. Dieses besteht aus einem zartfaserigen, bindegewebigen Reticulum, Fett und zelligen Elementen. Das rote Knochenmark *(Medulla ossium rubra)* findet sich in allen Knochen des Foetus und des neugeborenen Tieres, beim erwachsenen Tiere vornehmlich in den kurzen und platten und in den Endstücken der Röhrenknochen; es ist reich an roten Blutkörperchen und deren Vorstufen. Die Markhöhlen enthalten das gelbe Knochenmark *(Medulla ossium flava)*, das bis zu 96% aus Fett besteht. Bei alten, abgemagerten Tieren ist das Fett zum größten Teile geschwunden und das Knochenmark zu einer gallertartigen Masse (Gallertmark) umgewandelt.

Bau. Die Knochen bauen sich auf aus feinfaserigem, lamellösen Knochengewebe (s. S. 4), Gefäßen und Nerven und enthalten das Knochenmark (s. oben). Die Knochenlamellen liegen in den

Blättchen der Spongiosa und in der Compacta der platten Knochen gleichgerichtet und parallel übereinander. Sind Hohlräume in den Knochen vorhanden, dann passen sie sich diesen an. In der Compacta der Diaphyse der Röhrenknochen sind die Lamellen zu Zylindern kreisförmig gebogen und bilden Systeme von ineinander gesteckten Zylindern. Man unterscheidet folgende 4 Arten von Lamellen bzw. Lamellensystemen: Die inneren Grundlamellen liegen konzentrisch um die Markhöhle. Die Speziallamellen umlagern konzentrisch die Knochenkanäle, Haversschen Kanäle; es sind dies meist gefäßhaltige Längskanäle, die die Compacta durchziehen. Zwischen ihnen finden sich die einander parallel gelagerten Schaltlamellen. Nach außen von den Speziallamellensystemen, bis zur Knochenoberfläche, liegen die äußeren Grundlamellen, im allgemeinen konzentrisch zur Knochenachse angeordnet.

Die Knochen umgibt eine feste, weißliche, fibröse Haut, die Knochenhaut, Beinhaut, *Periost*, welche die Ernährung und das Wachstum der Knochen vermittelt.

Sie besteht aus der oberflächlichen, gefäßreichen Adventitia und der gefäßarmen und reichlich mit elastischen Fasern versehenen Fibroelastica und verbindet sich durch die von ihr in die Knochen gehenden Gefäße und durch sehr kurzes, straffes Bindegewebe mit den Knochen und besonders innig mit solchen, die nur eine dünne Compacta besitzen; es fehlt an den überknorpelten Stellen.

Die Knochen empfangen ihr Blut nicht nur durch zahlreiche kleine Arterien vom Periost aus, sondern vielfach auch durch größere Ernährungsgefäße, *Vasa nutricia*, die von benachbarten Arterien entspringen, durch die sog. Ernährungslöcher, *Forr. nutricia*, und Ernährungskanäle, *Canales nutricii*, in den Knochen treten und sich vorzugsweise im Knochenmark verzweigen, jedoch mit den periostalen Blutgefäßen anastomosieren. Die Venen verlassen die Knochen in der Regel auf denselben Wegen, durch welche die Arterien eintreten. Vom Periost treten mit den Gefäßen auch Nerven in den Knochen.

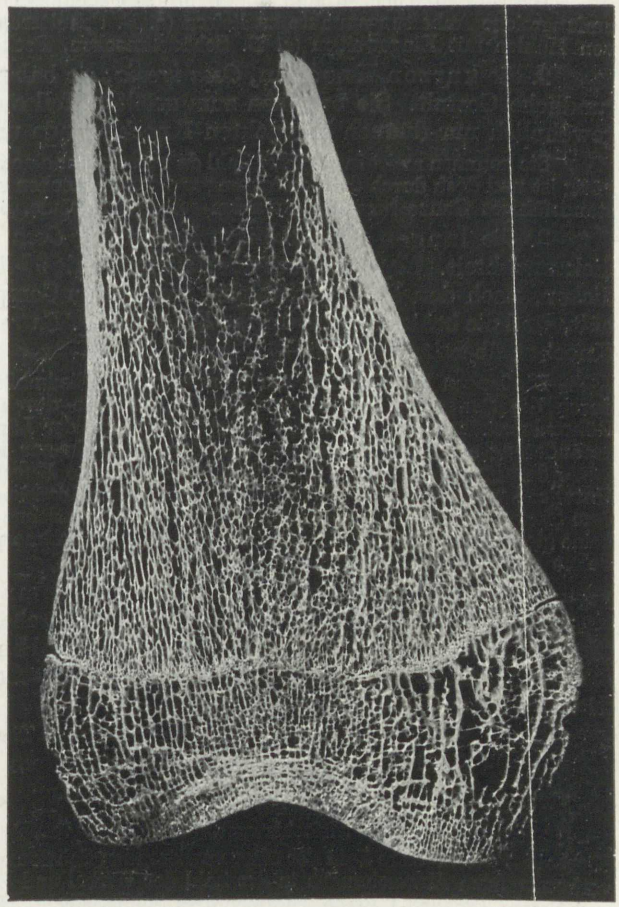

Abb. 31. Frontalschliff vom distalen Ende des rechten Os femoris des Menschen. (Nach Spalteholtz: Handatlas des Menschen.)

Die Knochen zeigen an vielen Stellen Hervorragungen und Erhabenheiten, die im allgemeinen **Fortsätze**, *Processus s. Apophyses*, genannt werden.

Die Fortsätze sind entweder glatt und mit Knorpel bekleidet oder rauh und uneben. Tragen die ersteren zur Bildung der Gelenke bei, so heißen sie Gelenkfortsätze, *Procc. articulares*, und dann nach ihrer Form: Gelenkkopf, *Caput articulare*, Knopffortsatz, *Condylus*, Rolle, *Trochlea*, oder Schraube, *Cochlea*. Die Gelenkköpfe entsprechen Kugelabschnitten; die Knopffortsätze sind paarig; die Rollen sind Abschnitte eines Zylinders. Die rauhen Fortsätze, *Epicondyli* usw., dienen meist zur Anheftung von Bändern, Muskeln oder Sehnen. Sie heißen nach Form, Größe usw. Knorren oder Höcker, *Tubera s. Tuberositates*, die mitunter überknorpelt und glatt sind und als Unterlage für über sie hingleitende Sehnen dienen, Leisten oder Kämme, *Cristae*, Gräten, Stacheln oder Dornen, *Spinae*, rauhe Linien, *Lineae asperae*, usw.; nach ihrer Ähnlichkeit mit gewissen Gegenständen Griffelfortsätze, *Procc. styloidei*, Warzenfortsätze, *Procc. mastoidei*, Flügelfortsätze, *Procc. pterygoidei*, usw. oder nach ihrer Richtung schiefe Fortsätze, *Procc. obliqui*, Querfortsätze, *Procc. transversi*, usw.

Anderseits findet man an den Knochen oft **Vertiefungen**, die entweder glatt und mit Knorpel überzogen sind zur Vermittlung einer Gelenkverbindung oder eine rauhe Oberfläche besitzen und zur Anheftung von Muskeln, Sehnen und Bändern oder zur Aufnahme von Gefäßen und Nerven dienen.

Die Gelenkvertiefungen werden als Gelenkpfanne, *Acetabulum*, oder Gelenkgrube, *Fovea glenoidalis*, bezeichnet, wenn sie einem Gelenkkopf oder einem Knopffortsatz oder einer Rolle entsprechen. Die größeren, rauhen Vertiefungen nennt man Gruben, *Fossae*, die schmalen, seichten Rinnen, *Sulci*,

die an den Rändern der Knochen vorkommenden Einschnitte, *Incisurae*. Die den Knochen durchbohrenden, sehr schmalen Öffnungen werden als Spalten, *Fiurae*, die rundlichen als Löcher, *Foramina*, und, wenn sie eine längere Strecke im Knochen fortlaufen, als Kanäle, *Canales*, bezeichnet.

Nach der **Form** teilt man die Knochen ein in:

1. die breiten oder platten Knochen, *Ossa plana*. Sie bestehen aus 2 Tafeln, *Laminae s. Tabulae*, von kompakter Knochensubstanz, welche die schwammige Knochensubstanz, die bei den Schädelknochen *Diploë* genannt wird, einschließen oder als *Ossa pneumatica* lufthaltige, von einer Schleimhaut ausgekleidete Höhlen, *Sinus*, bilden.

Die platten Knochen sind durch ihre ausgedehnte Oberfläche besonders geeignet, den Muskeln umfangreiche Anheftungspunkte zu liefern (z. B. Schulterblatt, Darmbein), oder sie bilden die Wände von Höhlen mit Eingeweiden (z. B. Schädelknochen, Becken).

2. die kurzen Knochen, *Ossa brevia;* sie haben meist eine unregelmäßig-eckige oder rundliche Gestalt. Sie bestehen zum größten Teil aus Substantia spongiosa, die von einer gewöhnlich nur dünnen kompakten Knochenrinde umgeben wird.

Sie kommen meist in größerer Zahl da vor, wo nur eine geringe Beweglichkeit zwischen den Knochen nötig ist und doch durch die Vereinigung mehrerer Knochen ein bewegliches, elastisches, aber auch widerstandsfähiges Ganze hergestellt werden soll (Wirbelsäule, Fußwurzel).

3. die langen oder Röhrenknochen, *Ossa longa;* sie sind bedeutend länger als dick und breit. Man unterscheidet an ihnen das Mittelstück, *Diaphysis*, das aus einer dicken, nach den Enden schwächer werdenden Compacta besteht und die Markhöhle enthält, und die beiden Endstücke, *Epiphyses s. Extremitates*, deren Bau mit dem der kurzen Knochen übereinstimmt.

Die langen Knochen finden sich nur an den Gliedmaßen und begünstigen, als Hebel wirkend, dadurch die Bewegung der Gliedmaßenteile, daß die durch Muskelwirkung an dem einen Ende der Röhrenknochen bedingte geringe Bewegung wegen der Länge dieser Knochen eine bedeutende Ortsveränderung an dem entgegengesetzten Knochenende zur Folge hat (Geschwindigkeitshebel).

Sehnen- (Sesam-, Gleich-)**beine** sind solche Knochen, die das Gleiten der Sehnen auf ihrer Unterlage vermitteln und ihnen einen günstigeren Insertionswinkel gewähren. Sie sind entweder mit dem Skelett durch Bänder fest verbunden, so daß die Sehne auf der überknorpelten Fläche der Sehnenbeine gleitet, oder sie sind in die Sehne bis auf ihre überknorpelte Fläche eingebettet, so daß sie mit der Sehne auf anderen Knochen gleiten.

Nach der **Lage** teilt man die Knochen in Rumpf-, Kopf- und Gliedmaßenknochen ein; nach der **physiologischen Bedeutung** unterscheidet man: Neuralknochen, welche die Zentralorgane des Nervensystems, Viszeralknochen, welche die Eingeweide umschließen, und Knochen der Gliedmaßen; nach der **Entwicklung:** primäre (Primordial-) und sekundäre Knochen (s. S. 17).

Die **Zahl** der Knochen vollkommen erwachsener Tiere beträgt:

bei dem	Pferde	197,	unter diesen	57	unpaare	Knochen,
„ „	Rinde	197,	„ „	55	„	„
„ „	Schweine	271,	„ „	61	„	„
„ „	Fleischfresser	256,	„ „	56	„	„

Hierbei ist die mittlere Zahl der öfter variierenden Schwanzwirbel angenommen, und es sind die seltener vorkommenden Abweichungen in der Zahl der Wirbel und Rippen, ferner die Gehörknöchelchen, Zähne und Sesam- (Sehnen-) Beine, rudimentäres Schlüsselbein, Herz- und Penisknochen nicht mitgerechnet, ferner Kreuz-, Brustbein und die beiden Beckenbeine als je ein Knochen gezählt worden.

Im allgemeinen sind die Knochen paarig und die der einen Seite denen der anderen gleich. Es sei jedoch bemerkt, daß es (nach Heuß [375], Schlegel [815], Schwyter [868] u. a.) eine volle **Symmetrie der Extremitätenknochen** bei den Perissodaktylen nicht gibt. Eine Konstanz in den Differenzen zugunsten einer bestimmten Seite besteht bei den Perissodaktylen nicht, während sich beim Menschen das morphologische Übergewicht in der Regel auf der rechten Seite zeigt (Rechtshänder). Die Längendifferenz beträgt bei den großen Röhrenknochen des Pferdes zuweilen mehrere (bis 7) Millimeter. An Mc 3 und Mt 3 und dem 1. und 2. Zehengliede des Pferdes sind die medialen Knochenhälften kräftiger als die lateralen; am Hufbein ist es umgekehrt.

Betr. der **Widerstandsfähigkeit der Knochen** hat Hoffmann [383] gefunden, daß das Mt 3 am widerstandsfähigsten ist, und daß hierbei ein Unterschied nach dem Alter, aber nicht nach der Rasse nachgewiesen werden kann.

Auf die Entwicklung der Knochen sind die Drüsen mit innerer Sekretion, besonders Keimdrüsen, Schilddrüse und Gehirnanhang, von großem Einfluß (Disselhorst [189]); ihre Entfernung bedingt Unreife des Skelettes; auf die Größe der Röhrenknochen ist das Alter der Eltern von Einfluß (Wriedt [1024]).

Verbindungen der Knochen (Juncturae ossium).

Mit Ausnahme der Herzknochen der Wiederkäuer, der rudimentären Schlüsselbeine und des Penisknochens der Fleischfresser sind alle Knochen miteinander zum Skelett vereinigt.

Die ursprüngliche Form der Skelettverbindung ist die *Synarthrosis*, d. h. eine derartig kontinuierliche Verbindung, daß sich zwischen 2 Skeletteilen (s. S. 17) ein anderes, in beide übergehendes und noch nicht differenziertes (bindegewebiges) Zwischengewebe findet (Abb. 32). Diese Zwischenmasse wird allmählich zum größeren Teil in den Knorpel der Skelettanlage einbezogen, wobei sich die typische Gestaltung der Gelenkenden ausbildet; dann tritt zwischen diesen durch Schwund restlichen Zwischengewebes eine sich allmählich ausbreitende Spalte auf, die Gelenkspalte (Abb. 33), die durch die Gelenkkapsel (Abb. 36 c, c') abgeschlossen wird. Diese entsteht aus dem von einem Skeletteil zum anderen überspringenden Perichondrium, das sich durch Anfügung eines Teiles des bei der Spaltbildung seitlich ausweichenden Zwischengewebes verdickt. Später sondert sich die Kapsel in eine derbe Außenschicht *(Fibrosa)* (c) und die gefäßreiche, mit Endothel bekleidete Innenschicht *(Synovialis)* (c'). Gegen die Gelenkspalte hin ist der ausgebildete Knochen noch durch eine Restlage von primordialem Gelenkknorpel (Abb. 34 u. 36) begrenzt. So entsteht die *Diarthrose*. An manchen Gelenken berühren sich die Knorpel der Skelettanlagen nicht, es bleibt vielmehr ein Teil des ursprünglichen Zwischengewebes bestehen, während sich am Gelenkende beider Skelettstücke je eine Gelenkspalte ausbildet (Abb. 35). Die sie trennende, mit der Gelenkkapsel im Zusammenhang bleibende Zwischenmasse (a) wandelt sich später zum Zwischengelenksknorpel *(Meniscus)* um. Die verschiedenartige Gestaltung der Gelenke hat sich wohl durch Anpassung an die wechselnden Ansprüche bei der Bewegung, der Belastung, dem Muskelzug usw. herausgebildet und ist erblich geworden. Findet bei der Synarthrose die Verbindung durch sehnige Bandmassen statt, dann entsteht die *Syndesmosis*. Deren Beweglichkeit hängt von der Länge und Dicke des Zwischengewebes ab; ist dieses hautartig, dann bezeichnen wir es als *Membrana interossea*. Eine Modifikation der Syndesmose sind die Verbindungen durch Nähte (s. unten). Die Verbindung durch Knorpel heißt *Synchondrosis*, die durch Knochengewebe *Synostosis*. Funktionell zerfallen die Knochenverbindungen in unbewegliche und bewegliche.

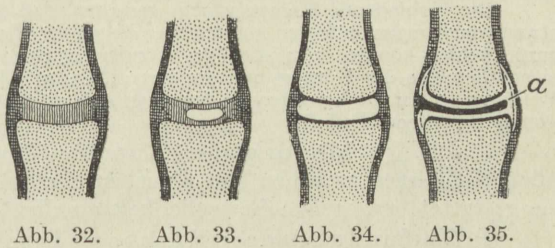

Abb. 32. Abb. 33. Abb. 34. Abb. 35.

Abb. 32—35. Gelenkentwicklung.

Abb. 32. Die Gelenkenden sind noch durch Zwischengewebe verbunden. Abb. 33. Auftreten der Gelenkhöhle. Abb. 34. Ausgebildete Gelenkhöhle. Abb. 35: Gelenkhöhle mit Zwischengelenksknorpel (a). Die Knorpel sind schwarz gezeichnet.

A. Die **unbewegliche Verbindung** erfolgt durch wahre und falsche Nähte, durch knöcherne Vereinigung und durch Einkeilung.

a) Bei der Verbindung durch eine wahre Naht, *Sutura*, sind die aneinandergrenzenden Ränder oder Flächen der Knochen mit verschiedenartigen Hervorragungen und Vertiefungen versehen, die so ineinandergreifen, daß die Hervorragungen des einen Knochens die Vertiefungen des anderen bis auf einen sehr geringen Raum ausfüllen, der von einer dünnen Schicht eines bindegewebigen, aus kurzen Querfasern bestehenden Verbindungsmittels, dem Nahtband, eingenommen wird. Dieses verknöchert aber bei älteren Tieren oft vollständig. Wahre Nähte finden sich nur zwischen Deckknochen.

Bei der Zahnnaht, *Sutura serrata*, sind die Hervorragungen der einander zugekehrten Knochenränder sägezahnförmig, bei der Schuppennaht, *Sutura squamosa*, schieben sich die Randabschnitte der benachbarten Knochen dachziegelartig übereinander, wobei sie nach dem freien Rande zu dünner werden und an den sich deckenden Flächen mit leistenartigen Blättchen versehen sind, die in entsprechende Vertiefungen des anderen Knochens eingreifen.

Bei neugeborenen Individuen findet man nicht selten zwischen einzelnen Kopfknochen unverknöcherte, aus zellreichem Bindegewebe gebildete häutige Stellen, Fontanellen, die weich und nachgiebig sind und von denen die meisten später verknöchern. Beim Menschen findet man z. B. 2 am Schädeldach (zwischen Stirn- und Scheitelbein bzw. zwischen Scheitel- und Hinterhauptsbein) und je 2 an der Schädelseitenwand in der Nähe der Schädelbasis (zwischen Stirn-, Scheitel- und Keilbein bzw. zwischen Scheitel-, Hinterhaupts- und Schläfenbein). Beim Pferde tritt frühzeitig median eine große *Fontanella frontoparietooccipitalis* auf, die sich später in eine orale *Fontanella bregmatica* und eine aborale *Fontanella lambdoidea* teilt. Diese werden zunächst median durch Wachstum der Frontalia und des Occipitale, später unter Bildung einer entsprechenden Fissur m. o. w. ganz geschlossen (Staurenghi [898]). Als Reste der Fontanella bregmatica erhalten sich zuweilen an der Sutura frontalis oder seitlich von ihr *Forr. frontalia perforantia;* sie dienen dem Austritt kleiner Venen (Emissarien), die eine Verbindung zwischen den Venen außerhalb und innerhalb der Schädel- und Stirnhöhle herstellen (Mannu [592]). Bei den Wiederkäuern findet sich ein als Dauerfontanelle aufzufassender, durch Bindegewebe geschlossener Spalt auch im Bereiche des Gesichtsschädels, der beim Rinde zwischen lateralem Rand des Nasale einerseits und Incisivum, Maxilla, Lacrimale und Frontale andererseits sich findet. Beim Schafe liegt diese Fontanelle als schmaler Spalt zwischen Nasale, Incisivum und Maxilla, bei der Ziege dagegen als annähernd dreieckiges Feld zwischen Nasale und Maxilla, Lacrimale und eventuell Frontale. Beim Hunde findet sich nach Hinz [380] in den ersten 3—6 Wochen nach der Geburt median zwischen den Frontalia und Parietalia sehr oft eine durch Bindegewebe geschlossene Stirnfontanelle. Zwischen den Parietalia und dem Occipitale und andererseits seitlich vom For. occipitale magnum kommen bei überzüchteten brachycephalen Rassen (besonders bei glatthaarigen Zwergrassen) Hinterhauptsfontanellen vor, die bei solchen Hunden i. d. R. während des ganzen Lebens bestehen bleiben. Nach Müller [662] dagegen werden nicht rhachitische Hunde mit völlig geschlossenen Schädelknochen geboren.

b) Bei der Vereinigung durch falsche Nähte oder Anlagerung *(Harmonia)* legen sich zwei glatte Knochenränder oder -flächen aneinander und werden durch eine dünne Schicht von knorpeligem Gewebe, den Nahtknorpel, fest miteinander verbunden (Verbindung beider Ossa nasalia).

Auch die falschen Nähte verknöchern in der Regel bei älteren Tieren; nur die freien Enden beider Nasenbeine verwachsen selbst im höheren Alter nicht miteinander.

c) Die Verbindung durch Knochengewebe, *Synostosis,* kann sowohl aus der Syndesmose, als auch aus der Synchondrose hervorgehen.

d) Einkeilung, *Gomphosis,* nennt man die Befestigung der Zahnwurzeln in den Zahnfächern (Alveolen) der Kiefer.

B. Die **bewegliche Verbindung** der Knochen erfolgt durch Knorpel, durch Muskeln und durch Gelenke.

a) Die Verbindung durch eine relativ dünne Knorpelschicht, Fuge, *Synchondrosis,* gestattet nur eine höchst beschränkte Beweglichkeit und vermittelt eine wenig nachgiebige, jedoch elastische Verbindung der Knochen.

Bei den falschen Synchondrosen bestehen nur die an die Skeletteile grenzenden Schichten noch aus hyalinem Knorpelgewebe, während der übrige Teil bei Lockerung des Gefüges aus Faserknorpel oder Bindegewebe besteht (z. B. an den Wirbelfugen).

Die verbindende Knorpelschicht gestattet, daß die Knochen bei einer einwirkenden Gewalt sich etwas voneinander entfernen und nachher wegen der Elastizität des Knorpels wieder in ihre frühere Lage zurückkehren können. Auf die Ortsveränderung der durch Knorpel verbundenen Knochen sind die eigene Schwere des Körpers und der von außen auf die Knochen einwirkende Druck von großem, die Wirkung der an die betreffenden Knochen sich anheftenden Muskeln jedoch von geringerem oder nur von mittelbarem Einfluß.

b) Die Verbindung der Knochen durch Muskeln, *Synsarcosis,* besteht bei allen Haustieren zwischen den Knochen der Schultergliedmaßen und denen des Rumpfes; sie gestattet eine freiere Beweglichkeit als die Verbindung durch Knorpel.

c) Verbindung der Knochen durch Gelenke, *Diarthrosis.* Als Gelenk, *Articulatio,* bezeichnet man die bewegliche Verbindung zweier oder mehrerer Knochen, die mit überknorpelten Flächen sich berühren (s. S. 21) und durch Bänder oder Muskeln miteinander verbunden werden.

Zu einem Gelenk gehören (Abb. 36):

1. freie, glatte, mit einem dünnen Überzug hyalinen Knorpels (Gelenkknorpel) (b, b) versehene Knochenflächen, Gelenkflächen, *Facies articulares* (a, a), die meist so aufeinander passen, daß den Hervorragungen der einen Gelenkfläche Vertiefungen der anderen entsprechen. Nur im Femorotibial- und Kiefergelenk besteht eine Inkongruenz der Gelenkflächen; diese wird jedoch durch Zwischengelenksknorpel, *Menisci articulares,* ausgeglichen.

Die Gelenk- und Zwischenknorpel mindern durch ihre Elastizität die das Gelenk treffenden Erschütterungen und durch ihre glatte Beschaffenheit die Reibung der Knochen im Gelenk. Der Gelenkknorpel ist im allgemeinen an den Gelenkerhöhungen zentral am stärksten und peripher am dünnsten, an den Gelenkvertiefungen umgekehrt; es bestehen jedoch auch an einzelnen Gelenken Verschiedenheiten zwischen den Arten (Senn [872]). Die Stärke des Gelenkknorpels schwankt beim Pferde zwischen 0,2 und 3,4 mm; die größten Werte finden sich im Schulter-, Hüft-, Knie- und Hufgelenk, die kleinsten im Karpal- und Tarsalgelenk. Sie ist nicht vom Drucke, sondern von der Beweglichkeit des Gelenkes, von Alter und Rasse abhängig; bei sehr alten Pferden z. B. kann der Gelenkknorpel im Karpal- und Tarsalgelenk m. o. w. völlig schwinden. Gut aufeinander passende Gelenkflächen besitzen im allgemeinen einen dünneren Knorpelüberzug als schlecht passende (Senn [872]). Beim Rinde schwankte nach Seidel [870] die Stärke des Gelenkknorpels beim Foetus zwischen 0,561 und 11,872 mm, bei einem 1½jährigen Rinde zwischen 0,425 und 1,989 mm und bei einem 4jährigen Rinde zwischen 0,221 und 1,513 mm. Der Gelenkknorpel überragt mitunter den Rand der Gelenkvertiefung mit einem aus festem, faserknorpeligen Gewebe bestehenden Saume, *Labrum glenoidale,* und schließt oft größere oder kleinere, rauhe, mit Synovia gefüllte Vertiefungen ein, **Synovialgruben,** *Fossae synoviales* s. *nudatae.* Sie sind von Bürki [143] beim Rind und von Schulz [853] beim Pferde genauer untersucht worden. Sie bestehen in Substanzverlusten an der Gelenkfläche, die sich auf den Gelenkknorpel und das darunter gelegene Knochengewebe beziehen und schon sehr frühzeitig (beim Fohlen z. B. schon 10 Tage nach der Geburt) beginnen; schließlich deckt sich der Grund der scharfrandigen Grube mit Narbengewebe ein. Die Gruben treten nur in bestimmten Gelenken (namentlich Wechselgelenken) und dort an ganz gleichen Stellen auf, manche ausnahmslos, andere nur in der Mehrzahl der Fälle, immer aber bilateral ausgebildet. In der Mehrzahl der Gelenke bilden sie sich an kongruenten Stellen beider Gelenkflächen (gegenseitig) aus, jedoch nicht gleichzeitig; die später entstehende ist kleiner als die zuerst entstandene. Beim Rinde können alle Gelenke der Brustgliedmaßen mit Ausnahme des Schultergelenkes und alle Gelenke der Beckengliedmaßen mit Ausnahme des Hüftgelenkes m. o. w. deutliche Synovialgruben besitzen. Von den Gelenken des Kopfes und der Wirbelsäule sind das Atlantooccipital- und das Atlantoepistrophealgelenk mit solchen behaftet.

Beim Pferde sind Fundorte gegenseitiger Synovialgruben: Schulter-, Ellbogen-, Vorderfußwurzel-Mittelfußgelenk, Articulatio talocruralis und Gelenk zwischen Os tarsi tibiale und Sustentaculum tali; Fundorte von inkongruenten Synovialgruben sind: Vorderes und hinteres Fesselgelenk (an der Gelenkrolle des Hauptmittelfußknochens), Hüftgelenk (am Acetabulum) und Art. atlantoepistrophica (nur am Atlas). Zum Ausgangspunkt wählen die Synovialgruben beständig Gelenkvertiefungen, Bandausschnitte und Bandgruben innerhalb der Gelenkkapsel. Die Ursachen für die Ausbildung von Synovialgruben sind unbekannt; nach Bürki entstehen sie an Orten höchster, nach Schulz an solchen geringster Beanspruchung. Die Annahme, daß sie Behälter für die Synovia seien, ist nicht begründet.

2. eine Gelenkkapsel, *Capsula articularis* (c, c'), die vom Rande der Gelenkfläche des einen Knochens zum Rande der Gelenkfläche des anderen Knochens überspringt. Die Gelenkkapseln umschließen demgemäß eine geschlossene Höhle, die Gelenkhöhle, *Cavum articulare,* und bestehen aus einer Synovialhaut, *Membrana synovialis* (Abb. 36 c'), und einer festen, sehnigen *Membrana fibrosa* (c).

Die Synovialhäute sind Bindegewebshäute, die auf ihrer inneren Oberfläche von einem platten, einschichtigen Endothel bedeckt sind. Dies bekleidet auch die durch die Gelenkhöhle verlaufenden Bänder und Sehnen, setzt sich jedoch nur beim Foetus und bei Gelenken, die längere Zeit in Ruhe verharrten, auf die Gelenkknorpel fort. In schlaffen Gelenkkapseln bilden die Synovialhäute oft kleine Synovialfalten, *Plicae synoviales,* die bei Dehnung der Gelenkkapseln verschwinden. Die Synovialhäute besitzen häufig kleine Zotten, Synovialzotten, *Villi synoviales,* die ihrer inneren Oberfläche oft ein samtartiges Aussehen verleihen und sich besonders an den Stellen finden, wo während der Gelenkbewegung eine Berührung mit Nachbarteilen nicht stattfindet (Brun [137]). Bei pflastermüden (struppierten) Pferden tritt am Karpalgelenk häufig eine von den Synovialzotten der Streckseite ausgehende Wucherung der Synovialhaut auf, die eine völlige Streckung des Gelenkes verhindert (Torner [951]). In der Gelenkhöhle befindet sich die Gelenkschmiere, *Synovia,* eine gelbliche, fadenziehende, muzinhaltige Flüssigkeit, die aber häufig Zellen und Zellreste, Fettkörnchen und abgeschnürte Zotten enthält. Nach Hammar [342] besteht die Synovia nur aus verflüssigten Abnützungsprodukten des Gelenkes. Nach Beeck [76] enthält sie beim Pferde stets Endothelzellen, Leuko- und Lymphozyten, die sich in m. o. w. weit vorgeschrittenem Zerfall (meist fettiger Degeneration) befinden. Sie erhält die Gelenkhöhle feucht und schlüpfrig und beschränkt die Reibung der Gelenkflächen. Die Gelenkkapseln werden selbst bei mageren Tieren i. d. R. von einem schützenden Fettpolster umgeben.

Wo Sehnen über eine Gelenkkapsel hinwegziehen, können sie deren Fibrosa derart ersetzen, daß bei Öffnung der Gelenkkapsel der Eindruck entsteht, als begrenze die Sehne das Cavum articulare direkt.

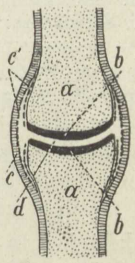

Abb. 36. Schema eines Gelenkes. a, a Knochenenden; b, b Gelenkknorpel; c, c' Gelenkkapsel, und zwar c ihre Fibrosa und c' ihre (punktierte) Synovialis; d Hohlraum der Kapsel (Gelenkhöhle).

Außer der Gelenkkapsel besitzen die meisten Gelenke noch grauweiße, selten gelbliche, straffe, widerstandsfähige, aus sehnigem und elastischem Gewebe aufgebaute Bänder, *Ligamenta,* welche die Gelenkenden verbinden.

Die Bänder werden nach ihrer Länge, Stärke, Form usw. als lange, kurze, breite, runde Bänder usw. bezeichnet. Ihre Vereinigung mit den Gelenkkapseln ist häufig eine innige; ebenso gehen sie oft Verbindungen mit benachbarten Sehnen und Muskeln ein.

Die Bänder dienen teils zur festeren Vereinigung der Knochen (Hilfsbänder), teils verhindern oder beschränken sie die Bewegungen (Hemmungsbänder). Die Beweglichkeit des Gelenkes nach bestimmten Richtungen wird häufig auch durch ineinander greifende Hervorragungen und Vertiefungen der Knochen oder durch Muskeln beschränkt.

Durch Bänder allein werden die Knochen mitunter zu einer nur geringgradig beweglichen, einer Synchondrose ähnlichen Verbindung vereinigt. Beispiel: die Knochen des Mittelfußes und Unterarms der Einhufer. Zuweilen findet die Verbindung der Knochen auch durch elastische gelbe Bänder statt (Nackenband, s. dieses).

Die Verbindung der Knochen in den Gelenken wird unterstützt durch die Muskeln und den Luftdruck. Die ein Gelenk umgebenden Muskeln vereinigen sich infolge ihres Spannungszustandes zu einer Gesamtwirkung, durch welche die Gelenkflächen in Berührung bleiben. — Da die Gelenkhöhle von der Luft vollständig abgeschlossen ist, muß der atmosphärische Druck dazu beitragen, daß die Gelenkflächen in Berührung bleiben und sich normal nur so viel voneinander entfernen, als die Synovia Raum einnimmt. Am besten läßt sich der Einfluß des Luftdruckes am Hüftgelenk nachweisen: bohrt man die Gelenkpfanne des Beckens an, so genügt der Luftdruck, der nunmehr auf das Innere des Gelenkes wirkt, um das Caput femoris aus der Gelenkpfanne zu lösen. Die Größe des Luftdruckes auf 1 qcm Gelenkfläche beträgt ungefähr 1 kg.

Man unterscheidet folgende Gelenkformen:

a) nach der Zahl der zusammentretenden Knochen:

1. *Articulatio simplex,* wenn nur 2 Knochen an der Gelenkbildung teilnehmen.
2. *Articulatio composita,* wenn mehr als 2 Knochen gelenkig miteinander verbunden sind;

b) nach der Form der Gelenkflächen:

1. das freie oder Kugelgelenk, *Arthrodia*; bei ihm wird der kopfförmige Gelenkfortsatz des einen Knochens so aufgenommen, daß er von der weniger umfangreichen Gelenkpfanne des anderen Knochens nicht ganz umschlossen ist. Seitenbänder fehlen.

Das Kugelgelenk (z. B. Schulter- und Hüftgelenk) ist ein vielachsiges Gelenk; es gestattet Bewegungen nach allen Richtungen.

2. das Wechselgelenk, *Ginglymus;* der eine Knochen besitzt eine walzenförmig gewölbte Gelenkfläche (Gelenkrolle) oder 2 Knopffortsätze, die von Gelenkvertiefungen des anderen Knochens aufgenommen werden. Sie zerfallen in vollkommene und unvollkommene Wechselgelenke und besitzen Seitenbänder.

Die vollkommenen Wechselgelenke sind einachsig. Die walzen- oder schraubenförmige Gelenkerhöhung paßt genau in die entsprechende, aber etwas kleinere Gelenkvertiefung; die Drehachse läuft quer durch die Gelenkerhöhung; Bewegungen sind nur in einer Ebene möglich, und zwar in der, welche die Drehachse senkrecht schneidet. In der Bewegungsebene des Gelenkes verlaufende rinnenförmige Führungsrinnen und kammartige Führungsleisten, die in entsprechende der gegenseitigen Gelenkfläche eingreifen, sowie starke Bänder erschweren die Abweichung von der normalen Bewegungsrichtung. Die Knochen können durch Verkleinerung des Gelenkwinkels genähert, Beugung, *Flexio,* oder durch Vergrößerung des Winkels voneinander entfernt werden, Streckung, *Extensio;* Seitwärts- und Drehbewegungen sind ausgeschlossen (Beispiel: Ellbogengelenk). Bei dem vollkommenen Wechselgelenk zwischen Tibia und Os tarsi tibiale sind die Gelenkerhöhungen und -vertiefungen schraubenförmig; es wird deshalb als Schraubengelenk, *Art. cochlearis,* bezeichnet. Die Patella bildet mit dem Os femoris ein Schlittengelenk. Bei dem unvollkommenen Wechselgelenk passen die einander zugekehrten Gelenkflächen nicht vollständig aufeinander; es ist infolgedessen ein Zwischenknorpel eingeschoben; außer der Beugung und Streckung können auch beschränkte Seitwärts- oder Drehbewegungen ausgeführt werden.

3. das Ellipsengelenk, *Articulatio ellipsoidea;* die Gelenkflächen sind im allgemeinen ellipsenförmig (z. B. Gelenke zwischen Atlas und Hinterhauptsbein). Die Bewegungsmöglichkeiten sind daher sehr groß, erfolgen im wesentlichen aber nur in 2 Achsen.

4. das einachsige Dreh- oder Zapfengelenk, *Articulatio trochoidea;* bei ihm vermag der eine Knochen nur eine drehende Bewegung um den anderen, und zwar in der Querebene des Körpers zu machen (Gelenk zwischen 1. und 2. Halswirbel).

5. das Sattelgelenk, *Articulatio sellaris;* es ist dadurch ausgezeichnet, daß die Gelenkflächen in einer Achse konvex und in der anderen, rechtwinklig hierzu liegenden konkav erscheinen (Kron- und Hufgelenk).

6. das straffe Gelenk, *Amphiarthrosis;* die einander zugekehrten Gelenkflächen sind fast eben und durch kurze, straffe Bänder so fest miteinander verbunden, daß die Knochen nur sehr wenig gegeneinander verschoben werden können (z. B. die Verbindung der Karpal- mit den Metakarpalknochen.

c) federnde oder Schnappgelenke; es sind diejenigen Gelenke, bei denen das Gelenk, wenn es über eine mittlere (labile) Lage hinaus geführt wird, in die Beuge- oder Streckstellung hineinschnellt oder -schnappt. Die Drehachse (und damit bei den federnden Wechselgelenken die Befestigung der Seitenbänder) liegt exzentrisch; bei der mittleren Stellung sind daher die Seitenbänder am stärksten gespannt; beim Verlassen dieser Stellung zur Streckung oder zur Beugung bringen sie infolgedessen mit einem energischen Ruck die federnde Wirkung zustande. Federnde Gelenke sind das Ellbogen- und Sprunggelenk bei langbeinigen, schnell sich fortbewegenden Tieren und das Atlantoepistrophealgelenk. Näheres s. Richter [752], Preziuso [720a] und Böker [98].

Eigenschaften und Einteilung der Knorpel.

Die Knorpel sind elastische, schneidbare, widerstandsfähige aber nachgiebige, bläulichweiß oder gelblich gefärbte, gefäß- und nervenlose Gebilde von mäßiger Härte (s. S. 4). Sie werden von einer fibrösen Haut, der Knorpelhaut, *Perichondrium,* überzogen, die an den Gelenkknorpeln fehlt. Man unterscheidet transitorische Knorpel, die die embryonale Anlage der meisten Knochen bilden und nur während der fötalen Entwicklung oder in der Jugendzeit vorhanden sind, später aber durch Knochen ersetzt werden, und bleibende (permanente) Knorpel, die während des ganzen Lebens bestehen oder nur ausnahmsweise verkalken oder verknöchern; sie dienen entweder als Ergänzungs-(Ansatz-) Knorpel zur Vervollständigung gewisser Knochen oder überziehen die Gelenkflächen der Knochen als Gelenkknorpel oder stellen das elastische Gerüst von Organen dar (Organknorpel). Über die Unterschiede im Knorpelgewebe s. S. 4.

A. Knochen des Rumpfes (Rumpfskelett)[1].

1. Vergleichende Betrachtung.

Zu den Knochen des Rumpfes (Stammes, *Truncus*) rechnen wir alle Skelettknochen nach Abzug der Knochen des Kopfes und der Knochen der Gliedmaßen. Die Grundlage des Skelettes (Abb. 42, 43, 44) ist die Wirbelsäule, *Columna vertebralis*, die in der Medianebene des Körpers vom Kopfe bis zum Schwanzende liegt und aus einer Reihe unpaarer, nach gleichem Typus gebildeter Knochen, Wirbel, *Vertebrae*, zusammengesetzt ist. An einem Ende trägt die Wirbelsäule den Kopf, seitlich schließen sich den mittleren Wirbeln (den Brustwirbeln) die Rippen, *Costae*, an, die an der ventralen Seite durch das Brustbein, *Sternum* (Abb. 42 St. u. 56 k, k', 1), vereinigt werden. Wirbel, Rippen und Brustbein sind mithin die eigentlichen Rumpfknochen.

Die Wirbelsäule enthält die Neuralhöhle (den Wirbelkanal) zur Aufnahme des Rückenmarkes; sie bildet mit den Rippen, dem Brustbein und dem Becken die knöcherne Grundlage der Wände der großen Eingeweidehöhlen (Brust-, Bauch- und Beckenhöhle).

Entwicklung des Rumpfskelettes. Die erste Skelettanlage beim Embryo ist die von der strukturlosen, kutikularen Chordascheide umhüllte und abgegrenzte zellige *Chorda dorsalis* (s. S. 12). Um diese legt sich eine mesenchymatöse Schicht, die perichordale skelettoblastische Chordahülle (s. S. 14). Diese nimmt unter rascher Dickenzunahme bald bindegewebigen Charakter an und wird später

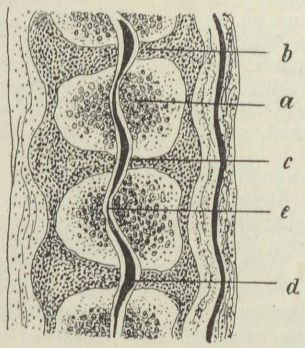

Abb. 37. Medianschnitt durch die knorpelige Wirbelsäule eines Embryo.
a Wirbelkörper; b Zwischenwirbelscheibe; c Anlage des Nucleus pulposus; d intervertebrale Chorda; e vertebrale Chorda.

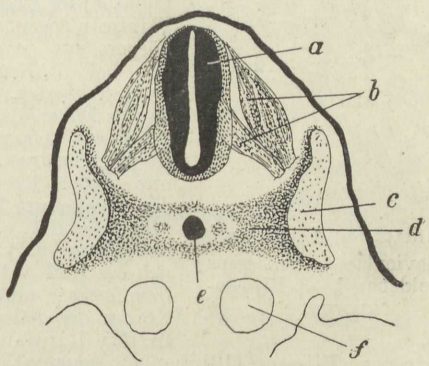

Abb. 38. Querschnitt durch die Anlage des 2. Halswirbels eines Embryo.
a Medullarrohr; b Wurzeln des Spinalnerven mit Spinalganglion; c Muskelplatte des 2. Halssegmentes; d Wirbelanlage; e Chorda; f Aorta.

knorpelig und schließlich knöchern, so daß man 4 Stadien der Achsenskelettbildung unterscheiden kann, nämlich ein zelliges, ein häutiges (bindegewebiges), ein knorpeliges und ein knöchernes Skelett. Erst mit Beginn des Knorpelstadiums erfolgt die Segmentierung des Skelettes, und zwar dadurch, daß in der häutigen Chordahülle hintereinander liegende Knorpelherde als Wirbelkörperanlagen auftreten, die bald in Form von Ringen die Chorda umschließen und durch weicheres Gewebe, die Zwischenwirbelscheibenanlagen, voneinander geschieden sind. Diese Knorpelringe decken sich nicht mit den seitlich neben der Chorda gelegenen Urwirbeln (den Muskelsegmenten, Myotomen), sie treten vielmehr gegenüber von je 2 Urwirbeln auf, alternieren also mit diesen. Die knorpeligen Wirbelkörper verhalten sich zur Chorda wie die auf eine Schnur aufgereihten Perlen zu dieser. Innerhalb der Wirbelkörperanlagen verdünnt sich die Chorda (Abb. 37 e). An die Wirbelkörper schließen sich seitlich (nach Hayek [351] aus den Zwischenwirbelscheibenanlagen hervorgehende) dorsal gerichtete häutige Fortsätze an, die als Neuralbögen das Neuralrohr umgreifen; an manchen Wirbeln treten auch ventral gerichtete Hämalbögen für die Umhüllung der Aorta oder der A. caudae auf. Aus den Neuralbögen wachsen seitlich die häutigen Querfortsätze der Wirbel heraus. Nach dem Auftreten der knorpeligen Wirbelkörper erfolgt die Verknorpelung des ventralen Abschnittes der Neuralfortsätze unter Verwachsung mit dem Wirbelkörper und die der Querfortsätze. Der ventrale Teil der Zwischenwirbelscheibenanlagen, die sog. hypochordale Spange, verwächst nach Froriep [275] beim Schafe mit der Wirbelkörperanlage des kaudal folgenden Wirbels, während sie nach Hayek [351] beim Menschen zurückgebildet wird. Der dorsale Abschnitt der Neuralfortsätze, der den Wirbelbogen als häutige Membrana reuniens schließt, verknorpelt allmählich ebenfalls unter Bildung der *Procc. articulares*. Ehe aber die knorpeligen

[1]) Betr. spezieller und feinerer Verhältnisse des Skelettes, die wir aus Raummangel nicht berücksichtigen konnten, s. die unter 28, 147, 216, 453, 689, 814, 845, 971, 991 und 1067 angeführten Arbeiten.

Neuralfortsätze zum Wirbelbogen verwachsen, verdicken sich ihre Enden zur paarigen Anlage des Dornfortsatzes; indem beide Anlagen verwachsen, wird dieser Fortsatz unpaar. Zwischen Atlas und Hinterhauptsbein finden sich noch die Anlagen von Okzipitalwirbeln. Die Wirbelkörperanlage des letzten (kaudalen) Okzipitalwirbels, des *Proatlas*, verschmilzt mit der des Atlas und Epistropheus zum Dens des Epistropheus. Die anderen Teile der Proatlasanlage werden zurückgebildet oder verschmelzen mit dem Occipitale (Hayek [351]). Die hypochordale Spange des Atlas verschmilzt seitlich mit dessen Knorpelbögen und wird dadurch zu seinem Arcus ventralis. Auf ihr ruht der Dens des Epistropheus. Der Schwanzteil der Wirbelsäule bildet sich von der Spitze aus zurück; man findet an seinem Ende oft einen aus mehreren verwachsenen Wirbeln gebildeten, von der Chorda durchzogenen Urostyl (S. 16).

Die Rippen entstehen aus häutigen, zwischen den Myotomen liegenden Myosepten. Diese verknorpeln zuerst dorsal und sind zunächst mit den Knorpelwirbeln verschmolzen. An allen Wirbeln bis einschließlich Os sacrum werden Rippen angelegt. Die Halsrippen bleiben kurz und mit dem Wirbelkörper verschmolzen; sie legen sich mit ihren lateralen Teilen an die Querfortsätze an; so entsteht das Querfortsatzloch. Die kurzen Lenden- und ersten Kreuzrippen (Kostalfortsätze) verschmelzen bald ganz mit den Querfortsätzen. Nur die Brustrippen bilden sich vollständig aus und umwachsen den Thorax. Während der Ossifikation treten zwischen ihnen und den Wirbeln Gelenkspalten auf. Ihre ventralen Enden verschmelzen unter Verbreiterung miteinander, sobald sie bis nahe an die Medianebene gewachsen sind. So entsteht jederseits eine die Rippen verbindende Knorpelleiste, die Sternalleiste. Die beiderseitigen Leisten nähern sich einander und verschmelzen dann miteinander zum Knorpelsternum (Abb. 39). Später treten am Sternum quere Trennungslinien auf und zerlegen es in metamere Stücke, *Sternebrae* (s. S. 40).

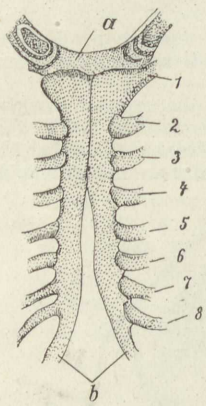

Abb. 39. Knorpelsternum eines Embryo.
a Clavicula; b Processus xiphoideus; 1—8 Rippenknorpel.

Die Verknöcherung des knorpeligen Rumpfskelettes erfolgt durch enchondrale Ossifikation mit der Anlage von Knochenkernen (Ossifikationspunkten) im Knorpel und anschließende perichondrale Ossifikation. In den Wirbeln legen sich 3 Knochenkerne an, einer in der Mitte des Wirbelkörpers und je einer in den beiden Wurzeln des Neuralbogens. Es sind also bald 3 Knochenstücke vorhanden, die durch Knorpelplatten verbunden werden. Später entstehen außerdem kleinere Nebenknochenkerne an den Enden des Wirbelkörpers (für Wirbelkopf und Wirbelpfanne) und (nach der Geburt) akzessorische Knochenkerne in den Dorn-, Quer- und Gelenkfortsätzen. An einzelnen Wirbeln (z. B. beim Atlas und bei den nur aus dem Körper bestehenden Schwanzwirbeln) reduziert sich die Zahl der Stücke auf 3 (von denen beim Atlas 2 dem dorsalen Bogen mit den Flügeln und 1, der viel später entsteht, dem ventralen Bogen angehören); an anderen (z. B. am Epistropheus, den Brust- und Lendenwirbeln) erhöht sich die Zahl auf 6—7, wobei dann 1—2 Knochenkerne auf Bogen- und Dornfortsatz und dessen Beule bzw. beim Epistropheus 1 auf den den Körper des Atlas darstellenden Dens entfallen (s. Lebedinsky [533]). In den Rippen tritt zunächst nur ein Ossifikationspunkt auf (beim Rinde nach Winter [1016] mit 2 Monaten), von dem aus die Verknöcherung vorschreitet; das ventrale Endstück bleibt knorpelig. Später tritt auch im Rippenköpfchen und -höcker je ein Knochenkern auf (beim Rinde nur einer mit 9 Monaten im Capitulum). Die Verknöcherung des Brustbeins erfolgt je nach der Tierart von einer verschiedenen Zahl von Ossifikationspunkten aus (7 bei Pferd und Rind, die nach Winter [1016] beim Rind am Ende des 3. Monats auftreten, 6 bei Schwein, 8 bei den Fleischfressern) (s. S. 40 u. Abb. 74). Der kaudale Endabschnitt verknöchert nicht *(Cartilago xiphoidea)*, der kraniale, *Manubrium sterni*, bei manchen Tierarten nicht vollständig; der dann knorpelig bleibende Teil wird zum Habichtsknorpel (s. Abb. 92).

Mit der Verknöcherung der Wirbel schwindet die Chorda dorsalis. Nur in den Zwischenwirbelscheiben, wo sie eine Auftreibung zeigt (Abb. 37), bleibt sie als *Nucleus pulposus* (c u. d) erhalten.

Das Auftreten der Verknöcherungspunkte im Knorpelskelett, die nach Zahl, Ort und Zeit des Erscheinens für die einzelnen Knochen große Gesetzmäßigkeit zeigen, ist ein wertvolles Hilfsmittel zur Altersbestimmung der Föten (Winter [1016]).

a) Wirbelsäule (Columna vertebralis).

Die Wirbel werden nach dem Körperteil, dessen Grundlage sie bilden, Hals-, Brust-, Lenden-, Kreuz- und Schwanzwirbel genannt (Abb. 40, 42, 43 u. 54); sie bestehen aus spongiösem Knochengewebe, das von einer dünnen kompakten Rinde umgeben ist. Die Kreuzwirbel verschmelzen im frühen Lebensalter zum Os sacrum.

Die phylogenetische Ausbildung der Wirbelsäule stimmt mit der geschilderten ontogenetischen Entwicklung im wesentlichen überein. Das einfachste Achsenskelett, das wir beim Foetus antrafen, die Chorda dorsalis, mit wenig perichordalem Mesenchym finden wir nur bei Amphioxus. Bei den Cyklostomen ist die skelettoblastische Chordahülle bereits knorpelig, bei den Selachiern gliedert sie sich (unter starker Reduktion der Chorda im mittleren Teil des Wirbels) in bikonkave (amphizöle), durch Kalkeinlagerung hart werdende Knorpelscheiben (die Wirbelkörper), aus denen je 2 dorsale Bogenstücke, die das Rückenmark umgreifen, *Neurapophysen*, und 2 ventrale Bogenstücke, die die Aorta umfassen, *Hämapophysen*, sprossen. Bei den Knochenfischen verknöchern die

Wirbelkörper mit ihren Bögen, die Neurapophysen schließen sich durch ⅄-förmige Dornfortsätze, *Procc. spinosi dorsales*, die Hämapophysen sind entweder durch Y-förmige *Procc. spinosi ventrales* geschlossen (z. B. am Schwanz) oder zu den Rippengräten (nicht Rippen!) verlängert. Schon bei den Knochenfischen treten an den dorsalen Bögen neue, und zwar ein Paar kranial und ein Paar kaudal gerichtete Auswüchse, die Gelenkfortsätze, *Procc. articulares*, auf, die sich an die benachbarten Wirbel anlegen. Bei den Amphibien schwindet die Chorda an den Wirbelenden, so daß sich nur in der Mitte der Wirbel ein Chordarest findet. Zu den bereits erwähnten Fortsätzen kommen noch die Querfortsätze, *Procc. transversi*, die sich aus einem Rippensegment und einem Muskelsegment zusammensetzen. Bei den Reptilien und Vögeln ist die Anlage der Wirbel ebenso, jedoch ohne Chordarest. Bei den Säugetieren schwindet die Chorda im Wirbelkörper, so daß die Chordareste nur in den intervertebralen Knorpelscheiben zurückbleiben; die Wirbel sind meist opisthozöl.

Man unterscheidet an den Wirbeln den Körper, den Bogen und die Fortsätze (Abb. 40 u. 41). Der Wirbelkörper, *Corpus vertebrae* (b), hat im allgemeinen die Form eines unregelmäßigen Zylinders oder dreiseitigen Prismas. An seinem kranialen Ende findet sich der mehr oder weniger gewölbte Wirbelkopf, *Caput vertebrae*, am kaudalen Ende eine entsprechende Wirbelpfanne, *Fossa vertebrae*, die den Kopf des folgenden Wirbels aufnimmt; die Wirbel sind mithin opisthozöl. Dorsal vom Körper wölbt sich der aus 2 seitlichen Hälften bestehende Wirbelbogen, *Arcus vertebrae* (a), der jederseits kranial und kaudal einen Ausschnitt, Wirbelausschnitt, *Incisura vertebralis cranialis* und *caudalis*, besitzt. Der Wirbelbogen umschließt mit dem Körper das Wirbelloch, *Foramen vertebrale* (f), das in seiner Kontinuität durch die ganze Wirbelsäule den Wirbelkanal, *Canalis vertebralis*, darstellt; dieser nimmt das Rückenmark und seine Häute auf.

Der Wirbelkanal hat innerhalb des 1. Halswirbels die größte Weite; er verengert sich nach den letzten Halswirbeln hin, wo er wieder etwas weiter wird, um sich von den ersten Brustwirbeln ab wieder zu verengern und in der Lendengegend sich abermals zu erweitern. Von dem letzten Lendenwirbel ab nimmt er an Weite ab und endet in den ersten Schwanzwirbeln. Sein Voluminhalt verhält sich zu dem der Schädelhöhle nach Koeppel [471] bei den Haussäugetieren wie 77 (Schaf) — 146 (Kuh) : 100, beim Menschen wie 8—9 : 100.

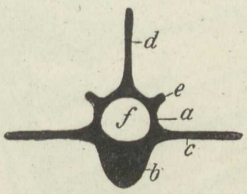

Abb. 40.



Abb. 41.

Abb. 40 u. 41. Wirbelschemata.
a Bogen; b Körper; c Quer-, d Dorn- und e Gelenkfortsatz; f Wirbelloch; g Hämalbogen.

Aus dem Wirbelkanal führen in lateraler, dorsaler und ventraler Richtung Löcher heraus, *Forr. vertebralia lateralia, dorsalia* und *ventralia*. Die *Forr. vertebralia lateralia*, die dem Austritt der Spinalnerven aus dem Wirbelkanal und dem Durchtritt von Blutgefäßen dienen, finden sich entweder seitlich im Bogen eines Wirbels, Wirbelseitenlöcher, oder werden gebildet durch das Zusammentreffen der Wirbelausschnitte zweier benachbarten Wirbel, so daß ein Zwischenwirbelloch, *For. intervertebrale*, entsteht. Die *Forr. vertebralia dorsalia* finden sich zwischen den Bögen von zwei benachbarten Wirbeln, Zwischenbogenlöcher, *Forr. interarcualia*. Besondere Bedeutung haben sie als *Spatium dorsale atlantooccipitale* zwischen Atlas und Os occipitale und als *Spatium atlantoepistrophicum* zwischen Atlas und Epistropheus (Genickstich) und als *Spatium lumbosacrale* zwischen letztem Lendenwirbel und Kreuzbein (Lumbalanästhesie). Von den *Forr. vertebralia ventralia* hat höchstens das *Spatium ventrale atlantooccipitale* infolge seiner Weite Bedeutung.

Außerdem unterscheidet man an den Wirbeln folgende Fortsätze, von denen die unter 1, 2 und 4 Genannten Muskeln und Bändern zur Anheftung dienen und deshalb auch als Muskelfortsätze zusammengefaßt werden: 1. einen dorsalen Dornfortsatz, *Processus spinosus* (Abb. 40 u. 41 d, 99 g), der median von der Außenfläche des Bogens entspringt; 2. zwei lateral gerichtete Querfortsätze, *Processus transversi* (Abb. 40, 41 u. 99 c), die jederseits an der Grenze zwischen Bogen und Körper oder vom ventralen Teile des Bogens entspringen; 3. vier Gelenkfortsätze, *Processus articulares* (Abb. 40 u. 41 e, 85 i u. k), von denen je 2 von dem kranialen und dem kaudalen Ende des Bogens abgehen; sie haben Gelenkflächen zur Verbindung mit den Gelenkfortsätzen der benachbarten Wirbel; 4. an den letzten Brust- und an den Lendenwirbeln finden sich bei den meisten Tierarten zwischen den Quer- und den kranialen Gelenkfortsätzen bzw. an den letzteren die kranial gerichteten Zitzenfortsätze, *Processus mamillares* (Abb. 99 e), die als Muskelsegmente der Querfortsätze aufzufassen sind (s. oben), und zwischen den Quer- und den kaudalen Gelenkfortsätzen die kaudal gerichteten Hilfsfortsätze, *Processus accessorii* (d),

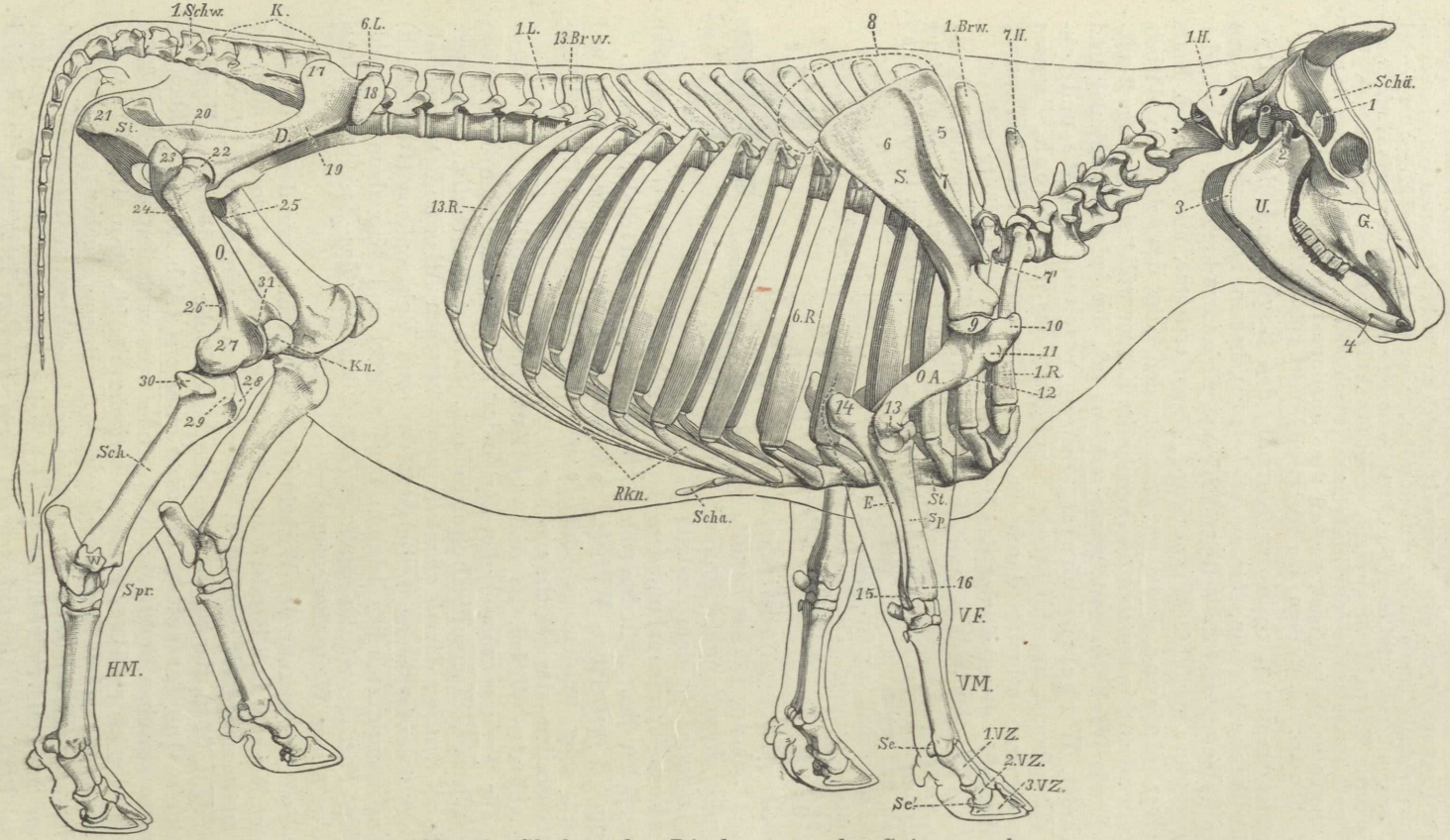

Abb. 42. Skelett des Rindes, von der Seite gesehen.

1. Brw. 1. Brustwirbel; **13. Brw.** 13. Brustwirbel; **D.** Darmbein; **E.** Ellbogenbein; **G.** Gesichtsschädel; **1. H.** 1. Halswirbel; **7. H.** 7. Halswirbel; **HM.** Hintermittelfuß; **K** Kreuzbein; **Kn.** Kniescheibe; **1. L.** 1. Lendenwirbel; **6. L.** 6. Lendenwirbel; **O.** Oberschenkelbein; **OA.** Oberarmbein; **1. R.** 1. Rippe; **6. R.** 6. Rippe; **13. R.** 13. Rippe; **Rkn.** Rippenknorpel; **S.** Schulterblatt; **Sch.** Schienbein; **Scha.** Schaufelknorpel; **Schä.** Hirnschädel; **1. Schw.** 1. Schwanzwirbel; **Se.** Sesambeine des 1. Zehengelenkes; **Se'** Sesambein des 3. Zehengelenkes; **Si.** Sitzbein; **Sp.** Speiche; **Spr.** Sprunggelenk; **St.** Sternum; **U.** Unterkiefer; **VF.** Vorderfußwurzel; **VM.** Vordermittelfuß; **W** Wadenbein (Os malleolare); **1., 2. u. 3. VZ.** 1., 2. u. 3. Vorderzehenglied. 1 Proc. coronoideus und 2 Proc. condyloideus der Mandibula; 3 Angulus mandibulae; 4 For. mentale; 5 Fossa supraspinata; 6 Fossa infraspinata; 7 Spina scapulae; 7′ Acromion; 8 punktierte Linie, welche die Grenze des Schulterblattknorpels angibt; 9 Caput humeri; 10 Tuberculum majus humeri; 11 Insertionsstelle des M. infraspinatus; 12 Tuberositas deltoidea; 13 Epicondylus extensorius humeri; 14 Olecranon; 15 Proc. styloideus ulnae; 16 Sehnenrinnen des Radius; 17 medialer u. 18 lateraler Darmbeinwinkel; 19 Linea glutaea; 20 Spina ischiadica; 21 Tuber ischiadicum; 22 Caput femoris; 23 Trochanter major; 24 rudimentärer Trochanter tertius; 25 Trochanter minor; 26 Fossa plantaris; 27 Condylus lateralis ossis femoris; 28 Crista tibiae; 29 Sulcus muscularis· 30 Condylus lateralis tibiae; 31 lateraler Rollkamm.

die an den anderen Wirbeln fehlen oder nur angedeutet sind. Die zwischen zwei benachbarten Dornfortsätzen vorhandenen Lücken heißen *Spatia interspinalia.*

Die Wirbelsäule beschreibt 3 m. o. w. deutliche Krümmungen (Abb. 42—45); die beiden ersten Halswirbel bilden mit dem Kopfe die dorsal konvexe Kopfhalskrümmung (Abb. 43 a), die letzten Hals- und die ersten Brustwirbel die viel stärkere, dorsal konkave Halsbrustkrümmung (b), auf welche die bis zum kaudalen Ende des Kreuzbeins reichende, dorsal schwach konvexe Brustlendenkrümmung (c) folgt; sie hat in der Lendengegend ihre bedeutendste Wölbung. Die Halskrümmung ist beim Pferde, die Lendenkrümmung beim Schwein am deutlichsten ausgeprägt.

Die Wirbelsäule läßt sich mit einem Brückenfachwerk vergleichen, dessen kranialer Brückenpfeiler durch die ersten Brustwirbel mit ihren Rippen und dem Brustbein und die Schultergliedmaßen, und dessen kaudaler Brückenpfeiler durch das Kreuzbein, das Becken und die Beckengliedmaßen gebildet wird. Als Verankerung des kranialen Brückenpfeilers dient das Gewicht von Hals und Kopf (Beugung des Halses geht einher mit Aufbiegung der Brustlendenwirbelsäule und umgekehrt). Die schief aufsteigenden Streben werden dargestellt durch die Dornfortsätze, deren schiefe Stellung (vorn nach rückwärts, hinten nach vorn geneigt) dadurch verständlich wird. Die auf Horizontaldruck beanspruchten Schaltstücke sind die Wirbelkörper, deren verschiedene Größe dadurch erklärlich wird, daß der Druck von der Mitte aus nach beiden Enden sich summiert, indem die Last beim Pferde vom 14.—16. Brustwirbel aus, wo die Divergenz der Dornfortsätze beginnt, nach vorn und rückwärts geleitet wird und sich schließlich auf die Brückenpfeiler überträgt. Die Tragfähigkeit der Brücke wird durch ein horizontales Zugband (Rückenteil des Nackenstranges), ein vertikales Tragband (Zwischendornbänder) und die Konvexität der Brust-Lendenkrümmung erhöht (s. auch S. 39).

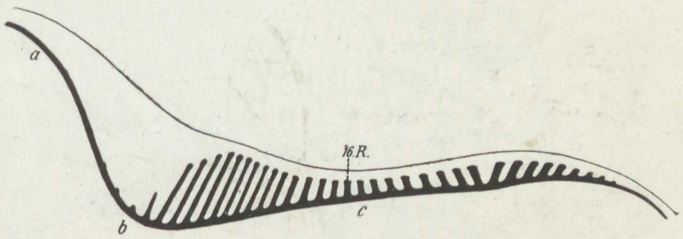

Abb. 43. Krümmungen der Wirbelsäule (schematisch). a Kopfhals-, b Halsbrust-, c Brustlendenkrümmung. 16. R. 16. Brust- (diaphragmatischer) Wirbel.

Die Beweglichkeit zwischen zwei benachbarten Wirbeln ist gering; sie wird aber um so bedeutender, je länger die Wirbel, je stärker gewölbt die Wirbelköpfe, je tiefer die Wirbelpfannen, je schwächer die Dorn- und Querfortsätze und je größer die Gelenkfortsätze sind. Die geringe Beweglichkeit benachbarter Wirbel summiert sich derart, daß längere Abschnitte der Wirbelsäule ziemlich umfangreiche Bewegungen ausführen können; am Kreuzbein und an den Brustwirbeln, d. h. den zur Anheftung der Becken- und Schultergliedmaßen bestimmten Teilen, fehlt sie oder ist unbedeutend, während sie bei der Hals-, Lenden- und Schwanzwirbelsäule viel größer, jedoch nach der Haustierart verschieden ist. Durch die Brust-Lendenwirbelsäule wird der von den Beckengliedmaßen ausgehende Bewegungsimpuls auf das Vorderteil übertragen. (Näheres s. Auer [28], Eichbaum [216], Simon [878], Virchow [991], Wenger [1011] und Zschokke [1067].) Die im Vergleich zur übrigen Wirbelsäule geringe Höhe der Dornfortsätze der Halswirbel erleichtert bei den Tieren die Streckung (Dorsalbiegung) der Halswirbelsäule im Gegensatz zum Menschen (von Eggeling [209]).

Die Zahl der **Halswirbel**[1]), **Vertebrae cervicales** (Abb. 42, 44, 45, 82), ist eine auffallend konstante; sie beträgt bei allen Säugetieren 7; eine Ausnahme machen nur Manatus australis mit 6, Bradypus torquatus mit 8 und Bradypus tridactylus mit 9 Halswirbeln. Charakteristisch für die Halswirbel ist, daß die Körper und die Gelenkfortsätze im allgemeinen groß, die Dornfortsätze hingegen klein sind, daß ferner die mäßig gut ausgebildeten Querfortsätze an ihrer Basis vom Querfortsatzloch, *Foramen transversarium,* durchbohrt sind (s. S. 26), das jedoch bei den Haustieren am 7. Halswirbel fehlt. Die Forr. transversaria bilden den Querfortsatzkanal, *Canalis transversarius.* Eine besondere Stellung nehmen der 1. und 2. Halswirbel ein (s. S. 31 u. 32). Die **letzten 5 Halswirbel** sind einander sehr ähnlich; ihr Körper ist, mit Ausnahme des Schweines, absolut länger als der der übrigen Wirbel. Die Länge des Körpers nimmt jedoch vom 3. bis 7. Halswirbel etwas ab. Der Querschnitt der Wirbelkörper gleicht fast einem Dreieck mit ventral gekehrter Spitze. Wirbelkopf und -pfanne sind bei dem Pferd und den Wiederkäuern stark konvex bzw. konkav, bei dem Schwein und den Fleischfressern flach, beim Menschen findet man sog. Sattelgelenke (S. 24). Die Bögen nehmen brustwärts etwas an Höhe zu. Die *Incisurae vertebrales* sind tief, mithin die *Forr. intervertebralia* sehr weit. Beim Schweine besitzt jeder Wirbelbogen nahe dem kranialen Rand an Stelle der

[1]) Über Variationen der Wirbelsäule und Rippen der Haustiere vgl. Auer [28], Cornevin und Lesbre [166], Knolle [469] und Mobilio [635].

Incisura vertebralis cranialis ein Wirbelseitenl[o]ch *For. vertebrale laterale;* seine *Forr. vertebralia dorsalia* sind sehr groß. Die *Procc. transversi* laufen in der Regel in einen kranial und einen kaudal gerichteten Fortsatz aus.

Am 6. Halswirbel von Fleischfressern, Schaf und Ziege und am 4.—6. von Rind und Schwein ist der kraniale Fortsatz zu einer mehr oder weniger viereckigen, ventrolateral abstehenden Knochenplatte ausgezogen, von deren dorsolateraler Fläche sich ein besonderer, kaudolateral

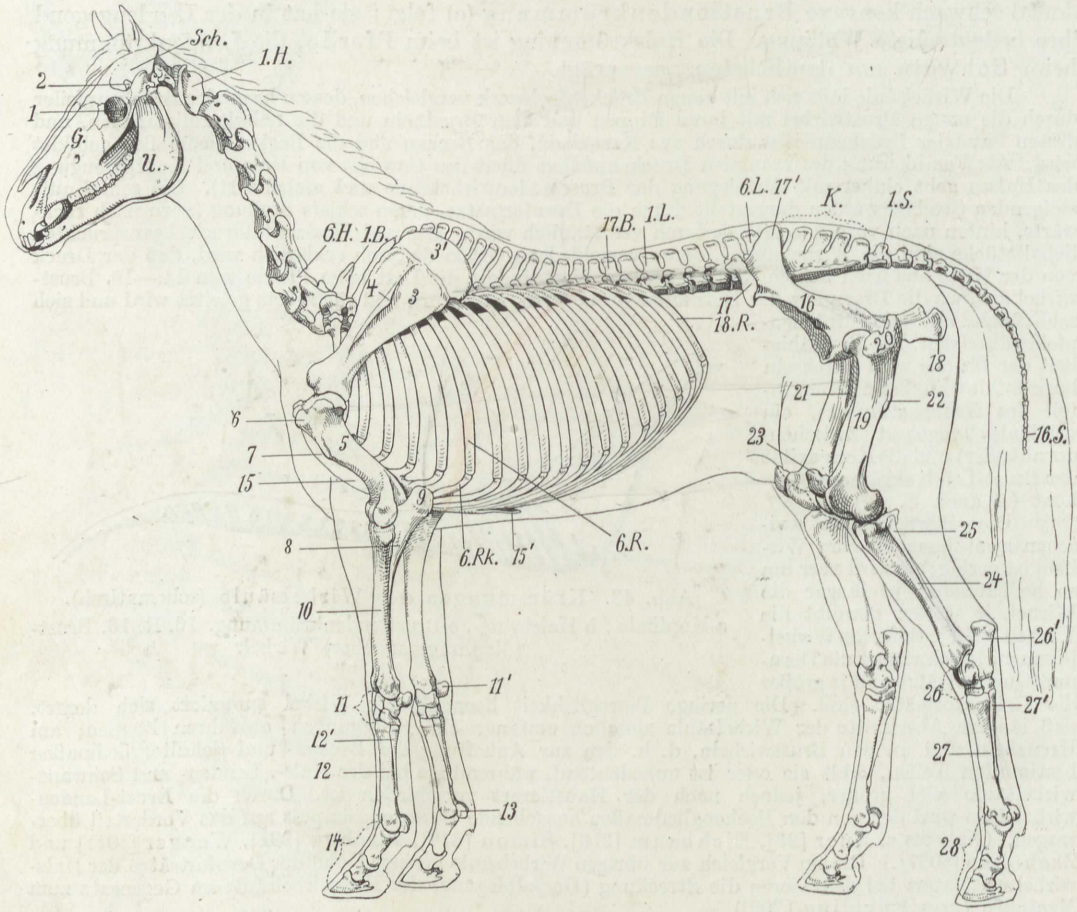

Abb. 44. Skelett des Pferdes.

1. H. 1. Halswirbel. **6. H.** 6. Halswirbel. **1. B.** 1. Brustwirbel. **17. B.** 17. Brustwirbel. **18. R.** 18. Rippe. **1. L.** 1. Lendenwirbel. **6. L.** 6. Lendenwirbel. **1. S.** 1. Schwanzwirbel. **16. S.** 16. Schwanzwirbel. **6. R.** 6. Rippe. **6. Rk.** 6. Rippenknorpel. **G.** Gesichtsschädel. **K.** Kreuzbein. **Sch.** Hirnschädel. **U.** Unterkiefer. 1 Orbita; 2 Proc. coronoideus der Mandibula; 3 Scapula; 3′ Cartilago scapulae; 4 Spina scapulae; 5 Humerus; 6 lateraler Rollhöcker des Humerus; 7 Tuberositas deltoidea; 8 Ulna; 9 Olecranon; 10 Radius; 11 Carpus; 11′ Os accessorium; 12 Hauptmittelfußknochen (Mc 3); 12′ laterales Griffelbein (Mc 4); 13 Sesambeine des Metakarpophalangealgelenk s; 14 Phalangen der Vorderzehen; 15 Sternum; 15′ Cartilago xiphoidea; 16 Darmbein; 17 Tuber coxae; 17′ Tuber sacrale; 18 Sitzbein bzw. Tuber ischiadicum; 19 Os femoris; 20 Trochanter major; 21 Trochanter minor; 22 Trochanter tertius; 23 Patella; 24 Tibia; 25 Fibula; 26 Tarsus; 26′ Os tarsi fibulare; 27 Hauptmittelfußknochen (Mt 3); 27′ laterales Griffelbein (Mt 4); 28 Phalangen der Hinterzehe.

gerichteter Fortsatz erhebt, der dem kaudalen Fortsatz des Proc. transversus an den weiter kranial gelegenen Halswirbeln entspricht. Am 7. Halswirbel ist bei allen Tieren nur der letztere vorhanden. Der kraniale Fortsatz entspricht dem *Tuberculum anterius hom.*, der kaudale dem *Tuberculum posterius hom.*

Die *Procc. spinosi* sind klein; am wenigsten ausgebildet sind sie beim Pferde, bei dem nur der 6. Halswirbel eine Andeutung und erst der 7. einen etwas deutlicheren Dornfortsatz zeigt. Beim Rinde sind niedrige Dornfortsätze an den 5 letzten Halswirbeln nachweisbar; stärker sind sie bei den Fleischfressern und relativ am stärksten beim Schweine; bei den letztgenannten 3 Tierarten nimmt die Höhe der letzten 5 Dornfortsätze nach dem

7. Halswirbel hin allmählich zu. Gut ausgebildet sind die Dornfortsätze an den letzten 5 Halswirbeln des Menschen, bei d[illegible] sie außerdem bis zum 6. Wirbel in je 2 Zacken auslaufen. Die vom kopfseitigen Rand[illegible] des Bogens entspringenden kranialen Gelenkfortsätze, *Procc. articulares craniales*, sind kopfwärts gerichtet und haben dorsomedial gekehrte, fast ebene Gelenkflächen; die vom beckenseitigen Rande des Bogens abgehenden kaudalen Gelenkfortsätze sind schwanzwärts gekehrt; ihre fast ebene Gelenkfläche ist ventrolateral gerichtet. Der 7. Halswirbel ist durch das Fehlen des For. transversarium und dadurch charakterisiert, daß er neben der Wirbelpfanne jederseits eine kleine Gelenkfläche zur Aufnahme der kranialen Hälfte des 1. Rippenköpfchens

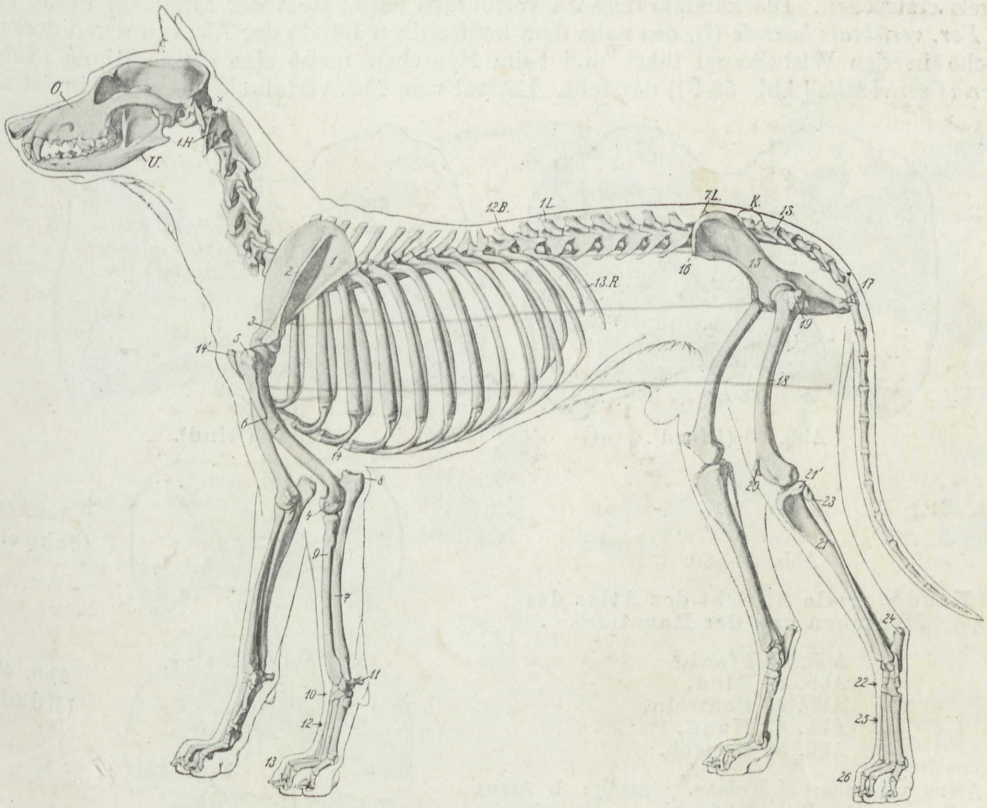

Abb. 45. Seitenansicht des Skelettes des Hundes.

1. H. 1. Halswirbel; **12. B.** 12. Brustwirbel; **13. R.** 13. Rippe; **1. L.** 1. Lendenwirbel; **7. L.** 7. Lendenwirbel; **K.** Kreuzbein; **1. S.** 1. Schwanzwirbel; **O.** Oberkieferbein; **U.** Unterkiefer.
1 Scapula; 2 Spina scapulae; 3 Acromion; 4 Humerus; 5 Tuberculum majus humeri; 6 Tuberositas deltoidea; 7 Ulna; 8 Olecranon; 9 Radius; 10 Carpus; 11 Os accessorium; 12 Metacarpus; 13 Phalanges manus; 14 Sternum; 14′ Manubrium sterni; 15 Os ilium; 16 Tuber coxae; 17 Tuber ischiadicum; 18 Os femoris; 19 Trochanter major; 20 Patella; 21 Tibia; 21′ lateraler Condylus der Tibia; 22 Tarsus; 23 Fibula; 24 Tuber calcanei; 25 Metatarsus; 26 Phalanges pedis.

besitzt. Dem **1. Halswirbel**, *Atlas* (Abb. 46—50), fehlt der Körper; dieser ist mit dem 2. Halswirbel als dessen Dens verschmolzen, so daß der Bogen des Atlas einen geschlossenen Ring darstellt, dessen ventrale Hälfte als *Arcus ventralis (ant. N.)* (a) und dessen dorsale als *Arcus dorsalis (post. N.)* (b) bezeichnet wird. Der erstere trägt an seiner Innenfläche eine Grube zur Artikulation mit dem Dens des Epistropheus, *Fovea dentis* (s. S. 32), und an seiner Außenfläche einen Höcker, *Tuberculum ventrale (ant. N.)* (a′), der letztere das *Tuberculum dorsale (post. N.)*; das Tuberculum ventrale ist bei den Fleischfressern relativ am schwächsten, beim Schwein am stärksten. Das Tuberculum dorsale vertritt den *Proc. spinosus*. Die *Procc. transversi* bilden länglich-viereckige Knochenplatten, die Flügel, *Alae atlantis* (c), die an der Grenze zwischen Arcus dorsalis und Arcus ventralis entspringen und bei Wiederkäuern, Schwein, Hund und Katze fast horizontal, beim Pferde hingegen geneigt abstehen, so daß an ihrer Unterfläche die Flügelgrube, *Fossa atlantis*, entsteht, die bei

den ersteren Tieren flach ist. Beim Menschen entspringt der Proc. transversus, der nicht verbreitert, sondern nur etwas stärker als der Querfortsatz der andern Halswirbel ist, von dem verdickten Seitenteil des Atlas, der *Massa lateralis*. Der Atlasflügel ist bei Pferd und Fleischfressern nahe seinem Ursprung ungefähr in der Mitte vom *For. transversarium* (d) durchbohrt; bei den Wiederkäuern fehlt dieses; beim Schweine führt es vom kaudalen Rande des Flügels in die Fossa atlantis. Die kranialen Gelenkfortsätze sind durch stark ausgehöhlte *(Foveae articulares craniales)*, die kaudalen durch fast ebene oder schwach konvexe Gelenkflächen *(Facies articulares caudales)* (g) vertreten, die sich kopf- bzw. schwanzseitig am Bogen befinden und sich noch auf den entsprechenden Rand des Atlasflügels erstrecken. Die kaudale Incisura vertebralis fehlt; statt der kranialen findet sich ein *For. vertebrale laterale* (f), das nahe dem kopfseitigen Rande der Ala von deren dorsaler Fläche in den Wirbelkanal führt und beim Menschen meist eine offene Rinne (*Sulcus arteriae vertebralis* [Abb. 50 f']) darstellt. Lateral vom For. vertebrale laterale befindet sich

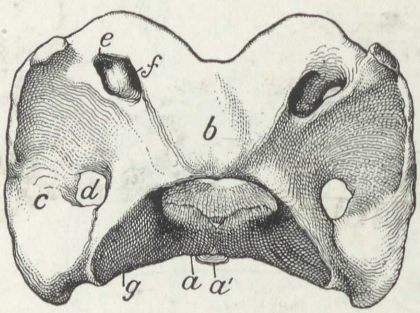

Abb. 46 (Pferd).

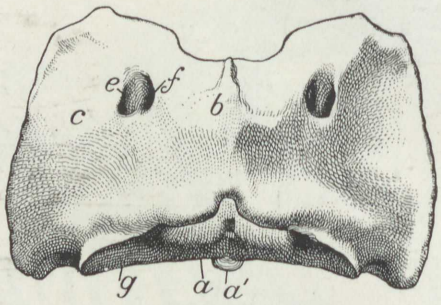

Abb. 47 (Rind).

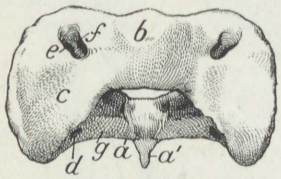

Abb. 48 (Schwein).



Abb. 49 (Hund).



Abb. 50 (Mensch).

Abb. 46—50.

Kaudodorsale Ansicht des Atlas des Menschen und der Haustiere.

Abb. 46 Pferd,
Abb. 47 Rind,
Abb. 48 Schwein,
Abb. 49 Hund,
Abb. 50 Mensch.

a Arcus ventralis; a' Tuberc. ventrale; b Arcus dorsalis mit dem Tuberc. dorsale; c Ala atlantis; d For. transversarium; e For. alare; e' (Abb. 49) Incisura alaris; f For. vertebrale laterale; f' (Abb. 50) Sulcus arteriae vertebralis; g Facies articularis caudalis.

bei Pferd, Schwein und Wiederkäuern das Flügelloch, *For. alare* (e), das in die Fossa atlantis führt und bei den Fleischfressern nur in Form einer halbkreisförmigen *Incisura alaris* (Abb. 49 e') am kopfseitigen Rande des Atlasflügels vorhanden ist. Der **2. Halswirbel,** *Epistropheus* (Abb. 51—55), hat (ausgenommen beim Schweine) von allen Wirbeln den längsten Körper. Dieser trägt an seiner ventralen Seite eine scharfe Leiste, *Crista ventralis*, und an seinem kranialen Ende an Stelle des Gelenkkopfes den ventral mit Gelenkknorpel überzogenen Zahn, *Dens* (b), der beim Pferde schaufelförmig, bei den Wiederkäuern halbzylindrisch, bei Mensch, Schwein, Hund und Katze stumpf und kegelförmig ist. Der Bogen ist hoch. An Stelle der kranialen Incisura vertebralis der Fleischfresser (g') findet sich bei Pferd, Schwein und Wiederkäuern ein For. vertebrale laterale (g) ganz nahe dem kopfseitigen Rande des Bogens; die kaudale Incisura vertebralis und die Pfanne des Körpers zeigen keine Besonderheiten; beim Schweine fehlt die erstere. Seitlich vom Zahne finden sich statt der kranialen Gelenkfortsätze zwei fast ebene Gelenkflächen (f), die bei den Wiederkäuern ventral vom Zahne zusammenfließen. Die kaudalen Gelenkfortsätze (e) entstehen beim Pferde durch eine Gabelung des einen rauhen Kamm

darstellenden Dornfortsatzes (d) und tragen an ihrer ventralen Seite die Gelenkflächen; beim Rind ist der Dornfortsatzkamm (d) erheblich höher als beim Pferd und besitzt einen verbreiterten freien Rand, ist aber ungeteilt, bei Schaf und Ziege ist er scharfrandig und sehr lang; die kaudalen Gelenkfortsätze entspringen bei den Wiederkäuern vom kaudalen Rande des Bogens, ebenso beim Schweine, nur erscheint bei diesem der schmale Dornfortsatz noch höher als bei den Wiederkäuern und nahe dem freien Ende kaudodorsal umgebogen; bei den Fleischfressern ist der Kamm nicht so hoch, aber so lang, daß er ein erhebliches Stück über den Bogen kopfwärts vorspringt; die kaudalen Gelenkfortsätze (e) sind nicht so scharf abgesetzt wie bei Rind und Schwein. Der vom Querfortsatzloch (k) durchbohrte *Proc. transversus* (i) ist ungeteilt und kaudolateral gerichtet.

Abb. 51 (Pferd). Abb. 52 (Rind).

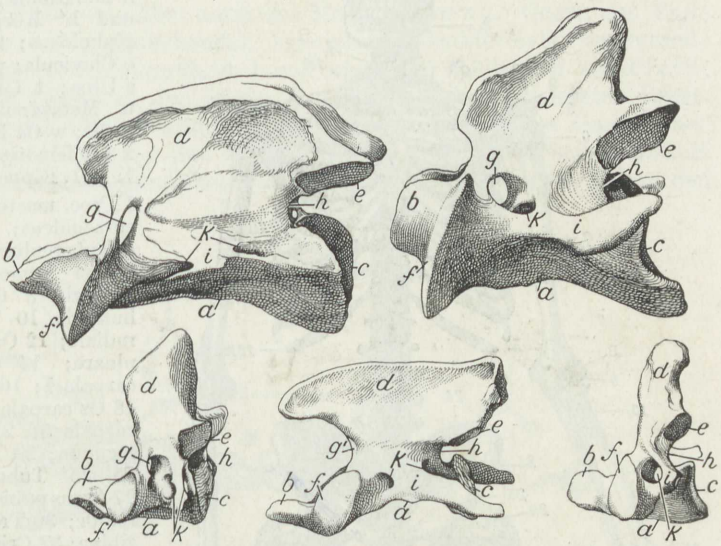

Abb. 53. (Schwein). Abb. 54 (Hund). Abb. 55 (Mensch).

Abb. 51—55. Seitenfläche des Epistropheus des Menschen und der Haustiere. Abb. 51 Pferd, Abb. 52 Rind, Abb. 53 Schwein, Abb. 54 Hund, Abb. 55 Mensch.

a Körper; b Dens; c Wirbelpfanne; d Proc. spinosus; e Proc. articularis caud.; f Proc. articul. cran. bzw. ihn ersetzende Gelenkfläche; g For. vertebrale laterale; g′ (Abb. 54) Incisura vertebral. cran.; h Incisura vertebralis caud.; i Proc. transversus; k For. transversarium.

Die Zahl der **Brustwirbel,** *Vertebrae thoracales* (Abb. 42, 44, 45, 85, 86 und 98), die gemeinsam mit den Rippen und dem Brustbeine die knöcherne Grundlage des Thorax bilden, beträgt beim Menschen 12, bei den Wiederkäuern und Fleischfressern 13, beim Schweine 14 oder 15, ausnahmsweise 16 oder 13, beim Pferd 18, selten 17 oder 19. Der Körper der Brustwirbel ist relativ klein; seine Länge nimmt ungefähr bis zur Mitte der Brustwirbelsäule etwas ab, dann wieder zu. Wirbelkopf und -pfanne sind, abgesehen von den beiden ersten Brustwirbeln, flach. Ganz nahe dem Ursprunge des Bogens findet sich sowohl am kranialen als am kaudalen Rande des Körpers jederseits eine kleine Gelenkgrube, *Fovea costalis cranialis* und *caudalis,* die sich mit der ihr zugekehrten des benachbarten Wirbels zu einer Gelenkpfanne (Rippenpfanne) für das entsprechende Capitulum costae vereinigt. Die Fovea costalis caudalis fehlt am letzten Brustwirbel. Bei Pferd, Fleischfressern, Schaf und Ziege sind die *Incisurae vertebrales caudales* erheblich tiefer als die kranialen; bei Rind und Schwein ist an ihrer Stelle ein *For. vertebrale laterale* im Bogen vorhanden. Die *Procc. spinosi* sind groß. Ihre Länge, die beim Hund an den Dornfortsätzen der ersten 6 Brustwirbel fast gleich ist, nimmt beim Pferde vom 1. bis 4. (5.), bei den Wiederkäuern und dem Schweine vom 1. bis 3. zu, dann bis zum 10. (Hund) oder 11. (Schwein) oder 12. bis 13. (Rind und Pferd) wieder ab; die letzten Procc. spinosi sind fast gleich lang. Die ersten Dornfortsätze sind schräg schwanzwärts gerichtet, die folgenden stehen immer steiler, so daß beim Pferde der Dornfortsatz des 16., bei den Wiederkäuern der des 13., bei Mensch und Schwein der des 12., bei den Fleischfressern der des 11. Brustwirbels senkrecht steht (diaphragmatischer Wirbel); die auf letzteren folgenden Dornfortsätze sind ein wenig kopfwärts gerichtet. Die freien Enden sind i. d. R. beulen- oder kammförmig verdickt, Dornbeulen, *Tuberositates spinosae.* Die *Procc. articulares* sind deutlich nur am 1. Brustwirbel und kranial noch am 2. vorhanden; dann werden sie immer undeutlicher und sind schließlich nur noch einfache Gelenkflächen, die sich kranial auf den Bögen, kaudal am Ursprunge des Dornfortsatzes befinden. Erst

an den letzten Brustwirbeln treten allmählich wieder besondere, am Ursprunge des Dornfortsatzes vom Bogen entspringende und schwanzwärts gerichtete *Procc. articulares caudales* auf. Die die kranialen Gelenkfortsätze vertretenden Gelenkflächen rücken an den letzten Brustwirbeln bei Pferd, Schwein, Hund, Schaf und Ziege an die mediale Seite

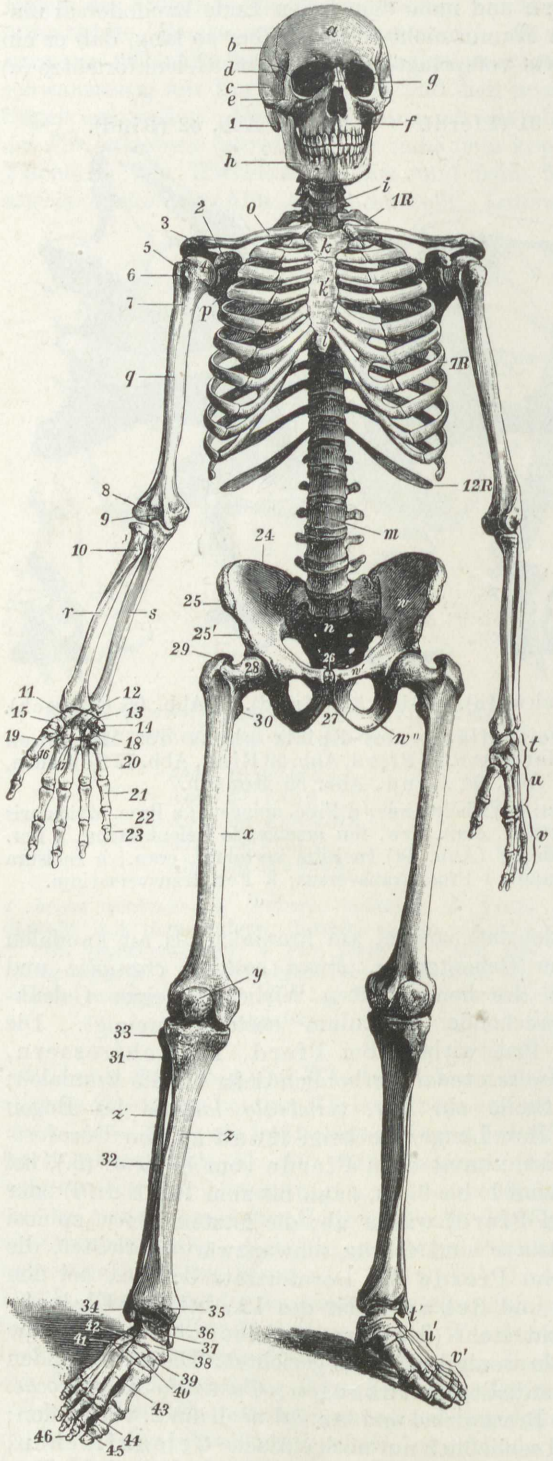

Abb. 56.

Abb. 56. Skelett des Menschen; von vorn gesehen.

a Os frontale; b Os parietale; c Squama temporalis; d Ala orbitalis ossis sphenoidalis; e Os zygomaticum; f Maxilla; g Os nasale; h Mandibula; i 7. Halswirbel; k Manubrium und k′ Körper des Sternum; l Processus xiphoideus; m Lendenwirbel; n Os sacrum; o Clavicula; p Scapula; q Humerus; r Radius; s Ulna; t Carpus; t′ Tarsus; u Metacarpus; u′ Metatarsus; v Digiti manus; v′ Digiti pedis; w Os ilium; w′ Os pubis; w″ Os ischii; x Os femoris; y Patella; z Tibia; z′ Fibula. **1. R.** 1. Rippe; **7. R.** 7. Rippe; **12. R.** 12. Rippe. 1 Proc. mastoideus des Schläfenbeins; 2 Proc. coracoideus; 3 Acromion; 4 Caput humeri; 5 Tuberculum majus humeri; 6 Tuberculum minus humeri; 7 Sulcus intertubercularis humeri; 8 Capitulum humeri; 9 Trochlea humeri; 10 Tuberositas radii; 11 Os carpi radiale; 12 Os carpi intermedium; 13 Os carpi ulnare; 14 Os carpi accessorium; 15 Os carpale 1; 16 Os carpale 2; 17 Os carpale 3; 18 Os carpale 4; 19 Metacarpale 1; 20 Metacarpale 5; 21 Phalanx prima; 22 Phalanx secunda; 23 Phalanx tertia; 24 Crista iliaca; 25, 25′ Tuber coxae; 26 Symphysis pelvis; 27 Arcus pubis; 28 Caput femoris; 29 Trochanter major; 30 Trochanter minor; 31 Tuberositas tibiae; 32 Crista tibiae; 33 Capitulum fibulae; 34 Malleolus lateralis; 35 Malleolus medialis; 36 Tuber calcanei; 37 Os tarsi tibiale; 38 Os tarsi centrale; 39 Os tarsale 1; 40 Os tarsale 2; 41 Os tarsale 3; 42 Os tarsale 4; 43 Metatarsale 2; 44 Phalanx 1; 45 Phalanx 2; 46 Phalanx 3.

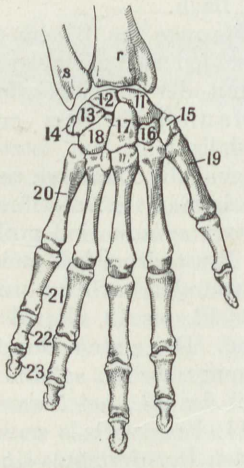

Abb. 57.

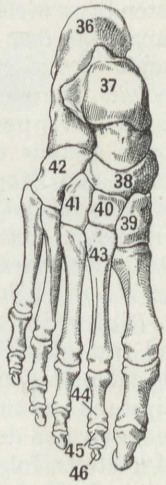

Abb. 58.

Carpus und Tarsus des Menschen.
Die beiden Abbildungen dienen zur Ergänzung der Abb. 56; Bezeichnungen wie dort.

der Procc. mamillares (s. unten). Die *Procc. transversi* sind klein, aber dadurch ausgezeichnet, daß sie eine Gelenkfläche, *Facies costalis transversaria,* zur Artikulation mit dem Tuberculum costae besitzen. Nach dem Ende der Brustwirbelsäule hin rücken die Facies costalis transversaria und die Fovea costalis cranialis immer näher aneinander und fließen nicht selten an den letzten Brustwirbeln zusammen, wodurch die Beweglichkeit der Rippen größer wird. Beim Schweine sind die Procc. transversi von einem senkrechten Loche durchbohrt, in das sich das For. vertebrale laterale öffnet (s. S. 33). Vom dorsalen Teile des Querfortsatzes hebt sich bei allen Tierarten als besonderer, kraniodorsal gerichteter Fortsatz (Muskelsegment [s. S. 27]) der *Proc. mamillaris* ab; an den ersten Brustwirbeln ist er sehr undeutlich; etwa von der Mitte der Brustwirbelsäule an hebt er sich stärker ab, wird allmählich höher und rückt etwas näher nach der Medianebene zu. Gegen das Ende der Brustwirbelsäule rückt die den entsprechenden kranialen Gelenkfortsatz vertretende Gelenkfläche allmählich an den Proc. mamillaris heran und liegt schließlich bei Pferd, Schwein, Hund, Schaf und Ziege an den letzten 2—4, beim Rind am letzten Brustwirbel an der medialen Seite des Proc. mamillaris; dadurch wird dieser zu einem *Proc. mamilloarticularis.* Beim Fleischfresser löst sich gegen das Ende der Brustwirbelsäule vom kaudalen Teile des Querfortsatzes allmählich noch ein *Proc. accessorius* ab, der an den

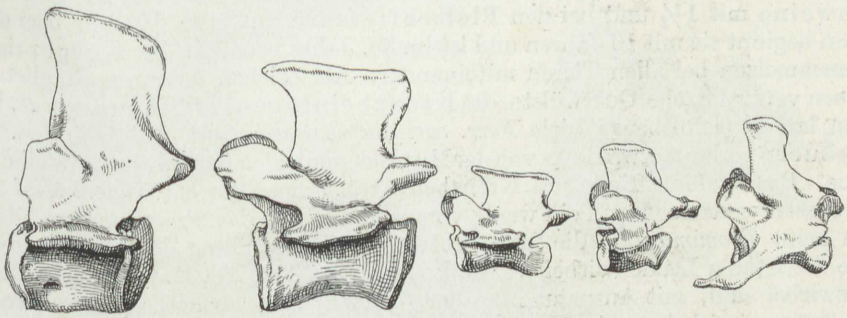

Abb. 59 (Pferd). Abb. 60 (Rind). Abb. 61 (Schaf). Abb. 62 (Schwein). Abb. 63 (Hund).

Abb. 59. 4. Lendenwirbel des Pferdes
Abb. 60. 4. „ „ Rindes
Abb. 61. 4. „ „ Schafes
Abb. 62. 4. „ „ Schweines
Abb. 63. 4. „ „ Hundes

von links gesehen in halbschematischer Ausführung zur Demonstration der charakteristischen Verhältnisse des Dornfortsatzes. Die Abbildungen dienen zur Ergänzung der Abbildungen 42, 87 u. 99.

letzten 2—3 Brustwirbeln jederseits einen zwischen Proc. transversus und kaudalem Gelenkfortsatz gelegenen und beckenwärts gerichteten Fortsatz bildet; beim Schweine findet er sich i. d. R. nur am letzten Brustwirbel.

Die **Lendenwirbel, Vertebrae lumbales** (Abb. 42, 44, 45, 56, 59—63, 87, 88 und 99), sind dadurch ausgezeichnet, daß bei ihnen alle Teile gut, die Querfortsätze sogar sehr bedeutend ausgebildet sind. Die Zahl der Lendenwirbel beträgt beim Menschen 5, beim Pferde 6 (selten 5), bei den Wiederkäuern 6, beim Schweine 6 (selten 7 oder 5), bei den Fleischfressern 7 (selten 6). Am Körper sind Wirbelkopf und -pfanne ziemlich flach; die Bögen sind im allgemeinen hoch. Die ein wenig halswärts geneigten *Procc. spinosi* sind unter sich fast gleich lang. Die Höhe der Dornfortsätze verhält sich zu ihrer Breite bei Pferd und Hund (Abb. 59 und 63) wie 3 : 2 oder 5 : 3, beim Schwein (Abb. 62) wie 4 : 3 oder 5 : 4, beim Rind (Abb. 60) wie 4 : 4 und bei Schaf und Ziege sogar wie 4 : 5 (Abb. 61). Die Querfortsätze bestehen nach Abspaltung der Procc. mamillares (s. oben) nur aus dem Rippensegment (s. S. 27) und bilden mächtige, platte Rippenfortsätze, *Procc. costarii.* Ihre Länge nimmt meist bis zum 3. (4.) etwas zu, dann wieder etwas ab; nur bei den Fleischfressern nimmt die Größe bis zum letzten oder vorletzten zu. Bei Pferd, Wiederkäuern und Schwein sind sie fast horizontal, bei den Fleischfressern zugleich kranioventral gerichtet. Beim Pferde verbinden sich der Querfortsatz des 5. und 6. Lendenwirbels und der Kreuzbeinflügel gelenkig untereinander (s. S. 46). Die kranialen *Procc. articulares* verhalten sich wie an den letzten Brustwirbeln (S. 34), d. h. es sind *Procc. mamilloarticulares* vorhanden, also solche Procc. mamillares, die an ihrer medialen

Seite die den entsprechenden Proc. articularis cranialis vertretende Gelenkfläche tragen. Bei Mensch, Schwein und Fleischfressern hebt sich am freien Ende des Proc. mamilloarticularis der auf den Proc. mamillaris entfallende Teil verhältnismäßig deutlich ab. Die medial gerichteten Gelenkflächen der Procc. mamilloarticulares sind bei Pferd und Fleischfressern fast eben, bei den übrigen Tieren aber stark ausgehöhlt; die kaudalen Gelenkfortsätze sind kaudal gerichtet und tragen die bei Pferd und Fleischfressern fast ebenen, bei den anderen Haustieren aber ziemlich stark gewölbten Gelenkflächen lateral bzw. ventrolateral. Bei den Fleischfressern findet sich jederseits zwischen dem kaudalen Gelenkfortsatz und dem Querfortsatze noch ein kleiner, schwanzwärts gerichteter *Proc. accessorius* (s. S. 27), der an den letzten 2 Lendenwirbeln durch kleine Höcker ersetzt wird.

Das **Kreuzbein, Os sacrum** (Abb. 42, 44, 45, 56, 64–68, 89, 90, 95, 100), besteht bei Mensch, Pferd und Rind aus 5, bei Schaf und Ziege meist aus 4, öfter aber auch aus 5, beim Schwein aus 4 und bei den Fleischfressern aus 3 Kreuzwirbeln, *Vertebrae sacrales,* die nach der Geburt miteinander zum *Os sacrum* verschmelzen; dieses stellt einen m. o. w. dreiseitigen, mit der Basis kopf- und mit der abgestumpften Spitze, *Apex,* schwanzwärts gerichteten Knochen dar, der in der Längsachse etwas dorsal gebogen ist, und zwar beim Pferd am wenigsten, bei den Wiederkäuern am meisten. Die Verwachsung der Sakralwirbel ist nach Sussdorf [930] beim Pferde mit 4½, beim Rinde mit 3—4, bei Schaf und Ziege mit 3—3½, beim Schweine mit 1½ und bei den Fleischfressern mit etwa ½ Jahr beendet; beim Menschen beginnt sie mit 16 Jahren und ist im 30. Jahre beendet. Die Körper der Kreuzwirbel verschmelzen bei allen Tieren miteinander. Als Zeichen ihrer ursprünglichen Trennung bleiben ventral flache Querwülste, die Kreuzbeinfugen, *Lineae transversae,* bestehen, von denen lateral sich ebenso viele *Forr. sacralia ventralia (ant. N.)* befinden. Bei den Wiederkäuern verläuft etwas links von der Mitte der ventralen Kreuzbeinfläche eine sagittale Gefäßrinne. Das kraniale Ende des Kreuzbeins trägt einen flachen Gelenkkopf (Abb. 64 bis 68 a), dessen ventraler Rand ein wenig vorspringt und so das *Promontorium* bildet (beim Menschen heißt *Promontorium* die fast rechtwinklige Verbindung des Kreuzbeins mit der Endfläche des letzten Lendenwirbels). Das kaudale Ende ist i. d. R. fast eben. Die Bogen der Kreuzwirbel sind, mit Ausnahme der des Schweines, ebenfalls verwachsen, werden nach den Schwanzwirbeln zu immer niedriger und sind seitlich zwischen je 2 Wirbeln von den *Forr. vertebralia lateralia* durchbohrt, die sich in die Forr. sacralia ventralia und dorsalia öffnen. — Auf der dorsalen Seite befindet sich eine mediane Leiste, *Crista sacralis media* (i), auf der sich die *Procc. spinosi* (h, h) erheben; sie fehlen beim Schweine fast ganz, bei den anderen Haustieren sind sie mäßig groß und dorsal und ein wenig kaudal gerichtet. Bei Pferd und Rind ist der 2., bei Schaf, Ziege und Fleischfressern der 1. Dornfortsatz der höchste. Beim Pferde bleiben die Dornfortsätze in der Regel getrennt und enden mit einer Beule; bei den Wiederkäuern verschmelzen sie und bilden am freien Ende einen wulstigen Kamm; bei den Fleischfressern sind nur die beiden letzten verschmolzen, der 1. bleibt getrennt; beim Menschen sind die meist getrennten Procc. spinosi zurückgebildet. Die *Procc. transversi* sind ebenfalls verschmolzen und bilden eine zusammenhängende Knochenleiste, *Pars lateralis* (Abb. 64—68d), die bei Mensch, Pferd, Schwein, Hund und Katze wulstig, bei den Wiederkäuern aber scharfrandig ist. Der kraniale Teil der Pars lateralis tritt infolge der größeren Querfortsätze des 1. und 2. Kreuzwirbels stärker hervor und bildet den Kreuzbeinflügel, *Ala sacralis* (d'). Beim Pferde besitzt dieser einen kranialen Rand, der eine querovale Gelenkerhöhung zur Artikulation mit dem Querfortsatze des letzten Lendenwirbels trägt, ferner einen zu ersterem konvergierend verlaufenden kaudalen Rand, eine glatte ventrale und eine rauhe dorsale Fläche; der kaudolaterale Teil der dorsalen Fläche dient als *Facies auricularis* (e) zur gelenkigen, ihr kraniomedialer Teil zur ligamentösen Verbindung mit dem Darmbeine. Bei den anderen Haustieren wird die dorsale Fläche mehr eine dorsolaterale (Wiederkäuer) oder sogar eine rein laterale (Schwein, Fleischfresser, Mensch); die Gelenkerhöhung am kranialen Rande fehlt. An der dorsalen Seite der verschmolzenen Querfortsätze findet sich zwischen je zwei Wirbeln ein *For. sacrale dorsale (post. N.)* (b, b) und lateral von diesen eine niedrige Knochenleiste, *Crista sacralis lateralis* (f). — Von den *Procc. articulares* (Procc. mamilloarticulares, s. S. 35) sind nur noch die kranialen des 1. Kreuzwirbels (c) vorhanden; die übrigen fehlen oder bilden nur kleine Höckerchen, die höchstens beim Rind etwas stärker sind und zu einer Knochenleiste, *Crista sacralis articularis,* zusammenfließen (c'); sie verdeckt teilweise die Forr. sacralia dorsalia und verschmilzt in ihrer kranialen Hälfte m. o. w. mit der Crista

sacralis lateralis. Die den letzten Kreuzwirbeln entsprechenden rudimentären kaudalen Gelenkfortsätze sind beim Menschen miteinander verschmolzen und ragen jederseits wie ein Horn kaudal; sie heißen daher *Cornu sacrale* (Abb. 68 g). Zwischen den beiden Cornua

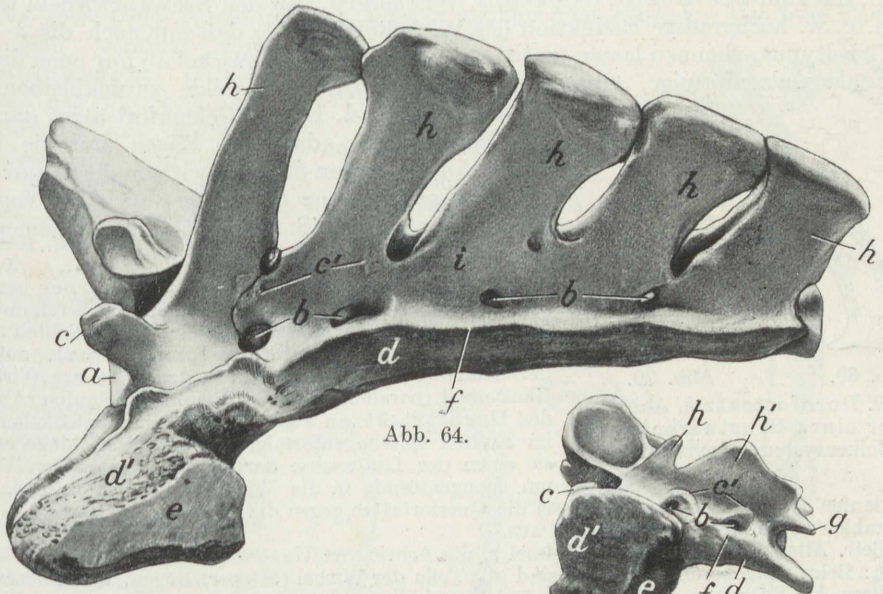

Abb. 64.

Abb. 65.

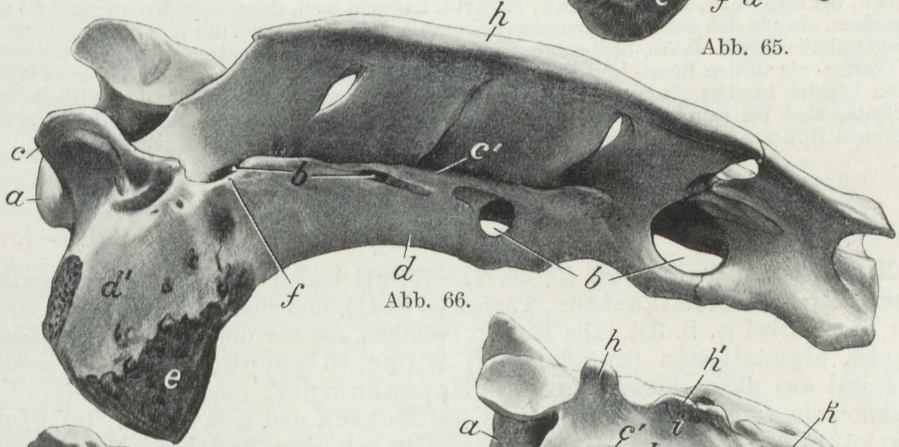

Abb. 66.

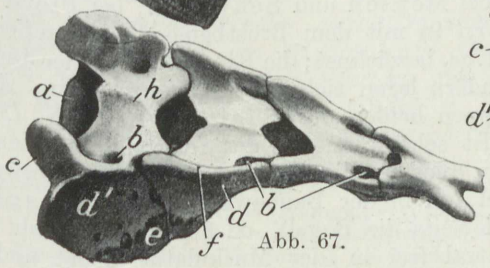

Abb. 67.

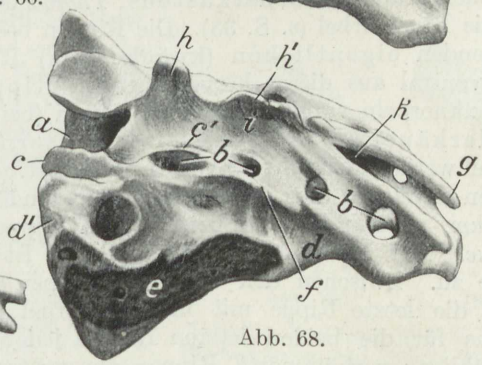

Abb. 68.

Abb. 64—68. Kreuzbeine, dorsolaterale Ansicht.

Abb. 64 Pferd, Abb. 65 Hund, Abb. 66 Rind, Abb. 67 Schwein, Abb. 68 Mensch.
a Wirbelkopf; b, b Forr. sacralia dorsalia; c kranialer Gelenkfortsatz; c′ rudimentäre Gelenkfortsätze bzw. Crista sacralis articularis beim Rinde; d Pars lateralis; d′ Ala sacralis; e Facies auricularis; f Crista sacralis lateralis; g Cornu sacrale; h, h′ Dornfortsätze; i Crista sacralis media; k Hiatus sacralis.

sacralia liegt der torähnliche Zugang in den Kreuzbeinteil des Wirbelkanals, *Hiatus sacralis* (k). Beim weiblichen Tier ist das Os sacrum ein wenig länger, breiter und etwas mehr gebogen als beim männlichen Tiere.

Von den **Schwanzwirbeln, Vertebrae coccygeae** (Abb. 42, 44, 45), kommen beim Pferde 15—19, beim Rind 18—20, beim Schafe 3—24, bei der Ziege 12—16, bei dem Schwein und den Fleischfressern 20—23 vor; beim Menschen sind nur 4—5 Schwanzwirbel vorhanden, die zum Steißbein, *Os coccygis*, verwachsen. An den Schwanzwirbeln tritt distal eine m. o. w. hochgradige Reduktion der Wirbelteile ein, so daß nur noch die 3—5 ersten den Wirbeltypus erkennen lassen und vom 8. bis 10. Schwanzwirbel ab nur noch die Wirbelkörper als walzenförmige, allmählich kleiner werdende Gebilde zurückbleiben. Zuerst verschwinden i. d. R. die Gelenkfortsätze, dann folgen die Dornfortsätze, dann die Bogen und die Querfortsätze. An den ersten Schwanzwirbeln der Wiederkäuer und Fleischfresser entspringen ventral vom Körper Hämalfortsätze (S. 26), die sich zu einem *Arcus haemalis* schließen können (Abb. 41 g).

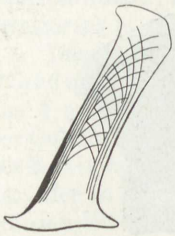

Abb. 69.

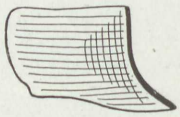

Abb. 70.

Abb. 69. Dornfortsatz u. Abb. 70. Körper eines Brustwirbels mit ihren Balkensystemen (schematisch).

Struktur der Wirbel. Die Wirbelkörper besitzen eine sehr dünne Compacta, die nur an der Wirbelpfanne deutlich ist, und bestehen im übrigen aus einer sehr dichten Spongiosa, deren Balken im wesentlichen longitudinal, außerdem in der kaudalen Hälfte, besonders in der Nähe der Wirbelpfanne, transversal (parallel mit deren Höhlung) verlaufen (Abb. 70). In den Dornfortsätzen verlaufen die Knochenbälkchen (Abb. 69) im Endteil spitzbogenförmig, im Grundteil hingegen nehmen sie einen der Längsachse der Fortsätze parallelen Verlauf an, um spangenförmig in die Wirbelbögen überzugehen. Von hier aus verlaufen die Trajektorien teils durch die Querfortsätze gegen die Rippengelenkfläche hin (Abb. 76), teils strahlen sie in den Wirbelkörper aus.

Betr. **Altersveränderungen der Wirbel** s. die Arbeit von Ussow [971]; nur folgendes sei hervorgehoben: Beim neugeborenen Pferde sind alle Teile der Wirbel (Körper, Bögen, Querfortsätze) schon verwachsen, bei Schwein, Schaf, Hund, Mensch dagegen noch durch eine Knorpelschicht getrennt; sie verwachsen aber in den ersten Lebensmonaten. Die beiden Epiphysen des Körpers verknöchern beim Pferde gewöhnlich im 2. Jahre, bleiben aber lange vom Wirbelkörper getrennt. Sie verwachsen früher an den Lenden- als an den Brust- und Halswirbeln und sind mit 6—7 Jahren sämtlich verwachsen. Bei sehr alten Pferden besteht oft ein großer Substanzschwund am mittleren Teile der Wirbelkörper. Die Dornfortsätze sind bei neugeborenen Pferden und Rindern schon an sämtlichen Wirbeln, beim neugeborenen Schwein, Schaf und Hund nur an den Brustwirbeln entwickelt.

b) Rippen, Costae.

Die Rippen (Abb. 42, 44, 45, 56, 71—75, 91) bilden die knöcherne Grundlage der seitlichen Wand des Brustkastens, *Thorax* (s. S. 41), und sind in gleicher Zahl vorhanden wie die Brustwirbel (s. S. 33). Die Rippen bestehen aus der ungefähr ¾ ihrer Länge einnehmenden eigentlichen (knöchernen) Rippe, Rippenknochen, *Os costale*, und dem ventral aus dieser hervorgehenden Rippenknorpel, *Cartilago costalis*. Von den Rippenknorpeln verbinden sich die ersten (bei Mensch und Schwein 7, bei Pferd und Wiederkäuern 8, bei den Fleischfressern 9) mit dem Brustbeine; die betreffenden Rippen werden als wahre Rippen, *Costae verae*, bezeichnet; die Rippenknorpel der übrigen Rippen erreichen das Brustbein nicht, sondern legen sich zum Rippenbogen, *Arcus costarum*, aneinander; die betreffenden Rippen heißen daher falsche Rippen, *Costae spuriae*. Der Knorpel der ersten Rippe ist sehr kurz, die der folgenden nehmen an Länge zu. Zwischen den einzelnen Rippen bleiben die *Spatia intercostalia*. Bisweilen endet die letzte Rippe mit ihrem Knorpel frei in der Bauchwand (beim Menschen ist das für die beiden letzten Rippen jederseits die Regel), oder es findet sich eine überzählige, verkümmerte Rippe, die ventral frei in der Muskulatur endet und an ihrem dorsalen Ende nur durch ein Band mit dem Querfortsatze des 1. Lendenwirbels in Verbindung steht (Fleischrippen, *Costae fluctuantes*). Die *Ossa costalia* sind paarige, platte, im Verhältnis zu ihrer Länge schmale Knochen, deren Länge, Breite und Wölbung wechseln; die Länge nimmt beim Pferd ungefähr von der 1. bis 10. (11.), bei Mensch, Wiederkäuern, Fleischfressern und Schwein von der 1. bis 8. (9.) zu und dann wieder ab, so daß die letzte ungefähr so lang ist wie die 3. bis 5. Die Breite nimmt ebenfalls zunächst zu (bei Pferd und Wiederkäuern bis zur 6., bei Schwein und Fleischfressern bis zur 3. bis 4.). Die Wölbung der Rippen wird bis über die Mitte des Thorax (beim Pferde z. B. bis zur 11. Rippe, bei den Fleischfressern und dem

Menschen bis zur 8.) allmählich stärker, dann wieder schwächer. Die ersten Rippen sind fast gerade von der Wirbelsäule zum Brustbeine gerichtet, während die folgenden Rippen in immer stärker werdendem Maße derart ausgebogen sind, daß das ventrale Ende weiter beckenwärts liegt als das dorsale (Abb. 42, 44 u. 45). Das Wirbelendstück, *Extremitas vertebralis*, einer jeden Rippe bildet 2 Gelenke mit den Brustwirbeln. Das freie Ende selbst ist nämlich verdickt zum Rippenköpfchen, *Capitulum costae*, das eine durch eine Zwischenfurche, *Sulcus interarticularis* (Abb. 91b), zweigeteilte Gelenkfläche, *Facies articularis capituli costae cranialis* und *caudalis*, trägt und mit der Fovea costalis cranialis des gleichzähligen und der Fovea costalis caudalis des vorhergehenden Wirbels artikuliert. Das Capitulum ist abgesetzt durch den Rippenhals, *Collum costae*, der besonders deutlich bei den Wiederkäuern ist und seitlich vom Rippenhöcker, *Tuberculum costae*, überragt wird. Dieser ist gelenkig mit der Facies costalis transversaria (s. S. 35) des gleichzähligen Brustwirbels verbunden. Nach den letzten Rippen zu nähern sich Capitulum und Tuberculum immer mehr und fließen oft zusammen. Lateral vom Tuberculum biegt das dorsale Endstück ziemlich scharf in den Körper der Rippe um; die Umbiegungsstelle ist der Rippenwinkel, *Angulus costae*. Vom Mittelstück, *Corpus costae*, gilt das S. 38 über Länge, Breite und Wölbung der Rippen Gesagte. Es sei noch hinzugefügt, daß die Rippen des Rindes (weniger die von Schaf und Ziege) auffallend breit (Abb. 74) und die der Fleischfresser (Abb. 71) rundlich sind, ferner, daß sich an der medialen Seite der Rippen nahe ihrem beckenseitigen Rand eine flache Furche, *Sulcus costalis*, zur Aufnahme der Interkostalgefäße und -nerven befindet. Das ventrale Endstück, *Extremitas sternalis*, verbindet sich mit dem zugehörigen Knorpel am Rippenknie, *Genu costale*, durch eine Synchondrose; nur an der 2. bis 10. (11.) Rippe des Rindes und an der 2. bis 5. des Schweines ist die Verbindung eine gelenkige.

Abb. 71. 7. linke Rippe vom Hunde.

Abb. 72. 7. linke Rippe vom Schweine.

Abb. 73. 7. linke Rippe vom Schafe.

Abb. 74. 7. linke Rippe vom Rinde.

Abb. 75. 9. linke Rippe vom Pferde.

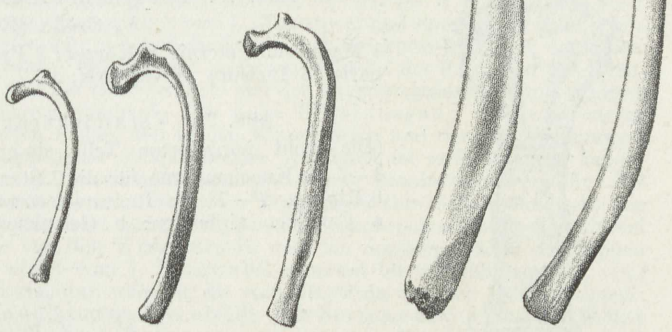

Abb. 71 (Hund). Abb. 72 (Schwein). Abb. 73 (Schaf). Abb. 74 (Rind). Abb. 75 (Pferd).

Die ersten Rippen werden auch statisch in Anspruch genommen (Tragrippen), bei den letzten tritt die Gelenkfunktion in den Vordergrund (Atmungsrippen). Im Bereiche der Lendenwirbel übernehmen deren Querfortsätze die Funktion der Rippen als seitliche Versteifung des kaudalen Abschnittes der Brücke (S. 29) (Simon [774a]).

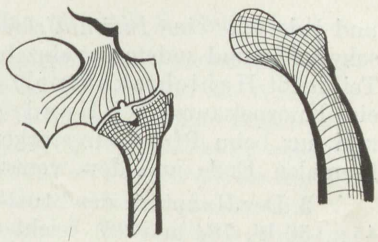

Abb. 76. Abb. 77.

Abb. 76. 1. Rippe und ein Teil des Wirbelkörpers und Abb. 77. 18. Rippe vom Pferde mit ihren Balkensystemen (schematisch).

Struktur der Rippen. Die Rippen bestehen aus spongiöser Knochensubstanz und einer verschieden starken Compacta. Im Capitulum und Tuberculum der 1. Rippe (Abb. 76) zeigt die Spongiosa senkrecht von der Gelenkfläche abgehende Balken, die den Druck in die Compacta überführen; daneben findet sich ein sehr starker horizontaler Faserzug. Bei den letzten Rippen (Abb. 77), bei denen mehr und mehr das Capitulum allein die Last übernimmt, entspringen die Balken hauptsächlich im Köpfchen; die Druckkurven laufen dem kranialen Rande entlang, die Zugkurven liegen an der kaudalen und lateralen Seite und gehen in das Köpfchen und den Höcker über. Außerdem findet man noch senkrecht zur Längsachse verlaufende Blätter.

Altersveränderungen: Die Rippen jugendlicher Tiere haben eine mehr rundliche Gestalt und sind schmaler und dicker als die ausgewachsener Tiere. Bei alten Tieren findet man häufig Verknöcherungen in den Knorpeln; der Knorpel der 1. Rippe ist fast immer vollständig verknöchert, die Knorpel der übrigen Rippen dagegen bleiben auch bei sehr alten Tieren vom verknöcherten Rippenkörper fast immer durch eine Knorpelschicht getrennt und deshalb beweglich. (Näheres s. S. 49, 52 u. 56 und Fiebiger [240] und Ussow [971].)

c) Brustbein, Sternum.

Das ursprünglich knorpelige Sternum (s. S. 26) bleibt bei der Ossifikation am kaudalen und bei manchen Tierarten teilweise auch am kranialen Ende knorpelig; so entstehen 3 Abschnitte.

1. Der kraniale Teil, der Griff, *Manubrium sterni* (Abb. 56 k, 78 1, 92 a), entspricht dem 1. Brustbeinstück und umfaßt den kranial vom 2. Rippenknorpelgelenk gelegenen Teil des Sternum; er ist verhältnismäßig stark entwickelt, wenn eine Clavicula gut ausgebildet ist, z. B. beim Menschen, bei dem er den stärksten Teil des Brustbeins darstellt

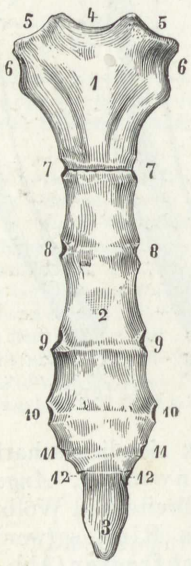

Abb. 78.

Abb. 78. Brustbein eines Mannes; von vorn gesehen. 1/3 Größe. (Rauber [731].)
1 Manubrium sterni; 2 Körper; 3 Processus xiphoideus; 4 Incisura semilunaris; 5 Incisura clavicularis; 6, 7, 8, 9, 10, 11 u. 12 Incisurae costales.

Abb. 79. Verknöcherungspunkte des Sternum.
(Die nicht punktierten Teile sind Knorpel, die punktierten Knochen.) 1—7 die Knochenkerne für die 7 Sternebrae; 1^1—8^1 die Knorpel der ersten 8 Rippen. 1^2—7^2 die Incisurae costales für die ersten 7 Rippenknorpel. a Cartilago xiphoidea; b Gelenkspalte zwischen 1. und 2. Sternebra.

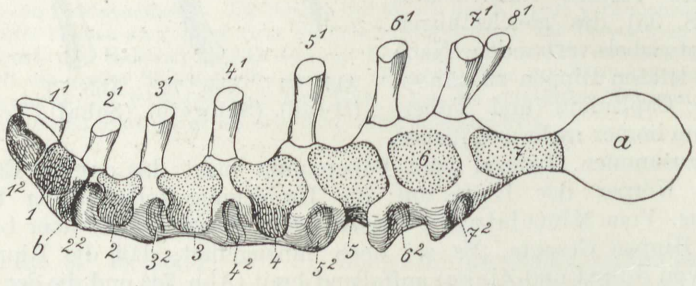

Abb. 79.

und jederseits eine *Incisura clavicularis* (Abb. 78 5) trägt. Bei den Haustieren ist er viel schwächer und zudem bei einzelnen Arten nicht ganz verknöchert; der knorpelig bleibende Teil heißt Habichtsknorpel, *Cartilago manubrii;* er ist bei den Wiederkäuern kaum ein Knorpelsaum, bei Hund, Katze und Schwein ein kleiner, stumpfkegelförmiger und nur beim Pferd ein stärkerer, seitlich komprimierter Knorpelfortsatz, der sich dem kranialen Ende und dem ventralen Rande des Brustbeinkörpers anlegt (Abb. 92 a).

2. Der Hauptteil des Brustbeins, Brustbeinkörper, *Corpus sterni* (Abb. 42 St, 44 15, 45 14, 56 k', 78 2 und 92) reicht vom Ansatze der 2. Rippe bis zum Ansatze der letzten wahren Rippe; er besteht ursprünglich (s. S. 26) aus einzelnen, aneinandergereihten Brustbeinstücken, *Sternebrae,* beim Menschen aus 4, beim Schwein aus 5, bei Pferd (Abb. 79) und Wiederkäuern aus 6 und bei den Fleischfressern aus 7. Die einzelnen Sternebrae sind durch Brustbeinfugen, *Synchondroses sternales,* d. h. durch Knorpelscheiben verbunden, die jedoch später verknöchern, so daß ein einheitlicher Brustbeinkörper entsteht; nur bei Rind und Schwein ist die Verbindung zwischen Manubrium und Corpus sterni dauernd eine gelenkige. Der Brustbeinkörper ist beim Pferde seitlich, bei Mensch, Wiederkäuern und Schwein dorsoventral zusammengedrückt und beim Hunde zylindrisch. Er trägt seitlich an den Brustbeinfugen zur Verbindung mit den Knorpeln der wahren Rippen eine entsprechende Anzahl von Gelenkgruben, *Incisurae costales* (Abb. 78 6–12, 79 1^2—7^2, 92 c), von denen die letzte der Anfügung der beiden letzten wahren Rippenknorpel dient.

3. Das Endstück des Brustbeins (Abb. 42 Scha, 44 15′, 56 l, 78 3′ 79 7, a u. 92 b) verbindet sich nicht mit den Rippen. Es ist bei jugendlichen Individuen vollständig knorpelig, bei älteren besteht es aus einem kurzen Knochenstück, dem Schaufelfortsatz (Schwertfortsatz), *Proc. xiphoideus* (vgl. Abb. 79 7), und dem Schaufelknorpel, *Cartilago xiphoidea* (Abb. 79 a); dieser ist beim Menschen in der Form sehr variabel; bei Pferd und Wiederkäuern gleicht er fast einer halbkreisförmigen Schaufel mit einem Stiele; bei Schwein und Fleischfressern ist er schmal und kurz.

Struktur. Die Sternebrae zeigen eine deutliche, an den Rändern leicht konvexe Längsrichtung der Knochenbälkchen mit gleichmäßig verteilten Querbalken.

d) Brustkasten, Brustkorb, Thorax. (Fig. 42, 44, 45 u. 56.)

Die knöcherne Grundlage des Brustkorbes, *Thorax*, der die Brustkorbhöhle, *Cavum thoracis*, umschließt, wird dorsal von den Brustwirbeln, seitlich von den Rippen und ventral vom Brustbein gebildet.

Der knöcherne Thorax bildet einen seitlich zusammengedrückten, abgestumpften Hohlkegel, dessen halswärts gekehrte stumpfe Spitze als Brusteingang, *Apertura thoracis (sup. N.)*, und dessen beckenwärts gekehrte breite Basis als Brustausgang, *Basis (Apertura thoracis inf. N.)*, bezeichnet wird. Der Brusteingang wird dorsal vom 1. Brustwirbel, seitlich vom 1. Rippenpaar und ventral vom Manubrium sterni begrenzt: er hat bei Pferd, Wiederkäuern und Schwein fast die Form eines mit der Spitze ventral gekehrten gleichschenkligen Dreieckes. Beim Hund und noch mehr bei der Katze ist der Brusteingang mehr rundlich, so daß bei der Katze der dorsoventrale und der Querdurchmesser ungefähr gleich sind; beim Menschen ist der Brusteingang queroval. Der weite Brustausgang wird vom letzten Brustwirbel, der linken und rechten letzten Rippe, den beiden Rippenbögen und dem Schaufelknorpel begrenzt. Sein dorsaler, dem letzten Rippenpaar entsprechender Abschnitt ist mithin schräg kaudoventral, sein ventraler, den Rippenbögen entsprechender Abschnitt schräg kranioventral gestellt. Bei den Haustieren übertrifft der Längsdurchmesser (vom letzten Brustwirbel zum Schaufelknorpel) den Querdurchmesser (zwischen der letzten linken und rechten Rippen-Rippenknorpelverbindung), während es beim Menschen umgekehrt ist. Die von den Wirbelkörpern und den dorsalen Enden der Rippen gebildete dorsale Wand des Thorax steigt vom 1. Brustwirbel zunächst bis ungefähr zum 12. (14.) etwas dorsal an und verläuft erst dann horizontal, während die vom Brustbein und den wahren Rippenknorpeln gestützte ventrale Thoraxwand kaudoventral abfällt. Die Seitenwandungen des Thorax werden von den Rippen gestützt und heißen deshalb Rippenwandungen; ihre Wölbung ist relativ stärker bei den Karnivoren als bei den Herbivoren und nimmt vom Brusteingang aus allmählich zu, um im letzten Viertel des Thorax wieder etwas abzunehmen, wodurch das Verhältnis des Quer- zum (sagittalen) Längsdurchmesser an den einzelnen Stellen des Thorax ein sehr verschiedenes und an der Stelle der stärksten Wölbung der Querdurchmesser ebenso groß wie der Längsdurchmesser wird. Die *Spatia intercostalia* werden durch Muskulatur ausgefüllt.

II. Rumpfskelett des Pferdes.

a) Halswirbel, Vertebrae cervicales, des Pferdes (s. auch S. 29).

Die 7 Halswirbel (Abb. 44 1. H., 6. H. u. 82—84) sind länger als alle anderen Wirbel. Die Wirbelköpfe haben an den letzten 5 eine fast halbkugelige Gestalt und die Wirbelpfannen eine bedeutende Tiefe; in der Mitte der ventralen Fläche des Körpers findet sich ein m. o. w. hoher Längskamm, *Crista ventralis*. Die starken Querfortsätze spalten sich meist in 2—3 Äste (s. S. 30) und sind am 1. bis 6. Wirbel vom *For. transversarium* durchbohrt. Der *Canalis transversarius* wird kopfwärts enger; in ihm verlaufen die A. und V. vertebralis und Fäden des N. sympathicus. Ein Dorn ist nur am 7. Halswirbel vorhanden und am 6. angedeutet; die Gelenkfortsätze sind sehr breit und tragen flache Gelenkflächen. Die Zwischenbogenlöcher sind sehr groß.

Wegen seiner Funktionen muß die Länge des Halses zur Höhe der Schultergliedmaßen im richtigen Verhältnis stehen und die Beweglichkeit der Halswirbel groß sein. — Die Länge der Halswirbel, die gute Ausbildung der Wirbelköpfe und Wirbelpfannen, die Dicke der Zwischenwirbelscheiben, die Breite der Gelenkfortsätze und die Kleinheit der Dornfortsätze sichern dem Hals eine um so größere Beweglichkeit, je länger der Hals im Verhältnis zur Körperlänge ist. Je länger und beweglicher der Hals ist, desto geringer sind aber andrerseits seine Kraft und sein Widerstandsvermögen.

1. Der **erste Halswirbel**, *Atlas* (Abb. 80 u. 134 A), hat die Form eines Ringes, dessen ventrale Hälfte *Arcus ventralis* (s. S. 26) und dessen dorsale Hälfte (der eigentliche Wirbelbogen) *Arcus dorsalis* heißt. Der Arcus ventralis besitzt an seiner Außenfläche das *Tuberculum ventrale* (Abb. 80a) und an seiner Innenfläche die flache, mit Gelenkknorpel überzogene, grubige *Fovea dentis*, in der der Zahn des 2. Halswirbels ruht; kranial von ihr bemerkt man zwei rauhe

Bandgruben zur Anheftung des Lig. dentis internum. Der Arcus dorsalis ist stark gewölbt und trägt als Andeutung eines Dornfortsatzes das niedrige *Tuberculum dorsale* (b). Das *For. vertebrale* ist weiter als bei irgendeinem anderen Wirbel und umschließt auch den Zahn des 2. Halswirbels. An Stelle der kranialen Gelenkfortsätze finden sich am kopfseitigen Rande beider Bögen 2 länglich-runde, stark ausgehöhlte *Foveae articulares craniales,* die dorsal durch einen breiten, ventral durch einen schmalen Ausschnitt getrennt werden und die Gelenkfortsätze des Os occipitale aufnehmen. Jede Fovea articularis cranialis wird durch eine vertiefte, nicht von Knorpel überzogene Fläche, *Fossa nudata,* in eine dorsale und ventrale Abteilung geschieden. Die kaudalen *Procc. articulares* werden durch 2 am beckenseitigen Rande der Bögen befindliche, ein wenig konvexe, fast dreieckige Gelenkflächen, *Facies articulares caudales* (g), ersetzt, die dorsal durch einen Ausschnitt getrennt sind, ventral zusammenstoßen und mit der Gelenkfläche an der Innenfläche des ventralen Bogens zusammenhängen. Die Querfortsätze werden durch 2 breite, länglich-viereckige Knochenplatten, die Atlasflügel, *Alae atlantis* (c), ersetzt, die lateral und etwas ventral gerichtet sind, so daß zwischen ihnen und dem ventralen Bogen jederseits die tiefe Flügelgrube, *Fossa atlantis,* entsteht. Die freien Ränder der sonst dünnen Flügel sind dick, wulstig und rauh. Am Ursprunge der Flügel finden sich jederseits zwei in die Flügelgrube führende Löcher, nämlich nahe dem kranialen Rande das Flügelloch, *For. alare* (f), und mehr kaudal das *For. transversarium* (d). Medial vom Flügelloch führt das *For. vertebrale laterale* (e) durch den dorsalen Bogen in den Wirbelkanal. In letzteren führt außerdem aus der Flügelgrube das häufig doppelte Flügelgrubenloch.

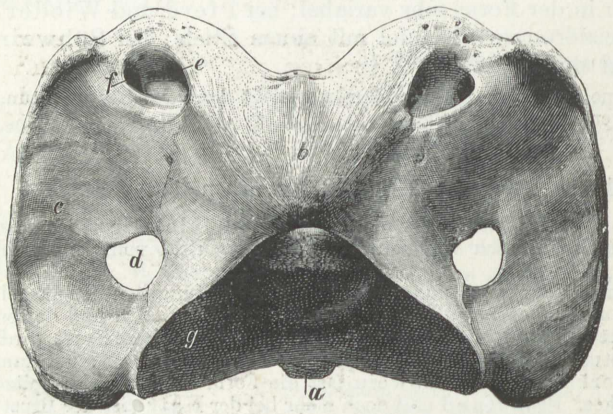

Abb. 80. Atlas des Pferdes; von der dorsalen und etwas von der kaudalen Seite gesehen.

a Tuberculum ventrale; b Tuberculum dorsale; c Ala atlantis; d For. transversarium; e For. vertebrale laterale; f For. alare; g Facies articularis caudalis.

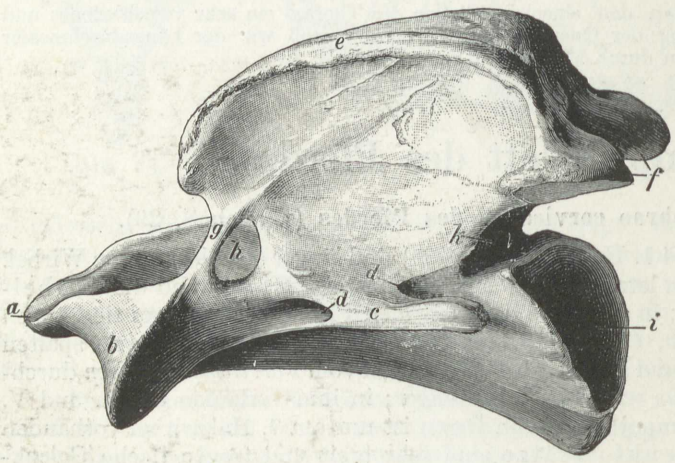

Abb. 81. Epistropheus des Pferdes, von der linken Seite gesehen.

a Dens; b Gelenkfläche an Stelle des Proc. articularis cranialis; c Proc. transversus; d, d For. transversarium; e Proc. spinosus; f Procc. articulares caudales; g Knochensteg, der das For. vertebrale laterale (h) begrenzt; i Wirbelpfanne; k Incisura vertebralis caudalis.

2. **Zweiter Halswirbel,** *Epistropheus* (Abb. 81 u. 134 E) (s. auch S. 32). Sein Körper besitzt auf der Innenfläche wie die übrigen Hals- und die sämtlichen Brust- und Lendenwirbel, eine zur Anheftung des Lig. longitudinale internum der Wirbelsäule bestimmte rauhe Stelle von der Gestalt zweier mit ihren Spitzen zusammentreffenden Dreiecke und seitwärts davon breite, glatte Rinnen zur Aufnahme der Sinus columnae vertebralis. Das kraniale Ende läuft in den schaufelförmigen Zahn, *Dens* (Abb. 81 a), aus, der eine überknorpelte

und gewölbte ventrale und eine etwas vertiefte, rauhe dorsale Fläche hat. Er stellt entwicklungsgeschichtlich den Kopf des Epistropheus und den mit ihm verschmolzenen Körper des Atlas (s. S. 26) dar. Seitlich von ihm finden sich 2 länglichrunde, fast ebene Gelenkflächen, die mit der des Zahns in Zusammenhang stehen, ventral

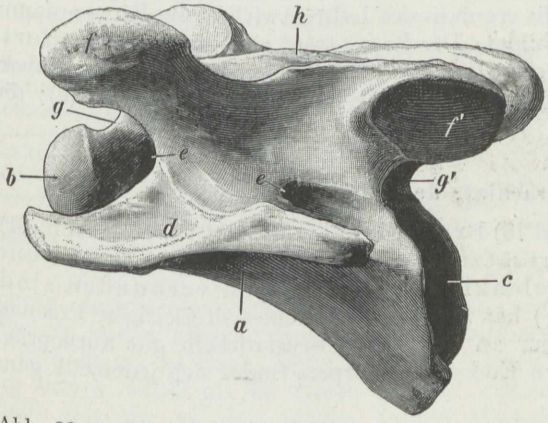

Abb. 82. 4. Halswirbel des Pferdes; von der linken Seite gesehen.

a Wirbelkörper; b Wirbelkopf; c Wirbelpfanne; d Proc. transvers.; e, e For. transversarium; f kranialer und f′ kaudaler linker Proc. articularis; g, g′ Incisurae vertebrales; h rudimentärer Proc. spinosus.

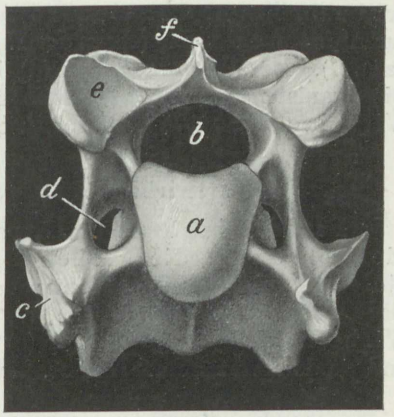

Abb. 83. 6. Halswirbel des Pferdes (von der kranialen Seite gesehen).

a Wirbelkopf; b Wirbelloch; c Querfortsatz; d For. transversarium; e kranialer Gelenkfortsatz; f rudimentärer Dornfortsatz.

durch einen Ausschnitt getrennt sind und die kranialen Gelenkfortsätze vertreten (b). Die Wirbelpfanne (i) ist tief. Der schwache Querfortsatz (c) wird von dem engen *For. transversarium* (d) durchbohrt; seine freie Spitze ist schwanzwärts gerichtet. Die beiden steilen Bogenhälften werden dorsal durch einen starken, den Dornfortsatz vertretenden Kamm (e) geschlossen. Der rauhe freie Rand des letzteren besitzt eine Längsfurche. Der Kamm spaltet sich kaudal in die beiden kaudalen Gelenkfortsätze (f), deren rundliche, flache Gelenkflächen ventrolateral gerichtet sind. Die kaudalen Wirbelausschnitte (k) sind tief. Am kranialen Ende des Bogens findet sich ein schmaler Knochensteg (g); er begrenzt das *For. vertebrale laterale* (h).

3. Die **letzten 5 Halswirbel** (s. auch S. 29) erhalten durch einen rauhen Sagittalkamm, der jederseits die Gelenkfortsätze eines Wirbels verbindet, eine fast viereckige Gestalt. Der **3., 4.** (Abb. 82) und **5. Halswirbel** sind einander sehr ähnlich. Der Körper (a) hat median an der Außenfläche einen scharfen Längskamm, *Crista ventralis*. An Stelle des Dornfortsatzes findet sich eine flache, rauhe Leiste (h). Die Querfortsätze (d) gehen kopf- und schwanzwärts in je eine starke, freie Spitze aus. Das *For. transversarium* (e, e) nimmt brustwärts an Weite zu. Die Gelenkfortsätze (f, f′) haben fast runde, an den kranialen (f) dorsomedial, an den kaudalen (f′) ventrolateral gerichtete Gelenkflächen; die Wirbelausschnitte (g, g′) sind tief. Der **6. Halswirbel** (Abb. 83) ist kürzer, aber dorsal etwas breiter als der 5., die ventrale Leiste am Körper tritt weniger hervor. Der Querfortsatz (c) (s. S. 30) ist eine ventrolateral gerichtete Knochenplatte, die kopfwärts in einen stumpfen Fortsatz ausläuft; von ihrer dorsalen Seite entspringt ein kaudolateral gerichteter, spitz endender

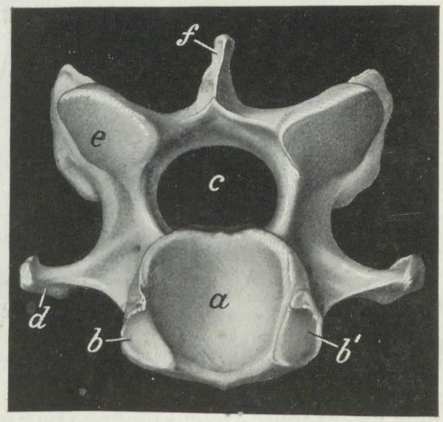

Abb. 84. 7. Halswirbel des Pferdes (von der kaudalen Seite gesehen).

a Wirbelpfanne; b, b′ Fovea costalis; c Wirbelloch; d Querfortsatz; e kaudaler Gelenkfortsatz; f Dornfortsatz.

Fortsatz. Das *For. transversarium* (d) hat die bedeutendste Weite. Der Bogen trägt nahe dem kranialen Rande die Andeutung eines Dornfortsatzes (f). Der **7. Halswirbel** (Abb. 84) ist der kleinste, sein Körper jedoch noch länger als der Arcus ventralis des Atlas. Der ventrale Kamm am Körper ist nur angedeutet. Seitlich schließt sich der Wirbelpfanne (a) jederseits eine kleine, flache, länglich-runde Gelenkgrube (b, b′) an, die mit der Fovea costalis cranialis des 1. Brustwirbels die Rippenpfanne zur Aufnahme des Köpfchens der 1. Rippe bildet. Der Bogen trägt einen kurzen Dornfortsatz (f). Der Querfortsatz (d) ist ungeteilt, das *For. transversarium* fehlt daher. Die kranialen Gelenkfortsätze haben größere Gelenkflächen als die kaudalen (e); die Wirbelausschnitte sind sehr tief.

b) Brustwirbel, Vertebrae thoracales, des Pferdes (s. auch S. 33).

Das Pferd hat 18 (selten 17, manchmal 19) Brustwirbel (1. B. und 17. B. in Abb. 44), die sich durch die großen Dornfortsätze und die sehr kleinen Quer- und Gelenkfortsätze auszeichnen und gelenkig mit den Rippen verbunden sind. Der Körper (Abb. 85 u. 86 a, a′, a″, a‴) hat fast die Form eines dreiseitigen Prismas. Wirbelkopf (b) und -pfanne (c) sind nur an den ersten Brustwirbeln gut ausgeprägt und werden dann immer flacher. An beiden Enden des Körpers findet sich jederseits ganz

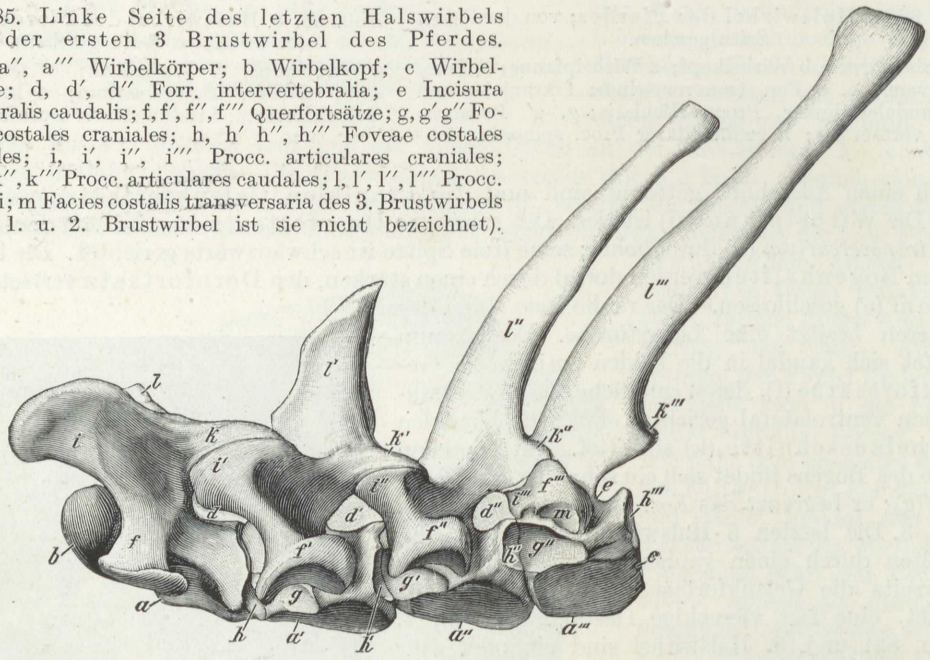

Abb. 85. Linke Seite des letzten Halswirbels und der ersten 3 Brustwirbel des Pferdes. a, a′, a″, a‴ Wirbelkörper; b Wirbelkopf; c Wirbelpfanne; d, d′, d″ Forr. intervertebralia; e Incisura vertebralis caudalis; f, f′, f″, f‴ Querfortsätze; g, g′ g″ Foveae costales craniales; h, h′ h″, h‴ Foveae costales caudales; i, i′, i″, i‴ Procc. articulares craniales; k, k′, k″, k‴ Procc. articulares caudales; l, l′, l″, l‴ Procc. spinosi; m Facies costalis transversaria des 3. Brustwirbels (beim 1. u. 2. Brustwirbel ist sie nicht bezeichnet).

nahe dem Bogen je eine kleine Gelenkfläche, *Fovea costalis cranialis* und *caudalis* (Abb. 85 g, g′, g″, h′, h″, h‴ und 86 d, d′, e), die mit der ihr zugekehrten des benachbarten Wirbels eine zweigeteilte Gelenkpfanne (Rippenpfanne) zur Aufnahme des entsprechenden Capitulum costae bildet. Die Fovea fehlt am kaudalen Ende des 18. Brustwirbels.

Die beiden Seitenflächen des Körpers stoßen in einem an den ersten 5 Wirbeln scharfen, an den 10 folgenden abgerundeten und an den 3 letzten wieder deutlicher hervortretenden ventralen Kamm zusammen. An jeder Seitenfläche des Körpers findet sich meist ein kleines Loch, das durch einen Kanal in den Wirbelkanal führt. Der Körper des 1. Brustwirbels hat den größten Querdurchmesser. Die Länge der Brustwirbelkörper nimmt vom 1.—11. ab, dann bis zum 18. etwas, jedoch so wenig zu, daß der letzte Brustwirbel noch immer kürzer als der erste ist.

Der Bogen ist an den ersten Brustwirbeln höher als an den folgenden; die kranialen Wirbelausschnitte sind flacher als die kaudalen (Abb. 85 e). Gelegentlich findet sich statt des kaudalen Ausschnittes im Bogen der letzten Brustwirbel ein *For. vertebrale laterale*. Die Länge (Höhe) der Dornfortsätze (Abb. 85 u. 86 l, l′, l″, l‴) nimmt vom

1. bis 4. (5.) Wirbel zu, dann bis zum 8. wenig und bis zum 12. stärker ab, um an den letzten 6 ungefähr gleich zu bleiben. Die Dornfortsätze des 2. bis 15. Brustwirbels sind schräg kaudodorsal gerichtet; die schräge Richtung ist am bedeutendsten am 2. Dornfortsatz und verringert sich mit jedem folgenden, so daß der des 16. Wirbels senkrecht steht: diaphragmatischer Wirbel; die Procc. spinosi der beiden letzten Wirbel neigen sich etwas kranial. Die *Spatia interspinalia* sind sehr klein.

Das freie Ende ist am 1. Dornfortsatze spitz, am 2. bis 12. eine rauhe Beule, am 13.—18. ein wulstiger Kamm, *Tuberositas spinosa*. Der kurze, dreieckige Dornfortsatz des 1. Brustwirbels ist scharfrandig, die folgenden besitzen einen scharfen halsseitigen und einen breiten bzw. stumpfen, rauhen beckenseitigen Rand. Die freien Enden der Dornfortsätze sind bei 1—2jährigen Tieren knorpelig. Diese Knorpelkappen verknöchern allmählich von einem besonderen Ossifikationspunkt aus, bleiben jedoch am 2.—6. (7., 8.) Brustwirbeldornfortsatz während des ganzen Lebens gut erkennbar, weil sich zwischen der verknöcherten Knorpelkappe und dem Knochen bis zum 9. (10.) Lebensjahr eine Fugenknorpelschicht und später Reste von ihr erhalten (Löscher [570], Stoß [915]).

Die kleinen Querfortsätze (Abb. 85 f′, f″, f‴) sind schräg dorsolateral gerichtet und werden an den letzten Wirbeln immer kleiner; ihre *Facies costalis transversaria* (S. 35 u. Abb. 86 m) ist flach, rückt nach den letzten Brustwirbeln hin immer näher an die Fovea costalis cranialis heran und fließt mit ihr an den beiden letzten Wirbeln zusammen (Abb. 86 d, d′). Der 1. Brustwirbel hat je 2 deutliche kraniale und kaudale (Abb. 85 i′ u. k′), der 2. nur 2 deutliche kraniale Gelenkfortsätze (i″), die aber kleiner als die der Halswirbel sind. Die folgenden Wirbel besitzen nur undeutliche Gelenkfortsätze bzw. statt ihrer nur ebene, länglichovale Gelenkflächen, und zwar kranial auf der dorsalen Fläche des Bogens, kaudal am Grunde des Dornfortsatzes (i‴, k‴), von denen die kaudalen nach den letzten Brustwirbeln hin allmählich wieder zu Gelenkfortsätzen werden, die kaudal gerichtet und ventrolateral mit Knorpel überzogen sind (Abb. 86 k, k′), während die kranialen jederseits mehr und mehr an die mediale Seite der Procc. mamillares (s. unten) heranrücken. Gegen das Ende der Brustwirbelsäule treten zwischen Querfortsatz und kranialer Gelenkfortsatzfläche deutliche, kraniodorsal gerichtete *Procc. mamillares* (Abb. 86 h, h′) auf, die an den letzten 3—4 Brustwirbeln an ihrer medialen Seite die kraniale Gelenkfortsatzfläche tragen und dadurch zu *Procc. mamilloarticulares* werden (S. 35).

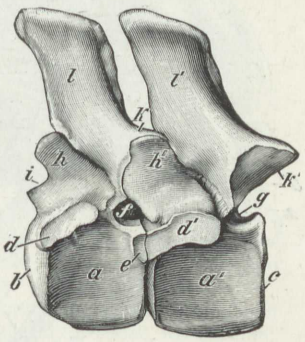

Abb. 86. Linke Seite der letzten 2 Brustwirbel der Pferdes.

a Körper des 17. und a′ Körper des 18. Brustwirbels; b Wirbelkopf; c Wirbelpfanne; d verschmolzene Fovea costalis cranialis und Facies costalis transversaria des 17. Brustwirbels; d′ verschmolzene Fovea costalis cranialis und Fovea transversaria des 18. Brustwirbels; e Fovea costalis caudalis; f Foramen intervertebrale; g Incisura vertebralis caudalis; h, h′ Procc. mamillares; i Proc. articularis cranialis; k, k′ Procc. articul. caudales; l, l′ Procc. spinosi.

Um den von der Beckengliedmaße ausgehenden Impuls zur Bewegung ungeschwächt auf das Vorderteil fortpflanzen und die Last der Eingeweide tragen zu können, muß die Brustwirbelsäule eine große Festigkeit besitzen. Diese steht in umgekehrtem Verhältnis zu ihrer Länge und wird durch die schwache, nach oben konvexe Krümmung der Wirbelsäule noch etwas gesteigert. Die Beweglichkeit der einzelnen Brustwirbel untereinander ist wegen der langen Dornfortsätze, des geringen Umfanges der Gelenkflächen der Gelenkfortsätze, der Flachheit der Wirbelköpfe und -pfannen sehr beschränkt, summiert sich jedoch, so daß die Brustwirbelsäule im ganzen dorsal (nach oben) ziemlich stark (besonders bei den Fleischfressern) gekrümmt und auch ventral etwas gebogen werden kann. Seitwärtsbewegungen sind nur sehr beschränkt möglich.

c) Lendenwirbel, Vertebrae lumbales, des Pferdes (s. auch S. 35).

Pferd und Maultier haben sechs (selten 5 oder 7), Esel und Maulesel fünf gleichlange Lendenwirbel (Abb. 44 1. L. u. 6. L., 59, 87 u. 88). Sie zeichnen sich durch ihre großen Querfortsätze aus. Die deutlichen Dorn- und die Gelenkfortsätze ähneln denen der letzten Brustwirbel. Wirbelkopf und Wirbelpfanne (Abb. 87 2 u. 88 a) sind flach. Die Dornfortsätze (Abb. 87 3, 3′, 3″ u. 88 c) haben fast alle die gleiche Höhe wie die der letzten Brustwirbel, sind höher als breit (5 : 3) oder (3 : 2), enden mit einem Kamm und sind ein wenig kranial geneigt. Die platten Querfortsätze (Abb. 87 4, 4′, 4″ u. 88 f) sind *Procc. costarii* (s. S. 35); sie nehmen vom 1. bis 3. Lendenwirbel an Länge zu, am 4. etwas, an den beiden letzten stärker ab und sind an den 3 ersten Lendenwirbeln lateral,

an den 3 letzten kraniolateral gerichtet. Ihr kaudaler Rand ist am 5. und 6. Lendenwirbel nahe dem Körper verdickt und trägt je eine querovale, flache Gelenkvertiefung, die je eine entsprechende Gelenkerhöhung am verdickten kranialen Rande des 6. Lendenwirbels und des Kreuzbeinflügels aufnehmen (Abb. 87 7, 8).

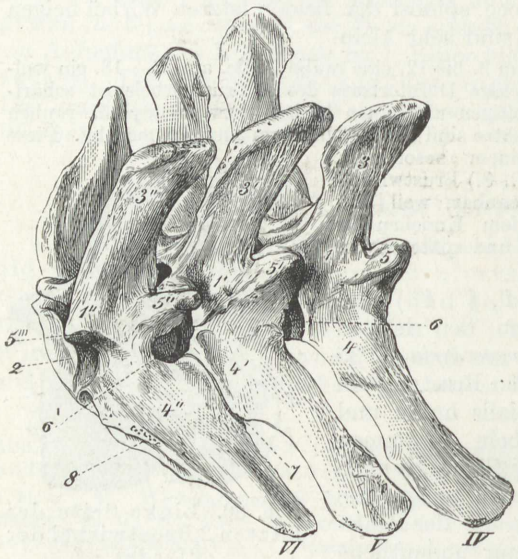

Abb. 87. Die 3 letzten Lendenwirbel des Pferdes; von rechts und etwas von oben gesehen.

IV vierter, V fünfter, VI sechster Lendenwirbel; 1, 1′, 1″ Bögen; 2 Wirbelpfanne; 3, 3′, 3″ Procc. spinosi; 4, 4′, 4″ Procc. costarii; 5, 5′, 5″ Procc. mamilloarticulares; 5‴ kaudaler Gelenkfortsatz des 6. Lendenwirbels; 6, 6′ Forr. intervertebralia; 7 Gelenk zwischen den Procc. costarii des fünften und sechsten Lendenwirbels; 8 Gelenkfläche zur Verbindung mit der Ala ossis sacri.

Mitunter ist ein kleines Gelenk auch zwischen 4. und 5. Querfortsatz vorhanden; das Gelenk zwischen 5. und 6. Querfortsatz findet man bei alten Pferden häufig verknöchert.

Der Höhendurchmesser des Körpers nimmt vom ersten bis letzten Lendenwirbel etwas ab. Die ventrale Fläche des Körpers zeigt an den 3 ersten Lendenwirbeln median einen scharfen Kamm, am 4. und weniger am 5. eine breite, rauhe Leiste und ist am 6. abgerundet.

Die dorsale und ventrale Fläche der Querfortsätze sind fast eben, das freie Ende stumpf. Abgesehen von den Gelenkflächen sind die Ränder der Querfortsätze scharf.

Die Gelenkfortsätze sind mäßig stark; die kranialen (Abb. 87 5, 5′, 5″) entspringen am Bogen, sind kraniodorsal gerichtet und tragen an ihrer medialen Seite die fast ebenen Gelenkflächen; sie sind offenbar Procc. mamilloarticulares (S. 35 u. 36). Die kaudalen Gelenkfortsätze (5‴) entspringen am Grunde des Dornfortsatzes, sind kegelförmig und beckenwärts gerichtet und tragen die mäßig konvexen Gelenkflächen an der ventrolateralen Seite. Das Zwischenwirbelloch (Abb. 87 6, 6′) zwischen dem 5. und 6. Lendenwirbel und zwischen diesem und dem Kreuzbeine wird seitwärts durch das entsprechende Gelenk zwischen den Querfortsätzen begrenzt.

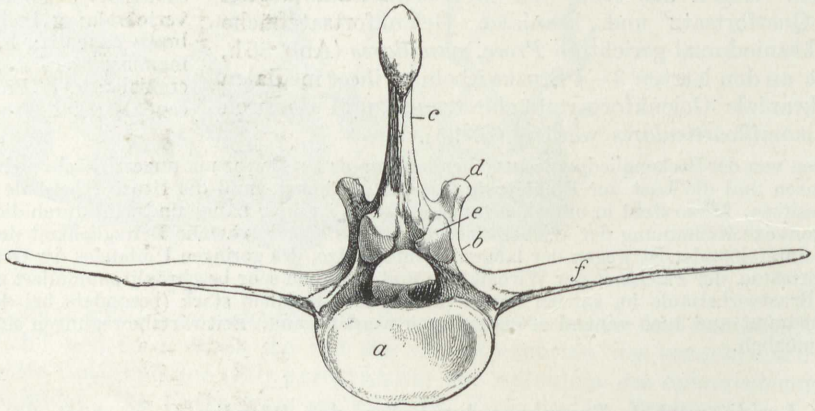

Abb. 88. Kaudale Seite eines Lendenwirbels des Pferdes.

a Wirbelpfanne; b Wirbelbogen; c Dornfortsatz; d kranialer und e kaudaler Gelenkfortsatz; f Proc. costarius.

Die Beweglichkeit der Lendenwirbelsäule ist größer als die der Brustwirbelsäule. Die Festigkeit steht im umgekehrten Verhältnis zu ihrer Länge und wird durch das starke Ineinanderschieben der Wirbel und durch die Gelenke der Querfortsätze erhöht.

d) Kreuzbein, Os sacrum, des Pferdes (s. auch S. 36).

Das *Os sacrum* ist wie ein Keil zwischen die beiden Darmbeine eingeschoben (Abb. 44 und 282 K) und mit ihnen jederseits durch ein straffes Gelenk fast unbeweglich verbunden.

Es besteht bei den Einhufern aus 5 (selten 4, 6 oder 7) Kreuzwirbeln, *Vertebrae sacrales*, die aber schon in früher Jugend zu einem dreieckigen, mit der Basis kopfwärts gerichteten Knochen verschmelzen.

Die ventrale Fläche des Körpers, *Facies pelvina*, ist in der Längsachse ein wenig konkav (Abb. 90); an ihr finden sich als flache Querwülste die Kreuzbeinfugen, *Lineae transversae* (Abb. 90 b, b^1, b^2, b^3) (s. S. 36), und lateral von ihnen jederseits 4 Löcher, *Forr. sacralia ventralia* (c). Das kopfseitige Ende des Kreuzbeins, *Basis ossis sacri*, bildet einen flachen Gelenkkopf (a), dessen ventraler Rand etwas, jedoch sehr wenig, vorspringt und das *Promontorium* (a′) darstellt; das kaudale Ende ist hingegen fast eben. Der von den verschmolzenen Bögen (Abb. 89 1) umschlossene Kreuzbeinkanal wird nach seinem Ende hin immer enger. Die 5 schräg kaudal gerichteten Dornfortsätze (Abb. 89 2 u. 90 h) verschmelzen höchstens am Grunde miteinander, sonst bleiben sie getrennt. Der 2. Dornfortsatz ist der höchste und etwas länger als der 1.; von hier aus nimmt die Höhe mit jedem folgenden ab. Am freien Ende bilden sie eine Beule, die am 2. und 3. Dornfortsatze die größte Dicke besitzt. Die Querfortsätze sind zu einer zusammenhängenden, wulstigen Knochenleiste, der Querfortsatzleiste, *Pars lateralis* (Abb. 89 4, 4′ u. 90 d), verschmolzen, deren mächtiger kranialer Teil jederseits den starken, dreieckigen, lateral und etwas kraniodorsal gerichteten Kreuzbeinflügel, *Ala sacralis* (Abb. 89 3, 3′ u. 90 e), bildet. Die dorsale Fläche der Flügel ist größtenteils rauh, bildet jedoch eine schmale, überknorpelte Gelenkfläche, *Facies auricularis* (Abb. 64 e), die sich mit der entsprechenden des Darmbeines (Abb. 283 i) gelenkig verbindet; die ventrale Fläche ist glatt und der Beckenhöhle zugekehrt. Der kraniale Rand trägt eine querovale Gelenkerhöhung (Abb. 90 f), die von der Gelenkvertiefung am kaudalen Rande des Querfortsatzes des letzten Lendenwirbels (Abb. 87 s) aufgenommen wird. Der scharfe kaudale Rand bildet mit dem kranialen einen spitzen Winkel. Zwischen der Pars lateralis und den verschmolzenen Bögen finden sich die

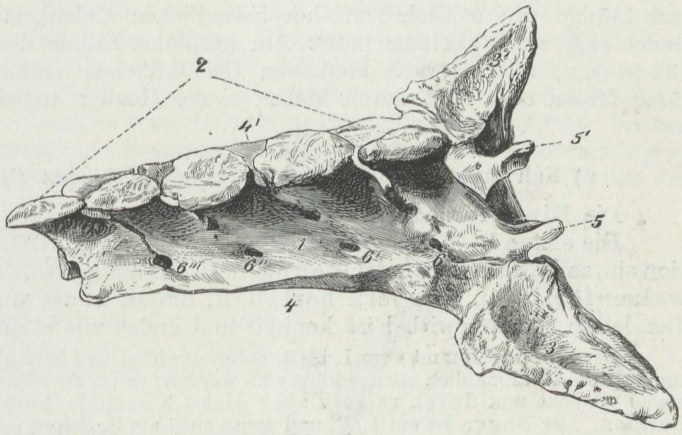

Abb. 89. Kreuzbein des Pferdes; von rechts und dorsal (von oben) gesehen.

1 Bogen; 2 Procc. spinosi; 3, 3′ Ala sacralis; 4, 4′ verschmolzene Procc. transversi des 2. bis 5. Kreuzwirbels; 5, 5′ Procc. articulares; 6, 6′, 6″, 6‴ Forr. sacralia dorsalia.

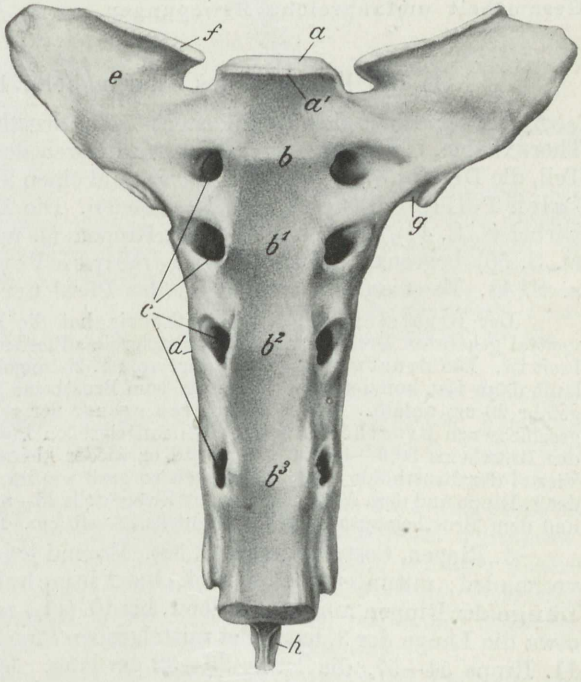

Abb. 90. Pelvine Fläche des Kreuzbeins des Pferdes.

a Gelenkkopf; a′ Promontorium; b, b^1, b^2, b^3 Kreuzbeinfugen; c Forr. sacralia ventralia; d Querfortsatzleiste; e Kreuzbeinflügel, f Gelenkfläche an seinem kranialen Rande; g Rinne für die A. glutaea cranialis; h letzter Kreuzwirbeldornfortsatz.

4 *Forr. sacralia dorsalia* (Abb. 89 6, 6′, 6″, 6‴), die viel kleiner als die ventralen sind. Ventrale und dorsale Kreuzbeinlöcher münden in die eigentlichen Wirbelseitenlöcher ein; das *For. intervertebrale* zwischen Kreuzbein und letztem Lendenwirbel öffnet sich dorsal und ventral infolge des seitlich von ihm befindlichen Gelenkes; am kaudalen Kreuzbeinende findet sich ein Wirbelausschnitt. Am kranialen Rande des Bogens sind 2 Gelenkfortsätze (5, 5′) mit schwach konkaven Gelenkflächen vorhanden, die übrigen Gelenkfortsätze fehlen oder sind durch kleine, rauhe Höcker angedeutet.

e) Schwanzwirbel, Vertebrae coccygeae, des Pferdes (s. auch S. 38).

Die Einhufer haben meist 17—19 Schwanzwirbel (1. S. u. 16. S. in Abb. 44). Die ersten 3—4 Schwanzwirbel zeigen noch den Wirbeltypus, dann tritt eine Reduktion ein, so daß sie vom 8. oder 9. ab nur noch aus den an beiden Enden etwas verdickten walzenförmigen Körpern bestehen, die an Länge und Dicke allmählich abnehmen. Der letzte Schwanzwirbel ist konisch und endet mit stumpfer Spitze.

Der Körper nimmt vom 1. bis 4. Schwanzwirbel an Länge ab, bleibt dann bis zum 8. (9.) gleich, um von da ab allmählich wieder kürzer zu werden; er ist an seinen beiden schwach gewölbten Enden etwas verdickt und durch relativ sehr dicke Knorpelscheiben mit den benachbarten verbunden. Der Bogen ist am 1., 2. und meist auch am 3. Schwanzwirbel geschlossen, am 4. bis 6. wird er nur durch 2 seitliche, sehr rasch niedriger werdende Fortsätze vertreten, die das Ende des eine schmale Rinne bildenden Wirbelkanals seitlich begrenzen. Dornfortsätze fehlen; es findet sich höchstens am 1. und 2. Bogen ein niedriger, rauher Kamm. Die Querfortsätze werden allmählich kleiner und verschwinden i. d. R. vom 8. Wirbel ab. Von den Gelenkfortsätzen sind nur die kranialen an den ersten Wirbeln noch in Form von Höckerchen vorhanden; sie besitzen keine Gelenkflächen mehr, befinden sich seitlich vom kranialen Rande des Bogens am Wirbelkörper, werden allmählich kleiner und lassen sich bis zum 8. oder 9. Wirbel verfolgen; am 6. bis 9. Wirbel begrenzen sie eine flache, breite Furche. Am kranialen Ende der ventralen Wirbelfläche finden sich an den ersten 5—6 Schwanzwirbeln 2 kleine Fortsätze, die eine Furche begrenzen und rasch an Größe abnehmen. Die Kleinheit der Fortsätze, die Konvexität beider Enden des einzelnen Wirbels und die starken Schichten von Faserknorpel zwischen den einzelnen Wirbeln gestatten den Schwanzwirbeln einzeln und in ihrer Gesamtheit umfangreiche Bewegungen.

f) Die Knochen des Thorax beim Pferde (s. auch S. 38—41).

Die Knochen des **Brustkastens** oder **Brustkorbes**, *Thorax* (Abb. 44), umgeben die **Thoraxhöhle**, *Cavum thoracis;* diese wird durch das Zwerchfell in einen größeren kranialen Teil, die Brusthöhle, *Cavum pectoris,* und einen kleineren kaudalen Teil, den intrathorakalen Teil der Bauchhöhle, geschieden. Die Thoraxhöhle wird dorsal durch die Brustwirbel (s. S. 44), seitlich durch die Rippen (s. unten) und ventral durch das Brustbein (s. S. 50) begrenzt. Über die allgemeinen Verhältnisse des knöchernen Thorax s. S. 41. Es seien hier speziell für das Pferd nur noch folgende Angaben gemacht:

Der Brusteingang, *Apertura thoracis,* hat die Form eines gleichschenkligen, mit der Spitze ventral gekehrten Dreieckes, das bei mittelgroßen Pferden 17—22 cm hoch und an der Basis 8—10 cm breit ist. Die Brustwirbelsäule steigt vom 1. bis ungefähr 13. Brustwirbel um 9—10 cm an und verläuft dann fast horizontal, während die vom Brustbeine gestützte ventrale Wand kaudoventral um ungefähr 20 cm abfällt. Der Höhendurchmesser der gegen die Bauchhöhle durch das Zwerchfell abgeschlossenen Brusthöhle beträgt bei mittelgroßen Pferden am Brusteingange 17—22 und am Ende des Brustbeins 39,5—46 cm, dann wird er wieder kleiner. Der Längsdurchmesser ist im dorsalen Viertel der Brusthöhle ungefähr doppelt so groß wie im ventralen; er beträgt zwischen dem Köpfchen der 1. Rippe und dem Aortenschlitze des Zwerchfells 76—82 und zwischen der 1. Rippenknorpelverbindung und dem Brustbeinansatze des Zwerchfells 38—40 cm. Das Weitere s. Eingeweidelehre.

1. **Rippen, Costae** (s. auch S. 38). Es sind jederseits 8 wahre und 10 falsche Rippen vorhanden; mitunter kommt noch eine Fleischrippe, *Costa fluctuans,* vor (s. S. 38). Die Länge der Rippen nimmt von der 1. bis 10. (11.) zu, dann wieder ab, so daß die letzte Rippe etwa die Länge der 3. hat. Bei mittelgroßen Pferden sind die 1. Rippe 21—24, die 10. und 11. Rippe 54—57, die letzte 25—32 cm lang. Die Breite der Rippen wächst bis zur 6., nimmt von der 7. bis 13. ab und bleibt an den letzten 4 oder 5 Rippen fast gleich. Die 1. Rippe ist fast gerade und ungekrümmt von der Wirbelsäule gegen das Brustbein gerichtet, die folgenden, bis ungefähr zur 11., krümmen sich immer stärker, die letzten wieder etwas weniger nach außen und beckenwärts, so daß das distale (untere) Ende der Rippen weiter beckenwärts liegt als das proximale. Das Wirbelendstück einer jeden Rippe ist verdickt zum Rippenköpfchen, *Capitulum costae;* dieses besitzt eine Gelenkfläche,

die durch eine der Zwischenwirbelscheibe entsprechende Zwischenfurche, *Sulcus interarticularis* (Abb. 91 b), zweigeteilt ist (a, a′) und mit der Fovea costalis cranialis des gleichzähligen und der Fovea costalis caudalis des vorhergehenden Wirbels artikuliert, so daß die 1. Rippe zwischen 1. Brust- und letztem Halswirbel eingelenkt ist. Das dünnere *Collum costae* (c) wird nach den letzten Rippen zu undeutlicher und fehlt an den 3 letzten. Lateral vom Capitulum findet sich an der Außenseite der Rippe der niedrige, abgerundete Rippenhöcker, *Tuberculum costae* (d), der eine Gelenkfläche zur Artikulation mit der Facies costalis transversaria des gleichzähligen Wirbels besitzt. Das Tuberculum ist an den letzten Rippen weniger gut ausgeprägt und rückt bei diesen immer näher an das Capitulum heran; an den letzten 2—3 Rippen fließen die Gelenkflächen des Capitulum und Tuberculum zusammen. Lateral vom Tuberculum biegt das dorsale Endstück an einer durch einen kleinen, verschwommenen Höcker (laterale Muskelmarke) gekennzeichneten Stelle, dem Rippenwinkel, *Angulus costae*, ziemlich scharf um in das *Corpus costae* (e), das eine konvexe Außen- und eine konkave Innenfläche, einen konvexen kaudalen und einen konkaven kranialen Rand besitzt.

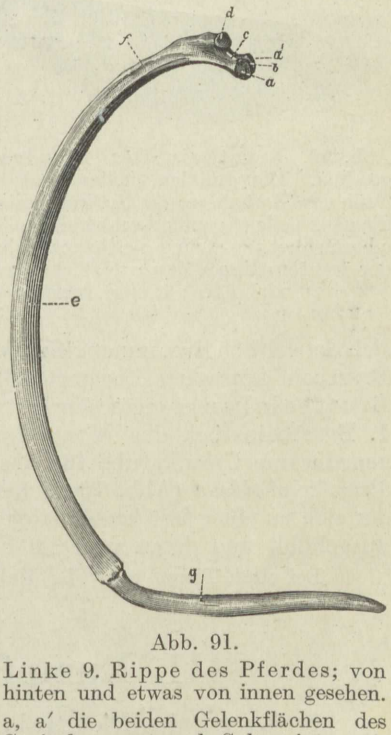

Abb. 91.

Linke 9. Rippe des Pferdes; von hinten und etwas von innen gesehen. a, a′ die beiden Gelenkflächen des Capitulum costae; b Sulcus interarticularis; c Collum costae; d Tuberculum costae; e Rippenkörper; f Sulcus costalis; g Cartilago costalis.

Die Außenfläche, *Facies externa*, ist in der Längsrichtung und an der 1. Rippe auch in der Querrichtung gewölbt: an der 2. bis 8. Rippe tritt die Wölbung nur an der kaudalen Hälfte hervor, während die kraniale Hälfte eine breite, seichte Vertiefung bildet, die an den letzten 10 Rippen immer schwächer und schmaler wird. Nahe dem ventralen Ende ist die äußere Fläche eben. Die in der Längsrichtung konkave Innenfläche, *Facies interna*, ist glatt und eben. Der m. o. w. konkave kraniale Rand ist an der 1. Rippe stumpf, an der 2. bis 8. scharf und wird an den folgenden Rippen wieder stumpf. Der kaudale Rand ist konvex, und zwar besonders stark an den mittleren Rippen; er ist nur in der Nähe seines etwas nach innen gewendeten ventralen Endes scharf; im mittleren und noch mehr im dorsalen Drittel der 6. (8.)—18. Rippe verbreitert er sich allmählich und ist im dorsalen Drittel zugleich vertieft zu dem zur Aufnahme der Zwischenrippengefäße und -nerven bestimmten *Sulcus costalis* (Abb. 91 f), der an der 1. Rippe fehlt, an der 2.—6. (8.) Rippe am kaudalen Teil der medialen Fläche liegt und an den letzten Rippen undeutlich wird; der äußere Rand der Rinne ist sehr oft rauh und unregelmäßig.

Das ventrale Endstück, *Extremitas sternalis*, der Rippen hat eine seichte, rauhe, mit Erhöhungen und Gruben versehene Vertiefung zur Verbindung mit dem Rippenknorpel im Rippenknie.

Rippenknorpel, Cartilagines costales (6. Rk in Abb. 44 u. 91 g). a) Die Knorpel der wahren Rippen haben eine schwach gewölbte äußere und innere Fläche, einen kranialen und einen stumpfen, gegen das sternale Ende flächenartig verbreiterten kaudalen Rand; sie verbinden sich mit den Rippen durch eine zackige Erhöhung (s. oben) und mit dem Sternum durch eine glatte, gewölbte Gelenkerhöhung, die von der betr. Incisura costalis aufgenommen wird. Der Knorpel der 1. Rippe ist sehr kurz und stößt in einer gemeinsamen Grube am Manubrium sterni mit dem der anderen Seite zusammen. Von der 2. bis zur 8. Rippe nehmen die Knorpel, die mit ihren Rippen stumpfe Winkel bilden, an Länge zu und erhalten eine kraniomedial immer schräger werdende Richtung. b) Die Knorpel der falschen Rippen sind länger, fast rundlich, enden mit stumpfer Spitze und legen sich zum Rippenbogen, *Arcus costarum*, aneinander.

Die Knorpel der 8., 9. und 10. Rippe sind durch sehr kurze, straffe Bandfasern verbunden und bilden bei älteren Pferden oft eine zusammenhängende Masse, auf deren Oberfläche die ursprüngliche Trennung durch seichte Rinnen angedeutet wird. Von der 9. bis 15. Rippe nehmen die Knorpel an Länge und Dicke ab, ihre Richtung wird horizontaler, so daß der stumpfe Winkel zwischen Rippe und Knorpel sich einem rechten nähert; an den letzten drei Rippen wird der Winkel wieder größer. — Die Knorpel der wahren Rippen beginnen schon frühzeitig zu verkalken (s. S. 40); die Verknöcherung beginnt zentral am Ende des 1. Lebensjahres, schreitet individuell verschieden schnell fort und ist i. d. R. nach dem 8. Lebensjahr abgeschlossen (Richter [747 b]).

2. Das **Brustbein, Sternum** (Abb. 44 15 u. 15′ u. 92) (s. auch S. 40) wird ursprünglich von 7 Stücken *(Sternebrae)* gebildet, die durch Knorpelscheiben (Brustbeinfugen, *Synchondroses sternales*) verbunden sind und mit Ausnahme der letzten beiden, die schon 6 bis 7 Wochen nach der Geburt verschmelzen, erst spät verwachsen. Die ersten 4 Stücke sind seitlich komprimiert; ihr ventraler Rand wird durch den Habichtsknorpel (s. S. 40 u. unten) zum Brustbeinkamm, *Crista sterni*, vervollständigt; das 5. Stück ist fast viereckig, das 6. (richtiger das verschmolzene 6. und 7.) dorsoventral komprimiert. Die dorsale Fläche (Höhlenfläche) ist in der Längsrichtung konkav und am kranialen Ende schmal und verbreitert sich beckenwärts. Die etwas gewölbten Seitenflächen gehen beckenwärts in einen stumpfen Rand über und haben 7 seichte Gelenkvertiefungen, *Incisurae costales* (Abb. 92 c), für die Gelenkerhöhungen am Ende der Knorpel der 2. bis 8. wahren Rippe.



Abb. 92. Brustbein des Pferdes; von der Seite gesehen. Die dunklen Stellen sind die verknöcherten Teile der Sternebrae, die helleren bestehen aus Knorpel; die ganz hellen, grubig vertieften Stellen, deren eine mit c bezeichnet ist, stellen die Gelenkgruben für die Knorpel der wahren Rippen dar. a Habichtsknorpel; b Cartilago xiphoidea; c eine Incisura costalis.

Die ersten 5 Gelenkvertiefungen finden sich seitlich an den entsprechenden Brustbeinfugen, die beiden letzten dicht hintereinander am 6. Stück.

An das kraniale Ende und den ventralen Rand des Sternum befestigt sich der seitlich zusammengedrückte, kielartige **Habichtsknorpel** (Abb. 92a u. 108 1), der das Brustbein kopfwärts überragt, allmählich niedriger wird, ventral den Brustbeinrand zum Brustbeinkamm ergänzt und etwa bis zum 5. bis 6. Rippenknorpel reicht; er bildet mit dem 1. Brustbeinstück das *Manubrium sterni*. Sein kurzer, freier dorsaler Rand enthält die gemeinsame Gelenkgrube für das 1. Rippenpaar. An das kaudale Ende des Brustbeins, *Proc. xiphoideus* (Abb. 79 7), befestigt sich der **Schaufelknorpel,** *Cartilago xiphoidea* (a), der sich zu einer fast kreisrunden Knorpelplatte verbreitert, deren dorsale Fläche schwach ausgehöhlt und deren ventrale Fläche entsprechend gewölbt ist.

Bei alten Tieren zeigt der Habichts-, bisweilen auch der Schaufelknorpel einen Knochenkern.

III. Rumpfskelett der Wiederkäuer.

Vertt. cervicales. Die 7 Halswirbel des Rindes sind relativ kürzer und besitzen stärkere Dorn- und Querfortsätze als die des Pferdes. Am **Atlas** (Abb. 42 1. H. u. Abb. 47) ist das *Tuberculum dorsale* stärker und das *Tuberculum ventrale* (nach Martin [599]) nicht selten zweihöckerig. Die *Alae atlantis* sind kürzer und dicker und stehen horizontal ab; deshalb sind die *Fossae atlantis* flacher; das *For. transversarium* fehlt; vom *For. alare* führt ein besonderes Loch (Flügelgrubenloch) in den Wirbelkanal. Der Zahn des **Epistropheus** (Abb. 52 b) ist halbzylindrisch; die die kranialen Gelenkfortsätze vertretenden seitlichen Gelenkflächen (f) fließen ventral von ihm zusammen. Der Kamm (d) ist beim Rinde höher als beim Pferd und fast geradlinig mit verbreitertem freien Rand, aber ungeteilt und fällt steil zum kranialen Rande des Bogens ab; bei Schaf und Ziege ist der Dornfortsatz scharfrandig und verhältnismäßig sehr lang; die kaudalen Gelenkfortsätze (e) entspringen vom Bogen. Das *For. transversarium* ist sehr eng und fehlt mitunter. Die **übrigen Halswirbel** haben einen mit jedem folgenden Wirbel an Höhe zunehmenden *Proc. spinosus,* der am 3. bis 6. Halswirbel schräg kraniodorsal, am 7. fast senkrecht steht, am 3. und 4. (nach Martin [599]) oft gabelig gespalten und erheblich kräftiger als beim Pferd ist. Über die *Procc. transversi* s. S. 30.

Die Halswirbel des Schafes und der Ziege sind relativ etwas länger als die des Rindes. Am Epistropheus, besonders der Ziege, fehlt oft das *For. transversarium*. Die Äste des *Proc. transversus* des 3. und 4. Halswirbels ähneln denen des Pferdes.

Vertt. thoracales. Die Körper der 13 Brustwirbel des Rindes (Abb. 42 1. Brw. u. 13. Brw.) sind verhältnismäßig länger als die des Pferdes. Die Länge nimmt vom 1. bis 7. allmählich ab, dann wieder etwas zu. Die ventrale Fläche des Körpers hat an den

letzten 7 Brustwirbeln einen Kamm. Der Bogen jedes Wirbels wird an beiden Seiten von einem die *Incisura vertebralis caudalis* vertretenden *For. vertebrale laterale* durchbohrt, das an den beiden ersten Wirbeln gewöhnlich nicht vollständig geschlossen ist. Die *Procc. spinosi* sind relativ breiter, höher und stärker als beim Pferde; sie nehmen bis zum 3. an Länge und bis zum 5. (6.) an Breite zu, an den folgenden immer mehr ab; die ersten 5 (6) sind in der dorsalen Hälfte ein wenig halswärts abgebogen. Vom 1. bis 10. Brustwirbel sind die Dornfortsätze immer schräger schwanzwärts gerichtet. Die Dornfortsätze des 11. und 12. Brustwirbels stehen weniger schräg, der des letzten Brustwirbels steht senkrecht (diaphragmatischer Wirbel). Beide Ränder der Dornfortsätze sind scharf. Nur die zwei kranialen *Procc. articulares* des 1. Brustwirbels sind denen der Halswirbel ähnlich; im übrigen verhalten sie und die *Procc. transversi* sich ähnlich wie die des Pferdes.

Die 13 Brustwirbel von Schaf und Ziege unterscheiden sich von denen des Rindes hauptsächlich durch das Fehlen der *Forr. vertebralia lateralia*, die nur ausnahmsweise an einem der letzten Brustwirbel vorkommen. Der Kamm an der ventralen Fläche des Körpers ist nur an den beiden letzten Wirbeln angedeutet. Der Dornfortsatz des 11. (Schaf) bzw. des 12. Brustwirbels (Ziege) steht senkrecht, die Dornfortsätze der noch folgenden Brustwirbel sind gleich hoch und etwas halswärts gewendet.

Vertt. lumbales. Die Körper der 6 Lendenwirbel (Abb. 42 1. L. u. 6. L.) sind länger als beim Pferde; der Kamm der ventralen Fläche ist deutlich. Die *Procc. spinosi* sind beim Rind im allgemeinen ebenso breit wie hoch (Abb. 60), nehmen aber vom 1. Lendenwirbel ab an Höhe und auch an Breite etwas ab. Die *Procc. costarii* haben scharfe Ränder ohne Gelenkflächen am 5. und 6. Lendenwirbel, sind am 1. kurz, werden bis zum 4. und 5. länger und am 6., der sich bisweilen in 2 Spitzen spaltet, viel kürzer, sind lateral und gleichzeitig ein wenig kranial gerichtet und dabei i. d. R. etwas gebogen, so daß der kraniale Rand konkav, der kaudale konvex erscheint; sie sind ferner voneinander durch größere Zwischenräume getrennt und beim Rinde manchmal gelenkig mit dem Körper verbunden (Martin [599]). Die *Procc. articulares* (*Procc. mamilloarticulares;* S. 35) sind fast halbzylindrisch, die *Forr. intervertebralia* sehr weit; am 1. Lendenwirbel findet sich mitunter ein For. vertebrale laterale ähnlich wie an den Brustwirbeln.

Schaf und Ziege haben ausnahmsweise 7 Lendenwirbel; die Querfortsätze sind stärker kopfwärts gerichtet als beim Rinde, die Dornfortsätze breiter als hoch (Abb. 61), der 6. Querfortsatz ist nicht zweispitzig.

Os sacrum. Das aus 5 Wirbeln bestehende Kreuzbein des Rindes (Abb. 42 K u. 66) liegt bei manchen Rassen horizontal, bei anderen ist es kaudodorsal gerichtet und stark aufgebogen, so daß die ventrale Fläche stark ausgehöhlt ist; sie besitzt links neben der Mittellinie eine seichte Rinne für die A. sacralis media. Die *Procc. spinosi* (Abb. 66 h, h′) sind niedriger als beim Pferd und miteinander verschmolzen; ihr freier Rand stellt eine dicke, wulstige Auftreibung dar. Am 2. Dorn ist der Kamm am höchsten. Die *Procc. transversi* sind zu einer ventrolateral gerichteten, scharfrandigen Querfortsatzleiste (d) verschmolzen, die i. d. R. zwischen dem 4. und 5. Kreuzwirbel unterbrochen ist. Die *Forr. sacralia ventralia* sind sehr groß. Neben den sehr engen *Forr. sacralia dorsalia* (b, b) findet sich die rauhe *Crista sacralis articularis* (c′), das Rudiment der verschmolzenen *Procc. articulares;* die kranialen Procc. articulares des 1. Kreuzwirbels (c) sind stark ausgehöhlt. Die Flügel (d′) sind fast viereckig; die zur Verbindung mit dem Darmbein bestimmte Fläche ist fast lateral gerichtet.

Bei der Ziege besteht das Kreuzbein i. d. R. aus 5 (selten 4), beim Schaf aus 4 Wirbeln (selten 5, aber auch 3 nach Bützler [147]); es ist bei Schaf und Ziege an der ventralen Fläche in der Querrichtung gewölbt. Die Wölbung in der Längsachse ist verschieden nach der Rasse. Die Dornfortsätze bleiben mitunter getrennt; der 1. ist der höchste. Die Querfortsatzleiste ist i. d. R. nicht unterbrochen. Die rudimentären Gelenkfortsätze fließen nicht zu einer zusammenhängenden Leiste zusammen.

Vertt. coccygeae. Das Rind hat 18—20 (nach Cornevin und Lesbre [166] 16—21) lange und kräftige Schwanzwirbel (Abb. 42 1. Schw.); die ersten 5 haben einen geschlossenen Bogen, der häufig jederseits von einem Loche durchbohrt wird. Am kranialen Ende der ventralen Fläche des Körpers finden sich vom 2. bis ungefähr 13. Wirbel 2 starke Hämalfortsätze, die am 2. (3.) bis 4. (5.) Wirbel den geschlossenen Gefäßbogen, *Arcus haemalis* (Abb. 41 g), bilden, dann nur noch eine offene Rinne begrenzen und immer kleiner werden. Die *Procc. transversi* nehmen mit jedem folgenden Wirbel an Größe ab und sind am 9. und 10. nur noch angedeutet. Die kranialen *Procc. articulares* finden sich als kleine, nicht mit Gelenkflächen versehene Höcker deutlich bis zum 8., als schwache Beulen bis zum 13. Schwanzwirbel.

Die Zahl der Schwanzwirbel ist bei Schaf und Ziege nach der Rasse verschieden; meist hat das Schaf 16—24, doch kann die Zahl bis auf 3 sinken (v. Nathusius [673]). Die Ziege hat 12—16 Schwanzwirbel, die denen des Rindes ähneln, jedoch fehlen die Hämalfortsätze.

Die 8 wahren und 5 falschen **Rippen** (Abb. 42 1. R., 6. R. u. 13. R.) sind weniger gewölbt und namentlich gegen das sternale Ende breiter als die des Pferdes (Abb. 74 bzw. 75); sie sind durch schmalere Interkostalräume getrennt und stark seitlich zusammengedrückt, so daß beide Ränder scharf sind und die ganze Außenfläche fast eben ist; *Capitulum* und *Tuberculum* sind deutlicher als beim Pferd und durch einen deutlichen und längeren Hals getrennt. Das sternale Ende der 2. bis 10. (11.) Rippe hat eine seichte Gelenkvertiefung. Die Rippen nehmen von der 1. bis 7. an Länge zu, die 7. bis 9. sind fast gleich lang, die 4 letzten werden wieder kürzer, die 13. hat die Länge der 4. (5.). Die Breite der Rippen wächst bis zur 6., nimmt bis zur 10. wenig und dann stärker ab.

Cartilagines costales. Die Rippenknorpel (Abb. 42 Rkn.) der 2. bis 10. (11.) Rippe haben am kostalen Ende eine flach gewölbte Gelenkerhöhung; der Rippenknorpel der 1. Rippe artikuliert jederseits mit dem 1. Brustbeinstück und verbindet sich nicht mit dem der anderen Seite; der 7. Rippenknorpel besitzt öfter eine Gelenkvertiefung für eine Verbindung mit dem 8. Rippenknorpel, so daß dann nur 7 wahre Rippen vorhanden sind. Die ziemlich gleichstarken Knorpel der falschen Rippen liegen fast horizontal.

Auch bei Schaf und Ziege sind mitunter nur 7 wahre Rippen vorhanden. Nicht selten fehlt das Tuberculum an der letzten Rippe. Die Wölbung der Rippen ist je nach der Rasse sehr verschieden, am stärksten bei den englischen Fleischschafen, im allgemeinen jedoch bedeutender als beim Rinde. Rippen-Rippenknorpelgelenke finden sich nicht. Beim Schafe sind die Knorpel der wahren Rippen von Gefäßen durchzogen, die zum größten Teile ganz oder teilweise von Knochenscheiden umgeben sind (Richter [747b]).

Sternum. Das Brustbein des Rindes (Abb. 42 St.) besteht ursprünglich aus 7 Stücken. Die hinteren 6 Stücke verwachsen; das 1. bleibt i. d. R. dauernd getrennt und gelenkig mit dem übrigen Sternum verbunden und ist etwas aufgebogen und dreikantig; kranial trägt es jederseits eine Gelenkfläche für die 1. Rippe; die folgenden 6 Gelenkgruben für den 2. bis 7. Rippenknorpel befinden sich seitlich an den 6 Brustbeinfugen, die Gelenkgrube für den 8. Knorpel am 7. Brustbeinstück oder bisweilen auch am 7. Knorpel (s. oben). Das Sternum bildet eine dorsoventral stark zusammengedrückte breite Platte, deren dorsale Fläche fast eben, deren ventrale sehr wenig konkav ist. Der Brustbeinkamm fehlt; beckenseitig geht das Brustbein in den stumpf-dreieckigen Schaufelfortsatz und dieser in den Schaufelknorpel (Abb. 42 Scha.) über. Letzterer hat fast die gleiche Form wie beim Pferd, ist jedoch kleiner. Der Habichtsknorpel fehlt oder wird durch geringe Knorpelauflagerungen angedeutet.

Das 1. Stück des Brustbeins ist bei Schaf und Ziege abgerundet, nicht dreikantig und verbindet sich mit dem 2. Stück durch eine dicke, auch im hohen Lebensalter nicht verknöchernde Knorpelscheibe; im übrigen verhält sich das Sternum wie das des Rindes.

IV. Rumpfskelett des Schweines.

Die 7 **Halswirbel** sind sehr kurz und stark ineinander geschoben; die *Forr. interarcualia* sind erheblich weiter als bei den übrigen Haustieren. Der ventrale Bogen des **Atlas** (Abb. 93) ist sehr kurz, das *Tuberculum dorsale* (f) breit und hoch, das *Tuberculum ventrale* (b) sehr kräftig; die *Alae* (a) sind schmal, plattenartig und horizontal gerichtet, so daß die *Fossae atlantis* fast ganz verstreichen. Das *For. transversarium* (c) führt aus der Flügelgrube durch den Flügel und endet an dessen kaudalem Rande. Die kaudalen Gelenkflächen (g) stehen mit der Fovea dentis auf der Innenfläche des ventralen Bogens (h) nur an einer schmalen Stelle oder gar nicht in Zusammenhang. Der **Epistropheus** (Abb. 94) hat einen stumpfkegelförmigen, etwas dorsal gerichteten Zahn (a); statt des Kammes ist ein schräg kaudodorsal gestellter und in einen stumpfen Fortsatz ausgezogener, ungeteilter *Proc. spinosus* (b) vorhanden; der *Proc. transversus* (e) bildet einen schmalen, das *For. transversarium* (f) umgebenden Knochenring. Die Körper des **3. bis 7. Halswirbels** sind sehr kurz, relativ breit und ventral ohne Kamm. Der Wirbelkopf ist flach; die Wirbelpfannen sind seicht. Die Bögen sind sehr schmal und an jedem Wirbel nahe dem kranialen Rande lateral von der Incisura vertebralis cranialis von einem *For. vertebrale laterale* zum Durchtritt der dorsalen Äste der Halsnerven durchbohrt; jeder Bogen trägt einen mit jedem folgenden Wirbel an Länge zunehmenden schmalen *Proc. spinosus*. Die *Procc. transversi* vom 3. bis 6. Halswirbel sind geteilt in einen kaudolateral gerichteten stumpfen dorsalen und einen breiten, flachen, viereckigen, ventrolateral gerichteten Ast; die letzteren nehmen vom 3. bis 6. Halswirbel an Größe zu und decken sich dachziegelartig.

I. d. R. sind 14 oder 15, ausnahmsweise 16 oder 13 fast gleichlange **Brustwirbel** vorhanden. Die an der ventralen Fläche abgerundeten, fast gleichlangen Körper haben sehr flache Wirbelköpfe und

Wirbelpfannen. An den letzten 4 wird die Gelenkpfanne für die Rippenköpfchen allein vom Körper des vorhergehenden Wirbels und der Zwischenwirbelscheibe gebildet. Der sehr lange *Proc. spinosus* des 1. Brustwirbels ist mit seinem Ende etwas kopfwärts gerichtet. Die Länge (Höhe) der *Procc. spinosi* nimmt bis zum 3. etwas zu, bis zum 10. etwas ab und bleibt dann fast gleich. Vom 2. bis 9. Brustwirbel sind die Dornfortsätze schräg schwanzwärts gerichtet. Der 11. und 12. Brustwirbel sind diaphragmatische Wirbel. *Incisurae vertebrales caudales* fehlen, dafür findet sich ein *For. vertebrale laterale* im Bogen. Die *Procc. transversi* spalten bereits vom 3. Brustwirbel an sehr starke *Procc. mamillares* ab, die allmählich zu *Procc. mamilloarticulares* werden (s. S. 35). Jederseits führt senkrecht durch den *Proc. transversus* ein (bisweilen doppeltes) Loch, in das sich das For. vertebrale laterale öffnet. Die kaudalen *Procc. articulares* der stark ineinander geschobenen 4 letzten Brustwirbel sind zapfenförmig und werden fast vollständig von den halbzylindrisch ausgehöhlten Gelenkflächen der kranialen Gelenkfortsätze der folgenden Wirbel aufgenommen. Die letzten 4—5 Brustwirbel haben nicht selten kleine *Procc. accessorii* (S. 35).

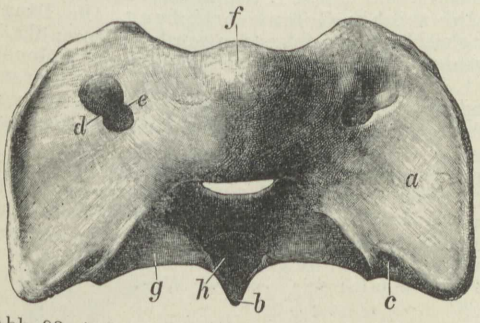

Abb. 93. Atlas des Schweines; von der dorsalen Seite gesehen.

a Ala; b Tuberculum ventrale; c For. transvers.; d For. alare; e For. vertebrale laterale; f Tuberculum dorsale; g Gelenkfläche an Stelle des linken Proc. articularis caudalis; h Fovea dentis.

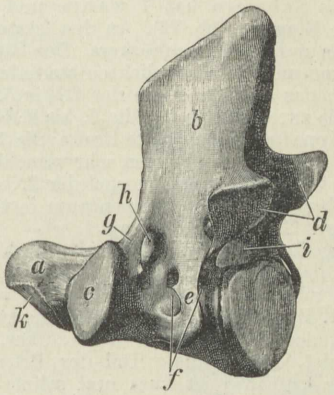

Abb. 94. Epistropheus des Schweines; von der linken Seite gesehen.

a Dens; b Proc. spinosus; c linker Proc. articularis cranialis; d Procc. articulares caudales; e Proc. transversus; f For. transversarium; g Knochensteg, der das For. vertebrale laterale (h) begrenzt; i For. vertebrale; k Gelenkfläche am Dens.

Es sind 6, ausnahmsweise 7 oder 5 **Lendenwirbel** vorhanden. Die Körper sind verhältnismäßig lang. Die Breite der *Procc. spinosi* nimmt bis zum 4. etwas zu, dann wieder ab, aber alle Dornfortsätze sind höher als breit (Abb. 62); die ersten 4 Dornfortsätze sind mehr, die folgenden weniger kranial geneigt; der des letzten Lendenwirbels steht senkrecht. Die scharfrandigen *Procc. costarii* sind lateral und gleichzeitig ein wenig ventral und kranial gewendet; ihre Länge nimmt bis zum 4. Lendenwirbel zu, dann wieder ab. Die Querfortsätze der letzten 3 oder 4 Lendenwirbel werden nahe dem Körper und dem kaudalen Rande häufig (bei älteren Tieren) von einem senkrechten Loche durchbohrt. An den entsprechenden Stellen der übrigen Wirbel findet sich oft statt des Loches ein Ausschnitt. Die *Procc. articulares* sind halbzylindrisch und greifen zapfenförmig ineinander; die kranialen sind Procc. mamilloarticulares und tragen einen undeutlich abgesetzten sekundären Fortsatz.

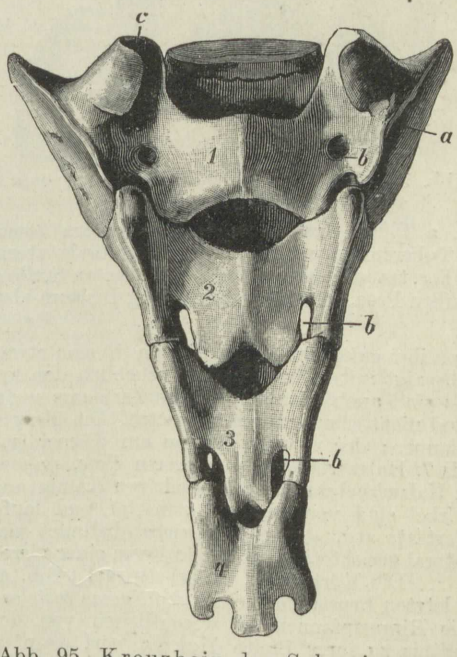

Abb. 95. Kreuzbein des Schweines; von der dorsalen Seite gesehen.

a Ala ossis sacri; b, b, b Forr. sacralia dorsalia; c linker Proc. articularis cranialis. 1 bis 4 1. bis 4. Kreuzwirbel.

Das **Kreuzbein** (Abb. 95) besteht aus 4 Wirbeln; mithin sind an jeder Seite 3 dorsale (b) und 3 ventrale *Forr. sacralia* vorhanden. Die Krümmung des Kreuzbeins ist stärker als beim Pferd, aber geringer als beim Rinde; die *Procc. spinosi* fehlen; die zur Verbindung mit dem Os ilium bestimmte rauhe Fläche der Alae (a) ist lateral gerichtet. Die *Procc. articulares* sind am 1. Kreuzwirbel stark ausgehöhlt (c) und im übrigen mit der Pars lateralis verschmolzen. Zwischen den Bögen bleiben auch bei erwachsenen Tieren deutliche *Forr. interarcualia.*

Von den 20—22 **Schwanzwirbeln** haben die ersten 3—5 geschlossene Bögen. Die *Procc. transversi* sind an den ersten 3 Schwanzwirbeln breit (plattenartig) und werden dann bis zum 9. oder 10. Wirbel immer kleiner. Die ersten 5 Schwanzwirbel haben ausgebildete, mit Gelenkflächen versehene *Procc. articulares;* am 6. finden sich nur noch kraniale Gelenkfortsätze, an den folgenden nur kleine Hervorragungen an deren Stelle.

Das Schwein hat 7 wahre und 7 oder 8, ausnahmsweise 9 oder 6 falsche, sehr selten nur 6 wahre **Rippen** (Abb. 72). An den letzten 3—4 Rippen verschmelzen die Gelenkflächen des Rippenköpfchens und des Rippenhöckers. Das Rippenköpfchen der ersten Rippe ist stark medianwärts gewendet. Die breiten und etwas verdickten sternalen Enden der rechten und linken 1. Rippe verbinden sich miteinander; das sternale Ende der 2. bis 5. Rippe hat eine seichte Gelenkvertiefung. Die Länge nimmt bis zur 6. Rippe zu, die 6. bis 8. Rippe sind fast gleichlang, die folgenden werden kürzer; die 3. und 4. Rippe haben die größte Breite; die 2. und 3. sind wenig, die folgenden stärker gewölbt, die Wölbung ist jedoch je nach den Rassen sehr verschieden. An der 1. Rippe ist kaum die Andeutung eines **Rippenknorpels** vorhanden; die Knorpel der 2. bis 5. Rippe sind plattenförmig verbreitert, so daß sie den vor ihnen gelegenen Zwischenrippenraum fast vollständig überbrücken; sie besitzen außerdem am dorsalen Ende eine Gelenkerhöhung.

Das **Brustbein** besteht ursprünglich aus 6 Stücken, von denen die letzten 5 zu einem Stück verwachsen, das mit dem ersten ein Gelenk bildet. Das 1. Stück ist kielartig seitlich zusammengedrückt, nicht aufgebogen, hat einen schärferen ventralen und einen durch die gemeinschaftliche Gelenkfläche für das 1. Rippenpaar unterbrochenen stumpferen dorsalen Rand und geht kranial in einen knorpeligen Fortsatz, den Habichtsknorpel, über, der zusammen mit dem 1. Brustbeinstück das *Manubrium sterni* bildet. Der kaudale Teil des Brustbeins verhält sich ähnlich wie bei den Wiederkäuern. Der Schaufelknorpel ist kurz und schmal.

V. Rumpfskelett der Fleischfresser.

Die 7 **Halswirbel** (Abb. 45) sind relativ länger als beim Rind und Schwein. Der ventrale Bogen des **Atlas** (Abb. 96) ist kurz; das *Tuberculum ventrale* (c) und *dorsale* (b) sind sehr klein. Die breiten *Alae* (a, a) sind fast horizontal gerichtet, die Flügelgruben daher sehr flach. Statt des *For. alare* findet sich jederseits eine *Incisura alaris* (g) am kranialen Rande des Flügels; das *For. transversarium* (e) verhält sich beim Hunde wie beim Pferde, bei der Katze aber wie beim Schweine. Der relativ lange, fast bis zum Os occipitale reichende Zahn des **Epistropheus** (Abb. 97 a) ist stumpfkegelförmig; die seitlich

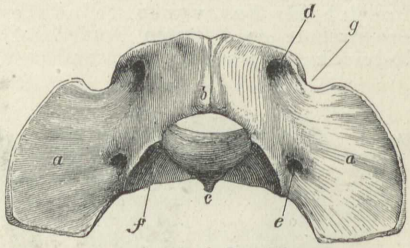

Abb. 96. 1. Halswirbel des Hundes; von der dorsalen Seite gesehen.

a, a Flügel des Atlas; b Tuberculum dorsale; c Tuberculum ventrale; d For. vertebrale laterale; e For. transversarium; f Gelenkfläche an Stelle des linken Proc. articularis caudalis; g Incisura alaris.

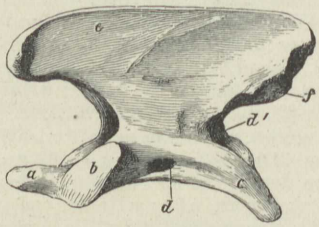

Abb. 97. 2. Halswirbel des Hundes; von links gesehen.

a Dens; b Gelenkfläche an Stelle des linken kranialen Proc. articularis; c Proc. transversus; d, d' For. transvers.; e Kamm des Epistropheus; f Gelenkfläche des kaudalen linken Proc. articularis.

von ihm gelegenen Gelenkflächen (b) sind etwas gewölbt und erstrecken sich weit kaudal. Der Kamm (e) überragt mit einem Fortsatz erheblich den kranialen Rand des Bogens und bildet einen scharfen Grat. Es sind auch kranial typische *Incisurae vertebrales* vorhanden; die kaudalen Gelenkfortsätze (f) sind nicht sehr deutlich abgesetzt. Die **übrigen Halswirbel** haben flache Wirbelköpfe und seichte Wirbelpfannen; der ventrale Kamm am Körper ist nur bis zum 4. Halswirbel deutlich vorhanden. Am 4. bis 7. Halswirbel findet sich ein *Proc. spinosus,* der sich ähnlich wie beim Rinde verhält und am 3. Halswirbel durch einen niedrigen Kamm angedeutet wird. Die *Procc. transversi* vom 3. bis 5. Halswirbel sind ventrolateral gerichtet und laufen in je einen kopf- und einen beckenwärts gerichteten Fortsatz aus. Am 6. Halswirbel befindet sich ein einfacher Querfortsatz und außerdem ein ventrolateral gerichteter Fortsatz in Form einer viereckigen, breiten Knochenplatte, die am 7. Halswirbel fehlt.

Die Körper der 13 **Brustwirbel** (Abb. 45 12. B.) sind ventral abgerundet. An den Körpern der 3 letzten Brustwirbel fehlen die *Foveae costales caudales,* die kranialen sind nur schwach angedeutet, weil die Rippenpfannen im wesentlichen von der Zwischenwirbelscheibe gebildet werden. Die im Verhältnis zu ihrer Breite dicken, auf dem Querschnitt ovalen *Procc. spinosi* (Abb. 98 h) sind an den ersten 6 Brustwirbeln fast gleich hoch, bis zum 10. nimmt die Höhe ab und bleibt dann wieder gleich; die ersten 8—10 sind stark kaudal gerichtet; die niedrigen, platten, seitlich zusammengedrückten Dornfortsätze der 3 letzten Brustwirbel stehen fast senkrecht; der 11. Brustwirbel ist der diaphragmatische; die letzten 3 Brustwirbel besitzen deutliche *Procc. mamillares,* die letzten 6 auch *Procc. accessorii,* ähnlich denen der Lendenwirbel (S. 35).

Die Fleischfresser haben 7, selten 6 **Lendenwirbel** (Abb. 45 1. L. u. 7. L.). Die *Procc. spinosi* (Abb. 99 g) übertreffen die der letzten Brustwirbel an Höhe und verschmälern sich nach der Spitze zu, und zwar bei der Katze alle, beim Hunde besonders die der ersten und letzten Lendenwirbel. Ihre Höhe nimmt vom 1. bis 5. etwas zu, dann wieder etwas ab, aber alle Dornfortsätze bleiben höher als breit (Abb. 63). Die Dornfortsätze der ersten 4 Lendenwirbel sind mehr als die der 3 letzten kranial

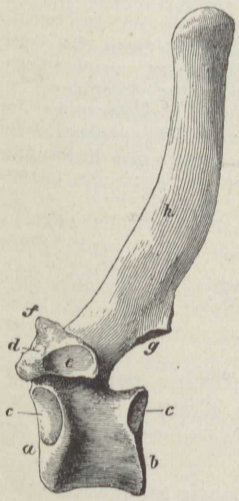

Abb. 98.

Abb. 98. 4. Brustwirbel des Hundes; von links gesehen.

a Wirbelkopf; b Wirbelpfanne; c, c Foveae costales; d Proc. transversus; e Facies costalis transversaria; f rudimentärer Proc. mamillaris; g Gelenkfläche an Stelle des linken kaudalen Proc. articularis; h Proc. spinosus.

Abb. 99. 4. Lendenwirbel des Hundes; von links gesehen.

a Wirbelkopf; b Wirbelpfanne; c Proc. costarius; d Proc. accessorius; e und e′ Proc. mamilloarticularis, und zwar e der auf den Proc. mamillaris und e′ der auf den Proc. articularis cranialis entfallende Teil; f kaudaler Proc. articularis; g Proc. spinosus.

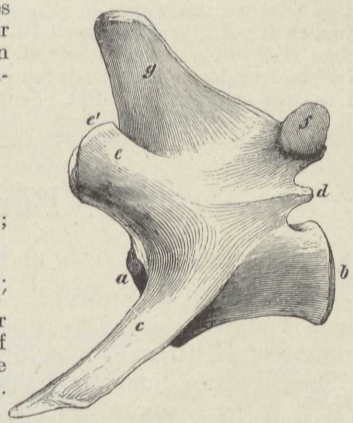

Abb. 99.

geneigt. Die Länge der *Procc. costarii* (Abb. 99 c) nimmt vom ersten, der kurz ist, bis zum letzten oder vorletzten zu; die Querfortsätze sind lateral, gleichzeitig aber stark kranioventral gerichtet, und zwar bei der Katze noch mehr als beim Hunde. Die beim Pferd an den Querfortsätzen vorhandenen Gelenkflächen fehlen. Von den Gelenkfortsätzen (e, e′ u. f) sind die kranialen *Procc. mamillo-articulares* (S. 35); ihre Gelenkflächen sind fast eben. Vom kaudalen Rande des Bogens der 4 ersten Lendenwirbel entspringt jederseits ein kleiner, kegelförmiger, beckenwärts gerichteter *Proc. accessorius* (d), der an den letzten Lendenwirbeln durch eine rauhe, kleine Beule ersetzt wird. Diese Fortsätze verleihen der Lendenwirbelsäule eine größere Festigkeit, weil die kranialen Gelenkfortsätze eines Wirbels jederseits zwischen dem kaudalen Gelenkfortsatz und dem Proc. accessorius des vorhergehenden eingeschlossen sind.

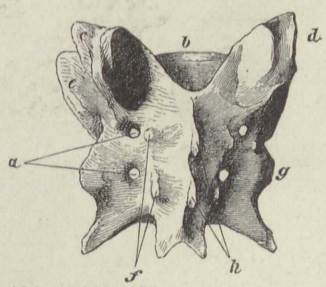

Abb. 100. Kreuzbein des Hundes; von oben und etwas von links gesehen.

a Forr. sacralia dorsalia; b Gelenkkopf; c u. d kraniale Procc. articulares des 1. Kreuzwirbels; e Ala sacralis; f rudimentäre Procc. articulares; g verschmolzene Procc. transversi; h Procc. spinosi.

Das **Kreuzbein** (Abb. 100) besteht aus 3 verschmolzenen Wirbeln. Die ventrale Fläche ist breit und stark ausgehöhlt; der 1. Dornfortsatz ist der höchste und i. d. R. getrennt, der 2. und 3. sind beim Hunde verschmolzen (h); das *Promontorium* springt stärker als bei den anderen Haustieren vor. Die *Alae* (e) sind fast sagittal gestellt. Medial von den Forr. sacralia dorsalia (a) finden sich rudimentäre *Procc. articulares* (f), die am letzten Kreuzwirbel Gelenkflächen besitzen. Die kranialen Procc. articulares des 1. Kreuzwirbels (c u. d) sind fast so hoch wie der 1. Dornfortsatz und nur ganz wenig ausgehöhlt.

Bei der Katze bleiben die Dornfortsätze getrennt, die Flügel haben lateral einen spitzen, kranial gerichteten Fortsatz.

Der Hund hat 20—22 **Schwanzwirbel** (Abb. 45 1. S.), die vom 5. bis 10. an Länge zu- und dann wieder abnehmen; die Bögen sind an den ersten 5 geschlossen. Die spitzenwärts gerichteten *Procc. transversi* sind, an Größe abnehmend, bis zum 8. (9.) Schwanzwirbel vorhanden. Die ersten 3 oder 4 Schwanzwirbel haben mit Gelenkflächen versehene kraniale und kaudale, der 4. bzw. 5. nur kraniale *Procc. articulares*, die bis ungefähr zum 19. Schwanzwirbel durch kleine Höcker ersetzt werden. Ähnliche Höckerchen finden sich auch an der ventralen Fläche des Körpers vom 4. (5.) bis 16. Wirbel nahe dessen kranialem Ende (Hämalfortsätze); an einzelnen der ersten Wirbel schließen sie sich sogar zu Hämalbögen (Abb. 41 g).

Die Katze hat 20—23 Schwanzwirbel. Der 1. besitzt einen kleinen Dornfortsatz, die folgenden haben einen niedrigen Kamm. Die stark spitzenwärts gerichteten Querfortsätze sind bis zum 6. Wirbel vorhanden, an den nächstfolgenden werden sie durch schwache Leisten ersetzt; im übrigen verhalten sich die Schwanzwirbel ähnlich denen des Hundes.

Hund und Katze haben 9 wahre und 4 falsche **Rippen** (Abb. 45 u. 71), die wegen der stärkeren Wölbung beider Flächen und wegen der Stumpfheit beider Ränder auf dem Querschnitt rundlich erscheinen. Das sternale Ende besitzt keine Gelenkfläche. Die Länge der Rippen nimmt bis

zur 6. zu, die 6. bis 9. sind fast gleichlang, die letzten 4 werden wieder kürzer, die 5 ersten gegen das sternale Ende breiter und flacher. Die Wölbung der Rippen ist stärker als bei den übrigen Haustieren und macht sich auch an der 1. Rippe bemerkbar.

Bei der Katze ist das Tuberculum an den letzten 2—3 Rippen nur schwach angedeutet und ohne Gelenkfläche.

Die **Rippenknorpel** sind fast zylindrisch; die der letzten wahren und ersten falschen Rippen sind nicht so eng aneinander gedrängt wie bei den übrigen Haustieren. Bei älteren und vor allem alten Hunden tritt in den Rippenknorpeln oft Verkalkung ein (s. S. 40).

Das **Sternum** (Abb. 45 14, 14′) besteht aus 8 etwas seitlich zusammengedrückten Stücken, die durch dicke Knorpelscheiben verbunden sind und erst im späteren Alter miteinander verschmelzen. Das 1. Stück spitzt sich an seinem freien Ende zu und geht in einen kleinen, stumpfkegelförmigen, bei jungen Hunden großer Rassen 1—1½ cm langen und etwa 1 cm dicken, knorpeligen Fortsatz über, der dem Habichtsknorpel entspricht und mit dem 1. Brustbeinstück zusammen das *Manubrium sterni* (14′) bildet; das kaudale Ende hat einen stumpfen, kegelförmigen *Proc. xiphoideus*, an dem sich die schmale *Cartilago xiphoidea* befestigt. Seitlich am kranialen Ende der 8 Stücke und in der Mitte des letzten befinden sich jederseits die 9 Gelenkflächen für die wahren Rippen.

VI. Bänder des Rumpfskelettes.

a) Lange Bänder der Wirbelsäule.

1. Das Nackenband, *Lig. nuchae* (Abb. 101, 390 a), ist ein elastisches, gelbes Band; es soll durch seine Elastizität die Wirkung der Streckmuskeln des Kopfes und Halses unterstützen (Demeter [175]). Es zerfällt beim Pferd in den Nackenstrang mit der Widerristkappe und die Nackenplatte.

a) Der Nackenstrang, *Pars occipitalis* (Abb. 101 2), entspringt, paarig an der Protuberantia occipitalis externa und in der ventral von ihr befindlichen Grube des Os occipitale, geht über die 2 ersten Halswirbel hinweg, ohne sich an sie anzuheften, und verbindet sich dorsal vom 3. Halswirbel mit der Nackenplatte. Vom 3. bis 4. Brustwirbel an befestigt er sich als *Lig. supraspinale* (Abb. 103 e) an den Enden der Dornfortsätze der folgenden Brust- und sämtlicher Lendenwirbel, wobei er vom 5. Brustwirbel an als Brust-Lendenportion immer schmaler und dünner wird und mit den Ligg. interspinalia zusammenfließt. Bis zur Höhe des 4. (5.) Halswirbels besteht er aus 2 gesonderten, jedoch durch straffes Bindegewebe vereinigten Strängen. Von da an sind diese zu einem einheitlichen Strange verschmolzen, der nur noch durch eine allmählich seichter werdende dorsale Längsfurche die Zweiteilung erkennen läßt, jedoch an beiden Seitenrändern sich bedeutend verbreitert zur Widerristkappe, *Pars cucullaris* (Abb. 101 3). Die Verbreiterung beginnt allmählich über dem 4. bis 5. Halswirbel, wird über dem 2. bis 5. Brustwirbel so breit, daß sie fast bis zum dorsalen Rande des Schulterblattknorpels reicht, und nimmt dann bis zum 13. Brustwirbel allmählich wieder ab.

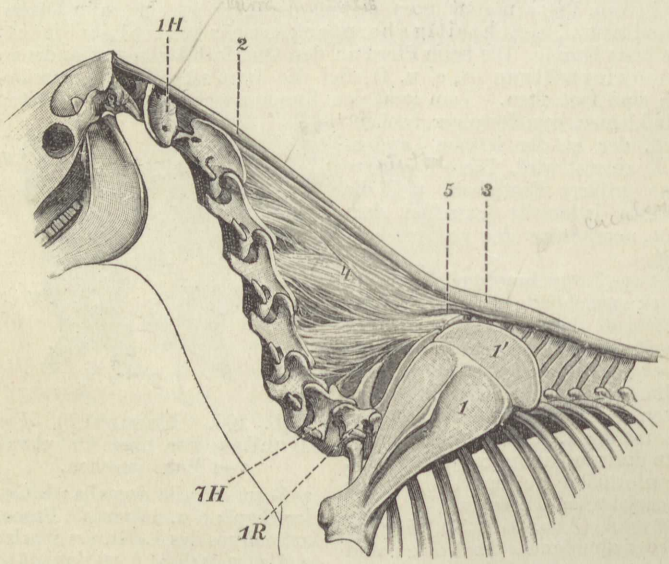

Abb. 101. Nackenband des Pferdes.
1 Schulterblatt; 1′ Schulterblattknorpel; 2 Nackenstrang; 3 Widerristkappe; 4 Nackenplatte; 5 Hohlraum bzw. Schleimbeutel unter dem Nackenstrang. 1 H 1. Halswirbel; 7 H 7. Halswirbel; 1 R 1. Brustwirbel.

Zwischen Nackenstrang und Atlas liegt meist (besonders bei älteren Tieren) eine 3—6 cm lange *Bursa mucosa;* häufig kommt unter dem Nackenstrang auch im Bereiche des 2. Halswirbels ein Schleimbeutel vor, der öfter eine bedeutende Größe erreicht.

b) Die Nackenplatte, *Pars cervicalis* (Abb. 101 4), besteht aus 2 median zusammenstoßenden und durch Bindegewebe locker vereinigten Platten, die mit starken Zacken am Kamme des zweiten und an den rudimentären Dornfortsätzen des 3. bis 5. und mit sehr vereinzelten Fasern, die häufig ganz fehlen, am Dornfortsatze des 6. und 7. Hals- und des 1. Brustwirbels entspringen und am Nackenstrang enden. Jede Platte befestigt sich außerdem an der Seitenfläche der dorsalen Hälfte des Dornes vom 2. und 3. Brustwirbel; zwischen dieser Anheftung und der Widerristkappe bleibt eine durch Fett und Bindegewebe ausgefüllte, rundliche Lücke (Abb. 101 5); in dem Raume zwischen den freien Enden der Dornen des 3. (4., 2.) Brustwirbels und der Widerristkappe ist oft eine größere Bursa vorhanden. Auf dem Nackenbandstrange findet sich unter der Haut bei gut genährten Pferden das sog. Kammfett.

2. Das *Lig. longitudinale ventrale (ant. N.)* (Abb. 103 b u. 107 k) liegt an der ventralen Fläche der Wirbelkörper und Zwischenwirbelscheiben, ist innig mit ihnen verbunden und reicht vom 8. (9.) Brustwirbel bis zum Kreuzbeine, wo es sich im Periost verliert. 3. Das *Lig. longitudinale internum (post. N.)* (Abb. 103 c u. 106 e) liegt im Wirbelkanal und befestigt sich an den rauhen Stellen der dorsalen Fläche der Wirbelkörper (s. S. 42) und an den Zwischenwirbelscheiben, wo es auch etwas breiter ist. Es beginnt am Zahne des 2. Halswirbels und endet im Wirbelkanal des Os sacrum.

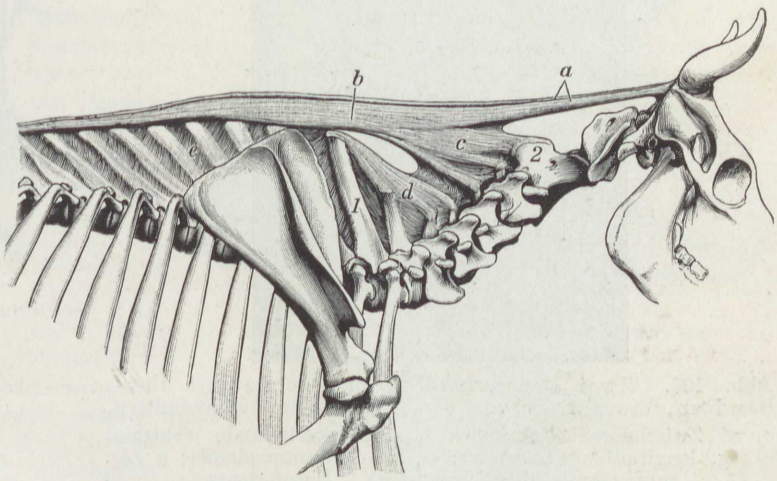

Abb. 102. Nackenband des Rindes.
a Nackenstrang; b Widerristkappe; c kranialer und d kaudaler Teil der Nackenplatte; e Ligg. interspinalia. 1 Proc. spinosus des 1. Brustwirbels; 2 Epistropheus.

Die beiden, dorsal und ventral an den Wirbelkörpern gelegenen Längsbänder steigern die Widerstandsfähigkeit der Wirbelsäule und beschränken das Auseinanderweichen der Wirbelkörper.

Das Nackenband der **Wiederkäuer** (Abb. 102) weicht in mancher Beziehung von dem des Pferdes ab. Der Nackenstrang (a) läßt sich leicht in 2 Teile zerlegen; ein jeder Nackenstrang entspringt als rundlicher Strang an der Protuberantia occipitalis externa, verläuft, ohne sich an die Halswirbel zu befestigen, zu den Dornfortsätzen der Brust- und Lendenwirbel und befestigt sich an ihnen vom 3. Brustwirbel ab, wobei er mit den Ligg. interspinalia verschmilzt und sich in der Lendengegend allmählich verliert. Schon vom 2. Halswirbel an werden die Nackenstränge allmählich breiter, um eine fast sagittal gestellte Platte zu bilden, die in der Gegend des 1. bis 3. Brustwirbeldornfortsatzes als Widerristkappe (b) am breitesten ist und dann allmählich wieder niedriger wird. Die Widerristkappe bedeckt scheidenartig den medialen Teil des M. spinalis et semispinalis dorsi et cervicis und verschmilzt seitlich mit der Fascia lumbodorsalis. Die Nackenplatte (c u. d) zerfällt in 2 durch eine Lücke getrennte Teile. Der kraniale (c) besteht aus zwei leicht voneinander trennbaren seitlichen Platten, die vom 2., 3. und 4. (5.) Halswirbeldorn entspringen und jederseits ohne scharfe Grenze mit dem Nackenstrang ihrer Seite verschmelzen, während der vom 5., 6. und 7. Halswirbeldorn entspringende kaudale Teil (d) eine einzige Platte darstellt und sich im wesentlichen am kranialen Rande des Dornes des 1. Brustwirbels inseriert. Die zwischen beiden Teilen bleibende Lücke enthält nur einzelne elastische Bündel. Der M. rhomboideus und trapezius entspringen auf dem Nackenstrang und von den freien Enden der Dornen der ersten Brustwirbel, so daß Nackenstrang und Widerristkappe erst zum Vorscheinkommen, wenn man diese Muskeln entfernt hat. Der **Hund** hat nur den Nackenstrang, der schmal am Epistropheus entspringt, von den Halsstreckern umfaßt wird und sich an den freien Enden der Dornfortsätze der Brustwirbel befestigt. Bei **Schwein** und **Katze** fehlt auch dieser Strang; das Nackenband reduziert sich auf schwache Fasern, die sich an den Dornen der Brustwirbel befestigen. Beim Schweine wird außerdem die Platte durch dünne, elastische Platten angedeutet, die sich zwischen den Halswirbeldornen ausspannen. Beim Menschen findet sich das den Dornen der Brust-, Lenden- und Kreuzwirbel aufliegende *Lig. supraspinale* und am Hals ein *Lig. nuchae* als ein die Muskelgruppen beider Seiten trennendes, dreiseitiges, dünnes Septum, das vom Dorne des 7. Halswirbels bis zur Protuberantia occipitalis externa reicht und von jedem Dorn Unterstützungsbündel erhält.

b) Kurze Bänder der Wirbelsäule.

Verbindungen der einzelnen Wirbel. (Über die Beweglichkeit der Wirbel s. S. 29, 41, 45, 46 u. 48.) Die einander zugekehrten Gelenkenden der Wirbelkörper sind in dünner Schicht mit hyalinem Knorpel überzogen, der in eine den Raum zwischen den Wirbelkörpern ausfüllende Schicht Faserknorpel übergeht; so entstehen die Zwischenwirbelscheiben, *Fibrocartilagines intervertebrales* (Abb. 103 a, a′ u. 106 u. 107 a), welche die Wirbelfugen, *Synchondroses vertebrales*, herstellen und sich fest mit den Ligg. longitudinalia der Wirbelsäule verbinden.

Die Zwischenwirbelscheiben haben an den Schwanz- und Halswirbeln die bedeutendste, an den mittleren Brustwirbeln die geringste Stärke; sie bilden peripher den aus Zirkulärfasern bestehenden festen *Annulus fibrosus* und enthalten zentral den weißen oder schwach gelblichen, weichen Chordarest, *Nucleus pulposus* (S. 26).

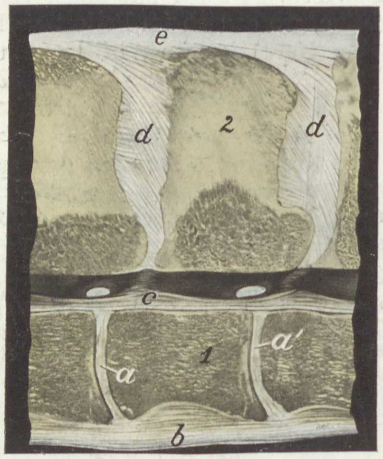

Abb. 103. Zwei Brustwirbel vom Pferde mit ihren Bändern, etwas links von der Medianebene durchschnitten. a, a′ Zwischenwirbelscheiben; b Lig. longitudinale ventrale; c Lig. longitudinale internum; d, d Ligg. interspinalia; e Lig. supraspinale. 1 Wirbelkörper; 2 Dornfortsatz.

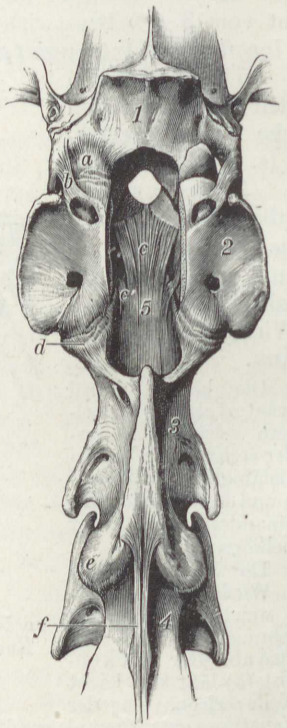

Abb. 104.

Abb. 104. Bänder des Kopf- und Drehgelenkes des Pferdes. a linke Gelenkkapsel des Kopfgelenkes; b Lig. laterale des Kopfgelenkes; c, c′ Lig. dentis internum; d Gelenkkapsel zwischen 1. u. 2. Halswirbel; e Gelenkkapsel zwischen den Gelenkfortsätzen des 2. und 3. Halswirbels; f Lig. interspinale zwischen 2. u. 3. Halswirbel. 1 Os occipitale; 2 Atlas; 3 Epistropheus; 4 dritter Halswirbel; 5 Dens des Epistropheus.

Zur Verbindung je zweier benachbarten Wirbel dienen folgende Bänder:

1. Die Zwischenbogenbänder, *Ligg. interarcualia*, schließen die Forr. interarcualia (s. S. 27) und bestehen zum größten Teil aus elastischem Gewebe.

2. Die Zwischendornbänder, *Ligg. interspinalia* (Abb. 103 d), bestehen aus grobfaserigen Bandplatten, die den Raum zwischen den Procc. spinosi der Brust- und Lendenwirbel ausfüllen.

Am 1. und 2. Brustwirbel bestehen sie fast nur aus elastischem Gewebe, sonst mischt sich diesem viel Bindegewebe bei. Am 2. bis 7. Halswirbel werden sie durch niedrige, fast rein elastische Platten ersetzt, die zwischen den rudimentären Procc. spinosi liegen (Abb. 104 f). Die Zwischendornbänder des Rindes (Abb. 102 e) bestehen auch an den Brust- und Lendenwirbeln zum großen Teil aus elastischem Gewebe. Bei den Fleischfressern finden sich zwischen den Dornfortsätzen der Brust- und Lendenwirbel Muskelfasern anstatt der Bänder.

3. Die Gelenke zwischen den Gelenkfortsätzen, *Articulationes interarcuales*, besitzen *Capsulae articulares* (Abb. 104 e, 105 5 u. 106 i), die an den Halswirbeln weit, an den übrigen Wirbeln aber eng sind.

4. Zwischen den Querfortsätzen der Lendenwirbel liegen die Zwischenquerbänder, *Ligg. intertransversaria*.

5. Die Verbindung zwischen letztem Lendenwirbel und Kreuzbein ist die *Articulatio lumbosacralis*. Sie zerfällt in a) die *Synchondrosis lumbosacralis* (zwischen letztem Lendenwirbelkörper und Kreuzbeinkörper), b) die *Articulationes interarcuales lumbosacrales* (zwischen den Gelenkfortsätzen des letzten Lendenwirbels und des Kreuzbeins); dazu kommen beim Pferde c) die *Articulationes intertransversariae lumbosacrales* (zwischen den Querfortsätzen des letzten Lendenwirbels und den Alae sacrales) und d) die *Articulationes intertransversariae lumbales* (zwischen den Querfortsätzen des letzten und vorletzten Lendenwirbels. Die unter c und d genannten Gelenke stellen straffe Gelenke dar und besitzen sehr enge, an der ventralen Seite durch kurze Bandfasern verstärkte Gelenkkapseln.

Die **Verbindung des Hinterhauptsbeins und ersten Halswirbels** erfolgt durch das **Kopfgelenk**, *Articulatio atlantooccipitalis*.

Das Kopfgelenk setzt sich aus zwei Ellipsengelenken (jederseits zwischen Condylus occipitalis und Fovea articularis cranialis des Atlas) zusammen, die miteinander koordiniert sind; in der Hauptsache vermittelt das Kopfgelenk nur Streckung und Beugung, während Seitwärtsbewegungen und vor allem Drehbewegungen nur in geringem Grad ausgeführt werden können.

1. Die beiden *Capsulae articulares capitis* (eine rechte und eine linke) (Abb. 104 a u. 105 4) bilden zwei geräumige Säcke, die ventral zusammenstoßen, dorsal etwas voneinander entfernt sind, am Rande der einander zugewendeten Gelenkflächen sich anheften und bei älteren Pferden nicht selten in Verbindung stehen.

Beim Rinde kommunizieren die beiden Gelenkkapseln immer miteinander, ebenso beim Schwein und den Fleischfressern, bei denen sie außerdem i. d. R. auch mit der Kapsel des 1. und 2. Halswirbels in Verbindung stehen (Gaupp [287]).

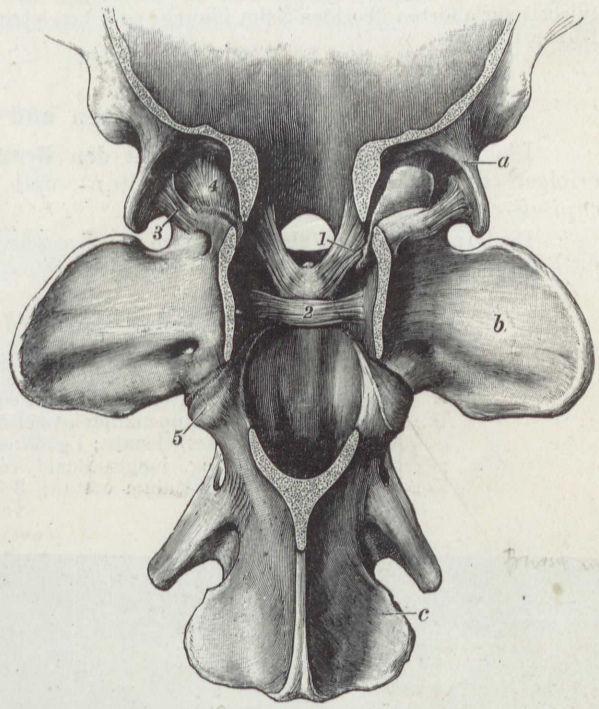

Abb. 105. Bänder des Atlantookzipital- und Atlantoepistrophealgelenkes des Hundes; von der dorsalen Seite gesehen (der Arcus dorsalis des Atlas und der kraniale Teil vom Kamme des Epistropheus sind entfernt). a Proc. jugularis des Os occipitale; b Atlas; c Epistropheus. 1 Lig. alare und 2 Lig. transversum dentis; 3 linkes Lig. laterale und 4 linke Gelenkkapsel des Atlantookzipitalgelenkes; 5 Capsula atlantoepistrophica.

2. Die dorsale Hinterhauptsschlußplatte, *Membrana atlantooccipitalis dorsalis (post. N.)*, besteht aus starken, zum Teil elastischen Fasern, die die Gelenkkapseln auf der dorsalen Seite verstärken. 3. Die ventrale Hinterhauptsschlußplatte, *Membrana atlantooccipitalis ventralis (ant. N.)*, ist schmaler und dünner und verstärkt die Gelenkkapseln an der ventralen Seite. 4. Die Seitenbänder, *Ligg. lateralia atlantis* (Abb. 104 b u. 105 3), sind kurz, weißglänzend und teilweise mit den Gelenkkapseln verbunden. Jedes Seitenband reicht von der medialen Fläche des Proc. jugularis, allmählich schmaler werdend, bis zum kranialen Rande des Atlasflügels, wo es nahe dem dorsalen Bogen endet.

Gelenk zwischen Atlas und Epistropheus, *Articulatio atlantoepistrophica*.

Die Verbindung zwischen dem 1. und 2. Halswirbel stellt ein Drehgelenk dar; die Bewegung erfolgt in der Art, daß sich der 1. Halswirbel zusammen mit dem Kopf um eine Längsachse dreht, die durch die Mittelachse des Epistropheuszahns verläuft. Das Lig. interspinale gibt wegen seiner Elastizität kein Hindernis für die Drehung des Atlas ab.

1. Die *Capsula articularis* (Abb. 104 d u. 105 5) bildet einen einfachen, namentlich seitlich weiten und schlaffen Sack, der beim Schwein und den Fleischfressern mit der Kapsel des Atlantookzipitalgelenkes kommuniziert. 2. Die Drehwirbel-Schlußplatte (Zwischenbogenband), *Membrana atlantoepistrophica*, ist mit der Gelenkkapsel innig verbunden und reicht vom dorsalen Bogen des 1. bis zum Bogen des 2. Halswirbels. 3. Das *Lig. interspinale* verschmilzt mit der Schlußplatte und besteht aus zwei durch Bindegewebe

vereinigten gelben, elastischen seitlichen Strängen, die vom Tuberculum dorsale des Atlas bis zum Kamme des Epistropheus reichen. 4. Das *Lig. dentis externum* entspringt vom Tuberculum ventrale des Atlas und endet mit zwei Schenkeln am ventralen Längskamm des 2. Halswirbels. 5. Das *Lig. dentis internum* (Abb. 104 c, c′) liegt im Wirbelkanal, ist kurz, aber sehr stark und befestigt sich einerseits an der dorsalen Fläche des Zahnes, anderseits, indem es sich fächerförmig verbreitert, an der Innenfläche des Arcus ventralis des Atlas.

Beim Schwein und den Fleischfressern fehlt das Lig. dentis externum. An Stelle des Lig. dentis internum sind 2 *Ligg. alaria dentis* (Abb. 105 i) vorhanden. Sie entspringen an den Seiten des Zahnes bis zu dessen Spitze, gehen divergierend kopfwärts und etwas lateral und enden beim Schwein am ventralen Rande des For. magnum, bei den Fleischfressern an der medialen Fläche der beiden Kondylen des Hinterhauptsbeins. Der Zahn wird ferner in der Lage erhalten durch das *Lig. transversum dentis*. Dieses erstreckt sich im Wirbelloche des 1. Halswirbels von einer Seitenfläche des Wirbels zur anderen über den Zahn hinweg; zwischen letzterem und dem Bande findet sich eine kleine Bursa mucosa.

c) Bänder der Rippen und des Brustbeins.

Die **Verbindungen der Rippen mit den Brustwirbeln,** *Articulationes costovertebrales,* erfolgen durch je ein Rippenköpfchen- und Rippenhöcker-Gelenk, *Articulatio capituli costae* und *tuberculi costae.*

Die Rippenhöckergelenke besitzen alle Eigenschaften der straffen Gelenke; als solche sind auch die Rippenköpfchengelenke anzusehen, obgleich sie eine gewisse Ähnlichkeit mit den Kugelgelenken

Abb. 106 u. 107. Bänder der Rippen-Wirbelgelenke des Pferdes.

a Zwischenwirbelscheibe; b Lig. tuberculi costae; c Lig. colli costae; d, d′ Lig. capituli costae (in Abb. 106 abgeschnitten); e Lig. longitudinale internum; f Lig. conjugale costarum; g geöffnete Gelenkkapsel des Rippenköpfchengelenkes; h geöffnete Gelenkkapsel des Rippenhöckergelenkes; i geöffnete Gelenkkapsel des Gelenkfortsatzgelenkes; k Lig. longitudinale ventrale. 1, 1′ dorsale Enden der Rippen; 2 Capitulum costae; 3 Proc. articularis cranialis; 4 Proc. transversus; 5 Proc. spinosus.

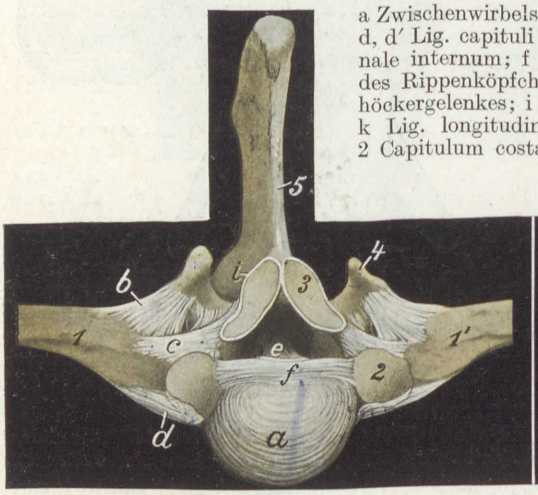

Abb. 106. Kraniale Ansicht.

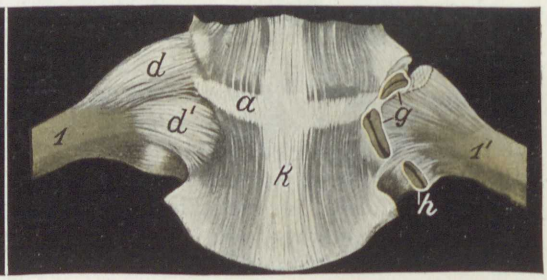

Abb. 107. Ventrale Ansicht.

haben. Die Bewegung kann in beiden Gelenken nur gleichzeitig erfolgen und geschieht um eine Achse, die man sich von der Mitte des Rippenköpfchens zur Mitte des Rippenhöckers gelegt denkt; sie ist um so beträchtlicher, je näher die beiden Gelenkflächen beieinander liegen.

1. Die *Capsula articularis capituli costae* (Abb. 106 g) befestigt sich einerseits am Rande der Foveae costales am Körper zweier benachbarter Wirbel, andererseits am Rande der beiden Gelenkflächen des Capitulum und besteht daher aus 2 Abteilungen. 2. Die *Capsula articularis tuberculi costae* (Abb. 106 h) verschmilzt an den 2 (3) letzten Rippen mit der vorigen. 3. Das *Lig. tuberculi costae (costotransversarium post. N.)* (Abb. 106 b) liegt als Verstärkungsband auf der Gelenkkapsel des Rippenhöckergelenkes. 4. Das *Lig. colli costae* (Abb. 106 c) ist schmaler als das vorige, entspringt dorsal von der Fovea costalis cranialis, liegt auf der Gelenkkapsel des Rippenköpfchengelenkes und endet am Halse der gleichzähligen Rippe. 5. Das *Lig. capituli costae (radiatum N.)* (Abb. 106 u. 107 d, d′) liegt als Verstärkungsband an der ventralen Seite der Gelenkkapsel des Rippenköpfchengelenkes. 6. Das *Lig. conjugale costarum* (Abb. 106 f) ist ein starkes, plattes Band, das

zwischen den beiden Gelenkflächen des Capitulum entspringt und sich im Wirbelkanal in 2 Schenkel teilt. Der kürzere Schenkel endet am Körper des kranialen Wirbels, der längere vereinigt sich, bedeckt vom Lig. longitudinale internum, mit dem anderseitigen.

Verbindung der Rippen mit ihren Knorpeln. Die Rippen und Rippenknorpel verbinden sich am Rippenknie durch ineinander greifende Vertiefungen und Erhöhungen der Knorpel- und Knochensubstanz (s. S. 49), Rippenfugen, *Juncturae costocartilagineae.*

Bei den Wiederkäuern bilden die 2. bis 11. Rippe mit ihren Knorpeln straffe Gelenke, *Artt. costocartilagineae,* wobei die flache Erhöhung am kostalen Ende des Knorpels von der seichten Vertiefung der Rippe aufgenommen wird; die Verbindung erfolgt durch eine enge *Capsula articularis,* die außen durch Bandfasern verstärkt wird. Die Gelenkflächen werden an den letzten Rippen immer kleiner und sind namentlich an der 10. und 11. Rippe von geringem Umfang und bei älteren Tieren meist nicht mehr nachzuweisen. Zwischen den Rippen und Rippenknorpeln der 2. bis 5. (6.) Rippe des Schweines finden sich ganz ähnliche Gelenke.

Verbindung der Rippen mit dem Brustbein, *Articulationes sternocostales.* Die konvexen sternalen Enden der Knorpel der wahren Rippen verbinden sich mit den Gelenkvertiefungen an den Seitenflächen des Brustbeins zu straffen, federnden, einachsigen Wechselgelenken durch folgende Bänder:

1. die *Capsula articularis;* sie ist eng und straff.

Die rechte und linke 1. Rippe, deren Knorpel innig verbunden sind, besitzen eine gemeinschaftliche Gelenkgrube am Manubrium sterni und eine gemeinschaftliche Kapsel. Innerhalb des Gelenkes verlaufen kurze, oft undeutliche Bandfasern (Zwischengelenksband, *Lig. sternocostale intraarticulare*) vom Rippenknorpel zur Brustbeinpfanne.

Bei den Wiederkäuern und Fleischfressern hat der 1. Rippenknorpel jeder Seite eine besondere Gelenkkapsel. Zwischen der rechten und linken 1. Rippe der Wiederkäuer verlaufen kurze, sich kreuzende Bandfasern, die sich an der Rippen-Rippenknorpelgrenze anheften.

2. das strahlige Band, *Lig. sternocostale radiatum* (Abb. 108 4); es besteht jederseits aus 7 kurzen, ziemlich starken, dreieckigen, weißglänzenden Portionen, die von der inneren Brustbeinfläche, wo sie mit dem Lig. sterni proprium internum verschmelzen, zur inneren Fläche des Knorpels der 2. bis 8. Rippe reichen.

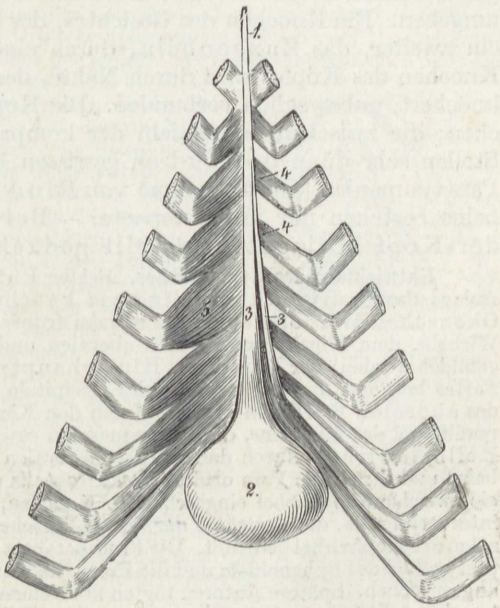

Abb. 108. Bänder des Sternum des Pferdes, von der dorsalen (inneren) Seite gesehen; die rechte Hälfte des M. transversus thoracis ist entfernt.

1 Habichtsknorpel; 2 Cartilago xiphoidea; 3 mittlerer und 3′ rechter Schenkel des Lig. sterni proprium internum; 4 Lig. sternocostale radiatum; 5 linke Hälfte des M. transversus thoracis.

Die **Verbindung der Rippen und Rippenknorpel untereinander** wird, abgesehen von den Interkostalmuskeln, durch die zum größten Teil aus elastischen Fasern bestehende, direkt unter der Pleura gelegene Fascia endothoracica (s. Brusthöhle) vermittelt.

Zwischen den Knorpeln der falschen Rippen wird das elastische Gewebe mächtiger; es bildet zwischen den Gelenken der wahren Rippen mit ihren Knorpeln bei den Wiederkäuern deutlich abgesetzte Bandplatten, die Zwischenrippenbänder, *Ligg. intercostalia.* Die Knorpel der letzten wahren und der ersten beiden falschen Rippen jeder Seite werden durch sehr kurze Bandfasern fest miteinander und mit dem Schaufelknorpel verbunden. Die freien Enden der falschen Rippenknorpel werden durch kurze elastische Fasern zusammengehalten.

Bänder des Brustbeins. Die Sternebrae werden durch Knorpelscheiben, welche die Brustbeinfugen, *Symphyses sternales,* bilden und im vorgerückten Alter verknöchern, und durch das *Lig. sterni proprium internum* (Abb. 108 3, 3′) verbunden. Das letztere beginnt schmal dicht kaudal vom Gelenke des 1. Rippenpaares und ist fest mit der inneren Fläche des Brustbeins verbunden. Zwischen dem 2. Rippenpaare teilt es sich in drei beckenwärts breiter werdende Schenkel, von denen sich die beiden seitlichen (3′) allmählich an den Knorpeln der 7. und 8. Rippe verlieren, während der mittlere Schenkel (3) bis zum Schaufelknorpel reicht.

Bei den Wiederkäuern und dem Schweine bedeckt das Lig. sterni proprium internum als dünne Bandausbreitung die ganze innere Fläche des Brustbeins. Eine gleiche Bandausbreitung liegt als *Lig. sterni proprium externum* an der äußeren Fläche des Sternum. Die beiden Stücke, aus denen das Brustbein bei Rind und Schwein besteht, bilden ein straffes Wechselgelenk, *Articulatio intersternalis*, das schwache seitliche Bewegungen zuläßt; sie werden verbunden: a) durch eine an die Ränder der Gelenkflächen sich anheftende enge Gelenkkapsel, die mit der Gelenkkapsel des 2. Rippenpaares äußerlich zusammenhängt; außerdem beim Rinde: b) durch ein kurzes, schmales *Lig. intraarticulare* (Martin [599]).

B. Knochen des Kopfes.

I. Vergleichende Betrachtung.

Die Knochen des Kopfes werden in **Schädelknochen,** *Ossa cranii,* und **Gesichtsknochen,** *Ossa faciei,* eingeteilt[1]). Die Schädelknochen umschließen die das Gehirn enthaltende **Schädelhöhle,** *Cavum cranii,* während die Gesichtsknochen die Mund- und Nasenhöhle umgeben. Ein Knochen des Gesichtes, der Unterkiefer, verbindet sich durch ein Gelenk, ein zweiter, das Zungenbein, durch eine Synchondrose mit dem Schädel; die übrigen Knochen des Kopfes sind durch Nähte, deren Nahtband bei den meisten mit der Zeit verknöchert, unbeweglich verbunden. Die Kopfknochen gehören fast alle zu den platten Knochen; die zwischen den Tafeln der kompakten Substanz befindliche Diploë ist an vielen Stellen sehr dünn und wird an gewissen Knochen durch Lufthöhlen, *Sinus,* ersetzt. Die Pars tympanica (mit Ausnahme von Rind und Schwein) und die Pars petrosa des Felsenbeins bestehen nur aus Compacta. — Bei der Schilderung des Kopfskelettes wird der Kopf horizontal gestellt gedacht.

Entwicklung des Kopfskelettes. Bei der Entstehung des Kopfskelettes sind außer der zelligen Anlage das häutige, knorpelige und knöcherne Stadium zu unterscheiden. Nach der Goethe-Okenschen Wirbeltheorie nahm man früher an, daß der Schädel aus 3 Segmenten, umgeänderten Wirbeln, dem Hinterhaupts-, dem aboralen und dem oralen Keilbeinwirbel, bestehe. Danach sollten gebildet werden: der Körper des Hinterhauptswirbels durch die Pars basilaris, der Bogen durch die Partes laterales und die Squama des Occipitale sowie die Pars mastoidea des Temporale; der Körper des aboralen Keilbeinwirbels durch den Körper des aboralen Keilbeins, der Bogen durch die Temporalflügel des Keilbeins, die Pars squamosa ossis temporalis und das Parietale; der Körper des oralen Keilbeinwirbels durch den Körper des oralen Keilbeins, der Bogen durch die Orbitalflügel des Keilbeins und durch die Pars orbitalis und frontalis des Frontale. Os petrosum und Os ethmoidale wurden als zwischen die Wirbel eingeschaltete Knochen, die an der Schädelbasis befindlichen Löcher als Forr. intervertebralia, die Fortsätze der Schädelknochen je nach ihrer Lage als Dorn-, Quer- bzw. Gelenkfortsätze der Kopfwirbel gedeutet. Die Protuberantia occipitalis externa wurde als ein Dornfortsatz, die Procc. pterygoidei des Sphenoidale und die Procc. jugulares als Quer-, die Condyli occipitales als Gelenkfortsätze angesprochen. Spätere Autoren fügten noch einen 4. Wirbel, den Siebbeinwirbel, hinzu. Die Gesichtsknochen sollten veränderte Rippen darstellen. Bei Aufstellung dieser Theorie hat man den Fehler begangen, aus dem fertigen Kopfskelett Schlüsse auf die Metamerie des Schädels zu ziehen, ohne die Genesis des Schädels zu berücksichtigen. Nachdem dies in neuerer Zeit geschehen ist, hat man erkannt, daß die Kopfskelettanlage tatsächlich wie die der Wirbelsäule eine segmentale ist; dies läßt sich aus der Entstehung der Kopfnerven in den frühesten Entwicklungsstadien nachweisen. Die Zahl der Kopfsegmente ist aber zur Zeit noch unbekannt; man weiß nur, daß sie bedeutend größer ist, als die Goethe-Okensche Theorie lehrte. Bei den Säugetieren kann man nur im Kaudalteil des Kopfes und nur zu einer ganz frühen Zeit der Entwicklung die Anlage von Segmenten erkennen. Man unterscheidet danach einen segmentierten Hinter- und einen nicht segmentierten Vorderkopf.

1. Der häutige Primordialschädel entsteht aus der ventral vom Hirnrohre gelegenen schüsselförmigen Kopfplatte, die die Rumpfstammzone nach vorn fortsetzt. Von dieser erfolgt einerseits das dorsale Umwachsen des Gehirns und damit die Entstehung des häutigen Hirnschädels und andererseits ventral die Umhüllung des Kopfdarms und damit die Bildung des Gesichtsschädels. Letzteres erfolgt in der Weise, daß die seitlich und vorn an die Kopfplatte, die Stammzone, anschließende dünnere Parietalzone des Kopfes ventral umbiegt und zentripetal wachsend den Kopfdarm umgreift und so die Anlage des Gesichtsschädels (des Viszeralskelettes) bildet. In der Stammzone (Kopfplatte) (s. S. 12), dem künftigen Basalteile des Hirnschädels, reicht die Chorda dorsalis nicht bis an das Ende der Schädelanlage, aber doch über den segmentierten Hinterkopf hinaus in den Vorderkopf und endet in der Gegend der Kopfbeuge, der Bildungsstätte des Trichters, in Form der Chordaschleife (Abb. 109 b). Den Vorderkopf teilt man danach ein in einen chordalen und einen prächordalen Abschnitt. Im prächordalen Abschnitte (dem vorderen Schädelbalken) entwickeln sich das Os sphenoidale orale und das Os ethmoidale.

[1]) Die Kopfknochen können nur bei jugendlichen Tieren durch Sprengen getrennt werden. Zu diesem Zwecke werden die Höhlen des von den Weichteilen einschließlich Knochenhaut befreiten Kopfes mit Erbsen oder Bohnen gefüllt und der Kopf nach Verstopfung der Öffnungen in Wasser gelegt. Die Kraft der quellenden Früchte löst die Nahtverbindungen der Knochen und sprengt den Kopf. Köpfe neugeborener Tiere zerfallen bei gewöhnlicher Mazeration.

Der hypochordal gelegene axiale Teil der Kopfplatte zerfällt in den mittleren und hinteren Schädelbalken. Ersterer liegt im Bereiche der Scheitelbeuge als Mittelhirnpolster, letzterer unter der Grenze des Hinter- und Nachhirns als Nachhirnpolster. Die dünneren Seitenteile des hypochordalen Teiles der bindegewebigen Kopfplatte biegen sich, indem sie wachsen, dorsal auf, umgeben schließlich die Hirnanlage vollständig und umwachsen dabei auch das Gehörbläschen. So entstehen Dach und Seitenwände des häutigen Hirnschädels, *Neurocranium* (mit dem häutigen Gehörbläschen), an den der den Kopfdarm umgreifende häutige Gesichtsschädel, das *Splanchnocranium* (s. S. 62), ventral sich anschließt. Beide zusammen bilden das häutige Primordialcranium.

2. Das *Chondrocranium* tritt an die Stelle des häutigen Primordialcranium, indem am ganzen basalen Teile des Neurocranium und am kaudalen Teile seines Dachabschnittes die Mittelschicht verknorpelt, während (mit Ausnahme des an seinen beiden Flächen häutig bleibenden Perichondrium) aus seiner innersten Schicht die Gehirnhäute und an seiner Außenschicht die Subcutis und das Corium des Schädels entstehen; der größte Teil des Schädeldaches (mit Ausnahme der Okzipitalregion) bleibt häutig und bildet den Mutterboden für später entstehende Deckknochen (s. S. 17). Die Verknorpelung erstreckt sich auch in die Ethmoidalregion und auf das Septum narium sowie auf das Splanchnocranium. Am Chondroneurocranium unterscheidet man prächordal die Regio ethmoidalis und orbitotemporalis und chordal die Okzipital- und Labyrinthregion. Im chordalen Schädel entstehen basal neben der Chorda Parachordalknorpel, deren nasale Enden zum *Dorsum sellae turcicae* werden; sie bilden also das Basioccipitale und Basisphenoidale. Das letzte Okzipitalsegment bildet einen vollständigen knorpeligen Neuralbogen, dessen Seitenteile nasal an die knorpelige Ohrkapsel stoßen, die das Labyrinthbläschen umschließt. Im prächordalen Schädelabschnitte treten in der Orbitotemporalregion seitlich vom Hypophysenstiele Knorpelmassen auf, die den stabförmigen *Trabeculae* der meisten Wirbeltiere entsprechen und die Grundlage für das Präsphenoid und das Ethmoidale geben. Bald bilden sich auch die Alae orbitales und chordal die Alae temporales aus. In der Ethmoidalregion entsteht die knorpelige Nasenkapsel, aus der die Nasenknorpel und als Primordialknochen die Ossa turbinata sowie als Belegknochen die Ossa nasalia (letztere in der häutigen Hülle der Nasenkapsel unter Schwinden der knorpeligen Anlage) entstehen. Man hat also im Chondrocranium 5 Hauptknorpelmassen: die Parachordalknorpel, die Trabeculae, die Ohrkapsel, die Nasenkapsel und den knorpeligen Okzipitalwirbel zu unterscheiden. Das bindegewebige Viszeralskelett bleibt in einigen Abschnitten häutig, im übrigen entstehen 2 vollständige und einige unvollständige, den Kopfdarm umgreifende Knorpelspangen (Viszeralbögen). Der erste Viszeralbogen spaltet sich in einen Mandibularast und einen Maxillarast; nur der Schneidezahnteil des Unterkiefers entsteht als Primärknochen. Das Schädelende des knorpeligen Mandibularbogens (Meckelscher Knorpel) liefert die Anlage für Hammer und Amboß, während der übrige Teil die Grundlage des Unterkiefers in der Weise bildet, daß auf ihm ein Deckknochen entsteht, *Os mandibulare*, der den Knorpel zum Schwinden bringt. Der 2. Bogen, der Zungenbeinknorpel (-bogen), liefert die Anlage zum Steigbügel und Linsenbeinchen und zu einigen Teilen des Os hyoideum; die letzteren verknöchern zum Teil, zum Teil bleiben sie knorpelig oder häutig. Aus dem 3. Viszeralbogen entstehen noch Teile des Zungenbeins, vor allem aus seinem medianen Verbindungsstück (der Copula) der Zungenbeinkörper. Der 4. und 5. Bogen verschwinden größtenteils; es treten aber auch in ihnen Verknorpelungen auf, die zur Bildung von Kehlkopfsknorpeln verwendet werden.

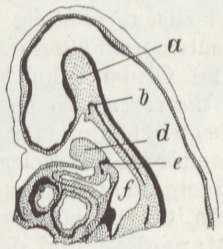

Abb. 109. Medianschnitt durch einen Embryo.
a mittlerer Schädelbalken; b Chordaschleife; d Zunge; e Schilddrüsenanlage; f Pharynx.

3. Das *Osteocranium*. Die knorpelig-häutige Schädelkapsel verknöchert zum größten Teil, ein kleinerer Teil bleibt knorpelig (z. B. das Septum narium und sonstige Nasenknorpel) oder vorübergehend häutig, z. B. zwischen den Belegknochen in Form der Fontanellen (S. 21). Die Schädelknochen entstehen zum Teil als Primordial- oder Ersatzknochen (Autostosen) enchondral und perichondral, zum Teil als Beleg- oder Deckknochen (Allostosen, Hautknochen) (s. S. 17). Als Primordial- (Ersatz-) Knochen entstehen aus dem Knorpelcranium das Os occipitale, Os sphenoidale, das aus Pars petrosa und mastoidea der Felsenbeinpyramide bestehende und durch Ossifikation der Ohrkapsel entstehende Os perioticum, Os ethmoidale, die Ossa turbinata und die Gehörknöchelchen. Alle anderen Kopfknochen (auch die Pars tympanica und squamosa des Os temporale und die Squama ossis occipitalis) sind Deckknochen. Sie entstehen aber zum Teil so, daß sie knorpelig angelegt werden und daß unter Entstehen des Knochengewebes im angelagerten Bindegewebe der Knorpel schwindet; dies ist der Fall bei den Ossa nasalia, Vomer, Ossa lacrimalia, Ossa maxillaria, Ossa palatina (die knorpelige Teile der Nasenkapsel darstellten) und bei der Mandibula, bei anderen (den Knochen des Schädeldaches u. a.) fehlt die knorpelige Anlage.

Das Breiten- und Längenwachstum geht bei den Deckknochen von den zunächst noch zwischen ihnen liegenden häutigen Fontanellen (s. S. 21) und bei den Ersatzknochen von ihren Zwischenknorpeln aus, während das Dickenwachstum bei allen Knochen vom Periost aus erfolgt. Näheres über die Verknöcherungsvorgänge und -zeiten am Schädel des Schweines und Hundes s. Andres [20a] und Becker [74a].

a) Das **Keilbein, Os sphenoidale** (Abb. 117 4, 129 u. 130 u. 131 u. 132 K, 141 S, 144 K, 152 l, 156 III), liegt nasal vom Körper des Occipitale an der Schädelbasis, erstreckt sich zum Teil aber auch noch auf die Schädelseitenwände. Es verbindet sich mit dem Occipitale, Frontale, Temporale, Palatinum, Ethmoidale, Pterygoideum und Vomer, beim Fleischfresser auch mit dem Parietale. Es wird beim Foetus (S. 62) angelegt in Form des *Os sphenoidale orale* (Präsphenoid) und *aborale* (Basisphenoid), die durch einen Fugenknorpel

miteinander verbunden sind *(Synchondrosis intersphenoidalis)* und erst einige Zeit ($\frac{1}{2}$—3 Jahre) nach der Geburt verschmelzen. An jedem Os sphenoidale unterscheidet man den median gelegenen Körper, *Corpus,* und 2 vom Körper seitlich abgehende Flügel. Die Flügel des Os sphenoidale aborale heißen *Alae temporales (magnae N.)* und die des Os sphenoidale orale *Alae orbitales (parvae N.).* Zwischen der Ala temporalis und orbitalis einer jeden Seite entspringt ein nasoventral gerichteter, bei Mensch, Rind und Schwein besonders großer *Proc. pterygoideus,* der sich dem Flügel- und Gaumenbein anlegt und bei Pferd und Hund (nicht auch bei der Katze) an seinem Ursprunge vom Flügelkanal, *Canalis alaris,* durchbohrt wird. Beim Menschen bildet der in 2 Äste gespaltene *Proc. pterygoideus* die aboral offene, breite *Fossa pterygoidea;* beim Schweine bildet er eine ähnliche Grube, jedoch zusammen mit dem Flügelbein.

Der Körper des **Os sphenoidale aborale** hat eine gewölbte Außenfläche und eine flachgrubig vertiefte Innenfläche, die die Grundlage der Fossa cranii media bildet. Der weitaus größte, beim Pferd oft etwas erhöhte nasale Teil der Vertiefung, die Sattelgrube, dient zur Aufnahme der Hypophyse *(Fossa hypophyseos).* Von der Hypophysengrube aus durchsetzt den Körper des Os sphenoidale aborale ein feiner Kanal, *Canalis craniopharyngeus,* der Rest des Hypophysenganges, von dem gelegentlich aber auch nur die eine oder andere Öffnung (Abb. 141 34) vorhanden ist. Von den Haussäugetieren findet er sich regelmäßig bei der Katze, gelegentlich bei Hund, Ziege und Pferd und in den seltensten Fällen einmal bei Rind und Schaf (Zannini [1031]). Mit ihrer Umgebung hat die Grube beim Menschen die Form eines Sattels und wird daher Türkensattel, *Sella turcica,* genannt; sie wird aboral durch eine kleine Knochenerhöhung, *Dorsum sellae,* begrenzt, die beim Pferd undeutlich ist oder fehlt. Dafür springt beim Pferde die etwas weiter aboral gelegene *Synchondrosis sphenooccipitalis* an der Innenfläche in Form der quergestellten Fugenleiste, *Crista sphenooccipitalis,* vor. — Die *Alae temporales* bilden die Grundlage der *Fossae infratemporales* und sind unregelmäßig viereckig; bei dem Menschen und den Fleischfressern sind sie größer *(Alae magnae),* bei den anderen Haustieren kleiner als die Orbitalflügel. Ihre Außenfläche zeigt an der Grenze zum Körper eine feine Nervenrinne, die sich nasal in den zwischen dem Körper des Präsphenoid, dem Flügel- und Gaumenbeine zur Fossa sphenopalatina führenden *Canalis pterygoideus* (Vidii) fortsetzt. Der aborale Rand hilft das *For. lacerum* (s. S. 83) und beim Hunde das *For. caroticum* begrenzen (s. S. 71). Die Innenfläche zeigt bei den Wiederkäuern und dem Schwein eine breite Längs-Nervenrinne, die nasal zum *For. orbitorotundum* (s. S. 65) führt; beim Pferd und undeutlich auch beim Fleischfresser sind 2 längsverlaufende Nervenrinnen vorhanden, von denen die mediale zur *Fissura orbitalis* (s. S. 65) und die laterale zum *For. rotundum* (s. S. 65.) führt. Lateral von den Rinnen bildet der Knochen eine flachgrubige Vertiefung für den Lobus piriformis (Piriformisgrube). Bei Mensch, Wiederkäuern und Fleischfressern wird der Temporalflügel vom *For. ovale* durchbohrt. Zu ihm gesellt sich beim Menschen noch das aboral vom For. ovale gelegene kleine *For. spinosum,* das bei den Haustieren durch die *Incisura spinosa* des For. lacerum ersetzt wird. An der Grenze zum Orbitalflügel befindet sich außerdem bei Mensch, Pferd und Fleischfressern das *For. rotundum* (s. S. 65).

Der Körper des **Os sphenoidale orale** schiebt sich mit seiner gewölbten Außenfläche zum Teil unter das Pflugscharbein. Seine Innenfläche bildet die Grundlage der Fossa cranii nasalis und liegt erheblich höher als die des Os sphenoidale aborale. An ihr bemerkt man an der Grenze zu letzterem den queren *Sulcus chiasmatis,* der sich nasal jederseits in ein *For. opticum* fortsetzt. Der nasale Keilbeinkörper enthält den *Sinus sphenoidalis,* der durch ein *Septum sinuum sphenoidalium* in 2 Hälften geschieden ist. (Näheres s. Atmungsorgane.) Vom Präsphenoid geht jederseits eine *Ala orbitalis* ab, die sich bei Pferd und Schwein in die Incisura sphenoidalis des Frontale, bei den Wiederkäuern und Fleischfressern zwischen Stirn- und Gaumenbein einschiebt; sie ist bei den Haustieren (mit Ausnahme der Fleischfresser) größer, beim Menschen erheblich kleiner *(Ala parva)* als der Temporalflügel. Der Orbitalflügel hilft mit seiner Außenfläche die Orbita und mit seiner Innenfläche die Schädelhöhle begrenzen. Der Orbitalflügel wird nahe seinem Ursprunge von mehreren Löchern durchbohrt, die von der Schädelhöhle in die Orbita bzw. in die Fossa pterygopalatina führen. Diese Löcher liegen fast übereinander, und zwar am weitesten dorsal das *For. ethmoidale;* es wird beim Pferde je zur Hälfte vom Keil- und Stirnbeine gebildet, während es bei Rind, Schwein und Fleischfressern vollständig im Frontale

liegt. Ventral und ein wenig aboral vom For. ethmoidale befindet sich das *For. opticum*, ventral und etwas aboral von diesem die *Fissura orbitalis* und ventral von ihr das *For. rotundum*, das bei Pferd und Hund jedoch von der Schädelhöhle zunächst in den Flügelkanal (s. S. 64) führt und bereits dem Schläfenflügel angehört (s. S. 64). Bei den Wiederkäuern und dem Schweine verschmilzt das For. rotundum mit der Fissura orbitalis zu einem großen *For. orbitorotundum*. Zu diesen Löchern gesellt sich bei dem Rinde, den Fleischfressern und dem Menschen noch das im Temporalflügel gelegene *For. ovale* (s. S. 64). Dicht aboral von den ersterwähnten Öffnungen befindet sich (ausgenommen Fleischfresser) eine Knochengräte, *Crista pterygoidea*.

Abb. 110. Abb. 111. Abb. 114

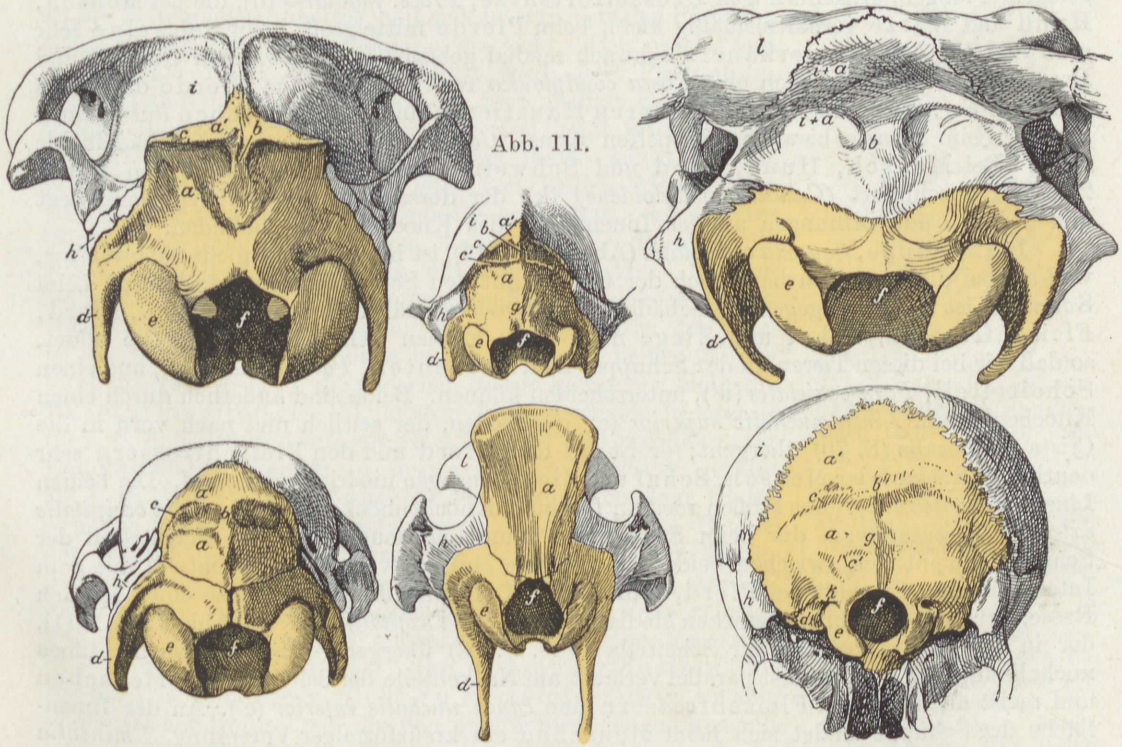

Abb. 112. Abb. 113. Abb. 115.

Abb. 110—115. Nackenseitige Wand des Schädels vom erwachsenen Pferd (Abb. 110), Fohlen (Abb. 111), Hund (Abb. 112), Schwein (Abb. 113), Rind (Abb. 114) und Mensch (Abb. 115). Das Hinterhauptsbein ist in allen Abbildungen graugelb getönt.

a Pars nuchalis der Squama occipitalis (beim Rinde verschmolzen mit dem Planum occipitale des Scheitelbeins); a′ Pars parietalis der Squama occipitalis; b Protuberantia occipitalis externa; c Linea nuchalis superior; c′ Linea nuchalis inferior; d Proc. jugularis; e Condylus occipitalis; f For. occipitale magnum; g Crista occipitalis externa; h Pars mastoidea des Schläfenbeins; i Scheitelbein (beim Rinde Planum occipitale des Scheitelbeins, verschmolzen mit der Squama occipitalis [a]; k Canalis condyloideus; l Stirnbein.

b) Das **Hinterhauptsbein, Os occipitale** (Abb. 110—115, 132 H, 133, 141 O, 144 H, 152 a, 156 I), bildet die Nackenwand des Schädels, beim Rinde jedoch nur deren ventrale Hälfte (Abb. 114); es erstreckt sich auch auf die Schädelbasis und mit Ausnahme des Rindes zu einem kleinen Teile, *Pars parietalis* (Abb. 110—113, 115 a′), noch auf die Schädeldecke. Es besteht größtenteils aus Substantia spongiosa und verbindet sich mit dem Parietale, Temporale und Sphenoidale, umschließt das *For. occipitale magnum* (f) und besteht aus einem an der Schädelbasis gelegenen Basalteil, 2 seitlich vom For. magnum gelegenen Seitenteilen (d und e) und einem dorsal von diesem befindlichen Schuppenteil (a, a′), die in den ersten Monaten nach der Geburt durch dünne Nahtknorpel getrennt sind. An der *Pars basilaris* (Abb. 133 b) unterscheidet man eine etwas ausgehöhlte Innenfläche, die an der Grenze zum Keilbeine beim Pferd eine quere Knochenleiste, *Crista sphenooccipitalis*,

bildet, ferner 2 Seitenränder, die einen Teil des For. lacerum et jugulare (s. S. 83) begrenzen, und eine gewölbte Außenfläche, die bei Mensch und Fleischfressern median einen flachen Höcker, *Tuberculum pharyngeum N.*, zur Anheftung eines fibrösen Streifens der hinteren Rachenwand trägt. Seitlich vom Tuberculum pharyngeum findet sich jederseits auch bei den andern Haustieren ein kleiner Muskelhöcker, *Tubercula muscularia* nach Skoda [885], für den Ansatz der Kopfbeuger. Die Tubercula muscularia gehören entweder nur dem Os occipitale (Schaf, kurzköpfiges Schwein) oder nur dem Os sphenoidale (meist Pferd) oder beiden an (manchmal Pferd, stets Rind, Ziege, Hund und langköpfiges Schwein).

Die *Partes laterales* zerfallen in die gewölbten Gelenkfortsätze, *Condyli occipitales* (Abb. 110—115 e), die das For. magnum seitlich begrenzen, und die seitlich von diesen gelegenen langen, griffelförmigen Drosselfortsätze, *Procc. jugulares* (d), die bei Mensch, Hund und Katze verhältnismäßig klein, beim Pferde mittelgroß, beim Schweine sehr groß und bei den Wiederkäuern schwach medial gebogen sind. Zwischen Gelenk- und Drosselfortsatz befindet sich eine *Fossa condyloidea ventralis*, die beim Pferde durch ein einfaches *For. hypoglossi*, bei den anderen Haustieren und beim Menschen durch einen kurzen, beim Rinde bisweilen doppelten Kanal, *Canalis hypoglossi*, in die Schädelhöhle führt. Bei Mensch, Hund, Rind und Schwein werden die Seitenteile von einem 2. Kanal durchbohrt *(Canalis condyloideus)* (k), der dorsal vom Canalis hypoglossi liegt und dessen beide Öffnungen an der Innenfläche des Knochens sich befinden.

Die Schuppe, *Squama occipitalis* (Abb. 110—115), ist beim Rinde nicht nachweisbar, weil sie bei diesem schon bald nach der Geburt mit den Scheitelbeinen verschmilzt; beim Schwein ist sie scharf gegen die Schädeldecke abgesetzt, während sie bei Mensch, Pferd, Fleischfressern, Schaf und Ziege noch einen kleinen Teil der Schädeldecke bildet, so daß wir bei diesen Tieren an der Schuppe einen Nackenteil, *Pars nuchalis* (a), und einen Scheitelteil, *Pars parietalis* (a'), unterscheiden können. Beide sind äußerlich durch einen Knochenkamm, *Linea nuchalis superior* (c), geschieden, der seitlich und nach vorn in die Crista temporalis (S. 70) übergeht; er ist bei dem Pferd und den Fleischfressern sehr deutlich und scharf, bei Mensch, Schaf und Ziege hingegen niedrig und stumpf. Die beiden Lineae nuchales superiores stoßen median in einem Knochenhöcker, *Protuberantia occipitalis externa* (b), zusammen, der beim Schweine kaum angedeutet ist. Der Scheitelteil der Schuppe schiebt sich zwischen beide Scheitelbeine ein und verschmilzt eventuell mit dem Interparietale. Er zeigt bei Pferd, Hund und Katze an der Außenfläche einen je nach Rasse, Art usw. verschieden starken Mediankamm, *Crista sagittalis externa* (Abb. 110 u. 111), der in den entsprechenden der Scheitelbeine (s. S. 68) übergeht. Ventral von der Linea nuchalis superior und ihr fast parallel verläuft am Nackenteile der Schuppe beim Menschen und meist auch bei den Fleischfressern eine *Linea nuchalis inferior* (c'). An der Innenfläche der Schuppe findet sich beim Menschen ein kreuzförmiger Vorsprung, *Eminentia cruciata*, dessen Mittelpunkt als *Protuberantia occipitalis interna* stärker vorspringt; beiden dürfte bei Pferd und Fleischfressern das Tentorium osseum entsprechen (s. S. 67).

c) Das unpaare **Siebbein, Os ethmoidale** (Abb. 116), trennt die Schädel- von der Nasenhöhle und verbindet sich mit dem Os frontale, sphenoidale und palatinum und dem Vomer und bei den Wiederkäuern und dem Schwein auch mit der Maxilla.

Es entsteht am aboralen Teile der knorpeligen Nasenkapsel; diese ist einem allseitig durch Platten abgeschlossenen, nur nasal in geringer Ausdehnung offenen Kästchen zu vergleichen, dessen Innenraum durch eine mediane Scheidewand halbiert ist. Bei dem Entstehen des knöchernen Siebbeins bleiben unter Verschwinden des Knorpels Lücken in der Wand des Siebbeins, die von benachbarten Knochen (an der Decke des Siebbeins vom Frontale, an der Seitenwand durch die Orbitalflügel des Sphenoidale und das Palatinum, an der ventralen Wand vom Vomer) bedeckt werden. Die aborale Wand wird zur Siebplatte, die Seitenwände werden zu den Seitenplatten und die Scheidewand zur *Lamina perpendicularis* des Siebbeins. Die Seitenplatte beteiligt sich beim Menschen an der Bildung der medialen Augenhöhlenwand und beim Schwein (als *Os planum*) an der Begrenzung der Fossa pterygopalatina (Abb. 152 14). Dieser Teil der Seitenplatte heißt *Lamina papyracea*. Die ventrale Wand wird jederseits im wesentlichen von der *Lamina transversalis* gebildet, die als ein besonderer Knochen angelegt wird, später aber mit dem Vomer verschmilzt. Die *Lamina perpendicularis* ist eine mediane Knochentafel, die sich in die Nasenscheidewand fortsetzt; ihr aboraler Rand ist frei und der Schädelhöhle zugekehrt;

beim Menschen bildet er einen bedeutenden Vorsprung, *Crista galli,* der bei den Haustieren fehlt; man nennt aber so bei ihnen den freien Rand der Lamina perpendicularis. Von der Lamina perpendicularis geht ganz nahe deren freiem Rande jederseits in fast rechtem Winkel die *Lamina cribrosa* ab; sie ist beim Menschen nur schmal, bei den Haustieren erheblich breiter und zur *Fossa ethmoidalis* vertieft; sie ist von zahlreichen feinen Öffnungen, den *Forr. cribrosa,* durchbohrt. An ihrem lateralen Rande befindet sich das *For. ethmoidale* (s. S. 64 u. 69).

In den beiden von diesem Plattensystem umschlossenen Räumen werden die Seitenmassen des Siebbeins aus den Seitenplatten entwickelt. Jede Seitenmasse enthält eine Anzahl *Ethmoturbinalia* (Abb. 116 I—IV, 1—12). Jedes Ethmoturbinale stellt nach Paulli [696] eine Platte dar, die sich mit ihrem kaudalen Rand an die Lamina cribrosa und mit dem lateralen an die Seitenplatte anheftet und sich in transversaler Richtung gegen die Lamina perpendicularis erstreckt. Der nasale und der mediale Rand sind frei. Meist wird diese Plattenform jedoch dadurch kompliziert, daß der freie mediale Rand tütenförmig eingerollt ist. Der eingerollte Teil heißt Riechwulst des Ethmoturbinale (II′, II″), die Platte selbst Basallamelle (II). Von der einen oder von beiden Flächen der Basallamelle können wieder eingerollte sekundäre oder tertiäre Blätter entspringen; außerdem kann sich die Basallamelle teilen, so daß 2 Riechwülste entstehen (II′, II″). Bei den Haussäugetieren sind die Ethmoturbinalien in mehreren Reihen nebeneinander gelagert. Die mit ihren Riechwülsten bis nahe an die Lamina perpendicularis heranreichenden heißen Endoturbinalien (I—IV), die zwischen diesen gelegenen kleineren Ektoturbinalien (1—12); letztere können wieder in laterale (2, 3, 5, 6, 8, 10) und mediale (1, 4, 7, 9, 11, 12) zerfallen. Die Endoturbinalien werden in dorsoventraler Richtung gezählt als I, II, III, IV usw. Zwischen den Endoturbinalien finden sich die spaltförmigen *Meatus ethmoidales,* die vom Grunde der Nasenhöhle in das Innere der Ethmoturbinalien führen und in derselben Richtung als 1., 2., 3. usw. gezählt werden; die Ethmoturbinalien sind außerdem durch die Forr. cribrosa von der Schädelhöhle aus zugängig. Die *Cellulae ethmoidales* des Menschen sind mit den Ethmoturbinalien des Siebbeins der Tiere nicht zu homologisieren; es sind pneumatische Hohlräume, die von den Siebbeingängen aus entstehen und den Stirnhöhlen der Wiederkäuer und des Schweines entsprechen dürften.

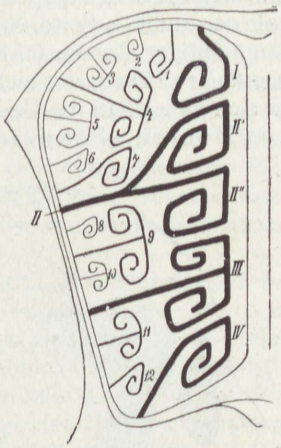

Abb. 116. Schematischer Schnitt durch die Nasenhöhle eines Säugetiers (nach Paulli [696]), dicht vor der Siebplatte und ihr parallel geführt, den Typus eines Siebbeins darstellend, dessen Ektoturbinalien in 2 Reihen geordnet sind, in einer medialen (1, 4, 7, 9, 11, 12) und in einer lateralen (2, 3, 5, 6, 8, 10). I—IV Endoturbinalien. Die Basallamelle des zweiten Endoturbinale (II) teilt sich in 2 Blätter, von denen jedes einen Riechwulst (II′ und II″) bildet.

d) Das **Zwischenscheitelbein, Os interparietale,** ist ein kleiner, platter, länglich-viereckiger, unpaarer Knochen, der zwischen die beiden Parietalia und die Squama occipitalis eingeschoben ist, dem Schweine fehlt und bei dem Menschen und den Haustieren schon vor der Geburt oder ganz kurze Zeit nachher (nur bei der Katze erst später) mit dem Occipitale (Mensch und Fleischfresser) oder mit dem Parietale (Rind) oder mit beiden (Pferd) verschmilzt (s. v. Huene [403]). Es trägt bei Pferd und Fleischfressern innen den knöchernen Sichelfortsatz, der mit dem grätenartig vorspringenden aboralen Rande des Parietale das *Tentorium osseum* bildet; dieses dürfte der Eminentia cruciata mit der Protuberantia occipitalis interna beim Menschen (s. S. 66) entsprechen.

e) Das **Scheitelbein, Os parietale** (Abb. 110—115 i, 117 2, 135 P, 141 Pt, 146 s, 147 S, 152 b, 153 S, 157 II u. 158 II), bildet den größten Teil des Schädeldaches und erstreckt sich auch noch auf die Schädelseitenwand. Nur beim Rinde liegt es an der Genick- und Seitenwand des Schädels; es zeigt hier so abweichende Verhältnisse, daß auf die besondere Beschreibung dieses Knochens des Rindes (S. 101) verwiesen sei. Bei Mensch, Pferd und Fleischfressern ist das Scheitelbein ein m. o. w. schalenförmiger Knochen, dessen Außenfläche, *Facies parietalis,* von der Schädeldecke allmählich zur Schädelseitenwand abfällt. An der Grenze vom Schädeldach- zum Schädelseitenwandteil, *Planum parietale* und *temporale,* verläuft beim Menschen die bogenförmige *Linea temporalis.* Beim Schwein erfolgt der

Abfall vom Schädeldache zur Schädelseitenwand fast rechtwinklig, so daß die Linea temporalis scharfkantig wird (Abb. 152 4); bei Schaf und Ziege bildet das Scheitelbein einen fast hufeisenförmigen Knochen, dessen Scheitelstück an der halswärts abfallenden Schädeldecke liegt (Planum parietale) und dessen Schenkel sich vom Scheitelstück aus unter fast rechtem Winkel an der Schädelseitenwand nasal erstrecken (Planum temporale). Beide Teile sind durch die niedrige Linea temporalis geschieden.

Das Parietale verbindet sich außer mit dem Interparietale mit dem Occipitale, *Sutura lambdoidea,* dem Temporale, *Sut. squamosa,* dem Frontale, *Sut. coronalis,* und mit dem Parietale der anderen Seite, *Sut. sagittalis.* Die Sagittalnaht springt beim Pferd und bei Hunden langköpfiger Rassen (s. S. 115) vor in Form eines m. o. w. deutlichen Längskamms, *Crista sagittalis externa,* der sich halswärts in die Crista sagittalis des Occipitale und nasal, indem er sich gabelt, in die Cristae frontales externae fortsetzt; er entspricht der Linea temporalis von Mensch, Schwein, Schaf und Ziege. Fast in der Mitte der Außenfläche findet sich bei Mensch, Pferd und Fleischfressern das flache, verschwommene *Tuber parietale.* Die Innenfläche enthält dem Oberflächenrelief des Gehirns entsprechende *Impressiones digitatae* und *Juga cerebralia* und für Gefäße bestimmte *Sulci vasculosi;* sie beteiligt sich an der Bildung des Tentorium osseum (s. S. 67). Entlang der Sutura sagittalis findet sich meist eine niedrige Längsleiste, *Crista sagittalis interna,* zur Anheftung der Falx cerebri; neben der Crista sagittalis interna bleibt jederseits der flache *Sulcus sagittalis;* dieser geht auf das Zwischenscheitelbein über und läuft jederseits in einen quergerichteten Schenkel, *Sulcus transversus,* aus. Bei älteren Rindern und Schweinen erstrecken sich die Stirnhöhlen in die Scheitelbeine.

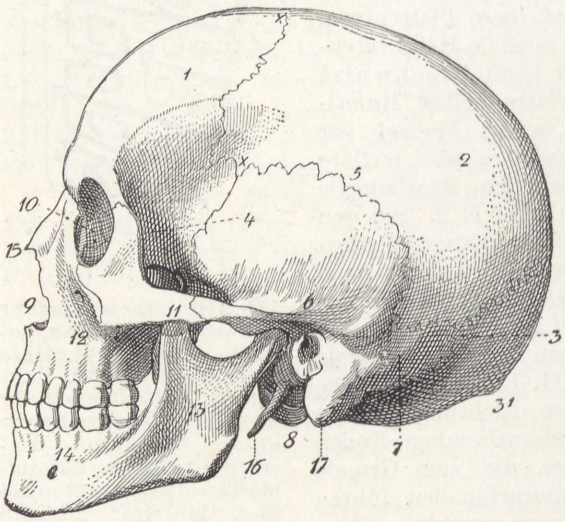

Abb. 117. Seitenansicht des menschlichen Schädels. 1/3 der natürl. Größe (nach Leunis). 1 Os frontale; 2 Os parietale; 3 Os occipitale; 3′ Protuberantia occipitalis ext.; 4 Ala temporalis ossis sphenoidalis; 5 Sutura parietotemporalis; 6 Os temporale (unterhalb der Ziffer 6 der Porus acusticus ext.); 7 Pars mastoidea des Schläfenbeins; 8 Proc. condyloideus des Os occipitale; 9 Apertura nasalis ossea; 10 Os lacrimale; 11 Os zygomaticum; 12 Maxilla; 13 Ramus mandibulae; 14 Corpus mandibulae (dicht unter der Ziffer 14 das For. mentale); 15 Os nasale; 16 Proc. styloideus und 17 Proc. mastoideus des Schläfenbeins. x x Sutura coronalis s. parietofrontalis.

f) **Stirnbein, Os frontale** (Abb. 117 1, 131 St., 135 F, 141, 146 1, 147 St, 152 c, 153 St, 157 III, 158 III). Das zwischen Parietale und Nasale eingeschobene Stirnbein bildet die Grundlage der Regio frontalis *(Pars frontalis),* erstreckt sich aber, besonders beim Menschen, auch in die Regio nasalis *(Pars nasalis)* und beteiligt sich an der Bildung der Orbita *(Pars orbitalis),* der Schläfengrube *(Pars temporalis)* und der Schädelhöhle; nur beim Rinde reicht es bis zur Nackenwand des Schädels, so daß es die gesamte Decke der Schädelhöhle bildet (Abb. 146 1). Stirn- und Nasenteil fließen bei den Haustieren zur *Pars nasofrontalis* zusammen. Das Stirnbein verbindet sich außer mit dem der anderen Seite mit dem Nasale, Lacrimale, Sphenoidale, Ethmoidale und Parietale, beim Pferd auch noch mit dem Temporale und Palatinum, bei den Wiederkäuern mit dem Zygomaticum und bei den Fleischfressern mit dem Palatinum.

Die *Pars nasofrontalis* ist an der Oberfläche beim Menschen stark und regelmäßig, bei Fleischfresser, Schaf und Ziege schwach und unregelmäßig gewölbt und bei Pferd, Rind und Schwein eben oder fast eben. Beim Hunde fällt die Oberfläche nach der Medianebene zu etwas ab, so daß eine Längsfurche entsteht. An der Pars frontalis bemerkt man ungefähr in der Mitte bei Schwein und Wiederkäuern das *For. supraorbitale,* das durch den gleichnamigen Kanal in die Orbita führt und in eine nasal und beim Rind auch aboral verlaufende flache Rinne, *Sulcus supraorbitalis,* sich fortsetzt. Den Fleischfressern fehlt das For. supraorbitale; beim Pferde durchbohrt es den Ursprungsteil des Proc. zygomaticus (s. S. 86); beim Menschen bildet es da, wo der Margo supraorbitalis sich gegen die Pars

nasalis abflacht, einen Ausschnitt oder ein Loch. Gegen den Schläfenteil ist die Pars frontalis durch die *Crista frontalis externa* abgesetzt, die bei Mensch, Schaf, Ziege und Schwein nur unbedeutend, bei Rind, Fleischfressern und Pferd stärker ist und sich bei Hund und Pferd aboral in die Crista sagittalis externa fortsetzt. Ungefähr von der Mitte des lateralen Randes der Pars nasofrontalis entspringt der ventrolateral gerichtete *Proc. zygomaticus,* der die aborale Begrenzung des Orbitaeinganges bilden hilft. Beim Pferde reicht er bis zum Jochbogen und verbindet sich mit dem Jochfortsatze des Temporale; bei Mensch und Wiederkäuern vereinigt er sich mit dem Proc. frontalis des Zygomaticum ungefähr in der Mitte des aboralen Randes des Orbitaeinganges; bei Schwein und Karnivoren ist der Fortsatz so klein, daß er den Jochbogen nicht erreicht und eine Lücke bleibt, die durch das Orbitalband verschlossen wird. An seiner Unterfläche ist er flachgrubig vertieft zur Aufnahme der Tränendrüse, *Fossa glandulae lacrimalis.* Bei den Wiederkäuern entspringt von der Pars frontalis (nahe dem kaudolateralen Winkel) der Hornfortsatz, *Proc. cornualis.* Beim Menschen und Hund erhebt sich dicht über der Pars nasalis der bogenförmig emporsteigende *Arcus superciliaris;* zwischen den beiderseitigen Bögen liegt beim Menschen eine meist platte Fläche, *Glabella,* der vielleicht die mediane Rinne der Hunde vergleichbar ist.

Die *Pars orbitalis* bildet den größten Teil der medialen Orbitawand und zeigt bei Mensch, Pferd und Wiederkäuern an der Grenze zur Pars temporalis eine m. o. w. dreieckige *Incisura sphenoidalis* zur Aufnahme der Ala orbitalis des Keilbeins. Nahe ihrem ventralen Rande wird sie vom *For. ethmoidale* (s. S. 64 u. 67) durchbohrt. Bei den Wiederkäuern und dem Schweine befindet sich dorsal vom For. ethmoidale die Orbitalöffnung des *Canalis supraorbitalis* (s. S. 68). Etwas ventral vom Ursprunge des Proc. zygomaticus besitzt die Pars orbitalis die flache Rollgrube, *Fossa trochlearis.* — Von der kleinen (bei Schwein, Schaf und Ziege fast ganz geschwundenen) *Pars temporalis* ist die Pars orbitalis durch eine m. o. w. deutliche Knochenleiste, *Crista orbitalis aboralis* (S. 96), getrennt.

Zwischen den beiden Platten des Knochens befindet sich die Stirnhöhle, *Sinus frontalis,* die sich bei Rind und Schwein durch den ganzen Knochen erstreckt und beim Rinde sogar noch in den Hornfortsatz reicht, während sie bei dem Pferde, den Fleischfressern und i. d. R. auch bei Schaf und Ziege nur in den nasalen $^3/_4$ oder $^4/_5$ des Knochens sich findet. Die beiderseitigen Stirnhöhlen sind durch das *Septum sinuum frontalium* geschieden, während die Höhle jeder Seite i. d. R. mit den übrigen Kopfhöhlen kommuniziert (s. Atmungsorgane). Zwischen die Innenplatten der beiden Stirnbeine schiebt sich nasal das Siebbein ein.

Maggi [583] hat bei einigen Hunderassen besondere *Ossa supraorbitalia* gefunden.

g) Das **Schläfenbein, Os temporale** (Abb. 117 6 u. 7, 131 u. 132 Sch, 134, 135 u. 141 T, 144 Sch, 147 Sch, 152 m, 153 Sch, 156 II, II a, II b, 157 XI u. 158 VI), bildet den größten Teil der Seitenwand der Schädelhöhle. Es verbindet sich mit dem Occipitale, Sphenoidale, Parietale und Zygomaticum, bei Pferd, Schwein und Wiederkäuern auch mit dem Frontale. Es zerfällt in die Schläfenbeinschuppe, *Squama temporalis (Squamosum),* die mit dem Parietale die Schläfengegend bildet, und die Felsenbeinpyramide. Letztere zerfällt wieder in die *Pars petrosa (Petrosum), Pars mastoidea (Mastoideum)* und *Pars tympanica (Tympanicum).* Bei Mensch, Wiederkäuern und Fleischfressern verschmelzen alle diese Teile zu einem Knochen, an dem die ursprünglichen Verhältnisse stark verwischt sind. Beim erwachsenen Pferde sind die Teile der Felsenbeinpyramide miteinander verschmolzen, die Pyramide bleibt aber dauernd von der Squama getrennt; beim Schweine verschmelzen Pars tympanica und Squama und bleiben vom Perioticum (Pars petrosa und mastoidea) getrennt.

1. Die **Schläfenbeinschuppe, Squama temporalis,** bildet einen fast schalenartigen Knochen, dessen der Schädelhöhle zugekehrte Innenfläche infolge der Schuppennahtbildung erheblich kleiner ist als die Außenfläche; beim Rinde verbindet sie sich sogar fast vollständig mit dem Occipitale und Parietale, so daß sie bei ihm die Schädelhöhle nicht oder nur wenig direkt begrenzen hilft. Von der Außenfläche entspringt der *Proc. zygomaticus,* der zunächst lateral vorspringt und dann nasal umbiegt, um mit dem Proc. temporalis des Jochbeins den *Arcus zygomaticus* zu bilden. Die ventrale Seite seines Ursprungsabschnittes trägt die *Facies articularis* für den Gelenkfortsatz des Unterkiefers. Sie besteht bei Mensch und Pferd aus einer quergestellten Gelenkwalze, *Tuberculum articulare,* und einer dahinter liegenden queren Gelenkvertiefung, *Fossa mandibularis.* Bei den

Wiederkäuern und dem Schwein ist die Fossa mandibularis sehr schmal, kaum erkennbar und das quergestellte Tuberculum articulare sehr flach; bei den Fleischfressern ist nur eine seichte Fossa mandibularis vorhanden. Dicht aboral von der Fossa mandibularis befindet sich ein bei Pferd und Fleischfressern starker, bei Wiederkäuern und Schwein rudimentärer *Proc. postglenoidalis*, der beim Menschen fehlt; dicht aboral von ihm liegt bei Pferd, Wiederkäuern und Hund die äußere Öffnung des *Meatus temporalis* (s. unten), die bei den Wiederkäuern i. d. R. doppelt oder dreifach ist. Der Proc. zygomaticus verbindet sich außer mit dem Proc. temporalis des Zygomaticum beim Pferd auch mit dem Proc. zygomaticus des Frontale. Dorsal und aboral vom äußeren Gehörgange setzt sich die Schläfenbeinschuppe in den *Proc. caudalis* (*occipitalis* nach Schmaltz [841]) fort, der bis zur Hinterhauptsschuppe reicht und dem Os parietale sich anlegt. An seiner medialen Fläche findet sich eine gewundene Rinne, die mit einer korrespondierenden Rinne am Felsenbeine den *Meatus temporalis* (s. bei den einzelnen Tierarten) bildet. Zwischen äußerem Gehörgang und Pars mastoidea springt der Proc. caudalis bei Pferd, Schwein, Schaf und Ziege in ventraler Richtung m. o. w. weit vor. An seiner lateralen Fläche verläuft als scharfe, beim Rind und vor allem beim Schweine besonders deutlich abgesetzte Leiste die *Crista temporalis*, die nasal in den dorsalen Rand des Proc. zygomaticus und aboral in die Linea nuchalis superior übergeht.

2. Die **Felsenbeinpyramide** bildet eine unregelmäßig viereckige, mit der Spitze kaudodorsal gekehrte Pyramide; sie zerfällt, wie S. 69 erwähnt, in die Pars mastoidea, tympanica und petrosa, von denen die Pars mastoidea zwischen Squama temporalis und Occipitale sich einschiebt, während die Pars petrosa der Schädelhöhle zugekehrt ist und die Pars tympanica zwischen den ersteren beiden im wesentlichen an der Schädelbasis liegt.

α) Die *Pars mastoidea* wird zum großen Teil von der Squama temporalis verdeckt und bildet beim Menschen einen ventral gerichteten starken *Proc. mastoideus* (Abb. 117 17), der durch eine tiefe Rinne, *Incisura mastoidea*, abgesetzt ist; er enthält die *Cellulae mastoideae*, die durch das *Antrum mastoideum* mit der Paukenhöhle (s. unten) in Verbindung stehen. Bei den Tieren fehlt er, nur beim Pferd ist er dadurch angedeutet, daß das nasoventrale Ende der Pars mastoidea als abgerundete Beule etwas vorspringt. Zwischen der Pars mastoidea und tympanica befindet sich das *For. stylomastoideum* als Ausgang des Fazialiskanals. Die Pars mastoidea beteiligt sich an der Bildung des *Meatus temporalis* (s. die einzelnen Tierarten).

β) Die *Pars tympanica* bildet eine bei Pferd und Fleischfressern mehr rundliche, bei Schwein und Wiederkäuern seitlich komprimierte und in die Länge gezogene, dünnwandige Knochenblase, die *Bulla ossea*, die die Paukenhöhle, *Cavum tympani*, enthält.

Diese ist bei Mensch, Hund, Schaf und Ziege ein einheitlicher Hohlraum, bei der Katze jedoch durch ein von der lateralen Wand der Paukenhöhle entspringendes und bis zu ihrer medialen Wand reichendes Septum geteilt. Beim Rind und Schwein ist der ventrale Abschnitt der Pars tympanica spongiös und enthält die *Cellulae tympanicae*, die mit der Paukenhöhle in Verbindung stehen und den Cellulae mastoideae hom. (s. oben) analog sind. Beim Pferde wird die der Paukenhöhle zugekehrte Fläche der Pars tympanica durch Septen, die vom inneren Ende des knöchernen äußeren Gehörganges ausgehen, in Nischen geteilt, die den Cellulae mastoideae des Menschen und den Cellulae tympanicae von Rind und Schwein entsprechen.

Die mediale Wand der Paukenhöhle wird durch die Pars petrosa gebildet; die Grenze zwischen letzterer und der Pars tympanica bleibt durch eine feine Spalte, *Fissura petrotympanica* im weiteren Sinne, angedeutet. Vom nasalen Ende der Bulla ossea entspringt der nasoventral gerichtete, beim Pferde lange, bei den Fleischfressern sehr kurze, bei den Wiederkäuern breite, beim Schweine grätenartige, beim Menschen fehlende *Proc. muscularis*, während an ihrem dorsalen Abschnitte der äußere Gehörgang, *Meatus acusticus externus*, mit der äußeren Gehöröffnung, *Porus acusticus externus*, sich befindet. Der Proc. muscularis ist nicht identisch mit dem *Proc. styloideus* des Menschen (Abb. 117 16), der den Tieren fehlt, ein Reststück des Stylohyoideum (s. Zungenbein) darstellt und im Proc. hyoideus (s. unten) aufgegangen sein dürfte. Der äußere Gehörgang ist bei Mensch, Pferd, Schaf und Ziege mittellang und mittelweit, bei Rind und Schwein lang und eng und bei den Fleischfressern so kurz, daß er nur einen einfachen Knochenring bildet (näheres s. Freund [266] und Honda [396]). Zwischen dem Proc. muscularis und dem Meatus acusticus ext. liegt die sehr feine Glasersche Spalte, *Fissura petrotympanica* im engeren Sinne (Abb. 131 20 u. 141 33), und ventrolateral von ihr der zur Anlagerung des großen Zungenbeinastes bestimmte *Proc. hyoideus*, der beim Pferde ziemlich kurz und

dick, bei den Wiederkäuern und noch mehr beim Schweine relativ lang und dünn und von einer Scheide umgeben, bei den Fleischfressern kaum angedeutet ist und dem Menschen fehlt. Längs des Proc. muscularis und ventromedial von ihm liegt die beim Menschen röhrenförmige, bei den Haustieren aber nur eine Rinne bzw. ein einfaches Loch darstellende knöcherne Hörtrompete, *Tuba auditiva ossea (Eustachii)*, und dicht medial von ihr wieder eine feine Spalte, die in den *Canalis petrosus* und damit in den Fazialiskanal führt. Beim Hunde liegt medial vom Canalis petrosus noch das *For. caroticum*, das in den im For. lacerum aborale ausmündenden Canalis caroticus führt. Von der Paukenhöhle führt weiterhin noch ein feiner Spalt als *Canaliculus tympanicus* zum Durchtritt des N. tympanicus nach dem For. lacerum aborale (in die Fossula petrosa [S. 87]).

γ) Die *Pars petrosa* enthält das innere Ohr. Fast in der Mitte ihrer der Schädelhöhle zugekehrten medialen Fläche befindet sich der *Porus acusticus internus*, der in den ganz kurzen inneren Gehörgang, *Meatus acusticus internus*, führt; dieser besitzt in der Tiefe *(Fundus meatus acustici int.)* die siebförmig durchbrochenen Eingangsöffnungen zum inneren Ohr und den Eingang zum Canalis facialis (s. S. 87). Kaudal und kaudoventral vom Porus acusticus int. befinden sich 2 feine Spalten, der Eingang zur Wasserleitung des Vorhofs und der Schnecke, *Apertura externa aquaeductus vestibuli* und *cochleae*. Der ventrale Rand hilft das For. lacerum begrenzen; die nasomediale Kante springt besonders bei Pferd und Fleischfressern als scharfe *Crista petrosa* vor, die beim Hunde nahe der Schädelbasis von dem kurzen *Canalis nervi trigemini* durchbohrt wird.

Die erwähnten Spalten und Kanäle: 1. Glasersche Spalte, 2. Canalis petrosus, 3. Canaliculus tympanicus befinden sich in dem knorpelig-fibrösen Verbindungsgewebe zwischen Pars tympanica und Pars petrosa, sind mithin strenggenommen alle 3 Fissurae petrotympanicae. Über die *Incisura nervi trigemini*, die Grube für das *Ganglion Gasseri*, *Fossula petrosa*, *Canaliculus mastoideus* s. S. 87.

h) Das **Oberkieferbein, Maxilla** (Abb. 117 12, 132 O, 134 u. 135 M, 144 u. 147 O, 151 9, 152 f, 156 X, 157 VIII, 158 VIII), bildet den größten Teil der knöchernen Grundlage des Gesichtsseitenteils und beim Menschen auch noch die Decke der knöchernen Mundspalte, die bei den Haustieren vom Os incisivum hergestellt wird (s. S. 72). Die Maxilla verbindet sich mit allen anderen Gesichtsknochen; zwischen ihren beiden Platten befindet sich die Kieferhöhle, *Sinus maxillaris*, die jedoch auch noch von anderen Gesichtsknochen begrenzt wird. An der äußeren Fläche der Maxilla, die am maxillaren Hakenzahne niedrig beginnt und augenhöhlenwärts immer höher wird, bemerkt man, entsprechend den Wurzeln der Zähne, flach gewölbte Zahnleisten, *Juga alveolaria*, und das *For. infraorbitale*, das sich bei Pferd, Hund und Schwein dorsal vom 3., beim Rinde dorsal vom 1., bei Schaf, Ziege und Katze dorsal vom 2. Backzahn und beim Menschen ganz nahe der Orbita, dorsal vom 1. bis 2. Backzahne, befindet und in den *Canalis infraorbitalis* führt, der bei den Haustieren mit dem *For. maxillare* in die Fossa pterygopalatina, beim Menschen aber in die Orbita mündet und bei der Katze so kurz ist, daß er fast nur ein Loch darstellt. Von ihm zweigt ganz nahe dem For. infraorbitale oder sogar erst an diesem (Schwein) ein feiner Kanal ab, der zu den oberen Schneidezähnen verläuft, *Canalis alveolaris incisivus sup.* Kaudoventral vom For. infraorbitale findet sich bei den Wiederkäuern die Gesichtsbeule, *Tuber malare*, beim Pferde die lange Gesichtsleiste, *Crista facialis (zygomatica N. V.)*, die sich noch auf das Zygomaticum erstreckt; beim Schwein ist ein Mittelding zwischen Beule und Leiste vorhanden. Der ventrale Rand des Knochens, *Limbus alveolaris*, enthält die Alveolen für die Backzähne (7 beim Schweine, 6 bei Pferd, Hund und Wiederkäuern, 5 beim Menschen, 4 bei der Katze). Vor dem 1. Backzahn ist der ventrale Rand bei den Haustieren ohne Zahn, *Margo interalveolaris;* erst nahe der Grenze zum Incisivum enthält er bei dem Schweine, den Fleischfressern und dem männlichen Pferd eine Alveole für den Hakenzahn. Beim Menschen folgen Schneide-, Haken- und Backzähne ohne Zwischenraum direkt aufeinander. Bei Fleischfressern und Schwein ist der Margo interalveolaris kurz, bei Pferd und Wiederkäuern lang. Das aborale Ende des Alveolarrandes ist verdickt zum *Tuber maxillare*, das am schwächsten bei den Fleischfressern, am stärksten beim Schwein ist und bei den ersteren und auch beim Rind am kaudomedialen Winkel in den kleinen *Proc. pterygoideus* ausgeht. Medial von der Beule befindet sich, von der Maxilla und dem Palatinum gebildet, die *Fossa pterygopalatina*, deren Wand das *For. palatinum aborale*, das *For. sphenopalatinum* und das *For. maxillare* enthält; sie ist bei dem Pferd und den Fleischfressern flach, bei den Wiederkäuern

und noch mehr beim Schweine schmal und tief. Bei Pferd, Wiederkäuern und Schwein liegen das For. palatinum aborale ventral und das For. sphenopalatinum und maxillare dorsal von diesem, und zwar das erstere medial, das letztere lateral; bei den Wiederkäuern ist das For. sphenopalatinum sehr groß; beim Schwein ist das For. maxillare sehr weit, während das For. palatinum aborale eng ist und bei starkem Tuber maxillare versteckt liegt. Bei Hund und Katze liegt das For. sphenopalatinum dicht dorsal vom For. palatinum aborale und das For. maxillare lateral und nasal von beiden; letzteres ist ziemlich groß, die beiden ersteren sind klein und rundlich-oval. Beim Menschen befinden sich in der Fossa pterygopalatina nur das For. palatinum aborale (lateral) und das For. sphenopalatinum (medial), während das For. maxillare in der ventralen Wand der knöchernen Orbita liegt.

Vom Alveolarrande geht medial in fast rechtem Winkel der *Processus palatinus* ab, der den größten Teil des knöchernen Gaumens bildet, median an den der anderen Seite stößt *(Sutura palatina)* und gemeinsam mit dem Proc. palatinus des Incisivum und dem Körper der Maxilla die *Fissura palatina* begrenzt, die dicht aboral von den Schneidezähnen liegt (s. unten). Bei den Wiederkäuern findet sich zwischen den beiden Platten des Proc. palatinus der geräumige *Sinus palatinus;* die Mundhöhlenfläche des Proc. palatinus zeigt nahe dem Alveolarrande den flachen *Sulcus palatinus,* der kaudal durch das *For. palatinum majus* in den *Canalis palatinus* führt; dieser öffnet sich durch das For. palatinum aborale (s. oben) in die Fossa pterygopalatina. Das For. palatinum majus liegt bei Mensch, Pferd, Schaf und Ziege und meist auch bei den Fleischfressern zwischen dem Proc. palatinus, der Maxilla und der Pars horizontalis des Palatinum, beim Rinde vollständig in letzterer und beim Schweine vollständig im Proc. palatinus der Maxilla. An der Nasenhöhlenfläche des Proc. palatinus findet sich median die *Crista nasalis* zur Anlagerung des Vomer. An der *Facies nasalis* des Oberkieferkörpers befindet sich die schwache *Crista conchalis ventralis* zum Ansatze der ventralen Nasenmuschel und dorsal von ihr als Verlängerung des knöchernen Tränenkanals der *Sulcus lacrimalis.*

i) Die **Zwischenkieferbeine, Ossa incisiva** *(Ossa intermaxillaria)* (Abb. 132 Z, 134 u. 135 J, 144 Z, 146 3, 147 Z, 152 e, 153 Z, 156 XI, 157 VII u. 158 IX), finden sich selbständig nur bei den Tieren; beim Menschen verwachsen sie während der Fötalzeit mit dem Os maxillare zur Maxilla. Sie bilden die knöcherne Grundlage der Gesichtsspitze und des apikalen Teiles des knöchernen Gaumens und zerfallen in den Körper, den Nasen- und den Gaumenfortsatz. Der Körper, *Corpus,* trägt bei Pferd, Fleischfressern und Schwein 3 Alveolen für die Schneidezähne, während er bei den Wiederkäuern keine Zähne enthält und deshalb platt erscheint. An die Schneidezähne schließt sich der *Margo interalveolaris* an, der beim Hengste, bei den Fleischfressern und dem Schweine die an der Grenze vom Zwischen- zum Oberkieferbein gelegene Alveole für den maxillaren Hakenzahn enthält. Median stößt der Körper an den der anderen Seite, doch bleibt zwischen beiden das *For. incisivum,* das bei den Fleischfressern sehr eng ist und bei den Wiederkäuern und dem Schweine durch eine Spalte ersetzt wird. Der *Proc. nasalis* erstreckt sich bis zum Nasenbein und hilft den Nasen-Kieferausschnitt, *Incisura nasomaxillaris* (s. S. 73), begrenzen. Der Proc. nasalis ist bei Wiederkäuern, Schwein und Fleischfressern seitlich abgeplattet mit scharfem, beim Pferde mehr rund mit stumpfem freien Rande. Der *Proc. palatinus* bildet den apikalen Teil des knöchernen Gaumens, stößt median an den der anderen Seite und aboral an den Gaumenfortsatz der Maxilla. Zwischen ihm, dem Körper und dem Proc. palatinus der Maxilla bleibt die *Fissura palatina,* die bei den Wiederkäuern und dem Schweine sehr groß, bei den Fleischfressern mittelgroß und beim Pferde längsoval und relativ am kleinsten und schmalsten ist.

k) Die **Nasenbeine, Ossa nasalia** (Abb. 117 15, 134 u. 135 N, 146 2, 147 N, 151 7, 152 d, 153 N, 157 VI, 158 VII), bilden die knöcherne Grundlage des Nasenrückens und haben eine beim Schweine schwach, bei den Wiederkäuern stark gewölbte Außen- und eine ausgehöhlte Innenfläche, welche die *Crista conchalis dorsalis* zum Ansatze der dorsalen Nasenmuschel trägt. Ihr medialer Rand verbindet sich mit dem der andern Seite durch eine falsche Naht und ist bei den Fleischfressern flächenartig verbreitert; ihr lateraler Rand grenzt an das Frontale, Incisivum und die Maxilla, bei Wiederkäuern und Pferd außerdem noch an das Lacrimale, bei den Wiederkäuern jedoch so, daß zwischen den genannten Knochen eine Dauerfontanelle bleibt (s. S. 21). Das aborale Ende des Nasale stößt an das Frontale, das freie Ende läuft bei Pferd, Schwein und Schaf in Verlängerung

des medialen Randes in den *Proc. nasalis* aus, dessen lateraler Rand den Nasen-Kiefer-ausschnitt, *Incisura nasomaxillaris* (s. S. 72 u. Abb. 134 18), begrenzen hilft. Bei den Fleischfressern bildet der Fortsatz die Verlängerung des lateralen Randes, so daß die beiden Fortsätze einen fast halbkreisförmigen Ausschnitt begrenzen. Beim Rind und meist auch bei der Ziege ist das freie Ende gespalten, was nach Perna [702] auf die Entstehung des Nasenbeins aus einem lateralen und einem medialen Teile zurückzuführen ist. Beim Menschen und bei den meisten Hunderassen sind die Nasenbeine in der Längsrichtung m. o. w. konkav, beim Schafe schwach konvex, bei den anderen Tieren eben. Nach Zimmerl [1056] kann beim Pferd und Schweine durch eine Quernaht ein kleines vorderes Stück vom Nasenbein abgetrennt sein.

l) Das **Jochbein, Os zygomaticum** (Abb. 117 11, 132 J, 134 u. 135 Z, 144 J, 146 6, 147 J, 152 h, 153 J, 156 VII, 157 u. 158 V), liegt jederseits am aboralen Teile des Gesichtes; es hilft die knöcherne Orbita und den Arcus zygomaticus bilden und verbindet sich mit der Maxilla, dem Lacrimale und Temporale, bei den Wiederkäuern auch mit dem Frontale. Wir unterscheiden an ihm eine der Kieferhöhle zugekehrte *Facies nasalis,* eine nach der Orbita gekehrte *Facies orbitalis* und eine am Gesichte gelegene *Facies facialis;* die beiden letzteren werden durch den *Margo orbitalis* voneinander getrennt. Beim Pferde trägt die Facies facialis nahe dem ventralen Rand eine Längsleiste, die Gesichtsleiste, *Crista facialis (Crista zygomatica N. V.),* die mit der gleichnamigen Leiste der Maxilla zusammenfließt. Der ventral von ihr gelegene schmale Abschnitt der Angesichtsfläche wird zur *Facies masseterica.* Bei den Wiederkäuern ist zwar auch eine kurze Crista facialis vorhanden, sie ist aber schwach und ∼förmig gebogen und an der ventralen Seite scharf abgegrenzt. Das aborale Ende des Knochens bildet den *Proc. temporalis,* der sich mit dem Proc. zygomaticus des Temporale zum *Arcus zygomaticus* verbindet. Vom dorsalen Rande des Jochbeins entspringt beim Menschen ein *Proc. frontosphenoidalis,* der sich mit dem Frontale und Sphenoidale verbindet. An seiner Stelle findet sich bei den Wiederkäuern, den Fleischfressern und dem Schwein ein *Proc. frontalis,* der nur bei den Wiederkäuern den Proc. zygomaticus des Frontale erreicht, bei Schwein, Hund und Katze aber nur einen kleinen Knochenfortsatz darstellt. Bei den Fleischfressern bildet der nasodorsale Teil einen *Proc. lacrimalis* und der nasoventrale einen *Proc. maxillaris.*

m) Das **Tränenbein, Os lacrimale** (Abb. 117 10, 134 u. 135 L, 141 L, 146 5, 5′, 147 T, 151 11, 152 g, 153 T, 157 u. 158 IV), ist ein kleiner, nahe dem medialen Augenwinkel zum Teil an der Seitenfläche des Gesichtes, zum Teil in der Orbita gelegener Knochen, der sich mit dem Frontale, Zygomaticum und der Maxilla, außerdem bei Pferd und Wiederkäuern mit dem Nasale und bei den Fleischfressern und dem Rinde mit dem Palatinum verbindet; er zeigt eine Orbital-, eine Angesichts- und eine mediale Fläche. Die *Facies orbitalis,* die von der Angesichtsfläche durch den *Margo orbitalis* geschieden wird, besitzt (mit Ausnahme des Schweines) nahe dem Rande den Tränentrichter, *Fossa sacci lacrimalis,* und aboral von diesem eine *Fossa muscularis* für den Ursprung des M. obliquus oculi ventralis. Bei den Wiederkäuern ist der Orbitalteil sehr groß und blasig aufgetrieben zur *Bulla lacrimalis.* Die *Facies facialis,* die bei den Wiederkäuern und dem Schweine sehr groß, beim Hunde sehr klein, beim Pferde mittelgroß ist und beim Menschen und bei der Katze fehlt, ist beim Schwein und Schafe flachgrubig vertieft, *Fossa lacrimalis ext.;* sie besitzt beim Schweine nahe dem Orbitalrande 2 *Forr. lacrimalia,* die in den anfangs doppelten Tränenkanal führen. Beim Pferde trägt sie den kleinen *Proc. lacrimalis oralis.* Ein 2. Fortsatz, *Proc. lacrimalis aboralis,* findet sich bei Pferd und Wiederkäuern am Orbitalrande. Die mediale Fläche ist fast in der Mitte durch den längsverlaufenden knöchernen Tränenkanal, *Canalis lacrimalis,* etwas aufgetrieben und beteiligt sich an der Begrenzung der Kieferhöhle; beim Rinde hat der Knochen eine besondere Höhle.

n) Das **Gaumenbein, Os palatinum** (Abb. 132 G, G′, 141 Pl, 144 G, G′, 147 G, 152 i, 156 V u. 157 IX), bildet jederseits mit seiner *Pars horizontalis* die knöcherne Grundlage des kaudalen Abschnittes des harten Gaumens, während es mit seiner *Pars perpendicularis* in die ventral von der Orbita gelegene Fossa pterygopalatina hineinragt. Es verbindet sich mit der Maxilla, dem Sphenoidale, Ethmoidale, Vomer und Pterygoideum, außerdem beim Pferde mit dem Frontale, beim Rinde mit dem Lacrimale und beim Hunde mit dem Frontale und Lacrimale. α) Am horizontalen Teile finden wir einen die Choanen begrenzenden freien Rand, der neben der Medianebene bei Hund, Katze, Schwein und Mensch und i. d. R. auch beim Pferd in einen kleinen Fortsatz, Choanenstachel, *Spina*

Vergleichstabelle der Nahtobliterationen und ihre Ordnung bei den Haussäugetieren (nach Ussow [971]).

	Pferd	Rind	Schaf	Schwein	Hund
Neugeboren	1. Hälften des Interparietale.	1. Hälften des Interparietale.	1. Hälften des Interparietale.	1. Hälften des Incisivum. 2. Interparietale u. Squama occipitalis.	1. Hälften des Interparietale.
$^1/_2$ Jahr	2. Basis und Seitenteile d. Occipitale. 3. Alae temporales u. Basisphenoidale. 4. Unterkiefersymphyse.	2. Interparietale u. Squama des Occipitale. 3. Parietale und Parietale. 4. Interparietale u. Parietale.	2. Parietale und Parietale. 3. Interparietale u. Parietalia. 4. Squama des Occipitale und Interparietale.	3. Basi- u. Praesphenoidale. 4. Os petrosum und Squama temporalis.	2. Interparietale u. Squama des Occipitale.
1 Jahr	5. Interparietale u. Parietalia. 6. Beide Seitenteile des Occipitale.	5. Parietalia und Squama occipitalis (Schläfengrube). 6. Os petrosum und Squama temporalis.	5. Die beiden Partes lateral. des Occipitale. 6. Partes later.u. Basis ossis occipitis.	5. Sphenoid. und Alae temporales. 6. Unterkiefersymphyse.	3. Basis u. Partes laterales des Occipitale. 4. Basisphenoid u. Occipitale.
1—2 Jahre	7. Squama und Partes later. d. Occipitale.	7. Basis u. Partes laterales des Occipitale. 8. Pars later. u. Pars later. des Occipitale.	7. Basisphenoid. u. Occipitale.	7. Parietale und Parietale.	5. Basi- u. Praephenoid. 6. Squama und Partes laterales des Occipitale.
2—3 Jahre	8. Basi- u. Praesphenoidale (n. Martin im 2. Jahre). 9. Parietale und Frontale.	9. Basi- u. Praesphenoid. 10. Sphenoid. und Occipitale.	8. Partes later. und Squama occipitalis.	8. Basis u. Partes laterales des Occipitale.	7. Os petrosum und Squama temporalis.
3—4 Jahre	10. Parietale und Parietale (n. Martin beginnt die Verknöcherung i. 1. Jahr u. ist im 3. Jahre beendet). 11. Occipitale und Sphenoidale.	11. Squama und Partes laterales d. Occipitale. 12. Frontale und Frontale (unregelmäßig, hintere Teile).	9. Alae temporales und Corpus des Sphenoidale.	9. Occipitale und Sphenoidale.	8. Corpus sphenoid. und Alae temporales.
4—5 Jahre	12. Beide Incisiva. 13. Parietale und Occipitale.	13. Temporale u. Occipitale.	10. Basi- u. Praesphenoidale. 11. Frontale und Parietale.	10. Interparietale (Parietale) u. Occipitale.	9. Parietale und Parietale. 10. Temporale u. Zygomaticum.
5—7 Jahre	14. Proc. zygomaticus des Temporale u. des Frontale. 15. Frontale und Frontale.	14. Temporale u. Parietale. 15. Parietale und Frontale (in d. Schläfengrube).	12. Frontale und Frontale. 13. Frontale und Zygomaticum. 14. Lacrimale und Frontale.	11. Parietale und Frontale. 12. Parietale und Temporale. 13. Frontale und Frontale.	11. Zygomaticum u. Lacrimale.

	Pferd	Rind	Schaf	Schwein	Hund
7—10 Jahre	16. Temporale u. Sphenoidale. 17. Proc. zygomaticus des Temporale u. Proc. temporalis des Zygomaticum.	16. Lacrimale und Frontale (nur in der Augenhöhle). 17. Parietale und Frontale (am Genickkamm).	—	14. Lacrimale und Zygomaticum. 15. Lacrimale und Frontale. 16. Maxilla und Zygomaticum. 17. Maxilla und Maxilla.	12. Frontale und Frontale. 13. Lacrimale und Zygomaticum. 14. Frontale und Parietale.
10—15 Jahre	18. Zygomaticum[1]) u. Lacrimale. 19. Lacrimale und Nasale. 20. Nasale und Frontale. 21. Temporale u. Parietale und Occipitale.	18. Temporale u. Sphenoidale. 19. Zygomaticum u. Maxilla.	—	—	15. Maxilla u. Zygomaticum. 16. Maxilla und Lacrimale. 17. Maxilla und Frontale.
15—40 Jahre	22. Maxilla und Zygomaticum. 23. Maxilla und Nasale. 24. Maxilla und Maxilla. 25. Maxilla und Incisivum.	20. Maxilla und Maxilla. 21. Unterkiefersymphyse.	—	—	—

nasalis aboralis, ausläuft. Ferner unterscheiden wir am horizontalen Teil eine *Facies nasalis,* die median die *Crista nasalis* zur Anlagerung des Vomer besitzt, und eine *Facies palatina.* An ihr findet sich das *For. palatinum majus* (S. 72), das in den *Canalis palatinus* führt, der mit dem For. palatinum aborale in der Fossa pterygopalatina beginnt (s. Oberkieferbein S. 72). Vom Gaumenkanal zweigen feine Kanälchen ab, die mit den *Forr. palatina minora* an der Mundhöhlenfläche der Pars horizontalis enden. Bei den Wiederkäuern enthält die Pars horizontalis eine größere Höhle, die mit der entsprechenden des Proc. palatinus der Maxilla den *Sinus palatinus* bildet. β) Der senkrechte Teil ist beim Schweine sehr klein, bei den Wiederkäuern sehr groß und schiebt sich zwischen die Maxilla, das Frontale, Sphenoidale und Pterygoideum und eventuell noch Lacrimale ein. Seine laterale Fläche, *Facies maxillaris,* ist mäßig vertieft und trägt zur Bildung der *Fossa pterygopalatina* bei; in dieser befinden sich das For. palatinum aborale, maxillare und sphenopalatinum (Näheres s. Oberkieferbein S. 71). Die mediale Fläche, *Facies nasalis,* begrenzt zum Teil noch die Choanen. Zwischen den beiden Platten des senkrechten Teiles befindet sich beim Pferd und geringgradig auch beim Schwein und Hund ein *Sinus palatinus,* der mit dem Sinus sphenoidalis und maxillaris zusammenfließt. γ) Zwischen horizontalem und senkrechtem Teil entspringt der Flügelfortsatz, *Proc. pterygoideus (pyramidalis N.),* der sich zwischen Pterygoid und Proc. pterygoideus des Sphenoidale erstreckt und bei den Wiederkäuern und Fleischfressern nur klein ist.

o) Das **Flügelbein, Os pterygoideum** (Abb. 132 F, 144 u. 147 F, 152 k, 156 IV u. 157 XII), ist bei den Haustieren jederseits ein kleiner, langgezogener, nur bei den Fleischfressern m. o. w. viereckiger, seitlich zusammengedrückter Knochen, der sich zwischen Palatinum, Sphenoidale und Vomer einschiebt; der ventrale bzw. nasoventrale Teil des Knochens springt etwas vor und bildet das Häkchen, *Hamulus.* Der Knochen hilft den Kanal für den Vidischen Nerven (s. S. 64) und beim Schweine noch die Fossa pterygoidea (s. S. 64) begrenzen. Beim Menschen verschmilzt das Pterygoid schon sehr frühzeitig mit dem Proc. pterygoideus des Sphenoidale und bildet dessen Lamina pterygoidea medialis.

p) Das **Pflugscharbein, Vomer** (Abb. 131, 132 u. 144 P u. 156 VI), ist ein beim Menschen pflugscharähnlicher, bei den Haustieren hohlsondenartiger unpaarer Knochen, der sich von der Schädelbasis, die beiden Choanen trennend, median bis zum Boden der

[1]) Nach Martin [599] verknöchern die beim Pferd unter 18—25 genannten Nähte einige Jahre früher.

Nasenhöhle erstreckt, fast bis zum Nasenloche reicht und sich dabei mit dem Sphenoidale, Ethmoidale, Pterygoideum (exkl. Fleischfresser), Palatinum, Incisivum und der Maxilla verbindet. Er besteht aus 2 fast senkrecht gestellten seitlichen Knochenblättchen, *Alae vomeris*, die sich am ventralen Rande vereinigen, so daß der besonders beim Rinde tiefe *Sulcus septi narium* zur Aufnahme der Nasenscheidewand entsteht. Bei den Wiederkäuern und dem Schweine bildet der ventrale Rand einen scharfen Kamm, welcher der Lamina perpendicularis hom. entspricht. Aboral nehmen die beiden Flügel eine mehr horizontale Stellung an und begrenzen die *Incisura vomeris*.

q) Die **Muschelbeine, Ossa turbinata,** sind sehr dünne, vielfach durchlöcherte Knochenblättchen die sich an der Crista conchalis dorsalis und ventralis ansetzen und die Grundlage der Nasenmuscheln bilden (s. Atmungsorgane).

r) Der **Unterkiefer, Mandibula** (Abb. 118—122), besteht während des fötalen Lebens und in der ersten Zeit nach der Geburt aus zwei seitlichen Hälften *(Ossa mandibulae)*, die in ihrem vorderen (apikalen) Teile median durch eine Knorpelfuge, *Symphysis mandibulae*, verbunden sind; die letztere verknöchert dann, so daß ein einheitlicher Knochen entsteht. Die Verknöcherung erfolgt bei Pferd und Schwein während oder nach Ablauf des ersten Lebensjahres, beim Menschen im ersten Lebensjahre, bei den Wiederkäuern und Fleischfressern erst später oder gar nicht. An jedem Unterkieferbein unterscheidet man den größeren, zähnetragenden Körper und den kleineren, fast in rechtem Winkel vom Körper dorsal abbiegenden Ast.

Am *Corpus mandibulae* (Abb. 118—122) unterscheidet man die *Pars incisiva* (a), die sich in der Unterkieferfuge, *Symphysis mandibulae* (m) (s. oben), mit der der anderen Seite verbindet und den Kinnwinkel, *Angulus mentalis*, bildet, und die *Pars molaris* (a'), die divergierend zu der der anderen Seite aboral gerichtet ist, so daß zwischen beiden ein aboral allmählich breiter werdender Raum, der Kehlgang, *Spatium mandibulare*, entsteht. Die *Pars incisiva* läßt eine gewölbte Lippen-, eine etwas ausgehöhlte Zungenfläche und einen *Limbus alveolaris* erkennen; dieser enthält die *Alveoli* für die Schneidezähne, deren wir beim Menschen in jedem Unterkieferbeine 2, bei Pferd, Schwein und Fleischfressern 3 und bei Wiederkäuern 4 finden. An die seitlichen Schneidezähne reiht sich jederseits beim Menschen direkt je ein Hakenzahn an; die beiden Hakenzähne sind zwar auch bei den Fleischfressern, dem Schwein und dem Hengste vorhanden, doch bleibt zwischen ihnen und den Schneidezähnen eine m. o. w. große Lücke bestehen. Beim Menschen läßt die Lippenfläche der unpaaren Pars incisiva median eine kleine Erhöhung, *Protuberantia mentalis* (n), erkennen, die sich in das kleine, nicht selten doppelte *Tuberculum mentale* (n') fortsetzt; beide sind bei den Tieren nicht nachweisbar. An der *Pars molaris* des Körpers (a') unterscheidet man eine laterale und eine mediale Fläche, einen dorsalen Zahnrand und einen ventralen Kehlrand. Die laterale Fläche zeigt am Übergange zum Schneidezahnteile das *Foramen mentale* (c), die Ausgangsöffnung des Unterkieferkanals, die bei den Fleischfressern doppelt, oft auch 3fach, beim Schweine 4—5fach vorhanden ist. Die mediale Fläche läßt beim Menschen die deutliche *Linea mylohyoidea* erkennen, die bei den Tieren entweder gar nicht nachweisbar ist oder nur eine ganz schwache Längsleiste nahe dem Alveolarrande bildet. Der Kehlrand ist m. o. w. stumpf und verläuft bei Pferd und Schwein fast gerade, während er bei den Wiederkäuern und Fleischfressern konvex erscheint; an der Grenze des Körpers zum Ast ist er bei Pferd und Wiederkäuern ein wenig eingebogen, Gefäßausschnitt, *Incisura vasorum* (d). Der Zahnrand, *Limbus alveolaris*, enthält beim Menschen 5, bei Pferd und Wiederkäuern 6, bei Schwein und Hund 7 und bei der Katze 3 Alveolen für die Backzähne; beim Menschen reihen sich die Backzähne direkt an den Hakenzahn an, bei den Haustieren hingegen bleibt zwischen beiden und zwischen dem Hakenzahn und den Schneidezähnen (s. S. 72) je eine Lücke, *Margo interalveolaris*.

Der Unterkieferast, *Ramus mandibulae* (b), ist bei den Wiederkäuern und dem Pferde hoch und schmal, bei Schwein und Mensch niedrig und breit; die Karnivoren stehen in der Mitte. Seine laterale Fläche trägt rauhe Leisten und die bei den Fleischfressern verhältnismäßig tiefe, beim Schweine flache *Fossa masseterica* (bei b). Die mediale Fläche ist (außer beim Schweine) flachgrubig vertieft zur *Fossa musculi pterygoidei* und besitzt das *For. mandibulare* (l) als Eingang in den *Canalis mandibulae*, der zum For. mentale verläuft. Dicht aboral vom For. mentale zweigt vom Canalis mandibulae der sehr enge *Canalis alveolaris incisivus inferior* ab, der zu den unteren Schneidezähnen führt. Der kraniale Rand geht in den Zahnrand des Körpers über; der halsseitige Rand biegt

im Kieferwinkel, *Angulus mandibulae* (f), in den Kehlrand um. Der Kieferwinkel ist beim Pferde zur Unterkieferbeule wulstig verdickt und beschreibt einen flachen Bogen, bei Mensch, Schwein und Wiederkäuern ist er abgerundet, bei den Fleischfressern springt er in Form eines ziemlich starken Fortsatzes, *Proc. angularis* (k), kaudal vor. Das freie dorsale Ende des Unterkieferastes geht in zwei durch einen Einschnitt geschiedene Fortsätze aus, den oralen Proc. coronoideus und den kaudalen Proc. condyloideus. Der *Proc. coronoideus* (g) ist bei allen Tieren seitlich abgeplattet und bei Pferd und Wiederkäuern hoch und schmal, bei den letzteren halswärts gebogen; bei den Fleischfressern ist er hoch und breit, beim Schweine niedrig und spitz. Der *Proc. condyloideus* (i) bildet eine quere Gelenkwalze *(Capitulum mandibulae)*, die beim Pferd in der Querrichtung

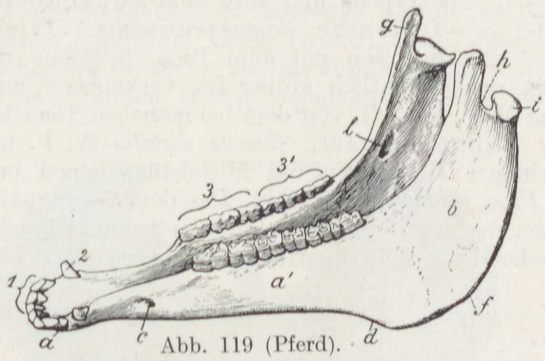

Abb. 119 (Pferd).

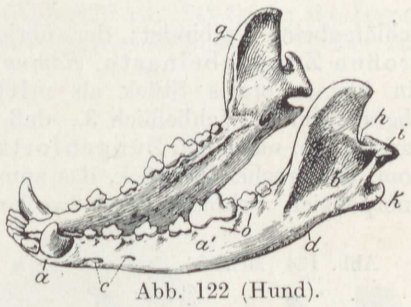

Abb. 122 (Hund).

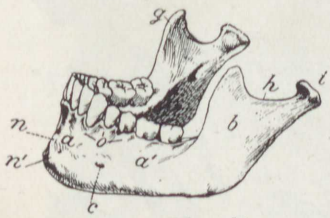

Abb. 118 (Mensch).

Abb. 120 (Rind).

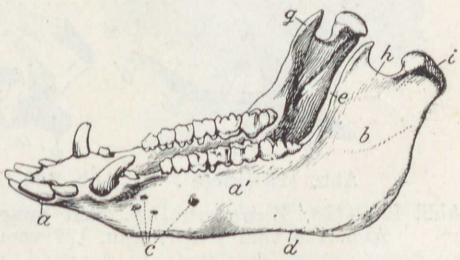

Abb. 121 (Schwein).

Abb. 118—122. Unterkiefer, und zwar Abb. 118 vom Menschen, Abb. 119 vom Pferd, Abb. 120 vom Rind, Abb. 121 vom Schwein und Abb. 122 vom Hunde.

a Pars incisiva und a′ Pars molaris des Unterkieferkörpers; b Unterkieferast bzw. Fossa masseterica (Hund); c For. mentale bzw. Forr. mentalia; d Incisura vasorum; e Linea obliqua; f Angulus mandibulae; g Proc. coronoideus; h Incisura mandibulae; i Proc. condyloideus; k Proc. angularis; l For. mandibulare; m Symphysis mandibulae; n Protuberantia mentalis; n′ Tuberculum mentale; o Juga alveolaria. 1 Dentes incisivi; 2 Dens caninus; 3 Dentes praemolares; 3′ Dentes molares.

etwas konvex, bei den Wiederkäuern etwas konkav, bei Hund und Katze fast eben ist und beim Schweine die Gestalt eines mit der stumpfen Spitze aboral gerichteten Dreieckes hat. Beim Schwein und Menschen ist er fast so hoch wie der Proc. coronoideus, bei den anderen Haustieren dagegen erheblich niedriger. Das Capitulum mandibulae erscheint durch eine Einschnürung, *Collum*, m. o. w. deutlich vom Proc. condyloideus abgesetzt. Zwischen beiden Fortsätzen befindet sich die bei Mensch und Schwein mehr breite und flache, bei den anderen Haustieren mehr schmale und tiefe *Incisura mandibulae* (h).

s) **Zungenbein, Os hyoideum** (Abb. 123—128). Das zwischen beiden Unterkieferbeinen gelegene Zungenbein besteht aus mehreren miteinander verbundenen Knochen, und zwar beim Menschen (Abb. 123 u. 124) aus der *Basis (Corpus) ossis hyoidei* und den *Cornua majora* und *minora*. Das Basalstück bildet eine wagerecht gestellte Knochenplatte; die Cornua majora sind vom Basalstück aus, mit dem sie in straffgelenkiger Verbindung stehen, rückwärts

gerichtet und verbinden sich mit dem Kehlkopfe. Die Cornua minora sind meist unansehnliche, zuweilen knorpelig bleibende Stückchen, die dem lateralen Rande des Basalstückes dicht an der Verbindungsstelle mit den großen Hörnern gelenkig angefügt und durch das *Lig. stylohyoideum* mit dem Proc. styloideus des Temporale verbunden sind. Bei den Haustieren (Abb. 125—128) zeigt das Zungenbein ganz andere Verhältnisse als beim Menschen; die Hauptunterschiede sind dadurch bedingt, 1. daß das Cornu minus als kleiner Zungenbeinast relativ größer ist, 2. daß das Lig. stylohyoideum verknorpelt und im Anschluß daran größtenteils verknöchert; nur das aborale Ende bleibt knorpelig und wird zum Zungenbeinfortsatze, *Ramus proximalis N. V.* (e″), der sich mit dem Proc. hyoideus des Schläfenbeins verbindet; der übrige Teil, der wesentlich größer ist, verknöchert zum großen Zungenbeinaste, *Ramus medius N. V.* (e u. e′), von dem bei manchen Tierarten ein kleines orales Stück als mittlerer Zungenbeinast, *Ramus distalis N. V.* (d), abgespalten ist; schließlich 3., daß bei einigen Haustieren das Mittelstück einen oral gerichteten, medianen Zungenfortsatz, *Proc. lingualis* (a′), trägt. Das dem Cornu majus hom. entsprechende Stück, das zum Tragen des Kehlkopfes dient und mit dessen Schildknorpel sich verbindet, wird zweckentsprechend als Kehlkopfsast (b) bezeichnet.

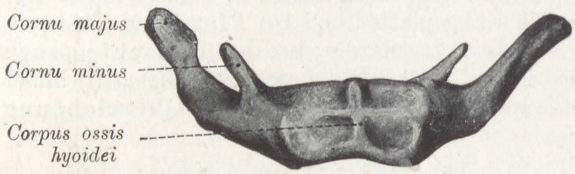

Abb. 123. Zungenbein des Menschen.

Abb. 124 (Mensch).

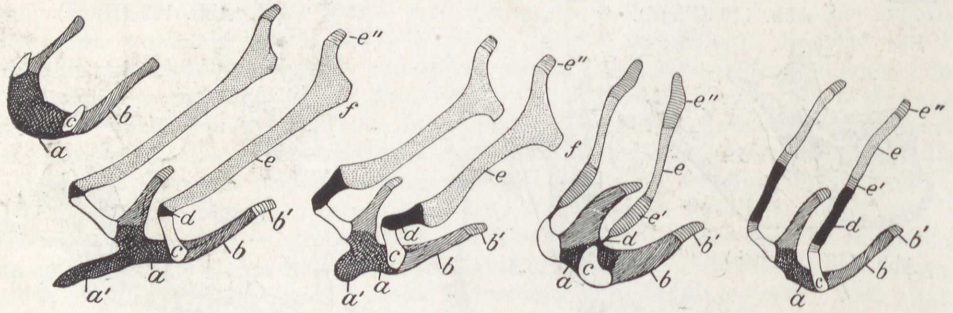

Abb. 125 (Pferd). Abb. 126 (Rind). Abb. 127 (Schwein). Abb. 128 (Hund).

Abb. 124—128. Zungenbeine, und zwar Abb. 124 vom Menschen, Abb. 125 vom Pferd, Abb. 126 vom Rind, Abb. 127 vom Schwein, Abb. 128 vom Hunde; schematisch.

a Körper des Zungenbeins; a′ Proc. lingualis; b Kehlkopfsast, b′ sein Knorpel; c kleiner Zungenbeinast; d mittlerer Zungenbeinast; e verknöcherter und e′ knorpeliger Teil des großen Zungenbeinastes; e″ Zungenbeinknorpel; f Winkel des großen Zungenbeinastes.

Das Pferd (Abb. 125) besitzt ein Mittelstück, *Basihyoid* (a), mit einem starken *Proc. lingualis* (a′), 2 seitlich vom Mittelstück abgehende, kaudodorsal gerichtete Kehlkopfsäste, *Cornua majora hom.* s. *Thyreohyoidea* (b, b′), 2 ebenfalls seitlich vom Mittelstück ausgehende, aber nasodorsal gerichtete und gelenkig mit ihm verbundene kleine Zungenbeinäste, *Cornua minora hom.* s. *Keratohyoidea* (c), und, an diese sich anreihend und kaudodorsal gerichtet, die beiden großen Zungenbeinäste, *Stylohyoidea* (e), die vermittels des Zungenbeinfortsatzes, Zungenbeinknorpels, *Tympanohyoid* (e″), mit dem Proc. hyoideus der Pars tympanica des Temporale sich verbinden. Nur bei jugendlichen Tieren ist zwischen kleinen und großen Zungenbeinast noch ein sehr kleiner mittlerer Zungenbeinast, *Epihyoid* (d), eingeschoben, der jedoch sehr bald mit dem großen Zungenbeinaste verschmilzt. Bei den Wiederkäuern (Abb. 126) liegen die Verhältnisse wie beim Pferde, der Zungenfortsatz (a′) ist aber viel schwächer und der mittlere Zungenbeinast (d) bedeutend stärker als beim Pferde. Bei den Fleischfressern (Abb. 128) sind das Mittelstück (a), die Kehlkopfsäste (b, b′), die kleinen, mittleren und großen Zungenbeinäste (c, d, e) und der Zungenbeinknorpel (e″) vorhanden; der Zungenfortsatz fehlt. Der dem mittleren Zungenbeinaste benachbarte Teil des großen Zungenbeinastes (e′) bleibt knorpelig. Beim Schwein (Abb. 127) werden die mittleren Zungenbeinäste durch

ein elastisches Band (d) vertreten, sonst wie bei den Fleischfressern. — Über die Zeit der Bildung der Gelenke zwischen den Zungenbeinstücken und deren Verknorpelung und Verknöcherung bei Rind, Schaf, Schwein und Pferd s. Lélièvre und Retterer [543].

II. Schädelknochen des Pferdes.

a) Keilbein, Os sphenoidale, des Pferdes (Abb. 129, 130, 132 K und 141 S).

Über die Lage, die Verbindungen und die einzelnen Teile des Keilbeins s. S. 63. Die Keilbeinfuge verknöchert mit 2½—3 Jahren.

1. Der Körper, *Corpus* (Abb. 129 u. 130 a u. k), der mediane, dickste Teil des Knochens, hat eine unregelmäßig vierseitige Gestalt; er besteht aus Substantia spongiosa und einer dünnen Compacta. Seine Innenfläche, *Facies cerebralis,* ist in der kaudalen Hälfte (k) flachgrubig vertieft zum Türkensattel, *Sella turcica* (Abb. 129 q u. 142 f), der die Hypophyse aufnimmt *(Fossa hypophyseos)*. Über den *Canalis craniopharyngeus* s. S. 64. Die

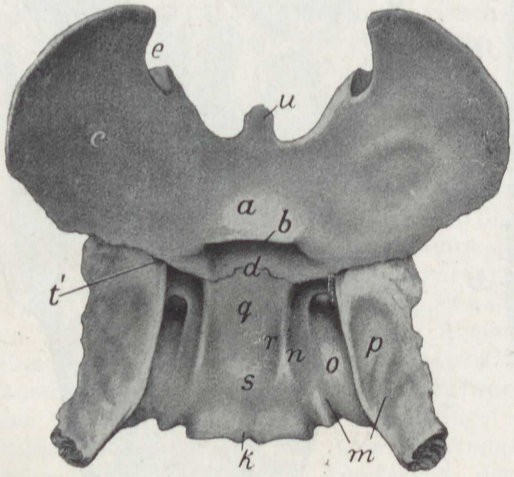

Abb. 129.

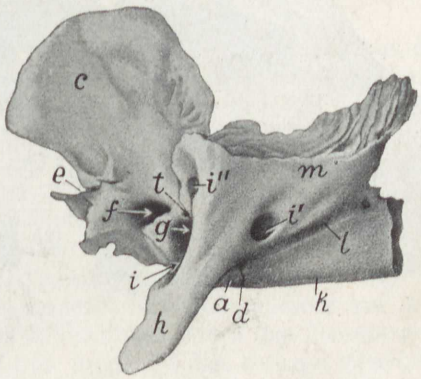

Abb. 130.

Abb. 129 u. 130. Keilbein des Pferdes (in Abb. 129 Innenfläche und in Abb. 130 Seitenansicht). $^2/_3$ der natürlichen Größe.

a Corpus sphenoidale orale; b Sulcus chiasmatis; c Ala orbitalis; d Synchondrosis intersphenoidalis; e Ausschnitt zur Bildung des For. ethmoidale; f For. opticum; g Fissura orbitalis; h Proc. pterygoideus; i For. alare orale; i′ For. alare aborale; i″ For. alare parvum; k Corpus sphenoidale aborale; l Rinne für den Vidischen Nerven; m Ala temporalis; n mediale und o laterale Nervenrinne; p Grube für den Lobus piriformis; q Fossa hypophyseos; r Sulcus caroticus; s Dorsum sellae turcicae; t, t′ Loch für den N. trochlearis; u Spina ethmoidalis.

Hervorragung am kaudalen Ende der Grube, *Dorsum sellae turcicae* (Abb. 129 s), ist undeutlich; aboral von ihr (zwischen ihr und der Crista sphenooccipitalis, s. S. 81) ist die Innenfläche etwas vertieft zur Aufnahme des Sinus intercavernosus caudalis. Seitlich wird der Türkensattel von dem undeutlichen *Sulcus caroticus* (Abb. 129 r) begleitet. Die nasale Hälfte der Innenfläche des Keilbeinkörpers (a) liegt höher als die Sella und trägt an der Grenze zu letzterer die quergestellte Sehnervengrube, *Sulcus chiasmatis* (Abb. 129 b und 142 e), aus der jederseits das Sehnervenloch, *For. opticum* (Abb. 130 f), schräg nasolateral in die Augenhöhle führt. Von der Mitte des nasalen Randes der Innenfläche entspringt ein kurzer Fortsatz, *Spina ethmoidalis* (Abb. 129 u), der in die Crista galli übergeht und ventral eine dünne Knochenplatte trägt. Die nasale Hälfte des Körpers enthält die durch eine Längsscheidewand getrennten Keilbeinhöhlen, *Sinus sphenoidales,* die entweder jederseits mit dem Sinus palatinus (s. S. 90) zum Sinus sphenopalatinus zusammenfließen oder (nach Paulli [696] in etwa $^1/_3$ der Fälle) selbständige Höhlen sind, die mit den ventralen Meatus ethmoidales kommunizieren. Der nasale Rand der Längsscheidewand heißt *Crista sphenoidalis* und endet ventral mit einer Verdickung, die dem *Rostrum*

sphenoidale hom. entspricht. Die *Facies externa* des Körpers ist gewölbt und nasal, wo sie den Pterygoidea und dem Vomer anliegt, rauh. Das kaudale Ende verbindet sich mit dem Occipitale durch die *Synchondrosis sphenooccipitalis* (Abb. 141 26), die gleichzeitig

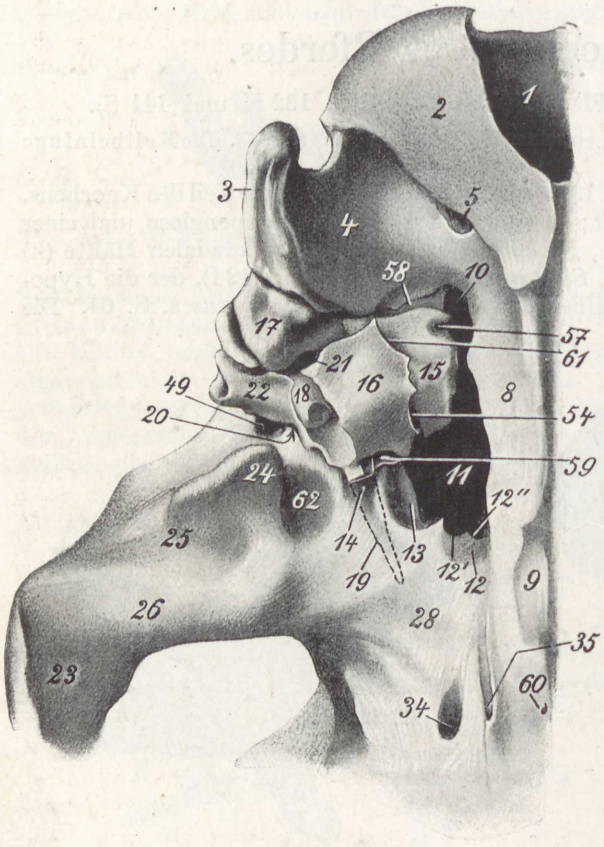

Abb. 131.

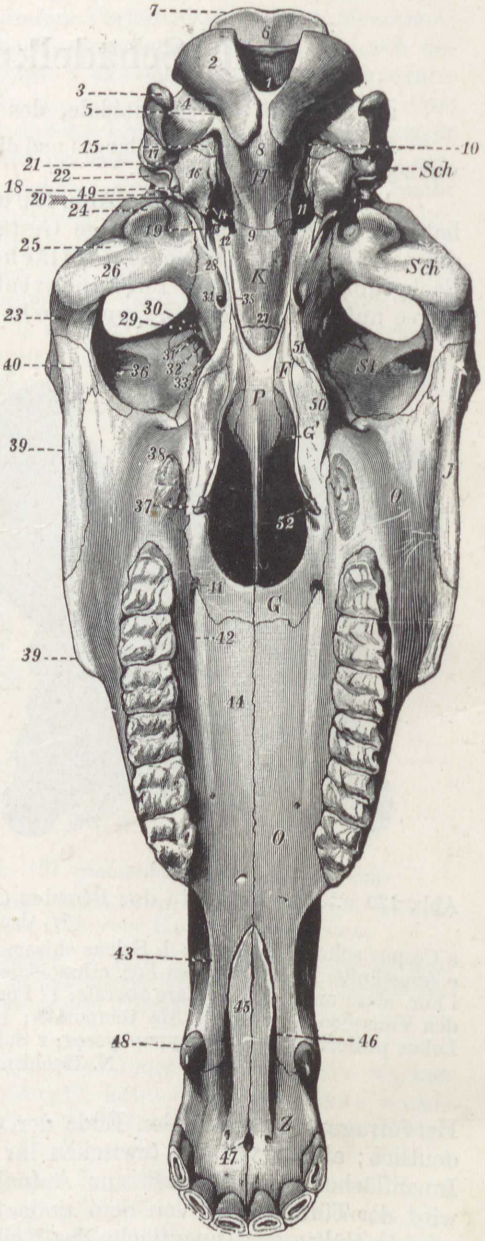

Abb. 132.

Abb. 131 und 132. Schädelskelett des Pferdes von unten (von der basalen Seite) gesehen.

Abb. 131 stellt in vergrößertem Maßstabe das linke-obere Viertel von Abb. 132 dar.

H Hinterhauptsbein; **K** Keilbein; **P** Pflugscharbein; **Sch** Schläfenbein; **St** Stirnbein; **Z** Zwischenkieferbein. 1 For. occipitale magnum; 2 Condylus occipit.; 3 Proc. jugularis; 4 Fossa condyloidea ventr.; 5 For. hypoglossi; 6 Squama occipitalis; 7 Linea nuchalis sup.; 8 Pars basilaris ossis occipitalis; 9 Tuberculum musculare; 10 For. lacerum aborale; 11 For. lacerum orale; 12 Fossa carotica; 12′ lateraler und 12″ medialer Abschnitt der Incisura carotica; 13 Incisura ovalis; 14 Incisura spinosa; 15 Pars petrosa, 16 Pars tympanica und 17 Pars mastoidea des Schläfenbeins; 18 Proc. hyoideus; 19 Proc. muscularis (abgeschnitten und punktiert); 20 Glasersche Spalte; 21 For. stylomastoideum; 22 Meatus acusticus externus; 23 Jochfortsatz des Temporale; 24 Proc. postglenoidalis; 25 Fossa mandibularis; 26 Tuberculum articulare; 27 Synchondrosis intersphenoidalis; 28 Ala temporalis und 29 Ala orbitalis des Sphenoidale; 30 Crista pterygoidea; 31 For. ethmoidale; 32 For. opticum; 33 Fissura orbitalis; 34 For. alare aborale; 35 Vidische Rinne; 36 For. supraorbitale; 37 Hamulus; 38 Tuber maxillare; 39 Crista facialis; 40 Proc. temporalis des Jochbeins; 41 For. palatinum majus; 42 Sulcus palatinus; 43 Margo interalveolaris; 44 Proc. palatinus des Oberkieferbeins; 45 Proc. palatinus des Zwischenkieferbeins; 46 Fissura palatina; 47 For. incisivum; 48 Hakenzahn; 49 Ausgangsöffnung des Meatus temporalis; 50 Proc. pterygoideus des Palatinum; 51 Proc. pterygoideus des Sphenoidale; 52 Choane; 54 Eingang in den Canalis petrosus; 57 Fossula petrosa; 58 Canaliculus mastoideus; 59 Tuba auditiva; 60 Öffnung in den Canalis craniopharyngeus; 61 Fissura petrotympanica; 62 Grube medial vom Proc. postglenoidalis.

oder etwas später als die Synchondrosis intersphenoidalis (Abb. 129 d) verknöchert; sie springt innen ein wenig nach der Schädelhöhle vor, *Crista sphenooccipitalis* (Abb. 142 g).

2. Die Keilbeinflügel. a) Die fast viereckigen Schläfenflügel, *Alae temporales* (Abb. 130 m, 131 28, 141 b), der kaudalen Hälfte des Körpers sind schräg dorsolateral gerichtet. Ihre Innenfläche hat nahe dem Körper 2 durch eine niedrige Leiste geschiedene Längsrinnen für die Aufnahme von Nerven (Nervenrinnen); die schmale und undeutlichere mediale Rinne (Abb. 129 n, 142 i) führt nasal zur Fissura orbitalis, die breitere laterale (Abb. 129 o, 142 k) zum For. rotundum; sie wird seitlich durch eine stärkere Knochenleiste begrenzt, an der sich meist noch eine sehr schmale Furche für den 4. Gehirnnerven findet. Lateral von den Rinnen dient eine flache Vertiefung zur Aufnahme des Lobus piriformis des Gehirns (Piriformisgrube, Abb. 129 p, 142 l). Die Außenfläche ist zum größten Teil glatt. An ihrem aboralen Teile bemerkt man in der nasalen Verlängerung der Incisura carotica (s. S. 83) eine flachgrubige Vertiefung, *Fossa carotica* (Abb. 131 12 u. 141 38), in der die einen nasal konvexen Bogen beschreibende A. carotis interna liegt. Am nasalen Teile des Schläfenflügels und lateral am Proc. pterygoideus (s. unten) verläuft in nasoventraler Richtung nach dem ventralen Ende der Crista pterygoidea (s. unten) die *Crista infratemporalis* (Abb. 141 39), die die Grenze zwischen Fossa temporalis und infratemporalis bildet (s. S. 94 u. 95). An der Grenze zwischen Keilbeinkörper und Schläfenflügel verläuft die Rinne für den Vidischen Nerven *(N. canalis pterygoidei)* (s. S. 64 u. 82 und Abb. 130 l, 131 35 und 141 15). Der scharfe kaudale Rand bildet den oralen Rand des For. lacerum (s. S. 83).

b) Die Orbitalflügel, *Alae orbitales* (Abb. 129, 130 c u. 141 a), entspringen von der nasalen Hälfte des Körpers mit zwei Wurzeln, einer oralen und einer mehr ventral gelegenen aboralen Wurzel, steigen fast senkrecht in die Höhe, überragen die Temporalflügel bedeutend und schieben sich jederseits in die Incisura sphenoidalis des Frontale ein. Ihre Innenfläche (Abb. 129 c) enthält zahlreiche *Impressiones digitatae* und *Juga cerebralia*; die Außenfläche schiebt sich zur Bildung einer Schuppennaht zum Teil unter das Frontale und Temporale, im übrigen trägt sie zur Bildung der Augenhöhle und der Schläfengrube bei. Der nasale Rand besitzt nahe dem Körper einen Ausschnitt (Abb. 130 e), der mit einem entsprechenden Ausschnitte des Frontale das Siebbeinloch, *For. ethmoidale* (Abb. 141 6), bildet. Die von den nasalen Rändern beider Orbitalflügel gebildete *Incisura ethmoidalis* dient zur Aufnahme des Ethmoidale. An ihrem Ursprunge sind die Orbitalflügel von 3 fast übereinander gelegenen Knochenkanälen durchbohrt; der dorsale von ihnen ist das Sehnervenloch, *For. opticum* (Abb. 130 f, 132 32 u. 141 7), das ventral und ein wenig aboral vom For. ethmoidale (s. oben) liegt. Dann folgt die Augenhöhlenspalte, *Fissura orbitalis* (Abb. 130 g, 132 33 u. 141 8), als Fortsetzung der medialen Nervenrinne (s. oben) und schließlich, wieder etwas weiter ventral und aboral, das runde Loch, *For. rotundum*, als Fortsetzung der lateralen Nervenrinne (s. oben). Das letztere mündet in den Flügelkanal (s. unten). Nicht selten erreicht die vom Schläfenflügel entspringende und ventromedial gerichtete Knochenplatte zwischen dem Flügelkanal und der Fissura orbitalis den Keilbeinkörper nicht oder fehlt. Dorsolateral von letzterer findet sich meist ein sehr enges *For. trochleare* (Abb. 130 t) für den 4. Gehirnnerven. Dicht aboral von den erwähnten Öffnungen befindet sich an der Außenfläche des Orbitalflügels ein stark vorspringendes Knochenblättchen, die *Crista pterygoidea* (Abb. 132 30 u. 141 5), die der Periorbita und Augenmuskeln zum Ansatze dient und sich noch auf den Flügelfortsatz erstreckt.

Das dorsale Ende der Alae orbitales bleibt bis zum 3. Lebensjahre knorpelig und liegt in einem Falze des Frontale, der bei jungen Tieren mitunter zu einer Spalte des Stirnbeins führt. Ausnahmsweise ragt dieses Ende der Orbitalflügel durch die Spalte nach außen, entwickelt sich stärker und gibt Veranlassung, daß auf dem Stirnbeine kleine, einem Hornzapfen ähnliche Fortsätze, sog. Stirnhörner, entstehen.

3. Die beiden Flügelfortsätze, *Processus pterygoidei* (Abb. 130 h, 132 51), sind platt und oroventral und etwas lateral gerichtet. Sie entspringen mit je einer Wurzel von dem Körper und dem Temporalflügel. Zwischen beiden Wurzeln findet sich zum Durchtritt der A. maxillaris interna der Flügelkanal, *Canalis alaris*, dessen Eingangsöffnung *For. alare aborale* (Abb. 130 i', 131 34 u. 141 10) und dessen Ausgangsöffnung *For. alare orale* (Abb. 130 i u. 141 9) heißt; aus ihm führt das *For. alare parvum* (Abb. 130 i'' u. 141 11) dorsolateral nach der Schläfengrube. Zwischen dem Körper und dem Flügelfortsatze des Keilbeins findet sich eine seichte Furche (Abb. 130 l), die zusammen mit einer Furche des

Flügel- und Gaumenbeins den engen Flügelbein- (Vidischen) Kanal, *Canalis pterygoideus,* für den Vidischen Nerven, *N. canalis pterygoidei,* bildet.

Der Kanal beginnt mit einer engen Öffnung in der Orbita am For. alare orale (Abb. 141 35) und endet mit einer ebensolchen zwischen dem Proc. pterygoideus des Keilbeins und dem aboralen Ende des Os pterygoideum (s. Abb. 131 35). An sein aborales Ende schließt sich die S. 81 beschriebene seichte Rinne für den Vidischen Nerven, *N. canalis pterygoidei* (Abb. 131 und 141 15), an, die zwischen dem Körper und dem Schläfenflügel des Keilbeins fast bis zum For. lacerum geht.

b) Hinterhauptsbein, Os occipitale, des Pferdes (Abb. 110, 132 H, 133, 134, 135 u. 141 O).

Über Lage, Verbindungen und einzelne Teile s. S. 65.

1. Die Schuppe, *Squama occipitalis* (Abb. 110, 132 6 u. 133 a), erstreckt sich noch auf das Schädeldach, so daß wir an ihr einen Genickteil, *Pars nuchalis* (Abb. 110 a, 141 f), und einen Scheitelteil, *Pars parietalis* (Abb. 110 a′, 134 3 u. 141 f′), unterscheiden; beide sind durch den Genickkamm, *Linea nuchalis sup.* (Abb. 110 c u. 141 24), getrennt, der jederseits in die Crista temporalis (Abb. 141 16) übergeht. Die beiden Lineae nuchales sup. stoßen median in dem Hinterhauptsstachel, *Protuberantia occipitalis ext.* (Abb. 110 b, 133 g), zusammen. Die Außenfläche der Pars parietalis ist etwas gewölbt; bei älteren Tieren trägt sie median den niedrigen Scheitelkamm, *Crista sagittalis ext.* (Abb. 110). Die Außenfläche der Pars nuchalis ist etwas vertieft und hat ventral und seitlich von der Protuberantia occipit. ext. eine breite, rauhe Grube zur Befestigung des Nackenstranges (Abb. 133 h′) und des M. semispinalis capitis (h). Die *Facies interna* ist glatt und zur Aufnahme des Cerebellum grubig vertieft.

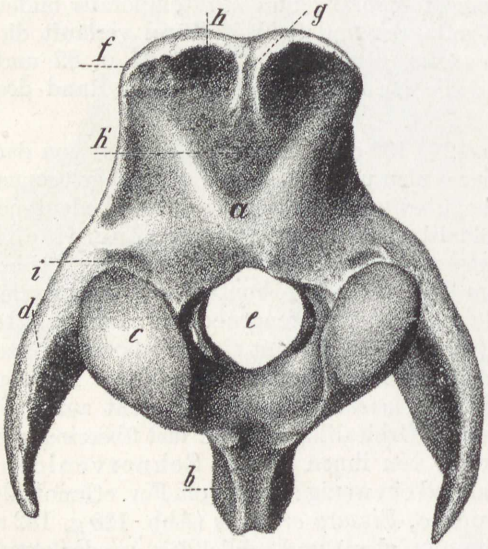

Abb. 133. Os occipitale des Pferdes; von hinten und ein wenig von der basalen Fläche gesehen. a Squama; b Pars basilaris; c u. d Pars lateralis, und zwar c Condylus occipitalis und d Proc. jugularis; e For. occipitale magnum; f Linea nuchalis sup.; g Protuberantia occipit. ext.; h, h′ Band- und Muskelgruben (h für den M. semispinalis capitis, h′ für das Nackenband); i Fossa condyloidea dorsalis.

2. Die Seitenteile, *Partes laterales,* begrenzen das *For. occipitale magnum* (Abb. 133 e) dorsal und seitlich; an ihnen finden sich folgende Fortsätze: a) direkt neben dem For. magnum die beiden abgerundeten, schräg gestellten Gelenkfortsätze, *Condyli occipitales* (Abb. 110 e, 131 u. 132 2 u. 133 c), die ventral in der Mittellinie, wo sie in den Grundteil übergehen, durch eine schmale Furche, *Incisura intercondyloidea* (Abb. 142 u), dorsal dagegen in der ganzen Breite des For. magnum voneinander getrennt sind. b) die beiden Drosselfortsätze, *Procc. jugulares* (Abb. 110 d, 133 d u. 141 22); sie liegen lateral von den Gelenkfortsätzen, von denen sie durch einen tiefen Ausschnitt und ventral von diesem durch die *Fossa condyloidea ventralis* (Abb. 131 u. 132 4) getrennt werden; sie sind hakenförmig gekrümmt und enden stumpf. Dorsal von jedem Condylus liegt die seichtere *Fossa condyloidea dorsalis* (Abb. 133 i). In der ventralen Knopfgrube findet sich das *For. hypoglossi* (Abb. 131 u. 132 5).

3. Der fast prismatische Grundteil, *Pars basilaris* (Abb. 132 8 u. 133 b), bildet den kaudalen Teil der Schädelbasis. Seine innere Fläche hat nasal eine sehr seichte, querovale Grube für die Brücke des Gehirns, die Brückengrube (Abb. 142 n), und dahinter eine flache Längsvertiefung für die Medulla oblongata (r). Die gewölbte Außenfläche besitzt median eine breite Leiste, die dem *Tuberculum pharyngeum* von Mensch und Fleischfressern entspricht, aber oft fehlt, und nasal jederseits das flache *Tuberculum musculare* (Abb. 131 u. 132 9 u. 141 27) zur Anheftung der Kopfbeuger, das nach Skoda [885] oft dem Os sphenoidale allein oder auch diesem und dem Os occipitale angehört. Der scharfe Seitenrand bildet jederseits den medialen Rand des gerissenen Loches, *For. lacerum* (Abb. 131, 132 10 u. 11 u. 142 o u. p), das nasal durch die Ala temporalis des Keilbeins und lateral

durch die Felsenbeinpyramide begrenzt wird. Es ist durch eine fibröse, oft kleine Knöchelchen enthaltende Membran verschlossen und hat nasal die bedeutendste Breite, *For. lacerum orale (For. lacerum N.)* (Abb. 131 u. 132 11 u. 142 o); der mittlere Teil ist am engsten, der aborale wieder etwas weiter, *For. lacerum aborale (jugulare N.)* (Abb. 131 u. 132 10 u. 142 p).

Am oralen Rande des For. lacerum bemerkt man 3 Einschnitte: medial die 12—14 mm breite *Incisura carotica* (Abb. 131 12′ u. 12″), durch deren medialen Teil (12″) die A. carotis interna in die Schädelhöhle tritt, während dem lateralen Teile (12′) außen die A. carotis interna anliegt; sie beschreibt von hier aus in der Fossa carotica (12) einen nasal konvexen Bogen bis zum medialen Teile der Incisura carotica; nicht selten findet sich zwischen beiden Teilen der Incisura carotica ein aboral vorstehender, kleiner Fortsatz (Stachel) (Abb. 131). An die Incisura carotica reiht sich lateral die *Incisura ovalis* (13) an; sie ist 12—14 mm breit und reicht fast bis zum lateralen Ende des oralen Randes; durch sie tritt der N. mandibularis aus der Schädelhöhle. Auf die Incisura ovalis folgt in der nasolateralen Ecke des For. lacerum orale die *Incisura spinosa* (14); sie setzt sich in einen Spalt oder Kanal zwischen Squama temporalis und Pars petrosa der Felsenbeinpyramide fort *(Canalis spinosus)*; durch beide tritt die A. meningea media in die Schädelhöhle. Durch das For. lacerum aborale treten der 9., 10. und 11. Gehirnnerv aus der Schädelhöhle (Abb. 142 9, 10 u. 11). Dicht medial von den Seitenrändern des Basilarteiles des Occipitale findet sich an der Innenfläche eine Rinne zur Aufnahme des Sinus basilaris.

Das aborale Ende des Grundteils trägt zur Begrenzung des For. magnum bei, das nasale Ende verbindet sich mit dem Keilbeinkörper durch die *Synchondrosis sphenooccipitalis* (Abb. 141 26), die an der Innenfläche die schwache *Crista sphenooccipitalis* (Abb. 142 g) bildet. Das Hinterhauptsloch, *For. occipitale magnum* (Abb. 132 1 u. 133 e), durch das die Medulla oblongata aus der Schädelhöhle tritt, wird ventral durch die Pars basilaris, seitlich und dorsal durch die Partes laterales begrenzt.

c) Siebbein, Os ethmoidale, des Pferdes.

Über Lage, Verbindungen und Teile des Knochens s. S. 66.

1. Die senkrechte Platte, *Lamina perpendicularis,* bildet eine mediane Knochenplatte, die (bei jüngeren Tieren weiter rückwärts als bei älteren) unmerklich in die knorpelige Nasenscheidewand übergeht. Ihr aboraler Rand ist frei und der Schädelhöhle zugekehrt; er wird Hahnenkamm, *Crista galli* (Abb. 142 z) (s. S. 67), genannt.

2. Die Siebplatte, *Lamina cribrosa* (S. 67), ist nasal schwach gewölbt; an ihr befestigt sich jederseits die Seitenmasse; die Schädelhöhlenfläche ist grubig vertieft zur Siebgrube, *Fossa ethmoidalis* (a). Die beiden Siebgruben sind durch die Crista galli (z) getrennt. Jede Siebplatte wird von zahlreichen kleinen *Forr. cribrosa* durchbohrt, die in die Zellen der Seitenmassen führen. Dicht aboral vom Seitenrande der Siebplatte wird die Seitenwand der Schädelhöhle vom Siebbeinloche, *For. ethmoidale* (b), durchbohrt; die durch dieses in die Schädelhöhle eintretenden Nerven und Gefäße gelangen durch ein größeres Loch (c) nahe dem Hahnenkamm in die Nasenhöhle.

3. Die Seitenplatte stellt jederseits eine dünne, poröse, wellig verlaufende Knochenlamelle dar, die am dorsalen und ventralen Rande medianwärts umbiegt, um sich mit der Lamina perpendicularis zu vereinigen. Der ventrale Teil der Seitenplatte wird größtenteils von der *Lamina transversalis* (s. S. 66) gebildet. Der größte Teil der Seitenplatte verschmilzt mit den benachbarten Knochen (s. S. 66).

4. Zwischen senkrechter und Seitenplatte befindet sich jederseits die Seitenmasse, das Labyrinth, *Labyrinthus.* Jedes Labyrinth bildet eine stumpfkegelförmige Anhäufung ungleich großer Siebbeinzellen, *Ethmoturbinalia* (Abb. 116); über ihr Verhalten s. S. 67. Die Wand der nasal zugespitzten und blind endenden Ethmoturbinalien besteht aus einem tütenförmig aufgerollten dünnen Knochenblättchen, das an der Seiten- und Siebplatte befestigt und an beiden Flächen von Schleimhaut überzogen ist. Das Pferd besitzt nach Paulli [696] jederseits 31 Ethmoturbinalien, und zwar 6 große, bis nahe an die Lamina perpendicularis reichende Endoturbinalien und 25 kleine, zwischen diesen gelegene Ektoturbinalien (s. S. 67). Die ersteren sind mit sekundären und tertiären Blättchen besetzt. Zwischen ihnen bleiben die spaltförmigen Siebbeingänge, *Meatus ethmoidales*; es sind i. d. R. 5 Hauptgänge vorhanden.

Sie werden in dorsoventraler Richtung als 1. bis 5. Gang gezählt; außerdem läßt jedes Endoturbinale noch 1—2 Nebengänge erkennen. Die Meatus ethmoidales führen vom Grunde der Nasenhöhle in das Innere der Endoturbinalien und durch kleine Nebengänge auch in die Ektoturbinalien; beide sind außerdem von der Schädelhöhle aus durch die Forr. cribrosa zugängig. Von den Endoturbinalien ist das ventral liegende das kleinste; von da werden sie dorsal immer größer; das umfangreichste Endoturbinale ist die dorsale Nasenmuschel (s. S. 91). Das ventral von dieser gelegene (zweite) Endoturbinale wird wohl auch als mittlere Nasenmuschel *(Concha nasalis media)* bezeichnet und ist dadurch charakterisiert, daß sein Hohlraum nicht von der Nasenhöhle, sondern nur von der großen Kieferhöhle aus zugängig ist.

d) Zwischenscheitelbein, Os interparietale, des Pferdes.

Das Zwischenscheitelbein (s. S. 67) verschmilzt i. d. R. schon während des 2. Lebensjahres oder noch früher mit der Squama occipitalis und den Parietalia.

Seine Innenfläche trägt den in die Schädelhöhle ragenden Sichelfortsatz, *Protuberantia occipitalis interna,* der zusammen mit dem grätenartig vorspringenden aboralen Rande der Scheitelbeine das knöcherne Zelt, *Tentorium osseum,* bildet. Dieses geht nasoventral in 2 Spitzen aus, die einen fast halbkreisförmigen Ausschnitt einschließen und zur Anheftung des Tentorium cerebelli membranaceum dienen. Seine nasale Fläche ist durch einen flachen Kamm, an dem sich die Falx cerebri befestigt, in 2 Seitenflächen geteilt. Die Ränder des Knochens sind sämtlich gezackt; zwischen ihnen und den Scheitelbeinen finden sich mitunter ein oder einige Nahtknochen.

e) Scheitelbein, Os parietale, des Pferdes (Abb. 134 u. 135 P, 141 Pt).

Das Scheitelbein (s. S. 67) ist ein paariger, median mit dem anderseitigen zusammenstoßender, fast nur aus kompakter Substanz bestehender Knochen; es bildet den größten Teil des Schädeldaches *(Planum parietale)* und trägt mit seinem abfallenden lateralen Teile *(Planum temporale)* zur Bildung der Schläfengrube bei. An der gewölbten Außen-

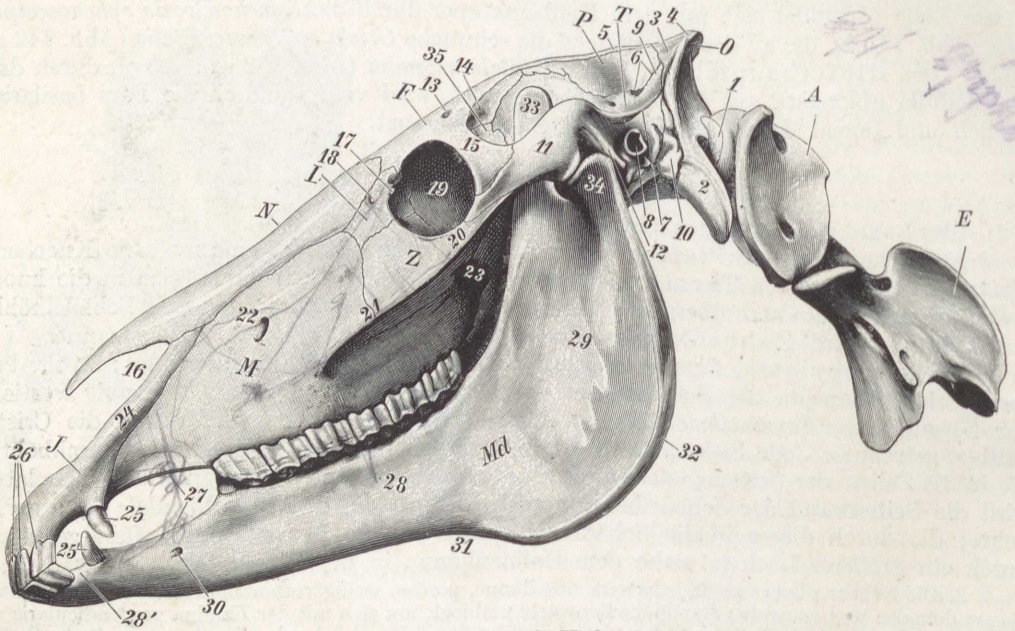

Abb. 134. Kopfskelett des Pferdes mit 1. u. 2. Halswirbel; von der linken Seite gesehen.
A Atlas; **E** Epistropheus; **F** Frontale; **J** Incisivum; **L** Lacrimale; **M** Maxilla; **Md** Mandibula; **N** Nasale; **O** Squama occipitalis; **P** Parietale; **T** Temporale (Squama) bzw. Fossa temporalis; **Z** Zygomaticum. 1 Condylus occipitalis; 2 Proc. jugularis; 3 Pars parietalis der Squama occipitalis; 4 Linea nuchalis sup.; 5 Crista sagittalis ext.; 6 Öffnungen, die in den Schläfenkanal führen; 7 Crista temporalis; 8 Porus acusticus ext.; 9 Proc. caudalis der Schläfenbeinschuppe; 10 Pars mastoidea des Schläfenbeins; 11 Proc. zygomaticus und 12 Proc. postglenoidalis des Schläfenbeins; 13 For. supraorbitale; 14 Crista frontalis ext.; 15 Proc. zygomaticus des Frontale; 16 Incisura nasomaxillaris; 17 Proc. lacrimalis aboralis; 18 Proc. lacrimalis oralis; 19 Orbita; 20 Proc. temporalis des Zygomaticum; 21 Crista facialis; 22 For. infraorbitale; 23 Tuber maxillare; 24 Proc. nasalis des Incisivum; 25 oberer und 25′ unterer Hakenzahn; 26 Schneidezähne; 27 Zwischenzahnrand; 28 Pars molaris und 28′ Pars incisiva des Unterkieferkörpers; 29 Ramus mandibulae; 30 For. mentale; 31 Incisura vasorum; 32 Angulus mandibulae; 33 Proc. coronoideus und 34 Proc. condyloideus mandibulae; 35 Ala orbitalis des Keilbeins.

fläche der Scheitelgegend befindet sich median (Sutura sagittalis) bei älteren und besonders bei muskelkräftigen Tieren ein m. o. w. starker Längskamm, der Scheitelkamm, *Crista sagittalis externa* (Abb. 134 5 u. 135 2), der nackenwärts in den gleichnamigen Kamm des Os occipitale übergeht, während er sich nasal in 2 Äste, *Cristae frontales externae,* spaltet, die am Stirnbein in flachem Bogen zum Proc. zygomaticus des Frontale verlaufen (Abb. 135 3). Die Innenfläche ist ausgehöhlt und enthält zahlreiche Impressiones digitatae, Juga cerebralia und Sulci vasculosi. Dicht nasal von der Sutura parietooccipitalis findet sich an der

Innenfläche der tiefe *Sulcus transversus*, der zum Meatus temporalis führt und den Sinus transversus aufnimmt; die diese Rinne begrenzenden Leisten helfen das Tentorium osseum bilden. Die Sutura sagittalis trägt innen die niedrige *Crista sagittalis interna* zur Anheftung der Falx cerebri; neben ihr findet sich eine manchmal doppelte Gefäßrinne *(Sulcus sagittalis)* zur Aufnahme des Sinus sagittalis.

f) Stirnbein, Os frontale, des Pferdes (Abb. 132 St, 134, 135 u. 141 F).

Am Stirnbeine (S. 68) fließen Stirn- und Nasenteil ohne Grenze zur *Pars nasofrontalis*, der Grundlage der fast ebenen Stirn, zusammen, die mit einem kleinen aboralen Teile zur Bildung der Schädeldecke beiträgt und in ihren nasalen ¾ die Stirnhöhle, *Sinus frontalis* (s. Atmungsorgane), enthält. Vom Schläfengrubenteile wird die Pars nasofrontalis durch die bogige *Crista frontalis externa* (Abb. 135 3) getrennt, die in die Crista sagittalis externa übergeht.

Die Innenfläche des die Schädelhöhle begrenzenden Teiles enthält zahlreiche Fingereindrücke, Gehirnleisten und einige Gefäßrinnen; an ihrem medialen Rande (median) findet sich die niedrige *Crista frontalis interna* als Fortsetzung der Crista sagittalis int. Nahe dem lateralen Rande findet sich ein Falz, der die Orbitalflügel des Keilbeins aufnimmt (s. S. 81). Die innere Platte des Stirnteils neigt sich oroventral, trägt zur Begrenzung der Schädelhöhle bei und hilft die zur Aufnahme des Siebbeins bestimmte *Incisura ethmoidalis* bilden.

Augenhöhlen- und Schläfengrubenteil bestehen fast nur aus kompakter Knochensubstanz; sie gehen vom Stirnnasenteil unter fast rechtem Winkel ab und bilden die mediale Wand der Augenhöhle bzw. der Schläfengrube; in erstere erstreckt sich die tiefe *Incisura sphenoidalis*. An deren nasalem Rande findet sich ein halbrunder Einschnitt, der mit einem entsprechenden des Orbitalflügels des Keilbeins das *For. ethmoidale* (Abb. 141 6) bildet. Die Außenfläche des Temporalteils ist rauh und flachgrubig vertieft. Die Außenfläche des Orbitalteils bildet den größten Teil der medialen Augenhöhlenwand und enthält nahe dem Proc. zygomaticus die kleine, vom Rollknorpel überbrückte Rollgrube, *Fossa trochlearis* (Abb. 141 4). Zwischen Augenhöhlen- und Schläfengrubenteil zieht sich fast bis zur Crista pterygoidea des Keilbeins die undeutliche *Crista orbitalis aboralis* (Abb. 141 37) herab (S. 69 u. 96).

Ungefähr von der Mitte des lateralen Randes des Stirnnasenteils entspringt der lateral gerichtete Jochfortsatz, *Proc. zygomaticus* (Abb. 134 15 u. 135 5). Er wölbt sich bis zum Jochbogen herüber und bildet so den Augenbogen. Der Jochfortsatz hat eine konvexe Ober- und eine glatte, ausgehöhlte Unterfläche; letztere enthält die sehr seichte Tränendrüsengrube, *Fossa glandulae lacrimalis*. Der dicke aborale Rand des Fortsatzes

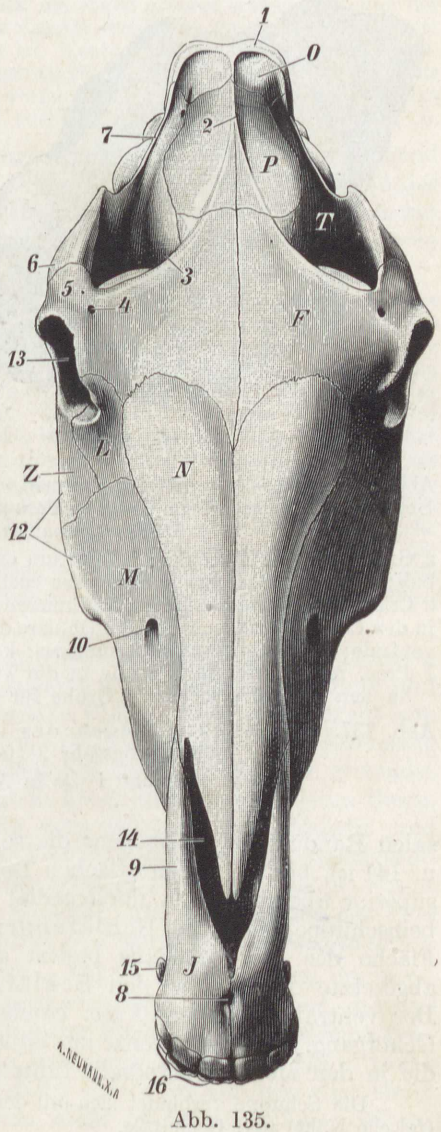

Abb. 135.

Abb. 135. Kopfskelett des Pferdes; von der dorsalen Fläche gesehen.

F Frontale; J Incisivum; L Lacrimale; M Maxilla; N Nasale; O Pars parietalis der Squama occipitalis; P Parietale; T Temporale (Squama); Z Zygomaticum. 1 Linea nuchalis sup.; 2 Crista sagittalis externa; 3 Crista frontalis ext.; 4 For. supraorbitale; 5 Proc. zygomaticus des Frontale; 6 Proc. zygomaticus des Temporale; 7 Crista temporalis; 8 For. incisivum; 9 Proc. nasalis des Incisivum; 10 For. infraorbitale; 12 Crista facialis; 13 Orbita; 14 Incisura nasomaxillaris; 15 Hakenzahn; 16 Schneidezähne.

geht kaudomedial in die Crista frontalis externa über, der nasale Rand ist scharf; das gezackte laterale Ende verbindet sich mit dem Proc. zygomaticus des Schläfenbeins. Die Wurzel des Jochfortsatzes wird vom *For. supraorbitale* (Abb. 132 36, 134 13 u. 135 4) durchbohrt, an dessen Stelle mitunter nur ein Ausschnitt vorhanden ist.

Die Verbindungen des Os frontale mit dem Parietale, Nasale und Lacrimale erfolgen durch Schuppennähte; der ventrale Rand gehört der Pars orbitalis und temporalis an und verbindet sich mit dem Os sphenoidale, lacrimale, palatinum, temporale und mit der Maxilla. An ihm befindet sich, entsprechend der Sutura frontopalatina, die undeutliche *Crista orbitalis ventralis* (S. 97) (Abb. 141 36).

g) Schläfenbein, Os temporale, des Pferdes (s. S. 69).

A. Die schalenförmige **Schläfenbeinschuppe**, *Squama temporalis* (Abb. 134, 135 u. 141 T), hat eine schwach ausgehöhlte Innenfläche, *Facies cerebralis*, die Fingereindrücke, Gehirnleisten und Gefäßrinnen enthält und wegen des Übergreifens der Schuppe auf andere Knochen (s. unten) kleiner ist als die gewölbte Außenfläche, *Facies temporalis*, die einen großen Teil der Schläfengrube bildet. Seitlich entspringt von der Squama mit 2 Wurzeln der starke *Proc. zygomaticus* (Abb. 134 11); sein Ursprungsteil ist lateral gerichtet und dorsoventral abgeplattet; der Endabschnitt biegt fast rechtwinklig nasal um, ist seitlich komprimiert und verbindet sich mit dem Proc. temporalis des Zygomaticum und der Maxilla zum Jochbogen, *Arcus zygomaticus*. Sein dorsaler Rand besitzt nahe dem nasalen Ende eine rauhe, gezackte Stelle zur Verbindung mit dem Proc. zygomaticus des Stirnbeins. Die ventrale Seite des Ursprungsteils trägt die Gelenkfläche für den Unterkiefer. Sie bildet die quergestellte, schwach konvexe Gelenkrolle, *Tuberculum articulare* (Abb. 131 u. 132 26). An sie schließt sich aboral eine seichte Vertiefung an, die Gelenkgrube, *Fossa mandibularis* (25), über deren mediale Hälfte der fast dreieckige *Proc. postglenoidalis* (Abb. 131 u. 132 24 u. 141 17) vorspringt. Halsseitig geht die Schuppe in den *Proc. caudalis* (Abb. 141 i) über, dessen Außenfläche in der Fortsetzung des scharfen dorsalen Randes des Jochbogens die scharfe Schläfengräte, *Crista temporalis* (Abb. 135 7 u. 141 16), besitzt, die im flachen Bogen kaudodorsal verläuft und in die Linea nuchalis superior übergeht. Der dorsomedial von ihr gelegene Teil der Außenfläche der Schläfenbeinschuppe hilft die Schläfengrube, *Fossa temporalis*, bilden. Die rauhe mediale Fläche des Proc. caudalis besitzt an der Grenze zur eigentlichen Schuppe eine scharf abgesetzte Rinne, die den Schläfengang, *Meatus temporalis*, bilden hilft (s. S. 95). Der ventrale Rand des Proc. caudalis ist stark ausgehöhlt und umfaßt so den äußeren Gehörgang. An seiner Grenze zur Squama occipitalis und dem Parietale bleiben 1—3 Löcher, die in den Meatus temporalis führen (Abb. 134 6 u. 141 28).

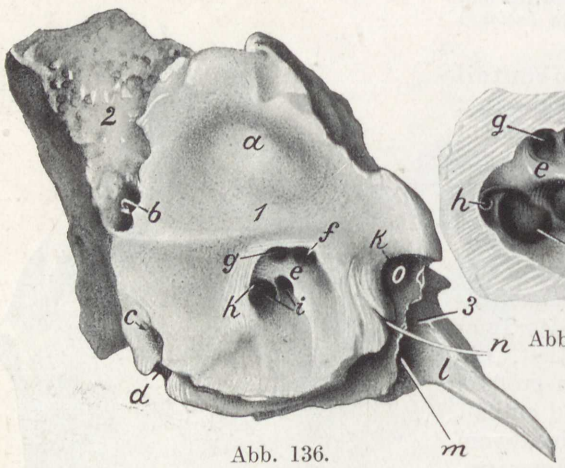

Abb. 136.

Abb. 137.

Abb. 136. Linke Felsenbeinpyramide des Pferdes, mediale Seite (ungefähr natürliche Größe). 1 Pars petrosa; 2 Pars mastoidea; 3 Pars tympanica.

a Grube für den Flocculus; b Apertura externa aquaeductus vestibuli; c Apertura externa aquaeductus cochleae; d Fossula petrosa, e Crista transversa am Boden des inneren Gehörganges; f Eingang in den Canalis facialis; g For. vestibulare dorsale; h For. vestibulare ventrale; i Tractus spiralis foraminosus; k Incisura nervi trigemini; l Proc. muscularis; m Eingang in die Tuba auditiva; n Eingang in den Canalis petrosus; o Grube für das Ganglion Gasseri.

Abb. 137. Freigelegter Boden des inneren Gehörganges des Pferdes (ungefähr 2½fache Größe).

e, f, g, h und i wie in Abb. 136.

Die Schuppe verbindet sich mit dem Parietale (Schuppennaht), Frontale, Sphenoidale, Petrosum (falsche Naht) und Occipitale.

B. Die **Felsenbeinpyramide** hat die Gestalt einer mit der Spitze kaudodorsal und mit der Basis oroventral gewendeten vierseitigen Pyramide, liegt zwischen der Squama temporalis und dem Os occipitale und zerfällt in den Felsen-, Warzen- und Paukenteil (s. S. 69 u. 70).

Der Felsenteil (Abb. 136 1) liegt medial, nach der Schädelhöhle zu, der Paukenteil (3) ventral; der Warzenteil (2) endlich schiebt sich zwischen Proc. caudalis der Squama temporalis und dem Occipitale ein; mit der Pars petrosa ist er verschmolzen, mit dem Paukenteil durch festes, faserknorpeliges Gewebe verbunden, das bei erwachsenen Tieren m. o. w. vollständig verknöchert; ähnlich ist die Verbindung zwischen Pars petrosa und Pars tympanica. Felsenbeinpyramide und Squama bleiben jedoch dauernd getrennt.

Der **Felsenteil,** *Pars petrosa* (Abb. 131 u. 132 15, 136 1), schließt das Höhlensystem des inneren Ohres ein. Seiner lateralen Fläche legt sich in ihrem dorsalen Abschnitte die Pars mastoidea, in ihrem ventralen die Pars tympanica an. Die mediale Fläche der Pars petrosa trägt zur Begrenzung der Schädelhöhle bei, enthält Fingereindrücke (Abb. 136 a) und Gehirnleisten und bildet den lateralen Rand des For. lacerum (s. S. 83). An ihr findet sich die innere Gehöröffnung, *Porus acusticus internus* (Abb. 136 u. 137); sie führt in den kurzen inneren Gehörgang, *Meatus acusticus int.* (Abb. 142 t).

Am Boden des Meatus acusticus internus, *Fundus meatus acustici interni* (Abb. 137), erhebt sich in fast horizontaler Richtung eine Leiste, *Crista transversa* (e); dorsal von dieser finden sich zwei nur durch ein dünnes Knochenblättchen getrennte Öffnungen, von denen die etwas größere nasale Öffnung der Eingang zum *Canalis facialis* (f), die etwas kleinere kaudale das *For. vestibulare dorsale* (g) zum Eintritt der Pars dorsalis (superior) des N. vestibuli in das innere Ohr ist. Ventral von der Crista transversa befindet sich kaudal eine deutliche Öffnung, *For. vestibulare ventrale* (h), zum Eintritt der Pars ventralis (inferior) des N. vestibuli; in dem streifenförmigen, spiralig verlaufenden Felde nasal von ihr bemerkt man eine große Anzahl feiner Öffnungen für die Äste des N. cochleae, *Tractus spiralis foraminosus* (i).

Kaudal von der Öffnung des inneren Gehörganges findet sich eine größere, ventral von dieser eine enge Spalte. Beide Spalten sind der Anfang von Kanälen, von denen der erstere als *Aquaeductus vestibuli* zum Vorhofe des inneren Ohres, der letztere als *Aquaeductus cochleae* zur Schnecke führt (s. inneres Ohr). Die Spalten selbst heißen *Apertura externa aquaeductus vestibuli* und *cochleae* (Abb. 136 b u. c).

Von den 4 Rändern, welche die Flächen des Os petrosum voneinander scheiden, springt der nasomediale am stärksten in die Schädelhöhle vor und bildet dadurch die *Crista petrosa*. Am Übergange dieses Randes in den ventralen Rand befindet sich ein fast halbkreisförmiger Ausschnitt zur Aufnahme des N. trigeminus, *Incisura nervi trigemini* (Abb. 136 k); an ihn reiht sich orolateral eine verhältnismäßig große, flache Grube zur Aufnahme des Ganglion semilunare (Gasseri) (o) an, die sich noch auf den ventralen Teil der Schläfenbeinschuppe erstreckt. Gegenüber der Incisura nervi trigemini findet man am Übergange des kaudalen Randes in den ventralen Rand eine ziemlich enge Grube für das Ganglion petrosum, *Fossula petrosa* (d). An der kaudalen Fläche des Knochens findet sich nahe der Pars mastoidea und tympanica eine feine Öffnung; sie führt in den engen *Canaliculus mastoideus,* der in das For. stylomastoideum mündet; durch ihn tritt der Ramus auricularis des N. vagus zum N. facialis. Von der Eingangsöffnung in den Canaliculus mastoideus erstreckt sich eine feine Rinne über die hintere Fläche der Pars petrosa zu deren kaudomedialem Rande; in ihr liegt der Ramus auricularis des N. vagus. Die rauhe nasale Fläche ragt nach innen etwas in die Schädelhöhle vor, verbindet sich mit dem Parietale und hilft den Meatus temporalis bilden. Mit Ausnahme der Spitze besteht der Felsenteil nur aus kompakter Knochensubstanz.

Der **Warzenteil,** *Pars mastoidea* (Abb. 131 u. 132 17, 134 10 u. 141 g), verschmilzt schon frühzeitig mit der Pars petrosa zum *Perioticum* und schiebt sich zwischen Occipitale und Proc. caudalis der Schuppe ein. Seine gewölbte laterale Fläche wird größtenteils von letzterem bedeckt; an ihr verläuft eine Querrinne (Abb. 141 21), die in den Schläfengang führt und die A. meningea caudalis aufnimmt. Die ausgehöhlte mediale Fläche verbindet sich mit dem Os occipitale. Das ventrale Ende springt in Form einer abgerundeten Beule, des Warzenfortsatzes, *Proc. mastoideus,* ein wenig vor; zwischen dem Warzen- und dem Paukenteile findet sich die äußere Öffnung des Fazialiskanals, *For. stylomastoideum* (Abb. 131 u. 132 21), in die der zum Durchtritt des Ramus auricularis des N. vagus bestimmte kleine Canaliculus mastoideus (s. oben) mündet. Der größte Teil der Pars mastoidea besteht aus spongiöser Knochensubstanz und ist sehr porös *(Cellulae mastoideae).*

Der **Paukenteil,** *Pars tympanica* (Abb. 131 u. 132 16, 141 h), bildet die von der kompakten *Lamina tympanica* gebildete dünnwandige Paukenblase, *Bulla ossea,* die mit der dorsomedial an sie stoßenden Pars petrosa die Wand der Paukenhöhle, *Cavum tympani,* herstellt. Vom Paukenteile ragt der lange, spitze *Proc. muscularis* (Abb. 131 u. 132 19, 136 l u. 141 19) oroventral vor. Dicht medial von ihm führt eine weite Öffnung oder Halbrinne, die knöcherne Hörtrompete, *Tuba auditiva ossea (Eustachii)* (Abb. 136 m),

in die Paukenhöhle. Dicht medial von der knöchernen Tuba findet sich zwischen Pars tympanica und Pars petrosa eine enge Spalte (n), die in den in den Fazialiskanal mündenden Felsenbeinkanal, *Canalis petrosus,* führt und für den Austritt des N. petrosus superficialis major aus der Paukenhöhle dient. Von dem dorsolateralen Abschnitte des Paukenteils springt ein hohler Knochenzylinder vor, der äußere Gehörgang, *Meatus acusticus externus* (Abb. 131 22), der mit der äußeren Gehöröffnung, *Porus acusticus ext.* (Abb. 141 18), endet. Zwischen seinem Grund und dem des Muskelfortsatzes führt eine enge Spalte, die Glasersche Spalte, *Fissura petrotympanica* im engeren Sinne (Abb. 131 20 u. 141 33), zum Durchtritt der Chorda tympani in die Paukenhöhle. Medial und ventral vom Meatus acust. ext. trägt der Paukenteil den zylindrischen, ziemlich starken Zungenbeinfortsatz, *Proc. hyoideus* (Abb. 131 18 u. 141 20), der strenggenommen zum Warzenteile gehört und dessen freies Ende sich durch Knorpel mit dem Zungenbeine verbindet. In ihm dürfte der *Proc. styloideus hom.* aufgegangen sein (s. S. 70). Zwischen Bulla tympanica und Proc. mastoideus findet sich das For. stylomastoideum (s. S. 87) und zwischen Bulla tympanica und Pars petrosa kaudoventral von dem erwähnten Eingang in den Felsenbeinkanal eine enge Spalte zum Durchtritt des N. tympanicus; von ihr führt eine seichte Rinne am ventralen Rande der Pars petrosa zur Fossula petrosa; in ihr liegt der N. tympanicus. (Über die Paukenhöhle und das innere Ohr s. „Gehörorgan".)

III. Gesichtsknochen des Pferdes.

Das Skelett der Mund- und Nasenhöhle bilden 8 paarige Knochen: die Maxilla und Mandibula, das Os incisivum, nasale, zygomaticum, lacrimale, palatinum und pterygoideum, und 2 unpaare: der Vomer und das Os hyoideum.

a) Oberkieferbein, Maxilla, des Pferdes (Abb. 132 O, 134 u. 135 M) (s. S. 71).

Die Gesichtsfläche, *Facies facialis,* des *Corpus maxillae* ist größtenteils glatt, nasal etwas ausgehöhlt, im übrigen schwach gewölbt, und zwar bei jungen Tieren stärker als bei alten. An ihr bemerkt man im aboralen Drittel die starke Gesichtsleiste, *Crista facialis* (Abb. 132 39 u. 134 21); sie liegt 4—6 cm vom Zahnrand entfernt und fast parallel zu ihm; sie beginnt scharf abgesetzt dorsal vom 3. Backzahn und geht kaudal in die gleichnamige Leiste des Jochbeins über. Nahe dem dorsalen Rande findet sich in der Höhe des 3. Backzahns das große *For. infraorbitale* (Abb. 134 22) als Ausgangsöffnung des *Canalis infraorbitalis* (s. unten u. S. 89), von dem etwas kaudal vom For. infraorbitale der sehr enge *Canalis alveolaris incisivus sup.* abzweigt, der bis zum Incisivum verläuft. Die *Facies nasalis* ist ausgehöhlt. Nahe ihrem dorsalen Rande liegt die seichte Tränenrinne, *Sulcus lacrimalis,* zur Aufnahme des häutigen Tränenkanals; ventral von ihr findet sich die niedrige ventrale Muschelgräte, *Crista conchalis ventralis,* zur Anheftung der ventralen Nasenmuschel. Am aboralen Ende ist der ventrale Teil der Nasenfläche rauh zur Verbindung mit dem Os palainum und enthält eine breite Rinne, die mit einer entsprechenden des Gaumenbeins den Gautmenkanal, *Canalis palatinus,* bildet. Im aboralen Teil enthält die Maxilla zwischen den beiden Platten der Compacta die Kieferhöhle, *Sinus maxillaris* (s. Atmungsorgane).

Das aborale Ende des Körpers bildet in der Verlängerung der Gesichtsleiste den Schläfenfortsatz, *Proc. temporalis.* Er verbindet sich mit dem Joch- und Schläfenbein und trägt zur Bildung des Jochbogens bei. Ventral von seinem Ursprung ist das aborale Ende des Körpers aufgetrieben zu der rundlichen Oberkieferbeule, *Tuber maxillare* (Abb. 132 38 u. 134 23), in der sich mehrere zum Durchtritt von Nerven bestimmte kleine Löcher finden. Ihre mediale Fläche verbindet sich mit dem Palatinum; an der Verbindungsstelle findet sich als Eingang in den Gaumenkanal das *For. palatinum aborale* (Abb. 141 14) und dorsal von diesem als Eingangsöffnung in den Canalis infraorbitalis das *For. maxillare* (Abb. 141 13). Das orale Ende läuft spitz zu und verbindet sich mit dem Incisivum. Der ventrale Teil des Körpers bildet den Zahnfortsatz, *Proc. alveolaris,* mit dem Zahnrande, *Limbus alveolaris.* Der Zahnfortsatz enthält 6 durch *Septa interalveolaria* getrennte viereckige, unter sich gleich große, dorsal sich etwas verschmälernde Zahnfächer, *Alveoli,* in denen die Wurzeln der Backzähne stecken. An der lateralen Fläche des Zahnfortsatzes (meist jedoch nur im Bereiche der ersten 3 Backzähne) sind mehrere durch die Wurzeln

der Backzähne bedingte, schwache Vorwölbungen, *Juga alveolaria,* vorhanden. Im Grunde der Zahnfächer finden sich kleine Löcher, *Forr. alveolaria,* zum Durchtritt von Gefäßen und Nerven. Häufig findet sich vor dem 1. Backzahn ein kleines Fach für einen Wolfszahn. Vor dem 1. Backzahne bzw. vor dem Wolfszahn ist der ventrale Rand der Maxilla fast scharf und heißt, weil er keine Zahnfächer enthält, Zwischenzahnrand, *Margo interalveolaris* (Abb. 132 43 u. 134 27); erst an der Grenze zum Os incisivum befindet sich bei männlichen Pferden eine Alveole für den oberen Hakenzahn (Abb. 132 48).

Der *Canalis infraorbitalis* liegt im allgemeinen in der medialen Wand der Kieferhöhle. Bis zum Alter von 3 Jahren liegt er den Alveolenkuppen direkt auf; mit dem Nachrücken der Backzähne und dem entsprechenden Zurückgehen der Zahnalveolen bleibt er, losgelöst von den Alveolen, in der Medialwand des Kieferhöhlensystems stehen (Joest [423]).

Der Gaumenfortsatz, *Proc. palatinus* (S. 72 u. Abb. 132 44), verbindet sich median durch die gezackte Gaumennaht, *Sutura palatina,* mit dem der anderen Seite und bildet mit ihm das knöcherne Gaumengewölbe und den Boden der Nasenhöhle. Seine etwas ausgehöhlte dorsale oder Nasenhöhlenfläche besitzt den medianen Nasenkamm, *Crista nasalis,* zur Anlagerung des Vomer und jederseits daneben eine seichte Rinne zur Aufnahme des Nasenbodenorgans; die ebene ventrale oder Mundhöhlenfläche enthält nahe den Backzähnen die zur Aufnahme der A. und des N. palatin. major bestimmte Gaumenrinne, *Sulcus palatinus* (Abb. 132 42), als Fortsetzung des Gaumenkanals (s. S. 90), der zwischen dem aboralen Rande des Gaumenfortsatzes des Oberkieferbeins und dem Gaumenbeine mit dem *For. palatinum majus* (41) endet; im übrigen bemerkt man an ihm ganz niedrige, quergestellte Wülste, die Abdrücke der Gaumenstaffeln. Der Gaumenfortsatz wird von kleinen Gefäß- und Nervenlöchern durchbohrt. Er begrenzt mit dem Körper und dem Gaumenfortsatze des Os incisivum die Gaumenspalte (46) (s. unten).

b) Zwischenkieferbein, Os incisivum, des Pferdes (Fig. 132 Z, 134 u. 135 J).

Die Lippenfläche, *Facies labialis,* des Körpers (s. S. 72) ist glatt und gewölbt; die leicht ausgehöhlte Gaumenfläche, *Facies palatina,* enthält einige kleine Löcher; die rauhe mediale Fläche verbindet sich mit der des anderseitigen Zwischenkieferbeins und bildet mit ihr das Schneidezahnloch, *For. incisivum* (Abb. 132 47 u. 135 8); Lippen- und Gaumenfläche sind durch den Zahnrand, *Limbus alveolaris,* geschieden, der 3 durch *Septa interalveolaria* getrennte Alveolen für die Schneidezähne enthält; an diese reiht sich der Zwischenzahnrand, *Margo interalveolaris,* an, der beim Hengst und oft auch beim Wallach durch die Alveole für den oberen Hakenzahn unterbrochen wird. Der vom Körper nasen- und stirnwärts aufsteigende *Proc. nasalis* (Abb. 134 24 u. 135 9) hat eine glatte, schwach gewölbte laterale und mediale Fläche und hilft mit seinem gerundeten, freien dorsalen Rande den Nasenkieferausschnitt (s. unten) begrenzen. Der aboral gerichtete, platte *Proc. palatinus* (Abb. 132 45) bildet mit dem der andern Seite den Anfangsteil des knöchernen Gaumens. Seine dorsale Fläche trägt einen Kamm, der mit dem der anderen Seite eine Rinne für die Nasenscheidewand herstellt. Zwischen seinem schärfen lateralen Rande, dem Körper des Os incisivum und der Maxilla liegt die lange Gaumenspalte, *Fissura palatina* (46).

c) Nasenbein, Os nasale, des Pferdes (Abb. 134 u. 135 N) (s. S. 70).

Seine Außenfläche ist glatt und gewölbt; die ausgehöhlte Innenfläche hat am lateralen Rande zum Ansatze der dorsalen Muschel die niedrige dorsale Muschelgräte, *Crista conchalis dorsalis.* Beide Flächen verschmälern sich gegen das spitz auslaufende Ende. Der Raum zwischen diesem und dem Proc. nasalis des Incisivum, die beide im Nasenkieferwinkel zusammenstoßen, heißt Nasen-Kieferausschnitt, *Incisura nasomaxillaris* (Abb. 134 16 u. 135 14); dieser bildet mit dem anderseitigen den knöchernen Naseneingang, *Apertura nasalis ossea.*

Der laterale Rand wendet sich in seinem apikalen Viertel medial. Der mediale Rand ist gerade, im aboralen Drittel rauh, im übrigen eben und durch eine falsche Naht mit dem der anderen Seite verbunden. Das breite, konvexe aborale Ende verbindet sich durch eine Schuppennaht mit dem Frontale, dessen Nasenfortsatz von einem Ausschnitt zwischen beiden Nasenbeinen aufgenommen wird. Zwischen den beiden Tafeln kompakter Knochensubstanz befindet sich eine sehr dünne Diploëschicht und aboral oft ein kleiner Nasenbeinsinus.

d) Jochbein, Os zygomaticum, des Pferdes (Abb. 132 J, 134 u. 135 Z).

Das größtenteils kompakte Jochbein (S. 73) besitzt eine der Kieferhöhle zugekehrte rauhe Nasenfläche, *Facies nasalis*, eine schwach ausgehöhlte glatte Augenhöhlenfläche, *Facies orbitalis*, und eine fast ebene, glatte Angesichtsfläche, *Facies facialis*; die beiden letzteren Flächen werden durch den *Margo orbitalis* voneinander geschieden. Die Angesichtsfläche trägt nahe dem ventralen Rande die längsverlaufende Gesichtsleiste, *Crista facialis* (Abb. 134 21), die in die gleichnamige Leiste der Maxilla übergeht. Die ventral von ihr gelegene schmale *Facies masseterica* dient dem M. masseter zum Ursprunge. Das aborale Ende des Knochens bildet den platten Schläfenfortsatz, *Proc. temporalis* (Abb. 132 40 u. 134 20), der mit dem Proc. zygomaticus des Temporale und dem Proc. temporalis der Maxilla den Jochbogen, *Arcus zygomaticus*, bildet.

e) Tränenbein, Os lacrimale, des Pferdes (Abb. 134, 135 u. 141 L).

Das paarige Os lacrimale (S. 73) besitzt eine fast viereckige, glatte *Facies facialis*; auf ihr findet sich gewöhnlich der kleine *Proc. lacrimalis oralis* (Abb. 134 18). Die glatte *Facies orbitalis* ist schwach konkav und bildet den größten Teil der nasalen Augenhöhlenwand. Nahe dem Orbitalrande findet sich an ihr die weite, trichterförmige Eingangsöffnung in den knöchernen Tränenkanal, der Tränentrichter, *Fossa sacci lacrimalis* (Abb. 141 2), und aboral davon eine seichte Muskelgrube für den M. obliquus oculi ventralis (3). Die *Facies nasalis* ist rauh und trägt zur Bildung der Kieferhöhle bei; in ihrer Mitte befindet sich eine hylbzylindrische, dünnwandige Knochenerhöhung, die den knöchernen Tränenkanal, *Canalis lacrimalis osseus*, umschließt. Der *Margo orbitalis* trägt den kleinen, rauhen *Proc. lacrimalis aboralis* (Abb. 134 17) und dorsal von ihm einen Ausschnitt oder ein Loch.

f) Gaumenbein, Os palatinum, des Pferdes (Abb. 132 G, G′ u. 141 Pl).

Das dünne, fast rein kompakte, paarige Os palatinum (S. 73) schließt aboral an die Maxilla an.

Der horizontale Teil, *Pars horizontalis* (Abb. 132 G), besitzt eine *Facies nasalis* und eine *Facies lingualis*, die schmal und glatt sind. Der kurze mediale Rand verbindet sich mit dem der anderen Seite durch die Gaumennaht, die an der Facies nasalis die niedrige *Crista nasalis* zur Anlagerung des Vomer bildet. Der zackige, konvexe orale Rand begrenzt mit dem Proc. palatinus der Maxilla das *For. palatinum majus* (41), die Mündung des Gaumenkanals (s. unten). Der konkave, glatte, freie aborale Rand dient dem Gaumensegel zur Anheftung, begrenzt mit dem der anderen Seite ventral die Choanen (Abb. 132 52) und trägt meist neben der Medianebene jederseits einen kleinen Fortsatz, Choanenstachel, *Spina nasalis aboralis*, der i. d. R. mit dem der anderen Seite median zusammenfließt.

Der senkrechte Teil, *Pars perpendicularis* (Abb. 132 G′), ist größer und breiter als der horizontale; er begrenzt die Choanen lateral. Seine laterale Fläche ist teils glatt, teils rauh. Ihr glatter aboraler Teil trägt zur Bildung der Gaumenkeilbeingrube, *Fossa pterygopalatina*, bei und besitzt nahe dem nasodorsalen Winkel das große *For. sphenopalatinum* (Abb. 141 12), das in die Nasenhöhle führt. Der rauhe Teil der lateralen Fläche verbindet sich mit der Maxilla und besitzt eine Rinne, die mit einer entsprechenden der Maxilla den Gaumenkanal, *Canalis palatinus*, bildet; seine Eingangsöffnung, das *For. palatinum aborale* (14), liegt dicht medial vom Tuber maxillare und ventral vom For. maxillare (13) und sphenopalatinum (12) und wird vom Palatinum und der Maxilla begrenzt. Am kaudodorsalen Abschnitte des senkrechten Teiles findet sich zwischen dessen beiden Platten die Gaumenhöhle, *Sinus palatinus*, die i. d. R. mit der Keilbeinhöhle zur Gaumenkeilbeinhöhle, *Sinus sphenopalatinus*, zusammenfließt; diese kommuniziert durch die 2 bis 3 cm lange Kiefergaumenhöhlenöffnung mit dem Sinus maxillaris und durch 1 bis 2 spaltförmige Öffnungen mit dem Innern der ventralen Ethmoturbinalien (Näheres s. Atmungsorgane). Zwischen horizontalem und senkrechtem Teile springt das Palatinum in Form des platten Flügelfortsatzes, *Proc. pterygoideus* (Abb. 132 50), kaudal vor und schiebt sich zwischen Pterygoid und Proc. pterygoideus des Sphenoidale ein.

g) Flügelbein, Os pterygoideum, des Pferdes (Abb. 131 u. 132 F).

Das paarige Flügelbein (S. 75) trägt mit seiner glatten medialen Fläche zur Umrandung der Choanen bei, die laterale verbindet sich fast ganz durch eine falsche Naht mit dem Sphenoidale und Palatinum. Das aborale Ende geht in eine stumpfe Spitze aus; das dickere oroventrale Ende ist breiter, liegt frei und bildet das Häkchen des Flügelbeins, *Hamulus* (Abb. 132 37).

h) Pflugscharbein, Vomer, des Pferdes (Abb. 131 u. 132 P).

Das Pflugscharbein (S. 75) besteht aus 2 fast sagittal stehenden dünnen Knochenblättchen, den Pflugscharflügeln, *Alae vomeris,* die die dorsal offene Pflugscharrinne, *Sulcus septi narium,* zur Aufnahme der Nasenscheidewand bzw. der senkrechten Platte des Ethmoidale einschließen. Nach dem aboralen Ende des Knochens hin nehmen die Flügel eine mehr horizontale Stellung an und begrenzen den fast halbkreisförmigen Pflugscharausschnitt, *Incisura vomeris.*

Der ventrale Rand, in dem beide Knochenblättchen zusammenstoßen, ist im aboralen Drittel scharf und scheidet freiliegend die beiden Choanen voneinander; an den oralen zwei Dritteln verbindet er sich mit der Crista nasalis der Ossa palatina und der Maxillae. Das orale Ende reicht bis an die Procc. palatini beider Zwischenkieferbeine.

i) Muschelbeine, Ossa turbinata, des Pferdes.

Die Muschelbeine sind papierdünne, äußerst zarte, vielfach durchlöcherte Knochenlamellen, die die knöcherne Grundlage der Nasenmuscheln bilden. Ihre beiden Flächen werden von der Nasenschleimhaut bekleidet.

Man unterscheidet die dorsale Nasenmuschel, *Concha dorsalis* (s. S. 83), und die ventrale Nasenmuschel, *Concha ventralis.* Die Knochenlamelle der dorsalen Muschel entspringt an der Crista conchalis dorsalis (S. 89), die der ventralen Muschel an der Crista conchalis ventralis (S. 88); beide sind in der nasalen Hälfte spiralig aufgerollt, und zwar die dorsale in 1½ Windungen ventral, die ventrale in 1½ Windungen dorsal; der so im Innern entstehende Hohlraum (die vordere Abteilung der dorsalen und ventralen Muschelhöhle, Abb. 733 e u. f) steht mit dem mittleren Nasengang in Verbindung. In der hinteren (aboralen) Hälfte der Muscheln ist die Lamelle nicht spiralig aufgerollt, sondern begrenzt mit dem Nasen- bzw. Oberkieferbein einen einheitlichen Hohlraum (aborale Abteilung der dorsalen und ventralen Muschelhöhle, Abb. 736 e u. f). Die aborale Abteilung der dorsalen Muschelhöhle fließt mit der Stirnhöhle zusammen, während die der ventralen Muschelhöhle mit der kleinen Kieferhöhle durch einen großen Spalt kommuniziert (s. Atmungsorgane). Beide Abteilungen einer Muschelhöhle sind durch ein Blättchen der Muschel voneinander getrennt. Die mediale Fläche beider Muscheln ist frei, der Nasenscheidewand zugekehrt und fast eben. Der dorsale und der ventrale Rand beider Muscheln sind abgerundet; sie begrenzen die Nasengänge. Näheres siehe unter Atmungsorganen: Nebenhöhlen der Nase.

k) Unterkiefer, Mandibula, des Pferdes (Abb. 44 U, 134 Md. u. 119).

Jede Unterkieferhälfte (s. S. 76) verbindet sich gelenkig mit dem Temporale.

Die bindegewebige Füllung der Symphysis mandibulae ist mit Faserknorpel vermischt und enthält zu bestimmten Entwicklungszeiten einen hyalinen Knorpel (Suad [920]).

Der Schneidezahnteil, *Pars incisiva* (Abb. 134 28), ist mit dem der anderen Seite verschmolzen und bildet den Kinnwinkel, *Angulus mentalis;* man unterscheidet an ihm eine glatte, schwach ausgehöhlte *Facies lingualis* und eine (bei jungen Tieren mehr als bei alten) gewölbte *Facies mentalis* mit einer seichten medianen Furche, welche die ursprüngliche Trennung in 2 Hälften andeutet. Beide Flächen stoßen in dem bogenförmigen Schneidezahnrande, *Limbus alveolaris,* und in dem m. o. w. scharfen Zwischenzahnrande, *Margo interalveolaris,* zusammen. Der erstere enthält die Alveolen für jederseits 3 Schneidezähne und der letztere bei männlichen Pferden nahe dem Eckschneidezahne das Zahnfach für den unteren Hakenzahn, der bei weiblichen Tieren fehlt oder klein ist.

Der Backzahnteil, *Pars molaris* (Abb. 134 28), ist vom Kinnwinkel aus divergierend zu dem der anderen Seite kaudal gerichtet, so daß der Unterkiefer die Gestalt eines lateinischen V erhält. Der Raum zwischen den Körpern heißt Kehlgang, *Spatium mandibulare.* An der glatten lateralen Fläche befindet sich an der Grenze zwischen Schneidezahn- und Backzahnteil als Ausgangsöffnung des ventral von den Wurzeln der Backzähne in nächster Nähe des Ventralrandes des Unterkieferkörpers verlaufenden Unterkieferkanals, *Canalis*

mandibuae, das Kinnloch, *For. mentale* (30). Etwas aboral von diesem zweigt vom Unterkieferkanal der enge *Canalis alveolaris incisivus inferior* ab, der fast bis zur Mittellinie verläuft. Der Unterkieferkanal tritt bei jüngeren Tieren nicht als Gang mit eigener Wand, sondern als eine größere Lücke in der Spongiosa hervor; erst bei älteren Pferden ist eine eigene knöcherne Wand nachweisbar (Joest [423]). Die mediale Fläche enthält eine am Backzahnrand entlang laufende, häufig undeutliche *Linea mylohyoidea*. Der Höhendurchmesser beider Flächen nimmt bis zum letzten Backzahn allmählich zu. Der dorsale oder Backzahnrand, *Limbus alveolaris*, geht in den Zwischenzahnrand über und enthält 6 Alveolen für die Backzähne (Abb. 119), die in der Querrichtung schmaler sind als die entsprechenden der Maxilla. Ein Wolfszahn vor dem 1. Backzahne kommt sehr selten vor. Der fast gerade freie oder Kehlrand ist bei jüngeren Tieren abgerundet, bei älteren scharf. An ihm findet sich in Höhe des letzten Backzahns an der Grenze zwischen Körper und Unterkieferast der seichte Gefäßausschnitt, *Incisura vasorum* (Abb. 134 31).

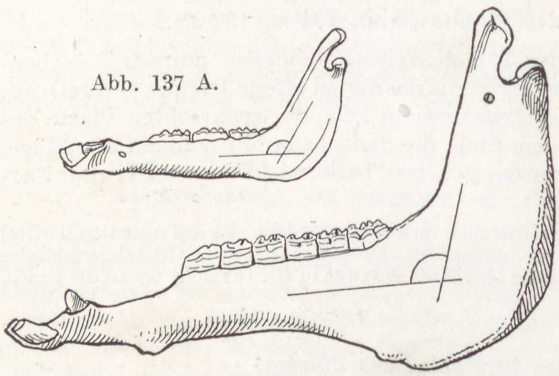

Abb. 137 B.

Abb. 137 A und 137 B. Verhalten des Unterkieferwinkels bei einem 3 Tage alten Fohlen (Abb. 137 A, 122°) und bei einem 20 Jahre alten Pferde (Abb. 137 B 108°). Nach Joest [423].

Der Unterkieferast, *Ramus mandibulae* (Abb. 134 29), steigt jederseits vom Körper bei alten Tieren in fast rechtem Winkel (Abb. 137 B), bei jungen Tieren in stumpfem Winkel (Abb. 137 A) schädelwärts auf und wird dabei allmählich etwas schmaler. Der Unterkiefer junger Pferde ist demnach gestreckter als der alter Pferde (Joest [423]). Die fast ebene laterale und die grubig vertiefte mediale Fläche zeigen Muskelleisten. An der medialen Fläche findet sich aboral vom letzten Backzahne das Kieferloch, *For. mandibulare* (Abb. 119 l), die Eingangsöffnung in den Unterkieferkanal. Der scharfe nasale Rand steigt in der Verlängerung des Backzahnrandes steil dorsal; der kaudale oder halsseitige Rand ist abgerundet und verbreitert; er geht flachbogig im Unterkieferwinkel (Unterkieferbeule), *Angulus mandibulae* (Abb. 134 32), in den Kehlrand über. Das freie Ende eines jeden Astes geht in 2 Fortsätze aus. Der ein wenig halswärts geneigte und für die Anheftung des M. temporalis bestimmte nasale Schnabelfortsatz, *Proc. coronoideus* (Abb. 44 2, 119 g u. 134 33), ist platt, seitlich zusammengedrückt und bedeutend höher als der halsseitig von ihm gelegene Gelenkfortsatz, *Proc. condyloideus* (Abb. 134 34), der eine quere, konvexe, walzenartige Gelenkfläche besitzt, die mit der Gelenkfläche des Schläfenbeins artikuliert. Das laterale Ende des Gelenkfortsatzes ist abgerundet, das mediale zugespitzt. Zwischen beiden Fortsätzen befindet sich der ziemlich tiefe Kiefereinschnitt, *Incisura mandibulae* (Abb. 119 h).

l) Zungenbein, Os hyoideum, des Pferdes (Fig. 125 u. 138).

Das Zungenbein (S. 77) verbindet sich knorpelig mit der Felsenbeinpyramide und gewährt dem Zungengrunde, dem Larynx und Pharynx Anheftung. Es zerfällt in das unpaare Mittelstück mit dem Proc. lingualis und in die paarigen Äste.

Das Mittelstück, der Körper, *Basis ossis hyoidei* (Abb. 138 a), bildet einen quergestellten und dorsoventral zusammengedrückten Knochenstab, dessen dorsale Fläche an beiden Enden je eine seichte Gelenkgrube zur Aufnahme der Gelenkerhöhung der kleinen Zungenbeinäste trägt. Von der Mitte des oralen Randes entspringt der oral und etwas dorsal gerichtete, mit einer stumpfen Spitze endende Zungenfortsatz, *Proc. lingualis* (b). Seitlich geht das Mittelstück in die beiden kaudodorsal gerichteten Kehlkopfsäste (c) über; diese sind seitlich abgeplattet, schließen den Kehlkopf ein und verbinden sich durch Knorpelfortsätze (c') mit dem Schildknorpel des Kehlkopfes.

Mittelstück, Kehlkopfsäste und Zungenfortsatz haben zusammen die Gestalt einer Gabel oder eines Sporns und werden zusammen wohl auch als Zungenbeingabel bezeichnet, an der der Zungenfortsatz das Gabelheft und die Kehlkopfsäste die Gabeläste darstellen.

Die paarigen Zungenbeinäste zerfallen in die kleinen (d) und die großen Äste (f), zwischen die jederseits bei jüngeren Tieren noch ein kleiner, rundlicher Knochen, der mittlere Zungenbeinast (e), eingeschoben ist; er verschmilzt später meist mit dem großen Aste. Die nasodorsal gerichteten kleinen Äste (d) sind seitlich zusammengedrückt und gelenkig mit dem Mittelstück und mit den großen bzw. den mittleren Zungenbeinästen verbunden. Die großen Äste (f) sind auch seitlich zusammengedrückt und kaudodorsal gerichtet; ihre Ränder sind scharf. Das schädelseitige Ende ist etwas aufgebogen und geht in den aus Faserknorpel bestehenden Zungenbeinknorpel (g) über, der die Verbindung mit dem Proc. hyoideus des Temporale herstellt (Zungenbeinfuge). Nahe dem schädelseitigen Ende bildet der ventrale Rand einen fast rechtwinklig abgesetzten Vorsprung, den Winkel des großen Zungenbeinastes (f'). Das sich verschmälernde orale Ende artikuliert mit dem kleinen bzw. mittleren Aste.

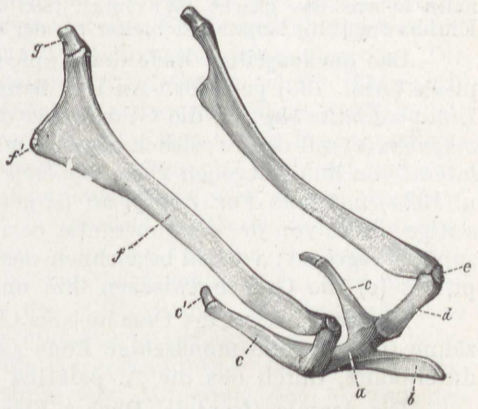

Abb. 138. Zungenbein des Pferdes; von der Seite und etwas von vorn gesehen.

a Mittelstück; b Proc. lingualis; c, c Kehlkopfsäste, c' ihre Knorpel zur Verbindung mit dem Kehlkopf; d kleiner Zungenbeinast; e mittlerer Zungenbeinast; f großer Zungenbeinast, f' sein Winkel; g Zungenbeinknorpel.

IV. Kopf des Pferdes als Ganzes, Cranium.

Das Skelett des Kopfes hat die Form einer vierseitigen Pyramide mit halswärts gekehrter Basis. Es wird vom eigentlichen Schädelskelett und vom Unterkiefer und Zungenbeine gebildet, die gelenkig bzw. durch eine Fuge mit dem Schädelskelett verbunden sind. Das eigentliche Schädelskelett hat ebenfalls die Gestalt einer vierseitigen Pyramide, deren Grundfläche halswärts gekehrt ist und die eine dorsale, eine ventrale und zwei Seitenflächen

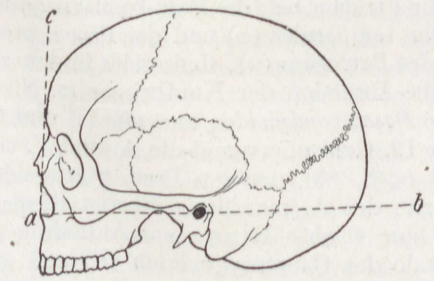

Abb. 139. Kopfskelett des Menschen.

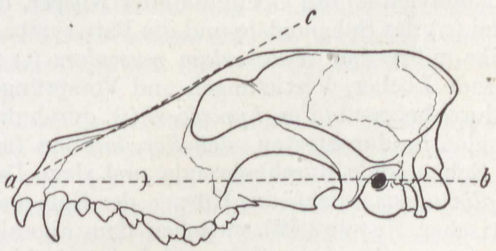

Abb. 140. Kopfskelett des Hundes.

Mit Einzeichnung des Gesichtswinkels c—a—b.

besitzt. Am eigentlichen Schädelskelett unterscheidet man den Hirnschädel (Schädelteil), *Cranium cerebrale (Neurocranium)*, mit der Schädelhöhle, *Cavum cranii*, und den Gesichtsschädel (Angesichtsteil), *Cranium viscerale (Splanchnocranium)*; beide gehen unmerklich ineinander über; die Grenze zwischen ihnen stellt ungefähr eine durch die medialen Augenwinkel gelegte Querebene dar.

Der Gesichtsteil liegt nicht wie beim Menschen unter, sondern vor dem Schädelteile; der P. Campersche Gesichtswinkel (Abb. 139 u. 140 c–a—b), der durch eine vom Naseneingange zur Mitte des äußeren Gehörganges und eine von ersterem zu dem am weitesten vorspringenden Punkte der Stirn gezogene Linie gebildet wird, beträgt beim Menschen gegen 90°, beim Pferde 13—15° und bei der Katze gegen 40°. Der Gesichtsschädel ist bei den Haustieren mächtiger als der Hirnschädel,

beim Menschen tritt er gegenüber dem Hirnschädel stark in den Hintergrund. Das Verhältnis der basalen Länge des Gesichtsschädels zu der des Hirnschädels bleibt während des ganzen postembryonalen Lebens das gleiche (Westman [888]). Der Hirnschädel des orientalischen Pferdes ist nach Eichbaum [216] länger und breiter als der des abendländischen Pferdes.

Das **nackenseitige Ende** des Kopfes, die Hinterhauptsgegend, wird vom Os occipitale (Abb. 133) gebildet. An ihm bemerkt man die *Protuberantia occipitalis ext.* (g), die *Linea nuchalis sup.* (f), die Grube für das Nackenband (h') und das *Foramen occipitale magnum* (e) mit den es seitlich begrenzenden *Condyli occipitales* (c), von denen jeder von dem lateral von ihm gelegenen *Proc. jugularis* (d) durch die *Fossa condyloidea ventralis* (Abb. 131 u. 132 4) mit dem *For. hypoglossi* (5) getrennt wird. Dorsal und seitlich wird das nackenseitige Ende von der Protuberantia occipitalis ext. (Abb. 133 g) und der Linea nuchalis sup. (f) begrenzt; ventral bezeichnen das For. occipitale magnum (e) und die Condyli occipitales (c) die Grenze zwischen ihm und der basalen Fläche des Kopfes.

Das vom Körper der Ossa incisiva (Abb. 135 J) gebildete und die 6 maxillaren Schneidezähne (16) tragende **mundseitige Ende** *(Apex capitis)* wird median vom *For. incisivum* (8) durchbohrt, durch das die A. palatina major tritt.

Die **dorsale (frontale, Dach-) Fläche** (Abb. 135) wird durch die Pars parietalis der Squama occipitalis (O), das Interparietale, die Parietalia (P), Frontalia (F) und Nasalia (N) gebildet. Man unterscheidet an ihr a) die vom Genickfortsatze bis zur Sutura parietofrontalis reichende und seitlich in die Schläfengegend übergehende Scheitelgegend; b) die Stirngegend, die von der Sutura parietofrontalis bis zur Sut. frontonasalis reicht und seitlich von der Crista frontalis ext. und dem Augenhöhlenrande begrenzt wird; c) die Nasengegend; sie erstreckt sich von der vorigen bis zur Spitze der Nasenbeine und geht seitlich in die Unteraugenhöhlen- und Backengegend über. Die Scheitelgegend trägt median die *Crista sagittalis ext.* (2), die sich in die beiden *Cristae frontales ext.* (3) gabelt: diese verlaufen in schwach konkavem Bogen zu dem an seinem Ursprunge vom *For. supraorbitale* (4) durchbohrten Jochfortsatze des Frontale (5), der sich bis zum Jochbogen herüberwölbt und so den Augenbogen bildet; durch das For. supraorbitale treten A., V. und N. frontalis an die Stirn. Ventrolateral von den genannten Cristae ist die dorsale Kopffläche gewölbt; seitlich geht sie in die Schläfengruben über. Abgesehen von diesem Teile soll die dorsale Fläche, deren Mittellinie als Profillinie bezeichnet wird, eben sein. Die Breite der dorsalen Fläche ist zwischen den beiden Augenbogen am größten und nimmt genick- und vor allem mundwärts allmählich ab.

Die **ventrale** oder **basale Fläche** (Abb. 131 u. 132) zerfällt in 3 Abschnitte: a) die äußere Schädelgrundfläche (Schädelbasis), *Basis cranii;* sie erstreckt sich vom For. occipitale magnum (1) bis zum Vomer (P). Zu ihrer Bildung tragen bei: die Pars basilaris (8) und die Kondylen (2) des Occipitale, der Körper, die Alae temporales (28) und die Procc. pterygoidei (51) des Sphenoidale und die Pars tympanica des Petrosum (16). Jederseits finden sich an ihr außer dem *Tuberculum musculare* (9) für die Insertion der Kopfbeuger (s. S. 66) folgende Löcher, Vertiefungen und Vorsprünge: die *Fossa condyloidea ventralis* (4) und das sie durchbohrende *For. hypoglossi* (5), durch das der 12. Gehirnnerv und die A. und V. condyloidea hindurchtreten, das *For. lacerum* (10 u. 11) (s. S. 83), der den Proc. pterygoideus des Sphenoidale durchbohrende und dem Durchtritt der A. maxillaris interna dienende *Canalis alaris,* dicht am Körper des Sphenoidale eine seichte Rinne zur Aufnahme des Vidischen Nerven (35), zwischen dem aboralen Ende des Os pterygoideum (F) und dem Proc. pterygoideus des Sphenoidale (51) ein kleines Loch zum Eintritt dieses Nerven in den *Canalis pterygoideus* und die äußere Öffnung des *Canalis craniopharyngeus* (S. 64), ferner am ventralen Rande der Pars petrosa im Bereiche des For. lacerum aborale die *Fossula petrosa* (Abb. 131 57), am Übergange des ventralen Randes der Pars petrosa in deren nasalen Rand die *Incisura nervi trigemini* (Abb. 136 k) und vor ihr die Grube für das Ganglion semilunare (Gasseri) (o); zwischen Pars petrosa und Pars tympanica bemerkt man den Eingang in den *Canalis petrosus* (n), durch den der N. petrosus superficialis major in den Canalis facialis tritt, an der Pars tympanica die *Tuba auditiva ossea* (Abb. 136 m), den *Proc. muscularis* (1 u. Abb. 131 u. 132 19) für den Ursprung des M. tensor und levator veli palatini, den *Proc. hyoideus* (Abb. 131 18) für die Anlagerung des Zungenbeins und die Glasersche Spalte (Abb. 131 20 u. 141 33) zum Austritt der Chorda tympani, ferner zwischen Pars tympanica und mastoidea das *For. stylomastoideum* (Abb. 131 u. 132 21) zum Austritt des N. facialis. Als *Fossa infratemporalis* bezeichnet man die Gegend der Ala temporalis des Keilbeins (28) mit

dem *Canalis alaris*. b) Die Choanengegend erstreckt sich vom Vomer (P) bis zum freien Rande des horizontalen Teiles der Ossa palatina (G) und schließt die von den Gaumen- und Flügelbeinen (G, G', F) und den Procc. pterygoidei der Keilbeine (51) umsäumten Choanen (52) ein, die in der Tiefe durch den Vomer (P) voneinander getrennt werden. Die Choanengegend wird ventral vom Hamulus des Flügelbeins (37) überragt. c) Die Gaumengegend (knöcherner Gaumen, Gaumengewölbe) liegt weiter ventral als die Schädelbasis; sie wird durch die Pars horizontalis der Palatina (G), durch die Procc. palatini der Maxillae (44) und Incisiva (45) und durch den Körper der letzteren (Z) gebildet und verschmälert sich gegen das mundseitige Ende. Das Gaumengewölbe wird seitlich begrenzt durch die Backzähne und die Zwischenzahnränder, mundwärts durch die Schneidezähne, schädelwärts durch den freien Rand des horizontalen Teiles der Palatina, der median den Choanenstachel (S. 90) trägt. Am Gaumengewölbe findet sich jederseits bei erwachsenen Pferden in Höhe des 6., bei jungen Tieren in Höhe des 5. Backzahns das *For. palatinum majus* (41), an das sich der nahe den Backzähnen mundwärts verlaufende *Sulcus palatinus* (42) anschließt. Das For. palatinum majus, die Ausgangsöffnung des *Canalis palatinus*, dient zum Austritt und der Sulcus palatinus zur Aufnahme der A. und des N. palat. major. Ferner bemerkt man i. d. R. noch an den hinteren zwei Dritteln des knöchernen Gaumens ganz leichte Querwülste, *Rugae palatinae osseae*, und median dicht aboral von den Schneidezähnen das *For. incisivum* (47) zum Durchtritt der A. palatina major; außerdem sind kleinere Löcher für Gefäße und Nerven vorhanden. Die zwischen den Maxillae und Incisiva befindlichen *Fissurae palatinae* (46) werden durch Fortsätze der knorpeligen Nasenscheidewand geschlossen.

Die **Seitenflächen** des Gehirnschädels (Abb. 141) sind unregelmäßig-konkav, die des Gesichtsschädels unregelmäßig-konvex.

1. Vom Schädelteile der Seitenfläche, der durch das Occipitale (O), Temporale (T), Parietale (Pt), den Orbitalflügel des Sphenoidale sowie durch die Pars temporalis des Frontale (F) gebildet wird, entspringt der aus dem Proc. zygomaticus des Temporale (Abb. 134 11) und dem Proc. temporalis der Maxilla und des Zygomaticum (20) bestehende *Arcus zygomaticus*. Er wendet sich von der Squama temporalis aus in flachem Bogen zuerst lateral, dann mundwärts und verbindet sich etwas nasal von seiner Mitte mit dem Proc. zygomaticus des Frontale (Abb. 134 15); sein Ursprungsteil trägt an der ventralen Seite die aus dem *Tuberculum articulare* (Abb. 131 26) und der *Fossa mandibularis* (25) bestehende Gelenkfläche für die Mandibula. An die mediale Hälfte der letzteren schließt sich halswärts der *Proc. postglenoidalis* (Abb. 141 17) an; unmittelbar aboral von ihm findet sich die äußere Öffnung des *Meatus temporalis* (29) (s. unten) zum Austritt der V. cerebralis dorsalis. Der dorsale Rand des Jochbogens geht in die scharfe *Crista temporalis* (16) über, die auf dem Proc. caudalis der Squama temporalis bis zum Genickkamme verläuft. Ventral von der Crista temporalis findet sich der *Meatus acusticus externus* (18), ferner zwischen der Pars mastoidea und tympanica der Felsenbeinpyramide das *For. stylomastoideum* zum Austritt des N. facialis (Abb. 131 21).

Der Raum zwischen Jochbogen und Schädelseitenwand bildet die **Schläfengrube**, *Fossa temporalis* (Abb. 134 u. 141 T). Sie reicht bis zu dem Genickfortsatze, der Crista sagittalis und frontalis externa, dem Arcus zygomaticus und der Crista temporalis und geht in die Orbita über, von der sie bei den Tieren nur durch die undeutliche *Crista orbitalis aboralis* (s. S. 96 u. Abb. 141 37) getrennt ist, während beim Menschen die Scheidung durch eine knöcherne Orbita erfolgt. Gegen die Fossa infratemporalis und pterygopalatina ist die Fossa temporalis durch die *Crista infratemporalis* (s. S. 81 u. Abb. 141 39) bzw. die *Crista pterygoidea* (5) abgesetzt. Die Fossa temporalis nimmt den M. temporalis und den Proc. coronoideus des Unterkiefers (Abb. 134 32) auf. Nahe dem Genickkamme finden sich in ihr mehrere Öffnungen des Meatus temporalis (Abb. 141 28).

Der **Meatus temporalis** wird vom Proc. caudalis der Schläfenbeinschuppe, dem Parietale und der Felsenbeinpyramide gebildet. Er beginnt in der Schädelhöhle seitlich vom Tentorium osseum und in der Verlängerung des Sulcus transversus des Scheitelbeins, zieht sich zwischen den genannten Knochen herab und mündet aboral vom Proc. postglenoidalis nach außen (Abb. 141 29); in ihn führen von außen her Öffnungen, die sich zwischen Scheitelbein und Proc. caudalis der Schläfenbeinschuppe und zwischen letzterer und der Pars mastoidea des Schläfenbeins (21) befinden.

2. Die an der Grenze zwischen Schädel- und Gesichtsteil liegende **Augenhöhle**, *Orbita* (Abb. 134 19), die zur Aufnahme des Augapfels und seiner Anhangsorgane dient, wird an ihrem Eingange von einem Knochenring (Orbitaring) umgrenzt, zu dessen Bildung

der Proc. zygomaticus des Temporale (11), das Zygomaticum (Z) bzw. der Jochbogen, das Lacrimale (L) und Frontale (F) beitragen. Am nasodorsalen Winkel des Orbitaringes befindet sich der *Proc. lacrimalis aboralis* (17). Der Proc. zygomaticus des Frontale (15) bildet den Augenbogen und wird an seinem Ursprunge vom *For. supraorbitale* durchbohrt (13); er besitzt an der lateralen Hälfte seiner Unterfläche eine ganz flache Grube für die Tränendrüse. Die mediale Wand der Augenhöhle (Abb. 141) wird vom Orbitalteile des Frontale

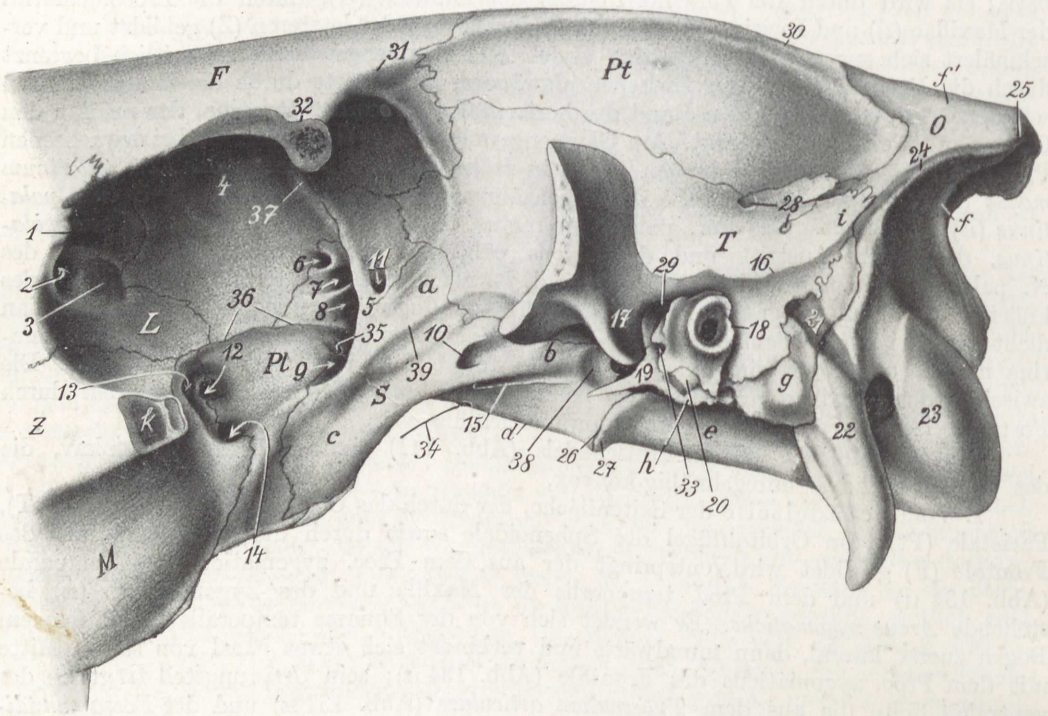

Abb. 141. Seitenansicht des Hirnschädels und der Orbitalregion des Pferdes. (Der größte Teil des Jochbogens und des Proc. zygomaticus des Stirnbeins sind entfernt.)

F Stirnbein; **L** Tränenbein; **Z** Jochbein; **M** Oberkieferbein; **Pl** Gaumenbein; **S** Keilbein; **T** Schläfenbeinschuppe bzw. Fossa temporalis; **Pt** Scheitelbein; **O** Hinterhauptsbein.

a und b Ala temporalis und c Proc. pterygoideus des Keilbeins; d Corpus sphenoidale aborale; e Pars basilaris und f, f' Squama des Os occipitale; g Pars mastoidea und h Pars tympanica des Os petrosum; i Proc. caudalis der Schläfenbeinschuppe; k geöffnete Kieferhöhle.

1 Proc. lacrimalis aboralis; 2 Fossa sacci lacrimalis; 3 Fossa muscularis; 4 Fossa trochlearis; 5 Crista pterygoidea; 6 For. ethmoidale; 7 For. opticum; 8 Fiss. orbitalis; 9 For. alare orale; 10 For. alare aborale; 11 For. alare parvum; 12 For. sphenopalatinum; 13 For. maxillare; 14 For. palatinum aborale; 15 Rinne für den Vidischen Nerven; 16 Crista temporalis; 17 Proc. postglenoidalis; 18 Porus acustus ext.; 19 Proc. muscularis; 20 Proc. hyoideus; 21 Rinne, die in den Meatus temporalis führt; 22 Proc. jugularis; 23 Condylus occipitalis; 24 Linea nuchalis sup.; 25 Protuberantia occipitalis ext.; 26 Synchondrosis sphenooccipitalis; 27 Tuberculum musculare; 28 Öffnungen des Meatus temporalis; 29 Ausgangsöffnung des Meatus temporalis; 30 Crista sagittalis externa; 31 Crista frontalis externa; 32 Proc. zygomaticus des Stirnbeins (abgesägt); 33 Glasersche Spalte; 34 Borste im Canalis craniopharyngeus; 35 nasale Öffnung des Vidischen Kanals; 36 Crista orbitalis ventralis; 37 Crista orbitalis aboralis; 38 Fossa carotica; 39 Crista infratemporalis.

und der Ala orbitalis des Sphenoidale, die nasale Wand vom Lacrimale (L) und Zygomaticum (Z) gebildet. Lateral und aboral hat die Orbita nur an ihrem Eingange knöcherne Wände, sie geht im übrigen in die Fossa temporalis und pterygopalatina über. An der medialen Orbitawand bemerkt man die *Crista orbitalis aboralis* (Abb. 141 37), die vom hinteren (aboralen) Rande der Augenbogenwurzel in vertikaler Richtung fast bis zur Crista pterygoidea (5) (s. S. 81) herabzieht, in ihrem Anfangsteil einen ganz niedrigen, gerundeten Kamm darstellt, dann aber bald so undeutlich wird, daß sie als Leiste i. d. R. nicht mehr erkennbar ist; sie deutet die Grenze zwischen Augenhöhle und Schläfengrube an. An der medialen Orbitawand befindet sich außerdem nahe dem Proc. zygomaticus des Stirnbeins die flache

Fossa trochlearis (4), ferner zwischen der Pars orbitalis des Frontale und dem Orbitalflügel des Sphenoidale das *For. ethmoidale* (6) zum Durchtritt von A., V. und N. ethmoidalis. An dieses reihen sich kaudoventral an zunächst das *For. opticum* (7) zum Durchtritt des 2. Gehirnnerven, dann die *Fissura orbitalis* (8) für den N. ophthalmicus, den 3., 6. und häufig auch für den 4. Gehirnnerven; für letzteren ist meist ein besonderes *For. trochleare* vorhanden; dann folgt das *For. rotundum* für den N. maxillaris, das von der Schädelhöhle aus zunächst in den *Canalis alaris* einmündet. Am Canalis alaris unterscheidet man das *For. alare aborale* (Abb. 141 10) und *orale* (9) und an letzterem die enge Eingangsöffnung in den Vidischen Kanal (35). Aboral und etwas ventral vom For. opticum mündet vom Canalis alaris aus das zum Durchtritt einer A. temporalis profunda dienende *For. alare parvum* (11) in die Schläfengrube. Dicht hinter dem For. ethmoidale, For. opticum und der Fissura orbitalis zieht sich die *Crista pterygoidea* (5) herab, die die genannten Öffnungen zum Teil noch überdacht. An der nasalen Orbitawand bemerkt man ganz nahe dem Proc. lacrimalis aboralis die *Fossa sacci lacrimalis* (2), die trichterförmige Eingangsöffnung des knöchernen Tränenkanals, und dicht aboral von ihr die *Fossa muscularis* für den Ursprung des M. obliquus oculi ventralis (3). Ventral schließt sich an die Augenhöhle die von dem Proc. pterygoideus des Sphenoidale, der Pars perpendicularis des Palatinum und dem Tuber maxillare begrenzte, seichte *Fossa pterygopalatina* an; die Grenze zwischen Orbita und Fossa pterygopalatina gibt die *Crista orbitalis ventralis* (Abb. 141 36) an; sie verläuft als sehr niedrige, manchmal kaum deutlich erkennbare Leiste entsprechend der Sutura frontopalatina von der Grenze zwischen Fissura orbitalis und For. rotundum zum orbitalen Ende des Jochbogens, in dessen medialen Rand sie sich fortsetzt. In der Fossa pterygopalatina liegen im wesentlichen die Endverzweigungen der A. maxillaris interna und des N. maxillaris. Ihr nasaler Teil enthält 3 Löcher; von diesen liegt a) dorsal und lateral das *For. maxillare* (13), der Eingang in den Canalis infraorbitalis, in dem A., V. und N. infraorbitalis verlaufen, b) dorsal und medial das in die Nasenhöhle sich öffnende *For. sphenopalatinum* (12), durch das die A. und V. sphenopalatina und der N. nasalis aboralis in die Nasenhöhle treten, c) ventral das *For. palatinum aborale* (14), durch das A. und N. palatin. major in den Canalis palatinus gelangen.

3. Der apikal von der Augenhöhle gelegene Gesichtsteil der Seitenfläche des Kopfes (Abb. 134) wird von der Maxilla (M), dem Incisivum (J), Zygomaticum (Z) und Lacrimale (L) gebildet. An ihm bemerkt man 1. die *Crista facialis* (21), die in den Jochbogen übergeht, 2. dorsal vom 3. Backzahne das *For. infraorbitale* (22) als Ausgangsöffnung des gleichnamigen Kanals und 3. die *Incisura nasomaxillaris* (16), die mit der der anderen Seite die *Apertura nasalis ossea (Apertura piriformis N.)* bildet.

Höhlen des Kopfes. A. Schädelhöhle [1]). Sie wird von 4 unpaaren Knochen (Occipitale, Sphenoidale, Ethmoidale und Interparietale) und 3 paarigen Knochen (Parietalia, Frontalia und Temporalia) umschlossen, hat eine Kapazität von etwa $^3/_4$ Litern, ist eiförmig und enthält das Gehirn. Man unterscheidet an ihr: eine nackenseitige und eine nasenseitige, eine dorsale (Dach) und eine ventrale (basale) Wand und 2 Seitenwände. Die nackenseitige Wand wird durch das Occipitale gebildet und vom *For. occipitale magnum* durchbohrt, durch das die Medulla oblongata aus der Schädelhöhle tritt. Die nasenseitige Wand besteht aus dem Ethmoidale und einem Teile der Innenplatten der Frontalia; sie scheidet die Schädelhöhle von der Nasenhöhle. Am Ethmoidale bemerkt man median die *Crista galli* (Abb. 142 z) und seitlich von ihr die beiden *Fossae ethmoidales* (a); diese nehmen die Riechkolben auf und enthalten zahlreiche *Foramina cribrosa* zum Durchtritt der Fila olfactoria; außerdem findet man nahe der Crista galli jederseits ein Loch (c), durch das A., V. und N. ethmoidalis aus der Schädel- in die Nasenhöhle treten. Nahe dem lateralen Rande der Fossae ethmoidales durchbohrt das *For. ethmoidale* (b) die Seitenwand und gestattet den genannten Gefäßen und Nerven den Eingang von der Augen- in die Schädelhöhle. Das Schädeldach, *Fornix cranii* s. *Calvaria*, wird durch die Pars parietalis der Squama occipitalis, das Interparietale, die Parietalia und Frontalia gebildet. Die Innenfläche trägt zwischen aboralem und mittlerem Drittel das *Tentorium osseum*, das mit dem Tentorium cerebelli membranaceum die Schädelhöhle in die für das Kleinhirn bestimmte kleine Schädelhöhle und die für das Großhirn bestimmte große Schädelhöhle trennt, und am aboralen Rande der Parietalia den *Sulcus transversus*, der sich nach außen

[1]) Über die Größe der Schädelhöhle s. Eichbaum [212] und Neidiger [677].

in den Meatus temporalis (S. 95) fortsetzt. Median verläuft am Tentorium osseum übergehende niedrige *Crista sagittalis interna* zur Anheftung der Falx cerebri. Die basale Wand der Schädelhöhle, *Basis cranii* (Abb. 142), wird durch die Pars basilaris des Os occipitale und das Os sphenoidale gebildet. An ihrer Innenfläche unterscheidet man 3 m. o. w. scharf getrennte Gruben, nämlich:

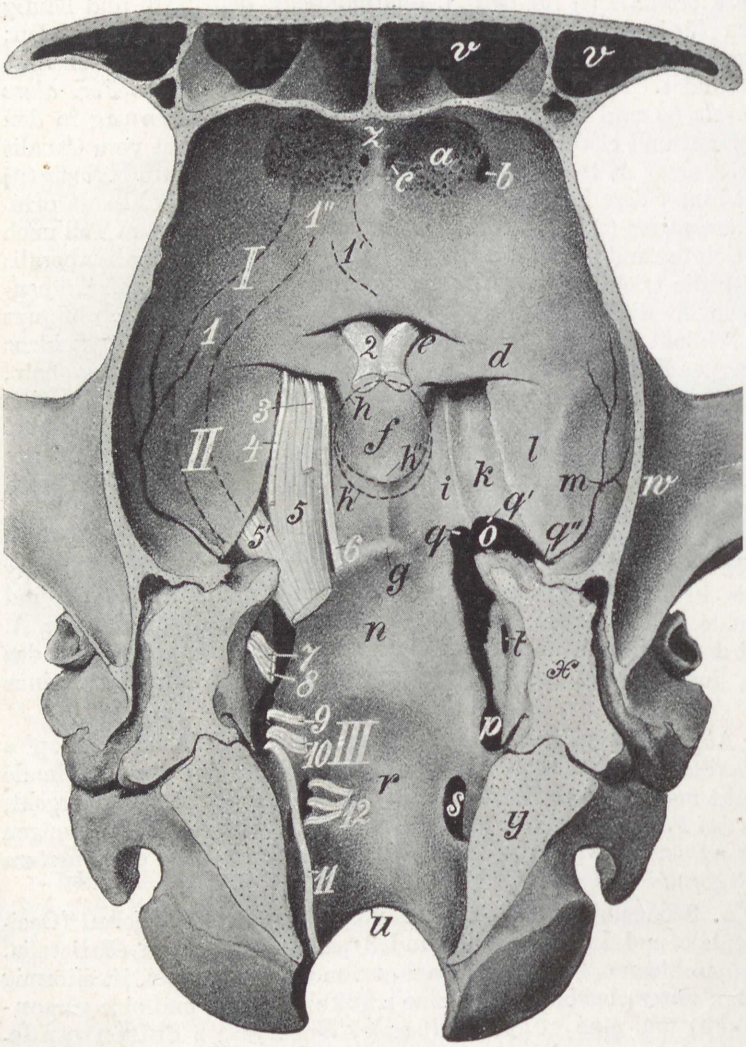

Abb. 142. Innere Schädelgrundfläche des Pferdes. Die 12 Gehirnnerven sind, soweit sie in der Schädelhöhle verlaufen, eingezeichnet bzw. ihre Lage einpunktiert.

l laterale und 1′ mediale Wurzel des N. olfactorius; 1″ Tractus olfactorius comm.; 2—4 und 6—12 die mit der gleichen Zahl bezeichneten Gehirnnerven; 5 Augen- und Oberkiefernerv und 5′ Unterkiefernerv des N. trigeminus. — I Fossa cranii nasalis; II Fossa cranii media; III Fossa cranii caudalis. — a Fossa ethmoidalis; b For. ethmoidale; c Loch zum Durchtritt der A. und V. und des N. ethmoidalis; d Crista transversa, entsprechend der Fossa transversa des Gehirns; e Sulcus chiasmatis; f Sella turcica; g Crista sphenooccipitalis; h der Kreis bezeichnet die Lage der Hypophyse am Knochen; h′ Kreis, der den größten Umfang der Hypophyse angibt; h″ rudimentäres Dorsum sellae turcicae; i mediale und k laterale Nervenrinne; l Grube für den Lobus piriformis des Gehirns; m Rinne für die A. meningea media; n Grube für die Brücke des Gehirns; o oraler und p aboraler Teil des For. lacerum; q, q′ Incisura carotica; q″ Incisura ovalis und Incisura spinosa; r Grube für die Medulla oblongata; s For. hypoglossi; t Porus acusticus int.; u For. occipitale magnum bzw. Ausschnitt zwischen beiden Condyli occipitales; v, v Sinus frontales; w Fossa temporalis bzw. Proc. zygomaticus des Schläfenbeins; x durchsägtes Os petrosum; y durchsägtes Os occipitale; z Crista galli.

a) Die vom Basalteile des Os occipitale gebildete Rautenhirngrube, *Fossa cranii caudalis* (Abb. 142 III); sie reicht vom For. magnum bis zur Crista sphenooccipitalis (g) und petrosa. Sie wird vom *For. hypoglossi* (s) und *For. lacerum* (o u. p) durchbohrt (s. S. 82 u. 83) und zerfällt in die *Fossa pontis* für die Brücke (n) und die *Fossa medullae oblongatae* für das verlängerte Mark (r).

b) Die Mittelhirngrube, *Fossa cranii media* (Abb. 142 II); sie wird vom Os sphenoidale aborale gebildet und reicht bis zu dem *Sulcus chiasmatis* (e) und den Orbitalflügeln des Keilbeins. In ihr ruht in der *Sella turcica* (f) die Hypophyse; aboral von ihr liegt eine Quergrube für den Sinus intercavernosus caudalis, während sich seitlich von ihr 2 Nervenrinnen (i u. k) befinden, von denen die laterale zum For. rotundum führt und den N. maxillaris, die mediale zur Fissura orbitalis führt und den 3. und 6. Hirnnerven sowie den N. ophthalmicus und häufig den N. trochlearis aufnimmt; andernfalls liegt der N. trochlearis in einer besonderen, schmalen Rinne und tritt durch

das *For. trochleare* in die Orbita. Lateral von den Nervenrinnen findet sich die flache Piriformisgrube (l) für den Lobus piriformis.

c) Die Endhirngrube, *Fossa cranii nasalis* (Abb. 142 I), in der die Stirn- und Riechlappen des Großhirns ruhen; sie entspricht dem nasalen Keilbeinkörper und liegt etwa 1 cm höher als die Fossa cranii media; sie reicht von dieser und dem aboralen Rande der Orbitalflügel des Sphenoidale bis zur Lamina cribrosa und enthält an der Grenze zur Mittelhirngrube den queren *Sulcus chiasmatis* (e) für die Sehnervenkreuzung (2); dieser führt jederseits in ein *For. opticum*, durch das der N. opticus in die Orbita tritt (Abb. 141 7). Eine flache Quererhöhung in der seitlichen Verlängerung des Sulcus chiasmatis, *Crista transversa* (Abb. 142 d), entspricht der Fossa transversa des Gehirns. Ventral von ihr liegt die *Fissura orbitalis* und ventral von dieser das *For. rotundum* (s. S. 81).

Die Fossa cranii media und nasalis sind seitlich und dorsal nicht abgegrenzt; sie bilden die große Schädelhöhle; diese ist von der kleinen Schädelhöhle, der basal die Fossa cranii caudalis entspricht, dorsal durch das Tentorium osseum, seitlich durch die Crista petrosa und ventral durch die Crista sphenooccipitalis geschieden.

Die Seitenwand der Schädelhöhle wird jederseits durch den Condylus occipitalis, die Squama und Pars petrosa des Temporale, den dorsalen Teil der Ala orbitalis des Sphenoidale, die Pars temporalis des Frontale und das Parietale gebildet und enthält wie das Schädeldach viele Impressiones digitatae, Juga cerebralia und Sulci vasculosi. An jeder Seitenfläche finden sich folgende Löcher: am Os petrosum der *Porus* und *Meatus acusticus internus* (Abb. 142 t u. S. 87), durch den der N. acusticus in das innere Ohr und der N. facialis in den Fazialiskanal tritt, die Öffnungen zum *Aquaeductus cochleae* und *Aquaeductus vestibuli* (s. S. 87) (Abb. 136 c u. b), ferner am lateralen Ende des Sulcus transversus bzw. dicht dorsal von der Spitze der Felsenbeinpyramide die innere Öffnung des *Meatus temporalis*, durch den die V. cerebralis dorsalis aus der Schädelhöhle heraus- und die A. meningea caudalis in diese eintritt.

B. Die **Nasenhöhlen** und C. die **Nebenhöhlen der Nase (Kiefer-, Stirn-, Gaumen- und Keilbeinhöhle)** werden bei den Atmungsorganen besprochen.

D. Die knöcherne Grundlage der **Mund- (Maul-) Höhle** wird vom Gaumengewölbe und dem Unterkiefer gebildet; siehe darüber das Kapitel „Mundhöhle".

Die **Wachstumsveränderungen des Schädels**, die mit Formveränderungen des Schädels und einzelner seiner Knochen einhergehen, laufen nach Ussow [971] in 3 Phasen ab. a) Innerhalb der ersten (beim Pferde 6—9) Monate nach der Geburt wachsen Hirn- und Gesichtsteil des Schädels gleichmäßig. Formveränderungen lassen sich hauptsächlich an den Knochen des Hirnschädels wahrnehmen. b) In der 2., bis zum Zahnwechsel reichenden Periode wächst nur der Gesichtsschädel. Veränderungen laufen hauptsächlich an den Gesichtsknochen ab (infolge des Auftretens der Zähne und pneumatischer Höhlen). c) 3. Periode: Zahnwechsel, Entwicklung der Kämme und Gräten; eigentümliche Veränderungen im Kieferapparat. Die Nähte des Hirnschädels verschmelzen früher als die des Gesichtsschädels. Die Zeit der Stabilität des Schädels dauert beim Pferd ungefähr vom 5. bis 9. (10.) Jahre, die Reduktionszeit bis zum Lebensende; besonders charakteristische Veränderungen erleiden die Stirn- und Kieferbeine und das Occipitale. Über Wachstumsverhältnisse der Kopfknochen s. auch Löffler [567].

Beeinflussung der Gestalt des Gesichtsschädels des Pferdes durch die maxillaren Backzähne. Das Verhältnis der basalen Länge des Gesichtsschädels und des Gehirnschädels beim Pferde bleibt sich während des ganzen postembryonalen Lebens gleich. Bei der Geburt nehmen die Prämolaren fast die ganze Länge der Maxilla ein. Alle maxillaren Backzähne erfahren in der Wachstumsperiode des Pferdeschädels, also etwa bis zum 5. Lebensjahr, eine relative horizontale Verschiebung in oraler (apikaler) Richtung, wobei die Geschlossenheit der Zahnreihen aufrechterhalten bleibt. Die Formveränderungen an der Oberfläche des Gesichtsschädels im postembryonalen Leben treten namentlich an der Maxilla im Gebiete des Prämolaren 3 und Prämolaren 2 hervor. Durch Ausbuchtung durch die Prämolaren 3 und 2 kommt es zu einer Einbuchtung desjenigen Teiles der Maxilla, der dorsal von diesen Prämolaren liegt und mit dem Nachgeschobenwerden dieser Zähne im höheren Alter sich verbreitert.

Symmetrie des Schädels. Beim Pferdeschädel bestehen immer Asymmetrien, die aber für gewöhnlich nicht so hochgradig sind, daß sie bei der einfachen Betrachtung, d. h. ohne Messungen, in die Augen fallen. Sie sind zum Teil kongenitaler Natur, zum Teil lassen sie sich auf den Einfluß von seiten der Backzähne zurückführen. Die Asymmetrie besteht darin, daß bald die linke Seite, bald die rechte, häufiger aber die linke, größere Maße aufweist (Joest [423]).

V. Kopfknochen der Wiederkäuer.

Das **Os sphenoidale** des Rindes (Abb. 144 u. 147 K) ist kürzer als das des Pferdes. Die Temporalflügel sind verhältnismäßig klein, die Orbitalflügel (Abb. 147 14) und die Flügelfortsätze hingegen groß. Die *Sella turcica* ist tiefer und ihr zweigeteiltes *Dorsum* deutlicher als beim Pferde. Über den *Canalis craniopharyngeus* s. S. 64. Die beiden Nervenrinnen an der Innenfläche der Temporalflügel fließen

zu einer Rinne zusammen, und in dieser durchbohrt das große eirunde Loch, *For. ovale* (Abb. 143 u. 144 15 u. 147 13), den Temporalflügel. Die Keilbeinhöhlen sind klein. Die Außenfläche des Körpers zeigt eine mediane Knochenleiste und 2 starke *Tubercula muscularia* (Abb. 143 u. 144 6), die auch noch auf das Os occipitale übergreifen (s. Skoda [885]). Die *Fissura orbitalis* verschmilzt mit dem *For.*

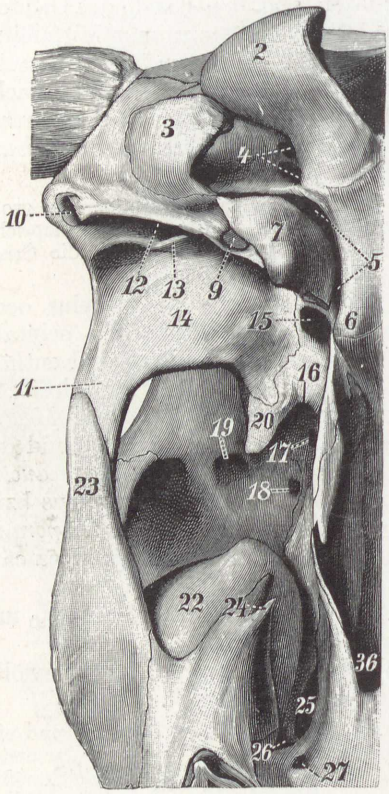

Abb. 143.

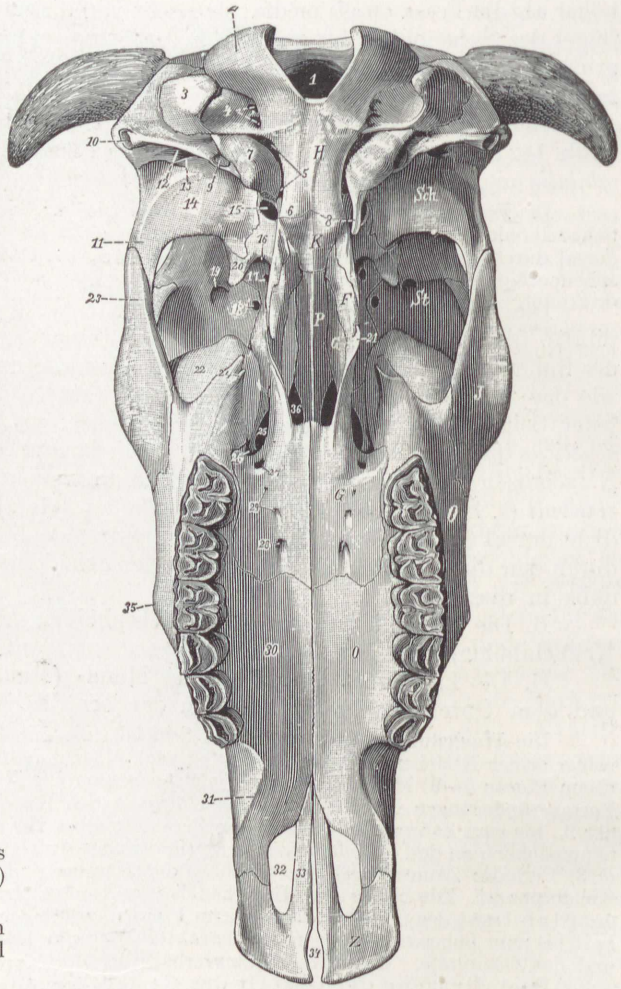

Abb. 144.

Abb. 143 u. 144. Schädelskelett des Rindes; von unten (von der basalen Seite) gesehen.

Die Abb. 143 stellt in vergrößertem Maßstabe das linke-obere Viertel von Abb. 144 dar.

F Os pterygoideum; **G** horizontaler Teil des Palatinum, **G′** sein senkrechter Teil; **H** Occipitale; **J** Zygomaticum; **K** Sphenoidale; **O** Maxilla; **P** Vomer; **Sch** Temporale; **St** Frontale; **Z** Incisivum. 1 For. magnum; 2 Condylus occipitalis; 3 Proc. jugularis des Occipitale; 4 doppeltes For. (Canalis) hypoglossi; 5 For. lacerum; 6 linkes Tuberculum musculare; 7 Paukenblase; 8 Proc. muscularis der Pauke (der linke ist abgesägt, weil er das For. ovale zu sehr verdecken würde); 9 Proc. hyoideus; 10 äußerer Gehörgang; 11 Proc. zygomaticus des Temporale; 12 Ausgangsöffnung des Schläfenkanals; 13 Proc. postglenoidalis; 14 Tuberculum articulare; 15 For. ovale; 16 For. orbitorotundum; 17 For. opticum; 18 For. ethmoidale; 19 Augenhöhlenöffnung des Canalis supraorbitalis; 20 Crista pterygoidea; 21 Hamulus des Flügelbeins; 22 Bulla lacrimalis; 23 Proc. temporalis des Jochbeins; 24 Proc. pterygoideus der Maxilla; 25 For. sphenopalatinum; 26 For. maxillare; 27 For. palatinum aborale; 28 For. palatinum majus; 29 Forr. palatina minora; 30 Proc. palatinus der Maxilla; 31 Margo interalveolaris; 32 Fissura palatina; 33 Proc. palatinus des Incisivum; 34 Fissura incisiva; 35 Tuber malare; 36 Choanen.

rotundum zu einem kurzen Kanal, *For. orbitorotundum* (Abb. 143 u. 144 16 u. 147 12). *Canalis alaris* und *Forr. alaria* fehlen. Das *For. ethmoidale* (Abb. 143 u. 144 18 u. 147 10) liegt nicht zwischen Keil- und Stirnbein, sondern durchbohrt das Stirnbein.

Am Keilbeine des Schafes und der Ziege ist die Lehne des Türkensattels noch stärker und bildet eine schräg nasodorsal gerichtete, breite Knochenplatte. Die Keilbeinhöhlen sind kaum angedeutet oder fehlen.

Beim Rinde reicht die Squama des **Os occipitale** (Abb. 145 d′) bei der Geburt meist noch bis zum Genickkamme (bis zu der in Abb. 145 mit d″ bezeichneten Grenze); sie verschmilzt jedoch kurz nach

oder sogar schon vor der Geburt mit den Parietalia (s. S. 66 u. unten u. d in Abb 145) zu einem hufeisenförmigen Knochen, so daß bei dem erwachsenen Rinde das Occipitale (Abb. 144 u. 147 H) ganz an der nackenseitigen Fläche des Schädels liegt und nicht zur Bildung des Genickkamms beiträgt (Abb. 114 a). Die *Procc. jugulares* (Abb. 143 u. 144 3 u. 147 31) sind kurz und medial gebogen. Statt des For. hypoglossi ist ein kurzer, bisweilen doppelter *Canalis hypoglossi* vorhanden (Abb. 143 u. 144 4); aboral und ein wenig dorsal von seiner inneren Öffnung findet sich ein weiteres (selten doppeltes) Loch, das in den schräg nasodorsal und lateral gerichteten *Canalis condyloideus* führt (Abb. 114 k); dieser enthält eine Vene und öffnet sich an der Spitze der Felsenbeinpyramide neben dem Schläfenkanal. Bei älteren Tieren erstrecken sich die Stirnhöhlen (Abb. 146 a) bis in das Occipitale. Die Pars basilaris ist kürzer und breiter als beim Pferde. Die *Tubercula muscularia* (Abb. 143 u. 144 6) sind groß und verschmelzen mit denen des Keilbeins; unmittelbar vor den Kondylen (Abb. 143 u. 144 2) finden sich 2 Höcker. Das *For. lacerum* (Abb. 143 u. 144 5) ist klein und eng.

Bei Schaf und Ziege erstreckt sich die Squama occipitalis, die eine abgerundete Protuberantia occipitalis externa trägt und einen fast horizontalen, stumpfen Genickkamm bildet, zum kleinen Teil noch auf die halswärts abfallende Schädeldecke; die Stirnhöhle reicht nicht bis in das Occipitale; das Foramen hypoglossi ist meist einfach.

Die *Lamina perpendicularis* des **Os ethmoidale** ist relativ sehr lang. Die Seitenplatte beteiligt sich als *Lamina papyracea* an der Bildung der Wand der Fossa pterygopalatina. Es finden sich beim Rinde nach Paulli [696] jederseits 5 Endoturbinalien mit 6—7 Riechwülsten und 18 Ektoturbinalien; die sog. mittlere Nasenmuschel ist umfangreicher als beim Pferde.

Das **Interparietale,** an dem das *Tentorium osseum* fehlt, ist eine spatelförmige Platte, die schon vor der Geburt mit den **Ossa parietalia** (Abb. 147 S) verschmilzt. Diese sind beim Rinde zur Zeit der Geburt ebenfalls untereinander und mit der Squama occipitalis zu einem Knochen verschmolzen (Abb. 145 d, d′), der hufeisenförmig gebogen ist und beim erwachsenen Tiere nicht zur Bildung des Schädeldaches beiträgt, sondern mit seinem weitaus größeren mittleren Teile, *Planum occipitale,* dem nackenseitigen Ende des Kopfes und mit seinen kleineren Seitenteilen, *Plana temporalia* (Abb. 147 S), den Schläfengruben als Grundlage dient. Mitten an der Außenfläche des nackenseitigen Teiles findet sich eine der *Protuberantia occipit. ext.* entsprechende rauhe Erhöhung. Beim erwachsenen Tier erstrecken sich die Stirnhöhlen (Abb. 146 a) in die beim Kalbe noch soliden Parietalia.

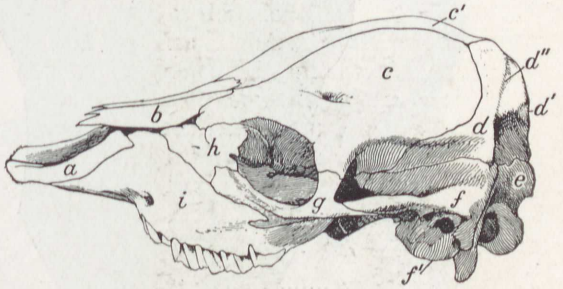

Abb. 145. Schädelskelett eines neugeborenen Kalbes.

a Incisivum; b Nasale; c linkes und c′ rechtes Frontale; d, d′ Parietale, und zwar d der auf das Parietale im engeren Sinne und d′ der auf die Squama occipitalis entfallende Teil, d″ die Grenze zwischen beiden; e Occipitale; f Temporale; f′ Bulla tympanica; g Zygomaticum; h Lacrimale; i Maxilla.

Die verhältnismäßig breiten Parietalia des Schafes und der Ziege tragen zur Bildung des Schädeldaches bei. Die vollständige Verschmelzung des Interparietale mit den Parietalia erfolgt beim Schaf in den ersten 6 Monaten nach der Geburt, die mit dem Occipitale nach Ussow [971] zu derselben Zeit (s. S. 74), nach Claus [160] jedoch schon vor der Geburt. Die Stirnhöhlen erstrecken sich nicht bis in die Scheitelbeine, die sich im übrigen ähnlich wie beim Rinde verhalten.

Beim Rinde bildet das **Os frontale**[1]) (Abb. 146 1 u. 147 St) das ganze Schädeldach. Etwa in der Mitte der fast ebenen Außenfläche der Pars nasofrontalis findet sich jederseits das *For. supraorbitale* (Abb. 146 d), von dem aus die flache Stirnrinne, *Sulcus supraorbitalis* (d′, d′), nasen- und auch nackenwärts zieht, während sich das For. supraorbitale in den in die Augenhöhle (in Abb. 147 bei 21) mündenden *Canalis supraorbitalis* fortsetzt. Die Außenfläche des Stirnteils wird durch einen bis zur Basis des Hornfortsatzes reichenden, abgerundeten, schwach ausgehöhlten Kamm (Crista frontalis ext. der übrigen Tiere) von dem flachgrubigen Schläfengruben- und Augenhöhlenteile des Os frontale (Abb. 147 9 u. 8) und durch den Genickkamm (Abb. 146 8) vom Nackenteile des Os parietale geschieden. Der Genickkamm stellt den dicken, wulstigen, kaudalen Rand des Stirnteils dar und ist je nach der Rasse verschieden gekrümmt, im medianen Drittel konkav, seitlich konvex. Der nasale Rand der *Pars nasalis* verbindet sich locker mit dem Nasen-, fester mit dem Tränenbein und umsäumt einen dreieckigen *Proc. nasalis,* der mit dem der anderen Seite eine stumpfdreieckige Einbuchtung zur Aufnahme der Nasenbeine einschließt. Am Zusammenflusse des lateralen und aboralen Randes des Stirnbeins entspringt der nach der Rasse verschieden gestaltete, meist kegelförmige und etwas abgeplattete Hornfortsatz, *Processus cornualis* (Abb. 146 9). Seine Außenfläche ist rauh, porös und von Gefäßrinnen durchzogen. Der auf dem Querschnitt i. d. R. eiförmige Grund des Hornfortsatzes ist etwas eingeschnürt, Hals, *Collum* (9″), und durch einen rauhen Knochenring, die Krone, *Corona* (9′), abgesetzt, die bei Bullen am kräftigsten und im übrigen an der konvexen Seite des Hornzapfens am stärksten entwickelt ist. Die Ausbildung des durch Knochentafeln gekammerten Hohlraums im Innern der Hornzapfen ist von Geschlecht, Alter und Rasse abhängig. Näheres s. Mietzner [624]. Bei ungehörnten Rindern findet sich an Stelle des Hornfortsatzes eine Beule; der Hornfortsatz fehlt beim Kalb in den ersten Lebensmonaten und bildet sich proportional mit den Stirnhöhlen aus.

Nach Fambach [234] entsteht der Hornfortsatz so, daß das Periost an der Stelle des späteren Hornfortsatzes kurz nach der Geburt nach der Tiefe und nach der Oberfläche hin Knochengewebe erzeugt.

[1]) Betreffs der Rasseverschiedenheiten des Stirnbeins s. Rütimeyer [783].

Hierdurch entsteht unter dem Periost eine solide Exostose des Stirnbeins und außen am Periost ein kleines *Os cornu*, die zunächst durch einen Perioststreifen getrennt sind, später sich knöchern vereinigen. In dieser Exostose entsteht gleichzeitig ein Resorptionssinus, der sich mit dem Sinus frontalis vereinigt.

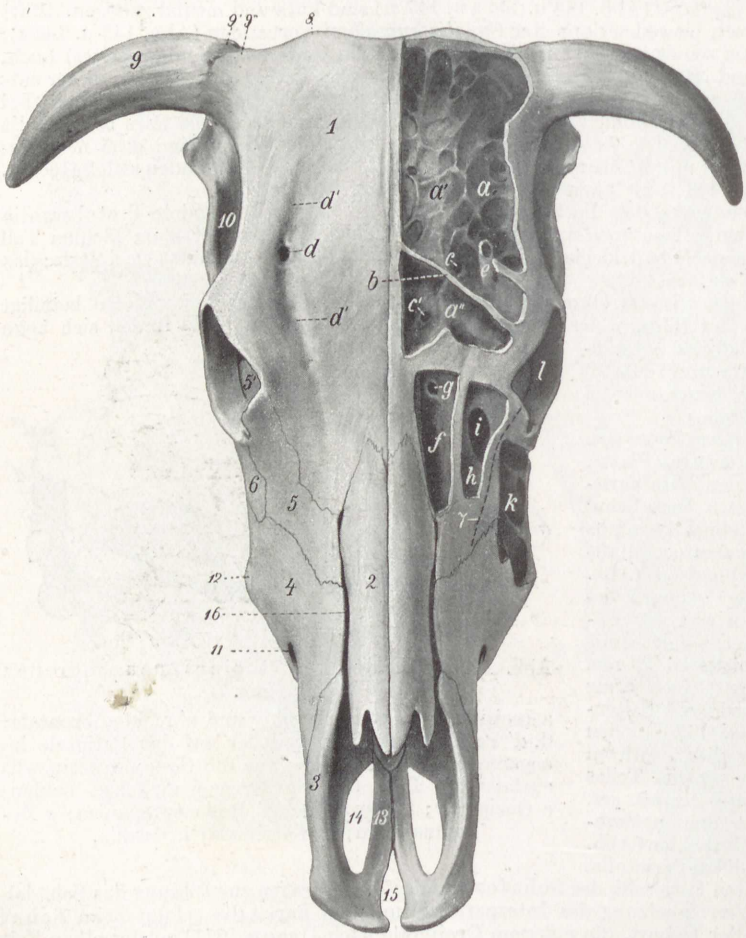

Abb. 146. Dorsalfläche des Schädelskelettes des Rindes (mit eröffneter Stirn-, Kiefer-, Tränenbein- und dorsaler Muschelhöhle).

a Sinus frontalis, der bei a′ am stärksten gegen die Stirnhöhlendecke vorgewölbt ist; von seinem nasalen Teile ist durch eine Knochentafel (b) eine sekundäre Stirnhöhle (a″) abgeschieden; c und c′ Öffnungen, die in die Verbindungskanäle zum kaudodorsalen Endschenkel des mittleren Nasenganges führen (die Lage der Öffnungen ist insofern nicht ganz richtig, als sie nicht an der tiefsten Stelle liegen, doch ließ sich dies bildlich nicht markieren); d For. supraorbitale; d′, d′ Sulcus supraorbitalis; e Canalis supraorbitalis; f dorsale Muschelhöhle, g ihre Verbindungsöffnung zum kaudodorsalen Endschenkel des mittleren Nasenganges; h Tränenbeinhöhle; i Kiefer-Tränenbeinhöhlenöffnung; k Kieferhöhle; l Orbita. — 1 Frontale; 2 Nasale; 3 Incisivum; 4 Maxilla; 5 Lacrimale; 5′ Bulla lacrimalis; 6 Zygomaticum; 7 Tränenkanal (punktiert); 8 Genickkamm des Scheitelbeins; 9 Hornfortsatz des Frontale, 9′ seine Krone, 9″ sein Hals; 10 Fossa temporalis; 11 For. infraorbitale; 12 Tuber malare; 13 Proc. palatinus des Os incisivum; 14 Fissura palatina; 15 Fissura incisiva; 16 Spalte zwischen den einzelnen Gesichtsknochen.

Nach Atzkern [27] entsteht das Os cornu als ein selbständiger, im frühesten Embryonalleben unter dem Periost bindegewebig angelegter Knochen, der schon bald nach der Geburt mit dem Stirnbeine verschmilzt.

Für die Ziege stellte Uffrecht [970] durch Rassenunterschiede bedingte Verschiedenheiten in der Form (Schrauben- und Säbelform), im Querschnitt (Apfelkern- und Linsenform, die scharfe Kante entspricht dabei der vorderen Kurvatur) und im Bau der Hornfortsätze (Hornzapfen) fest. Im basalen Abschnitt ist der Hornzapfen hohl (s. S. 69).

Die Hornfortsätze des Schafes haben nach der Rasse verschiedene Länge und Richtung, sind an der Spitze solid und fehlen bei mehreren Rassen.

Die Pars orbitalis des Stirnbeins verbindet sich nicht mit dem Palatinum, wohl aber der kurze, breite und platte *Proc. zygomaticus* (Abb. 147 29) mit dem Proc. frontalis des Jochbeins (28), so daß er nur die mediale Hälfte des Augenbogens bildet. Das *For. ethmoidale* (10) durchbohrt das Stirnbein. Über die im Stirnbeine gelegenen geräumigen **Stirnhöhlen** s. Atmungsorgane des Rindes.

Bei Schaf und Ziege werden die stark gewölbten Stirnbeine durch die Scheitelbeine vom Genick getrennt.

Vom **Os temporale** des Rindes (Abb. 144 Sch u. 147 Sch) verschmilzt die Squama frühzeitig mit der Felsenbeinpyramide. Die schmale, lange, konkave Außenfläche der relativ kleinen **Squama** (Abb. 147 Sch) enthält mehrere in den Schläfenkanal führende Löcher (32) und wird durch die scharfe *Crista temporalis* (33) von dem der Pars mastoidea angehörenden nackenseitigen Ende des Kopfes getrennt. Die rauhe Innenfläche verbindet sich fast ganz mit dem Occipitale und Parietale. Der kurze *Proc. zygomaticus* (Abb. 143 u. 144 11 u. 147 16) verbindet sich nicht mit dem Stirnbein (Abb. 147 29). Das *Tuberculum articulare* (Abb. 143 u. 144 14 u. 147 17) ist flach gewölbt, die *Fossa mandibularis* nur ganz schmal und der *Proc. postglenoidalis* (Abb. 143 u. 144 13 u. 147 18) klein. Aboral von diesem mündet der *Meatus temporalis* (Abb. 143 u. 144 12 u. 147 19 u. S. 107) mit 2—3 Öffnungen. Bei älteren Tieren erstrecken sich die Stirnhöhlen bis in die Schuppe. Dorsal von der Spitze der kleinen **Pars petrosa** findet sich an der Innenfläche ein zum Schläfengange führendes großes Loch. Die länglich-runde *Bulla tympanica* der **Pars tympanica**

(Abb. 143 u. 144 7 u. 147 22) ist sehr groß und stark seitlich zusammengedrückt; ihr ventraler Abschnitt besteht aus vielen länglichen Zellen *(Cellulae tympanicae)*, die durch enge Öffnungen mit der Paukenhöhle kommunizieren. Der sehr lange und enge äußere Gehörgang (Abb. 143 u. 144 10 u. 147 20) springt etwas nach außen vor; der *Proc. hyoideus* (Abb. 143 u. 144 9) wird von einer geräumigen knöchernen Scheide umgeben; der *Proc. muscularis* (Abb. 147 23) der Pauke ist breit.

Bei Schaf und Ziege bleiben Squama und Felsenbeinpyramide bis in das vorgerückte Alter trennbar, und auch die Pars tympanica läßt sich leicht lösen. Letztere bildet eine einfache Knochenblase, die nach vorn in eine scharfe Kante ausgeht. Die Außenfläche der Schuppe verhält sich wie beim Pferde, die Innenfläche und der Jochfortsatz sind wie beim Rinde, der Schläfengang mündet mit einer Öffnung; die Felsenbeinpyramide gleicht der des Pferdes.

Die **Maxillae** des Rindes (Abb. 144 O, 146 4 u. 147 O) sind kürzer und breiter als beim Pferd und verbinden sich nicht mit den Stirn- und Schläfenbeinen; statt der Gesichtsleiste findet sich dorsal vom 3. Backzahne die flache, rauhe Gesichtsbeule, *Tuber malare* (Abb. 147 5). Das *For. infraorbitale* (Abb. 146 11 u. 147 4) öffnet sich nahe dem Zwischenzahnrande dorsal vom 1. Backzahn und ist oft doppelt. Der Zahnfortsatz enthält 6 Alveolen, die von der 1. bis 6. an Größe zunehmen (vgl. Abb. 144).

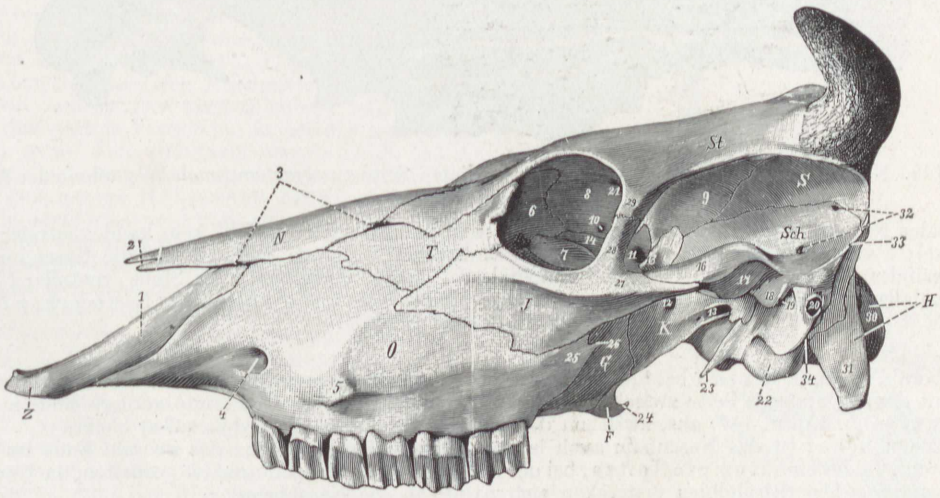

Abb. 147. Seitenfläche des Schädelskelettes des Rindes.

F Pterygoideum; **G** Palatinum (senkrechter Teil); **H** Occipitale; **J** Zygomaticum; **K** Sphenoidale; **N** Nasale; **O** Maxilla; **S** Parietale (Seitenteil); **Sch** Temporale; **St** Frontale; **T** Lacrimale; **Z** Incisivum. — 1 Proc. nasalis des Incisivum; 2 Incisura nasalis; 3 Spalte zwischen den einzelnen Gesichtsknochen; 4 For. infraorbitale; 5 Tuber malare; 6 Orbitalteil des Lacrimale; 7 Tränenbeinblase; 8 Orbitalteil und 9 Schläfengrubenteil des Frontale; 10 For. ethmoidale; 11 For. opticum; 12 For. orbitorotundum; 13 For. ovale; 14 Orbitalflügel des Keilbeins; 15 Crista pterygoidea; 16 Proc. zygomaticus des Temporale; 17 Tuberculum articulare; 18 Proc. postglenoidalis; 19 Ausgangsöffnung des Schläfenkanals; 20 äußerer Gehörgang; 21 Orbitalöffnung des Canalis supraorbitalis; 22 Paukenblase; 23 Proc. muscularis; 24 Häkchen des Flügelbeins; 25 Tuber maxillare; 26 Proc. pterygoideus der Maxilla; 27 Proc. temporalis und 28 Proc. frontalis des Zygomaticum; 29 Proc. zygomat. des Frontale; 30 Condylus occipitalis; 31 Proc. jugularis des Occipitale; 32 Öffnungen in den Schläfenkanal; 33 Crista temporalis; 34 For. stylomastoideum.

Der verhältnismäßig lange *Margo interalveolaris* bildet eine bogenförmig und medial gekrümmte, schwache Leiste (Abb. 144 31). Die Hakenzahnalveole fehlt. Das *Tuber maxillare* (Abb. 147 25) ist klein und seitlich stark zusammengedrückt und trägt einen *Proc. pterygoideus* (Abb. 143 24 u. 147 26). Die Kieferhöhle (Abb. 151 c) ist sehr geräumig und nicht durch ein Septum halbiert (s. Atmungsorgane). Im *Proc. palatinus* befindet sich ein geräumiger *Sinus palatinus* (Abb. 148 n u. 149 p), der mit dem des horizontalen Teiles des Palatinum zusammenfließt und durch eine Knochenplatte von dem der anderen Seite getrennt wird (s. Atmungsorgane); der Nasenkamm springt stark vor. Am Proc. palatinus (Abb. 144 30) fehlt der Sulcus palatinus; das *For. palatinum majus* (Abb. 144 28) liegt ganz im Gaumenbeine, mithin fehlt auch am Oberkieferbeine die zur Bildung des Gaumenkanals bestimmte Rinne. Das *For. maxillare* (Abb. 143 u. 144 26) bildet eine enge, ziemlich tiefe Spalte zwischen Tränenbeinblase und Maxilla.

Bei Schaf und Ziege ist die Kieferhöhle klein; die kurze und enge Gaumenhöhle wird fast ganz durch die dorsale Platte des Gaumenfortsatzes geschlossen; das *For. palat. majus* ist wie beim Pferde. Das *For. infraorbitale* öffnet sich dorsal vom 2. Backzahne.

Der Körper des **Os incisivum** (Abb. 144 Z, 146 3 u. 147 Z) stellt eine Platte mit gewulstetem Rande dar. Schneidezähne und Hakenzahn fehlen. Zwischen den beiderseitigen Körpern bleibt eine weite Spalte, *Fissura incisiva* (Abb. 144 34 u. 146 15), die das *For. incisivum* ersetzt. Der *Proc. nasalis* (Abb. 146 3) ist etwas lateral gekrümmt und seitlich komprimiert, sein freier Rand ist scharf; zwischen ihm und dem Nasenbeine bleibt ein Spalt. Die *Procc. palatini* (Abb. 144 33 u. 146 13) vereinigen

sich durch eine falsche Naht und sind bei Schaf und Ziege seitlich abgeplattet. Die *Fissura palatina* (Abb. 144 32 u. 146 14) ist sehr weit.

Beim Rinde sind die relativ kurzen **Ossa nasalia** (Abb. 146 2 u. 147 N) stärker gewölbt. Die *Crista conchalis dorsalis* springt stark vor. Der scharfe laterale Rand bleibt durch einen Spalt, eine Dauerfontanelle (Abb. 146 16), von dem Stirn-, Tränen-, Ober- und Zwischenkieferbeine getrennt (s. S. 21).

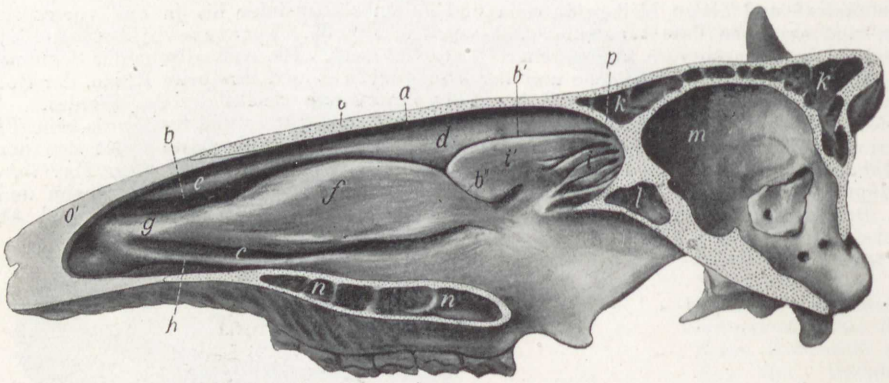

Abb. 148. Nasenhöhle des Rindes; von der medialen Seite aus gesehen (nach Wegnahme der Nasenscheidewand).

a dorsaler Nasengang; b mittlerer Nasengang, b′ sein kaudodorsaler und b″ sein kaudoventraler Endschenkel; c ventraler Nasengang; d dorsale Nasenmuschel; e gerade Falte; f ventrale Nasenmuschel; g Flügelfalte; h Bodenfalte; i Cellulae ethmoidales, i′ größte derselben; k, k Sinus frontalis; l Sinus sphenoidalis; m Schädelhöhle; n, n Sinus palatinus; o knöchernes und o′ knorpeliges Nasendach; p Innenplatte des Os frontale.

Das aborale Ende, in das sich bei älteren Tieren die Stirnhöhlen erstrecken, geht in eine Spitze aus, die sich mit der der anderen Seite zwischen beide Stirnbeine einschiebt. Das breite vordere Ende läuft in 2 Spitzen (Abb. 146 u. 147) aus, zwischen denen ein tiefer Einschnitt (Abb. 147 2) bleibt.

Beim Schaf ist das Nasenbein auch in der Längsrichtung gewölbt; das aborale Ende ist breit, das vordere bildet eine stumpfe Spitze; bei der Ziege ist es in 2 lange Fortsätze gespalten, die bisweilen verschmelzen. Die Stirnhöhlen erstrecken sich nicht in die Nasenbeine.

Über die Dauerfontanelle bei Schaf und Ziege s. S. 21.

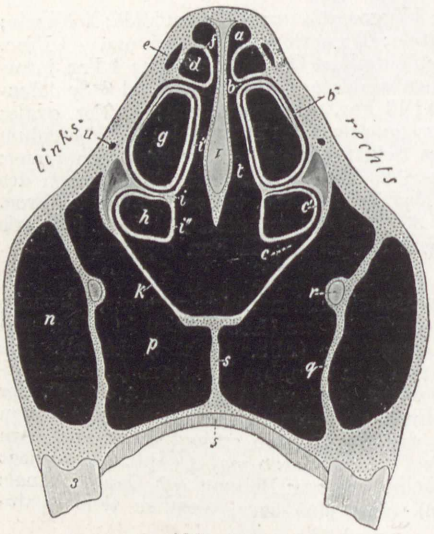

Abb. 149.

Abb. 149. Querschnitt durch die Nasenhöhle des Rindes. Der Schnitt ist durch den aboralen Teil des 5. Backzahns geführt.

a dorsaler Nasengang; b mittlerer Nasengang, der bei b′ in die dorsale Abteilung der ventralen Nasenmuschel führt; c ventraler Nasengang, der bei c′ in die ventrale Abteilung der ventralen Nasenmuschel führt; d dorsale Muschelhöhle, deren laterale Wand vom Nasenbein (e), deren übrige Wand hingegen vom Muschelblättchen (f) gebildet wird; g dorsale und h ventrale Abteilung der ventralen Muschelhöhle; i Blättchen der ventralen Nasenmuschel, das sich bei i′ in 1¼—1½ Windungen dorsolateral, bei i″ in 1—1¼ Windungen ventrolateral aufrollt; k dünnes Knochenblättchen, das sich vom ventralen Muschelblättchen abzweigt und die Decke der Gaumenhöhle bilden hilft; n Sinus maxillaris; p Sinus palatinus; q Scheidewand zwischen n und p; r Canalis infraorbitalis; s Scheidewand zwischen beiden Sinus palatini; t medialer Nasenraum; u Canalis lacrimalis. 1 Nasenscheidewand; 3 aboraler Teil des fünften Backzahns; 5 harter Gaumen.

Die verhältnismäßig großen **Ossa zygomatica** (Abb. 144 J, 146 6 u. 147 J) haben eine fast viereckige Gestalt. Die *Crista facialis* (Abb. 147) verläuft als etwas gebogener Kamm nahe dem Rande der Augenhöhle bis zum Proc. temporalis, reicht jedoch nicht bis zum aboralen Ende des Knochens. Die fast viereckige Augenhöhlenfläche ist stark konkav. Am aboralen Ende findet sich außer dem kurzen *Proc. temporalis* (27) der platte *Proc. frontalis* (28), der sich mit dem Proc. zygomaticus des Stirnbeins (29) verbindet und mit ihm den Augenbogen bildet.

Beim Rinde sind die **Ossa lacrimalia** (Abb. 146 5 u. 147 T) sehr groß; die umfangreiche, etwas ausgehöhlte Gesichtsfläche, an welcher der nasale Tränenbeinfortsatz fehlt, verbindet sich durch eine Schuppennaht mit dem Stirn-, Joch- und Oberkieferbeine, während zwischen Lacrimale und Nasale meist ein Spalt bleibt (Abb. 146 16 u. 147 3) (s. S. 21). Die *Fossa sacci lacrimalis* liegt dicht am Orbitaleingang (Abb. 147 bei 6). In den Knochen erstreckt sich eine durch Knochenleisten in Fächer geteilte tiefe Fortsetzung der Kieferhöhle, die Tränenbeinhöhle. Der Tränenkanal tritt an der medialen Fläche nicht deutlich hervor. Der ventrale Abschnitt der Pars orbitalis ist bei erwachsenen Tieren papierdünn und bildet die sehr umfangreiche, weit in die Orbita reichende, dünnwandige Tränenbeinblase, *Bulla lacrimalis* (Abb. 143 u. 144 22, 146 5′ u. 147 7).

Ihre Wand verbindet sich mit dem Oberkiefer- und Jochbeine, trägt wesentlich zur Vergrößerung der Kieferhöhle bei und hilft das *For. maxillare* begrenzen. Sie entwickelt sich umfangreich erst nach dem Durchbruch der letzten Backzähne.

Beim Schaf enthält die Gesichtsfläche des Tränenbeins zusammen mit der des Jochbeins nasomedial vom medialen Augenwinkel die seichte Tränenbeingrube, *Fossa lacrimalis externa*, die eine Einstülpung der äußeren Haut aufnimmt und (nach Ussow [971]) erst postembryonal auftritt.

Beim Rinde sind die **Ossa palatina** (Abb. 144 G, G′ u. 147 G) sehr groß; der horizontale Teil (Abb. 144 G) verbindet sich nicht mit dem Vomer und nimmt fast das kaudale Drittel des Gaumengewölbes ein; an seiner Mundhöhlenfläche öffnet sich außer einigen *Forr. palatina minora* (29) das häufig doppelte *For. palatinum majus* (28); median springt die Gaumengräte, *Crista palatina*, vor. Zwischen dem lateralen Abschnitte der Pars horizontalis und der Pars perpendicularis befindet sich eine rinnenartige Vertiefung, in der das etwa 1 cm hohe, ovale *For. palatinum aborale* (Abb. 143 u. 144 27) liegt. Im horizontalen Teile befindet sich eine geräumige Höhle (Abb. 148 n), die mit der im Gaumenfortsatze der Maxilla den *Sinus palatinus* (s. Atmungsorgane) bildet. An der dieser Höhle zugekehrten Fläche des horizontalen Teiles befindet sich nahe dem lateralen Rand eine Rinne, die sich in die Gaumenhöhle öffnet und den *Canalis palatinus* vertritt. Die *Pars perpendicularis* (Abb. 144 G′ u. 147 G) stellt eine ungeteilte, dünne, hohe Knochenplatte dar, deren ebene, glatte Flächen fast vollständig frei liegen; die laterale ist der relativ großen Fossa pterygopalatina zugewendet, die mediale bildet die Wand der verhältnismäßig schmalen und tiefen Choane. Der aborale Rand verbindet sich mit dem Flügelbein (Abb. 144 u. 147 F), dem Proc. pterygoideus des Keilbeins und dem Tränenbein und ersetzt den Proc. pterygoideus des Palatinum. Am nasodorsalen Winkel findet sich eine längliche Spalte, die mit der Lamina papyracea des Siebbeins das ovale, 3—4 cm hohe und 1½—2 cm breite *For. sphenopalatinum* (Abb. 143 u. 144 25) bildet.

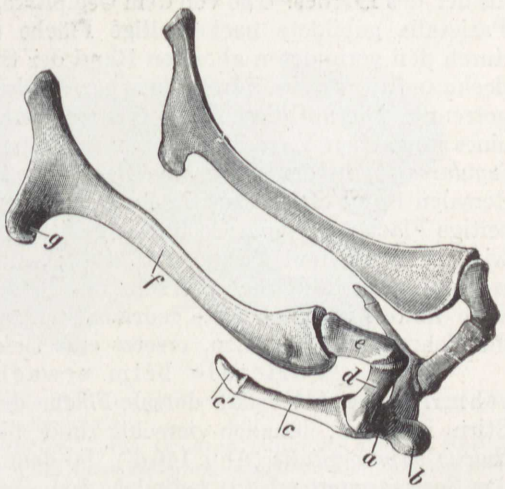

Abb. 150. Zungenbein des Rindes.
a Körper; b Zungenfortsatz; c Kehlkopfsast mit Ansatzknorpel (c′); d kleiner, e mittlerer und f großer Zungenbeinast; g Winkel des großen Zungenbeinastes.

Bei Schaf und Ziege ist der horizontale Teil im allgemeinen dem des Rindes ähnlich, das *For. palatinum majus* verhält sich jedoch meist wie beim Pferde; die Gaumenhöhle fehlt. Der senkrechte Teil hat eine etwas ausgehöhlte laterale und eine schwach gewölbte mediale Fläche.

Die **Ossa pterygoidea** (Abb. 144 u. 147 F), von denen nur der Hamulus (Abb. 144 21 u. 147 24) freiliegt, sind breiter als beim Pferde; ihre laterale Fläche verbindet sich mit dem Gaumen- und Keilbeine, die mediale hilft die Choanen umsäumen.

Die Rinne des verhältnismäßig kurzen **Vomer** (Abb. 144 P) ist tiefer und breiter als beim Pferde; an dem ventralen Rande, der sich nicht mit der Pars horizontalis der Gaumenbeine verbindet, verläuft bis zum oralen Drittel des Knochens ein scharfer Kamm. Die *Incisura vomeris* fehlt oder ist seicht.

Die Knochenblättchen der **Nasenmuscheln** sind fester als beim Pferde; das der dorsalen Nasenmuschel (Abb. 148 d u. 149 f) ist nicht spiralig aufgerollt; diese bildet vielmehr einen einfachen Hohlraum (Abb. 149 d), der mit dem mittleren Nasengang und dadurch mit dem Siebbeinlabyrinth, nicht aber mit der Stirn- und Kieferhöhle kommuniziert. Die ventrale Muschel ist kurz und breit; ihr Knochenblättchen (i) wendet sich von seinem Ursprung an der Maxilla zunächst ungefähr 2—3 cm weit medial und etwas ventral und spaltet sich dann in zwei Blättchen, von denen das eine (i′) in 1¼—1½ Windungen dorsal und lateral umbiegt, während das andere (i″) umgekehrt, d. h. ventral und lateral, ebenfalls 1 bis 1¼ Windungen beschreibt. Auf diese Weise entsteht ein dorsales (g) und ein ventrales Hohlraumsystem (h); jedes zerfällt durch Scheidewände in 4—7 sekundäre Hohlräume. Das dorsale Hohlraumsystem ist vom mittleren (b′), das ventrale vom ventralen (c′) Nasengang aus zugängig. Zwischen der Kieferhöhle und der ventralen Muschelhöhle besteht keine direkte Verbindung.

Die beiden Hälften der **Mandibula** (Abb. 42 U u. 120) bleiben bis in das vorgerückte Alter beweglich (Abb. 120 m) verbunden (s. S. 76); die *Pars incisiva* (a) enthält jederseits 4 seichte Alveolen für die Schneidezähne; der *Margo interalveolaris* ist lang und scharf; der Hakenzahn fehlt. Die *Pars molaris* (a′) ist schwächer, namentlich am Übergange zum Schneidezahnteile stark verschmälert und divergiert stärker zu der der anderen Seite, so daß der Kehlgang relativ breiter ist als beim Pferde. Kaudodorsal vom *For. mandibulare* beginnt meist eine in oroventraler Richtung verlaufende breite,

seichte Rinne zur Aufnahme des N. mylohyoideus, *Sulcus mylohyoideus*. Der dorsale Rand ist konkav; er enthält die Fächer für die 6 Backzähne, die vom 1. bis zum 6. an Größe zunehmen. Der Kehlrand ist ziemlich stark konvex, besitzt keinen deutlichen Gefäßausschnitt und geht ohne eine deutliche Beule (Abb. 42 3) bei alten Tieren fast in rechtem Winkel, bei jungen in stumpfem Winkel in den etwas konkaven halsseitigen Rand des Astes über. Der *Proc. coronoideus* (Abb. 120 *g*) ist verhältnismäßig lang und stark halswärts gebogen, sein freies Ende spitz. Der *Proc. condyloideus* (i) springt stark medial vor und hat eine etwas ausgehöhlte Gelenkfläche.

Der Proc. lingualis des **Os hyoideum** (Abb. 126 u. 150) ist kurz und bildet nur eine abgerundete Beule (b). Außer den Kehlkopfsästen (c, c′) sind 3 Paar Zungenbeinäste, die kleinen (d), mittleren (e) und großen (f), vorhanden; die mit den großen und kleinen gelenkig verbundenen mittleren Äste liegen in der Verlängerung der großen und haben fast die Länge der kleinen Äste. Die großen Äste sind schmaler als beim Pferde; der Winkel (g) sowie das aborale Ende des großen Zungenbeinastes sind sehr lang.

VI. Kopf der Wiederkäuer als Ganzes.

Der Schädel des Rindes bildet eine verhältnismäßig kürzere und breitere Pyramide als der des Pferdes. Die von dem Occipitale, dem Interparietale und dem mittleren Teile der Parietalia gebildete **nackenseitige Fläche** (Abb. 114) wird beim erwachsenen Rinde durch den gerundeten aboralen Rand der Stirnbeine (Genickkamm) (l) von der Schädeldecke und jederseits durch die scharfe Crista temporalis von den Seitenflächen des Kopfes getrennt. Die auf diese Art begrenzte, verhältnismäßig große Genickfläche hat die Gestalt eines länglichen Viereckes; an ihr finden sich außer den *Condyli occipitales* (e) und *Procc. jugulares* (d) in der Mitte eine flache *Protuberantia occipitalis externa* (b) und nahe dem dorsalen Rand oft größere Löcher für Venen. Bei jugendlichen Rindern wird die nackenseitige Fläche nur vom Occipitale gebildet; es ist eine besondere Scheitelgegend vorhanden, wie bei Schaf und Ziege (s. S. 101); mit der fortschreitenden Entwicklung des Kopfes tritt ein außerordentliches Wachstum der Frontalia ein, wodurch die Parietalia vollständig nach hinten und zur Seite gedrängt werden. Am **mundseitigen Ende** des Schädels, dem die Schneidezähne fehlen, ersetzt eine tiefe Spalte (Abb. 146 15) das For. incisivum.

Da das Parietale beim erwachsenen Rinde mit dem Occipitale verschmilzt, zerfällt die **dorsale Fläche des Kopfes** nur in Stirn- und Nasenteil. Die Stirn ist breit, länglich-viereckig und bis auf eine seichte, mediane Grube und den *Sulcus supraorbitalis* (Abb. 146 d′), in dem sich etwas medial und aboral vom Orbitaringe das *For. supraorbitale* (d) befindet, fast eben. Vom kaudolateralen Winkel der Stirnbeine entspringen die Hornfortsätze (9). Die **Nasengegend** ist im Verhältnis zu der stark entwickelten Stirn kurz. An ihrem Übergange zur Oberkiefergegend bleiben Spalten (16) (s. S. 21); das orale Ende der Nasenbeine ist jederseits zweigeteilt.

Die **Schädelbasis** (Abb. 143 u. 144) ist relativ kurz und liegt viel höher als der Gaumen. Das *Tuberculum musculare* (6) ist ein deutlicher Doppelhöcker. Die seitlich komprimierte *Bulla ossea* (7) springt stark vor und teilt das kleine *For. lacerum* (5) in ein For. lacerum orale und aborale. Das *For. hypoglossi* (4) ist meist doppelt oder dreifach; der *Canalis alaris* fehlt; ein *For. ovale* (15) durchbohrt den Temporalflügel des Keilbeins; das *For. ethmoidale* (18) liegt im Stirnbeine; *Fissura orbitalis* und *For. rotundum* verschmelzen zum *For. orbitorotundum* (16). Die schmalen Choanen werden lateral durch die Platten des senkrechten Teiles der Gaumenbeine (G′) und die Flügelbeine (F) begrenzt. Der Vomer (P) erreicht das Gaumengewölbe erst an den Gaumenfortsätzen der Maxilla. Das **Gaumengewölbe** ist zwischen den Backzähnen sehr breit, oral von ihnen wegen des medial stark konvexen Zwischenzahnrandes (31) erheblich schmäler. Das *For. palatinum majus* (28) liegt im horizontalen Teile des Gaumenbeins; der *Sulcus palatinus* fehlt; die *Fissurae palatinae* (32) sind sehr groß; das *For. incisivum* wird durch die *Fissura palatina* (34) ersetzt.

An den **Seitenflächen** des Kopfes (Abb. 147) wird der kurze Jochbogen nur von den Fortsätzen des Joch- (27) und Schläfenbeins (16) gebildet. Das *Tuberculum articulare* (17) ist flach, die *Fossa mandibularis* kaum nachweisbar; der *Proc. postglenoidalis* (18) ist klein. Aboral von ihm öffnet sich der Schläfengang (19) mit mehreren Löchern (s. S. 107). Die Schläfengrube, zu deren Bildung die Seitenteile der Scheitelbeine (S) wesentlich beitragen, ist schärfer begrenzt, sehr tief und lang. An der Bildung des knöchernen Orbitaringes beteiligt sich der Proc. zygomaticus des Schläfenbeins nicht. In die Augenhöhle ragt die *Bulla lacrimalis* (7) hinein; an der medialen Augenhöhlenwand befindet sich die orbitale Öffnung des *Canalis supraorbitalis* (21). Die tiefe *Fossa pterygopalatina* erstreckt sich weit

mundwärts; sie wird medial und oral durch die Gaumenbeine (G), lateral durch das Tuber maxillare (25) und durch die Bulla lacrimalis begrenzt; in ihr liegen dorsomedial das sehr weite *For. sphenopalatinum* (Abb. 143 25), dorsolateral das enge, spaltförmige *For. maxillare* (26) und ventral das ovale *For. palatinum aborale* (27). Der Gesichtsteil der Seitenflächen ist kürzer, aber breiter als beim Pferde. Die Gesichtsleiste fehlt am Oberkieferbeine; statt ihrer befindet sich über dem 3. Backzahne das *Tuber malare* (5); das *For. infraorbitale* (4) liegt dorsal vom 1. Backzahne.

Der **Meatus temporalis** des Rindes beginnt in der Schädelhöhle dicht über der Felsenbeinpyramide; er zieht sich zwischen dieser und der Squama herab und teilt sich dabei in 2—3 Schenkel, von denen einer oder zwei aboral und einer dicht medial vom Proc. postglenoidalis nach außen führen. In den Schläfengang münden 1—2 Seitenkanäle von der Schläfengrube nahe dem Proc. zygomaticus des Schläfenbeins und einer, der zwischen Pars mastoidea und Squama temporalis beginnt.

In der **Schädelhöhle** (Abb. 148) fehlt das *Tentorium osseum;* das *Dorsum sellae turcicae* ist deutlich. Die *Fossa cranii nasalis* liegt erheblich höher als die *Fossa cranii media*; in dieser ist nur eine Nervenrinne vorhanden; sie führt zum For. orbitorotundum; in ihr durchbohrt das *For. ovale* den Temporalflügel. Beim erwachsenen Rinde wird das Schädeldach nur durch die Frontalia gebildet.

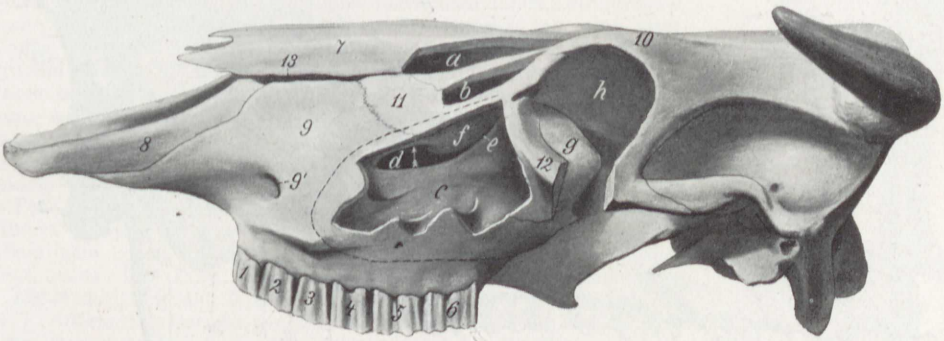

Abb. 151. Seitenfläche des Schädelskelettes des Rindes (mit eröffneter Kiefer-, Tränenbein- und dorsalen Muschelhöhle).
a dorsale Muschelhöhle; b Tränenbeinhöhle; c Kieferhöhle, deren Grenzen punktiert sind; d Kiefergaumenhöhlenöffnung (der weiße Pfeil soll den Eingang in die Nasenkieferhöhlenspalte andeuten); e Kiefertränenbeinhöhlenöffnung; f blasig in d und e vorgetriebener Teil des ventralen Muschelblättchens; g Bulla lacrimalis; h Orbita; vom Arcus zygomaticus ist ein Teil herausgesägt.
1—6 die entsprechenden Backzähne; 7 Nasale; 8 Incisivum; 9 Maxilla; 9′ For. infraorbitale; 10 Frontale; 11 Lacrimale; 12 Zygomaticum; 13 Spalte zwischen 7 u. 8, 9, 10 u. 11.

Über die **Nasen-, Stirn-, Kiefer-, Tränenbein-, Gaumen- und Keilbeinhöhle der Wiederkäuer** s. Atmungsorgane.

Bei Schaf und Ziege spitzt sich der Kopf gegen das mundseitige Ende zu; der Genickteil wird vom Occipitale allein gebildet. Die dorsale Fläche des Kopfes, die auch von den Parietalia mitgebildet wird, ist beim Schafe nach der Rasse m. o. w. stark, bei der Ziege wenig gewölbt; man kann an ihr Scheitel, Stirn und Nase unterscheiden. Der unregelmäßig-viereckige Scheitel verschmälert sich nach dem nackenseitigen Ende zu und fällt allmählich ab. An der relativ kurzen Stirn geht das For. supraorbitale in eine seichte Rinne aus. Die Hornfortsätze, die an der höchsten Stelle der Stirn entspringen, sind beim Schafe durch einen größeren, bei der Ziege durch einen kleineren Zwischenraum voneinander getrennt; ihre Länge, Form und Krümmung sind nach Rasse und Tierart sehr verschieden (s. Uffrecht [970]). Die Hornfortsätze fehlen vielen Schaf- und einzelnen Ziegenrassen und kommen bei den Merinorassen nur den Böcken zu. Die wenig scharf begrenzten Schläfengruben gehen in die Scheitelgegend über. Beim Schafe findet sich vor der Augenhöhle, deren knöcherner Ring stark vorspringt, im Tränenbein eine seichte Grube (Tränenbeingrube), die der Ziege fehlt. Das *For. ovale* ist sehr groß, das *For. hypoglossi* einfach. In der **Schädelhöhle** ist das *Dorsum sellae turcicae* stärker als beim Rinde; die in den Schläfengang führende Öffnung an der Spitze der Felsenbeinpyramide fehlt. Die **Nebenhöhlen der Nase** sind relativ viel weniger geräumig; die Stirnhöhlen reichen nicht über die Stirnbeine hinaus.

Über die **Wachstumsveränderungen des Schädels** s. S. 99.

VII. Kopfknochen des Schweines.

Das **Os sphenoidale** (Abb. 152 l) verhält sich im allgemeinen wie beim Rinde (S. 99). Das *Dorsum sellae turcicae* springt noch stärker vor; das *For. ovale* fehlt; die *Alae orbitales* sind verhältnismäßig klein;

die *Crista pterygoidea* ist sehr stark und meist dorsolateral aufgebogen; die *Procc. pterygoidei* (Abb. 152 19) sind sehr groß und bilden mit den Ossa pterygoidea eine kaudal offene, breite Rinne, die Flügelgrube, *Fossa pterygoidea*. Über den *Canalis craniopharyngeus* s. S. 64. Betr. der geräumigen Keilbeinhöhle s. Atmungsorgane.

Die relativ große Schuppe des **Os occipitale** (Abb. 152 a u. 153 H) trägt zur Bildung der Schädeldecke nicht bei, bildet jedoch mit ihrem breiten dorsalen Rande den konkaven Genickkamm (Abb. 152 3 u. 153 1), der nach beiden Seiten vorspringt. Die *Protuberantia occipitalis ext.* fehlt. Die Außenfläche der Schuppe ist glatt und schwach ausgehöhlt; die Innenfläche verbindet sich größtenteils mit den Parietalia. Bei älteren Tieren erstrecken sich die Stirnhöhlen bis in die Schuppe. Die dorsale Begrenzung des nahezu dreieckigen *For. occipitale magnum* wird von der Schuppe gebildet. Die *Procc. jugulares* (Abb. 152 1) sind sehr lang, spitz und etwas gedreht. Von dem einfachen *For. hypoglossi* führt ein Kanal zu einer nach innen vorspringenden Knochenleiste. Die platte *Pars basilaris* hat außen eine schwache mediane Leiste. Das *For. lacerum* (18) ist ziemlich groß und wie beim Pferde. Über das *Tuberc. musculare* s. S. 66.

Die Siebplatte des **Os ethmoidale** ist sehr schräg gestellt; die senkrechte Platte ist relativ kurz. Die Seitenplatte beteiligt sich als *Lamina papyracea* an der Bildung der Wand der Fossa pterygopalatina.

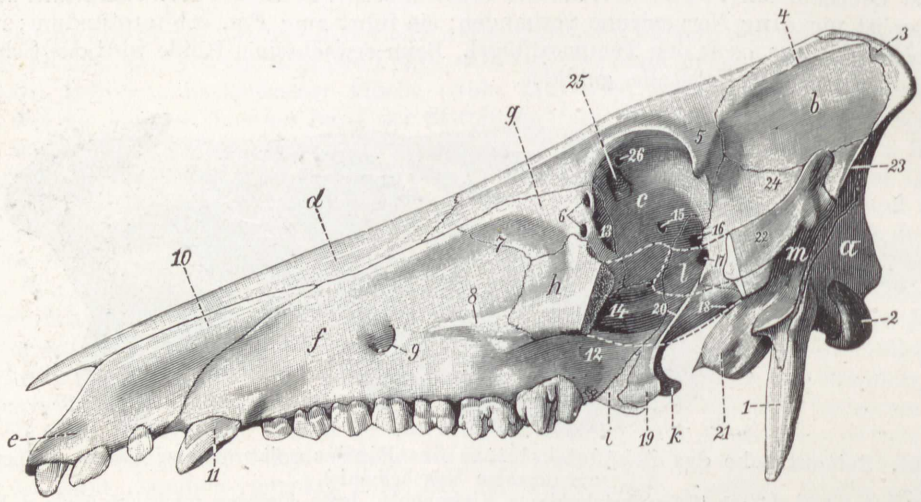

Abb. 152. Linke Seitenfläche des Schädelskelettes des Schweines. Der Arcus zygomaticus ist größtenteils entfernt; seine Grenzen werden durch die punktierten Linien angedeutet.

a Occipitale; b Parietale; c Frontale (Pars orbitalis); d Nasale; e Incisivum; f Maxilla; g Lacrimale; h Zygomaticum; i Palatinum; k Pterygoideum; l Sphenoidale; m Temporale.

1 Proc. jugularis des Occipitale; 2 Condylus occipitalis; 3 Genickkamm des Occipitale; 4 Linea temporalis; 5 Proc. zygomaticus des Frontale; 6 Foramina lacrimalia; 7 Grube auf der Gesichtsfläche des Lacrimale und der Maxilla; 8 Crista facialis der Maxilla; 9 For. infraorbitale; 10 Proc. nasalis des Incisivum; 11 Hakenzahn; 12 Tuber maxillare; 13 Ursprungsgrube für den M. obliquus oculi ventr.; 14 Fossa pterygopalatina bzw. Lamina papyracea des Siebbeins; 15 For. ethmoidale; 16 For. opticum; 17 For. orbitorotundum; 18 For. lacerum; 19 Proc. pterygoideus des Sphenoidale; 20 Crista pterygoidea; 21 Bulla ossea und 22 Proc. zygomaticus des Temporale; 23 Crista temporalis; 24 Fossa temporalis; 25 Fossa trochlearis; 26 Orbitalöffnung des Canalis supraorbitalis.

Es sind (nach Paulli [696]) 7 Endoturbinalien mit 8 Riechwülsten und 20 Ektoturbinalien vorhanden; die ersteren erscheinen sehr langgestreckt. Von den Meatus ethmoidales aus führen Kommunikationsöffnungen in die Stirn- und Keilbeinhöhlen (s. Atmungsorgane); die Lamina transversalis ist sehr lang und reicht bis zur Querebene des 6. Backzahns vor.

Das **Interparietale** verschmilzt schon vor der Geburt mit der Squama occipitalis; das *Tentorium osseum* fehlt.

Die beiden dicken, frühzeitig verwachsenden **Ossa parietalia** (Abb. 152 b u. 153 S) tragen wesentlich zur Bildung des Schädeldaches und der Schläfengruben bei. Das ebene und glatte dorsale *Planum parietale* wird durch die schwach konkave *Linea temporalis* (Abb. 152 4) von dem konkaven lateralen *Planum temporale* (Abb. 153 2) getrennt, mit dem es unter fast rechtem Winkel zusammenstößt. Bei älteren Tieren erstrecken sich die Stirnhöhlen in die Parietalia.

Die **Ossa frontalia** (Abb. 152 c u. 153 St) sind lang; an der Außenfläche, die je nach Rasse, Ernährung und äußeren Einflüssen (s. v. Nathusius [673]) genickwärts m. o. w. steil ansteigt und eben oder ausgehöhlt ist, befindet sich das *For. supraorbitale* (Abb. 153 4), das sich aboral in den ziemlich langen, nach der Augenhöhle führenden *Canalis supraorbitalis* (Abb. 152 26) und an der Oberfläche des Knochens in den bis zum Nasale verlaufenden flachen *Sulcus supraorbitalis* (Abb. 153 5) fortsetzt. Die durch Knochenblättchen in mehrere Zellen geteilten Stirnhöhlen erstrecken sich bei älteren Schweinen bis in das Occipitale (s. Atmungsorgane). Der nasale Rand verbindet sich mit dem Nasale, der laterale des Nasenteils mit dem Lacrimale und der Maxilla. Die zur Bildung der Schläfengrube beitragende Pars temporalis ist sehr klein. Der kurze *Proc. zygomaticus* (Abb. 152 5 u. 153 3) endet

mit einer stumpfen Spitze und erreicht den Jochbogen nicht. Das *For. ethmoidale* (Abb. 152 15) durchbohrt die Pars orbitalis des Stirnbeins.

Das **Os temporale** (Abb. 152 m u. 153 Sch) ähnelt dem des Rindes, jedoch verschmelzen Squama und Tympanicum und bleiben vom Perioticum (Petrosum und Mastoideum) getrennt. Der seitlich zusammengedrückte *Proc. zygomaticus* (Abb. 152 22 u. 153 14) hat scharfe Ränder, von denen sich der ventrale fast in seiner ganzen Länge mit dem Jochbein verbindet, während der dorsale am Übergang in die Schläfengräte (Abb. 152 23) einen dreieckigen Fortsatz bildet. Der *Meatus temporalis* fehlt; der *Proc. postglenoidalis* ist klein. Der *Meatus acusticus ext.* ist lang und eng. Die Pauke (Abb. 152 21) bildet eine große, in ihrem ventralen Abschnitte spongiöse Knochenblase, *Bulla ossea*. Der Muskelfortsatz wird durch eine Gräte ersetzt; der kleine, stiftartige *Proc. hyoideus* liegt in einer tiefen, knöchernen Scheide.

Die laterale Fläche der relativ langen **Maxilla** (Abb. 152 f u. 153 O) ist ausgehöhlt (*Fossa canina*) und nur durch den Hakenzahn vorgewölbt (Abb. 152 11). Das große *For. infraorbitale* (9) öffnet sich dorsal vom 3. oder 4. Backzahne; die niedrige *Crista facialis* (8) setzt sich nicht auf das Jochbein fort. Das meist sehr große *Tuber maxillare* (12) ist seitlich stark zusammengedrückt und engt die Fossa pterygopalatina sehr ein. In die wenig geräumige Kieferhöhle (s. Atmungsorgane) ragen die Alveolen der Backzähne nicht hinein.

Das *For. maxillare* hat bei großen Schweinen einen Durchmesser von 1 cm, das *For. palatinum aborale* stellt dagegen nur eine enge Spalte dar, die vom Gaumen- und Oberkieferbeine begrenzt wird und bei großem Tuber maxillare sehr versteckt liegt. Das *For. sphenopalatinum* befindet sich zwischen Maxilla und Palatinum und stellt ein 3—6 mm weites Loch dar. Der *Proc. palatinus* hat fast die Länge des ganzen Knochens; das *For. palatinum majus* liegt dicht vor dem aboralen Rande des Gaumenfortsatzes; der *Canalis palatinus* verläuft mit seinem aboralen Teile zwischen Maxilla und Palatinum, mit seinem oralen Teile nur in der Maxilla; der *Sulcus palatinus* ist deutlich und bis zur Fissura palatina zu verfolgen. Entsprechend den Gaumenstaffeln markieren sich querverlaufende Linien am Gaumenfortsatze, *Rugae palatinae osseae*. Der *Proc. alveolaris* hat eine große Hakenzahnalveole (Abb. 152 11 u. 153 9) und 7 Backzahnalveolen, deren Größe von der 1. bis 7. zunimmt. Der Zwischenzahnrand zwischen Haken- und 1. Backzahn ist kurz und breit. Der dorsale Rand der Maxilla verbindet sich auch mit dem Frontale. Eine Gaumenhöhle im Proc. palatinus fehlt.

Der Körper jedes **Os incisivum** (Abb. 152 e u. 153 Z) ist etwas dorsoventral zusammengedrückt und enthält 3 durch größere Zwischenräume getrennte Schneidezahnalveolen. Das For. incisivum wird durch eine Spalte, *Fissura incisiva* (Abb. 153 7), ersetzt. Der seitlich zusammengedrückte starke *Proc. nasalis* (Abb. 152 10 u. 153 6) schiebt sich weit zwischen Nasale und Maxilla ein und hat einen scharfen dorsalen Rand; der *Proc. palatinus* ist seitlich zusammengedrückt; seine mediale Fläche verbindet sich mit der der anderen Seite und mit dem Vomer. Die *Fissura palatina* ist verhältnismäßig groß.

Die weit nach vorn reichenden **Ossa nasalia** (Abb. 152 d u. 153 N) haben, abgesehen vom nasalen Ende, das medial in eine stumpfe Spitze ausläuft (Abb. 153), fast durchweg gleiche Breite. Auf ihre fast ebene Außenfläche setzt sich der Sulcus supraorbitalis des Stirnbeins fort. Die Stirnhöhlen erstrecken sich bei älteren Tieren bis in die Nasenbeine. Der laterale Rand, dessen freier Teil verhältnismäßig kurz ist, geht keine Verbindung mit dem Lacrimale ein.

Zwischen dem Körper beider Incisiva und dem freien Ende beider Nasalia findet sich ein unpaarer, spongiöser Knochen, der **Rüsselknochen,** *Os rostri*. Er bildet die knöcherne Grundlage des Rüssels, entsteht erst einige Zeit nach der Geburt durch Verknöcherung des vorderen Endes der Nasenscheidewand und hat die Form eines Keiles mit einer viereckigen vorderen Fläche und 2 schwach ausgehöhlten Seitenflächen. Die vordere (apikale) Fläche zeigt in der Mitte eine sehr seichte Furche, die an einem flachen Einschnitte des dorsalen und ventralen Randes endet. Der Rand, in dem beide Seitenflächen aboral zusammenstoßen, schließt eine rinnenartige Vertiefung ein, die das vordere Ende der Nasenscheidewand aufnimmt.

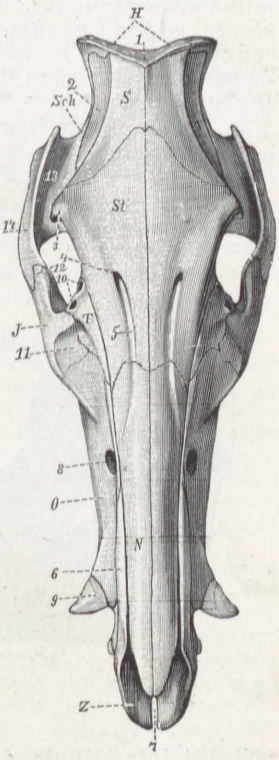

Abb. 153. Schädelskelett des Schweines; von der dorsalen Seite gesehen.

H Occipitale; **J** Zygomaticum; **N** Nasale; **O** Maxilla; **S** Parietale; **Sch** Temporale; **St** Frontale; **T** Lacrimale; **Z** Incisivum.

1 Genickkamm des Occipitale; 2 Seitenteil des Parietale; 3 Proc. zygomaticus des Frontale; 4 For. supraorbitale; 5 Sulcus supraorbitalis; 6 Proc. nasalis des Incisivum; 7 Fissura incisiva; 8 For. infraorbitale; 9 maxillarer Hakenzahn; 10 Forr. lacrimalia; 11 Fossa canina; 12 Proc. frontalis des Zygomaticum; 13 Schuppe des Temporale bzw. Schläfengrube; 14 Proc. zygomaticus des Temporale.

Das seitlich stark zusammengedrückte **Os zygomaticum** (Abb. 152 h und 153 J) hat eine ausgehöhlte, nur sehr kleine Orbitalfläche und eine fast glatte, nach dem Tränenbeine hin flach vertiefte Angesichtsfläche. Der *Proc. temporalis* ist stark, fast dreieckig und seitlich komprimiert. Ein kleiner, stumpfdreieckiger *Proc. frontalis* (Abb. 153 12) verbindet sich mit dem Proc. zygomaticus des Schläfenbeins, erreicht jedoch den Proc. zygomaticus des Stirnbeins nicht.

Die je nach der Rasse verschieden lange Gesichtsfläche des **Os lacrimale** (Abb. 152 g u. 153 T) ist grubig ausgehöhlt *(Fossa canina)* (11); nahe dem Augenhöhlenrande finden sich an ihr zwei *Forr. lacrimalia* (10), die zu dem an seinem Ursprunge doppelten knöchernen Tränenkanal

führen. Die Augenhöhlenfläche ist uneben und enthält eine tiefe Grube (Abb. 152 13) für den Ursprung des M. obliquus oculi ventralis und ventrolateral von dieser eine Knochengräte, *Crista orbitalis ventralis*. Der dorsale Rand des Lacrimale verbindet sich nur mit dem Frontale.

Die Mundhöhlenfläche des horizontalen Teiles der **Ossa palatina** (Abb. 152 i) bildet ein mit der Spitze oral gerichtetes, breites Dreieck; die Nasenhöhlenfläche ist rinnenartig ausgehöhlt und der Nasenkamm stark; choanenwärts geht der horizontale Teil in einen lateral gerichteten, fast beulenartig verdickten, starken *Proc. pterygoideus* über; der aborale Rand trägt nahe der Medianebene den kleinen, spitzen Choanenstachel *(Spina nasalis aboralis)*. Über den Gaumenkanal s. S. 109. Der senkrechte Teil ist schwach und trägt zur Begrenzung der *Fossa pterygopalatina* nur wenig bei. Zwischen seinen Platten findet sich die Andeutung einer Gaumenhöhle; *For. palatinum aborale* und *sphenopalatinum* werden vom Gaumen- und Oberkieferbein umgrenzt.

Das **Os pterygoideum** (Abb. 152 k) ist kurz und breit; seine laterale Fläche liegt größtenteils frei und begrenzt mit dem Proc. pterygoideus des Sphenoidale die kaudal offene und ziemlich tiefe *Fossa pterygoidea;* die mediale Fläche hilft die Choanen umsäumen; der *Hamulus* ist deutlich.

Der lange **Vomer** reicht fast bis zum Körper der Ossa incisiva. Der aborale Teil trägt ventral eine Rinne, an die sich nasal ein scharfer Kamm anschließt, der allmählich sehr hoch wird und sich den Ossa palatina und den Maxillae anlegt. Die Incisura vomeris ist ziemlich tief.

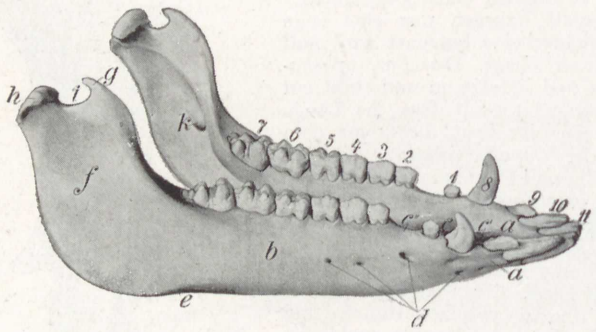

Abb. 154. Mandibula des Schweines; von der rechten Seite und etwas von vorn gesehen.

1—7 erster bis siebenter Backzahn; 8 Hakenzahn; 9 Incisivus 3; 10 Incisivus 2; 11 Incisivus 1.

a, a Schneidezahnteil des Unterkieferkörpers; b Backzahnteil des rechten Unterkieferkörpers; c Margo interalveolaris; c′ Lücke zwischen Eckschneidezahn und Hakenzahn; c″ Lücke zwischen dem ersten und zweiten Backzahn; d Forr. mentalia; e Incisura vasorum; f rechter Unterkieferast; g Proc. coronoideus; h Proc. condyloideus; i Incisura mandibularis; k For. mandibulare.

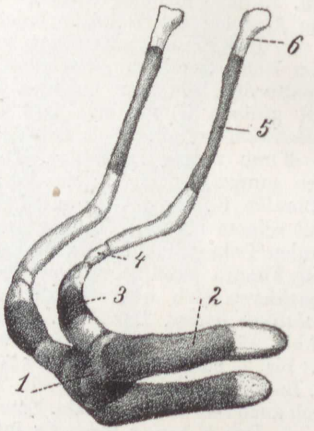

Abb. 155. Zungenbein eines 2jährigen Schweines; von links und etwas von vorn gesehen (die helleren Stellen sind knorpelig, die dunkleren verknöchert).

1 Körper; 2 Kehlkopfsast; 3 kleiner Zungenbeinast; 4 Band an Stelle des mittleren Zungenbeinastes; 5 großer Zungenbeinast; 6 Zungenbeinknorpel.

Die langen **Nasenmuscheln** bestehen aus ziemlich festen Knochenblättchen und verhalten sich im wesentlichen wie bei den Wiederkäuern.

Die beiden Hälften der **Mandibula** (Abb. 121 u. 154) verwachsen schon frühzeitig; die sich zuspitzende *Pars incisiva* (a) ist mundhöhlenseitig stark ausgehöhlt und enthält jederseits 3 Alveolen für die Schneide- (Abb. 154 9, 10, 11) und 1 Alveole für den sehr starken Hakenzahn (8). Der *Margo interalveolaris* wird nicht allein durch den unteren Hakenzahn, sondern auch durch den 1. Backzahn (Lückenzahn), der sich an die Prämolaren nicht direkt anschließt, unterbrochen; die Zwischenzahnränder (c, c′ c″) sind infolgedessen kurz, aber breit. Die *Pars molaris* (b) hat gewölbte Flächen und begrenzt mit der der anderen Seite den breiten Kehlgang. Das *For. mentale* wird durch 4—5 kleine Löcher (d) in der Pars molaris und ein Loch am ventralen Rande der Pars incisiva ersetzt. Im *Limbus alveolaris* finden sich 7 Alveolen für die Backzähne (1–7). Der *Proc. coronoideus* (g) ist sehr kurz und dreieckig und wird durch einen breiten Kieferausschnitt (i) von dem fast gleichhohen, abgerundeten *Proc. condyloideus* (h) getrennt, dessen Gelenkfläche die Gestalt eines mit der Spitze aboral gerichteten Dreiecks hat; der Gefäßausschnitt (e) ist flach.

Der Körper und die Kehlkopfsäste des **Os hyoideum** (Abb. 127 a, b, b′ u. 155 1 u. 2) sind groß, stark abgeplattet und verbreitert. Der Zungenfortsatz fehlt. Die kurzen, aber sehr breiten kleinen Äste (Abb. 155 3) verbinden sich durch Knorpel mit dem Körper. Die großen Äste (5) sind dünn und rundlich und bleiben bis in das vorgerückte Alter großenteils knorpelig; der Zungenbeinknorpel (6) ist lang und schmal. Zwischen dem kleinen und großen Aste findet sich jederseits an Stelle des mittleren Astes ein gelbes, elastisches Band (4).

VIII. Kopf des Schweines als Ganzes.

Der Schädel des Schweines ist lang und m. o. w. deutlich vierkantig (Abb. 153); er ist in der Höhe der Jochbogen am breitesten und wird gegen den Genickfortsatz hin schmaler. Das **nackenseitige Ende** wird durch das Occipitale (Abb. 152 a u. 153 H) und die Temporalia gebildet. Die Genickfläche, die vom Scheitel unter einem Winkel von ungefähr 70° abgesetzt ist, ist median ausgehöhlt und dacht sich an den Seitenteilen, die durch flache, nach dem *For. magnum* konvergierende Kämme vom medianen Teile getrennt werden, lateral etwas ab. Das **mundseitige Ende,** an dem das *For. incisivum* durch eine Spalte (Abb. 153 7) ersetzt wird, erscheint durch das *Os rostri* breit und abgestumpft. Die **dorsale Fläche** (Abb. 153) ist bei den deutschen Landrassen fast eben. Bei den englischen und chinesischen Rassen sind Stirn und Scheitel stärker gewölbt und der Gesichtsteil des Schädels kürzer und weniger entwickelt; die dorsale Fläche des Kopfes ist daher bei ihnen m. o. w. konkav. (Näheres s. Bäumler [67]). Die Profillinie ist jedoch vor der Geburt noch gewölbt (Andres [20 a]). Der Scheitel wird lateral durch konkave Ränder, *Lineae temporales,* von den Schläfengruben getrennt, so daß die Seitenflächen des Schädels fast unter einem rechten Winkel mit dem Schädeldache zusammenstoßen. Das *For. supraorbitale* (4) öffnet sich oromedial in der Augenhöhle und bildet den Anfang des *Sulcus supraorbitalis* (5), der bis auf das Nasale (N) sich erstreckt. Diese reichen fast bis zum mundseitigen Ende des Kopfes.

An der **Schädelbasis** fehlt der *Canalis alaris;* die *Tubercula muscularia* sind sehr deutlich; die seitlich komprimierte *Bulla ossea* des Schläfenbeins springt sehr stark vor. Das *For. lacerum* wird lateral von der Pars tympanica begrenzt, ist sonst aber wie beim Pferde; durch seinen aboralen Teil tritt die V. cerebralis dorsalis; *For. rotundum* und *Fissura orbitalis* sind zu einem großen *For. orbitorotundum* verschmolzen. Ein *For. ovale* fehlt; die *Crista pterygoidea* ist sehr stark. Zwischen dem Flügelfortsatze des Keilbeins und dem Flügelbeine befindet sich die kaudal offene *Fossa pterygoidea.* Die Choanen sind relativ geräumiger als bei den Wiederkäuern und werden durch die Palatina, die Proc. pterygoidei des Palatinum und Sphenoidale und die Ossa pterygoidea begrenzt. Der Vomer trennt die Choanen nur im Niveau der Schädelbasis. Das sehr lange Gaumengewölbe hat seine größte Breite zwischen den Haken- und ersten Backzähnen.

An der **Seitenfläche** des Kopfes (Abb. 152) befindet sich der seitlich zusammengedrückte und wenig gewölbte hohe Jochbogen; sein dorsaler Rand ist in der aboralen Hälfte konkav; er reicht bis zum äußeren Gehörgange; der *Meatus temporalis* fehlt. Zur Bildung der tiefen Schläfengrube trägt das Stirnbein (c) fast nichts bei; gegen die Augenhöhle ist die Schläfengrube durch die Crista pterygoidea ziemlich scharf abgesetzt. Der knöcherne Orbitaring ist aboral unterbrochen, da der Proc. zygomaticus des Stirnbeins (5) den Jochbogen nicht erreicht. An der medialen Wand der Orbita findet sich die Öffnung des *Canalis supraorbitalis* (26) und an der nasalen Wand die sehr tiefe Ursprungsgrube für den M. obliquus oculi ventr. (13). Die *Fossa pterygopalatina* (14) wird kaudoventral durch den Proc. pterygoideus des Sphenoidale begrenzt. An dem langen, größtenteils zur *Fossa canina* (Abb. 153 11) ausgehöhlten Gesichtsteile der Seitenfläche findet sich dicht vor der Augenhöhle die doppelte Öffnung des Tränenkanals (Abb. 152 6) und oral eine durch die Wurzel des Hakenzahns (11) bedingte Wölbung. Das *For. infraorbitale* (9) liegt dorsal vom 3. bis 4. Backzahne. Die Seitenfläche setzt sich durch einen stumpfen Rand von dem Nasenrücken ab, wodurch der Kopf ein vierkantiges Aussehen erhält. Bei den englischen und chinesischen Rassen ist der Gesichtsteil kürzer als bei den deutschen Landrassen; auffallend verkürzt ist der Gesichtsteil des Tränenbeins.

Die relativ kleine **Schädelhöhle** ist der der Wiederkäuer ähnlich, jedoch fehlen die *Forr. ovalia* und die Öffnungen der *Meatus temporales.* Über die Verhältnisse der **Nasen-, Kiefer-, Stirn- und Keilbeinhöhle** s. Atmungsorgane.

IX. Kopfknochen der Fleischfresser.

Am Körper des **Os sphenoidale** (Abb. 156 III u. 157 X) springt das *Dorsum sellae turcicae* stark vor und endet i. d. R. median mit einem Knöpfchen, während es seitlich in je einen *Proc. clinoideus aboralis* ausgeht. Ein Sulcus chiasmatis ist nicht vorhanden, weil sich die *Forr. optica* gesondert öffnen. Über den *Canalis craniopharyngeus* s. S. 64. Der Schläfenflügel (Abb. 157 36) erstreckt sich zwischen Frontale und Temporale bis zum Parietale und ist etwas größer als der Orbitalflügel (Abb. 157 35), dessen ventraler Rand sich fast ganz mit dem Palatinum verbindet. An den Flügeln finden wir folgende Öffnungen: 1. nahe dem Frontale das *For. opticum* (Abb. 156 29 u. 157 37), 2. ventral und aboral von diesem die *Fissura orbitalis* (Abb. 156 28 u. 157 38), 3. ventral und aboral von dieser das *For. rotundum,* das beim Hunde (nicht bei der Katze) in 4. den *Canalis alaris* (Abb. 156 19 u. 27 u. 157 39 u. 40) mündet. Aboral und lateral von dessen aboraler Öffnung liegt 5. das *For. ovale* (Abb. 156 18). Das *For. alare parvum* fehlt. Am aboralen Rande des Temporalflügels findet sich ein Ausschnitt, der mit einem solchen der Pars tympanica das *For. caroticum* (Abb. 156 14) bildet, das zum *Canalis caroticus* (s. S. 113) führt und dem For. lacerum orale vergleichbar ist.

Die Squama des **Os occipitale** (Abb. 156, 157 u. 158 I) springt mit einem keilförmigen Fortsatz (Abb. 157 1 u. 158 2), der eine nach der Rasse stärkere oder schwächere *Crista sagittalis externa* trägt, zwischen die Scheitelbeine vor. Die *Linea nuchalis superior* (Abb. 157 2 u. 158 4) ist kammartig; ventral von ihr findet sich eine *Linea nuchalis inferior* (Abb. 112 c′) als sehr niedrige Leiste; die *Protuberantia occipitalis externa* ist eine schwache Beule oder eine mediane, bisweilen doppelte Gräte, die als *Linea nuchalis mediana* (Abb. 157 2) nach dem For. magnum führt; neben der *Protuberantia occip. externa*

(Abb. 112 b) findet sich jederseits eine rauhe Grube. Von der Innenfläche des Scheitelteils geht ein Kanal in den Schläfengang, in den auch 1—2 Löcher (Abb. 157 8) in der Sutura occipitotemporalis führen. Die *Procc. jugulares* (Abb. 156 7 u. 157 6) sind kurz, bei der Katze kaum angedeutet. Das *Tuberculum pharyngeum* ist ein median gelegener flacher Höcker, der nasal in einen Mediankamm ausläuft. Die *Tubercula muscularia* (Abb. 156 11) gehören dem Os occipitale und sphenoidale an (Skoda [885]). Das *For. hypoglossi* vertritt ein *Canalis hypoglossi* (Abb. 156 6); dorsolateral von seiner inneren Öffnung führt ein nasodorsal und lateral gerichteter, eine Vene führender *Canalis condyloideus* des Occipitale zum Schläfenkanal und nimmt eine Abzweigung des Canalis hypoglossi auf. Der platte Grundteil hat an beiden Rändern eine Rinne und verbindet sich bis auf eine schmale Spalte (9) mit der Pars tympanica und petrosa. Das *For. lacerum* (8) ist sehr eng und entspricht nur dem *For. lacerum aborale.*

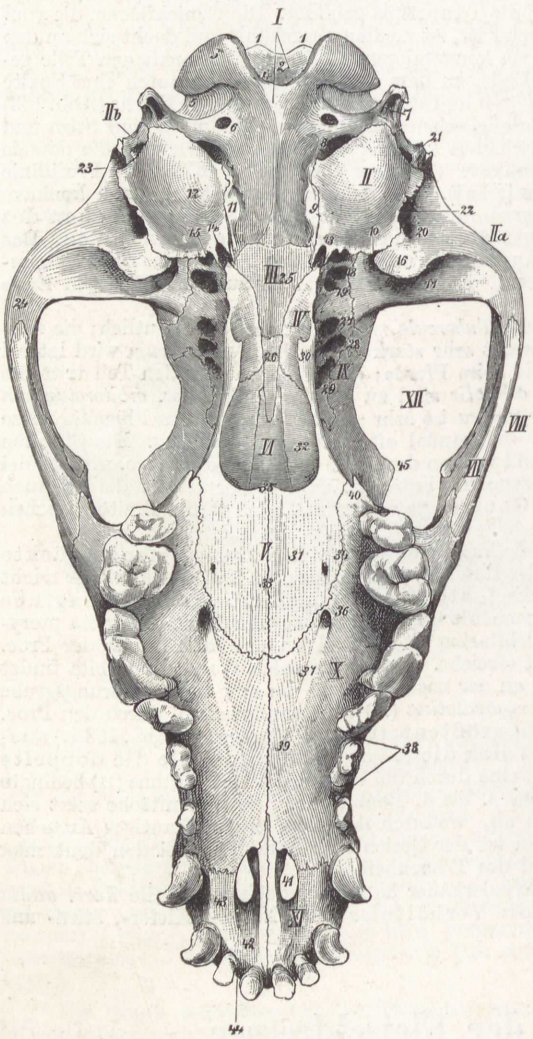

Abb. 156.

Abb. 156. Basale Fläche des Schädelskelettes des Hundes.

I Occipitale; II Pars tympanica, II a Squama temporalis und II b Pars mastoidea des Temporale; III Sphenoidale; IV Pterygoideum; V Palatinum; VI Vomer; VII Zygomaticum; VIII Arcus zygomaticus; IX Seitenfläche des Schädels; X Maxilla; XI Incisivum; XII Raum zwischen Schädel und Arcus zygomaticus.

1, 1 Nackenhöcker; 2 For. magnum; 3 Condylus occipitalis; 4 Incisura intercondyloidea; 5 Fossa condyloidea ventr.; 6 Canalis hypoglossi; 7 Proc. jugularis; 8 For. lacerum und aborale Öffnung des Canalis caroticus; 9 Spalte zwischen Felsenbeinpyramide und Occipitale; 10 Glasersche Spalte; 11 Tuberculum musculare; 12 Bulla ossea und 13 Muskelfortsatz des Schläfenbeins; 14 For. caroticum; 15 Tuba auditiva ossea; 16 Proc. postglenoidalis; 17 Fossa mandibularis; 18 For. ovale; 19 For. alare aborale; 20 Ausgangsöffnung des Meatus temporalis; 21 For. stylomastoideum; 22 Meatus acusticus ext.; 23 Ende der Linea nuchalis sup.; 24 Proc. zygomaticus des Temporale; 25 Sphenoidale aborale; 26 Sphenoidale orale; 27 For. alare orale; 28 Fissura orbitalis; 29 For. opticum; 30 Häkchen des Pterygoideum; 31 horizontaler Teil des Palatinum; 32 senkrechter Teil des Palatinum; 33 Sutura palatina; 34 ventrale Sutura palatomaxillaris; 35 Choanenstachel; 36 For. palatinum majus; 37 Sulcus palatinus; 38 Proc. alveolaris und 39 Proc. palatinus der Maxilla; 40 Flügelfortsatz der Maxilla; 41 Fissura palatina; 42 und 43 Corpus des Incisivum; 44 Zahnrand des Incisivum; 45 Proc. zygomaticus des Frontale.

Die Gruben des **Os ethmoidale** sind tief, die Crista galli schwach; die umfangreichen Seitenmassen bestehen aus 4 tief in die Nasenhöhle reichenden Endoturbinalien mit 5 Riechwülsten und 6 Ektoturbinalien (s. auch S. 67 u. 115). Die Seitenplatte ist in ihrem nasalen Teile deutlich bzw. stark. Die *Lamina transversalis* ist sehr lang.

Das **Os interparietale** verschmilzt beim Hunde meist schon vor der Geburt mit dem Occipitale, bleibt jedoch bei der Katze relativ lange selbständig. Das große *Tentorium osseum* entspringt zum Teil vom Occipitale, zum Teil von den Parietalia.

Die **Ossa parietalia** (Abb. 157 u. 158 II) sind ähnlich wie beim Pferd und nehmen die ganze Breite des Schädels ein. Median findet sich eine namentlich bei den langköpfigen Hunderassen starke *Crista sagittalis externa* (Abb. 157 12 u. 158 5) und fast in der Mitte der Außenfläche das flache, verschwommene *Tuber parietale* (Abb. 157 8). Halswärts schließen beide Parietalia den Scheitelteil der Squama occipitalis ein (Abb. 158 2).

Die Oberfläche des **Os frontale** (Abb. 157 u. 158 III) ist beim Hunde gewölbt und medianwärts etwas vertieft (Abb. 158 13) und fällt bei den Kurzköpfern steiler als bei den Langköpfern nach der Nase zu ab; bei der Katze ist sie mehr eben. Der Stirnteil wird durch eine starke *Crista frontalis externa* (Abb. 157 16 u. 158 10) von der Pars temporalis (Abb. 157 u. 158 15) getrennt. Der *Proc. zygomaticus* (Abb. 157 17 u. 158 12) ist beim Hund ein kleiner, stumpfer Höcker, bei der Katze lang und spitz,

erreicht aber auch bei der Katze den Jochbogen nicht. Das *For. supraorbitale* fehlt; das häufig doppelte *For. ethmoidale* (Abb. 157 19) durchbohrt den Augenhöhlenteil. Der konkave nasale Rand verbindet sich mit dem Nasen-, Tränen- und Oberkieferbeine.

Squama und Felsenbeinpyramide des **Os temporale** (Abb. 156 II, II a, II b, 157 XI u. 158 VI) verwachsen früh. Der stark lateral gekrümmte *Proc. zygomaticus* (Abb. 157 41 u. 158 24) verbindet sich ventral mit dem Jochbeine. Die *Fossa mandibularis* (Abb. 156 17) ist stark ausgehöhlt und der *Proc. postglenoidalis* (Abb. 156 16 u. 157 42) groß, das *Tuberculum articulare* fehlt. Die *Pars tympanica* (Abb. 156 II u. 12 u. 157 44) bildet eine kompakte Knochenblase, deren Hohlraum *(Cavum tympani)* beim Hund einheitlich, bei der Katze durch ein Septum in eine dorsale und eine ventrale Abteilung geschieden wird; den *Meatus acusticus externus* (Abb. 156 22 u. 157 45) vertritt ein Knochenring. *Proc. muscularis* (Abb. 156 13) und *Proc. hyoideus* der Bulla ossea sind kaum angedeutet; der nasomediale Rand der Pars petrosa springt als scharfe *Crista petrosa* vor; diese wird nahe der Schädelbasis von einem kurzen *Canalis n. trigemini* durchbohrt. Vom *For. lacerum aborale* (Abb. 156 8) führen zwischen Pars petrosa und der Pars basilaris des Occipitale 2 Kanäle nasal; der laterale führt als *Canalis caroticus* zum For. caroticum (s. S. 111) und nimmt die A. carotis int. auf, während der mediale als *Canalis petrobasilaris* dem Durchgang einer Vene dient und medial vom For. caroticum in die Schädelhöhle mündet.

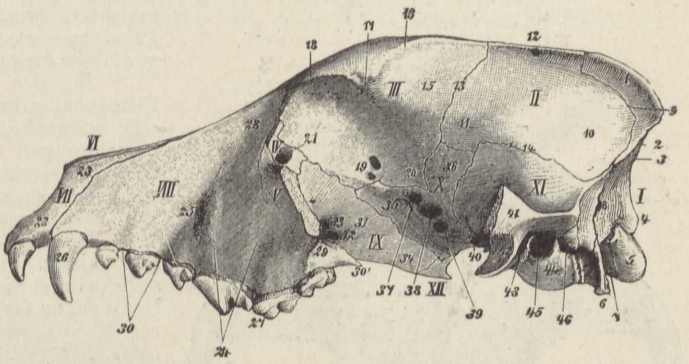

Abb. 157. Linke Seitenansicht des Schädelskelettes des Hundes. Der Arcus zygomaticus ist entfernt.

I Occipitale; II Parietale; III Frontale; IV Lacrimale; V Zygomaticum (zum Teil abgesägt); VI Nasale; VII Incisivum; VIII Maxilla; IX Palatinum; X Sphenoidale; XI Squama temporalis; XII Pterygoideum. 1 Scheitelteil der Squama occipitalis; 2 Linea nuchalis sup.; 3 Linea nuchalis mediana; 4 Nackenhöcker; 5 Condylus occipitalis; 6 Proc. jugularis des Occipitale; 7 Fossa condyloidea ventr.; 8 Eingang in den Meatus temporalis; 9 Sutura parietooccipitalis (lambdoidea); 10 Tuber parietale; 11 Planum temporale; 12 Crista sagittalis externa; 13 Sutura parietofrontalis; 14 Sutura parietotemporalis; 15 Schläfengrubenteil des Stirnbeins; 16 Crista frontalis ext.; 17 Proc. zygomaticus des Stirnbeins; 18 Orbitarand; 19 For. ethmoidale; 20 Proc. sphenoidalis des Frontale; 21 Eingang in den Tränenkanal; 22 Körper und 23 Proc. nasalis des Incisivum; 24 Juga alveolaria; 25 For. infraorbitale; 26 Hakenzahn; 27 Backzähne; 28 Proc. frontalis und 29 Proc. temporalis der Maxilla (die Zahl steht etwas zu weit unten); 30 Proc. alveolaris und 30′ Proc. pterygoideus der Maxilla; 31 senkrechter Teil des Palatinum; 32 For. palatinum aborale; 33 For. sphenopalatinum; 34 Proc. sphenoidalis des Palatinum; 35 Orbitalflügel des Sphenoidale; 36 Temporalflügel des Sphenoidale; 37 For. opticum; 38 Fissura orbitalis; 39 orale und 40 aborale Öffnung des Canalis alaris; 41 Proc. zygomaticus des Temporale (abgesägt); 42 Proc. postglenoidalis; 43 Ausgangsöffnung des Meatus temporalis; 44 Bulla ossea; 45 äußerer Gehörgang; 46 For. stylomastoideum.

Bei der Katze fehlt der *Meatus temporalis*.

Beim Hund ist die **Maxilla** (Abb. 156 X, 157 u. 158 VIII) kurz, aber hoch. Der *Canalis infraorbitalis* ist kurz; das *For. infraorbitale* (Abb. 157 25 u. 158 27) ist groß und liegt über dem 3. Backzahne. Die Gesichtsleiste fehlt. Das enge *For. palatinum majus* (Abb. 156 36) liegt in der Maxilla oder zwischen ihr und dem Palatinum. Der aborale Teil des engen *Canalis palatinus* liegt nur im Palatinum, der orale zwischen Palatinum und Maxilla, bisweilen sogar in letzterer. Das *For. maxillare* ist oval und bei großen Hunden 8—10 mm hoch. Der *Proc. alveolaris* (Abb. 156 38 u. 157 30) enthält Alveolen für einen starken Hakenzahn und 6 Backzähne; bei hochgezüchteten dolichocephalen Rassen erfolgt die Alveolenbildung (besonders an den Wurzeln des Dens sectorius und M 2) nicht mehr vollständig, so daß diese Wurzeln m. o. w. frei liegen und in der Maxilla Fenster entstehen (Hinz [380]); der Zwischenzahnrand ist sehr kurz. Kaudodorsal geht der Knochen in einen langen, steilen *Proc. frontalis* (Abb. 157 28 u. 158 30) über, der sich mit dem Frontale verbindet. Das *Tuber maxillare* ist klein. Medial von ihm findet sich ein aboral gerichteter, kleiner *Proc. pterygoideus* (Abb. 157 30′).

Bei der Katze stellt der *Canalis infraorbitalis* nur ein Loch dar. Der dorsale Teil der Maxilla ist stark medial geneigt; der Zahnfortsatz enthält die Wurzeln der 4 Backzähne und des Hakenzahns.

Der Körper (Abb. 156 42 u. 43, 157 22 u. 158 31) des **Os incisivum** (Abb. 156 XI, 157 VII u. 158 IX) ist dorsoventral zusammengedrückt und enthält jederseits die Alveolen für 3 Schneidezähne (Abb. 158 35); das *For. incisivum* ist beim Hunde sehr eng und mitunter nur ein Spalt. Der steile und etwas medial gebogene, seitlich komprimierte *Proc. nasalis* (Abb. 157 23 u. 158 32) schiebt sich weit zwischen Maxilla und Nasale ein. Der *Proc. palatinus* (Abb. 158 33) verhält sich wie beim Schweine; die *Fissura palatina* (Abb. 156 41 u. 158 34) ist längsoval und ziemlich breit. Bei der Katze fehlt das For. incisivum; der Nasenfortsatz steigt fast senkrecht in die Höhe.

Beim Hunde sind die **Ossa nasalia** (Abb. 157 VI u. 158 VII) am aboralen Ende, das sich wie beim Rinde verhält, schmal und haben am freien Ende die größte Breite. Die je nach der Rasse stärker oder schwächer ausgehöhlte dorsale Fläche schlägt sich lateral und medial so um, daß die Ränder flächenartig

verbreitert erscheinen und die Innenfläche hohlsondenartig vertieft ist. Das freie Ende geht in der Verlängerung des lateralen Randes in einen Fortsatz (Abb. 158 26) aus, der mit dem der anderen Seite eine fast halbkreisförmige *Incisura nasalis* begrenzt.

Bei der Katze verschmälern sich die steil ansteigenden Nasenbeine aboral so stark, daß beide Nasenbeine zusammen ein gleichschenkliges Dreieck bilden. Der Fortsatz des freien Endes ist verhältnismäßig stark.

Das **Os zygomaticum** (Abb. 156 VII, 157 u. 158 V) des Hundes hat eine gewölbte Angesichts- und eine etwas ausgehöhlte Augenhöhlenfläche, die in einem dorsalen und ventralen Rande zusammenstoßen. Das nasale Ende spaltet sich in einen dorsal gerichteten *Proc. lacrimalis* (Abb. 158 22) und einen ventral gekehrten *Proc. maxillaris*; der dorsale Rand ist in den kleinen *Proc. frontalis* (21) ausgezogen, der den Proc. zygomaticus des Stirnbeins nicht erreicht; das aborale Ende stellt der starke, aboral gerichtete *Proc. temporalis* (23) dar, der sich mit dem Proc. zygomaticus des Temporale zu dem lateral stark gewölbten *Arcus zygomaticus* (Abb. 156 VIII) verbindet.

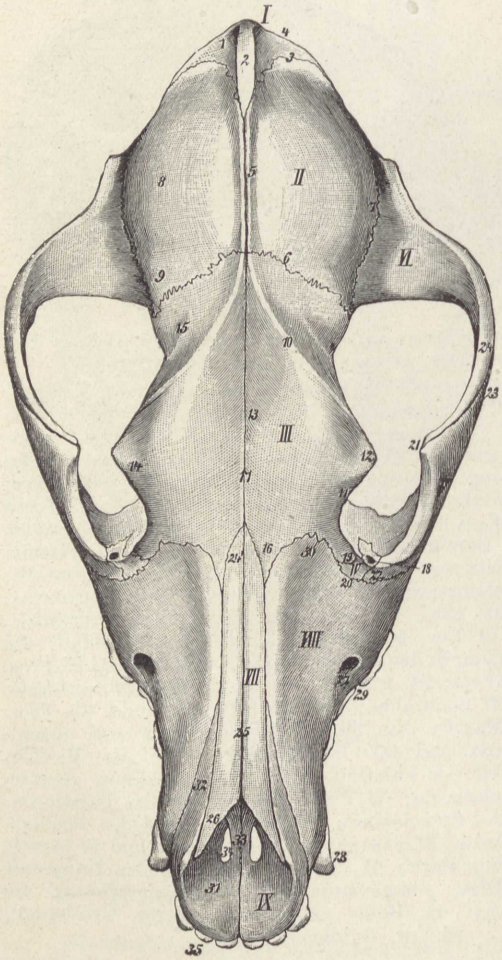

Abb. 158.

Bei der Katze ist das *Os zygomaticum* verhältnismäßig breiter; auf der lateralen Fläche deutet eine schwache, rauhe Linie die Trennung zwischen Gesichts- und Orbitalfläche an. Der *Proc. frontalis* ist lang, dreieckig und nur durch einen kurzen Zwischenraum vom Proc. zygomaticus des Frontale getrennt. Der *Proc. temporalis* verhält sich wie beim Hunde.

Die **Ossa lacrimalia** (Abb. 157 u. 158 IV) sind sehr klein; die Gesichtsfläche ist äußerst schmal und erscheint beim Hunde nur als verbreiterter Orbitarand. Die kleine Orbitalfläche enthält die relativ weite Öffnung des Tränenkanals (Abb. 157 21 u. 158 18) und verbindet sich mit dem Stirn-, Oberkiefer-, Joch- und Gaumenbeine. Bei der Katze reicht das Tränenbein nicht bis an die Gesichtsfläche.

Abb. 158. Frontale Seite des Schädelskelettes des Hundes.

I Occipitale; II Parietale; III Frontale; IV Lacrimale; V Zygomaticum; VI Squama temporalis; VII Nasale; VIII Maxilla; IX Incisivum. 1 Scheitelteil des Os occipitale; 2 Crista sagittalis externa; 3 Sutura parietooccipitalis (lambdoidea); 4 Linea nuchalis superior; 5 Crista sagittalis externa; 6 Sutura parietofrontalis; 7 Sutura parietotemporalis; 8 Tuber parietale; 9 Planum temporale; 10 Crista frontalis externa; 11 Orbitarand; 12 Proc. zygomaticus und 13 grubige Vertiefung des Frontale; 14 Arcus superciliaris; 15 Schläfengrubenteil des Frontale; 16 Proc. nasalis des Os frontale; 17 Stirnnaht; 18 Eingang in den Tränenkanal; 19 Proc. maxillaris des Frontale; 20 Maxillarrand des Lacrimale; 21 Proc. frontalis, 22 Proc. lacrimalis und 23 Proc. temporalis des Zygomaticum; 24 Proc. zygomaticus des Temporale; 24′ aborales Ende des Os nasale; 25 Naht zwischen beiden Nasalia, 26 Fortsatz an ihrem oralen Ende; 27 For. infraorbitale; 28 Hakenzahn; 29 Backzähne; 30 Proc. frontalis der Maxilla; 31 Körper des Os incisivum; 32 Proc. nasalis und 33 Proc. palatinus des Incisivum; 34 Fissura palatina; 35 Schneidezähne.

Der horizontale Teil (Abb. 156 31) der **Ossa palatina** (Abb. 156 V u. 157 IX) ist breit, seine Mundhöhlenfläche enthält mehrere kleine Löcher, *Forr. palatina minora*, die in den Gaumenkanal führen. Der aborale Rand bildet neben der Medianebene einen kleinen Choanenstachel, *Spina nasalis aboralis* (Abb. 156 35). Der *Proc. pterygoideus* fehlt. Die glatte laterale Fläche des senkrechten Teiles (Abb. 156 32 u. 157 31), der weit in die Orbita hineinragt und sich auch mit dem Lacrimale verbindet, liegt fast ganz frei und enthält das *For. palatinum aborale* und dorsal von diesem das *For. sphenopalatinum*, die beide oval und bei großen Hunden 3—4 mm weit sind. Ein *Sinus palatinus* ist nicht vorhanden.

Die kurzen und breiten, fast viereckigen **Ossa pterygoidea** (Abb. 156 IV u. 157 XII) begrenzen zu einem großen Teile die Choanen und die Fossa pterygopalatina. Der *Hamulus* (Abb. 156 30) ist bei der Katze stärker als beim Hunde.

Der **Vomer** (Abb. 156 VI) verbindet sich nicht mit den Ossa pterygoidea, der ventrale Rand nur mit den Maxillae. Das aborale Ende hat eine tiefe *Incisura vomeris*. Im übrigen gleicht das Pflugscharbein dem des Pferdes.

Die **Nasenmuscheln** zeigen folgendes Verhalten: Das die dorsale Muschel stützende Knochenblättchen entspringt nur in seinem nasenlochseitigen Teile vom Nasenbein, im rachenseitigen hingegen von der Nasenscheidewand; im ersteren Teile bleibt es ein einfaches Knochenblättchen, im letzteren ist es in dorsaler und medialer Richtung aufgerollt; die dadurch entstehende Höhle kommuniziert mit der Nasenhöhle. Das Blättchen der ventralen Muschel spaltet sich bald nach seinem Ursprunge wie beim Rind in 2 Teile, die dorsal und ventral umbiegen. Charakteristisch ist, daß von diesen beiden Blättchen zahlreiche sekundäre Blättchen abgehen, die wieder viele tertiäre Blättchen abspalten. Die einzelnen Blättchen rollen sich ein, so daß im Innern der Muschel zahlreiche enge, kanalartige Hohlräume entstehen und die Nasenmuschel, vom medialen Nasenraum aus gesehen, den Eindruck macht, als ob sie aus vielen gewundenen, kaudoventral gerichteten Blättchen bestehe; die dorsalen Hohlräume der ventralen Muschel sind vom mittleren, die ventralen vom ventralen Nasengang aus zugängig. Aboral schließt sich an die ventrale Muschel das Siebbeinlabyrinth an, dessen Endoturbinalien ganz ähnlich gebaut sind wie die ventrale Muschel; sie biegen hakenförmig um und legen sich m. o. w. dachziegelartig übereinander.

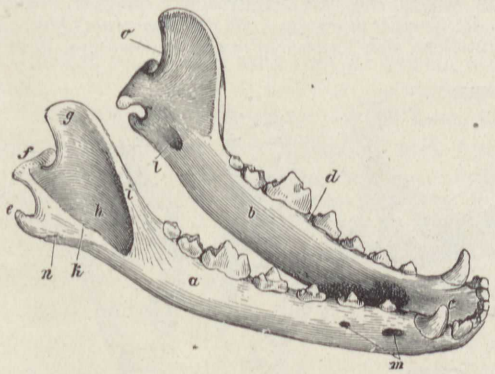

Abb. 159. Unterkiefer des Hundes; von der rechten Seite und von vorn gesehen.

a rechter und b linker Unterkieferkörper; c Pars incisiva; d Pars molaris; e Proc. angularis; f Proc. condyloideus; g Proc. coronoideus; h Fossa masseterica, die von Knochenleisten (i und k) begrenzt wird; i Linea obliqua; k Crista condyloidea; l For. mandibulare; m Forr. mentalia; n Linea masseterica; o Incisura mandibulae.

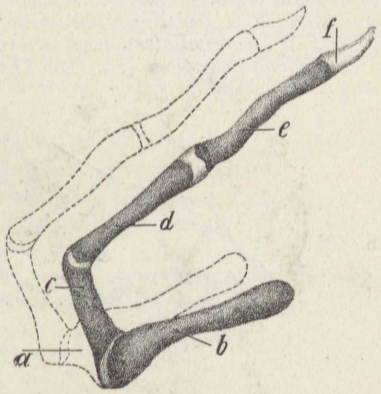

Abb. 160. Zungenbein des Hundes; von links und ein wenig von vorn gesehen. (Die rechte Hälfte des Zungenbeins ist nur punktiert; die helleren Stellen der linken Hälfte sind knorpelig.)

a Körper; b Kehlkopfsast; c kleiner, d mittlerer und e großer Zungenbeinast; f Zungenbeinknorpel.

Die beiden Hälften der **Mandibula** (Abb. 122 u. 159) bleiben bis in das vorgerückte Alter getrennt. Die jederseitige *Pars incisiva* (Abb. 159 c) enthält die Alveolen für 3 Schneidezähne und 1 Hakenzahn. Der *Margo interalveolaris* fehlt fast ganz. Der *Canalis mandibulae* endet mit 2—3 *Forr. mentalia* (m). Die stark divergierenden *Partes molares* (a u. b) und die Äste neigen sich etwas lateral. Die laterale Fläche des Astes zeigt die Kaumuskelgrube, *Fossa masseterica* (h), die von Muskelleisten (i, k, n) umsäumt wird. Die Pars molaris (d) enthält beim Hunde 7, bei der Katze 3 Backzahnalveolen. Der Kehlrand ist stark konvex und wird von dem kurzen halsseitigen Rande durch den beulenartigen *Proc. angularis* (e) getrennt. Der breite und lange *Proc. coronoideus* (g) krümmt sich etwas halswärts. Der *Proc. condyloideus* (f) liegt fast im Niveau der Backzähne und springt lateral stärker vor.

Das **Zungenbein** (Abb. 160) besteht aus dem Mittelstück (a), dem der Zungenfortsatz fehlt, den Kehlkopfsästen (b), die dauernd durch Knorpel mit dem Mittelstücke verbunden bleiben, den kleinen (c), mittleren (d) und großen Zungenbeinästen (e), von denen jedoch die mittleren die größte Länge besitzen.

X. Kopf der Fleischfresser als Ganzes.

Der **Kopf des Hundes** zeigt große Rasseverschiedenheiten. Nach seiner Form kann man 2 Gruppen von Hunderassen unterscheiden: a) dolichocephale (langköpfige), z. B. Windhund, Dogge, Pudel, Neufundländer (Abb. 161 u. 162), und b) brachycephale (kurzköpfige), z. B. Mops, Chin und einige Spaniel-Rassen (Abb. 163 u. 164). Pinscher, Dachshund, Bulldogge, Boxer usw. stehen zwischen beiden Gruppen. Die Langköpfigkeit wird durch die größere Länge des Gesichtsschädels bedingt; dabei ist der Hirnschädel meist schmal, der Scheitelkamm stark, die lange Nase nur wenig eingedrückt, so daß die Stirn sanft zur Nase abfällt und die Profillinie des Kopfes nur wenig eingebogen ist; die Jochbogen sind weniger stark gewölbt, das Gaumengewölbe und der Kehlgang von geringer Breite. Die brachycephalen Rassen zeigen entgegengesetzte Verhältnisse. Bei ihnen ist außerdem nach Hinz [380] das For. magnum bis auf das Mehrfache seines normalen Umfanges auf Kosten der Squama vergrößert. Genaueres s. Ellenberger u. Baum [222]. Nach Schaeme [794] ist die Kopfform abhängig von der verschiedenen Inanspruchnahme der Zähne und der Wirkung des M. temporalis; bei den Langköpfern sind im wesentlichen die Dentes canini, bei den Kurzköpfern im wesentlichen die Dentes molares beansprucht.

Das vom Occipitale (Abb. 157 u. 158 I) und zum kleinen Teil von den Temporalia gebildete **nackenseitige Ende** (Abb. 112) ist fast dreieckig, hat in der Höhe der beiden Jochbogen die größte Breite und spitzt sich gegen die Protuberantia occipit. ext. (b) hin zu. Das **mundseitige Ende** ist nach der Rasse bald spitzer, bald mehr abgestumpft, enthält ein sehr enges For. incisivum und 6 Schneidezähne und bildet eine fast ovale *Apertura nasalis ossea*. Der **Scheitel** (Abb. 158) ist m. o. w. stark gewölbt und geht seitlich ohne scharfe Grenze in die Schläfengruben über. An der Grenze zwischen beiden findet sich in der kaudalen Hälfte das *Tuber parietale* (Abb. 157 10). Die nach der Rasse verschieden starke *Crista sagittalis ext.* teilt sich erst am Frontale in die *Cristae frontales ext.* (10). Die gewölbte **Stirn** besitzt median eine seichte Längsfurche (13), die sich unter m. o. w. steilem Abfall auf die mit einem breiten Ausschnitt endende **Nase** fortsetzt und dort breiter wird. Das *For. supraorbitale* fehlt; der *Proc. zygomaticus* des Stirnbeins (12) bildet einen kurzen, stumpfen Höcker.

Die äußere **Schädelgrundfläche** (Abb. 156) liegt nur wenig höher als das Gaumengewölbe, ist breit und besitzt einen weiten *Canalis alaris* (19 u. 27); das *Tuberculum pharyngeum* und die *Tubercula muscularia* (11) sind deutlich; das *For. lacerum* (8) ist eng. An ihr öffnen sich vom nasen- bis zum nackenseitigen Ende (Abb. 157): das *For. opticum* (37) (nasal von diesem an den Seitenflächen das *For. ethmoidale* [19]), die *Fissura orbitalis* (38), das *For. rotundum*, bzw. der *Canalis alaris* (39 u. 40), das *For. ovale* (Abb. 156 18) und der *Canalis caroticus* (14). Die **Choanen** verschmälern sich halswärts etwas und werden durch die

Abb. 161.

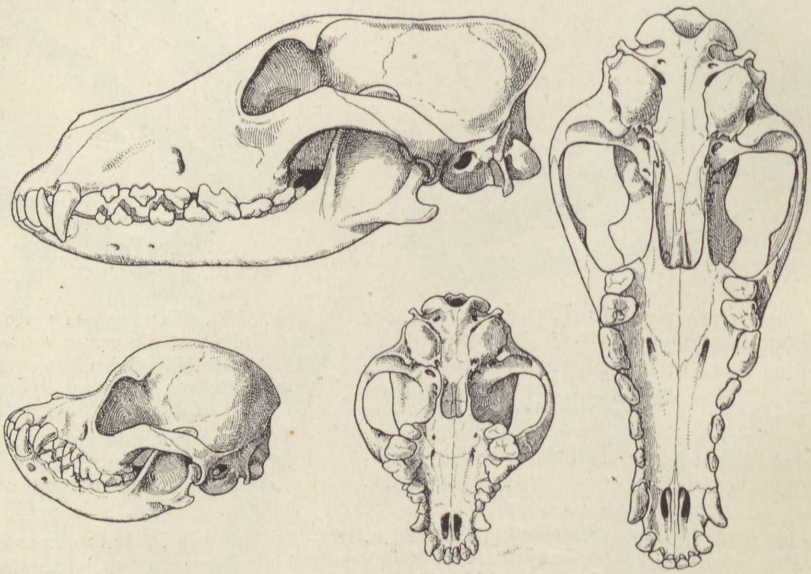

Abb. 163. Abb. 164. Abb. 162.

Abb. 161. Kopfskelett eines englischen Windhundes (Seitenfläche) | dolichocephal.
Abb. 162. „ „ „ „ (basale Fläche) |
Abb. 163. „ „ Mopses (Seitenfläche) | brachycephal.
Abb. 164. „ „ „ (basale Fläche) |

Palatina (32) und Pterygoidea (IV) begrenzt. Der Vomer (VI) verbindet sich erst ziemlich weit nasal mit der Gaumennaht. Das **Gaumengewölbe** ist fast lyraförmig. Der *Arcus zygomaticus* (VIII) wölbt sich bei kurzköpfigen Rassen stärker lateral als bei langköpfigen. Die sehr umfangreiche Schläfengrube geht unmerklich in den Scheitel über. Der Augenhöhleneingang hat aboral eine Lücke (Abb. 158), da der Proc. zygomaticus des Frontale (12) den Jochbogen (Abb. 156 VIII) nicht erreicht. Die *Fossa pterygopalatina* setzt sich nicht deutlich von der Orbita ab. Die Seitenflächen des Gesichtsschädels, zu deren Bildung das Lacrimale kaum beiträgt, sind je nach der Rasse verschieden gewölbt. Das *For. infraorbitale* (Abb. 157 25) liegt über dem 3. bis 4. Backzahne.

Der **Meatus temporalis** beginnt beim Hund als Fortsetzung des das Tentorium osseum unterminierenden Canalis transversus und liegt mit seiner dorsalen Hälfte zwischen Hinterhaupts- und Scheitelbein (vom Sulcus transversus beider gebildet), mit seiner ventralen Hälfte zwischen Schläfenbeinschuppe und Felsenbeinpyramide (Pars petrosa) und gegen sein Ende in der Squama temporalis; er mündet dicht aboral vom Proc. postglenoidalis nach außen; in ihn mündet ein zwischen Hinterhauptsschuppe und Pars mastoidea des Schläfenbeins gelegenes Loch.

In der **Schädelhöhle** findet sich ein *Dorsum sellae turcicae*. Die *Fossa cranii nasalis* liegt wenig höher als die *Fossa cranii media;* die *Fossae ethmoidales* sind sehr tief. Über dem starken *Tentorium osseum* findet sich jederseits eine Öffnung für den Meatus temporalis (s. oben). Die *Crista petrosa* ist nahe der Schädelbasis von einem Loche für den N. trigeminus durchbohrt. Über die beim Hund auftretenden Fontanellen s. S. 21.

Über die **Nasen-, Kiefer-, Keilbein- und Stirnhöhle** s. Atmungsorgane.

Der **Kopf der Katze** ist fast rundlich, der Gesichtsteil sehr verkürzt; Schläfengang, Flügellöcher und Schneidezahnloch, Meatus temporalis und Canalis alaris fehlen. Zwischen dem Proc. zygomaticus des Frontale und dem Proc. frontalis des Zygomaticum findet sich nur eine kleine Lücke.

Über die **Verbindung des Hinterhauptbeins und 1. Halswirbels** s. S. 59.

XI. Das Kiefergelenk, Articulatio mandibularis.

Das Kiefergelenk gehört zu den unvollkommenen Wechselgelenken. Die Hauptbewegung findet um eine Achse statt, die in der Querrichtung des Kopfes durch den Proc. condyloideus mandibulae geht. Außerdem kann der Unterkiefer bei den Pflanzenfressern und dem Schweine Seitwärtsbewegungen machen, die bei den Fleischfressern nicht möglich sind. Dagegen besteht bei allen Tieren in m. o. w. hohem Grade die Möglichkeit einer Subluxation des Unterkiefers nach vorn. Näheres über die Mechanik des Kiefergelenkes bei Mensch und Tieren s. Worthmann [1023].

Zwischen die Gelenkflächen der Mandibula und des Temporale, deren hyaline Knorpelschicht am Unterkiefer stärker ist als am Temporale, ist ein aus Faserknorpel bestehender linsenförmiger, bikonkaver Zwischengelenksknorpel, *Discus articularis*, eingefügt, dessen Dickendurchmesser für jede Tierart typisch ist (Fleischfresser und besonders Schwein zentral am dünnsten und peripher am dicksten, Wiederkäuer mehr gleichmäßig 0,3 cm dick, Pferd ca. 0,5 cm dick) (Teichmann [941]). Er ist länglichrund, lateral dicker als medial und ventral stärker ausgehöhlt als dorsal. Das Gelenk hat folgende Bänder:

1. die *Capsula articularis;* sie ist kurz, straff und befestigt sich an den Rändern der einander zugekehrten Gelenkflächen und am Rande des Discus articularis.

Sie bildet hierdurch 2 Höhlen, von denen die dorsal gelegene die geräumigere ist. Äußerlich wird die Kapsel durch glänzende Bandfasern verstärkt, die an der lateralen Seite des Gelenkes so dicht liegen, daß sie ein besonderes Verstärkungsband, *Lig. laterale*, bilden.

2. das *Lig. posterius;* es ist ein elastisches Band und reicht vom Proc. postglenoidalis des Schläfenbeins bis zum halsseitigen Rande des Unterkieferastes, an dem es ventral vom Proc. condyloideus endet. Es fehlt bei Schwein und Fleischfressern.

XII. Verbindungen des Zungenbeins mit der Felsenbeinpyramide und der Zungenbeinteile unter sich.

Die großen Zungenbeinäste des Pferdes verbinden sich durch den aus Faserknorpel bestehenden, ca. 2 cm langen Zungenbeinknorpel mit dem Proc. hyoideus der Pars tympanica; so entsteht die Zungenbeinfuge, *Symphysis ossis hyoidei;* sie ermöglicht nicht unbedeutende Bewegungen des Zungenbeins. Die einander zugewandten Gelenkflächen des Körpers und der kleinen Äste bzw. der kleinen und großen Äste werden durch kurze, straffe Gelenkkapseln verbunden.

Wegen der Straffheit der Gelenkkapseln und der fast ebenen Beschaffenheit der Gelenkflächen ist die Beweglichkeit in den Gelenken keine bedeutende. Bei den Wiederkäuern und Fleischfressern ist wegen der starken Entwicklung der mittleren Äste ein Gelenk mehr vorhanden. Beim Schweine fehlen die Gelenke zwischen den einzelnen Stücken des Zungenbeins.

C. Knochen der Schultergliedmaße.

Am Gliedmaßenskelett unterscheidet man: Aufhängegürtel, Gliedmaßensäule und Gliedmaßenspitze. Der **Aufhängegürtel** wird an der Schultergliedmaße durch die Scapula, an der Beckengliedmaße durch die Ossa coxae gebildet. Die **Gliedmaßensäule** besteht aus 2 Knochenreihen, von denen die proximale von einem Knochen (Humerus bzw. Os femoris), die distale von 2 Knochen (Radius und Ulna bzw. Tibia und Fibula) gebildet wird. Die **Gliedmaßenspitze**, der Fuß, zerfällt in die Knochen der Hand- bzw. Fußwurzel, der Mittelhand bzw. des Mittelfußes und der Finger bzw. Zehen.

Entwicklung des Gliedmaßenskelettes. Beim Gliedmaßenskelett entsteht (vgl. S. 16) wie beim Rumpfskelett aus der zelligen, mesenchymatösen Grundlage zunächst das häutige (bindegewebige) Skelett, in dem bald Knorpel auftreten (Knorpelskelett), die später ossifizieren (Knochenskelett). Die Anlage der knorpeligen Skelettstücke schreitet vom Rumpfe nach dem Gliedmaßenende vor und ist nach Saarni [785] beim Pferde schon in der 6. Fötalwoche beendet; einige Skeletteile haben schon zu dieser Zeit große Ähnlichkeit mit den ausgebildeten Knochen (z. B. Humerus, Os femoris, Phalanx I u. II), andere (z. B. Phalanx III) weichen noch m. o. w. in der Form ab. Bei der Bildung des Gliedmaßenskelettes sind vielfach Rückbildungsvorgänge (namentlich am Schultergürtel [bezüglich der Clavicula und des Coracoid] und an der Gliedmaßenspitze) zu beobachten. Bei der Ossifikation des Knorpelskelettes

bleiben einzelne Teile knorpelig (z. B. der Schulterblattknorpel, die Gelenkknorpel und längere Zeit die Epiphysenknorpel usw.). Bei den kurzen und platten Knochen und bei den Epiphysen der Röhrenknochen beginnt die Verknöcherung enchondral, bei der Diaphyse der Röhrenknochen perichondral. Bei den Röhrenknochen werden ein Ossifikationspunkt in der Diaphyse und je einer in den Epiphysen angelegt (S. 17); außerdem treten Nebenkerne in vielen Knochenfortsätzen (den Umdrehern des Os femoris usw.) auf. Zwischen jeder Epi- und der Diaphyse bleibt lange Zeit als Knorpelscheibe der Fugenknorpel erhalten, von dem das Längenwachstum des Knochens ausgeht. Während der ganzen Fötalzeit sind an allen Gliedmaßenknochen die Muskelhöcker und -Leisten wenig ausgeprägt und gerundet: die meisten Gefäßrinnen und die Synovialgruben entstehen erst extrauterin (Saarni [785]). Über die Verknöcherungspunkte der einzelnen Knochen, die Verknöcherung der Epiphysenknorpel und andere Einzelheiten s. Schilderung der einzelnen Knochen; über die Rückbildungen an der Gliedmaßenspitze s. S. 125. Über die Entwicklung der Gelenke zwischen den Gliedmaßenknochen s. S. 21, über die Drehung der Gliedmaßen S. 16.

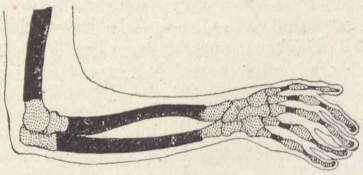

Abb. 165. Unterarm und Hand eines menschlichen Embryo aus dem 5. Monat.
(Die punktierten Stellen sind noch knorpelig.)

I. Vergleichende Betrachtung[1]).

A. Der **Schultergürtel,** *Cingulum extremitatis thoracalis (superioris N.).* Ein vollständiger Schultergürtel ist nur bei den Vögeln sowie bei den meisten Reptilien und Amphibien, unter den Säugetieren allein bei den Monotremen vorhanden; er besteht bei diesen Tieren aus Schulterblatt, Schlüsselbein und Rabenbein. Das Rabenbein, *Os coracoideum,* fehlt, abgesehen von den Monotremen, den Säugetieren durchweg. Ein mit Schulterblatt und Brustbein in Verbindung stehendes Schlüsselbein, *Clavicula,* kommt nur bei solchen Säugetieren vor, welche die Schultergliedmaße auch zu komplizierteren Bewegungsformen, z. B. zum Graben, Klettern, Flattern usw. gebrauchen (Beispiele: Mensch, Affen, Fledermäuse, Insektenfresser usw.). Bei allen Haussäugetieren reduziert sich der Schultergürtel auf das Schulterblatt, so daß die Knochen der Schultergliedmaße mit dem Rumpfskelett nicht in direkter Verbindung stehen. Nur bei den Fleischfressern findet sich eine rudimentäre Clavicula als kleines Knöchelchen im M. brachiocephalicus, das jedoch den Anschluß an Scapula und Sternum nicht erreicht; bei den übrigen Haustieren fehlt jede knöcherne Andeutung eines Schlüsselbeins; nur ein Sehnenstreifen im M. brachiocephalicus markiert dieses.

Das **Schulterblatt, Scapula** (Abb. 166—170; zur Ergänzung dienen: Abb. 42 S, 44 s, 45 ı, 56 p, 201, 202, 223, 226, 229, 230), ist ein platter, im allgemeinen dreieckiger Knochen, der schräg vor- und abwärts gerichtet am kranialen Teile der Rippenwand des Brustkastens liegt, mit dem Humerus einen Winkel von 100—120° und mit der Senkrechten einen solchen von ca. 40° bildet. Seine Oberseite *(Facies lateralis* der Tiere, *Facies dorsalis N.)* wird durch die Schulterblattgräte, *Spina scapulae* (Abb. 166—170 c), in die halsseitig gelegene kraniale Grätengrube, *Fossa supraspinata* (a), und die beckenseitig gelegene kaudale Grätengrube, *Fossa infraspinata* (b), geteilt. Die Spina scapulae fällt bei Pferd und Schwein nach beiden Enden hin allmählich ab, während sie bei Mensch, Wiederkäuern und Fleischfressern nach dem distalen Ende höher wird und dann steil abfällt und so das Gräteneck, *Acromion* (Abb. 167, 169 u. 170 e), bildet; beim Menschen und in mäßigem Grad auch bei den Fleischfressern springt das Acromion sogar hakenartig vor; beim Menschen trägt es eine Gelenkfläche zur Verbindung mit der Clavicula. Der freie Rand der Spina ist etwas dorsal von ihrer Mitte bei Pferd und Schwein und ganz geringgradig auch beim Rinde zur Grätenbeule, *Tuberositas spinae* (Abb. 166 u. 168 d), verdickt, die beim Schweine stark, beim Pferde mäßig beckenwärts umgebogen ist. Bei den Fleischfressern sind die Fossa supraspinata und infraspinata fast gleich groß (Abb. 169); bei den übrigen Haustieren und dem Menschen ist die Fossa supraspinata kleiner.

[1]) Die Größenverhältnisse der einzelnen Knochen der Schultergliedmaße sind je nach der Rasse usw. so bedeutenden Schwankungen unterworfen, daß hier nicht darauf eingegangen werden kann. Es sei nur erwähnt, daß bei schnellen Tieren der Humerus (und das Oberschenkelbein) im Verhältnis zum Unterarme (bzw. zum Unterschenkel) kürzer und der Winkel zwischen ihnen kleiner wird. Mit zunehmender Schwere (Pferde schwerer Rassen, Schwein, Dickhäuter) werden Humerus und Os femoris länger als Unterarm und Unterschenkel und der Winkel zwischen ihnen größer. Nähere Angaben findet man in den auf S. 25 angegebenen Arbeiten, bei Ellenberger-Baum [222], Böker [98] und Sußdorf [930].

Die mediale oder Unterseite *(Facies medialis* der Tiere, *Facies costalis N.)* ist bis auf einen verschieden geformten, dem M. serratus ventralis zum Ansatze dienenden dorsalen Randabschnitt, *Facies serrata*, flachgrubig zur Unterschultergrube, *Fossa subscapularis*, vertieft und mit feinen Muskelleisten, *Lineae musculares*, versehen, die besonders deutlich bei dem Menschen und den Fleischfressern hervortreten. Der Halsrand, *Margo cervicalis (superior N.)*, ist scharf, meist etwas aufgebogen und gegen das ventrale Schulterblattende hin etwas eingezogen (Abb. 166—170 f); beim Menschen ist eine scharf abgesetzte und tiefe *Incisura scapulae* vorhanden. Der Achselrand, *Margo axillaris (N.)*, ist dicker und mit Muskelleisten versehen. Nahe der Gelenkpfanne besitzt er bei dem Menschen und Hund eine Beule, *Tuberositas infraglenoidalis;* bei den übrigen Haustieren finden sich an ihrer Stelle mehrere Muskelleisten. Der dorsale oder Wirbelrand, *Margo vertebralis (N.)*, ist breit *(Basis scapulae)*, dient dem Schulterblattknorpel (Abb. 166—169 k) zum Ansatz und geht im Nackenwinkel, *Angulus cervicalis (medialis N.)*, in den Halsrand und im Rückenwinkel, *Angulus thoracalis (inferior N.)*, in den Achselrand über.

Abb. 166 (Pferd). Abb. 167 (Rind). Abb. 168 (Schwein). Abb. 169 (Hund).

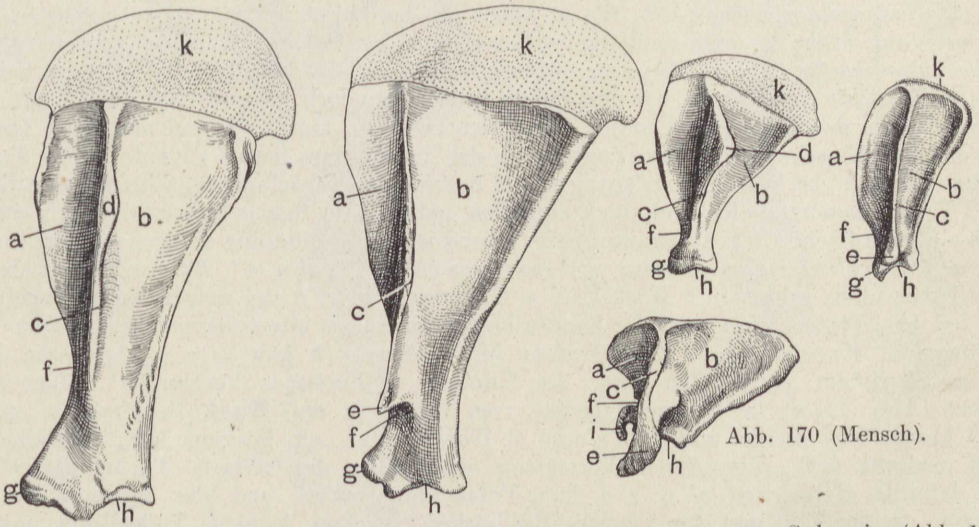

Abb. 170 (Mensch).

Abb. 166—170. Schulterblatt von Pferd (Abb. 166), Rind (Abb. 167), Schwein (Abb. 168), Hund (Abb. 169) und Mensch (Abb. 170).

a Fossa supraspinata; b Fossa infraspinata; c Spina scapulae; d Tuberositas spinae; e Acromion; f Einziehung am Halsrande (beim Menschen Incisura scapulae); g Tuberositas supraglenoidalis; h Cavitas glenoidalis; i Proc. coracoideus; k Cartilago scapulae.

Das verdickte ventrale Endstück des Schulterblattes bildet den Gelenkwinkel, *Angulus glenoidalis (lateralis N.)*; dieser ist durch ein undeutliches *Collum* vom übrigen Schulterblatt abgesetzt und am freien Ende zu der relativ seichten Gelenkpfanne, *Cavitas glenoidalis* (Abb. 166—170 h), vertieft. Die letztere ist bei dem Pferd und den Wiederkäuern ziemlich regelmäßig rund, bei den übrigen Haustieren und dem Menschen mehr oval. Beim Pferde zeigt sie kraniomedial die kleine *Incisura glenoidalis* (Abb. 203 b). Halsseitig wird die Cavitas glenoidalis von der Schulterbeule, *Tuberositas supraglenoidalis* (Abb. 166 bis 169 g), überragt, die an der medialen Seite den beim Schweine fehlenden, bei Pferd, Wiederkäuern und Hund kleinen, bei der Katze etwas größeren, beim Menschen erheblich größeren und rabenschnabelartig gebogenen *Proc. coracoideus* (Abb. 170 i) trägt. Der der Schulterblattbasis aufsitzende, dem Menschen fehlende **Schulterblattknorpel,** *Cartilago scapulae* (Abb. 166—169 k), stellt bei den Fleischfressern nur einen Knorpelsaum, beim Schwein eine kleinere, bei Pferd und Wiederkäuern hingegen eine große, nahezu halbmondförmige Knorpelplatte dar; ihr freier Rand erreicht bei den Wiederkäuern und dem Pferde ganz oder nahezu die freien Enden der Widerristdornfortsätze (Abb. 419 c); bei ihnen springt der Knorpel außerdem in Form eines abgerundeten Fortsatzes über den Rückenwinkel des Schulterblattes beckenwärts vor.

2. Das **Schlüsselbein, Clavicula,** ist beim Menschen (Abb. 56 o) ein horizontal liegender, einem langgestreckten ~ ähnlich gestalteter Knochen, der vom Acromion bis zum kranialen Ende des Sternum reicht. Den Haustieren fehlt die Clavicula, nur bei den Karnivoren findet sich ein unbedeutendes Knöchelchen als Rudiment der Clavicula (s. S. 118).

B. **Die Gliedmaßensäule.** Das **Oberarmbein, Humerus** (Abb. 171—175; zur Ergänzung dienen Abb. 42 OA, 44 $_5$, 45 $_4$, 56 q, 204, 205, 206, 227, 231), stellt einen Röhrenknochen dar, der mit der Scapula einen Winkel von 100—120°, mit dem Unterarmskelett einen solchen von 135—150° und mit der Senkrechten einen von 30—55° bildet. Das proximale Endstück, *Extremitas proximalis*, trägt ein zur Artikulation mit der Schulterblattpfanne bestimmtes, flachgewölbtes *Caput humeri* (Abb. 171—175 e), das durch ein undeutliches *Collum* abgesetzt ist. Kraniolateral vom Caput befindet sich das starke *Tuberculum majus* (Abb. 171 a′, a″ u. 172—175 a), kraniomedial von ihm das kleinere *Tuberculum minus* (Abb. 171 c′, c″ u. 172—175 c) und zwischen beiden der *Sulcus intertubercularis* (Abb. 171 zwischen a″ u. c″ und 172—175 d). Beim Menschen ist das *Tuberculum majus* beulenartig (Abb. 173 a) und erreicht nicht das Niveau des Caput. Das *Tuberculum minus* (c) ist ebenfalls beulenartig, aber niedriger. Bei den Fleischfressern ist das *Tuberculum majus* (Abb. 175 a) kammartig und ebenso hoch wie das Caput, das *Tuberculum minus* (c) beulenartig. Beim Schwein ist das *Tuberculum majus* (Abb. 174 a) höher als das Caput und in 2 Äste gespalten, das *Tuberculum minus* (c) eine einheitliche Knochenbeule. Bei den Wiederkäuern ist das *Tuberculum majus* (Abb. 172 a) kammförmig, sehr hoch und kraniomedial in einen hakenartigen Fortsatz ausgezogen, der den Sulcus intertubercularis (d) zum Teil überbrückt; am freien Rande des Tuberculum majus findet sich zwischen kranialem und mittlerem Drittel ein seichter Einschnitt, der eine Zweiteilung des Tuberculum majus andeutet. Das *Tuberculum minus* (c) ist in die Länge gezogen und durch einen Einschnitt an seinem freien Rand in 2 Teile, einen kranialen und einen kaudalen, geteilt. Im Sulcus intertubercularis erhebt sich ein ganz flacher Sagittalkamm. Beim Pferd ist die Zweiteilung des Tuberculum majus in ein *Tuberculum majus anterius* und *posterius* (Abb. 171 a′ u. a″, 206 c u. b) und ebenso des Tuberculum minus in 2 Höcker (c′ u. c″ bzw. b′ u. c″) viel deutlicher durchgeführt als bei den Wiederkäuern und der Sagittalkamm im Sulcus intertubercularis ein stark vorspringender Knochenkamm *(Tuberculum intermedium)* (b bzw. c′); infolgedessen sind beim Pferd am proximalen Ende des Humerus 6 Fortsätze vorhanden: außer dem Caput (Abb. 171 e) lateral und medial vom Caput je ein Muskelhöcker (a′ u. c′) und kranial von diesen und dem Caput 3 Rollhöcker, ein lateraler (a″), mittlerer (b) und medialer (c″). Von diesen Fortsätzen entsprechen der laterale Muskelhöcker und der laterale Rollhöcker (a′ u. a″) dem Tuberculum majus und der mediale Muskelhöcker, der mediale und der mittlere Rollhöcker (c′, c″ u. b) dem Tuberculum minus. Beim Menschen zieht vom Tuberculum majus eine Leiste zum Schafte des Knochens, *Crista tuberculi majoris* s. *Crista humeri* (Abb. 173 f); an sie setzt der M. pectoralis superficialis an. Neben ihr befindet sich ungefähr in der Mitte des Schaftes an dessen lateraler Seite der beulenartige Armbeinhöcker, *Tuberositas deltoidea* (f″), für den M. deltoideus; von diesem zieht eine schmale, rauhe Linie in die Höhe zum Collum, *Linea anconaea* (o), für das Caput laterale des M. triceps brachii (M. anconaeus lateralis). Beim Hunde (Abb. 175) zieht sich die *Crista humeri* (f) vom kranialen Rande des Tuberculum majus auf dem Körper herab; sie fließt etwas distal von der Mitte des Knochens mit dem distalen Ende der Tuberositas deltoidea (f″) zusammen und setzt sich von hier aus bis zum medialen Rande der Trochlea humeri fort (f′). An ihr befestigt sich in fast ganzer Ausdehnung der M. pectoralis superficialis. Etwas proximal von der Mitte des Humerus befindet sich dicht kaudolateral von der Crista humeri als Knochenauftreibung die *Tuberositas deltoidea* (f″), deren proximales Ende in die zur Grenze zwischen Caput und Tuberculum majus aufsteigende *Linea anconaea* (o) sich fortsetzt; nahe dem Caput ist letztere stärker aufgetrieben und dient hier dem M. teres minor zum Ansatze (n). Beim Schwein (Abb. 174) sind die Verhältnisse wie beim Hunde, nur weniger deutlich. Bei dem Pferd (Abb. 171) und den Wiederkäuern (Abb. 172) ist die proximale Hälfte der *Crista humeri* nicht erkennbar, während ihr distaler, von der Tuberositas deltoidea zum medialen Rande der Trochlea humeri sich herabziehender Teil (f′) deutlich ist; an ihm inserieren sich die Pars clavicularis des M. pectoralis superficialis und der M. brachiocephalicus. Die *Tuberositas deltoidea* (f″) ist besonders beim Pferde sehr deutlich; von ihr zieht sich zum Collum die *Linea anconaea* (o) in die Höhe; dicht kranial von dieser befindet sich die Insertionsstelle für den M. teres minor

(n), die beim Rind und Schweine beulenartig aufgetrieben, beim Hund ein flacher Kamm, beim Menschen eine besonders markierte Stelle am kaudodorsalen Teile des Tuberculum majus ist. In ähnlicher Weise wie die Crista tuberculi majoris vom Tuberculum majus zieht bei dem Menschen und den Fleischfressern die niedrige *Crista tuberculi minoris* (Abb. 173 p) vom Tuberculum minus zur medialen Oberarmbeinfläche; bei den Wiederkäuern und dem Pferde bildet sie an der medialen Seite des Oberarmbeins zwischen proximalem und mittlerem Drittel eine rundliche oder ovale, flache, rauhe Beule, die Oberarmbeinnarbe, *Tuberositas teres*; beim Schwein ist diese undeutlich, fehlt meist sogar. Das Mittelstück, *Corpus humeri*, ist ein wenig spiralig gedreht, *Sulcus spiralis*. — Das distale Endstück, *Extremitas distalis*, bildet die Gelenkrolle, *Trochlea humeri* (Abb. 171—175 g), mit 2—3 Gelenkfacetten.

Abb. 171 (Pferd). Abb. 172 (Rind). Abb. 173 (Mensch). Abb. 174 (Schwein). Abb. 175 (Hund).

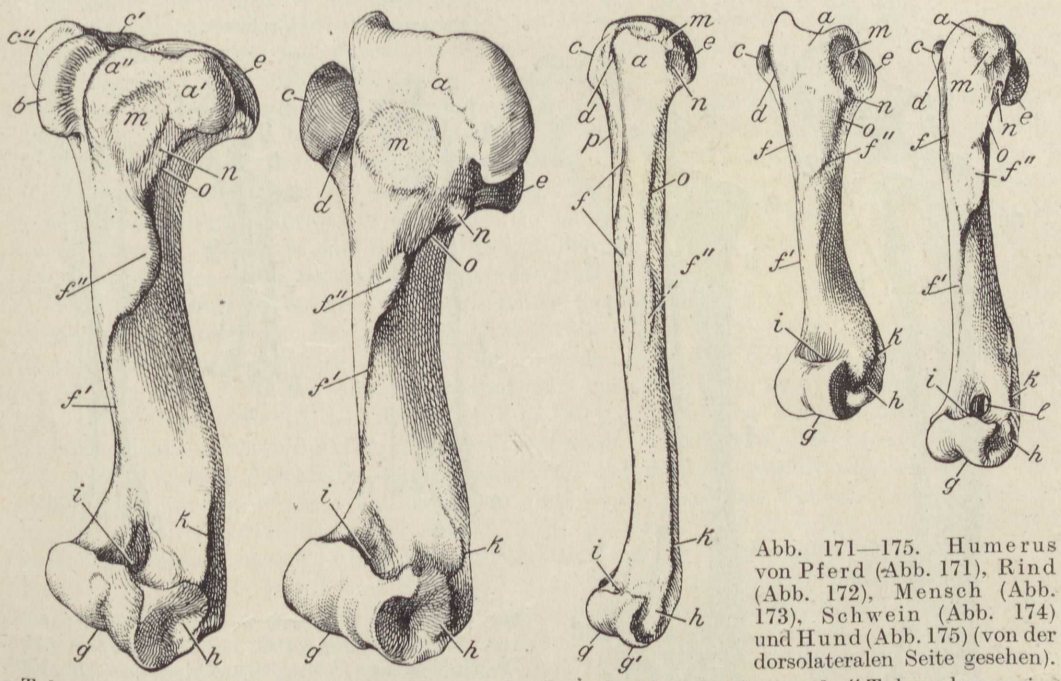

Abb. 171—175. Humerus von Pferd (Abb. 171), Rind (Abb. 172), Mensch (Abb. 173), Schwein (Abb. 174) und Hund (Abb. 175) (von der dorsolateralen Seite gesehen).

a Tuberculum majus; a′ Tuberculum majus posterius (lateraler Muskelhöcker) und a″ Tuberculum majus anterius (lateraler Rollhöcker) beim Pferde; b Tuberculum intermedium (mittlerer Rollhöcker) beim Pferde; c Tuberculum minus; c′ Tuberculum minus posterius (medialer Muskelhöcker) und c″ Tuberculum minus anterius (medialer Rollhöcker) beim Pferde; d Sulcus intertubercularis; e Caput humeri; f, f′ Crista humeri (Crista tuberculi majoris); f″ Tuberositas deltoidea; g Trochlea humeri; g′ Capitulum humeri beim Menschen; h lateraler Band- und Muskelhöcker; i Fossa coronoidea; k Crista epicondyli lateralis; l For. supratrochleare; m Facies infraspinata; n Insertionsstelle des M. teres minor; o Linea anconaea; p Crista tuberculi minoris.

Beim Menschen zerfällt die Gelenkfläche in das mit dem Radius artikulierende kleinere laterale *Capitulum humeri* (Abb. 173 g′) und die mit der Ulna artikulierende größere mediale *Trochlea* (g); bei den Fleischfressern artikuliert die Gelenkfläche ebenfalls mit Radius und Ulna, bei den übrigen Haustieren nur mit dem Radius. An den Seitenflächen der Trochlea befindet sich je eine Bandgrube (Abb. 204 o, 205 p, 227 f u. 231 f) und über und z. T. hinter jeder Bandgrube ein Band- bzw. Muskelhöcker (Abb. 171—175 h). Rückwärts von den Bandgruben und Bandhöckern springen beim Menschen in seitlicher, bei den Tieren in volarer Richtung der stärkere *Epicondylus medialis* s. *flexorius* (Abb. 204 v) und der schwächere *Epicondylus lateralis* s. *extensorius* (Abb. 204 w) vor; an ersterem entspringen die Beugemuskeln, an letzterem mehrere Streckmuskeln des Fußes. Zwischen den Epikondylen befindet sich dicht über der Trochlea die *Fossa olecrani* (r u. Abb. 231 i), die beim Menschen flacher, bei den Tieren wesentlich tiefer ist. Kranial befindet sich

oberhalb der Trochlea die *Fossa coronoidea* (Abb. 171—175 i, 205 q u. 231 h), beim Menschen außerdem oberhalb des Capitulum humeri die *Fossa radialis*, die bei Pferd, Wiederkäuern und Schwein fehlt und bei den Fleischfressern zwar vorhanden ist, aber mit der Fossa coronoidea zusammenfließt. Fossa olecrani und Fossa coronoidea stehen beim Hund i. d. R., bei Mensch und Schwein bisweilen durch das *For. supratrochleare* (Abb. 175 l) in Verbindung. Vom Epicondylus lateralis zieht die *Crista epicondyli lateralis* (Abb. 171—175 k, 204 n, 227 e u. 231 g), die dem scharfen *Margo lateralis hom.* entspricht, proximal zur kaudalen Fläche des Mittelstückes. Bei der Katze befindet sich dicht über dem Epicondylus medialis ein besonderes *For. supracondyloideum*.

2. Das **Unterarmskelett** besteht aus den **Ossa antibrachii** (Abb. 176—180; zur Ergänzung dienen: Abb. 42 Sp u. E, 44 8 u. 10 45 7 u. 9 56 r u. s, 207, 208, 228 a u. b und 232 A u. B): der mehr vorn und medial gelegenen Speiche, *Radius* (Abb. 176—180 1), und dem

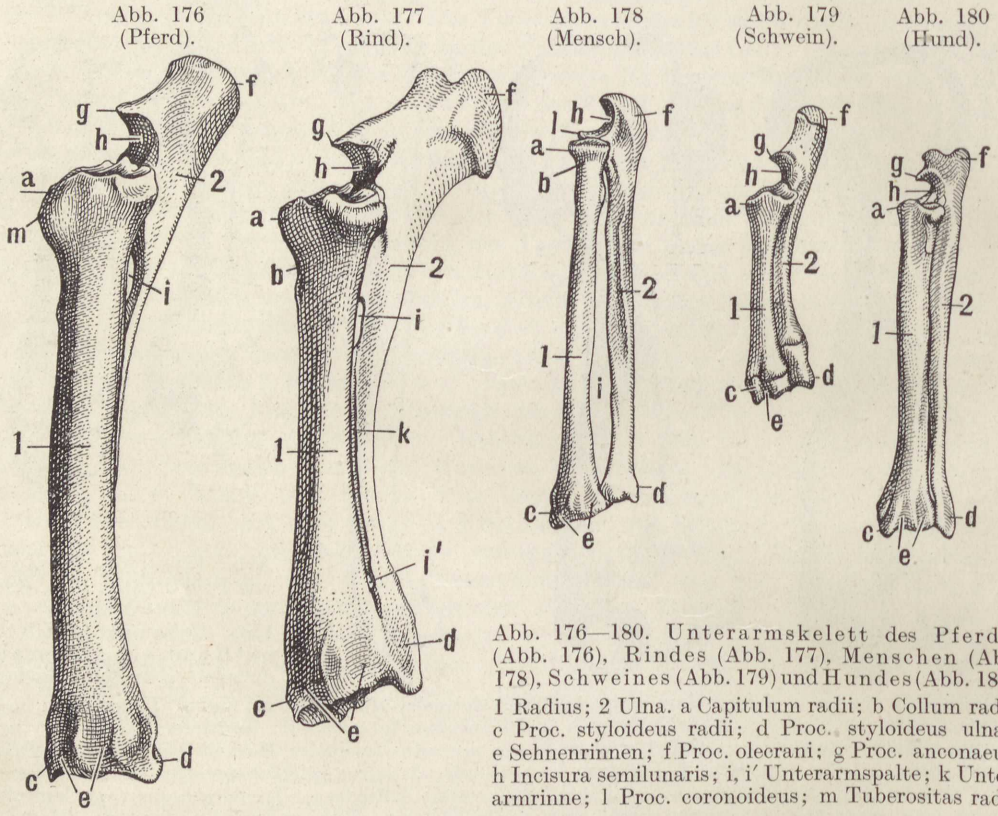

Abb. 176—180. Unterarmskelett des Pferdes (Abb. 176), Rindes (Abb. 177), Menschen (Abb. 178), Schweines (Abb. 179) und Hundes (Abb. 180). 1 Radius; 2 Ulna. a Capitulum radii; b Collum radii; c Proc. styloideus radii; d Proc. styloideus ulnae; e Sehnenrinnen; f Proc. olecrani; g Proc. anconaeus; h Incisura semilunaris; i, i′ Unterarmspalte; k Unterarmrinne; l Proc. coronoideus; m Tuberositas radii.

mehr rückwärts und lateral gelegenen Ellbogenbein, *Ulna* (Abb. 176—180 2); zwischen beiden bleibt das *Spatium interosseum antibrachii* (Abb. 176—178 i, i′). Es ist beim Menschen groß und fast so lang wie der Unterarm, bei den Karnivoren lang, aber sehr eng; bei den übrigen Haustieren ist es viel kürzer, weil die Unterarmknochen größtenteils aneinander liegen (Schwein) oder miteinander verschmelzen (Pferd, Wiederkäuer); bei den Wiederkäuern finden sich 2 Spalten (Abb. 177 i u. i′), je eine im proximalen und distalen Drittel; zwischen beiden verläuft lateral eine tiefe Gefäßrinne (k). Stets überragt die Ulna proximal den Radius; da sie bei Mensch, Wiederkäuern, Fleischfressern und Schwein (Abb. 177—180) bis zum Carpus reicht, so ist sie länger als der Radius; nur beim Pferd (Abb. 176) ist sie kürzer als dieser, weil ihr distales Drittel zurückgebildet und mit dem Radius verschmolzen ist. Die Unterarmknochen stehen bei den Haustieren fast senkrecht zum Boden und bilden mit dem Humerus einen nach vorn offenen Winkel von 135—150°. Bei Mensch und Fleischfressern sind sie beweglich, bei den anderen Haustieren unbeweglich verbunden.

a) Der **Radius** ist am proximalen Ende etwas verdickt zum Speichenkopfe, *Capitulum radii* (Abb. 176—180 a), der eine Gelenkpfanne, *Fovea capituli*, zur Artikulation mit dem Humerus besitzt. Es entspricht jedoch die Gelenkpfanne bei den Haustieren nicht allein der Fovea capituli des Menschen, sondern dieser und der Gelenkfläche des Proc. coronoideus der Ulna. Die Fovea capituli erstreckt sich bei Mensch, Hund und Katze noch auf den der Ulna zugekehrten Rand des Capitulum, *Circumferentia articularis*, und artikuliert hier mit der Ulna. Bei den anderen Haustieren finden sich an Stelle der Circumferentia articularis zwei von Gelenkknorpel überzogene Partien. Das Capitulum radii ist durch das bei dem Menschen und den Karnivoren etwas deutlichere, bei den übrigen Haustieren undeutliche *Collum radii* (Abb. 177 u. 178 b) abgesetzt. Distal vom Collum befindet sich am Übergange der medialen zur vorderen Fläche die Speichenbeule, *Tuberositas radii* (Abb. 176 m), ihr fast gegenüber am lateralen Rande beim Hund ein Bandhöcker, der meist stärker als die Tuberositas radii ist. Das Mittelstück, *Corpus*, des Knochens ist da, wo sich ihm die Ulna anlagert, rauh. Das distale Endstück trägt eine verschieden geformte, quergestellte Gelenkwalze, *Facies articularis carpea N.*, und bildet mit seiner medialen Randpartie den kurzen, zehenwärts vorspringenden medialen Bandhöcker, *Proc. styloideus radii* (Abb. 176—180 c). Beim Pferde springt in ähnlicher Weise auch die laterale (ulnare) Randpartie ein wenig vor als lateraler Bandhöcker, *Proc. styloideus ulnae* (Abb. 176 d), der bei den übrigen Haustieren und beim Menschen von der Ulna gebildet wird (Abb. 177—180 d) und bei Mensch, Fleischfressern und Schwein in einem mit Gelenkknorpel überzogenen, flachgrubigen Ausschnitte des Radius, der *Incisura ulnaris radii*, liegt, während er beim Rinde knöchern mit dem Radius verschmilzt. Die Procc. styloidei tragen je eine Sehnenrinne; außerdem läßt die vordere (dorsale) Fläche des distalen Endstückes des Radius 2 flachgrubige Sehnenrinnen erkennen (Abb. 176—180 e).

b) Die **Ulna** ist am proximalen Ende zum Ellbogenfortsatze, *Proc. olecrani*, verdickt, der mit einer Beule, *Olecranon* (Abb. 176—180 f), endet; bei den Wiederkäuern ist das Olecranon zweihöckrig, bei den Fleischfressern sogar dreihöckrig. Vom Olecranon fällt bei den Haustieren der vordere Rand zu dem armwärts gerichteten *Proc. anconaeus* (Abb. 176, 177, 179 u. 180 g) ab, an den sich die nahezu senkrecht gestellte, fast halbmondförmige *Incisura semilunaris* (Abb. 176—180 h) zur Artikulation mit dem Humerus anschließt; der distale Rand der Incisura semilunaris ist bei Mensch und Fleischfressern in einen lateralen und einen medialen Fortsatz ausgezogen; der letztere heißt *Proc. coronoideus* (Abb. 178 l); zwischen beiden befindet sich die quergestellte *Incisura radialis ulnae* zur Artikulation mit der Circumferentia articularis des Radius; bei Pferd, Rind und Schwein wird die Zweiteilung am distalen Ende der Incisura semilunaris undeutlich und die Incisura radialis durch zwei kleinere, unregelmäßige, von Gelenkknorpel überzogene Stellen ersetzt. Beim Rinde kommt dazu noch eine kleine mittlere Gelenkfläche zur Artikulation mit dem Humerus. Dicht unterhalb dieser Gelenkflächen verschmelzen beim Rind und ganz ausnahmsweise auch beim Pferde Radius und Ulna miteinander. Bei Schaf und Ziege sind im höheren Alter Radius und Ulna auch an den ursprünglich von Knorpel überzogenen Stellen m. o. w. verschmolzen. Dicht fußseitig vom Proc. coronoideus befindet sich beim Menschen eine deutliche, bei den Fleischfressern weniger deutliche, rauhe Stelle, *Tuberositas ulnae*. Das Mittelstück, *Corpus*, der Ulna ist bei den Haustieren m. o. w. mit dem Radius verbunden (s. S. 122 u. oben); beim Pferde verjüngt es sich dornartig und verschmilzt mit dem Radius, so daß sich die Ulna höchstens bis zum letzten Drittel des Radius verfolgen läßt. Das distale Endstück, *Extremitas distalis*, ist bei Mensch, Schwein und Karnivoren gelenkig, bei den Wiederkäuern knöchern mit dem distalen Radius-Endstück verbunden und springt als lateraler Bandhöcker, *Proc. styloideus ulnae (et Capitulum ulnae hom.)* (Abb. 177—180 d), zehenwärts vor. Da beim Pferde die Ulna nicht bis zum Carpus herabreicht, so wird der Proc. styloideus ulnae vom Radius gebildet (s. S. 122 u. oben). Der Proc. styloideus ulnae trägt eine Sehnenrinne, ferner am freien Ende eine Gelenkfläche und bei Mensch, Schwein und Karnivoren eine ebensolche an der medialen Seite zur Anlagerung an die Incisura ulnaris radii.

C. Die **Gliedmaßenspitze.** Die Gliedmaßenspitze, Hand *(Manus)* des Menschen, Vorderfuß der Tiere, besteht aus 3 aufeinander folgenden Knochenabschnitten: 1. der Handwurzel (Mensch), Vorderfußwurzel, *Carpus*; 2. der Mittelhand (Mensch), Vordermittelfuß, *Metacarpus*, und 3. den Fingern (Mensch), Vorderzehen, *Digiti manus*.

1. Das die Grundlage des **Carpus** bildende Karpalskelett (Abb. 181—185; als Ergänzung dienen: Abb. 42 VF, 44 11, 45 10, 56 t, 57 11–18, 209 u. 210 b—h, 213 4–9, 225 c—h, 228 c—k, 233 3–8) stellt einen zwischen Antibrachium und Metacarpus eingeschobenen Komplex kurzer Knochen dar, die in 2 Reihen, einer proximalen (antibrachialen) und einer distalen (metakarpalen), angeordnet sind. In der antibrachialen Reihe (Unterarmreihe) liegen, abgesehen von einem Anhangsbeine, 2—3 Knochen nebeneinander; von ihnen artikuliert der mediale als *Os carpi radiale* (Abb. 181—185 c) mit dem Radius (b), der laterale als *Os carpi ulnare* (e) mit der Ulna (a); kommt noch ein 3. Knochen (Abb. 181, 183—185 d) vor, so liegt dieser als *Os carpi intermedium* zwischen beiden. Beim Pferde, dessen Ulna den Carpus nicht erreicht, artikulieren alle 3 Knochen mit dem Radius (Abb. 185). Diesen Knochen ist an der lateralen Seite noch ein volar gerichteter, als Sesambein aufzufassender

Abb. 181 (Mensch). Abb. 182 (Hund). Abb. 183 (Schwein). Abb. 184 (Rind). Abb. 185 (Pferd).

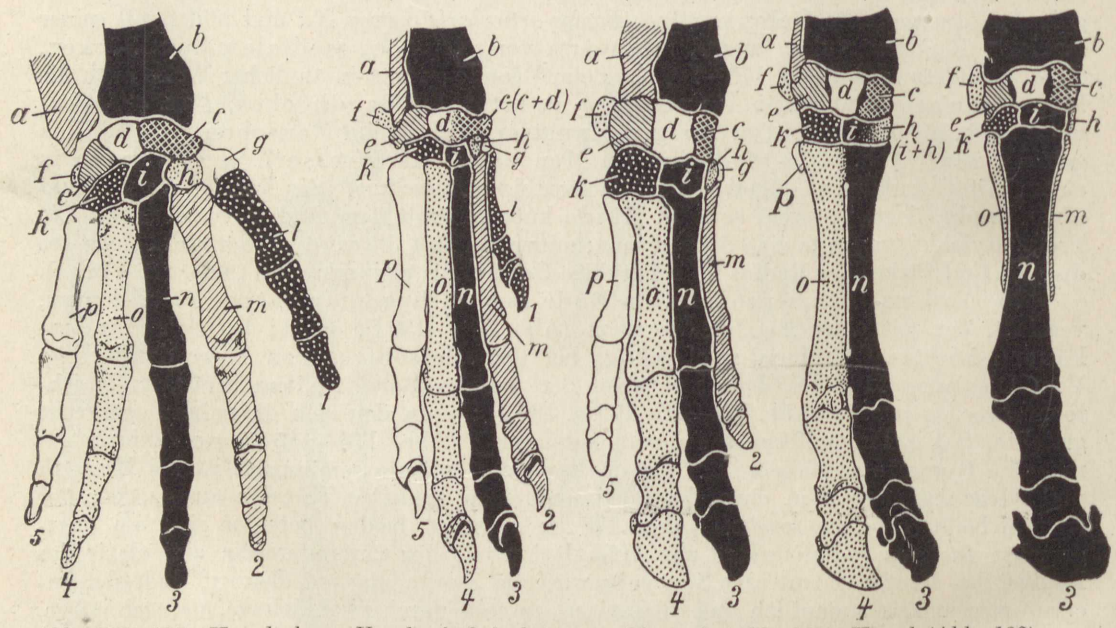

Abb. 181—185. Hand- bzw. Vorderfußskelett von Mensch (Abb. 181), Hund (Abb. 182), Schwein (Abb. 183), Rind (Abb. 184) und Pferd (Abb. 185) (halbschematisch).

Die entsprechenden Knochen sind in allen Abbildungen in derselben Weise (schwarz punktiert usw.) dargestellt.

a distales Ende der Ulna; b distales Ende des Radius; c Os carpi radiale; d Os carpi intermedium; e Os carpi ulnare; f Os carpi accessorium; g Os carpale 1; h Os carpale 2; i Os carpale 3; k Os carpale 4; l Mc 1 mit 1. Zehe (1); m Mc 2 mit 2. Zehe (2); n Mc 3 mit 3. Zehe (3); o Mc 4 mit 4. Zehe (4); p Mc 5 mit 5. Zehe (5).

1 erste Zehe, 2 zweite Zehe, 3 dritte Zehe, 4 vierte Zehe, 5 fünfte Zehe.

Knochen, das Anhangsbein, *Os carpi accessorium* (Abb. 181—185 f), angefügt. In der metakarpalen Reihe liegen 2—4 Knochen nebeneinander, die von der medialen (radialen) nach der lateralen (ulnaren) Seite als Os carpale 1, 2, 3 und 4 gezählt werden (Abb. 181 bis 185 g, h, i, k). Außer den genannten Gegenbaurschen Benennungen sind in der Anthropotomie noch folgende, von der Form der Knochen hergeleitete Bezeichnungen gebräuchlich: für Os carpi radiale: *Os naviculare* (Kahnbein), für Os carpi intermedium: *Os lunatum* (Mondbein), für Os carpi ulnare: *Os triquetrum* (Dreieckiges Bein), für Os carpi accessorium: *Os pisiforme* (Erbsenbein), für Os carpale primum: *Os multangulum majus* (Großes vieleckiges Bein), für Os carpale secundum: *Os multangulum minus* (Kleines vieleckiges Bein), für Os carpale tertium: *Os capitatum* (Kopfbein) und für Os carpale quartum: *Os hamatum* (Hakenbein).

Bei Mensch (Abb. 181) und Schwein (Abb. 183) finden sich alle 8 Karpalknochen in typischer Anordnung; beim Pferd (Abb. 185) finden wir meist nur 7 Knochen, weil das Os carpale 1 vielfach fehlt; bei Hund (Abb. 182) und Katze kommen regelmäßig nur

7 Knochen vor, weil in der proximalen Reihe das Os carpi intermedium mit dem Os carpi radiale verschmolzen ist (c u. d). Die Wiederkäuer (Abb. 184) haben nur 6 Karpalknochen, weil in der distalen Reihe das Os carpale 1 fehlt und Os carpale 2 und 3 verschmolzen sind. Die Form der Karpalknochen ist nach der Tierart verschieden; das Os accessorium z. B., dessen Entwicklung Retterer [740] eingehend studiert hat, ist beim Menschen ein fast erbsenförmiger, bei den Wiederkäuern auch ein fast rundlicher, bei Pferd und Schwein ein länglich-runder, aber platter und bei den Fleischfressern ein zylindrischer Knochen. Die übrigen Karpalknochen stellen m. o. w. kurze, unregelmäßig geformte Würfel dar, die an den Flächen, mit denen sie an andere Karpalknochen, an Unterarm- oder Mittelfußknochen anstoßen, kleine Gelenkflächen besitzen. Die nebeneinander liegenden Karpalknochen jeder Reihe bilden straffe Gelenke, ebenso die der Mittelfußreihe mit den Metakarpalknochen; die der Unterarmreihe bilden mit dem Unterarmskelett und mit denen der Mittelfußreihe je ein Wechselgelenk. Die Knochen der metakarpalen Reihe werden fast sämtlich von je 2 Knochen der proximalen Reihe gestützt. Am gesamten Carpus unterscheidet man eine dorsale oder Streck- und eine volare oder Beugefläche, eine proximale und eine distale Gelenkfläche, einen lateralen (ulnaren) und einen medialen (radialen) Rand.

2. Das **Metakarpalskelett** (Abb. 181—185 l, m, n, o, p; zur Ergänzung dienen: Abb. 42 VM, 44 12 u. 12', 45 12, 56 u. 57 19 u. 20, 211 u. 212, 225 i u. k, 228 l—o, 233 10—13) besteht bei den rezenten Säugetieren typisch aus 5, niemals mehr, zuweilen aber weniger als 5 Metakarpalknochen. Diese werden von der medialen (radialen) nach der lateralen (ulnaren) Seite gezählt als Mc 1 (Metacarpale 1), Mc 2, Mc 3, Mc 4, Mc 5 (Abb. 181—185 l, m, n, o, p). Eine vollzählige Ausbildung der Metakarpa knochen finden wir beim Menschen (Abb. 181) und den Karnivoren (Abb. 182), doch macht sich auch bei ihnen schon die durch funktionelle Anpassung bedingte Reduktion dadurch bemerkbar, daß Mc 1 (l) kleiner als die übrigen Metakarpalknochen und außerdem wahrscheinlich mit der Phalanx prima der 1. Zehe verschmolzen ist. Beim Menschen ist Mc 2 am größten; die Größe nimmt dann bis Mc 5 ab. Bei den Karnivoren sind Mc 3 u. 4 am größten und fast gleich lang, während Mc 2 u. 5 um ca. $^1/_6$ kleiner sind. Beim Schwein (Abb. 183) ist Mc 1 verschwunden, Mc 2 und Mc 5 sind erheblich kleiner als Mc 3 und Mc 4, so daß letztere als Haupt- und erstere als Nebenmittelfußknochen bezeichnet werden. Bei den Wiederkäuern (Abb. 184) fehlen Mc 1 und Mc 2; Mc 5 ist nur noch in Form eines ulnar dem proximalen Endstücke des Hauptmittelfußknochens angelagerten sehr kleinen Knochens (des ulnaren Nebenmittelfußknochens) vorhanden. Mc 3 und Mc 4, die voll ausgebildeten Hauptmittelfußknochen, sind zu einem einzigen, jedoch starken Röhrenknochen verschmolzen, an dem eine Scheidewand im Innern, je eine Längsrinne auf der dorsalen und volaren Seite und vor allem die Zweiteilung der Gelenkwalze am distalen Ende des Knochens die Verschmelzung von Mc 3 und Mc 4 erkennen lassen (s. S. 140 u. Abb. 224). Beim Pferd (Abb. 185) fehlen Mc 1 und Mc 5; nur Mc 3 ist vollständig als Hauptmittelfußknochen vorhanden, während Mc 2 und Mc 4 als Nebenmittelfußknochen oder Griffelbeine derart zurückgebildet sind, daß sie, vom Carpus aus sich allmählich verjüngend, nur bis zum distalen Drittel des Hauptmittelfußknochens reichen und keine Zehen tragen. Es ist mithin beim Pferde nur die dritte Vorderzehe vorhanden.

Daß bei den Equiden nur die 3. Zehe vollständig zur Entwicklung gelangt ist, geht aus der Tatsache hervor, daß bei den entferntesten urweltlichen Stammesvorfahren des Pferdes, dem *Eohippus* (Abb. 186), vier Zehen, die 2., 3., 4. und 5., noch vollständig, eine, die 1. Zehe, noch als Rudiment nachzuweisen sind. Bei den zahlreichen urweltlichen Equiden reduziert sich die Zahl der Zehen immer weiter, und zwar in der Weise, daß zunächst das Rudiment der 1. Zehe schwindet *(Orohippus* und *Epihippus)* (Abb. 187) und eine starke Reduktion der 5. Zehe eintritt *(Mesohippus);* alsdann schwindet auch diese, und von den übrig bleibenden 3 Zehen sind die 2. und 4. erheblich zurückgebildet, so daß ihre Hufe den Boden nicht mehr berühren, sondern nur noch der der sehr gut entwickelten 3. Zehe *(Hipparion)* (Abb. 188). Bei dem jetzt lebenden Pferd endlich ist die Reduktion noch weiter vorgeschritten; die 2. und 4. Zehe tragen keine Zehenglieder mehr (Abb. 189); sie sind nur noch in Form der rudimentären Nebenmittelfußknochen vorhanden, so daß der Hauptmittelfußknochen Mc 3 und die einzige Zehe die 3. ist. Außer durch die Griffelbeine wird die ursprüngliche Mehrstrahligkeit des Pferdefußes noch durch das Verhalten gewisser Muskeln (z. B. durch die Mm. interossei laterales und an der Schultergliedmaße durch die Zerlegbarkeit des M. extensor digit. communis) angedeutet. Einen weiteren Beweis liefert das auf Atavismus zurückzuführende, öftere Vorkommen einer überzähligen Zehe an der Schultergliedmaße (Kitt [459], Sußdorf [930]).

Die Metakarpalknochen sind bei dem Menschen, den Karnivoren und dem Schweine zylindrische Knochen, die an den meist etwas verdickten beiden Enden (proximal *Basis,* distal *Capitulum*) seitlich je einen Bandhöcker besitzen, durch m. o. w.

ebene Gelenkflächen mit Karpalknochen und durch eine Gelenkwalze mit ihrem 1. Zehenglied artikulieren. Bei den Wiederkäuern ist Mc 5 klein und plattrundlich, das verschmolzene Mc 3 u. 4 dagegen ein ausgesprochener Röhrenknochen, der durch eine fast ebene Gelenkfläche mit dem Carpus und infolge Teilung des distalen Endes in 2 Gelenkwalzen mit dem 1. Gliede der 3. und 4. Zehe artikuliert (s. S. 141). Beim Pferde sind Mc 2 u. 4 dornförmige Knochen, die an ihrem distalen Ende zu einem Knöpfchen aufgetrieben sind. Näheres s. S. 135.

Die **Vorderzehen, Finger, Digiti manus** (Abb. 42 1–3 vz, 44 14, 45 13, 56 v, 56 u. 57 21–23, 214—220, 225 l, m u. n, 228 7, 8, 9, 233 9, 14–16), treten bei den Säugetieren typisch in der 5-Zahl auf; es tritt jedoch an den Zehen eine Reduktion ein, die der des Metacarpus analog ist, so daß wir beim Menschen und den Fleischfressern 5 Finger bzw. Zehen, beim Schweine nur noch 4 (die 2. bis 5.), bei den Wiederkäuern nur noch 2 (die 3. u. 4.) und beim Pferde nur noch 1 (die 3.) Vorderzehe finden. Eine jede Vorderzehe besteht aus 3 aufeinander folgenden Zehengliedern (Phalanx I, II und III); nur die 1. Zehe (Daumen) ist 2-gliedrig (s. S. 125).

Abb. 186. Abb. 187. Abb. 188. Abb. 189.

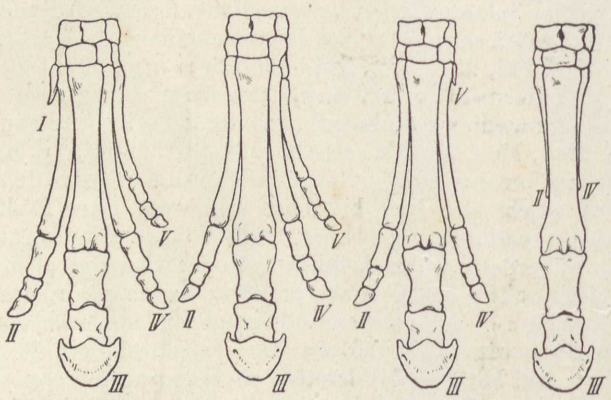

Abb. 186—189. Fußskelett von Eohippus (Abb. 186), Orohippus (Abb. 187), Hipparion (Abb. 188), Pferd (Abb. 189) (schematisch).

Die *Phalanx prima* und *secunda* sind kurze Röhrenknochen mit einer Gelenkvertiefung am proximalen Ende *(Basis phalangis N.)* und einer Gelenkwalze am distalen Ende *(Capitulum phalangis N.)*; beide Gelenkflächen sind durch eine Längsrinne bzw. einen Längskamm halbiert. Seitlich befinden sich an beiden Enden meist Bandhöcker bzw. Bandgruben. Die *Phalanx tertia* stellt nur noch beim Menschen einen kurzen, zylindrischen, stark dorsovolar abgeplatteten Röhrenknochen dar; er besitzt außer 2 Seitenrändern und einer dorsalen und volaren Fläche eine proximale Gelenkvertiefung und einen gewulsteten distalen Rand *(Tuberositas unguicularis N.)*. Bei den Haussäugetieren weist die Phalanx III die Form des Hornüberzuges der Gliedmaßenspitze (Hufkapsel des Pferdes, Klauenkapsel der Wiederkäuer und Schweine, Kralle der Fleischfresser) auf. Die genaueren Verhältnisse s. unter Hufbein des Pferdes S. 136, Klauenbein von Rind und Schwein S. 142 bzw. 143, Krallenbein der Fleischfresser S. 146. Zur Ergänzung der Zehengelenke dienen außerdem **Sehnen-, Sesam-** oder **Gleichbeine, Ossa sesamoidea**. Konstant finden sich zwei Sesambeine als *Ossa sesamoidea phalangis primae (Sesama bina)* an der volaren Seite eines jeden 1. Zehengelenkes (bei Mensch, Hund und Katze mithin 10, beim Schwein 8, bei den Wiederkäuern 4 und beim Pferde 2) und bei Pferd, Schwein und Wiederkäuern außerdem je 1 *Os sesamoideum phalangis tertiae (Sesamum ungulae)* an der volaren Seite eines jeden letzten Zehengelenkes. Bei den Fleischfressern findet sich außerdem an der dorsalen Seite der 1. Zehengelenke und der Gelenke zwischen Phalanx 1 und 2 meist noch je ein sehr kleines Sesambein. Näheres s. S. 146.

Struktur und Entwicklung der Knochen der Schultergliedmaße. In der **Scapula** ist die Spongiosa in der Mitte am schwächsten, am Gelenkwinkel, in der Gräte und nahe den Rändern am stärksten. Das Schulterblatt gleicht auf dem Querschnitt einem T-Balken. Die Schulterblattgräte muß als eine Versteifung aufgefaßt werden, welche die Scapula befähigt, trotz der schrägen Stellung das an ihrem dorsalen Ende aufgehängte Körpergewicht zu tragen. Demgemäß finden wir in der Gräte ein System von Zugfasern, während sich die Druckfasern im Gelenkwinkel befinden; sie sind von allen Seiten her senkrecht zur Gelenkfläche angeordnet (Abb. 197). In der Schulterbeule verläuft quasi in der Fortsetzung des M. biceps noch ein deutliches Zugfasersystem (Abb. 197 a). Das Schulterblatt verknöchert von 4 Ossifikationspunkten aus (Abb. 190): je einem im Hauptteile des Knochens (1), in der Schulterbeule einschl. Proc. coracoideus (2), im halsseitigen Teile der Gelenkpfanne (3) und (besonders deutlich beim Pferd) im übrigen Gelenkpfannenteile (4). Einen besonderen Knochenkern für die Grätenbeule haben wir nicht mit Sicherheit nachweisen können. Die Schulterbeule verschmilzt beim Pferde mit der Scapula etwa im 3. Jahre. Die Spina scapulae verläuft anfangs am kranialen

Rande der Scapula, da die Fossa supraspinata erst im 3. Monat sich entwickelt, und bildet auch beim Pferd ursprünglich ein Acromion, das aber vom 3. Monat ab wieder zurückgebildet wird. Am **Humerus** ist die Compacta wie an allen Röhrenknochen (cf. Abb. 31) im Mittelstücke stark, an beiden Endstücken aber so schwach, daß diese fast nur aus Spongiosa bestehen. Zwischen der Fossa olecrani und coronoidea bildet die Compacta eine dünne (mitunter durch das Foramen supratrochleare [s. S. 122] unterbrochene) Platte. Der Humerus enthält im proximalen Ende (Abb. 197) im wesentlichen Druckbalken, die vom Gelenkkopfe zur kranialen und kaudalen Wand und von den Rollhöckern (Abb. 197 b) teils zur kaudalen Wand, teils zum Gelenkkopfe führen. Im distalen Ende beobachtet man fächerförmig von der kranialen Wand in die Gelenkwalze ausstrahlende Druckbalken (Abb. 198 d). An den Epikondylen finden sich 1. in Verlängerung der hier entspringenden

Abb. 193.

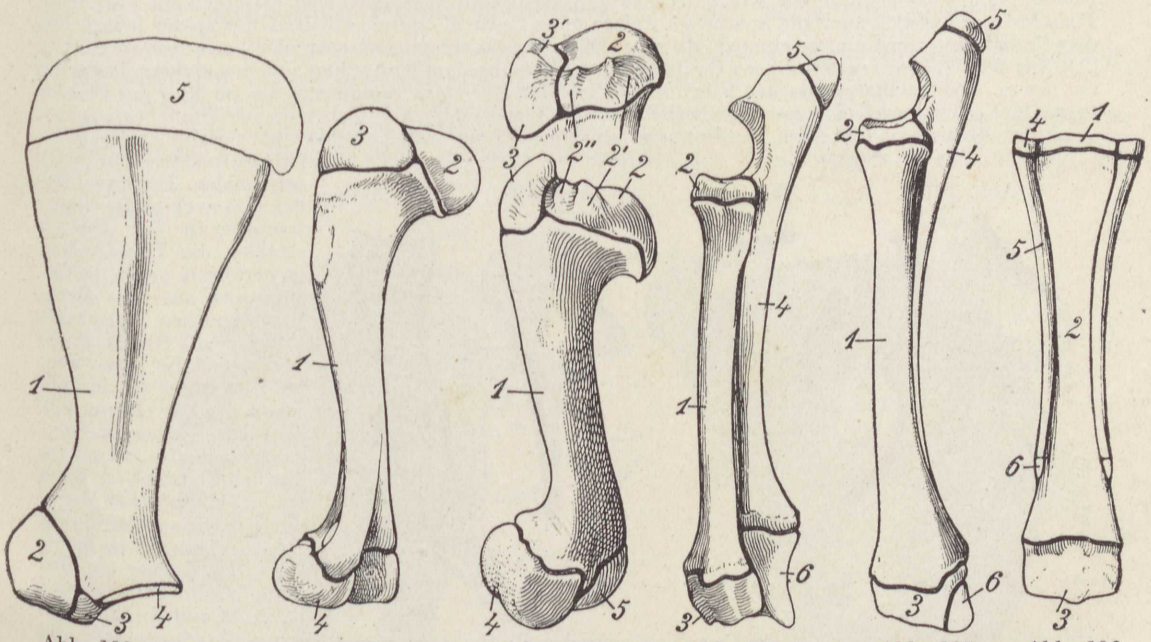

Abb. 190. Abb. 191. Abb. 192. Abb. 194. Abb. 195. Abb. 196.

Abb. 190—196. In der Entwicklung stehende Knochen jugendlicher Tiere.

Abb. 190. Schulterblatt des Pferdes. 1 Hauptteil des Knochens; 2 Tuberositas supraglenoidalis; 3 kranialer Teil der Gelenkpfanne; 4 übriger Gelenkpfannenteil; 5 Schulterblattknorpel.

Abb. 191. Humerus des Hundes. 1 Diaphyse; 2 Caput; 3 Tuberculum majus; 4 Trochlea.

Abb. 192. Humerus des Pferdes, kraniomediale Seite und Abb. 193 Proximales Ende des Humerus des Pferdes, kraniodorsale Ansicht. 1 Diaphyse; 2 Caput; 2′ medialer Muskelhöcker und medialer Rollhöcker; 2″ mittlerer Rollhöcker; 3 lateraler Rollhöcker; 3′ lateraler Muskelhöcker; 4 Trochlea; 5 Epicondylus medialis.

Abb. 194. Unterarmskelett des Hundes. 1, 2 und 3 Radius; 4, 5 und 6 Ulna.

Abb. 195. Unterarmskelett des Pferdes. 1, 2 und 3 Radius; 4 Ulna; 5 Olecranon; 6 Proc. styloideus ulnae (distales Endstück der Ulna).

Abb. 196. Metacarpus des Pferdes. 1, 2 und 3 Mc 3; 4, 5 und 6 Griffelbein.

Muskeln ein nach der kaudalen Wand des Knochens verlaufendes Zugfasersystem (Abb. 198 f) und 2., fast senkrecht hierzu ein von den Epikondylen nach der Trochlea verlaufendes Druckfasersystem (e). Der Humerus verknöchert von 6 Stücken aus (Abb. 191): je einem für die Diaphyse (1), das Caput einschl. Tuberculum minus (2) (beim Pferde für Caput, medialen Muskelhöcker, medialen und mittleren Rollhöcker [Abb. 192 u. 193 2, 2′ 2″,], eventuell unter Bildung eines akzessorischen Knochenkerns für den medialen und mittleren Rollhöcker), für das Tuberculum majus (Abb. 191 3) (beim Pferde lateralen Muskelhöcker und lateralen Rollhöcker [Abb. 192 u. 193 3, 3′]), die Trochlea (Abb. 191 4), den Epicondylus medialis (Abb. 192 5) und den Epicondylus lateralis; den Kern für den Epicondylus lateralis haben wir beim Hunde und den für den Epicondylus medialis bei Hund und Schwein jedoch nicht mit Sicherheit nachweisen können, ebensowenig einen besonderen Knochenkern für die Tuberositas deltoidea. Der **Radius** besitzt im Körper eine dicke Compacta und eine lange Markhöhle, während die beiden Endstücke aus Substantia spongiosa und einer dünnen Rinde bestehen. An ihm biegen in beiden Enden die Spongiosabalken spitzwinklig von der Compacta gegen die Gelenkflächen ab. Er verknöchert von 3 Ossifikationspunkten aus (Abb. 194) je 1 im Mittelstück (1), im proximalen und distalen Endstück (2 u. 3); beim Pferd (Abb. 195) kommt dazu noch ein dem distalen Ende der Ulna entsprechender Knochenkern für den Proc. styloideus ulnae (6), der im übrigen nach Drahn [201a] in der Hauptsache vom Radius gebildet wird. Die **Ulna** besteht aus spongiöser Substanz und einer

dünnen Knochenrinde. Im Proc. olecrani finden sich im wesentlichen 2 Balkensysteme (Abb. 199): 1. Zugbalken, die von der kaudalen Wand fächerförmig nach dem proximalen Ende des Olecranon sich ausbreiten, und 2. starke Drucktrajektorien, die vom Proc. anconaeus gegen den Höcker ausstrahlen. Außerdem kommen nahe der Gelenkfläche Verbindungsbalken vom kaudalen Rande zur Gelenkfläche und zarte Faserzüge fast parallel der letzteren vor. Die Ulna verknöchert von 3 Knochenkernen aus (Abb. 194): je einem im Olecranon (5), im Körper (4) und im distalen Endstücke (Proc. styloideus ulnae) (6); beim Pferd (Abb. 195) verschmilzt der letztere (6) jedoch mit dem distalen Ende des Radius (s. S. 123 u. 127), so daß für die Ulna nur 2 Knochenkerne (4 u. 5) übrigbleiben. Das Olecranon ist beim Pferde bei der Geburt noch knorpelig. An den **Karpalknochen** bildet die Compacta nur einen dünnen Belag, die Hauptmasse besteht aus Spongiosa, die im wesentlichen aus senkrecht stehenden Druckbalken und nur spärlichen transversal gestellten Zugbalken zusammengefügt ist. Sie verknöchern in den letzten Fötalmonaten im allgemeinen von je 1 Knochenkern aus. Nur C 2 und C 3 des Rindes und Radiale und Intermedium der Fleischfresser verknöchern zusammen von einem Kern aus; beim Fleischfresser hat sich auch die knorpelige Anlage eines *Os carpi centrale* erhalten, das später jedoch mit dem Radiale-Intermedium verschmilzt (Martin [599]). Das *Os accessorium* entwickelt sich nach Retterer [740] bei den Fleischfressern aus 2 Ossifikationspunkten, bei dem Menschen und den anderen Tierarten aus einem. Die **Metakarpalknochen** haben am Mittelstück eine starke Compacta, die am Mc 3 des Pferdes namentlich dorsal sehr dick ist; die Griffelbeine des Pferdes haben jedoch nur eine dünne Compacta. Auch der Metacarpus (Mc 3 des Pferdes) zeigt an seinen Enden beinahe senkrecht verlaufende Druck-Spongiosafasern; in der proximalen Epiphyse finden sich noch einige Querspangen, in der distalen strahlen die Druckbalken fächerförmig gegen die Gelenkwalze aus. Die Metakarpalknochen verknöchern von 3 Ossifikationspunkten (Abb. 196) aus: im Mittelstück (2), in dem schon vor der Geburt mit dem Körper verschmelzenden proximalen (1) und im distalen Endstück (3). Auch bei den Griffelbeinen des Pferdes entfällt je ein Knochenkern auf das Köpfchen, den Körper und das Knöpfchen des Griffelbeins (4, 5 u. 6 und S. 135). Im Knorpelstadium sind die Längen- und Stärkeunterschiede zwischen Griffelbeinen und Mc 3 viel kleiner als später; das dauernde Größenverhältnis wird im 3. Monat erreicht. Phalangen an den Griffelbeinen sind nie angedeutet. Der Metacarpus ist bei Neugeborenen ebensolang wie der Radius. Die **Phalangen** (des Pferdes) (Abb. 200) zeigen übereinstimmende Spongiosastruktur. Von der proximalen Gelenkfläche treten Druckbalken an die Knochenwände; mit der Gelenkfläche fast parallel zieht ein querverlaufendes Streckfasersystem von der dorsalen zur volaren Wand. Im distalen Ende strahlen Druckbalken fast fächerförmig von der kranialen Wand gegen die Gelenkwalze aus; sie kreuzen sich fast rechtwinklig mit solchen, die von der volaren Wand ausgehen und nach Zschokke [1067] Zugfasern (in der Fortsetzung der Beugesehnen) sind. Über die speziellen Strukturverhältnisse des Mc 3 und der Phalangen des Pferdes s. Grommelt [317], Goertz [307], Giese [304] und Gläsel [305]. Die Dicke der Compacta ergibt sich aus Abb. 200. Am Hufbeine hat man eine Außen- und eine Innen-Compacta zu unterscheiden. Die Außen-Compacta ist am Proc. extensorius, an der Crista semilunaris und den Bandgruben am stärksten, in der Gegend der Gelenkfläche und des Sohlenrandes am schwächsten entwickelt. Die Innen-Compacta ist die Fortsetzung der Außen-Compacta vom For. soleare aus in das Innere des Hufbeins und bildet die Wand der Gefäßräume und -kanäle (Riedel [755]). Das 1. und 2. Zehenglied gehen beim Pferd aus je 3 Knochenstücken hervor, von denen das distale aber schon während des fötalen Lebens mit dem Mittelstücke verschmilzt (s. auch Cinotti [157]). Das 3. Zehenglied ist ursprünglich fast zylindrisch und wird mit fortschreitender Verknöcherung kürzer und breiter; es entwickelt sich nur aus 2 Stücken, einem für den Körper und einem für das Gelenkende. Dem Klauenbeine von Rind, Schaf und Schwein fehlt (entgegen den Verhältnissen beim Pferd und Menschen) ein proximaler Epiphysenkern. Die **Sesambeine** bestehen aus Spongiosa und einer dünnen Compacta und verknöchern von einem Knochenkern aus. Weitere Einzelheiten über die Struktur der Gliedmaßenknochen und die Zeit ihrer Verknöcherung findet man in den Arbeiten von Zschokke [1067], Saarni [785], Winter [1016], Surber [924], Petersen [705] und Miyawaki [632].

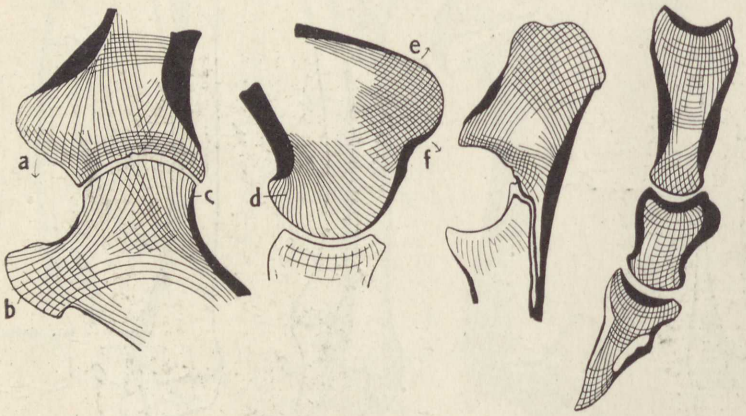

Abb. 197–200. Schematische Darstellung der Balkensysteme in verschiedenen Knochen. (Nach Zschokke [1067].)

Abb. 197. Ventrales Ende der Scapula und proximales Ende des Humerus.
Abb. 198. Distales Ende des Humerus und proximales Ende des Radius.
Abb. 199. Proximales Ende der Ulna und des Radius.
Abb. 200. Die 3 Zehenglieder.

Betr. **Altersveränderungen der Gliedmaßenknochen** sei aus der Arbeit von Ussow [971] nur folgendes hervorgehoben: Beim jungen Pferd und in geringerem Grad auch beim Rinde sind die Extremitätenknochen verhältnismäßig dünn und lang; beim Schwein und Schafe hingegen ändert sich das Verhältnis

zwischen Länge und Breite der Gliedmaßenknochen während des Wachstums fast gar nicht. Bei jungen Pferden tritt eine Auftreibung der Epiphysen bei stark verjüngtem Mittelstück besonders deutlich hervor. Während der Entwicklung ist das Längenwachstum der Extremitätenknochen beim Pferde nur gering; am meisten wachsen noch Humerus und Os femoris, während Hauptmittelfußknochen und Fesselbein fast gar nicht in die Länge wachsen; ebenso ist es, nur geringgradiger, bei Rind und Schaf. Die distalen Epiphysen verwachsen eher als die proximalen, und zwar zuerst an den Kronbeinen, zuletzt an den Oberarm- und Oberschenkelbeinen. Das Alter kennzeichnet sich durch das Auftreten rauher, mit Knochenleisten besetzter Flächen.

II. Skelett der Schultergliedmaße des Pferdes.

a) Schulterblatt, Scapula, des Pferdes (Abb. 201, 202 u. 203 und S. 118).

Die platte, unregelmäßig-dreieckige *Scapula* liegt, schräg kranioventral gerichtet, am kranialen Drittel der Seitenfläche des Brustkastens.

Der Schulterwinkel, hergestellt durch die Linien Tuberositas spinae—lateraler Muskelhöcker des Humerus—lateraler Bandhöcker des Humerus, beträgt etwa 115°. Die Linie Tuberositas spinae—lateraler Muskelhöcker des Humerus bildet mit einer Horizontalen den Rumpf-Schulter-Winkel von 65°, mit

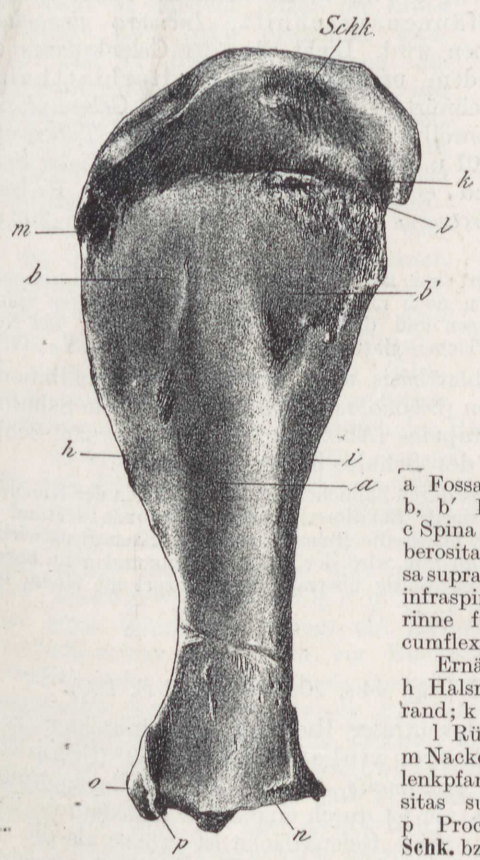

Abb. 201. Mediale Fläche der rechten Scapula des Pferdes mit Schulterblattknorpel.

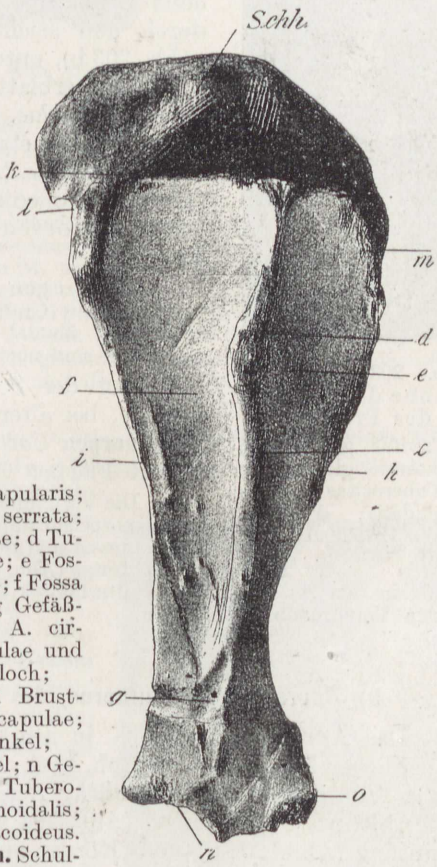

Abb. 202. Laterale Fläche der rechten Scapula des Pferdes mit Schulterblattknorpel.

a Fossa subscapularis; b, b′ Facies serrata; c Spina scapulae; d Tuberositas spinae; e Fossa supraspinata; f Fossa infraspinata; g Gefäßrinne für die A. circumflexa scapulae und Ernährungsloch; h Halsrand; i Brustrand; k Basis scapulae; l Rückenwinkel; m Nackenwinkel; n Gelenkpfanne; o Tuberositas supraglenoidalis; p Proc. coracoideus. **Schk.** bzw. **Schh.** Schulterblattknorpel.

einer Senkrechten mithin einen solchen von 25° (Schmaltz [842]). Der Nackenwinkel liegt seitlich vom 2. Brustwirbeldornfortsatze, der Rückenwinkel seitlich vom dorsalen Ende der 7. bis 8. Rippe, der Gelenkwinkel seitlich von der 1. Rippe, nahe deren Verbindung mit ihrem Knorpel. Mit dem Rumpf ist das Schulterblatt nur durch Muskeln verbunden.

Die laterale Fläche (Abb. 202) wird durch die nach beiden Enden allmählich sich abdachende Schulterblattgräte, *Spina scapulae* (c), in die 2 flachen Grätengruben geteilt, von denen die halsseitige obere Grätengrube, *Fossa supraspinata* (e), kleiner

ist als die beckenseitige untere Grätengrube, *Fossa infraspinata* (f). Etwas dorsal von ihrer Mitte verdickt sich die Gräte zu der ein wenig beckenwärts umgebogenen Grätenbeule, *Tuberositas spinae* (d).

Im ventralen Drittel der Fossa infraspinata finden sich ein Ernährungsloch, rauhe Leisten für Muskelanheftungen und eine seichte Querfurche (Abb. 202 g) für die A. circumflexa scapulae.

Die mediale Fläche (Abb. 201) ist größtenteils glatt und flach ausgehöhlt und bildet die Unterschultergrube, *Fossa subscapularis* (a), die nahe dem dorsalen Rande durch 2 dreieckige, rauhe Stellen für den Ansatz des M. serratus ventralis, *Facies serrata* (b, b′), begrenzt wird. Der Brustrand, *Margo thoracalis* (Abb. 201 u. 202 i), bildet dorsal eine rauhe Beule, wird dann scharf und ist in der ventralen Hälfte dick, abgerundet und mit rauhen Leisten besetzt. Der Halsrand, *Margo cervicalis* (h), ist scharf und im ventralen Drittel konkav eingezogen. Beide Ränder stoßen mit dem dicken und rauhen Wirbelrande, *Margo vertebralis,* der Schulterblattbasis (k), die sich mit dem Schulterblattknorpel verbindet, im Nackenwinkel, *Angulus cervicalis* (m), und im Rückenwinkel, *Angulus thoracalis* (l), zusammen. Das ventrale (armseitige) Ende bildet den Gelenkwinkel, *Angulus glenoidalis.* An ihm befindet sich zur Aufnahme des Caput humeri die flache, fast rundliche Gelenkpfanne, *Cavitas glenoidalis* (Abb. 201 u. 202 n, 203 a), deren medialer Rand kranial durch den seichten Pfannenausschnitt, *Incisura glenoidalis* (Abb. 203 b), unterbrochen wird. Dicht über der Gelenkpfanne ist das Schulterblatt zu dem undeutlichen Schulterblatthalse, *Collum scapulae,* eingeschnürt. Halsseitig von der Gelenkpfanne findet sich die starke, gewölbte Schulterblattbeule, *Tuberositas supraglenoidalis* (Abb. 201 u. 202 o, 203 c), von deren medialer Seite der kurze, median- und etwas beckenwärts gerichtete Rabenschnabelfortsatz, *Processus coracoideus* (Abb. 201 p u. 203 d), entspringt.

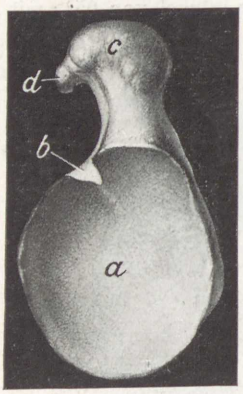

Abb. 203. Gelenkpfanne der Scapula des Pferdes.
a Cavitas glenoidalis; b Incisura glenoidalis; c Tuberositas supraglenoidalis; d Proc. coracoideus.

Bei jungen Tieren sind nach Ussow [971] das Collum scapulae deutlicher, die Grätengruben noch nicht entwickelt, die Tuberositas spinae noch nicht kaudal abgebogen und das Schulterblatt schmaler. Bei Neugeborenen sind noch alle Flächen glatt. S. auch S. 126 und Saarni [785].

Auf der Schulterblattbasis sitzt der platte, fast halbmondförmige, bei alten Tieren (besonders basal) verknöchernde **Schulterblattknorpel,** *Cartilago scapulae* (Abb. 44 3′, 201 Schk u. 202 Schh), dessen Flächen in die des Schulterblattes übergehen.

Die Verbindung erfolgt durch Zähnchen und Vertiefungen der Knochen- und Knorpelsubstanz und durch Bandfasern. Der freie dorsale Rand ist stark konvex und reicht fast bis an die freien Enden der ersten Brustwirbeldornfortsätze (Abb. 419 c); an ihm wird der Knorpel dünn und geht bogenförmig in den Halsrand des Schulterblattes über; beckenseitig überragt der Knorpel mit einem fast runden Vorsprunge die Scapula.

b) Oberarmbein, Humerus, des Pferdes (Fig. 44 5, 204—206 und S. 120).

Das Armbein legt sich in schräg kaudoventraler Richtung dem kranialen Teile der seitlichen Brustwand an (Abb. 44 5). Der Ellbogenwinkel beträgt ca. 150° (Schmaltz [842]). Am **proximalen Endstück,** *Extremitas proximalis,* findet sich der flachgewölbte Gelenkkopf, *Caput humeri* (Abb. 204 u. 206 a); er ist durch eine kaum angedeutete Einschnürung (Abb. 204 g) vom Körper abgesetzt; seine Gelenkfläche ist größer als die der Schulterblattpfanne. Seitlich und halswärts vom Gelenkkopfe, von ihm durch eine seichte, mehrere Ernährungslöcher (Abb. 206 d) enthaltende Grube getrennt, liegen der stärkere laterale (Abb. 204 u. 206 b) und der schwächere mediale Muskelhöcker (Abb. 205 f u. 206 b′) und die 3 Rollhöcker (Abb. 204 u. 205 c, d u. e, 204 c, c′, c″), von denen der mittlere (d bzw. c′) der größte ist; zwischen ihnen bleiben zwei Einschnitte, die Rollfurchen. Sie entsprechen dem *Sulcus intertubercularis* der anderen Tiere. Lateraler Muskelhöcker und lateraler Rollhöcker bilden das zweigeteilte *Tuberculum majus,* medialer Muskelhöcker und medialer Rollhöcker das zweigeteilte *Tuberculum minus;* der im Sulcus intertubercularis sich erhebende mittlere Rollhöcker gehört entwicklungsgeschichtlich zum Tuberculum minus (S. 127).

Die Rollfurchen und der mittlere Rollhöcker sind mit Knorpel überzogen und bilden für die Sehne des M. biceps brachii eine Gleitfläche mit Führungskamm. An der lateralen Seite des lateralen Rollhöckers markiert sich die unregelmäßig-dreieckige Anheftungsstelle für die Sehne des M. infraspinatus, *Facies infraspinata* (Abb. 171 m). Dicht unter dem mittleren Rollhöcker findet sich ein mit Fett angefülltes größeres Loch (Abb. 205 u), durch das kleine Gefäße und Nerven ein- und austreten.

Das **Mittelstück** (Körper) hat die Form eines unregelmäßigen Zylinders. An der Grenze vom proximalen zum mittleren Drittel findet sich am Übergange der vorderen zur lateralen Fläche des Knochens ein starker, kammartiger Vorsprung, der Armbeinhöcker, *Tuberositas deltoidea* (Abb. 204 u. 205 h′). Von ihm zieht in flachem Bogen die *Linea anconaea* (Abb. 204 i) proximal, während sich in distaler Richtung die Tuberositas deltoidea in eine Leiste, *Crista humeri* (Abb. 205 m) (s. S. 120), fortsetzt, die sich, niedriger werdend, fast bis zum medialen Rande der Trochlea humeri verfolgen läßt (Abb. 171 f′). Der Tuberositas deltoidea gegenüber befindet sich an der im übrigen glatten und schwach gewölbten medialen Fläche die flache, rauhe Armbeinnarbe, *Tuberositas teres* (Abb. 205 l). Die laterale Fläche ist ausgehöhlt *(Sulcus spiralis)* (Abb. 204 k) und wendet sich gegen das distale Ende hin etwas nach vorn, wodurch der Humerus ein spiralig gewundenes Aussehen erhält.

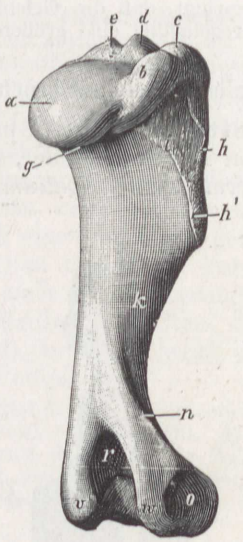

Abb. 204.

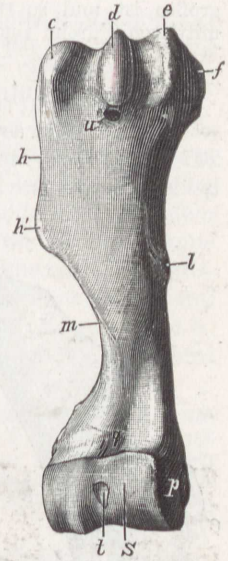

Abb. 205.

Humerus des Pferdes.

Abb. 204. Von der lateralen Seite und etwas von hinten gesehen. Abb. 205. Von vorn gesehen.

a Caput humeri; b lateraler Muskelhöcker; c lateraler, d mittlerer und e medialer Rollhöcker; f medialer Muskelhöcker; g Einschnürung; h und m Crista humeri; h′ Tuberositas deltoidea; i Linea anconaea; k Rinne für den M. brachialis; l Armbeinnarbe; m distaler Teil der Crista humeri; n Crista epicondyli lateralis; o laterale und p mediale Bandgrube; q Fossa supratrochlearis; r Fossa olecrani; s Gelenkrolle; t Synovialgrube; u größeres Ernährungsloch; v Epicondylus medialis; w Epicondylus lateralis.

Die hintere Fläche ist gewölbt und glatt, die vordere Fläche mehr eben, an der medialen Seite nahe dem distalen Ende findet sich ein größeres Ernährungsloch.

Das **distale Endstück,** *Extremitas distalis,* bildet die quergestellte, walzenförmige Gelenkrolle, *Trochlea* (Abb. 205 s), deren laterale und mediale Fläche zu je einer Bandgrube (Abb. 204 o u. 205 p) vertieft sind; über jeder Bandgrube springt ein kleiner Band- bzw. Muskelhöcker (Abb. 171 h) vor. Rückwärts von diesem befindet sich zum Muskelansatze jederseits ein vorspringender Armbeinknorren, *Epicondylus;* die beiden Epicondylen liegen hinter der Trochlea und seitlich von der Fossa olecrani; der Beugeknorren, *Epicondylus medialis* s. *flexorius* (Abb. 204 v), springt weit nach hinten vor und ist fast rechtwinklig umgebogen, der Streckknorren, *Epicondylus lateralis* s. *extensorius* (w), ist mehr abgerundet. Vom lateralen Bandhöcker zieht die *Crista epicondyli lateralis* (n) als niedriger Kamm zur hinteren Fläche des Körpers. Dicht über der Trochlea befindet sich vorn die flachere Rollgrube, *Fossa supratrochlearis* (Abb. 205 q), und hinten die tiefere Ellbogengrube, *Fossa olecrani* (Abb. 204 r).

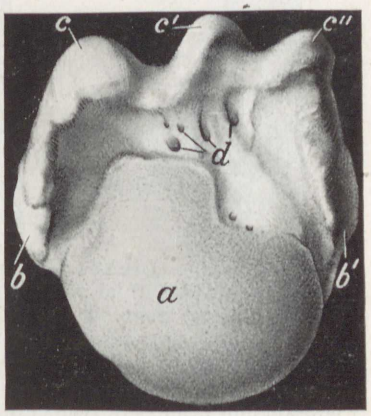

Abb. 206. Proximales Ende des Humerus des Pferdes.

a Caput humeri; b Tuberculum majus posterius; b′ Tuberculum minus posterius; c Tuberculum majus anterius; c′ Tuberculum intermedium; c″ Tuberculum minus anterius; d Ernährungslöcher.

Die Gelenkrolle ist medial höher als lateral; ihre Gelenkfläche wird durch eine tiefere mittlere und eine flachere laterale Sagittalfurche in 3 Facetten geteilt, von denen die mediale die

größte ist und, so stark vorspringt, daß die Gelenkrolle dadurch schräg gestellt erscheint. In der mittleren Furche findet sich regelmäßig eine größere Synovialgrube (Abb. 205 t).

c) Unterarmskelett, Ossa antibrachii, des Pferdes (s. auch S. 122).

Am Unterarmskelett verschmelzen Speiche und Ellbogenbein (Abb. 44 10 u. 8, 207 u. 208 1 u. 2) zum großen Teil miteinander, so daß nur im proximalen Viertel zwischen beiden die längsovale **Unterarmspalte**, *Spatium interosseum antibrachii* (Abb. 207 l), bleibt.

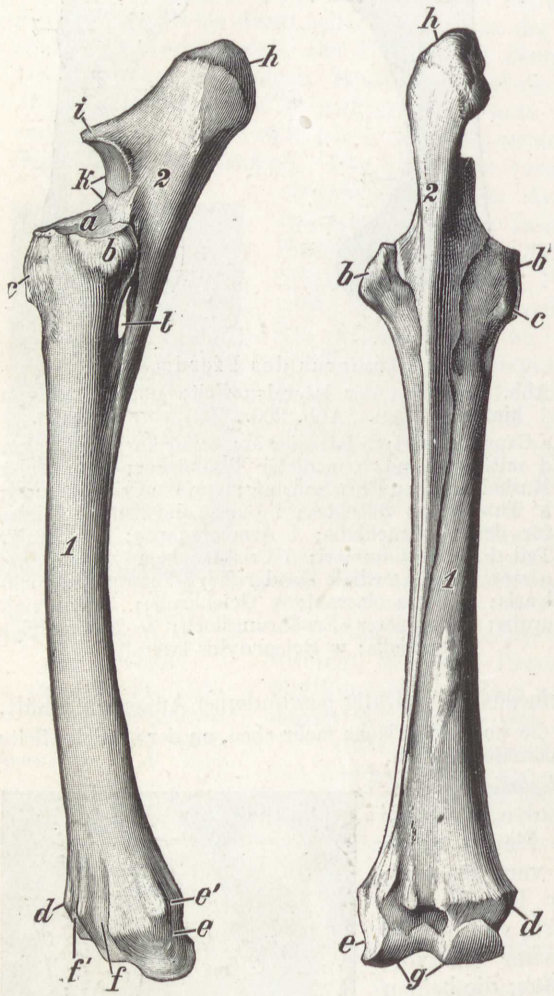

Abb. 207. Abb. 208.

Abb. 207 u. 208. Linkes Unterarmskelett des Pferdes, in Abb. 207 laterale und in Abb. 208 volare (hintere) Seite. 1 Radius; 2 Ulna.

a Fovea capituli; b lateraler und b′ medialer Bandhöcker; c Tuberositas radii; d Proc. styloideus radii; e Proc. styloideus ulnae, e′ seine Sehnenrinne; f laterale und f′ mittlere Sehnenrinne; g Facies articularis carpea; h Olecranon; i Proc. anconaeus; k Incisura semilunaris; l Spatium interosseum antibrachii.

1. Die **Speiche, Radius** (Abb. 207 u. 208 1 u. 213 2), der vorn und medial gelegene und senkrecht stehende stärkere Knochen, ist in der Längsrichtung schwach nach vorn gekrümmt und unbeweglich mit der Ulna verbunden. Das **proximale Endstück** ist verdickt zum Speichenkopfe, *Capitulum radii*, und besitzt zur Aufnahme der Trochlea humeri die flachgrubige Gelenkpfanne, *Fovea capituli* (Abb. 207 a), die aus 2 flachen Erhöhungen und 3 seichten Gruben besteht und i. d. R. eine Synovialgrube besitzt; er trägt jederseits einen Bandhöcker, von denen der laterale (Abb. 207 u. 208 b) der stärkere ist, während der mediale (b′) in die rauhe Speichenbeule, *Tuberositas radii* (c), übergeht, die am Übergange der vorderen zur medialen Seite dicht distal von der Gelenkfläche sitzt. Hinten finden sich 2 Vertiefungen mit kleinen Gelenkflächen (Andeutung einer Circumferentia articularis) und eine rauhe Erhöhung zur Verbindung mit der Ulna. Ein *Collum radii* fehlt.

Der die mediale und mittlere Gelenkfacette der Fovea trennende niedrige Sagittalkamm springt an der vorderen (dorsalen) Umrandung der Gelenkfläche ein wenig vor; der Vorsprung legt sich bei sehr starker Beugung des Gelenkes in die Rollgrube des Humerus.

Das **Mittelstück**, *Corpus*, der Speiche ist von vorn nach hinten etwas abgeplattet und wird gegen die beiden Enden hin breiter. Die vordere Fläche ist glatt und gewölbt, die fast ebene hintere Fläche hat lateral eine rauhe Stelle zur Verbindung mit der Ulna. Von den beiden abgerundeten Rändern liegt der mediale unmittelbar unter der Haut und bildet das *Planum subcutaneum*.

Das **distale Endstück** besitzt eine Gelenkwalze, *Facies articularis carpea* (Abb. 208 g), zur Verbindung mit den Karpalknochen Cr, Ci, Cu (s. S. 134) und an der vorderen Fläche 3 seichte Rinnen zur Aufnahme von Strecksehnen; die laterale Rinne (Abb. 207 f) ist etwas breiter als die mittlere (f′); die mediale (Abb. 209 3) ist schmal und seicht und schräg fuß- und medianwärts gerichtet. Seitlich von der Gelenkrolle liegt je ein Bandhöcker, *Proc. styloideus radii* und *ulnae* (Abb. 207 u. 208 d u. e), von denen der laterale Höcker, der das distale Ende der Ulna vertritt (s. S. 133), eine schmale Sehnenrinne (Abb. 207 e′) besitzt.

An der hinteren Fläche findet sich dicht über der Gelenkwalze eine querverlaufende rauhe Bandleiste, *Crista transversa*, und zwischen ihr und dem mittleren Teile der Gelenkwalze eine tiefe, rauhe Grube, die bei starker Beugung einen volaren Fortsatz des Os carpi intermedium aufnimmt.

2. Das **Ellbogenbein, Elle, Ulna** (Abb. 207 u. 208 $_2$ u. 213 $_3$), überragt den Radius schulterwärts, verjüngt sich fußwärts aber stark und verschmilzt derart mit der Speiche, daß es nach dem distalen Speichendrittel hin allmählich verschwindet. Das **Mittelstück,** *Corpus ulnae* (Abb. 213 $_3$), reicht bis zu dem proximalen Ende des Radius und ist fast dreieckig mit abgerundetem kaudalen Rand. Die rauhe vordere Fläche verbindet sich mit dem proximalen Ende des Radius durch 2 durch eine Vertiefung getrennte und je eine kleine Gelenkfläche enthaltende flache Erhabenheiten und durch kurze Bandmassen; nur ausnahmsweise kommt es bei alten Tieren zu einer Verknöcherung der Bandmassen. Distal von dieser Verbindung bleibt zwischen Radius und Ulna die Unterarmspalte, *Spatium interosseum antibrachii* (Abb. 207 l), zum Durchtritt von Gefäßen und Nerven; fußwärts von ihr verschmelzen Ulna und Radius.

Mitunter setzt sich die Ulna am distalen Drittel der Speiche in eine rauhe Leiste fort, die sich am lateralen Rande des Radius bis zu dessen Gelenkwalze verfolgen läßt. Als **distales Endstück** der Ulna sind der laterale Teil der Gelenkwalze und der laterale Bandhöcker am fußseitigen Ende der Speiche anzusehen (s. S. 132 und Abb. 207 e). Die Abgrenzung des distalen Ulnaendstückes vom Radius ist selbst bei alten Tieren noch an einer feinen Furche an der Gelenkfläche zu erkennen (Agduhr [11]).

Das den Radius überragende **proximale Endstück** bildet den Ellbogenfortsatz, *Proc. olecrani*, und ist an seinem Ende zum Ellbogenhöcker, *Olecranon (Tuber olecrani)* (Abb. 207 u. 208 h), verdickt; es hat eine ausgehöhlte mediale und eine schwach gewölbte laterale Fläche, die in einem abgerundeten vorderen und hinteren Rande zusammenstoßen. Der kürzere vordere Rand endet mit dem spitzen Hakenfortsatze, *Processus unconaeus* (Abb. 207 i); fußwärts von ihm findet sich die tiefe, distal sich verbreiternde *Incisura semilunaris* (Abb. 207 k), deren überknorpelte proximale Hälfte mit dem Humerus artikuliert, während die distale Hälfte größtenteils rauh ist.

d) Vorderfußwurzel, Carpus, des Pferdes (s. S. 124).

Das Karpalskelett (Abb. 44 $_{11}$, 209 u. 210) besteht aus 7—8 kurzen Knochen, *Ossa carpi*. Die Antibrachialreihe ist breiter als die Metakarpalreihe. Das *Os carpi accessorium* der Antibrachialreihe ragt volar hervor.

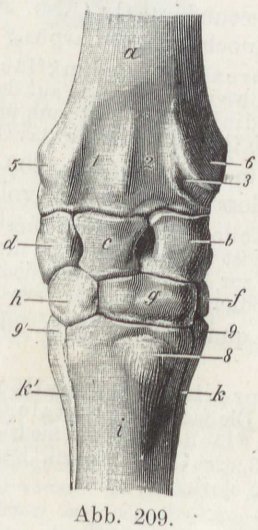

Abb. 209.

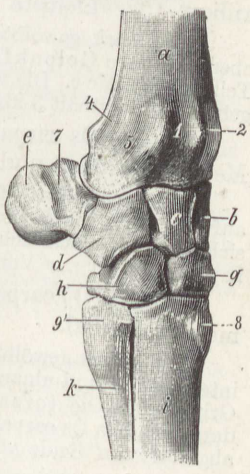

Abb. 210.

Abb. 209. Dorsale Seite und Abb. 210 laterale Seite des rechten Karpalskelettes des Pferdes.

a distales Endstück des Radius; b Os carpi radiale; c Os carpi intermedium; d Os carpi ulnare; e Os carpi accessorium; f Os carpale secundum; g Os carpale tertium; h Os carpale quartum; i Os metacarpale III; k (in Abb. 209) Os metacarpale II, k (in Abb. 210) und k′ (in Abb. 209) Os metacarpale IV. — 1 laterale Sehnenrinne (für die Sehne des M. ext. digit. communis); 2 mittlere Sehnenrinne (für die Sehne des M. ext. carpi radialis); 3 mediale Sehnenrinne (für die Sehne des M. abductor pollic. long.); 4 Rinne für die Sehne des M. ext. digit. lateral.; 5 lateraler und 6 medialer Bandhöcker des Radius; 7 Rinne für den zum Köpfchen des lateralen Griffelbeins ziehenden Schenkel des M. ext. carpi ulnaris; 8 Beule des Mc 3; 9, 9′ Köpfchen der Griffelbeine.

Der Carpus hat eine schwach gewölbte dorsale oder Streckfläche (Rückenfläche), eine volare oder Beugefläche (Sohlenfläche), eine proximale (antibrachiale) und distale (metakarpale) Gelenkfläche und eine laterale (ulnare) und eine breitere mediale (radiale) Seitenfläche.

In der Antibrachialreihe liegen 4 Knochen, in der Metakarpalreihe 3—4; diese sind niedriger als die der Antibrachialreihe.

a) Das **Os carpi radiale, Cr** (Abb. 209 u. 210 b u. 213 4), ist der am meisten medial gelegene und größte Knochen der proximalen Reihe; er hat die Form eines unregelmäßigen, seitlich etwas zusammengedrückten Würfels.

Die proximale Gelenkfläche nimmt den medialen Abschnitt der Gelenkwalze des Radius auf, die distale Gelenkfläche artikuliert mit dem Os carpale 2 und 3. Die dorsale und die mediale Fläche sind rauh und bilden zusammen eine starke Wölbung; die laterale Fläche hat zwei mit dem Os carpi intermedium artikulierende, kleine Gelenkflächen und ist im übrigen rauh und ausgehöhlt. Die rauhe volare Fläche besitzt eine beulenartige Auftreibung.

b) Das **Os carpi intermedium, Ci** (Abb. 209 u. 210 c u. 213 5), gleicht einem mit der Spitze volar gerichteten Keile.

Die proximale Fläche artikuliert mit dem mittleren Abschnitte der Gelenkwalze des Radius und hat volar einen hakenartigen Fortsatz, der bei starker Beugung von der Grube über dem mittleren Teile der Gelenkrolle des Radius aufgenommen wird. Die distale Fläche artikuliert mit C 3 u. 4. Die rauhe dorsale Fläche wird zehenwärts schmaler. Die laterale und die mediale Fläche konvergieren nach hinten und haben je 2 kleine Gelenkflächen für das Os carpi ulnare und radiale. Die rauhe volare Fläche ist in der distalen Hälfte beulenartig verdickt.

c) Das **Os carpi ulnare, Cu** (Abb. 209 u. 210 d u. 213 6), ist der am meisten lateral gelegene Knochen der proximalen Reihe.

Seine proximale Gelenkfläche, die den lateralen Teil der Gelenkwalze des Radius aufnimmt, ist konkav und kleiner als die auf dem C 4 ruhende distale. Die rauhe laterale Fläche geht in die dorsale über; die mediale hat zwei kleine Gelenkflächen zur Verbindung mit dem Ci. Am distalen Teile der sehr schmalen volaren Fläche befindet sich ein beulenartiger Fortsatz und über ihm eine Gelenkfläche zur Verbindung mit dem Os accessorium.

d) Das Anhangsbein (Hakenbein N. V.), **Os carpi accessorium, Ca** (Abb. 210 e u. 213 7), springt über die volare Karpalfläche vor und hat eine platte, länglichrunde Form.

Die mediale Fläche ist ausgehöhlt; an der gewölbten lateralen Fläche findet sich eine schräg zehen- und vorwärts verlaufende breite Sehnenrinne (Abb. 210 7); beide Flächen sind rauh und stoßen in einem abgerundeten, dicken Rande zusammen, der durch je eine Gelenkfläche mit dem Radius und dem Os carpi ulnare artikuliert.

e) Das **Os carpale primum, C 1**, liegt am meisten medial und ist ein kleiner, ungefähr erbsengroßer Knochen, der fast ganz vom medialen Seitenband umschlossen wird und meist eine kleine Gelenkfläche für C 2, seltener eine mit dem medialen Griffelbein artikulierende zweite Gelenkfläche besitzt. Es fehlt sehr oft.

Nach Bradley [114] fehlte das C 1 bei 48% der Pferde, bei ca. 30% war es beiderseits, bei den übrigen nur einseitig vorhanden; seine absolute Größe schwankt zwischen 0,1—1,4 ccm.

f) Das **Os carpale secundum, C 2** (Abb. 209 f), ist nächst dem vorigen, dem es lateral anliegt, der kleinste Knochen des Carpus.

Die stark gewölbte proximale Gelenkfläche artikuliert mit dem Os carpi radiale, die fast ebene distale Gelenkfläche ruht fast ganz auf dem medialen Griffelbein und nur mit einem kleinen Teil auf dem Mc 3. Die mediale Fläche ist rauh und gewölbt; die laterale Fläche ist rauh und ausgehöhlt und enthält 3 kleine Gelenkflächen für das Os carpale 3.

g) Das **Os carpale tertium, C 3** (Abb. 209 u. 210 g u. 213 8), ist der größte Knochen der Metakarpalreihe und dorsal breiter als volar.

Die proximale Fläche artikuliert mit dem Os carpi radiale und intermedium, die distale ruht auf dem Mc 3, die dorsale ist länglich-viereckig, die volare schmal. An der medialen Fläche finden sich 3 kleine Gelenkflächen zur Artikulation mit dem Os carpale 2 und an der lateralen Fläche 3 Gelenkflächen zur Verbindung mit dem Os carpale 4.

h) Das **Os carpale quartum, C 4** (Abb. 209 u. 210 h u. 213 9), liegt in der Distalreihe am meisten lateral.

Die stark gewölbte proximale Gelenkfläche dacht sich volar stark ab; sie stützt das Os carpi intermedium und ulnare. Die fast ebene distale Gelenkfläche ruht auf dem Mc 3 und dem lateralen Griffelbeine. Die dorsale Fläche ist lateral niedriger als medial. Die mediale Fläche hat zur Verbindung mit dem Os carpale 3 zwei Gelenkflächen. Der distale Teil der volaren Fläche springt in Form einer abgerundeten Beule volar stark vor.

e) Vordermittelfuß, Metacarpus, des Pferdes (s. S. 125).

Es sind ein Hauptmittelfußknochen (Mc 3) und 2 Nebenmittelfußknochen (Griffelbeine) (Mc 2 u. Mc 4) vorhanden.

1. Der **Hauptmittelfußknochen,** die **Röhre,** *Tubus, Os metacarpale 3,* Mc 3 (Abb. 209 u. 210 i, 211 u. 212 1), ist ein Röhrenknochen. Sein Mittelstück hat eine glatte, gewölbte dorsale oder Rücken-, eine fast ebene volare oder Sohlenfläche und zwei abgerundete

Seitenränder (Abb. 294). Nahe dem proximalen Ende befindet sich an der dorsalen Fläche die Mittelfußbeule, *Tuberositas metacarpi* (Abb. 209 u. 210 s u. 211 a), und an der volaren Fläche jederseits eine kleine Gelenkfläche zur Verbindung mit den Griffelbeinen.

Am lateralen und am medialen Rande der volaren Fläche findet sich je eine zehenwärts schmaler werdende, bis in das distale Drittel reichende rauhe Stelle zur Verbindung mit dem entspr. Griffelbeine; über der Mitte dieser Fläche liegt ein Ernährungsloch (Abb. 212 f).

Die Gelenkfläche des proximalen Endstückes *(Basis N.)* artikuliert mit dem C 2, 3 u. 4 (Abb. 211 u. 212 e, d u. c) und besitzt am volaren Teile der Seitenränder je eine Bandgrube. Das distale Endstück *(Capitulum N.)* bildet eine Gelenkwalze, *Trochlea* (h), die durch einen stark vorspringenden Sagittalkamm (i) in eine etwas kleinere laterale und eine etwas größere mediale Fläche geteilt wird; die mediale Hälfte der Gelenkwalze springt außerdem etwas weiter nach hinten vor. Der volare Teil der Gelenkwalze artikuliert mit den beiden Sesambeinen des Fesselgelenkes, der übrige mit dem 1. Zehengliede. Seitlich findet sich an der Gelenkwalze je eine rauhe Bandgrube.

2. Die beiden **Nebenmittelfußknochen oder Griffelbeine, Mc 2 u. Mc 4** (Abb. 209 u. 210 k, k′, 211 u. 212 2 u. 3, 213 11 u. 294 Mc 2 u. Mc 4), liegen seitlich an der volaren Fläche des Hauptmittelfußknochens, so daß zwischen ihnen eine breite Rinne entsteht. Das proximale Ende *(Basis)* eines jeden Griffelbeins ist verdickt (Abb. 211 u. 212 b, b′ u. 213 e). Von ihm aus verjüngt sich der fast dreikantige Körper allmählich zehenwärts bis zum distalen Ende *(Capitulum)* (Abb. 212 g, g′ u. 213 f), das bis zum distalen Drittel des Mittelfußes herabreicht und meist ein wenig aufgetrieben ist. Die proximale Verdickung wird herkömmlich Köpfchen, die distale Knöpfchen des Griffelbeins genannt. Meist sind nicht beide Griffelbeine gleich lang, sondern bald reicht das laterale, bald das mediale weiter zehenwärts.

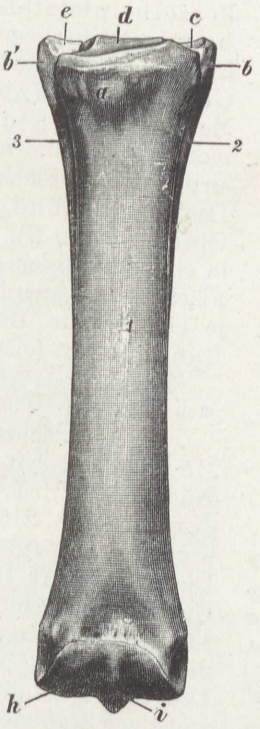

Abb. 211.

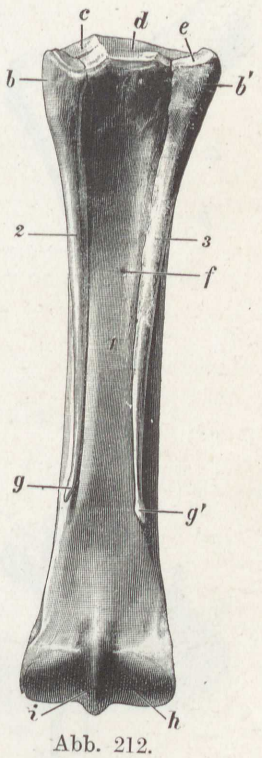

Abb. 212.

Abb. 211. Dorsale Seite und Abb. 212 volare Seite des Skelettes des linken Metacarpus des Pferdes.

1 Hauptmittelfußknochen (Mc 3); 2 laterales und 3 mediales Griffelbein (Mc 2 u. 4). — a Mittelfußbeule; b, b′ Köpfchen des lateralen bzw. medialen Griffelbeins; c Gelenkfläche für das Os carpale 4; d Gelenkfläche für das Os carpale 3; e Gelenkfläche für das Os carpale 2; f Ernährungsloch; g, g′ Knöpfchen des lateralen bzw. medialen Griffelbeins; h Gelenkwalze am distalen Ende von Mc 3; i Sagittalkamm.

Rudert [779] fand bei 402 Metacarpi 62 mal (15%) beide Griffelbeine gleich lang, 129 mal (ca. 32%) das laterale länger als das mediale und 211 mal (ca. 53%) das mediale länger.

Die proximale Fläche des Köpfchens stellt eine fast ebene Gelenkfläche dar, die am medialen Griffelbeine mit C 2, am lateralen mit C 4 artikuliert; außerdem artikuliert ein jeder Nebenmittelfußknochen durch eine kleine Gelenkfläche mit Mc 3. Mit zunehmendem Alter der Tiere tritt meist eine m. o. w. hochgradige knöcherne Verschmelzung der Griffelbeine mit dem Hauptmittelfußknochen ein, und zwar verschmilzt am ehesten der mittlere Teil und erst später das proximale Endstück; das distale Ende (Knöpfchen) verschmilzt nicht und täuscht nicht selten ein kleines Überbein vor.

Die Metakarpalknochen besitzen bei Neugeborenen fast dieselbe Länge wie beim erwachsenen Pferde. Je edler das Pferd, um so geringer ist der Umfang des Mc 3, und je schwerer das Pferd ist, desto mehr geht das Mc 3 in die Breite (Näheres s. Krämer [490]).

f) Vorderzehenskelett des Pferdes (s. auch S. 126).

Grundlage der Vorderzehe sind das 1., 2. und 3. Zehenglied (Abb. 213 13, 14, 15), die geradlinig aneinandergereiht sind und mit einer Senkrechten einen Winkel von etwa 35—40°, mit dem Metacarpus einen nach vorn offenen Winkel von 140—145° bilden; sie sind sowohl unter sich als mit dem Mittelfuße

durch Wechselgelenke bzw. Sattelgelenke verbunden. Außerdem gehören zu den Zehenknochen 3 Sehnenbeine, welche die Gelenkvertiefung des 1. und 3. Zehengliedes vervollständigen und Rollen für die Beugesehnen der Zehe abgeben.

1. Das **1. Zehenglied, Fesselbein, Phalanx prima** (Abb. 213 13, 214 u. 217), ist ein kurzer Röhrenknochen mit kleiner Markhöhle. Das Mittelstück, *Corpus,* wird distal schmaler und dünner und hat 2 gerundete Ränder mit flachen Auftreibungen (Abb. 214 g, g′) zum Ansatze von Bändern, eine glatte, gewölbte dorsale (Rücken-) (Abb. 214) und eine fast ebene volare (Sohlen-) Fläche (Abb. 217); an der Sohlenfläche finden sich 2 von den Bandhöckern des proximalen Endes entspringende und distal konvergierende, breite, flache Leisten, Fesselbeinleisten (e, e′), die ein dreieckiges Feld (Fesselbeindreieck-) begrenzen. Das proximale Endstück *(Basis)* ist der breiteste und dickste Teil des Knochens und trägt eine Gelenkgrube (Abb. 214 u. 217 a) für die Gelenkrolle des Mc 3; sie zerfällt durch eine Leitrinne (a′) in eine größere mediale und eine kleinere laterale Fläche. Seitlich findet sich an der volaren Fläche je ein starker, rauher Bandhöcker (b, b′). Das distale Endstück *(Capitulum)* hat eine sattelförmige Gelenkwalze (f), die durch eine seichte sagittale Vertiefung in eine etwas kleinere laterale und eine etwas größere mediale Fläche geteilt wird. Seitlich findet sich über der Gelenkwalze je eine seichte Bandgrube (d, d′) und darüber ein flacher Bandhöcker (c, c′).

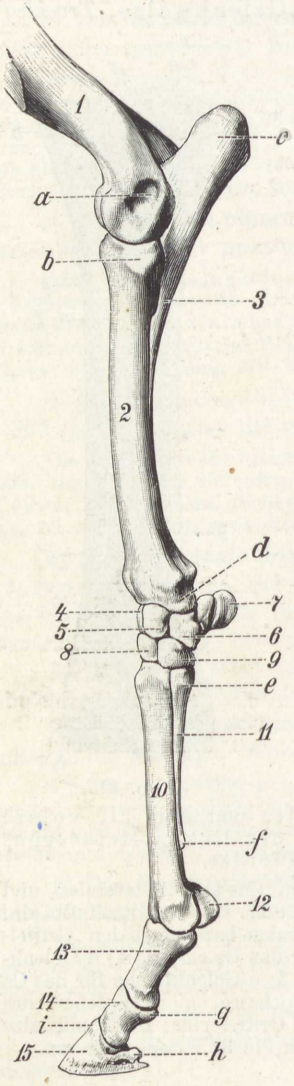

Abb. 213.

Die mediale Hälfte der distalen Gelenkwalze springt etwas weiter nach hinten vor. Über die Compacta des Knochens s. S. 128.

2. Das **2. Zehenglied, Kronbein, Phalanx secunda** (Abb. 213 14, 215 und 218), hat die Form eines dorsovolar zusammengedrückten Würfels. Über seine Compacta s. S. 128. Die rauhe dorsale (Abb. 215) und die glatte volare Fläche (Abb. 218) werden durch stumpfe Seitenränder voneinander getrennt. Die proximale Fläche bildet eine quergestellte sattelförmige Gelenkgrube (Abb. 215 h), die durch einen niedrigen und gerundeten mittleren Sagittalkamm (h′) in 2 Hälften zerlegt wird; die laterale von ihnen springt etwas weiter nach hinten vor. Der volare Rand der proximalen Gelenkfläche ist zu einem wulstigen Kamme, der Kronbeinlehne (Abb. 213 g u. 218 n), verdickt. In der Mitte des dorsalen Gelenkrandes findet sich der breite, niedrige Kronbeinfortsatz (Abb. 215 m). Zu beiden Seiten der Kronbeinlehne ist ein starker Bandhöcker (i, i′)

Abb. 213. Skelett des linken Unterarms und Fußes vom Pferde; von der lateralen Seite gesehen. 1 distales Ende des Humerus; 2 Radius; 3 Ulna; 4 Os carpi radiale; 5 Os carpi intermedium; 6 Os carpi ulnare; 7 Os accessorium; 8 Os carpale 3; 9 Os carpale 4; 10 Mc 3; 11 Mc 4; 12 laterales Sehnenbein; 13 Phalanx prima; 14 Phalanx secunda; 15 Phalanx tertia. — a Epicondylus lat. humeri; b lateraler Bandhöcker des Radius; c Olecranon; d Proc. styloideus ulnae; e Köpfchen des lateralen Griffelbeins; f sein Knöpfchen; g Kronbeinlehne; h Hufbeinast; i Hufbeinkappe.

vorhanden. Die distale Fläche bildet eine Gelenkwalze (o) ähnlich der des 1. Zehengliedes. Lateral und medial findet sich über dieser eine rauhe Bandgrube (l, l′) und hinter ihr ein Bandhöcker (k, k′).

3. Das **3. Zehenglied, Hufbein, Phalanx tertia** (Abb. 213 15). Über seinen Bau s. S. 128. Es hat im wesentlichen dieselbe Gestalt wie der es einschließende Hornschuh. Man unterscheidet an ihm eine Wand-, Sohlen- und Gelenkfläche (Abb. 216, 219 u. 220). Wand- und Sohlenfläche (p u. q) sind durch den Sohlen- oder Tragerand, *Margo solearis* (s), Wand- und Gelenkfläche (p u. r) durch den Kronrand, *Margo coronarius* (t), geschieden. Da, wo die 3 Flächen zusammenstoßen, ist der Knochen in einen seitlich abgeplatteten,

nach hinten gerichteten Fortsatz, den Hufbeinast, *Proc. volaris* (v), ausgezogen. Die auf Horizontalschnitten fast halbkreiskörmige Wandfläche, *Facies parietalis* (Abb. 216u. 220p), besitzt viele feine Rillen und zahlreiche kleinere und größere Gefäßlöcher, die besonders nahe dem Sohlenrand als Sohlenrandlöcher, *Forr. marginalia* (z), auffallen. Sie bekommt dadurch eine rauhe, poröse Oberfläche und ein bimssteinartiges Aussehen. In der Mitte ist die Wandfläche stärker abgedacht und höher als seitlich, wo sie steiler ist; sie bildet mit der Sohlenfläche einen Winkel von etwa 25°, mit dem Boden von etwa 45—50°. An der dorsalen Seite bildet der Kronrand rumpfwärts die stumpfdreieckige Hufbeinkappe,

Abb. 214.

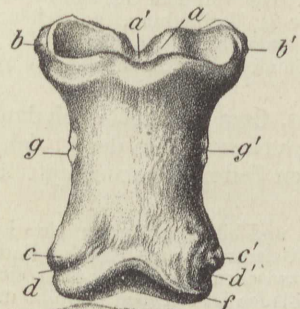

Abb. 215.

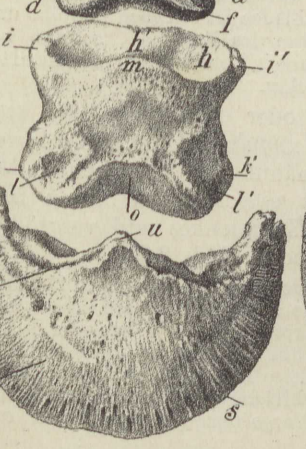

Abb. 216.

Abb. 217.



Abb. 218.

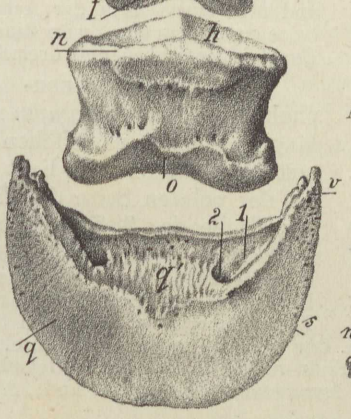

Abb. 219.

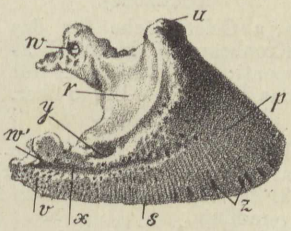

Abb. 220.

Abb. 214. Phalanx I (Fesselbein) von der dorsalen (vorderen) und **Abb. 217** von der volaren (hinteren) Seite gesehen. a proximale Gelenkfläche, a′ ihre Sagittalrinne; b, b′ proximale und c, c′ distale Bandhöcker; d, d′ Bandgruben; e, e′ die das Fesselbeindreieck begrenzenden Fesselbeinleisten; f distale Gelenkwalze; g, g′ flache Knochenauftreibung zum Ansatze von Bändern.

Abb. 215. Phalanx II (Kronbein) von der dorsalen (vorderen) und **Abb. 218** von der volaren (hinteren) Seite gesehen. h proximale Gelenkfläche, h′ ihr Sagittalkamm; i, i′ proximale und k, k′ distale Bandhöcker; l, l′ Bandgruben; m Kronbeinfortsatz; n Kronbeinlehne; o distale Gelenkwalze.

Abb. 216. Phalanx III (Hufbein) von der dorsalen, **Abb. 219** von der volaren und **Abb. 220** von der seitlichen Fläche gesehen. p Wand-, q Sohlen-, q′ Beugesehnen- und r Gelenkfläche; s Sohlenrand; t Kronrand; u Proc. extensorius; v Hufbeinast; w Astloch bzw. w′ Asteinschnitt; x Wandrinne; y Bandgrube; z Sohlenrandlöcher; 1 Sohlenrinne; 2 Sohlenloch.

Processus extensorius (u). Am Seitenteile der Wandfläche verläuft parallel dem Sohlenrande die flache Wandrinne, *Sulcus parietalis* (Abb. 220 x), die am Hufbeinaste tiefer wird und in einem Einschnitt, Asteinschnitt (w′), endet, der den Hufbeinast in 2 Fortsätze spaltet, von denen der obere den Fersenwinkel des Hufbeins darstellt; nicht selten ist anstatt des Einschnittes ein Loch (Astloch) (w) vorhanden. Dicht vor dem Fersenwinkel befindet sich jederseits eine Bandgrube (y). Die fast halbmondförmige, konkave Gelenkfläche, *Facies articularis* (r), wird durch einen sehr flachen Sagittalkamm in eine etwas größere mediale und eine etwas kleinere laterale Fläche geteilt. Die konkave Sohlenfläche, *Facies solearis* (Abb. 219 q, q′), ist durch die rauhe *Crista semilunaris* in einen größeren, glatten und fast halbmondförmigen vorderen Teil *(Planum cutaneum)* (q) und einen kleineren, rauhen, in den ersteren eingeschobenen hinteren Teil (Beugesehnenfläche, *Facies flexoria*)

(q') geschieden. An ihm findet sich jederseits eine flache Rinne, Sohlenrinne, *Sulcus solearis* (1), die durch das Sohlenloch, *For. soleare* (2), in den Hufbeinkanal, *Canalis semilunaris,* führt.

Der Hufbeinkanal steigt anfangs etwa 1 cm weit etwas an, biegt dann in fast rechtem Winkel nach vorn-unten und zugleich etwas nach der Fußachse zu ab und geht in einen auf der Compacta der Sohlenfläche des Hufbeins gelegenen Gefäßraum über, der im Bogen die beiden Hufbeinkanäle verbindet und weiter als diese ist. Von ihm gehen radiär gestellte sekundäre (absteigende) Kanäle, die mit den Sohlenrandlöchern an der Wandfläche des Hufbeins enden, und engere aufsteigende Kanäle ab, die mit den verstreut an der Wandfläche, zumeist in Höhe der Wandrinne sich findenden Löchern enden. Kaudal von dem Gefäßraume findet sich die von feinen Knochenbälkchen durchzogene Markhöhle des Hufbeins, die mit dem Gefäßraum in weiter Verbindung steht. Die von dem Gefäßraum abzweigenden sekundären Kanäle stehen nahe ihrem Abgang untereinander in Verbindung, so daß unregelmäßig angeordnete Knochenbalken der Innen-Compacta (s. S. 128) entstehen (s. auch Riedel [755]).

Während am Mc 3 (Mt 3) und dem 1. und 2. Zehengliede die medialen Knochenhälften etwas stärker sind als die lateralen, ist es beim Hufbein umgekehrt.

4. Die **Sehnen-** oder **Sesambeine des Fesselgelenkes, Ossa sesamoidea phalangis primae** *(Sesama bina)* (Abb. 44 13, 213 12, 247 5), liegen an der volaren Seite des 1. Zehengelenkes und haben die Gestalt einer dreiseitigen Pyramide, deren Seitenflächen rumpfseitig in einer stumpfen Spitze zusammenstoßen.

Sie vervollständigen die Gelenkvertiefung der Phalanx 1 und bilden außerdem eine Lehne für die Gelenkwalze des Mc 3. Die Gelenkfläche artikuliert mit der Gelenkwalze am distalen Ende von Mc 3; die beiden Gelenkflächen nehmen den Kamm der Gelenkrolle zwischen sich und dachen sich zu diesem Zweck etwas ab. Die volare Fläche ist schwach gewölbt und fast glatt und fällt etwas nach der Achse des Fußes ab, so daß beide Sesambeine zusammen eine breite Rinne bilden. Die hufbeinseitige Fläche, *Basis,* ist fast eben und dreieckig.



Abb. 221. Strahlbein des Pferdes (Ansicht der Gelenkfläche).

a, a Gelenkfläche für das Kronbein; b Margo ligamenti; b' Gelenkfläche für das Hufbein; c Margo liber.

5. Das **3. Sehnen-** oder **Strahlbein, Os sesamoideum phalangis tertiae** *(Sesamum ungulae)* (Abb. 221), ist ein flacher, länglicher, weberschiffchenähnlicher Knochen mit stumpfen seitlichen Enden. Es liegt zwischen den beiden Hufbeinästen an der volaren Seite des Hufgelenkes und vergrößert die Gelenkfläche des 3. Zehengliedes (Abb. 247 6).

Die Gelenkfläche, *Facies articularis* (Abb. 221 a, a), hat zwei seitliche Vertiefungen und eine schwache mittlere Erhöhung; sie artikuliert mit der Gelenkwalze des Kronbeins. Die volare oder Sehnenfläche, *Facies flexoria,* ist glatt und überknorpelt; sie bildet eine Rolle für das Ende der tiefen Beugesehne. Der breitere, konvexe hufbeinseitige Rand, *Margo ligamenti* (b), ist rinnenartig vertieft, löcherig und rauh und trägt eine kleine Gelenkfläche (b'), die auf der Gelenkfläche des 3. Zehengliedes ruht. Der fesselwärts gerichtete Rand, *Margo liber* (c), ist schmal, rauh und fast geradlinig.

6. Die **Hufknorpel, Cartilagines ungulae** (Abb. 222 4). An den Hufbeinast jeder Seite legt sich der platte, die Elastizität des Hufes sehr erhöhende, nach Lungwitz und Erle [580] aus Faserknorpel bestehende Hufknorpel an, der das Hufbein nach hinten und fesselbeinwärts vergrößert, das Strahlkissen und die Beugesehnen einschließt und im vorgerückten Alter häufig m. o. w., namentlich in der unteren Hälfte, verknöchert. Die der Fußachse abgekehrte periphere Fläche ist gewölbt und glatt und zeigt in ihrer hinteren Hälfte mehrere Löcher für Venen; die der Fußachse zugekehrte axiale Fläche ist ausgehöhlt; mit ihren hinteren zwei Dritteln stößt sie an das Strahlkissen und ist innig mit ihm verbunden; mit ihrem vorderen Drittel stößt sie an das Hufgelenk. Der konvexe obere Rand wendet sich etwas nach der Achse der Zehe und ist dünner als der untere, der sich vorn mit dem Hufbeinaste, hinten innig mit dem Strahlkissen verbindet. Das vordere Ende reicht bis nahe zur Hufbeinkappe und verbindet sich durch das Hufknorpel-Kronbeinband mit dem Seitenbande des Hufgelenkes; das hintere Ende ist abgestumpft und überragt das Hufbein bedeutend. Die untere Hälfte der peripheren Fläche des Knorpels wird von der Kron- und Wandlederhaut bedeckt, während die fast dreieckige obere Hälfte den Hornschuh überragt und bis etwas über die Mitte des Kronbeins reicht; dieser Teil läßt sich durch die Haut fühlen.

Die Hufknorpel verbinden sich durch folgende Bänder mit den drei Zehengliedern:

a) Das **Hufknorpel-Fesselbeinband** (Abb. 222 8, 241 0, 242 0, 243 k, 245 l) ist ein elastisches, nicht scharf begrenztes Band; es entspringt an der axialen Fläche und am hinteren-oberen Winkel des Hufknorpels und endet seitlich am distalen Ende des Fesselbeins, indem es mit dem hinter ihm gelegenen Aufhängebande des Strahlkissens, der Sehne des Spornes, der Zehenbinde und dem Seitenband des Krongelenkes verschmilzt. — Mit dem hinteren Rande des Hufknorpelfesselbeinbandes verschmilzt

ein rundlicher, fibröser Sehnenstrang, der vom Sporne stammt und bei letzterem als Sehne des Spornes beschrieben ist (Abb. 245 h, h).

Unter **Zehenbinde** (Abb. 245 i) verstehen wir eine nicht scharf begrenzte, als verdickte Faszie aufzufassende fibröse Platte, die am Fesselbeine von der gemeinschaftlichen Strecksehne entspringt und über die beiden Flächen der vom M. interosseus medius zur Strecksehne ziehenden Sehnenschenkel schräg bodenwärts und volar verläuft; dicht über dem Seitenrande des Krongelenkes verschmilzt ein Teil der Platte mit dem Ende des Hufknorpelfesselbeinbandes (l), des Aufhängebandes des Strahlkissens (k), der Sehne des Spornes (h) und mit dem seitlichen volaren Kronfesselbeinbande; der größere Teil der Platte vereinigt sich auf der tiefen Beugesehne mit dem der anderen Seite und bildet um die Sehne einen Gurt, der bis zum Hufbeine reicht und mit dessen Periost und dem Ende der tiefen Beugesehne und der Fesselplatte verschmilzt.

b) Das **Hufknorpel-Kronbeinband** (Abb. 222 6, 242 u) geht vom vorderen Ende des Knorpels zum Seitenrande des 2. Zehengliedes und verbindet sich mit dem Seitenbande des Hufgelenkes.

c) Das **Hufknorpel-Hufbeinband** (Abb. 222 7 u. 241 u) besteht aus kurzen Bandfasern, die zwischen dem unteren Randabschnitte des Knorpels und dem Hufbeinaste verlaufen.

d) Das **Hufknorpel-Strahlbeinband** (Abb. 243 m′) besteht aus kurzen, starken Bandfasern, die jederseits vom Ende des Strahlbeins zum Hufknorpel gehen.

Außerdem kommen nach Stoß [911] noch die **gekreuzten Hufknorpelbänder** (Abb. 245 m) vor; sie sind von der tiefen Beugesehne bedeckt und laufen, sich kreuzend, von der Innenfläche eines Hufknorpels zum hinteren Ende des entgegengesetzten Hufbeinastes. Wir fanden dagegen eine schwer darzustellende dünne, fibröse Platte, die das Strahlkissen von der tiefen Beugesehne scheidet, an der Crista semilunaris des Hufbeins sich inseriert und von ihrem hinteren Teil aus einige Fasern an die Hufknorpel sendet, wie es Abb. 245 zeigt.

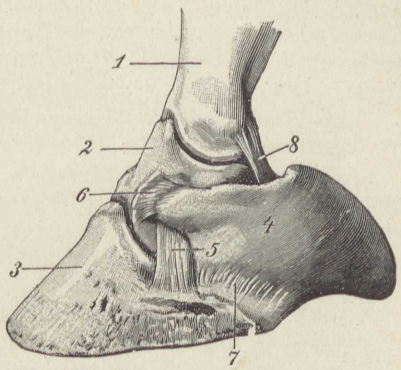

Abb. 222. Linker Hufknorpel des Pferdes mit Bändern.

1 Fesselbein; 2 Kronbein; 3 Hufbein; 4 Hufknorpel; 5 laterales Seitenband des Hufgelenkes; 6 Hufknorpel-Kronbeinband; 7 Hufknorpel-Hufbeinband; 8 Hufknorpel-Fesselbeinband.

III. Skelett der Schultergliedmaße der Wiederkäuer.

Die **Scapula** (Abb. 42 S) des Rindes besitzt eine breite Basis. Die *Spina scapulae* (7) ist im ventralen Viertel ein wenig halswärts gebogen, wird nach dem ventralen Ende zu höher und fällt dann steil (rechtwinklig) ab (Gräteneck, *Acromion* [7′]); das mittlere Drittel des freien Grätenrandes ist nur ganz wenig verdickt und etwas beckenwärts umgebogen. Die *Fossa supraspinata* (5) ist sehr schmal und verschwindet nach dem Gelenkwinkel hin fast ganz; die *Fossa subscapularis* ist sehr flach; die *Facies serrata* bildet eine unregelmäßig-viereckige Stelle in der Umgebung des Nackenwinkels (Abb. 223 a) und einen rauhen, schmalen Streifen, der sich vom Rückenwinkel zur Fossa subscapularis hinzieht (b). Die *Incisura glenoidalis* fehlt; das *Collum scapulae* ist ziemlich deutlich, die *Tuberositas supraglenoidalis* verhältnismäßig schwach. Der **Schulterblattknorpel** (Abb. 42 s) gleicht dem des Pferdes. Der Nackenwinkel des Schulterblattes liegt seitlich vom Ende des 2. Brustwirbeldornfortsatzes, der Rückenwinkel seitlich vom Wirbelende der 6. bis 7. Rippe, das Gelenkende seitlich von der Mitte der 2. Rippe.

Bei Schaf und Ziege ist die Gräte stärker halswärts geneigt als beim Rinde; die Scapula des Schafes ist im Verhältnis zu ihrer Breite kürzer als die der Ziege. Der Grätenrand ist bei der Ziege meist gerade, beim Schaf in der Mitte etwas verdickt und beckenwärts umgebogen.

Der **Humerus** des Rindes (Abb. 42 OA u. 172) ist kürzer, stärker und gedrungener als der des Pferdes. Er besitzt am proximalen Ende nur 3 Fortsätze (Abb. 172): das durch einen relativ deutlichen Hals abgesetzte *Caput humeri* (e), das lateral und kranial vom Caput befindliche *Tuberculum majus* (a) und das vorn und medial vom Caput gelegene, bei weitem schwächere *Tuberculum minus* (c); zwischen beiden befindet sich der tiefe *Sulcus*

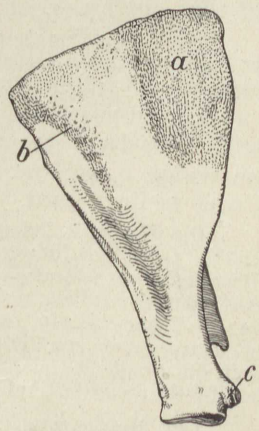

Abb. 223. Schulterblatt des Rindes; mediale Fläche.

a u. b Facies serrata; c Proc. coracoideus.

intertubercularis (d); in ihm hebt sich ein niedriger, flacher Knochenkamm ab, der dem mittleren Rollhöcker des Pferdes vergleichbar ist. Das starke, kammförmige Tuberculum majus überragt den Gelenkkopf bedeutend und geht in einen hakenförmigen Fortsatz aus, der den Sulcus intertubercularis zum Teil überbrückt. Der vordere Teil des Tuberculum minus ist i. d. R. in einen niedrigen Fortsatz ausgezogen, der durch einen flachen Einschnitt abgetrennt ist. Die *Tuberositas deltoidea* (f″) ist erheblich niedriger als beim Pferde. Von ihr zieht sich zum medialen Rande der Trochlea die *Crista humeri* (f′) herab. Die *Trochlea* (g) fällt schräger nach der medialen Seite hin ab; sie besitzt in der Mitte und nahe dem lateralen Rande je eine breite Vertiefung und zwischen beiden einen stärkeren Sagittalkamm; *Fossa supratrochlearis* (i) und *olecrani* sind breit und tief. Das Ernährungsloch liegt dicht distal von der Mitte des Humerus.

Der Humerus des Schafes und der Ziege ist mehr abgerundet und seitlich etwas komprimiert, der Sulcus intertubercularis weniger vom Tuberculum majus überbrückt.

Die **Knochen des Unterarms.** Die Ulna (Abb. 42 E) ist länger als der Radius (Sp); sie reicht bis zum distalen Ende des Radius herab; Radius und Ulna sind bis auf 2 das *Spatium interosseum antibrachii* vertretende Spalten (Abb. 177 i, i′) und bis auf die zur Verbindung mit dem proximalen Ende des Radius dienenden Gelenkflächen (s. unten) miteinander knöchern verwachsen; von den beiden Spalten befindet sich die größere im proximalen, die kleinere im distalen Unterarmdrittel; lateral verläuft von der proximalen zur distalen Spalte zwischen Radius und Ulna eine tiefe Gefäßrinne (k). Der nur schwach gewölbte **Radius** (1) ist namentlich beim Rinde relativ kurz; die *Fovea capituli* ist stärker ausgehöhlt und die *Tuberositas radii* weniger deutlich als beim Pferde. Die 3 Teile der distalen Gelenkwalze sind schräg medial und rückwärts gerichtet, der laterale Teil verschmilzt vollständig mit dem distalen Ende der Ulna; über dem mittleren Teile liegen hinten 2 tiefe Gruben. Die Sehnenrinnen (Abb. 225 3, 3′) sind sehr flach; der *Proc. styloideus radii* (1) ist ziemlich deutlich. An der **Ulna** bildet das Olecranon (Abb. 42 14) einen sagittal gestellten und meist durch einen Einschnitt in 2 hintereinander gelegene Höcker getrennten Kamm (Abb. 177). An die Incisura semilunaris reihen sich distal (als Andeutung einer *Incisura radialis*) 3 von Knorpel überzogene Gelenkflächen an, eine etwas größere laterale, eine mediale und eine mittlere; die letztere fließt mit der lateralen m. o. w. zusammen; die beiden seitlichen dienen zur Verbindung mit dem Radius, die mittlere zur Artikulation mit dem Humerus. Das distale Ende, *Proc. styloideus ulnae* (Abb. 42 15 u. 225 2), überragt die Gelenkwalze des Radius und hat eine Gelenkfläche, die auf dem Os carpi ulnare ruht; der Proc. styloideus ulnae verschmilzt mit dem Radius (s. oben).

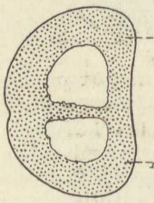

Abb. 224.
Querschnitt durch das Metakarpalskelett des Rindes.
Mc 3 = Metacarpale 3 u. Mc 4 = Metacarpale 4.

Das Unterarmskelett von Schaf und Ziege gleicht dem des Rindes, doch ist das Mittelstück der Ulna noch mehr zurückgebildet, besonders bei der Ziege; bei älteren Tieren sind die Gelenkstellen zwischen Ulna und proximalem Ende des Radius m. o. w. verknöchert.

Der **Carpus** (Abb. 225 c—h) besteht aus 6 Knochen, von denen in der antibrachialen Reihe 4, in der metakarpalen aber nur 2 liegen, weil C 1 fehlt und C 2 mit C 3 verschmilzt. Die beiden Knochenreihen fallen schräg medianwärts ab, wodurch die sog. Knieenge der Rinder bedingt wird.

Die proximale Gelenkfläche von **Cu** (e) ist zur Aufnahme des distalen Endes der Ulna stark ausgehöhlt; Cu (e) hat fußwärts einen starken Vorsprung, der C 4 beinahe umfaßt; die volare Fläche von **Ci** (d) ist breiter als seine dorsale Fläche; die proximale und distale Gelenkfläche von **Cr** (c) sind stark konkav. **Ca** (f) ist fast rundlich, nach hinten beulenartig verdickt und besitzt nur eine Gelenkfläche zur Verbindung mit Cu. — **C 2** und **C 3** sind miteinander zu einem fast viereckigen Knochen (g) verschmolzen, dessen gewölbte proximale Gelenkfläche volar und fußwärts tief herabreicht. **C 4** (h) ist relativ groß; die proximale Gelenkfläche erstreckt sich an der volaren Seite bis zur distalen Fläche. Die Knochen der Mittelfußreihe artikulieren nur mit dem Hauptmittelfußknochen.

Der **Metacarpus** besteht aus dem Hauptmittelfußknochen und einem lateralen Nebenmittelfußknochen. Der **Hauptmittelfußknochen** (Abb. 225 i) ist aus der Verschmelzung von Mc 3 u. Mc 4, die sich zur Zeit der Geburt noch trennen lassen, entstanden. Die ursprüngliche Trennung wird bei erwachsenen Tieren angedeutet: 1. durch eine die Markhöhle halbierende sagittale Scheidewand (Abb. 224), 2. durch eine an der gewölbten

dorsalen Fläche des Knochens verlaufende, zehenwärts tiefer werdende Gefäßrinne (Abb. 225 5); i. d. R. und besonders bei jungen Tieren findet sich auch volar eine Rinne, die jedoch viel flacher ist; beide Rinnen sind nahe dem proximalen Ende durch einen engen Kanal, der oft fehlt, und nahe dem distalen Ende durch einen weiteren Kanal verbunden (6 u. 6'), 3. durch einen tiefen Einschnitt (Zwischenrollausschnitt [8]), der die distale Gelenkwalze in 2 getrennte Gelenkflächen bzw. Gelenkwalzen (7, 7') teilt.

Jede der beiden distalen Gelenkwalzen stellt eine Trochlea dar, die durch einen Längskamm in einen kleineren fußachsenseitigen und einen etwas größeren fußachsenabseitigen Abschnitt zerfällt; der erstere springt zehenwärts weiter vor als der letztere. Über den beiden Gelenkrollen befindet sich an der dorsalen Seite je eine Grube zur Aufnahme des 1. Zehengliedes bei starker Streckung des Gelenkes. Die fast ebene proximale Gelenkfläche zerfällt durch einen Einschnitt an der volaren Seite und einen Fortsatz an der dorsalen Seite in eine größere mediale und eine kleinere laterale Fläche. Der ganze Knochen entwickelt sich aus 6 Knochenkernen (je 3 für Mc 3 und Mc 4). Nach Popowa [717] werden auch Mc 1 u. 2 zunächst angelegt.

Der rudimentäre **laterale Nebenmittelfußknochen** (Abb. 225 k) ist die Andeutung von Mc 5, liegt am lateralen Rande der volaren Fläche des proximalen Endes des Hauptmittelfußknochens und verbindet sich nicht mit den Karpal-, wohl aber durch eine kleine Gelenkfläche mit dem Hauptmittelfußknochen. Er gleicht meist einem rundlichen Stift und läuft zehenwärts in eine stumpfe Spitze aus.

Bei Schaf und Ziege ist die dorsale Gefäßrinne weniger deutlich; der Einschnitt volar am proximalen Ende ist kaum ausgeprägt; das sehr dünne Mc 5 fehlt mitunter ganz oder wird durch einen Kamm am lateralen Rande des Hauptmittelfußknochens angedeutet.

Es sind zwei vollkommen entwickelte Zehen mit den **Hauptklauen** und zwei den Boden nicht erreichende rudimentäre Zehen mit den **Afterklauen** vorhanden. Das Skelett einer jeden Hauptzehe besteht aus 3 Gliedern (Phalangen). Jede **Afterzehe** schließt einen, beim Rinde mitunter zwei kleine Knochen von unregelmäßiger Gestalt ein, die mit dem Skelett in keiner direkten Verbindung stehen. Die Hauptzehen sind die 3. und 4.; die Afterzehen entsprechen der 2. und 5. Zehe.

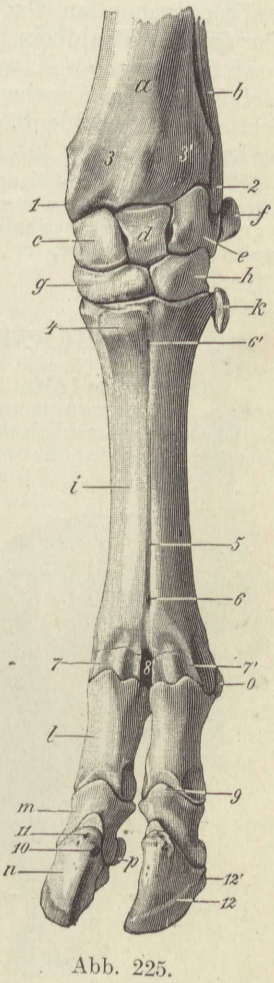

Abb. 225.

Abb. 225. Linkes Vorderfußskelett des Rindes; von vorn gesehen. a distales Ende des Radius; b distales Ende der Ulna; c Os carpi radiale; d Os carpi intermedium; e Os carpi ulnare; f Os carpi accessorium; g Os carpale 2 u. 3; h Os carpale 4; i Hauptmittelfußknochen (Mc 3 u. 4); k rudimentäres laterales Griffelbein (Mc 5); l 1. Zehenglied, m 2. Zehenglied und n 3. Zehenglied der medialen Zehe; o Sehnenbein des 1. Zehengelenkes; p Sehnenbein des letzten Zehengelenkes. 1 Proc. styloideus radii; 2 Proc. styloideus ulnae; 3, 3' Sehnenrinnen; 4 Beule des Hauptmittelfußknochens; 5 dorsale Gefäßrinne; 6 u. 6' durchgehende Löcher; 7, 7' Gelenkwalzen am distalen Ende des Hauptmittelfußknochens; 8 Zwischenrollausschnitt; 9 Kronfortsatz des 2. Zehengliedes; 10 Klauenspaltloch; 11 größeres Wandloch; 12 Wandrinne, die von einem großen Wandloch (12') ausgeht.

Die beiden **Phalanges primae** (Abb. 225 l) sind dreiseitig, mit einer glatten volaren Fläche und 2 Seitenflächen, die in einem gerundeten, sehr breiten dorsalen Rande zusammenstoßen. Die Gelenkvertiefung des proximalen Endes wird durch eine tiefe Rinne in 2 Flächen geteilt, von denen die dem Zehenspalte zugekehrte (fußachsenseitige) tiefer liegt; volar schließen sich kleine Gelenkflächen für die Sesambeine an. Die starken Bandhöcker liegen ganz volar. Die Gelenkwalze am distalen Ende ist durch eine Sagittalvertiefung in 2 Flächen geteilt; ihre Querachse ist lateral und rumpfwärts gerichtet, so daß die kleinere fußachsenseitige Fläche der Gelenkrolle etwas weiter klauenwärts reicht.

An beiden Phalanges primae eines Fußes springt die mediale Hälfte der distalen Gelenkrolle etwas stärker nach hinten vor.

Die beiden **Phalanges secundae** (Abb. 225 m) sind noch deutlicher dreikantig als die Phalanges I, weil der dorsale Rand nicht so breit ist. Der Rand der proximalen

Gelenkvertiefung bildet dorsal einen deutlichen Kronfortsatz (9) und volar seitlich je einen Bandhöcker, von denen der laterale stark nach hinten vorspringt; das mittlere Drittel des volaren Randes ist vertieft. Die Gelenkrolle des distalen Endes ähnelt der der Phalanx I, reicht jedoch dorsal noch ziemlich weit auf den Körper. Die Zehenspaltfläche des distalen Endes besitzt eine tiefe Bandgrube.

Die beiden **Klauenbeine, Phalanges tertiae** (Abb. 225 n), gleichen einer mit der Spitze nach vorn gekehrten, dreiseitigen Pyramide. Die gewölbte Wandfläche und die schwach ausgehöhlte Klauenspaltfläche stoßen in einem gerundeten vorderen (dorsalen) Rande zusammen. Die ganz flache Wandrinne (12) führt nahe dem hinteren Ende des Knochens durch das Wandloch (12′) in das Knocheninnere. Der Rand der zweigeteilten, ziemlich stark ausgehöhlten Gelenkfläche bildet vorn (dorsal) einen starken Streckfortsatz. Der für das Strahlbein bestimmte Teil der Gelenkfläche ist scharf abgesetzt; das Sohlenloch findet sich als Klauenspaltloch (10) an der Klauenspaltfläche; ein kleineres, zu einem Gefäßkanal des Knochens führendes 2. Loch (11) liegt an der Wandfläche nahe dem Streckfortsatze. Die Sohlenfläche dacht sich lateral ab und wird hinten durch eine rauhe, beulenartige Auftreibung zur Anheftung der tiefen Beugesehne von der Gelenkfläche geschieden.

Bei Schaf und Ziege sind die beiden 3. Zehenglieder seitlich so stark zusammengedrückt, daß die Sohlenfläche einen stumpfen, nach hinten breiter werdenden Rand bildet.

Die Wiederkäuer haben **vier Sesambeine der 1. Zehengelenke** (Abb. 225 o), je zwei für jede Gelenkwalze des Mittelfußes, und **zwei Sehnenbeine der 3. Zehengelenke,** je eines für ein Klauengelenk (p).

IV. Skelett der Schultergliedmaße des Schweines.

Die **Scapula** (Abb. 226) ist sehr breit im Verhältnis zur Länge; die *Spina* (d′) erhält durch die starke, beckenwärts umgebogene *Tuberositas spinae* (d) die Gestalt eines Dreieckes; armwärts fällt die Gräte allmählich ab. Das *Collum scapulae* ist sehr deutlich, der *Proc. coracoideus* kaum angedeutet. Der Schulterblattknorpel (a) ist kleiner als bei Pferd und Rind; in ihm finden sich in wechselnder

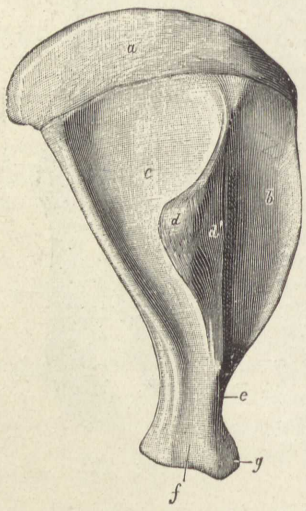

Abb. 226.

Abb. 226. Laterale Fläche der Scapula des Schweines.

a Schulterblattknorpel; b Fossa supraspinata; c Fossa infraspinata; d Tuberositas spinae; d′ Spina scapulae; e Incisura scapulae; f Gelenkende der Scapula; g Tuberositas supraglenoidalis.

Abb. 227. Laterale Fläche des Humerus des Schweines.

a Caput; b kaudaler und b′ kranialer Fortsatz des Tuberculum majus; c Insertionsstelle des M. infraspinatus; d Tuberositas deltoidea, von der sich die Linea anconaea zum Collum humeri in die Höhe zieht; an dieser d′ Insertionsstelle des M. teres minor; e Crista epicondyli lateralis; f laterale Bandgrube; g proximale und h distale Epiphysenlinie.

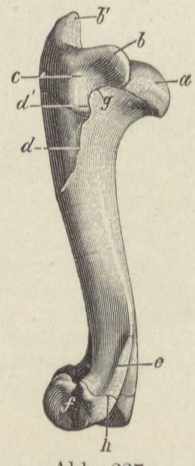

Abb. 227.

Zahl Nervenlöcher zum Durchtritt von Zweigen der Dorsaläste der ersten 4—5 Brustnerven (Hanson [343]). Der Nackenwinkel des Schulterblattes liegt seitlich vom freien Ende des 1. Brustwirbeldornfortsatzes, der Rückenwinkel seitlich vom dorsalen Ende der 3. Rippe, das Gelenkende 2—3 cm halswärts vom ventralen Ende der 1. Rippe.

Der **Humerus** (Abb. 227) ist seitlich zusammengedrückt und verhältnismäßig plump; das *Caput* (a) hat ein deutliches *Collum;* der *Sulcus intertubercularis* liegt an der medialen Seite; das *Tuberculum minus* ist klein, das *Tuberculum majus* durch eine flache Furche in 2 Fortsätze (*Tuberculum majus posterius* und *anterius)* (b und b′) gespalten. Von ihm zieht sich am Übergange der vorderen zur medialen Seite des Knochens die *Crista humeri* herab, die jedoch undeutlich ist (Abb. 174 f, f′). An Stelle der *Crista tuberculi minoris* ist eine umschriebene Stelle vorhanden, die der Armbeinnarbe des Pferdes und Rindes entspricht, aber eben ist; die *Tuberositas deltoidea* (227 d) ist nur ein niedriger Höcker. Die verhältnismäßig schmale *Trochlea* steht horizontal. Die tiefe *Fossa supratrochlearis* wird von der *Fossa olecrani* durch

eine dünne, oft durchlöcherte Knochenplatte getrennt. Die Epiphysenlinien (g und h) bleiben, wie bei allen Röhrenknochen des Schweines, lange Zeit erhalten (s. auch Abb. 174).

Unterarmskelett (Abb. 228). Die Ulna (b) ist erheblich länger als der Radius (a); sie reicht bis zum Carpus, wo sie mit dem Os carpi ulnare artikuliert; beide Knochen liegen eng aneinander, so daß nur im proximalen, seltener auch im distalen Drittel des Radius eine längere, sichtbare, aber relativ enge Unterarmspalte bleibt, doch verwachsen Radius und Ulna nicht knöchern miteinander. Der relativ kurze und plumpe **Radius** (a) ist verhältnismäßig wenig komprimiert und wird am distalen Ende breiter; die Gelenkrolle ist nur in 2 Abschnitte geteilt; die Sehnenrinnen sind undeutlich. Die ebenfalls plumpe, kräftige **Ulna** (b) bedeckt die hintere Fläche des Radius in dessen proximaler Hälfte vollständig. Das proximale Endstück ist lang, die *Incisura semilunaris* (3) durch einen stumpfen Kamm in 2 Hälften geteilt; an sie reihen sich distal 2 kleinere Gelenkflächen zur Artikulation mit dem Radius an (Andeutung einer *Incisura radialis*).

Von den 8 Knochen des **Carpus** (Abb. 228) liegen 4 (c, d, e, f) in der Unterarm- und 4 (g, h, i, k) in der Mittelfußreihe. Das **Cr** (c), **Ci** (d) und das mit der Ulna sich verbindende **Cu** (e) sind in ihrer Form den entspr. Knochen der Wiederkäuer sehr ähnlich. **Ca** (f) ähnelt dem des Pferdes, hat jedoch nur eine Gelenkfläche zur Verbindung mit Cu. Das **C 1** (g) ist sehr klein und kegelförmig, liegt ganz an der volaren Seite und verbindet sich durch eine kleine Gelenkfläche mit **C 2** (h). Dieses ist keilförmig und liegt distal von Cr auf dem Mc 2 und dem medialen Teile von Mc 3. **C 3** (i) ruht auf Mc 3, liegt unter Cr und Ci und hat dorsal und volar fast dieselbe Breite. **C 4** (k) ist der größte Knochen der Mittelfußreihe; es ruht distal von Ci und Cu auf Mc 3 u. 4.

Von den vier Knochen des **Metacarpus,** die zu denen der 2. bis 5. Zehe gehören, sind die beiden mittleren oder **Hauptmittelfußknochen** (m, n) größer als die beiden seitlichen oder **Nebenmittelfußknochen** (l, o).

Der Körper des medialen und des lateralen Hauptmittelfußknochens (Mc 3 u. Mc 4 [m, n]) ist dreikantig. Das proximale Ende von Mc 3, das etwas weiter karpuswärts reicht als das von Mc 4, artikuliert mit C 2, C 3, C 4 und Mc 4; Mc 3 bildet einen zwischen Mc 4 uud C 3 bis zum C 4 sich einschiebenden Fortsatz. An dem etwas weiter zehenwärts liegenden proximalen Ende von Mc 4 sind ähnliche Gelenkflächen zur Verbindung mit Mc 5, Mc 3 und C 4 vorhanden. Das zehenseitige Ende trägt eine Gelenkrolle ähnlich der der Wiederkäuer. Mc 4 reicht etwas weiter zehenwärts herab als Mc 3. Der mediale und der laterale Nebenmittelfußknochen (Mc 2 u. Mc 5 [l, o]) liegen volar und seitlich von den entsprechenden Hauptmittelfußknochen und reichen zehenwärts bis zu deren distalem Drittel, der laterale etwas weiter als der mediale. Der Körper ist seitlich zusammengedrückt, wird aber gegen das distale Ende dicker und

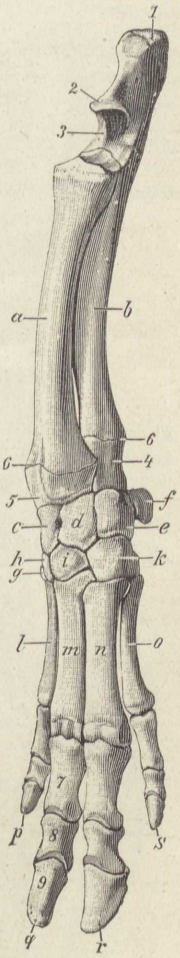

Abb. 228.

Abb. 228. Linkes Unterarm- und Fußskelett des Schweines; von vorn und ein wenig von der lateralen Seite gesehen.
a Radius; b Ulna; c Os carpi radiale; d Os carpi intermedium; e Os carpi ulnare; f Os carpi accessorium; g Os carpale 1; h Os carpale 2; i Os carpale 3; k Os carpale 4; l Os metacarpale 2; m Os metacarpale 3; n Os metacarpale 4; o Os metacarpale 5; p zweite Zehe; q dritte Zehe; r vierte Zehe; s fünfte Zehe. 1 Olecranon; 2 Proc. anconaeus; 3 Incisura semilunaris; 4 Proc. styloideus ulnae; 5 Proc. styloideus radii; 6 distale Epiphysenlinien; 7 Phalanx I, 8 Phalanx II und 9 Phalanx III der 3. Zehe.

mehr dreiseitig. Das proximale Ende hat je eine kleine Gelenkfläche zur Verbindung mit dem entsprechenden Hauptmittelfußknochen und mit C 2 bzw. C 4. Die stark gewölbte distale Gelenkrolle wird in ihrer volaren Hälfte durch einen Einschnitt in 2 Hälften geteilt. Nach Popowa [717] wird auch die 1. Zehe beim Embryo als kurzer mesenchymatöser Strahl angelegt.

Es sind **vier Zehen** (Abb. 228 p, q, r u. s) mit je 3 Gliedern (7, 8 u. 9) vorhanden. Die Phalangen der beiden **Hauptzehen** (q, r) sind beträchtlich größer als die der beiden **Afterzehen** (p, s), mit denen das Schwein nicht auftritt. Sie verhalten sich im wesentlichen wie die Hauptzehen der Wiederkäuer; am 3. Gliede verschmelzen die Zehenspalt- und Sohlenfläche zu einer gewölbten Fläche. Häufig kommt Syndaktylie vor.

Die acht **Sehnenbeine** der 1. Zehengelenke, besonders die 4 Sehnenbeine der Gelenke der 3. und 4. Zehe, verhalten sich ähnlich denen der Wiederkäuer, nur sind sie noch stärker seitlich zusammengedrückt. Die Sehnenbeine der Afterzehen sind viel kleiner als die der Hauptzehen.

V. Skelett der Schultergliedmaße der Fleischfresser.

Die **Scapula** des Hundes (Abb. 45 1, 229 u. 230) ist relativ lang und schmal; die *Spina* (Abb. 229 c) wird ventral immer höher und fällt dann steil ab; sie bildet so ein *Acromion* (e), das als kurzer, stumpfer *Proc. hamatus* bis zur Höhe der Gelenkpfanne vorspringt. Beide Grätengruben (a u. b) sind fast gleich groß. Die sehr flache *Fossa subscapularis* (Abb. 230 a) zeigt deutliche *Lineae musculares* (b, b, b);

die *Facies serrata* (dorsal von c) ist unregelmäßig-viereckig. Der Halsrand ist scharf, stark konvex und biegt etwas lateral um. Der stumpfe Brustrand ist nahe beiden Enden beulenartig verdickt; die distale Verdickung entspricht der *Tuberositas infraglenoidalis hom.* Das *Collum* ist deutlich abgesetzt. *Tuberositas supraglenoidalis* (e) und *Proc. coracoideus* (f) sind klein und nicht deutlich geschieden. Der **Schulterblatt-**

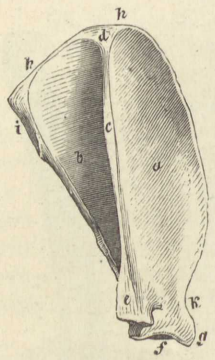

Abb. 229.

Abb. 229. Laterale Fläche der rechten Scapula des Hundes.

a Fossa supraspinata; b Fossa infraspinata; c Spina scapulae; d Anfangsteil von c; e Acromion; f Cavitas glenoidalis; g Tuberositas supraglenoidalis; h, h Basis scapulae; i Ansatzstelle des M. teres major; k Incisura scapulae.

Abb. 230. Mediale Fläche der linken Scapula des Hundes.

a Fossa subscapularis; b, b, b Lineae musculares; c, c Grenzlinie zwischen der Fossa subscapularis und der dorsal von ihr gelegenen Facies serrata; d Cavitas glenoidalis; e Tuberositas supraglenoidalis; f rudimentärer Proc. coracoideus; g For. nutricium.

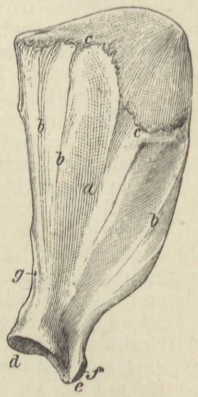

Abb. 230.

knorpel wird durch einen schmalen Knorpelsaum ersetzt. Der Nackenwinkel des Schulterblattes liegt am Ende des 1. Brustwirbeldorns, der Rückenwinkel dicht über dem dorsalen Ende der 4. Rippe, der Gelenkwinkel dicht halswärts vom ventralen Ende der 1. Rippe.

Bei der Katze biegt die Gräte stärker beckenwärts um und geht am distalen Ende in einen längeren *Proc. hamatus* über. Dicht über diesem findet sich noch ein zweiter, fast viereckiger, beckenwärts gekehrter *Proc. suprahamatus*. Der Brustrand ist scharf und etwas aufgebogen. Der Wirbel- und Halsrand gehen bogig ineinander über. Der *Proc. coracoideus* ist deutlich von der Tuberositas supraglenoidalis abgesetzt und relativ lang.

Als Rudiment der **Clavicula** findet sich beim Hund ein kleines, dünnes, unregelmäßig-dreieckiges Knochenstäbchen; dieses ist innig mit einem den M. brachiocephalicus vor dem Schultergelenke quer unterbrechenden Sehnenstreifen, dem Schlüsselbeinstreifen, verbunden. Bei der Katze ist das Schlüsselbeinrudiment ein dünner, länglicher, etwas gekrümmter Knochen im Schlüsselbeinstreifen des genannten Muskels.

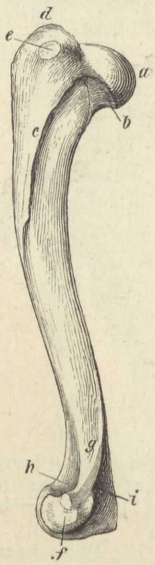

Abb. 231.

Abb. 231. Laterale Fläche des linken Humerus des Hundes.

a Caput humeri; b Collum humeri; c Linea anconaea; d Tuberculum majus; e Insertionsstelle für den M. infraspinatus; f laterale Bandgrube; g Crista epicondyli lateralis; h Fossa coronoidea; i Fossa olecrani.

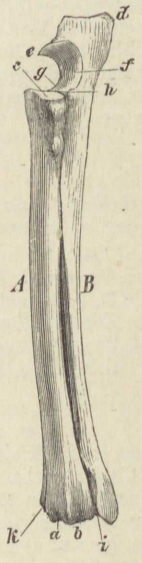

Abb. 232.

Abb. 232. Radius (A) und Ulna (B) des Hundes; dorsolaterale Seite.

a Rinne für den M. ext. carpi radialis; b Rinne für den M. ext. digit. commun.; c Fovea capituli; d Olecranon; e Proc. anconaeus; f Incisura semilunaris; g Proc. coronoideus; h Incisura radialis; i Rinne zwischen Radius und Ulna für den M. ext. digital. lateralis; k Rinne für den M. abductor pollicis long.

Der **Humerus** (Abb. 45 4, 231) liegt beim Hunde weniger als bei den anderen Haustieren der Brustwand an; er ist länger und schlanker, seitlich etwas zusammengedrückt und je nach der Rasse m. o. w. spiralig gedreht und nach vorn gekrümmt. Die *Crista humeri* (Abb. 175 f, f') beginnt am Tuberculum majus (s. S. 120) und reicht bis zum medialen Rande der Trochlea; in ihrer proximalen Hälfte ist sie undeutlich. Die *Tuberositas deltoidea* (f'') ist ebenfalls undeutlich, ebenso die *Crista tuberculi minoris*. Die *Linea anconaea* (Abb. 231 c) tritt deutlich hervor. Das *Caput* (a) besitzt ein deutliches *Collum* (b); das *Tuberculum majus* (d) bildet einen niedrigen, rauhen, am freien Rande etwas konvexen Kamm, das *Tuberculum minus* (Abb. 175 c) eine kleine Beule; zwischen beiden findet sich der breite *Sulcus intertubercularis* (d). Die verhältnismäßig schmale *Trochlea* ist schief gestellt. *Fossa olecrani* (Abb. 231 i) und *supratrochlearis* (h) sind meist durch ein größeres Loch, *Foramen supratrochleare* (Abb. 175 l) verbunden, dessen Anlage nach Frassetto [264] vererbt wird.

Am Humerus der Katze ist eine längliche Spalte vorhanden, die den Knochen über dem medialen Epicondylus durchbohrt (*For. supracondyloideum*). *Fossa olecrani* und *supratrochlearis* sind stets durch eine dünne Knochenplatte getrennt.

Unterarmskelett (Abb. 45 7, 9, 232). Beide Unterarmknochen sind geringgradig beweglich miteinander verbunden, liegen aber so eng und durch so kurze Bandmassen vereinigt aneinander,

daß ein *Spatium interosseum* kaum zu erkennen ist. Da die Ulna (Abb. 232 B) bis zum Carpus reicht, so ist sie länger als der Radius (A). Der relativ lange und nach vorn gekrümmte **Radius** (A) ist von vorn nach hinten zusammengedrückt. Das *Capitulum radii* ist schmaler als das distale Ende und durch ein ziemlich deutliches *Collum radii* vom Körper abgesetzt; es hat eine seichte, fast runde *Fovea capituli* (c) und, von dieser durch einen scharfen Rand getrennt, hinten eine Gelenkfläche, *Circumferentia articularis*, die mit der Ulna artikuliert. Das distale Ende (Abb. 233 1) besitzt nur eine einzige, seicht ausgehöhlte Gelenkfläche zur Verbindung mit dem verschmolzenen Os carpi radiale et intermedium; ihr medialer Rand springt als *Proc. styloideus radii* zehenwärts etwas vor; lateral befindet sich am distalen Endstück die flache, überknorpelte *Incisura ulnaris radii*, die das distale Ende der Ulna aufnimmt; die Sehnenrinnen (Abb. 232 k, a, b, i) sind ziemlich deutlich. Die zehenwärts an Breite und Dicke abnehmende **Ulna** (B) kreuzt fußwärts und lateral die hintere Radiusfläche, deren proximalen Teil sie fast vollständig bedeckt. Das *Olecranon* (d) hat kranial eine breite Rinne, so daß es dreihöckrig erscheint. Der *Proc. anconaeus* (e) springt weit vor; die *Incisura semilunaris* (f) bildet eine durch einen Kamm zweigeteilte Gelenkfläche, deren unterer Rand einen kleineren lateralen und einen größeren medialen Fortsatz, *Proc. coronoideus* (g), bildet; zwischen beiden befindet sich die *Incisura radialis*, die mit der Circumferentia articularis des Radius artikuliert. Das distale Ende, *Proc. styloideus ulnae* (Abb. 233 2), besitzt eine stark gewölbte Gelenkfläche, die auf dem Os carpi ulnare und dem Os accessorium ruht.

Der **Carpus** (Abb. 233 3–8) besteht aus 7 Knochen; in der Unterarmreihe liegen Cr, mit dem Ci verschmolzen ist, Cu und Ca, in der Mittelfußreihe C 1, C 2, C 3 und C 4; **C (r + i)** (Abb. 233 3) hat eine mit dem Radius artikulierende proximale und eine distale Gelenkfläche, die auf allen Knochen der Mittelfußreihe mit Ausnahme des lateralen Teiles von C 4 ruht. **Cu** (4) artikuliert mit der Ulna und mit C 4, Ca, Cr u. Mc 5 und hat lateral einen starken Fortsatz, der zehenwärts bis zum Mittelfuße reicht. **Ca** (5) gleicht einem an beiden Enden etwas aufgetriebenen Zylinder und besitzt Gelenkflächen für Cu und die Ulna. **C 1** ist der kleinste Knochen der Mittelfußreihe und verbindet sich gelenkig mit Cr, C 2 und Mc 1. **C 2** (6) ist keilförmig, ruht auf Mc 2 und verbindet sich mit Cr, C 1 und C 3. **C 3** (7) ist fast doppelt so groß wie C 2, ebenfalls keilförmig und steht mit Cr, C 2, C 4 und mit Mc 3 in Gelenkverbindung. **C 4** (8), der größte Knochen der Mittelfußreihe, hat eine fast fünfeckige Gestalt, ruht auf Mc 5 und Mc 4 und verbindet sich mit Cr, Cu und C 3. Die distalen Gelenkflächen aller Knochen der Mittelfußreihe sind stark ausgehöhlt. — An der volaren Fläche des Carpus befinden sich zwischen beiden Knochenreihen 2 kleine Sesambeine. Ein plattrundliches, kleines 3. Sesambein liegt an der medialen Seite von Cr proximal von Mc 1.

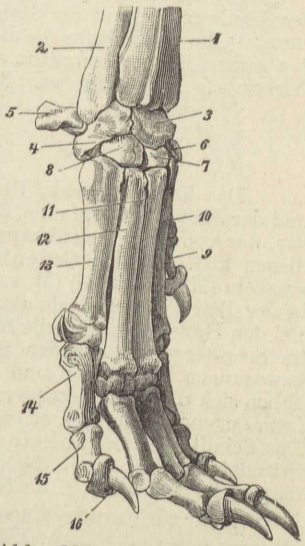

Abb. 233. Rechtes Fußskelett des Hundes; von der lateralen und dorsalen Seite gesehen.

1 Radius; 2 Ulna; 3 Os carpi radiale u. intermedium (verschmolzen); 4 Os carpi ulnare; 5 Os carpi accessorium; 6 Os carpale secundum; 7 Os carpale tertium; 8 Os carpale quartum; 9 Phalanx II der 1. Zehe; 10 Mc 2; 11 Mc 3; 12 Mc 4; 13 Mc 5; 14 Phalanx I, 15 Phalanx II und 16 Phalanx III der 5. Zehe.

Von den 5 **Ossa metacarpalia** ist Mc 1 am kürzesten und vollständig von den übrigen, die eng aneinander gedrängt sind, getrennt. Mc 3 und Mc 4 (Abb. 233 11 u. 12) sind am längsten und reichen am weitesten zehenwärts, während ihr proximales Ende von Mc 2 und Mc 5 (10 u. 13) etwas überragt wird. Das Längenverhältnis der einzelnen Metakarpalknochen verhält sich ungefähr wie 1,0 (Mc 1) : 2,6 (Mc. 2) : 3,0 (Mc 3) : 2,9 (Mc 4) : 2,5 (Mc 5). Der Körper von Mc 3 und Mc 4 ist fast vierkantig, der von Mc 2 und Mc 5 dreieckig, der von Mc 1 rundlich. Die Gelenkflächen am proximalen Ende sind stark gewölbt; die proximalen Enden der Metakarpalknochen sind untereinander gelenkig verbunden. Das distale Ende trägt eine scharf abgesetzte Gelenkwalze, die am Mc 1 durch eine Vertiefung, an den übrigen Metakarpalknochen in der volaren Hälfte durch einen vorspringenden Kamm in zwei seitliche Hälften geteilt wird. Dorsal befindet sich über der Gelenkrolle eine Vertiefung und beiderseits eine Bandgrube.

Die Fleischfresser besitzen **5 Zehen**; von diesen bestehen die viel kürzere 1. Zehe aus 2, die übrigen 4 aus je 3 Gliedern. Mc 1 trägt am distalen Ende eine Gelenkrolle, die mit der distalen der Phalanx I der 2. bis 5. Zehe übereinstimmt, so daß die Wahrscheinlichkeit einer Verschmelzung der Phalanx I der 1. Zehe mit dem Mc 1 naheliegt; immerhin ist es auch möglich, daß Phalanx I und II verschmolzen sind. Phalanx I und II der 3. und 4. Zehe sind in demselben Verhältnis länger als die der 2. und 5. Zehe, wie Mc 3 u. 4 länger sind als Mc 2 u. 5. Die 1. Zehe reicht nicht ganz bis zum distalen Ende von Mc 2 herab. Die **Phalanx prima** (Abb. 233 14) fehlt der 1. Zehe (s. S. 126 und oben), die der 2. bis 5. Zehe ist vierkantig und etwas dorsal gekrümmt, die proximale Gelenkgrube wird volar durch einen Ausschnitt unterbrochen; von den beiden Hälften der distalen Gelenkwalze springt die mediale stärker nach hinten vor. Die etwas kürzere **Phalanx secunda** (15) ähnelt der Phalanx prima; von den beiden Hälften der proximalen Gelenkvertiefung springt die laterale stärker nach hinten vor. Das **Krallenbein, Phalanx tertia** (Abb. 233 16 und 250 d), hat beim Hunde die Gestalt der Kralle, also eines seitlich etwas zusammengedrückten Kegels, der hakenförmig gebogen ist. Nahe der Gelenkfläche ragt die Krallenleiste vor, die das proximale Ende des Zehengliedes umgibt und mit ihm den Krallenfalz (Abb. 250 b) zur Aufnahme des freien Randes der Kralle bildet. Volar hat das proximale Ende den beulenartigen Krallenhöcker (a) und zu dessen beiden Seiten das Krallenloch (c).

Bei der Katze ist das 3. Zehenglied stärker gebogen und seitlich so zusammengedrückt, daß man einen konvexen und einen konkaven Rand und 2 Seitenflächen unterscheiden kann.

Die Fleischfresser haben volar am 1. Zehengelenke der 2. bis 5. Zehe je 2 und an dem der 1. Zehe ein (ausnahmsweise auch 2), mithin im ganzen 9 (ausnahmsweise 10) kleine **Sesambeine.** Die distalen Sesambeine (am 3. Zehengelenk) bleiben knorpelig. Bei der Katze finden sich außerdem an der volaren Seite des 2. Zehengelenkes der 2. bis 5. Zehe noch je ein knorpeliges Sesambein, an dessen Stelle beim Hunde die Schenkel der oberflächlichen Beugesehne verdickt sind. An der dorsalen Seite der 1. und 2. Zehengelenke findet sich bei den Fleischfressern noch je ein kleines, linsenförmiges dorsales Sesambein; sie entstehen durch Druck und Reibung aus Bindegewebe, das über ein faserknorpeliges Stadium zur Verknöcherung gelangen kann (Retterer [741]). Die proximalen dorsalen Sesambeine sind in die Gelenkkapseln eingelagert und bleiben mitunter ganz oder teilweise (bei der Katze stets ganz) knorpelig, während die distalen dauernd knorpelig bleiben und in die Sehnen des M. ext. digit. communis eingelagert sind.

VI. Verbindungen der Knochen der Schultergliedmaße.

Die knöcherne Vereinigung des Schultergürtels mit dem Rumpfskelett fehlt den Haustieren, weil der Schultergürtel auf die Scapula reduziert ist und weil bei einem Satz oder Sprunge des Tieres nach vorwärts die Vorderbeine die niederfallende Last ruckartig aufzufangen haben, während die Hinterbeine den ganzen Körper langsam aufrichten und vorwerfen, wozu die feste Verbindung des Beckens mit der Wirbelsäule notwendig ist. Näheres s. Böker [98].

1. Schultergelenk.

Das **Schultergelenk,** Buggelenk, *Articulatio humeri,* wird gebildet von dem Oberarmbeinkopf und der Schulterblattpfanne, die diesen nicht ganz aufnimmt. Es stellt dem Bau nach ein Kugelgelenk dar, das von einer Gelenkkapsel umgeben wird und dem Hemmungsbänder fehlen. Zu seiner Fixierung dienen kontraktile Gelenksbänder, und zwar die Endigungen der sog. wahren Schultergelenksmuskeln (Mensa [614]) (M. supraspinatus, infraspinatus, subscapularis), die im Stande der Ruhe passiv, in der Bewegung aber als aktiv kontraktile Bänder den Humeruskopf in der Gelenkpfanne festhalten. Bei den Haustieren wird die Schultergliedmaße fast ausschließlich als Stütz- und Gangwerkzeug benützt, im Schultergelenke werden im wesentlichen nur Streckung und Beugung ausgeführt, während Drehbewegungen, Adduktion und Abduktion nur in geringem Grad erfolgen. Dieser veränderten Funktion haben sich die artikulierenden Gelenkflächen angepaßt (der Humeruskopf z. B. hat eine gewisse Walzenform angenommen, d. h. er ist in der Sagittalebene wesentlich mehr gewölbt als in der Transversalebene). Das Schultergelenk funktioniert bei den Tieren also in der Hauptsache als Wechselgelenk, dessen Seitenbänder hier durch die starken Endsehnen des M. infraspinatus (lateral) und subscapularis (medial) dargestellt werden. (S. auch Bugnion [139], Zniniewicz [1065] und Mensa [614].)

Die geräumige **Capsula articularis** (Abb. 234 a) wird durch fibröse und elastische Fasern verstärkt.

Namentlich verlaufen beim Pferd in dem von einem Fettpolster bedeckten vorderen Teile 2 starke, elastische, als Bänder gedeutete Bündel divergierend von der Schulterbeule zum lateralen und medialen Rollhöcker des Humerus (Rosenfeld [767]).

Beim Hunde findet sich außer Verstärkungszügen der Kapselfibrosa ein stets deutliches *Lig. interarticulare,* das an der Schulterbeule entspringt, frei durch die Gelenkhöhle zieht und zwischen Tuberculum minus und Caput humeri unter Verbreiterung gemeinsam mit der Kapsel sich inseriert (Süppel [923]).

2. Ellbogengelenk.

Der Humerus bildet mit dem Unterarmskelett ein vollständiges, beim Pferd und in geringem Maß auch beim Hunde federndes Wechselgelenk, das **Ellbogengelenk,** *Articulatio cubiti,* das nur Beugung und Streckung zuläßt, während Seitwärts- und Drehbewegungen durch die Seitenbänder, durch die ineinandergreifenden Vertiefungen und Erhöhungen der Gelenkflächen und durch das Eingreifen des Proc. anconaeus der Ulna in die Fossa olecrani des Humerus verhindert werden. Die Veranlassung zur Federung des Ellbogengelenkes (s. S. 24) gibt die Form der Gelenkwalze des Humerus, die beim Pferd in dem Teil, der auf die Synovialgrube entfällt, am stärksten gewölbt ist. Die Federung wirkt geringfügigen Beugungen des Gelenkes (z. B. bei Verschiebung des Körperschwerpunktes in kaudaler Richtung) entgegen, ohne daß Muskulatur (M. triceps brachii) in Tätigkeit zu treten braucht (Preziuso [720a] und Richter [752]). Bei Mensch und Fleischfressern gesellt sich zur Articulatio cubiti noch eine **Articulatio radioulnaris proximalis** zwischen der Circumferentia articularis des Radius und der Incisura radialis der Ulna (s. S. 147).

1. Die **Capsula articularis** befestigt sich am Rande der beteiligten Gelenkflächen. Sie bildet eine wenig geräumige Kapsel, die sich mit den Seitenbändern sowie mit den über das Gelenk verlaufenden Muskeln, am festesten mit dem M. anconaeus, flexor und extensor carpi ulnaris verbindet. An der Beugeseite wird sie durch starke Faserschichten, **Lig. obliquum,** verstärkt, das sich über der Fossa coronoidea des Humerus anheftet.

2. Das laterale Seitenband, **Lig. collaterale laterale,** ist kurz und stark, entspringt in der lateralen Bandgrube des Humerus und an dem Bandhöcker über ihr und endet am lateralen Bandhöcker des Radius.

3. Das mediale Seitenband, **Lig. collaterale mediale**, ist beim Pferde schwächer, jedoch länger als das vorige und entspringt in der medialen Bandgrube des Humerus; sein vorderer Schenkel (Abb. 235 1′) endet am medialen Rande des Radius dicht unterhalb der Ellbogenspalte und entspricht nach Schmaltz [841] dem M. pronator teres. Der kürzere und stärkere hintere Schenkel (1) ist das eigentliche mediale Seitenband und endet am medialen Bandhöcker des Radius.

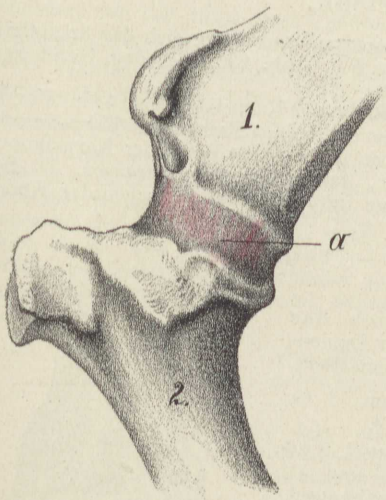

Abb. 234.

Abb. 234. Capsula articularis des Schultergelenkes des Pferdes.

a Gelenkkapsel. 1 Scapula; 2 Humerus.

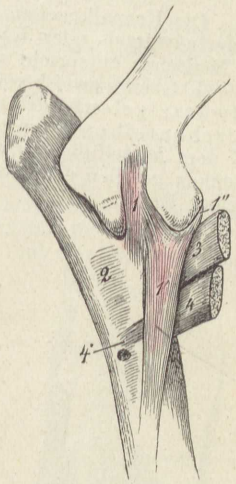

Abb. 235.

Abb. 235. Bänder des linken Ellbogengelenkes des Pferdes; von der medialen Fläche gesehen.

1 kaudaler Schenkel des medialen Seitenbandes, 1′ sein kranialer Schenkel, 1″ dessen Anheftung an der Gelenkrolle des Humerus; 2 mediales Querband der Unterarmknochen; 3 Ende des M. biceps brachii; 4 Ende des M. brachialis, 4′ seine Anheftung.

Bei den übrigen Haustieren spaltet sich das laterale, beim Hund auch das mediale Seitenband in 2 Schenkel, von denen je einer an Radius und Ulna endet. Beim Hund ist noch ein elastisches Band, **Lig. olecrani,** vorhanden, das in der Fossa olecrani am Epicondylus medialis humeri entspringt und am Olecranon zwischen dessen medialem vorderen Höcker und dem Proc. anconaeus endet.

3. Verbindung des Radius mit der Ulna.

1. Die Querbänder, **Lig. transversum laterale et mediale ulnae et radii** (Abb. 233 2), bestehen aus kurzen, weißglänzenden Fasern, die von der lateralen bzw. medialen Fläche (Rande) der Ulna zum lateralen bzw. medialen Rande des Radius reichen.

2. Das **Lig. interosseum** besteht aus kurzen Fasern, die das Spatium interosseum ausfüllen und distal von ihm zwischen Ulna und Radius liegen und mit zunehmendem Alter beim Pferde vollständig verknöchern.

Bei den Fleischfressern fehlen deutliche *Ligg. transversa;* das *Lig. interosseum* ist eine das Spatium interosseum ausfüllende Platte; außerdem findet sich ein **Lig. radii annulare,** das sich am lateralen und am medialen Ende der Incisura radialis ulnae befestigt, unter den Seitenbändern und dem Lig. obliquum liegt und ringförmig den Radius dicht distal von der Fovea capituli umfaßt. An seinen Anheftungsstellen ist es mit der Gelenkkapsel und den Seitenbändern untrennbar verbunden. Es befestigt den Radius an die Ulna, ohne die in der Art. radioulnaris proximalis möglichen Bewegungen (s. unten) zu hindern (Süppel [923]).

Über die Art. radioulnaris proximalis s. S. 146. Die **Art. radioulnaris distalis** wird von der schwachgewölbten Gelenkfläche am Proc. styloideus ulnae und der Incisura ulnaris radii gebildet und von einer sehr engen Gelenkkapsel umgeben.

Die Verbindung der beiden Unterarmknochen ist bei Pferd, Wiederkäuern und Schwein eine vollkommen unbewegliche. Bei den Fleischfressern dagegen sind die Unterarmknochen wie beim Menschen in der Art. radioulnaris proximalis und distalis beweglich miteinander verbunden, und zwar bei der Katze als gutem Kletterer in höherem Grad als beim Hunde (Kolwe [481]). Die Drehbewegungen des Radius um die Ulna erfolgen so, daß in der Art. radioulnaris distalis die Incisura ulnaris radii sich um die Gelenkfläche am Proc. styloideus der feststehenden Ulna und daß das Capitulum radii in der Art. radioulnaris proximalis (in der Incisura radialis ulnae) sich um seine Längsachse dreht. Die Gliedmaßenspitze folgt dabei passiv den Bewegungen des Radius. Beim Menschen wird der Arm für die Beschreibung der einzelnen Teile immer so angenommen, daß der Handrücken nach hinten und der Daumen nach außen gekehrt ist (Supinationsstellung). Wird der Radius nun so gedreht (s. oben), daß der Handrücken nach vorn und der Daumen nach innen gekehrt ist, so gelangt der Arm in Pronationsstellung. Die Bewegungsarten selbst heißen Pronation und Supination. Bei Pronation

sind die Knochen des Unterarms überkreuzt, während sie bei Supination (Mensch, Fleischfresser) parallel stehen. Bei allen Säugetieren ist die Pronation der Schultergliedmaße die Normalstellung (vgl. Handstand beim Menschen!). (Näheres s. Böker [98].)

4. Vorderfußwurzelgelenk.

Die Karpalknochen bilden mit dem Unterarm und Metacarpus und unter sich das komplizierte **Vorderfußwurzel-** oder **Karpalgelenk, Articulatio carpi** *(manus N.)* (Abb. 236), das dem Handgelenke des Menschen entspricht und in folgende 3 Abschnitte zerfällt:

1. Gelenk zwischen dem Unterarm und der proximalen Reihe der Karpalknochen, Arm-Vorderfußwurzelgelenk, *Art. antibrachiocarpea.* 2. Gelenk zwischen den beiden Reihen der Karpalknochen, Zwischenreihengelenk, *Art. intracarpea.* 3. Gelenk zwischen der distalen Reihe der Karpalknochen und dem Mittelfuße, Vorderfußwurzel-Mittelfußgelenk, *Articulatio carpometacarpea.* Zu diesen Gelenken gesellen sich noch Nachbargelenke, *Articulationes intraordinariae*, zwischen den Knochen je einer Reihe.

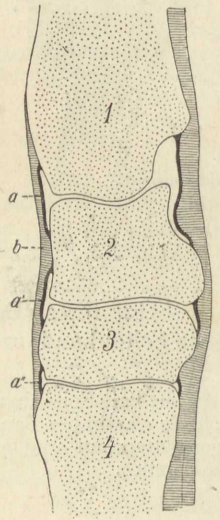

Abb. 236.

Abb. 236. Sagittalschnitt durch das Karpalgelenk des Pferdes zur Demonstration der Gelenkkapsel (halbschematisch).

1 Radius; 2 Os carpi intermedium; 3 Os carpale 3; 4 Metacarpale 3.

a, a′ a″ Synovialis der Gelenkkapsel, und zwar a proximaler, a′ mittlerer und a″ distaler Sack; b Fibrosa der Gelenkkapsel.

Abb. 237. Bänder des linken Karpalgelenkes des Pferdes; von vorn (von der dorsalen Fläche) gesehen.

1 mediales langes Seitenband; 2 mediales kurzes proximales Seitenband; 3 laterales langes Seitenband; 3′ Seitenband zwischen Cu und C 4; 4 dorsales Querband zwischen Cr und Ci; 5 dorsales Querband zwischen Ci und Cu; 6 dorsales Querband zwischen C 3 u. 4; 7 mediales und 8 laterales schiefes Fußrückenband zwischen C 3 und Mc 3; 9 laterales kurzes distales Seitenband.

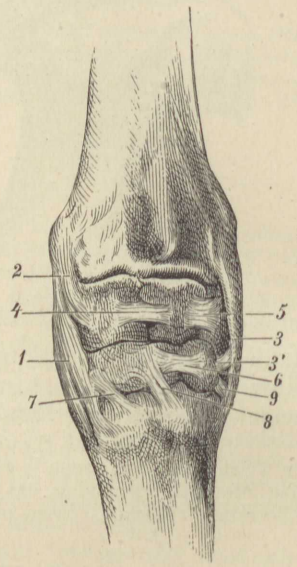

Abb. 237.

ad 1 u. 2. Die beiden ersten Gelenke sind Wechselgelenke, in denen außer Beugung und Streckung bei Beugestellung des Fußes auch sehr geringe Seitwärts- und Drehbewegungen stattfinden können. Im Maximum der Streckung des Karpalgelenkes, d. h. bei senkrechter Stellung des Unterarms und Mittelfußes zum Boden, bilden diese eine gerade Linie; eine Bewegung darüber hinaus wird durch die Straffheit der Bänder an der Beuge- (Sohlen-) Fläche des Carpus, namentlich durch das starke schiefe Fußsohlenband verhindert. Bei stärkster Beugung liegt der Vordermittelfuß beinahe am Unterarme, die proximale Reihe der Karpalknochen ist dann relativ weit von den Knochen des Unterarms und der distalen Reihe entfernt, so daß die Gelenkkapseln gespannt sind und beim Niederstürzen der Tiere leicht verletzt werden. Die Bewegungen im Arm-Fußgelenk erfolgen um eine Drehachse, die quer von einem Bandhöcker des Radius zu dem der anderen Seite geht; sie sind ausgiebiger als die Bewegungen im Zwischenreihengelenke.

ad 3. Die enge Gelenkkapsel, die zahlreichen kurzen Seiten- und Zwischenreihenbänder und die ebene Beschaffenheit der Gelenkflächen machen das Gelenk zwischen der distalen Knochenreihe und dem Metacarpus zu einem straffen Gelenke, dessen Beweglichkeit bei allen Tieren mit Ausnahme der Fleischfresser fast Null ist.

Die Nachbargelenke sind straffe Gelenke, doch können sich die Knochen der Unterarmreihe etwas verschieben, während solche Verschiebungen der Knochen der Metakarpalreihe durch deren straffe Verbindung mit dem Metacarpus beschränkt werden. Die außer beim Pferde vorhandenen schiefen Fußrückenbänder zwischen Unterarm und proximaler und zwischen dieser und distaler Reihe würden die Beugung sehr beschränken, wenn sie nicht elastisch wären. Bei den Wiederkäuern und dem Schweine wird die Verschiebung der Knochen der Unterarmreihe durch den bedeutenden Umfang der seitlichen Gelenkflächen ausgiebiger. Bei den Fleischfressern können stärkere Seitwärts- und Drehbewegungen stattfinden.

Die Bänder des Karpalgelenkes scheiden wir in 2 große Gruppen: a) Lange Bänder, die mehrere Knochen miteinander verbinden, und b) Kurze Bänder, die nur für 2 Knochen bestimmt sind.

a) **Lange Bänder.** 1. Die **Capsula articularis** (Abb. 236); ihre Fibrosa kommt dem ganzen Gelenke gemeinsam zu, während die Synovialis einzelne Säcke (siehe S. 149) bildet. Die

Fibrosa (b) erstreckt sich vom Rande der Gelenkfläche des Radius bis zu dem des Metacarpus und verschmilzt innig mit dem Periost an den freien Flächen der dazwischenliegenden Karpalknochen. Sie ist an der Streck- und Beugefläche des Carpus verdickt. An der Streckseite, wo sie mit der Unterarmfaszie verschmilzt, bildet sie fibröse Scheiden für die über den Carpus ziehenden Strecksehnen *(Lig. carpi dorsale)*. An der Beugeseite ist sie förmlich zu einem *Lig. carpi volare profundum* verdickt; dieses hat an seiner freien Fläche eine glatte, breite Gleitrinne für die Beugesehnen und verschmilzt mit deren Sehnenscheide. Die Synovialis bildet, da sie sich nur am Rande der Gelenkflächen der Knochenreihen ansetzt, folgende 3 Kapseln:

α) den proximalen oder Unterarm-Fußwurzelsack (Abb. 236 a), β) den mittleren oder Zwischenreihensack (a′) und γ) den distalen oder Vorderfußwurzel-Mittelfußsack (a″). Von diesen drei Kapseln ist die proximale viel geräumiger als die mittlere, die distale ist sehr eng; an der Beugeseite sind sie sämtlich sehr straff, an der Streckseite bilden die proximale und mittlere Kapsel lockere Säcke. Die mittlere Kapsel steht zwischen C 3 u. 4 mit der distalen Kapsel in Verbindung. Die Fibrosa der Gelenkkapsel verbindet sich innig mit den Seitenbändern, mit den meisten kurzen Bändern des Carpus und mit den Sehnenscheiden der Zehenstrecker.

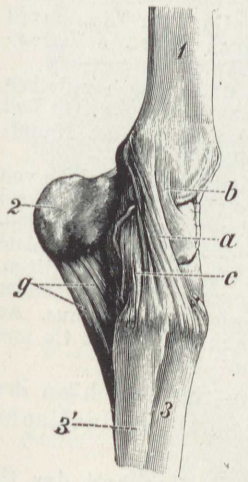

Abb. 238.

Abb. 238. Bänder des linken Karpalgelenkes des Pferdes; von der medialen Fläche gesehen.

a Lig. carpi collaterale mediale longum; b mediales proximales und c mediales distales kurzes Seitenband; g distales Band des Os accessorium. 1 Radius; 2 Os accessorium; 3 Mc 3; 3′ Mc 2.

Abb. 239. Bänder des linken Karpalgelenkes des Pferdes; von der lateralen Fläche gesehen.

a Lig. carpi collaterale laterale longum; b laterales proximales kurzes Seitenband; c Seitenband zwischen Cu und C 4; d laterales distales kurzes Seitenband; e proximales Band des Os accessorium; f Querband zwischen Os accessorium und Os carpi ulnare; g distales Band des Os accessorium; h Querband zwischen Cu und Ci; i Querband zwischen C 3 und C 4. 1 Radius; 2 Os accessorium; 3 Mc 3; 3′ Mc 4.

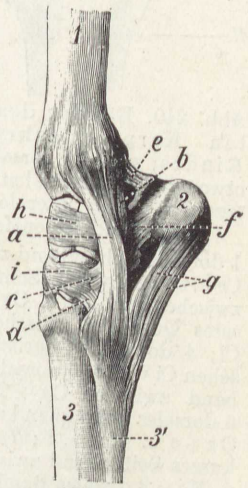

Abb. 239.

2. Das laterale Seitenband, **Lig. carpi collaterale laterale longum** (Abb. 237 3 u. 239 a), entspringt am lateralen Bandhöcker des Radius, heftet sich an Cu und C 4 an und endet am Köpfchen des lateralen Griffelbeins, mit einigen Fasern an der dorsalen Fläche des Mc 3 und mit einem Schenkel an der dorsalen Fläche von C 4.

3. Das mediale Seitenband, **Lig. carpi collaterale mediale longum** (Abb. 237 1 u. 238 a), ist stärker als das vorige, entspringt am medialen Bandhöcker des Radius und endet, allmählich breiter werdend, am Köpfchen des medialen Griffelbeins und an der dorsalen Fläche des proximalen Endes von Mc 3. Ein Teil der Fasern befestigt sich an Cr, C 2 und C 3. In das Ende des Bandes ist häufig C 1 eingeschlossen. Nahe seinem Ursprunge geht ein Schenkel, das proximale mediale kurze Seitenband (Abb. 237 2), ab, das sich an der dorsalen Fläche von Cr befestigt.

Das Bogenband des Carpus, *Lig. carpi volare transversum*, ist eine Fortsetzung der Unterarmfaszie und wird bei den Faszien der Schultergliedmaße abgehandelt.

b) **Kurze Bänder.** Die zahlreichen und nicht immer scharf abgesetzten kurzen Bänder des Carpus werden eingeteilt in: I. **Längsbänder (Ligg. interordinaria)**, und zwar α) **Armfußwurzelbänder**, die Knochen der proximalen Reihe mit den Unterarmknochen, β) **Zwischenreihenbänder**, die Knochen der proximalen mit solchen der distalen Reihe, γ) **Fußwurzelmittelfußbänder**, die Knochen der distalen Reihe mit solchen des Mittelfußes verbinden, und II. **Querbänder (Ligg. intraordinaria)**, die Knochen derselben Reihe vereinigen.

I. Längsbänder. 1. An der lateralen Fläche des Carpus: a) Das proximale laterale kurze Seitenband (Abb. 239 b) verläuft zwischen dem lateralen Bandhöcker des Radius und Cu, ist vom lateralen Seitenbande fast ganz verdeckt und verschmilzt mit ihm. b) Das distale laterale kurze Seitenband (d) entspringt an C 4 und endet am Köpfchen des lateralen Griffelbeins; es ist von der Gelenkkapsel nicht scharf abgesetzt und ebenfalls mit dem lateralen Seitenbande verbunden. c) Noch

schwieriger von diesem ist ein kurzes Seitenband zwischen Cu und C4 (Abb. 237 3′ u. 239 c) zu trennen; unterarmwärts verschmilzt es noch mit dem unter a genannten Bande. d) Das proximale Band des Os accessorium, *Lig. accessorium proximale* (Abb. 239 e), verläuft von der lateralen Bandgrube des Radius quer zum Os accessorium. e) Ein Querband zwischen Os accessorium und Os carpi ulnare, *Lig. accessorium medium* (f). f) Das distale Band des Os accessorium, *Lig. accessorium distale*, ist zweischenklig (g) und reicht von Ca bis zu C4 und zum Köpfchen des Mc 4; die oberflächliche Schicht dieses Bandes fließt mit dem Sehnenschenkel des M. extensor carpi ulnaris zusammen.

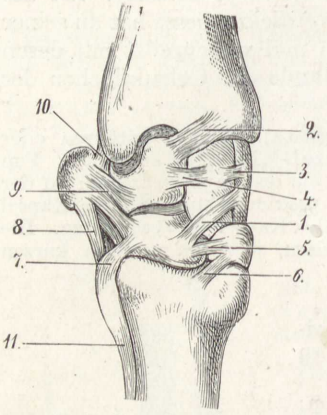

Abb. 240. Bänder des rechten Karpalgelenkes des Rindes; von der dorsalen und etwas von der lateralen Fläche gesehen; das laterale lange Seitenband ist entfernt.

1 dorsales Schrägband zwischen Cr u. C4; 2 dorsales Schrägband zwischen Radius u. Cu; 3 dorsales Querband zwischen Cr u. Ci; 4 dorsales Querband zwischen Ci u. Cu; 5 dorsales Querband zwischen C2 + 3 u. C4; 6 dorsales Schrägband zwischen C2 + 3 u. Mc3 u. 4; 7 laterales kurzes Seitenband zwischen C4 u. Mc5; 8 distales Band des Ca; 9 Querband zwischen Ca u. Cu und Ca u. C4; 10 Band zwischen Ulna und Ca; 11 Querband und distales Band von Mc 5.

2. **An der medialen Fläche des Carpus:** a) Das proximale und b) das distale mediale kurze Seitenband (Abb. 238 b u. c) entsprechen den lateralen kurzen Seitenbändern.

3. **An der Streck- (Fußrücken-) Fläche des Carpus** sind beim Pferde nur 2 schwache Bandzüge da, schiefe Fußrückenbänder des Os carpale 3 und des Os metacarpale 3, *Ligg. obliqua dorsalia* (Abb. 237 7 u. 8), vom C3 schräg lateral zum Mc 3.

4. **An der Beuge- (Fußsohlen-) Fläche des Carpus** werden wohl ein schräges Volarband, *Lig. obliquum volare*, zwischen Crista transversa des Radius und Cr, ein mediales und ein laterales Volarband des Os carpi radiale und des Os carpale 2 u. 3 bzw. des Os carpi ulnare und des Os carpale 3 u. 4 unterschieden, sie verschmelzen aber derart mit dem Lig. carpi volare profundum, daß sie bis auf das schräge Volarband m. o. w. Kunstprodukte darstellen.

5. Das radiale und ulnare innere Band liegen zwischen den Bandgruben der distalen Flächen von C2 und C3 bzw. C3 und C4 und den Bandgruben zwischen den Gelenkflächen des Hauptmittelfußknochens und der beiden Griffelbeine.

II. Querbänder. Alle Knochen jeder Reihe mit Ausnahme von Ca werden durch dorsale und durch innere (Zwischengelenks-) Querbänder, *Ligg. transversa dorsalia* und *intermedia*, verbunden. Die dorsalen (Fußrücken-) Querbänder (Abb. 237 4, 5 u. 6) sind platt und überbrücken den Spalt zwischen den Knochen; die kräftigen, kurzen inneren Querbänder füllen den Raum zwischen den einander zugewendeten rauhen Seitenflächen der Knochen fast ganz aus. An der Beugefläche verbindet ein queres Volarband Ca mit Cu und Ci, ebenso lateral ein Querband Ca mit Cu.

Bei den anderen Haustieren finden sich an der Streckfläche des Carpus folgende etwas elastische Querbänder:

1. Das schräge Dorsalband des Radius und des Os carpi ulnare (Abb. 240 2).

2. Das schräge Dorsalband des Os carpi radiale und Os carpale 4 (Abb. 240 1).

Bei den Wiederkäuern ist das laterale Seitenband schwach; die kurzen Seitenbänder setzen sich deutlicher als beim Pferde von den langen ab. Ein Band verbindet Ca mit dem distalen Ende der Ulna (Abb. 240 10). Da C2 mit C3 verschmolzen ist, fehlen besondere Bänder für C2. Die Volarbänder zwischen Cr bzw. Cu und C3 bzw. C4 sind undeutlich; dagegen verbinden sich Cu durch ein starkes Schrägband, C3 und C4 durch ein plattes, breites, gerades Volarband mit dem Mittelfuße.

Beim Schwein ähneln die Bänder des Carpus denen der Wiederkäuer; es finden sich jedoch mehr Zwischenreihenbänder. Bei Hund und Katze sind die Seitenbänder undeutlich, die Zwischenreihenbänder noch zahlreicher als beim Schweine. Die Zahl der Ligg. intraordinaria wird durch das Fehlen von Ci verringert; dafür finden sich besondere Bänder des C1 und der an der Beugefläche des Carpus gelegenen Sesambeine. Näheres s. Süppel [923].

5. Verbindung der Metakarpalknochen untereinander.

Die kleinen Gelenkflächen zwischen Haupt- und Nebenmittelfußknochen werden in die Vorderfußwurzel-Mittelfußkapsel mit eingeschlossen. Die Griffelbeine verbinden sich mit dem Hauptmittelfußknochen durch kurze Querbänder, *Ligg. intraordinaria metacarpi*, die sich an die einander berührenden rauhen Flächen der Knochen anheften, jede Beweglichkeit dieser untereinander unmöglich machen und im Alter meist verknöchern.

Bei den Wiederkäuern gestattet das Querband (Abb. 240 11) geringe Verschiebungen des lateralen Nebenmittelfußknochens, der durch ein starkes laterales kurzes Seitenband (7) auch mit C4 und durch ein über die Spitze des Knochens hinausgehendes distales Band (11) mit dem Hauptmittelfußknochen

verbunden ist. Zwischen den Mittelfußknochen der beiden Hauptzehen des Schweines bzw. der 2. bis 5. Zehe der Fleischfresser verlaufen Bandfasern, welche die Bewegungen der Mittelfußknochen nicht sehr hindern.

6. Erstes Zehengelenk.

Das Gelenk zwischen Vordermittelfuß und 1. Zehenglied, **erstes Zehengelenk** oder **Fesselgelenk, Articulatio metacarpophalangea** s. **phalangis primae,** wird beim Pferde von der Gelenkrolle des Mc 3 und der Gelenkvertiefung gebildet, die von der proximalen Gelenkfläche der Phalanx I und der Gelenkfläche der Sesambeine hergestellt wird. Es ist ein fast vollkommenes und sehr festes Wechselgelenk; sehr schwache Seitwärtsbewegungen sind nur ausführbar bei extremer Beugestellung der Phalanx I.

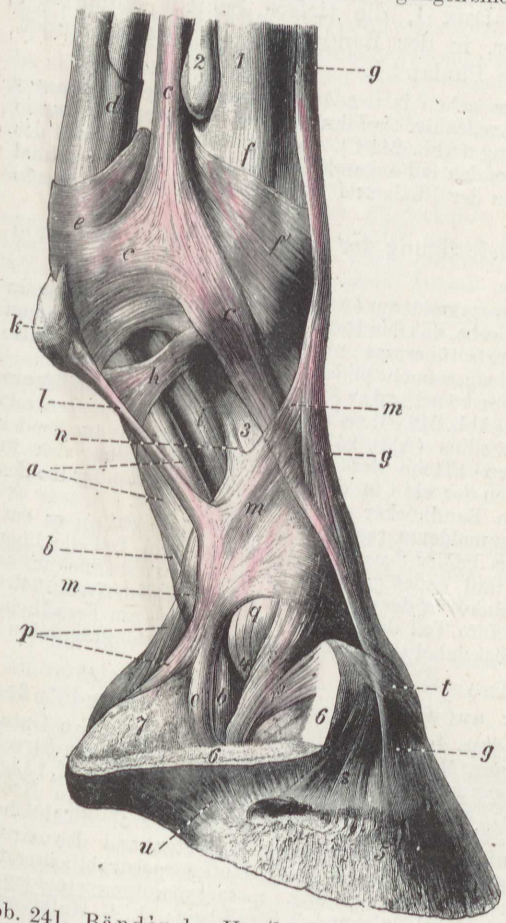

Abb. 241. Bänder des Vorderfußes des Pferdes; Seitenansicht.
a Sehne des M. flexor digit. sublimis; b, b Sehne des M. flexor digit. profundus; c, c, c M. interosseus medius; d proximaler Ring der Sehne des M. flex. digit. sublimis um die Sehne des M. flex. digit. profundus; e Ringband am Fesselgelenk; f Seitenband des Fesselgelenkes; f' Verstärkung der Faszie am Fesselgelenk; g, g, g Sehne des M. extensor digit. comm.; h oberer (proximaler) Schenkel der Fesselplatte; i Lig. sesamoideum obliquum; k Sporn; l Sehne des Sporns; m, m, m Zehenbinde; n seitliche volare Kronfesselbeinbänder; o Hufknorpelfesselbeinband; p Ballenfesselbeinband; q Seitenband des Krongelenkes; r, r' Strahlfesselbeinband; s Seitenband des Hufgelenkes; t Sehnenfasern vom Hufknorpel zur Strecksehne; u Hufknorpelhufbeinband. 1 Mc 3; 2 Griffelbein; 3 Fesselbein; 4 Kronbein; 5 Hufbein; 6, 6 Hufknorpel (abgeschnitten); 7 Strahlkissen.

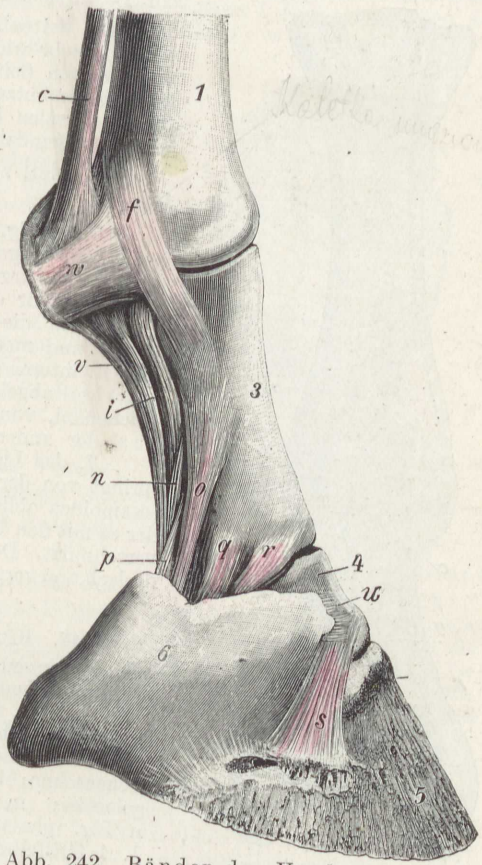

Abb. 242. Bänder des Vorderfußes des Pferdes.
Es ist dieselbe Ansicht dargestellt wie in der vorigen Abbildung, nur sind die oberflächlichen Teile (z. B. Fesselplatte [h], Sehne des Sporns [l], Zehenbinde [m] und die Sehnen der Zehenstrecker und Zehenbeuger) entfernt. Die Bezeichnungen c, f, i, n, o, p, q, r und s und 1—6 beziehen sich auf dieselben Teile wie in Abb. 241 u. Hufknorpelkronbeinband; v Lig. sesamoideum rectum; w Lig. sesamoideum laterale.

1. Die **Capsula articularis** befestigt sich am Rande der das Gelenk bildenden Gelenkflächen; sie zeigt an der Fußsohle eine Ausbuchtung, die sich zwischen M. interosseus medius und Mc 3 ziemlich weit karpal erstreckt (Abb. 247 bei q).

Die Gelenkkapsel kann krankhaft als Fesselgelenksgalle zwischen dem Mc 3, dem M. interosseus medius, dem Seitenrande der Sesambeine und dem Knöpfchen des Griffelbeins vortreten (Abb. 390 i). An dieser Ausbuchtung ist die Kapsel nur dünn, während sie dorsal und seitlich durch fibröse Faserzüge verstärkt wird. Sie verbindet sich innig mit der Sehne des M. extensor digitalis communis; zwischen beiden liegt eine kleine Bursa mucosa.

2. u. 3. Die sehr widerstandsfähigen Seitenbänder, **Lig. collaterale laterale** und **mediale** (Abb. 241 u. 242 f), sind innig mit der Kapsel verbunden und bestehen aus 2 nicht scharf getrennten Schichten, einer schwächeren oberflächlichen und einer stärkeren und kürzeren tiefen Schicht; die erstere entspringt über der Bandgrube von Mc 3 und erstreckt sich bis zum Rande der Gelenkfläche der Phalanx I, die tiefere Schicht entspringt, bedeckt von ersterer, in der Bandgrube von Mc 3 und endet am Bandhöcker der Phalanx I.

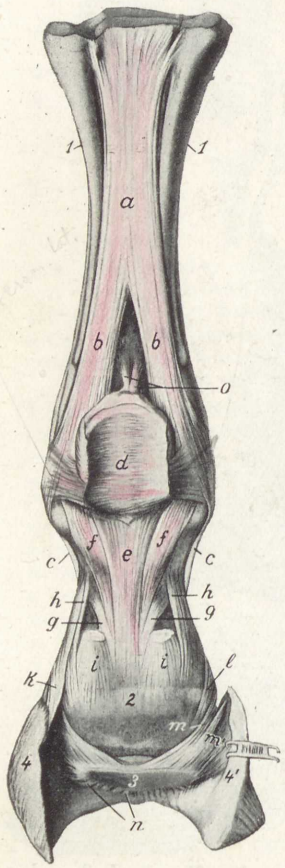

Abb. 243.

Die Seitenbänder gehen in der Achse über das Gelenk hinweg und sind sehr widerstandsfähig. Auf ihnen bildet die verstärkte Faszie einen platten Sehnenzug (Abb. 241 f'), der sich am Bandhöcker des Mc 3 und am entsprechenden Seitenbande der Sesambeine und proximal an der dorsalen Fläche der Phalanx I befestigt und mit dem Bande nicht verschmilzt.

Speziell zur **Befestigung der Sesambeine** dienen folgende Bänder:

4. das **Lig. intersesamoideum** (Abb. 243 d); es besteht aus einem festen, knorpeligen Gewebe, das den Raum zwischen beiden Sesambeinen ausfüllt, sie karpalwärts überragt und so eine etwas ausgehöhlte Gleitfläche für die Beugesehnen bildet.

5. u. 6. die Seitenbänder der Sehnenbeine, **Lig. sesamoideum laterale** und **mediale** (Abb. 242 w); sie sind kurz und verschmelzen mit dem M. interosseus medius (Abb. 243 b); sie entspringen an der der Fußachse abgekehrten Fläche der Sesambeine und teilen sich in 2 Schenkel, von denen der eine in der entsprechenden Bandgrube des Mc 3, der andere am Bandhöcker der Phalanx I endet.

7. das **Lig. sesamoideum rectum** (Abb. 242 v u. 243 e); es entspringt von der Basis beider Sesambeine, bedeckt zum Teil die Ligg. sesamoidea obliqua und endet größtenteils an der Kronbeinlehne, an der es mit den Endschenkeln der oberflächlichen Beugesehne (Abb. 243 i) verschmilzt. Der tiefere Teil des Bandes endet jedoch am Fesselbeindreieck und verschmilzt dabei zum Teil mit den Ligg. sesamoidea obliqua.

Abb. 243. Bänder an der volaren Seite des Pferdefußes. a M. interosseus medius, b, b seine beiden Endschenkel; c, c Unterstützungsschenkel vom M. interosseus zur gemeinschaftlichen Strecksehne; d Lig. intersesamoideum; e Lig. sesamoideum rectum; f, f Ligg. sesamoidea obliqua; g, g mittlere und h, h seitliche volare Kronfesselbeinbänder; i, i abgeschnittene Endschenkel der oberflächlichen Beugesehne; k Hufknorpelfesselbeinband; l Seitenband des Krongelenkes; m Strahlfesselbeinband; m' Hufknorpelstrahlbeinband; n Lig. phalangosesamoideum; o Lig. metacarpointersesamoideum. 1, 1 Griffelbeine; 2 Kronbeinlehne; 3 Strahlbein; 4, 4' Hufknorpel (4' zum größeren Teile weggeschnitten).

8. die **Ligg. sesamoidea obliqua** (Abb. 242 i, 243 f, f u. 245 g, g); sie entspringen von der Basis der Sesambeine und befestigen sich an den Fesselbeinleisten.

9. die **Ligg. sesamoidea cruciata;** sie werden von den beiden vorigen Bändern bedeckt und bestehen aus zwei sich kreuzenden, glatten, glänzenden Bandplatten, die von der Basis jedes Sesambeins entspringen und am Bandhöcker der entgegengesetzten Seite des 1. Zehengliedes enden.

10. die **Ligg. sesamoidea brevia** (Abb. 244 a, a'); sie beginnen an der Basis jedes Sesambeins dicht am gelenkseitigen Rande neben den Ursprungsstellen der gekreuzten Bänder (b), sind schräg vor-, seit- und abwärts gerichtet und enden volar am Fesselbein an und unter dem Gelenkrande; sie kommen zum Vorschein nach Eröffnung des Gelenkes (Lungwitz [578]).

11. das **Lig. metacarpointersesamoideum** (Abb. 243 o); es ist ein vorwiegend elastisches, 2,5 cm langes, 1 cm breites und 0,1 cm dickes Band, das dicht über dem Lig. intersesamoideum an der volaren Fläche des Mc 3 zweischenklig entspringt und mit dem Lig. intersesamoideum verschmilzt (Skoda [884]).

12. Als zweischenkliges Band der Sesambeine wird häufig der sehnige *M. interosseus medius* (s. Myologie) bezeichnet [1]).

Bei den Wiederkäuern stehen die für jede Gelenkrolle des Metacarpus bestimmten Abteilungen der Gelenkkapsel nur volar untereinander in Verbindung. Das laterale

[1]) Betr. Phalangenbänder s. Köhler [472] und Stoß [911].

Seitenband der lateralen und das mediale der medialen Zehe gleichen den entsprechenden Seitenbändern des Pferdes. Außer diesen der Fußachse abgekehrten Seitenbändern finden wir noch 2 achsenseitige interdigitale Seitenbänder, *Ligg. collateralia interdigitalia* (Abb. 249 e).

Sie entspringen in Form eines relativ schmalen Bandes im Zwischenrollausschnitte; dann teilt sich dieses Band in die beiden interdigitalen Seitenbänder, die sich fächerförmig verbreitern und proximal an den einander zugekehrten Flächen der beiden ersten Zehenglieder enden. Der dorsale Teil der Bänder verbindet sich mit den Gelenkkapseln der ersten Zehengelenke.

Außer den interdigitalen Seitenbändern findet sich noch ein Bandapparat, der ein zu starkes Auseinanderweichen der Zehen verhindert.

Er besteht aus: a) einer starken, kurzen, aus sich kreuzenden Fasern zusammengesetzten Bandmasse, die zwischen dem mittleren Teile der zehenspaltseitigen Fläche der Phalanx I der beiden Zehen ausgespannt ist (Zwischenzehenband, *Lig. interdigitale*) (Abb. 246 e, 248 k); es fehlt dem Schafe; b) 2 Bandzügen, *Ligg. phalangosesamoidea* (Abb. 248 e), die von der distalen Seite der Sesambeine entspringen und sich kreuzend proximal an der entgegengesetzten Phalanx I enden. Beide verschmelzen mit den Ligg. sesamoidea obliqua.

Bänder der Sesambeine der Wiederkäuer. a) Das *Lig. intersesamoideum* (Abb. 248 b, b) verbindet alle 4 Sesambeine untereinander und verlängert sich nur wenig proximal über die Sesambeine hinaus. b) Das *Lig. sesamoideum laterale* und *mediale* (c, c) entspringen vom lateralen Sesambeine der lateralen und vom medialen der medialen Zehe und enden im wesentlichen proximal an der Phalanx I der entspr. Zehe; nur ein relativ recht schwacher Bandzug tritt auch an das distale Ende des Mc 3 u. 4. c) Das *Lig. sesamoideum rectum* fehlt. d) Die *Ligg. sesamoidea obliqua* (g) entspringen als 2 kurze, aber starke Bandzüge von der distalen Fläche der beiden je zur 3. und 4. Zehe gehörigen Sesambeine und enden an der volaren Seite der proximalen Bandhöcker der Phalanx I. e) Die *Ligg. sesamoidea cruciata* (f) sind wie beim Pferde nur relativ sehr stark.

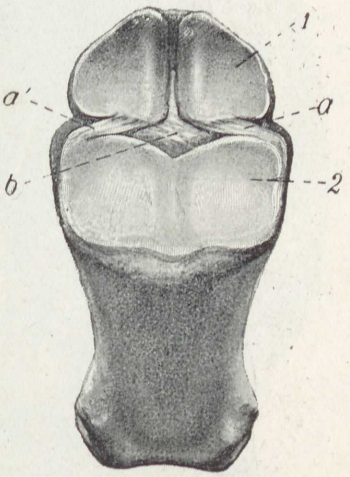

Abb. 244. Ligg. sesamoidea brevia des Pferdes.
a, a' Ligg. sesamoidea brevia; b Bandmasse (Ligg. cruciata und Lig. sesamoideum rectum). 1 Gelenkfläche des Sehnenbeins; 2 proximale Gelenkfläche der Phalanx I.

Beim Schwein erfolgt die Verbindung des Vordermittelfußes mit den ersten Zehengliedern und dieser mit den Sesambeinen durch 4 Gelenkkapseln und 8 Seitenbänder.

Bei den Fleischfressern finden sich an jedem der 5 Metakarpophalangealgelenke eine Gelenkkapsel und zwei nicht scharf begrenzte Seitenbänder; das *Lig. intersesamoideum* und die *Ligg. sesamoidea cruciata* sind vorhanden; ferner entspringt vom distalen Rande der Sesambeine eine nicht scharf begrenzte Bandplatte, die am proximalen Teile der volaren Fläche der Phalanx I endet.

Volar an den ersten Zehengelenken des Hundes findet sich ein Bandapparat (Abb. 252 f, g), der 1. das zu starke Auseinanderweichen der Zehen verhindern und 2. als Aufhängeband des Sohlenballens dienen soll. Er besteht aus je einem Querbande für die 2. und 3. und für die 4. und 5. Zehe (f, f). Diese Querbänder entspringen lateral am proximalen Ende der Phalanx I der 5. und medial am proximalen Ende der Phalanx I der 2. Zehe und am Ringbande des 5. bzw. 2. Metakarpophalangealgelenkes, verlaufen fußachsenwärts und verschmelzen mit dem Ringband an der Vola des 4. bzw. 3. Metakarpophalangealgelenkes (e) und mit dem Aufhängebande des Sohlenballens (g). Dieses entspringt im Sohlenballen und zerfällt in 2 Schenkel, die divergierend rumpf- und seitwärts gehen und mit den volaren Ringbändern des 3. und 4. Metakarpophalangealgelenkes sowie mit den beiden Querbändern verschmelzen und sich proximal seitlich an der Phalanx I der 3. und 4. Zehe anheften.

7. Zweites Zehengelenk.

2. Zehengelenk, Articulatio phalangis secundae; dieses läßt im allgemeinen nur Streckung und Beugung, in der Beugestellung jedoch auch Dreh- und Seitwärtsbewegungen zu.

Das 1. Zehenglied verbindet sich mit dem 2. zu einem Sattelgelenke: **Krongelenk,**

1. Die **Capsula articularis** befestigt sich am Rande der Gelenkwalze des 1. und der Gelenkvertiefung des 2. Zehengliedes (Abb. 247 r).

Sie ist volar dünn und locker, dorsal und seitlich straff und dicker und verbindet sich innig mit den Beugesehnen, den Seitenbändern und mit der gemeinschaftlichen Strecksehne.

2. Die Seitenbänder, **Lig. collaterale mediale** und **laterale** (Abb. 241 u. 242 q), sind sehr stark, aber kurz und mit den Aufhängebändern des Strahlbeins und zum Teil auch mit

der Zehenfaszie verschmolzen. Sie entspringen von der Bandgrube und dem Bandhöcker der Phalanx I und enden, bodenwärts und etwas volar gerichtet, am Bandhöcker der Phalanx II.

3. Die volaren Kronfesselbeinbänder, **Ligg. volaria**, zerfallen in 2 mittlere (Abb. 243 g, g) und 2 seitliche (Abb. 241 n u. 243 h, h). Die mittleren entspringen an der Kronbeinlehne neben dem Lig. sesamoideum rectum, mit dem sie zum Teil auch verschmelzen, und enden teils neben den Ligg. sesamoidea obliqua ungefähr in der Mitte der

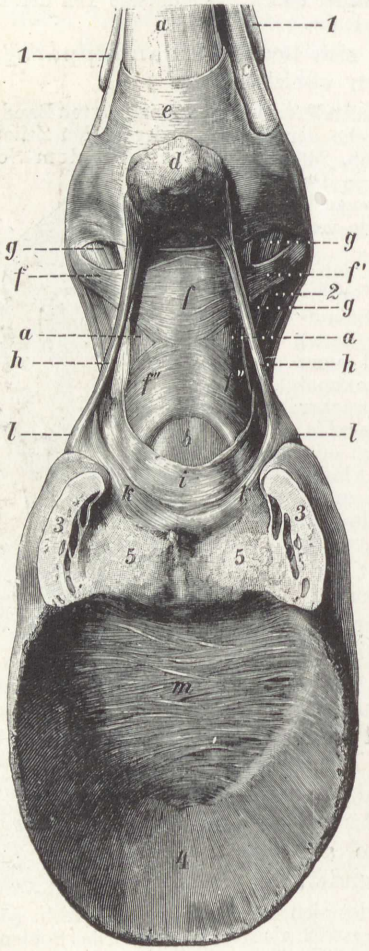

Abb. 245. Bänder an der volaren Seite des Fußes des Pferdes.

a Sehne des M. flexor digitalis sublimis; b Sehne des M. flexor digitalis profundus; c M. interosseus medius; d Sporn; e Ringband; f Fesselplatte, f′, f′ ihre proximalen und f″, f″ ihre distalen Schenkel; g, g Ligg. sesamoidea obliqua; h, h Sehne des Sporns; i Zehenbinde; k, k Ballenfesselbeinband; l, l Hufknorpelfesselbeinband; m gekreuztes Hufknorpelband. 1, 1 Griffelbeine; 2 Fesselbein; 3, 3 Hufknorpel (abgeschnitten); 4 Hufbein; 5, 5 Strahlkissen.

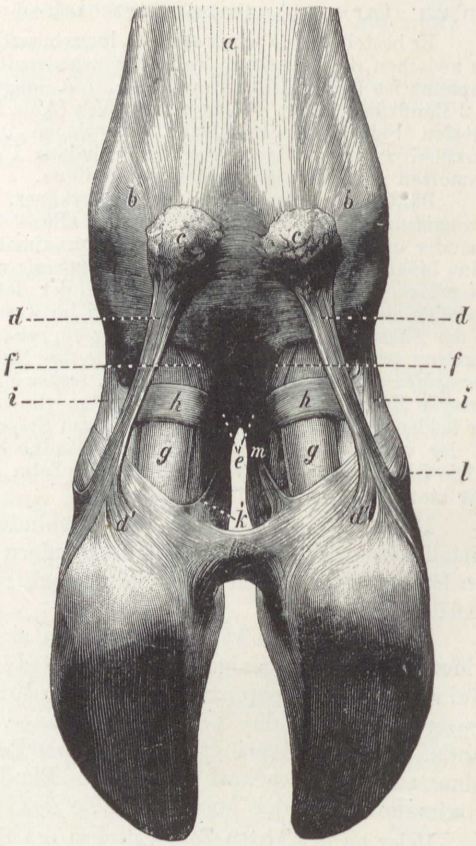

Abb. 246. Bänder an der volaren Seite des Fußes des Rindes.

a Mittelfußfaszie; b, b Ringband am Metakarpophalangealgelenk; c, c Gewebe und d, d, d′, d′ Sehnen der Afterklauen; e Zwischenzehenband; f, f Endschenkel der Sehne des M. flexor digit. sublimis; g, g Endschenkel der Sehne des M. flexor digitalis prof.; h, h Ringbänder; i seitliche Volarbänder des 2. Zehengelenkes; k gekreuztes Zwischenzehenband, k′ seine Insertion am interdigitalen Bandhöcker der Phalanx II; l Sehnenschenkel des M. extensor digiti tertii bzw. quarti proprius; m interdigitales seitliches Volarband des Kronengelenkes.

Fesselbeinleisten, teils am distalen Teile des seitlichen Fesselbeinrandes (dicht über der Bandgrube). Demgemäß zerfällt jedes Band öfter in 2 m. o. w. scharf geschiedene Bänder. Die seitlichen Volarbänder entspringen seitlich an der Kronbeinlehne und zum Teil auch noch am Bandhöcker des Kronbeins und enden ungefähr in der Mitte des Fesselbeinseitenrandes, wobei sie m. o. w. mit der Zehenbinde (s. S. 139) verschmelzen.

Die seitlichen Volarbänder sind schwach, oft aber krankhaft verdickt und dann gegen die Umgebung nicht mehr scharf abgesetzt. Die Volarbänder verschmelzen an der Kronbeinlehne

so innig mit den Endschenkeln der oberflächlichen Beugesehne und dem Lig. sesamoideum rectum, daß sie eine einzige Masse bilden und nur künstlich getrennt werden können.

Bei den Wiederkäuern verbinden sich Phalanx I und II jeder Zehe durch eine Gelenkkapsel und zwei Seitenbänder (Abb. 248 r u. 249 k); letztere sind breit und verschwommen. Außerdem finden sich schwach ausgebildete Bandfasern zwischen den fußachsenseitigen Flächen der zweiten Zehenglieder. Auch bei den Wiederkäuern kommen an jedem 2. Zehengelenke 2 seitliche und 2 mittlere Volarbänder vor.

Die seitlichen Volarbänder des 2. Zehengelenkes (Abb. 246 i u. m, 248 l u. 249 p) entspringen seitlich von der Lehne der Phalanx II und enden an beiden Seitenrändern der Phalanx I; die interdigitalen sind erheblich schwächer und weniger scharf begrenzt. Die mittleren Volarbänder des 2. Zehengelenkes (Abb. 248 n) sind größtenteils zu einer starken Bandmaße verschmolzen, die zwischen den beiden volaren Bandhöckern des proximalen Gelenkrandes der Phalanx II entspringt und mit je einem stärkeren Schenkel an den beiden Seitenrändern der Phalanx I endet. Der dem Zehenspalt abgekehrte Teil dieser Bandmasse verschmilzt mit dem Ende der oberflächlichen Beugesehne (s. diese).

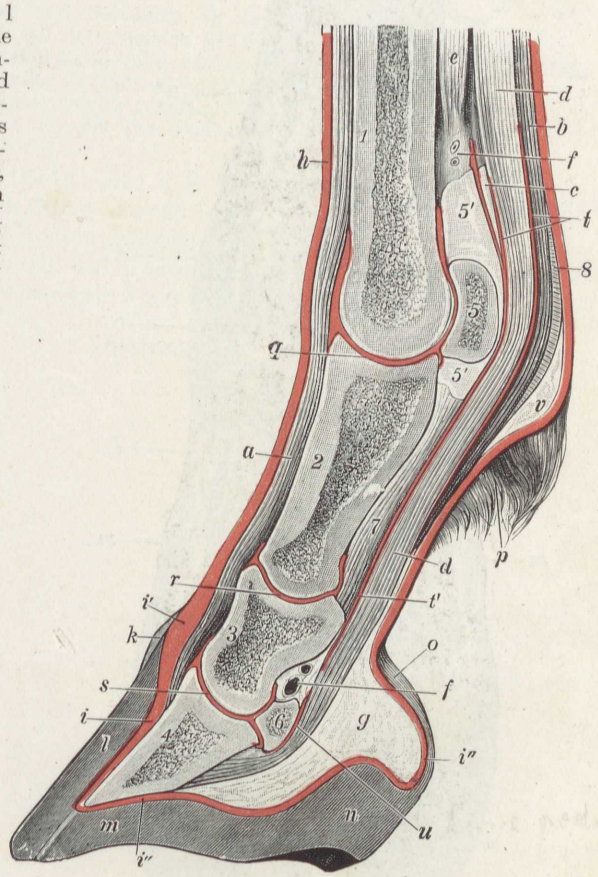

Abb. 247.

Abb. 247. Sagittalschnitt durch die Mitte der Vorderzehe des Pferdes (die äußere Haut und die Hufl ederhaut sowie der Hohlraum der 3 Zehengelenke und die Sehnenscheiden sind durch rote Farbe gekennzeichnet). 1 Mc 3; 2 Phalanx I; 3 Phalanx II; 4 Phalanx III; 5 Sesambein des Metakarpophalangealgelenkes mit 5′, 5′ dem Lig. intersesamoideum; 6 Sesambein des Hufgelenkes; 7 Lig. sesamoideum rectum; 8 Ringband am Metakarpophalangealgelenk. a Sehne des M. ext. digit. comm.; b oberflächliche Beugesehne, c ihr Ringgurt um d die tiefe Beugesehne; e M. interosseus medius; f, f Gefäße; g Strahlpolster; h äußere Haut, die sich in i, i′, i″ die Hufl ederhaut fortsetzt (i Wandlederhaut, i′ Kronlederhaut, i″, i″ Sohlen- und Strahllederhaut); k Hornsaum; l Hornwand; m Hornsohle; n Hornstrahl (Hahnenkamm); o Hornballen; p Kötenschopf; q Fesselgelenk; r Krongelenk; s Hufgelenk; t, t′ Sehnenscheiden der Beugesehnen; u Bursa podotrochlearis; v Sehnen und Fettgewebe.

Beim Schweine gleicht die Verbindung des 1. und 2. Zehengliedes der beiden Hauptzehen der der Wiederkäuer. Ebenso verbinden sich Phalanx I u. II der Afterzehen durch eine Gelenkkapsel und durch undeutlich von dieser abgesetzte Seitenbänder. Die übrigen Bänder sind rudimentär. Bei den Fleischfressern verbinden sich das 1. und 2. Zehenglied durch je eine Gelenkkapsel und 2 Seitenbänder.

Über die Aufhängebänder der Zehenballen s. diese.

8. Drittes Zehengelenk.

Phalanx II und III verbinden sich zu einem Sattelgelenke: **Hufgelenk, 3. Zehengelenk, Articulatio phalangis tertiae,** dessen Beweglichkeit nur gering ist und dessen Drehachse quer durch die Gelenkwalze der Phalanx II läuft. Das Gelenk wird vervollständigt durch das Strahlbein.

1. Die **Capsula articularis** (Abb. 247 s) befestigt sich am Rande der Gelenkwalze des Kronbeins und der vom Huf- und Strahlbeine gebildeten Gelenkvertiefung.

Zwischen dem volaren Rande der Gelenkfläche des Hufbeins und dem konvexen Rande, *Margo ligamenti,* des Strahlbeins wird sie durch starke Faserzüge, das Strahlhufbeinband, **Lig. phalangosesamoideum** (Abb. 243 n), verstärkt. Die Gelenkkapsel ist dorsal und an den Seiten straff und dick und verbindet sich innig mit der Strecksehne und den Seitenbändern des Gelenkes; volar bildet sie eine dünnhäutige, lockere Ausbuchtung, die sich an der Phalanx II weit fesselbeinwärts erstreckt und mit der tiefen Beugesehne innig verbunden ist.

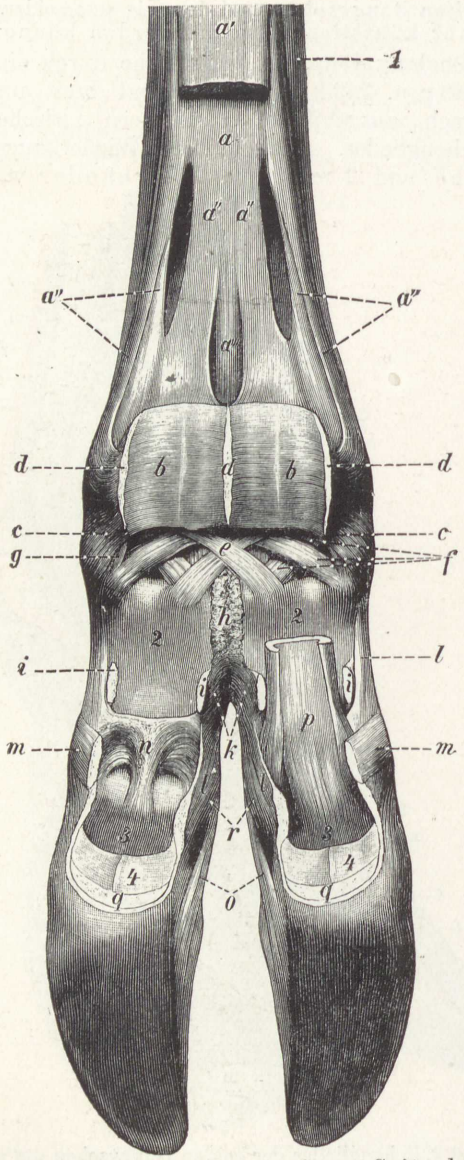

Abb. 248. Bänder an der volaren Seite des Fußes des Rindes nach Entfernung der Beugesehnen.

a M. interosseus medius, a′ das von ihm zur Sehne des M. flexor digit. sublimis gehende Unterstützungsband (abgeschnitten), a″, a″, a‴, a″ seine seitlichen Schenkel, a‴ sein mittlerer Schenkel; b, b Lig. intersesamoideum; c, c Seitenbänder der Sesambeine; d Ringband der Sesambeine (abgeschnitten); e Lig. phalangosesamoideum; f Ligg. sesamoidea cruciata; g Lig. sesamoideum obliquum; h u. i, i, i Ringbänder (abgeschnitten); k Zwischenzehenband; l seitliche Volarbänder des 2. Zehengelenkes; m, m gekreuzte Zwischenzehenbänder (abgeschnitten); n mittlere Volarbänder des 2. Zehengelenkes; o interdigitale Zehenbänder; p Sehne des M. flexor digit. sublimis (abgeschnitten); q Endschenkel der Sehne des M. flex. digit. profundus (abgeschnitten); r interdigitale Seitenbänder der 2. Zehengelenke. 1 Metacarpus; 2, 2 Phalanx I; 3, 3 Phalanx II; 4, 4 distales Sesambein.

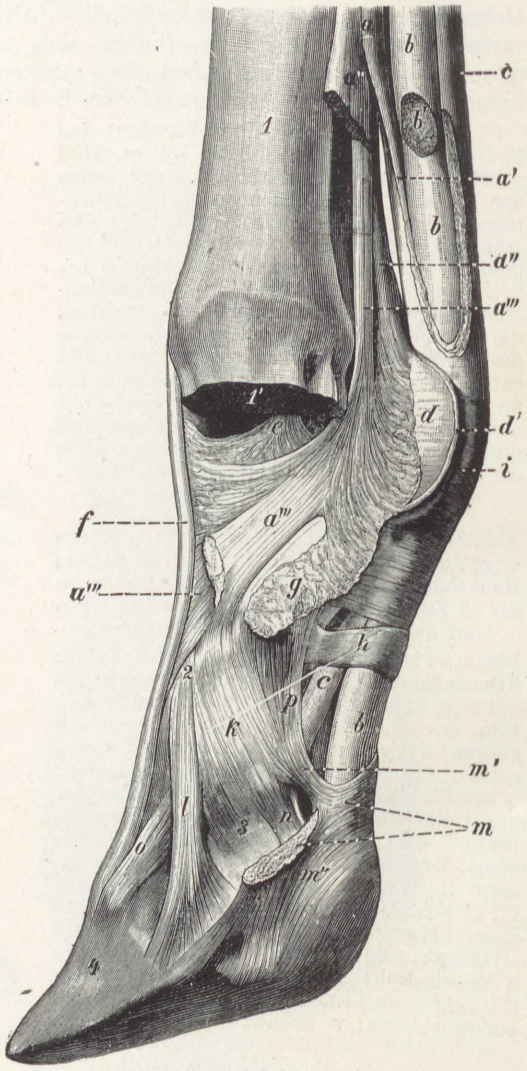

Abb. 249. Rechter Fuß des Rindes mit Bändern; interdigitale Seitenansicht; eine Zehe ist entfernt.

a M. interosseus medius, a′ sein Verstärkungsschenkel zum M. flexor dig. sublimis (z. T. abgeschnitten), a″, a″ seine seitlichen Schenkel, a‴, a‴ seine mittleren Schenkel; b, b, b′ Endschenkel der Sehne des M. flexor dig. prof. (der mediale [b′] ist abgeschnitten); c, c Sehne des M. flexor dig. sublimis; d, d′ Zwischengleichbeinband (abgeschnitten); e interdigitales Seitenband des Metakarpophalangealgelenkes; f Sehne des M. extensor digit. comm.; g Zwischenzehenband; h Ringband am ersten Zehenglied; i Ringband an der volaren Seite des Metakarpophalangealgelenkes; k Seitenband des 2. Zehengelenkes; l interdigitales Zehenband; m gekreuztes Zwischenzehenband (z. T. abgeschnitten), m′ seine Insertion an der Phalanx II, m″ sein Ende am distalen Sesambein; n Aufhängeband des Strahlbeins; o vorderes elastisches Band; p seitliches Volarband des 2. Zehengelenkes. 1 Metacarpus; 1′ Gelenkrolle (abgesägt); 2 Phalanx I; 3 Phalanx II; 4 Phalanx III.

2. u. 3. Die kurzen und starken Seitenbänder, **Lig. collaterale laterale** und **mediale** (Abb. 222$_5$ und 241 s), entspringen in den Bandgruben der Phalanx II, werden hufbeinwärts allmählich etwas breiter und enden in den Bandgruben der Phalanx III; sie verbinden sich mit dem Hufknorpel.

4. Die Aufhängebänder des Strahlbeins, Strahlfesselbeinbänder, **Lig. sesamoideum collaterale laterale** und **mediale** (Abb. 241 r, r′, 242 r u. 243 m), sind starke, elastische Bänder.

Sie entspringen am proximalen Rand und besonders an den seitlichen Enden des Strahlbeins und enden an der dorsalen Fläche des Fesselbeins in und proximal von der distalen Bandgrube, nachdem sie sich vorher mit einem Teil ihrer Fasern an der Phalanx II befestigt haben und z. T. mit den Seitenbändern des Krongelenkes verschmolzen sind. Ein Teil der Bandfasern geht auch an die der Fußachse zugekehrte Fläche des Hufknorpels (Abb. 241 r′).

5. Über das Hufknorpel-Strahlbeinband s. S. 139.

Bei den **Wiederkäuern** finden sich außer der Gelenkkapsel und den Seitenbändern am letzten Zehengelenke (Klauengelenk) an jeder Zehe noch ein laterales und mediales Zehenband und die gekreuzten Zwischenzehenbänder.

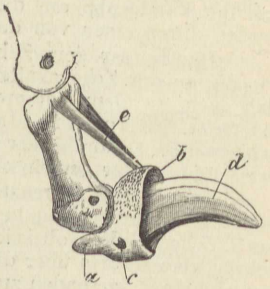

Abb. 250. Elastischer Bandapparat der Kralle des Hundes. a Krallenhöcker; b Krallenleiste mit Krallenfalz; c Krallenloch; d Phalanx tertia; e elastische Bänder (Ligamenta dorsalia).

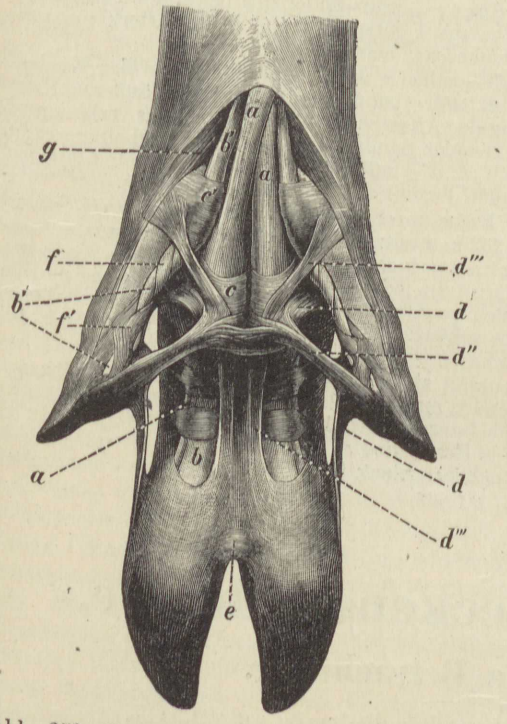

Abb. 251. Volare Bänder des rechten Vorderfußes des Schweines.
a, a Sehne des M. flexor digit. sublimis; b Sehne des M. flexor digit. profundus, b′ b′ ihr an die mediale Afterzehe tretender Schenkel; c, c′ Ringbänder am Metakarpophalangealgelenk der medialen Hauptzehe bzw. Afterzehe; d, d′, d″, d‴ Bandapparat der Afterklauen; e gekreuztes Zwischenklauenband; f, f′ Spiralband um die Beugesehne der Afterklauen; g Abzieher der Afterklauen.

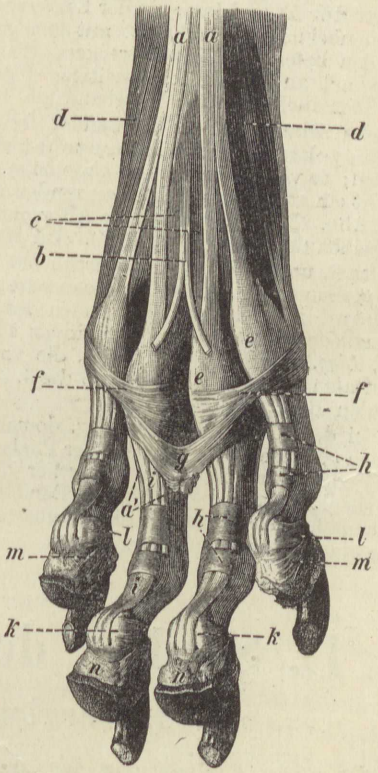

Abb. 252. Plantare Bänder des Hinterfußes des Hundes.
a, a, a′ Sehne des M. flexor digit. pedis sublimis; b von der tiefen Beugesehne zum Sohlenballen gehender Sehnenzug; c Mm. lumbricales; d, d Mm. interossei; e, e Ringbänder am 1. Zehengelenk; f Querband; g Aufhängeband des Sohlenballens; h Ringband am 1. Zehenglied und am 2. Zehengelenk; i, i Sehne des M flexor digit. pedis profundus; k distales Sesambein, l, l sein Aufhängeband; m Aufhängeband des Zehenballens; n Zehenballen.

Von den **Zehenbändern** ist das laterale Band der medialen Zehe und das mediale Band der lateralen Zehe dem Zehenspalte zugekehrt; sie liegen also interdigital (Abb. 248 o u. 249 l). Sie sind deutlich abgesetzt, bei erwachsenen Rindern 6—8 mm breit und 2—4 mm dick und reichen von der Bandgrube am distalen Ende der Phalanx I bis zum Gelenkrande des 3. Zehengliedes; sie werden durch einen von der Bandgrube des 2. Zehengliedes entspringenden Schenkel verstärkt.

Die an der dem Zehenspalt abgewandten Seite liegenden Zehenbänder verhalten sich ähnlich wie die an der Zehenspaltseite, sind aber dünner, verbreitern sich gegen ihr Ende hin und inserieren sich auch an dem entsprechenden distalen Sesambeine. Unter dem interdigitalen Zehenbande liegt jederseits das vordere elastische Band (Franck [599]); es entspringt (Abb. 249 o) von dem fußachsenseitigen Bandhöcker am distalen Ende der Phalanx II und endet am Streckfortsatze des Klauenbeins und an der gemeinschaftlichen Strecksehne.

Die starken **gekreuzten Zwischenzehenbänder,** *Ligg. interdigitalia cruciata* (Abb. 246 k und 249 m, m′ u. m″), entspringen beim Rinde von dem dem Zehenspalt abgewandten Bandhöcker proximal am 2. Zehengliede, wobei sie mit den entspr. Seitenbändern des 2. Zehengelenkes verschmelzen, und laufen schräg klauenwärts über die Sehne des tiefen Zehenbeugers zum Zehenspalte, wo sie sich kreuzen und verschmelzen; sie enden zum kleineren Teil am interdigitalen Ende des distalen Sesambeins ihrer Seite und mit einem schwächeren Zuge an der interdigitalen Fläche der Phalanx II (Abb. 246 k′ u. 249 m′), zum größeren Teil jedoch nach Kreuzung mit dem der anderen Seite an der dem Zehenspalt abgekehrten Seite des anderseitigen Klauen-Sesambeins.

Beim Schafe stellen die gekreuzten Zwischenzehenbänder einen einfachen Bandzug dar, der von der interdigitalen Fläche der Phalanx II und III und des distalen Sesambeins der einen Seite zu der der anderen Seite reicht.

Die distalen Sesambeine besitzen schwache, gelbe, elastische Aufhängebänder; außerdem sind sie seitlich durch kurze Bandzüge an das Klauenbein befestigt.

Die Afterklauen werden durch einen Sehnenzug, der von der verstärkten Mittelfußfaszie (siehe S. 258) abzweigt, außerdem beim Rinde jederseits durch einen starken, scharf begrenzten Bandstrang, der Sehne der Afterklaue, in der Lage erhalten. Diese geht von jeder Afterklaue zum distalen Sesam- und Klauenbein und verschmilzt mit den gekreuzten Zwischenzehenbändern und der Sehne des entsprechenden besonderen Zehenstreckers. Sie fehlt dem Schafe, dafür findet sich bei ihm ein Bandzug, der proximal an der fußachsenseitigen Fläche der Phalanx I entspringt und in die Afterklaue ausstrahlt, aber auch noch am Ringband am 1. Zehengelenke sich befestigt.

Beim **Schwein** ähneln die Bänder des 2. und 3. Zehengliedes der Hauptzehen denen der Wiederkäuer; die gekreuzten Zwischenzehenbänder (Abb. 251 e) sind aber fest mit der äußeren Haut verbunden; sie verhalten sich sonst wie beim Schafe. Von den Afterzehen, deren Bänder sehr verkümmert sind, geht ein aus starken, sich kreuzenden Zügen bestehender Bandapparat aus; sein Verhalten ergibt sich aus Abb. 251: er verbindet die Afterzehen unter sich (d, d″), mit den Hauptzehen (d′) und mit den Klauenbeinen der Hauptzehen (d‴). Am Hinterfuße fehlt der mit d‴ bezeichnete Bandzug.

Das 2. und 3. Zehenglied werden bei **Hund** und **Katze** durch eine Gelenkkapsel und zwei Seitenbänder verbunden. Die distalen Sesambeine (Abb. 252 k) besitzen je 2 nicht scharf begrenzte Aufhängebänder (l), die von den Enden des Sesambeins entspringen und seitlich am distalen Ende des 2. Zehengliedes enden. Außerdem finden sich beim Hund an jeder Zehe zwei gelbe, elastische **dorsale Bänder,** *Ligg. dorsalia* (Abb. 250 e), die von den beiden proximalen Bandhöckern des 2. Zehengliedes zum dorsalen Teile der Krallenleiste des 3. Zehengliedes gehen und dieses so aufrichten, daß es mit der Spitze den Boden nicht berührt.

Bei der Katze sind die Ligg. dorsalia einschenklig; sie entspringen an dem der Fußachse zugekehrten proximalen Bandhöcker der Phalanx II und enden medial an der Krallenleiste; außerdem findet sich an jeder Kralle noch ein elastischer Zug, der vom lateralen distalen Bandhöcker der Phalanx II zur Krallenleiste geht. Durch beide Bänder kann das 3. Zehenglied so weit zurück und lateral gezogen werden, daß es sich dem 2. Gliede anlegt. Das letzte Zehengelenk ist wegen der dorsalen elastischen Bänder ein federndes Wechselgelenk.

D. Skelett der Beckengliedmaße.

I. Vergleichende Betrachtung.

Über die Einteilung des Skelettes der Beckengliedmaße vgl. S. 117.

Der **Beckengürtel,** *Cingulum extremitatis pelvinae (inferioris N.)*, besteht aus den beiden Hüftbeinen, *Ossa coxae* (s. S. 159), die in der bei jugendlichen Tieren knorpeligen, mit zunehmendem Alter verknöchernden Beckenfuge, *Symphysis pelvis,* beim Menschen nur in der Schambeinfuge, *Symphysis ossium pubis* (s. S. 160), miteinander verbunden sind. Zwischen die beiden Hüftbeine schiebt sich dorsal das Kreuzbein derart ein, daß die Wirbelsäule an der Beckengliedmaße aufgehängt erscheint und ein geschlossener Knochenring entsteht. Dieser Knochenring (Hüftbeine mit Kreuzbein) bildet das Beckenskelett oder knöcherne Becken, *Pelvis,* und umschließt die Beckenhöhle, *Cavum pelvis* (s. S. 171).

Infolge des auf den Beckengürtel als proximalen Abschnitt des kaudalen Brückenpfeilers (s. S. 29) einwirkenden Vertikaldruckes und Horizontalschubes, aus denen sich eine kaudoventral gerichtete Resultante ergibt, ist der Beckengürtel stumpfwinklig zur Wirbelsäule gerichtet; dieser nach Tierart, Rasse usw. und individuell verschieden große Winkel beträgt nach Sussdorf [930] 145—155°.

Die **Gliedmaßensäule** und die **Gliedmaßenspitze** bestehen aus ebenso vielen Knochenreihen wie die der Schultergliedmaße. Dem Humerus entspricht das Os femoris, dem Unterarmskelett das Unterschenkelskelett, dem Vorderfuße der Hinterfuß. Die zehenwärts vom Tarsus gelegenen Knochen sind auch in der Form den entsprechenden der Schultergliedmaße sehr ähnlich. An jeder Beckengliedmaße findet sich noch die Kniescheibe, für die an der Schultergliedmaße ein Analogon fehlt. Die Gelenke der Beckengliedmaße weichen von denen der Schultergliedmaße dadurch wesentlich ab, daß das Hüft-, Knie- und Tarsalgelenk umgekehrt gewinkelt sind wie das Schulter-, Ellbogen- und Karpalgelenk, und daß das Tarsal- (Sprung-) Gelenk nicht einen gestreckten, sondern einen stumpfen, nach vorn (dorsal) offenen Winkel bildet. Die stärkere Winkelung der der Vorwärtsbewegung dienenden Beckengliedmaße gegenüber der namentlich zum Stützen des Körpers und zum Tragen des Körpergewichtes bestimmten Schultergliedmaße ermöglicht durch Öffnen dieser Winkel eine große Schubkraft auf die Wirbelsäule.

a) Der **Gliedmaßengürtel**[1]) (Abb. 42, 44, 45, 56, 281—283, 298 u. 302) setzt sich aus den beiden Hüftbeinen, *Ossa coxae*, zusammen (s. S. 158). Jedes Hüftbein besteht aus 1. dem Darmbeine, 2. dem Schambein und 3. dem Sitzbeine. Diese drei Knochen stoßen in der Beckenpfanne, *Acetabulum*, aneinander und sind bei ganz jungen Individuen hier durch Knorpel und Schaltknochen getrennt; mit zunehmendem Alter verwachsen aber die Knochen derart, daß Grenzlinien nicht mehr sichtbar sind.

ad 1. Das **Darmbein, Os ilium** (Abb. 42 D, 44 16 45 15 56 w, 281—283 D, 298 a u. b, 302 h u. i), bildet den kraniodorsalen Abschnitt des Beckengürtels. Sein breiterer, an der Wirbelsäule liegender dorsaler Teil, der Darmbeinflügel, *Ala ossis ilium*, verjüngt sich nach der Gelenkpfanne hin zur Darmbeinsäule, *Corpus ossis ilium*. Der kraniale Rand des Darmbeins, der Darmbeinkamm, *Crista iliaca*, ist bei Mensch, Hund, Katze und Schwein konvex und wulstig, bei den Wiederkäuern und dem Pferde konkav und scharf. Der laterale Rand ist mäßig, der mediale Rand stark ausgehöhlt; dieser bildet den großen Hüftbeinausschnitt oder Darmbeinausschnitt, *Incisura ischiadica major*. Lateraler und kranialer Rand stoßen im lateralen Darmbeinwinkel, medialer und kranialer Rand im medialen Darmbeinwinkel zusammen. Am lateralen Darmbeinwinkel ist das Darmbein verdickt zum Hüfthöcker, *Tuber coxae (Spina iliaca anterior N.)*. Beim Menschen und undeutlich auch bei Fleischfressern, Schaf und Ziege kann man am Tuber coxae einen kraniodorsalen und einen kaudoventralen Höcker, *Spina iliaca anterior superior et inferior N.*, unterscheiden, die durch eine sehr flache *Incisura semilunaris* geschieden sind. Beim Pferd ist der Hüfthöcker in einen 11—14 cm langen Kamm mit einem kraniomedialen und einem kaudolateralen Winkel ausgezogen. Bei den übrigen Haustieren ist das Tuber coxae einheitlich, jedoch ebenfalls in die Länge gezogen und etwas verdickt. In ähnlicher Weise ist das Darmbein auch am medialen Darmbeinwinkel verdickt zum Kreuzhöcker, *Tuber sacrale (Spina iliaca post. N.)*, der bei Mensch, Hund, Katze, Schaf und Ziege einen kranialen und kaudalen Winkel *(Spina iliaca posterior sup.* und *inf. N.)* und zwischen beiden ebenfalls eine Incisura semilunaris erkennen läßt. Bei den übrigen Haustieren ist er einheitlich und bei Pferd und Rind dorsal aufgebogen. Am Übergange des medialen Darmbeinrandes in die dorsale Kante des lateralen Sitzbeinrandes findet sich ein rauher, langgezogener Kamm, der Pfannenkamm, *Spina ischiadica*; er ist bei Pferd und Karnivoren niedrig und wulstig, bei den Wiederkäuern und dem Schweine relativ hoch und scharf, beim Menschen dornartig.

Die Außenfläche, *Facies glutaea*, des Darmbeins ist bei Mensch und Pferd dorsal, bei den Wiederkäuern infolge einer steileren Sagittalstellung des Darmbeins dorsolateral und bei Schwein, Hund und Katze fast lateral gekehrt und mit mehreren Muskelleisten versehen. Man unterscheidet beim Menschen 1. die *Linea glutaea anterior*, die von der Spina iliaca anterior sup. im Bogen zur Incisura ischiadica major zieht, 2. eine *Linea glutaea posterior*, die von der Spina iliaca post. inf. fast senkrecht zur Crista iliaca

[1]) Die Rassenunterschiede und die Beckenmaße werden nicht näher beschrieben, zumal da letztere bedeutenden Schwankungen unterworfen sind; eingehende Angaben findet man in den im Literaturverzeichnis unter 147, 216, 222, 453, 676, 689, 839, 845, 930, 971 und 1067 angegebenen Arbeiten.

ansteigt, und 3. eine *Linea glutaea inferior,* die von der vorderen Incisura semilunaris zur Mitte der Incisura ischiadica major geht. Diese 3 Muskelleisten finden wir auch beim Hunde (S. 182). Bei den übrigen Haustieren kommt nur eine *Linea glutaea (anterior)* vor. Bei Schwein und Rind verläuft sie fast parallel dem ventrolateralen Rande des Darmbeins, beim Schweine jedoch näher dem Tuber sacrale, beim Rinde näher dem lateralen Rande. Beim Pferd erstreckt sie sich in flach konvexem Bogen von der Mitte der Crista iliaca zur Mitte der Incisura ischiadica major. Bei Pferd und Rind ist die Oberfläche des Darmbeinflügels mäßig, bei Schwein, Schaf und Ziege etwas stärker ausgehöhlt und bei Hund und Katze grubig vertieft.

Die Innen- oder Höhlenfläche des Darmbeins, *Facies pelvina,* ist bei Mensch und Pferd ventral, bei den Wiederkäuern ventromedial und bei den übrigen Haustieren fast medial gekehrt; ihr ventrolateraler Teil ist glatt und dient dem M. iliacus zum Ansatze, *Facies muscularis (Fossa iliaca N.)*; ihr dorsomedialer Teil dagegen ist rauh und uneben und zur Verbindung mit dem Kreuzbeine bestimmt, *Tuberositas iliaca.* Ein kleiner Teil der letzteren, der von Gelenkknorpel überzogen ist, ist ohrmuschelförmig gestaltet, *Facies auricularis,* und artikuliert mit der entsprechenden Gelenkfläche des Kreuzbeinflügels, während der übrige Teil der Tuberositas iliaca Muskeln und Bändern zum An-

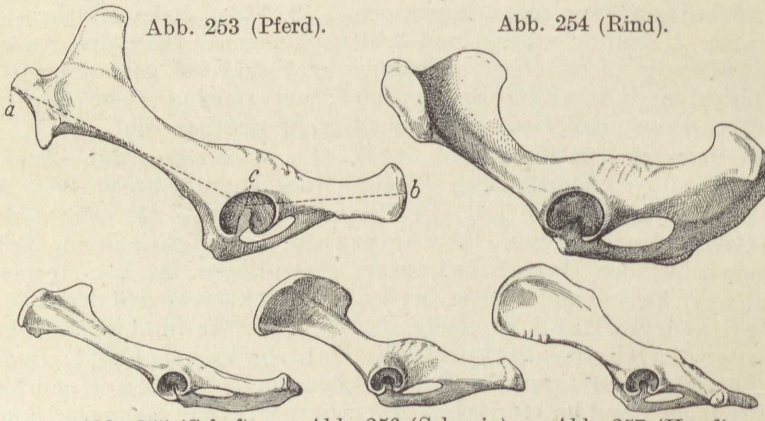

Abb. 253 (Pferd). Abb. 254 (Rind).

Abb. 255 (Schaf). Abb. 256 (Schwein). Abb. 257 (Hund).

Abb. 253. Becken vom Pferde
„ 254. „ „ Rinde
„ 255. „ „ Schafe
„ 256. „ „ Schweine
„ 257. „ „ Hunde

von der Seite gesehen (halbschematisch) zur Demonstration des Längenverhältnisses des kranial vom Acetabulum gelegenen Beckenteils (a—c in Abb. 253) zu dem kaudal vom Acetabulum gelegenen Beckenabschnitte (b—c in Abb. 253) der einzelnen Tierarten.

satze dient. Ein rauher Kamm trennt die Tuberositas iliaca von der Facies muscularis, die beim Menschen wesentlich größer als jene ist. Von der Facies auricularis zieht die Darmschambeinleiste, *Crista iliopectinea,* zum Schambeinkamme; sie ist nur beim Hund in ganzer Ausdehnung deutlich; etwa in ihrer Mitte findet sich bei Pferd, Wiederkäuern und Schwein als flache, meist längliche Knochenbeule der Psoashöcker, *Tuberculum psoadicum,* der dem Menschen und dem Hunde fehlt und bei der Katze als kurzer, scharfer Kamm auftritt. Beim Menschen entspricht der Crista iliopectinea der Tiere die stumpfe *Linea arcuata,* die sich von der Facies auricularis über die Innenfläche des Schambeins bis zum Tuberculum pubicum (s. S. 161) hinzieht. Am ventrolateralen Rande der Darmbeinsäule bemerkt man dicht über dem Acetabulum 2 kleine Gruben für den Ursprung des M. rectus femoris.

ad 2. Das **Schambein, Os pubis** (Abb. 56 w', 281—283 Sch, 298 m u. n, 302 p u. q), bildet den kranioventralen Abschnitt des Beckengürtels und besteht aus dem Pfannenteile, *Corpus,* einem von diesem ausgehenden Pfannenaste, *Ramus acetabularis (sup. N.),* und einem im rechten Winkel zu diesem stehenden Fugenaste, *Ramus symphysicus (inf. N.),* der bei Mensch und Tier etwa in der Längsachse des Individuums liegt. Beide Äste stoßen median mit denen der anderen Seite in der Schambeinfuge, *Symphysis ossium pubis,* zusammen und beteiligen sich an der Begrenzung des verstopften Loches, *For. obturatum* (s. S. 161). Am Schambein unterscheidet man eine beim Menschen vor- und abwärts,

bei den Tieren rein ventral gekehrte und etwas gewölbte Außenfläche, *Facies externa,* und eine beim Menschen kaudodorsal, bei den Tieren direkt dorsal gekehrte Höhlenfläche, *Facies pelvina,* ferner einen verdickten kranialen Rand, Schambeinkamm, *Pecten ossis pubis.* An ihm bemerkt man direkt neben der Medianebene beim Menschen die Schambeinbeule, *Tuberculum pubicum* (zur Insertion des M. rectus abdominis); bei Pferd und Fleischfressern befindet sie sich an der ventralen Seite des Ramus acetabularis; bei Wiederkäuern und Schwein ist sie als gesonderter Vorsprung nicht vorhanden. Ein 2. Höcker, die Kammbeule, *Eminentia iliopectinea,* findet sich lateral am Pecten; beim Menschen stellt sie eine kleine Erhöhung an der Innenfläche der Grenze zwischen Darm- und Schambein dar. Von der Eminentia iliopectinea zieht die *Crista iliopectinea* zur Facies auricularis des Darmbeins (s. S. 160).

ad 3. Das **Sitzbein, Os ischii** (Abb. 42 Si, 44 18, 45 17, 56 w″, 281—283 S, 298 p, p′, 302 v, w), bildet den kaudoventralen Teil des Beckengürtels und stößt bei den Tieren in der Sitzbeinfuge, *Symphysis ossium ischii,* an das der anderen Seite; es besitzt eine etwas gewölbte *Facies externa* und eine bei dem Pferde, den Karnivoren und dem Schweine mäßig, bei den Wiederkäuern hingegen stark ausgehöhlte, der Beckenhöhle zugekehrte *Facies pelvina,* ferner einen medialen, einen kaudalen und einen lateralen Rand. Bei den Tieren bildet der mediale Rand mit dem der andern Seite die *Symphysis ossium ischii* und der kaudale Rand den konkaven Sitzbeinausschnitt, *Arcus ischiadicus,* der bei Schwein und Wiederkäuern erheblich tiefer ist als bei Pferd und Fleischfressern. Beim Menschen fließen der mediale und der kaudale Rand zusammen und bilden den dem Arcus ischiadicus der Tiere entsprechenden *Arcus pubis N.,* der sehr tief ist und median bis zur Symphysis ossium pubis reicht (Abb. 56 27). Der laterale Rand ist konkav; seine dorsale Kante stellt den kleinen Hüftbeinausschnitt, *Incisura ischiadica minor,* dar, der beim Menschen einen kleineren Einschnitt zwischen Spina ischiadica und Tuber ischiadicum bildet. Wo lateraler und kaudaler Sitzbeinrand zusammenstoßen, ist der Knochen verdickt zum Sitzbeinhöcker, *Tuber ischiadicum.* Er bildet beim Menschen eine langgezogene Beule, bei Pferd, Hund und Katze einen wulstigen Kamm mit einem lateralen und medialen Winkel und beim Schwein einen kaudal gerichteten stumpfen Fortsatz, der an der ventrolateralen Seite einen kleineren, stumpfen zweiten Fortsatz trägt; bei den Wiederkäuern geht er in 3 abgestumpfte Fortsätze aus. Kranial hilft das Sitzbein das For. obturatum begrenzen. Ähnlich wie am Schambein unterscheidet man am Sitzbeine den Pfannenteil, *Corpus,* den von hier aus kaudal sich erstreckenden Pfannenast, *Ramus acetabularis (superior N.),* den kranial an das Schambein grenzenden medialen Teil als Fugenast, *Ramus symphysicus (inferior N.),* und schließlich noch bei den Tieren die Sitzbeinplatte, *Tabula ischiadica,* d. h. den Teil, der durch die Verschmelzung der beiden Sitzbeinäste entsteht und kaudal vom For. obturatum liegt.

Das **verstopfte Loch, Foramen obturatum** (Abb. 281 w, 283 x, 298 o, 302 s), ist ein großes Loch in der ventralen Beckenwand und wird vom Scham- und Sitzbein umschlossen; sein kranialer Teil ist beim Menschen durch 2 kleine Höcker, *Tuberculum obturatum posterius* und *anterius,* etwas schärfer abgesetzt als *Sulcus obturatorius*; er ist bei den Haustieren nur angedeutet, da die Tubercula fehlen oder sehr schwach sind. Die von den 3 Beckenknochen gebildete **Beckenpfanne,** *Acetabulum* (Abb. 282 u. 283 y u. z, 298 u, 302 o), besitzt medial den Pfannenausschnitt, *Incisura acetabuli,* der sich nach dem Zentrum der Gelenkpfanne hin in die rauhe Bändgrube, *Fossa acetabuli,* fortsetzt. Die Incisura acetabuli ist bei Mensch, Pferd und Fleischfressern breit, bei Schwein und Wiederkäuern dagegen schmal und zum großen Teil von einem Vorsprunge der Facies lunata überbrückt; die Fossa acetabuli ist bei Wiederkäuern, Schwein und Fleischfressern tief und erweitert, bei Mensch und Pferd flach und wenig oder gar nicht (Pferd) erweitert. Der übrige, m. o. w. halbmondförmige Teil der Gelenkpfanne, *Facies lunata,* ist mit Knorpel überzogen.

Der kranial von der Pfanne gelegene Beckenabschnitt verhält sich zu dem kaudal von ihr gelegenen bei Pferd und Hund wie 5 : 3, bei Schaf und Ziege 3 : 2, beim Schweine 4 : 3 und beim Rind 1 : 1 (Abb. 253—257).

Über das **Becken als Ganzes,** die **Beckenhöhle,** die **Beckendurchmesser** und die **Geschlechtsunterschiede** s. S. 171.

b) Die **Gliedmaßensäule.** 1. Das **Oberschenkelbein, Os femoris** (Abb. 258—262; zur Ergänzung dienen Abb. 42 O, 44 19, 45 18, 56 x, 286—288, 299 u. 303) [1]), das beim stehenden Menschen senkrecht steht, ist bei den Haustieren schräg kranioventral gerichtet und bildet mit dem Becken einen kranial offenen Winkel von 90—110° und mit dem Unterschenkelskelett

[1]) Die Größe der Knochen der Beckengliedmaße zeigt nach Rasse usw. große Schwankungen. Nähere Angaben findet man in den im Literaturverzeichnis unter 147, 216, 453, 689, 845, 971 und 1067 angegebenen Arbeiten.

ansteigt, und 3. eine *Linea glutaea inferior,* die von der vorderen Incisura semilunaris zur Mitte der Incisura ischiadica major geht. Diese 3 Muskelleisten finden wir auch beim Hunde (S. 182). Bei den übrigen Haustieren kommt nur eine *Linea glutaea (anterior)* vor. Bei Schwein und Rind verläuft sie fast parallel dem ventrolateralen Rande des Darmbeins, beim Schweine jedoch näher dem Tuber sacrale, beim Rinde näher dem lateralen Rande. Beim Pferd erstreckt sie sich in flach konvexem Bogen von der Mitte der Crista iliaca zur Mitte der Incisura ischiadica major. Bei Pferd und Rind ist die Oberfläche des Darmbeinflügels mäßig, bei Schwein, Schaf und Ziege etwas stärker ausgehöhlt und bei Hund und Katze grubig vertieft.

Die Innen- oder Höhlenfläche des Darmbeins, *Facies pelvina,* ist bei Mensch und Pferd ventral, bei den Wiederkäuern ventromedial und bei den übrigen Haustieren fast medial gekehrt; ihr ventrolateraler Teil ist glatt und dient dem M. iliacus zum Ansatze, *Facies muscularis (Fossa iliaca N.)*; ihr dorsomedialer Teil dagegen ist rauh und uneben und zur Verbindung mit dem Kreuzbeine bestimmt, *Tuberositas iliaca.* Ein kleiner Teil der letzteren, der von Gelenkknorpel überzogen ist, ist ohrmuschelförmig gestaltet, *Facies auricularis,* und artikuliert mit der entsprechenden Gelenkfläche des Kreuzbeinflügels, während der übrige Teil der Tuberositas iliaca Muskeln und Bändern zum An-

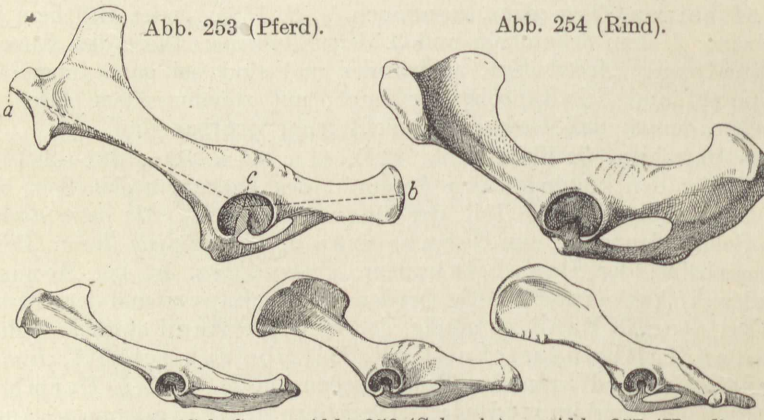

Abb. 253 (Pferd). Abb. 254 (Rind).

Abb. 255 (Schaf). Abb. 256 (Schwein). Abb. 257 (Hund).

Abb. 253. Becken vom Pferde
„ 254. „ „ Rinde
„ 255. „ „ Schafe
„ 256. „ „ Schweine
„ 257. „ „ Hunde

von der Seite gesehen (halbschematisch) zur Demonstration des Längenverhältnisses des kranial vom Acetabulum gelegenen Beckenteils (a—c in Abb. 253) zu dem kaudal vom Acetabulum gelegenen Beckenabschnitte (b—c in Abb. 253) der einzelnen Tierarten.

satze dient. Ein rauher Kamm trennt die Tuberositas iliaca von der Facies muscularis, die beim Menschen wesentlich größer als jene ist. Von der Facies auricularis zieht die Darmschambeinleiste, *Crista iliopectinea,* zum Schambeinkamme; sie ist nur beim Hund in ganzer Ausdehnung deutlich; etwa in ihrer Mitte findet sich bei Pferd, Wiederkäuern und Schwein als flache, meist längliche Knochenbeule der Psoashöcker, *Tuberculum psoadicum,* der dem Menschen und dem Hunde fehlt und bei der Katze als kurzer, scharfer Kamm auftritt. Beim Menschen entspricht der Crista iliopectinea der Tiere die stumpfe *Linea arcuata,* die sich von der Facies auricularis über die Innenfläche des Schambeins bis zum Tuberculum pubicum (s. S. 161) hinzieht. Am ventrolateralen Rande der Darmbeinsäule bemerkt man dicht über dem Acetabulum 2 kleine Gruben für den Ursprung des M. rectus femoris.

ad 2. Das **Schambein, Os pubis** (Abb. 56 w', 281—283 Sch, 298 m u. n, 302 p u. q), bildet den kranioventralen Abschnitt des Beckengürtels und besteht aus dem Pfannenteile, *Corpus,* einem von diesem ausgehenden Pfannenaste, *Ramus acetabularis (sup. N.),* und einem im rechten Winkel zu diesem stehenden Fugenaste, *Ramus symphysicus (inf. N.),* der bei Mensch und Tier etwa in der Längsachse des Individuums liegt. Beide Äste stoßen median mit denen der anderen Seite in der Schambeinfuge, *Symphysis ossium pubis,* zusammen und beteiligen sich an der Begrenzung des verstopften Loches, *For. obturatum* (s. S. 161). Am Schambein unterscheidet man eine beim Menschen vor- und abwärts,

bei den Tieren rein ventral gekehrte und etwas gewölbte Außenfläche, *Facies externa*, und eine beim Menschen kaudodorsal, bei den Tieren direkt dorsal gekehrte Höhlenfläche, *Facies pelvina*, ferner einen verdickten kranialen Rand, Schambeinkamm, *Pecten ossis pubis*. An ihm bemerkt man direkt neben der Medianebene beim Menschen die Schambeinbeule, *Tuberculum pubicum* (zur Insertion des M. rectus abdominis); bei Pferd und Fleischfressern befindet sie sich an der ventralen Seite des Ramus acetabularis; bei Wiederkäuern und Schwein ist sie als gesonderter Vorsprung nicht vorhanden. Ein 2. Höcker, die Kammbeule, *Eminentia iliopectinea*, findet sich lateral am Pecten; beim Menschen stellt sie eine kleine Erhöhung an der Innenfläche der Grenze zwischen Darm- und Schambein dar. Von der Eminentia iliopectinea zieht die *Crista iliopectinea* zur Facies auricularis des Darmbeins (s. S. 160).

ad 3. Das **Sitzbein, Os ischii** (Abb. 42 Si, 44 18, 45 17, 56 w″, 281—283 S, 298 p, p′, 302 v, w), bildet den kaudoventralen Teil des Beckengürtels und stößt bei den Tieren in der Sitzbeinfuge, *Symphysis ossium ischii*, an das der anderen Seite; es besitzt eine etwas gewölbte *Facies externa* und eine bei dem Pferde, den Karnivoren und dem Schweine mäßig, bei den Wiederkäuern hingegen stark ausgehöhlte, der Beckenhöhle zugekehrte *Facies pelvina*, ferner einen medialen, einen kaudalen und einen lateralen Rand. Bei den Tieren bildet der mediale Rand mit dem der andern Seite die *Symphysis ossium ischii* und der kaudale Rand den konkaven Sitzbeinausschnitt, *Arcus ischiadicus*, der bei Schwein und Wiederkäuern erheblich tiefer ist als bei Pferd und Fleischfressern. Beim Menschen fließen der mediale und der kaudale Rand zusammen und bilden den dem Arcus ischiadicus der Tiere entsprechenden *Arcus pubis N.*, der sehr tief ist und median bis zur Symphysis ossium pubis reicht (Abb. 56 27). Der laterale Rand ist konkav; seine dorsale Kante stellt den kleinen Hüftbeinausschnitt, *Incisura ischiadica minor*, dar, der beim Menschen einen kleineren Einschnitt zwischen Spina ischiadica und Tuber ischiadicum bildet. Wo lateraler und kaudaler Sitzbeinrand zusammenstoßen, ist der Knochen verdickt zum Sitzbeinhöcker, *Tuber ischiadicum*. Er bildet beim Menschen eine langgezogene Beule, bei Pferd, Hund und Katze einen wulstigen Kamm mit einem lateralen und medialen Winkel und beim Schwein einen kaudal gerichteten stumpfen Fortsatz, der an der ventrolateralen Seite einen kleineren, stumpfen zweiten Fortsatz trägt; bei den Wiederkäuern geht er in 3 abgestumpfte Fortsätze aus. Kranial hilft das Sitzbein das For. obturatum begrenzen. Ähnlich wie am Schambein unterscheidet man am Sitzbeine den Pfannenteil, *Corpus*, den von hier aus kaudal sich erstreckenden Pfannenast, *Ramus acetabularis (superior N.)*, den kranial an das Schambein grenzenden medialen Teil als Fugenast, *Ramus symphysicus (inferior N.)*, und schließlich noch bei den Tieren die Sitzbeinplatte, *Tabula ischiadica*, d. h. den Teil, der durch die Verschmelzung der beiden Sitzbeinäste entsteht und kaudal vom For. obturatum liegt.

Das **verstopfte Loch, Foramen obturatum** (Abb. 281 w, 283 x, 298 o, 302 s), ist ein großes Loch in der ventralen Beckenwand und wird vom Scham- und Sitzbein umschlossen; sein kranialer Teil ist beim Menschen durch 2 kleine Höcker, *Tuberculum obturatum posterius* und *anterius*, etwas schärfer abgesetzt als *Sulcus obturatorius*; er ist bei den Haustieren nur angedeutet, da die Tubercula fehlen oder sehr schwach sind. Die von den 3 Beckenknochen gebildete **Beckenpfanne**, *Acetabulum* (Abb. 282 u. 283 y u. z, 298 u, 302 o), besitzt medial den Pfannenausschnitt, *Incisura acetabuli*, der sich nach dem Zentrum der Gelenkpfanne hin in die rauhe Bandgrube, *Fossa acetabuli*, fortsetzt. Die Incisura acetabuli ist bei Mensch, Pferd und Fleischfressern breit, bei Schwein und Wiederkäuern dagegen schmal und zum großen Teil von einem Vorsprunge der Facies lunata überbrückt; die Fossa acetabuli ist bei Wiederkäuern, Schwein und Fleischfressern tief und erweitert, bei Mensch und Pferd flach und wenig oder gar nicht (Pferd) erweitert. Der übrige, m. o. w. halbmondförmige Teil der Gelenkpfanne, *Facies lunata*, ist mit Knorpel überzogen.

Der kranial von der Pfanne gelegene Beckenabschnitt verhält sich zu dem kaudal von ihr gelegenen bei Pferd und Hund wie 5 : 3, bei Schaf und Ziege 3 : 2, beim Schweine 4 : 3 und beim Rind 1 : 1 (Abb. 253—257).

Über das **Becken als Ganzes**, die **Beckenhöhle**, die **Beckendurchmesser** und die **Geschlechtsunterschiede** s. S. 171.

b) Die **Gliedmaßensäule.** 1. Das **Oberschenkelbein, Os femoris** (Abb. 258—262; zur Ergänzung dienen Abb. 42 O, 44 19, 45 18, 56 x, 286—288, 299 u. 303) [1]), das beim stehenden Menschen senkrecht steht, ist bei den Haustieren schräg kranioventral gerichtet und bildet mit dem Becken einen kranial offenen Winkel von 90—110° und mit dem Unterschenkelskelett

[1]) Die Größe der Knochen der Beckengliedmaße zeigt nach Rasse usw. große Schwankungen. Nähere Angaben findet man in den im Literaturverzeichnis unter 147, 216, 453, 689, 845, 971 und 1067 angegebenen Arbeiten.

einen kaudal offenen Winkel von 120—150°. Es ist der stärkste Röhrenknochen des Skelettes und bildet die Grundlage des Oberschenkels (Femur). Das proximale Endstück, *Extremitas proximalis,* trägt einen mit einer kleinen Bandgrube, *Fovea capitis,* versehenen, dorsomedial gerichteten Gelenkkopf, *Caput femoris* (Abb. 258—262 a), der durch einen bei Mensch und Fleischfressern sehr deutlichen, bei den übrigen Haustieren weniger deutlichen Hals, *Collum femoris,* abgesetzt ist; an seiner lateralen Seite befindet sich der große Umdreher, *Trochanter major* (c), der bei Mensch, Hund und Katze das Niveau des Caput femoris nicht erreicht, beim Schwein ebenso hoch, bei Wiederkäuern und Pferd höher als das Caput ist und bei letzterem durch einen Einschnitt in einen etwas höheren hinteren großen Umdreher, *Trochanter major posterior,* und einen vor diesem gelegenen, niedrigeren vorderen großen Umdreher, *Trochanter major anterior* (Abb. 258 c′ u. c), getrennt wird. Vom Trochanter major zieht an der hinteren Oberschenkelfläche ein rauher, stumpfer Kamm, die Umdreherleiste, *Linea intertrochanterica posterior,* in flachem Bogen distal und medial; er endet in einem am medialen

Abb. 258 (Pferd). Abb. 259 (Rind). Abb. 260 (Mensch). Abb. 261 (Schwein). Abb. 262 (Hund).

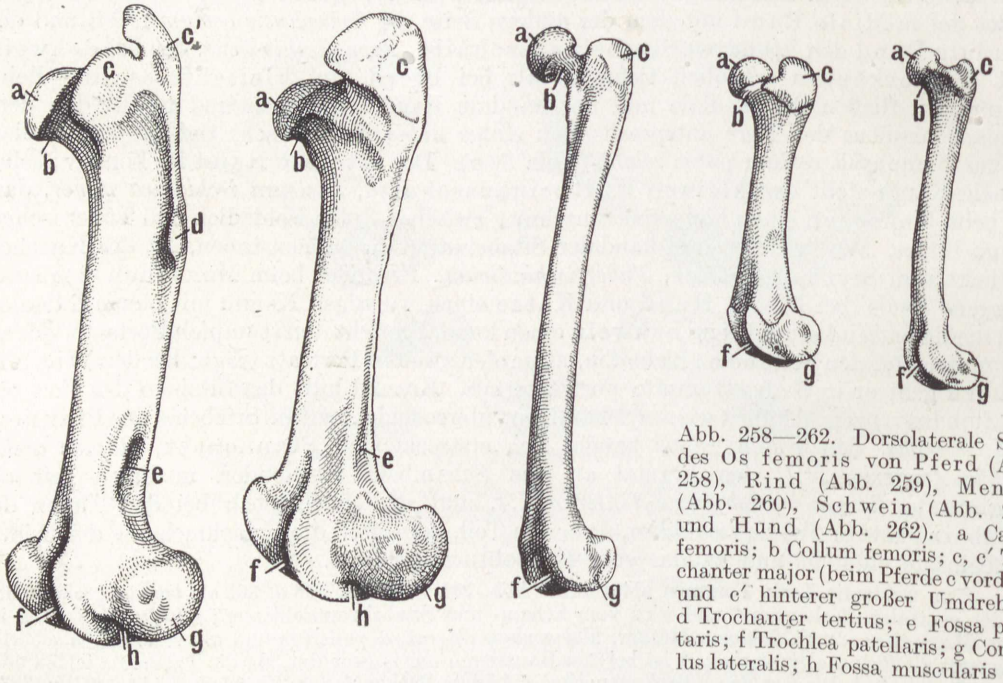

Abb. 258—262. Dorsolaterale Seite des Os femoris von Pferd (Abb. 258), Rind (Abb. 259), Mensch (Abb. 260), Schwein (Abb. 261) und Hund (Abb. 262). a Caput femoris; b Collum femoris; c, c′ Trochanter major (beim Pferde c vorderer und c′ hinterer großer Umdreher); d Trochanter tertius; e Fossa plantaris; f Trochlea patellaris; g Condylus lateralis; h Fossa muscularis ant.

Rande des Os femoris befindlichen kleineren, rundlichen Höcker, dem kleinen Umdreher, *Trochanter minor,* der beim Schweine nur eine ganz schwache Knochenbeule bildet und beim Pferde stark in die Länge gezogen ist. Zwischen dem Caput femoris, der Linea intertrochanterica post. und dem Trochanter major befindet sich kaudal die Umdrehergrube, *Fossa trochanterica,* während kranial beim Menschen die rauhe *Linea intertrochanterica anterior* vom großen zum kleinen Umdreher bzw. zum Labium mediale der Linea aspera (s. S. 163) zieht. Bei den Haustieren ist sie undeutlich (Hund, Rind, Pferd) oder fehlt (Schwein). Etwas distal vom großen Umdreher befindet sich am lateralen Rande des Os femoris der dritte Umdreher, *Trochanter tertius* (Abb. 258 d), der bei Mensch, Wiederkäuern, Fleischfressern und Schwein kaum angedeutet, beim Pferde aber auffallend groß ist und zwischen proximalem und mittlerem Drittel des Knochens lateral einen starken, platten, etwas nach vorn gebogenen Knochenvorsprung bildet; beim Menschen findet sich an seiner Stelle die *Tuberositas glutaea N.*

Die Vorderfläche des Mittelstückes (Körpers) des Oberschenkelbeins, *Corpus,* ist gewölbt und geht ohne Grenze in die ebenfalls gerundeten Seitenflächen über. Die Hinterfläche ist bei Mensch, Hund und Katze an einer beim Menschen schmalen, bei den

Fleischfressern etwas breiteren Stelle rauh, *Facies (Linea N.) aspera*; diese ist durch 2 seitliche Knochenleisten, *Labium laterale* und *mediale*, begrenzt; nach dem distalen Ende zu divergieren die beiden Labien und begrenzen so die Kniekehlfläche, *Planum popliteum*. Beckenwärts zieht sich das Labium laterale bis zum proximalen Drittel des Knochens hin. Bei den übrigen Haustieren ist die Facies aspera verschwommen und seitlich nicht scharf begrenzt. Bei den Wiederkäuern und dem Pferde befindet sich am hinteren-äußeren Rande des Os femoris zwischen dessen 3. und 4. Viertel die ziemlich tiefe *Fossa plantaris* (Abb. 258 u. 259 e), beim Schwein an der entsprechenden Stelle eine rauhe Fläche (Abb. 299 d).

Das distale Endstück, *Extremitas distalis*, trägt 2 stark gewölbte, überknorpelte Gelenkköpfe, *Condyli femoris* (Abb. 258—262 g), die hinten durch die Zwischengrube, *Fossa intercondyloidea*, getrennt sind. Ihre Gelenkflächen setzen sich durch je eine schmale Brücke auf die vordere Fläche des Körpers fort. Auf diesem Teile der Gelenkfläche, der Kniescheibenrolle, *Trochlea patellaris*, gleitet die Kniescheibe; die Trochlea patellaris besteht aus 2 Längskämmen, Rollkämmen, und der diese trennenden Rollfurche. Von den Rollkämmen ist bei Mensch, Pferd und Wiederkäuern der mediale der stärkere; er reicht weiter beckenwärts als der laterale und ist proximal beulenförmig verdickt. Seitlich trägt jeder Condylus einen *Epicondylus* mit Bandhöcker und Bandgrube. Am Epicondylus lateralis findet sich nahe dem ventralen Rande die kleine *Fossa muscularis posterior*. Lateral am distalen Ende des lateralen Rollkamms befindet sich die *Fossa muscularis anterior* (Abb. 285 u. 259 h).

Über die Vesalischen Sesambeine s. M. gastrocnemius.

2. Die das **Unterschenkelskelett** bildenden **Ossa cruris** (Abb. 263—267; zur Ergänzung dienen Abb. 42 Sch, 44 24 u. 25, 45 21 u. 23, 56 z, z', 290, 300, 304) sind bei den Haustieren schräg rück- und abwärts gerichtet; sie bestehen aus dem medial gelegenen stärkeren Schienbeine, *Tibia* (Abb. 263—267 1), und dem lateral gelegenen schwächeren Wadenbeine, *Fibula* (Abb. 263 u. 265 bis 267 2). Sie bilden die Grundlage des Unterschenkels, *Crus*. Beide Knochen scheidet das *Spatium interosseum cruris*, das bei Mensch, Katze und Schwein (Abb. 265 u. 266) fast auf die ganze Länge des Unterschenkels, bei Pferd und Hund (Abb. 263 u. 267) aber nur auf dessen proximale Hälfte sich erstreckt und bei den Wiederkäuern (Abb. 264) fehlt. Mit dem Oberschenkel bildet der Unterschenkel einen Winkel von 120—150°, mit dem Fuß einen solchen von 140—160°.

a) Das **Schienbein, Tibia** (Abb. 40 Sch, 44 24, 45 21, 56 z, 263—267 1, 290 1, 300 1, 304 A), ist am proximalen Endstücke, *Extremitas proximalis*, etwas verdickt und durch den am hinteren Rande befindlichen flachen Kniekehlausschnitt, *Incisura poplitea*, unvollständig in die 2 Schienbeinknorren, *Condyli tibiae* (Abb. 263—267 b), geschieden, die an der freien Fläche je eine Gelenkfläche, *Facies articularis proximalis*, tragen. Zwischen beiden Gelenkflächen befindet sich der aus 2 *Tubercula intercondyloidea* bestehende Zwischenfortsatz, *Eminentia intercondyloidea* (a), und vor und hinter ihm kleine Bandgruben, *2 Fossulae intercondyloideae anteriores* und *1 Fossula intercondyloidea posterior*; zwischen den beiden Tubercula befindet sich ebenfalls eine kleine Grube, *Fossula intercondyloidea centralis*. Der laterale Condylus besitzt eine kleine Gelenkfläche für die Fibula, *Facies articularis fibularis*, und bei den Haustieren vor dieser Gelenkfläche, mehr am vorderen Rande des Condylus lateralis, einen fast halbkreisförmigen Muskelausschnitt, *Sulcus muscularis* (Abb. 263, 264, 266 u. 267 e).

Vom proximalen Ende zieht sich auf der vorderen Fläche des Mittelstückes (Körpers) der Tibia, *Corpus tibiae*, die Schienbeingräte, *Crista tibiae* (Abb. 263—267 d), bis zur Mitte (Tiere) oder fast bis zum distalen Ende der Tibia (Mensch) herab. Ihr proximales Ende ist beulenartig verdickt und bildet die Schienbeinbeule, *Tuberositas tibiae* (c); bei den Tieren besitzt die Crista tibiae eine schwach ausgehöhlte laterale und eine schwach gewölbte mediale Fläche; die mediale Fläche des Körpers der Tibia liegt direkt unter der Haut, *Planum cutaneum*, die laterale und hintere sind von Muskeln bedeckt; letztere zeigt bei den Haustieren mehrere rauhe *Lineae musculares*; beim Menschen findet sich nur eine Leiste, die als *Linea poplitea* schräg über die hintere Fläche des Knochens zu dessen medialer Kante verläuft.

Das distale Endstück, *Extremitas distalis*, bildet eine beim Menschen einfache, bei den Haustieren durch einen Längskamm (Schraubenkamm) halbierte Gelenkvertiefung, *Cochlea tibiae* (Abb. 263—267 f). Der mediale Teil des distalen Endstückes springt gegen den Tarsus etwas vor und bildet den medialen Knöchel, *Malleolus medialis*

N. (g), während der laterale Teil nicht vorspringt, sondern einen kleinen Ausschnitt, *Incisura fibularis*, mit einer Gelenkfläche zur Anlagerung des distalen Endes der Fibula trägt; dieses bildet den lateralen Knöchel, *Malleolus lateralis* (s. unten). Nur beim Pferde befindet auch er sich infolge Verschmelzens des distalen Fibulaendes mit der Tibia an dieser. Der Malleolus medialis besitzt an der freien Fläche eine undeutliche Sehnenrinne.

β) Das **Wadenbein, Fibula** (Abb. 42 W, 44 25, 45 23, 56 z′, 263 u. 265—267 2, 290 2, 300 2 u. 304 B), ist beim Menschen (Abb. 265) ebenso lang, aber schwächer als die Tibia und ganz von ihr getrennt. Bei den Haustieren ist sie m. o. w. zurückgebildet, bei dem Schwein und den Fleischfressern (Abb. 266 u. 267) zwar noch ebenso lang wie die Tibia, aber erheblich schwächer als diese und ihr beim Hund in der distalen Hälfte fest angelagert. Beim Pferd (Abb. 263) ist von der Fibula die distale Hälfte scheinbar geschwunden; sie verschmilzt schon im 1. Jahre mit der Tibia, so daß die freie Fibula dann

Abb. 263 (Pferd). Abb. 264 (Rind). Abb. 265 (Mensch). Abb. 266 (Schwein). Abb. 267 (Hund).

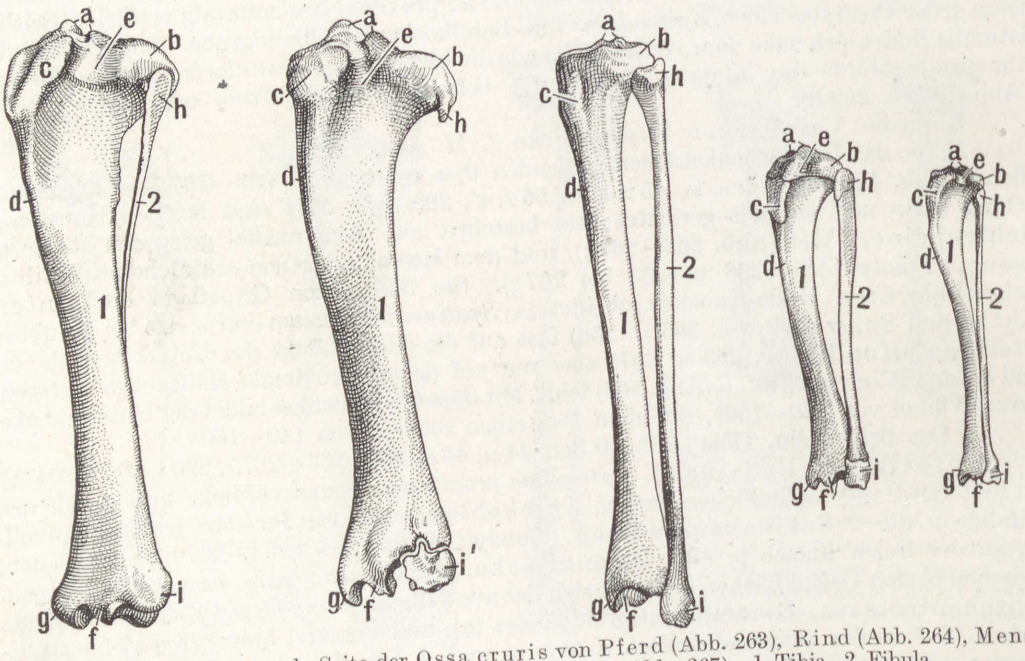

Abb. 263—267. Dorsolaterale Seite der Ossa cruris von Pferd (Abb. 263), Rind (Abb. 264), Mensch (Abb. 265), Schwein (Abb. 266) und Hund (Abb. 267). 1 Tibia, 2 Fibula. a Eminentia intercondyloidea; b Condylus lateralis; c Tuberositas tibiae; d Crista tibiae; e Sulcus musculi poplitei; f Cochlea tibiae; g Malleolus tibialis; h Capitulum fibulae (bzw. in Abb. 264 rudimentäre Fibula des Rindes); i Malleolus fibularis; i′ (Abb. 264) Os malleolare.

nur bis zur Mitte der Tibia reicht und dornförmig erscheint. Bei den Wiederkäuern ist der ganze Körper der Fibula geschwunden, so daß ihr proximales Ende nur noch als ein dem lateralen Condylus der Tibia angelagerter und meist mit ihm verschmolzener kleiner Knochenfortsatz (Abb. 264 h) zurückbleibt, während das distale Ende das kleine, isolierte *Os malleolare* (i′) bildet, das lateral am distalen Tibiaende und am Tarsus liegt (Abb. 296 b). Das proximale Endstück der Fibula ist bei dem Menschen und den Haustieren exkl. Wiederkäuern ein wenig verdickt zum *Capitulum fibulae* (Abb. 263 und 265—267 h), das mit dem Condylus lateralis tibiae artikuliert. Das Mittelstück ist beim Menschen fast dreiseitig, bei Schwein, Hund und Katze platt, beim Pferde dornförmig. Das distale Endstück springt bei Mensch, Schwein und Karnivoren über den lateralen Rand des Tibiaendes zehenwärts vor und bildet den lateralen Knöchel, *Malleolus lateralis N.* (Abb. 265—267 i), der durch die *Facies articularis malleoli* gelenkig mit der Tibia verbunden ist und lateral eine Sehnenrinne besitzt. Beim Pferde ist der laterale Knöchel (Abb. 263 i) mit der Tibia verschmolzen (s. oben), bei den Wiederkäuern frei als Knöchelbein, *Os malleolare* (s. oben).

γ) Die **Kniescheibe, Patella** (Abb. 42 Kn, 44 23, 45 20, 56 y, 268—272), ist funktionell ein in die Sehne des M. quadriceps femoris eingeschobenes Sehnenbein, obwohl sie sich wie ein typischer Skeletteil entwickelt (de Vriese [997]); sie gleitet auf der Trochlea patellaris des Os femoris. Nahezu tetraëderförmig, besitzt sie eine rauhe, fast dreieckige Vorderfläche, *Facies cutanea*, eine dem Os femoris zugekehrte zweigeteilte Gelenkfläche, *Facies articularis*, eine beckenwärts gekehrte breitere *Basis* (Abb. 268—272 a) und eine fußwärts gekehrte Spitze, *Apex patellae* (b). Die Tetraëderform ist bei Mensch, Pferd und Wiederkäuern am besten, bei dem Schwein und den Fleischfressern am wenigsten ausgeprägt, weil bei letzteren die Basis nur wenig breiter ist als die Spitze. Der mediale Rand bzw. Winkel der Kniescheibe wird bei Pferd und Rind durch einen aus Faserknorpel bestehenden Ansatzknorpel, *Fibrocartilago patellae* (e), vergrößert.

c) Die **Gliedmaßenspitze** (Fuß des Menschen, Hinterfuß der Tiere) zerfällt in: 1. den *Tarsus* (Fußwurzel des Menschen, Hinterfußwurzel oder Sprunggelenk der Tiere), 2. den *Metatarsus* (Mittelfuß des Menschen, Hintermittelfuß der Tiere) und 3. die *Digiti pedis* (Zehen). Die einzelnen Abschnitte sind den entsprechenden am Vorderfuße homolog und sehr ähnlich (s. S. 123—126).

Abb. 268 (Pferd). Abb. 269 (Rind). Abb. 270 (Mensch). Abb. 271 (Schwein). Abb. 272 (Hund).

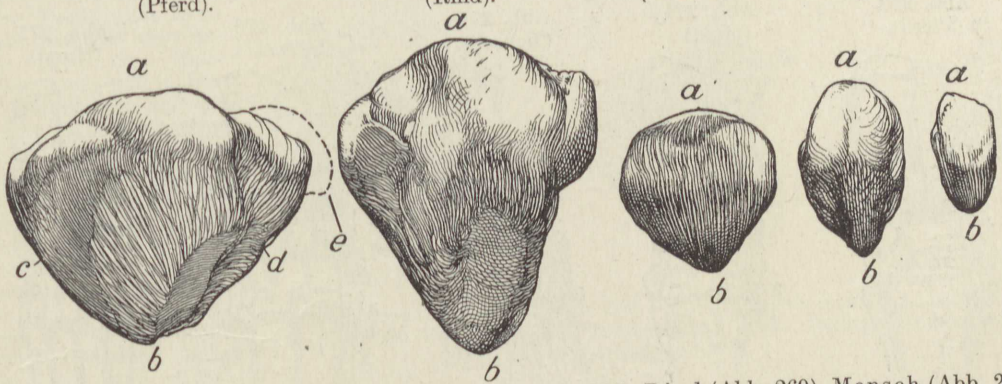

Abb. 268—272. Rechte Kniescheibe von Pferd (Abb. 268), Rind (Abb. 269), Mensch (Abb. 270), Schwein (Abb. 271) und Hund (Abb. 272); von der freien Fläche gesehen. a Basis; b Spitze; c lateraler und d medialer Rand; e medialer Ansatzknorpel.

1. Das **Tarsalskelett** (Abb. 273—277; zu ihrer Ergänzung dienen Abb. 42 Spr, 44 26, 45 22, 56 t′ u. 36—42, 292, 293, 296, 301 u. 305) stellt einen Komplex von 5—7 Knochen dar, die in 2 bzw. 3 Reihen übereinander liegen. Die proximale (krurale) Reihe enthält 2 Knochen, von denen der mediale als *Os tarsi tibiale* (Abb. 273—277 f) an die Tibia und der laterale als *Os tarsi fibulare* (g) an die Fibula stößt. Die distale (metatarsale) Reihe enthält 3—4 Knochen, die man von der medialen Seite aus als *Os tarsale* 1, 2, 3 und 4 (a, b, c, d) zählt. Zwischen beide Reihen schiebt sich von der medialen Seite her das *Os tarsi centrale* (e) ein.

Außer diesen Gegenbaurschen Bezeichnungen werden die Tarsalknochen noch nach ihrer Form beim Menschen benannt:

Os tarsi tibiale	= Talus, Rollbein,		
„ „ fibulare	= Calcaneus, Fersenbein,		
„ „ centrale	= Os naviculare, schiffförmiges Bein,		
„ tarsale primum	= „ cuneiforme primum,	1.	keilförmiges Bein,
„ „ secundum	= „ „ secundum,	2.	„ „
„ „ tertium	= „ „ tertium,	3.	„ „
„ „ quartum	= „ cuboideum, Würfelbein.		

Am Gesamttarsus unterscheiden wir eine Beuge- (Fußrücken- oder dorsale) Fläche, eine Streck- (Fußsohlen- oder plantare) Fläche, eine mediale und eine laterale Fläche, eine proximale und eine distale Gelenkfläche.

Mensch, Schwein und Fleischfresser (Abb. 275—277) haben alle 7 Knochen, das Pferd (Abb. 273) i. d. R. nur 6, weil Os tarsale 1 u. 2 verschmelzen (a + b), die Wiederkäuer (Abb. 274) nur 5; bei diesen sind das Os tarsale 2 mit dem Os tarsale 3 und das Os

tarsale 4 mit dem Os centrale zu je einem Knochen verschmolzen. Die Tarsalknochen besitzen an den Flächen, mit denen sie an andere Knochen stoßen, Gelenkflächen. Das *Os tarsale* 1, 2, 3 und 4 und das *Os tarsi centrale* stellen kleine, unregelmäßig-würfel-, keil- oder scheibenförmige Knochen dar. Bei den Wiederkäuern entsteht aus der Verschmelzung des Os tarsale 4 mit dem Os centrale ein unregelmäßiger Knochen (s. S. 179). Das *Os tarsi fibulare,* der größte Tarsalknochen, überragt beträchtlich das Os tarsi tibiale und bildet so einen starken Hebelarm zum Ansatze der Strecker des Tarsalgelenkes. Sein proximales Ende bildet den Fersenhöcker, *Tuber calcanei*; von seiner medialen Seite springt ein ziemlich starker Fortsatz, *Sustentaculum tali,* vor. Das *Os tarsi tibiale* ist der nächstgrößte Tarsalknochen und besitzt proximal eine aus 2 Rollkämmen bestehende schräggestellte Gelenkrolle zur Artikulation mit der Tibia, während der zur Artikulation mit dem Os tarsi centrale dienende distale Abschnitt des Knochens bei Mensch und Fleischfressern als *Caput tali* ziemlich scharf abgesetzt ist; beim Schwein ist das Caput undeutlich, bei den Wiederkäuern bildet es auch distal eine Gelenkrolle, beim Pferde fehlt es.

2. Die Verhältnisse des **Metatarsalskelettes** (Abb. 42 HM, 42 27, 27′, 45 25, 56 u′, 58 43, 291 10 u. 11, 297 7 u. 305 9, 9) gleichen denen des Metacarpus (s. S. 125 u. 126); nur folgende kleine Abweichungen sind zu erwähnen: α) die Metatarsalknochen sind durchgehends

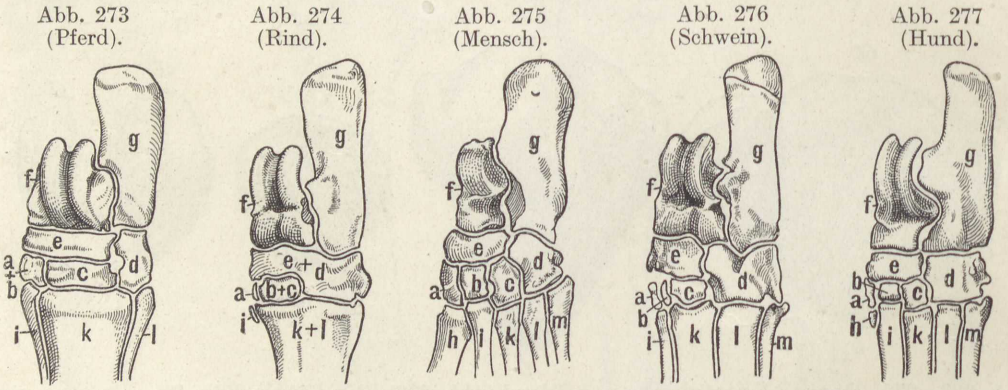

Abb. 273—277. Tarsus von Pferd (Abb. 273), Rind (Abb. 274), Mensch (Abb. 275), Schwein (Abb. 276) und Hund (Abb. 277).

a Os tarsale 1; b Os tarsale 2; c Os tarsale 3; d Os tarsale 4; e Os tarsi centrale; f Os tarsi tibiale; g Os tarsi fibulare; h Mt 1; i Mt 2; k Mt 3; l Mt 4; m Mt 5.

etwas ($^1/_{12}$—$^1/_5$) länger als die Metakarpalknochen, β) beim Rinde fehlt Mt 5, dagegen findet sich ein rudimentäres Mt 2, γ) bei den Karnivoren fehlt Mt 1 oder ist nur rudimentär vorhanden.

3. Die **Digiti pedis** gleichen denen des Vorderfußes (s. S. 126), nur ist Phalanx I meist etwas kürzer als am Vorderfuße; bei den Karnivoren fehlen die Glieder der 1. Zehe meist.

Bau und Entwicklung der Knochen der Beckengliedmaße (z. T. nach Zschokke [1067], Saarni [785] und Winter [1016]). Die platten Knochen des **Beckens** bestehen aus schwammiger Knochensubstanz und einer dünnen kompakten Rinde, dagegen ist in der Umgebung des Pfannengelenkes eine starke Compacta und ein einer Markhöhle ähnlicher Binnenraum vorhanden; von hier aus verlaufen die Spongiosaspangen kranial und kaudal; gegen das Sitzbein hin findet man spitzwinklig sich kreuzende Züge, die von der dorsalen zur ventralen Wand und umgekehrt verlaufen. Ganz ähnliche Bälkchen finden sich im Darmbeine; sie entspringen hier am lateralen und medialen Rand und den entsprechenden Winkeln und ziehen kaudal zur Compacta der gegenüberliegenden Seite. Das Becken hat im Knorpelstadium noch nicht eine dem endgültigen Zustand ähnliche und geschlechtlich differenzierte Form; seine beiden Hälften stehen zu Beginn des 2. Monates am kranialen Ende der Symphyse miteinander in Verbindung, kaudal dagegen bleiben sie durch das ganze Fötalleben getrennt. Das Darmbein entwickelt sich aus 3 Stücken, die für die Crista iliaca, den Körper und den Pfannenteil bestimmt sind; das letztere tritt aber nur im Acetabulum hervor und scheint öfter nicht von einem besonderen Knochenkern auszugehen. Der Kamm und die beiden Darmbeinwinkel sind bei jungen Tieren noch knorpelig; später verknöchern und verschmelzen sie mit dem Darmbeine (die beiden Winkel nach Ussow [971] beim Pferd ungefähr im 4. bis 5. Lebensjahre). Das Schambein entsteht nach Ussow auch aus 3 Stücken, von denen je eines dem Gelenkpfannenteile, dem Pfannen- und Fugenast angehört, nach unseren Untersuchungen jedoch nur aus 2, dem Pfannen- und Fugenast entsprechenden Stücken; der Pfannenast verknöchert eher als der Fugenast. Das Sitzbein entwickelt sich von 2 Verknöcherungspunkten aus, von denen einer für den Sitzbeinhöcker bestimmt ist. Dieser ist bei jungen Tieren noch knorpelig, später

verknöchert er; er verschmilzt aber erst sehr spät mit dem Sitzbeine, so daß er selbst bei 5jährigen Pferden noch getrennt ist (Ussow [971]); bei Neugeborenen bildet das Sitzbein fast die geradlinige Verlängerung des Darmbeins. Scham- und Sitzbein sind beim Pferde schon bei oder bald (2—3 Monate) nach der Geburt miteinander verschmolzen, das Darmbein verwächst mit ihnen am Ende des 1. oder Anfang des 2. Lebensjahres. Beim Rind ist mit 2 Monaten je ein Kern im Körper des Os ilium und im Ramus acetabularis des Os ischii, mit 5 Monaten ein Kern im Ramus acetabularis des Os pubis vorhanden; die Verschmelzung des Darm- mit dem Sitzbein erfolgt in der Spina ischiadica mit 9 Monaten, die der beiden Rami symphysici des Sitz- und Schambeins bei der Geburt. Das **Os femoris** besitzt eine große Markhöhle; im mittleren Drittel ist seine Compacta kranial und medial 1½ bis 2 mal so stark wie an der kaudalen und lateralen Wand. Die Spongiosa läßt im proximalen Endstücke folgende Balkensysteme erkennen (Abb. 278): 1. ein vom Gelenkkopfe nach der kranialen Wand des Körpers verlaufendes Druckfasersystem (a), 2. ein Druckkurvensystem (b, b′, b″), das an der Spitze und der kaudalen Wand des Trochanter major entspringt; diese bogigen Bälkchen vereinigen sich auf ein kurzes Stück an der kranialen Trochanterwand, um sich jedoch bald wieder aufzulösen und in schräger Richtung gegen die kraniale und mediale Wand des Os femoris zu verlaufen, wobei ein Teil von ihnen direkt in das Caput ausstrahlt, 3. ein fächerförmiges Zugbalkensystem (c), das von der kaudalen und lateralen Wand im Bogen gegen den Gelenkkopf und die kraniale Trochanterwand verläuft, und 4. ein Zugfasersystem, das von der kaudalen Wand des Trochanter major zu dessen Spitze und kranialer Wand verläuft (d) (Fortsetzung der Gesäßmuskeln!). Das distale Endstück zeigt 2 Balkensysteme (Abb. 279): 1. ein Druckbalkenwerk, das im Bogen von der kaudalen Wand in die Kondylen, die Rollkämme und gegen die kraniale Wand ausstrahlt; in der Nähe der Fossa plantaris steht es fast senkrecht zur Knochenwand, 2. ein das vorige fast rechtwinklig kreuzendes Druckbalkenwerk, das von der kranialen Wand des Knochens zur hinteren Wand, in die Kondylen und teils mehr gerade nach den Rollkämmen zu verläuft. Das Os femoris verknöchert von 4 Knochenkernen aus (Abb. 299); je einem im Mittel- und distalen Endstück, im Caput und Trochanter major, beim Pferde nur für den hinteren großen Umdreher; dazu kommt beim Pferde noch ein 5. Knochenkern für den vorderen großen Umdreher, während wir beim Rind einen 5. Knochenkern für den Trochanter minor nachweisen konnten. Bei den Fleischfressern kommt weiterhin je ein Knochenkern für ein Vesali'sches Sesambein in Betracht, während wir für den Trochanter tertius des Pferdes einen besonderen Knochenkern nicht erkennen konnten. Beim Rind erhält die Diaphyse ihren Knochenkern im 2. Monat und ist mit 4 Monaten völlig verknöchert; der Kern in der distalen Epiphyse tritt mit 7 Monaten, im Caput und Trochanter major mit 8 Monaten und im Trochanter minor mit 9 Monaten auf. Die **Patella** besteht aus Spongiosa und einer nur dünnen Compacta. Sie besitzt (Abb. 280) als Hauptfasersystem ein horizontales Druckfasersystem; dazu kommen entlang ihrer freien Fläche dieser parallel verlaufende Längsbalken, der Richtung des Zuges des M. quadriceps entsprechend. Ihre Verknöcherung beginnt beim Rind am Ende des 8. Monates, beim Pferd erst nach der Geburt. Die **Tibia** und **Fibula** werden bei allen Haustieren fötal durch 2 fast gleichstarke und gleichlange Knorpelstäbe angelegt (Bonnet [105]). Allmählich wird durch die stärker werdende Tibia die im Wachstum zurückbleibende Fibula vom Os femoris abgedrängt. Die Tibia besitzt eine große Markhöhle. In ihr führen ziemlich geradlinige Knochenbalken von den beiden Gelenkflächen nach der Compacta der Diaphyse; in der distalen Epiphyse finden sich noch quere Zugfasern, entsprechend den Einschnitten der Cochlea. Die Tibia entwickelt sich von 4 Knochenkernen aus (cf. Abb. 300), je einem im Körper, in der Schienbeinbeule, im proximalen und distalen Endstücke; beim Pferde kommt dazu ein 5. Knochenkern für den lateralen Knöchel (Abb. 290 h); er muß als das distale Ende der Fibula angesehen werden (s. S. 164). Bei einem ½jährigen Fohlen war er noch durch eine Grenzlinie von der Tibia abgesetzt. Beim Rind entsteht mit 2 Monaten der Knochenkern der Diaphyse, die mit 4 Monaten völlig verknöchert ist; der Kern in den beiden Epiphysen tritt am Ende des 7., der der Tuberositas tibiae am Ende des 8. Monates auf. Die Fibula besteht hauptsächlich aus kompakter Knochensubstanz und entwickelt sich bei Schwein und Fleischfressern von 3 Knochenkernen aus (cf. Abb. 300), je 1 im proximalen und distalen Endstück und im Körper; bei Pferd und Wiederkäuern nimmt die knorpelige Anlage der Fibula anfangs auch die ganze Länge des Unterschenkels ein, dann verschmilzt aber beim Pferde der aus dem distalen Kern entstehende Teil im 2. Lebensjahre mit der Tibia als deren lateraler Knöchel (s. oben); der dem späteren Körper der Fibula entsprechende Teil ist bei 1jährigen Tieren noch zum größten Teile ligamentöser verknorpelt vom proximalen Teil aus, bei den Wiederkäuern schwindet der Mittelteil vollständig; die nicht aus einem besonderen Knochenkerne hervorgehende proximale Epiphyse verschmilzt mit der Tibia und stellt einen kurzen, stumpfen, zehenwärts gerichteten Ausläufer am lateralen Condylus der Tibia dar; aus dem distalen Kerne wird das Os malleolare (Fürst [278]). Die **Tarsalknochen** bestehen aus Spongiosa und aus einer relativ starken kompakten Rinde. Das Os tarsi tibiale zeigt deutlich radiäre Spongiosafaserung; daneben kommen quere Lamellen zwischen den beiden

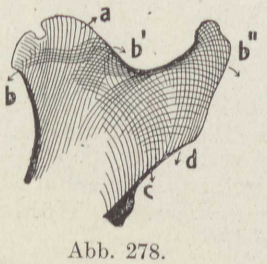

Abb. 278.

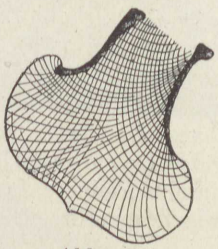

Abb. 279.

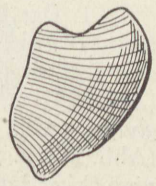

Abb. 280.

Abb. 278 proximales und Abb. 279 distales Endstück des Os femoris und Abb. 280 Patella des Pferdes mit ihren Balkensystemen (nach Zschokke [1067].

Kämmen vor. Es entsteht aus einem Knochenkern (obgleich mit ihm wahrscheinlich ein Os tarsi intermedium verschmolzen ist). Im Os tarsi fibulare finden sich 2 mächtige Balkensysteme, die sich fast rechtwinklig kreuzen: 1. ein Zugbalkensystem, das vom kaudalen Rande nach dem Tuber calcanei ausstrahlt und der Verlängerung der Achillessehne entspricht, und 2. ein vom kranialen Rande nach dem Höcker und dem kaudalen Rande ausstrahlendes Druckbalkenwerk; dazu gesellen sich distal noch 2 ebenfalls sich kreuzende, jedoch kleinere Balkennetze. Zwischen den genannten Balkensystemen befindet sich ein weitmaschiger oder ganz spongiosafreier Raum. Der Knochen zeigt je 1 Knochenkern für den Fersenbeinkörper und das Tuber calcanei. Die übrigen Tarsalknochen zeigen vorwiegend vertikale Balkenrichtung und entwickeln sich aus je 1 Knochenkerne; nur beim Schweine kommt im Os tarsale 4 noch ein 2. Knochenkern hinzu (Os tarsale IV u. V). Beim Rind entsteht mit 3 Monaten ein Kern im Körper des Tf, mit 5 Monaten im Tt, mit 7 Monaten je ein Kern lateral und medial in T (c + 4) und in T (2 + 3), ein zweiter hier am Ende des 8. Monates, beide verschmelzen bei der Geburt. Die Verhältnisse des **Metatarsus** und **der Phalangen** entsprechen im wesentlichen denen des Metacarpus und der Phalangen der Schultergliedmaße (s. S. 128).

Über die **Altersveränderungen der Gliedmaßenknochen** s. S. 128.

II. Skelett der Beckengliedmaße des Pferdes.

a) Beckenskelett des Pferdes.

Über das Beckenskelett im allgemeinen s. S. 158. Die Beckenfuge (Abb. 281 o, o′) verknöchert m. o. w. im Alter von 7—9 Jahren.

1. Das **Darmbein, Os ilium** (Abb. 281—283 D), bildet kraniodorsal den breiten Darmbeinflügel, *Ala ossis ilium* (Abb. 281 u. 282 1), der sich nach der Gelenkpfanne hin zu der fast dreikantigen, kaudoventral gerichteten Darmbeinsäule, *Corpus ossis ilium* (Abb. 281 u. 282 2), verschmälert. Die fast glatte, leicht konkave Außenfläche, *Facies glutaea* (Abb. 281 f), des Darmbeinflügels wird durch die schwache, rauhe *Linea glutaea* (Abb. 281 u. 282 g) in eine kleinere, fast dreieckige mediale und eine größere, unregelmäßig-viereckige laterale Fläche geteilt. Die schwach gewölbte Höhlenfläche, *Facies pelvina*

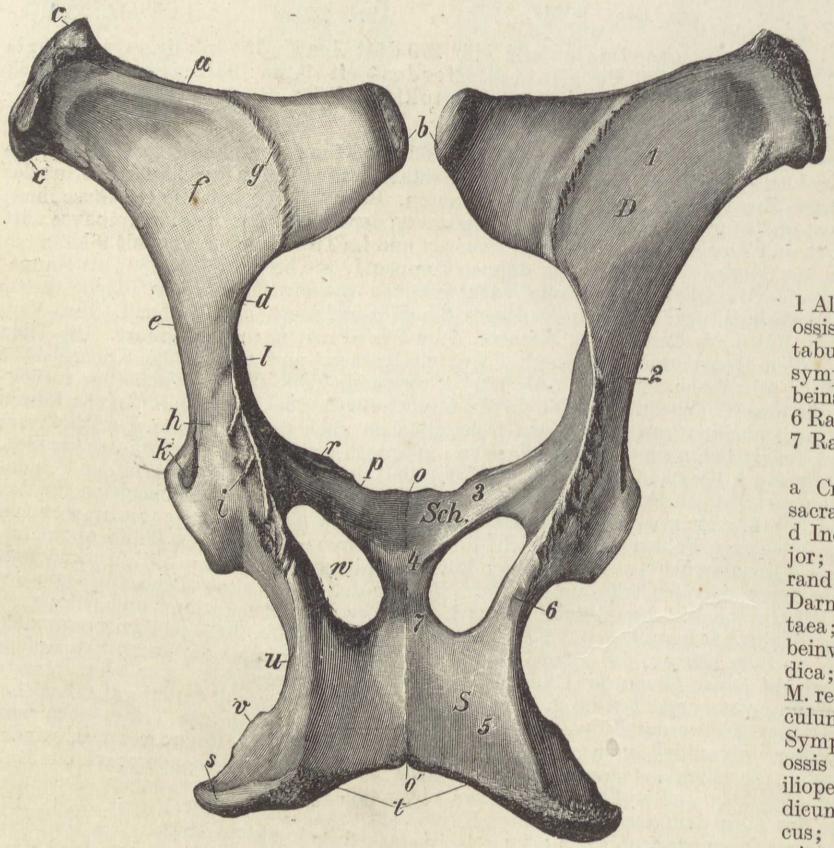

Abb. 281.

Abb. 281.

Becken einer Stute, von der dorsalen Seite gesehen.

D Os ilium; **Sch** Os pubis; **S** Os ischii.

1 Ala ossis ilium; 2 Corpus ossis ilium; 3 Ramus acetabularis und 4 Ramus symphysicus des Schambeins; 5 Tabula ischiadica, 6 Ramus acetabularis und 7 Ramus symphysicus des Sitzbeins.

a Crista iliaca; b Tuber sacrale; c, c′ Tuber coxae; d Incisura ischiadica major; e lateraler Darmbeinrand; f Facies glutaea des Darmbeins; g Linea glutaea; h ventraler Darmbeinwinkel; i Spina ischiadica; k Grube für den M. rectus femoris; l Tuberculum psoadicum; o, o′ Symphysis pelvis; p Pecten ossis pubis; r Eminentia iliopectinea; s Tuber ischiadicum; t Arcus ischiadicus; u Incisura ischiadica minor; v Sitzbeinkamm; w For. obturatum.

(Abb. 283), wird durch eine rauhe Leiste (g) in die medial gelegene rauhe, dreieckige *Tuberositas iliaca* (h) und in die lateral gelegene glatte, länglich-viereckige *Facies muscularis* (f) geschieden. Von der Tuberositas iliaca (h) hebt sich die schmale, längsovale, ohrmuschelförmige, überknorpelte Gelenkfläche, *Facies auricularis* (i), ab, die zur Verbindung mit der Ala sacralis bestimmt ist; von ihr aus zieht eine scharfe, mitunter recht undeutliche *Crista iliopectinea* (k) über die Darmbeinsäule bis zum Schambeinkamme; ungefähr in der Mitte ist die Crista zu dem kleinen, flachen *Tuberculum psoadicum* (Abb. 281 u. 283 l) verdickt. An der Facies muscularis, die ein größeres Ernährungsloch enthält, verlaufen eine schmalere und eine breitere Gefäßrinne für die A. iliolumbalis (Abb. 283 1) und A. circumflexa femoris lateralis (2). Der etwas konkave kraniale Rand, der Darmbeinkamm, *Crista iliaca* (Abb. 281 u. 283 a), ist medial stark aufgebogen. Der schwach ausgehöhlte laterale Rand (Abb. 281—283 e) wird an der Darmbeinsäule breiter; seitlich von ihm befinden sich dorsal von der Gelenkpfanne 2 seichte, rauhe Gruben für die Ursprungssehnen des M. rectus femoris (Abb. 281 u. 282 k, 283 4). Der mediale Rand bildet den tiefen

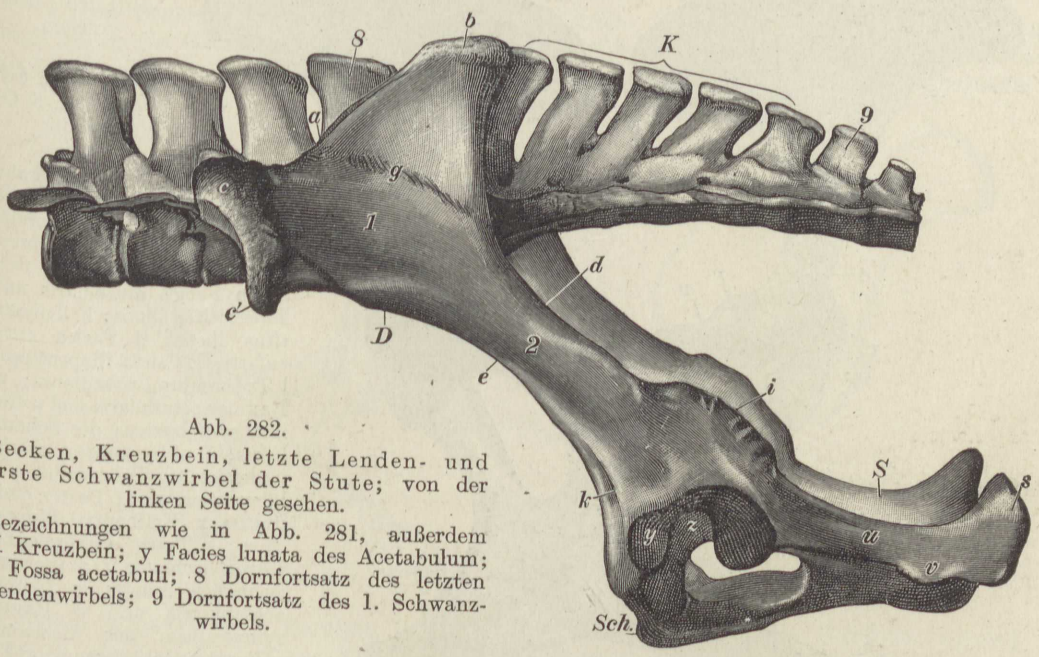

Abb. 282.
Becken, Kreuzbein, letzte Lenden- und erste Schwanzwirbel der Stute; von der linken Seite gesehen.
Bezeichnungen wie in Abb. 281, außerdem K Kreuzbein; y Facies lunata des Acetabulum; z Fossa acetabuli; 8 Dornfortsatz des letzten Lendenwirbels; 9 Dornfortsatz des 1. Schwanzwirbels.

großen Hüftbeinausschnitt, *Incisura ischiadica major* (Abb. 281—283 d), an den sich der dorsal von der Gelenkpfanne gelegene starke, rauhe Pfannenkamm, *Spina ischiadica* (Abb. 281 u. 282 i), anschließt.

Der mediale Darmbeinwinkel ist etwas verdickt zum Kreuzhöcker, *Tuber sacrale* (Abb. 44 17', u. 281—283 b), und nicht weit von dem der anderen Seite entfernt. Beide Kreuzhöcker schließen den 1. Dornfortsatz des Os sacrum ein. Die Verdickung am lateralen Darmbeinwinkel stellt den Hüfthöcker, *Tuber coxae* (Abb. 44 17, 281—283 c, c'), einen 8—12 cm langen, schräg dorsomedial und kranial gerichteten Kamm dar, der an beiden Enden beulenartig verdickt ist. Der Hüfthöcker bildet die Grundlage der Hüfte. Der ventrale Winkel (Abb. 281 h) bildet den kraniolateralen Teil der Gelenkpfanne und verschmilzt mit dem Scham- und Sitzbeine.

2. Die **Schambeine, Ossa pubis** (Abb. 281—283 Sch), bilden den kranialen Teil der ventralen Beckenwand und bestehen jedes aus dem Pfannenteile, *Corpus*, dem Pfannenast und dem Fugenaste, die im rechten Winkel zusammenstoßen. Der *Ramus acetabularis* (Abb. 281 3 u. 283 m) geht von dem Pfannenteile medial und stößt median an den der anderen Seite. Sein medialer Abschnitt geht in rechtem Winkel in den neben der Medianebene kaudal gerichteten *Ramus symphysicus* (Abb. 281 4 u. 283 n) über, der an den medialen Sitzbeinast stößt. Die etwas konkave dorsale (Höhlen-) Fläche, *Facies pelvina* (Abb. 281), des Schambeins fällt nach dem For. obturatum zu etwas ab; an der Vereinigung der beiden

Pfannenäste trägt sie beim Hengst eine Beule, die innere Schambeinbeule, *Tuberculum pubicum dorsale*. Die schwach konvexe ventrale (Außen-) Fläche, *Facies externa* (Abb. 283), enthält eine seichte, breite Bandrinne zur Aufnahme des Lig. accessorium (s. S. 185 u. 288 u. Abb. 283 3); an der ventralen Fläche des Ramus acetabularis befindet sich die äußere Schambeinbeule, *Tuberculum pubicum ventrale* (bei o); der mediale Rand bildet mit dem der anderen Seite die Schambeinfuge, *Symphysis ossium pubis* (Abb. 281 u. 283 o), deren Verknöcherung im kranialen Teile frühzeitig beginnt. Der kaudale und laterale Rand helfen das For. obturatum (Abb. 283 x) begrenzen; der kraniale Rand ist zum Schambeinkamme, *Pecten ossis pubis* (Abb. 281 u. 283 p), verdickt; er trägt nahe dem lateralen Ende die rauhe Kammbeule, *Eminentia iliopectinea* (r).

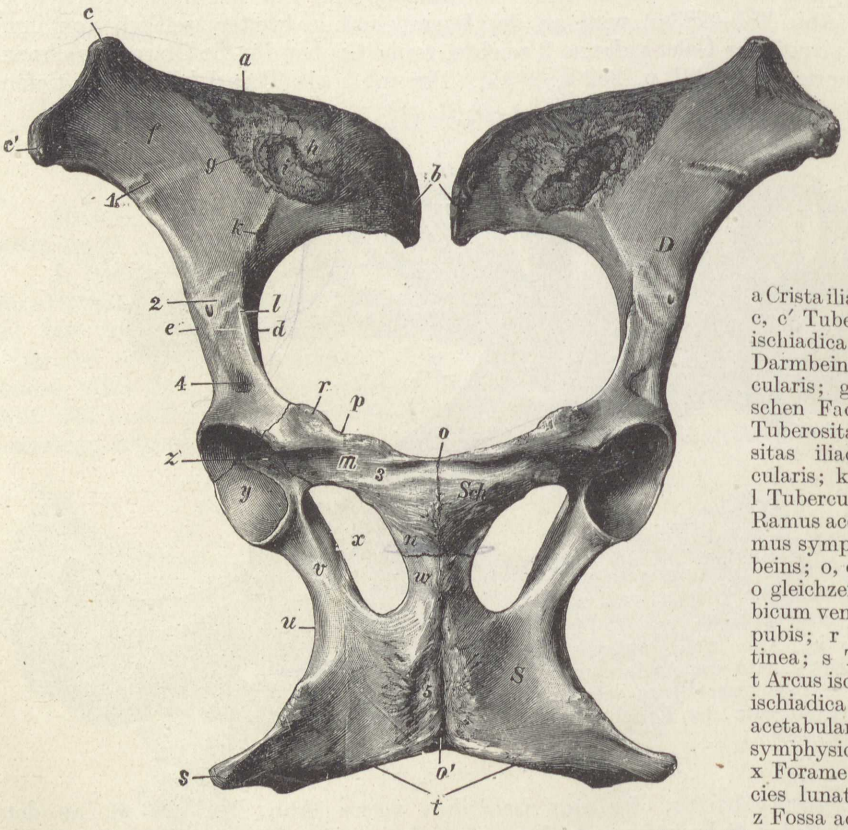

Abb. 283.

Becken einer Stute; von der ventralen Seite gesehen.

D Os ilium; **Sch** Os pubis; **S** Os ischii.

a Crista iliaca; b Tuber sacrale; c, c′ Tuber coxae; d Incisura ischiadica major; e lateraler Darmbeinrand; f Facies muscularis; g rauhe Leiste zwischen Facies muscularis und Tuberositas iliaca; h Tuberositas iliaca; i Facies auricularis; k Crista iliopectinea; l Tuberculum psoadicum; m Ramus acetabularis und n Ramus symphysicus des Schambeins; o, o′ Symphysis pelvis, o gleichzeitig Tuberculum pubicum ventrale; p Pecten ossis pubis; r Eminentia iliopectinea; s Tuber ischiadicum; t Arcus ischiadicus; u Incisura ischiadica minor; v Ramus acetabularis und w Ramus symphysicus des Sitzbeins; x Foramen obturatum; y Facies lunata des Acetabulum; z Fossa acetabuli. 1 Rinne für die A. iliolumbalis; 2 Rinne für die A. circumflexa femoris lateralis; 3 Rinne für das Lig. accessorium; 4 Grube für den Ursprung des M. rectus femoris; 5 Muskelrauhigkeit.

3. Die **Sitzbeine, Ossa ischii** (Abb. 281—283 S), bilden den kaudalen Teil der ventralen Beckenwand; jedes Sitzbein besteht aus dem auf die Beckenpfanne entfallenden Pfannenteile, dem Pfannenast und dem Fugenaste, die sich kaudal zu der breiten, unpaaren Sitzbeinplatte, *Tabula ischiadica* (Abb. 281 5), verbinden. An dieser unterscheidet man eine nach der Beckenfuge zu etwas abfallende Höhlenfläche, *Facies pelvina* (Abb. 281), eine schwach gewölbte Außenfläche, *Facies externa* (Abb. 283), einen dicken, gerundeten, konkaven lateralen Rand, dessen dorsale Kante die *Incisura ischiadica minor*, den kleinen Hüftbeinausschnitt (Abb. 281—283 u), bildet, ferner einen konkaven kranialen Rand, der das For. obturatum bilden hilft, einen medialen Rand, der sich mit dem der anderen Seite zur Sitzbeinfuge, *Symphysis ossium ischii* (Abb. 281 u. 283 o′), vereinigt, und einen verdickten kaudalen Rand, der mit dem der anderen Seite den stark konkaven Sitzbeinausschnitt, *Arcus ischiadicus* (t), begrenzt. Wo lateraler und kaudaler Rand zusammenstoßen, entsteht der kammartige Sitzbeinhöcker, *Tuber ischiadicum* (Abb. 281—283 s), mit einem dickeren medialen und einem schwächeren lateralen Winkel. Der letztere geht in den an der ventralen Fläche befindlichen Sitzbeinkamm (Abb. 281 v) über.

Der Pfannenteil, *Corpus* (Abb. 283 bei y), bildet den größeren Teil der Gelenkpfanne und verbindet sich in ihr mit dem Darm- und Schambeine. Der Pfannenast, *Ramus acetabularis* (Abb. 281 6, u. 283 v), ist stark und fast dreikantig; sein dorsaler Rand geht nach der Darmbeinsäule zu in den dorsal von der Gelenkpfanne gelegenen Pfannenkamm, *Spina ischiadica* (Abb. 281 i) (s. S. 174), über; kaudal von diesem findet sich eine flache Rinne für die Sehne des M. obturator int. Der Fugenast, *Ramus symphysicus* (Abb. 281 7 u. 283 w), ist schmaler und dünner. Die Sitzbeinfuge verknöchert später als die Schambeinfuge und kaudal meist nicht vollständig.

Zwischen der Gelenkpfanne und den Ästen des Sitz- und Schambeins bleibt das große, fast runde **verstopfte Loch, For. obturatum** (Abb. 282 w u. 283 x). Die von allen 3 Beckenknochen gebildete, länglich-runde **Beckenpfanne, Acetabulum** (Abb. 282 u. 283 y, z), nimmt das Caput femoris auf. Ihr medialer Rand wird durch den tiefen Pfannenausschnitt, *Incisura acetabuli*, unterbrochen, der nach dem Zentrum der Pfanne hin ohne Erweiterung in die rauhe, flache Bandgrube, *Fossa acetabuli* (z), übergeht; hierdurch nimmt die überknorpelte Fläche eine halbmondförmige Gestalt an *(Facies lunata)* (y).

4. **Das Becken als Ganzes** (Abb. 44 16–18 u. 282). Die **Beckenhöhle** wird begrenzt: dorsal durch das Os sacrum und die ersten 4 Schwanzwirbel, ventral durch die Ossa pubis und ischii, seitlich jederseits durch das Os ilium und das Lig. sacrospinosum et -tuberosum.

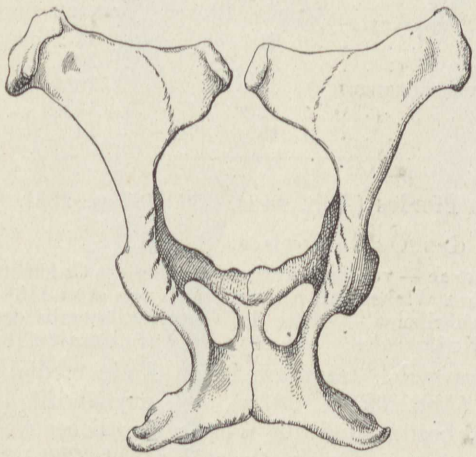

Abb. 284. Becken der Stute.

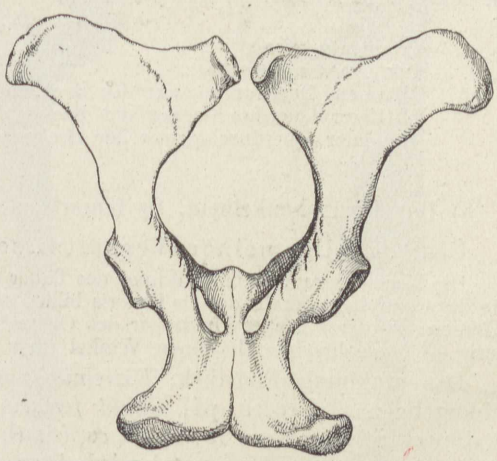

Abb. 285. Becken des Hengstes.

An diesen Knochen und Bändern liegen starke Muskelmassen. Der Beckeneingang, *Apertura pelvis cranialis (sup. N.)*, stellt ein kaudoventral gerichtetes Oval dar und wird von der *Linea terminalis* umsäumt; diese beginnt am Promontorium des Kreuzbeins und folgt dem kranialen Rande der Ala sacralis, der Crista iliopectinea (Linea arcuata hom., s. S. 160) und dem Pecten ossis pubis. Der kranial von ihr gelegene Teil der Beckenhöhle geht ohne Grenze in die Bauchhöhle über; beim Menschen ist er, da hier die Darmbeinflügel stärker entwickelt und stärker ausgebogen sind (Fossa iliaca, s. S. 160), besser ausgeprägt und heißt großes Becken; erst das kaudal von der Linea terminalis gelegene kleine Becken des Menschen entspricht der Beckenhöhle der Haustiere. Der Beckenausgang, *Apertura pelvis caudalis (inf. N.)* (Beckenboden des Menschen), ist enger als der Beckeneingang und wird durch den Arcus ischiadicus, den kaudalen Rand der breiten Beckenbänder und den 4. Schwanzwirbel begrenzt. Der kranial von der Pfanne gelegene Teil des Beckens verhält sich zu dem kaudal gelegenen Abschnitte wie 3:2 oder 5:3 (Abb. 253).

Von den Beckenknochen dient nur das Darmbein als Stützorgan, das Sitzbein ist im wesentlichen Muskelfortsatz. Das Schambein schließt den Beckengürtel ventral und verhindert das Auseinanderweichen der Darmbeine.

Zur Bestimmung der **Höhen- und Querdurchmesser der Beckenhöhle** kommen folgende Linien in Betracht: die *Conjugata vera* und die *Conjugata diagonalis* bezeichnen die Entfernung zwischen dem Promontorium des Kreuzbeins und dem kranialen bzw. kaudalen Ende der Beckenfuge; den senkrechten Durchmesser des Beckeneinganges drückt eine vom kranialen Ende der Beckenfuge senkrecht zur ventralen Fläche des Kreuzbeins gezogene Linie, die Pecten-Vertikale, *Diameter verticalis*, aus. Von den Querdurchmessern des Beckeneinganges verläuft der dorsale vom lateralen Ende des

linken zum lateralen Ende des rechten Kreuzbeinflügels, der mittlere vom linken zum rechten Tuberculum psoadicum und der ventrale von der linken zur rechten Eminentia iliopectinea. Der mittlere Querdurchmesser, die Spina-Horizontale, *Diameter transversalis*, bezeichnet die Entfernung zwischen der Mitte der linken und der rechten Spina ischiadica, der kaudale Querdurchmesser die Entfernung zwischen dem medialen Ende der beiden Sitzbeinhöcker[1]).

Bei alten Tieren werden die Beckenknochen dünner (Schwund der Diploë), die Ränder und Kämme scharf und rauh, die Gefäßrinnen tief, die Facies glutaea stärker ausgehöhlt (Ussow [971]).

Geschlechtsunterschiede. Bei weiblichen Tieren ist das Becken geräumiger als bei männlichen (Abb. 284 u. 285). Die symmetrischen Punkte (Beckenpfannen, Pfannenkämme, Sitzbeinhöcker usw.) sind weiter voneinander entfernt, die Facies auricularis liegt näher an der Crista iliaca (Schmaltz [835]); die ventrale Beckenwand ist breiter und meist auch flacher; die Darmbeinsäulen nehmen eine mehr parallele Stellung beim weiblichen Tier ein (Sussdorf [930]). Alle in das Becken vorspringenden Ränder, Kämme, Stacheln usw. sind gerundet, geglättet und abgeflacht. Bei der Stute ist die ventrale Wand des Beckens brustwärts abschüssig und ausgehöhlt, die innere Schambeinbeule nicht ausgeprägt, die Incisura ischiadica major nicht tief, der Arcus ischiadicus breit und flach; die Pecten-Vertikale trifft das 3. For. sacrale ventrale; der mittlere Querdurchmesser ist groß. Beim Hengst ist die ventrale Beckenwand kaudal abschüssig, die innere Schambeinbeule stark, die Incisura ischiadica major tief, der Arcus ischiadicus schmaler und tiefer; die Pecten-Vertikale trifft das 1. For. sacrale ventrale. Das Becken der frühzeitig kastrierten Wallache ähnelt dem der Stute; seine innere Schambeinbeule ist klein und der Arcus ischiadicus breit und flach.

Bei einem Hengst- und einem Stutenbecken, bei denen die Entfernung des Hüftbeinhöckers vom Sitzbeinhöcker 40 cm betrug, stellten wir für die hauptsächlichsten Durchmesser der Beckenhöhle folgende Maße fest:

	weibl. Becken	männl. Becken
Conjugata vera	23 cm	18 cm
Conjugata diagonalis	33½ „	30¼ „
Mittlerer Querdurchmesser des Beckenhöhleneinganges	22½ „	20½ „
Mittlerer Querdurchmesser der Beckenhöhle	17½ „	15½ „
Kaudaler Querdurchmesser der Beckenhöhle	15 „	14 „

b) Das Oberschenkelbein, Os femoris, des Pferdes (Abb. 44 19, 286, 287 u. 288).

Über die allgemeinen Verhältnisse des Os femoris s. S. 161.

Die Linien: kraniomedialer Winkel des Tuber coxae — vorderer großer Umdreher des Os femoris — Mitte des Condylus lateralis des Os femoris bilden einen Winkel (Pfannenwinkel) von etwa 115° und die Linien: vorderer großer Umdreher des Oberschenkelbeins — Mitte des Condylus lateralis des Os femoris — Malleolus lateralis einen Winkel (den Kniewinkel) von etwa 150° (Schmaltz [842]).

Das **proximale Endstück,** *Extremitas proximalis,* trägt am freien Ende medial den flachkugeligen Gelenkkopf, *Caput femoris* (Abb. 286 u. 287 a), der medial die tiefe, fast dreieckige Bandgrube, *Fovea capitis* (b), besitzt und durch ein undeutliches *Collum femoris* (c) abgesetzt ist. Lateral wird das Caput vom *Trochanter major* (Abb. 286—288 d u. e) überragt, der durch einen Einschnitt (Abb. 286—288 f) in den kammförmigen, fast sagittal gestellten, im Niveau des Gelenkkopfes liegenden vorderen großen Umdreher, *Trochanter major anterior* (Abb. 287 u. 288 e), und den kaudal an ihn sich anschließenden, erheblich höheren hinteren großen Umdreher, *Trochanter major posterior* (Abb. 286 bis 288 d), zerfällt. Zwischen diesem, dem Caput und Collum liegt kaudal die tiefe Umdrehergrube, *Fossa trochanterica,* (Abb. 286 h).

An der medialen Seite des vorderen großen Umdrehers befinden sich mehrere kleine Ernährungslöcher, während sein freier Rand und ein Teil seiner lateralen Fläche überknorpelt sind. An die überknorpelte Fläche reiht sich eine lange, rauhe, niedrige Knochenleiste, *Linea trochanterica lateralis,* für den Ansatz des M. glutaeus accessorius (Abb. 288 e′) an.

Das **Mittelstück, Körper,** *Corpus femoris,* ist rumpfseitig etwas breiter als knieseitig; seine glatte, gewölbte Vorderfläche fließt mit den Seitenflächen zusammen; seine Hinterfläche ist größtenteils rauh, besonders zwischen proximalem und mittlerem Drittel. Am lateralen Rande des Knochens befindet sich zwischen seinem mittleren und distalen Drittel die tiefe *Fossa plantaris* (Abb. 286 u. 288 o). Am Übergange der lateralen zur hinteren Fläche springt zwischen proximalem und mittlerem Drittel des Knochens der fast dreieckige, platte, etwas nach vorn gebogene dritte Umdreher, *Trochanter tertius* (Abb. 286 u. 288 i), vor; medial von ihm befindet sich auf der kaudalen Fläche die rundliche Bizepsnarbe (Abb. 286 l) für den Ansatz des Oberschenkelkopfes des M. biceps femoris. Vom Trochanter tertius aus zieht in proximaler und distaler Richtung ein undeutlicher Knochenkamm, die laterale Oberschenkelleiste, *Labium laterale* der *Facies aspera*

[1]) Genaueres über die Durchmesser s. in den im Literaturverzeichnis unter 222, 257, 453, 689, 839, 930 und 971 angeführten Arbeiten.

(Abb. 286 u. 288 n). Dem Trochanter tertius gegenüber findet sich am Übergange der medialen in die hintere Fläche der langgezogene, kammartige, rauhe kleine Umdreher, *Trochanter minor* (Abb. 286 u. 287 k), der ebenfalls nach beiden Richtungen in eine Knochenleiste, die mediale Oberschenkelleiste, *Labium mediale* der Facies aspera (Abb. 286 u. 287 m), ausgeht. Von ihm zieht in flachem Bogen über die hintere Fläche des Knochens die rauhe *Linea intertrochanterica posterior* (Abb. 286 g) zum hinteren großen Umdreher.

Diese Leiste ist meist nicht deutlich und wird distal von der Fossa trochanterica sogar unterbrochen. An der vorderen Seite befindet sich ebenfalls eine rauhe Leiste, *Linea intertrochanterica anterior hom.* (Abb. 287 y), die vom Collum zum Trochanter minor zieht; distal von ihr findet sich ein großes Ernährungsloch (Abb. 286 u. 287 x) und distal davon eine seichte Rinne für die großen Schenkelgefäße (Abb. 286 p).

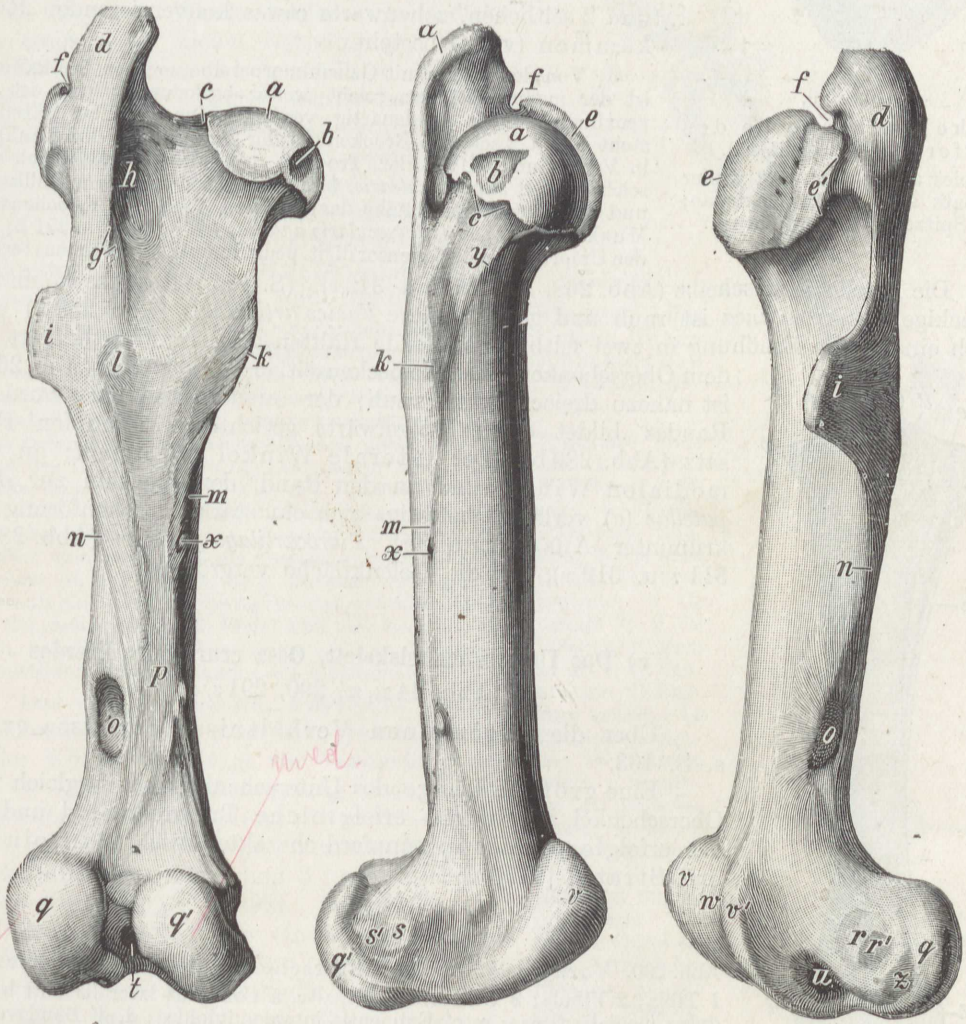

Abb. 286. Abb. 287. Abb. 288.

Abb. 286. Kaudale Seite des linken Os femoris des Pferdes.
Abb. 287. Mediale Seite des linken Os femoris des Pferdes.
Abb. 288. Laterale Seite des linken Os femoris des Pferdes.

a Caput femoris; b Fovea capitis; c Collum femoris; d Trochanter major posterior; e Trochanter major anterior; e′ Linea trochanterica lateralis; f Einschnitt zwischen d und e; g Linea intertrochanterica post.; h Fossa trochanterica; i Trochanter tertius; k Trochanter minor; l Narbe für eine Sehne des M. biceps femoris; m Labium mediale und n Labium laterale der Facies aspera; o Fossa plantaris; p Rinne für die Schenkelgefäße; q lateraler und q′ medialer Condylus; r Epicondylus lateralis mit Bandgrube r′; s Epicondylus medialis mit Bandgrube s′; t Fossa intercondyloidea; u Fossa muscularis; v medialer und v′ lateraler Rollkamm; w Rollfurche; x Foramen nutricium; y Linea intertrochanteria anterior; z Fossa musculi poplitei.

Das **distale Endstück,** *Extremitas distalis,* trägt 2 überknorpelte, stark gewölbte Gelenkköpfe, *Condylus lateralis* und *medialis* (Abb. 286—288 q u. q'), von denen der mediale etwas stärker ist als der laterale. Hinten sind beide Kondylen durch die tiefe Zwischengrube, *Fossa intercondyloidea* (Abb. 286 t), getrennt, deren vorderer Teil mehrere Ernährungslöcher und Bandgruben enthält. Seitlich finden sich an jedem Condylus ein Bandhöcker, *Epicondylus* (Abb. 287 u. 288 r u. s), und eine Bandgrube (r' u. s'), am Condylus lateralis außerdem eine rauhe Grube zur Anheftung der Sehne des M. popliteus, *Fossa muscularis posterior* (Abb. 288 z). Vorn am distalen Endstücke findet sich die Kniescheibenrolle, *Trochlea patellaris,* die aus der sagittalen Rollfurche (w) und 2 seitlichen, zehenwärts etwas konvergierenden Rollkämmen (v, v') besteht.

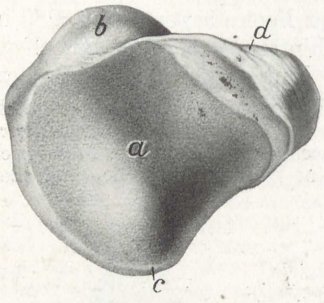

Abb. 289.
Linke Kniescheibe des Pferdes (Gelenkfläche).
a Facies articularis; b stumpfer Fortsatz an der Basis patellae; c Spitze; d Ansatzknorpel.

Von den beiden mit Gelenkknorpel überzogenen Rollkämmen ist der mediale stärker, reicht weiter beckenwärts und ist am proximalen Ende beulenartig verdickt. Die Trochlea patellaris steht durch 2 schmale Brücken mit der Gelenkfläche der Kondylen in Verbindung. Über der Trochlea patellaris befindet sich eine seichte *Fossa supratrochlearis,* ferner zwischen lateralem Rollkamm und Condylus lateralis nahe dem distalen Rande des Knochens die Muskelgrube, *Fossa muscularis anterior* (Abb. 288 u u. 291 b), für den Ursprung des M. extensor digit. pedis. long. u. M. peronaeus tertius.

Die **Patella, Kniescheibe** (Abb. 268, 289, 291 2 u 3 2). (S. 165.) Ihre unregelmäßig-viereckige *Facies cutanea* ist rauh und gewölbt, ihre *Facies articularis* (Abb. 289 a) wird durch eine flache Erhöhung in zwei seitlich abfallende Hälften geteilt und artikuliert mit dem Oberschenkelbeine. Die beckenseitige *Basis patellae* (Abb. 268 a) ist nahezu dreieckig und rauh; der mittlere Teil ihres vorderen Randes bildet einen beckenwärts gerichteten, stumpfen Fortsatz (Abb. 289 b). Der laterale Winkel ist stumpf; an den medialen Winkel und an den Rand, der von ihm zur *Apex patellae* (c) verläuft, befestigt sich ein starker, hakenförmig gekrümmter Ansatzknorpel, *Fibrocartilago patellae* (Abb. 289 d, 311 7 u. 312 2'), der die Gelenkfläche vergrößert.

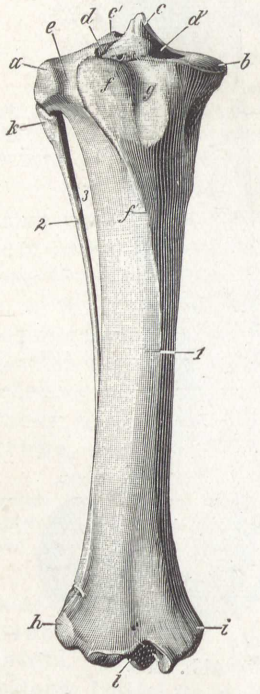

Abb. 290.

c) Das Unterschenkelskelett, Ossa cruris, des Pferdes
(Abb. 44 24, 25, 290, 291 3, 4).

Über die allgemeinen Verhältnisse der Ossa cruris s. S. 163.

Eine größere Länge des Unterschenkels im Vergleich zum Oberschenkel ist für das erfolgreiche Trabrennpferd und für das erfolglose Galopprennpferd charakteristisch (Bantoiu [35] und Stratul [917]).

Abb. 290. Vorderansicht des Unterschenkelskelettes des Pferdes. 1 Tibia; 2 Fibula; 3 Unterschenkelspalte. a Condylus lateralis und b Condylus medialis tibiae; c, c' Eminentia intercondyloidea; d, d' Bandgruben; e Muskelausschnitt; f Tuberositas tibiae; f' Crista tibiae; g Grube für den Ansatz des mittleren geraden Kniescheibenbandes; h Malleolus lateralis; i Malleolus medialis; k Köpfchen der Fibula; l Schraubenkamm.

Tibia, Schienbein (Abb 290 1, 291 3). Das **Mittelstück,** *Corpus tibiae,* ist im proximalen Drittel dreikantig, weil an der vorderen Seite die starke, fußwärts und etwas medial verlaufende und allmählich niedriger werdende Schienbeingräte, *Crista tibiae* (Abb. 290 f'), vorspringt, so daß eine ausgehöhlte laterale und eine schwach gewölbte mediale Fläche entstehen. Das proximale Ende der Crista ist zur Schienbeinbeule, *Tuberositas tibiae* (f), verdickt.

Zehenwärts ist die Crista ziemlich scharf abgesetzt; medial besitzt sie eine rauhe Stelle (Insertionsstelle für den M. semitendinosus); ihre beiden Flächen fließen zehenwärts allmählich zu einer vorderen Fläche des Knochens zusammen, so daß dieser in der distalen Hälfte von vorn nach hinten zusammengedrückt ist. Die fast ebene hintere Fläche enthält rauhe Muskelleisten, *Lineae musculares*, und im proximalen Viertel ein Ernährungsloch. Die Seitenränder werden distal flächenartig breit.

Das **proximale Endstück**, *Extremitas proximalis*, ist der dickste und breiteste Teil des Knochens und zerfällt in die beiden Schienbeinknorren, *Condyli tibiae* (Abb. 290 a u. b), die an ihrer freien Fläche überknorpelt *(Facies articularis proximalis)* und durch den Zwischenfortsatz, *Eminentia intercondyloidea* (c, c'), geschieden sind. Der laterale Condylus ist am lateralen Rande beulenartig verdickt und trägt eine kleine Gelenkfläche, *Facies articularis fibularis*, zur Artikulation mit dem Capitulum fibulae. Hinten werden beide Kondylen durch den Kniekehlausschnitt, *Incisura poplitea*, getrennt. Ihm gegenüber befindet sich vorn die Schienbeinbeule (s. S. 174); zwischen ihr und dem lateralen Condylus ist der Gelenkrand fast halbkreisförmig ausgeschnitten zu einem Muskelausschnitt, *Sulcus muscularis* (e und Abb. 291 d).

Die *Eminentia intercondyloidea* besteht aus 2 durch eine Vertiefung getrennten Kniehenkämmen, dem *Tuberculum intercondyloideum laterale* (Abb. 290 c') und *mediale* (c). Die etwas konkave Gelenkfläche des medialen Condylus ist nahezu dreieckig und liegt etwas tiefer als die fast viereckige und ebene Gelenkfläche des lateralen Condylus. Beide setzen sich auf die ihnen zugekehrte Seite der Eminentia intercond. fort. Hinter der Eminentia intercond. findet sich eine Bandgrube, die *Fossula intercondyloidea posterior*, und vorn zwei, die *Fossulae intercondyloideae anteriores* (d, d'), ebenso noch zwischen den beiden Tubercula eine *Fossula intercondyloidea centralis*. Medial von der Schienbeinbeule findet sich eine beckenwärts glatte, fußwärts rauhe Vertiefung (g) zur Anheftung des mittleren geraden Bandes der Kniescheibe.

Das **distale Endstück**, *Extremitas distalis*, ist schmaler als das proximale, jedoch breiter als der Körper und trägt zur Verbindung mit dem Os tarsi tibiale eine schräg nach hinten und medial gerichtete Gelenkschraube, *Cochlea tibiae*, die aus einem hohen mittleren Schraubenkamm (Abb. 290 l) und 2 tiefen seitlichen Schraubenrinnen besteht. Beiderseits wird die Gelenkschraube von je einem beulenartigen Bandhöcker, dem medialen und lateralen Knöchel, *Malleolus medialis* und *lateralis* (Abb. 290 i bzw. h und Abb. 291 f), überragt, deren der Cochlea tibiae zugewendete Fläche überknorpelt ist. Am lateralen Knöchel (Abb. 290 h, s. S. 164) befindet sich eine deutliche, am medialen eine seichte Sehnenrinne.

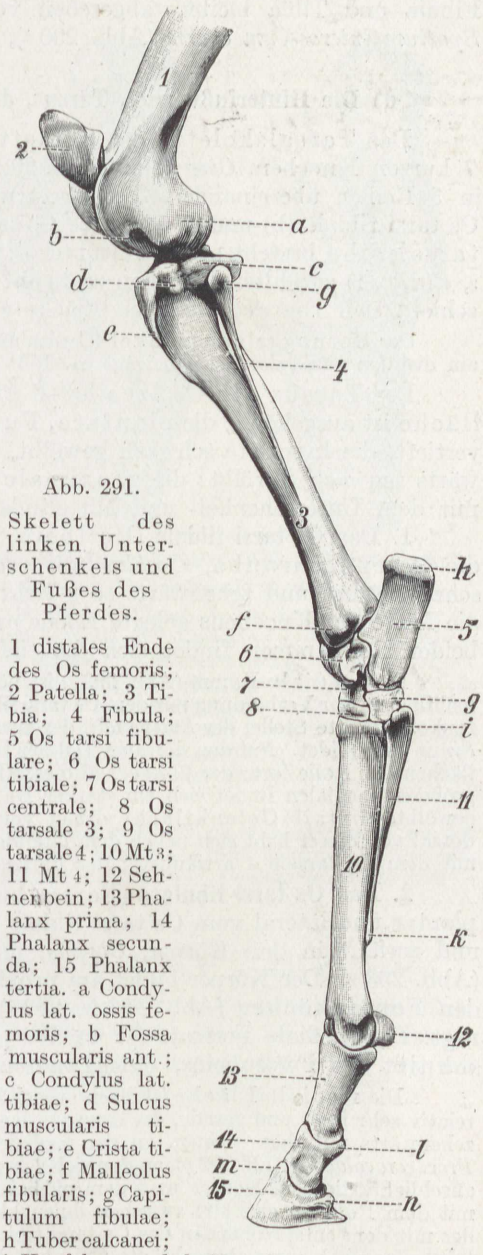

Abb. 291. Skelett des linken Unterschenkels und Fußes des Pferdes. 1 distales Ende des Os femoris; 2 Patella; 3 Tibia; 4 Fibula; 5 Os tarsi fibulare; 6 Os tarsi tibiale; 7 Os tarsi centrale; 8 Os tarsale 3; 9 Os tarsale 4; 10 Mt 3; 11 Mt 4; 12 Sehnenbein; 13 Phalanx prima; 14 Phalanx secunda; 15 Phalanx tertia. a Condylus lat. ossis femoris; b Fossa muscularis ant.; c Condylus lat. tibiae; d Sulcus muscularis tibiae; e Crista tibiae; f Malleolus fibularis; g Capitulum fibulae; h Tuber calcanei; i Köpfchen und k Knöpfchen des lateralen Griffelbeins. l Kronbeinlehne; m Hufbeinkappe; n Hufbeinast.

Der Schraubenkamm besitzt in der Mitte eine Synovialgrube und geht hinten in einen starken und spitzen, vorn in einen breiteren, niedrigeren Kamm über; beide Kämme hindern die übermäßige Streckung oder Beugung des Gelenkes zwischen Tibia und Os tarsi tibiale.

Das **Wadenbein, Fibula** (Abb. 290 2, 291 4), besteht hauptsächlich aus kompakter Substanz, liegt lateral an der Tibia und reicht nur bis etwa zu deren Mitte, trägt jedoch

zur Bildung des Femorotibialgelenkes nicht bei. Das seitlich abgeplattete und beulenartig verdickte proximale Ende, Köpfchen des Wadenbeins, *Capitulum fibulae* (Abb. 290 k u. 291 g), besitzt medial eine kleine Gelenkfläche zur Artikulation mit der Tibia, *Facies articularis capituli*; fußwärts verschmälert sich das Köpfchen bald so, daß das Wadenbein die Form eines abgerundeten Dornes mit stumpfer Spitze erhält. Zwischen Fibula und Tibia bleibt, abgesehen von beiden Enden, die Unterschenkelspalte, *Spatium interosseum cruris* (Abb. 290 3), die größtenteils durch ein Band ausgefüllt wird.

d) Die Hinterfußwurzel, Tarsus, des Pferdes (Abb. 44 26, 292, 293 u. S. 165).

Das Tarsalskelett, das Skelett des Sprunggelenkes, wird von 6, mitunter 7 kurzen Knochen, *Ossa tarsi* (Abb. 292 u. 293), gebildet. Sie liegen lateral in 2, medial in 3 Reihen übereinander. Die proximale oder Kruralreihe wird durch das mediale Os tarsi tibiale (b) und das laterale Os tarsi fibulare (a) gebildet. Die distale oder Metatarsalreihe besteht aus 3, mitunter 4, von der medialen Seite aus als Os tarsale 1 u. 2, 3, 4 (d, e, f) gezählten Knochen und ruht auf dem Mittelfußskelett; zwischen beide Reihen schiebt sich von der medialen Fläche aus das Os tarsi centrale (c) ein.

Der Sprunggelenkswinkel (Capitulum fibulae — Malleolus lateralis — lateraler Bandhöcker am distalen Ende des Mt 3) beträgt ca. 153° (Schmaltz [842]).

Der Tarsus als Ganzes hat 6 Flächen; die dorsale, Fußrücken- oder Beugefläche ist ausgehöhlt, die plantare, Fußsohlen- oder Streckfläche uneben und medial vertieft, die laterale schwach gewölbt, die mediale proximal vertieft, weiter zehenwärts schwach gewölbt: die proximale und distale sind Gelenkflächen zur Verbindung mit dem Unterschenkel- und Mittelfußskelett.

1. Das **Os tarsi tibiale** (Rollbein, *Talus*), **Tt** (Abb. 292 u. 293 b), bildet proximal die Gelenkschraube, *Cochlea tali proximalis*, deren 2 Rollkämme (Abb. 293 4 u. 5) schräg lateral und zehenwärts so gerichtet sind, daß sie sich gegen eine senkrecht durch die Mitte des Knochens gelegte Ebene unter einem Winkel von 12—15° neigen. Zwischen beiden Rollkämmen findet sich die tiefe Rollfurche mit einer Synovialgrube.

Der mediale Kamm (Abb. 293 5) ist höher als der laterale (4); die plantare Fläche hat 4 Gelenkflächen zur Verbindung mit dem Os tarsi fibulare. Zwischen ihnen bleibt eine unregelmäßig geformte, rauhe, vertiefte Stelle, der *Sulcus tali*, der zusammen mit dem entsprechenden des Os tarsi fibulare den *Sinus tarsi* bildet. Auf den dorsalen Teil der lateralen und medialen Fläche setzen sich die Gelenkflächen der Rolle fort; der übrige Teil dieser Flächen ist rauh und enthält je eine Bandgrube; an der größeren medialen findet sich ein starker Bandhöcker, *Tuberculum mediale tali* (6). In die schwach gewölbte distale Gelenkfläche dringt vom lateralen Rande her eine rauhe Einbuchtung tief ein; dorsal von dieser hebt sich neben dem lateralen Rande eine kleine, fast dreieckige Gelenkfläche ab, die mit dem Os tarsale 4 artikuliert; der übrige Teil der distalen Fläche ruht auf dem Os tarsi centrale.

2. Das **Os tarsi fibulare** (Fersenbein, *Calcaneus*), **Tf** (Abb. 291 5, 292 u. 293 a), liegt plantar und lateral vom Os tarsi tibiale in der Kruralreihe, ist stark in die Länge gezogen und zerfällt in den Körper, *Corpus*, und den medialen Fortsatz, *Sustentaculum tali* (Abb. 293 2). Der Körper bildet am proximalen Ende eine starke Beule, das *Tuber calcanei*, den Fersenhöcker (Abb. 291 h, 292 1), der das Sprunggelenk stark beckenwärts überragt. Der mediale Fortsatz ist an der plantaren Fläche ausgehöhlt und glatt, Rollausschnitt des Fersenbeins, *Sulcus muscularis*.

Die mediale Fläche ist flach ausgehöhlt, die laterale ist fast eben. Der plantare Rand ist relativ sehr breit und gerade, der dorsale Rand in den proximalen zwei Dritteln abgerundet; er endet zehenwärts mit dem kleinen, an der medialen Seite mit einer Gelenkfläche versehenen **Rollfortsatz**, *Proc. coracoideus* (Abb. 292 3), an den sich zehenwärts eine schräg gestellte, unregelmäßig geformte Fläche anschließt, die dem Körper und dem medialen Fortsatz angehört und 4 Gelenkflächen zur Artikulation mit dem Rollbein enthält; zwischen ihnen bleibt eine rauhe und vertiefte Stelle, der *Sulcus calcanei*, der mit dem entsprechenden des Os tarsi tibiale den *Sinus tarsi* bildet. Das distale Ende des Körpers trägt eine nach vorn abgeschrägte Gelenkfläche, die auf dem Os tarsale 4 ruht.

3. Das **Os tarsi centrale, Tc** (Abb. 291 7, 292 u. 293 c), ist platt und fast viereckig.

Die schwach ausgehöhlte proximale Gelenkfläche verbindet sich mit dem Os tarsi tibiale und wird lateral durch eine rauhe Grube unterbrochen. Die auf dem Os tarsale 3 ruhende distale Gelenkfläche wird durch eine rauhe Grube in einen breiten dorsalen und einen schmalen plantaren Teil getrennt und enthält eine kleine Gelenkfläche zur Verbindung mit dem Os tarsale 1 u. 2. Der rauhe dorsale und mediale Rand gehen bogenförmig ineinander über; der laterale Rand trägt 2 Gelenkflächen zur Verbindung mit Os tarsale 4.

4. Das **Os tarsale primum** und **secundum, T1 u. T2** (Abb. 293 d), verschmelzen i. d. R. schon vor der Geburt zu einem kleinen, in der Metatarsalreihe am weitesten medial

gelegenen Knochen. Nicht selten findet man jedoch zwei getrennte Knochen, das plantar gelegene Os tarsale 1 und das dorsal sich anschließende Os tarsale 2.

Der stark konvexe proximale Rand trägt an seiner dorsalen Hälfte eine schwach vertiefte Gelenkfläche für das Os tarsi centrale; der ausgehöhlte distale Rand zeigt eine Gelenkvertiefung, die auf dem medialen Griffelbeine ruht. Am plantaren bzw. lateralen Ende stoßen beide Ränder in einem abgerundeten Winkel zusammen; das dorsale Ende trägt zur Verbindung mit dem Os tarsale 3 eine kleine Gelenkfläche und plantar von dieser eine sehr schmale zweite Gelenkfläche zur Verbindung mit dem Hauptmittelfußknochen.

5. Das **Os tarsale tertium, T 3** (Abb. 291 3, 292 u. 293 e), ist dem Os tarsi centrale ähnlich, jedoch kleiner und mehr dreieckig.

Die schwach ausgehöhlte, zweigeteilte proximale Gelenkfläche verbindet sich mit dem Os tarsi centrale, die fast ebene distale Gelenkfläche ruht auf dem Hauptmittelfußknochen. Beide Seitenränder treffen plantar in einem breiten, rauhen Kamme zusammen; der laterale Rand hat zwei Gelenkflächen zur Verbindung mit dem Os tarsale 4, der mediale eine solche zur Verbindung mit dem Os tarsale 1 u. 2.

6. Das **Os tarsale quartum, T 4** (Abb. 291 9, 292 f), liegt in der Metatarsalreihe am meisten lateral und gleicht einem seitlich zusammengedrückten Würfel, der so hoch ist wie das Os tarsi centrale und Os tarsale 3 zusammen.

Die schwach gewölbte proximale Gelenkfläche artikuliert mit dem Os tarsi tibiale und fibulare, die distale mit dem Haupt- und dem lateralen Nebenmittelfußknochen. Die dorsale (vordere), plantare (hintere) und laterale Eläche sind rauh und bilden zusammen eine Wölbung. Am dorsalen Ende der lateralen Fläche findet sich ein kleiner, an der plantaren Fläche ein starker Bandhöcker. Die rauhe mediale Fläche trägt kleine Gelenkflächen zur Verbindung mit dem Os tarsi centrale und tarsale 3. Der vordere Rand der medialen Fläche hat etwa in der Mitte einen Ausschnitt, von dem eine seichte Rinne plantar und distal an der medialen Fläche entlang läuft. Ausschnitt und Rinne bilden zusammen mit entsprechenden Vertiefungen des Os tarsi centrale und des Os tarsale 3 den Sprunggelenkskanal, *Canalis tarsi* (Abb. 292 7).

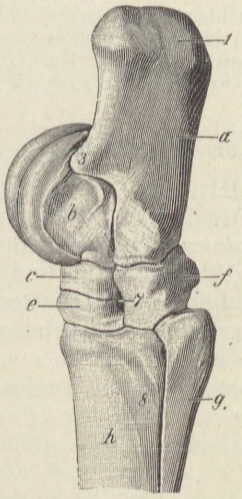

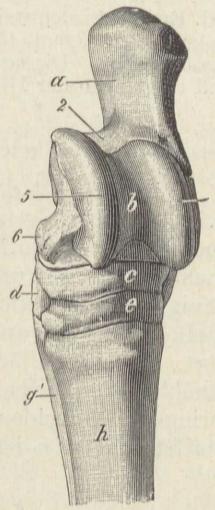

Abb. 292. Laterale Seite. Abb. 293. Dorsale Seite.
Linkes Tarsalskelett des Pferdes.
a Os tarsi fibulare; b Os tarsi tibiale; c Os tarsi centrale; d Os tarsale 1 u. 2; e Os tarsale 3; f Os tarsale 4; g laterales und g′ mediales Griffelbein; h Hauptmittelfußknochen (Mt 3). 1 Tuber calcanei; 2 Sustentaculum tali; 3 Proc. coracoideus; 4 lateraler und 5 medialer Rollkamm; 6 Tuberculum tali mediale; 7 Canalis tarsi; 8 Rinne für die A. metatarsea dorsalis lateralis.

c) Metatarsus, Hintermittelfuß, des Pferdes (Abb. 44 27, 27′ u. 291 10 u. 11).

Das Hintermittelfußskelett gleicht im wesentlichen dem Vordermittelfußskelett (s. S. 134 und Abb. 291 10 u. 11). Der **Hauptmittelfußknochen, Mt 3,** ist schräg zehenwärts und etwas nach vorn gerichtet, seitlich zusammengedrückt und etwa um ein Fünftel länger und an der dorsalen Fläche stärker gewölbt als Mc 3 (s. S. 134).

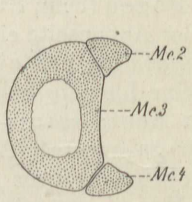

Abb. 294.

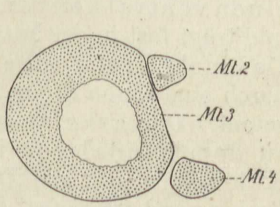

Abb. 295.

Abb. 294. Querschnitt durch die Metakarpalknochen und
Abb. 295. Querschnitt durch die Metatarsalknochen des Pferdes.
Mc 3 bzw. Mt 3 = Hauptmittelfußknochen.
Mc 2 bzw. Mt 2 = mediales Griffelbein.
Mc 4 bzw. Mt 4 = laterales Griffelbein.

Der Querschnitt des Mt 3 (Abb. 295) ist fast kreisrund oder seitlich zusammengedrückt, der des Mc 3 (Abb. 294) queroval. An der lateralen Fläche des Körpers von Mt 3 verläuft ganz nahe seiner Verbindung mit dem lateralen Griffelbein eine seichte Gefäßrinne. Die proximale Gelenkfläche wird durch eine breite, rauhe Grube in eine größere dorsale und eine kleinere plantare geschieden; von ersterer setzt sich lateral eine etwas schräge Stelle, auf der T 4 ruht, und medial eine sehr schmale Gelenkfacette ab, auf der T 1 u. 3 ruhen; ihr übriger Teil wird von T 3 bedeckt.

Die **Griffelbeine**, Nebenmittelfußknochen, **Mt** 2 u. 4 (Abb. 44 27', 291 11), sind etwas länger als Mc 2 u. 4 und verschmelzen durch Verknöcherung mit dem Hauptmittelfußknochen später als die des Metacarpus (s. S. 135). Das laterale Griffelbein reicht etwas weiter nach hinten als das mediale (Abb. 295).

Auf dem lateralen Griffelbeine, das am proximalen Ende einen vorspringenden Bandhöcker trägt, ruht der laterale Teil von T 4, auf dem etwas schwächeren medialen T 1 u. T 2. Beide Griffelbeine reichen i. d. R. verschieden weit zehenwärts; Rudert [779] fand unter 366 Fällen 58 mal (16%) beide Griffelbeine gleich lang, 163 mal (45%) das laterale länger als das mediale und 145 mal (40%) das mediale länger als das laterale. — Die kompakte Rinde der Markhöhle des Mt 3 ist sehr dick, noch stärker als die des Mc 3, und trägt nach der Höhle zu noch eine ziemlich deutliche Schicht von schwammiger Knochensubstanz.

f) Skelett der Hinterzehe des Pferdes (Abb. 44 28, 291 13, 14 u. 15).

Das Skelett der Hinterzehe wird von denselben Knochen wie das der Vorderzehe (s. S. 135 u. folgende) gebildet; sie stimmen mit denen der Vorderzehe fast vollständig überein, nur ist die *Phalanx prima* der Hinterzehe etwas kürzer, proximal in dorsoplantarer Richtung stärker und distal schmaler und die *Phalanx secunda* etwas weniger breit; die ein wenig kleinere, jedoch höhere *Phalanx tertia* verschmälert sich dorsal, so daß die Sohlenfläche nicht wie an der Vorderzehe eine runde, sondern mehr eine längsovale Form besitzt. Die Wandfläche ist, namentlich medial, steiler, die Sohlenfläche etwas stärker ausgehöhlt; die Hufbeinäste springen weniger vor, und die Entfernung zwischen ihnen ist geringer. Die beiden Sesambeine des Fesselgelenkes sind etwas kleiner, jedoch dicker; das Strahlbein ist schmäler.

III. Die Knochen der Beckengliedmaße der Wiederkäuer.

Ossa coxae. Die **Ossa ilium** (Abb. 42 D) stehen mehr sagittal und fast parallel zueinander. Der Darmbeinflügel ist kleiner als beim Pferde. Die *Linea glutaea* (19) liegt nahe dem ventrolateralen Rand und mit ihm fast parallel. Zwischen dem rauhen und dem glatten Teile der inneren Fläche findet sich ein niedriger Kamm. Das *Tuber sacrale* (17) ist schwächer, weniger stark in die Höhe gebogen und weiter von dem der anderen Seite entfernt als beim Pferd und überragt die Kreuzbeindorne nicht. Das *Tuber coxae* ist eine langgezogene, starke, in der Mitte breitere, nach beiden Enden sich verschmälernde Beule (18). Die **Ossa ischii** (Si) und **Ossa pubis** sind tief ausgehöhlt, so daß die Höhlenflächen dieser Knochen stark konkav, die Außenflächen stark konvex erscheinen. Der Ramus acetabularis des Schambeins verläuft schräg kaudomedial; die *Eminentia iliopectinea* ist stärker als beim Pferde. Das *Tuber ischiadicum* (21) geht in drei starke, mit rauhen Beulen endende Fortsätze aus. Die *Spina ischiadica* (20) ist hoch und scharf; sie besitzt an ihrer lateralen Seite 5—8 fast senkrecht und parallel zueinander verlaufende Muskelleisten; die Furche für die Sehne des M. obturator int. fehlt. Der *Arcus ischiadicus* ist dreieckig und tiefer als beim Pferde, das *For. obturatum* sehr groß. Die Beckenfuge beschreibt einen ventral konvexen Bogen (beim Stiere nach Franck-Martin [599] ein Dreieck) und trägt fast in der Mitte der Außenseite einen starken Knochenkamm (die Fugenleiste). Das mehr kreisrunde *Acetabulum* hat eine nur schmale *Incisura acetabuli* und wird durch eine rauhe Stelle in eine kleinere Schambein- und eine größere Darm-Sitzbeinfläche geteilt. Der kranial vom Acetabulum gelegene Teil des Beckens verhält sich zu dem kaudal von ihm gelegenen Abschnitte fast wie 1:1 (Abb. 254). Bei der Kuh neigen sich die Darmbeine weniger gegeneinander; die Aushöhlung der ventralen Beckenwand ist tiefer, die Fugenleiste stärker als beim Bullen.

Bei Schaf und Ziege erscheint das Becken wegen der schrägeren Richtung der Darmbeine mehr gestreckt (Abb. 255); die *Linea glutaea* ist kammartig; die Höhlenflächen der Scham- und Sitzbeine bilden nur eine seichte Vertiefung. Der dorsale Fortsatz des Sitzbeinhöckers ist nur schwach angedeutet; die Beckenfuge verläuft gerade, die Fugenleiste fehlt. Der kranial von der Pfanne gelegene Teil des Beckens verhält sich zu dem kaudal gelegenen Abschnitt wie 3:2. Bei der Ziege sind (nach Bützler [147]) alle Beckenknochen schlanker und dünner als beim Schafe, das Becken selbst schmal und lang und somit die Beckenöffnungen bedeutend enger als beim Schafe; das For. obturat. ist bei der Ziege länger.

Das **Os femoris** des Rindes (Abb. 42 O) hat einen relativ schwächeren Körper als das des Pferdes. Das *Caput* (22) ist deutlicher abgesetzt; die *Fovea capitis* ist relativ flach und klein und fast in der Mitte des Caput gelegen. Der *Trochanter major* (23) ist ungeteilt und bildet einen das Caput weit überragenden, mit dem freien Rande schräg nach vorn abfallenden Fortsatz; hinten geht von ihm eine starke *Linea intertrochanterica post.* zu dem flachen *Trochanter minor* (25), wodurch eine tiefe *Fossa trochanterica* entsteht. Der *Trochanter tertius* (24) ist kaum angedeutet. Die *Fossa plantaris* (26) ist sehr seicht. Die beiden Rollkämme sind fast parallel gerichtet; der mediale ist im Verhältnis zum lateralen (31) noch stärker als beim Pferde; sein proximales Ende bildet eine seitlich komprimierte Beule.

Das fast zylindrische Os femoris von Schaf und Ziege ist in der Längsachse etwas nach vorn gekrümmt, die *Fossa plantaris* kaum angedeutet, die *Fossa intercondyloidea* sehr breit und tief; die beiden Rollkämme sind fast gleich hoch, der mediale nicht beulenartig verdickt. Im übrigen ist der Knochen wie beim Rinde. Bei über 1 Jahr alten Ziegen findet man i. d. R. in der distalen Hälfte der Rollfurche eine durch Schwund des Gelenkknorpels entstandene sagittale Furche mit unregelmäßigen Rändern, die dem Schafe fehlt (Panisset [691]).

Die verhältnismäßig schmale **Patella** (Abb. 42 Kn, 269) hat die Gestalt eines mit der Spitze zehenwärts gerichteten Dreieckes; die rauhe Vorderfläche ist stark gewölbt; die Gelenkfläche fällt nach beiden Seiten ab; die proximale Fläche ersetzt ein dicker, rauher, schwach konvexer Rand.

Die Kniescheibe von Schaf und Ziege hat eine in der Längsrichtung ausgehöhlte Gelenkfläche; der distale Winkel krümmt sich stark nach hinten.

Die **Tibia** des Rindes (Abb. 42 Sch) ist massiger als die des Pferdes und etwas medial gekrümmt. Die proximalen Gelenkflächen liegen fast in gleicher Höhe; von dem stark vorspringenden, etwas konkaven lateralen Condylus (30) geht meist ein stumpfer, kurzer Fortsatz zehenwärts (s. unten). Die *Tuberositas tibiae* (28) ist breit, der Rand der *Crista tibiae* stumpfer als beim Pferd und nicht so stark lateral umgebogen. Die Grube für das mittlere gerade Band der Patella fehlt. Der *Sulcus muscularis* (29) ist erheblich schmaler und flacher als beim Pferde. Die *Cochlea tibiae* besitzt eine große Synovialgrube und ist sagittal gestellt. Der Schraubenkamm überragt den vorderen Rand. Der mediale Knöchel (Abb. 296 1) geht in einen spitzen Fortsatz aus; das fußseitige Ende trägt lateral zwei kleine, durch eine Rinne geschiedene Gelenkflächen für das Os malleolare.

Das rumpfseitige Ende der **Fibula** wird durch den erwähnten Fortsatz am lateralen Condylus der Tibia angedeutet. Nur ganz ausnahmsweise findet sich eine Fibula wie beim Pferde. Das fußseitige Endstück der Fibula ist als kleines, viereckiges Knöchelbein, *Os malleolare* (Abb. 42 W u. 296 b), vorhanden, das den *Malleolus lateralis* bildet und durch seine distale Gelenkfläche die Cochlea tibiae vervollständigt. Die proximale Fläche trägt zwei kleine, mit den entsprechenden des Schienbeins artikulierende Gelenkflächen und zwischen beide einen beckenwärts gerichteten spitzen Fortsatz, der von der Rinne am lateralen Rande der Tibia aufgenommen wird. Die fußseitige Fläche hat eine Gelenkerhöhung, die auf dem Os tarsi fibulare ruht.

Die Tibia von Schaf und Ziege ist relativ länger als die des Rindes; im übrigen gleicht das Unterschenkelskelett dem des Rindes.

Der **Tarsus** (Abb. 296) besteht nur aus 5 Knochen, weil das Os tarsi centrale und Os tarsale 4 und das Os tarsale 2 und 3 zu je einem Knochen (e bzw. f) verschmolzen sind.

Das **Os tarsi tibiale** (Abb. 296 d) ist länger, aber schmäler als beim Pferde; die Kämme der proximalen Gelenkrolle (3) stehen fast sagittal. Die distale Fläche ist gewölbt und bildet eine Gelenkrolle (4), die auf dem verschmolzenen Tc und T 4 ruht. Die plantare Fläche ist, abgesehen von kleinen, rauhen Stellen, überknorpelt und artikuliert mit Tf. Die rauhe und vertiefte laterale Fläche besitzt 2 Gelenkflächen zur Verbindung mit dem Tf. Der laterale Rollkamm artikuliert auch mit dem Knöchelbeine. Das **Os tarsi fibulare** (c) ist länger und schmäler als beim Pferde, der kurze mediale Fortsatz an seiner dorsalen Fläche ganz mit Gelenkknorpel bekleidet. Das distale Ende des Körpers ist stark seitlich komprimiert und trägt am dorsalen Rand eine Gelenkfläche zur Artikulation mit dem Os malleolare. Das distale Ende des Knochens artikuliert mit Tc und T 4. Das in dorsaler und plantarer Richtung abgeschrägte *Tuber calcanei* (2) ist plantar überknorpelt. Das **Os centrotarsale 4**, der vereinigte zentrale und vierte Tarsalknochen (e), nimmt die ganze Breite des Tarsus ein und ist lateral so hoch wie die mittlere und metatarsale Reihe zusammen. Die proximale Fläche artikuliert lateral mit Tf, medial mit Tt; an ihrem medioplantaren Winkel wird sie von einem beckenwärts gerichteten Fortsatz überragt, der dem Tt als Lehne dient. Die distale Gelenkfläche verbindet sich lateral mit dem Metatarsus, medial mit dem T 1 und mit T 2 + 3. Der **zweite** und **dritte Tarsalknochen** (f) sind verschmolzen zu einem Knochen, der fast viereckig ist, zusammen mit T 1 den Raum zwischen dem medialen Teile des vorigen und dem

Mittelfuß ausfüllt und zur Verbindung mit ihnen eine proximale und eine distale Gelenkfläche hat. Die Ränder sind rauh bis auf schmale Gelenkflächen zur Artikulation mit dem Centrotarsale 4 und mit T 1. Der **erste Tarsalknochen** (Abb. 297 6) liegt plantar vom vorigen und artikuliert mit dem Centrotarsale 4 und dem Mt 3 + 4; medial von ihm findet sich ein kleines Sesambein.

Der **Hauptmittelfußknochen,** *Mt 3 u. 4* (Abb. 296 g), ist etwas länger als der der Schultergliedmaße und seitlich so stark komprimiert, daß er fast viereckig erscheint; im übrigen ist er dem der Schultergliedmaße fast gleich.

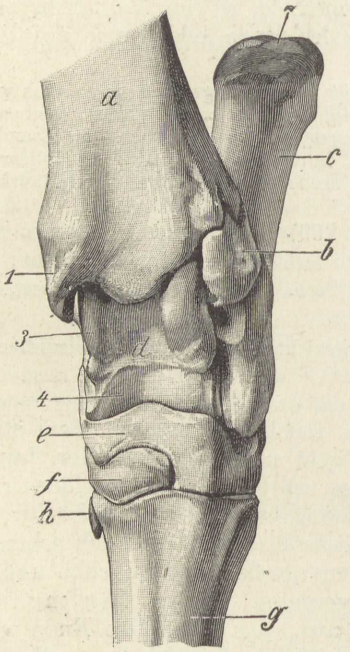

Abb. 296.

Abb. 296.

Dorsolaterale Fläche des Tarsalskelettes des Rindes.

a Tibia; b Os malleolare; c Os tarsi fibulare; d Os tarsi tibiale; e Os centrotarsale 4; f Os tarsale 2 u. 3; g Hauptmittelfußknochen; h rudimentäres mediales Griffelbein (Mt2). 1 Malleolus medialis; 2 Tuber calcanei; 3 proximale und 4 distale Gelenkrolle des Os tarsi tibiale.

Abb. 297.

Mediale Seite des Skelettes des Hinterfußes des Rindes.

1 distales Ende der Tibia; 2 Os tarsi fibulare; 3 Os tarsi tibiale; 4 Os centrotarsale 4; 5 Os tarsale 2 u. 3; 6 Os tarsale 1; 7 Hauptmittelfußknochen; 8 Phalanx I; 9 Phalanx II; 10 Phalanx III; 11 proximales und 12 distales Sesambein.

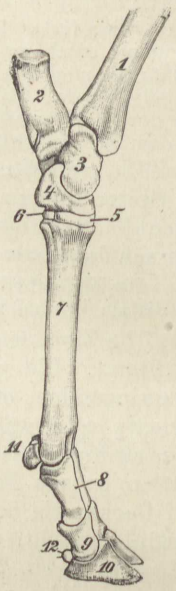

Abb. 297.

Am Mt 3 + 4 wird der am Mc 3 + 4 vorhandene tiefe Ausschnitt am hinteren Rande des proximalen Endes durch eine Knochenspange überbrückt, so daß ein von der proximalen Gelenkfläche zur plantaren Fläche führender kurzer Kanal entsteht. Der proximale Gefäßkanal ist eng oder fehlt auch ganz. Die dorsale Gefäßrinne ist tiefer und breiter. Am proximalen Ende des medioplantaren Randes findet sich eine kleine Gelenkfläche zur Verbindung mit dem plattrundlichen, knopfförmigen **medialen Nebenmittelfußknochen,** *Mt 2* (Abb. 296 h), der am Metacarpus fehlt, an dem dagegen ein Mc 5 vorkommt, während ein Mt 5 fehlt. Bei Schaf und Ziege ist der Körper weniger viereckig und der Kanal von der proximalen Gelenk- zur plantaren Fläche nicht vorhanden. Der mediale Nebenmittelfußknochen fehlt häufig.

Die beiden ersten **Zehenglieder** sind etwas länger und schmaler als die der Schultergliedmaße, jedoch ist der Unterschied nicht bedeutend.

IV. Skelett der Beckengliedmaße des Schweines.

Pelvis. Die **Ossa ilium** (Abb. 298 a, b) sind fast sagittal und annähernd parallel zueinander gestellt. Die *Crista iliaca* (d) ist konvex. Die *Linea glutaea* (f) verläuft fast in der Längsachse des Darmbeins und teilt dessen äußere Fläche in einen größeren ventrolateralen und einen kleineren dorsomedialen Abschnitt, die beide mäßig ausgehöhlt sind. Die mediale Fläche zerfällt in einen glatten kraniodorsalen und einen rauhen kaudoventralen Teil; der letztere zeigt nahe dem Kreuzhöcker eine rundliche, rauhe Stelle zur Verbindung mit dem Kreuzbeine. Der Hüfthöcker (c) ist nicht beulenartig verdickt, der Kreuzhöcker (e) fast rechtwinklig gegen die Incisura ischiadica major abgesetzt. Die *Spina ischiadica* (t, t′) ist sehr hoch und scharf, die *Incisura ischiadica major* (g) sehr tief und das *Tuberculum psoadicum* (k) gut ausgeprägt. Die **Ossa pubis** und **ischii** (m, n und p, p′) sind wenig ausgehöhlt; die *Eminentia iliopectinea* (l) ist sehr deutlich. Das *Tuber ischiadicum* (q) ist kaudal abgerundet und trägt lateral einen stumpfen Fortsatz (q′); der *Arcus ischiadicus* (s) ist sehr tief, das *Acetabulum* (u) fast kreisrund. Der kranial von der Pfanne gelegene Teil des Beckens verhält sich zu dem kaudalen Abschnitte wie 4:3 (Abb. 256). Der Beckeneingang ist fast kreisförmig (Schmaltz [839]).

Das **Os femoris** (Abb. 299) ist relativ dick und massig; sein Körper ist fast vierkantig; das *Caput* (a) besitzt ein deutliches *Collum* (b); der *Trochanter minor* bildet eine flache, rauhe Beule; die *Facies aspera*

ist breit und scharf begrenzt. An Stelle der *Fossa plantaris* findet man eine rauhe Fläche (d); die Rollkämme sind gleich groß; die *Trochlea patellaris* (f) ist breit. Die **Patella** (Abb. 271) ist seitlich so stark zusammengedrückt, daß man an ihr eine Haut- und eine Gelenkfläche, eine mediale und laterale Fläche, einen stumpfen proximalen und einen spitzen distalen Winkel unterscheidet.

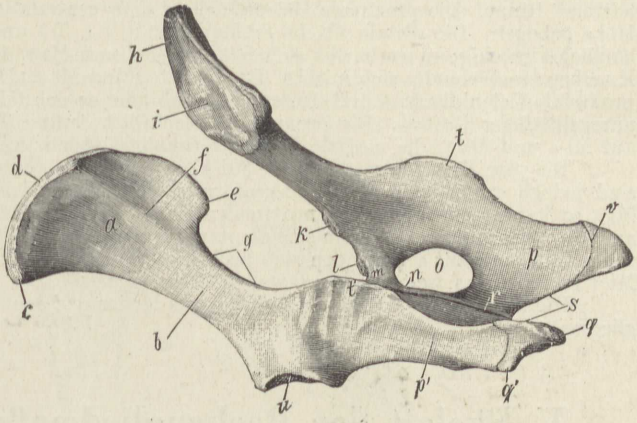

Abb. 298.

Abb. 298. Becken des Schweines; von links und etwas von hinten gesehen. a Ala ossis ilium; b Corpus ossis ilium; c Hüfthöcker; d Crista iliaca; e Kreuzhöcker; f Linea glutaea (ant.); g Incisura ischiadica major; h glatter und i rauher Teil der inneren Fläche des Darmbeinflügels; k Tuberculum psoadicum; l Eminentia iliopectinea; m Pfannenast und n Fugenast des Schambeins; o For. obturatum; p, p′ Sitzbein; q, q′ Tuber ischiadicum; r Beckensymphyse; s Arcus ischiadicus; t, t′ Spina ischiadica; u Acetabulum; v Epiphysenfugenlinie.

Die **Tibia** des Schweines (Abb. 300 1) ähnelt der des Pferdes und ist relativ kürzer und plumper als bei Schaf, Ziege und Hund; das laterale *Tuberculum intercondyloideum* (d) ist höher als das mediale. Der laterale Condylus (c) bildet kaudal einen Fortsatz. Der Körper ist wegen der stark vorspringenden *Crista* (a, a′) proximal deutlich dreiseitig. Der *Malleolus lateralis* wird von dem distalen Ende der Fibula (g) gebildet. Die *Cochlea tibiae* ist fast sagittal gestellt.

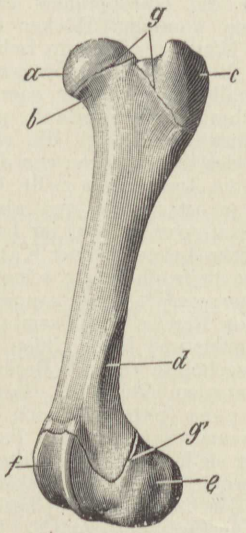

Abb. 299. Dorsolaterale Seite des linken Os femoris des Schweines. a Caput femoris; b Collum femoris; c Trochanter major; d rauhe Fläche an Stelle der Fossa plantaris; e Condylus lateralis; f Trochlea patellaris mit den beiden Rollkämmen; g und g′ Epiphysenfugenlinien.

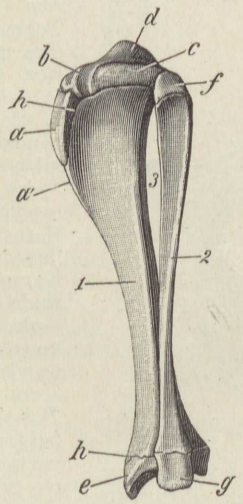

Abb. 300. Dorsolaterale Seite des linken Unterschenkelskelettes des Schweines. 1 Tibia; 2 Fibula; 3 Unterschenkelspalte. a, a′ Crista tibiae (a entspricht der Tuberositas tibiae); b Muskelausschnitt; c Condylus lateralis der Tibia; d Eminentia intercondyloidea; e Malleolus medialis; f proximales Endstück der Fibula; g Malleolus lateralis; h, h Epiphysenfugenlinien.

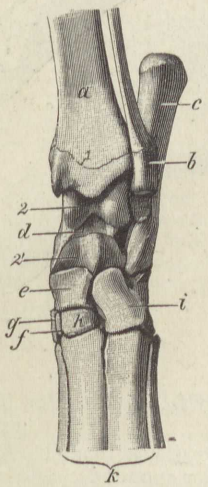

Abb. 301. Dorsolaterale Seite des linken Tarsus des Schweines. a distales Ende der Tibia; b Malleolus lateralis; c Os tarsi fibulare; d Os tarsi tibiale; e Os centrale; f Os tarsale 2; g Os tarsale 1, h Os tarsale 3; i Os tarsale 4; k Mittelfußknochen (Mt 2–5). 1 distale Epiphysenfugenlinie; 2 proximale Gelenkrolle und 2′ distale Gelenkrolle des Os tarsi tibiale.

Die **Fibula** (Abb. 300 2) ist ein seitlich zusammengedrückter Knochen von der Länge der Tibia. Das Mittelstück ist im proximalen Drittel lateral ausgehöhlt. Das proximale Ende (f) bildet eine zugespitzte Beule. Das etwas verdickte distale Ende bildet den *Malleolus lateralis* (g) und artikuliert mit dem distalen Ende der Tibia und dem Os tarsi fibulare.

Der **Tarsus** (Abb. 301) besteht aus sieben Knochen. Die beiden Knochen der Kruralreihe ähneln denen der Wiederkäuer. Das relativ lange **Os tarsi tibiale** (d) erscheint schief, weil die distale Rolle (2′) sich etwas medianwärts wendet. Sie ruht auf Tc und T 4. Der Höcker des relativ langen **Os tarsi fibulare** (c) hat eine Rinne. Die proximale Gelenkfläche des **Os centrale** (e) ist ausgehöhlt und plantar stark in die Höhe gebogen. Die distale Fläche artikuliert mit T 1, T c und T 3. Das **Os tarsale 1** (g) ist platt und länglich-viereckig; es verbindet sich mit T 2, T c und Mt 2. Das platte **Os tarsale 2** (f) ist der kleinste Knochen; es verbindet sich mit Tc, T 1, T 3, Mt 2 und Mt 3. Das **Os tarsale 3** (h) ruht auf dem Mt 3; die proximale Gelenkfläche stützt Tc; seitlich verbindet es sich mit T 2 und T 4. Das **Os tarsale 4** (i) ist von unregelmäßiger Gestalt. Die proximale Gelenkfläche stützt Tf und Tt. Die distale Gelenkfläche ruht auf Mt 4 und Mt 5; die mediale Fläche verbindet sich mit Tc und T 3.

Die vier **Ossa metatarsi** (Abb. 301 k) stimmen im wesentlichen mit den Ossa metacarpi überein, sind jedoch etwas länger. Der hakenförmige Fortsatz am dorsalen Rande des proximalen Endes des Mt 4 ist kaum angedeutet; am proximalen Ende von Mt 3 und Mt 4 findet sich plantar ein Fortsatz, der am Mt 3 etwas größer ist und am Mt 3 plantar eine kleine Gelenkfläche für ein kleines, rundliches Sesambein trägt. Mt 4 und Mt 5 verbinden sich beckenwärts mit T 4, Mt 3 mit T 2 und T 3, Mt 2 mit T 1 und T 2; Mt 4 reicht etwas weiter zehenwärts als Mt 3.

Die beiden ersten **Phalangen** sind etwas länger und schmaler als die entsprechenden der Schultergliedmaße.

V. Skelett der Beckengliedmaße der Fleischfresser.

Ossa coxae. Das Becken (Abb. 302) ist zwischen den Gelenkpfannen breiter als zwischen den fast sagittal gestellten **Alae ossium ilium** (h); die *Crista iliaca* (a) ist konvex, das *Tuber coxae* (e u. f) ziemlich scharf, das *Tuber sacrale* (b u. c) wulstig und lang. Beide zerfallen in je 2 Höcker, die durch einen flachen Ausschnitt getrennt sind (s. im übrigen S. 159 und Legende zu Abb. 302). Die *Incisura ischiadica major* (d) ist flach. Die äußere Darmbeinfläche ist ausgehöhlt und trägt drei *Lineae glutaeae*: 1. die *Linea glutaea anterior* (k), die vom kaudalen Höcker des Tuber coxae zur Mitte der Incisura ischiadica major zieht, 2. die *Linea glutaea posterior,* die fast parallel dem Tuber sacrale (¾—1¼ cm von ihm entfernt) verläuft, und 3. die *Linea glutaea inferior* (g), die vom kaudalen Höcker des Tuber coxae zur dorsalen Umrandung des Acetabulum zieht. Die *Spina ischiadica* (u) ist niedrig und abgerundet. Die *Crista iliopectinea* (m) ist beim Hund eine deutliche Leiste, bei der Katze findet sich an ihrer Stelle ein kurzer, scharfer Kamm (*Tuberculum psoadicum*) am kaudalen Ende des ventralen Randes der Darmbeinsäule. Die **Ossa pubis** und **ischii** bilden die innen schwach ausgehöhlte ventrale Beckenwand; an der ventralen Fläche des Ramus acetabularis ossis pubis (p) befindet sich ein *Tuberculum pubicum ventrale*; das *Tuber ischiadicum* (w) ist ein langgezogener, lateral vorspringender Kamm; der *Arcus ischiadicus* (x) ist breit; das *Acetabulum* (o) besitzt eine ziemlich starke *Incisura acetabuli*. Der mittlere Durchmesser des Beckeneinganges ist kürzer als die Pecten-Vertikale (Schmaltz [839]). Der kranial vom Acetabulum gelegene Teil des Beckens verhält sich zum kaudalen wie 5:3 (Abb. 257).

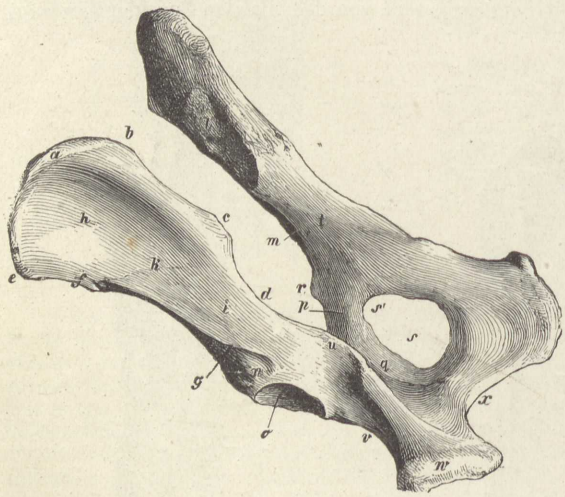

Abb. 302. Becken des Hundes; von links und hinten gesehen.

a Crista iliaca; b und c Kreuzhöcker (b = Spina iliaca posterior sup. und c = Spina iliaca post. inf.); d Incisura ischiadica major; e und f Hüfthöcker (e = Spina iliaca ant. sup. und f = Spina iliaca ant. inf.); g Linea glutaea inf.; h Ala ossis ilium; i Corpus ossis ilium; k Linea glutaea anterior; l Facies auricularis; m Crista iliopectinea; n Grube für den Ursprung des M. rect. fem.; o Acetabulum; p Pfannenast und q Fugenast des Schambeins; r Eminentia iliopectinea; s For. obturatum; s′ Sulcus obturatorius; t Muskelleiste für die Anheftung des M. coccygeus; u Spina ischiadica; v Incisura ischiadica minor; w Tuber ischiadicum; x Arcus ischiadicus.

Das **Os femoris** (Abb. 45 18 u. 303) gleicht dem des Schafes (s. S. 179), nur ist es länger; das *Collum* (Abb. 303 b) ist noch deutlicher; der *Trochanter major* (c) erreicht nicht das Niveau des *Caput* (a). Über jedem Condylus findet sich kaudal am Os femoris eine kleine Gelenkfläche für ein kleines, in den M. gastrocnemius eingelagertes Sesambein (Vesalisches Sesambein) (s. M. gastrocnemius); ein 3. kleines Sesambein ist in die Sehne des M. popliteus eingefügt; die Sesambeine sind bei Röntgenaufnahmen zu beachten.

Die schmale **Patella** (Abb. 45 20 u. 272) ist in der Längsrichtung gekrümmt, ihre Gelenkfläche hingegen in der Querrichtung gewölbt. Sie besitzt einen stumpferen proximalen und einen spitzeren distalen Winkel.

Die lange und starke **Tibia** (Abb. 45 21 u. 304 A) krümmt sich erst schwach medial und dann (fußseitig) wieder etwas lateral; die *Crista tibiae* (c) springt stark vor; die Gelenkflächen beider Condyli liegen fast in gleicher Ebene; die Kämme der *Eminentia intercondyloidea* (b) sind niedrig. Das fußseitige Ende bildet nur den *Malleolus medialis* (e); der Schraubenkamm steht fast sagittal und geht hinten in einen stumpfen Fortsatz über.

Die **Fibula** (Abb. 45 23 u. 304 B) ist ein schmaler, an beiden Enden etwas verdickter Knochen von der Länge der Tibia. Das proximale Ende (f) artikuliert mit der Tibia, die distale Hälfte liegt deren lateralem Rande fest an; das distale Ende (h) bildet den *Malleolus fibularis* und artikuliert mit der Tibia, dem Os tarsi tibiale und dem Os tarsi fibulare (Abb. 305 4), auf dem es ruht. Bei der Katze legt sich die relativ stärkere Fibula nur mit ihren Enden der Tibia an.

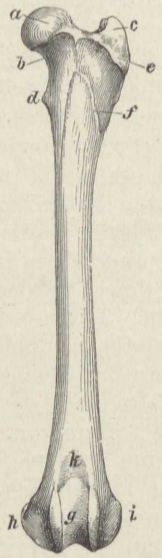

Abb. 303. Vorderansicht des linken Os femoris des Hundes.

a Caput femoris; b Collum femoris; c Trochanter major; d Trochanter minor; e rudimentärer Trochanter tertius; f Anfangsteil der lateralen Oberschenkelleiste (Labium laterale der Facies aspera); g Kniescheibenrolle; h Condylus medialis und i Condylus lateralis ossis femoris; k Fossa supratrochlearis.

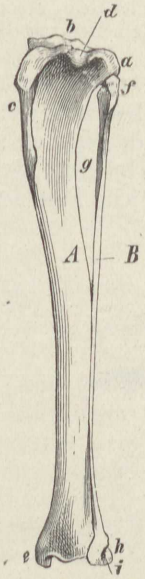

Abb. 304. Dorsolaterale Ansicht des linken Unterschenkelskelettes des Hundes.

A Tibia; **B** Fibula. a Condylus lateralis tibiae; b Eminentia intercondyloidea; c Crista tibiae; d Muskelausschnitt; e Malleolus medialis; f Capitulum fibulae; g Spatium interosseum cruris; h Malleolus lateralis; i Sehnenrinne.

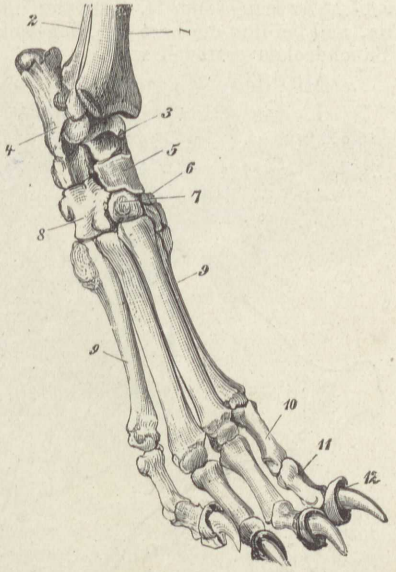

Abb. 305. Dorsolaterale Ansicht der Knochen des rechten Hinterfußes des Hundes.

1 Tibia; 2 Fibula; 3 Os tarsi tibiale; 4 Os tarsi fibulare; 5 Os tarsi centrale; 6 Os tarsale 2; 7 Os tarsale 3; 8 Os tarsale 4; 9, 9 Metatarsalknochen; 10 Phalanx I, 11 Phalanx II, 12 Phalanx III der zweiten Zehe.

Der **Tarsus** besteht aus 7 Knochen. Die Gelenkrolle des **Os tarsi tibiale** (Abb. 305 3) ist relativ breit; zehenwärts verschmälert sich der Knochen und bildet das viereckige *Caput tali*, dessen schwach gewölbte distale Gelenkfläche auf dem Tc ruht. Die plantare Fläche der Gelenkrolle hat 3 Gelenkflächen zur Artikulation mit dem Tf. Die schmale laterale Fläche artikuliert mit der Fibula. Das *Sustentaculum tali* des **Os tarsi fibulare** (4) ist kurz; Tf artikuliert mit der Fibula und dem Tt. Der Fersenhöcker hat eine breite, nach hinten verlaufende Rinne. Die ausgehöhlte proximale Gelenkfläche des **Os centrale** (5) artikuliert mit Tt, die distale mit T1, T2 und T3. Das **Os tarsale 1** ist platt und unregelmäßig viereckig; es artikuliert mit Tc, T 2 und dem Rudiment der 1. Zehe. Das **Os tarsale 2** (6) und **3** (7) gleichen jedes einem mit der Kante plantar gerichteten Keile; ersteres ist der kleinste Knochen und verbindet sich mit Tc, T 1, T 3 und Mt 2; letzteres verbindet sich mit Tc, T 2, T 4 und Mt 3. Das **Os tarsale 4** (8) gleicht einer vierseitigen Säule und steht mit Tf, Tc, T 3, Mt 4 und Mt 5 in Gelenkverbindung.

Die vier **Ossa metatarsi** (Abb. 305 9) verhalten sich wie die Ossa metacarpi der 2. bis 5. Zehe, sind jedoch etwas länger. An der plantaren Fläche des proximalen Endes von Mt 3 und Mt 4 findet sich je eine schwache Gelenkerhöhung zur Verbindung mit einem kleinen, rundlichen Sesambeine. Mt 4 und Mt 5, die Mittelfußknochen der 4. und 5. Zehe, grenzen an T 4, Mt 3 an T 3, Mt 2 an T 2. Mt 1 fehlt mitunter ganz; meist findet sich jedoch ein Rudiment von ihm in Form eines abgestumpften Kegels, der sich mit T 1 verbindet oder mit ihm verschmilzt; nicht selten kommt eine vollständige 1. Zehe vor, das Mt 1 ist dann jedoch nur kurz und dünn (Wolfskralle). Bei der Katze sind die Metatarsalknochen, die sonst denen des Hundes gleichen, etwas nach vorn gekrümmt.

Die **Zehenglieder** (Abb. 305 10, 11 u. 12) verhalten sich wie die der Schultergliedmaße (s. S. 145).

VI. Verbindungen der Knochen der Beckengliedmaße.

1. Verbindung der Hüftbeine unter sich und mit dem Kreuzbeine.

Die Verbindung der beiden Ossa coxae in der ventralen Mittellinie durch Knorpel bildet die *Symphysis pelvis,* Beckenfuge, die bei älteren Tieren verknöchert.

Zwischen beiden Sitzbeinen bleibt die Symphyse meist knorpelig; im übrigen wird sie an beiden Flächen durch quer und schräg verlaufende Bandfasern verstärkt. Als *Membrana obturatoria* bezeichnet man eine am Rande des For. obturatum sich festsetzende, sehr dünne, zarte Bindegewebsschicht zwischen dem M. obturator int. und ext. Beim Menschen ist ein starkes Verstopfungsband da, weil bei ihm die Last der Eingeweide auf dem Beckenboden ruht, während sie bei den Tieren von den Bauchdecken getragen wird.

Mit dem Kreuzbeine verbindet sich jedes Hüftbein durch folgende Bänder:

1. das oberflächliche Kreuz-Darmbeinband, **Lig. sacroiliacum dorsale breve** (Abb. 306 a); es reicht vom Tuber sacrale bis zu den Spitzen der Kreuzbeindornfortsätze.

2. das seitliche Kreuz-Darmbeinband, **Lig. sacroiliacum dorsale longum** (b); es bildet eine dreieckige, glänzende, gelbliche Bandausbreitung, die sich am medialen Rande des Os ilium vom Tuber sacrale bis zur ventralen Fläche des Os sacrum und am Seitenrande des letzteren befestigt und dorsal in das vorige Band übergeht. 3. die sehr enge **Capsula articularis;** sie heftet sich an den Rändern der Gelenkflächen der Ala sacralis und der Facies auricularis ossis ilium an. 4. das **Lig. sacroiliacum ventrale;** es besteht aus sehr kurzen Fasern, die in der Umgebung der Gelenkkapsel entspringen und zu ihrer Verstärkung dienen.

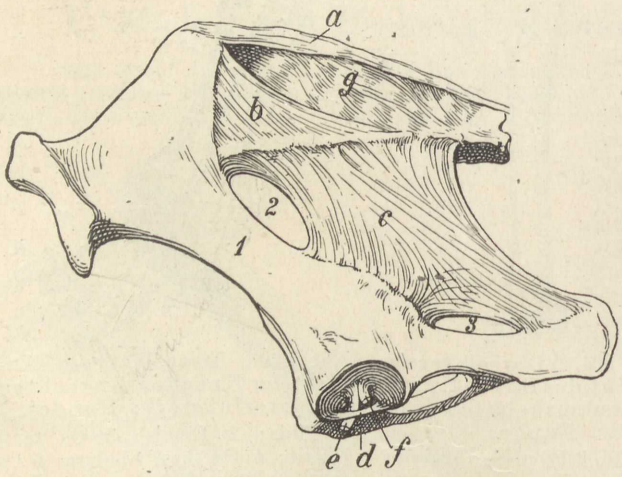

Abb. 306. Bänder des Beckens und des Hüftgelenkes des Pferdes: von links gesehen.

a Lig. sacroiliacum dorsale breve; b Lig. sacroiliacum dorsale longum; c Lig. sacrospinosum et -tuberosum; d Lig. transversum acetabuli; e Lig. accessorium (Sehnenschenkel des M. rectus abdom.); f Lig. teres; g diffuse Bandmassen, die seitlich an den Dornfortsätzen des Kreuzbeins liegen. 1 Becken; 2 Spalte für den N. ischiadicus; 3 Spalte für die Sehne des M. obturator int.

Durch die Iliosakralverbindung werden die von der Beckengliedmaße ausgehenden lokomotorischen Kräfte (Stoßkräfte) auf den Rumpf übertragen. Sie muß daher Festigkeit mit Elastizität vereinigen; deshalb tragen die mit unregelmäßigen, rauhen Erhabenheiten versehenen Gelenkflächen eine dicke Schicht Gelenkknorpel, zugleich wird die Beweglichkeit durch die unter 1, 2, 4 u. 5 erwähnten Bänder eingedämmt (Mysberg [669]). Infolgedessen bildet die Iliosakralverbindung ein sehr straffes Gelenk, das nur eine ganz geringfügige Bewegung zuläßt und diese auch nur bei gewissen Körperbewegungen (z. B. beim Steigen), so daß die Bewegung des Beckengürtels und damit des Hinterteils mehr im Lenden-Kreuzbeingelenke stattfindet (s. auch S. 146).

5. das breite Beckenband, **Lig. sacrospinosum et -tuberosum;** es schließt als hautartige Ausbreitung (Abb. 306 c) zwischen Kreuz-, Darm- und Sitzbein die Beckenhöhle seitlich ab und gewährt Muskeln Anheftung und Unterlage.

Es besteht (nach Barski [41]) im dorsalen Teil aus 2 Blättern, die im ventralen Teile verschmelzen, und befestigt sich am Seitenrande des Kreuzbeins und der beiden ersten Schwanzwirbel, an der Spina ischiadica, am medialen Rande des Darmbeins und am dorsalen Rande des Sitzbeins bis zum Tuber ischiadicum; schwanzwärts ist es mit dem M. semimembranosus und dessen Sehne verbunden. Zwischen ihm und dem Beckenskelett bleiben Spalten zum Durchtritt von Sehnen, Gefäßen und Nerven (Abb. 306 2, 3). Beim Menschen besteht es aus 2 getrennten Bändern, einem *Lig. sacrospinosum,* das vom Seitenrande des Kreuz- und Steißbeins zur Spina ischiadica geht, und einem *Lig. sacrotuberosum* mit demselben Ursprunge, das zum Tuber ischiadicum zieht. Beim Hunde findet sich nur das schmale, jedoch starke Kreuzsitzbeinband (Lig. sacrotuberosum, Abb. 459 4 u. 681 2), das sich an dem Seitenrande des Os sacrum nahe dessen kaudalem Ende und dem Tuber ischiadicum befestigt. Der Katze fehlt nach Mysberg [668] das Lig. sacrospinosum et -tuberosum. Barski [41] unterscheidet beim Pferde noch ein *Lig. iliolumbale,* welches das Tuber coxae und die Crista iliaca mit dem Querfortsatze der letzten Lendenwirbel verbindet.

2. Hüftgelenk.

Oberschenkelbein und Becken bilden ein freies Gelenk, **Hüftgelenk, Articulatio coxae,** in dem jedoch hauptsächlich Beugung und Streckung ausgeführt werden. Drehbewegungen und Abduktion des Oberschenkelbeins werden durch das Lig. teres und accessorium und die Adduktorengruppe, Adduktion durch die Mm. glutaei wesentlich beschränkt.

Das Acetabulum wird durch einen aus Faserknorpel bestehenden, dem freien Pfannenrande sich anlegenden Ergänzungssaum, die Pfannenlippe, *Labrum glenoidale* (Abb. 307 a), vergrößert, der etwa 5 mm hoch und am Sitzbeinteile der Hüftpfanne am dicksten ist, umfaßt aber trotzdem das Caput femoris nicht vollständig. Die Incisura acetabuli wird durch das Ergänzungsband, *Lig. transversum acetabuli* (Abb. 306 d, 307 b), und durch eine Fortsetzung dieses Saumes überbrückt. Die Verbindung des Beckens mit dem Os femoris erfolgt durch folgende Bänder:

1. die geräumige **Capsula articularis**; sie befestigt sich am Rande der Beckenpfanne, am Ergänzungsband und am Os femoris, einige Millimeter vom Rande des Caput entfernt.

Sie wird lateral und vorn durch Faserzüge verstärkt, verbindet sich innig mit dem M. obturator ext. und glutaeus prof. und ist schwanzseitig stets von Fett bedeckt.

2. das runde Band, **Lig. teres** (Abb. 306 f, 307 e); es ist ein beim Pferde fast kleinfingerstarkes, kurzes Band, das zwischen Incisura acetabuli und Fovea capitis des Os femoris ausgespannt ist. Bei den Einhufern wird es durch einen vom M. rectus abdominis (Abb. 307 c) abgehenden bzw. vom Tendo praepubicus entspringenden Sehnenschenkel, das **Lig. accessorium,** verstärkt (Abb. 206 e, 307 d, 425 n u. 442 6), der zunächst in einer Rinne an der ventralen Seite des Schambeins liegt und dann zwischen M. pectineus, gracilis und adductor oder durch ersteren hindurch in die Tiefe tritt, unter dem Lig. transversum hinweggeht und in der Incisura acetabuli mit dem Lig. teres verschmilzt.

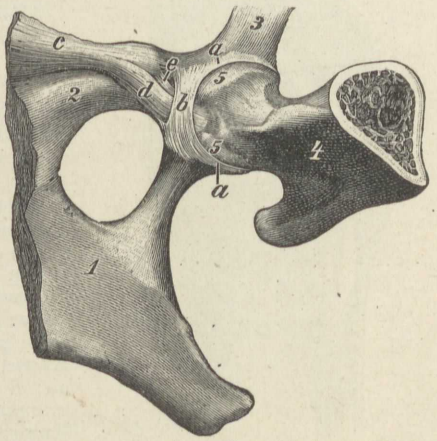

Abb. 307. Bänder des linken Hüftgelenkes des Pferdes. Ventralansicht des Gelenkes. Die Gelenkkapsel ist entfernt. a, a Labrum glenoidale; b Lig. transversum; c Ende der Sehne des M. rectus abdom.; d Lig. accessorium; e Lig. teres. 1 Sitzbein; 2 Schambein; 3 Darmbeinsäule, abgesägt; 4 Oberschenkelbein, abgesägt; 5, 5 Caput femoris.

Bei den Wiederkäuern sind der nach Stuhlenmiller [919] aus Sehnengewebe bestehende Ergänzungssaum und das Lig. transversum acetabuli sowie die die Gelenkkapsel verstärkenden Faserzüge sehr stark. Das Lig. accessorium fehlt.

3. Kniegelenk.

Die Verbindung zwischen Os femoris, Tibia und Patella bildet das **Kniegelenk, Articulatio genus.** Es zerfällt in das Kniescheibengelenk, *Articulatio femoropatellaris,* und das Oberschenkel-Schienbeingelenk, *Articulatio femorotibialis.* Da die Kniescheibe ein in den M. quadriceps femoris eingeschobenes Sesambein ist, so sind ihre geraden Bänder als dessen Endsehnen aufzufassen; sie befinden sich bei jeder Stellung der Kniescheibe in gespanntem Zustand. Die Kniescheibe liegt in der Ruhestellung des Gelenkes in einer flachen Grube dicht über dem medialen Rollkamm (Abb. 303 k). Bei Bewegungen des Gelenkes gleitet sie auf der Kniescheibenrolle des Os femoris auf und ab, wobei die Querbänder ihr seitliches Ausweichen verhindern. Die *Articulatio femorotibialis* bildet ein unvollständiges Wechselgelenk, das bei Beugestellung auch schwache Drehbewegungen der Tibia gestattet. Während der Streckung sind die Ligg. cruciata und collateralia so straff gespannt, daß sie Drehbewegungen ausschließen. Streckung und Beugung finden nur im Menisco-Femoralgelenke statt. Bei Beugung des Gelenkes folgen die Zwischenknorpel den Bewegungen der Tibia, gleiten jedoch etwas rückwärts und rücken bei Streckung wieder vor; ebenso folgen sie den Drehbewegungen der Tibia. Die Streckung des Gelenkes wird durch die Ligg. cruciata erheblich beschränkt; die Befestigung der Patella an der Tibia und am M. quadriceps verhindern eine übermäßige Beugung.

Die Inkongruenz zwischen den fast ebenen Gelenkflächen der Tibia und den stark gewölbten des Os femoris wird ausgeglichen durch Faserknorpelscheiben, die Zwischenknorpel, **Meniscus lateralis** und **medialis** (Abb. 308 3 u. 7, 311 6, 312 d).

Sie sind sichel- oder halbmondförmig und haben eine ausgehöhlte femorale und eine fast ebene tibiale Fläche. Der der Mittelebene des Gelenkes abgekehrte konvexe Rand ist dick, der ihr zugekehrte

stark konkave Rand dünn und scharf. Sie befestigen sich an die Tibia durch das vordere (Abb. 309 6) und hintere (Abb. 308 5) Schienbeinband der Zwischenknorpel, *Lig. tibiale anterius* und *posterius menisci medialis* und *lateralis*, die von dem vorderen (kranialen) Winkel der Zwischenknorpel

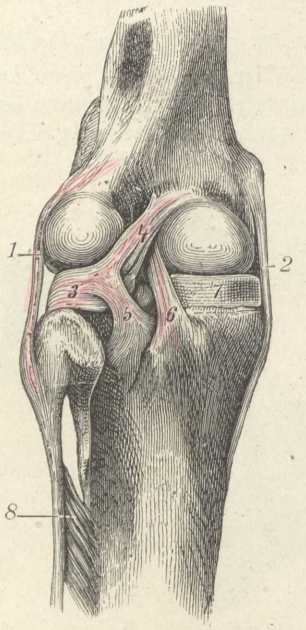

Abb. 308.

Abb. 308. Bänder an der Beugeseite des linken Kniegelenkes des Pferdes.

1 laterales Seitenband; 2 mediales Seitenband; 3 Meniscus lateralis; 4 Lig. femorale menisci lateralis; 5 Lig. tibiale post. menisci lateralis; 6 Lig. cruciatum post.; 7 Meniscus medialis; 8 Membrana interossea cruris.

Abb. 309. Sagittalschnitt durch das linke Kniegelenk vom Pferde (der Schnitt ist etwas lateral von der Mittellinie geführt).

1 mittleres gerades Band der Kniescheibe; 2 Lig. cruciatum post.; 3 Lig. cruciatum ant.; 4 Lig. femorale menisci lateralis (abgeschnitten); 5 Meniscus medialis; 6 Lig. tibiale anterius; 7 die punktierte Linie deutet die Kapsel des Kniescheibengelenkes an; 8 ein Pfeil, der die Kommunikationsöffnung von der Kniescheibenkapsel in die Kapsel des Femorotibialgelenkes angibt. a Patella; b Os femoris; c Tibia.

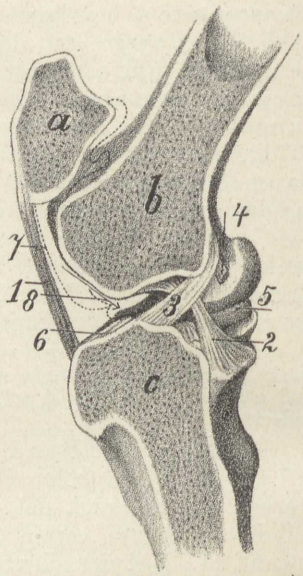

Abb. 309.

zu den Fossae intercondyloideae anteriores (s. S. 163) und von dem hinteren (kaudalen) Winkel zur Fossa intercondyloidea post. (das mediale) und zur Incisura poplitea der Tibia (das laterale) verlaufen. Der laterale Zwischenknorpel verbindet sich außerdem an der Beugeseite des Gelenkes mit dem Os femoris durch ein schräges Band, *Lig. femorale menisci lateralis* (4).

A. Das Oberschenkel-Schienbeingelenk, *Art. femorotibialis.*

a) Die **Capsula articularis** (Abb. 310 a′, a′, a′) ist ein geräumiger Sack, dessen Fibrosa sich am Rande der Gelenkflächen der Kondylen des Os femoris und der Tibia und am konvexen Rande der Zwischenknorpel befestigt. Die Synovialhaut umhüllt die Sehne des M. popliteus sowie die Ligg. cruciata und bildet 2 geschlossene Säcke für je 2 gleichseitige Kondylen des Os femoris und der Tibia. Beide Säcke kommunizieren beim Pferde nur ausnahmsweise (beim Rinde fast stets) miteinander (s. Baum [50 und 51] und Paulli [697]); jeder Sack zerfällt durch seine Insertion am Meniscus in 2 Abteilungen, die an dem der Mittelebene des Gelenkes zugekehrten Rande des Knorpels zusammenfließen. Die laterale Gelenkkapsel verbindet sich mit der Bursa unter der Ursprungssehne des M. ext. digit. pedis longus und peronaeus tertius.

Die Gelenkkapsel ist an der Beugeseite durch fibröse Faserzüge verstärkt und innig mit dem M. popliteus verbunden, an der Streckseite ist sie dünn, stößt an die Kniescheibenkapsel (s. S. 187) und ist von einem Fettpolster bedeckt. Zwischen der Kapsel des Femorotibialgelenkes und der des Kniescheibengelenkes besteht beim Pferd in 75—90% eine Verbindung, und zwar meist durch eine enge Spalte an der tiefsten Stelle des medialen Rollkamms da (Abb. 309 8), wo die Kniescheibenkapsel mit der Kapsel desFemorotibialgelenkes zusammenstößt; nur bei etwa 18—25% der Pferde findet sich eine ähnliche Spalte auch am lateralen Rollkamme. Beim Rinde besteht eine Verbindung zwischen der Kniescheibenkapsel und dem medialen Sacke der Femorotibialkapsel in Form einer 3½—4½ cm breiten und ¾ bis 1 cm weiten Spalte an der Basis des medialen Rollkamms; ausnahmsweise findet sich eine 2. Verbindung in Form einer etwa linsengroßen Öffnung am lateralen Rollkamme. Bei den Fleischfressern befestigen sich die Gelenkkapseln auch an den Gelenkrand der Vesalischen Sesambeine.

b) Die Seitenbänder, **Lig. collaterale laterale** und **mediale** (Abb. 308 1 u. 2, 311 4, 312 c, c′), entspringen an den Bandhöckern der Epikondylen des Os femoris und enden an den Kondylen der Tibia, das etwas längere laterale auch am Capitulum fibulae; das

mediale verbindet sich mit dem Meniscus medialis, das laterale geht über die Sehne des M. popliteus hinweg.

c u. d) Das hintere gekreuzte Band, **Lig. cruciatum posterius** (Abb. 308 6 u. 309 2), entspringt vom medialen Teile der Incisura poplitea der Tibia und zum Teil in deren Fossa intercondyloidea post. und erstreckt sich auf- und vorwärts bis zur lateralen Fläche des medialen Condylus des Os femoris. Das etwas kürzere vordere gekreuzte Band, **Lig. cruciatum anterius** (Abb. 309 3), entspringt in der Grube zwischen den Tubercula der Eminentia intercondyloidea tibiae und endet an der medialen Fläche des lateralen Condylus des Os femoris. Beide gekreuzte Bänder sind stark; das hintere überkreuzt die mediale Fläche des vorderen.

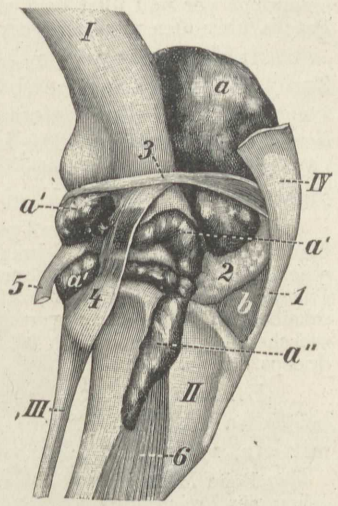

Abb. 310.

Abb. 310. Injektionspräparat vom rechten Kniegelenke des Hundes; laterale Seite.

a Kapsel des Kniescheibengelenkes; a' a' a' Kapsel des Femorotibialgelenkes; a'' Bursa synovialis vaginalis des M. extensor digitalis pedis longus, die sich bei der Injektion der Kapsel des Kniegelenkes mitgefüllt hat; b Bursa subpatellaris. I Os femoris; II Tibia; III Fibula; IV Patella. 1 Lig. rectum patellae; 2 Fettmassen; 3 Sehnenzug vom M. gastrocnemius lateralis, der das Lig. transversum patellae lat. ersetzt; 4 laterales Seitenband des Femorotibialgelenkes; 5 Ursprungssehne des M. popliteus; 6 M. extensor digit. pedis longus.

B. Kniescheibengelenk, *Articulatio femoropatellaris.*

a) Die geräumige Kniescheibenkapsel, **Capsula articularis** (Abb. 309 7, 310 a), befestigt sich am Rande der Gelenkfläche der Patella und der Trochlea patellaris des Os femoris, und zwar 2—4 cm vom freien Rande der Rollkämme entfernt.

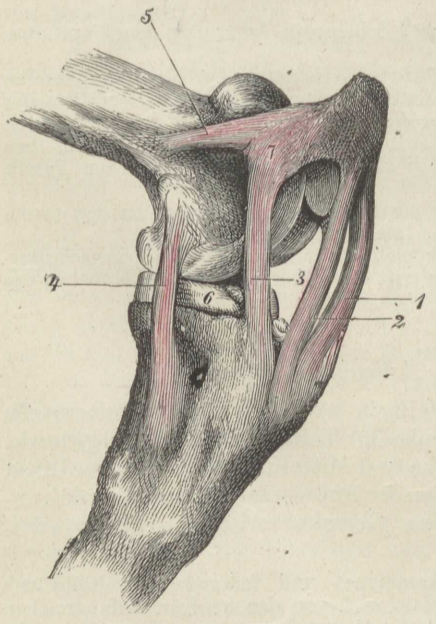

Abb. 311.

Abb. 311. Bänder an der medialen Seite des linken Kniegelenkes des Pferdes. 1 laterales, 2 mittleres und 3 mediales gerades Kniescheibenband; 4 mediales Seitenband des Femorotibialgelenkes; 5 mediales Querband der Kniescheibe; 6 Meniscus medialis; 7 Ergänzungsknorpel am medialen Winkel der Patella.

Abb. 312. Bänder des linken Kniegelenkes des Pferdes; von vorn gesehen. a laterales, a' mittleres und a'' mediales gerades Band; b laterales Querband der Kniescheibe; c laterales und c' mediales Seitenband des Femorotibialgelenkes; d lateraler Meniscus. 1 Os femoris, 1' sein medialer Rollkamm; 2 Patella; 2' Fibrocartilago patellae; 3 Tibia; 3' Condylus lateralis tibiae; 3'' Tuberositas tibiae; 4 Fibula.

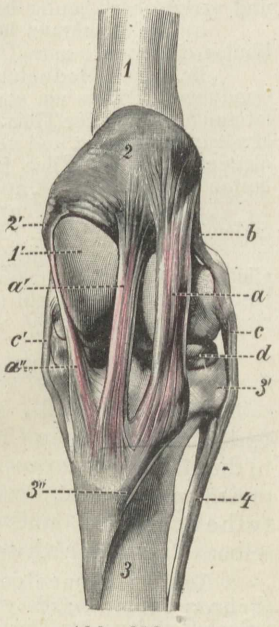

Abb. 312.

Gegen die Tibia hin stößt sie an die Femorotibialkapsel, mit deren Innenraum sie kommuniziert (s. S. 186), und wird durch ein reichliches Fettpolster umhüllt.

An der Basis der Kniescheibe bildet sie eine beckenwärts gerichtete und innig mit dem M. quadriceps verbundene mittlere und 2 blindsackartige seitliche Ausstülpungen; außerdem bildet sie unter der Ursprungssehne des M. ext. digitalis longus und peronaeus tertius und unter der des M. popliteus je einen Kapselschleimbeutel (Trachsel [952]).

b u. c) Das laterale und mediale Kniescheibenquerband, **Lig. femoropatellare laterale** und **mediale**, entsprechen dem *Retinaculum horizontale laterale* und *mediale hom.*

Sie sind innig mit der Gelenkkapsel verbunden; das laterale (Abb. 312 b) entspringt am lateralen Bandhöcker des Os femoris und endet unter dem lateralen Winkel der Patella; das schmalere mediale (Abb. 311 5) ist dünner, (weshalb Kniescheibenverrenkungen meist nach der lateralen Seite vorkommen), entspringt vor und über dem medialen Bandhöcker des Os femoris und endet am Ansatzknorpel der Patella über dem medialen geraden Bande.

d) **Ligg. recta patellae** (Abb 311 1, 2 u. 3 u. 312 a, a', a''). Beim Pferd und Rinde kommen 3 gerade Kniescheibenbänder vor, ein laterales, ein mittleres und ein mediales, von denen eines am lateralen, eines am distalen Winkel und eines am Ansatzknorpel der Patella entspringt. Das laterale (Abb. 312 a) endet an der Tuberositas tibiae, das mittlere (Abb. 311 2 u. 312 a') in einer Grube medial von dieser und das mediale (Abb. 311 3 u. 312 a'') dicht medial vom mittleren an der Tibia.

Die distalen Enden der 3 geraden Bänder stoßen fast zusammen; das laterale und das mediale verbinden sich fest mit den Sehnenausbreitungen des M. biceps femoris und gracilis bzw. mit den Oberschenkelfaszien. Zwischen ihnen (Bänder und Faszien) und der Gelenkkapsel des Kniescheibengelenkes findet sich ein Fettpolster, welches das mittlere gerade Band einhüllt. Das laterale gerade Kniescheibenband des Rindes verschmilzt so vollkommen mit der Aponeurose des M. biceps, daß die Grenze zwischen beiden undeutlich ist. Die geraden Kniescheibenbänder stellen die Endsehnen des M. quadriceps dar (s. S. 185 u. 309).

Bei den Fleischfressern sind die Querbänder der Kniescheibe sehr undeutlich; bei Schaf, Ziege, Schwein, Hund, Katze und Mensch ist nur ein gerades Band, das mittlere, vorhanden, *Lig. rectum patellae* (Abb. 310 1).

Beim Menschen sind außerdem in Form von Sehnenzügen, die von der Quadrizepssehne ausgehen, ein *Retinaculum verticale patellae laterale* und *mediale* vorhanden, die dem lateralen und medialen geraden Kniescheibenbande des Pferdes und Rindes entsprechen dürften.

4. Verbindung der Tibia mit der Fibula.

Die Verbindung zwischen Tibia und Fibula, *Articulatio tibiofibularis*, des Pferdes ist fast unbeweglich und weist folgende Bänder auf:

a) Die enge **Capsula articularis fibulae** befestigt sich am Rande der Gelenkflächen beider Knochen und verknöchert häufig bei alten Tieren.

b) Die **Membrana interossea cruris** zwischen Waden- und Schienbein hat unter dem Capitulum fibulae eine Lücke zum Durchtritt von Gefäßen.

Bei den Wiederkäuern erstreckt sich von dem fußwärts gerichteten Fortsatz am lateralen Condylus der Tibia ein starkes Band schräg fuß- und medianwärts und endet etwa in der Mitte des lateralen Randes der Tibia. Es ersetzt den proximalen Teil des Wadenbeins, ist fest mit den anliegenden Muskeln verbunden und verknöchert zuweilen. Das Os malleolare (s. S. 164) verbindet sich mit dem distalen Ende der Tibia fast unbeweglich *(Syndesmosis tibiofibularis)* durch das aus starken Fasern bestehende laterale Knöchelband, *Lig. malleoli lateralis.*

Bei Schwein, Hund und Katze finden sich je eine straffe Gelenkkapsel zwischen den proximalen und den distalen Enden der Tibia und Fibula und das laterale Knöchelband.

Pronation und Supination haben an der Beckengliedmaße nicht die Bedeutung wie an der Schultergliedmaße (s. S. 147); denn bei der Drehung des Kniegelenkes tritt eine Überkreuzung der Knochen des Unterschenkels nicht ein (näheres s. Böker [98]).

5. Die Gelenke der Hinterfußwurzel, *Articulationes tarsi.*

Das **Hinterfuß-, Sprung-** oder **Tarsalgelenk** zerfällt in a) die *Articulatio talocruralis (pedis N.)*, zwischen Unterschenkel und proximaler Reihe der Tarsalknochen, Rollgelenk, b) die *Articulatio tarsometatarsea*, zwischen distaler Reihe und Mittelfuß, Mittelfußgelenk, c) *Articulationes intratarseae*, Gelenke zwischen den Reihen der Fußwurzelknochen, Zwischenreihengelenke, und d) *Articulationes intraordinariae*, Gelenke zwischen Knochen derselben Reihe, Nachbargelenke.

Das Talokruralgelenk ist beim Pferd ein vollkommenes und federndes Wechselgelenk (Schnappgelenk); die größere Gelenkrolle des Os tarsi tibiale wird von der weniger umfangreichen Gelenkvertiefung der Tibia wie eine Schraube von der Schraubenmutter aufgenommen. Diese Schraube ist schräg zehenwärts und lateral gerichtet, so daß ihre Bewegungsachse schräg ab- und medianwärts von der Bandgrube an der lateralen zum Bandhöcker an der medialen Seite des Os tarsi tibiale geht. Seitwärts- und Drehbewegungen sind durch die starken Seitenbänder und durch die ineinandergreifenden Kämme und Vertiefungen der Gelenkflächen ausgeschlossen. Die Federung läßt das Sprunggelenk und das mit ihm gekuppelte Kniegelenk in Streckstellung zurückschnappen (Richter [752]). Die übrigen Gelenke sind, da die Gelenkflächen eben oder fast eben sind, straffe Gelenke, die fast gar

keine Bewegungen gestatten (s. Pütz [726]). Bei den übrigen Haustieren federt das Talokruralgelenk weniger; die Beweglichkeit der anderen Gelenke ist größer. Bei den Wiederkäuern und dem Schweine bildet die distale Gelenkwalze des Tt mit dem Tc ein vollkommenes Wechselgelenk. Bei den Fleischfressern trägt der Kopf von Tt eine schwache Gelenkerhöhung, die von der Gelenkvertiefung des Tc aufgenommen wird. Hierdurch und durch die lockere Verbindung von Tt und Tf wird eine freiere Beweglichkeit der Hinterfußwurzel ermöglicht, so daß außer Beugungen und Streckungen auch schwache Seitwärts- und Drehbewegungen ausgeführt werden können.

Pferd. A. Gemeinschaftliche Bänder. 1. Die **Capsula articularis** ähnelt der des Karpalgelenkes (s. S. 148); die Fibrosa erstreckt sich vom distalen Unterschenkel- bis zum proximalen Mittelfußende und verbindet sich innig mit dem Periost der Tarsalknochen und den Seitenbändern. Die Synovialhaut hingegen bildet, entsprechend den Unterabteilungen des Gesamtgelenkes, 4 Kapseln, die an den Rändern der entsprechenden Gelenkflächen sich inserieren und von denen die proximale die weiteste ist (Abb. 449 d, 450 f, f'). Sie befestigt sich an den Rändern der das Talokruralgelenk bildenden Gelenkflächen und bildet an der dorsalen Fläche eine kleine, an der plantaren eine weite, lockere, dünnhäutige Ausbuchtung, die mit der Sehnenscheide des M. flexor digit. ped. prof. verschmilzt und durch eine Faserknorpelplatte verstärkt wird; diese bildet eine breite Gleitrinne für die tiefe Beugesehne.

Die zweite Kapsel, die mit der vorigen kommuniziert, inseriert sich am Rande der Gelenkflächen des Tt und Tf einerseits und des Tc und T 4 andrerseits. Die dritte Kapsel verläuft in derselben Art zwischen Tc und T 1, 2 u. 3 und schließt die zur Verbindung zwischen Tc und T 3 bzw. T 4 bestimmten seitlichen Gelenkflächen ein. Die distale Kapsel befestigt sich am Rande der seitlichen und distalen Gelenkflächen der Knochen der Metatarsalreihe und der proximalen Gelenkflächen des Metatarsus.

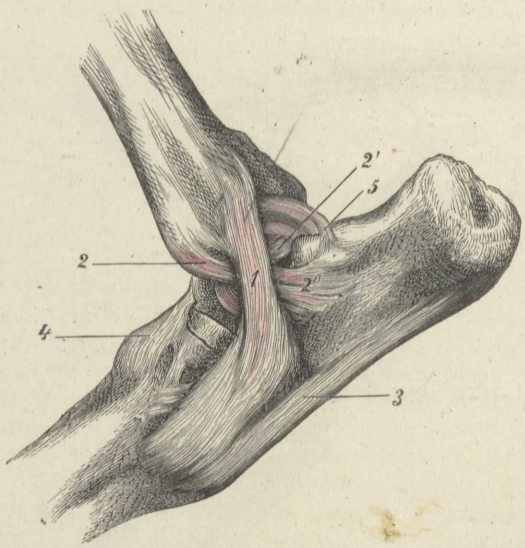

Abb. 313. Laterale Bänder des stark gebeugten linken Sprunggelenkes des Pferdes.

1 langes laterales Seitenband; 2 kurzes laterales Seitenband, 2' sein Schenkel zum Os tarsi tibiale, 2'' sein Schenkel zum Os tarsi fibulare; 3 Lig. tarsi plantare; 4 Lig. tarsi dorsale; 5 kurzes laterales Plantarband des Os tarsi tibiale und fibulare. Außerdem zwischen 1 und 4 das dorsale Schrägband des Os tarsale 4 und des Mt 3 bzw. das dorsale Schrägband des Os tarsale 3 und des Mt 3.

2. Das lange laterale Seitenband, **Lig. collaterale laterale longum** (Abb. 313 1), entspringt hinter (plantar von) der Sehnenrinne am Malleolus fibularis, befestigt sich an Tt, Tf und T 4 und endet am Köpfchen von Mt 4 und daneben am Mt 3.

3. Das kurze laterale Seitenband, **Lig. collaterale laterale breve** (Abb. 313 2), entspringt vor (kranial von) der Sehnenrinne am lateralen Knöchel, zieht medial vom vorigen zehen- und rückwärts und teilt sich in zwei Schenkel, die am Tf (2'') und in der lateralen Bandgrube von Tt (2') enden.

4. Das lange mediale Seitenband, **Lig. collaterale mediale longum** (Abb. 314 1), gleicht in Form und Verlauf dem lateralen; es entspringt plantar am Malleolus tibialis, befestigt sich am Tt, Tc und T 1–3, verschmilzt mit dem Lig. tarsi dorsale und endet am Köpfchen von Mt 2 und neben ihm am Mt 3.

5. Das kurze mediale Seitenband, **Lig. collaterale mediale breve** (Abb. 314 2), entspringt dorsal vom vorigen, von dem es fast ganz bedeckt und überkreuzt wird, am medialen Knöchel der Tibia und teilt sich in zwei Schenkel, von denen der stärkere längere am medialen Fortsatze von Tf (2''), der kürzere an der medialen Fläche von Tt (2') endet.

6. Das Fußsohlenband, **Lig. tarsi plantare** (Abb. 313 u. 314 3), bildet ein die plantare Fläche des Tarsus bedeckendes starkes, plattes Band; es entspringt am plantaren Rande des Os tarsi fibulare und endet, indem es allmählich breiter und dicker wird und sich an T 4, Tc und T 3 befestigt, am Köpfchen von Mt 4 und an der plantaren Fläche des Mt 3.

Von dem Bande geht eine starke Sehnenplatte aus, die mit der Sprunggelenksfaszie verschmilzt, an der medialen Fläche des Sprunggelenkes sich anheftet und eine Scheide zur Aufnahme der Sehne des M. tibialis posterior und flexor hallucis longus bildet.,

7. Das Fußrückenband, **Lig. tarsi dorsale** (Abb. 313 u. 314 4 u. 315 1), ist ein breites, plattes, dreieckiges Band, das am medialen Bandhöcker des Os tarsi tibiale entspringt, sich fächerförmig bis zum proximalen Ende von Mt 2 und Mt 3 ausbreitet und außer an diese noch an den dorsalen Rand des Tc und T 3 sich befestigt.

B. **Kurze Bänder.** Sie sind sehr zahlreich und werden in Längs- (Zwischenreihen-) Bänder, *Ligg. interordinaria*, und Querbänder, *Ligg. intraordinaria*, eingeteilt.

Längsbänder. 1. An der **lateralen Fläche** der Hinterfußwurzel verlaufen: a) das laterale Band des Tf und des T 4 und b) das laterale Band des T 4 und des lateralen Griffelbeins; sie sind mit dem langen lateralen Seitenbande fest verschmolzen. — 2. An der **medialen Fläche** des Tarsus sind, vom langen medialen Seitenbande nur undeutlich abgesetzt, vorhanden: ein mediales Band zwischen

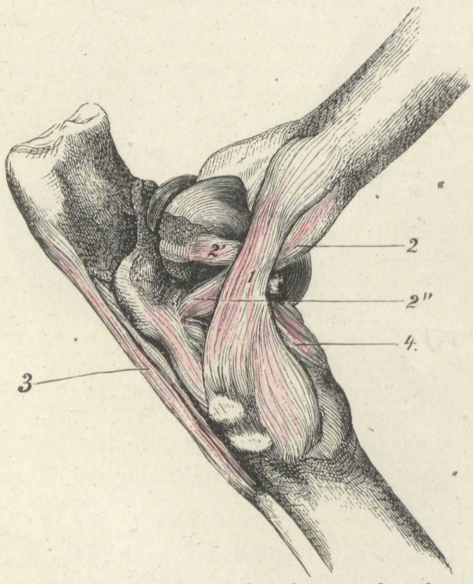

Abb. 314. Mediale Bänder des stark gebeugten linken Sprunggelenkes des Pferdes.
1 langes mediales Seitenband; 2 kurzes mediales Seitenband, 2′ sein Schenkel zum Os tarsi tibiale, 2″ sein Schenkel zum Os tarsi fibulare; 3 Lig. tarsi plantare; 4 Lig. tarsi dorsale.

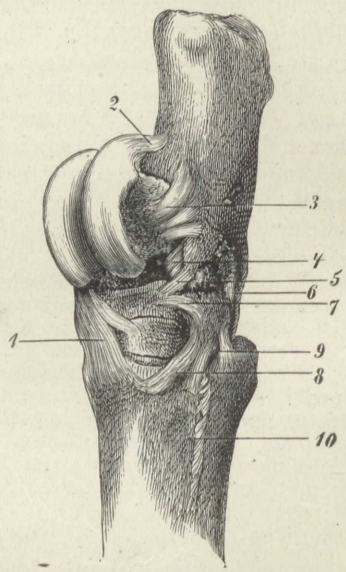

Abb. 315. Dorsale und laterale besondere Bänder des linken Sprunggelenkes des Pferdes; das lange und das kurze laterale Seitenband und das Lig. tarsi plantare sind entfernt.
1 Lig. tarsi dorsale; 2 laterales Plantarband zwischen Tf u. Tt; 3 laterales Querband des Tf u. Tt; 4 inneres Band des Tf u. Tt; 5 schräges Dorsalband des Tf u. Tc; 6 Plantarband des Tf u. T 4; 7 dorsales Querband des Tc u. T 4; 8 schräges Dorsalband des T 4 und des Mt 3; 9 Plantarband des T 4 und des Mt 3 u. 4; 10 Lig. interosseum der Mittelfußknochen.

Tt und Tc, zwischen Tc und T 1–3 und zwischen T 1 u. 2 und Mt 2. — 3. An der **dorsalen Fläche** des Tarsus finden sich: a) das schräge Dorsalband des Tf und Tc (Abb. 315 5); es ist kurz, aber stark und verläuft, schräg zehenwärts und medial gerichtet, von Tf zu Tc; b) das schräge Dorsalband des Tc und T 3; c) das schräge Dorsalband des T 3 und des Mittelfußes (Abb. 313 rechts von 4); die beiden letzteren Bänder sind nur undeutlich vom Lig. tarsi dorsale abgesetzt; d) das schräge Dorsalband des T 4 und des Mittelfußes (Abb. 315 8); es wird zum Teil vom langen lateralen Seitenbande bedeckt. — 4. An der **plantaren Fläche** des Tarsus finden sich: a) das Plantarband des Tt und Tc; b) das Plantarband des Tf und T 4 (6); c) das Plantarband des Tf und T 1 + 2; d) das Plantarband des T 1 + 2 und des Mt 2; e) das Plantarband des T 4 und des Mittelfußes (9). Die unter b, c und d genannten sind nur undeutlich vom Lig. tarsi plantare abgesetzt. — 5. Zwischen den rauhen Vertiefungen der einander zugewandten Gelenkflächen liegen kurze, zum Teil sehr starke Bänder, die bezeichnet werden als das innere Band a) des Tt und Tf einerseits und des Tc und T 4 anderseits, b) des Tc und T 3, c) des T 3 und des Mt 3.

Querbänder. 1. In der Kruralreihe: a) Das laterale Querband des Tt und Tf (Abb. 315 3) ist platt und erstreckt sich von der lateralen Fläche des Tf schräg dorsal und zehenwärts zur lateralen Fläche des Tt. b) Das kurze laterale (Abb. 313 5 und 315 2) und mediale Plantarband des Tf und Tt reichen vom dorsalen Rande des Tf bzw. vom proximalen Rande des medialen Fortsatzes des letzteren bis zum proximalen plantaren Rande des Tt. c) Das innere Band des Tf und Tt (Abb. 315 4)

befestigt sich an die rauhen Stellen der einander zugewandten Flächen beider Knochen. 2. Zwischen dem Tc und dem T 4 findet sich ein vom langen lateralen Seitenbande bedecktes plattes dorsales (7) und ein inneres Querband. 3. In der Metatarsalreihe: a) das dorsale und das innere Querband des T 3 u. 4; b) das Querband des T 3 und des T 1 + 2. Die unter 2 und 3 genannten Bänder verhalten sich im wesentlichen wie die dorsalen und inneren Querbänder des Carpus.

Bei den **Wiederkäuern** endet das kurze laterale Seitenband nur am Tt, das kurze mediale Seitenband mit einem Schenkel auch an diesem, mit dem zehenwärts viel breiteren zweiten Schenkel am Tf und am plantaren Fortsatze des vereinigten Tc und T 4. Das *Lig. tarsi dorsale* ist sehr schwach. Das Os tarsi tibiale verbindet sich plantar mit dem Os malleolare durch ein starkes Querband. Von den Zwischenreihenbändern der Krural- und der mittleren Reihe fehlt das innere Band; das Plantarband ist sehr schwach, dagegen ist ein anderes starkes Plantarband vorhanden, das von Tf zum medialen Teile des vereinigten Tc und T 4 reicht. Letzteres verbindet sich mit dem Metatarsus durch ein plantares und mediales, mit T 2 + 3 sowie mit T 1 durch ein schwaches dorsales Band und durch Querbänder. Von den *Ligg. intraordinaria* der proximalen Reihe fehlen die kurzen Plantarbänder zwischen Tf und Tt; das innere Band ist schwach. Das laterale Querband endet dorsal unter der Gelenkrolle von Tt.

Beim **Schweine** sind die Verhältnisse ähnlich wie bei den Wiederkäuern, selbstverständlich mit den Unterschieden, die durch die Trennung des Tc und T 4 und durch das Vorhandensein von T 1, T 2 und T 3 bedingt werden.

Bei den **Fleischfressern** sind die *Ligg. collateralia longa* schwach und die *brevia* doppelt; je eines der letzteren endet an Tt und Tf. Das *Lig. tarsi dorsale* fehlt oder ist kaum angedeutet.

Die Verbindung der Hintermittelfuß- und der Zehenknochen ist dieselbe wie an den entsprechenden Knochen der Schultergliedmaße (s. S. 150—158).

Zahnlehre[1]).

Die das **Gebiß** bildenden **Zähne**, *Dentes*, des Menschen und der Haustiere, die in die Zahnfächer (Alveolen) der Maxilla, des Os incisivum und der Mandibula eingekeilt sind (Abb. 332 u. 333), gehören zu den Dentinzähnen (gegenüber den Hornzähnen der Cyclostomen und einiger Amphibien). Sie bilden, da sie in verschiedenen Formen auftreten, ein heterodontes Gebiß (gegenüber dem homodonten Gebiß der niederen Wirbeltiere). Sie stellen die härtesten Gebilde des Körpers dar.

Der ausgebildete Zahn der Säuger besteht aus 3 verschiedenen Geweben: 1. dem gelblichweißen, glänzenden Zahnbein, der Dentinsubstanz, *Substantia eburnea*; sie bildet die Hauptmasse des Zahnes (Abb. 337 a), ist von einer der beiden anderen Substanzen bedeckt und tritt nur an der Kaufläche der Backzähne der Pferde und Wiederkäuer sowie der Schneidezähne der Pferde zutage; sie umgibt die Zahn- (Pulpa-) Höhle, *Cavum dentis* (*s.* S. 192); 2. dem reinweißen Schmelz (Email), *Substantia adamantina*. Er ist das härteste Gewebe der Zähne und sitzt der Dentinsubstanz entweder kappenartig auf (schmelzhöckeriger Zahn) (Abb. 322 u. 326 a, 337 b) oder bildet, besonders an den Seitenflächen des Zahnes, faltenartige oder wellblechartige Einbuchtungen in die Dentinsubstanz (schmelzfaltiger Zahn) (Abb. 318 u. 320 bei c). Die Schmelzfalten treten an den Kauflächen der Backzähne bei den Einhufern und Wiederkäuern in Form mehr oder weniger scharfer Leisten, der Schmelzkämme, hervor (Abb. 338 u. 339). Auf der Oberfläche der Schmelzsubstanz sitzt eine feine amorphe Schicht, das Schmelzoberhäutchen; *Cuticula dentis*, das sich bei längerer Behandlung des Zahnes mit Salzsäure isolieren läßt. Ist bei den schmelzhöckerigen Zähnen die Zahnpapille einfach, ohne Vorsprünge, dann entsteht ein schmelz**ein**höckeriger Zahn (Abb. 322), wobei der Schmelzhöcker kegel- oder meißelförmig sein kann. Geht die Zahnpapille in 2 oder mehr Spitzen aus, so entsteht ein schmelz**mehr**höckeriger Zahn (Abb. 319 u. 326). Die Schmelzhöcker liegen entweder in einer Linie (schmelzmehrhöckeriger Zahn mit schneidendem Kaurand) (Abb. 326) oder in einer Fläche (schmelzmehrhöckeriger Zahn mit Kaufläche) (Abb. 327). Im ersteren Falle sind die Schmelzhöcker mehr oder weniger spitz und zusammengedrückt, im letzteren Falle mehr abgerundet; natürlich treten auch Übergänge zwischen beiden Zahnformen auf. Bisweilen kommt es zu einer Einstülpung der Schmelzkappe von der Kaufläche des Zahnes aus (schmelzhöckeriger Zahn mit Schmelzeinstülpung) (Abb. 316, 317, 320 u. 321 bei b und Abb. 337 b'). Bei den schmelzfaltigen Zähnen können neben der Schmelzeinfaltung an den Seitenflächen der Dentinsubstanz ebenfalls noch Schmelzeinstülpungen von der Kaufläche aus vorkommen, so daß

[1]) Genauere Angaben über die Verhältnisse der Zähne findet man bei Baum [57], Cornevin und Lesbre [165], Leche [539], Röse [766], Schwalbe [862] und Talker [936].

wir einfachschmelzfaltige Zähne (Abb. 318) und schmelzfaltige Zähne mit Schmelzeinstülpungen (Abb. 320) unterscheiden können. Die Schmelzsubstanz reicht bei Zähnen mit abgeschlossenem Wachstum nicht bis zum proximalen (wurzelseitigen) Ende des Zahnes; dieses besteht nur aus Dentin- und Zementsubstanz (Abb. 319 u. 337). Die Schmelzsubstanz zeigt im übrigen aber die größten Verschiedenheiten nach Ausdehnung und Anordnung. Der schmelzbedeckte Teil des Zahnes heißt Zahnkörper, der schmelzfreie Teil Zahnsockel.

Die Schmelzsubstanz kann sich fast auf den ganzen Zahn erstrecken (z. B. bei den Zähnen des Pferdes, Abb. 337 b u. 317), oder sie kann auf die Spitze bzw. den distalen Teil des Zahnes beschränkt sein (Abb. 322 u. 326 a); die Anordnung der Schmelzsubstanz kann dabei eine ganz unregelmäßige sein, sie kann sich an ein und demselben Zahn an den Flächen und Rändern verschieden weit wurzelwärts erstrecken (Abb. 323 u. 324); es kann sogar die Schmelzsubstanz nur Leisten bilden (z. B. an den oberen Haken des männlichen Schweines; s. S. 201 und Abb. 325 a'). Außerdem können in der Anordnung der Schmelzsubstanz Verschiedenheiten selbst bei ein und derselben Zahngruppe zwischen oberen und unteren Zähnen und auch Geschlechtsunterschiede bestehen; das gilt besonders für die Hakenzähne des Schweines (s. darüber S. 201 und Baum [57]).

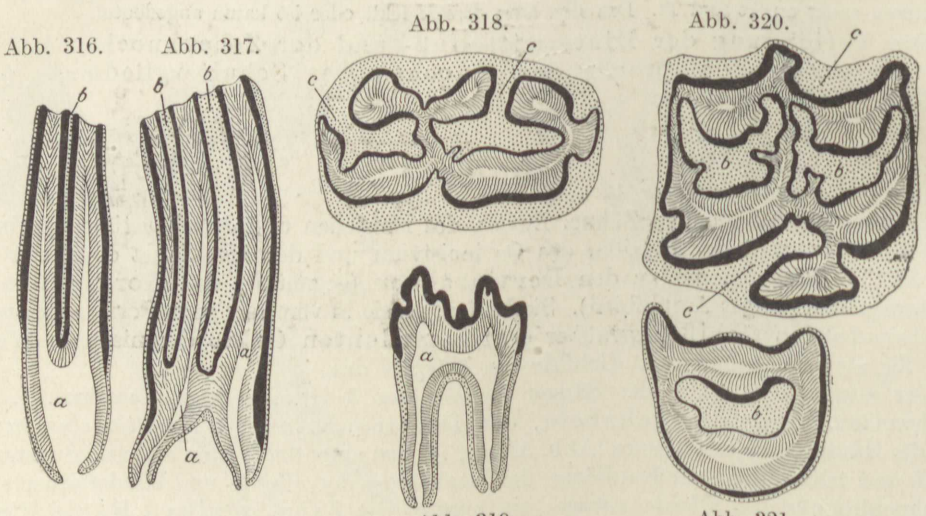

Abb. 316. Längsschnitt durch einen Oberkieferbackzahn (2. Prämolar) des Rindes.
Abb. 317. Längsschnitt durch einen Oberkieferbackzahn (1. Molar) des Pferdes.
Abb. 318. Querschnitt durch einen Unterkieferbackzahn des Pferdes.
Abb. 319. Längsschnitt durch einen Backzahn des Schweines.
Abb. 320. Querschnitt durch die Krone eines Oberkieferbackzahns (1. Molar) des Pferdes.
Abb. 321. Querschnitt durch einen Oberkieferbackzahn (1. Prämolar) des Rindes.
In den Abb. 316—321 ist die Schmelzsubstanz schwarz, die Dentinsubstanz gestrichelt und die Zementsubstanz punktiert dargestellt; die Abbildungshinweise beziehen sich immer auf dieselben Teile. a, a Pulpahöhle; b, b Zementeinlagerungen in Schmelzeinstülpungen; c, c Zementverdickungen in Schmelzeinfaltungen.

3. Das dritte Zahngewebe ist die gelblichbraune Zementsubstanz, *Substantia ossea* S.4); sie überzieht als dünne Schicht entweder nur den Zahnsockel (Abb. 326 b u. 319) oder den ganzen Zahn (Abb. 337 c, c'); so ist es bei den Zähnen der Pflanzenfresser mit Ausnahme der Schneidezähne und der 3 unteren Prämolaren der Wiederkäuer. Sie füllt bei den schmelzfaltigen Zähnen den Raum zwischen den Schmelzeinfaltungen aus (Abb. 318 u. 320 c) und erstreckt sich bei Zähnen mit Schmelzeinstülpungen auch in diese (Abb. 316, 317, 320 u. 321 b u. Abb. 337 c''). Sie ist nicht zu verwechseln mit dem sog. Zahnstein. Bei den in Reibung getretenen Zähnen kann die Zementsubstanz und selbst auch die Schmelzsubstanz an einzelnen Stellen abgerieben sein. Während der Entwicklung und des Wachstums eines Zahnes ist die in seinem Innern zur Aufnahme der weichen, gefäß- und nervenreichen Zahnpulpa vorhandene Höhle, die Pulpahöhle, groß, geräumig (Abb. 337 u. 341 d) und vor allem am wurzelseitigen Ende offen, und zwar derart, daß sie sich gegen das wurzelseitige Ende geradezu kegelförmig erweitert oder mindestens gleichweit bleibt, sich jedenfalls wurzelwärts nicht verengert (Abb. 343 c). Solche

Zähne zeigen, solange dies der Fall ist, ein echtes Längenwachstum, weil bei ihnen die Zahnpulpa in keiner Weise zurückgebildet ist, so daß ihre Odontoblasten fortgesetzt primäres Dentin erzeugen können. Manche Zähne behalten dauernd eine offene, unverengerte Pulpahöhle; infolgedessen zeigen diese Zähne ein dauerndes Längenwachstum (z. B. die Hakenzähne der männlichen Schweine). Bei den weitaus meisten Zähnen tritt jedoch durch Bildung von Ersatzdentin allmählich Verengerung der Pulpahöhle und damit Rückbildung der Pulpa ein, so daß schließlich in der Wurzel bzw. in jedem Wurzelaste nur noch ein (nach Pascali [693] beim Hunde mehrere) enger Wurzelkanal, *Canalis radicis,* mit feiner Öffnung, dem *For. apicis (radicis) dentis,* übrigbleibt (Abb. 317 a), in dem sich als Rest der Pulpa ein Gefäße und Nerven führender Strang befindet; selbst dieser kann im höchsten Alter noch schwinden und dann die ganze ursprüngliche Pulpahöhle von Ersatzdentin ausgefüllt werden. Mit dem Beginne der Verengerung der Pulpahöhle und dem Schwinden der Zahnpulpa hört das Längenwachstum des Zahnes auf.

Abb. 326.

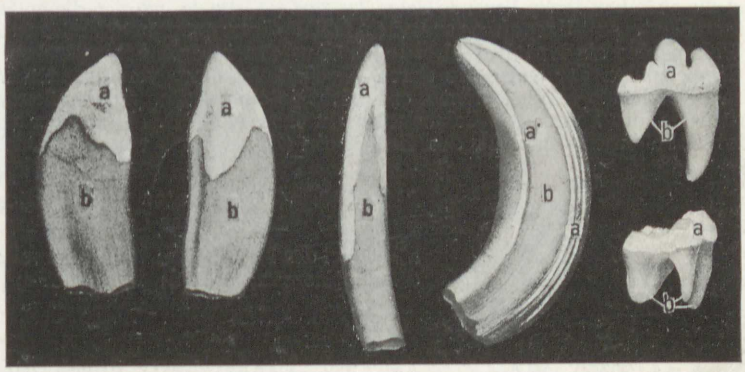

Abb. 322. Abb. 323. Abb. 324. Abb. 325. Abb. 327.

Abb. 322. Maxillarer Hakenzahn des weiblichen Schweines (laterale Seite).
Abb. 323. Maxillarer Hakenzahn des weiblichen Schweines (mediale Seite).
Abb. 324. Mandibularer Schneidezahn des Schweines (mediale Fläche).
Abb. 325. Maxillarer Hakenzahn des männlichen Schweines (aborale Fläche).
Abb. 326. Schmelzmehrhöckeriger Zahn mit schneidendem Kaurand (5. mandibularer Backzahn des Hundes).
Abb. 327. Schmelzmehrhöckeriger Zahn mit Kaufläche (5. maxillarer Backzahn des Hundes).
a Schmelzsubstanz; a' Schmelzleiste; b Dentin- bzw. Zementsubstanz.

Bei vielen Zähnen ist dies mit der beginnenden Abnützung des Zahnes der Fall (z. B. bei den Zähnen des Hundes, den Schneidezähnen des Rindes, den Backzähnen des Schweines). Durch die dann folgende Abnützung an der Kaufläche wird der Zahn natürlich entsprechend kürzer, und zwar auf Kosten des intraalveolären Teiles des Zahnes. Bei anderen Zähnen dauert das echte Längenwachstum nach Beginn der Abnützung noch eine Zeitlang an, so daß während dieser Zeit der betreffende Zahn m. o. w. die gleiche Länge behält, weil das, was durch die Abnützung an Länge verloren geht, durch das Längenwachstum ersetzt wird (z. B. bei den Backzähnen des Pferdes, Joest [422]). Erst nach dieser Zeit wird der Zahn kürzer. Wenn während der Wurzelbildung die Zahnpulpa basal in 2 oder noch mehr Äste gespalten ist, dann entsteht eine Wurzel mit 2 oder noch mehr Wurzelästen, die man jedoch von jeher auch als Wurzeln bezeichnet, so daß man ein- und mehrwurzelige Zähne unterscheidet. (Näheres s. Baum [57].)

An jedem Zahn unterscheidet man die **Wurzel,** *Radix dentis,* und die **Krone,** *Corona dentis.* Krone ist der extraalveoläre, die Alveole überragende Teil, Wurzel der intraalveoläre, in der Alveole steckende Teil des Zahnes. Zwischen beiden findet sich bei den Zähnen, bei denen Zahnkrone und Zahnkörper (s. S. 192) zusammenfallen, in der Regel eine seichte Einschnürung, der **Hals** des Zahnes, *Collum dentis* (Abb. 326 u. 327). Außerdem unterscheidet man an jedem Zahn ein Distal- oder Kauende und ein Proximal- oder Wurzelende, ferner eine *Facies masticatoria,* Kaufläche, eine *Facies vestibularis (F. labialis et buccalis), F. lingualis,* sowie *Ff. contactus,* Berührungsflächen. Die Knochenhaut, welche die Zahnwurzel mit der Alveolarwand verbindet, heißt Wurzelhaut oder Alveolarperiost, *Periosteum alveolare (Periodontium).*

Entwicklung der Zähne. Auf den freien Kieferrändern entsteht eine Wucherung des Epithels, die zur Bildung des Zahnwalls (Abb. 328 b, b) mit der vorübergehend vorhandenen Zahnfurche (c) führt. Die Keimzellschicht wuchert als platte, bogenförmige Leiste, die der Gestalt der Kieferbögen folgt, in

das Bindegewebe der Kiefer und bildet so die Zahn- oder Schmelzleiste. An der vestibularen Fläche der Zahnleiste (parietal) entstehen zunächst, der Zahl der späteren Milchzähne entsprechend, kolbenförmige Epithelwucherungen (Epithelkolben); diese Bezirke der Zahnleiste werden Zahnmatrizen genannt; später entstehen auch an dem wulstartig verdickten freien Rande der Zahnleiste (terminal) Epithelkolben für die Ersatzzähne. In die distale Partie der Epithelkolben wachsen warzenartige Mesenchymwucherungen, die Papillen (g), derart ein, daß die Epithelkolben glockenförmig auf ihnen sitzen. Jedes dieser aus einer bindegewebigen, gefäßreichen Papille und der Epithelkappe bestehenden Gebilde ist ein Zahnkeim. Diese Zahnkeimreihen werden *Odontostichi* genannt und unterschieden in den *Exostichos* (Reihe der parietalen Keime) und den *Endostichos* (Reihe der terminalen Keime). Die Zahnmatrizen des Exostichos liefern die Milchzähne und die des Endostichos deren Ersatzzähne (Bolk [101]). Die Epithelkappe des Zahnkeims ist das Schmelzorgan (d); dieses schnürt sich allmählich von der sich zurückbildenden Zahnleiste bis auf einen dünnen Stiel, Kolbenhals (e), ab. Um jeden Zahnkeim bildet sich später eine bindegewebige Hülle, das Zahnsäckchen (Abb. 329 b), das den Kolbenhals durchwächst und so die Zahnkeime von der Zahnleiste trennt. Aus dem Schmelzorgan entsteht die Schmelzsubstanz (c, d u. e), aus der peripheren Schicht der Zahnpapille (i), die von den kegelförmigen oder zylindrischen Odontoblasten gebildet wird, die Dentinsubstanz, aus der übrigen Zahnpapille die Zahnpulpa (g), aus der Wand des Zahnsäckchens das Alveolarperiost und die Zementsubstanz. Das Schmelzorgan zerfällt in die äußeren und inneren Schmelzzellen (c u. d) und die zwischen ihnen liegende Schmelzpulpa (e), die da, wo sich die äußere in die innere Schmelzzellage umschlägt, am Umschlagsrande, fehlt; dieser pulpafreie Teil wächst nach unten und umgibt die Zahnpapille als Epithelscheide (l). Aus den inneren Schmelzzellen entsteht unter Schwinden der Schmelzpulpa der Schmelz durch Abscheidung einer verkalkenden Masse an deren Basalseite. Jedes entstehende Schmelzprisma entspricht je einer Zelle. Die äußeren Schmelzzellen bilden die Epidermicula des Zahns, das Schmelzoberhäutchen (S. 191). Unter der so entstandenen Schmelzkappe des Zahnkörpers entsteht das Zahnbein (f); es wird von den Odontoblasten ge-

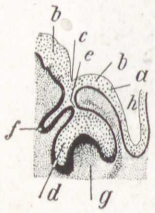

Abb. 328.

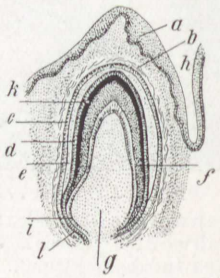

Abb. 329.

Abb. 328. Querschnitt durch die Zahnanlage eines Embryo.

a Epithel der Mundhöhle; b, b Zahnwall; c Zahnfurche; d Schmelzorgan; e Stiel; f Zahnleiste; g Zahnpapille; h Lippenfurche.

Abb. 329. Längsschnitt durch die Zahnanlage eines Embryo.

a Epithel der Mundhöhle; b Zahnsäckchen; c äußere und d innere Schmelzzellen; e Schmelzpulpa; f Dentin; g Zahnpulpa; h Lippenfurche; i Odontoblasten; k Schmelz; l Epithelscheide.

bildet, die auf ihrer Oberfläche eine weiche, später verkalkende fibrilläre Masse ausscheiden; in diese wachsen die Fortsätze der Odontoblasten als Zahnfasern ein. Vom ganzen Zahn entsteht zuerst der Zahnkörper; durchbricht dieser das Zahnsäckchen, ehe Zementsubstanz entstanden ist, dann ist er zementfrei; der Zahnsockel bildet sich zuletzt; sein Dentin entsteht wie das der Krone; es fehlt aber die Bildung einer Schmelzschicht; dagegen entsteht aus der inneren Schicht der Zahnsäckchenwand, deren Außenschicht das Alveolarperiost liefert, die Zementsubstanz, die sich dem Wurzeldentin, die Epithelscheide durchbrechend und zum Schwinden bringend, als dünne Hülle anlegt. Für den schmelzfaltigen Zahn ist das Schmelzorgan (die Schmelzsubstanz) formbestimmend und stellt sein Gerüst (Skelett) dar (Joest [422]). Das Schmelzgerüst entsteht an der Kaufläche in Form kappenartiger Einzelhöckerchen, der Zahnscherbchen. Diese treten durch Schmelzbrücken miteinander in Verbindung, so daß Schmelzringe entstehen und peripher eine das distale Zahnende mantelartig umgebende Schmelzhülle. Die Schmelzringe und der periphere Schmelzmantel wachsen durch Neubildung von Schmelz wurzelwärts weiter. Die Schmelzringe werden dadurch zu Schmelzröhren, im Gegensatz zu den Schmelzeinstülpungen bei Bildung der Kunden der Schneidezähne (Joest). Der periphere Schmelzmantel bildet Falten, die in die Papille eindringen. Die Dentin- und die Zementsubstanz passen sich dem Verhalten der Schmelzsubstanz an. Die zurückgebildete Zahnleiste hat während der Bildung der Milchzähne die Verbindung mit dem Mundhöhlenepithel verloren. Von ihrem freien Rand aus wächst sie in die Tiefe; an ihm entstehen lingual von den Milchzähnen die Anlagen der bleibenden Zähne in derselben Weise wie vorher die der Milchzähne (s. oben), und zwar ist das neuentstehende Element des Endostichos dem entsprechenden des Exostichos schräg benachbart. Wenn hinter den Milchbackzähnen, die später durch bleibende Zähne (Prämolaren) ersetzt werden, noch weitere bleibende Zähne ohne Milchzahnvorläufer (Molaren) bei der betreffenden Tierart entstehen sollen, dann wachsen die Enden der hufeisenförmigen Zahnleiste weiter nach hinten. Dieser Epithelstrang verdickt sich hinter dem letzten Milchprämolaren (Pd 1) kolbig und liefert das Schmelzorgan des 1. molaren Backzahns. Sein Halsteil treibt einen zweiten Sproß nach rückwärts für das Schmelzorgan des 2. molaren Backzahns, und aus dessen Halse wieder entsteht die Anlage des 3. Zahnes dieser Serie, sobald ein solcher einer Tierart zukommt (Zietzschmann [1054a]). Inzwischen ist der vordere Teil der Zahnleiste ganz geschwunden, so daß ihre hinteren, zuletzt entstandenen Stücke isoliert sind. Solange Reste der Zahnleiste da sind, können von ihr aus neue Zähne entstehen (Weisheitszahn des Menschen). Die Richtung der Zähne ist bestimmend für das Wachstum des Schädels (Landsberger [522 u. 523]).

Die Zähne werden eingeteilt:

1. nach der Zeit ihres Ausbruches und der Dauer ihres Bestehens in

a) **Milchzähne,** *Dd. decidui,* die ersten Zähne des jungen Tieres, die zu einer bestimmten Lebenszeit ausfallen (Wechselzähne) und durch b) die **bleibenden Zähne,** *Dd. permanentes* (Ersatzzähne), ersetzt werden; so nennt man auch die Zähne, die nur einmal im Leben zum Durchbruch gelangen.

Es kommt bei den Haustieren nur zu einem einmaligen Zahnwechsel (diphyodontes Gebiß) gegenüber dem polyphyodonten Gebiß der Fische, Amphibien und Reptilien, bei denen eine fortwährende Neubildung von Zähnen den Verbrauch an alten Zähnen ersetzt.

Der **Ausfall der Milchzähne** ist bedingt durch die Entwicklung der Ersatzzähne, die einen Druck auf die Milchzähne ausüben und deren Blutgefäße zerstören, wodurch eine allmähliche Resorption dieser Teile eingeleitet wird; die Kalksalze werden gelöst und die zurückbleibenden Weichteile bis zum Zahnhalse zum Schwinden gebracht. Der Zahnrest hängt dann nur noch lose am Zahnfleischrand (Abb. 332) und wird durch das Vordrängen des bleibenden Zahnes abgelöst. Die Milchzähne sind mithin lange vor ihrem Ausfall tot und gleichen Fremdkörpern.

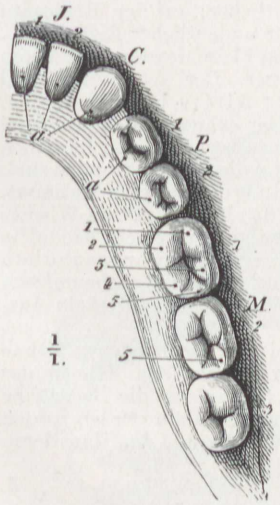

Abb. 330.

Abb. 330. Gebiß des Unterkiefers des Menschen; von der Kaufläche gesehen (nach Gegenbaur).

Abb. 331. Gebiß des Oberkiefers des Menschen; von der Kaufläche gesehen (nach Gegenbaur).

Die Buchstaben resp. Zahlen auf der konvexen, vestibularen Seite bedeuten die Benennung der Zähne, und zwar: **J.** Incisivus 1, 2; **C.** Caninus; **P.** Prämolar 1, 2 und **M.** Molar 1, 2, 3. An der inneren, lingualen Fläche bedeuten die Bezeichnungen folgendes: a innerer Vorsprung; 1 vorderer-äußerer, 2 vorderer-innerer, 3 hinterer-äußerer, 4 hinterer-innerer und 5 fünfter Höcker.

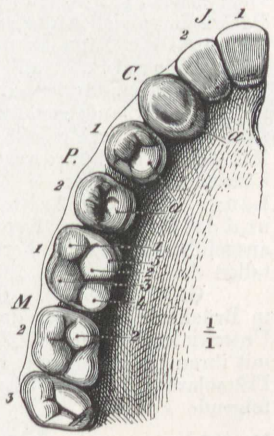

Abb. 331.

2. nach ihrer Form und ihrer Stellung in den Kiefern in

a) **Schneidezähne,** *Dd. incisivi,* die beim Menschen (Abb. 330 u. 331 J) zu je 2, bei Pferd, Schwein und Fleischfressern zu je 3 jederseits in die Alveolen des Unterkiefers und der Ossa incisiva bzw. der Maxillae eingekeilt sind; der der Mittellinie zunächststehende Schneidezahn wird als erster, J 1 (Zange), der folgende als zweiter, J 2 (Mittelzahn), und der äußere als dritter Schneidezahn, J 3 (Eckschneidezahn), bezeichnet. Bei den Wiederkäuern, die 8 Schneidezähne, und zwar nur im Unterkiefer besitzen, werden diese 1. bis 4. Schneidezahn (J 1—J 4) resp. Zange, innerer und äußerer Mittelzahn und Eckschneidezahn genannt.

b) Die **Hakenzähne,** *Dd. canini,* Eck-, Fang- oder Hundszähne (Abb. 330 u. 331 C und 333 8, 8′), sind 4 kegelförmige Zähne, die zu je einem jederseits in die Alveole des Zwischenzahnrandes der Kiefer eingekeilt sind. Sie fehlen den Wiederkäuern und meist auch den Stuten.

c) Die **Backzähne,** *Dd. molares,* stecken in den Alveolen der Maxilla und Mandibula. Bei Mensch (Abb. 330 u. 331), Pferd (Abb. 333), Schwein und Wiederkäuern sind die 3 letzten Backzähne jeder Reihe, beim Hund oben die 2, unten die 3 letzten, bei der Katze oben der letzte Backzahn bleibende Zähne, Molaren; diese werden von vorn nach hinten gezählt, so daß beim Pferde der letzte Backzahn den 3. Molar (M 3) darstellt. Die vorderen Backzähne (2 beim Menschen, 3 bei den Haustieren) sind dem Zahnwechsel unterworfen und heißen die Prämolaren; sie werden gewöhnlich von hinten nach vorn gezählt, so daß beim Pferde der erste Backzahn der 3. Prämolar (Abb. 332 P 3) ist. Vielfach (z. B. in England) zählt man die Prämolaren jedoch umgekehrt, von vorn nach hinten, zählt die Molaren weiter und spricht dann vom 1. bis 6. Backzahne. Vor den

Prämolaren findet sich beim Pferde häufig (Abb. 333 7), bei Schwein und Hund konstant jederseits ein kleiner bleibender Zahn, der entweder zu den Prämolaren gerechnet (P 4) oder als Lücken- oder Wolfszahn bezeichnet wird.

Die Zähne der Mandibula bilden den mandibularen Zahnbogen, *Arcus dentalis inferior*, und die der Maxilla den maxillaren Zahnbogen, *Arcus dentalis superior*; bei den Haustieren sind die Zahnbögen im Gegensatz zum Menschen (Abb. 330 u. 331) nicht geschlossen, sondern durch eine große Lücke, den Zwischenzahnrand (S. 72 u. 76), unterbrochen.

Das Gebiß zeigt je nach der Tierart, namentlich an den Backzähnen, so große Verschiedenheiten, daß nach der Beschaffenheit der Zähne die Ernährungsweise der Tiere beurteilt werden kann. Bei den Pflanzenfressern sind die Hakenzähne meist m. o. w. verkümmert oder fehlen; die schmelzfaltigen Backzähne besitzen unebene Kauflächen (Mahlzähne). Dagegen besitzen die Fleischfresser lange, kegelförmige Hakenzähne und schmelzhöckerige, scharfkantige und seitlich komprimierte Backzähne. Auf die kleineren ersten Backzähne folgt bei ihnen ein durch seine bedeutende Größe ausgezeichneter Zahn, der Reißzahn, *Dens sectorius*, und auf ihn ein oder mehrere Zähne mit breiter Kaufläche. Je stärker die Fleischfressernatur bei der betr. Tierart hervortritt, desto mehr verkümmern die letzteren Zähne, die nur bei den auch Pflanzenkost verzehrenden Fleischfressern deutlich sind. Beim Hund ist der 4. Backzahn des Oberkiefers und der 5. des Unterkiefers der Reißzahn, auf den noch 2 Zähne mit breiter Kaufläche folgen; bei der Katze ist die Fleischfressernatur deutlicher; auf den Reißzahn, den 3. Backzahn in beiden Kiefern, folgt nur im Oberkiefer noch ein Zahn mit undeutlicher Reibefläche. Die Omnivoren zeigen in ihrem Gebiß den Übergang von den Pflanzen- zu den Fleischfressern, die ersten Backzähne gleichen denen der Fleisch-, die letzten denen der Pflanzenfresser. Der Ausbruch und Wechsel der Zähne können zu einer ziemlich sicheren Bestimmung des Alters benutzt werden. Die Tabelle auf S. 202 u. 203 gibt die Zeit des Wechsels und des Ausbruches der Zähne bei den einzelnen Haustieren an. Außerdem wird das Lebensalter nach Beendigung des Zahnwechsels bei den Pferden nach dem Vorhandensein und der Beschaffenheit der Kunden (s. unten) und, wenn diese verschwunden sind, nach der Form der Reibeflächen an den Schneidezähnen und der Form und Richtung der letzteren bestimmt. Mit fortschreitendem Alter werden die Kronen, am auffälligsten bei den Einhufern und Wiederkäuern, durch den Gebrauch abgenutzt; sie behalten jedoch durchschnittlich dieselbe Länge, weil der Zahn, entsprechend der Abnutzung, aus der Alveole hervorgeschoben und die Zahnwurzel verkürzt wird, wobei der freiwerdende Teil der Alveole durch Knochenmassen ausgefüllt wird. Im höheren Alter bedingt die fortgesetzte Verkürzung der Wurzel nicht selten ein Ausfallen der Zähne.

Gebißformeln. In den Zahn- oder Gebißformeln wird die Anzahl der verschiedenen Zähne in Brüchen angegeben, deren Zähler den Zähnen des Oberkiefers und deren Nenner den Zähnen des Unterkiefers entspricht. Zuerst werden die Schneide- (J), dann die Haken- (C), zuletzt die Backzähne mit ihren Untergruppen: Prämolaren (P) und Molaren (M) angegeben. Die Lückenzähne werden zu den Prämolaren gerechnet. Hiernach ergeben sich für das Ersatzgebiß bei dem Menschen und den Haustieren folgende Formeln:

Mensch	J $\frac{2}{2}$	C $\frac{1}{1}$	P $\frac{2}{2}$	M $\frac{3}{3}$		Schwein	J $\frac{3}{3}$	C $\frac{1}{1}$	P $\frac{4}{4}$	M $\frac{3}{3}$
Pferd	J $\frac{3}{3}$	C $\frac{1}{1}$	P $\frac{3}{3}$	M $\frac{3}{3}$		Hund	J $\frac{3}{3}$	C $\frac{1}{1}$	P $\frac{4}{4}$	M $\frac{2}{3}$
Wiederkäuer	J $\frac{0}{4}$	C $\frac{0}{0}$	P $\frac{3}{3}$	M $\frac{3}{3}$		Katze	J $\frac{3}{3}$	C $\frac{1}{1}$	P $\frac{3}{3}$	M $\frac{1}{0}$

1. Die Zähne des Pferdes [1]).

1. Von den **Schneidezähnen**, *Dd. incisivi* (Abb. 333 9, 10, 9′, 10′, 334 9, 10, 11 und 336), sitzen je 6 im Zwischen- und im Unterkiefer; es sind einwurzelige, schmelzhöckerige Zähne mit einer Schmelzeinstülpung an der Kaufläche (Kunde). Am Zahnkörper sind ein extra- und ein intraalveolärer Teil zu unterscheiden. Sie besitzen eine gelblichweiße oder gelbbräunliche Farbe und haben bei 5—6 jährigen Pferden eine Länge von ca. 6,5 bis 7,5 cm, die bei J 1 fast 2 cm mehr beträgt als bei J 3.

Die oberen Schneidezähne sind stärker gebogen und kürzer als die unteren. Ihre Wurzeln konvergieren nach der Medianebene des Kopfes (Abb. 334); die 1,5—2 cm langen Kronen stehen eng aneinandergedrängt. Die lippenseitige Fläche, *Facies labialis*, ist gewölbt und enthält an den Unterkieferschneidezähnen 1, an den oberen Schneidezähnen 2 seichte Furchen; die zungenseitige Fläche, *Facies lingualis*, ist in der Längsrichtung konkav, in der Querrichtung konvex. Beide Flächen verschmälern sich nach der Wurzel zu, während die Ränder sich flächenartig verbreitern, so daß an den Wurzeln 2 Seitenflächen, ferner ein schmalerer lingualer und ein breiterer labialer Rand entstehen. Die Reibefläche, *Facies masticatoria*, hat bei jungen Tieren eine querovale Form, die entsprechend der Form des Zahnes mit dem Abreiben des Zahnes zu einer runden, dann dreieckigen und schließlich längsovalen wird. Die Ränder der Reibefläche sind scharf, der labiale springt etwas stärker vor und ist weniger konvex als der linguale. Die Kunde (Bohne, Marke) (Abb. 336 a, 337 e) bildet eine Vertiefung an der Kaufläche, die am gebrauchten Zahne schwärzlich erscheint und von einer etwas vorstehenden Schmelzleiste (Abb. 336 b u. 337 b′) umgeben ist. Sie ist in den Schneidezähnen des Unterkiefers,

[1]) Näheres über die Zähne der Pferdes s. Ellenberger u. Baum [223] und Joest [423].

ehe diese in Reibung treten, 7 mm, an den oberen Schneidezähnen 13—14 mm tief und verschwindet durch die Abnutzung des Zahnes demgemäß an den oberen Schneidezähnen später als an den unteren. Neben (vor) der Kunde findet sich nach Retterer [743] bei älteren Pferden ein gelblichbrauner Fleck oder Streifen, der sog. Zahnstern, der aus Ersatzdentin besteht.

Die Richtung des extraalveolären Teiles der entsprechenden Schneidezähne des Zwischen- und Unterkiefers zueinander erfährt mit zunehmendem Alter eine in 3 deutlichen Phasen ablaufende Veränderung (Streckung), da durch die Abreibung die Krümmung der Schneidezähne in der Längsrichtung sich abflacht. Diese Streckung der Schneidezähne kann mit zur Bestimmung des Alters der Zähne benützt werden (Henkels [364]). Im vorgerückten Alter wird zugleich infolge Atrophie des Kiefers und des Zahnfleisches die Krone auf Kosten der Wurzel länger. Über die damit einhergehende Veränderung der Reibefläche s. 196.

Die weißen **Milchschneidezähne** (Abb. 335) sind kleiner und kürzer und haben einen deutlichen Hals. Ihre Kunde (a) ist weniger tief; die Furchen sind seicht; die gegen die Zeit des Zahnwechsels immer schwächer werdende Wurzel hat fast ebene Flächen und schmale Ränder.

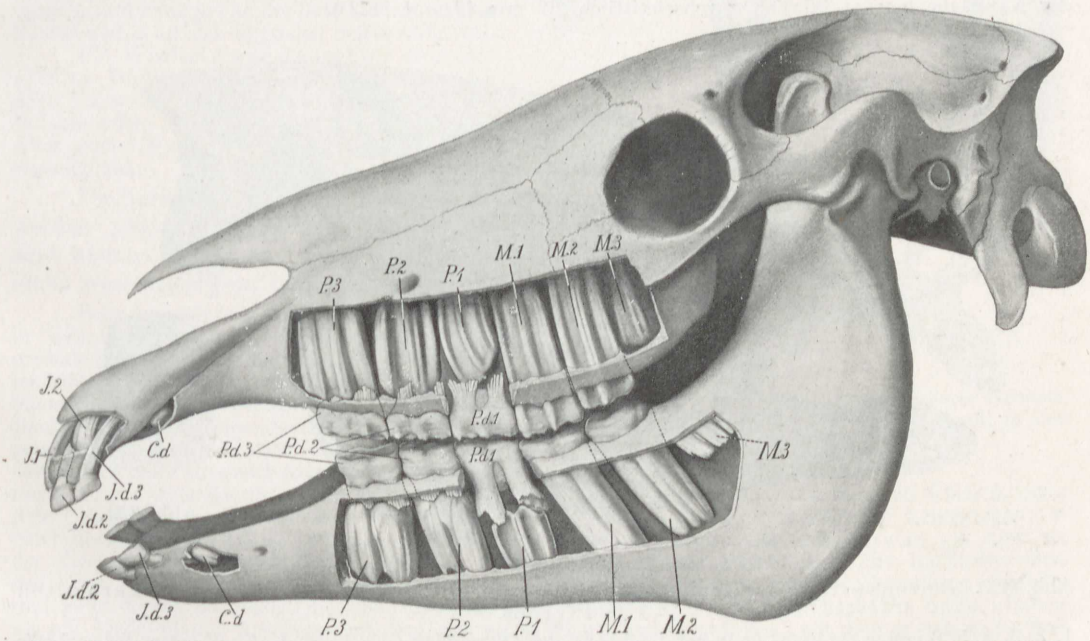

Abb. 332. Gebiß eines 2¼jährigen Pferdes; der in den Alveolen steckende Teil der Zähne ist durch Wegnahme der lateralen Knochenplatte ganz (bei beiden Pd 1) oder zum größten Teile (bei den übrigen Zähnen) freigelegt.

J 1 u. J 2 = Zange und Mittelschneidezahn; Jd 2 u. Jd 3 = Milchmittel- und Milcheckschneidezahn; P 1, P 2 u. P 3 = 1., 2. und 3. Prämolar; Pd 1, Pd 2 u. Pd 3 = 1., 2. und 3. Milchprämolar (Praemolaris deciduus); M 1, M 2 u. M 3 = 1., 2. und 3. Molar; Cd, Cd = Milchhakenzähne.

II. Die **Hakenzähne,** *Dd. canini* (Abb. 333 s, s'), sind einwurzelige, schmelzeinhöckerige Zähne mit kegelförmigem Schmelzhöcker; Zahnkörper ist nur der extraalveoläre Teil. Es finden sich bei Hengsten und Wallachen fast stets 4 Stück, und zwar je 1 jederseits im Unterkiefer und je 1 jederseits an der Grenze des Zwischen- und Oberkieferbeins; bei der Stute fehlen sie in der Regel.

Die selten vorkommenden Hakenzähne der Stute sind sehr klein und haben eine rundlich-kegelförmige Krone. Von etwa 8000 untersuchten Stuten besaßen 2—3% Hakenzähne in beiden Kiefern, 20—30% kleine Hakenzähne nur im Unterkiefer und 6—7% ebensolche nur im Oberkiefer; 70—80% aller Stuten besaßen gar keine Dentes canini. Auch bei 1—1,80% der Hengste und Wallache fehlen ein oder einige Hakenzähne. Näheres s. Ellenberger [218] und Ellenberger und Baum [224].

Die Hakenzähne sind durch eine große Lücke von den Backzähnen und durch eine kleinere Lücke, die am Oberkiefer größer als am Unterkiefer ist, von den Schneidezähnen getrennt. Eine gegenseitige Abreibung der Hakenzähne des Ober- und Unterkiefers findet nur in hohem Alter statt. Die Hakenzähne des Hengstes und Wallaches sind 4—5 cm lang, von denen 1 cm auf die Krone kommt, und an den Wurzeln stark gekrümmt.

Die seitlich zusammengedrückte Krone hat eine gewölbte labiale und eine ausgehöhlte linguale Fläche; an letzterer werden durch die nach innen gebogenen Ränder und durch eine starke, kegelförmige, mittlere Wulst 2 Gruben gebildet. Die Ränder gehen an der Spitze mit einer Wölbung ineinander

über. Der Zahnhals fehlt; die rundliche Wurzel enthält eine mit Pulpa gefüllte Höhle. Bei älteren Tieren bildet die Krone einen rundlichen, stumpfen Höcker.

Die **Milchhakenzähne** sind nur 3—5 mm lang und durchbrechen selten das Zahnfleisch.

III. Die 24 **Backzähne,** *Dd. molares,* sind schmelzfaltige Zähne (s. S. 191 u. 194); sie sind in 4 Reihen zu je 6 Zähnen in die Alveolen des Unter- und Oberkiefers eingekeilt und haben die Gestalt einer viereckigen Säule. Der Zahnkörper läßt einen extraalveolären und einen intraalveolären Teil erkennen. Die **Oberkiefer-Backzähne** (Abb. 333 1–6 u. 338) haben 3 Wurzeläste und sind mit 2 Schmelzeinstülpungen versehen (Abb. 317 u. 320 bei b), etwas gekrümmt und etwas breiter als die des Unterkiefers; ihr Querschnitt ist fast quadratisch.

Zu der Zeit, da das echte Längenwachstum abgeschlossen ist, d. i. bei 5—6 jährigen Pferden, beträgt ihre größte Länge 8—10,5 cm, wovon 1½—2 cm auf die Krone entfallen. Die Abreibung an der Kaufläche beträgt jährlich durchschnittlich 2,2 mm (Joest [423]).

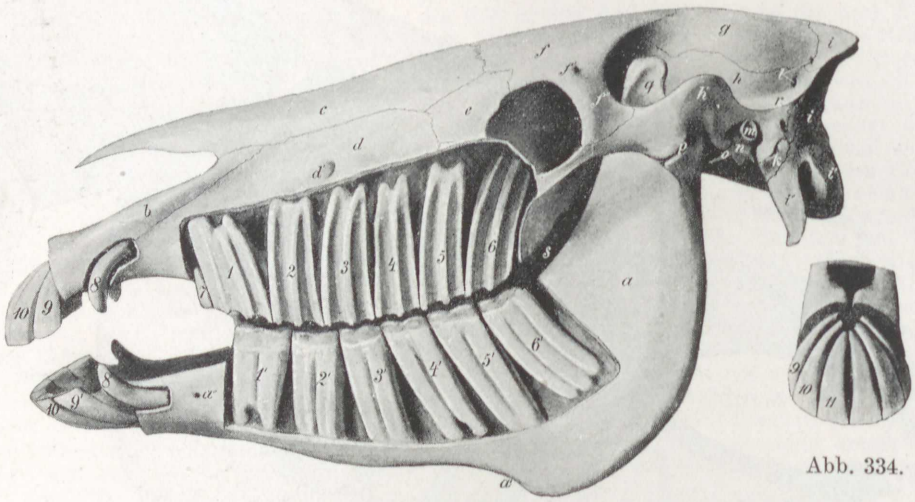

Abb. 333.

Abb. 334.

Abb. 333. Seitenansicht der freigelegten Schneide- und Backzähne eines 6 Jahre alten Pferdes.

1, 2, 3, 4, 5, 6 erster bis sechster linker Backzahn des Oberkiefers; 1′, 2′, 3′, 4′, 5′, 6′ erster bis sechster linker Backzahn des Unterkiefers; 7 Wolfszahn; 8, 8′ Hakenzahn des Oberkiefers bzw. Unterkiefers; 9 Eckschneidezahn und 10 Mittelschneidezahn des Zwischenkieferbeins; 9′ Eckschneidezahn und 10′ Mittelschneidezahn des Unterkiefers.

Abb. 334. Freigelegte Schneidezähne des Zwischenkiefers eines 6 Jahre alten Pferdes; von vorn und oben gesehen.

9 Eckschneidezahn (J 3); 10 Mittelschneidezahn (J 2); 11 Zange (J 1).

Die Wurzeln divergieren etwas, so daß zwischen den Wurzelenden der ersten und der letzten Backzähne je ein breiterer, zwischen denen des 3. und 4. Zahnes ein schmalerer Spalt bleibt (Abb. 333).

Die *Facies buccalis* zeigt in der Mitte und am oralen Rande je eine starke, am aboralen Rande eine schwächere kammartige Erhöhung und zwei durch die mittlere Erhöhung getrennte Längsfurchen. Am 1. Backzahne hat die Facies buccalis zwei Längsleisten. Die *Facies lingualis* besitzt eine von zwei Rinnen eingefaßte starke Erhöhung (Abb. 338a); die orale und die aborale *Facies contactus* sind fast eben (Abb. 320). Der erste und letzte Backzahn haben prismatische Form, weil ihre orale und aborale Fläche zu einer stumpfen Kante abgerundet sind. Der backenseitige Rand der medial abgedachten Reibefläche überragt den zungenseitigen Rand; an der Reibefläche, *Facies masticatoria,* treten 2 in sich geschlossene Schmelzleisten hervor (Abb. 320 bei b); sie sind dadurch entstanden, daß an der Kaufläche dicht medial vom bukkalen Rande der Schmelzmantel 2 Einsenkungen und damit 2 Vertiefungen bildet. Durch die später eintretende Abreibung des Zahnes kommt der die Einstülpungen auskleidende Schmelzmantel außer Zusammenhang mit dem äußeren Schmelzmantel, der den ganzen Zahn umgibt, und es bleiben die Schmelzleisten zurück. Von den 3 Wurzelästen ist der mediale der stärkste und besteht aus 2 verschmolzenen Ästen, die mitunter getrennt bleiben.

Die **Unterkiefer-Backzähne** (Abb. 318, 339 u. 333 1′–6′) sind einfachschmelzfaltig und haben nur zwei Wurzeläste; sie sind stark seitlich zusammengedrückt, aber nicht gekrümmt und etwas länger als die maxillaren.

Die Wurzel des 1. Backzahns ist etwas lippenwärts gerichtet, die des 2. steht fast senkrecht, die des 3. bis 6. wenden sich immer stärker aboral, so daß zwischen den Wurzelenden ein 2—2,5 cm breiter Raum bleibt (Abb. 333). Die Divergenz der Wurzeln wird mit der Abnutzung der Zähne schwächer. Die bukkale Fläche hat nur eine tiefe, die linguale eine tiefe (Abb. 339 b) und 3 seichte Furchen (c, c′, c″) und zwischen ihnen flache Erhöhungen; die orale und aborale Fläche sind fast eben (Abb. 318). Der zungenseitige Rand der lateral abgedachten *Facies masticatoria*, die mit halbmondförmigen, mit der Konvexität vorwiegend lateral gerichteten Schmelzleisten versehen ist, überragt den bukkalen Rand. Der Schmelzmantel bildet 4 an der Kaufläche sichtbar werdende Schmelzeinfaltungen, und zwar je 1 an der bukkalen und oralen Fläche und 2 an der lingualen Seite (Abb. 318).

Die Winkelmaße zwischen den einzelnen Backzähnen ergeben sich aus Abb. 332 u. 333; sie bleiben anscheinend mit zunehmendem Alter die gleichen; erst im höheren Alter scheint M 3 allmählich eine steilere Stellung anzunehmen.

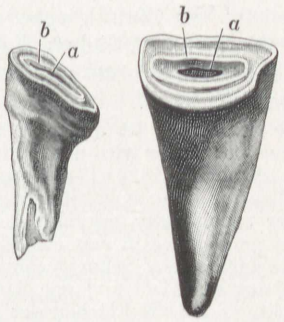

Abb. 335. Abb. 336.

Abb. 335. Milchschneidezahn des Pferdes und
Abb. 336. Ersatzschneidezahn des Pferdes.
a Kunde, b Schmelzleiste.

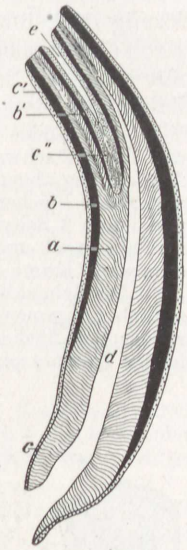

Abb. 337.

Abb. 337. Längsschliff durch einen Schneidezahn vom Pferde.
a Zahnbein; b äußerer Kronenschmelz; b′ Schmelzeinstülpung der Kunde; c Wurzelzement; c′ äußerer Kronenzement; c″ Zementablagerung (Zementinsel) in der Kunde; d Zahnhöhle; e Kunde.

Die 3 ersten Backzähne (Prämolaren) werden gewechselt; die **Milchbackzähne** sind kleiner und kürzer, weichen jedoch nicht wesentlich von den bleibenden ab.

Beim normalen Biß des Pferdes deckt in der Ruhestellung des Kiefers nur das mediale Drittel der Reibefläche der Oberkieferbackzähne etwa die laterale Hälfte der Reibefläche der Unterkieferbackzähne. — Werden die Backzahnreihen der einen Seite in Kaustellung gebracht, so berühren sich die Backzahnreihen der andern Seite entweder überhaupt nicht oder nur noch mit einer Kante. — Die Bißebenen der Backzähne sind keine vollkommenen Ebenen, denn jeder Backzahn besitzt an seiner Reibefläche 2 quergestellte flache, kammförmige Erhebungen; in einer Backzahnreihe findet sich demnach sowohl zwischen 2 Erhebungen eines Zahnes als auch an der Grenze zweier benachbarter Zähne je eine talartige, seichte Einsenkung. Die Backzahnreihen des Ober- und Unterkiefers stehen alternierend so, daß eine Erhebung in eine Einsenkung eingreift, und zwar derart, daß jeder Oberkieferbackzahn den entsprechenden Unterkieferbackzahn nach hinten zu um ¼ Zahnlänge überragt und demnach einen Hauptantagonisten, mit dem er sich zu ¾, und einen Nebenantagonisten hat, mit dem er sich zu ¼ berührt (Joest [423]).

Im Oberkiefer findet sich unmittelbar vor dem 1. Backzahne häufig, im Unterkiefer (nach Bradley [112 u. 113]) sehr selten, ein kleiner kegelförmiger **Lücken-** oder **Wolfszahn** (Abb. 333 7); er ist ein einwurzeliger, schmelzeinhöckeriger oder schmelzmehrhöckeriger Zahn; Zahnkörper ist nur der extraalveoläre Teil.

Bei etwa 3 Monate alten Fohlen fand ihn oder seine Alveole Franck [257] auch im Unterkiefer häufig, er bricht aber offenbar nicht durch.

Wachstum der Zähne. Viele Zähne wachsen nach begonnener Abnützung noch weiter; wie lange das echte Längenwachstum noch anhält, ob z. B. bei den Hakenzähnen männlicher Tiere länger als bei weiblichen Tieren, ob die Kastration einen Einfluß ausübt usw., ist noch nicht genau festgestellt. Bei den Schneidezähnen des Pferdes dürfte das Wachstum beendet sein an den Zangen mit 5—6 Jahren, bei den Mittelzähnen mit 6—7 Jahren, bei den Eckzähnen mit 7—8 Jahren. Die Hakenzähne besitzen bei 8jährigen Pferden nur noch eine kurze offene Pulpahöhle, die aber ebenso noch bei 12jährigen Tieren nachweisbar ist (Joest [422]). Bei den Backzähnen erreicht das Wachstum nach Joest [423] erst 5—6 Jahre nach Beginn der Abnützung sein Ende. Auf das Wachstum der Zähne hat das Nervensystem nur einen regelnden Einfluß (Moral und Hosemann [652]).

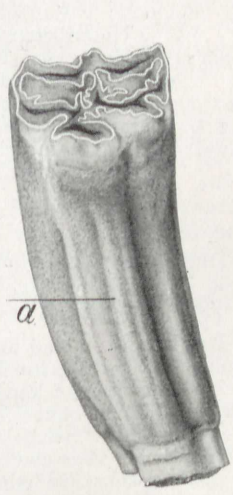

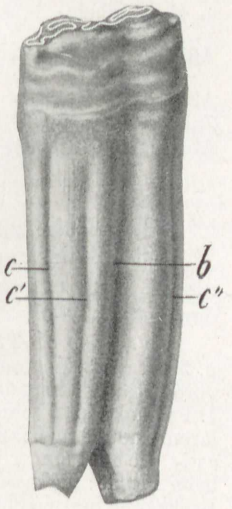

Abb. 338. Abb. 339.

Abb. 338. Linguale Fläche des 3. linken Oberkiefer-Backzahnes und
Abb. 339. Linguale Fläche des 3. linken Unterkiefer-Backzahnes eines ungefähr 10jährigen Pferdes.
a Längserhöhung; b tiefe Furche; c, c′ c″ seichte Furchen.

2. Zähne der Wiederkäuer (Abb. 120, 147, 316, 321, 340, 341, 342).

Die **Schneidezähne** fehlen im Os incisivum; die 8 reinweißen Schneidezähne des Unterkiefers (s. Fußnote) sind einwurzelige, schmelzeinhöckerige Zähne mit meißelförmigem Schmelzhöcker; der Zahnkörper umfaßt nur die Krone; die schaufelförmige Krone setzt sich durch einen deutlichen Hals von der auf dem Querschnitte rundlichen, mit stumpfer Spitze endenden Wurzel ab, die in einer seichten Alveole steckt, so daß die Zähne oft etwas beweglich sind.

Die labiale Fläche der Krone ist dreieckig und schwach gewölbt; die ausgehöhlte Reibefläche enthält 1—2 schwache Leisten; an ihr wird der Schmelzüberzug schon bald in immer größer werdender Ausdehnung abgerieben. Nach Retterer [743] kommt beim Rinde der Zahnstern (s. S. 197) ebenfalls vor. Beide Flächen werden durch einen bei jüngeren Tieren scharfen, bei älteren stumpfen freien Rand und durch 2 Seitenränder voneinander getrennt; der freie Rand geht mit einer starken Wölbung in den medialen und unter spitzem Winkel in den lateralen Rand über. Die **Milchschneidezähne** haben eine schmalere Krone als die bleibenden Schneidezähne.

Die Schneidezähne des Schafes und der Ziege sind relativ länger und schmaler, die Wurzeln seitlich zusammengedrückt, so daß die Flächen der Krone sich allmählich verschmälern und die Seitenränder sich flächenartig verbreitern. Der Hals ist an J 1 und J 2 undeutlich; die Wurzel steckt fester in der Zahnalveole als beim Rinde.



Abb. 340.

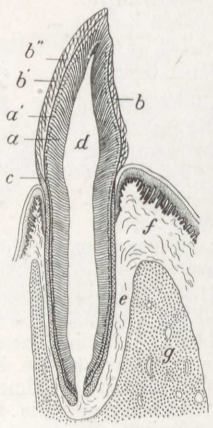

Abb. 341.

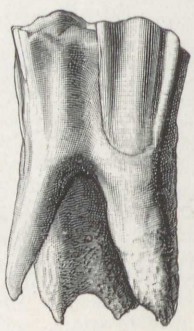

Abb. 342.

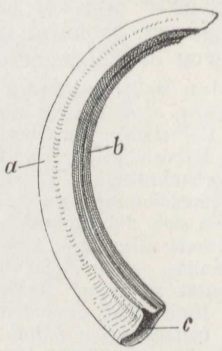

Abb. 343.



Abb. 344.

Abb. 340. Schneidezahn des Rindes. a schaufelförmige Krone; b Wurzel; c meißelförmiger Rand.
Abb. 341. Längsschnitt durch einen im Kiefer sitzenden Schneidezahn vom Rinde. a, a′ Zahnbein; b, b′ b″ Schmelz; c Wurzelzement; d Zahnhöhle; e Alveolarperiost; f Zahnfleisch; g Unterkieferknochen mit Zahnalveole.
Abb. 342. 4. Rechter maxillarer Backzahn des Rindes (laterale Seite) mit 3 Wurzeln, von denen die mediale wieder unvollständig geteilt ist.
Abb. 343. Linker Unterkieferhakenzahn vom Eber vor der Wurzelbildung (wurzelloser Zahn). a orolabiale und b aborale (kaudale) Fläche; c die zeitlebens offen bleibende Pulpahöhle.
Abb. 344. Bukkale Ansicht des 4. maxillaren Backzahnes (Reißzahnes) des Hundes mit lilienförmiger Krone und 3 Wurzeln.

Die **Hakenzähne** fehlen[1]).

Die Zahl und Anordnung der **Backzähne** ist dieselbe wie beim Pferde. Ihre Größe nimmt vom ersten bis zum letzten Backzahn allmählich zu; der Zahnkörper umfaßt nur den extraalveolären Teil des Zahnes.

Von den oberen Backzähnen sind die 3 Prämolaren schmelzfaltige Zähne mit einer (Abb. 316 u. 321), die 3 Molaren solche mit zwei Schmelzeinstülpungen. Von den unteren Backzähnen ist der vorderste (3. Prämolar) ein schmelzeinhöckeriger Zahn mit meißelförmigem Schmelzhöcker, der 2. und 1. Prämolar sind schmelzfaltige Zähne ohne Schmelzeinstülpung, manchmal mit einer solchen; die 3 Molaren sind schmelzfaltige Zähne mit 2 Schmelzeinstülpungen. Die Wurzeln aller Backzähne sind mehrästig; sie sind länger und deutlicher abgesetzt als beim Pferde; die Zahl ihrer Wurzeläste verhält sich wie beim Pferde: die mandibularen Backzähne haben 2 Wurzeläste (P 3 bisweilen sogar nur 1), die maxillaren Backzähne besitzen hingegen 3 Wurzeläste (2 schmalere laterale und 1 sehr breiten medialen), die Molaren bisweilen sogar 4 Wurzeläste (2 mediale und 2 laterale).

Wachstum der Zähne. Die Schneidezähne wachsen nach Beginn der Abnützung nicht mehr, die Backzähne höchstens noch ganz wenig und anscheinend bei Schaf und Ziege mehr als beim Rinde (beobachtet bei oberen Backzähnen).

[1]) Bei dem 2 Monate alten Rinds- und Schafsfoetus (Hoffmann[384]) findet sich die Anlage für die beiden Hakenzähne des Oberkiefers, die bald wieder verschwindet. J 4 ist als Hakenzahn des Unterkiefers angesprochen worden, der sich in der Form und räumlich den Schneidezähnen angepaßt hat.

3. Zähne des Schweines (Abb. 152, 154, 319, 322, 323, 324, 325).

Die **Schneidezähne** sind schmelzeinhöckerige, einwurzelige Zähne mit verbreitertem Schmelzhöcker an den maxillaren Incisivi. Die Schmelzsubstanz erstreckt sich verschieden weit wurzelwärts (Abb. 324), an den mandibularen Schneidezähnen am weitesten an der labialen Fläche, weniger weit an der lingualen Fläche und am wenigsten weit an den Seitenflächen, an den maxillaren J 1 und J 2 an der labialen und lateralen Seite weiter wurzelwärts als an der medialen und lingualen Seite, am J 3 gleichweit. Bei beginnender Abnützung des Zahnes befindet sich sowohl der Zahnkörper als der Zahnsockel zum Teil extra- und zum Teil intraalveolär.

Von den 6 oberen Schneidezähnen werden J 1 und J 2 durch einen kleineren, J 2 und J 3 durch einen größeren Zwischenraum getrennt. J 1 ist der größte Schneidezahn, etwas medial gekrümmt und besitzt an der Reibefläche eine flache Kunde. J 2 ist etwas kleiner als J 1 und seitlich zusammengedrückt; sein Schmelzhöcker ist mit kleinen Einkerbungen versehen. J 3 ist der kleinste Schneidezahn und hat einen Hals; seine Krone hat 3 Höcker, von denen der mittlere der größte ist. Die 6 Unterkiefer-Schneidezähne stehen fast wagerecht und eng gedrängt. J 1 (mit flacher Kunde) und J 2 sind fast gleich lang und stecken mit ihren fast vierkantigen Wurzeln tief in den Alveolen. Die labiale Fläche der Krone ist flach gewölbt, die ausgehöhlte linguale hat nahe der Spitze mitten eine starke Leiste und zwischen ihr und den umgebogenen Rändern rinnenartige Vertiefungen. J 3 hat eine kürzere, seitlich zusammengedrückte Krone.

Nach Nehring [674 u. 675] kommen bei manchen Schweinen die oberen Eckschneidezähne nicht zur Entwicklung. Die kleineren **Milchschneidezähne** sind ähnlich geformt wie die bleibenden Zähne. Am ersten oberen Milchschneidezahn (Jd 1) fehlt die Kunde; die des Unterkiefers stehen weniger eng und weniger wagerecht als die oberen Schneidezähne.

Die **Hakenzähne,** Hauer (Abb. 322, 323, 325 u. 343), sind bei männlichen Schweinen viel stärker als bei weiblichen und ragen seitlich aus der Mundhöhle hervor. Die Form der Hakenzähne und die Verteilung und Ausdehnung ihrer Schmelzsubstanz sind zwischen maxillaren und mandibularen Hakenzähnen und vor allem zwischen den Hakenzähnen männlicher und weiblicher Tiere verschieden.

Die Hakenzähne der weiblichen Schweine sind m. o. w. seitlich komprimiert, manchmal mit der Spitze etwas aufgebogen. Die Schmelzsubstanz bildet eine Kuppe, die sich an den Flächen und Rändern des Zahnes verschieden weit herabzieht (Abb. 322 u. 323). Beim Eber haben die Oberkieferhakenzähne (Abb. 325) eine Länge von 6—9 cm und bogenförmig gekrümmte Wurzeln, die sich in der Alveole lateral an den vorderen Prämolaren vorbei bis etwa zum P 2 erstrecken; die Alveole springt in die Gesichtsfläche vor und trägt eine kräftige, etwa 1 cm hohe, aufgebogene, längsgestellte Crista. Die stumpf-kegelförmig auslaufende Krone ist seitlich etwas zusammengedrückt, so daß sie auf dem Querschnitt fast vierkantig erscheint; sie ist zunächst nach vorn und auswärts gerichtet und schließlich nach innen und oben umgebogen. Die Unterkieferhakenzähne (Abb. 343) werden bei männlichen Schweinen bis 16 cm lang. Ihre Wurzel erstreckt sich unter der Backzahnreihe weit nach hinten, manchmal bis zum 1. Molar, und erzeugt meist mit dem Ende ihrer Alveole auf der lateralen Seite der Mandibula eine Vorwölbung. Die 4—5 cm lange, gekrümmte, dreikantige Krone besitzt eine labiale (laterale), eine linguale (mediale) und eine konkave aborale Fläche, einen stumpfen oralen und zwei scharfe aborale Ränder, die die aborale Fläche von der Lippen- und Zungenfläche trennen, und eine scharfe Spitze; alle drei Flächen werden wurzelwärts breiter.

An der Spitze der oberen Hakenzähne des Ebers bildet die Schmelzsubstanz eine Kuppe; von dieser zieht an der konvexen Fläche des Zahnes ein längsgeripptes Schmelzband fast bis zum freien Rande der Pulpahöhle; sie bildet außerdem je eine Schmelzleiste am Übergange der konkaven Fläche zu den Seitenflächen (Abb. 325 a'). An den Unterkieferhakenzähnen (Abb. 343) sind die labiale und linguale Fläche von Schmelz überzogen, der bogenförmige Querbänder bildet, während die konkave aborale Fläche fast bis an die Zahnspitze schmelzlos ist. Die Hakenzähne des Ober- und Unterkiefers stehen so zueinander, daß die Hinterseite der oberen am Vorderrande der unteren reibt. Die **Milchhaken** sind klein und ragen mit ihren seitlich zusammengedrückten Kronen nicht aus der Maulhöhle hervor.

Das Schwein hat 28 **Backzähne,** je 7 jederseits im Ober- und Unterkiefer, die vom ersten bis letzten an Größe zunehmen.

Der 1. Backzahn ist der bleibende Lücken- oder Wolfszahn, *Praemolaris* 4; er ist ein kleiner Zahn, der dem 3. maxillaren Schneidezahne gleicht und im Oberkiefer dem 1. Backzahne benachbart, im Unterkiefer dagegen von ihm durch einen größeren Zwischenraum getrennt ist; der Lückenzahn fehlt bei manchen Schweinen (Nehring [674]) und ist nach Hirsch [380 a] ein Milchzahn, der aus Materialmangel keinen Ersatzzahn nachliefert. Die folgenden 3 Backzähne werden gewechselt (Prämolaren 3, 2 u. 1); sie sind mit Ausnahme des 4. Oberkieferbackzahnes (P 1) seitlich abgeplattet und gehen in 3 Spitzen aus, die einen schneidenden Kaurand, also keine Kaufläche bilden; die letzten 3 Backzähne (Molaren 1—3) werden nicht gewechselt. Die 3 letzten Unterkiefer- und die 4 letzten Oberkieferbackzähne haben viereckige Kauflächen, die von stumpfen, mit Schmelz bekleideten Höckern überragt werden (Abb. 319) und durch das Auftreten kleiner Säulchen und Wärzchen zwischen den Höckern zerklüftet erscheinen (Weiß [1008]) (Abb. 346); die Höcker schleifen sich allmählich ab. Die Oberkieferbackzähne haben 3 Wurzeläste, von denen der mediale aus der Verschmelzung zweier Wurzeläste entstanden ist; die des Unterkiefers haben 2 Wurzeläste, die an P 3 mitunter verschmelzen. Die Milchbackzähne unterscheiden sich nicht wesentlich von den bleibenden Backzähnen.

2. Zähne der Wiederkäuer (Abb. 120, 147, 316, 321, 340, 341, 342).

Die **Schneidezähne** fehlen im Os incisivum; die 8 reinweißen Schneidezähne des Unterkiefers (s. Fußnote) sind einwurzelige, schmelzeinhöckerige Zähne mit meißelförmigem Schmelzhöcker; der Zahnkörper umfaßt nur die Krone; die schaufelförmige Krone setzt sich durch einen deutlichen Hals von der auf dem Querschnitte rundlichen, mit stumpfer Spitze endenden Wurzel ab, die in einer seichten Alveole steckt, so daß die Zähne oft etwas beweglich sind.

Die labiale Fläche der Krone ist dreieckig und schwach gewölbt; die ausgehöhlte Reibefläche enthält 1—2 schwache Leisten; an ihr wird der Schmelzüberzug schon bald in immer größer werdender Ausdehnung abgerieben. Nach Retterer [743] kommt beim Rinde der Zahnstern (s. S. 197) ebenfalls vor. Beide Flächen werden durch einen bei jüngeren Tieren scharfen, bei älteren stumpfen freien Rand und durch 2 Seitenränder voneinander getrennt; der freie Rand geht mit einer starken Wölbung in den medialen und unter spitzem Winkel in den lateralen Rand über. Die **Milchschneidezähne** haben eine schmalere Krone als die bleibenden Schneidezähne.

Die Schneidezähne des Schafes und der Ziege sind relativ länger und schmaler, die Wurzeln seitlich zusammengedrückt, so daß die Flächen der Krone sich allmählich verschmälern und die Seitenränder sich flächenartig verbreitern. Der Hals ist an J 1 und J 2 undeutlich; die Wurzel steckt fester in der Zahnalveole als beim Rinde.

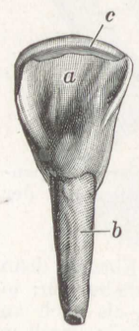

Abb. 340.

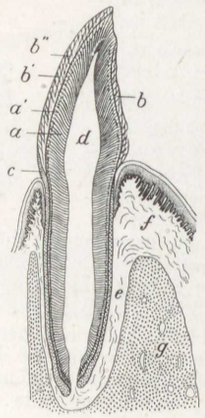

Abb. 341.

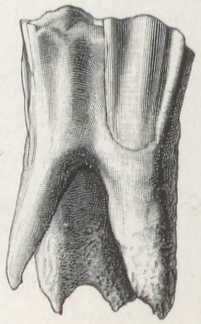

Abb. 342.

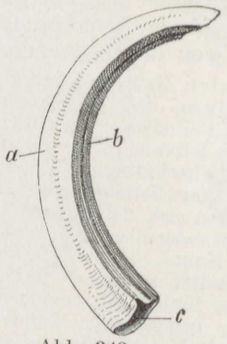

Abb. 343.



Abb. 344.

Abb. 340. Schneidezahn des Rindes. a schaufelförmige Krone; b Wurzel; c meißelförmiger Rand.
Abb. 341. Längsschnitt durch einen im Kiefer sitzenden Schneidezahn vom Rinde. a, a′ Zahnbein; b, b′ b″ Schmelz; c Wurzelzement; d Zahnhöhle; e Alveolarperiost; f Zahnfleisch; g Unterkieferknochen mit Zahnalveole.
Abb. 342. 4. Rechter maxillarer Backzahn des Rindes (laterale Seite) mit 3 Wurzeln, von denen die mediale wieder unvollständig geteilt ist.
Abb. 343. Linker Unterkieferhakenzahn vom Eber vor der Wurzelbildung (wurzelloser Zahn). a orolabiale und b aborale (kaudale) Fläche; c die zeitlebens offen bleibende Pulpahöhle.
Abb. 344. Bukkale Ansicht des 4. maxillaren Backzahnes (Reißzahnes) des Hundes mit lilienförmiger Krone und 3 Wurzeln.

Die **Hakenzähne** fehlen [1]).

Die Zahl und Anordnung der **Backzähne** ist dieselbe wie beim Pferde. Ihre Größe nimmt vom ersten bis zum letzten Backzahn allmählich zu; der Zahnkörper umfaßt nur den extraalveolären Teil des Zahnes.

Von den oberen Backzähnen sind die 3 Prämolaren schmelzfaltige Zähne mit einer (Abb. 316 u. 321), die 3 Molaren solche mit zwei Schmelzeinstülpungen. Von den unteren Backzähnen ist der vorderste (3. Prämolar) ein schmelzeinhöckeriger Zahn mit meißelförmigem Schmelzhöcker, der 2. und 1. Prämolar sind schmelzfaltige Zähne ohne Schmelzeinstülpung, manchmal mit einer solchen; die 3 Molaren sind schmelzfaltige Zähne mit 2 Schmelzeinstülpungen. Die Wurzeln aller Backzähne sind mehrästig; sie sind länger und deutlicher abgesetzt als beim Pferde; die Zahl ihrer Wurzeläste verhält sich wie beim Pferde: die mandibularen Backzähne haben 2 Wurzeläste (P 3 bisweilen sogar nur 1), die maxillaren Backzähne besitzen hingegen 3 Wurzeläste (2 schmalere laterale und 1 sehr breiten medialen), die Molaren bisweilen sogar 4 Wurzeläste (2 mediale und 2 laterale).

Wachstum der Zähne. Die Schneidezähne wachsen nach Beginn der Abnützung nicht mehr, die Backzähne höchstens noch ganz wenig und anscheinend bei Schaf und Ziege mehr als beim Rinde (beobachtet bei oberen Backzähnen).

[1]) Bei dem 2 Monate alten Rinds- und Schafsfoetus (Hoffmann [384]) findet sich die Anlage für die beiden Hakenzähne des Oberkiefers, die bald wieder verschwindet. J 4 ist als Hakenzahn des Unterkiefers angesprochen worden, der sich in der Form und räumlich den Schneidezähnen angepaßt hat.

3. Zähne des Schweines (Abb. 152, 154, 319, 322, 323, 324, 325).

Die **Schneidezähne** sind schmelzeinhöckerige, einwurzelige Zähne mit verbreitertem Schmelzhöcker an den maxillaren Incisivi. Die Schmelzsubstanz erstreckt sich verschieden weit wurzelwärts (Abb. 324), an den mandibularen Schneidezähnen am weitesten an der labialen Fläche, weniger weit an der lingualen Fläche und am wenigsten weit an den Seitenflächen, an den maxillaren J 1 und J 2 an der labialen und lateralen Seite weiter wurzelwärts als an der medialen und lingualen Seite, am J 3 gleichweit. Bei beginnender Abnützung des Zahnes befindet sich sowohl der Zahnkörper als der Zahnsockel zum Teil extra- und zum Teil intraalveolär.

Von den 6 oberen Schneidezähnen werden J 1 und J 2 durch einen kleineren, J 2 und J 3 durch einen größeren Zwischenraum getrennt. J 1 ist der größte Schneidezahn, etwas medial gekrümmt und besitzt an der Reibefläche eine flache Kunde. J 2 ist etwas kleiner als J 1 und seitlich zusammengedrückt; sein Schmelzhöcker ist mit kleinen Einkerbungen versehen. J 3 ist der kleinste Schneidezahn und hat einen Hals; seine Krone hat 3 Höcker, von denen der mittlere der größte ist. Die 6 Unterkiefer-Schneidezähne stehen fast wagerecht und eng gedrängt. J 1 (mit flacher Kunde) und J 2 sind fast gleich lang und stecken mit ihren fast vierkantigen Wurzeln tief in den Alveolen. Die labiale Fläche der Krone ist flach gewölbt, die ausgehöhlte linguale hat nahe der Spitze mitten eine starke Leiste und zwischen ihr und den umgebogenen Rändern rinnenartige Vertiefungen. J 3 hat eine kürzere, seitlich zusammengedrückte Krone.

Nach Nehring [674 u. 675] kommen bei manchen Schweinen die oberen Eckschneidezähne nicht zur Entwicklung. Die kleineren **Milchschneidezähne** sind ähnlich geformt wie die bleibenden Zähne. Am ersten oberen Milchschneidezahn (Jd 1) fehlt die Kunde; die des Unterkiefers stehen weniger eng und weniger wagerecht als die oberen Schneidezähne.

Die **Hakenzähne,** Hauer (Abb. 322, 323, 325 u. 343), sind bei männlichen Schweinen viel stärker als bei weiblichen und ragen seitlich aus der Mundhöhle hervor. Die Form der Hakenzähne und die Verteilung und Ausdehnung ihrer Schmelzsubstanz sind zwischen maxillaren und mandibularen Hakenzähnen und vor allem zwischen den Hakenzähnen männlicher und weiblicher Tiere verschieden.

Die Hakenzähne der weiblichen Schweine sind m. o. w. seitlich komprimiert, manchmal mit der Spitze etwas aufgebogen. Die Schmelzsubstanz bildet eine Kuppe, die sich an den Flächen und Rändern des Zahnes verschieden weit herabzieht (Abb. 322 u. 323). Beim Eber haben die Oberkieferhakenzähne (Abb. 325) eine Länge von 6—9 cm und bogenförmig gekrümmte Wurzeln, die sich in der Alveole lateral an den vorderen Prämolaren vorbei bis etwa zum P 2 erstrecken; die Alveole springt in die Gesichtsfläche vor und trägt eine kräftige, etwa 1 cm hohe, aufgebogene, längsgestellte Crista. Die stumpf-kegelförmig auslaufende Krone ist seitlich etwas zusammengedrückt, so daß sie auf dem Querschnitt fast vierkantig erscheint; sie ist zunächst nach vorn und auswärts gerichtet und schließlich nach innen und oben umgebogen. Die Unterkieferhakenzähne (Abb. 343) werden bei männlichen Schweinen bis 16 cm lang. Ihre Wurzel erstreckt sich unter der Backzahnreihe weit nach hinten, manchmal bis zum 1. Molar, und erzeugt meist mit dem Ende ihrer Alveole auf der lateralen Seite der Mandibula eine Vorwölbung. Die 4—5 cm lange, gekrümmte, dreikantige Krone besitzt eine labiale (laterale), eine linguale (mediale) und eine konkave aborale Fläche, einen stumpfen oralen und zwei scharfe aborale Ränder, die die aborale Fläche von der Lippen- und Zungenfläche trennen, und eine scharfe Spitze; alle drei Flächen werden wurzelwärts breiter.

An der Spitze der oberen Hakenzähne des Ebers bildet die Schmelzsubstanz eine Kuppe; von dieser zieht an der konvexen Fläche des Zahnes ein längsgeripptes Schmelzband fast bis zum freien Rande der Pulpahöhle; sie bildet außerdem je eine Schmelzleiste am Übergange der konkaven Fläche zu den Seitenflächen (Abb. 325 a′). An den Unterkieferhakenzähnen (Abb. 343) sind die labiale und linguale Fläche von Schmelz überzogen, der bogenförmige Querbänder bildet, während die konkave aborale Fläche fast bis an die Zahnspitze schmelzlos ist. Die Hakenzähne des Ober- und Unterkiefers stehen so zueinander, daß die Hinterseite der oberen am Vorderrande der unteren reibt. Die **Milchhaken** sind klein und ragen mit ihren seitlich zusammengedrückten Kronen nicht aus der Maulhöhle hervor.

Das Schwein hat 28 **Backzähne,** je 7 jederseits im Ober- und Unterkiefer, die vom ersten bis letzten an Größe zunehmen.

Der 1. Backzahn ist der bleibende Lücken- oder Wolfszahn, *Praemolaris* 4; er ist ein kleiner Zahn, der dem 3. maxillaren Schneidezahne gleicht und im Oberkiefer dem 1. Backzahne benachbart, im Unterkiefer dagegen von ihm durch einen größeren Zwischenraum getrennt ist; der Lückenzahn fehlt bei manchen Schweinen (Nehring [674]) und ist nach Hirsch [380a] ein Milchzahn, der aus Materialmangel keinen Ersatzzahn nachliefert. Die folgenden 3 Backzähne werden gewechselt (Prämolaren 3, 2 u. 1); sie sind mit Ausnahme des 4. Oberkieferbackzahnes (P 1) seitlich abgeplattet und gehen in 3 Spitzen aus, die einen schneidenden Kaurand, also keine Kaufläche bilden; die letzten 3 Backzähne (Molaren 1—3) werden nicht gewechselt. Die 3 letzten Unterkiefer- und die 4 letzten Oberkieferbackzähne haben viereckige Kauflächen, die von stumpfen, mit Schmelz bekleideten Höckern überragt werden (Abb. 319) und durch das Auftreten kleiner Säulchen und Wärzchen zwischen den Höckern zerklüftet erscheinen (Weiß [1008]) (Abb. 346); die Höcker schleifen sich allmählich ab. Die Oberkieferbackzähne haben 3 Wurzeläste, von denen der mediale aus der Verschmelzung zweier Wurzeläste entstanden ist; die des Unterkiefers haben 2 Wurzeläste, die an P 3 mitunter verschmelzen. Die Milchbackzähne unterscheiden sich nicht wesentlich von den bleibenden Backzähnen.

	Pferd[2])	Rind			Schaf und Ziege[3])	Schwein[4])			Hund[6])	Mensch
		Frühreife Rassen	Mittelfrühreife Rassen	Spätreife Rassen		Frühreife Rassen	Mittelfrühreife Rassen	Spätreife Rassen		
1. Schneidezähne.										
Ausbruch der Milchzangen, Jd 1.	Vor der Geburt oder in den ersten zwei Lebenswochen.	Vor der Geburt.	Vor der Geburt.	Vor der Geburt.	Vor der Geburt oder in der ersten Lebenswoche.	oben 3—21 T. unten 1—14 "	3—4 Wochen	5 Wochen	4—5 Wochen (bis 4 Woch. nach Boenisch [93]).	6—8 Monate
Ausbruch der Milchmittelzähne, Jd 2.	Mit 2—4, seltener 4 bis 8 Wochen.				8—14 Tage.	oben 7 Woch. unten 6 Woch.	12 Wochen. 8 "	17 " 10 "		7—9 "
Ausbruch der äußeren Milchmittelzähne, Jd 3, der Wiederkäuer.	Fehlen.	Vor der Geburt.	Vor der Geburt.	2—6 Tage	10—21 Tage.	Fehlen.	Fehlen.	Fehlen.	Fehlen.	Fehlen.
Ausbruch der Milcheckschneidezähne, Jd 3 von Pferd, Schwein, Hund, Jd 4 der Wiederkäuer.	Mit 5—9 Monaten.	Vor der Geburt.	2—6 Tage.	6—14 Tage.	3—4 Wochen.	Vor der Geburt.	Vor der Geburt.	Vor der Geburt.	5—6 Wochen.	Fehlen.
Wechsel der Zangen.	Mit 2¼—3 Jahren.	17 Monate.	21 Monate.	25 Monate.	12—16, mitunter 18 Monate.	11 Monate.	12 Monate.	14 Monate.		8 Jahre.
Wechsel der Mittelzähne.	Mit 3½—4 Jahren.	22 "	27 "	32 "	1½—2 Jahre.	oben } 16 Mon. unten }	18 " 17 "	20 " 18 "	Alle 6 Schneidezähne im Alter von 2 bis 5 Mon., meist im 4. bis 5. Monat.	9 "
Wechsel der äußeren Mittelzähne.	Fehlen.	32 "	36 "	40 "	2½—3 Jahre.	Fehlen.	Fehlen.	Fehlen.		Fehlen.
Wechsel der Eckschneidezähne.	Mit 4¼—5 Jahren.	36 "	45 "	52 "	3¾—4 Jahre.	6—8 Monate.	9 Monate.	10 Monate.		Fehlen.
2. Hakenzähne.										
Ausbruch der Milchhaken, Cd.	Sind bald, spätestens ½ Jahr nach der Geburt, vorhanden, kommen jedoch in der Regel nicht zum Durchbruch.	Fehlen.	Fehlen.	Fehlen.	Fehlen.	Vor der Geburt.	Vor der Geburt.	Vor der Geburt.	3—4 Wochen.	16—20 Mon.
Ausbruch der Ersatzhaken, C.	Mit 3½—5 Jahren.	Fehlen.	Fehlen.	Fehlen.	Fehlen.	6 Monate.	9 Monate.	10 Monate.	4½—5½ Monate (4 bis 6 Mon. nach Müller [662], 5—6 Monate nach Boenisch [93]).	11—13 Jahre.
3. Backzähne.										
Ausbruch des 1. Milchbackzahns, Pd 3.	Vor der Geburt oder in der ersten Lebenswoche.	Vor der Geburt.	Nach einigen Tagen.	14—21 Tage.	Vor der Geburt oder in den ersten vier Lebenswochen.	7 Wochen.	8—9 Woch.	10 Wochen.	4—6 Wochen nach Müller [662].	Fehlen.
Ausbruch des 2. Milchbackzahns, Pd 2.						oben 4 Tage. unten 7 "	8 Tage. 3—4 Woch.	21 Tage. 5 Wochen.		12—15 Mon.
Ausbruch des 3. Milchbackzahns, Pd 1.						oben 4 " unten 2 Woch.	8 Tage. 3—4 Woch.	30 Tage. 7 Wochen.	6—8 Wochen nach Müller [662].	20—24 "
Wechsel des 1. Backzahns, P 3.	Mit 2½ Jahren.	24 Mon.	26 Monate.	28 Monate.		12 Monate.	14—15 Mon.	16 Monate.	5 Monate (nach Müller [662]; nach Cornevin und Lesbre [165] P 3 u. 2 nach 6 Mon., P 1 nach 5—6 Mon.)	Fehlen.
Wechsel des 2. Backzahns, P 2.	Mit 2½ Jahren.				1¾—2 Jahre.	12 "	13—14 "	16 "		10 Jahre.
Wechsel des 3. Backzahns, P 1.	Mit 3½—4 Jahren.	28 "	31 "	34 "		12 "	13—14 "	16 "		11—15 Jahre.
Ausbruch des 4. Backzahns, M 1.	Mit 6—9, mitunter bis 14 Monaten.	5 "	5 "	6 "	3 Mon. im Unterkiefer, 5 Mon. im Oberkiefer.	4 "	5 Monate.	6 " [5])	4—5 Monate.	7 Jahre.
Ausbruch des 5. Backzahns, M 2.	Mit 2—2¼ Jahren.	15 "	16 "	18 "	9—12 Monate.	7—8 "	9—10 Mon.	12—13 Mon.	5—6 "	13—16 Jahre.
Ausbruch des 6. Backzahns, M 3.	Mit 3½—4½ Jahren.	24 "	26 "	28 "	1½—2 Jahre.	17 "	18—19 "	20—22 "	6—7 "	18—30 "
Ausbruch des Lückenzahns, P 4.	Unbestimmt, meist im ersten halben Lebensjahre.	Fehlen.	Fehlen.	Fehlen.	Fehlen.	3½ "	5 Monate.	6½ Monate.	4—5 "	Fehlen.

[1]) Eingehende Angaben über den Ausbruch und Wechsel der Zähne findet man bei: Nehring [674 und 675], Pusch [725], Mentzel [615], Schwarznecker [867], Schwarz [866], Scheunpflug [806], Engelberg [228], Cornevin und Lesbre [165], Rauber-Kopsch [731], Müller [662], Boenisch [93] und Bonfert [104]. Nach den genannten Werken sind auch die Angaben der vorstehenden Tabelle kontrolliert bzw. ergänzt und geändert worden.

[2]) Beim Pferde wechseln in der Regel die oberen Schneidezähne um 2—8 Wochen früher als die des Unterkiefers. Bei frühreifen Pferden tritt der Zahnwechsel meist um 2 Monate früher ein als bei spätreifen (Franck-Martin [599]).

[3]) Bei den Ziegen dürften die Schneidezähne etwas später wechseln als beim Schafe. Man rechnet im allgemeinen so viel voll zurückgelegte Lebensjahre, wie Paare von Ersatzschneidezähnen vorhanden sind. Demnach würde eine Ziege, welche die Eckschneidezähne (J 4) gewechselt hat, volle 4 Jahre alt sein. Zuweilen erscheinen die äußeren Milchmittelzähne beim Schaf eher als die inneren Milchmittelzähne (Bohm [95]). Nach St. Magnus [585] ist beim Schafe die Regel, daß die inneren Inzisiven im Alter von 2 Jahren und die inneren Mittelzähne mit 3 Jahren gewechselt werden, mit 4 Jahren 6 und mit 5 Jahren 8 Incisivi vorhanden sind. Nach Scheunpflug [806] wechseln bei der Ziege die Zangen durchschnittlich mit 1¼, die inneren Mittelzähne mit 1¾, die äußeren Mittelzähne mit 2 Jahren und die Eckschneidezähne mit 2¾—3 Jahren.

Das Kalb bringt nach Pusch [725] meist 8, nach Schwarz [866] in der Hälfte der Fälle nur 6, im übrigen gleichfalls 8 Milchschneidezähne mit zur Welt. Wenn die Eckzähne bei der Geburt von der Schleimhaut verdeckt sind, so daß sie neben den äußeren Mittelzähnen als Erhabenheiten gesehen und noch besser gefühlt werden können, so brechen sie in 2—6 Tagen durch. Das Zahnfleisch zieht sich in 7 bis 10 Tagen allmählich zurück, so daß die Schaufelform der Zähne mehr und mehr zutage tritt, nach 2 Wochen die Schaufeln der Zangen und inneren Mittelzähne, dann die der äußeren Mittelzähne und Eckschneidezähne frei werden. Von den Prämolaren sind bei der Geburt nach Pusch [725] sämtliche vorhanden; nach Schwarz [866] fehlt jedoch immer P 3. Nach Augustin [30] ist die Altersbestimmung der Kälber nach der Zahl der Schneidezähne und dem Verhalten des Zahnfleisches sehr unsicher.

[4]) Näheres über das Zahnalter des Schweines s. Engelberg [228].

[5]) Zuweilen bricht er schon mit 4 Wochen, ja noch früher durch (v. Nathusius [673]).

[6]) Nach Cornevin-Lesbre [165] sind große Hunde kleinen gegenüber im Zahnwechsel einige Wochen voraus; auch dürften ziemlich große Unterschiede durch die Rasse bedingt sein. Man hat

Wachstum der Zähne. Die Schneidezähne wachsen nach Beginn der Abnützung noch weiter (anscheinend bis zu ungefähr 1½—2 Jahren), in gleicher Weise die Hakenzähne der weiblichen Tiere. Die Hakenzähne der Eber wachsen jedoch bis zum Lebensende weiter, sind also immerwachsende Zähne mit offen bleibender Pulpahöhle. Die Backzähne wachsen nach Beginn der Abnützung nicht mehr.

Eingehend beschrieben ist das Suidengebiß von Stehlin [899].

4. Zähne der Fleischfresser (Abb. 156, 157, 159, 326, 327, 344, 347 u. 348).

Die Fleischfresser besitzen oben und unten je 6 eng aneinandergedrängte, reinweiße **Schneidezähne**; es sind einwurzelige, schmelzmehrhöckerige Zähne mit Kaurand und Hals.

Die oberen sind stärker als die unteren, ihre Größe nimmt von J 1 bis J 3 zu. Ihre labiale Fläche ist gewölbt, die linguale schwach ausgehöhlt; der beide Flächen trennende Rand besitzt 2 auf die linguale Fläche sich fortsetzende Einkerbungen, so daß der Rand in 3 Spitzen (Lilien) ausgeht, von denen die mittlere die stärkste ist. Die Spitzen (Lappen) verschwinden durch Abreibung, s. darüber Anm. 6 auf S. 203 u. 204.

Die etwas kleineren Milchschneidezähne berühren sich bis zum Alter von 2 Monaten, dann rücken sie infolge Breitenwachstums des Zwischenkiefers und Unterkiefers voneinander ab, so daß Lücken entstehen.

Die vier gekrümmten **Hakenzähne**, Fangzähne, Hundszähne, sind einwurzelige, schmelzeinhöckerige Zähne mit kegelförmigem Schmelzhöcker.

Sie haben eine auf dem Querschnitte rundliche, etwas plattgedrückte Wurzel und eine fast kegelförmige Krone, deren mediale Fläche an beiden Rändern eine sehr seichte Furche enthält. Die Hakenzähne der Katze sind verhältnismäßig stärker; die Krone endet mit scharfer Spitze. Die Milchhakenzähne sind kleiner, stärker gekrümmt und spitzer.

Der Hund hat jederseits 6 **Backzähne** im Ober- und 7 im Unterkiefer; der 1. untere Backzahn ist ein Lückenzahn und besitzt eine kleine, einspitzige Krone. Bis zum 4. des Oberkiefers und bis zum 5. des Unterkiefers nimmt die Größe der durch normale Zahnlücken getrennten Backzähne zu; der 4. des Ober- und der 5. des Unterkiefers sind die größten (Reißzähne).

Die bisher genannten Backzähne sind seitlich zusammengedrückt und dreispitzig (Abb. 326); die mittlere Spitze springt am weitesten vor. Die beiden letzten Backzähne jedes Kiefers besitzen wagerechte Reibeflächen (Abb. 327), die an den maxillaren Zähnen größer sind als an den mandibularen. Die Zähne haben 1 bis 3 Wurzeläste. Der 1. bis 4. Backzahn des Ober- und der 2. bis 4. des Unterkiefers werden gewechselt, die übrigen nicht.

Die Katze hat 4 Backzähne im Ober- und 3 im Unterkiefer; der letzte Backzahn des Oberkiefers ist sehr klein und besitzt eine undeutliche Reibefläche; der 3. Backzahn ist in beiden Kiefern der größte.

Nicht selten kommen bei Hunden überzählige Zähne vor. Man findet sie (nach Hilzheimer [377] und Agduhr [10]) bei durchschnittlich 10% der Rassehunde, aber bei nur 1—2% der wilden Vertreter des Hundegeschlechtes (Wildhunden); am häufigsten werden überzählige Prämolaren im Oberkiefer beobachtet. Noch häufiger kommt Unterzahl von Zähnen vor. Agduhr fand sie bei 42% Rassehunden und 5% Wildhunden, Hilzheimer bei 18% Haushunden und 7% Wildhunden, und zwar sowohl an den Back- als auch Schneidezähnen. Auch Abweichungen in der Zahl der Zahnhöcker und Zahnwurzeln kommen vor.

Wachstum der Zähne. Bei allen Zähnen der Fleischfresser ist das Längenwachstum mit Beginn der Abnützung abgeschlossen.

5. Zähne des Menschen (Abb. 330 u. 331).

Der erwachsene Mensch hat jederseits oben wie unten 2 Schneidezähne, 1 Hakenzahn, 2 Prämolaren und 3 Molaren, im ganzen also 32 Zähne. Die Schneide- und Hakenzähne und die Prämolaren werden gewechselt. Die **Schneidezähne** haben eine breite, meißelförmige Krone, und zwar ist sie bei den medialen oberen am größten, dann folgen die lateralen; die medialen unteren haben die schmalste Krone. Am **Hakenzahn** ist die bedeutende Dicke der Krone, die in eine Spitze ausläuft, charakteristisch. Ihre Spitze überragt i. d. R. das Niveau der übrigen Zähne; die Spitze des oberen liegt stets lateral von der Spitze des unteren. Die **Prämolaren** besitzen eine zweizackige Krone, die seitlich komprimiert ist. Die Krone der

weiterhin geglaubt, aus der Abnutzung der Spitzen (Lilien) der Schneidezähne Schlüsse auf das Alter des betreffenden Hundes ziehen zu können; so gibt Moussu [656] für die Abnutzung der Milchschneidezähne an, daß die Spitzen des Jd 1 des Unterkiefers mit 2½ Monaten, die des Jd 2 mit 3 bis 3½ Monaten, die des Jd 3 mit 4 Monaten verschwinden. — Nach Boenisch [93] sind die Lilien am unteren J 1 mit ½—1½ Jahren, am unteren J 2 mit 1½—2½, am oberen J 1 mit 2½—3½, am oberen J 2 mit 3½—4½, am unteren J 3 mit 4½—5 und am oberen J 3 mit 5—6 Jahren abgenützt. Weiter findet sich eine abgestumpfte Reibefläche an den unteren J 1 und J 2 im Alter von 2½ Jahren, eine rechteckige Reibefläche an den unteren J 1 und J 2 mit 4½—5 Jahren, eine quadratische Reibefläche am unteren J 1 mit 5—6 Jahren, eine längsovale Reibefläche am unteren J 1 mit 6—7 Jahren, eine längsovale Reibefläche am oberen J 1 und an den unteren J 1 und J 2 im Alter von 9—10 Jahren. Die Haken sind unversehrt bis zum Alter von 2½ Jahren, eine geringgradige Abnutzung der Haken findet statt im Alter bis zu 6 Jahren, eine stärkere Abnutzung erfolgt im Alter von über 6 Jahren.

Molaren ist vierseitig; auf der Kaufläche treten 4—5 Höcker hervor (4 i. d. R. bei den oberen, 5 bei den unteren). Die Wurzel der oberen Molaren ist i. d. R. 3ästig, die der unteren 2teilig; die Größe der Molaren nimmt i. d. R. von vorn nach hinten etwas ab. Über den **Ausbruch der Zähne** des Menschen und der Haustiere s. Tabelle auf S. 202 u. 203.

6. Trituberkular- und Konkreszenztheorie.

Die höhere Ausbildung des Gebisses unserer Haustiere äußert sich namentlich an den Backzähnen. Mit Hilfe der auf paläontologischer Basis von Cope [163] und Osborne [687] aufgebauten **Trituberkulartheorie** (vgl. Abb. 345—348) gelingt es, alle Backzahnformen unserer Haussäuger auf Zähne mit konischer Krone, einfacher Wurzel und einem die Basis der Krone umgebenden Basalwulst (Cingulum) zurückzuführen (haplodonter Typus) (Abb. 345 I); er stellt das hypothetische vermittelnde Glied zwischen dem einfachen konischen Reptilien- und dem differenzierten Säugetierzahne dar. Bei weiterer Differenzierung entstehen am Basalwulst eines solchen einfachen Zahnes vorn (oral) und hinten (aboral) kleine Nebenzäckchen; die Wurzel ist noch einfach, aber mit einer seichten Längsfurche als erstem Anzeichen einer späteren Teilung versehen (protodontes Stadium) (II). In einem weiteren Stadium ist die Krone verlängert und besteht aus 3 hintereinander liegenden Zacken; von ihnen ist die mittlere die ursprüngliche; sie wird im Oberkiefer Protoconus, im Unterkiefer Protoconid, die vordere (orale) wird im Oberkiefer Paraconus, im Unterkiefer Paraconid, die hintere (aborale) im Oberkiefer Metaconus, im Unterkiefer Metaconid, genannt (III). Die Wurzel ist zweigeteilt. Infolge des auf die Zacken einwirkenden Kaudruckes verschieben sich im Oberkiefer die weniger widerstandsfähigen Zacken, Para- und Metaconus, nach außen (bukkal), im Unterkiefer Para- und Metaconid nach innen (lingual), so daß also die Zacken ein Dreieck (Trigon bzw. Trigenid) bilden. Solche dreispitzige Zähne von Dreieckform nennt man trituberkular (IV). Eine leichte Modifikation des trituberkularen Typus bildet die trigonodonte Zahnform, bei der die 3 Höcker durch scharfe Leisten verbunden sind.

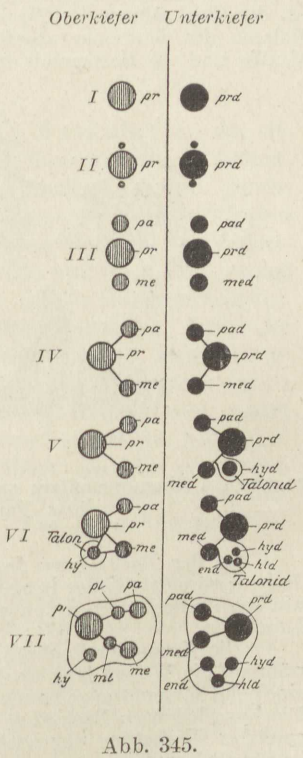

Abb. 345.

Abb. 345. Schematische Darstellung der mechanischen Entwicklung der Molarenhöcker nach der Cope-Osborneschen Trituberkulartheorie. Die schwarz ausgetuschten Abbildungen sollen rechte mandibulare Molarenhöcker, die schraffierten rechte maxillare Molarenhöcker, von der Kaufläche gesehen, darstellen. Es bedeutet im Oberkiefer: pr Protoconus; pa Paraconus; me Metaconus; hy Hypoconus; pl Protoconulus; ml Metaconulus; im Unterkiefer: prd Protoconid; pad Paraconid; med Metaconid; hyd Hypoconid; end Entoconid; hld Hypoconulid. I haplodontes Stadium; II protodontes Stadium; III trigonodontes Stadium; IV trituberkulares Stadium; V trituberkulares bzw. quadrituberkulares Stadium; VI quadrituberkulares bzw. sextituberkulares Stadium; VII sextituberkulares Stadium (tuberkulo-sektorialer Typus).

Der trituberkulare oder trigonodonte Zahn erfährt zunächst an den bei der Differenzierung vorauseilenden Mandibularzähnen durch Ausbildung eines Anhanges (Talonid) (Abb. 345 V u. VI) an dem hinteren Basalwulst eine weitere Ausbildung. Auf dem Talonid entsteht zunächst eine Außen- (bukkale) Spitze, das Hypoconid, dann eine Innen- (linguale) Spitze, das Entoconid, und schließlich eine

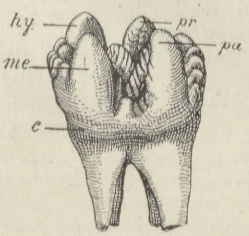

Abb. 346.

Abb. 346.
Linker Molar 2 des Oberkiefers vom Schweine (bukkale Ansicht). pa Paraconus; me Metaconus; pr Protoconus; hy Hypoconus; c Cingulum.

Abb. 347.
Rechter mandibularer Reißzahn vom Hunde (linguale Ansicht). prd Protoconid; pad Paraconid; med Metaconid; hyd Hypoconid; end Entoconid; c Cingulum (Basalwulst).

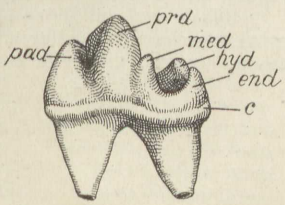

Abb. 347.

Zwischenspitze, das Hypoconulid oder Mesoconoid. So hat sich aus dem trituberkularen Zahn ein quadri-, quinti- und schließlich ein sextituberkularer (mit 3 Höckern auf dem Talonid, z. B. Reißzahn der Fleischfresser) gebildet (V—VII). Die Maxillarzähne bleiben länger als die Mandibularzähne auf dem Zustande des einfachen Trigons stehen. Später entsteht an den Oberkiefermolaren ein Talon (VI) mit dem dem Hypoconid entsprechenden Hypoconus. Durch das Aufbeißen des Talonids auf das Trigon

entstehen schließlich noch 2 Zwischenhöcker, der Protoconulus zwischen Protoconus und Paraconus und der Metaconulus zwischen Protoconus und Hypoconus (VII).

Die Backzähne des Hundes (Abb. 347 u. 348) und der Katze leiten sich vom tuberkulosektorialen Typus ab, und zwar mit der Neigung, im Oberkiefer sechsspitzig mit Protoconus, Paraconus und Metaconus auf dem Trigon und mit Protoconulus, Hypoconus und Metaconulus auf dem Talon und im Unterkiefer fünfspitzig mit Protoconid, Paraconid und Metaconid auf dem Trigonid und mit Hypoconid und Entoconid auf dem Talonid zu werden. Bei der Katze sind i. d. R. die lingualen Spitzen verkümmert. Bei den Fleischfressern besteht also der schneidende (sekodonte) Charakter der Krone. Die Zähne eines Kiefers entsprechen in ihrer Stellung nicht den Zähnen des gegenüberstehenden, sondern den Zwischenräumen zwischen ihnen. Es besteht somit ein Alternieren der maxillaren und mandibularen Backzähne.

Die Krone der Backzähne des Schweines (Abb. 346) paßt sich bereits beim Kauen dem Mahlen an. Die hohen, scharfen Spitzen verflachen sich zu niedrigen, stumpfen Höckern (bukkodonter Typus), wobei gleichzeitig ein Herabsinken des Trigons bzw. Trigonids zum Niveau des Talons bzw. Talonids stattfindet. An den Backzähnen der Wiederkäuer haben sich die pyramidenförmigen Höcker der bukkodonten Molaren des Schweines abgeflacht und zu Halbmonden umgebildet (selenodonter Typus). In der Maxilla sind die Halbmonde mit ihrer Konkavität bukkal, in der Mandibula lingual gerichtet.

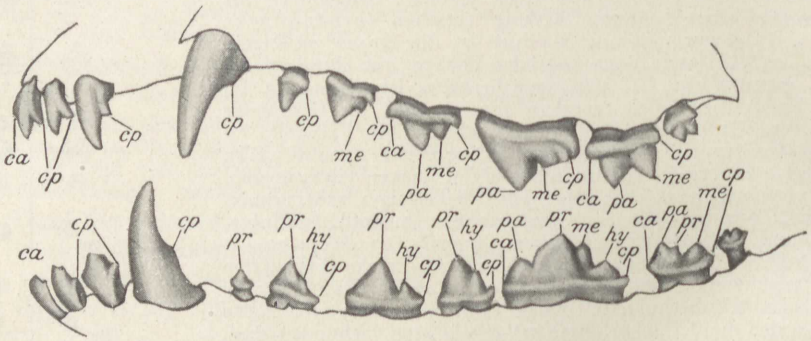

Abb. 348. Ersatzgebiß des Hundes.
ca vordere Zingulumspitze; cp hintere Zingulumspitze; hy Hypoconid; me Metaconus; pa Paraconus bzw. Paraconid; pr Protoconid. Nach Pirus aus Weber.

An den Backzähnen der Einhufer vereinigen sich die Höcker der Krone zu Leisten, den sog. Jochen; so entsteht der lophodonte (zygodonte) Typus. Eine Vergrößerung erfährt die Kaufläche wie bei Wiederkäuern durch sekundäre Faltungen und Pfeilerbildungen (Styli) von der Peripherie der Krone aus.

Die Krone der Backzähne der Fleischfresser und des Schweines ist im allgemeinen niedrig, während die Wurzel lang ist. Diese brachydonten Zähne führen durch Umbildung der niedrigen in eine hohe, säulenförmige Krone zur hypselodonten Backzahnform der Wiederkäuer und des Pferdes. Die hypselodonten Backzähne entwickeln erst spät eine kurze Wurzel, während die Krone durch fortgesetztes Wachstum sehr hoch wird und den Verlust, den sie durch Abschleifen fortwährend erfährt, beständig kompensiert.

Die Art der Bewegung der Kiefer ist verbunden mit Unterschieden in der gegenseitigen Lage derselben. Sind oberer und unterer Zahnbogen gleich weit, so nennt man das Gebiß isognath; es ist dagegen anisognath, wenn der untere Zahnbogen enger als der obere ist und innerhalb des letzteren fällt. Im ersteren Falle liegen die Zahnreihen einander gegenüber, wie dies im sekodonten Gebiß des Hundes, der Katze und auch im bukkodonten des Schweines der Fall ist, somit also bei Tieren mit karnivorer und omnivorer Nahrungsweise. Die Kieferbewegung ist hier vertikal. Den anisognathen Typus finden wir bei Tieren mit prismatischen, selenodonten und lophodonten Zähnen (Wiederkäuer, Einhufer). Hier ist die Bewegung des Unterkiefers eine transversale und geeignet, vegetabilisches Futter zu zermahlen.

Nach der von Röse [766] und Kükenthal [507] neu begründeten **Konkreszenztheorie** sind die mehrhöckerigen Säugetierzähne nicht als Differenzierung eines einheitlichen Zahnindividuums aufzufassen, sondern vielmehr aus der Verschmelzung von kegelförmigen Reptilienzähnen hervorgegangen.

II. Muskellehre.

Die **Muskulatur** besteht aus quergestreifter und glatter Muskulatur, der die Fähigkeit der Kontraktion eigen ist. Die quergestreifte Muskulatur, deren wesentlichster Bestandteil das quergestreifte Muskelgewebe (S. 4) ist, gliedert sich in gleichmäßig gebaute Muskeln, *Musculi*. Sie vermitteln die Bewegungen des Gesamtkörpers und seiner einzelnen Teile. In ihrer überwiegenden Mehrzahl heften sie sich an Skelettteile (Knochen und Knorpel) an und stellen die Skelettmuskulatur dar; nur wenige entbehren einer Skelettanheftung als Organmuskulatur (z. B. innere Zungenmuskeln). Die Skelettmuskeln stellen in ihrer Gesamtheit die willkürliche Muskulatur dar. Außer der willkürlichen findet sich weit verbreitet im Körper die unwillkürliche Muskulatur. Sie baut sich zum Teil ebenfalls aus quergestreiftem Muskelgewebe auf (Herzmuskulatur, Ösophagusmuskulatur), besteht aber größtenteils aus glattem Muskelgewebe; dahin gehört die Muskulatur der Eingeweide, der Gefäße usw. Im folgenden werden nur die Skelettmuskeln geschildert. Sie stellen jene rote oder rötliche, weiche Masse dar, die unter dem Namen „Fleisch" bekannt ist. Jeder Muskel hat eine bestimmte Form und Anordnung und bildet ein selbständiges Ganzes mit bestimmten Leistungen. Die Haussäugetiere besitzen 200—250 paarige und einige unpaare Muskeln.

Entwicklung der Skelettmuskulatur. An den Muskelplatten, den Myotomen (Myomeren) (s. S. 14), den Anlagen der Rumpfmuskulatur, unterscheidet man 2 durch ein Faszienblatt, das laterale Längsseptum (Abb. 349 c), geschiedene Felder. Diese bilden in ihrer Gesamtheit 1. die starke dorsale Stammmuskulatur, die auf den Wirbeln und den dorsalen Endstücken der Rippen liegt (a) und von den dorsalen Ästen der Spinalnerven (e) versorgt wird, und 2. die dünnere und breitere, von den Ventralästen der Spinalnerven (e') innervierte ventrale Muskulatur (b), die in der Thorax- und Bauchwand sowie ventral und seitlich an den Wirbelkörpern liegt. Ein dorsales und ein ventrales medianes Längsseptum (k u. l) scheiden die rechte und linke Rumpfmuskelhälfte. Aus den Muskelplatten entstehen die Muskeln zum Teil dadurch, daß Bindegewebe mit Gefäßen und Nerven in die Myotome eindringt und sie in Bündel (Muskeln) zerlegt, die es umscheidet, zum Teil durch Verwachsung von Bündeln benachbarter Myotome oder ganzer Myotome miteinander, wobei jedes Myotom seinen Nerven behält. Man unterscheidet danach monomere und pleiomere Muskeln; letztere sind aus mehreren Myotomen hervorgegangen und werden von mehreren Nerven versorgt. Bei dieser Entstehung der Muskeln erfährt die Muskulatur der leicht beweglichen Gebilde (z. B. des Integumentes) eine viel geringere Differenzierung als die Skelettmuskulatur, an der eine ausgedehntere Differenzierung eintritt. Werden später Skelettabschnitte immobilisiert (Synostosen usw.), dann können die betreffenden Muskeln zurückgebildet und zu Bindegewebssträngen (Sehnen) werden. Bei den höheren Wirbeltieren geht die Segmentierung der Rumpfmuskulatur durch Verschiebungen größtenteils verloren; sie erhält sich nur noch an den Interkostalmuskeln, am M. rectus abdominis, am M. multifidus und wenigen anderen. Trotzdem kann man die Zugehörigkeit der Muskeln zu bestimmten Myotomen aus der Nervenversorgung nachweisen; denn alle Muskeln, die von demselben Myotom abstammen, werden auch von demselben segmentalen Nervenstamme versorgt. Bei der Bildung der Myotome hat jedes seinen Nervenstamm (Neurotom) erhalten. Bei den Verschiebungen der Myotome und der aus ihnen entstehenden Muskeln werden die Nerven mit verschoben. An deren Ursprung aus dem zentralen Nervensystem ist aber stets zu erkennen, aus welchem Myotom der von ihnen versorgte Muskel entstanden ist. Die Gliedmaßenmuskulatur sollte nach älterer Anschauung aus den Myotomen der Rumpfmuskulatur hervorgehen. Nach neueren Forschungen trifft dies nur für die Rumpfgliedmaßenmuskulatur zu, die für die Schultergliedmaße aus dem 4. bis 8. Hals- und 1. Brustmyotom und für die Beckengliedmaße, die aus 6 anderen Myotomen sich bildet, während die eigentlichen Gliedmaßenmuskeln aus dem Mesenchym der Extremitätenanlagen, aus dem Vormuskelblastem, entstehen. Auch die Kopfmuskulatur entwickelt sich aus Vormuskelblastem, und zwar die Augenmuskeln aus einem den Augenblasenstiel umgebenden Blastem, die vom motorischen Trigeminusast innervierten Kaumuskeln aus dem Blastem des Mandibularbogens, die vom N. facialis versorgten Gesichtsmuskeln aus dem Blastem des 2., die Kehl- und Schlundkopfmuskeln und die Ösophagusmuskulatur (N. glossopharyngeus und vagus) aus dem Blastem des 3. und 4. Viszeralbogens und die vom N. hypoglossus innervierten Zungenmuskeln vom oralen Teile des infrahyoidalen Blastems.

Die Skelettmuskeln sind entweder zwischen 2 beweglichen Knochen ausgespannt oder bilden die Wände von Höhlen, die Größen- und Formveränderungen zu erleiden haben. Als aktive Bewegungsorgane des Körpers vermitteln sie die gegenseitige Lageveränderung der Skeletteile bei den Stellungen und Ortsbewegungen der Tiere.

Bau. Jeder Muskel besteht aus quergestreiften Muskelfasern (s. S. 4), die durch das Faserperimysium (zarte Bindegewebshäutchen) zu primären Muskelbündeln vereinigt sind. Gröbere Bindegewebszüge, das *Perimysium internum*, verbinden diese zu größeren (sekundären) und diese wieder zu noch größeren (tertiären) Bündeln, die in ihrer Gesamtheit einen Muskel darstellen. Der gesamte Muskel wird von einer bindegewebigen Hülle, dem *Perimysium externum*, umgeben, die mit dem Perimysium internum in Verbindung steht. Über den inneren Bau der Muskeln s. auch Schauder [802]. Die Gefäße und Nerven der Muskeln folgen hauptsächlich den an und in ihnen vorkommenden Bindegewebszügen; die Gefäße bilden langgestreckte Maschen.

Die Fasern eines oder verschiedener Muskeln erscheinen oft nicht gleichmäßig rot; man kann vielmehr helle (weiße) und trübe (rote) Fasern erkennen. Die vorwiegend aus hellen Fasern bestehenden Muskeln erscheinen hellrot, die vorwiegend aus dunklen Fasern aufgebauten dagegen dunkelrot. Die Farbdifferenz der Fasern beruht in histologischen und physiologischen Verschiedenheiten (näheres s. Lissitzki [563] und Schäfer [796]); nach Schäfer haben edle Pferderassen mehr helle Muskelfasern als die unedlen Rassen.

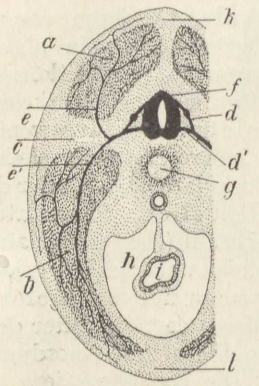

Abb. 349. Rumpfsegment eines Embryo.
a dorsale Rumpfmuskulatur; b ventrale Rumpfmuskulatur; c laterales Längsseptum; d dorsale und d' ventrale Wurzel des Spinalnerven; e dorsaler und e' ventraler Ast des Spinalnerven; f Medulla spinalis; g Chorda mit Wirbelanlage; h Coelom; i Darm; k dorsales und l ventrales Längsseptum.

Hilfsapparate der Muskeln. a) Die Muskeln heften sich meist nicht direkt an die zu bewegenden Teile an, sondern mittels fester, aus fibrillärem Bindegewebe bestehender, glänzendweißer Gebilde, die entweder strangförmig oder breit, platt und hautähnlich sind. Erstere werden **Sehnen**, *Tendines*, letztere **Sehnenhäute**, *Aponeuroses*, genannt; sie gehen oft in die Muskelbinden über (s. S. 209).

Nach Varaldi [975] kommen nicht selten in Sehnen Knorpelherde vor; meist überkleidet dann eine Faserknorpelschicht eine Sehnenfläche und setzt sich auch in das Sehneninnere hinein fort. Varaldi beschreibt den Sitz der Knorpelherde in den Sehnen der Haustiere.

b) Die **Schleimbeutel**, *Bursae mucosae subtendineae*, sind dünnhäutige, mit Endothel ausgekleidete Säcke (Abb. 351), die eine der Synovia (s. S. 23) ähnliche Flüssigkeit einschließen und besonders an solchen Stellen unter Muskeln oder Sehnen liegen, wo die Knochen Vorsprünge und Unebenheiten darbieten. Vielfach stehen sie mit Gelenkkapseln in Verbindung und bilden dann gleichsam nur deren Ausstülpungen (Kapselschleimbeutel). Im Bau gleichen sie den Sehnenscheiden.

c) Die **Sehnenscheiden**, *Vaginae tendinum mucosae* (Abb. 350 u. 352), sind zylindrische Beutel, welche die langen Sehnen streckenweise rings umgeben und aus einer äußeren Fibrosa (a) und einer inneren Synovialis (b) bestehen. Die Synovialis schlägt sich, und zwar in der Regel in Form einer Scheidewand (Mesotenon) (Abb. 350 e), auf die Sehne um und überzieht diese (Abb. 350 u. 352 c); zwischen beiden Blättern der Synovialis befindet sich der intervaginale Raum (d). Die Sehnenscheiden verwachsen häufig mit ihrer Umgebung.

Ihre Innenoberfläche kann glatt und eben sein, kann aber auch Falten bilden, die dem Beutel ein mehrkammeriges Aussehen verleihen. Zwischen Schleimbeuteln und Sehnenscheiden kommen Übergangsformen oft dadurch zustande, daß die Scheidewand mit der Oberfläche der Sehne m. o. w. verwächst, oder daß ein Schleimbeutel sich über die Ränder der Sehne hinaus noch zum Teil auf deren Oberfläche erstreckt (scheidenartiger Schleimbeutel, *Bursa vaginalis*).

Nicht selten fehlt die fibröse Schicht an einzelnen Stellen, besonders an den Enden der Sehnenscheiden; die Synovialis kann sich dann an solchen Stellen bei krankhaft vermehrter Anhäufung von Sehnenscheidenflüssigkeit vorbuchten und ausdehnen („Gallen"); diese Stellen heißen je nach ihrem Sitz End- oder Zwischenpforten (Abb. 401 u. 402). Bisweilen sind Sehnen von zahlreichen geräumigen Bindegewebsmaschen umgeben, die sich mit ihren Septen an die Sehne anheften und seröse Flüssigkeit enthalten (zellige Scheiden).

Schleimbeutel und Sehnenscheiden sollen Reibungen verhindern. Mit den echten sind die fibrösen Sehnenscheiden, *Vaginae tendinum fibrosae*, nicht zu verwechseln. Diese spannen sich brückenartig über Sehnen hinweg, fließen mit dem Periost zusammen und bilden Kanäle oder Gurte, die die Sehnen in ihrer Lage erhalten. Sind sie kurz, so heißen sie Quer- oder Ringbänder, *Retinacula tendinum*.

d) Die Muskelbinden oder **Faszien,** *Fasciae,* sind bindegewebige, an manchen Stellen mit vielen elastischen Fasern durchwebte, stellenweise ganz aus diesen bestehende Häute, die einzelne Muskeln oder Muskelgruppen überziehen.

Charakteristisch für die Faszien sind 1. ein deutlich faseriger (sehniger) Bau, 2. eine weiße, silberglänzende Farbe, 3. die Armut an Gefäßen und Nerven. Mit ihren Enden und Rändern gehen sie teils in das Periost vorspringender Knochenteile über, teils vereinigen sie sich mit Sehnen oder mit dem Perimysium der Muskeln. Nicht selten entspringen Muskelfasern an ihnen. An einzelnen Körperstellen schicken sie zwischen die Muskeln Blätter, die Zwischenmuskelbänder, *Septa intermuscularia,* die oft bis an die Knochen gehen und sich an diese befestigen. Man unterscheidet oberflächliche und tiefe Muskelbinden; erstere bestehen aus lockerem, vielfach Fettgewebe enthaltenden Bindegewebe, während die tiefen derbe, feste Umhüllungshäute (Umhüllungsaponeurosen) bilden. Für den Chirurgen sind die Faszien je nach ihrer Stärke und ihrem Verhalten zur Unterlage verschieden wichtig (vgl. Eichbaum [214]).

Lage und Form der Muskeln. In der speziellen Muskellehre betrachtet man Lage, Anheftung, Form, Größe, Faserverlauf usw. der Muskeln. Die Angaben über die **Lage** des Muskels können auch die benachbarten Muskeln und alle angrenzenden Gebilde, z. B. Gefäße, Nerven usw., mit berücksichtigen (Topographische Myologie). Hinsichtlich

Abb. 350.

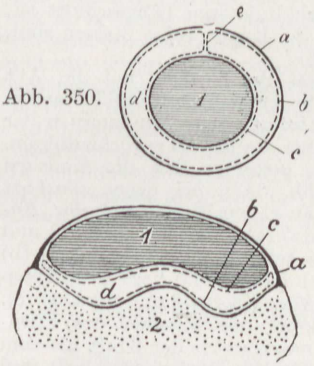

Abb. 351.

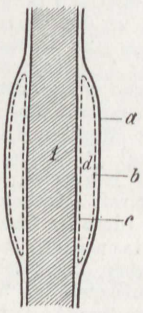

Abb. 352.

Abb. 350—352. Schematische Darstellung des Verhaltens der Sehnenscheiden und Schleimbeutel, und zwar in Abb. 350 Sehnenscheide auf dem Querschnitt, in Abb. 351 Schleimbeutel auf dem Querschnitt und in Abb. 352 Sehnenscheide auf dem Längsschnitt. 1 Sehne, 2 Knochen. a Fibrosa; b parietales und c viszerales Blatt der Synovialis der Sehnenscheide bzw. des Schleimbeutels; d intervaginaler Raum; e Mesotenon.

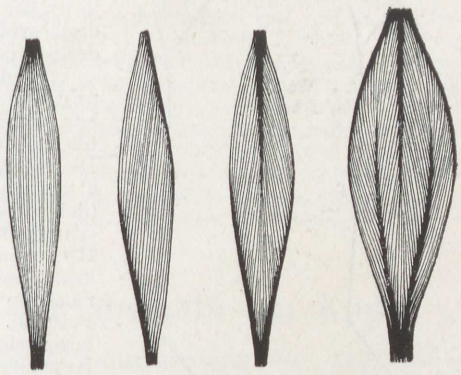

Abb. 353. Abb. 354. Abb. 355. Abb. 356.

Abb. 353—356. Schematische Darstellung der Anordnung der Muskelfasern im Muskel. Abb. 353 geradfaseriger, Abb. 354 einfach gefiederter, Abb. 355 doppelt gefiederter und Abb. 356 mehrfach gefiederter Muskel. Die stärkeren schwarzen Linien sollen Sehnen bzw. Sehnenzüge andeuten.

der Anheftung unterscheidet man den wenig beweglichen oder unbeweglichen Ursprung, *Origo* (fixen Punkt, *Punctum fixum*), und den beweglichen Ansatz, *Insertio* (beweglichen Punkt, *Punctum mobile,* Ende).

Die meisten Muskeln entspringen sehnig oder fleischig an Knochen und heften sich meist sehnig wieder an Knochen an (Ursprungs- und Endsehnen). Doch nimmt ein Teil der Muskeln seinen Ursprung oder Ansatz oder beides auch an Bändern, Häuten, Aponeurosen, Faszien oder Knorpeln. Ursprung und Ansatz können kleinere oder größere umschriebene Stellen einnehmen (punktförmige, lineare, flächenartige Insertion).

Nach **Form** und **Faserverlauf** unterscheidet man lange, breite, dicke, ringförmige, gefiederte, durchflochtene, gesägte Muskeln usw.

Die langen Muskeln sind zylindrisch, spindelförmig und meist rundlich oder abgeplattet, selbst bandförmig. Meist inserieren sie sich mit Sehnen an entfernten Ansatzpunkten. Das Ursprungsende der Muskeln nennt man den Kopf, *Caput,* den mittleren Teil den Bauch, *Venter,* und das Ansatzende den Schwanz, *Cauda.* Die breiten Muskeln sind flächenartig ausgedehnt, platt und nicht selten fächerförmig und gehen meist in Aponeurosen über oder entspringen mit solchen. Die dicken Muskeln sind verschieden geformt; bei ihnen tritt die Sehnenbildung mehr in den Hintergrund. Die ringförmigen oder Kreismuskeln, *Mm. orbiculares,* umgeben Öffnungen und heißen auch Schließmuskeln, *Sphincteres.*

Verlaufen die Muskelfasern nicht durch den ganzen Muskel hindurch (Abb. 353), sondern treten unter m. o. w. spitzen Winkeln an seine Sehne heran, etwa wie die Bärte der Federn an ihre Schäfte, so nennt man den Muskel gefiedert, und zwar einfach gefiedert, *M. unipennatus* (Abb. 354), wenn die Insertion an der Sehne einseitig, doppelt gefiedert, *M. bipennatus* (Abb. 355), wenn dies von

beiden Seiten stattfindet, mehrfach gefiedert oder sehnenfaltig, *M. multipennatus* (Abb. 356), wenn der Muskel von mehreren Sehnen durchzogen ist und die Muskelfasern an diese von beiden Seiten herantreten. Nach Stoß [912] sind alle Muskeln mehr oder weniger gefiedert. Über die Bedeutung der Sehnenfalten und Sehnenspiegel (des aponeurotischen Überzuges) für die statische Inanspruchnahme der Muskeln s. Schauder [802]. Ist ein Muskel durch eine starke Zwischensehne getrennt, so heißt er zweibäuchig, *M. digastricus (M. biventer)*. Ist der Ursprung oder der Ansatz eines Muskels sägeförmig, so nennt man die Muskeln gezahnte oder gesägte Muskeln, *Mm. serrati*. Setzt sich der Muskelanfang aus mehreren Portionen zusammen, so spricht man von zwei-, drei-, vielköpfigen, *M. biceps, triceps,* oder bei Spaltung nach dem Ende hin von mehrästigen Muskeln; vielspaltig, *M. multifidus,* heißt ein Muskel mit mehrfachen Ursprüngen und Ansätzen. Wenn mehrere Muskelbäuche sich zu einer Sehne vereinigen, so bilden sie einen *M. compositus;* geht hingegen ein Muskel in verschiedene Sehnen über, so ist er ein *M. communis*.



Abb. 357.

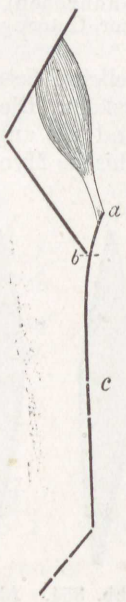

Abb. 358.

Wirkungen der Muskeln. Die Wirkung der Muskeln beruht auf ihrer Kontraktilität. Durch die Kontraktion der Muskeln werden ihre Endpunkte einander genähert. Da sich die Muskeln auch in der Ruhe in Spannung befinden, so wird bei der Kontraktion die Wirkung ohne Kraft- und Zeitverlust auf die Ansatzpunkte übertragen. Jeder Muskelfaser kommt eine gewisse Kraft und Verkürzungsgröße zu. Je mehr Fasern ein Muskel hat, je größer sein Querschnitt im Verhältnis zum Längsschnitt ist, desto größer ist seine Hubkraft, je länger seine Fasern sind, desto bedeutender ist die Hubhöhe.

Außer Längs- und Querschnitt des Muskels hat die Art und Weise seines Ansatzes auf die Ausgiebigkeit und Schnelligkeit der Bewegungen den größten Einfluß. Die Grundnormen der Skelettbewegung sind auf die Gesetze des Hebels zurückzuführen. Die Mehrzahl der Muskeln ist so befestigt, daß die Knochen einarmige Hebel darstellen (Abb. 357), bei denen die Last (der zu bewegende Körperteil) (c) an einem Ende und der Angriffspunkt der Kraft (Muskelansatz) (a) zwischen Last (c) und Hypomochlion (dem im Gelenke befindlichen Drehpunkte) (b) liegt. Beim zweiarmigen Hebel (Abb. 358) liegt das Hypomochlion (b) zwischen Angriffspunkt der Kraft (a) und der Last (c). Beispiel: Unterarmskelett bei Wirkung der Strecker des Ellenbogengelenkes. Die Strecke vom Ansatzpunkte der Kraft bis zum Hypomochlion ist der Hebelarm der Kraft (Krafthebel) und vom Ansatzpunkte der Last (Schwerpunkt der bewegten Last) der Hebelarm der Last (Lasthebel). Bei Gleichheit beider (der statischen Momente) besteht Gleichgewicht. Es gibt Geschwindigkeitshebel und Druckhebel (Krafthebel).

Wenn durch Übung oder Nichtgebrauch der Querschnitt eines Muskels vergrößert oder verkleinert wird, so tritt auch eine entsprechende Veränderung des Querschnittes seiner Sehne ein (Triepel [963]).

Nach den Wirkungen der Muskeln unterscheidet man verschiedene Arten der Bewegung, nämlich: Beugung, Streckung, Abziehen, Anziehen und Drehen. Bei der Beugung, *Flexio,* wird der Winkel zwischen den gelenkig verbundenen Knochen kleiner und bei der Streckung, *Extensio,* größer. Durch das Anziehen, *Adductio,* werden die bewegten Teile der Mittelebene des Körpers genähert und durch das Abziehen, *Abductio,* von ihr entfernt. Beim Drehen oder Rollen wird der Körperteil um seine Längsachse gedreht. Unterstützen sich die Muskeln in den Bewegungen, dann sind sie Genossen, Gehilfen, *Socii,* Synergeten, und wenn sie entgegengesetzte Bewegungen hervorrufen, Gegner, Antagonisten. Beispiel: Alle Beuger eines Gelenkes sind Genossen; die Beuger sind aber Antagonisten der Strecker. Beim Steifmachen der Gelenke halten sich Strecker und Beuger das Gleichgewicht. Außer der Hauptwirkung kommen den meisten Muskeln noch Nebenwirkungen zu. Die Funktion eines Muskels kann sich verändern mit der Stellungsänderung des Gliedes, auf das er wirkt; so kann aus einem Beuger ein Strecker werden; oder der eine Teil eines Muskels kann eine andere Funktion besitzen wie der andere Teil oder der Gesamtmuskel usw. Für ein eingehenderes Studium der Wirkungen der Muskeln der Haustiere ist Günther [324] zu empfehlen.

Die Schilderung der Muskeln umfaßt auch die ihrer Hilfsapparate: der Sehnen, Aponeurosen, Faszien, Sehnenscheiden und Schleimbeutel. Die Muskeln der Sinnesorgane und der Eingeweide sollen erst bei diesen Organen besprochen werden. Dagegen sind im Hinblick auf die Präparierübungen die Muskeln der Lippen, Backen und Nase in der Muskellehre berücksichtigt.

A. Muskeln am Kopfe.

Von den am Kopfe liegenden Muskeln werden hier nur beschrieben: a) die Muskeln der Lippen, Backen und der Nase und b) die Muskeln des Unterkiefers.

Über die Differenzierung der Gesichtsmuskulatur aus einem vom N. facialis versorgten M. sphincter colli s. Huber [402].

Faszien des Kopfes. Man unterscheidet oberflächliche und tiefe Kopffaszien, die in die entsprechenden Halsfaszien übergehen.

1. Die **oberflächliche Kopffaszie** liegt direkt unter der Cutis, überzieht fast den ganzen Kopf und enthält dessen Hautmuskelsystem. Sie überzieht als **Fascia parotideomasseterica** die Parotis, wobei sie den M. auricularis ventralis in sich aufnimmt, und den M. masseter (wo sie Züge des M. subcutaneus faciei enthält) und inseriert sich an der Gesichtsleiste. Diese Faszie setzt sich als **Fascia temporalis superficialis,** den M. temporalis überziehend, bis zur Crista frontalis und sagittalis externa fort und dient einem Teile des Schildspanners und der Einwärtszieher des Ohres zum Ursprunge. Andrerseits setzt sie sich als **Fascia nasobuccalis** auf die Backe und die Nase fort; sie nimmt den M. cutaneus labiorum, zygomaticus, malaris und nasolabialis in sich auf, überzieht die Backenmuskeln, verschmilzt nach dem Lippenwinkel hin, dünner werdend, schließlich mit diesen und setzt sich als **Fascia submaxillaris** und **subhyoidea** in den Kehlgang fort; hier nimmt sie den M. cutaneus labiorum in sich auf und ist im mittleren Teile des Kehlganges am stärksten. Vom Nasenrücken aus, wo sie mit dem Periost verschmilzt, überzieht die Fascia nasobuccalis als **Galea aponeurotica** die Stirn- und Nasenbeine.

2. Die **tiefe Kopffaszie** steht besonders an der Backe mit der oberflächlichen Faszie in Verbindung. Sie überzieht als **Fascia buccopharyngea** die Unterfläche des M. masseter, soweit dieser nicht am Knochen befestigt ist, und den vor ihm gelegenen Teil des Unterkiefers und spaltet sich in 2 Blätter, deren eines an die Unterfläche des M. depressor labii inf. tritt und mit der Backenschleimhaut verschmilzt, während das andere Blatt in der Massetergegend die Oberseite des M. depressor lab. inf. und molaris, die maxillaren Backendrüsen und die V. buccinatoria und reflexa überzieht und an der Gesichtsleiste endet. Oral vom M. masseter tritt dieses Blatt teils zwischen Backen- und Backzahnmuskel und verliert sich hier, teils geht es nach dem Nasenrücken zu, umhüllt den M. caninus, tritt an die Unterfläche des M. levator labii sup. proprius und endet an der Nase und der oberflächlichen Faszie. Aboral setzt sich die Fascia buccopharyngea in die **Rachenfaszie** fort, die am Hamulus des Flügelbeins und in dessen Nähe an der Maxilla entspringt und teils (als *Lig. pterygomandibulare*) am dorsalen Rande der Mandibula aboral vom letzten Backzahn, teils (als Flügelband des Zungenbeins) am großen Zungenbeinast und dem Kehlkopfsaste des Zungenbeins endet und im übrigen (als Rachenfaszie, *Fascia pharyngea*) die Muskeln des Schlundkopfes überzieht; die 3 genannten Unterabteilungen gehen ineinander über. Als **Fascia temporalis profunda** überzieht die tiefe Kopffaszie den M. temporalis, mit dem sie fest verbunden ist, und das extraorbitale Augenfett und endet am Proc. zygomaticus des Stirnbeins und am Jochbogen.

I. Vergleichende Betrachtung der Muskeln am Kopfe.

a) **Muskeln der Lippen, Backen und Nase.** Der **M. orbicularis oris** (Abb. 359 8, 360 k, 364 e u. 366 5) besteht aus rund um die Lippenspalte verlaufenden, gegen die übrige Lippenmuskulatur nicht scharf abgesetzten Muskelbündeln und ist beim Rinde mehr oder weniger unterbrochen.

Die **Mm. incisivi** (Abb. 360 l) sind blasse Muskeln, die direkt unter der Schleimhaut beider Lippen liegen, vom Zahnfachrand und Zwischenzahnrande des Zwischen- und Unterkiefers entspringen und in den Lippen enden.

Der **M. zygomaticus** (Abb. 359 12', 360 e, 364 g, 366 7, 367 f, f u. 380 5) ist ein blasser, dünner Muskel, der beim Menschen vom Jochbeine, bei Pferd, Rind und Schwein vom Jochbogen bzw. der Fascia masseterica und beim Hunde vom Schildknorpel des Ohres entspringt, direkt unter der Haut zum Mundwinkel verläuft und in den M. orbicularis oris ausstrahlt.

Der **M. quadratus labii superioris** zerfällt in 1. den *M. malaris (Caput zygomaticum N.)*, 2. den *M. levator nasolabialis (Caput angulare N.)* und 3. den *M. levator labii sup. proprius (Caput infraorbitale N.)*. Beim Menschen sind alle 3 Muskeln (Abb. 359 7, 9 u. 12) variabel miteinander verbunden; der gemeinsame Muskel entspringt an der Maxilla entlang der medialen Hälfte des unteren Augenlides, verläuft, direkt unter der Haut liegend, ventral und endet in der Oberlippe und am Nasenflügel. Bei den Haustieren sind 1 u. 2 mehr oder weniger miteinander verschmolzen, aber stets von 3 getrennt, sie liegen außerdem stets oberflächlicher als dieser. ad 1. Der *M. malaris* (Abb. 359 12, 360 i, 364 f u. 367 k) strahlt als blasser, dünner, nur bei den Wiederkäuern etwas stärkerer Muskel vom unteren Augenlide nach der Crista facialis und der Backe aus und fließt mehr oder weniger mit 2 zusammen (s. Muskeln der Augenlider). ad 2. Der *M. levator nasolabialis* (Abb. 359 7, 360 f, f', f'', 364 a, a', 366 1, 367 l u. 380 2) entspringt als breiter, platter Muskel entweder zwischen den Augen an der Stirn aus der Faszie (Pferd, Hund) bzw. dem Stirn-Nasenhautmuskel (Rind) oder von der Mitte des Nasenrückens (Schwein); er endet bei Pferd und Hund in der Oberlippe und am Nasenloche, beim Rind außerdem am Zwischenzahnrande der Maxilla, beim Schweine nur in der Oberlippe. Bei Pferd und Rind teilt sich der Muskel in 2 Schenkel, durch die der M. caninus (s. S. 212) hindurchtritt. ad 3. Der *M. levator labii*

sup. proprius (Abb. 359 9, 360 h, h′, 364 b, b′, 366 2, 367 m u. 380 1, 1′) liegt tiefer als der vorige. Er entspringt an der Maxilla aboral vom For. infraorbitale. Beim Schwein und Pferde geht er in eine längere, bei Rind und Hund in eine mehrfach geteilte Sehne aus, die an der Nasenspitze in die Oberlippe ausstrahlt; beim Rinde tritt er durch die beiden Schenkel des vorigen.

Der **M. caninus** (Abb. 360 g, 364 c, c′, 366 3, 367 n u. 380 3) ist mehr oder weniger vom M. quadratus labii sup. bedeckt; er entspringt beim Menschen als schwacher Muskel von der Maxilla nahe dem unteren Augenlid und endet am Mundwinkel. Bei den Haustieren liegt der Ursprung näher der Oberlippe und dem Nasenloche. Beim Pferd entspringt er ungefähr am oralen Ende der Jochleiste, beim Rind an der Gesichtsbeule, beim Schwein aboral, beim Hunde ventral vom For. infraorbitale. Er endet, indem er bei Rind und Schwein in eine Anzahl feiner Sehnen ausgeht, am Nasenloch und eventuell noch in der Oberlippe (Schwein) oder vorwiegend in letzterer (Hund). Bei Pferd und Rind tritt der Muskel durch die beiden Portionen des M. levator nasolabialis hindurch. Bei den Wiederkäuern und dem Schweine findet man noch einen besonderen Niederzieher der Oberlippe (des Flotzmaules bzw. Rüssels [Abb. 364 d, d′ u. 366 4]). Er liegt und entspringt ventral vom M. caninus und endet sehnig im Flotzmaul oder Rüssel (s. im übrigen S. 219 u. 221).

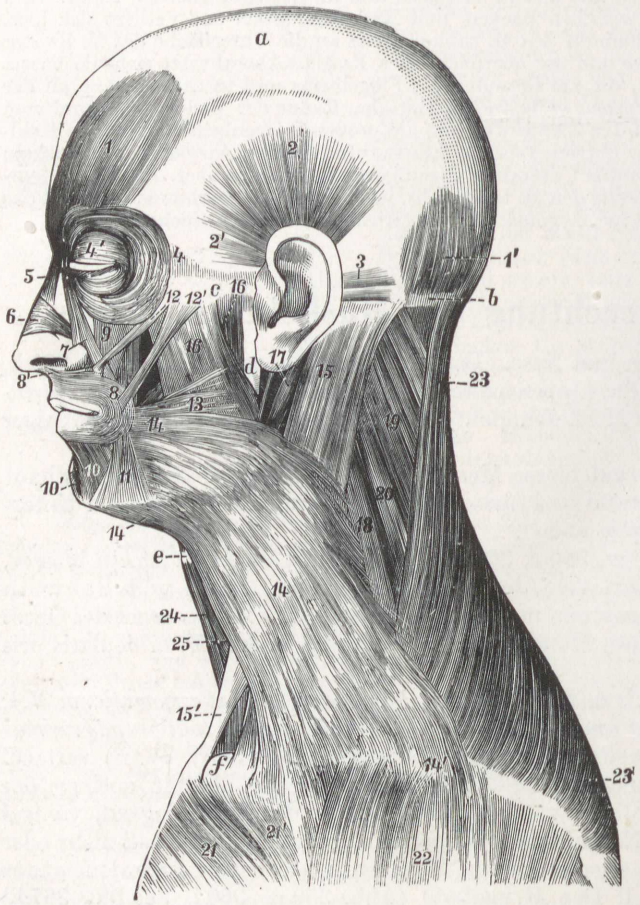

Abb. 359.

Abb. 359. Oberflächliche Muskulatur an Kopf und Hals des Menschen (Rauber [731]). 1/3 nat. Größe.
a Galea aponeurotica; b Linea nuchalis superior; c Arcus zygomaticus; d Ramus mandibulae; e Os hyoideum; f Capitulum claviculae.
1 M. frontalis; 1′ M. occipitalis; 2 M. attollens auriculae; 2′ M. attrahens auriculae; 3 M. retrahens auriculae; 4 Pars orbitalis und 4′ Pars palpebralis des M. orbicularis oculi; 5 M. pyramidalis nasi; 6 M. transversus nasi; 7 M. levator nasolabialis; 8 M. orbicularis oris; 8′ M. depressor septi narium; 9 M. levator labii superioris proprius; 10 M. quadratus labii inf.; 10′ M. mentalis; 11 M. triangularis oris; 12 M. malaris; 12′ M. zygomaticus; 13 M. risorius (cutaneus labiorum); 14, 14 Platysma myoides; 14′ Stelle der Articulatio acromioclavicularis; 15 M. sternocleidomastoideus; 15′ Ansatz dieses Muskels am Sternum; 16, 16 M. masseter; 17 M. digastricus; 18 M. levator scapulae; 19 M. splenius capitis; 20 M. splenius cervicis; 21 M. pectoralis superficialis (major), 21′ seine Pars clavicularis; 22 M. deltoideus; 23, 23 M. trapezius; 24 M. sternohyoideus; 25 M. omohyoideus. 7, 9 u. 12 bilden den M. quadratus labii superioris.

Der **M. cutaneus labiorum** *(risorius N.)* (Abb. 359 13, 360 a u. 367 q) liegt als dünner platter Hautmuskel ganz oberflächlich; er entspringt aus der Fascia masseterica oder in der Gegend der Incisura vasorum aus dem Gesichtshautmuskel und endet am Mundwinkel und in der Unterlippe; beim Rind ist er relativ am stärksten. Mit seinem Endabschnitte vereinigt sich beim Menschen der dünne, platte **M. triangularis oris** (Abb. 359 11), der ziemlich breit am freien Rande des Unterkiefers und zum Teil aus dem Halshautmuskel, *Platysma*, entspringt und zum Mundwinkel aufsteigt. Als gesonderter Muskel läßt er sich bei den Haustieren nicht nachweisen.

Der **M. depressor** *(quadratus N.)* **labii inferioris** (Abb. 359 10, 360 b, b′, 364 i, 366 u. 380 6) ist bei Pferd und Rind relativ viel stärker und länger als beim Menschen, bei dem er ein rhomboidal gestalteter dünner Muskel ist, der teilweise vom M. triangularis oris bedeckt wird, unterhalb des For. mentale am Kieferrand entspringt und zur Unterlippe aufsteigt. Bei den Haustieren findet sich der Muskel deutlich nur bei Pferd und Rind; er entspringt, verschmolzen mit dem M. molaris, am Unterkieferast und Tuber maxillare und liegt als plattrundlicher Muskel ventral am M. molaris, von dem er sich erst oral vom M. masseter, beim Rinde sogar erst nahe dem Mundwinkel trennt, und geht ungefähr am For. mentale in eine Sehne aus, die in der Unterlippe endet. Besonders innig ist die Verbindung zwischen M. molaris und depressor labii inferioris beim Schweine, bei dem sich letzterer erst nahe der Lippe als eine Muskelzacke abtrennt, die mit dünnen Sehnen in die Unterlippe strahlt. Den Fleischfressern fehlt der Muskel.

Der **M. mentalis** (Abb. 359 10′) ist bei Mensch und Haustieren ein schwacher Muskel, der am Unterkiefer in der Gegend der seitlichen Schneidezähne entspringt und in das Kinn ausstrahlt. Beim Pferde fließen die Muskeln beider Seiten zusammen.

Der **M. buccinator** (Abb. 360 c, c′, d, 364, h, 367 o u. p u. 380 4) ist ein breiter, platter Muskel, der die Grundlage der Backe bildet und als *M. buccolabialis* in die Lippe ausstrahlt. Er entspringt an den Alveolarfortsätzen beider Kiefer und läßt sich bei den Haustieren in eine oberflächliche *Pars* (s. *M.*) *buccalis* und in eine tiefe *Pars* (s. *M.*) *molaris* scheiden.

Die **Nasenmuskeln,** *Mm. nasales.* Für die äußeren Nasenöffnungen können Verengerer und Erweiterer vorhanden sein. Bei den Haustieren sind nur die Erweiterer ausgebildet (s. Wirkungen S. 216); beim Pferde findet man außer den Erweiterern des Nasenloches (M. caninus und levator nasolabialis [s. S. 214] und M. transversus nasi [s. S. 215]) noch einen Erweiterer der Nasentrompete, *M. lateralis nasi* (S. 216); bei Schwein und Hund sind die Nasenmuskeln rudimentär oder fehlen.

b) **Muskeln des Unterkiefers.** Der **M. digastricus** (Abb. 359 17 u. 367 r) liegt im Kehlgange; er ist nur bei Mensch und Pferd ein zweibäuchiger Muskel, dessen Bäuche hintereinander liegen und durch eine rundliche Sehne verbunden sind. Beim Rinde sind die beiden Bäuche unvollständig und bei dem Schwein und den Fleischfressern gar nicht oder höchstens durch eine Sehneninskription geschieden, so daß der Muskel einbäuchig wird (M. digastricus spurius; Bijvoet [85]). Er entspringt beim Menschen in der Incisura mastoidea des Temporale, bei den Haustieren am Proc. jugularis des Occipitale und ist oroventral gerichtet. Bei Mensch und Pferd geht der aborale Bauch, *Venter posterior N.*, in eine Sehne aus, die am Kehlkopfsaste des Zungenbeines befestigt ist und bald in den *Venter anterior N.* übergeht, der am Unterkiefer endet. Die Befestigung der Sehne an das Zungenbein geschieht dadurch, daß die Digastricussehne durch die Sehne des M. stylohyoideus (oder durch diesen selbst) tritt. Beim Pferde spaltet der aborale Bauch einen starken Ast ab, der an die Beule des Unterkiefers tritt *(M. jugulomandibularis)* (Abb. 360 r); bei Rind, Schwein und den Fleischfressern reicht der Muskel vom Proc. jugularis bis zur medialen Unterkieferfläche. Beim Rinde verbindet die beiderseitigen Muskeln ein Quermuskel. Nach Chaine [155] sind die beiden Bäuche des M. digastricus genetisch 2 verschiedene Muskeln; der aborale Bauch wird vom N. facialis, der orale dagegen vom N. trigeminus versorgt.

Der **M. masseter** (Abb. 359 16, 16, 360 n, n′, 364 l, 367 i, 380 8, 394 f u. 403 h) ist ein sehnig durchsetzter, kräftiger Muskel, der von dem Jochbogen und der Jochleiste entspringt, auf der lateralen Fläche des Unterkieferastes liegt und an dieser bis zum Kehlrande hin endet. Er läßt sich unvollständig in eine oberflächliche (Abb. 360 n) und eine tiefe Portion (n′) zerlegen.

Der **M. pterygoideus** (Abb. 362 u. 363 a, b) liegt an der medialen Seite des Unterkieferastes und zerfällt in den dorsolateral gelegenen kleineren *M. pterygoideus lateralis* und den oromedial gelegenen größeren *M. pterygoideus medialis.* Er entspringt am Pterygoid und am Proc. pterygoideus des Keilbeins und endet an der medialen Seite des Unterkieferastes, und zwar der M. pterygoideus lateralis dicht unter dem Proc. condyloideus, der M. pterygoideus medialis am übrigen Teile der medialen Fläche des Unterkieferastes. Beim Fleischfresser ist die Trennung in beide Teile unvollständig (Worthmann [1023]).

Der **M. temporalis** (Abb. 360 o) füllt die Schläfengrube aus; er entspringt an der Wandung der Schläfengrube und an der medialen Seite des Jochbogens und endet am Proc. coronoideus des Unterkiefers.

II. Muskeln der Lippen, Backen und Nase des Pferdes.

(S. auch S. 211.)

M. orbicularis oris.	Geht rings um die Maulöffnung und steht mit den Mm. incisivi und den übrigen Lippenmuskeln in Verbindung.
M. incisivus sup.	U. Zahnrand und Zwischenzahnrand des Os incisivum. A. Oberlippe.
M. incisivus inf.	U. Schneidezahnrand und Zwischenzahnrand des Unterkiefers. A. Unterlippe.
M. zygomaticus.	U. Crista facialis. A. Backenmuskel, Angulus oris.
M. levator nasolabialis.	U. Stirnfaszie. A. Oberlippe, Kreismuskel.
M. caninus.	U. Maxilla an oder nahe der Crista facialis. A. Lateraler Nasenflügel.
M. levator labii super. proprius.	U. Vereinigungsstelle des Tränen-, Joch- und Oberkieferbeins. A. Mitte der Oberlippe.
M. cutaneus labiorum.	U. Gesichtshautmuskel. A. Kreismuskel nahe dem Angulus oris.
M. depressor labii inf.	U. Tuber maxillare und Proc. coronoideus mandibulae. A. Kreismuskel der Unterlippe.
M. mentalis.	Mit Fett und Bindegewebe durchsetzte Muskelmasse im Kinn.
M. buccinatorius.	U. Der *M. buccalis* am oralen Teile, der *M. molaris* am aboralen Teile des Backzahnrandes der Maxilla und am Proc. coronoideus mandibulae. A. Unterkiefer und M. orbicularis oris.
M. transversus nasi.	U. u. A. Flügelknorpel der Nase.
M. lateralis nasi.	U. Lateraler Rand des Os nasale, Proc. nasalis des Os incisivum, Maxilla, Horn des Flügelknorpels. A. Haut des falschen Nasenloches, S-förmiger und gerader Knorpel.

Der **M. orbicularis oris** (Abb. 360 k u. 361 f) liegt als Grundlage der Lippen zwischen der innig mit ihm verbundenen äußeren Haut und der Schleimhaut; seine Fasern verlaufen mit dem Lippenrande.

Er steht mit allen Lippenmuskeln im Zusammenhang und hat keinen direkten Knochenursprung; dieser wird vielmehr durch die beiden Mm. incisivi vermittelt. An der Oberlippe ist er stärker und in ihrer Mitte vielfach von Bindegewebsbündelchen durchkreuzt.

Der **M. incisivus superior** liegt unter der Schleimhaut der Oberlippe; er entspringt am Alveolarrande des Incisivum vom Haken- bis zum Mittelschneidezahn und endet in der Lippe und an der Nasentrompete. Der **M. incisivus inferior** (Abb. 360 l) entspringt am Alveolarrande der Mandibula vom Haken- bis zum Mittelschneidezahne, liegt unter der Schleimhaut und endet an ihr, im Kinn und am M. buccalis.

Der **M. zygomaticus** (Abb. 360 e, 380 5) ist ein dünner, blasser Muskel, der unter der Haut liegt; er entspringt ventral von der Jochleiste aus der Fascia masseterica, verläuft nach dem Mundwinkel und verliert sich am M. buccalis.

Der **M. levator nasolabialis,** Nasenlippenheber (Abb. 360 f, 380 2, c), ist ein dünner, platter Muskel, der an der Seitenfläche des Gesichtes direkt unter der Haut liegt; er entspringt am Frontale und Nasale aus der Galea aponeurotica (s. S. 211), geht schräg mundwärts und spaltet sich in 2 Schenkel, zwischen denen der M. caninus durchtritt. Der tiefere dorsale Schenkel (Abb. 360 f′) tritt unter den M. caninus, verschmilzt zum Teil mit ihm und geht in die Oberlippe; der oberflächliche und schwächere ventrale Schenkel (f″) verschmilzt nahe dem Mundwinkel mit dem M. orbicularis oris und dem M. buccalis.

Der **M. caninus** (Abb. 360 g, 380 3, 531 d) entspringt mit einer platten Sehne an der Maxilla nasal von der Jochleiste, tritt, sich fächerförmig verbreiternd, zwischen den Schenkeln des vorigen Muskels hindurch und endet im lateralen Nasenflügel, an der Nasentrompete und im M. orbicularis oris.

Der **M. levator labii sup. proprius,** Heber der Oberlippe (Abb. 360 h, h′, 361 b, b′, b″, 380 1, 531 b), liegt, größtenteils bedeckt vom M. levator nasolabialis, dorsal an der Seitenfläche des Gesichtes. Er entspringt platt an der Vereinigung des Tränen-, Joch- und Oberkieferbeins, 3—4 cm oral vom medialen Augenwinkel, geht, schmäler und dicker werdend, schräg nasenrückwärts und wird nahe der weichen Nase sehnig. Die Sehne (Abb. 360 h′) verläuft zur Nasenspitze und vereinigt sich mit der der anderen Seite zu einer dem M. transversus nasi aufliegenden, etwa 3 cm breiten Sehnenplatte (Abb. 361 b″, 380 1′), die fächerförmig in die Oberlippe ausstrahlt.

Die Sehne ist bis zu ihrer Vereinigung mit der der anderen Seite von einer Sehnenscheide umgeben.

M. cutaneus labiorum, Lippenhautmuskel (Abb. 360 a). Dieser äußerst dünne, platte, ziemlich breite Muskel liegt direkt unter der Haut (subkutan) an der ventralen Partie der Seitenfläche des Gesichtes. Er entspringt am Gefäßausschnitte der Mandibula aus dem Gesichtshautmuskel und der Gesichtsfaszie, verläuft schräg gegen den Lippenwinkel und endet am Backenmuskel und am M. orbicularis oris.

Der **M. depressor labii inferioris,** Niederzieher der Unterlippe (Abb. 360 b, b′, 380 6), liegt als langer, plattrundlicher Muskel am Zahnfortsatze der Mandibula. Er entspringt, bedeckt vom M. masseter und verschmolzen mit dem M. molaris, an dem Tuber maxillare und dem Proc. coronoideus des Unterkiefers. Am 1. Backzahne (P 3) trennt er sich vom M. molaris und geht am For. mentale in eine runde Sehne (Abb. 360 b′) aus, die sich fächerförmig im M. orbicularis oris in Bündel auflöst, die mit denen der anderen Seite ein Netz bilden.

Der **M. mentalis,** Kinnmuskel, bildet die Grundlage des Kinns; er entspringt seitlich an der Pars incisiva der Mandibula und strahlt in die Haut des Kinns und in den M. orbicularis der Unterlippe aus.

Er ist mit dem der anderen Seite zu einer mit Fett und fibrösen Zügen durchsetzten Fleischmasse verschmolzen.

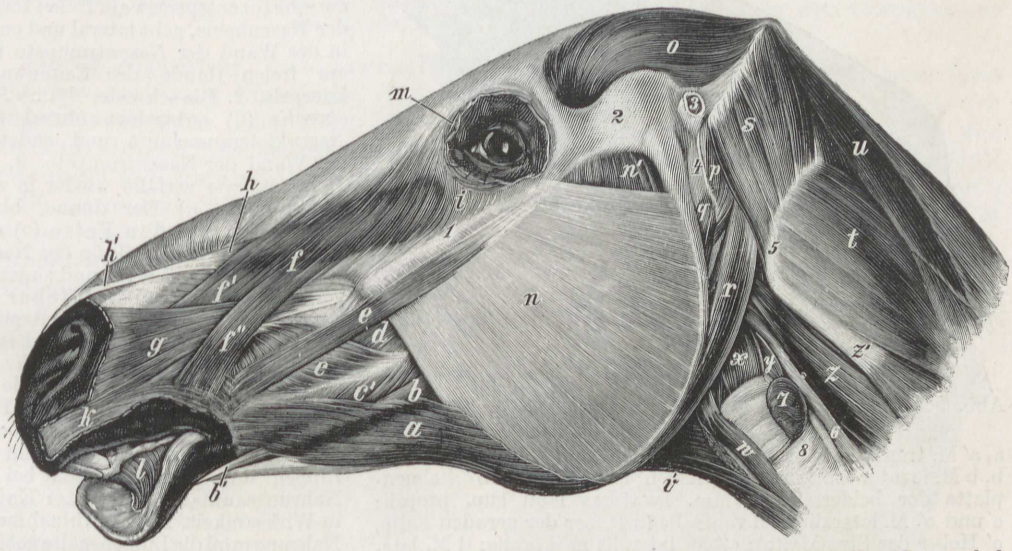

Abb. 360. Linke Gesichtsmuskeln des Pferdes (die Parotis, die Ohrmuskeln, die Ohrmuschel [letztere bis auf den äußeren Gehörgang], das Ende des M. brachiocephalicus, splenius und longiss. capitis sind entfernt).

a M. cutaneus labiorum; b M. depressor labii inf., b′ seine Sehne; c, c′ M. buccalis; d M. molaris; e M. zygomaticus; f M. levator nasolabialis, f′ u. f″ seine beiden Endschenkel; g M. caninus; h M. levator labii sup. proprius, h′ seine Sehne; i M. malaris; k M. orbicularis oris; l M. incisivus inf.; m. M. orbicularis oculi; n, n′ M. masseter; o M. temporalis; p. M. jugulohyoideus; q M. stylohyoideus; r M. jugulomandibularis und aboraler Bauch des M. digastricus; s M. obliquus capitis cran.; t M. obliquus capitis caud.; u M. semispin. capitis; v Ende des M. sterno- und omohyoideus; w Ende des M. sternothyreoideus; x M. cricopharyngeus; y M. cricoarytaenoideus dorsalis; z M. longus capitis; z′ Endsehne des M. longiss. atlantis. 1 Angesichtsleiste; 2 Jochbogen; 3 abgeschnittener äußerer Gehörgang; 4 großer Zungenbeinast; 5 Rand des Atlasflügels; 6 Speiseröhre; 7 Schilddrüse; 8 Luftröhre.

Der **M. buccinator** liegt in der Backen- und Massetergegend. Auf, in und unter ihm finden sich Backendrüsen. Er zerfällt in den Backenmuskel und den Backzahnmuskel.

Der **Backenmuskel,** *Pars* s. *M. buccalis* (Abb. 360 c, c′, 380 4, 531 e), bildet die oberflächliche Schicht und liegt in der eigentlichen Backe. Er ist ein gefiederter Muskel mit einer dorsalen und ventralen Abteilung, die teils an einem Längssehnenstreif enden, teils ineinander übergehen und am Lippenwinkel mit dem M. orbicul. oris verschmelzen. Die Fasern der dorsalen Abteilung entspringen an der Maxilla nasodorsal vom 1. Backzahn bis zur Hakenzahngegend und verlaufen teils schräg kaudoventral, teils (nahe dem Lippenwinkel) senkrecht. Die sehr dünne ventrale Abteilung entspringt auf der Pars molaris und am Margo interalveolaris des Unterkiefers. Ihre Fasern verlaufen nahe dem Mundwinkel senkrecht und im übrigen schräg kaudodorsal. Der **Backzahnmuskel,** *Pars* s. *M. molaris* (Abb. 360 d, 532 e), wird in seiner oralen Hälfte vom Backenmuskel, in seiner aboralen vom M. masseter bedeckt. Seine stärkere aborale Abteilung entspringt, verschmolzen mit dem M. depressor labii inf., sehnig am Proc. coronoideus der Mandibula, fleischig vom Zahnfachrande der Maxilla entlang der letzten 3 Backzähne und vom aboralen Teile des Backzahnrandes der Mandibula und verliert sich im M. orbicularis oris. Die viel schwächere orale Abteilung entspringt am Margo interalveolaris der Mandibula, läuft kaudodorsal und bildet eine Sehne, die sich in der vorigen Abteilung und im Sehnenstreifen der Pars buccalis verliert.

Der unpaare **M. transversus nasi,** Quermuskel der Nase (Abb. 361 a, a′), liegt, bedeckt von der Sehnenplatte der Mm. levatores labii sup. proprii (b″), auf den Flügelknorpeln und verbindet beide.

Seine oberflächliche Schicht, *Pars superficialis* (a), entspringt auf den Platten der Flügelknorpel und bedeckt sie fast ganz; sie geht in die tiefe Schicht, *Pars profunda* (a'), über; diese liegt zwischen den Knorpelhörnern und befestigt sich auch an das Ende der Nasenscheidewand und an das Incisivum, wird lippenwärts schwächer und verliert sich im M. orbicularis oris.

Der **M. lateralis nasi** (Abb. 361 c, c', c'', d, e) liegt im wesentlichen auf der knöchernen Begrenzung der weichen Nase und besteht aus kleinen, blassen, platten Muskeln, die in der Haut der Nasentrompete, am S-förmigen und geraden Knorpel enden und in folgende Abschnitte zerlegt werden:

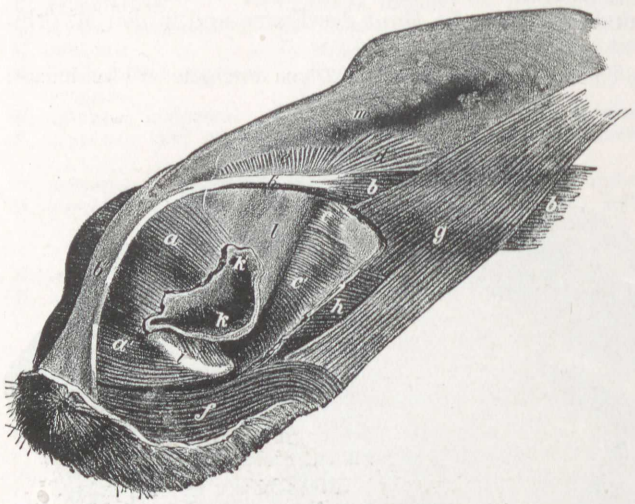

Abb. 361. Nasenmuskeln des Pferdes; von vorn und von der Seite gesehen.

a, a' M. transversus nasi (a oberflächliche und a' tiefe Portion); b, b M. levator labii sup. proprius, b' seine Sehne; b'' Sehnenplatte der beiderseitigen Mm. levatores labii sup. proprii; c und c' M. lateralis nasi ventralis (c Heber der geraden Falte, c' Heber der Sigmafalte); c'' M. lateralis nasi oralis; d M. lateralis nasi aboralis; e M. lateralis nasi dorsalis; f M. orbicularis oris; g M. levator nasolabialis; h M. caninus; i Horn des Flügelknorpels; k äußere Nasenöffnung; k' falsches Nasenloch; l weiche Nase; m Nasenbein.

1. Die dünne, blaßrote *Pars dorsalis* (e) entspringt am freien Rande der Nasenbeine, geht lateral und endet in der Wand der Nasentrompete und am freien Rande des Seitenwandknorpels. 2. Die schmale, dünne *Pars aboralis* (d) entspringt aboral vom Nasenkieferausschnitt und endet in der Wand der Nasentrompete. 3. Die *Pars ventralis* zerfällt wieder in zwei Abteilungen: α) Der dünne, blasse Heber der geraden Falte (c) entspringt am aboralen Teile des Nasenfortsatzes des Incisivum und endet am geraden Knorpel. β) Der Heber der S-förmigen Falte (c') entspringt nasal von α an der Maxilla und endet am S-Knorpel. 4. Die *Pars oralis* (c'') entspringt vom konkaven Rande des Flügelknorpelhorns nahe dessen Ende und geht an die Haut des Nasenloches.

Wirkungen. Die Muskeln der Lippen und Backen treten bei der Nahrungsaufnahme und dem Kauakt in Wirksamkeit. Behufs Aufnahme der Nahrung muß die Lippenspalte geöffnet werden. Darauf müssen zum Erfassen und Festhalten der Nahrung die Lippenspalte durch festes Aneinanderpressen der Lippen verschlossen und die Lippen mit der erfaßten Nahrung gegen die Schneidezähne zurückbewegt werden. Das Erheben der Oberlippe beim Öffnen der Mundspalte erfolgt durch den *M. levator labii sup.* und *M. levator nasolabialis* und das Herabziehen der Unterlippe durch den *M. depressor labii inf.;* bei Aufnahme von Getränk durch Saugen wird nur der mittlere Teil des Mundes geöffnet, wobei der M. levator nasolabialis nicht mitwirkt. Das Verschieben der Lippen kann durch die Zwischenzahnrandportion der *Mm. incisivi* und die Seitwärtsbewegung durch einseitige Wirkung der genannten Mundöffner erfolgen. Den Schluß des Mundes bewirkt der *M. orbicularis oris,* der dabei von den *Mm. incisivi* unterstützt wird, indem der obere die Oberlippe nach unten und der untere die Unterlippe nach oben zieht. Als wesentliche Rückwärtsführer der Lippen fungieren außer der Schneidezahnportion der *Mm. incisivi* und dem *M. orbicularis* der *M. zygomaticus, M. cutaneus labiorum* und *M. molaris.* Auch die Heber und Niederzieher können dabei mitwirken. Beim Kauen und Schlingen erfolgt Schluß der Mundspalte durch den *M. orbicularis* und die *Mm. incisivi* und Andrücken der Backen an die Backzähne durch den *M. buccinator,* unterstützt vom *M. zygomaticus, M. cutaneus labiorum* und *M. depressor labii inf.,* um den Eintritt der Kaumasse in das Vestibulum buccale zu hindern oder sie wieder vom Vestibulum zwischen die Zahnreihen zu schieben. Beim Flehmen der Pferde ist besonders der M. levator labii sup. beiderseits tätig. Ein Teil der Gesichtsmuskeln wirkt bei der Atmung durch Erweiterung der Nasenlöcher beim Einatmen mit; dabei werden der äußere Nasenflügel durch den *M. caninus* und *M. nasolabialis* nach auswärts und der innere Nasenflügel durch den *M. transversus nasi* medianwärts bewegt.

Der *M. caninus* kann bei Untätigkeit des M. transversus nasi das Nasenloch verengern (beim Prusten der Pferde). Der *M. transversus nasi superficialis* hebt den lateralen Teil der Platten der Flügelknorpel, der *M. transversus nasi profundus* zieht den inneren Nasenflügel vor- und einwärts. Die Abteilungen des *M. lateralis nasi* spannen und erweitern die Nasentrompete, wobei der Heber des S-förmigen Knorpels dadurch, daß er diesen Knorpel lateral zieht, von besonderer Bedeutung ist.

Innervation. Die Muskeln der Lippen, Backen und Nase werden vom N. facialis innerviert.

III. Muskeln des Unterkiefers (Kaumuskeln) des Pferdes.

(S. auch S. 213.)

M. digastricus. U. Proc. jugularis. A. M. jugulomandibularis: Beule der Mandibula; eigentlicher zweibäuchiger M.: Innenfläche des ventralen Randes der Mandibula vor der Incisura vasorum.

M. masseter. U. Crista facialis, Arcus zygomaticus bis Kiefergelenk. A. Laterale Fläche des Unterkieferastes.

M. temporalis. U. Schläfengrube. A. Proc. coronoideus der Mandibula.

M. pterygoideus medialis. U. Proc. pterygoideus des Sphenoidale, am Palatinum und Pterygoideum. A. Mediale Fläche des Unterkieferastes.

M. pterygoideus lateralis. U. Proc. pterygoideus des Keilbeins. A. medial unter dem Gelenkfortsatze der Mandibula.

Der **M. digastricus,** Zweibäuchiger Muskel, entspringt am Proc. jugularis, läuft schräg oroventral zum Unterkiefer und spaltet sich in einen stärkeren lateralen Ast, den **M. jugolomandibularis** (Abb. 360 r, 362 u. 363 f), der am Angulus mandibulae endet, und in den medialen Ast, den **aboralen Bauch des eigentlichen zweibäuchigen Muskels** (Abb. 363 e); dieser wendet sich zur medialen Seite der Mandibula und geht in eine rundliche Sehne (e″) aus, die oroventral verläuft; sie durchbohrt die Sehne des M. stylohyoideus (d′), wobei beide von einer dünnwandigen Bursa umgeben sind, und geht in den stärkeren oralen Muskelbauch (e′) über, der medial am ventralen Rande der Mandibula vom Gefäßausschnitte bis gegen den Kinnwinkel hin endet.

Der **M. masseter,** Äußerer Kaumuskel (Abb. 360 n, n′, 380 s, 531 i), ist ein starker, breiter, von einer glänzenden Sehnenhaut überzogener und sehnig durchsetzter Muskel, der die Mandibula aboral vom 3. Backzahne bedeckt. Er entspringt an der Crista facialis und dem Arcus zygomaticus bis zum Kiefergelenk und endet an der lateralen Fläche des Unterkieferastes bis zu dessen Kehlrand.

Der Muskel ist zweischichtig; die Fasern der oberflächlichen Schicht verlaufen von der Crista facialis divergierend nach dem ganzen bogigen Kieferrande bis zum Gefäßausschnitte. Die tiefere Schicht (Abb. 360 n′) ist, mit Ausnahme eines kleinen, dreieckigen Teiles in der Nähe des Kiefergelenkes, von der oberflächlichen bedeckt und verschmilzt zum Teil mit dem M. temporalis. Ihre Fasern sind vom Arcus zygomaticus aus fast senkrecht nach dem Kehlrande des Kiefers gerichtet, erreichen ihn aber nicht. Die beiden Schichten sind nur aboral und dorsal leicht zu trennen, im übrigen aber verschmolzen. Am oralen Rande dieses Muskels liegen der Ductus parotideus und die A. u. V. facialis.

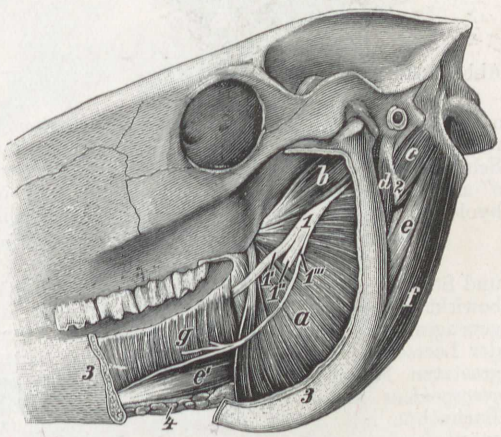

Abb. 362. Innere Kaumuskeln des Pferdes, laterale Seite, nach Wegnahme des Unterkieferastes.
a M. pterygoideus medialis; b M. pterygoideus lateralis; c M. jugulohyoideus; d M. stylohyoideus; e aboraler und e′ oraler Bauch des M. digastricus; f M. jugulomandibularis; g M. mylohyoideus. 1 N. mandibularis; 1′ N. lingualis; 1″ N. alveolaris mandibulae; 1‴ N. mylohyoideus; 2 Winkel des großen Zungenbeinastes; 3, 3 Unterkiefer; 4 Lnn. mandibulares.

M. temporalis, Schläfenmuskel (Abb. 360 o). Dieser kräftige, von einer glänzenden Sehnenhaut überzogene und sehnig durchsetzte Muskel liegt in der Fossa temporalis, bedeckt von dem Schildknorpel und den Ohrmuskeln. Er entspringt an der Crista frontalis und sagittalis ext., der Linea nuchalis sup., in der ganzen Fossa temporalis, medial am Proc. zygomaticus des Temporale und mit einem schmalen Muskelstreifen längs der Crista pterygoidea bis zum Canalis alaris. Seine zum Teil mit dem M. masseter verschmelzenden Fasern verlaufen konvergierend zum Proc. coronoideus des Unterkiefers.

Der **M. pterygoideus,** Innerer Kaumuskel, ist schwächer als der M. masseter und zerfällt in 2 durch den N. mandibularis getrennte Portionen. Der *M. pterygoideus medialis* (Abb. 362 u. 363 a) ist ein sehnig durchsetzter, an der medialen Fläche des Ramus mandibulae liegender Muskel. Er entspringt am Proc. pterygoideus des Sphenoidale, am Palatinum und Pterygoid, ist fächerförmig und endet an der medialen Fläche und hauptsächlich an dem stark medial vorspringenden Rande des Unterkieferastes. Er zerfällt (Abb. 363) in

eine kleinere kaudolaterale und in eine größere oromediale Portion, die sich an der medialen Seite des Muskels deutlich abgrenzen und deren Fasern sich teilweise kreuzen. Der *M. pterygoideus lateralis* (Abb. 362 u. 363 b) ist ein kurzer, dicker, fleischiger Muskel, der halswärts und lateral vom vorigen am Proc. pterygoideus des Sphenoidale entspringt, halswärts geht und oral und ventral an dem medial vorspringenden Teile des Proc. condyloideus der Mandibula endet.

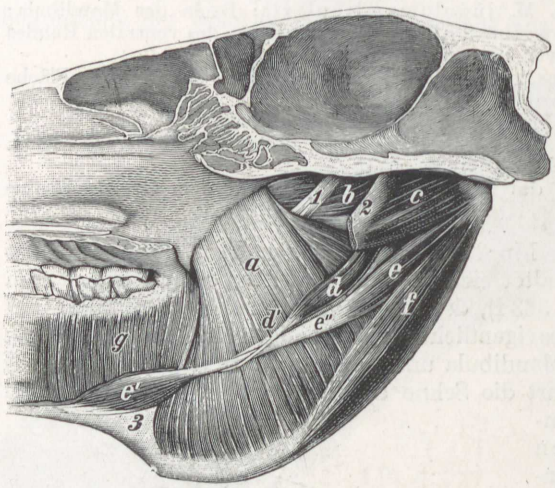

Abb. 363. Innere Kaumuskeln des Pferdes, mediale Seite.

a M. pterygoideus medialis; b M. pterygoideus lateralis; c M. jugulohyoideus; d M stylohyoideus, d' seine Sehne; e aboraler und e' oraler Bauch des M. digastricus, e'' seine Sehne; f M. jugulomandibularis; g M. mylohyoideus. 1 N. mandibularis; 2 aboraler Teil des großen Zungenbeinastes; 3 Unterkiefer.

Wirkungen. Die Kaumuskeln bewegen den Unterkiefer; sie wirken beim Ergreifen und Kauen der Nahrung und beim Beißen. Beim Erfassen der Nahrung und Beißen bewegen sie den Kiefer nur auf und ab und allenfalls vor- und rückwärts; das gleiche ist der Fall beim Kauen der Fleischfresser, die die Nahrung nur zerquetschen und zerschneiden, während bei den Pflanzenfressern, weil sie die Nahrung nicht nur zerquetschen, sondern auch mahlen, die Mandibula auch seitwärts bewegt wird (Backzähne mit Kaufläche), wobei sich der Proc. condyloideus des Unterkiefers auf der einen Seite nach vorn (auf das Tuberculum articulare) und auf der anderen Seite in der Fossa mandibularis rückwärts gegen den Proc. postglenoidalis bewegt. Das Abziehen des Unterkiefers erfolgt durch den *M. digastricus* einschließlich *M. jugulomandibularis*, eventuell unterstützt durch den *M. sternomandibularis;* das Anziehen bewirken der *M. masseter, temporalis* und *pterygoideus;* dabei übt der M. temporalis den Hauptkaudruck aus, dessen Stärke sich, abgesehen von der Muskelstärke, nach der Länge und Stärke des Kieferastes (Hebelarm der Kraft) richtet. Die Seitwärtsbewegungen des Kiefers bewirkt in erster Linie der *M. pterygoideus lateralis* (der Leerseite), der den Kiefer nach der entgegengesetzten Seite (der Kauseite) bewegt. Der hauptsächlich durch den M. pterygoideus lateralis der Leerseite und den M. digastricus der Kauseite bewegte Unterkiefer wird durch den entgegengesetzten M. pterygoideus lateralis und die einseitige Wirkung des *M. masseter, temporalis* und *pterygoideus medialis* auf der Kauseite in die Kaustellung zurückgedrückt, wobei die mandibularen Backzähne mit ihrer Kaufläche an der der maxillaren unter starkem Druck vorbeireiben. Das Vorwärtsbewegen des Unterkiefers erfolgt durch beiderseitige Wirkung des *M. pterygoideus lateralis,* unterstützt von beiden *Mm. masseteres;* das Zurückführen des oral verlagerten Unterkiefers geschieht durch den *M. temporalis* (Gelenkdruck, Worthmann [1023]). — Beim Schlingen ist die Mundhöhle geschlossen durch Wirkung der Anzieher des Unterkiefers; der M. digastricus hebt dabei den Zungengrund und unterstützt so den Schlingakt.

Innervation. Die Kiefermuskeln werden vom N. mandibularis (N. massetericus und N. mylohyoideus) und facialis (N. digastricus, N. zygomaticotemporalis) innerviert.

IV. Muskeln am Kopfe der Wiederkäuer. (S. auch S. 211.)

Der **M. orbicularis oris** (Abb. 364 e) stellt nur beim Schaf einen völlig geschlossenen Kreis dar, beim Rinde stoßen die Fasern beider Seiten, besonders in der Oberlippe, nicht zusammen. Der **M. incisivus** *inf.* entspringt jederseits als ein fast rundlicher Muskel in der Gegend der Mittelschneidezähne des Unterkiefers, der *M. incisivus sup.* als relativ schwacher Muskel seitlich am Körper des Os incisivum und am vorderen Teile des Zwischenzahnrandes der Maxilla. Er ist zum kleinen Teile noch vom M. dilatator naris apicalis bedeckt und im übrigen an seinem Ursprunge mit der oberflächlichen Portion des M. dilatator naris lateralis verbunden; die Grenzen zwischen beiden gibt der N. labialis dorsalis an. Der **M. zygomaticus** (g) ist kräftiger als beim Pferde; er entspringt im nasodorsalen Viertel der Massetergegend aus dem Hautmuskel und der Faszie und strahlt in den Oberlippenteil des M. orbicularis aus. Der **M. levator nasolabialis** (a, a') geht als platter, hautartiger, nicht scharf begrenzter Muskel aus dem Stirn- und Nasenhautmuskel hervor und teilt sich in zwei Schenkel, zwischen denen der M. caninus und levator labii sup. proprius hindurchtreten. Der oberflächliche, durch Fasern des Nasenhautmuskels verbreiterte laterale Schenkel (a) endet in der Haut zwischen dem lateralen Nasenflügel und dem Mundwinkel bzw. der Oberlippe. Der tiefere mediale Schenkel (a') endet mit einem Teile seiner Fasern (Abb. 365 c) an beiden Seitenwandknorpeln und der bindegewebig-fibrösen Platte zwischen diesen; der übrige Teil (c') endet am Proc. nasalis des Os incisivum ganz nahe dem Zwischenzahnrand und verschmilzt zum Teil mit dem

M. dilatator naris lateralis. (Näheres s. Baum [55].) Der **M. levator labii sup. proprius** (Abb. 364 b) entspringt als plattrundlicher Muskel am Tuber malare und dicht oral von ihm und tritt in nasodorsaler Richtung zwischen den beiden Schenkeln des M. levator nasolabialis hindurch. Nahe dem dorsalen Winkel des Nasenloches verschmilzt ein Teil von ihm mit dem tiefen Schenkel des M. levator nasolabialis, während sein größerer Teil in mehrere Sehnen (b′) ausgeht, die zwischen den Nasenlöchern an der äußeren Haut und an der Flotzmaulhaut enden, indem sie sich dabei zum Teil mit denen der anderen Seite vermischen; sehr oft gabelt sich der Muskel nach seinem Ende hin (Abb. 364). Der relativ schwache **M. caninus** (c) liegt zwischen dem vorigen und dem nächstfolgenden Muskel und ist i. d. R. anfangs von beiden nicht scharf zu trennen; er entspringt dicht oral vom Tuber malare, tritt zwischen die beiden Schenkel des

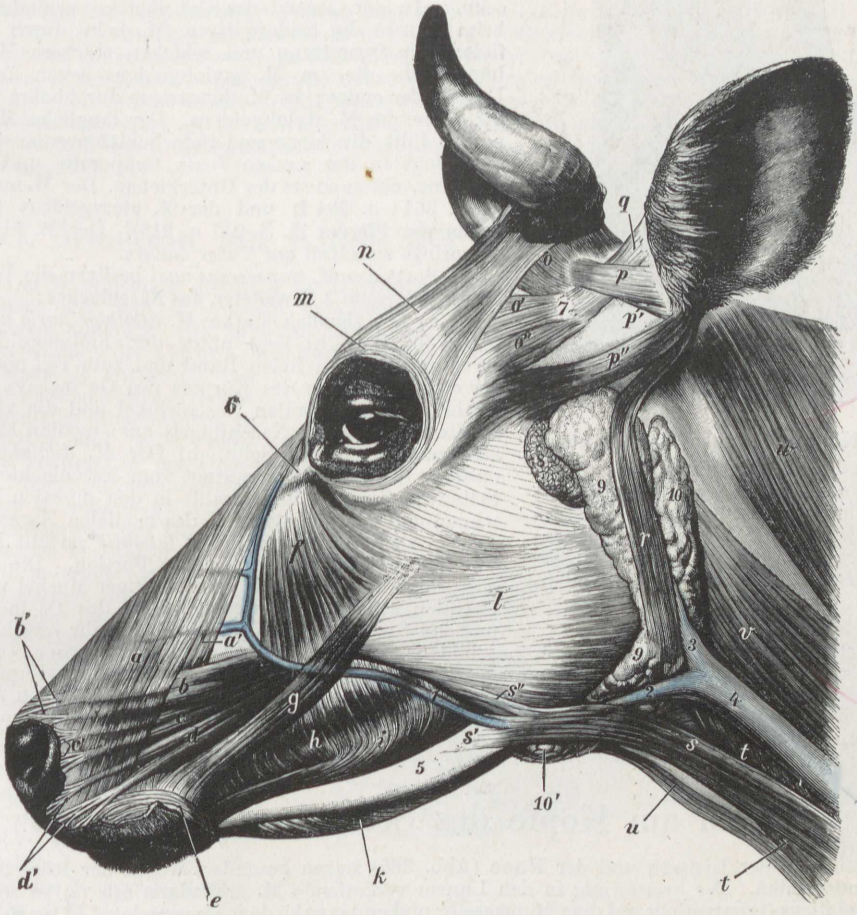

Abb. 364. Muskeln am Kopfe des Rindes.

a, a′ M. levator nasolabialis; b M. levator labii sup. proprius, b′ seine Sehnen; c M. caninus, c′ seine Sehnen; d M. depressor labii sup., d′ seine Sehnen; e M. orbicularis oris; f M. malaris; g M. zygomaticus; h M. buccalis; i M. depressor labii inf.; k M. mylohyoideus; l M. masseter; m M. orbicularis oculi; n Stirnhautmuskel; o, o′, o″ M. scutularis; p oberer Einwärtszieher, p′ mittlerer Einwärtszieher und p″ äußerer Einwärtszieher, q kurzer Heber und r Niederzieher der Ohrmuschel; s M. sternomandibularis, s′, s″ seine Endsehnen; t M. sternomastoideus; u M. sternohyoideus; v M. cleidomastoideus; w M. cleidooccipitalis. 1 V. facialis; 2 V. maxillaris ext.; 3 V. maxillaris int.; 4 V. jugularis; 5 Unterkiefer; 6 mediales Lidband; 7 Schildknorpel; 8 subparotidealer Lymphknoten; 9, 9 Parotis; 10, 10′ Gl. submaxillaris.

M. levator nasolabialis und geht in 2—3 dünne Sehnen (c′) aus, die im lateralen Nasenflügel enden; auch er spaltet sich sehr oft nach seinem Ende hin in 2 Äste (Abb. 364). Ventral vom M. caninus und anfangs nicht scharf von ihm getrennt liegt der dem Pferde fehlende **M. depressor labii sup.** (d); er entspringt dicht nasal vom Tuber malare und verläuft nach der Oberlippe, indem er sich dabei i. d. R. in 2 Äste spaltet; ein Teil seiner Fasern endet am M. dilatator naris lateralis und am M. orbicularis oris, während der größere Teil der beiden Muskeläste allmählich in eine Anzahl Sehnen (d′) ausgeht, die sich in der Oberlippe bzw. im Flotzmaule fast bis zur Medianebene verfolgen lassen und sich netzartig untereinander verflechten. Der **M. buccinator** (h) ähnelt dem des Pferdes (s. S. 215). Der **M. depressor labii inf.** (i) entspringt als platter, fast hautartiger Muskel vom Backzahnrande der Mandibula im Bereiche der 3 letzten

Backzähne; seine Fasern verlaufen von hier aus zunächst über den M. buccinator, mit dem sie teilweise verschmelzen und von dem auch noch ein Teil der Fasern entspringt, im Bogen oroventral und treten an den ventralen Rand des M. buccalis, ohne von diesem scharf getrennt zu sein; erst nahe dem Mundwinkel lassen sich beide Muskeln scheiden. Dieser dünne Muskel wird durch die ventralen Backendrüsen so vorgewölbt, daß er einen rundlichen, voluminösen Muskel vortäuscht. Der **M. cutaneus labiorum** ist relativ sehr kräftig; seine Fasern verlieren sich im M. orbicularis oris. Der **M. digastricus** (Abb. 544 h, h′) entspringt sehnig am Proc. jugularis und ist in seiner Mitte schmal und stark sehnig. In der Gegend des Gabelheftes verbinden sich beim Rinde die beiderseitigen Muskeln durch einen fleischigen Querstrang und schicken stärkere Muskelbündel ab, die am M. mylohyoideus liegen und am Unterkiefer enden; der M. digastricus durchbohrt nicht die Sehne des M. stylohyoideus. Der längliche **M. temporalis** füllt die lange und tiefe Schläfengrube aus; er entspringt in der ganzen Fossa temporalis und endet am Proc. coronoideus des Unterkiefers. Der **M. masseter** (Abb. 364 l u. 394 f) und der **M. pterygoideus** ähneln denen des Pferdes (s. S. 217 u. 218). Der M. masseter entspringt zum Teil am *Tuber malare*.

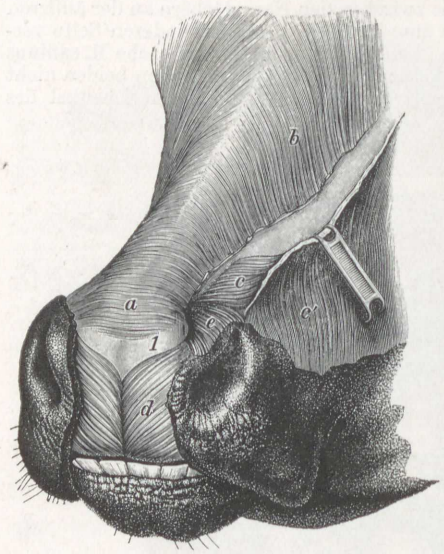

Abb. 365. Nasenmuskeln des Rindes. a apikaler Teil des Nasenhautmuskels; b Ursprungsteil des M. levator nasolabialis; c Nasenabschnitt und c′ Kieferabschnitt des tiefen Schenkels des M. levator nasolabialis; d M. dilatator naris apicalis; e M. dilatator naris medialis. 1 Nasenlochteil der Seitenwandknorpel.

Statt des *M. transversus nasi* besitzen die Wiederkäuer jederseits 3 **Erweiterer des Nasenloches:**

a) Der ziemlich starke *M. dilatator naris apicalis* (Abb. 365 d, 694 h) liegt unter den Flotzmauldrüsen; er entspringt vom freien Rand und zum Teil noch von der dorsalen Fläche des Körpers des Os incisivum und strahlt in den ventralen Nasenwinkel und die ventrale Hälfte des medialen Nasenflügels aus; median stößt er an den der anderen Seite. b) Der *M. dilatator naris medialis* (Abb. 365 e) entspringt vom Nasenlochteile der Seitenwandknorpel und strahlt in den dorsalen Nasenwinkel und den dorsalen Teil des medialen Nasenflügels aus. c) Der *M. dilatator naris lateralis* zerfällt in eine oberflächliche und eine tiefe Portion. Die erstere entspringt als ein relativ sehr kräftiger Muskel von der lateralen Fläche des Nasenfortsatzes des Os incisivum und endet im lateralen Nasenflügel. Mit ihr verschmelzen Fasern vom tiefen Schenkel des M. levator nasolabialis, vom M. levator labii sup. propr., caninus und depressor labii sup. Er bedeckt vollkommen die tiefe Portion, die vom apikalen (Nasenloch-) Teile des ventralen Seitenwandknorpels entspringt und an der lateralen Seite des lateralen Ansatzknorpels endet. Ein *M. lateralis nasi* findet sich nicht, dafür endet ein Teil des M. levator nasolabialis (s. S. 218) an den Seitenwandknorpeln.

V. Muskeln am Kopfe des Schweines. (S. auch S. 211.)

Die Muskeln der Lippen und der Nase (Abb. 366) zeigen besonders wegen der Rüsselbildung einige Besonderheiten. Der kreisförmig in den Lippen verlaufende **M. orbicularis oris** (5) ist schwach. Der **M. zygomaticus** (7) entspringt auf dem M. masseter und endet nahe dem Lippenwinkel. Der **M. levator nasolabialis** (1) ist sehr innig mit der Haut verbunden und blaß; er geht als platter Muskel von der Mitte der Nasenbeine schräg zur Oberlippe und teilt sich nicht in Schenkel. Der sehr starke **M. levator labii sup. proprius** (2) ist Heber des Rüssels; er füllt die Fossa canina des Os lacrimale und der Maxilla aus und entspringt in dieser als plattrundlicher Muskel, der bald in eine starke Sehne ausgeht; diese tritt auf den Rüssel und endet an dessen apikalem Teile. An die Sehne befestigt sich ein länglicher Fleischschenkel (2′), der am Os incisivum entspringt und die Aufgabe hat, die Sehne beim Wühlen festzustellen. Der **M. caninus** (3)

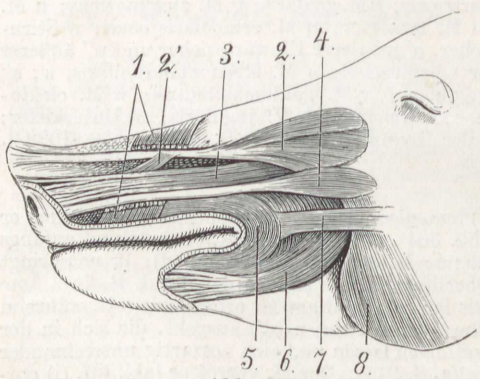

Abb. 366.

Abb. 366. Gesichtsmuskeln des Schweines; Seitenansicht.

1 M. levator nasolabialis; 2 M. levator labii sup. proprius (Heber des Rüssels), 2′ sein Fleischschenkel; 3 M. caninus; 4 M. depressor rostri (Niederzieher des Rüssels); 5 M. orbicularis oris; 6 M. depressor labii inf.; 7 M. zygomaticus; 8 M. masseter.

liegt als platter Muskel zwischen dem vorigen und dem M. depressor rostri, entspringt, m. o. w. mit diesen verschmolzen, in der Grube an der lateralen Fläche der Maxilla und bildet zahlreiche feine Sehnen, die sich netzartig verflechten und sich um das Nasenloch herum inserieren. Ventral von ihm liegt der Niederzieher des Rüssels, **M. depressor rostri** (4); er entspringt ventral vom Heber des Rüssels und vom M. caninus am oralen Ende der Gesichtsleiste; seine einheitliche, starke Sehne zieht zum ventralen Teile des Nasenloches und von da dorsomedial, verbindet sich mit der gleichen Sehne der anderen Seite und endet median in der Haut der Rüsselscheibe. Der Muskel zieht die Rüsselscheibe abwärts und verengert das Nasenloch etwas. Die übrigen Nasenmuskeln sind rudimentär. Der **M. depressor labii inferioris** (6) ist sehr innig mit dem M. molaris verbunden, von dem er sich erst nahe der Lippe trennt; er bildet mehrere feine Sehnen, die in die Unterlippe ausstrahlen. Der **M. buccinator**, der **M. cutaneus labiorum** und die **Mm. incisivi** verhalten sich ähnlich wie beim Pferde (s. S. 214 u. 215).

Der einbäuchige **M. digastricus** (Abb. 549 g) entspringt mit einer langen Sehne (g′) am Proc. jugularis und endet medial am freien Rande des Unterkiefers oral vom Gefäßausschnitte. Der **M. temporalis** entspringt in der ganzen Schläfengrube und endet am Proc. coronoideus des Unterkiefers. Der **M. masseter** (Abb. 403 h) entspringt an der Gesichtsleiste und an dem ventralen Rande und der medialen Fläche des Jochbogens und endet an der lateralen Fläche des Unterkieferastes. Der **M. pterygoideus** entspringt am Flügelbein und den Flügelfortsätzen des Keil- und Gaumenbeins und endet an der medialen Fläche des Unterkieferastes.

VI. Muskeln am Kopfe der Fleischfresser. (S. auch S. 211.)

Der **M. orbicularis oris** ist in der Oberlippe median gespalten, in der Unterlippe ist er nur schwach und fließt mit dem M. buccalis zusammen. Der sehr starke **Gesichtshautmuskel** schickt Teile als **M. cutaneus labiorum** (Abb. 367 q) an die Unterlippe und andere an den Schildknorpel des Ohres (g). Die übrigen Muskeln der Lippen, Backen und Nase sind teils hautartig, teils rudimentär. Der **M. levator nasolabialis** (l) entspringt aus der Galea aponeurotica und nahe dem medialen Augenwinkel an der Maxilla und endet, ohne sich zu spalten, in der Oberlippe; aboral verbindet er sich mit dem **M. malaris** (k), der als eine Fortsetzung des Gesichtshautmuskels anzusehen ist, mit einem Teile seiner Sehnen aber auch zwischen den Läppchen der dorsalen Backendrüsen an der Backenschleimhaut entspringt; er endet teils am Tränenbeine, teils verschmilzt er mit dem M. orbicularis oculi. Der **M. levator labii sup. proprius** (m) ist vom M. levator nasolabialis fast ganz bedeckt; er entspringt am Oberkiefer aboral vom For. infraorbitale und bildet starke Sehnen, die sich mehrfach teilen und sich teils um das Nasenloch herum inserieren, teils sich mit denen der anderen Seite vermischen. Der **M. caninus** (n) entspringt mit dem vorigen, bedeckt zum Teil den M. levator nasolabialis und geht fächerförmig in die Oberlippe über. Der **M. buccinator** (o, p) ist umfangreich, aber sehr dünn und in ganzer Ausdehnung hautartig. Ein **M. depressor labii inf.** ist nicht nachweisbar. Der **M. zygomaticus** (f, f) ist bandförmig schmal und reicht vom Schildknorpel des Ohres, wo er mit einem Bündel des Gesichtshautmuskels (g) verschmilzt, bis zum Mundwinkel. Die **Mm. incisivi** sind individuell sehr verschieden stark, entspringen vom Schneidezahnrande bis zum Hakenzahn und bestehen meist nur aus wenigen Muskelfasern. Besondere **Nasenmuskeln** sind nicht vorhanden.

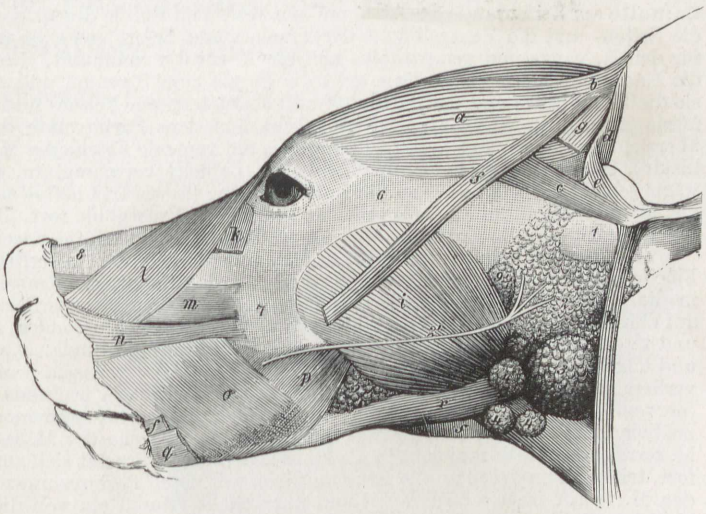

Abb. 367. Muskeln am Kopfe des Hundes.

a M. scutularis; b oberer und c äußerer Einwärtszieher des Ohres; d M. helicis minor; e M. tragicus; f, f M. zygomaticus (aus ihm ist ein Stück herausgeschnitten); g Gesichtshautmuskel (abgeschnitten); h M. auricularis inf.; i M. masseter; k M. malaris; l M. levator nasolabialis; m M. levator labii sup. proprius; n M. caninus; o, p M. buccinator, und zwar o M. buccalis, p M. molaris; q M. cutaneus labiorum; r M. digastricus; s M. mylohyoideus. 1 Grund der Ohrmuschel; 2 Parotis; 2′ Ductus parotideus; 3 Gl. submaxillaris; 4, 4, 4 Kehlgangslymphknoten; 5 Gll. buccales; 6 Arcus zygomatic.; 7 Maxilla; 8 Nasenrücken; 9 Ln. subparotideus.

Der **M. digastricus** (Abb. 367 r) ist nicht zweibäuchig, sondern ganz fleischig und nur bisweilen an der entsprechenden Stelle von einem queren Sehnenzug bzw. einer Sehne durchsetzt, im übrigen stark und auf dem Querschnitte rundlich; er entspringt am Proc. jugularis und inseriert sich beim Hund an dem freien Rand und der medialen Fläche des mittleren Teiles der Mandibula; bei der Katze geht er bis zur Unterkiefersymphyse. Der vom Arcus zygomaticus entspringende **M. masseter** (i) überragt kaudoventral

den Unterkieferrand, an dem er endet. Er läßt sich unvollständig in 3 Portionen, eine oberflächliche, mittlere und tiefe, zerlegen. Der **M. temporalis** ist ungemein stark und sehnig durchsetzt; er füllt die Fossa temporalis aus, entspringt an deren Wandung und am Lig. orbitale und endet am Proc. coronoideus der Mandibula. Seine oberflächliche Schicht verschmilzt teilweise mit dem M. masseter. Der **M. pterygoideus** entspringt am Os pterygoideum und am Proc. pterygoideus des Sphenoidale und Palatinum und endet an der medialen Fläche des Unterkieferastes.

B. Muskeln der Schultergliedmaße.

Die Muskeln der Schultergliedmaße entspringen zum Teil an Wirbelsäule, Kopf und Thorax; diese bedecken die dorsalen Rumpfmuskeln und stellen deren oberflächliche Schichten dar. Im übrigen zerfallen sie in a) die Stamm-Schultergliedmaßenmuskeln, b) die Muskeln an Schulter und Oberarm und c) die Muskeln an Unterarm und Fuß.

Die **Faszien des Halses** bilden ein oberflächliches und ein tiefes Fasziensystem.

1. Die teilweise zweiblättrige **Fascia superficialis colli** enthält den M. cutaneus colli; sie endet dorsal am Nackenbande, während sie ventral durch ein vom Sternum zum Kopfe verlaufendes fibröses Zwischenband mit der der anderen Seite zusammenstößt. Das oberflächliche Blatt geht aus dem Halshautmuskel hervor, überzieht den M. brachiocephalicus und trapezius cerv. und verschmilzt teilweise mit dem tiefen Blatte, das die Unterfläche des Halshautmuskels und den M. sternomandibularis überzieht, die Drosselrinne überbrückt, unter den M. brachiocephalicus und omohyoideus tritt und zum Nackenbande verläuft, wobei es die Halsportion des M. serratus ventralis, den M. splenius und die Unterfläche des M. trapezius cerv. überzieht und an den ersteren zwei Muskeln mit der oberflächlichen Lamelle verschmilzt. Kopfwärts verbinden sich beide Lamellen mit der Endsehne des M. brachiocephalicus, splenius und longissimus capitis. 2. Die **Fascia profunda colli** inseriert sich mit ihrer oberflächlichen Lamelle am Seitenrande des Atlas und am ventralen Rande des M. longus capitis und scalenus, überzieht die Seiten- und die Ventralfläche der Trachea und liefert gemeinsam mit der tiefen Lamelle Scheiden für den N. vagus und sympathicus und die A. carotis communis. Dorsal sendet sie Fortsätze zwischen die Nackenmuskeln. Brustwärts geht die Faszie zum Sternum und zur 1. Rippe; kopfwärts überzieht sie die Schilddrüse und den Kehlkopf und endet teils am Felsen- und Zungenbeine, teils in der Rachenfaszie (s. S. 211). Das tiefe Blatt geht aus dem Perimysium der Mm. intertransversarii hervor, überzieht als *Fascia prae- (ventro-) vertebralis* die ventrale Fläche des M. longus colli und capitis und überkleidet, größtenteils mit der oberflächlichen Lamelle verschmolzen, die Luft- und Speiseröhre. Kopfwärts schiebt sie sich zwischen die Luftsäcke ein; brustwärts heftet sie sich teils an die erste Rippe und das Manubrium sterni an, teils setzt sie sich in die Brusthöhle fort. 3. Die **Fascia tracheae propria** liegt schlauchartig um die Luftröhre und ist an deren Ringe und die Fascia profunda befestigt.

Faszien der Schultergliedmaße. 1. Die nur dünne **Fascia superficialis** überzieht zunächst die laterale Fläche von Schulter und Oberarm, nimmt den Schulterhautmuskel in sich auf und geht halswärts in die Fascia superficialis colli, beckenwärts in die Fascia superficialis trunci über. Am Unterarm, auf den sie sich fortsetzt, ist sie sehr dünn und verschmilzt, besonders an der vorderen und hinteren Seite und in der distalen Hälfte, größtenteils mit der Fascia profunda. Am Carpus ist sie, besonders dorsal und lateral, wieder etwas stärker und weniger fest mit der Fascia profunda verbunden. Am Metacarpus verliert sie sich allmählich und verschmilzt mit der Fascia profunda. Sie bedeckt die Hautvenen und -nerven. 2. Die **Fascia profunda** überzieht a) als dünne, durchscheinende *Fascia subscapularis* locker die medialen Schultermuskeln, gelangt auf die mediale Fläche des M. latissimus dorsi und die laterale des M. serratus ventralis und geht in die Halsfaszie über. Sie setzt sich auf die mediale Fläche des Oberarms fort, tritt hier zum Teil an die Brustmuskeln, mit deren Perimysium sie allmählich verschmilzt, überzieht den M. tensor fasciae antibrachii und überbrückt, durch ein von diesem Muskel stammendes Faszienblatt verstärkt, die großen Gefäße, Nerven und Lymphknoten, um dann mit den Scheiden des M. biceps zu verschmelzen. b) Als *Fascia omobrachialis* überzieht sie die lateralen Schulter- und Oberarmmuskeln und läßt sich in ein sehr dünnes oberflächliches Blatt, das am hinteren Rande des M. triceps br. mit der Fascia subscapularis zusammenfließt, und in ein tiefes Blatt zerlegen. Das letztere verschmilzt an der Schulter mit dem Perimysium der von ihm bedeckten Muskeln, während es am Oberarme größtenteils nur locker mit diesen verbunden ist und besonders für den Endabschnitt des M. brachialis eine lockere Scheide bildet; halswärts tritt es zum Teil auf den M. brachiocephalicus, zum Teil verschmilzt es mit den Scheiden des M. biceps; kaudal wird es erheblich dünner und geht in die Fascia subscapularis, distal geht es in die Unterarmfaszie über. Es senkt sich zwischen die Muskeln in Form von Zwischenmuskelbändern ein, die teils mit den Muskeln verschmelzen, teils an Scapula und Humerus sich ansetzen. — Die doppelblättrige Scheide des M. biceps verschmilzt mit der Fascia omobrachialis und subscapularis, den Faszien der Brustmuskeln und des M. brachiocephalicus und inseriert sich am Oberarmbeine, besonders an den seitlichen Rollhöckern und der Crista humeri. Fußwärts verschmilzt sie mit der Endsehne des M. biceps. c) Als *Fascia antibrachii* (tiefe Unterarmfaszie) umscheidet die Fascia profunda den Unterarm gleich einer Hose; die Faszie ist sehr stark und weißblau glänzend und entsteht als Fortsetzung der Fascia subscapularis und omobrachialis, verstärkt durch Faszien vom M. pector. superf., tensor fasciae antibrachii, brachiocephal. u. a.; gleichzeitig entspringt sie am Humerus, an den Seitenbändern des Ellbogengelenkes und am proximalen Endstücke der Ulna. Die Unterarmbinde legt sich im allgemeinen den vorn und lateral gelegenen Streckmuskeln dicht, den hinten befindlichen Beugemuskeln hingegen nur locker an. An vielen Stellen ist sie zweiblättrig. Sie senkt sich in Form von Zwischenmuskelbändern zwischen M. extensor digitalis lateralis und M. extensor carpi ulnaris einerseits und M. extensor digitalis communis andrerseits, ferner zwischen letzterem

und dem M. extensor carpi radialis und endlich zwischen M. flexor carpi radialis und flexor carpi ulnaris ein, umgibt diese scheidenartig und befestigt sich an den Unterarmknochen. Außerdem verschmilzt sie an allen nicht von Muskeln oder Sehnen bedeckten Teilen des Radius mit dessen Periost, so daß sie die Sehnen der Streckmuskeln scheidenartig umgibt; ferner verschmilzt sie mit der Verstärkungssehne des M. flexor digitalis sublimis und zum Teil mit der Endsehne des M. flexor und extensor carpi ulnaris. Vom Unterarm aus setzt sie sich auf den Carpus fort, an dessen lateraler, medialer und Streckseite sie mit den dort gelegenen Bändern und dem Periost verschmilzt und so Kanäle für die Sehnen der Streckmuskeln und für den zum lateralen Griffelbeine ziehenden Schenkel der Sehne des M. ext. carpi ulnaris bildet. Von der lateralen Karpusseite aus, wo sie auffallend stark ist und besondere Insertion am Os accessorium nimmt, setzt sie sich als eine 4—6 cm breite, starke, aber nicht scharf begrenzte Faszienplatte schräg auf den Metacarpus fort, tritt an die Sehne des M. extensor digitalis lateralis und dann, sich verbreiternd, an die Sehne des M. extensor digitalis communis und verbindet sich mit der sehr dünnen Faszie, die den übrigen Teil des Metacarpus überzieht und sich zehenwärts fast ganz verliert. An der Beugeseite des Carpus spannt sich die Faszie vom medialen Rande des Carpus, dem medialen Bandhöcker des Radius und dem proximalen Teile des medialen Griffelbeins, die Sehnen der Zehenbeuger und die Gefäße und Nerven überbrückend, über die Beugeseite hinweg als *Lig. carpi volare transversum*, **Bogenband der Vorderfußwurzel,** bis zum freien Rande des Os accessorium aus und verschmilzt mit der Sehne des M. flexor carpi ulnaris und dem erwähnten, zu den Strecksehnen gehenden Faszienzuge. Das Bogenband ist mehrere Millimeter dick (nahe dem Os accessorium 2—3, nahe dem medialen Karpusrande 6—8 mm) und setzt sich noch auf die proximale Hälfte der volaren Fläche des Metacarpus fort, wo es sich von einem Griffelbeine zum anderen ausspannt und die Beugesehnen mit den Gefäßen und Nerven in der Lage erhält. Zehenwärts wird es schwächer und verliert sich schließlich ganz. An den Zehen ist die Faszie an der Streckseite dünn und mit den Strecksehnen und Bändern verschmolzen; volar ist sie verstärkt zum Ringband am Metakarpophalangealgelenk und zur Fesselplatte (s. S. 249).

I. Vergleichende Betrachtung der Muskeln der Schultergliedmaße [1]).

a) Die **Stamm-Gliedmaßenmuskeln** liegen am Hals und Rücken und an der Brust. Sie zerfallen in 3 Gruppen: 1. solche, die an der Scapula (M. trapezius, M. rhomboideus, M. serratus ventralis), 2. solche, die am Humerus (M. brachiocephalicus, M. latissimus dorsi) und 3. solche, die an Scapula und Humerus (Mm. pectorales) enden.

Der **M. trapezius** (Abb. 359 23, 23, 368, 369 b, 370 h, 380 11, 11′, 394 m, m′, 398 a, a′, 403 n, n′, 408 g, g′, 419 b) ist bei dem Menschen und allen Haustieren ein dünner, breiter, platter Muskel, der an der Seitenfläche der Nackengegend und des Widerristes direkt unter der Haut liegt. Er beginnt bei den Haustieren am Nackenbande vom 2. (1.) Hals- bis 10. (Wiederkäuer, Fleischfresser) oder 11. (13.) Brustwirbel, beim Menschen am Occipitale, am Nackenband und in der Regel an den Dornfortsätzen sämtlicher Brustwirbel und endet an der Spina scapulae, beim Menschen außerdem noch an der Pars acromialis der Clavicula. Durch einen in der Verlängerung der Spina scapulae verlaufenden

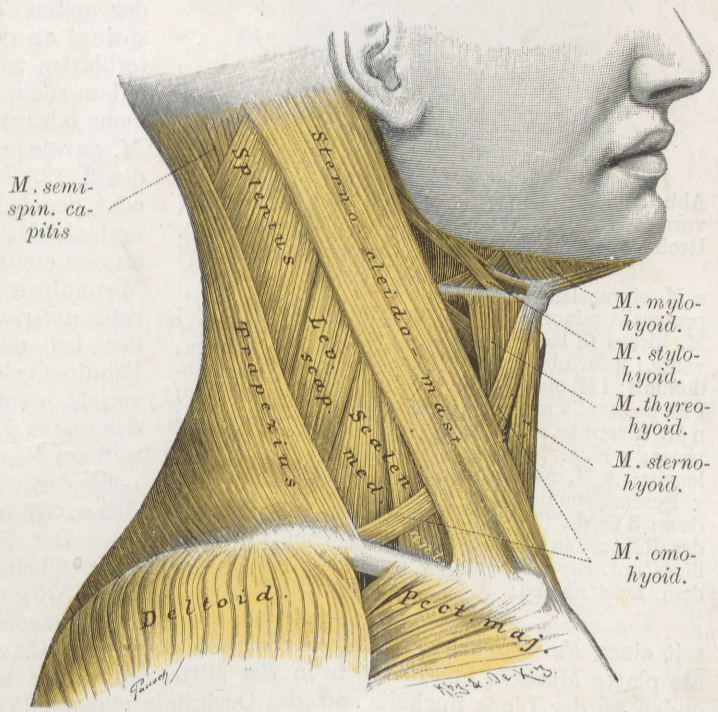

Abb. 368. Seitliche Halsmuskeln des Menschen nach Entfernung des Platysma (Gegenbaur).

[1]) Vgl. betr. Einzelheiten auch die Arbeiten von Reiser [737] und Haack [331].

Sehnenstreifen zerfällt er, besonders bei Pferd und Fleischfressern, in einen *M. trapezius cervicalis* und *thoracalis* (Abb. 380, 11, 11′). Bei den Wiederkäuern, dem Schwein und den Fleischfressern vereinigt sich mit ersterem nahe dessen Insertion an der Spina scapulae der **M. omotransversarius** (Abb. 394 n, 398 b, 403 m, 408 k), ein platter, ziemlich schmaler, dünner Muskel, der von der Ala atlantis (bzw. auch vom Epistropheus) zur Spina scapulae zieht. Nach Pearl [700] ist der M. omotransversarius dem M. sternocleidomastoideus (s. unten) zuzurechnen.

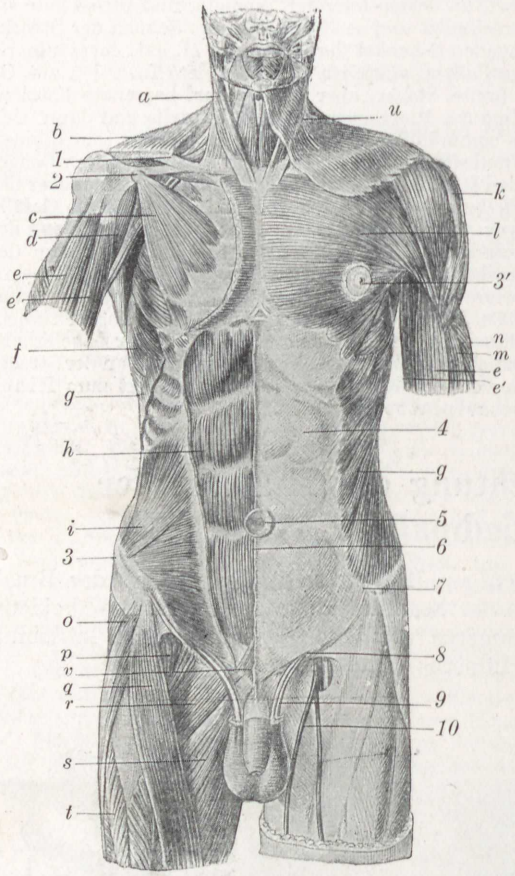

Abb. 369. Rumpfmuskeln des Menschen; von vorn (aus Duval-Gaupp, Anatomie für Künstler). Rechts sind der M. pectoralis superficialis und obliquus abdom. ext. entfernt.

a M. sternocleidomastoideus; b M. trapezius; c M. pectoralis minor (prof.); d M. coracobrachialis; e, e′ M. biceps (e langer, e′ kurzer Kopf); f M. serratus ventr.; g M. obliquus abdom. ext.; h M. rectus abdominis; i M. obliquus abdom. int.; k M. deltoideus; l M. pectoralis major (superficialis); m M. brachialis; n M. triceps br.; o M. tensor fasciae latae; p M. iliopsoas; q M. sartorius; r M. pectineus; s M. adductor longus; t M. rectus femoris; u Platysma myoides; v Pyramidenmuskel. 1 Clavicula; 2 Proc. coracoideus; 3 Crista iliaca; 3′ Brustwarze; 4 äußeres Blatt der Rektusscheide; 5 Nabel; 6 Linea alba; 7 Spina iliaca ant. sup.; 8 Austritt des Samenstranges aus dem Leistenkanal; 9 Samenstrang; 10 Hautvene.

Der **M. rhomboideus** (Abb. 370 l, 380 12, 382 a, a′, 419 f) entspringt bei dem Menschen und den Haustieren, vom vorigen bedeckt, am Nackenbandstrange vom 2. Hals- bis 6. (7.) Brustwirbel und endet an der medialen Fläche des Schulterblattknorpels und des Nacken- und Rückenwinkels der Scapula. Er kann in einen *M. rhomboid. cervicalis (minor N.)* und *thoracalis (major N.)* (Abb. 419 f) zerlegt werden. Mit ersterem vereinigt sich nahe der Scapula bei Schwein und Hund der bandartige, von der Linea nuchalis sup. entspringende *M. rhomboideus capitis.*

Der **M. serratus ventralis** (Abb. 369 f, 380 14, 14′, 382 t, t′, 394 u, 409 b u. 419 g) ist bei allen Haustieren ein gewaltiger Muskel, der an der Seite des Nackens und der ersten 7—10 Rippen liegt; er entspringt an der medialen Fläche des Schulterblattes nahe dessen Basis und endet, indem seine Fasern stark divergieren, mit mehr oder weniger deutlichen Zacken als *M. serratus cervicis* an den Querfortsätzen des 3. (2.) bis 7. (Pferd, Hund, Rind) oder des 1. bis 7. (Schwein) Halswirbels und als *M. serratus thoracis* (Abb. 419 g) an den ersten 7 bis 9 (10) Rippen. Beim Menschen endet der Muskel als *M. serratus anterior* nur an der 1. bis 9. Rippe; der bei den Tieren kranial von der Schulter gelegene M. serratus cervicis entspricht dem von den Procc. transversi der ersten vier Halswirbel entspringenden und am Nackenwinkel des Schulterblattes endenden *M. levator scapulae hom.* (Abb. 359 18, 370 b und 368).

Der **M. sternocleidomastoideus** entspringt beim Menschen (Abb. 359 15 u. 15′, 369a, 370 g u. 368) mit einer *Pars sternalis (M. sternomastoideus)* am Sternum und mit einer *Pars clavicularis (M. cleidomastoideus)* an der Clavicula. Beide Portionen steigen als platte Muskeln oberflächlich in der Mitte des Halses schräg zum Kopf empor und enden an der Linea nuchalis sup. des Occipitale und am Proc. mastoideus des Temporale.

Bei den Haustieren gestalten sich die Verhältnisse dieses Muskels viel komplizierter. Da den Haustieren die Clavicula fehlt, so setzt sich die klavikulare Portion des Muskels bis zum Humerus fort. Man findet aber als Homologon des Schlüsselbeins fast stets in dem

Muskel in der Höhe des Schultergelenkes einen quer zur Faserrichtung verlaufenden Sehnenstreifen (Schlüsselbeinstreifen) eingeschaltet, in dem sich bei den Fleischfressern ein kleines Knöchelchen, die rudimentäre *Clavicula*, befindet. Der von dem Schlüsselbeinstreifen bis zum Oberarme reichende Teil des Muskels entspricht der klavikularen Portion des M. deltoideus hom. (s. S. 227) und vielleicht auch der Pars clavicularis des M. pectoralis superficialis hom. Weiterhin werden die Verhältnisse des Muskels bei den Haustieren noch durch folgende Punkte kompliziert: 1. der M. sternomastoideus tritt beim Pferd und teilweise auch beim Rind an den Unterkiefer, wird also ein *M. sternomandibularis;* der M. sternomastoideus wird deshalb zweckentsprechend *M. sternocephalicus* genannt; 2. der M. cleidomastoideus endet nicht allein am Proc. mastoideus des Temporale und der Linea nuchalis sup., sondern bei manchen Tieren auch an den Querfortsätzen von Halswirbeln (als *M. cleidotransversarius*) oder an der dorsalen Medianlinie des Halses (als *M. cleidocervicalis*) oder nur am Os occipitale (als *M. cleidooccipitalis*) und kann sogar in einzelne Äste zerfallen. Man bezeichnet deshalb den dem M. cleidomastoideus hom. einschließlich des der klavikularen Portion des M. deltoideus hom. entsprechenden Muskels der Haustiere als *M. brachiocephalicus*. Bei den Haustieren verhält sich der M. sternocleidomastoideus wie folgt: A. Beim **Pferd** (Abb. 380) besteht a) der *M. brachiocephalicus* aus 1. dem *M. cleidomastoideus* (15′), der vom Schlüsselbeinstreifen oberflächlich und seitlich am Halse kopfwärts aufsteigt und an der Linea nuchal. sup. und der Pars mastoidea endet; 2. dem *M. cleidotransversarius* (15), der vom Schlüsselbeinstreifen an die Procc. transversi des 2. bis 4. Halswirbels geht; beide Portionen verschmelzen innig miteinander; 3. der *Pars clavicularis* (des M. deltoideus), die vom Schlüsselbeinstreifen bis zur Crista tuberculi majoris des Humerus reicht. Der Schlüsselbeinstreifen ist meist so undeutlich, daß die drei Portionen hier zusammenfließen. b) Der *M. sternocephalicus* (Abb. 380 17, 382 h, 384 d) entspringt am Sternum und endet sehnig an der Beule des Unterkiefers, ist also ein *M. sternomandibularis*. B. Beim **Rind** (Abb. 394) zerfällt a) der *M. brachiocephalicus*

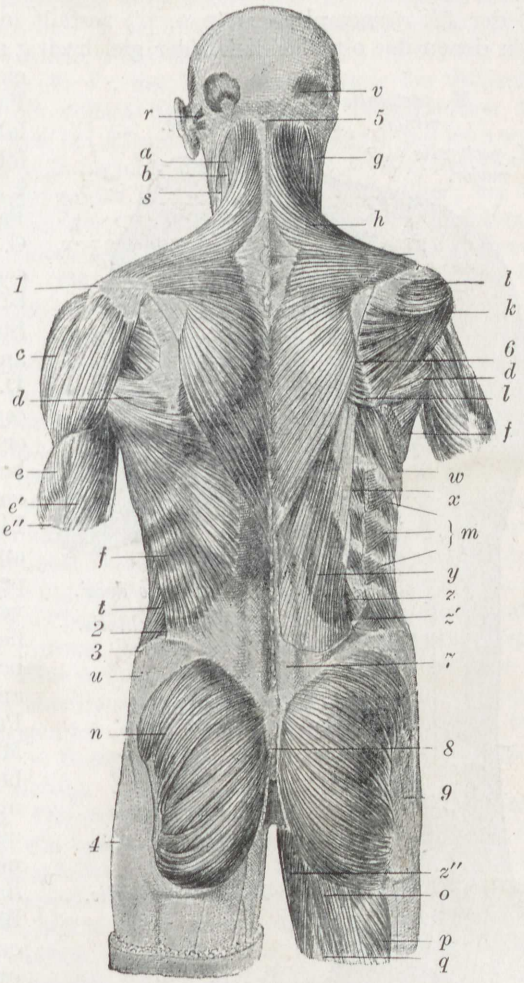

Abb. 370. Rumpfmuskeln des Menschen; Rückenseite (aus Duval-Gaupp).

a M. splenius; b M. levator scapulae; c M. deltoideus; d, d M. teres major; e e′, e″ M. triceps br. (e Caput laterale, e′ Caput longum, e″ Ansatzsehne); f, f M. latissimus dorsi; g M sternocleidomastoideus; h M. trapezius; i M. infraspinatus; k M. teres minor; l M. rhomboideus; m M. serratus post. inf. (dorsalis exspir.); n M. glutaeus maximus (superficialis); o M. semitendinosus; p M. biceps femoris; q M. semimembranosus; r M. auricularis post.; s M. scalenus; t M. obliquus abdom. ext.; u M. glutaeus medius (von der Fascia lata bedeckt); v M. occipitalis; w M. serratus anterior (ventralis); x M. intercostalis ext.; y M. iliocostalis und longissimus dorsi; z M. quadratus lumborum; z′ M. obliquus abdom. int; z″ M. adductor magnus. 1 Spina scapulae; 2 Lendendreieck (zwischen M. obliquus abdom. ext., M. latissimus dorsi und Crista iliaca); 3 Crista iliaca; 4 Fascia lata; 5 Protuberantia occipitalis ext.; 6 Rückenrand des Schulterblattes; 7 Fascia lumbodorsalis; 8 Steißbein; 9 Aponeurose des M. glutaeus maximus (superficialis).

in 1. den *M. cleidomastoideus* (o'), der gemeinsam mit 2 vom Schlüsselbeinstreifen (o'') entspringt und mit einer Sehne an der Pars mastoidea des Schläfenbeins (und am M. longus capitis) endet; 2. den *M. cleidooccipitalis* (o); er entspringt gemeinsam mit 1, ist zunächst mit ihm verschmolzen und inseriert sich an der Linea nuchalis sup. und zum kleinen Teil am Nackenbande; 3. die *Pars clavicularis* (des M. deltoideus) (o'''); sie verhält sich wie beim Pferde; b) der *M. sternocephalicus* (p u. p') zerfällt in zwei am Sternum entspringende Muskeln, von denen der oberflächliche (der gleichzeitig auch noch an der 1. Rippe beginnt) (p) mit einer Sehne am M. masseter und mit einer Faszie an der Mandibula und am M. depressor labii inf. endet *(M. sternomandibularis)* (er fehlt dem Schafe); der tiefe Kopf (p') geht kopfwärts in eine breite Sehne aus, die an der Pars mastoidea endet *(M. sternomastoideus)*. C. **Schwein** (Abb. 403). a) Der *M. brachiocephalicus* (i, i', i'', i''') ist wie beim Rinde; b) der *M. sternocephalicus* (k) entspringt vom Sternum und endet mit einer langen Sehne an der Pars mastoidea *(M. sternomastoideus)*. D. **Hund** (Abb. 408). a) Der *M. brachiocephalicus* zerfällt in 1. den *M. cleidocervicalis* (f); er entspringt an dem sehr deutlichen Schlüsselbeinstreifen, steigt oberflächlich am Hals empor und endet zum kleineren Teil an der Linea nuchalis sup. und zum größeren Teil an dem dorsalen Nackenrande bis zum M. trapezius; er ist mit dem M. sternocephalicus (e) verbunden; 2. den *M. cleidomastoideus*; dieser liegt tiefer (vom M. cleidocervicalis und b bedeckt und mit ihnen verbunden), entspringt am Schlüsselbeinstreifen und endet an der Pars mastoidea; 3. die *Pars clavicularis* (des M. deltoideus) (f') beginnt am Schlüsselbeinstreifen und endet an der Crista tuberculi majoris (bei der Katze an der Tuberositas ulnae); im Schlüsselbeinstreifen liegt die rudimentäre *Clavicula*; b) der *M. sternocephalicus* (e) steigt vom Manubrium sterni, oberflächlich am orolateralen Rande des M. cleidocervicalis gelegen und mit ihm verbunden und den M. cleidomastoideus bedeckend, zur Pars mastoidea auf *(M. sternomastoideus)*.

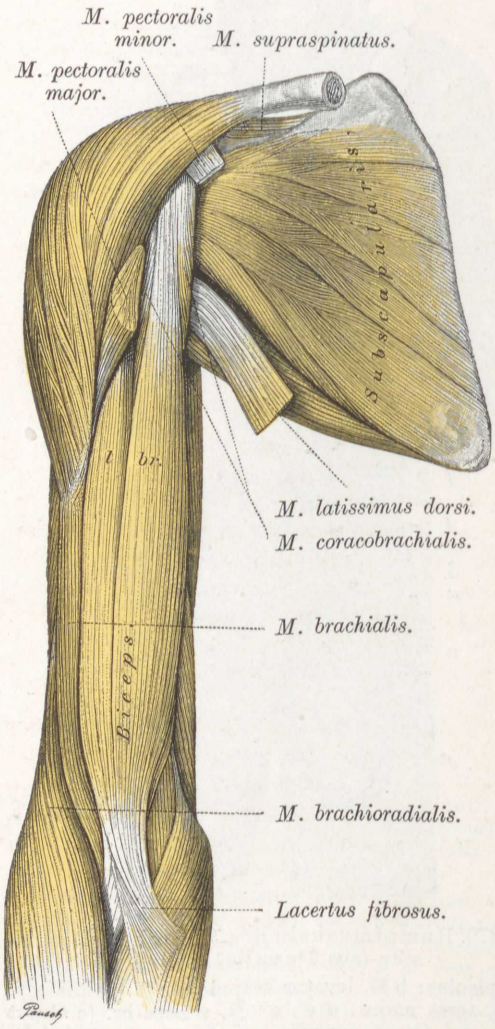

Abb. 371. Muskeln am Oberarme des Menschen (Gegenbaur).
l Caput longum, br. Caput breve des M. biceps.

Der **M. latissimus dorsi** (Abb. 370 f, f, 380 38, 387 c, 394 t, 398 k, 403 p, 408 s, 419 d) ist ein breiter Muskel von großer Ausdehnung, der dorsal und seitlich am Thorax liegt. Er entspringt mit einer breiten Sehnenplatte, die mit der Fascia lumbodorsalis verschmilzt, an den Dornfortsätzen der Lenden- und meisten Brustwirbel und am Darmbein, außerdem entspringt er bei Mensch und Hund fleischig an den letzten Rippen; er endet, indem seine Fasern konvergieren, an der Crista tuberculi minoris des Humerus.

Die **Brustmuskeln** bilden eine sehr starke Muskelmasse, die zwischen der ventralen Brustwand einerseits und Schulter und Oberarm andererseits liegt. Sie zerfallen in den **M. pectoralis superficialis** *(major N.)* und **profundus** *(minor N.)*; nur beim Menschen übertrifft der erstere den letzteren an Masse, während dies bei den Haustieren umgekehrt ist. Der **M. pectoralis superficialis** (Abb. 359 21, 21', 369 l, 380 18, 382 o, p, 383, 384 u. 398 g, g', 394 r, 407 a, a', a'') liegt direkt unter der Haut an der Brust. Er hat beim Menschen 3 Ursprungsteile. Der eine entspringt am sternalen Drittel der Clavicula, *Pars clavicularis*,

der 2. an der Ventralfläche des Sternum und den ersten 6—7 Rippenknorpeln, *Pars sternocostalis,* und der 3., meist ein schlankes Muskelbündel, geht vom äußeren Blatte der Rektusscheide aus, *Pars abdominalis*; die drei Portionen verlaufen konvergierend lateral und setzen sich durch eine mächtige, hufeisenförmig gebogene Sehne an der Crista tuberculi majoris an. Bei den Haustieren entspringt der M. pectoralis superficialis nur am Sternum im Bereiche des 1. bis 6. (Pferd, Rind, Schwein) bzw. 1. bis 3. (Hund) Rippenknorpels und am Manubrium sterni. Der letztere Teil des Muskels, *Pars descendens N. V.,* dürfte der *Pars clavicularis,* der übrige Teil, *Pars transversa N. V.,* der *Pars sternocostalis* des Menschen entsprechen; doch sind beide Abschnitte oft vollständig miteinander verschmolzen (besonders beim Hunde); der Muskel inseriert sich bei Pferd, Wiederkäuern und Schwein teils (Pars clavicularis) an der Crista tuberculi majoris des Humerus, teils (Pars sternocostalis) geht er am bzw. distal vom Ellbogengelenk in die Unterarmfaszie über; bei den Fleischfressern endet der ganze Muskel an der Crista tuberculi majoris des Humerus. Die Pars abdominalis hom. dürfte den Tieren ganz fehlen. Der **M. pectoralis profundus** (Abb. 369 c, 380 19, 20, 382 n, 383 h, 387 i u. k, 394 s, 403 o, u u. 408 t) wird beim Menschen vollständig, bei den Tieren nur zum Teil vom vorigen bedeckt. Beim Menschen geht er von der 3. bis 5. Rippensymphyse zum Proc. coracoideus. Bei Hund und Rind entspringt er vom 2. Rippenknorpel ab bis zum Schaufelknorpel am Sternum und an den wahren Rippenknorpeln und endet im wesentlichen am Tuberculum minus humeri, sendet aber beim Hunde noch eine Sehnenplatte zum Tuberculum majus humeri und beim Rind eine Sehnenzacke zum Proc. coracoideus und eine Muskelzacke zum M. supraspinatus. Bei Pferd und Schwein zerfällt der Muskel in eine *Pars humeralis (ascendens N. V.)* und eine *Pars praescapularis.* Die erstere entspringt vom 4. (Pferd) oder 3. (Schwein) Rippenknorpel ab an dem Sternum und den wahren Rippenknorpeln bis zur Cartilago xiphoidea und endet im wesentlichen am Tuberculum minus humeri (beim Pferd am medialen Rollhöcker). Die *Pars praescapularis* entspringt, bedeckt vom M. pectoralis superf., am Sternum im Bereiche des 1. bis 2. (Schwein) oder 1. bis 4. (Pferd) Rippenknorpels und an diesen selbst und wendet sich über das Schultergelenk hinweg an den kranialen Rand des M. supraspinatus, an dem sie aufsteigt und endet. Eine sichere Homologisierung der Teile der Brustmuskeln der Haustiere mit denen des Menschen ist noch nicht einwandfrei gelungen, obgleich mehrere Arbeiten der letzten Dezennien diese Frage eingehend behandeln (vgl. z. B. Lavocat [532], Lesbre [549 u. 550], v. Saar [784] und Zuckerkandl [1072]). — Wir halten die vorstehende Deutung für richtig.

b) **Muskeln an Schulter und Oberarm.** Die Scapula ist bis auf einen Teil des Randes der Spina scapulae von Muskeln umlagert, die beide Flächen der Scapula bedecken, ihre Ränder noch überragen und hier zusammenstoßen. Auch der Humerus ist ganz von Muskeln umlagert. α) Laterale Schultermuskeln: Der **M. deltoideus** (Abb. 368, 369 k, 370 c, 380 22, 22′, 385 d, d′, 394 2, 2′, 398 e, e′, 403 w, w′ u. 408 m, m′) liegt unter der Haut und dem Hautmuskel in dem Dreieck zwischen Spina scapulae und proximaler Hälfte des Humerus. Er zerfällt bei Tieren mit Acromion (Rind und Hund) in eine *Pars acromialis* mit dem Ursprung am Acromion und in eine *Pars scapularis* mit dem Ursprung an der Spina scapulae und dem beckenseitigen Rande des Schulterblattes; bei Tieren ohne Acromion (Pferd, Schwein) sind beide Teile mehr oder weniger zu einem Muskel verschmolzen. Beim Menschen entspringt der M. deltoideus als kräftiger, einheitlicher Muskel am akromialen Drittel der Spina scapulae, am Acromion und an der Clavicula. Die Klavikularportion verschmilzt bei den Tieren mit dem M. brachiocephalicus (s. S. 225). Stets endet der M. deltoideus an der Tuberositas deltoidea. Eine andere Auffassung vom M. deltoideus hat v. Saar [784]. Der **M. supraspinatus** (Abb. 385 a, 387 l, 410 a) liegt und entspringt in der Fossa supraspinata und überragt sie halswärts; er endet am freien Rande des Tuberculum majus humeri, bei den Haustieren auch noch mit einem kleineren Teil am Tuberculum minus, beim Pferd am lateralen und medialen Rollhöcker. Der die Fossa infraspinata ausfüllende und in ihr entspringende **M. infraspinatus** (Abb. 370 i, 385 b, b′, 410 b) endet mit starker Sehne lateral am Tuberculum majus humeri (beim Pferde fleischig am lateralen Muskelhöcker und mit einer starken Sehne am lateralen Rollhöcker). Der vom M. deltoideus bedeckte kleine **M. teres minor** (Abb. 370 k, 385 l, 386 a) spannt sich zwischen dem distalen Drittel des kaudalen Randes der Scapula und der Linea anconaea aus.

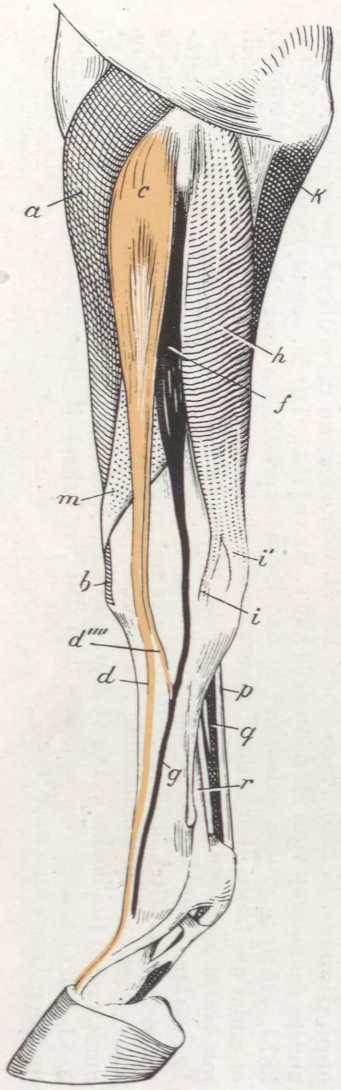

Abb. 372.

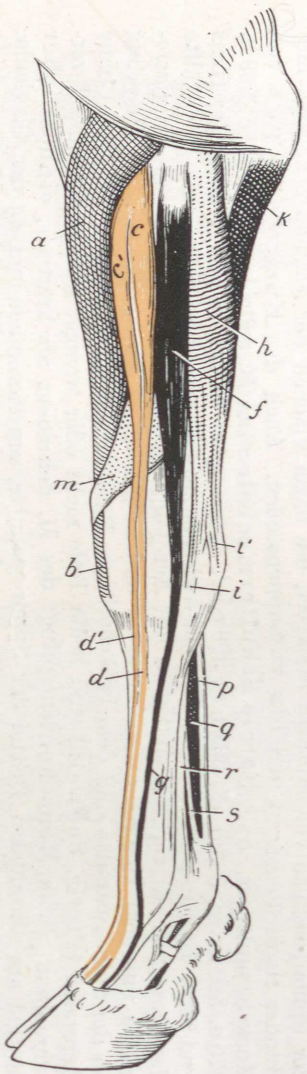

Abb. 373.

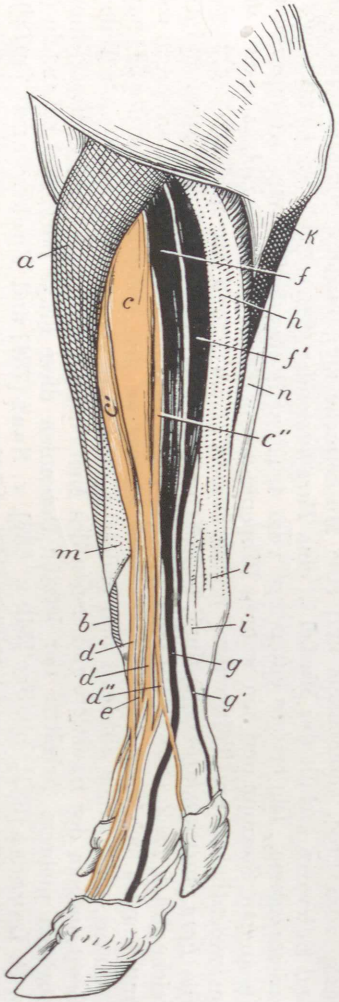

Abb. 374.

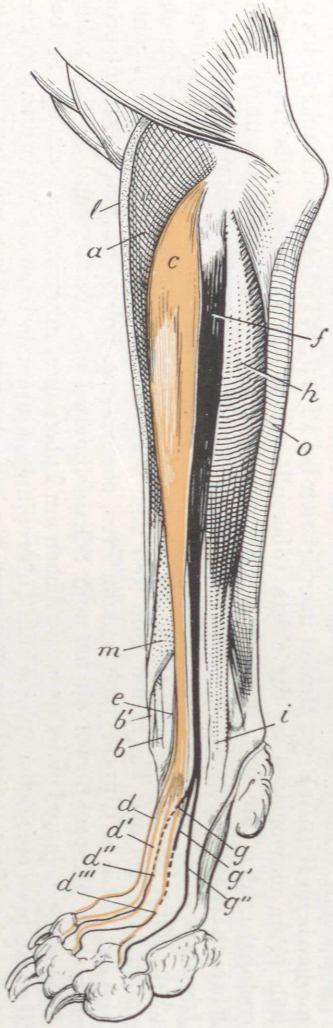

Abb. 375.

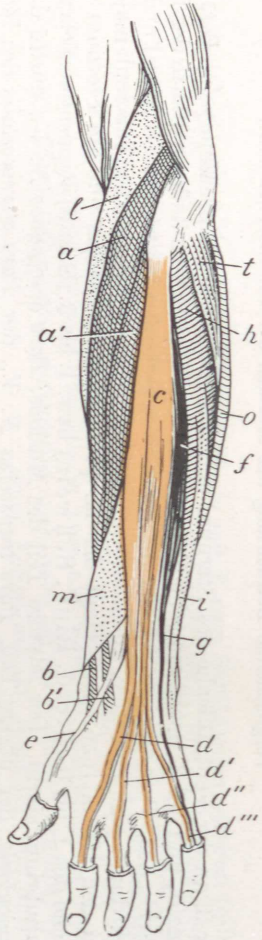

Abb. 376.

Abb. 372—376. Halbschematische vergleichende Übersicht der Muskeln an Unterarm und Fuß (von der dorsolateralen Seite gesehen) beim Pferd (Abb. 372), Rind (Abb. 373), Schwein (Abb. 374), Hund (Abb. 375) und Menschen (Abb. 376). Die einzelnen Muskeln sind in allen 5 Abbildungen in derselben Weise dargestellt.

a M. extensor carpi radialis (in Abb. 376 a M. extensor carpi radialis longus und a′ M. extensor carpi radialis brevis), b, b′ seine Sehne bzw. Sehnen; c, c′ c″ M. extensor digitalis communis (c′ in Abb. 373 M. extensor digiti III. proprius); d, d′, d″, d‴ Sehnen des M. extensor digitalis communis (d′ in Abb. 373 Sehne des M. extensor digiti III. proprius); d⁗ (in Abb. 372) Sehne des Philippsschen Muskels; e (in Abb. 374 und 375) M. extensor indicis proprius bzw. (in Abb. 376) M. extensor pollicis longus; f, f′ M. extensor digitalis lateralis (f in Abb. 373 u. 374 M. extensor digiti IV. proprius und in Abb. 376 M. extensor digiti V. proprius, f′ in Abb. 374 M. extensor digiti V. proprius); g, g′, g″ Sehne bzw. Sehnen des M. extensor digitalis lateralis (g in Abb. 373 u. 374 Sehne des M. extensor digiti IV. proprius, g′ in Abb. 374 Sehne des M. extensor digiti V. proprius); h M. extensor carpi ulnaris, i, i′ seine Sehne bzw. Sehnen; k (Abb. 372—374) Caput ulnare des M. flexor digitalis profundus; l (Abb. 375 u. 376) M. brachioradialis; m M. abductor pollicis longus (et extensor pollicis brevis in Abb. 376); n (Abb. 374) M. flexor digitalis profundus; o (Abb. 375 u. 376) M. flexor carpi ulnaris; p (Abb. 372 u. 373) oberflächliche Beugesehne; q (Abb. 372 u. 373) tiefe Beugesehne; r (Abb. 372 u. 373) M. interosseus medius; s (Abb. 373) Sehnenzug vom M. interosseus medius zur oberflächlichen Beugesehne; t (Abb. 376) M. anconaeus.

β) Mediale Schultermuskeln: Der **M. subscapularis** (Abb. 371, 387a 412a) füllt die Fossa subscapularis aus, in der er entspringt, und endet am Tuberculum minus, beim Pferd am medialen Muskelhöcker des Oberarmbeins. Kaudal von ihm liegt der lange, platte **M. teres major** (Abb. 370d, d, 387b, 412c), der vom Rückenwinkel der Scapula bis zur Oberarmbeinnarbe bzw. bis zur Crista tuberculi minoris reicht. An der medialen Seite des Schultergelenkes befindet sich noch der vom Proc. coracoideus der Scapula zur vorderen und medialen Seite des Humerus ziehende **M. coracobrachialis** (Abb. 369d, 371, 387g, 412e). An der Beugeseite des Schultergelenkes liegt auf der Gelenkkapsel beim Pferd und bisweilen beim Schweine noch ein dünner, blasser **M. capsularis** (Abb. 387d).

γ) Dem Humerus liegen direkt nur 2 Muskeln an, nämlich vorn der **M. biceps brachii** (Abb. 369e, e′, 371, 385e, 386c, 387h u. 412g), der beim Menschen mit je einem Kopfe sehnig am Proc. coracoideus und an der Schulterbeule, bei den Haustieren hingegen nur mit einer Sehne an letzterer entspringt und bis zur Tuberositas radii und ulnae reicht, weiterhin der **M. brachialis** (Abb. 369m, 371, 385h, 386b u. 387m, m′, 410f), der sich vom Collum humeri um die laterale Fläche des Humerus ebenfalls zur Tuberositas radii und ulnae windet.

δ) Beckenwärts von Scapula und Humerus liegt, den Raum zwischen beiden ausfüllend, vor allem der **M. triceps brachii** mit dem *Caput longum, laterale* und *mediale,* von denen das erstere (Abb. 370e′, 385f, 394 s′, 403x, 410e) an der Scapula (und zwar bei den Haustieren fast am ganzen kaudalen Rande, beim Menschen jedoch nur an der Tuberositas infraglenoidalis), das laterale (Abb. 370e, 385f′, 394 s, 403y, 410e′) an der lateralen und das mediale (Abb. 387f, 412k) an der medialen Fläche des Humerus entspringt; alle drei enden am Olecranon. Bei den Fleischfressern findet sich außerdem noch ein *Caput accessorium* (Abb. 412f), das, von den drei anderen Köpfen eingeschlossen, direkt auf der hinteren Seite des Humerus liegt und ebenfalls am Olecranon endet. Nach Kowarzik [487] findet es sich bei allen Haussäugern, deren Zehenzahl auf nicht weniger als 2 zurückgebildet wurde, jedoch unvollständig und mehr oder weniger mit dem Caput mediale verschmolzen. Zu diesen Muskeln gesellt sich noch ein *M. anconaeus* (Abb. 386d, 410e″), der zwischen den Epikondylen des Humerus und der lateralen Fläche des proximalen Ulnaendstückes liegt. Medial von den genannten Muskeln liegt bei den Haustieren ein dem Menschen fehlender, von uns **M. tensor fasciae antibrachii** (Abb 387e, e′, 412i) genannter Muskel, der entweder am kaudalen Rande der Scapula (Pferd, Schwein) oder vom M. latissimus dorsi (Hund) oder von beiden (Rind) oder vom M. latissimus und dem Bauchhautmuskel (Katze) entspringt und zum Teil am Olecranon endet, hauptsächlich aber in die Unterarmfaszie übergeht.

c) **Die am Unterarm gelegenen Muskeln** umlagern das Unterarmskelett nur an der vorderen, lateralen und hinteren Fläche, während die mediale Seite *(Planum cutaneum)* zum größten Teil frei und nur von der Haut bedeckt ist. An der vorderen und lateralen Seite des Unterarms findet man die Strecker des Vorderfußes, hinten liegen die Beuger; beide Gruppen gehen schon am Unterarm in ihre Sehnen aus. Mit Ausnahme des M. flexor carpi radialis sind die Muskeln sehnig durchsetzt. 1. **Streckergruppe**: Der

M. extensor carpi radialis *(M. radialis dorsalis)* (Abb. 372—376 a, a′, b, b′, 378, 388 d, d′, 395 a, 404 a, a′, 410 g u. 411 a) entspringt an der Crista epicondyli lat. bzw. am Streckknorren des Humerus, liegt vorn am Unterarm (Abb. 391) und endet, eventuell unter Zweiteilung seiner Sehne und seines Muskelbauches (Hund), am proximalen Ende von Mc 3 (beim Hund am Mc 2 und Mc 3, Abb. 375 b, b′); beim Menschen ist der Muskel in 2 Bäuche geschieden: *M extensor carpi radialis longus* und *brevis*, die am Mc 2 und Mc 3 enden (Abb. 376 a, a′, b, b′). Lateral und rückwärts von diesem Muskel liegen die **Streckmuskeln der Vorderzehen (Finger)**, der M. extensor digit. communis und der M. ext. digitalis lateralis. Der **M. extensor digitalis** *(digitorum N.)* **communis** (Abb. 372—376 c, c′, c″, d, d′, d″, d‴, d⁗, 378, 388 e, 395 b, c, 404 c, d, e, 410 h u. 411 b) entspringt am Epicondylus lateralis des Humerus, bei Pferd und Schwein außerdem am lateralen Seitenbande des Ellbogengelenkes und beim Pferd auch noch am lateralen Bandhöcker des Radius. Seine Sehne reicht stets bis zum 3. Zehen- (Finger-) Glied und ist stets für alle Vorderzehen mit Ausnahme der 1. bestimmt; sie spaltet sich infolgedessen beim Rind in 2, beim Schwein in 4 oder sogar noch mehr (s. S. 260 u. 261), beim Hund und Menschen in 4 Schenkel, während sie beim Pferd einheitlich bleibt. Bei Schwein und Hund zerfällt schon der Muskelkörper in einzelne Bäuche. Beim Pferde spaltet sich vom lateralen Teile des Muskels der kleine Philippssche Muskel (Abb. 372 d⁗) ab, der nach Martin [599] dem für die 4. und 5. Zehe bestimmten Anteile des M. ext. digitorum communis hom. entspricht (das Weitere s. S. 245). Bei den Wiederkäuern spaltet sich vom medialen Teile des Muskels ein starker, gesonderter Muskel (Abb. 373 c′) ab, der seine Sehne zur medialen (3.) Zehe sendet und dadurch zu einem *M. extensor digiti tertii proprius* (Abb. 395 b) wird.

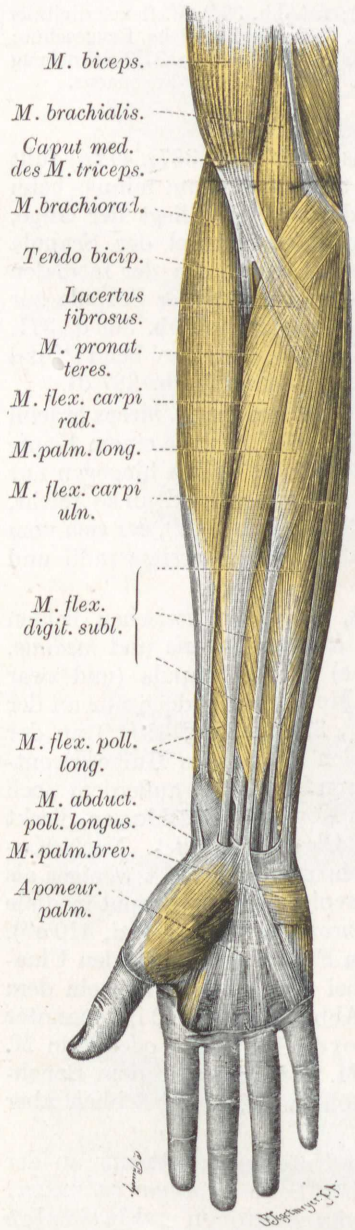

Abb. 377.
Oberflächliche Beugemuskeln des Unterarms des Menschen (Gegenbaur).

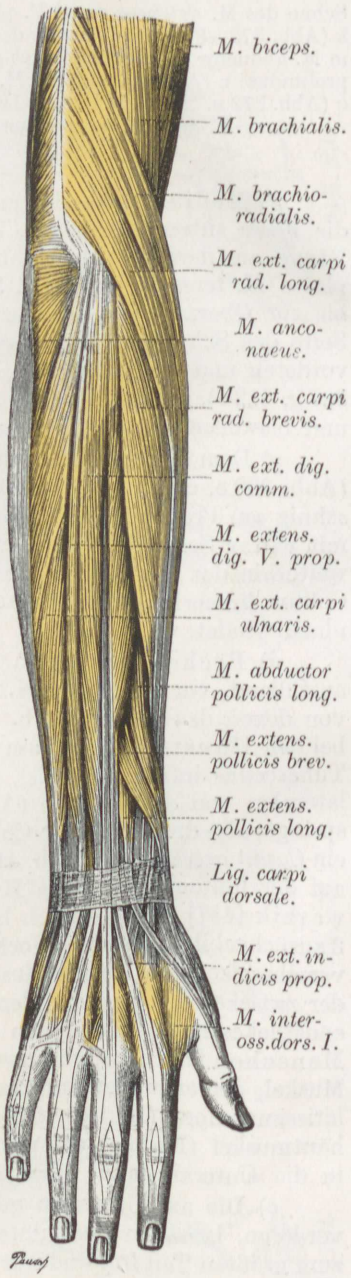

Abb. 378.
Oberflächliche Streckmuskeln des Unterarms des Menschen (Gegenbaur).

Bei Pferd, Wiederkäuern und Schwein ist mit dem M. ext. digit. comm. mehr oder weniger der kleine *M. ext. indicis proprius* verbunden (s. unten).

Der **M. extensor digitalis lateralis** (Abb. 372—376 f, f′, g, g′, g″, 388 h, h′, 395 d, 404 g, h, 410 i u. 411 c) liegt an der Ulnarseite des M. ext. digit. communis; er entspringt am lateralen Seitenbande des Ellbogengelenkes, am lateralen Bandhöcker und am lateralen Rande des Radius und geht noch am Unterarm in seine Sehne bzw. seine Sehnen aus. Er bildet bei Mensch, Pferd und Wiederkäuern einen einheitlichen Muskel. Seine Sehne inseriert sich beim Pferd am 1. Zehengliede, beim Menschen geht sie zum 5. Finger, so daß der Muskel zu einem *M. extensor digiti quinti proprius* wird (Abb. 378); bei den Wiederkäuern endet die Sehne am 2. Gliede der lateralen (4.) Vorderzehe; der Muskel ist also ein *M. extensor digiti quarti proprius*. Beim Hunde spaltet sich der Muskel nach seinem Ende hin in 2, bei der Katze in 3 Bäuche, aus denen 2 bzw. 3 Sehnen hervorgehen, von denen sich die mediale wieder spaltet, so daß 3 bzw. 4 Sehnen entstehen, die beim Hund (Abb. 375 g, g′, g″) zur 3., 4. und 5., bei der Katze zur 2. bis 5. Vorderzehe gehen bzw. sich mit den für diese Zehen bestimmten Sehnen des M. ext. digit. comm. vereinigen; der Muskel wird beim Hund mithin zu einem *M. ext. digiti III., IV. et V.*, bei der Katze zu einem *M. ext. digiti II., III., IV. et V.* Beim Schwein (Abb. 374 f, f′) ist er in 2 Muskeln, die *Mm. extensores digiti IV.* und *V.*, zerlegt, die ihre Sehnen (g, g′) zur lateralen Haupt- und Nebenzehe senden. Bei den Fleischfressern kommt noch ein kleiner, als *M. extensor digiti II. (indicis) et extensor pollicis longus* (S. 266) aufzufassender Muskel vor, der Sehnen zur 1. und 2. Zehe schickt (Abb. 374 e). Bei den übrigen Haustieren ist er als *M. extensor indicis (proprius N.)* ganz (Pferd, Wiederkäuer) oder teilweise (Schwein) mit dem M. ext. digit. comm. verschmolzen. Oft verschmelzen die Sehnen der Mm. extensores digitales proprii mit den entsprechenden Sehnenschenkeln des M. ext. digit. comm.

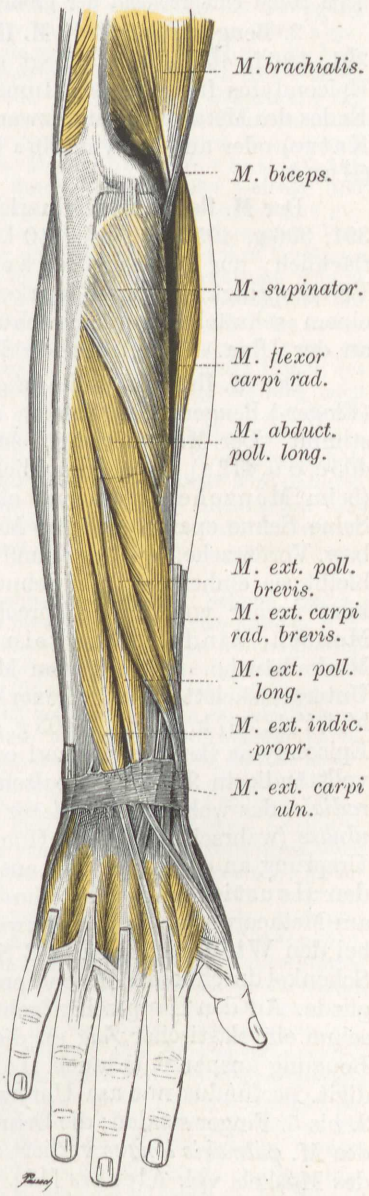

Abb. 379. Tiefe Schicht der Streckmuskeln des Unterarms des Menschen (Gegenbaur).

Der am Epicondylus extensorius humeri entspringende **M. extensor carpi ulnaris** *(M. ulnaris lateralis)* (Abb 372—376 h, i, i′, 378, 388 l, 395 e, 404 i, k u. 410 k) liegt bei den Haustieren oberflächlich am Übergange der lateralen zur volaren Unterarmseite (beim Menschen noch an der Dorsalseite); er ist jedoch nur bei Mensch und Hund, bei denen er am proximalen Ende von Mc 5 endet, ein Strecker des Karpalgelenkes; bei den übrigen Haustieren inseriert er sich zwar auch mit einem Schenkel am proximalen Ende von Mc 4 (Pferd) oder Mc 5 (Schwein, Rind), im wesentlichen aber am Os accessorium; er wird dadurch zu einem Beuger des Karpalgelenkes.

Der **M. abductor pollicis longus** *(et extensor pollicis brevis)* (Abb. 372—376 m, 377—379, 380 31, 388 k, 395 f, 404 b u. 410 m) ist bei den Haustieren (exkl. Fleischfresser) das einzige Rudiment der 8 Daumenmuskeln des Menschen; nur bei den Fleischfressern ist ein Teil dieser Muskeln erhalten (S. 268 u. 269). Der platte M. abduct. poll. long. der Haustiere liegt direkt vorn und lateral am Unterarmskelett und endet beim Hund am Mc 1 (Abb. 411 d), bei den übrigen Tieren am proximalen Ende von Mc 2 (Mc 3 beim Rinde).

Bei Mensch und Fleischfressern kommen noch die Rückwärtswender, **M. brachioradialis** und **M. supinator,** vor. Der erstere (Abb. 375 u. 376 l, 378) liegt als langer, beim Menschen stärkerer, bei Hund und Katze schmaler, dünner Muskel oberflächlich an der vorderen Seite des Unterarms am M. extensor carpi radialis und reicht vom distalen Humerusende bis nahe an das distale Ende des Radius. Der M. supinator (Abb. 379 u. 413 3), der auch beim Schweine sich findet, bedeckt direkt das proximale Speichenviertel und entspringt am Condylus extensorius des Humerus (Hund) oder an der Ulna (Mensch). Bei der Katze sind der M. supinator und M. pronator teres (s. unten) stärker ausgebildet als beim Hund entsprechend der größeren Bewegungsmöglichkeit des Radius gegen die Ulna (s. S. 147).

2. **Beugergruppe.** Der **M. flexor carpi radialis** *(M. radialis volaris)* (Abb. 377, 389 e, e′, 391, 396 f, 405 a, 412 p) liegt oberflächlich medial hinter dem Radius; er entspringt am Epicondylus flexorius des Humerus; seine Sehne endet an der volaren Seite des proximalen Endes des Metacarpus, und zwar entweder am proximalen Ende von Mc 2 (Mensch, Pferd, Katze) oder an dem von Mc 3 (Rind, Schwein) oder endlich an dem von Mc 2 und Mc 3 (Hund).

Der **M. flexor carpi ulnaris** *(M. ulnaris medialis)* (Abb. 375 u. 376 o, 377, 389 f, f′, f″, 391, 396 g, 405 b, b′, b″, 410 l, l′ u. 412 o) liegt hinten am Unterarm und ebenfalls oberflächlich; nur bei dem Schwein und den Fleischfressern liegt er mehr in der Tiefe. Er entspringt mit einem stärkeren *Caput humerale* am Beugeknorren des Humerus und mit einem schwächeren (dem Schweine meist fehlenden, beim Schaf sehnigen) *Caput ulnare* an der Ulna. Seine Sehne endet am Os accessorium.

Der **M. flexor digitalis** *(digitorum N.)* **sublimis** und **profundus** sind gemeinsame Zehen- (Finger-) Beuger; ihre Sehnen sind also, abgesehen vom Pferde, für mehrere Zehen bestimmt. Der **M. flexor digit. sublimis** (Abb. 377, 380 35, 391, 393 m, m′, m′, 397 h, i, i″, 405 c, d u. 412 q), der oberflächlichere von beiden, entspringt vom Epicondylus flexorius humeri (beim Menschen noch mit einem *Caput radiale* vom proximalen Teile des Radius). Seine Sehne spaltet sich bei Mensch und Hund in 4 Schenkel für den 2. bis 5. Finger bzw. Vorderzehe, bei Rind und Schwein in 2 für die 3. und 4. Vorderzehe, beim Pferde bleibt sie einheitlich. Die Sehnenschenkel inserieren sich am 2. Zehengliede, werden aber kurz vorher von den entsprechenden Sehnen des tiefen Zehenbeugers durchbohrt. Bei Mensch, Rind und Schwein zerfällt der Muskel in einzelne den Sehnen entsprechende Muskelbäuche. Bedeckt vom M. flexor digitalis sublimis liegt auf der volaren Fläche des Unterarmskelettes der **M. flexor digitalis profundus** (Abb. 372 bis 374 k, q, 391, 392 l, 393 g, h, h′, i, i′, k, 397 k, k′, k″, l, 405 g, g′, h, 412 r). Bei allen Haustieren besteht er aus dem am Epicondylus flexorius humeri entspringenden *Caput humerale,* das sich mehr oder weniger vollständig in 3 Bäuche spalten läßt, ferner aus einem vom Radius entspringenden *Caput radiale,* das wohl dem *M. flexor pollicis longus hom.* (Abb. 377) entspricht, und einem *Caput ulnare* (wahrscheinlich das Homologon des *M. palmaris longus hom.* [Abb. 377]) mit dem Ursprung an der Ulna. Die aus den 3 Muskeln hervorgehenden Sehnen vereinigen sich bei den Haustieren am distalen Unterarmende zu einer gemeinschaftlichen Sehne, die sich am Metacarpus spaltet, und zwar bei den Fleischfressern in 5, beim Schwein in 4 und bei den Wiederkäuern in 2 Schenkel, während sie beim Pferd einheitlich bleibt. Die Schenkel durchbohren die entsprechenden des M. flexor digit. sublimis und enden am 3. Zehengliede. An den Hauptzehen geht von den betreffenden Sehnenschenkeln der tiefen Beugesehne ein elastischer Zug an die Phalanx II, der die Kapsel des 3. Zehengelenkes bei der Beugung anspannt (s. auch Heidsieck [357]). Beim Menschen entspringt der M. flexor digit. profundus nur am Unterarm und teilt sich in 4 Äste, die 4 gesonderte Sehnen zum 2. bis 5. Finger senden; die Sehne des *M. flexor pollicis longus* endet am Daumen; die Sehne des *M. palmaris longus* verliert sich in der Hohlhandfaszie (Abb. 377). Betr. des Ursprunges des Muskels vgl. Alezais [17].

Zu den genannten Muskeln gesellen sich bei Mensch und Fleischfressern noch 2 Muskeln, der M. pronator teres und quadratus. Der **M. pronator teres** (Abb. 377, 412 n), der außerdem bei den Wiederkäuern (Abb. 396 e) und dem Schweine, nicht selten auch beim Pferde rudimentär vorkommt, liegt oberflächlich zwischen dem Epicondylus flexorius des Humerus und der proximalen Hälfte des medialen Randes des Radius; er bedeckt die A. brachialis. Der **M. pronator quadratus** (Abb. 413 2) bedeckt als platter, querfaseriger Muskel das Spatium interosseum antibrachii an der medialen Seite.

d) Volar am **Metacarpus** liegen noch kleine Muskeln, und zwar am tiefsten die **Mm. interossei,** die Bardeleben [36] als *Mm. flexores profundi* auffaßt (S. 251, 258, 262 u. 269). Zu ihnen kommen je nach der Beweglichkeit der Finger (Vorderzehen) in verschiedener Zahl und Ausbildung **An- und Abzieher und Beuger einzelner Finger** (Zehen), die beim Menschen und den Fleischfressern am besten entwickelt sind (Abb. 377, 379, 418) (S. 268 u. 269). Endlich legen zwischen den Sehnen der beiden Zehenbeuger noch kleine **Mm. lumbricales.**

Zum Teil abweichende Ansichten von der hier erwähnten Homologisierung der Muskeln an Unterarm und Hand vertritt Kajava [435].

Allgemeines über die Wirkungen der Gliedmaßenmuskeln. Die Gliedmaßenmuskeln spielen eine Hauptrolle bei allen Ortsbewegungen (der Lokomotion) der Tiere sowie beim Stehen, Sitzen, Niederlegen, Aufstehen usw. Sie wirken dabei unter Umständen (die Stammgliedmaßenmuskeln) auch auf den Rumpf. Bei allen Vorwärtsbewegungen der Tiere geht der Antrieb dazu in Form des Vortreibens des Schwerpunktes, also des Rumpfes, von den Beckengliedmaßen aus, indem sie sich strecken und gegen den Boden stemmen und damit ihre Schwungkraft entfalten. Die Gliedmaßen werden bei der Bewegung nach vorheriger Entlastung einzeln (seltener 2 Gliedmaßen zugleich) vom Boden abgehoben (oder abgestoßen), als Hangbein vorgeführt und darauf niedergesetzt, wobei sie sogleich als Stützbein die Last des Rumpfes wieder aufnehmen und ihn stützen. Das vor dem Abheben nötige Entlasten der Gliedmaßen geschieht durch Stemmen gegen den Boden unter Streckung aller Gelenke, also Verlängerung der Gliedmaße. Dadurch wird der Schwerpunkt nach vorn und nach der anderen Seite verlegt. Beim Stemmen ist die Gliedmaße schräg rückwärts gestellt bei stärkster elastischer Spannung der tiefen Beugesehne. Der äußerste Grad des Stemmens führt zum Abstoßen der Gliedmaße. Das Abheben der entlasteten Gliedmaße erfolgt unter geringem Heben des Gliedmaßengürtels durch Beugung aller Gelenke und damit Erheben aller Knochen der Gliedmaße und deren Verkürzung. Das Vorschwingen des gebeugten und verkürzten Hangbeins neben dem Stützbeine der anderen Seite veranlassen die Vorführer der Gliedmaße. Dabei erfolgt die allmähliche Wiederstreckung der Gliedmaße und ihre Verlängerung, so daß sie den Boden wieder erreicht. Mit dem Niedersetzen der Gliedmaße erhält der Rumpf an dieser, dem Stützbein, einen neuen Stützpunkt, auf dem er vorwärts gleitet. Der während des Schwingens erhobene Rumpf sinkt dabei ab bei gleichzeitiger Überstreckung (Dorsalflexion) des ersten Zehengelenkes der Gliedmaße. Die Gliedmaße steht beim Niedersetzen zunächst schräg nach vorn, sie übernimmt dann die Körperlast wieder und gelangt unter weiterer Streckung zunächst, unter Heben des Rumpfes, in die senkrechte und infolge des Vorschwingens des Rumpfes in die schräge Stellung nach hinten. Nun geht das Stützen unter äußerster Streckung der Gelenke und stärkster Spannung der tiefen Beugesehne (s. oben) in das Stemmen über, wobei der kontrahierte tiefe Zehenbeuger die Hufsohle an den Boden anklammert oder in diesen eindrückt. Beim Rückwärtsgehen erfolgt der Bewegungsimpuls durch Streckung der dazu allerdings wenig geeigneten Schultergliedmaße. Der Schwerpunkt wird dadurch nach hinten verlegt, wobei Stammuskeln helfend eingreifen. Bei der Bewegung der Gliedmaßen sind hierbei dieselben Stadien zu beobachten wie bei den Vorwärtsbewegungen: also Abheben (oder Abstoßen), Schwingen, Niedersetzen, Stützen und Stemmen. Das Hangbein schwingt aber nicht vor-, sondern rückwärts, wobei die Rückwärtsführer der Gliedmaßen tätig sind.

Beim Stehen fungieren die Gliedmaßen einfach als Stützen ohne Muskelarbeit; Sehnen, Bänder und Faszien müssen dauernd dafür sorgen, daß alle Gelenke in einer bestimmten Winkelstellung m. o. w. beharren und daß keine Zusammenknickung erfolgt. Wenn das Fixieren der Gelenke durch Muskelkontraktion erfolgt, dann tritt Ermüdung ein, so daß das Niederlegen oder Sitzen notwendig wird. Kann aber die Fixierung der Gelenke durch Anspannung von Sehnen und Bändern und durch Dehnung von sehnig durchsetzten Muskeln, wie bei den Einhufern, erfolgen, dann tritt keine Ermüdung ein, weil Sehnen und Bänder ungemein arm an Blutgefäßen sind, infolgedessen einen minimalen Stoffwechsel haben und dementsprechend sehr schwer ermüden. Ferner ist die Einrichtung einiger Gelenke so, daß sie passiv in einer gewissen Stabilität verharren (vgl. Ellbogen-, Knie- und Sprunggelenk). Für die Beurteilung der Verhältnisse des Stehens und aller Bewegungen ist von besonderer Bedeutung, daß bei den Haustieren der Rumpf mit der Schultergliedmaße nicht knöchern bzw. durch Gelenke, sondern muskulösehnig verbunden ist. Er ruht in einem aus Muskeln (dem M. serratus ventralis und pectoralis profundus) und sehnigen Gebilden (Faszien, Aponeurosen) bestehenden Gurt, der ihn trägt. Beim Tragen des Vorderteiles des Rumpfes wirkt auch die Bauchmuskulatur mit, speziell der M. obliquus abdominis internus. Besonders beachtenswert für die Beurteilung der Bewegung der Schultergliedmaße und des Rumpfes bei der Lokomotion ist die eigenartige Rumpfschulterverbindung. Der Hauptträger der Gliedmaßen, der M. serratus ventralis, heftet sich an der Innenfläche des schräg am Rumpfe liegenden Schulterblattes nahe dessen Basis an. Diese Anheftungsstelle und die Anheftung der von der Wirbelsäule zu beiden Flächen der Schulterblattbasis ziehenden sehnigen Platten (Blätter der Fascia lumbodorsalis, besonders des Lig. dorsoscapulare) bilden den fixen Punkt, um den die Bewegungen der Scapula als eines zweiarmigen Hebels stattfinden. Die Vorbewegung der Basis des Schulterblattes bedingt eine Rückwärtsbewegung seines Gelenkendes, also auch der Gliedmaße, und umgekehrt. Die muskulöse Rumpfschulterverbindung gestattet auch ein Seitwärtsführen des Vorderbeins. Die andern bei der Lokomotion tätigen Gelenke der Schultergliedmaße lassen keine Seitwärtsbewegung zu, auch das Schultergelenk nicht, obwohl es ein Kugelgelenk ist, weil Muskelsehnen als hemmende Seitenbänder wie bei einem Wechselgelenke wirken.

Die Verbindung des Rumpfes mit der Beckengliedmaße ist (im Gegensatz zur Schultergliedmaße) eine direkte, knöcherne; der Beckengürtel und damit die Gliedmaße ist direkt an der Wirbelsäule (am Kreuzbein) aufgehängt oder umgekehrt die Wirbelsäule (das Kreuzbein) am Beckengürtel; das Kreuzbein ist gelenkig mit der Lendenwirbelsäule und damit mit der ganzen Rückenwirbelsäule verbunden; wenn die Verbindung auch nur wenig beweglich ist, so findet doch die Bewegung des Beckens bzw. der Hinterhand am übrigen Tierkörper oder umgekehrt (Steigen, Ausschlagen u. dgl.) hauptsächlich im Kreuz-Lendenwirbelgelenke statt, so daß dieses wichtiger ist als die Verbindung des Kreuzbeins mit dem Becken; die Bewegung der freien Gliedmaße erfolgt im Hüftgelenke (s. S. 311). Die Wirkungen der einzelnen Muskeln werden bei den die Muskeln des Pferdes behandelnden Kapiteln beschrieben.

II. Stamm-Gliedmaßenmuskeln des Pferdes. (S. auch S. 223.)

M. sternocleidomastoideus.

U. 1. *M. brachiocephalicus*: Crista humeri, 2. *M. sternocephalicus*: Manubrium sterni.

A. 1. *M. brachiocephalicus*: Linea nuchalis sup., Pars mastoidea des Schläfenbeins, Querfortsätze des 2. bis 4. Halswirbels. 2. *M. sternocephalicus*: Beule des Unterkiefers.



Abb. 380.

Abb. 380. Muskeln am Kopf und am Vorderteile des Pferdes.

Abb. 381. Muskeln am Hinterteile des Pferdes.

Abb. 380 ergibt zusammen mit Abb. 381 die Muskulatur eines ganzen Pferdes in Seitenansicht.

1 M. levator labii sup. proprius, 1′ gemeinsame Endsehne der beiderseitigen Mm. levatores labii sup. proprii; 2 M. levator nasolabialis; 3 M. caninus; 4 M. buccinator bzw. M. buccalis; 5 M. zygomaticus; 6 M. depressor labii inf.; 7 Ductus parotideus; 8 M. masseter; 9 M. auricularis ventralis; 10 Parotis; 11, 11′ M. trapezius; 12 M. rhomboideus cervicalis; 13 M. splenius; 14, 14′ M. serratus ventralis; 15, 15′ M. brachiocephalicus (15 M. cleidotransvers., 15′ M. cleidomastoideus); 16 Halshautmuskel; 17 M. sternomandibularis; 18 Pars clavicularis des M. pectoralis superficialis; 19 Pars humeralis des M. pectoralis prof.; 20 Pars praescapularis des M. pectoralis prof.; 21 M. supraspinatus; 22, 22′ M. deltoideus; 23 Caput longum und 24 Caput laterale des M. triceps br.; 25 M. brachialis; 26 M. extensor carpi radialis; 27 M. extensor digitalis communis; 28 Sehne des Philippsschen Muskels; 29 M. extensor digitalis lateralis; 30 M. extensor carpi ulnaris; 31 M. abductor pollicis long.; 32 M. interosseus medius, 33 sein zur gemeinschaftlichen Strecksehne gehender Schenkel; 34, 34 M. flex. digit. prof. und seine Sehne; 35 oberflächliche Beugesehne; 36 M. flexor carpi radialis; 37 M. flexor carpi ulnaris; 38 M. latissimus dorsi;

M. trapezius. **U.** Halsteil und Widerristteil des Nackenstranges, Fascia lumbodorsalis. **A.** Spina scapulae.

M. rhomboideus. **U.** Halsteil des Nackenstranges und freie Enden der Procc. spinosi des 3. bis 8. Brustwirbels. **A.** Medial am Schulterblattknorpel.

M. latissimus dorsi. **U.** Freie Enden der Procc. spinosi aller Brust- und Lendenwirbel mit Ausnahme der ersten 2—3 Brustwirbel, Fascia lumbodorsalis. **A.** Oberarmbeinnarbe.

M. pectoralis superficialis. **U.** 1. *Pars clavicularis*: Manubrium sterni. 2. *Pars sternocostalis*: Ventraler Rand des Sternum vom 1. bis zum 6. Rippenknorpel. **A.** 1. *Pars clavicularis*: Crista humeri. 2. *Pars sternocostalis*: Unterarmfaszie.

M. pectoralis profundus. **U.** 1. *Pars humeralis*: Bauchdecken, Schaufelknorpel, Sternum, wahre Rippenknorpel mit Ausnahme der ersten vier. 2. *Pars praescapularis*: 4 erste Rippenknorpel und der entsprechende Teil der Seitenfläche des Brustbeins. **A.** 1. *Pars humeralis*: Hauptsächlich medialer Rollhöcker des Humerus. 2. *Pars praescapularis*: Halsseitiger Rand des M. supraspinatus.

M. serratus ventralis. **U.** Querfortsätze der 4 letzten Halswirbel, laterale Fläche der ersten 8 bis 9 Rippen. **A.** Facies serrata des Schulterblattes.

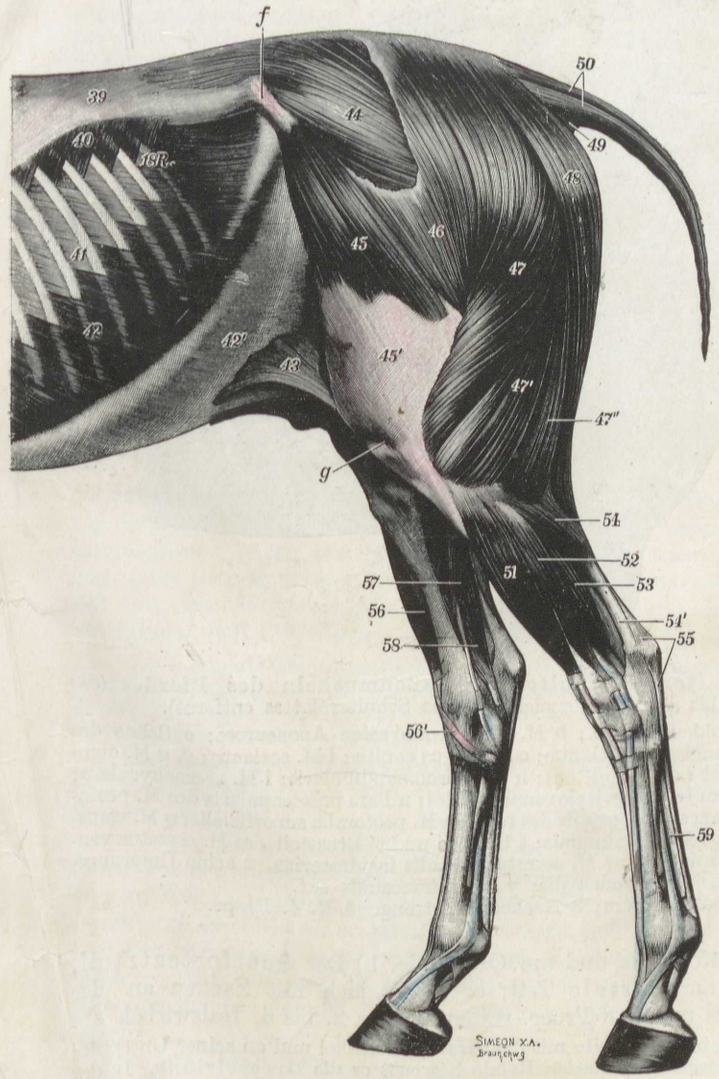

Abb. 381.

Der **M. sternocleidomastoideus** (s. S. 224) zerfällt in den Kopf-Hals-Armmuskel, *M. brachiocephalicus,* und den Brustkiefermuskel, *M. sternocephalicus.* Der **M. brachiocephalicus** (Abb. 380 15, 15′, 384 c, c) liegt als breiter, platter Muskel seitlich am Halse, reicht vom Oberarme bis zum Kopf und wird vom Halshautmuskel bedeckt. Er beginnt zwischen M. biceps und brachialis an der Crista humeri unterhalb der Tuberositas deltoidea (Abb. 473) und verläuft zum

39 Fascia lumbodorsalis; 40 M. serratus dorsalis exspiratorius; 41 M. intercostalis ext.; 42 M. obliquus abdom. ext., 42′ seine Aponeurose; 43 Ende des Bauchhautmuskels mit der Kniefalte; 44 M. glutaeus medius; 45 M. tensor fasciae latae; 45′ Fascia lata; 46 M. glutaeus superficialis; 47, 47′ u. 47″ M. biceps femoris; 48 M. semitendinosus; 49 M. coccygeus; 50 Heber des Schwanzes; 51 M. ext. digitalis pedis long.; 52 M. extensor digit. pedis lateralis; 53 M. flexor hallucis long. und M. tibialis post.; 54 M. gastrocnemius lateralis; 54′ Achillessehne; 55 oberflächliche Beugesehne; 56 M. tibialis anterior, 56′ seine mediale Endsehne; 57 M. flexor digitalis longus; 58 M. flexor hallucis longus und M. tibialis posterior; 59 tiefe Beugesehne. a Flügel des Atlas; b Spina scapulae; c Epicondylus lateralis humeri; d Olecranon; e Os accessorium; f lateraler Darmbeinwinkel; g Patella. **18 R.** 18. Rippe.

Buggelenke, das er vorn und lateral umfaßt; hier befindet sich in ihm der quer verlaufende, kaum wahrnehmbare, sehnige Schlüsselbeinstreifen; am Halse wird der Muskel dadurch, daß die ventralen Äste der Halsnerven durch ihn treten, unvollständig in 2 Portionen getrennt. a) Der Warzenteil, *M. cleidomastoideus* (Abb. 380 15′), ist der ventrale Teil; er wird am 1. bis 2. Halswirbel sehnig und endet mit einer breiten Sehne

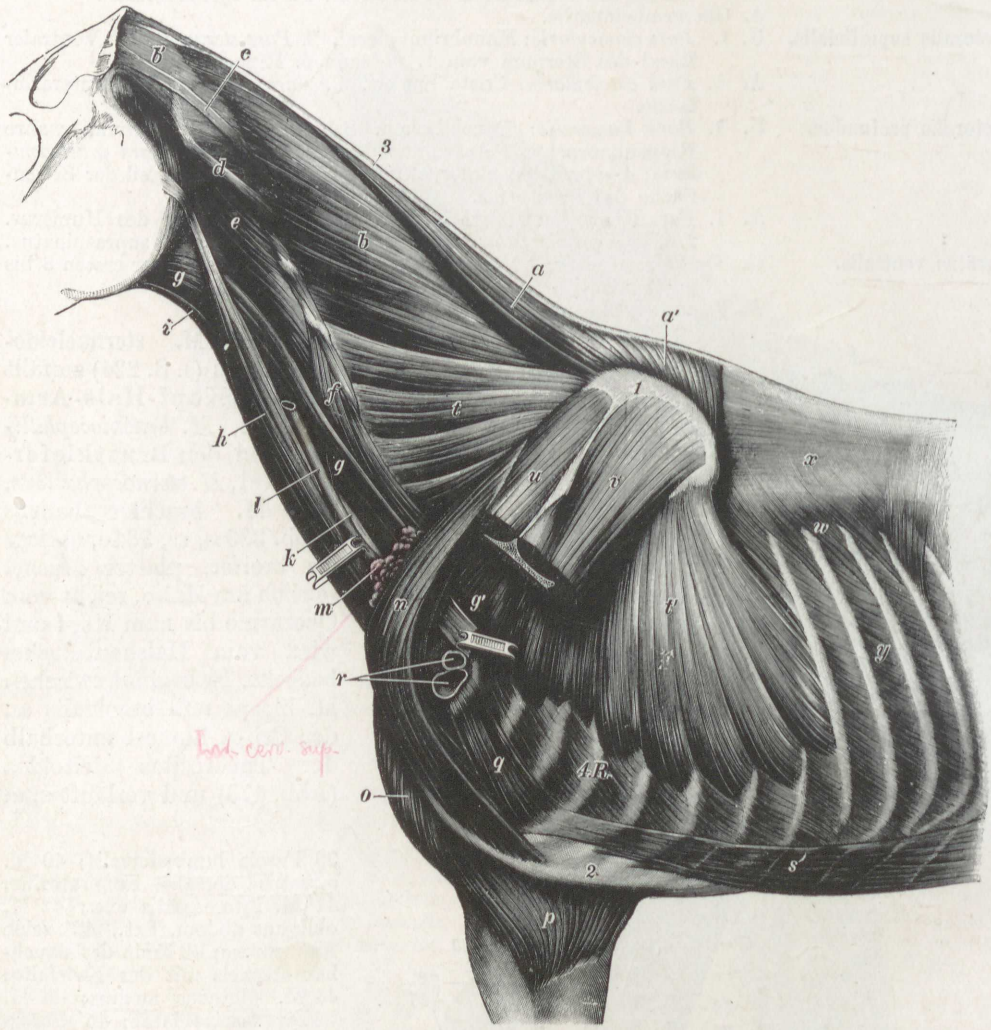

Abb. 382. Tiefere Schicht der Rumpf-Schultergliedmaßenmuskeln des Pferdes (die linke Schultergliedmaße ist bis auf den dorsalen Teil des Schulterblattes entfernt).

a M. rhomboideus cerv.; a′ M. rhomboideus thorac.; b M. splenius, b′ seine Aponeurose; c Sehne des M. longissimus capitis; d Sehne des M. longissimus atlantis; e M. longus capitis; f M. scalenus; g, g M. omohyoideus, g′ seine Ursprungsaponeurose (abgeschnitten); h M. sternomandibularis; i M. sternohyoideus; k A. carotis communis; l V. jugularis; m Lnn. cervicales superficiales; n Pars praescapularis des M. pectoralis prof.; o Pars clavicularis und p Pars sternocostalis des rechten M. pectoralis superficialis; q M. transversus costarum; r Achselgefäße; s′ M. rectus abdominis; t Halsteil und t′ Brustteil des M. serratus ventralis; u M. supraspinatus; v M. infraspinatus; w M. serratus dorsalis inspiratorius, x seine Ursprungsfaszie bzw. Fascia lumbodorsalis; y M. intercostalis ext.
1 Schulterblattknorpel; 2 Sternum; 3 Nackenbandstrang. **4. R.** 4. Rippe.

an der Pars mastoidea des Schläfenbeins und am Occipitale. b) Der Querfortsatzteil, *M. cleidotransversarius* (15), ist der dorsale Teil; er heftet sich mit Zacken an der Sehne des M. longissimus atlantis und den Procc. transversi des 2. bis 4. Halswirbels an.

Der Muskel verbindet sich an seiner Oberseite mit dem Halshautmuskel und an seiner Unterseite innig mit dem M. omohyoideus. Mit seinem ventralen Rande begrenzt er die Drosselrinne. In der Schultergelenksgegend hat er seine größte Breite; er bedeckt hier die in lockeres Bindegewebe eingebetteten

Lnn. cervicales superficiales (Abb. 382 m), den M. pectoralis profundus, den Endteil des M. supra- und infraspinatus und den M. biceps brachii und bildet mit der Pars clavicularis des M. pectoralis superf. die seitliche Brustfurche. Die Endsehne des M. cleidomastoideus verschmilzt mit der des M. splenius und M. longissimus capitis und verbindet sich durch eine von der Parotis bedeckte Aponeurose mit der Sehne des M. sternomandibularis.

Der **M. sternocephalicus** oder Brustkiefermuskel, *M. sternomandibularis* (Abb. 380 17, 382 h, 383 c, 384 d), ist ein langer, rundlicher Muskel, der ventral und seitlich an der Trachea liegt und mit dem M. brachiocephalicus die Drosselrinne begrenzt. Er entspringt, mit dem der anderen Seite verschmolzen, am Manubrium sterni; etwa in der Halsmitte trennen sich beide Muskeln; jeder reicht, sich etwas verjüngend, bis zur Parotis seiner Seite, wo er in eine rundliche Sehne übergeht, die, von der Parotis bedeckt, bald platt wird und am halsseitigen Rande des Unterkiefers über dessen Beule endet.

Der **M. trapezius,** Kappenmuskel (Abb. 380 11, 11′, 419 b), ist ein platter Muskel, der direkt unter der Haut der Nacken- und Widerristgegend liegt, am Nackenstrange vom 2. Hals- bis 10. (11.) Brustwirbel und an der Fascia lumbodorsalis entspringt und an der Spina scapulae endet; durch einen in der Verlängerung der Spina scapulae gelegenen Sehnenstreifen zerfällt er in einen Hals- und einen Brustteil.

a) Der Halsteil, *M. trapezius cervicalis* (Abb. 380 11), ist ein dreieckiger, dünner, blaßroter, oft sehnige Stellen enthaltender Muskel; seine Fasern sind kaudoventral gerichtet und enden sehnig an der Spina scapulae (Abb. 473). Durch die oberflächliche Halsfaszie (s. S. 222) ist er mit dem M. brachiocephalicus verbunden. b) Der ebenfalls dreieckige, aber bedeutend dickere Brustteil, *M. trapezius thoracalis* (Abb. 380 11′), liegt seitlich am Widerriste. Seine schräg kranioventral gerichteten Fasern gehen in eine breite Sehne über, die am dorsalen Drittel der Spina scapulae endet (Abb. 473) und mit der Schulterfaszie verschmilzt.

Der **M. rhomboideus,** Rautenmuskel, ist vom M. trapezius bedeckt. Er entspringt am Nackenstrange vom 2. Hals- bis 8. (9.) Brustwirbel und endet an der Unterseite des Schulterblattknorpels. Er zerfällt undeutlich in einen Hals- und einen Brustteil.

a) Der Halsteil, *M. rhomboideus cervicalis* (Abb. 380 12, 382 a, 419 f), liegt als ein grobfaseriger, plattrundlicher Muskel neben und ventral vom Nackenstrange in einer Rinne des M. splenius. Er beginnt spitz in der Gegend des 2. Halswirbels und wird dann breiter und dicker und endet kranial an der Unterfläche des Schulterblattknorpels, mit der Brustportion zusammenfließend (Abb. 474). b) Der platte, fast viereckige Brustteil, *M. rhomboideus thoracalis* (Abb. 382 a′ u. 419 f), liegt seitlich am Widerrist und endet an der kaudalen Hälfte der Unterfläche des Schulterblattknorpels (Abb. 474).

Der **M. latissimus dorsi,** Breiter Rückenmuskel (Abb. 380 38, 387 c u. 419 d), ist ein breiter, platter, dreieckiger Muskel, der kaudal von der Schulteroberarmmuskulatur am dorsalen Teile des Thorax liegt und von der Haut und dem Bauchhautmuskel bedeckt wird. Er entspringt mit einer breiten, dünnen Sehnenhaut, die mit der des M. cutaneus maximus und des M. serratus dorsalis und mit der Fascia lumbodorsalis verschmilzt, am Lig. supraspinale vom 3. (4.) Brust- bis zum letzten Lendenwirbel. Seine Fasern verlaufen konvergierend gegen das proximale Drittel des Humerus, wobei der Muskel dicker wird und unter den M. triceps brachii tritt. Er bildet eine relativ schwache, platte Sehne, die sich mit dem M. tensor fasciae antibrachii verbindet, mit dem Ende des M. teres major verschmilzt und mit diesem an der Oberarmbeinnarbe endet (Abb. 474).

Die ventrale Grenze des Muskels liegt in einer Linie, die die Mitte der kaudalen Grenze der Schulteroberarmmuskulatur mit dem medialen Darmbeinwinkel verbindet. Der kraniale Abschnitt des Muskels, dessen Fasern fast senkrecht verlaufen, bedeckt den Rückenwinkel der Scapula und einen Teil des Schulterblattknorpels.

Mm. pectorales, Brustmuskeln (S. 226): a) Der kleinere **M. pectoralis superficialis** liegt unter der Haut und geht vom Sternum seitlich und fußwärts an den distalen Teil des Humerus und den Anfang des Unterarms. Er zerfällt in 2 Teile: α) Die *Pars clavicularis* (Abb. 380 18, 382 o, 383 u. 384 g) liegt unter der Haut als kurzer, plattrundlicher Muskel neben dem der anderen Seite so an der Vorderbrust, daß beide durch die mittlere Brustfurche äußerlich geschieden sind und zur Seite der Brustbeinspitze gewölbt hervortreten. Sie entspringt seitlich am Manubrium sterni, geht lateral und fußwärts und endet teils in der Oberarmfaszie, teils an der Crista humeri unterhalb der Tuberositas deltoidea (Abb. 473), indem sie sich mit dem M. brachiocephalicus zwischen M. biceps und brachialis einsenkt. Zwischen ihr und dem M. brachiocephalicus findet sich oberflächlich die seitliche Brustfurche.

In der seitlichen Brustfurche liegen die V. cephalica humeri und die A. transversa scapulae, in der mittleren Brustfurche liegen keine anderen Teile.

β) Die *Pars sternocostalis* (Abb. 382 p, 383 u. 384 g′) stellt eine breite, hellrote Fleischplatte dar; sie entspringt ventral am Brustbein in der Ausdehnung vom 1. bis 6. Rippenknorpel und wendet sich, innig mit der klavikularen Portion verbunden, erst lateral, dann ventral über die mediale Seite des Ellbogengelenkes hinweg und geht im proximalen Viertel der medialen Unterarmfläche in die Unterarmfaszie über.

b) Der **M. pectoralis profundus,** Tiefer Brustmuskel, ist massiger als der oberflächliche und geht von der Unterbrust zum proximalen Ende des Humerus und mit einem Ast an die Schulter. Er zerfällt in 2 Teile: α) Die *Pars humeralis* (Abb. 380 19, 383 h u. 387 i) stellt einen starken, grobfaserigen Muskel dar; dieser beginnt am Schaufelknorpel und kaudal und seitlich von ihm an der gelben Bauchhaut, ferner seitlich am Brustbein und an den Knorpeln und dem ventralen Teile der 4. (5.) bis 9. Rippe und geht in leichtem Bogen kraniodorsal bis zum Schultergelenke, wobei er schmäler, aber dicker wird. Er inseriert sich hauptsächlich am medialen Rollhöcker des Humerus (Abb. 474) und an der Sehne des M. biceps.

Ein Teil seiner Fasern geht jedoch in eine Sehnenhaut aus, die mit der Sehne des M. coracobrachialis und dem M. supraspinatus verschmilzt, die Sehne des M. biceps überbrückt und am lateralen Rollhöcker endet, so daß der Muskel das Gelenk umfaßt.

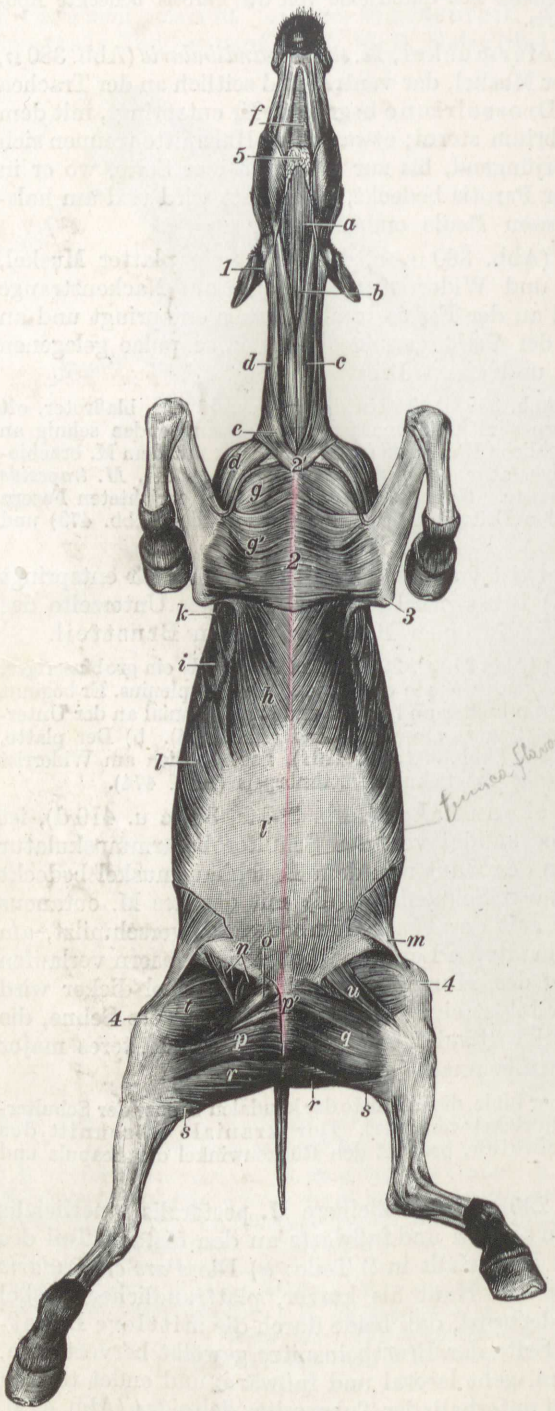

Abb. 383.

Abb. 383. Ventralansicht der Muskeln des Pferdes (nach Wegnahme der Haut und des Hautmuskels; an der medialen Seite des rechten Oberschenkels sind die oberflächlichen Muskeln entfernt).

a Ende des M. omohyoideus; b Ende des M. sternohyoideus; c M. sternocephalicus; d, d M. brachiocephalicus; e Halshautmuskel; f M. mylohyoideus; g Pars clavicularis und g′ Pars sternocostalis des M. pectoralis superficialis; h Pars humeralis des M. pectoralis prof.; i M. serratus ventr.; k Randabschnitt des M. latissimus dorsi; l M. obliquus abdom. ext., l′ seine Aponeurose bzw. gelbe Bauchhaut; m Kniefalte mit dem Ende des Bauchhautmuskels; n Ende des M. iliopsoas; o M. pectineus; p, p′ M. adductor; q M. gracilis; r, r M. semimembranosus; s, s M. semitendinosus; t M. vastus medialis; u M. sartorius. 1 Ala atlantis; 2 Sternum; 2′ Manubrium sterni; 3 Olecranon; 4 Patella; 5 Lnn. mandibulares.

β) Die *Pars praescapularis* (Abb. 380 20 u. 382 n) entspringt, vom M. pectoralis superficialis bedeckt, seitlich am Sternum vom 1. bis 4. Rippenknorpel und an diesen Knorpeln selbst. Von hier aus verläuft sie im Bogen kraniolateral und dorsal, geht am Schultergelenke,

das sie vorn und zum Teil noch medial bedeckt, vorbei, verläuft dann, sich immer mehr zuspitzend, am halsseitigen Rande des M. supraspinatus bis über dessen Mitte dorsal und befestigt sich an dessen sehnigem Perimysium.

Am Schultergelenke zweigt sich von ihr eine Sehnenhaut ab, die über das Gelenk und die Sehne des M. biceps hinweg zum lateralen Rollhöcker zieht.

M. serratus ventralis (Abb. 380 14, 14′, 382 t, t′, 419 g). Der sehr breite, fächerförmige Muskel liegt an der Seitenfläche des Nackens und seitlich an der kranialen Hälfte des Brustkorbes. Er entspringt an der Facies serrata der Scapula und zum Teil noch am Schulterblattknorpel (Abb. 419 g u. 474) und endet, indem seine Fasern stark divergieren, mit Zacken an den Querfortsätzen der letzten 4 (5) Halswirbel und am mittleren Drittel der ersten 8—9 Rippen.

Von den Zacken sind indes nur die an der 5. bis 9. Rippe deutlich; sie greifen in die kranialen Ursprungszacken des M. obliquus abdom. ext. ein (Abb. 380).

Man kann an ihm den an den 4 (5) letzten Halswirbeln endenden Teil als Halsteil, *M. serratus cervicis* (Abb. 382 t), und den an den Rippen sich inserierenden Teil als Brustteil, *M. serratus thoracis* (t′), unterscheiden, die aber nicht scharf voneinander geschieden sind.

Der Brustteil ist von einer starken, glänzenden Aponeurose, einer Fortsetzung der gelben Bauchhaut (s. S. 287), überzogen, die schulterwärts immer lockerer aufliegt und isoliert an das Schulterblatt tritt. Die Unterfläche des Muskels ist von einer elastischen Haut überkleidet, die mit der Fascia lumbodorsalis und den Ursprungssehnen des M. serratus dorsalis und M. splenius und teilweise auch mit dem M. semispinalis capitis verschmilzt und sich teils an den Procc. spinosi der Widerristwirbel befestigt, teils über die Procc. spinosi der ersten Brustwirbel kappenartig unter dem Nackenstrange hinweggeht, um sich mit der der anderen Seite zu verbinden.

Wirkungen (Abb. 469—472). **Einzelwirkungen.** Der *M. sternocephalicus* ist im wesentlichen Kopfbeuger; im übrigen s. S. 218. Der *M. brachiocephalicus* bringt bei festgestelltem Kopf und Hals die ganze Gliedmaße vor und streckt das Schultergelenk. Bei festgestellter Gliedmaße zieht er den Rumpf zurück und streckt Kopf und Hals oder zieht diese bei einseitiger Wirkung seitwärts. Der M. cleidomastoideus kann den Kopf strecken, der M. cleidotransversarius den Hals beugen. Der *M. trapezius* hebt die Schulter in die Höhe und unterstützt die Vorführer des Beines; die Halsportion spannt die Schulterbinde. Nach Todd [948] wird er auch zu einem Atmungsmuskel, da er als Feststeller der Schulter auf die von ihr entspringenden Respirationsmuskeln mit einwirkt. Die *Mm. rhomboidei* ziehen die Schulterblattbasis auf- und vorwärts und bringen dadurch das Bein, besonders bei gleichzeitiger Wirkung des M. latissimus dorsi, zurück; sie drücken im Verein mit dem M. trapezius den Schulterblattknorpel, den sie beiderseits umfassen, an den Rumpf. Der M. rhomboideus cerv. allein kann auch als Gehilfe der Vorwärtsführer der Schulter wirken. Bei festgestelltem Schulterblatt hebt er den Hals. Der *M. latissimus dorsi* zieht den Oberarm becken- und aufwärts und beugt das Schultergelenk; er preßt den Rückenwinkel des Schulterblattes an den Rumpf und wirkt als Nachzieher des Rumpfes auf das nach vorn gestellte Bein. Bei seiner Kontraktion beeinträchtigt er die Inspirationsbewegung der Rippen. Die Brustmuskeln sind Seitwärtsführer des Rumpfes; dabei ist der oberflächliche Träger des Schenkels und der tiefe Träger des Rumpfes. Die Pars clavicularis des oberflächlichen hilft auch beim Vor- und die

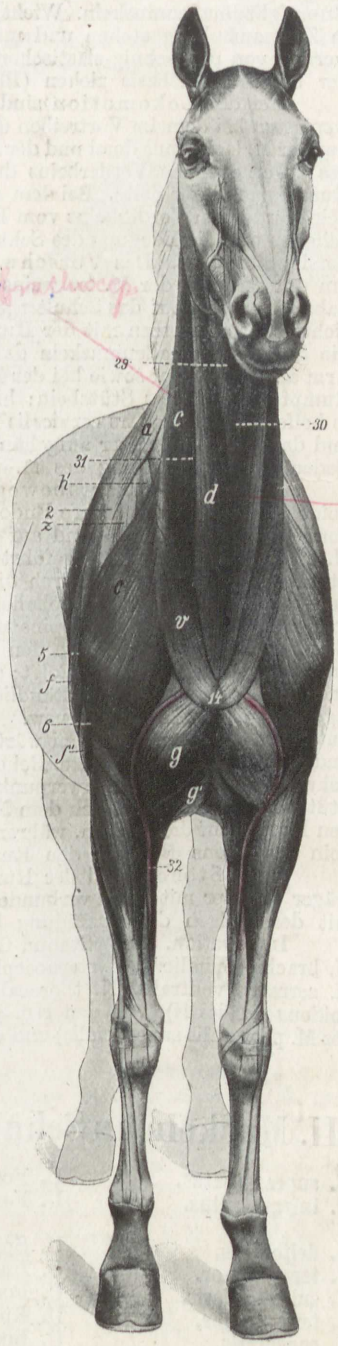

Abb. 384.

Abb. 384. Vorderansicht der Muskulatur eines Pferdes. 2 Spina scapulae; 5 lateraler Muskelhöcker des Humerus; 6 Tuberositas deltoidea; 14 Manubrium sterni; 29 M. omohyoideus; 30 Mm. sternohyoidei und -thyreoidei; 31 V. jugularis; 32 V. cephalica antibrachii.
a M. trapezius; c, c M. brachiocephalicus; d M. sternocephalicus; f Caput longum und f′ Caput laterale des M. triceps brachii; g Pars clavicularis und g′ Pars sternocostalis des M. pectoralis superfic.; h′ Pars praescapularis des M. pectoralis prof.; v Halshautmuskel; z M. supraspinatus.

Pars humeralis des tiefen beim Rückführen des Beines, die Pars sternocostalis beim Spannen der Unterarmfaszie. Der tiefe Brustmuskel streckt auch das Schultergelenk und ist bei vorwärtsgestelltem Bein Vorführer des Rumpfes. Der *M. serratus ventralis* befestigt das Schulterblatt an den Rumpf. Er bildet mit dem anderseitigen infolge des vielen dehnbaren und elastischen Materials, von dem er überzogen ist und in das er ausgeht, gleichsam einen den Brustkasten umgebenden elastischen Gurt, durch den der Thorax zwischen den Schultergliedmaßen aufgehängt ist und gehoben und gesenkt werden kann. Bei festgestelltem Schenkel streckt die Halsportion den Hals und biegt ihn bei einseitiger Wirkung seitlich ab; die Brustportion erweitert bei Atemnot und abduzierten Vordergliedmaßen den Brustkasten.

Gruppenwirkungen. Die Stammgliedmaßenmuskeln der Vorderbeine stellen in Ermangelung einer knöchernen Verbindung zwischen Scapula und Rumpfskelett die Verbindung zwischen Rumpf und Gliedmaßen her und sind Träger und Beweger sowohl des Rumpfes als der Gliedmaßen. Als Rumpfträger fungieren der M. serratus ventralis und pectoralis profundus und als Gliedmaßenträger alle anderen Rumpfgliedmaßenmuskeln. Wichtig für die Tragkraft der Rumpfträger ist, daß sie mit den Bauchmuskeln in Zusammenhang stehen und mit diesen gewissermaßen eine Einheit bilden. Die Gliedmaßenträger werden von den sehnig-elastischen Bandplatten unterstützt, die von der Wirbelsäule an beide Flächen der Schulterblattbasis ziehen (Blätter der Fascia lumbodorsalis, besonders das Lig. dorsoscapulare).

Bei der Lokomotion sind die Stammgliedmaßenmuskeln in allen Bewegungsphasen tätig, am wenigsten bei dem im Vortreiben des Rumpfes bestehenden Impulsgeben (S. 311); hierbei unterstützen nur der M. latissimus dorsi und der M. pectoralis prof. die Vorbewegung des Rumpfes. Bei der Entlastung des zu erhebenden Vorderbeins durch Stemmen desselben ziehen die anderseitigen Brustmuskeln den Rumpf nach ihrer Seite. Bei dem Abheben des im übrigen durch die Beugung aller Gelenke zum Hangbein werdenden Vorderbeins vom Boden wird das Schulterblatt durch den M. trapezius und rhomboideus gehoben und die Beugung des Schultergelenkes unter Erheben des Oberarmbeins durch den M. latissimus dorsi unterstützt. Das Vorschwingen des Hangbeins bewirkt vor allem der M. brachiocephalicus; ihn unterstützen der M. trapezius und die Pars clavicularis des M. pectoralis superficialis. Sie wirken dabei streckend auf das Schultergelenk und verlängernd auf die Gliedmaße, also vorbereitend für deren richtiges Niedersetzen mit der Hufsohlenfläche gegen den Boden. Beim Empfangen der Last helfen die Stammgliedmaßenmuskeln das niedergesetzte Bein feststellen durch Andrücken von Schulter und Arm an den Rumpf sowie bei der Feststellung des Schultergelenkes unter der Last. Dabei ziehen sie den Rumpf nach auf das Stützbein; hierbei wirken besonders der M. pectoralis prof. und M. latissimus dorsi; es helfen dabei die Pars cervicalis des M. rhomboideus und serratus ventr., indem sie die Basis scapulae und damit den an dieser aufgehängten Rumpf vorziehen. Beim Ziehen von Lasten ist von besonderer Bedeutung die Wirkung des M. pectoralis profundus.

Bei den Rückwärtsbewegungen wird das Hangbein durch die Pars cervicalis des M. rhomboideus (die auf das vordere Ende der Basis des einen zweiarmigen Hebel darstellenden Schulterblattes vorziehend, also rückführend auf das Bein wirkt), die Pars humeralis des M. pectoralis prof. und den M. latissimus dorsi zurückgeführt; der Rumpf (die Vorhand) wird beim Rückwärtsgehen auf das Stützbein zurückgezogen durch die Halsportion des M. serratus ventralis, trapezius und rhomboideus und durch den M. brachiocephalicus. Bei den Seitengängen wird die durch Gliedmaßenmuskeln (besonders M. supra- und infraspinatus, M. deltoideus und teres minor) bewirkte Auswärtsführung der einen Gliedmaße unterstützt durch den M. trapezius, während die Einwärtsführung der anderen Gliedmaße durch die Mm. pectorales erfolgt; die letzteren ziehen auch den Rumpf auf das niedergesetzte Stützbein nach und wirken selbstverständlich auch bei sonstigen Bewegungen des Rumpfes, z. B. beim Niederlegen, Aufstehen, Weben usw. Ihre Wirkung dürfte durch den M. rhomboideus und trapezius unterstützt werden. Die Seitwärtsbewegung der Gliedmaße erfolgt in der Rumpfschulterverbindung und nicht im Schultergelenke. Bei den Seitengängen ziehen die Rumpfgliedmaßenmuskeln der einen Seite behufs Verlegung des Schwerpunktes und Entlastung des zu erhebenden Beines den Rumpf auf das Stützbein ihrer Seite. Nach dem Niedersetzen des Hangbeins ziehen, wie erwähnt, dessen Brustmuskeln den Rumpf auf dieses Bein, während die gegenseitigen Brustmuskeln das entlastete, nunmehr zum Hangbein gewordene Bein an den Rumpf heranziehen.

Beim Stehen wird der Rumpf des Pferdes nur durch Spannung der erwähnten beiden Rumpfträger und der mit ihnen verbundenen sehnigen und elastischen Anteile getragen; eine Muskelkontraktion mit den Folgen der Ermüdung kommt dabei nicht in Frage.

Innervation. Die Stamm-Gliedmaßenmuskeln werden vom N. accessorius (M. trapezius, M. brachiocephalicus, M. sternocephalicus), von den Nn. pectorales (Brustmuskeln, M. latissimus dorsi, M. serratus ventralis [N. thoracalis longus]), von den Halsnerven (M. brachiocephalicus, M. rhomboideus cervicalis), von den Nn. thoracales (M. rhomboideus thoracalis und die Pars sternocostalis des M. pectoralis superficialis) und vom N. axillaris (Pars clavicularis des M. brachiocephalicus) versorgt.

III. Muskeln an Schulter und Oberarm des Pferdes. (S. auch S. 227.)

M. supraspinatus. U. Fossa supraspinata. A. Medialer und lateraler Rollhöcker des Humerus.

M. infraspinatus. U. Fossa infraspinata. A. Lateraler Muskelhöcker des Humerus und laterale Seite des lateralen Rollhöckers.

M. deltoideus. U. Spina und kaudaler Rand der Scapula. A. Tuberositas deltoidea.

M. teres minor. U. Kaudaler Rand des Schulterblattes. A. Linea anconaea.

M. subscapularis. U. Fossa subscapularis. A. Medialer Muskelhöcker des Humerus.

M. teres major. U. Rückenwinkel der Scapula. A. Oberarmbeinnarbe.

M. capsularis. U. Beckenseit. Rand der Schulterblattpfanne. A. Humerus.

M. coracobrachialis. U. Proc. coracoideus. A. Proximal und distal von der Oberarmbeinnarbe.

M. biceps brachii.	U. Tuberositas supraglenoidalis. A. Tuberositas radii.
M. brachialis.	U. Collum humeri. A. Tuberositas radii.
M. tensor fasciae antibr.	U. Beckenseitiger Rand der Scapula. A. Olecranon, Unterarmfaszie.
M. triceps brachii.	
a) **Caput longum.**	U. Beckenseitiger Rand der Scapula. A. Olecranon.
b) **Caput laterale.**	U. Laterale Fläche des Humerus (Linea anconaea). A. Olecranon.
c) **Caput mediale.**	U. Mediale Fläche des Humerus. A. Olecranon.
M. anconaeus.	U. Distal an der hinteren Fläche des Humerus. A. Olecranon.

1. Muskeln an der lateralen Seite der Schulter. M. deltoideus (Abb. 380 22, 22′ u. 385 d, d′). Er liegt oberflächlich in dem Winkel zwischen Spina scapulae und proximalem Drittel des Humerus als ein sehnig überzogener, fast dreieckiger, platter Muskel. Er entspringt mit einer starken, den M. infraspinatus überziehenden und mit ihm verschmelzenden Aponeurose (Abb. 380 22′ u. 385 d′) an der Spina scapulae und muskulös am beckenseitigen Rande der Scapula nahe dem Rückenwinkel (Abb. 473) und endet an der Tuberositas deltoidea (Abb. 473).

Er liegt größtenteils in einer Vertiefung des M. triceps br., mit dem er auch nahe dem Schulterblatte verbunden ist, und zerfällt in 2 undeutlich geschiedene Portionen, die zusammen der *Pars scapularis* des M. deltoideus der Fleischfresser und Wiederkäuer entsprechen.

M. supraspinatus (Abb. 380 21, 385 a, 387 l). Dieser starke, von einer glänzenden Aponeurose überzogene Muskel liegt in der Fossa supraspinata, überragt aber den halsseitigen Rand der Scapula erheblich und zum Teil auch die Spina scapulae. Er entspringt flach am Schulterblattknorpel, an der Spina, dem halsseitigen Rande der Scapula und in der Fossa supraspinata (Abb. 473), wird erheblich dicker und spaltet sich an der Tuberositas supraglenoidalis in zwei starke, peripher muskulöse, zentral sehnige Schenkel, welche die Ursprungssehne des M. biceps umfassen und am lateralen und medialen Rollhöcker des Humerus enden (Abb. 473 u. 474).

Beide Schenkel sind innig an die Gelenkkapsel befestigt und durch eine vom M. pectoralis profundus stammende, nicht selten Muskelfasern enthaltende dünne Sehnenplatte miteinander verbunden.

M. infraspinatus (Abb. 385 b). Der sehnig durchsetzte, von einer glänzenden Aponeurose überzogene Muskel füllt die Fossa infraspinata aus und entspringt am Schulterblattknorpel, an der Gräte und in der Fossa infraspinata (Abb. 473). Er endet mit 2 Ästen, von denen der schwächere tiefe Ast fleischig am lateralen Muskelhöcker des Humerus sich befestigt, während der viel stärkere oberflächliche Ast in eine 4—5 cm breite und 1 cm dicke, harte Sehne (Abb. 385 b′) ausgeht, die auf einem etwa walnußgroßen Schleimbeutel, *Bursa infraspinata*, liegt, über den lateralen Muskelhöcker des Humerus hinweggeht und dicht zehenwärts von ihm endet (Abb. 473). Sie wird durch ein fibröses Querband, das vom M. teres minor stammt (Mensa [613]), in der Lage erhalten.

Die Infraspinatus-Sehne wirkt am Schultergelenke wie das laterale Seitenband eines Wechselgelenkes.

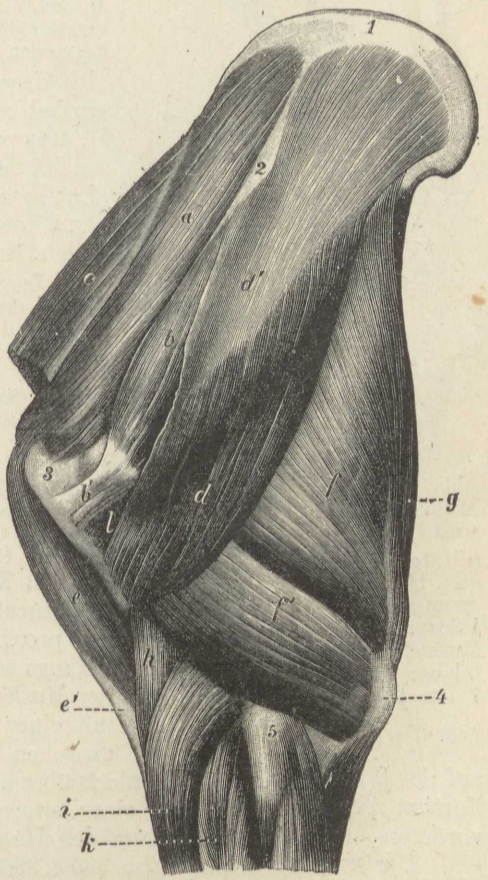

Abb. 385. Muskeln an der lateralen Seite von Schulter und Oberarm des Pferdes.

a M. supraspinatus; b M. infraspinatus, b′ seine Endsehne; c Pars praescapularis des M. pectoralis prof.; d M. deltoideus, d′ seine Ursprungsaponeurose; e M. biceps brachii; e′ die aus dem M. biceps brachii an den M. extensor carpi radialis (i) tretende Sehne; f Caput longum u. f′ Caput laterale des M. triceps brachii; g M. tensor fasciae antibrachii; h M. brachialis; i M. extensor carpi radialis; k M. ext. digitalis communis; l M. teres minor. 1 Schulterblattknorpel; 2 Tuberositas spinae; 3 lateraler Rollhöcker des Humerus; 4 Olecranon; 5 Epicondylus lateralis humeri.

Der **M. teres minor** (Abb. 385 l, 386 a) liegt an der Beugeseite des Schultergelenkes. Er entspringt mit Sehnenfasern von der distalen Hälfte des beckenseitigen Randes der Scapula, wird bald fleischig und endet an einer kleinen Beule der Linea anconaea (Abb. 473) schulterwärts von dem viel stärkeren M. deltoideus, von dem er größtenteils bedeckt wird.

Zwischen ihm und der Gelenkkapsel liegt nicht selten ein zirka walnußgroßer Schleimbeutel, der nach Franck [599] meist mit der Gelenkhöhle in Verbindung stehen soll.

2. Muskeln an der medialen Seite der Schulter. Der **M. subscapularis** (Abb. 387 a) liegt und entspringt in der Fossa subscapularis (Abb. 474), die er hals- und beckenwärts etwas überragt, so daß er an den M. supraspinatus und M. teres major stößt. Am Schultergelenke geht er in eine starke, platte Sehne aus, die am medialen Muskelhöcker des Humerus endet (Abb. 474); sie verschmilzt mit der Gelenkkapsel und wirkt wie das mediale Seitenband eines Wechselgelenkes.

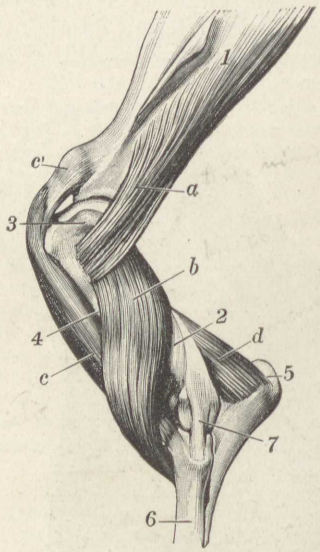

Abb. 386. Tiefste Lage der Muskeln am Schultergelenk und Oberarme des Pferdes. a M. teres minor; b M. brachialis; c M. biceps brachii, c' seine Ursprungssehne; d M. anconaeus. 1 Scapula; 2 Humerus; 3 lateraler Muskelhöcker; 4 Tuberositas deltoidea; 5 Olecranon; 6 Radius; 7 laterales Seitenband des Ellbogengelenkes.

Er ist ein sehnig durchsetzter und ausgesprochen gefiederter Muskel, der dorsal bis zur Facies serrata reicht, sich armwärts verschmälert und verdickt und von einer glänzenden Sehnenhaut überzogen ist.

Der **M. teres major** (Abb. 387 b) liegt als fleischiger Muskel beckenseitig vom M. subscapularis und medial am M. triceps brachii. Er entspringt am kaudalen Rand und am Rückenwinkel der Scapula (Abb. 473 u. 474) und am M. subscapularis und trennt sich erst im distalen Drittel von diesem, um eine Rinne für die Unterschultergefäße zu bilden. Er endet sehnig an der Oberarmbeinnarbe (Abb. 474).

Der Muskel verschmilzt gegen sein Ende hin mit der dem Endteil des Muskels lateral anliegenden Endaponeurose des M. latissimus dorsi, und zwar so, daß die Fasern des Muskels zum kleineren Teil an der Endaponeurose des M. latissimus dorsi sich anheften, zum größeren Teil aber in eine platte Sehne ausgehen, die mit der Endaponeurose des M. latissimus dorsi verschmilzt und sich mit ihr an der Oberarmbeinnarbe (Abb. 474) inseriert.

Der **M. capsularis** (Abb. 387 d) liegt, von Fett und Bindegewebe umgeben, auf der Gelenkkapsel an der Beugeseite des Schultergelenkes. Er ist ein kleiner, rundlicher oder platter, mitunter nur aus wenig Bündeln bestehender blasser Muskel, der dicht über der Gelenkpfanne des Schulterblattes (Abb. 474) entspringt und am Collum humeri endet.

3. Muskeln, die dem Humerus direkt anliegen. Der **M. coracobrachialis** (Abb. 387 g) liegt an der medialen Seite der proximalen Hälfte des Humerus und ist ein platter, anfangs schmaler, armwärts fächerförmig sich verbreiternder Muskel. Er entspringt am Proc. coracoideus (Abb. 474) mit einer langen Sehne, die in einer Sehnenscheide zwischen M. subscapularis und supraspinatus liegt; er geht auf der Sehne des M. subscapularis über das Schultergelenk und endet mit einer schwächeren Portion proximal und mit einer stärkeren distal von der Oberarmbeinnarbe an der vorderen und medialen Fläche des Humerus (Abb. 474).

Der **M. biceps brachii** (Abb. 385 e, 386 c, 387 h) liegt an der vorderen Fläche des Humerus als ein rundlicher, nach beiden Enden sich verschmälernder, straffer, glänzender Muskel, der von der S. 222 beschriebenen doppelten Faszienscheide umgeben ist. Er entspringt an der Schulterbeule (Abb. 473 u. 474) mit einer starken, oberflächlich mit Fleischfasern versehenen Sehne (Abb. 386 c') und geht am Ellbogengelenk, innig mit der Gelenkkapsel verbunden, wieder in eine starke Sehne aus, die größtenteils an der Tuberositas radii endet, zum kleineren Teil in Form eines längeren, schwächeren Schenkels unter das mediale Seitenband des Ellbogengelenkes tritt und sich am medialen Rande des proximalen Speichenendes inseriert (Abb. 473 u. 474).

Die Ursprungssehne des M. biceps brachii besteht aus Sehnengewebe und Faserknorpel (Drahn [201]). Am Schultergelenke wird sie sehr breit und ist an ihrer Unterfläche mit einer durch den mittleren Rollhöcker des Humerus bedingten Rinne versehen. Sie wird durch die beiden Endschenkel des M. supraspinatus und durch ein vom M. pectoralis prof. stammendes Sehnenblatt in der Lage erhalten und besitzt an ihrer Unterfläche ganz nahe der Schulterbeule einen kleinen, haselnußgroßen inkonstanten und am mittleren Rollhöcker einen größeren, konstanten **Schleimbeutel,** die *Bursa intertubercularis*. Diese schlägt

sich von den seitlichen Rollhöckern auf die Sehne über und überzieht einen Teil ihrer Oberseite, ihre Seitenränder und ihre Unterseite. Ein aus der Ursprungssehne hervorgehender starker Sehnenstrang durchzieht den Muskel und teilt ihn in zwei individuell verschieden deutliche Bäuche. Am Ellbogengelenke teilt sich der Sehnenstrang in den kurzen und sehr starken medialen Hauptschenkel, der am Radius endet (s. S. 242), und den längeren lateralen Schenkel *(Lacertus fibrosus N.)*, der am M. extensor carpi radialis zehenwärts verläuft und sich in dessen Sehne (Abb. 385 e', 393 b) verliert.

Der **M. brachialis** (Abb. 380 25, 386 b, 387 m, m', 393 d) stellt einen dunkelroten Muskelkörper dar, der im Sulcus spiralis des Humerus liegt. Er entspringt an der hinteren Fläche des Humerus und an dessen Collum (Abb. 473 u. 474), windet sich, vom M. triceps brachii bedeckt, auf die laterale und schließlich auf die vordere Fläche des Oberarmbeins, gelangt zwischen den M. biceps brachii und M. extensor carpi radialis, tritt über das Ellbogengelenk hinweg an den Radius und endet teils medial am Radius distal von der Insertion des M. biceps brachii (Abb. 474), teils mit einer Sehne, die unter das mediale Seitenband tritt und mit dem Querbande der Ulna und des Radius verschmilzt.

4. Muskeln, die kaudal von Humerus und Scapula liegen und den Raum zwischen beiden ausfüllen. M. tensor fasciae antibrachii (Abb. 385 g u. 387 e, e'). Er liegt medial am M. triceps brachii und entspringt am beckenseitigen Rande der Scapula mit einer breiten Aponeurose (Abb. 387 e'), die mit der des M. latissimus dorsi und des Bauchhautmuskels und mit dem M. triceps br. verbunden ist. Sie geht zunächst nur am hinteren Rande des M. triceps br. ungefähr in halber Höhe der Scapula in einen schmalen, platten Muskelkörper über, der am beckenseitigen Rand und zum Teil an der medialen Fläche des M. triceps br. liegt, und wird in ihrer ganzen Ausdehnung erst ungefähr in der Höhe der Oberarmmitte zu einem breiten, platten Muskel, der zum Teil am Olecranon (Abb. 474) endet, zum größeren Teil aber distal vom Ellbogengelenk in die Unterarmfaszie übergeht.

Der **M. triceps brachii**, der größte Muskel der Schultergliedmaße, füllt im wesentlichen den dreieckigen Raum zwischen Scapula, Humerus und Olecranon aus. Er wird aus 3 Köpfen zusammengesetzt:

1. Das **Caput longum** *(M. anconaeus longus)* (Abb. 380 23 u. 385 f) stellt einen mächtigen, dreieckigen Muskel dar, der am ganzen beckenseitigen Rande der Scapula (Abb. 473) entspringt und unter Konvergenz seiner Fasern zum Olecranon (Abb. 473 u. 474) geht.

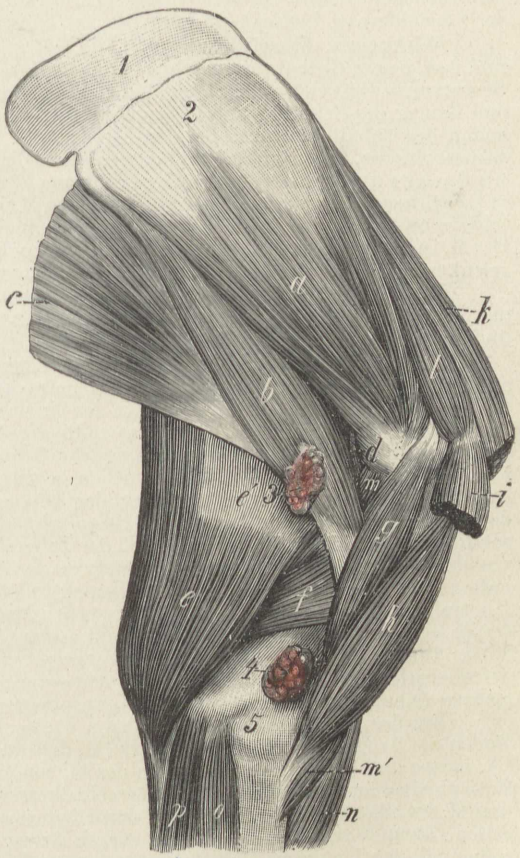

Abb. 387. Muskeln an der medialen Seite von Schulter und Oberarm des Pferdes. a M. subscapularis; b M. teres major; c M. latissimus dorsi; d M. capsularis; e M. tensor fasciae antibrachii, e' seine Ursprungsaponeurose; f Caput mediale des M. triceps brachii; g M. coracobrachialis; h M. biceps brachii; i Pars humeralis und k Pars praescapularis des M. pectoralis prof. (beide abgeschnitten); l M. supraspinatus; m Anfang und m' Ende des M. brachialis; n M. ext. carpi radialis; o M. flexor carpi radialis; p M. flexor carpi ulnaris. 1 Cartilago scapulae; 2 Facies serrata der Scapula; 3 Lnn. axillares; 4 Lnn. cubitales; 5 Epicondylus flexorius humeri.

An seiner lateralen Fläche zeigt der Muskel eine ziemlich tiefe Grube zur Aufnahme des M. deltoideus und teres minor und an der medialen Fläche eine seichtere Grube zur Aufnahme des M. teres major. Im Muskel entsteht allmählich ein Sehnenzug, aus dem eine starke Endsehne hervorgeht, die sich am freien Ende des Olecranon inseriert.

2. Das **Caput laterale** *(M. anconaeus lateralis)* (Abb. 380 24, 385 f') ist ein kräftiger, länglich-viereckiger Muskel, der lateral und beckenseitig vom Humerus in einer von den beiden anderen Köpfen gebildeten Grube liegt. Er entspringt mit einer dünnen Sehnenplatte an der Linea anconaea (Abb. 204 i u. 473), an der Tuberositas deltoidea und an dem hier

befestigten Faszienblatte. Seine Fasern verlaufen schräg nach dem Olecranon und enden teils an dessen lateraler Seite (Abb. 473), teils an der Endsehne des Caput longum.

3. Das viel schwächere **Caput mediale** *(M. anconaeus medialis)* (Abb. 387 f) stellt einen schlaffen, meist blassen Muskel dar, der medial zwischen dem Caput longum und der distalen Hälfte des Humerus liegt. Er entspringt in der Mitte der medialen Fläche des Humerus (Abb. 474), läuft schräg nach dem Olecranon, spitzt sich zu und endet sehnig an der medialen Fläche des Olecranon (Abb. 473 u. 474).

Der **M. anconaeus** *(parvus)* (Abb. 386 d) liegt zwischen den beiden Epikondylen des Humerus, bedeckt von den 3 Köpfen des M. triceps br., von dessen Caput laterale er nur schwer zu trennen ist. Er ist ein fleischiger Muskel, der an der distalen Hälfte der hinteren Humerusfläche entspringt, das Fettpolster der Gelenkkapsel bedeckt und lateral am Olecranon endet (Abb. 473 u. 474).

Wirkungen. Einzelwirkungen. (Abb. 465 u. 466.) Die um Scapula und Humerus liegenden Muskeln sind von großer Bedeutung sowohl für das Stehen und die Ortsbewegungen des Pferdes, als auch für die Bewegungen ohne Ortswechsel; sie sind Gehilfen der Rumpfgliedmaßenmuskeln und lassen sich in Strecker und Beuger des Schulter- und in Strecker und Beuger des Ellbogengelenkes einteilen. Über die Besonderheiten des Schultergelenkes bei den Tieren s. S. 146. Strecker des Schultergelenkes sind der M. supraspinatus, subscapularis und coracobrachialis. Letztere beide unterstützen jedoch nur den ersteren. Als Beuger des Schultergelenkes fungieren der M. deltoideus, teres minor und major, wenn sie gleichzeitig wirken, letzterer mit Unterstützung des M. latissimus dorsi. Einzeln wirkend bringen der M. deltoideus und teres minor den Oberarm zugleich auswärts. Die Wirkung des M. capsularis ist unerheblich. Der M. infraspinatus dreht das Oberarmbein nach außen; sonst wirkt er je nach der Stellung des Schultergelenkes mit den Streckern oder mit den Beugern.

Die Unterarmstrecker (M. triceps brachii, anconaeus und tensor fasciae antibrachii) strecken das Ellbogengelenk. Der M. tensor fasciae antibr. spannt zugleich die Fascia antibrachii. Der M. biceps und M. brachialis beugen das Ellbogengelenk.

Gruppenwirkungen. Die Muskeln an Schulter und Oberarm kommen sowohl beim Stehen, als auch bei der Bewegung der Gliedmaße in Betracht. Beim Stehen spielen die Hauptrolle der M. biceps und triceps. Der M. biceps wirkt infolge des ihn durchsetzenden starken Sehnenzuges, der an der Schulterbeule beginnt, sich an der Tuberositas radii ansetzt und bis zur Beule des Mc 3 fortsetzt, als unermüdbares Spannband, das das Einknicken des Schultergelenkes hindert, dies Gelenk stützt, ferner zur Feststellung des Karpalgelenkes wesentlich beiträgt und die Feststellung und Streckung des Schultergelenkes unterstützt. Der M. triceps fixiert das Ellbogengelenk beim Stehen und wird dabei unterstützt durch den M. biceps (durch den Ansatz des Bizepssehnenzuges an der Tuberositas radii) und die sehnig durchsetzten Beuger des Karpalgelenkes und der Zehengelenke einschließlich des M. extensor carpi ulnaris, die von den nach hinten vorragenden Epikondylen des Humerus entspringen und das distale Humerusende festhalten. Der M. triceps ermüdet deshalb nicht oder nur schwer, weil seine einfache Spannung genügt und Kontraktion überflüssig ist wegen seiner großen Masse, seines reichen Gehaltes an sehnig-elastischem Material, seiner günstigen Kraftrichtung und seiner günstigen Hebelverhältnisse. Er wird außerdem unterstützt durch die Einrichtung des Ellbogengelenkes als Schnappgelenk (s. S. 146). Bei der Fixierung des Schultergelenkes dürften auch der M. coracobrachialis und im übrigen nach Mensa [614] auch die wahren Schultergelenksmuskeln (M. supraspinatus, infraspinatus und subscapularis) mitwirken.

Bei der Lokomotion (sowie beim Steigen usw.) sind für das Abheben der Gliedmaße vom Boden die Beuger des Schultergelenkes (M. deltoideus, teres major und minor) und des Ellbogengelenkes (M. biceps und brachialis), außerdem der M. tensor fasciae antibrachii tätig. Beim Vorschwingen des Hangbeins unterstützen die Schultergelenksstrecker (M. supra- und infraspinatus und subscapularis) den M. brachiocephalicus, indem sie den Oberarm vorführen und dadurch auch das Niedersetzen vorbereiten. Beim Vorführen des Beines wirken ferner wesentlich mit der M. brachialis und der M. biceps, indem sie den Unterarm und damit das ganze Bein vorziehen. Beim Stützen und Stemmen durch das Stützbein treten die Strecker beider Gelenke, besonders die des Ellbogengelenkes (M. triceps und tensor fasciae antibrachii) in volle Tätigkeit. Diese bewirken die Feststellung des Schenkels unter der Last durch Streckung und Feststellung des Ellbogengelenkes (Günther [324]); von diesem Gelenk hängt auch die Feststellung und Winkelstellung des Schultergelenkes ab, das von dem Ellbogengelenk durch den Bizepssehnenzug abhängig ist, sowie auch die Feststellung des Fußgelenkes und der Zehengelenke, weil deren Hauptmuskeln vom Humerus beginnend über das Ellbogengelenk hinwegziehen, also von dessen Stellung in bezug auf ihre Spannung und Kontraktion abhängig sind. Auch der Bizepssehnenzug macht durch seine Insertion am Metacarpus das Fußgelenk abhängig vom Schulter- und Ellbogengelenk. Die Streckung des Ellbogengelenkes bedingt stärkste Spannung des Bizepssehnenzuges, der durch Druck von vorn die Streckung des Schultergelenkes (nebenbei auch des Karpalgelenkes) bedingt, die durch die Wirkung seiner 3 oben genannten Strecker und des M. coracobrachialis herbeigeführt wird. Auch beim Erheben des Vorderbeins hat das beschriebene Verhalten des Bizepssehnenzuges große Bedeutung. Beim Seitengange des Pferdes dürften die Grätenmuskeln sowie der M. deltoideus und teres minor die Auswärtsbewegung der Gliedmaße bewirken; als Einwärtsführer wirken die Brustmuskeln, der M. coracobrachialis und M. subscapularis. Beim Rückwärtsgehen kommen für das Erheben, Niedersetzen, Stützen und Stemmen dieselben Muskeln in Betracht wie beim Vorwärtsgehen; beim Schwingen wirken der M. deltoideus, teres major und minor zurückführend auf das Hangbein.

Die Bedeutung der Trizepsgruppe für die Feststellung der Gliedmaße unter der Last erhellt daraus, daß bei deren Lähmung das Stützbein beim Empfangen der Last haltlos zusammenbricht. Beim Stützen und Stemmen ist von Bedeutung, daß das Auswärtsabweichen des Schultergelenkes vom Rumpfe verhindert wird durch den oberflächlichen Brustmuskel, die beiden Grätenmuskeln und den M. deltoideus und teres minor.

Innervation. Die Muskeln an der lateralen Seite der Schulter werden teils vom N. suprascapularis (M. supraspinatus), teils von dem N. axillaris (M. infraspinatus, deltoideus und teres minor), die an der medialen Seite von den Nn. subscapulares (M. subscapularis), dem N. axillaris (M. teres major und M. capsularis) und dem N. musculocutaneus (M. coracobrachialis) innerviert. Die den Humerus umlagernden Muskeln werden teils vom N. musculocutaneus bzw. N. medianus (M. biceps und brachialis), teils vom N. radialis (M. brachialis, M. triceps brachii, M. anconaeus, M. tensor fasciae antibrachii) versorgt.

IV. Muskeln am Unterarme des Pferdes. (S. auch S. 229.)

M. extensor carpi rad.	U. Crista epicondyli lat. des Humerus. A. Beule des Mc 3.
M. extens. digit. comm.	U. Am Humerus dicht über der Trochlea medial vom lateralen Bandhöcker, laterales Seitenband des Ellbogengelenkes, proximaler Teil des lateralen Speichenrandes. A. Hufbeinkappe.
M. extens. digit. lateral.	U. Proximal und lateral am Radius. A. Proximal an Phalanx I.
M. abductor pollicis longus.	U. Lateraler Rand des mittleren Drittels des Radius. A. Köpfchen des medialen Griffelbeins.
M. extens. carpi ulnaris.	U. Epicondylus extens. humeri. A. Os accessor.; Köpfchen von Mc 4.
M. flexor carpi ulnaris.	U. Epicondylus flexorius des Humerus, mediale Fläche des Ellbogenhöckers. A. Os accessorium.
M. flexor carpi radialis.	U. Epicondylus flexorius humeri. A. Köpfchen von Mc 2.
M. flexor digitalis sublimis.	U. Epicondylus flexorius humeri. A. Distal am Fesselbein und an der Kronbeinlehne.
M. flexor digitalis profundus.	U. Caput humerale: Epicondylus flexorius humeri. Caput ulnare: Mediale Fläche und hinterer Rand des Olecranon. Caput radiale: Volare Fläche des mittleren Drittels des Radius. A. Facies flexoria des Hufbeins mittels der gemeinschaftlichen tiefen Beugesehne.

1. Muskeln an der vorderen (dorsalen) und lateralen Seite. Der **M. extensor carpi radialis** (Abb. 372 a, b, 380 26, 385 i, 388 d, d′, 389 c, c′, 391, 393 a), der dickste Muskel der Streckergruppe, entspringt an der Crista epicondyli lateralis humeri (Abb. 473), an der Gelenkkapsel des Ellbogengelenkes und gemeinsam mit einem Teile des folgenden lateral in der Fossa coronoidea, außerdem an dem zwischen ihm und dem M. extensor digitalis comm. sich einsenkenden Blatte der Unterarmfaszie und mittels einer den M. brachialis bedeckenden Aponeurose auch an der Tuberositas deltoidea. Er bildet einen starken, fast kegelförmigen Muskelkörper, der anfangs zwischen M. brachialis und extensor digitalis comm., später auf der vorderen Fläche des Radius liegt und, sich zuspitzend, zwischen dem mittleren und distalen Drittel des Unterarms in eine starke Sehne ausgeht. Diese liegt in der mittleren Gleitrinne am distalen Radiusende und auf der Gelenkkapsel des Carpus und endet an der Mittelfußbeule (Abb. 473 u. 474).

Mit seiner Sehne vereinigt sich ein von der Endsehne des M. biceps stammender Sehnenzug (s. S. 243). Die Sehne ist von einer Sehnenscheide (Abb. 390 a) umgeben, die zwischen dem 3. und 4. Viertel des Unterarms beginnt und in der Mitte des Carpus endet; an sie reiht sich noch ein Schleimbeutel an, der mitunter mit der distalen Karpalgelenksspalte kommuniziert (Agduhr [11]).

Der **M. extensor digitalis communis** (Abb. 372 c, d, 380 27, 385 k, 388 e, e′, 391) ist schwächer als der vorige, ihm aber ähnlich geformt; er liegt zwischen ihm und dem M. extensor digitalis lateralis vorn und lateral am Radius. Er entspringt am Humerus dicht über der Trochlea zwischen Fossa coronoidea und lateralem Bandhöcker, am lateralen Seitenbande des Ellbogengelenkes und kranial am lateralen Bandhöcker des Radius (Abb. 473). Aus ihm geht gegen das distale Drittel des Unterarms eine starke Sehne hervor, die über die laterale Sehnenrinne am distalen Speichenende und über den Carpus hinweg an die dorsolaterale Seite des Metacarpus tritt, an dieser schräg zehenwärts zur dorsalen Fläche der Phalanx I und II verläuft und unter starker Verbreitung am Streckfortsatze der Phalanx III (Abb. 473) endet, vorher aber noch einzelne Fasern vom Hufknorpel her (Abb. 241 t) erhält.

Die Sehne verbindet sich innig mit den Gelenkkapseln der Zehengelenke und am Metacarpus mit der vom lateralen Karpusrande stammenden Faszienplatte (s. S. 223). Auf der Phalanx I erhält sie jederseits eine vom M. interosseus medius kommende, zehen- und fußrückenwärts verlaufende Verstärkungssehne (Abb. 388 q′, 393 p).

Von dem lateralen Rande des Muskels spaltet sich der von dem Radius und der Ulna entspringende Teil des Muskels (Abb. 473) als ein kleinerer, halbgefiederter Muskel ab, der sich oft wieder in 2 gesonderte Muskeln zerlegen läßt. Der tiefere von diesen, der an der Ulna entspringt, stellt einen kleinen, rundlichen Muskel (Thiernesseschen Muskel) dar, dessen Sehne (Abb. 388 f) sich in der Hauptstrecksehne verliert; ausnahmsweise löst sie sich am Metacarpus wieder von der Hauptsehne ab und läßt sich medial

neben dieser gesondert bis zur Phalanx I verfolgen, wobei sie sich öfter nochmals gabelt; der zweite der beiden Muskeln (Philippsscher Muskel) ist stärker als der Thiernessesche, entspringt am Radius und bildet eine dünne Sehne (Abb. 372 d''''), die mit der Hauptstrecksehne in einer Sehnenscheide liegt (Abb. 390 b') und diese bis über den Carpus begleitet, dann lateral tritt und sich mit der Sehne des M. ext. digit. lateral. vereinigt; von dieser Sehne zweigt sich nach Martin [599] i. d. R. ein Schenkel ab, der proximal am 1. Zehenglied endet und bisweilen ein feines Ästchen abspaltet; dieses entspricht dem Sehnenschenkel des gemeinschaftlichen Zehenstreckers zur 5. Zehe bei Mensch, Schwein und Fleischfressern. Der Thiernessesche Muskel dürfte dem M. extensor indicis proprius und der Philippssche dem für die

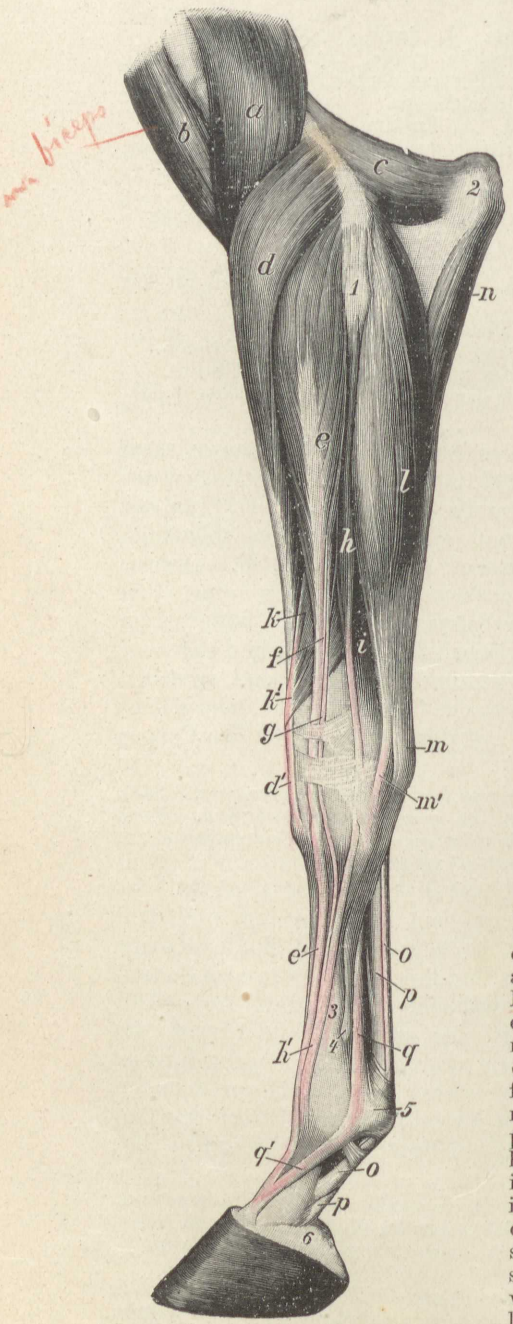

Abb. 388.

Abb. 388. Muskeln am linken Unterarm und Fuß des Pferdes; von der lateralen Seite gesehen.

a Ende des M. brachialis; b Ende des M. biceps; c M. anconaeus; d M. ext. carpi radialis, d' seine Sehne; e M. ext. digit. comm., e' seine Sehne; f Sehne des Thiernesseschen Muskels; g Sehne des Philippsschen Muskels; h M. ext. digit. lat., h' seine Sehne; i ein Teil des M. flex. digit. prof.; k M. abduct. pollic. long., k' seine Sehne; l M. ext. carpi ulnaris, m seine an das Os accessorium und m' seine an das laterale Griffelbeinköpfchen gehende Sehne; n Caput ulnare des M. flex. digit. prof.; o, o oberflächliche und p, p tiefe Beugesehne; q M. interosseus medius, q' die von ihm zur gemeinsamen Strecksehne gehende Unterstützungssehne. 1 laterales Seitenband des Ellbogengelenkes; 2 Olecranon; 3 Metacarpale III; 4 Knöpfchen des lateralen Griffelbeins; 5 Ringband am Metakarpophalangealgelenk; 6 Hufknorpel.

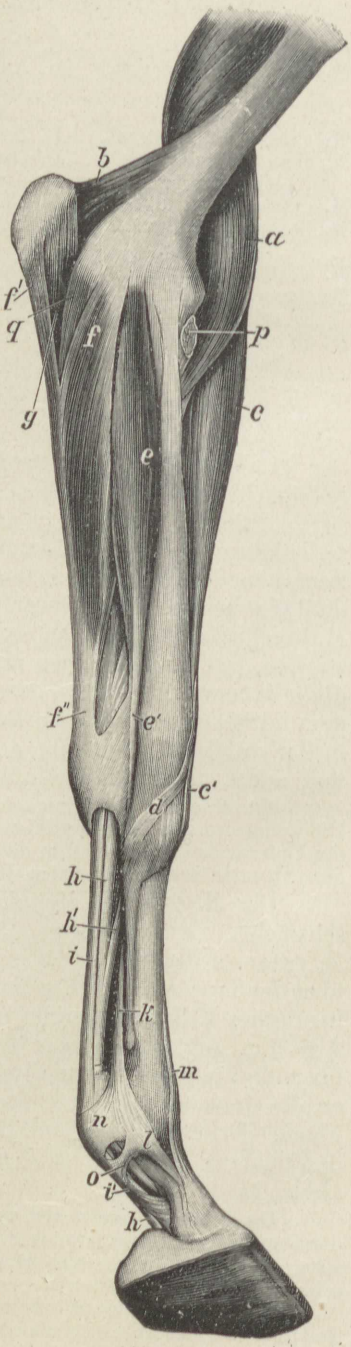

Abb. 389.

Abb. 389. Muskeln am linken Unterarm und Fuß des Pferdes; von der medialen Seite gesehen.

a M. brachialis; b M. anconaeus; c M. ext. carpi radialis, c' seine Sehne; d Sehne des M. abductor pollicis longus; e M. flexor carpi radialis, e' seine Sehne; f Caput humerale und f' Caput ulnare des M. flexor carpi ulnaris, f'' seine Sehne; g Caput ulnare des M. flexor digit. prof.; h, h tiefe Beugesehne, h' ihre Unterstützungssehne; i oberflächliche Beugesehne, i' ihr medialer Endschenkel, der mit der Fesselplatte verschmolzen ist; k M. interosseus medius, l ein Schenkel von ihm zur gemeinschaftlichen Strecksehne; m gemeinschaftliche Strecksehne; n Ringband am Metakarpophalangealgelenk; o Fesselplatte; p Ende des M. biceps (abgeschnitten); q M. flexor digit. sublimis.

4. Zehe bestimmten Teile des M. extensor digit. comm. hom. entsprechen (Martin [599], Sußdorf [930] und Zimmermann [1058]). Die Sehne des M. ext. digit. comm. ist von einer Sehnenscheide (Abb. 390 b) umgeben, die auch die Sehne des Philippsschen Muskels einschließt (b′), etwa 10—12 cm über dem Carpus beginnt und bis zum proximalen Mittelfußende reicht. Zwischen der Sehne und der Fesselgelenkskapsel befindet sich ein etwa walnußgroßer Schleimbeutel (Abb. 390 g).

Der **M. extensor digitalis lateralis** (Abb. 372 f, g, 380 29, 388 h, h′, 391) liegt an der lateralen Seite des Unterarms zwischen dem vorigen Muskel und dem M. extensor carpi ulnaris und ist ein schmaler, halbgefiederter Muskel, der von der Fascia antibrachii eingeschlossen ist. Er entspringt distal vom Seitenband am lateralen Bandhöcker des Radius und am lateralen Rande der Ulna (Abb. 473) und geht zwischen dem 3. und 4. Viertel des Unterarms in eine rundliche Sehne über. Diese geht in der Rinne am lateralen Bandhöcker des distalen Speichenendes an den lateralen Rand des Carpus, wo sie vom lateralen Seitenbande bedeckt ist, und von hier an die dorsolaterale Fläche des Metacarpus; an diesem verschmilzt sie mit der S. 223 beschriebenen Faszienplatte, verbindet sich i. d. R. mit der Sehne des Philippsschen Muskels (s. 246) und verläuft zehenwärts und gleichzeitig etwas dorsal. Wesentlich verbreitert tritt die Sehne, eine Bursa (Abb. 390 h) unter sich, über das Fesselgelenk und endet proximal an der dorsalen Fesselbeinfläche (Abb. 473).

Die Sehne ist von einer Sehnenscheide (Abb. 390 c) umgeben, die 6—8 cm über dem Carpus beginnt und am proximalen Ende des Metacarpus endet.

Der **M. abductor pollicis longus** (Abb. 372 m, 380 31, 388 k, k′, 393 r) liegt, von den Zehenstreckern bedeckt, als platter Muskel an der dorsolateralen Fläche des Radius.

Er entspringt am lateralen Rande und auf der vorderen (dorsalen) Fläche des mittleren Drittels des Radius (Abb. 473), verläuft schräg zehen- und medianwärts und geht nahe dem Carpus in eine Sehne aus, die, von einer Sehnenscheide umschlossen, über die Sehne des M. ext. carpi radialis und in der medialen Sehnenrinne des Radius an den Carpus tritt und am Köpfchen des medialen Griffelbeins endet (Abb. 474).

2. Muskeln an der hinteren (volaren) Seite des Unterarms. M. extensor carpi ulnaris (Abb. 372 h, i, i′, 380 30, 388 l, m, m′, 391) und **M. flexor carpi ulnaris** (Abb. 389 f, f′, f″, 391). Die beiden fast gleich geformten, platten und stark sehnig durchsetzten Muskeln liegen oberflächlich hinten am Unterarm und schließen die Zehenbeuger ein. Der *M. extensor carpi ulnaris* entspringt am Epicondylus extensorius des Humerus (Abb. 473) und endet kurzsehnig am Os accessorium (Abb. 372 i′, 473). Von ihm geht eine starke, rundliche Sehne (Abb. 372 i) ab, die, von einer Sehnenscheide (Abb. 390 d) umgeben, in einer Rinne des Os accessorium liegt, unter das laterale Seitenband des Carpus tritt, zum Teil mit diesem verschmilzt und am Köpfchen des lateralen Griffelbeins endet (Abb. 473). Unter dem Ursprungsteile des Muskels liegt eine walnußgroße Bursa, die oft mit dem Ellbogengelenke kommuniziert. Der *M. flexor carpi ulnaris* entspringt mit dem schwächeren, sehnig-muskulösen *Caput ulnare* (Abb. 389 f′) medial am Olecranon und mit seiner Hauptmasse, dem *Caput humerale* (f), am Epicondylus flexorius des Humerus hinter dem M. flexor carpi rad. (Abb. 474) und endet starksehnig, mit dem Lig. carpi volare transversum (s. S. 223) verbunden, am Os accessorium (Abb. 474).

Der **M. flexor carpi radialis** (Abb. 380 36, 389 e, e′, 391) liegt als schlanker, plattrundlicher Muskel nach vorn vom vorigen unter der Faszie hinter dem medialen Rande des Radius. Er entspringt am Epicondylus flexorius des Humerus (Abb. 474) und geht zwischen dem 3. und 4. Viertel des Unterarms in eine rundliche Sehne aus, die in einem von der Unterarmfaszie und dem Lig. carpi volare transversum gebildeten Kanal, von einer Sehnenscheide umschlossen, über die Beugefläche des Carpus nahe dessen medialem Rande herabläuft und am Köpfchen des medialen Griffelbeins endet.

Ausnahmsweise findet man einen muskulösen **M. pronator teres,** der als schmaler, dünner Muskel am Epicondylus flexorius des Humerus entspringt, schräg vor- und fußwärts gerichtet ist und am medialen Seitenbande des Ellbogengelenkes bzw. am Radius endet. Seine tiefe Portion stellt den vorderen (langen) Schenkel des medialen Seitenbandes dar. Er bedeckt die A. mediana. Lesbre [552] hat einmal auch einen *M. brachioradialis* (s. S. 232) beobachtet.

Der **M. flexor digitalis sublimis** (Abb. 393 m, m′ u. 391) ist ein stark sehniger, fast dreikantiger Muskel, der fast ganz vom M. flexor carpi uln. bedeckt wird und auf dem innig mit ihm verbundenen M. flexor digit. prof. liegt, an dessen Sehne sein distaler Teil nicht selten Sehnenfäden abgibt. Er entspringt am Beugeknorren des Humerus zwischen M. flexor carpi uln. und flexor digit. prof. (Abb. 474) und geht nahe dem Carpus in die starke oberflächliche Beugesehne über, die an der volaren Fläche des Carpus (innerhalb des Lig. carpi volare transversum) und des Metacarpus herabläuft (Abb. 247 b, 380 35 u. 393 m′,

m′) und dabei am Carpus medial bzw. kaudomedial von der tiefen Beugesehne und dann auf ihr liegt (Abb. 392 n u. l) und mit ihr 2 gemeinschaftliche Sehnenscheiden (s. S. 250) besitzt. Nahe dem 1. Zehengelenke wird sie breiter, gelangt über die Gleitfläche

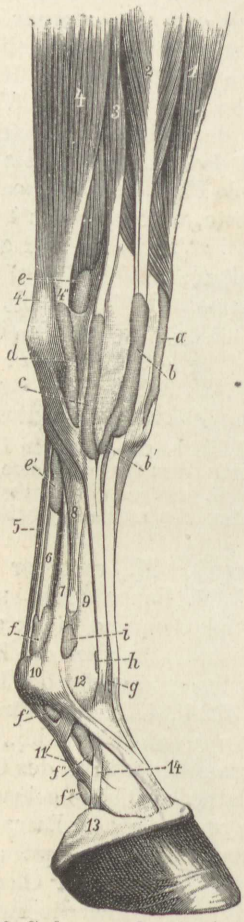

Abb. 390. Sehnenscheiden und Schleimbeutel der am Vorderfuße gelegenen Sehnen des Pferdes.

a Sehnenscheide des M. ext. carpi radialis (1); b Sehnenscheide des M. ext. digitalis communis (2), die einen Seitenschenkel (b′) für die Sehne des Philippsschen Muskels abzweigt; c Sehnenscheide für den M. ext. digital. lat. (3); d Sehnenscheide für den zum Köpfchen des lateralen Griffelbeins ziehenden Sehnenschenkel (4″) des M. ext. carpi ulnaris (4); e, e′ Sehnenscheide der oberflächlichen (5) und tiefen Beugesehne (6) im Bereiche des Carpus; f, f′, f″, f‴ Sehnenscheide der oberflächlichen und tiefen Beugesehne (5 u. 6) im Bereiche des distalen Mittelfußendes und der ersten beiden Zehenglieder; g Schleimbeutel unter der Sehne des M. ext. digitalis communis; h Schleimbeutel unter der Sehne des M. ext. digitalis lat.; i Fesselgelenkskapsel. 1 M. ext. carpi radialis; 2 M. ext. digitalis comm.; 3 M. ext. digitalis lat.; 4 M. ext. carpi ulnaris, der mit einer Sehne (4′) am Os accessorium, mit der anderen (4″) am Köpfchen des lateralen Griffelbeins endet; 5 oberflächliche und 6 tiefe Beugesehne; 7 M. interosseus medius; 8 laterales Griffelbein; 9 Hauptmittelfußknochen; 10 Ringband; 11 Fesselplatte; 12 Fesselgelenk; 13 Hufknorpel; 14 Hufknorpel-Fesselbeinband.

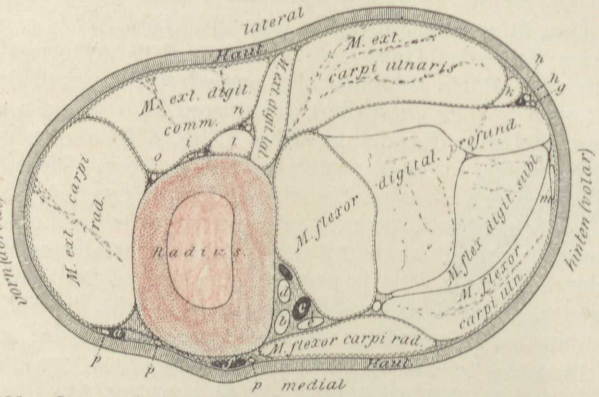

Abb. 391. Querschnitt durch den Unterarm des Pferdes. Der Schnitt ist zwischen 3. und 4. Achtel des Unterarms im rechten Winkel zu dessen Längsachse geführt.

a Hautvene (V. cephalica accessoria); b A. und c V. mediana; d starker Ramus muscularis arteriosus mit der entsprechenden Vene; e N. medianus; f V. cephalica antibrachii; g N. ulnaris; h, h A. und V. collateralis ulnaris; i Zweig des N. radialis mit einem Arterien- und Venenaste; k Caput ulnare des M. flexor digitalis prof.; l M. abductor pollicis long.; m Caput ulnare des M. flexor carpi ulnaris; n Zweig der A. interossea dorsalis; o Endzweig der A. collateralis radialis mit der entsprechenden Vene; p, p, p Hautnerven vom N. medianus.

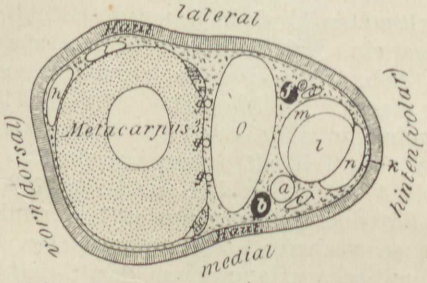

Abb. 392. Querschnitt durch die Mitte des Vordermittelfußes des Pferdes.

a A. metacarpea vol. superfic.; b V. metacarpea volaris superfic. medialis; c N. volaris medial.; d N. volaris lat. und e der ihn begleitende dünne Arterienast; f V. metacarpea vol. superfic. lat.; g, g, g Aa. metacarpeae volares prof.; h Sehne des M. ext. digital. comm.; i Sehne des M. ext. digital. lat.; k Ramus communicans zwischen den Nn. volares; l tiefe Beugesehne; m ihre Verstärkungssehne; n oberflächliche Beugesehne; o M. interosseus medius.

der Sesambeine, durch ein Ringband (Abb. 241 e, 245 e, 247 s, 390 10 u. 393 s) in der Lage erhalten, an die volare Seite des 1. Zehengliedes und spaltet sich in 2 Schenkel (Abb. 393 m′), zwischen denen die tiefe Beugesehne (k) durchtritt; die Schenkel enden seitlich an der

Kronbeinlehne und mit einem schwächeren Zug auch am distalen Ende des Seitenrandes des Fesselbeins (Abb. 241 a, 473 u. 474) und verschmelzen an der Kronbeinlehne mit den volaren Kronfesselbeinbändern. Am distalen Ende des Unterarms erhält die oberflächliche Beugesehne eine kräftige Verstärkungssehne (Abb. 393 n, 473 u. 474).

Die Verstärkungssehne *(Caput tendineum,* Schmaltz [838]) entspringt vom medialen Rande des Radius, distal von dessen Mitte. — Im distalen Viertel des Metacarpus geht von den Seitenrändern der oberflächlichen Beugesehne eine Sehnenplatte (Abb. 241 d) ab, die gurt- oder röhrenförmig die tiefe Beugesehne umfaßt und bis zum Fesselgelenke reicht. Am Fesselbeine bildet die Sehne einen zweiten, aber viel schwächeren Gurt um die tiefe Beugesehne. Am Fesselgelenke wird die Sehne außerdem durch das erwähnte, durch eine Verstärkung der Faszie entstandene Ringband (Abb. 393 s) in der Lage erhalten, das eine nicht scharf abgesetzte Faszienplatte darstellt; diese verschmilzt mit dem Zwischengleichbeinband und den Sesambeinen, stellenweise auch mit der Oberfläche der Sehne und steht zehenwärts mit einer zweiten Sehnenplatte (Fesselplatte) (Abb. 245 f, f′, f″) in Verbindung, welche die beiden Schenkel der oberflächlichen Beugesehne unter sich und mit der Phalanx I verbindet. Sie befestigt sich jederseits mit je einem Zipfel oder Schenkel am proximalen und distalen Drittel des Randes des Fesselbeins (Abb. 241 h u. 245 f′, f″). Hufbeinseitig verdünnt sich die Fesselplatte und verschmilzt zum Teil mit der Zehenbinde (S. 139) (Abb. 245 i). Am Metacarpus ist der mediale Rand der Sehne mehr gerundet und der laterale mehr scharf, umgekehrt am Metatarsus (Lotze [572]).

Der **M. flexor digitalis profundus** bildet die tiefste Muskelschicht und besteht aus 3 Köpfen, die einen verschiedenen Ursprung haben, vom Carpus ab aber eine gemeinschaftliche Sehne bilden. a) Das dreibäuchige *Caput humerale* (Abb. 393 g, 391) besteht aus 3 miteinander verbundenen, größtenteils sehnig durchsetzten starken Muskelkörpern, die an der hinteren Fläche des Radius liegen, am Beugeknorren des Humerus entspringen (Abb. 474) und nahe dem Carpus in eine sehr harte, platte Sehne ausgehen. b) Das *Caput ulnare* (Abb. 372 k, 388 n, 391 k u. 393 i) liegt oberflächlich zwischen M. extensor und flexor carpi ulnaris. Es entspringt fleischig an der medialen Fläche und dem hinteren Rande des Olecranon (Abb. 474) und geht bald in eine lange, schmale Sehne (Abb. 393 i′) über, die zwischen dem vorigen und dem M. ext. carpi ulnaris liegt und sich nahe dem Carpus in der Hauptsehne verliert. c) Das *Caput radiale* (Abb. 393 h), der schwächste Kopf, ist ein platter Muskel, der hinten unmittelbar am Radius liegt und an dessen mittlerem Drittel entspringt (Abb. 473). Er bildet am distalen Speichenende eine Sehne (Abb. 393 h′), die alsbald mit der Hauptsehne verschmilzt.

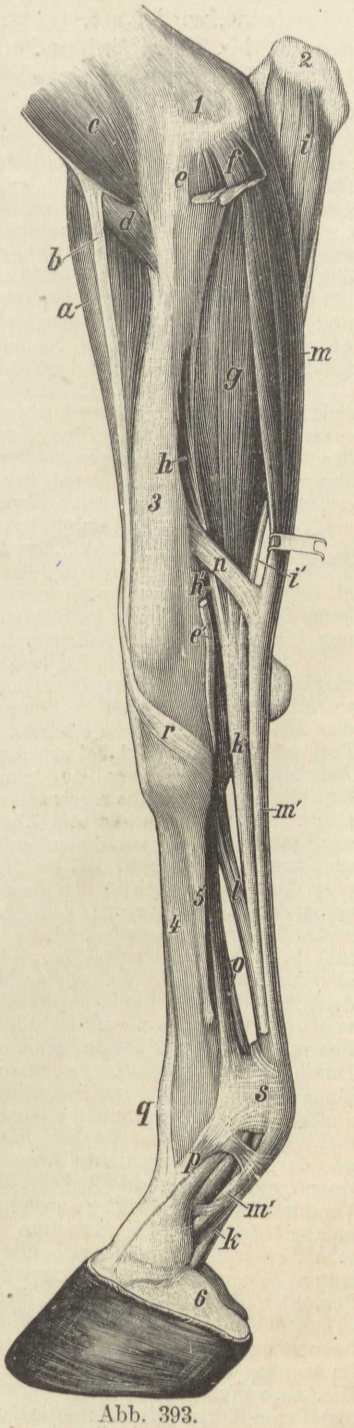

Abb. 393.

Abb. 393. Tiefe Muskeln am rechten Unterarm und Fuße des Pferdes; von der medialen Seite gesehen.

a M. extensor carpi radialis; b der von der Sehne des M. biceps stammende Sehnenzug, der sich mit der Sehne von a vereinigt; c Ende des M. biceps; d Ende des M. brachialis; e Ursprungsteil des M. flexor carpi radialis (abgeschnitten); e′ Sehne des M. flexor carpi radialis; f Ursprungsteil des M. flexor carpi ulnaris; g Caput humerale und h Caput radiale des M. flexor digitalis prof.; h′ Sehne von h; i Caput ulnare des M. flexor digitalis prof., i′ seine Sehne; k, k tiefe Beugesehne, l ihre Unterstützungssehne; m M. flexor dig. sublimis, m′, m′ seine Sehne, n deren Unterstützungssehne; o M. interosseus medius, p sein Strang zur gemeinschaftlichen Strecksehne; q gemeinschaftliche Strecksehne; r Sehne des M. abductor pollicis longus; s Ringband am Metakarpophalangealgelenke. 1 distales Ende des Humerus; 2 Olecranon; 3 Radius; 4 Os metacarpale III; 5 Os metacarpale II; 6 Hufknorpel.

Die gemeinschaftliche Sehne, die tiefe Beugesehne (Abb. 245 b, 247 d, 380 34 u. 393 k, k), ist anfangs knorpelhart und platt, wird aber bald rundlich. Sie wird von der oberflächlichen Beugesehne bedeckt und an der Beugefläche des Carpus vom Lig. carpi volare transversum überbrückt; am mittleren Drittel des Metacarpus (Abb. 392 l) empfängt sie eine Verstärkungssehne (*Caput tendineum*, Schmaltz [838]) (Abb. 392 m u. 393 l), die aus dem Lig. carpi volare prof. entspringt. Nahe dem Fesselgelenke tritt sie durch den S. 249 erwähnten Ring der oberflächlichen Beugesehne und über die Gleitfläche der Sesambeine, durch das S. 248 beschriebene Ringband (Abb. 393 s) in der Lage erhalten, an die volare Fläche des Fesselbeins, wird platt, tritt zwischen den Schenkeln der oberflächlichen Beugesehne hindurch (Abb. 393 m', m') und endet, einen kleinen Schleimbeutel, die *Bursa podotrochlearis* (Abb. 247 u), unter sich, an der Beugesehnenfläche des Hufbeins, gleichzeitig aber auch noch am Hufknorpel (Stoß [911]) und mit einem schwachen elastischen Zug an der Phalanx II (s. S. 232).

Am schwächsten ist die tiefe Beugesehne am Metacarpus oberhalb ihrer Verbindung mit der Verstärkungssehne, in der Mitte des Fesselbeins und am Strahlbeine (Lotze [572]). Die beiden Beugesehnen besitzen 2 gemeinschaftliche Sehnenscheiden. Die eine (Abb. 390 e, e') beginnt 8—10 cm über dem Carpus und reicht bis zur Verbindung der Verstärkungssehne mit der tiefen Beugesehne; sie verschmilzt am Metacarpus mit der Oberfläche der oberflächlichen Beugesehne. Die 2. Sehnenscheide (Abb. 247 t, t', 390 f, f', f'' u. f''') beginnt 8—10 cm über dem Fesselgelenk und reicht bis zur Mitte des 2. Zehengliedes. Sie ist auch mit der Oberfläche der Sehne des M. flexor digitalis subl. und mit der Fesselplatte verbunden und zeigt mehrere blindsackartige Ausbuchtungen zwischen den Schenkeln der Fesselplatte. Die Verstärkungssehne läßt sich bis in das distale Drittel des Metacarpus leicht abtrennen und ist bei schweren, kaltblütigen Tieren doppelt so stark als bei warmblütigen (Siedamgrotzky [875]).

Wirkungen (Abb. 465 u. 466). **Einzelwirkungen.** Die Wirkung der Unterarmmuskeln erstreckt sich hauptsächlich auf Streckung und Beugung des Fußgelenkes und der Zehengelenke. Der *M. ext. carpi radialis* streckt und fixiert das Karpalgelenk und wird dabei durch den *M. abduct. pollic. long.* unterstützt, der auch leichte Drehbewegungen im Carpus zu vermitteln scheint. Der *M. ext. digit. comm.* streckt die Zehengelenke und das Karpalgelenk. Der *M. ext. digit. lateralis* streckt das erste Zehengelenk. Der *M. ext.* und *flexor carpi ulnaris* beugen das Karpalgelenk, wirken aber wegen ihrer sehnigen Beschaffenheit auch als Spann- und Stützbänder. Der *M. flexor carpi radialis* beugt das Karpalgelenk. Der *M. flexor digit. subl.* beugt das 1. und 2., der *M. flexor digit. prof.* das 3. Zehengelenk. Die Verstärkungssehnen beider Muskeln, sowie der Sehnenzug, der von der Endsehne des M. biceps an den M. ext. carpi rad. geht, und der M. interosseus medius tragen dazu bei, daß die Pferde ohne Ermüdung der Beuge- und Streckmuskeln lange Zeit stehen können (s. S. 251). Bei festgestellter Gliedmaße können (nach Günther [324]) die Streckmuskeln beugend und die Beugemuskeln streckend auf das Ellbogengelenk wirken.

Gruppenwirkungen. Bei der Lokomotion unterstützen die Beuger, M. flexor (einschließlich M. extensor) carpi ulnaris, flexor carpi radialis, flexor digitalis profundus und sublimis, das Erheben des Beines vom Boden, weil durch die Beugung der fraglichen Gelenke das Bein verkürzt wird. Beim Schwingen des Hangbeins führen die Mm. extensor carpi radialis, extensor digitalis communis und lateralis den Fuß vor. Sie wirken dabei streckend auf das Fuß- und die Zehengelenke und verlängernd auf das beim Erheben verkürzte Hangbein, bereiten es zum Niedersetzen vor und bewirken (speziell der M. extensor digitalis communis) das regelrechte Niedersetzen. Beim Empfangen der Last durch das Stützbein (beim Stützen, Stemmen und Abstoßen) steigert sich ihre Kontraktion bis aufs äußerste zum Zwecke der Feststellung der von ihnen beherrschten Gelenke; dabei treten aber auch die Zehenbeuger in Tätigkeit und bewirken dadurch, daß sie die Sohlenfläche des Fußendes bodenwärts ziehen, deren Anpressen an oder deren Eingreifen in den Boden. Die Beuger sind also beim Stemmen und Abstoßen vom Boden, wobei der M. extensor carpi radialis und der Bizepssehnenzug das Karpalgelenk stützen, im Kontraktionszustande; sie helfen auch das 1. Zehengelenk nach dem Niedersetzen aufrichten. Beim Rückwärtsgehen fällt beim Schwingen des Hangbeins die Wirkung der Beuger des Ellbogengelenkes fort, es sind dabei aber die Beuger des Fuß- und der Zehengelenke und beim Niedersetzen deren Strecker tätig. Beim Stehen der Tiere werden beide Gruppen dieser stark sehnig durchsetzten Muskeln angespannt und drücken somit von vorn und hinten auf das Ellbogengelenk und helfen es feststellen. Für das Stehen der Tiere, besonders der Pferde, sind von besonderer Bedeutung die Sehnen der Unterarmmuskeln. Durch die Verstärkungssehnen können die oberflächliche und die tiefe Beugesehne an den betreffenden Knochen aufgehängt bzw. befestigt werden; sie werden dadurch ganz selbständige Gebilde, welche die Zehengelenke tragen und stützen und deren Einknicken beim Stehen verhindern, ohne daß dabei die zu den Sehnen gehörigen Muskeln beansprucht werden. Der beim Stehen auf die Sehnen ausgeübte Druck und der dadurch veranlaßte Sehnenzug wird durch die Verstärkungssehnen direkt auf die Knochen übertragen und nicht auf die Muskeln; diese können vielmehr entspannt werden und ausruhen. Mit diesen beiden Verstärkungssehnen wirken zusammen der rein sehnige M. interosseus medius, die distalen Sesambeinbänder (Lig. sesamoideum rectum und Ligg. sesamoidea obliqua) und der von den Sesambeinen zur gemeinschaftlichen Strecksehne ziehende Sehnenstrang. Der Druck der Körperlast muß eine Senkung des ersten Zehengelenkes (Metakarpophalangealgelenkes) ab- und rückwärts unter Überstreckung (Dorsalflexion) und eine Anspannung dieses Sehnenapparates bedingen und zu einer Volarflexion des 2. und 3. Zehengelenkes führen; dieser Flexion wird aber entgegengewirkt durch den zur Strecksehne führenden Sehnenzug des M. interosseus medius, der streckend (also dorsalflektierend) auf diese Gelenke wirkt. So kommt die Feststellung dieser beiden Gelenke und damit auch die des 1. Zehengelenkes zustande. Die Anspannung des Sehnenapparates bedingt infolge des Ansatzes der Unterstützungssehnen proximal und distal vom Karpalgelenk und die des M. interosseus medius an der distalen Grenze der volaren Karpusfläche

auch die Feststellung dieses Gelenkes unter Anspannung seiner volaren Bandmassen. Bei der Fixierung dieses Gelenkes spielen auch der Bizepssehnenzug und die sehnig durchsetzten, am Os accessorium ansetzenden Mm. flexor und extensor carpi ulnaris eine Rolle. Aus vorstehendem ergibt sich, daß bei der Belastung der Gliedmaßen die besprochenen Sehnen gedehnt und angespannt sind. Da alle Sehnen ein hohes Elastizitätsmaß besitzen, sind sie zum Tragen und Empfangen von Lasten (bei der Bewegung) sehr geeignet und gegen das Zerreißen hochgradig geschützt. Bringt man das S. 244 über die Feststellung des Schulter- und Ellbogengelenkes Gesagte in Verbindung mit den vorstehenden Ausführungen, so erkennt man klar, daß beim Stehen der Pferde eine Ermüdung der Vorderbeine nicht eintreten kann, weil alle Gelenke durch Sehnen- und Muskelspannung festgestellt werden ohne Muskelkontraktionen; daraus erklärt sich die Erscheinung, daß Pferde, besonders alte Pferde, auffallend lange, oft wochen- und monatelang stehen, ohne sich zu legen und ohne auf den Vorderbeinen zu ermüden.

Bei der Lokomotion haben die Sehnen, abgesehen von ihrer Wirkung als Überträger der Muskelkraft auf die betreffenden Knochen, eine wichtige Rolle beim Auffangen der Last; sie haben die Gelenke zu tragen und festzustellen, und zwar in höherem Grad als beim einfachen Stehen, weil stets nur ein Bein beim Niedersetzen die volle Last empfängt, die beim Stehen von beiden Beinen getragen wird, und weil die vorwärts geschleuderte Last mit einer gewissen Wucht, der kinetischen Energie der den Rumpf bewegenden Muskeln, auf das betreffende Bein einwirkt. Im Moment des Stützens und des Empfangens der Last wird der Sehnenapparat viel stärker beansprucht als beim Stehen; die Sehnen werden also stärker gedehnt, und das erste Zehengelenk senkt sich: es tritt das ein, was man „Durchtreten" nennt; infolge ihrer Elastizität ziehen sich die Sehnen jedoch sofort wieder zusammen und richten das genannte Zehengelenk wieder auf, strecken also die Zehe. Auch das Karpalgelenk des Stützbeins wird beim Empfangen der Last wie beim Stehen durch den Sehnenapparat (s. S. 250 u. oben) festgestellt. Der Sehnenapparat wirkt auch in hohem Grade stoßbrechend bei den Bewegungen.

Innervation. Die am Unterarme gelegenen Streckmuskeln (inkl. M. extensor carpi ulnaris) werden vom N. radialis, die Beuger hingegen vom N. medianus und ulnaris innerviert.

V. Muskeln am Vordermittelfuße des Pferdes.

Am Metacarpus finden wir außer den Sehnen von am Unterarm gelegenen Muskeln nur volar einzelne kleinere Muskeln. Die **Mm. interossei**, Zwischenknochenmuskeln, kommen beim Pferde teils rudimentär, teils rein sehnig vor. Der meist ganz sehnige, nur vereinzelte Muskelfasern führende platte **M. interosseus medius** (zweischenkliges Band der Sesambeine, s. S. 152) (Abb. 243 a, 380 32, 392 u. 393 o) liegt zwischen den beiden Griffelbeinen direkt an der volaren Fläche des Mc 3 und entspringt aus dem Lig. carpi volare prof. (s. S. 149). Im distalen Drittel des Metacarpus spaltet er sich in 2 Schenkel, die sich an den Sesambeinen anheften (Abb. 243 b, b, 372 r, 473 u. 474); jeder Schenkel gibt noch einen schräg hufbeinwärts und dorsal verlaufenden platten Strang (Abb. 372, 380 33 u. 393 p) ab, der sich teilweise mit dem entsprechenden Seitenbande der Sesambeine verbindet und auf der Dorsalfläche des Fesselbeins mit der Sehne des M. ext. digit. comm. sich vereinigt und einen kleinen Schleimbeutel unter sich hat (Abb. 241 c, c, c).

Die **Mm. interossei laterales** sind 2 rundliche, dünne, blasse Muskeln, die an den einander zugewandten Flächen der Griffelbeinköpfchen entspringen; sie bilden dünne, an den Griffelbeinen liegende Sehnen, die sich in der Fesselgelenksgegend verlieren. Die **Mm. lumbricales** sind 2 blaßrote, sehr kleine Muskeln, die jederseits proximal vom Fesselgelenke seitlich an den Beugesehnen liegen und sich mit ihren schwachen Sehnen in der Gegend des Kötenschopfes verlieren.

Wirkungen. Der *M. interosseus medius* ist beim Pferde nur Feststeller und Träger des Fesselgelenkes und Spannband (s. S. 250). Da er die Sesambeine trägt und diese einen Teil der Gelenkfläche für den Hauptmittelfußknochen bilden, wird die Körperlast beim Auftreten der Tiere zum Teil vom M. interosseus medius aufgefangen und getragen. Durch seine Verbindung mit der Sehne des M. ext. digit. commun. wird das Fesselgelenk beim Auftreten gestreckt und dadurch ein zu starkes Durchtreten verhindert (s. auch S. 250).

Innervation und Blutgefäßversorgung. Die am Fuße gelegenen Sehnen und Muskeln werden vom N. medianus und ulnaris (der M. interosseus medius nach Szakáll [931] vom N. volaris lateralis) versorgt.

VI. Muskeln der Schultergliedmaße der Wiederkäuer.

(S. S. 223.)

I. Der **M. brachiocephalicus** (S. 224) entspringt beim Rind als **M. cleidooccipitalis** (Abb. 394 o) am Occipitale und am Nackenstrang und als **M. cleidomastoideus** (Abb. 394 o') mit einer langen, rundlichen Sehne, die mittels einer dünnen Sehnenhaut mit dem Unterkiefer verbunden ist, teils an der Pars mastoidea, teils am M. longus capitis. Beide Portionen treten etwa in der Mitte des Halses zusammen und vereinigen sich im Schlüsselbein-

streifen (Abb. 394 o″, 398 c‴) mit der klavikularen Portion (Abb. 394 o‴), die an der Crista humeri endet.

Bei der Ziege verschmilzt der M. cleidomastoideus (Abb. 398 c′) mit dem M. longus capitis und dem tiefen Kopfe des M. sternocephalicus und endet am Tuberculum musculare. An die mediale Fläche des Muskels tritt am Schultergelenk ein kleiner, rundlicher Muskel (Abb. 394 z), der an der 1. Rippe entspringt und wahrscheinlich dem *M. subclavius hom.* entspricht. Beim Schafe soll er nach Chauveau-Arloing-Lesbre [156] bisweilen fehlen; wir fanden ihn stets.

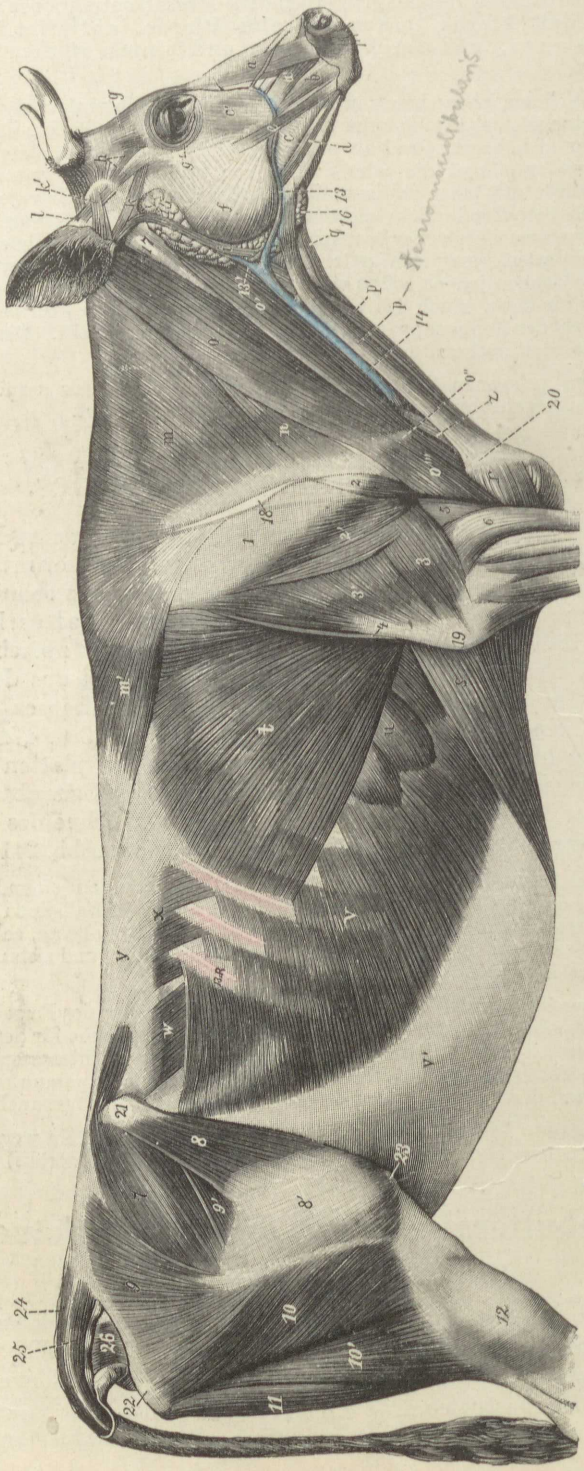

Abb. 394. Oberflächliche Muskelschicht des Rindes; von der Seite gesehen.

a M. levator nasolabialis; a′ M. levator labii sup. proprius und M. caninus; b M. depressor labii sup.; c M. buccinator; c′ M. malaris; d M. depressor labii inf.; e M. zygomaticus; f M. masseter; g M. frontalis; g′ M. orbic. oculi; h M. scutularis; i Niederzieher, k, k′ Einwärtszieher und l kurzer Heber des Ohres; m M. trapezius cervicalis; m″ M. trapezius thoracalis; n M. omotransversarius; o, o′, o″ u. o‴ M. brachiocephalicus, und zwar o M. cleidooccipitalis, o′ M. cleidomastoideus, o″ Schlüsselbeinsehne, o‴ Pars clavicularis; p M. sternomandibularis; p′ M. sternomastoideus; q M. sternohyoideus; r M. pectoralis superficialis; s M. pectoralis prof.; t M. latissimus dorsi; u Endzacken des M. serratus ventralis; v M. obliquus abdom. ext., v′ seine Aponeurose; w M. obliquus abdom. int.; x M. serratus dorsalis exsp.; y Fascia lumbodorsalis; z der dem M. subclavius hom. entsprechende Muskel.

1 Ursprungsfaszie des M. deltoideus bzw. Aponeurose des M. infraspinatus; 2 Pars acromialis und 2′ Pars scapularis des M. deltoideus; 3 Caput laterale und 3′ Caput longum des M. triceps brachii; 4 M. tensor fasciae antibrachii; 5 M. brachialis; 6 M. extensor carpi radialis; 7 M. glutaeus medius; 8 M. tensor fasciae latae; 8′ Fascia lata; 9 der dem kaudomedialen Teil des M. glutaeus superfic. entsprechende, mit dem M. biceps femoris verschmelzende und 9′ der dem kraniolateralen Teile des M. glutaeus superficialis entsprechende, mit dem M. tensor fasciae latae verschmelzende Muskelabschnitt; 10, 10′ M. biceps femoris; 11 M. semitendinosus; 12 Fascia cruris; 13 V. facialis; 13′ V. maxillaris int.; 14 V. jugularis; 15 Gl. parotis; 16 Gl. submaxillaris; 17 Atlasflügel; 18 Spina scapulae; 19 Olecranon; 20 Sternum; 21 Tuber coxae; 22 Tuber ischiadicum; 23 Patella; 24 u. 25 Heber des Schwanzes; 26 Seitwärtszieher des Schwanzes. 13. R. = 13. Rippe.

Der **M. sternocephalicus** besteht aus zwei Muskeln. Der oberflächliche (*M. sternomandibularis*) (Abb. 394 p, 398 d, d′) entspringt am Sternum und an der 1. Rippe; er endet mit einer stärkeren Sehne (Abb. 364 s″) am oralen Rande des M. masseter und oral von ihm aponeurotisch an der Mandibula (s′) und dem M. depressor labii inf. Bei der Ziege geht der erstere Schenkel mitten über die laterale Fläche des M. masseter bis zum Jochbogen und verschmilzt mit der Eigenaponeurose des M. masseter (Abb. 398 d′); beim Schafe fehlt er. Der tiefere Muskel *(M. sternomastoideus)* (Abb. 364 t, 394 p′) entspringt am Sternum, kreuzt den vorigen und endet sehnig an der Pars mastoidea, am Unterkiefer und mit dem M. longus capitis am Tuberculum musculare, an letzterem besonders beim Schafe. Der **M. trapezius** (Abb. 394 m, m′, 398 a, a′) ist fleischiger als beim Pferde. Er entspringt vom 1. (2.) Hals- bis 10. Brustwirbel am Nackenstrang und an den Procc. spinosi der Brustwirbel und endet sehnig an der Spina scapulae; sein Ursprungsteil liegt auf (nicht unter) dem Nackenstrange. Mit dem M. trapezius cerv. stößt am Schulterblatte der **M. omotransversarius** (Abb. 394 n, 398 b) zusammen. Er entspringt dünnsehnig am 1. (2.) Halswirbel und wird vom M. brachiocephal. bedeckt. Er verliert sich in der Schulterbinde. Der **M. rhomboideus** entspringt auf dem Nackenstrange vom 2. Hals- bis 7. oder 8. Brustwirbel und endet an der Unterfläche des Schulterblattknorpels. Der **M. latissimus dorsi** (Abb. 394 t, 398 k) und der **M. pectoralis superficialis** (Abb. 394 r, 398 g, g′) sind wie beim Pferde (S. 237 und 238). Der **M. pectoralis profundus** (Abb. 394 s, 398 h) entspringt am Sternum und den wahren Rippenknorpeln vom Schaufelknorpel bis zur 2. Rippe (bei Schaf und Ziege nach Reiser [737] bis zur 5. Rippe) und endet sehnig am Tuberculum minus und (unter Verschmelzung mit der Ursprungssehne des M. coracobrachialis) am Proc. coracoideus, außerdem mit einer lateralen Muskelzacke am M. supraspinatus. Am **M. serratus ventralis** (Abb. 394 u, 398 i und S. 224) sind Hals- und Brustteil relativ deutlich voneinander getrennt. Der Halsteil befestigt sich an einer reichlich handtellergroßen Stelle in der Umgebung des Nackenwinkels (Abb. 223 a), der Brustteil teils am dorsalen Teile des kaudalen Randes der Scapula, teils schiebt er sich mit einer breiten, starken Sehne zwischen den kaudalen und mittleren Teil des M. subscapularis ein und inseriert sich in der Fossa subscapularis (Abb. 223 b).

II. Der **M. supraspinatus** (S. 227) springt stark über den halsseitigen Rand der Scapula vor; er endet mit einem größeren Schenkel am freien Rand und vorn an der medialen Fläche des Tuberculum majus und mit dem schwächeren medialen Schenkel vorn am Tuberculum minus; zwischen beiden befindet sich im Sulcus intertubercularis die Sehne des M. biceps brachii. Der **M. infraspinatus** (S. 227) inseriert sich mit seinem tieferen Teil am freien Rand und hinten an der medialen Fläche des Tuberculum majus, während sein oberflächlicher Teil in eine starke, platte Sehne ausgeht, die einen geräumigen Schleimbeutel unter sich hat, über den freien Rand des Tuberculum majus hinweggeht und an dessen lateraler Seite endet. Der **M. deltoideus** zerfällt in eine

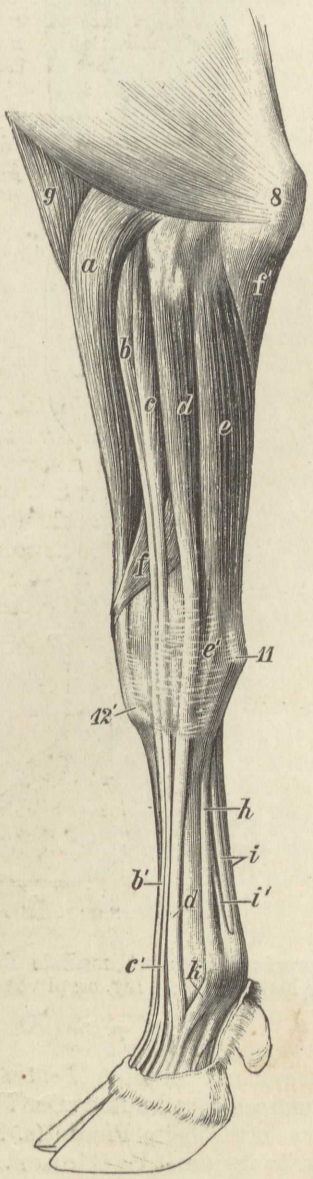

Abb. 395.

Abb. 395. Laterale Ansicht der Muskeln am Unterarm und Fuße des Rindes.

a M. ext. carpi radialis; b M. ext. digiti tertii proprius, b′ seine Sehne; c M. ext. digitalis comm., c′ seine Sehne; d, d M. ext. digiti quarti proprius mit seiner Sehne; e M. ext. carpi ulnaris, e′ sein zum Mc 5 ziehender Sehnenschenkel; f M. abductor pollicis longus; f′ Caput ulnare des M. flexor digitalis prof.; g M. brachialis; h M. interosseus medius; i Beugesehnen; i′ Unterstützungssehne vom M. interosseus zu den Beugesehnen; k Unterstützungssehne vom M. interosseus zur seitlichen Strecksehne. 8 Olecranon; 11 Os accessorium; 12′ Beule des Mc 3.

am Acromion entspringende *Pars acromialis* (Abb. 394 2) und eine an der Aponeurose des M. infraspinatus (Abb. 394 1) und am beckenseitigen Rande des Schulterblattes beginnende *Pars scapularis* (Abb. 394 2′); beide Portionen vereinigen sich und enden zum größeren Teil an der Tuberositas deltoidea, doch geht ein großer Teil der Pars

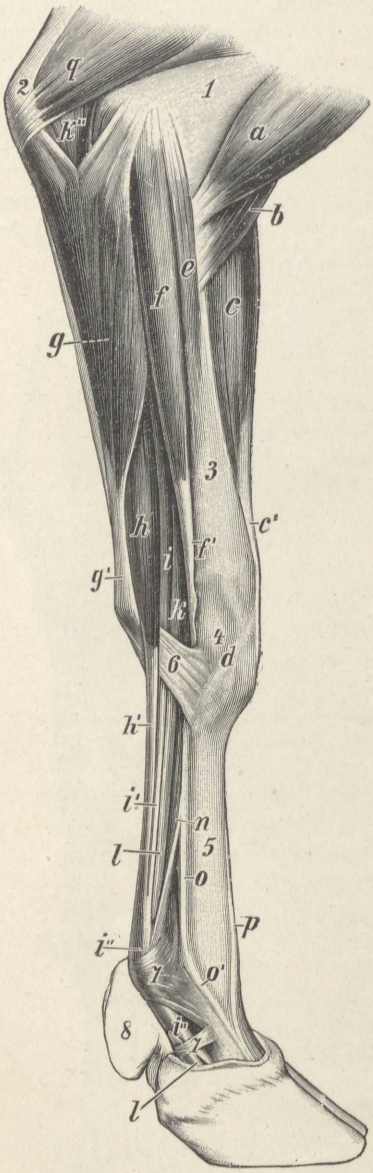

Abb. 396.

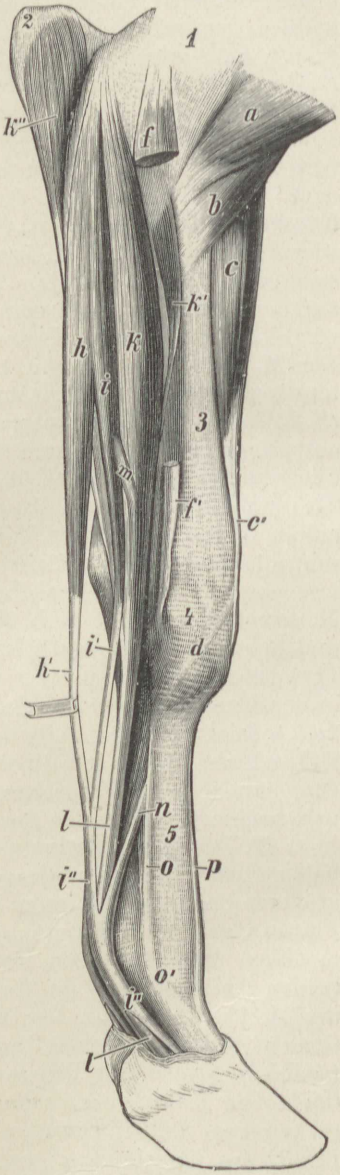

Abb. 397.

Abb. 396. Mediale Ansicht der Muskeln und Sehnen am Unterarm und Fuße des Rindes (oberflächliche Schicht).

Abb. 397. Mediale Ansicht der Muskeln und Sehnen am Unterarm und Fuße des Rindes (tiefe Schicht).

In Abb. 397 sind der M. flexor carpi ulnaris (Abb. 396 g), der M. pronator teres (e) und der größere Teil des M. flexor carpi radialis (f) entfernt, damit die Beugemuskeln in ganzer Ausdehnung zum Vorschein kommen. Es sind außerdem die Beugesehnen etwas auseinandergezogen, damit deren anatomische Verhältnisse besser überschaut werden können. Die nachfolgenden Bezeichnungen beziehen sich auf beide Abbildungen.

a Ende des M. biceps brachii; b Ende des M. brachialis; c M. extensor carpi radialis, c′ seine Sehne; d Sehne des M. abductor pollicis longus; e M. pronator teres; f M. flexor carpi radialis, f′ seine Sehne; g M. flexor carpi ulnaris, g′ seine Sehne; h oberflächlicher Kopf des M. flexor digitalis sublimis, h′ seine Sehne; i tiefer Kopf des M. flexor digitalis sublimis, i′ seine Sehne; i″, i‴ oberflächliche Beugesehne; k Caput humerale, k′ Caput radiale und k″ Caput ulnare des M. flexor digitalis prof.; l, l tiefe Beugesehne; m Muskelbündel vom tiefen Kopfe des M. flexor digitalis sublimis zum M. flexor digitalis prof.; n Verstärkungssehne von o zu den Beugesehnen; o M. interosseus medius, o′ seine Verstärkungssehne zu der Sehne des M. extensor digiti tertii proprius; p Sehne des M. extensor digiti tertii propius; q Caput mediale des M. triceps brachii. 1 Humerus; 2 Olecranon; 3 Radius; 4 Carpus; 5 Metacarpus; 6 Lig. carpi volare transversum; 7 Ringband des Metakarpophalangealgelenkes; 8 mediale Afterklaue.

scapularis in eine Faszie aus, die mit der den M. triceps br. überziehenden Aponeurose verschmilzt. Der **M. teres minor** inseriert sich an einem Höcker der Linea anconaea, sonst wie beim Pferde (s. S. 242). Der **M. subscapularis** (S. 229) besteht aus 3 deutlich getrennten Portionen. Die Ansatzsehne wird von der mittleren Portion gebildet, mit der die beiden anderen verschmelzen; er inseriert sich am Tuberculum minus. Der

M. teres major, M. coracobrachialis, M. triceps brachii (Abb. 394 3, 3′, 398 f, f′) und der **M. anconaeus** *(parvus)* sind wie beim Pferde (S. 242, 243 u. 244). Der Kapselbandmuskel fehlt. Der **M. tensor fasciae antibr.** (Abb. 394 4, 398 z) entspringt am M. latissimus dorsi und aponeurotisch am beckenseitigen Rande der Scapula (bei Schaf und Ziege außerdem noch von der Aponeurose des M. infraspinatus), ist schmal und bildet eine schmale, flache, stark markierte Endsehne, die sich medial am Olecranon inseriert. Der **M. biceps br.** ist weniger dick und weniger sehnig als beim Pferd und liegt mehr medial am Humerus. Seine platte Ursprungssehne, die an der Schulterbeule beginnt, wird im Sulcus intertubercularis durch ein Ringband in der Lage erhalten; beim Schafe geht die rundliche Sehne durch die Schultergelenkshöhle. Der Muskel endet (Abb. 396 a) teils fleischig am medialen Seitenbande des Ellbogengelenkes, größtenteils aber mit einem starken Sehnenzug an der Tuberositas radii und mit einem zweiten lateral von ihr vorn am Radius, bei Schaf und Ziege an der Tuberositas radii und am Proc. coronoideus der Ulna. Der nur wenig gewundene **M. brachialis** (Abb. 394 5, 398 1) entspringt hinten am Humerus dicht unter dem Caput, verläuft nach der Beugeseite des Ellbogengelenkes und endet an der Tuberositas radii und am medialen Speichenrand (Abb. 396 b), bei Schaf und Ziege außerdem an der Ulna dicht unterhalb des Proc. coronoideus.

III. Der **M. extensor carpi radialis** (Abb. 373 a, b, 395 a, 396 c, c′ u. 398 2) verhält sich im allgemeinen wie beim Pferde (s. S. 245); seine Sehne ist m. o. w. zweigeteilt. Mitunter spaltet sich von ihm (beim Rinde seltener, beim Schafe häufiger) noch ein kleiner Muskelbauch ab, dessen sehr dünne Sehne an seinem medialen Rande liegt, mit der Hauptsehne über den Carpus tritt und neben dieser am proximalen Ende des Metacarpus endet *(M. extensor pollicis* nach Franck-Martin [599]). Es sind 3 **Zehenstrecker** vorhanden: der mittlere, **M. extensor digitalis communis** (Abb. 373 c, d, 395 c, c′, 398 4), ist relativ sehr schwach; er entspringt mit einem oberflächlichen Kopf am Streckknorren des Humerus und mit einem tieferen *(M. extensor indicis)* an der Ulna; beide Köpfe vereinigen sich ungefähr in der Mitte des Unterarms zu einem Muskel, der bald in eine Sehne (Abb. 373 d, 395 c′) übergeht; diese liegt zwischen den beiden anderen Strecksehnen und spaltet sich am distalen Metakarpusende, wo sie durch ein Querband in der Lage erhalten wird, in 2 Schenkel, die an beiden Klauenbeinen enden, den Kapselbändern der entsprechenden Zehengelenke aber nur locker anliegen. Bei Schaf und Ziege vereinigt sich die Sehne des M. ext. indicis mit der des M. ext. digit. comm. erst gegen das distale Viertel des Radius. Lateral und medial vom M. ext. digit. comm. liegt je ein besonderer Zehenstrecker. Der mediale, **M. extensor digiti tertii proprius** (Abb. 373 c′, d′, 395 b, b′, 398 3), ist als ein abgespaltener Teil des M. extensor digit. communis aufzufassen (S. 230); er entspringt am Streckknorren des Humerus; der laterale, **M. extensor digiti quarti proprius** (Abb. 373 f, g, 395 d, d, 398 6), ist identisch mit dem **M. extensor digitalis lateralis** (S. 231); er entspringt am lateralen Seitenbande des Ellbogengelenkes, am lateralen Bandhöcker des Radius und mit wenigen Fasern an der Ulna. Die beiden Sehnen (Abb. 395 b′ u. d) inserieren sich, nachdem sie je 2 Verstärkungsschenkel vom M. interosseus medius (Abb. 395 k u. 396 o′) erhalten haben, an der medialen bzw. lateralen Phalanx II und schicken beim Rinde noch je ein dünnes Sehnenblatt an das mediale bzw. laterale Klauenbein; sie verbinden sich innig mit den Gelenkkapseln der Zehengelenke. Am distalen Unterarmende werden die Sehnen des M. ext. digit. comm. und des M. ext. digiti tertii proprius durch ein gemeinsames und die des M. ext. digiti quarti proprius durch ein besonderes Ringband in der Lage erhalten. Der **M. abductor pollicis longus** (Abb. 373 m, 395 f, 396 d, 398 8) verhält sich wie beim Pferde (s. S. 247) und inseriert sich medial am proximalen Ende des Mc 3. Der **M. extensor** und **flexor carpi ulnaris** und der **M. flexor carpi radialis** (Abb. 395 e, e′, 396 g, g′ u. f, f′, 398 7, 9, 10) sind wie beim Pferde (s. S. 247); der letztere inseriert sich am medio-volaren Teile des proximalen Endes des Mc 3. Der am Beugeknorren des Humerus entspringende und dabei teilweise mit dem M. flexor carpi ulnaris verschmolzene **M. flexor digitalis sublimis** spaltet sich bald in einen oberflächlichen (Abb. 396 u. 397 h) und einen tiefen Bauch (i), die am distalen Unterarmende in je eine Sehne (h′ u. i′) auslaufen, nachdem sich der tiefe Bauch kurz vorher durch ein bei Kälbern muskulöses, bei älteren Tieren sehniges Bündel (*M. interflexorius* nach Pitzorno [713]) (Abb. 397 m) innig mit dem Caput humerale des M. flexor digit. prof. (Abb. 396 u. 397 k) verbunden hat. Die Sehne des oberflächlichen Bauches (h′) geht außerhalb des Bogenbandes des Carpus (Abb. 396 6) zum proximalen Ende des Mc, wo sie die starke Mittelfußfaszie

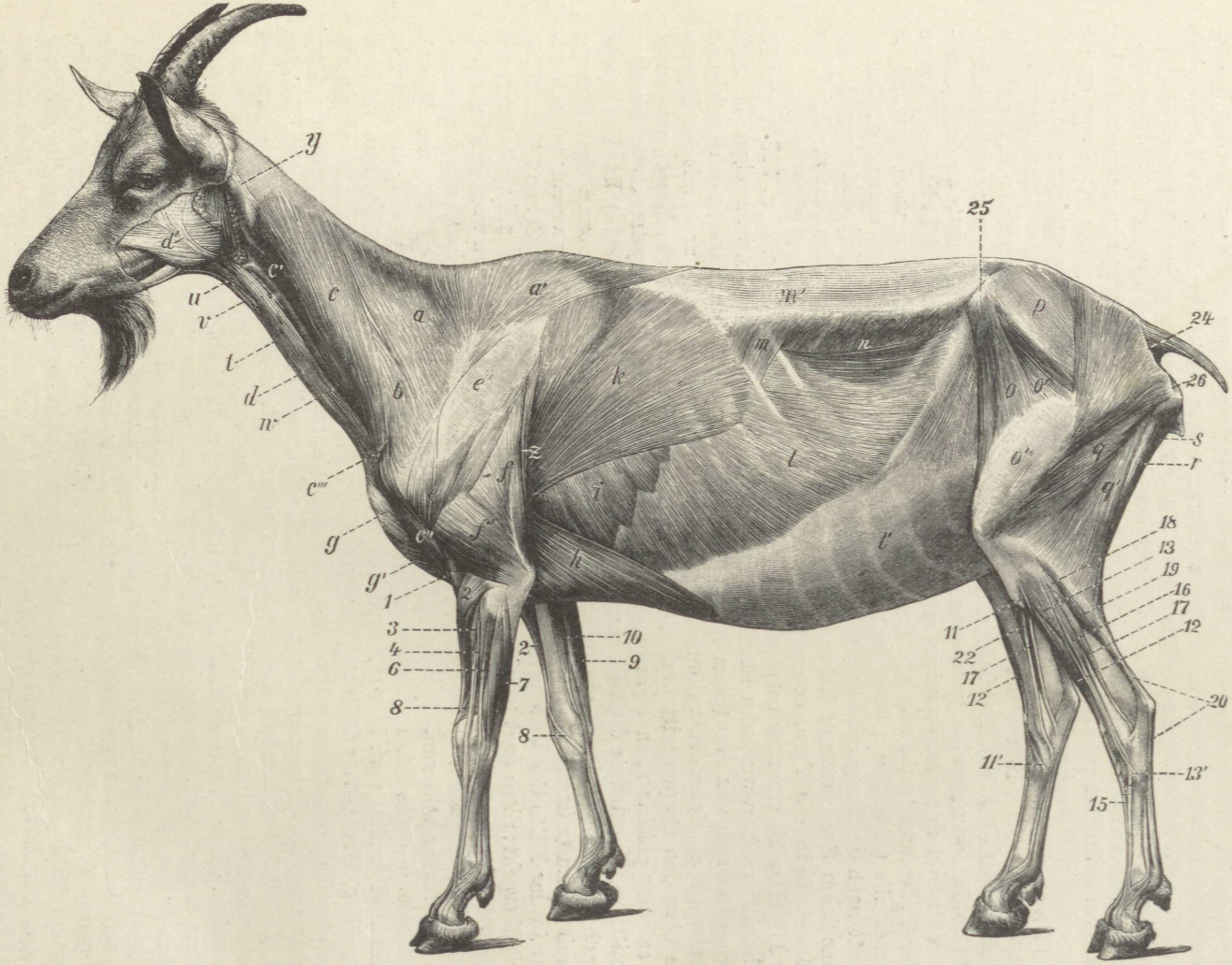

Abb. 398. Oberflächliche Muskeln der Ziege (nach Wegnahme der Hautmuskeln).

a M. trapezius cervicalis; a′ M. trapezius thoracalis; b M. omotransversarius; c, c′, c″ M. brachiocephalicus (c M. cleidooccipitalis, c′ M. cleidomastoideus, c″ Pars clavicularis); c‴ Schlüsselbeinsehne; d M. sternomandibularis, d′ seine Endaponeurose; e M. deltoideus, e′ seine Ursprungsaponeurose; f Caput long. und f′ Cap. lat. des M. triceps brachii; g, g′ M. pectoralis superfic.; h M. pectoralis prof.; i M. serratus ventralis; k M. latissimus dorsi; l M. obliquus abd. ext., l′ seine Endaponeurose; m M. serratus dorsalis exspirat.; m′ Fascia lumbodorsalis; n M. obliquus abdom. int.; o M. tensor fasciae latae; o′ der mit o verschmolzene kraniolaterale Teil des M. glutaeus superfic.; o″ Fascia lata; p M. glutaeus medius; q, q′ M. biceps fem.; r M. semitendinosus; s M. semimembranosus; t M. sternomastoideus; u M. omohyoideus; v M. sternohyoideus; w V. jugularis; y Sehne des M. atlantooccipitalis; z M. tensor fasciae antibr. 1 M. brachialis; 2 M. ext. carpi rad.; 3 M. ext. digiti tertii propr.; 4 M. ext. digitalis comm.; 6 M. ext. digiti quarti propr.; 7 M. ext. carpi uln.; 8 Sehne des M. abductor poll. long.; 9 M. flexor carpi uln.; 10 M. flexor carpi rad.; 11 M. tibialis anterior, 11′ seine Endsehne; 12 M. peronaeus tertius und ext. digit. pedis long.; 13 M. peronaeus longus, 13′ seine Endsehne; 15 Sehne des M. ext. digit. longus; 16 M. ext. digiti quarti pedis proprius; 17 M. flexor digit. pedis prof. (M. flexor halluc. long. u. tibialis post.); 18 M. soleus; 19 M. gastrocnemius lateralis; 20 oberflächliche Beugesehne; 22 M. flexor digitalis ped. longus; 24 freier Rand des breiten Beckenbandes; 25 Tuber coxae; 26 Tuber ischiadicum.

durchbohrt. Die Sehne des tiefen Bauches geht, überbrückt vom genannten Bande, zehenwärts; sie liegt am Carpus in einer Rinne der tiefen Beugesehne; zwischen beiden Sehnen, an sie befestigt, findet sich ein kleines Muskelbündel (*M. lumbricalis*, s. S. 258); in der Mitte des Mc verschmelzen beide Sehnen (Abb. 397 i″), um sich bald darauf wieder in 2 Sehnenschenkel zu teilen (Abb. 397); diese bilden, nachdem sie sich im distalen Viertel des Mc mit einer vom M. interosseus medius kommenden starken Sehnenplatte (n) vereinigt

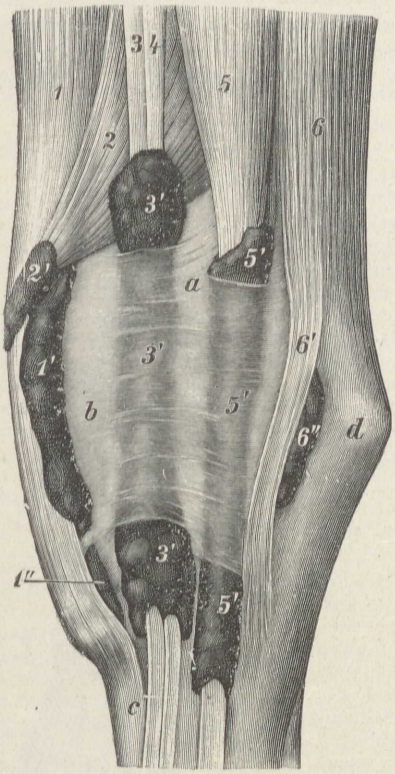

Abb. 399. Sehnenscheiden und Schleimbeutel an der lateralen Seite der Karpalgegend des Rindes.

1 M. extensor carpi radialis mit Bursa vaginalis (1′) und Schleimbeutel (1″); 2 M. abductor pollicis longus mit Sehnenscheide (2′); 3 M. extensor digiti tertii proprius; 4 M. extensor digitalis communis (3′ gemeinschaftliche Sehnenscheide von 3 u. 4); 5 M. extensor digiti quarti proprius mit Sehnenscheide (5′); 6 M. extensor carpi ulnaris, 6′ sein zum Metacarpus ziehender Endschenkel mit Schleimbeutel (6″). a Radius; b Carpus; c Metacarpus; d Os accessorium.

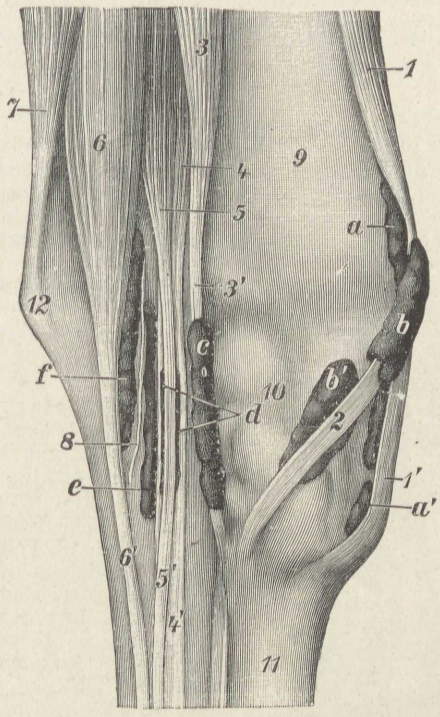

Abb. 400. Sehnenscheiden und Schleimbeutel an der medialen und volaren Seite der Karpalgegend des Rindes.

1 M. extensor carpi radialis, 1′ seine Sehne; 2 Sehne des M. abductor pollicis longus; 3 M. flexor carpi radialis, 3′ seine Sehne; 4 M. flexor digitalis profundus, 4′ seine Sehne; 5 tiefer Bauch des M. flexor dig. sublimis, 5′ seine Sehne; 6 oberflächlicher Bauch des M. flexor dig. sublimis, 6′ seine Sehne; 7 M. flexor carpi ulnaris; 8 durchschnittenes Lig. carpi volare superficiale; 9 Radius; 10 Carpus; 11 Metacarpus; 12 Os accessorium. a, a′ Schleimbeutel unter der Endsehne des M. extensor carpi radialis; b Sehnenscheide und b′ Schleimbeutel der Sehne des M. abductor pollicis longus; c Sehnenscheide des M. flexor carpi radialis; d Sehnenscheide bzw. Schleimbeutel zwischen der tiefen Beugesehne und der Sehne des tiefen Bauches des M. flexor dig. sublimis; e scheidenartiger Schleimbeutel unter der tiefen Beugesehne; f scheidenartiger Schleimbeutel unter der Sehne des oberflächlichen Bauches des M. flexor digitalis sublimis.

haben, an der volaren Seite der Metakarpophalangealgelenke je eine kräftige, röhrenförmige Scheide (Abb. 397 i″) um die betreffende tiefe Beugesehne (l) und treten mit dieser durch das Ringband am 1. Zehengelenk (Abb. 396 7) und durch ein zweites Haftband (Abb. 246 u. 249 h) an die volare Seite des 1. Zehengliedes; sie enden an der Phalanx II der lateralen und medialen Zehe, und zwar so, daß jeder Schenkel kurz vor seinem Ende m. o. w. vollkommen in 3 Äste zerfällt (Abb. 248 p), von denen die beiden schwächeren seitlichen an den beiden volaren Bandhöckern des proximalen Gelenkrandes der Phalanx II und der starke mittlere Ast an der volaren Fläche des 2. Zehengliedes enden. Der mittlere und der dem Zehenspalt

abgekehrte seitliche Ast verschmelzen außerdem mit den seitlichen volaren Kronfessel, beinbändern und enden dadurch indirekt auch am 1. Zehengliede. Der **M. flexor digitalis profundus** (Abb. 397 k, k′, k″) setzt sich aus 3 Köpfen zusammen wie beim Pferde (s. S. 232 u. 249); das m. o. w. dreigeteilte *Caput humerale* (k) verbindet sich dicht über dem Carpus oder auch in dessen Bereiche mit dem tiefen Bauche des M. flexor digit. subl. (s. 255); das *Caput radiale* (k′) endet beim Schaf isoliert mediovolar am Metacarpus (Agduhr [8]). Die gemeinsame tiefe Beugesehne (Abb. 396 u. 397 l, l) spaltet sich am distalen Ende des Metacarpus in 2 Schenkel (Abb. 246 g, g), welche die oberflächliche Sehne durchbohren und an den Klauenbeinen und mit einem schwachen elastischen Zug auch an den zweiten Zehengliedern enden. Sie werden an jedem Zehengliede durch Ringbänder (Abb. 246 h,

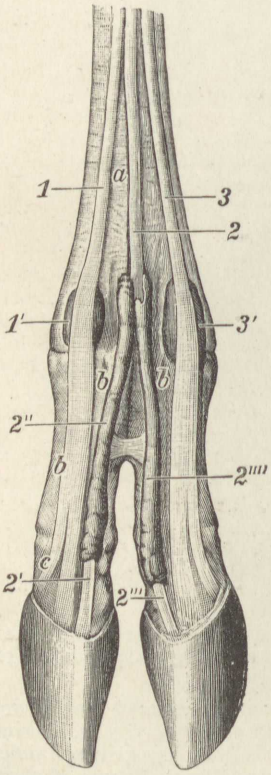

Abb. 401.

Abb. 401. Dorsale Ansicht des linken Vorderfußes des Rindes mit Sehnenscheiden und Schleimbeuteln.

1 Sehne des M. extensor digiti tertii proprius mit Schleimbeutel (1′); 2 Sehne des M. extensor digitalis comm., 2′ ihre mediale Endsehne mit Sehnenscheide (2″), 2‴ ihre laterale Endsehne mit Sehnenscheide (2⁗); 3 Sehne des M. extensor digiti quarti proprius mit Schleimbeutel (3′). a Metacarpus; b 1. Zehenglied; c 2. Zehenglied.

Abb. 402. Plantare Ansicht des linken Vorderfußes des Rindes mit der gemeinschaftlichen Sehnenscheide der oberflächlichen und tiefen Beugesehne.

1 oberflächliche Beugesehne, 1′, 1′ ihre Endschenkel, 1″, 1″ Endpforten des vorderen Abschnittes ihrer Sehnenscheide, 1‴ kranzförmige Endpforte des hinteren Abschnittes ihrer Sehnenscheide; 2 tiefe Beugesehne, 2′, 2′ ihre Endschenkel, 2″, 2″, 2″, 2″ Endpforten ihrer Sehnenscheiden, 2‴, 2‴, 2‴, 2‴ Zwischenpforten ihrer Sehnenscheiden; 3, 3 M. interosseus medius (seitliche Schenkel), 3′ die von ihm zur oberflächlichen Beugesehne gehende Verstärkungssehne. a Metakarpophalangealgelenk; b, b zweite Zehengelenke; c, c Klauengelenke; d, d Ringbänder der Metakarpophalangealgelenke; e, e Ringband am ersten Zehengliede; f, f gekreuzte Zwischenzehenbänder.

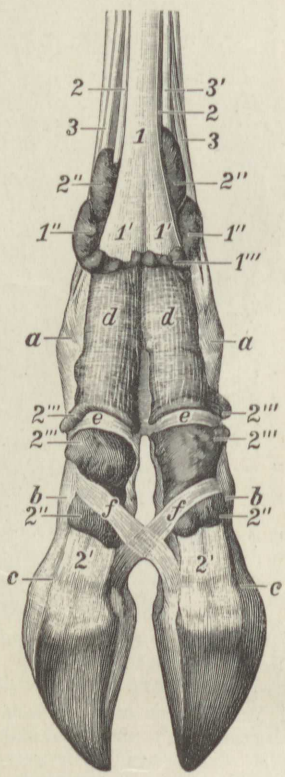

Abb. 402.

249 i, h, 396 7, 7) in der Lage erhalten. Eine Verstärkungssehne erhält die tiefe Beugesehne nicht (s. jedoch unten: M. interosseus medius). Medial am Ellbogengelenke liegt ein meist rudimentärer **M. pronator teres** (s. S. 232).

IV. Als ein **M. lumbricalis** werden die am Carpus zwischen der Sehne des tiefen Bauches des M. flexor digit. sublimis und der tiefen Beugesehne liegenden Muskelbündel angesehen (s. oben). Der **M. interosseus medius** (Abb. 395 h, 397 o) ist etwas fleischiger als beim Pferde, bei jungen Tieren meist ganz muskulös. Im distalen Drittel des Metacarpus spaltet er sich zunächst in 3 und dann (durch abermalige Spaltung der beiden seitlichen Schenkel oder durch 3-Teilung des mittleren Schenkels [wie in Abb. 248 a″, a″, a‴]) in 5 Schenkel, von denen die beiden lateralen und medialen an die Sesambeine der beiden Zehen gehen, während der mittlere durch den Ausschnitt am distalen Ende des Mc 3 u. 4 tritt und sich teilt (Abb. 249 a‴, a‴); seine Schenkel vereinigen sich mit den Sehnen der für die betreffenden Zehen bestimmten besonderen Streckmuskeln und geben dabei Fasern an die interdigitalen Seitenbänder der ersten Zehengelenke (e) und die einander zugekehrten Flächen der Sesambeine ab (bei d). Die beiden an die Sesambeine tretenden seitlichen Schenkel senden über die dem Zehenspalt abgekehrte Seite der Metakarpophalangealgelenke Stränge zu den besonderen Zehenstreckern (Abb. 395 k, 396 o′); sie inserieren sich gleichzeitig aber auch am distalen Ende des Mc 3 u. 4.

Ungefähr mitten am Metacarpus zweigt vom M. interosseus medius eine Sehnenplatte (Abb. 249 a′, 395 i′) ab, die nahe dem Metakarpophalangealgelenke die tiefe

Beugesehne gurtartig umfaßt und mit der oberflächlichen Beugesehne verschmilzt; sie verbindet sich auch mit der Vordermittelfußfaszie (s. unten).

Die am Mittelfuße gelegene Faszie ist an der dorsalen Seite des Metacarpus dünn, an der volaren, wo sie eine direkte Fortsetzung des Bogenbandes des Carpus bildet, sehr stark, so daß sie einer dünnen Sehnenplatte gleicht; sie bleibt am ganzen Mittelfuß inkl. Mittelfußzehengelenk fast gleich stark, so daß das Ringband an diesem Gelenke nicht deutlich abgesetzt ist, sondern nur den distalen Teil der Mittelfußfaszie bildet; diese dicke Faszie befestigt sich an den Seitenrändern des Mc 3 u. 4 und verschmilzt mit der vom M. interosseus medius abgehenden Sehnenplatte (s. oben). An den Metakarpophalangealgelenken treten Züge der Faszie in die Hautwülste, die den Afterklauen als Grundlage dienen. Distal von diesen Gelenken spaltet sich die Faszie in 2 divergierend zu den zweiten Zehengliedern und zur Wandfläche der Klauenbeine verlaufende und dort endende, gut markierte Stränge, die unter sich nur durch ein dünnes Faszienblatt verbunden sind und mit den Seitenbändern des 2. und 3. Zehengelenkes verschmelzen.

An **Sehnenscheiden** und **Schleimbeuteln** finden sich nach Fölger [252] und Schmidtchen [846] folgende:

Schultergelenksgegend: a) Sehnenschleimbeutel: 1. unter der Endsehne des M. infraspinatus; 2. unter der Ursprungssehne des M. biceps brachii im Sulcus intertubercularis; 3. unter der Akromialportion des M. deltoideus (inkonstant); 4. unter der Endsehne des M. teres minor (kirschgroß, nicht konstant); 5. zuweilen unter dem Ansatze des M. subscapularis; 6. unter der Ursprungssehne des M. coracobrachialis. b) Kapselschleimbeutel (Bursae synoviales): 1. die Bursa subcoracoidea (gelegentlich); 2. unter dem Ursprunge des M. biceps (nicht konstant). **Ellbogengelenksgegend:** a) Sehnenschleimbeutel: 1. unter der Ansatzsehne des M. triceps brachii; 2. unter der Endsehne des M. biceps brachii; 3. unter der Endsehne des M. tensor fasciae antibrachii (nur selten); 4. unter dem medialen Seitenbande. b) Kapselschleimbeutel: 1. unter dem Ursprunge des M. extensor carpi ulnaris; 2. unter dem Ursprunge des M. flexor carpi radialis; 3. unter dem Ursprunge des M. flexor digitalis profundus. **Karpalgegend:** a) Sehnenschleimbeutel: 1. unter der Endinsertion des M. extensor carpi radialis (Abb. 399 1″, 400 a, a′); 2. unter dem vom M. extensor carpi ulnaris zum Mc 5 gehenden Sehnenschenkel (bei jüngeren Tieren inkonstant [Abb. 399 6″]); 3. unter dem Ende der Sehne des M. abductor pollicis longus (Abb. 400 b′); 4. und 5. unter dem lateralen und medialen Seitenbande des Carpus; sie können bei jungen Tieren fehlen. b) Scheidenartige Schleimbeutel: 1. u. 2. unter der Sehne des oberflächlichen und des tiefen Muskelbauches des M. flexor digitalis sublimis (Abb. 400 f und d); 3. unter der Sehne des M. flexor digitalis profundus (e). c) Echte Sehnenscheiden: 1. an der Sehne des M. abductor pollicis longus auf der Dorsalfläche des Carpus (Abb. 399 2′ u. 400 b); 2. eine gemeinschaftliche Sehnenscheide an den Sehnen des M. extensor digitalis communis und M. extensor digiti tertii proprius (Abb. 399 3′); 3. an der Sehne des M. extensor digiti quarti proprius (5′); 4. an der Sehne des M. flexor carpi radialis (Abb. 400 c). **Phalangealgegend:** a) Sehnenschleimbeutel: 1. und 2. unter der Sehne des M. extensor digiti tertii und quarti proprius (Abb. 401 1′ u. 3′) an den ersten Zehengelenken (konstant nur bei älteren Tieren); 3. unter dem lateralen und dem medialen Seitengleichbeinbande der Metakarpophalangealgelenke (nicht konstant); 4. unter den zu den Afterklauen ziehenden Blättern der Mittelfußfaszie (nicht konstant); 5. unter den Endsehnen des M. flexor digitalis profundus an den distalen Sesambeinen. b) Echte Sehnenscheiden: 1. dorsal an den Endsehnen des M. extensor digitalis communis (Abb. 401 2″ u. 2‴); 2. volar an den Sehnen des M. flexor digitalis sublimis (Abb. 402 1″ u. 1‴) und 3. an den Sehnen des M. flexor digitalis profundus (Abb. 402 2″ u. 2‴). Beide gemeinschaftlichen Sehnenscheiden sind dadurch ausgezeichnet, daß distal und proximal vom Ringband an der volaren Fläche des 1. Zehenglieds Zwischenpforten von verschieden großer Ausdehnung vorkommen. Ausdehnung der Sehnenscheiden, Verhalten der End- und Zwischenpforten usw. ergeben sich aus den Abb. 399—402.

VII. Muskeln an der Schultergliedmaße des Schweines.

(S. auch S. 223.)

I. Der **M. brachiocephalicus** entspringt als *M. cleidooccipitalis* (Abb. 403 i) am Os occipitale und als *M. cleidomastoideus* (i′) an der Pars mastoidea des Schläfenbeins; beide vereinigen sich in dem deutlichen Schlüsselbeinstreifen (i‴). Von ihm reicht bis zur Crista tuberculi majoris die klavikulare Portion (i″). Der vom M. cleidomastoideus großenteils verdeckte **M. sternocephalicus** (k) entspringt am Sternum und inseriert sich mit einer sehr langen, rundlichen Sehne an der Pars mastoidea. Der Halsteil des **M. trapezius** (n) ist sehr breit und reicht bis an das Occipitale; die Brustportion (n′) erstreckt sich bis zum 10. Brustwirbel; beide enden sehnig an der Spina scapulae. Der **M. omotransversarius** (m) entspringt am 1. (2.) Halswirbel, ist in seiner Kopfhälfte vom M. cleidooccipitalis bedeckt und endet sehnig am distalen Teile der Spina scapulae. Der **M. rhomboideus** entspringt in der Ausdehnung vom 2. Hals- bis 6. Brustwirbel; sein Halsteil ist sehr stark. Zu ihm gesellt sich ein **M. rhomboideus capitis;** er beginnt am Hinterhauptsbein und vereinigt sich nahe dem Schulterblatte mit dem M. rhomboideus cervicis. Der **M. serratus ventralis** (t) entspringt von den ersten 6—8 Rippen und sämtlichen Halswirbeln, hat demnach einen sehr starken Halsteil; er inseriert sich am dorsalen Teile der medialen Schulterblattfläche. Der **M. latissimus dorsi** (p) und die **Mm. pectorales** (o, u) ähneln denen des Pferdes (s. S. 237—239). Die *Pars clavicularis* endet nur an der Crista tuberculi majoris, die *Pars praescapularis* entspringt nur im Bereiche des 1. und 2. Rippenknorpels.

II. **Muskeln an Schulter und Oberarm.** Der einheitliche **M. deltoideus** (Abb. 403 w) entspringt von der den M. infraspinatus überziehenden Aponeurose (Abb. 403 w′) und endet zwar größtenteils an der Tuberositas deltoidea, doch strahlt ein Teil auch in die Oberarmfaszie aus. Der in der Fossa

infraspinata entspringende und sie ausfüllende **M. infraspinatus** endet in einer flachen Grube lateral am Tuberculum majus. Der **M. supraspinatus** (v) überragt bedeutend die Fossa supraspinata, in der er entspringt, und endet unter undeutlicher Spaltung an beiden Höckern des Tuberculum majus und zum kleinen Teil am Tuberculum minus. Der **M. capsularis** ist unbeständig. Der in der Fossa subscapularis gelegene und dort entspringende **M. subscapularis** endet am Tuberculum minus. Der **M. coracobrachialis, M. teres major,** der sehr starke **M. teres minor, M. brachialis** (Abb. 403 1), **M. triceps brachii** (x, y), **M. anconaeus** *(parvus)* und **M. tensor fasciae antibr.** (z) sind wie beim Pferde (siehe S. 242—244). Der **M. biceps brachii** ist spindelförmig und gleicht dem des Hundes (s. S. 265).

III. Von den vorn und lateral am **Unterarme** gelegenen Streckmuskeln ist der an der Crista epicondyli lateralis des Humerus entspringende **M. extensor carpi radialis** (Abb. 374 a, b) sehr fleischig; seine Sehne inseriert sich am proximalen Ende des Mc 3. Bisweilen spalten sich Muskel und Sehne in einen M. ext. carpi rad. longus und brevis (Abb. 404 a, a′). Der **M. extensor digitalis communis** (Abb. 374 c, c′, c″, d, d′, d″) liegt lateral bzw. rückwärts vom vorigen und läßt sich in drei Muskelbäuche zerlegen, die am Streckknorren des Humerus und am lateralen Seitenbande des Ellbogengelenkes entspringen. Der am M. ext. carpi rad. gelegene Bauch (Abb. 404 c) geht mit seiner Hauptsehne (c′) an die mediale Hauptzehe und mit einer oft fehlenden schwächeren (c″) an die mediale Afterzehe. Der mittlere Bauch (d) gibt an die mediale Afterzehe auch eine Sehne (d″) ab, die sich meist mit der dünnen Sehne des M. ext. indicis proprius (f) (s. S. 261) vereinigt. Die Hauptsehne (d′) spaltet sich und geht an die beiden Hauptzehen. Der laterale bzw. volare, mit dem M. ext. digiti quarti in Verbindung stehende Muskelbauch (e) geht in eine dünne Sehne aus, die mit der Sehne des mittleren Bauches zusammenfließt (e″) und eine Sehne (e′) an die laterale Afterzehe abgibt; die einzelnen Bäuche und ihre Sehnen zeigen jedoch viele Variationen. Bedeckt vom M. ext. digit. communis und zum Teil mit ihm verschmolzen ist noch ein dünner, schlanker vierter Muskelbauch, der an der Ulna entspringt und eine sehr dünne Sehne (f) bildet, die neben den Sehnen des vorigen liegt und sich mit ihnen verbindet oder sich am Metacarpus verliert oder zur medialen

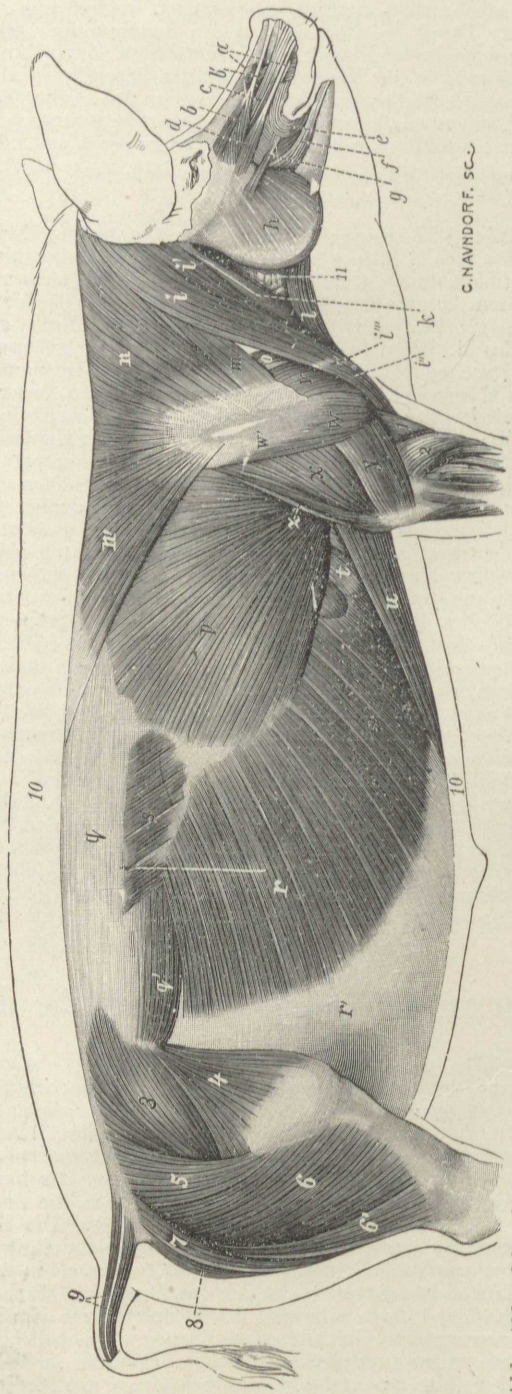

Abb. 403. Oberflächliche Muskelschicht des Schweines (nach Entfernung der Hautmuskeln); von der rechten Seite gesehen. a M. levator nasolabialis; b M. levator labii sup. proprius, b′ dessen Fleischzacke; c M. caninus; d M. depressor rostri; e M. orbicularis oris; f M. depressor labii inf.; g M. zygomaticus; h M. masseter; i, i′, i″ u. i‴ M. brachiocephalicus, und zwar i M. cleidoocipitalis, i′ M. cleidomastoideus, i″ Pars clavicularis, i‴ Schlüsselbeinstreifen; k M. sternocephalicus; l M. sternohyoideus; m M. omotransversarius; n M. trapezius cervicalis; n′ M. trapezius thoracalis; o Pars praescapularis des M. pectoralis profundus; p M. latissimus dorsi; q Fascia lumbodorsalis; q′ M. longissimus dorsi und M. iliocostalis lumborum; r M. obliquus abdom. ext., r′ seine Endaponeurose; s M. serratus dors. exspirat.; t Endzacken des M. serratus ventralis; u Pars humeralis des M. pectoralis prof.; v M. supraspinatus; w M. deltoideus, w′ seine Ursprungsaponeurose bzw. Eigenaponeurose des M. infraspinatus; x Caput longum und y Caput laterale des M. triceps brachii; z M. tensor fasciae antibrachii. 1 M. brachialis; 2 M. extensor carpi radialis; 3 M. glutaeus medius; 4 M. tensor fasciae latae; 5 der dem M. glutaeus superficialis entsprechende Teil des M. biceps femoris; 6, 6′ M. biceps femoris; 7 M. semitendinosus; 8 M. semimembranosus; 9 Schwanzmuskeln; 10 Panniculus adiposus; 11 Rest der Parotis.

Afterzehe geht. Er entspricht dem Strecker der 1. und 2. Zehe des Hundes, *M. extensor pollicis longus et indicis proprius.*

An den M. extensor digitalis communis reiht sich der **M. extensor digitalis lateralis** an, der in 2 getrennte Muskeln zerfällt; von ihnen ist der stärkere dorsale der Strecker der lateralen Hauptzehe, *M. ext. digiti quarti proprius* (Abb. 374 f, g, 404 g, g′); seine bisweilen zweigeteilte Sehne schickt nicht selten noch einen Sehnenschenkel an die laterale Afterzehe. Der schwächere volare Muskel ist Strecker der lateralen Afterzehe, *M. ext. digiti quinti proprius* (Abb. 374 f′, g′, 404 h, h′). Der **M. abductor pollicis longus** (Abb. 404 b) endet proximal am Mc 2. Der **M. extensor carpi ulnaris** (i, k) besteht aus einer breiten, oberflächlichen sehnigen (i) und einer rundlichen, von dieser bedeckten muskulösen Portion (k), die beide am Streckknorren des Humerus entspringen. Die sehnige Portion (i) setzt sich nicht scharf gegen die Unterarmfaszie ab; sie verhält sich an ihrer Insertion wie der M. ext. carpi uln. des Pferdes

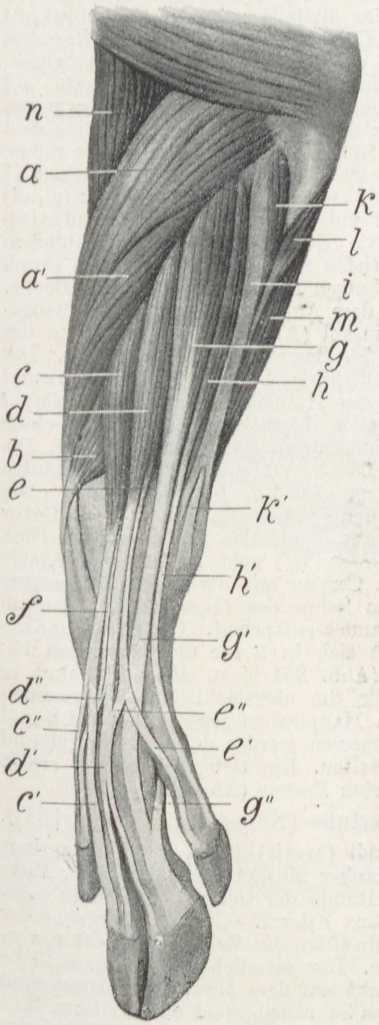

Abb. 404.

Unterarms und Vorderfußes (tiefere Schicht).

a M. flexor carpi radialis; b, b′ b″ M. flexor carpi ulnaris (ein Stück aus ihm herausgeschnitten); c oberfl. Bauch des M. flexor digit. subl. (ein Stück aus ihm herausgeschnitten), c′, c′ seine Sehne; d tiefer Bauch des M. flexor digit. subl., d′ d′ seine Sehne; e sehnige und e′ muskulöse Verbindung von d mit h; f M. interflexorius; g, g Caput humerale und g′ Caput ulnare des M. flexor digit. prof.; h, h tiefe Beugesehne, i, i′, i′, i″, i″, i‴ ihre Endschenkel; k Verstärkungssehne der tiefen Beugesehne; l, l′ Ringbänder.

Abb. 404.

Muskeln an der dorsolateralen Seite des linken Unterarms des Schweines.

a, a′ M. extensor carpi radialis; b M. abductor pollicis longus; c, d u. e M. extensor digitalis communis, und zwar ist c der dorsomediale Kopf, d der mittlere Kopf und e der volare Kopf; c′ Sehne von c an die mediale Hauptzehe; c″ Schenkel von c zur medialen Afterzehe; d′ Sehne von d, die sich in zwei Schenkel für die beiden Hauptzehen spaltet; d″ Schenkel von d′ zur medialen Afterzehe, der sich mit f vereinigt; e′ Sehne von e, die zur lateralen Afterzehe geht; e″ Schenkel von e′ zur Hauptsehne des mittleren Kopfes; f Sehne des M. extens. indicis proprius; g M. extensor digiti quarti proprius, g′ seine Sehne, die einen Verstärkungsschenkel (g″) vom M. interosseus medius erhält; h M. extensor digiti quinti proprius, h′ seine Sehne; i sehniger Teil und k fleischiger Teil des M. extensor carpi ulnaris, k′ Sehne des letzteren; l Caput ulnare des M. flexor digit. prof.; m M. flexor digit. sublimis; n M. brachialis.

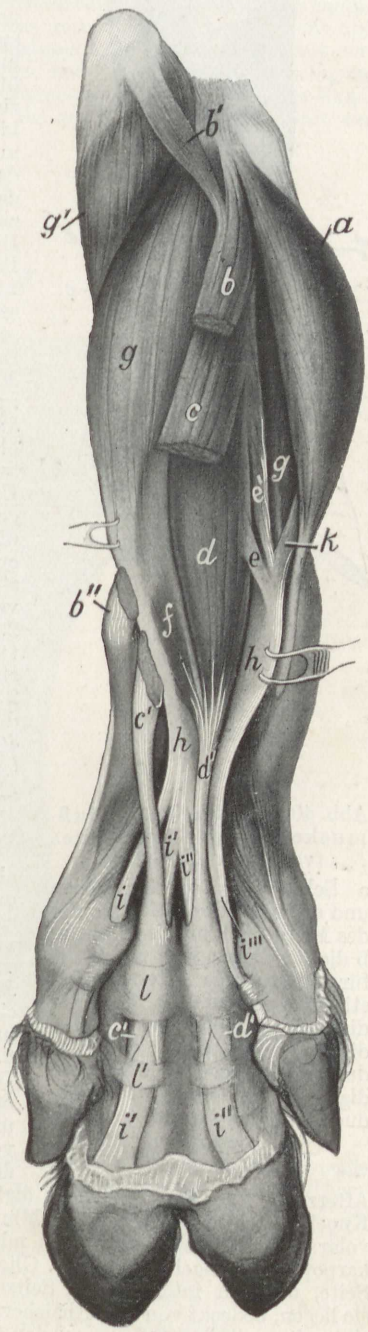

Abb. 405.

Abb. 405.

Muskeln an der hinteren Seite des linken des Schweines (tiefere

und der Wiederkäuer (s. S. 247 bzw. 255), während die fleischige Portion eine rundliche Sehne (k′) bildet, die den distalen Teil der sehnigen Portion durchbohrt und proximal am Mc 5 endet und somit dem homologen Muskel der Fleischfresser (s. S. 266) ähnelt. Der **M. flexor carpi ulnaris** (Abb. 405 b, b′, b″) hat ein ganz schwaches, oft fehlendes *Caput ulnare* (b′); das *Caput humerale* (b) ist verhältnismäßig schmal, so daß die übrigen Beugemuskeln nicht vom M. flexor und extensor carpi ulnaris eingeschlossen werden. Es liegt zwischen dem M. flexor digit. sublim. und dem lateralen Kopfe des M. flexor digit. prof. und inseriert sich am Os accessorium. Der ziemlich kräftige **M. flexor carpi radialis** (Abb. 405 a) entspringt am Beugeknorren des Humerus und endet proximal an der volaren Seite von Mc 3. Vor ihm liegt am medialen Seitenbande des Ellbogengelenkes der schwache **M. pronator teres,** der vom Beugeknorren des Humerus zur proximalen Hälfte des medialen Randes des Radius geht. Der zwischen dem M. flexor carpi radialis und ulnaris befindliche **M. flexor digitalis sublimis** (Abb. 404 m) spaltet sich bald nach seinem Ursprung am Epicondylus flexorius humeri in 2 Bäuche (Abb. 405 c u. d), die am Carpus in Sehnen übergehen. Die Sehne des oberflächlichen Bauches (c′, c′) zieht außerhalb des Bogenbandes des Carpus zum Metacarpus, bildet am Metakarpophalangealgelenke (l), wo sie durch ein Ringband in der Lage erhalten ist, eine Röhre für die entsprechende Sehne des M. flexor digit. prof. und endet zweischenklig an der Phalanx II der lateralen Hauptzehe. Die Sehne des tiefen Bauches (d′, d′) zieht innerhalb des Lig. carpi volare transversum zur medialen Hauptzehe und verhält sich wie die Sehne des oberflächlichen Bauches. Der mittlere Teil des tiefen Bauches verbindet sich durch 2 bzw. 3 muskulöse (e′) und 1 sehnigen Zug (e) mit der tiefen Beugesehne (h); ferner entspringt von dem Anfangsteile der tiefen Beugesehne ein deutlicher, kleiner Muskel (Agduhr [7]) (f), der zu der Sehne des tiefen Bauches des M. flexor digitalis subl. geht. Der **M. flexor digitalis profundus** zerfällt in das *Caput humerale, ulnare* und *radiale.* Das am Beugeknorren des Humerus entspringende *Caput humerale* (Abb. 405 g, g) läßt sich deutlich in 2 Bäuche, einen oberflächlichen (lateralen) und einen tiefen (medialen), zerlegen. Die kurzen, kräftigen Sehnen beider Bäuche verschmelzen an der distalen Unterarmgrenze zur tiefen Beugesehne (h, h), welche die oben erwähnten Verbindungen mit dem tiefen Bauche des M. flexor digitalis sublimis eingeht. Das am proximalen Endstücke der Ulna entspringende kräftige *Caput ulnare* (g′) geht bald in eine relativ starke Sehne aus, die sich am Carpus mit der tiefen Beugesehne vereinigt, ebenso wie die dünne Sehne des *Caput radiale,* das am 2. Viertel des medialen Radiusrandes entspringt. Die gemeinsame tiefe Beugesehne (h, h) teilt sich in 2 für die Afterzehen bestimmte schwächere seitliche (Abb. 251 b′ u. 405 i, i‴) und in 2 stärkere mittlere Schenkel, die die oberflächlichen Beugesehnen durchbohren und an die beiden Hauptzehen gehen (Abb. 251 b und 405 i′, i″) (s. auch S. 232); die ersteren werden durch ein Spiralband (Abb. 251 f, f′) in der Lage erhalten. Die tiefe Beugesehne erhält öfter eine Unterstützungssehne vom Radius (Abb. 405 k).

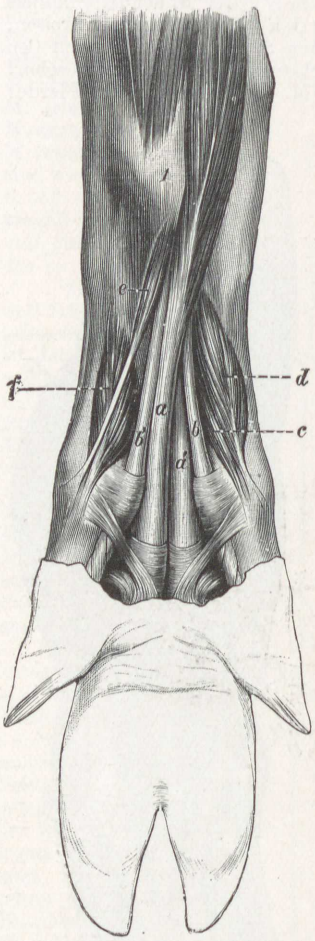

Abb. 406. Volare Vorderfußmuskeln des Schweines (vgl. auch Abb. 251).

a Sehne des oberflächlichen und a′ Sehne des tiefen Kopfes des M. flexor digitalis sublimis; b die für die mediale und b′ die für die laterale Afterzehe bestimmte Sehne des M. flexor digitalis profundus; c M. flexor digiti secundi brevis; d M. abductor digiti secundi; e M. flexor digiti quinti brevis; f M. abductor digiti quinti. l Os accessorium.

IV. Muskeln am Vorderfuße (Näheres s. Baum [54]).

Der **M. flexor digiti secundi (brevis)** (Abb. 406 c) entspringt als ein dünner, rundlicher, schlanker Muskel ungefähr in der Mitte des Metacarpus vom medialen Rande der tiefen Beugesehne; seine zarte Sehne endet an der Phalanx I der 2. Zehe am Übergange der volaren zur medialen Fläche und an der Zehenbinde; öfter verschmilzt er mit dem folgenden. Der ziemlich kräftige, rundliche **M. abductor digiti secundi** (d) liegt auf dem Mc 2. Er entspringt an einem starken, am Mc 3 liegenden Sehnenzug und zum Teil am Mc 2 und der ihn überziehenden Faszie und endet an der Kapsel des 2. Metakarpophalangealgelenkes und der Phalanx I der 2. Zehe. Der 2—3 mm dicke **M. flexor digiti quinti (brevis)** (e) entspringt nahe dem Os accessorium an einem am Mc 4 sich herabziehenden Bandzug und endet sehnig an der Phalanx I der 5. Zehe am Übergange der volaren zur lateralen Seite und in der Zehenfaszie. Der **M. abductor digiti quinti** (f) verhält sich entsprechend dem Abzieher der medialen Afterzehe. Die **Mm. adductores digiti secundi** und **quinti** liegen zwischen den Beugesehnen und den den Knochen direkt aufgelagerten Mm. interossei. Sie entspringen, anfangs vereinigt, nahe dem Carpus volar an Mc 3 u. Mc 4 und enden mit je einer dünnen Sehne an der Gelenkkapsel des 2. bzw. 5. Metakarpophalangealgelenkes, am 1. Gliede der 2. bzw. 5. Zehe, und zwar an der der Fußachse zugekehrten Seite, und am interdigitalen Seitenbande. Von den **Mm. interossei** sind nur der 3. und 4. entwickelt; sie liegen, bedeckt von den Anziehern der Afterzehen, auf dem Mc 3 u. Mc 4 und entspringen an diesen; sie enden mit je 2 Sehnen an den Sesambeinen ihrer Zehe und schicken Verstärkungsschenkel zu den entsprechenden Strecksehnen. Wahrscheinlich sind der 2. und 5. M. interosseus mit dem

Abzieher der 2. und 5. Zehe verschmolzen. Die beschriebenen Muskeln sind sämtlich von relativ starken Faszien umscheidet. Zwischen der tiefen Beugesehne und der Sehne des tiefen Kopfes des M. flexor digitalis subl. finden sich Muskelbündel, die zusammen als **M. lumbricalis** zu deuten sein dürften.

VIII. Muskeln an der Schultergliedmaße der Fleischfresser.

(S. auch S. 223.)

I. Über den **M. brachiocephalicus** (Abb. 408 f, f′) und den **M. sternocephalicus** (Abb. 408 e) s. S. 224. Der Halsteil des **M. trapezius** (g) entspringt beckenwärts vom M. cleidocervicalis und reicht etwa bis zum 3. Brustwirbel; der Brustteil (g′) erstreckt sich bis zum 8. oder 9. Brustwirbel; beide enden an der Spina scapulae (8). Der **M. omotransversarius** (k) entspringt an der Ala atlantis und endet am distalen Teile der Spina scapulae, oft verschmolzen mit dem M. trapezius. Der **M. latissimus dorsi** (s) entspringt aus der Fascia lumbodorsalis, außerdem sehnig an den Dornfortsätzen der Lenden- und Brustwirbel und fleischig an den beiden letzten Rippen (oder nur an einer) und endet an der Crista tuberculi minoris. Sein ventraler Rand verschmilzt nahe der Schulter mit Bündeln des Bauchhautmuskels. Bei der Katze zweigt von ihm ein

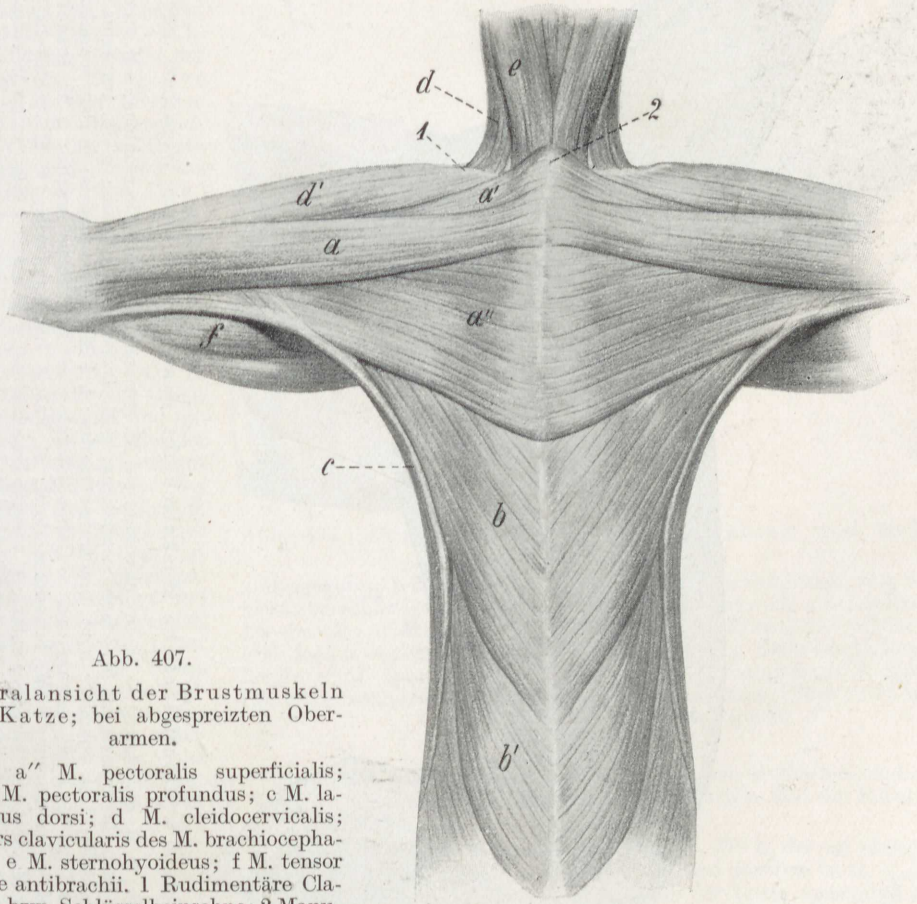

Abb. 407.

Ventralansicht der Brustmuskeln der Katze; bei abgespreizten Oberarmen.

a, a′, a″ M. pectoralis superficialis; b, b′ M. pectoralis profundus; c M. latissimus dorsi; d M. cleidocervicalis; d′ Pars clavicularis des M. brachiocephalicus; e M. sternohyoideus; f M. tensor fasciae antibrachii. 1 Rudimentäre Clavicula bzw. Schlüsselbeinsehne; 2 Manubrium sterni; 3 Cartilago xiphoidea.

Bündel ab (Abb. 407 c), das sich mit dem M. pectoralis superficialis verbindet. Der **M. rhomboid. cervicalis** reicht bis zum 2. bis 3. Halswirbel und endet medial am Nackenwinkel der Scapula; der schmale Brustteil entspringt beim Hund an den Procc. spinosi des 4. bis 6. (7.), bei der Katze an denen des 2. bis 4. Brustwirbels und endet medial am Rückenwinkel der Scapula. Beide Teile bilden einen einheitlichen Muskel. Zu ihnen gesellt sich noch ein dünner, bandförmiger *M. rhomboideus capitis*; er entspringt am Occipitale und verschmilzt beckenwärts mit dem M. rhomboideus cervicalis. Der beim Hund einheitliche und schmale **M. pectoralis superficialis** entspringt am Sternum im Bereiche des 1. bis 3. Rippenknorpels und endet an der Crista tuberculi majoris des Humerus; bei der Katze ist er bedeutend stärker und breiter (Abb. 407 a′, a″) und endet an der Crista tuberculi majoris; er spaltet aus seinem oberflächlichen kranialen

Teil ein breites Muskelbündel ab, das mit dem M. brachiocephalicus verschmilzt und in der Unterarmfaszie endet (a). Über den **M. pectoralis profundus** (Abb. 408 t) s. S. 227. Von seinen oberflächlichen Fasern löst sich ein bandförmiges Bündel ab, das an der medialen Oberarmfaszie endet. Bei der Katze ist das Ende des Muskels (Abb. 407 b) m. o. w. deutlich in 3 Äste gespalten, von denen der [dorsale am Tuberculum majus und minus humeri und am Proc. coracoideus, der ventrale und mittlere] Ast am Anfangsteile der Crista tuberculi majoris humeri enden. Der in Abb. 407 mit b′ bezeichnete Teil geht in eine gesonderte Sehne aus, die am Tuberculum majus und minus humeri endet.



Abb. 408. Oberflächliche Muskelschicht des Hundes (nach Wegnahme der Hautmuskeln).

a M. masseter; b M. digastricus; c M. mylohyoideus; d M. sternohyoideus et -thyreoideus; e M. sternocephalicus; f M. cleidocervicalis; f′ Pars clavicularis des M. brachiocephalicus; g M. trapezius cervicalis; g′ M. trapezius thoracalis; h M. serratus ventralis (Halsteil); i M. splenius; k M. omotransversarius; l, l M. supraspinatus; m Pars scapularis und m′ Pars acromialis des M. deltoideus; n Caput longum und o Caput laterale des M. triceps brachii; p M. brachialis; q M. extensor carpi radialis; r M. infraspinatus; s M. latissimus dorsi; s′ Fascia lumbodorsalis; t M. pectoralis profundus; u M. rectus abdominis; v M. obliquus abdominis externus, v′ seine Bauchsehne; w M. intercostalis ext.; x M. glutaeus medius; x′ M. glutaeus superficialis; y M. sartorius; y′ M. tensor fasciae latae; z, z M. biceps femoris; z′ Fascia lata. 1 M. semitendinosus; 2 M. semimembranosus; 3 und 4 Schwanzmuskeln; 5 Gl. parotis; 5′ Gl. submaxillaris; 6 V. jugularis; 7 V. cephalica humeri; 8 Spina scapulae; 9 Trochanter major des Os femoris.

Der **M. serratus ventralis** (Abb. 409 b) reicht vom 3. Halswirbel bis zur 8. (bei der Katze zur 9. oder 10.) Rippe und endet am dorsalen Teile der medialen Schulterblattfläche.

II. Über den **M. supraspinatus** (Abb. 408 l u. 410 a) und **infraspinatus** (Abb. 408 r u. 410 b) s. S. 227. Der **M. deltoideus** ist deutlich in eine längsovale, am Acromion entspringende *Pars acromialis* (Abb. 410 d′) und eine sehnig an der Spina scapulae entspringende *Pars scapularis* (d) geschieden, die beide an der

Tuberositas deltoidea enden. Der vom M. deltoideus bedeckte **M. teres minor** entspringt vom beckenseitigen Rande der Scapula dicht über der Pfanne (an der Tuberositas infraglenoidalis) und endet proximal vom M. deltoideus an der Linea anconaea. Über den **M. subscapularis** (Abb. 412 a) s. S. 229. Der ziemlich dicke und fleischige **M. teres major** (c) entspringt am Rückenwinkel der Scapula, am dorsalen Viertel des beckenseitigen Randes derselben und am M. subscapularis und endet an der Crista tuberculi minoris. Der Kapselbandmuskel fehlt. Der kurze **M. coracobrachialis** (e) entspringt mit einer langen, plattrundlichen Sehne am Proc. coracoideus und endet am proximalen Drittel der kaudomedialen Fläche des Humerus. Der lange, spindelförmige **M. biceps brachii** (g) liegt fast an der medialen Seite des Humerus. Seine an der Schulterbeule entspringende rundliche Anfangssehne wird im Sulcus intertubercularis von einem Querband überbrückt. Er endet bei der Katze an der Tuberositas radii, beim Hund an der Tuberositas radii und ulnae. Der lateral am Humerus liegende **M. brachialis** (Abb. 410 f) entspringt distal vom Caput humeri und endet zum Teil an den Endsehnen des M. biceps, zum Teil an der Tuberositas ulnae; beim Hunde tritt seine Endsehne vorher zwischen den Endsehnen des vorigen durch. Der dünne, bandförmige **M. tensor fasciae antibrachii** (Abb. 412 i) entspringt von der lateralen Fläche des M. latissimus dorsi, bei der Katze auch noch vom Bauchhautmuskel, und endet am Olecranon und in der Unterarmfaszie. Vom **M. triceps brachii** entspringen das *Caput longum* (Abb. 410 e u. 412 h) am kaudalen Rande der Scapula (bei der Katze nur von dessen distalem Drittel), das *Caput mediale* (Abb. 412 k) an der Crista tuberculi minoris und das *Caput laterale* (Abb. 410 e′) sehnig an der Linea anconaea; alle 3 enden am Olecranon.

Beim Hunde findet sich zwischen Caput longum, laterale und mediale noch ein rundliches *Caput accessorium* (Abb. 412 f), das dicht unter dem Caput humeri entspringt und am Olecranon endet. Bei der Katze verschmilzt es mit dem medialen Kopfe. Bei ihr findet sich außerdem ein kleiner, ca. 2 cm langer Muskel, der in der Umgebung des For. supracondyloideum entspringt und medial am Olecranon endet. Der *M. anconaeus* (Abb. 410 e″) füllt den Raum zwischen den beiden Epikondylen des Humerus aus und endet lateral am proximalen Endstücke der Ulna.



Abb. 409. Dritte Muskelschicht am Thorax und Halse des Hundes.

a M. splenius; b M. serratus ventralis (an seinem Ursprunge vom Schulterblatt abgeschnitten); c M. serratus dorsalis inspiratorius, c′ seine Ursprungsaponeurose; d M. scalenus supracostalis; d′ M. scalenus primae costae; e M. longus capitis; f M. transversus costarum; g Ende des M. longissimus dorsi; g′ M. spinalis et semispinalis dorsi et cervicis; h M. iliocostalis; i M. intercostalis externus; k M. intercostalis internus; l M. rectus abdominis. 1—8 die entsprechenden Rippen.

III. Am **Unterarme der Fleischfresser** finden sich außer den gewöhnlichen Muskeln noch die Dreher des Unterarms, und zwar die Vorwärtswender (Pronatoren) an der Beuge- und die Rückwärtswender (Supinatoren) an der Streckseite.

Vorn und lateral liegen: der lange, schmale **M. brachioradialis** (Abb. 375 l), der bei kleinen Hunden i. d. R. verkümmert ist oder fehlt, bei Katzen dagegen fleischig und deutlich ist (s. S. 232). Er entspringt am Humerus vor und über dem M. extensor carpi radialis an der Crista epicondyli lateralis, liegt medial an diesem und endet mit kurzer Aponeurose nahe dem Carpus am medialen Rande des Radius. Er dreht den Fuß nach außen. Der **M. extensor carpi radialis** (Abb. 375 a, b, b′, 410 g) läßt sich m. o. w. in 2 Muskeln zerlegen, die an der Crista epicondyli lateralis entspringen; der schwächere oberflächliche *M. ext. carpi radialis longus* inseriert sich am proximalen Ende des Mc 2, der stärkere und mehr lateral gelegene tiefe *M. ext. carpi radialis brevis* an dem des Mc 3 (Abb. 411 a). Der **M. extensor digitalis communis** (Abb. 375 c, 410 h) beginnt am Epicondylus lateralis humeri und spaltet sich in 4 eng aneinanderliegende Bäuche, die im distalen Unterarmdrittel in je eine Sehne ausgehen, die sich an der Phalanx III der 2. bis 5. Zehe ansetzen (Abb. 375 d, d′, d″, d‴, 411 b u. 414 b, b′). Der lateral bzw. volar vom vorigen gelegene **M. extensor digitalis lateralis** besteht aus 2, beim Hund (Abb. 375 f, 410 i) i. d. R. fest miteinander verbundenen, bei der Katze leicht trennbaren Muskeln, die am Epicondylus lateralis des Humerus und am lateralen Seitenbande des Ellbogengelenkes entspringen. Der vordere geht beim Hund in 2 Sehnen aus (Abb. 375 g, g′, 411 c″), die sich mit den für die 3. und 4. Zehe bestimmten Sehnen des vorigen Muskels

vereinigen, *M. ext. digiti tertii et quarti*. Die Sehne des hinteren Muskels, *M. ext. digiti quinti* (Abb. 375 g″, 411 c′), verschmilzt mit dem entsprechenden Sehnenschenkel des M. extensor digit. comm. und heftet sich mit ihm an der 5. Zehe an. Bei der Katze geht der Muskel in 4 Sehnen aus, die an der 2. bis 5. Zehe enden, wie es c, c′ in Abb. 414 zeigen. Der **M. extensor carpi ulnaris** (Abb. 375 h, i, 410 k) bildet einen starken Muskel, der am Streckknorren des Humerus, bei der Katze auch am lateralen Ulnarand entspringt, am lateralen Rande der Ulna liegt und lateral am proximalen Ende des Mc 5 endet.

Der **M. supinator** (Abb. 413 3) wird vom M. ext. carpi radialis und M. ext. digit. comm. bedeckt. Er entspringt als kurzer, aber breiter Muskel, bedeckt von dem lateralen Seitenband, am distalen Ende des Humerus, geht schräg über die vordere Fläche des Radius und endet vorn und medial an dessen proximalem Viertel. Er dreht den Fuß nach außen. Der **M. abductor pollicis longus** (Abb. 375 m u. 411 d) entspringt beim Hund an den beiden mittleren Vierteln, bei der Katze am mittleren und distalen Drittel des lateralen Randes und der volaren Fläche der Ulna und mit einem kleinen Teile noch am Lig. interosseum und am proximalen Teile des lateralen Radiusrandes. Er inseriert sich am Mc 1. Der **M. ext. pollicis longus et ext. indicis proprius** (Abb. 375 e), Strecker der 1. und 2. Zehe, ist von den Zehenstreckern bedeckt. Er entspringt beim Hund an der proximalen Hälfte, bei der Katze an den 2 distalen Dritteln der Ulna, liegt an dieser und dem M. abductor pollicis longus und begleitet mit seiner dünnen Sehne (Abb. 411 e) die Sehne des M. ext. digit. comm. Ein dünner Sehnenschenkel geht an die erste, ein stärkerer zweiter gemeinschaftlich mit dem entsprechenden Sehnenschenkel des M. ext. digital. comm. an die 2. Zehe. Bei der Katze liegt die Sehne dieses Muskels an der Sehne des M. ext. digit. lat. und teilt sich in 3 Schenkel, die an die 1. und 2. Zehe gehen (Abb. 414 f, f′, f″).

Medial und hinten liegen: der **M. pronator teres** (Abb. 412 n u. 413 1); er entspringt am Epicondylus flexorius humeri vor den Beugemuskeln, geht schräg zehen- und vorwärts und endet am medialen Rande des Radius distal vom M. supinator mit einer breiten Sehne, die fast bis zur Mitte des Knochens

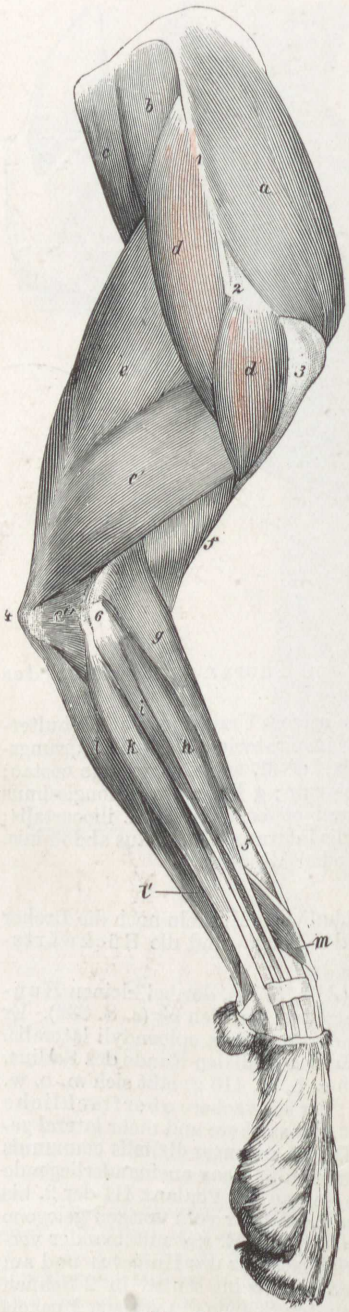

Abb. 410.

Abb. 410.

Muskeln der Schultergliedmaße des Hundes (laterale Seite).

a M. supraspinatus; b M. infraspinatus; c M. teres major; d Pars scapularis und d′ Pars acromialis des M. deltoideus; e Caput longum und e′ Caput laterale des M. triceps brachii; e″ M. anconaeus; f M. brachialis; g M. extensor carpi radialis; h M. extensor digitalis communis; i M. extensor digitalis lateralis; k M. extensor carpi ulnaris; l Caput ulnare und l′ Caput humerale des M. flexor carpi ulnaris; m M. abductor pollicis longus. 1 Spina scapulae; 2 Acromion; 3 Tuberculum majus humeri; 4 Olecranon; 5 Radius; 6 Epicondylus extensorius humeri.

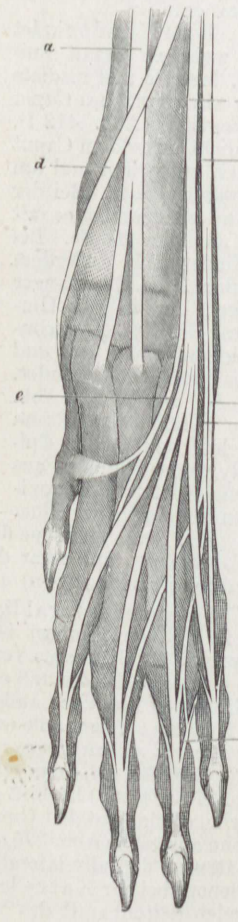

Abb. 411.

Sehnen der Fußstrecker des Hundes.

a Sehne des M. extensor carpi radialis; b Sehne des M. extensor digitalis communis; b′ von den Mm. interossei stammende Unterstützungssehne; c Sehne des M. extensor digitalis lateralis; c′ Sehne des M. extensor digiti quinti; c″ Sehne des M. extensor digiti tertii et quarti; d Sehne des M. abductor pollicis longus; e Sehne des M. extensor pollicis longus et indicis proprius.

Abb. 411.

reicht (s. auch S. 232). Der hinter ihm am Epicondylus flexorius humeri entspringende **M. flexor carpi radialis** (Abb. 412 p) inseriert sich volar am proximalen Ende des Mc 2 u. Mc 3 (bei der Katze Mc 2). Der **M. flexor digitalis sublimis** (Abb. 412 q) entspringt am Beugeknorren des Humerus und liegt hinter dem vorigen unter der Haut. An seine Sehne treten am proximalen Teile des Metacarpus 2 starke Sehnenzüge, die vom Os accessorium und von dem medial am Carpus gelegenen Sesambeine (s. S. 145) kommen; hier entspringt an ihr der kurze Sohlenspanner (s. S. 268); dann teilt sie sich in 4 Schenkel, die von den Sehnen des M. flexor digitalis prof. durchbohrt werden und sich an der Phalanx II der 2. bis 5. Zehe anheften (Abb. 252 a, a′). Die Katze hat noch einen für die 1. Zehe bestimmten dünnen Sehnenschenkel (Abb. 415 l′). Der **M. flexor carpi ulnaris** besteht aus 2 Muskeln; der schwächere, *Caput ulnare* (Abb. 410 l), entspringt am Olecranon und heftet sich beim Hunde mit seiner langen, schwachen Sehne am Os accessorium an neben der kurzen, starken Sehne des größtenteils vom M. flexor digit. subl. bedeckten stärkeren *Caput humerale* (Abb. 410 l′), das am Epicondylus flexorius humeri entspringt. Bei der Katze verschmelzen beide Köpfe. Der **M. flexor digitalis profundus** besteht aus 5 Köpfen, von denen 3 m. o. w. zum *Caput humerale* (Abb. 412 r) verschmelzen, das am Epicondylus flexorius humeri entspringt, während das *Caput ulnare* an der Ulna und das *Caput radiale* (Abb. 412 t) am medialen Rande des Radius entspringt. Die vom Lig. carpi volare transversum bedeckte gemeinsame Sehne gibt einen kleinen Schenkel an die 1. Zehe ab und spaltet sich dann in vier Schenkel, die am 1. Zehengliede die sie bedeckenden oberflächlichen Beugesehnen durchbohren und an der Phalanx III der 2. bis 5. Zehe enden (Abb. 252 i, 415 k′). Am 1. und 2. Zehengliede werden sie durch Ringbänder (Abb. 252 h) in der Lage erhalten.

Am M. flexor digit. prof. entspringt im distalen Speichendrittel noch der **M. palmaris longus accessorius**[1]), dessen wurmförmiges distales Ende bis auf die tiefe Beugesehne reicht, und dessen dünne Sehne zwischen beiden Beugesehnen zehenwärts geht und sich dann beim Hund in 2 kleine Sehnen spaltet, die sich in den an die 3. und 4. Zehe gehenden Sehnenschenkeln des M. flexor digit. subl. verlieren. Bei der Katze hat der Muskel 3 Sehnen,

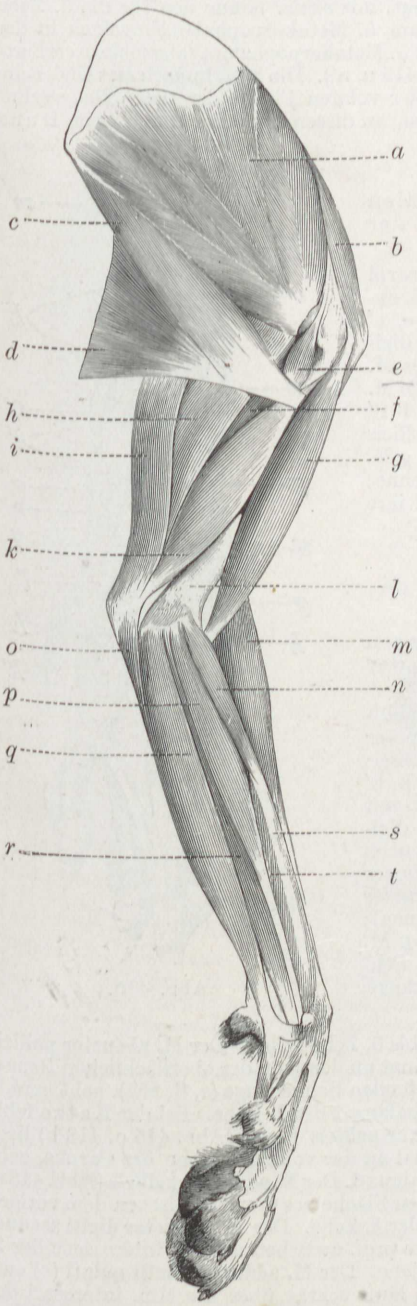

Abb. 412.

Abb. 412. Muskeln der Schultergliedmaße des Hundes (mediale Seite).

a M. subscapularis; b M. supraspinatus; c M. teres major; d M. latissimus dorsi; e M. coracobrachialis; f Caput accessorium des M. triceps br.; g M. biceps brachii; h Caput longum des M. triceps br.; i M. tensor fasciae antibr.; k Caput mediale des M. triceps br.; l Humerus; m M. extensor carpi radialis; n M. pronator teres; o M. flexor carpi ulnaris; p M. flexor carpi radialis; q M. flexor digitalis sublimis; r Caput humerale des M. flexor digital. prof.; s Radius; t Caput radiale des M. flexor digitalis prof.

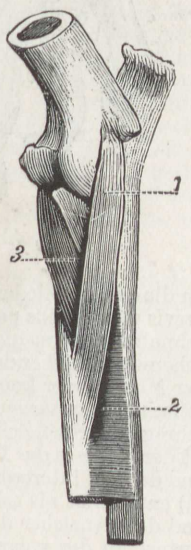

Abb. 413.

Abb. 413. Tiefe Muskeln am rechten Ellbogengelenke des Hundes.

1 M. pronator teres; 2 M. pronator quadratus; 3 M. supinator.

[1]) Gurlt [326] vergleicht ihn mit dem *M. palmaris longus h.*, dem aber offenbar der Ellbogenkopf des M. flexor digitalis profundus entspricht (s. S. 232); Alezais [16] hält den M. flexor digit. sublimis der Fleischfresser für den langen Hohlhandmuskel des Menschen. Bei den außerordentlich vielen Abweichungen, die der M. palmaris longus, der sogar oft fehlt, beim Menschen zeigt, dürften sich Differenzen in der Anschauung überhaupt nicht beseitigen lassen. (Vgl. im übrigen Sußdorf [930], Bardeleben [36] und Kajava [435].)

die an die 2., 3. und 4. Zehe gehen (Abb. 415 q). Der **M. pronator quadratus** (Abb. 413 2) bedeckt beim Hunde die mediovolare Fläche des Radius und füllt bei querem Faserverlauf den Raum zwischen Radius und Ulna aus. Bei der Katze reicht er wenig hoch hinauf, jedoch bis an das Ende der Unterarmknochen herab. Er ist distal viel kräftiger als proximal.

IV. Am Vorderfuße der Fleischfresser finden sich mehrere Muskeln, die bei den übrigen Tieren nicht vorhanden sind.

Der **M. palmaris brevis accessorius** [1]) ist ein wenig fleischiger Muskel, der am lateralen Rande der Unterseite der oberflächlichen Beugesehne am Carpus entspringt, mit seiner Sehne den für die 5. Zehe bestimmten Sehnenschenkel begleitet und sich beim Hund am 5. Metakarpophalangealgelenk in der Sehnenscheide des M. flexor digit. prof. und am Ringbande des 5. Metakarpophalangealgelenkes verliert; bei der Katze geht er mit 2 Sehnen an die 4. und 5. Zehe (Abb. 415 n, n′). Die **Mm. lumbricales** sind beim Hunde 3, bei der Katze 4 kleine, rundliche Muskeln, die an der volaren Fläche der tiefen Beugesehne zwischen deren für die 2. bis 5. Zehe bestimmten Schenkeln liegen, an diesen entspringen und beim Hund

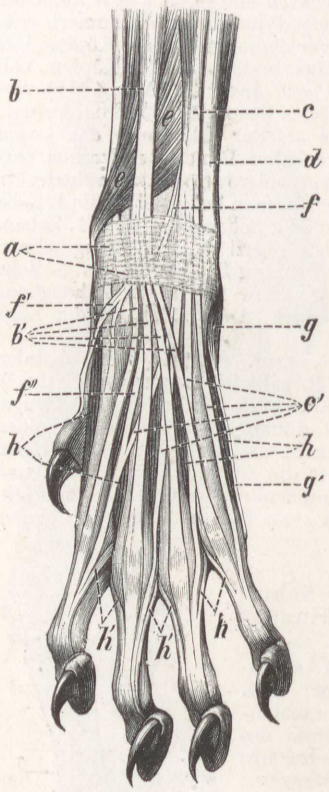

Abb. 414.

Abb. 414.
Sehnen an der dorsalen Seite des Vorderfußes der Katze.

a Sehnen des M. extensor carpi radialis; b, b′ Sehnen des M. extensor digitalis comm.; c, c′ Sehnen des M. extensor digitalis lateralis; d Sehne des M. extensor carpi ulnaris; e, e M. abductor pollicis longus; f, f′ f″ Sehnen des M. extensor pollicis longus et indicis propr.; g M. abductor digiti V, g′ seine Sehne; h, h Mm. interossei, h′ ihre Sehnen.

Abb. 415.
Sehnen an der volaren Seite des Vorderfußes der Katze.

e′ Sehne des M. abductor pollicis longus; g, g′ M. abductor digiti V; h, h Mm. interossei; i M. flexor carpi ulnaris; k, k′ M. flexor digitalis profund. mit Sehnen; l, l′, l′ M. flexor digitalis sublimis (zum Teil nach unten geschlagen); m M. flexor carpi radialis; n, n′ kurzer Sohlenspanner (mit Sehnen); o M. flexor pollicis brevis; p M. adductor pollicis brevis; q Sehnen des langen Sohlenspanners.

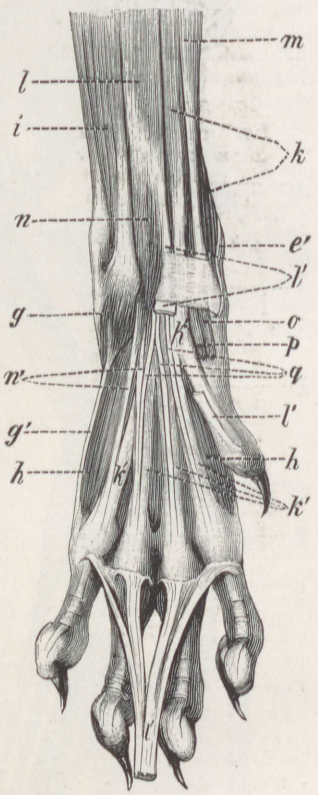

Abb. 415.

an die ersten Glieder der 3. bis 5., bei der Katze an die der 2. bis 5. Zehe gehen. Der **M. abductor pollicis brevis et opponens pollicis** (Abb. 418 a) ist sehr klein und entspringt an dem von der oberflächlichen Beugesehne zu dem medial am Carpus gelegenen Sesambeine verlaufenden Sehnenzuge (s. S. 267), geht gerade zehenwärts und endet am distalen Teile des Mc 1 und an der Phalanx I der 1. Zehe. Bei der Katze fehlt der Muskel oder kommt höchstens rudimentär vor. Der **M. flexor pollicis brevis** (Abb. 415 o, 418 b) liegt zwischen dem vorigen und dem folgenden. Er entspringt medial an der volaren Fläche des Carpus, geht schräg zur ersten Zehe und endet am Sesambeine bzw. an der Phalanx I. Der **M. adductor pollicis** (Abb. 418 c) ist der stärkste der Daumenmuskeln; er entspringt an der volaren Fläche des Carpus zwischen dem vorigen und dem M. interosseus der 2. Zehe und geht an die Phalanx I der 1. Zehe. Der **M. adductor digiti secundi** (d) entspringt als schlanker, dünner Muskel am Lig. carpi volare prof. zwischen dem M. interosseus der 2. und dem Anzieher der 5. Zehe und endet am 1. Gliede der 2. Zehe. Der **M. adductor digiti quinti** (e) entspringt an der volaren Fläche des Carpus neben dem vorigen, läuft schräg über die Mm. interossei der 3. und 4. Zehe lateral und geht, zwischen den Mm. interossei der 4. und 5. Zehe liegend, mit seiner Sehne an die mediale Fläche der Phalanx I der 5. Zehe. Der **M. flexor digiti quinti** (f) entspringt an dem starken

[1]) Gurlt [326] vergleicht diesen Muskel mit dem *M. palmaris brevis h.* Dieser dürfte indes eher in der Fleischmasse des an der Beugeseite des Carpus befindlichen Karpalballens der Fleischfresser sein Homologon finden. Der oben beschriebene Muskel ist als eine eigentümliche, für Spannzwecke des Sohlenballens eingerichtete Abteilung der Zehenbeuger zu betrachten, für die sich beim Menschen kein Homologon findet (vgl. Kajava [435]).

volaren Bande, welches das Os accessorium mit dem Mc 3 u. Mc 4 verbindet, geht schräg über den M. interosseus der 5. Zehe lateral und verbindet sich durch eine äußerst dünne, platte Sehne mit der Sehne des folgenden. Der **M. abductor digiti quinti** (Abb. 414 u. 415 g, g″, 418 g) ist der stärkste Muskel der 5. Zehe und liegt unmittelbar unter der Haut. Er entspringt am Os accessorium und bedeckt das Band zwischen diesem und dem Mc 5. Seine Sehne verbindet sich mit der des vorigen Muskels und endet hauptsächlich am lateralen Sesambeine der Phalanx I. Eine dünne Sehne läßt sich von hier bisweilen noch bis zur Phalanx I verfolgen; bei der Katze endet der Muskel nur am Sesambeine. Die **4 Mm. interossei** (Abb. 414 h, h′, 415 u. 418 h) liegen an der volaren Fläche des Mc 2 bis Mc 5. Sie sind verhältnismäßig stark und ganz fleischig.

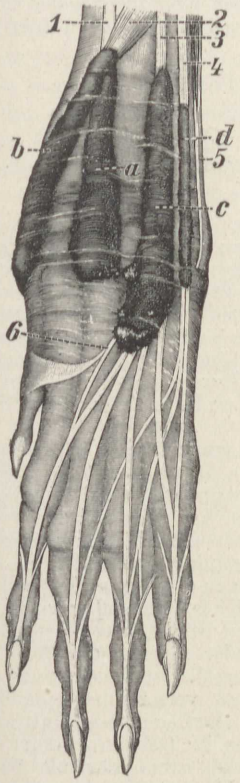

Abb. 416.
Sehnenscheiden an der dorsalen Seite des Karpalgelenkes des Hundes.
1 Sehne des M. ext. carpi radialis mit Sehnenscheide (a); 2 Sehne des M. abductor pollicis longus mit Sehnenscheide (b); 3 Sehne des M. extensor digitalis comm. mit Sehnenscheide (c); 4 Sehne des M. ext. digitalis lat. mit Sehnenscheide (d); 5 Sehne des M. ext. carpi ulnaris; 6 Sehne des M. ext. pollicis longus et indicis proprius.

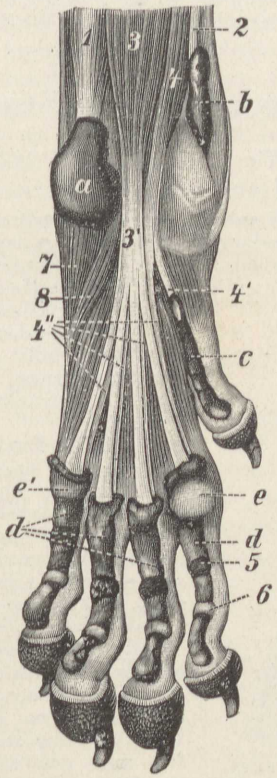

Abb. 417.
Sehnenscheiden an der volaren Seite des Vorderfußes des Hundes.
1 Sehne des M. flexor carpi ulnaris; 2 Sehne des M. flexor carpi radialis mit Sehnenscheide (b); 3 Ende des M. flexor digit. sublimis, 3′ seine Sehne; 4 Ende des M. flexor digit. prof., 4′ sein zur 1. Zehe gehender Sehnenschenkel mit Sehnenscheide (c), 4″ die übrigen Endschenkel der tiefen Beugesehne; 5 u. 6 Ringbänder; 7 M. abductor digiti V.; 8 M. flexor digiti V. brevis. a subfaszialer Schleimbeutel am Os accessorium, der mit dem Schleimbeutel zwischen den Endsehnen der beiden Köpfe des M. flexor carpi ulnaris kommuniziert; d Sehnenscheiden der korrespondierenden Schenkel der oberflächlichen und tiefen Beugesehne; e Schleimbeutel auf dem ersten Ringbande; e′ erstes Ringband (am Metakarpophalangealgelenk der 3. und 4. Zehe sind Ringband und Schleimbeutel entfernt).

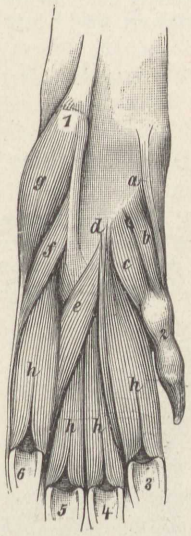

Abb. 418.
Muskeln an der volaren Seite des Metacarpus des Hundes.
a M. abductor pollicis brevis et opponens pollicis; b M. flexor pollicis brevis; c M. adductor pollicis; d M. adductor digiti secundi; e M. adductor digiti quinti; f M. flexor digiti quinti brevis; g M. abductor digiti quinti; h, h, h, h Mm. interossei. 1 Os accessorium; 2 erste Zehe; 3, 4, 5, 6 Metakarpophalangealgelenke bzw. die auf ihnen liegenden Ossa sesamoidea.

Sie entspringen an der Mittelfußreihe der Karpalknochen und an den proximalen Enden von Mc 2 bis Mc 5 und teilen sich zehenwärts in einen lateralen und medialen Schenkel, von denen jeder seine eigene Sehne bildet, die sich an dem betreffenden Sesambein anheftet und sich außerdem noch mit den entsprechenden Strecksehnen der Zehen verbindet.

Sehnen- und Kapselschleimbeutel und Sehnenscheiden (vgl. Abb. 416 u. 417). **1. Sehnenschleimbeutel** finden sich: unter der Pars acromialis des *M. deltoideus*, unter der Endsehne des *M. infraspinatus* (2 Stück), *teres major* (inkonstant), *triceps brachii*, *anconaeus medialis* und *tensor fasciae antibrachii*, unter der Ursprungssehne des *M. flexor carpi ulnaris*, *flexor digitalis sublimis* und *ext. carpi ulnaris*, unter den

Endsehnen des *M. ext. carpi radialis* (inkonstant) und des *M. ext. carpi ulnaris* (inkonstant), zwischen den Endsehnen der beiden Köpfe des *M. flexor carpi ulnaris* (Abb. 417 a), unter der Sehne des *M. flexor digitalis sublimis* nahe dem Os accessorium (inkonstant), unter der Sehne des *M. flexor digitalis prof.* am Carpus (inkonstant). In den Sehnenscheiden der Beugesehnen des Hundes finden sich ringförmige Verstärkungen von Netzknorpel (Retterer [742]). **2. Kapselschleimbeutel** findet man unter der Endsehne des *M. subscapularis* und der Ursprungssehne des *M. biceps brachii*. **3. Sehnenscheiden** besitzen: die Ursprungssehne des *M. coracobrachialis*, die Endsehnen des *M. extensor carpi radialis* (inkonstant) (Abb. 416 a), *extens. digit. comm.* (c) und *ext. digit. lateralis* (inkonstant) (d) am Carpus, die Endsehne des *M. abductor pollicis longus* (b) und *flexor carpi radialis* (Abb. 417 b), der für die 1. Zehe bestimmte Endschenkel der tiefen Beugesehne (c), die an die 2. bis 5. Zehe gehenden Endschenkel der oberflächlichen und tiefen Beugesehne (d). (Näheres s. Walter [1004] und Mahlstedt [586].)

C. Muskeln des Stammes.

Die Faszien des Rumpfes. Wie am Halse (s. S. 222), so unterscheidet man auch am übrigen Rumpf eine oberflächliche und eine tiefe Faszie.

1. Die **Fascia superficialis trunci** enthält den Bauchhautmuskel (Abb. 419 e); am Rücken verschmilzt sie teils mit der Fascia lumbodorsalis, teils befestigt sie sich an den freien Enden der Procc. spinosi der Brust- und Lendenwirbel, teils geht sie in die der anderen Seite über. Halswärts verschmilzt sie mit der Fascia superficialis der Schultergliedmaße und des Halses, beckenwärts mit der des Beckens; durch ihren Übertritt auf den Oberschenkel bildet sie die Grundlage der Kniefalte; an der ventralen Bauchwand verschmilzt sie mit der Linea alba (Einseitigbleiben der Emphyseme!) und den Brustmuskeln; sie gibt die Fascia superficialis des Penis und des Euters ab (s. diese Organe).

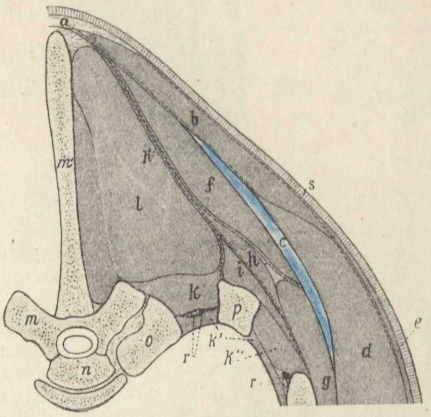

Abb. 419. Querschnitt durch den Brustrücken eines Pferdes, senkrecht durch den Dornfortsatz des 7. Brustwirbels (in der Widerristgegend).

a Nackenstrang; b M. trapezius; c Schulterblattknorpel; d M. latissimus dorsi; e Bauchhautmuskel; f M. rhomboideus; g M. serratus ventralis; h M. serratus dorsalis, h′ seine Ursprungsaponeurose; i M. iliocostalis; k M. levator costae; k′ M. intercostalis internus; k″ M. intercostalis externus; l M. longissimus dorsi einschließlich M. spinalis und multifidus; m 7. Brustwirbel, m′ sein Dornfortsatz; n Gelenkkopf des 8. Brustwirbels; o Köpfchen der 8. Rippe; p Querschnitt der 7. Rippe; r Interkostalgefäße und -nerven; s Haut.

2. Die **Fascia profunda trunci** zerfällt in die *Fascia lumbodorsalis* und die gelbe Bauchhaut (s. S. 287). Die Grundlage der den M. longissimus dorsi überziehenden **Fascia lumbodorsalis** (Rückenlendenbinde) wird von den Ursprungsaponeurosen des M. latissimus dorsi und des M. serratus dorsalis gebildet; sie reicht bis zum Becken, wo sie sich zum Teil in die Fascia glutaea fortsetzt, teils sich an der Crista iliaca, dem Tuber coxae und sacrale des Darmbeins und den beiden ersten Kreuzbeindornfortsätzen inseriert; in der Gegend des 7. Brustwirbels setzt sie sich auf den M. rhomboideus und den Schulterblattknorpel fort und verschmilzt schließlich mit dem tiefen Blatte der oberflächlichen Halsfaszie. Von der Ursprungsfaszie des M. latissimus dorsi löst sich noch eine ziemlich starke, silberglänzende Faszie ab, die der Unterfläche des M. latissimus dorsi direkt anliegt, mit der Ursprungsaponeurose des M. serratus dorsalis verschmilzt, zwischen dem M. longissimus dorsi und iliocostalis an die Rippen tritt, sich schulterwärts unter den M. rhomboideus fortsetzt und hier mit der Ursprungsaponeurose des M. splenius und semispinalis capitis zur *Fascia spinotransversalis* verschmilzt. Die letztere entspringt vom Dorne des 2. (3.) bis 5. Brustwirbels, verbindet sich über dem Dorne des 3. Brustwirbels mit der der anderen Seite, senkt sich, vom M. serratus ventralis bedeckt, zwischen M. iliocostalis und longissimus dorsi ein, mit deren Endsehnen sie verschmilzt, und befestigt sich an den ersten 7—8 Rippen bzw. den Querfortsätzen der entsprechenden Brustwirbel. Von ihr geht eine Sehnenplatte, das *Lig. dorsoscapulare*, an die Unterfläche der Scapula; es trägt wesentlich zur Befestigung der Schulter an den Rumpf bei. Das tiefe Blatt der Fascia lumbodorsalis ist eine etwa 6 cm breite, starke Aponeurose, die an den Enden der Querfortsätze der Lendenwirbel entspringt und sich von der letzten Rippe bis zu dem Kreuzbeinflügel und dem Tuber coxae hinzieht; sie verschmilzt mit dem oberflächlichen Blatte der Fascia lumbodorsalis, mit der Fascia iliaca und den Ursprungssehnen des M. transversus abdom. und obliquus abdom. int.

I. Vergleichende Betrachtung der Muskeln des Stammes.

a) **Muskeln am Rücken und Nacken.** Die oberflächlichen Lagen der am Rücken und Nacken gelegenen Muskeln werden von den S. 223 u. folg.

besprochenen Stammgliedmaßenmuskeln gebildet, und zwar liegen in I. Schicht: der M. trapezius (S. 223) und ein Randteil des M. brachiocephalicus und des M. latissimus dorsi (S. 224—226); in II. Schicht: der M. rhomboideus und ein Randteil des M. serratus ventralis (S. 224). Darauf folgen am Nacken der M. splenius und am Rücken der M. serratus dorsalis.

Der platte **M. splenius** (Abb. 359 19 u. 20, 368, 370 a, 380 13, 382 b, b′, 409 a) liegt in dem Raume zwischen Schulter, Nackenstrang (bzw. dorsaler Medianlinie der Fleischfresser), Halswirbelsäule und Os occipitale; er entspringt in der Gegend des Widerristes teils aus der Fascia spinotransversalis, teils am Nackenstrang und endet 1. als **M. splenius capitis** am Os occipitale mit einer breiten Sehne, die beim Schweine je eine Zacke für die Linea nuchalis sup. und die Pars mastoidea ossis temp. bildet; 2. als **M. splenius cervicis**, der den Fleischfressern fehlt, beim Menschen und Rind am Querfortsatze der 3 (2) ersten Halswirbel, beim Schwein an der Ala atlantis, beim Pferd an den Procc. transversi des 3. bis 5. Halswirbels.

Der **M. serratus dorsalis** *(posterior N.)* (Abb. 370 m, 381 40, 382 w, 394 x, 398 m, 403 s, 409 c, 419 h, h′, 423 k) ist eine dünne Fleischplatte, die den M. sacrospinalis bedeckt und sich lateral von ihm mit Zacken an den Rippen (mit Ausnahme der 1. bei Mensch und Hund oder der 4—5 ersten bei Pferd, Schwein und Rind) befestigt; er entspringt mit einer ausgedehnten Aponeurose, die mit der Fascia lumbodorsalis verschmilzt, an den Procc. spinosi der Brust- und Lendenwirbel. Die Fasern des kranialen Teiles, *M. serratus dors. inspiratorius (M. serrat. post. sup. N.)*, verlaufen kaudoventral, die des kaudalen Teiles, *M. serratus dors. exspiratorius (M. serrat. post. inf. N.)*, kranioventral. Bei Mensch, Hund, Schwein und Wiederkäuern bleiben zwischen beiden Portionen eine bis mehrere Rippen frei von Zacken. Bei Hund und Schwein und oft auch beim Rinde treten die Zacken des M. serratus dors. exspir. unter den M. intercostalis ext. oder (beim Rinde) bisweilen auch unter den M. obliquus abdom. ext. Die Ursprungsaponeurose beider Muskeln bildet bei den Haustieren, im Gegensatz zu vielen anderen Wirbeltieren (Maurer [607]), eine einzige, an manchen Stellen mehrblättrige Sehnenhaut.

Auf den M. splenius und serratus dors. folgt der gewaltige **M. sacrospinalis**, der dorsal auf der Wirbelsäule und den Wirbelenden der Rippen liegt und vom Becken bis zum Os occipitale reicht. In der Lendengegend sondert er sich in den lateralen *M. iliocostalis* und den medialen *M. longissimus*. Der erstere zerfällt in einen *M. iliocostalis lumborum, dorsi* und *cervicis*, der letztere in einen *M. longissimus dorsi, cervicis* und *capitis*. Medial vom M. sacrospinalis liegt der anfangs mit ihm verschmolzene *M. spinalis* (Abb. 420).

Der **M. iliocostalis** (Abb. 419 i, 420, 423 i, i′, 429 c) ist ein schmaler Muskel, der sich von der Lendengegend über die Rippenwinkel bis zur Halswirbelsäule hinzieht. Seine an den letzten Rippen endende Lendenportion, *M. iliocostalis lumborum*, ist nur bei dem Menschen, den Wiederkäuern und den Fleischfressern deutlich. Die Brustportion, *M. iliocostalis dorsi*, ist stets deutlich und dadurch ausgezeichnet, daß sie in eine größere Anzahl lateraler und medialer schmaler Sehnen ausgeht. Die lateralen Sehnen sind kraniolateral gerichtet, überspringen 2—4 Zwischenrippenräume und enden am beckenseitigen Rande der Rippen, die medialen sind kaudomedial gerichtet, kürzer und dünner, überspringen nur einen Zwischenrippenraum und enden am kranialen Rande der Rippe; die Zahl der lateralen und medialen Endsehnen entspricht ungefähr der Zahl der Rippen. Die Halsportion, *M. iliocost. cervicis*, endet bei den Fleischfressern am 7., beim Menschen am 4. bis 6., bei den Wiederkäuern und dem Pferd am 7., 6. und 5. Halswirbel, beim Schweine reicht sie bis zur Ala atlantis.

Der **M. longissimus** reicht vom Becken bis zum Kopfe, gibt Zacken an die Wirbel und Rippen ab und erhält von ihnen Verstärkungsbündel. Als **M. longissimus dorsi** (Abb. 419 l, 420, 423 e, 429 a, a) liegt er medial vom M. iliocostalis und seitlich von den Procc. spinosi der Lenden- und Brustwirbel auf den Procc. transversi der ersteren und auf dem dorsalen Teile der Rippen und befestigt sich an diesen Teilen; er reicht vom Becken, an dem er entspringt, bis zum 7. (6.) Halswirbel. Der platte, dreieckige **M. longissimus cervicis** (Abb. 423 f u. 429 g) entspringt an den Querfortsätzen der ersten 5—8 Brustwirbel und endet an den Procc. transversi der letzten 3—5 Halswirbel. An seiner Oberfläche befinden sich 3—4 glänzende Sehnenstreifen. Der **M. longissimus capitis** entspringt an den Querfortsätzen der ersten (2—3) Brust- und an den Procc. articulares der letzten (4—5) Halswirbel und bildet

beim Menschen einen am Proc. mastoideus ossis temp. endenden einheitlichen Muskel, der an seinem Ursprunge mit dem M. longissimus cervicis verschmilzt; bei den Haustieren wird der Muskel zu einem **M. longissimus capitis et atlantis**, da er in 2 Muskeln gespalten ist, von denen der ventrolaterale als *M. longiss. atlantis* (Abb. 423 h, h′ u. 429 f) am Atlas und eventuell am Epistropheus, der dorsomediale als *M. longiss. capitis* (Abb. 423 g, g′ u. 429 e) an der Pars mastoidea endet. Das System des **M. spinalis** (vgl. 419 l), den wir zweckmäßig zum M. longissimus rechnen, wird durch Muskelbündel gebildet, die an Dornfortsätzen

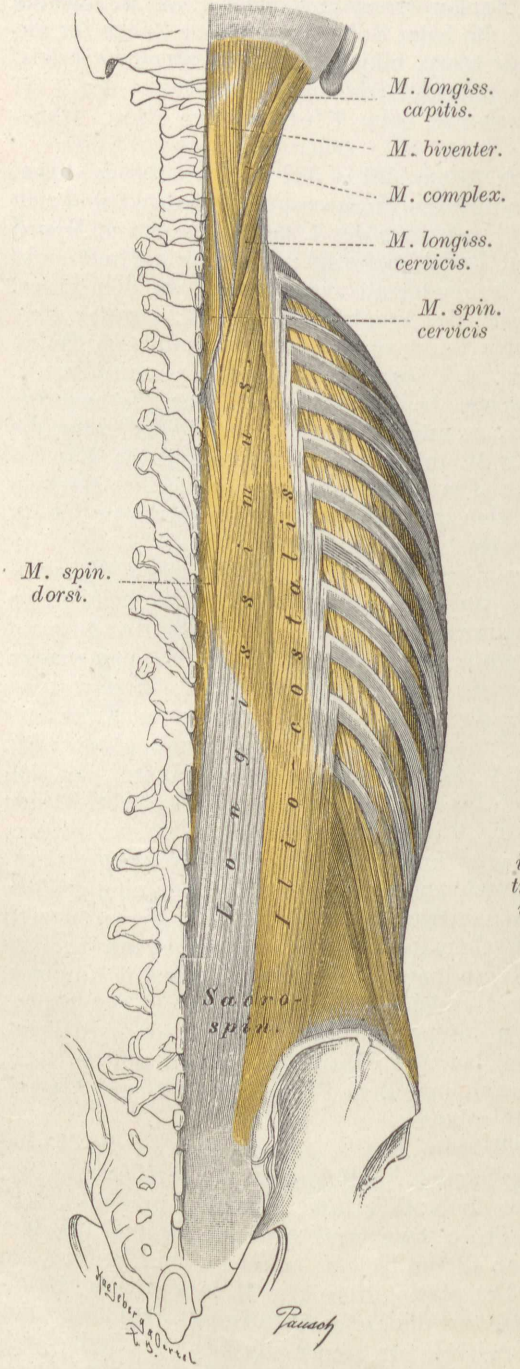

Abb. 420. Oberflächliche Rückenmuskeln des Menschen (Gegenbaur).

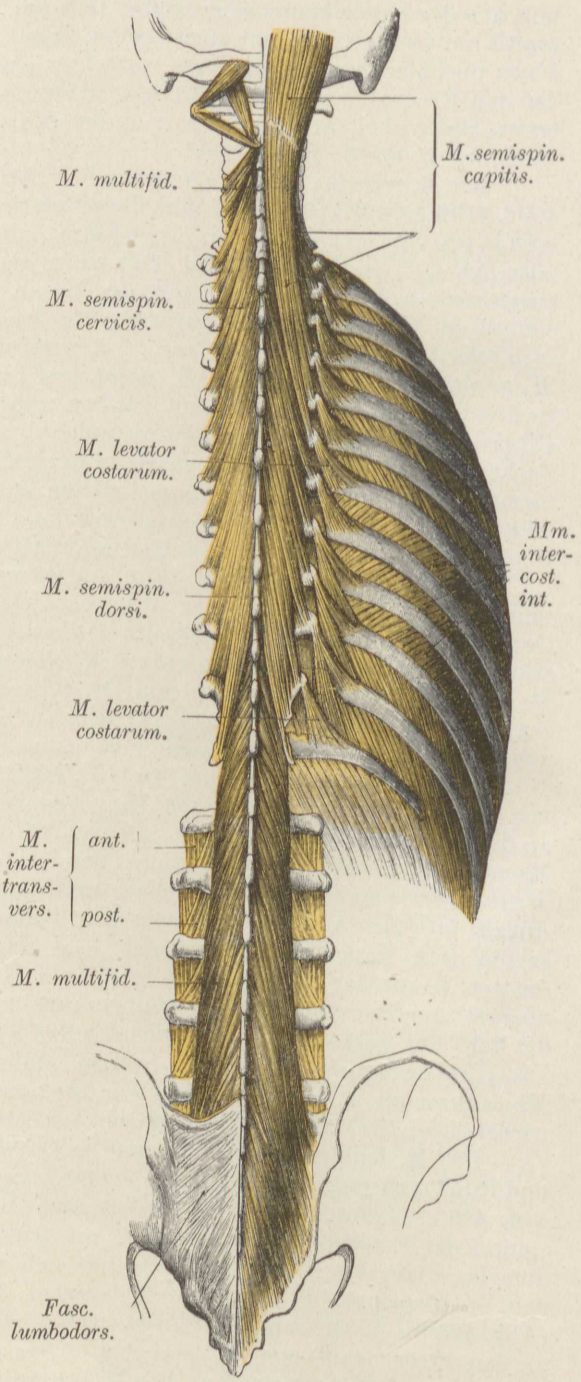

Abb. 421. Tiefe Rückenmuskeln des Menschen (Gegenbaur).

entspringen und enden, wobei sie aber einen oder mehrere überspringen. Eine Anzahl von Bündeln vereinigt sich zu einem seitlich von den Dornfortsätzen liegenden platten Muskelbauch, aus dem sich allmählich kopfwärts verlaufende Insertionsbündel ablösen. Beim Menschen läßt sich der Muskel in einen *M. spinalis dorsi* (von den ersten Lendenwirbeln bis zum 2. Brustwirbel) und in einen *M. spinalis cervicis* (von den 2 ersten Brust- und 2 bis 3 letzten Halswirbeln bis zum 2. Halswirbel) (Abb. 420) scheiden. Bei den Haustieren bilden beide Portionen einen Muskel, der auch den beim Menschen isolierbaren M. semispinalis dorsi und cervicis (s. unten) umfaßt. Der gemeinsame *M. spinalis et semispinalis dorsi et cervicis* (Abb. 423 d, 424 k, 429 b) reicht bei den Haustieren von den Lenden- und letzten 5—6 Brustwirbeln bis zum 3. Halswirbel. Der an den Lenden- und letzten Brustwirbeln liegende Teil ist bei Pferd und Fleischfressern mit dem M. longissimus dorsi verschmolzen.

Die tiefste Lage der am Nacken und Rücken gelegenen (größtenteils vom M. longissimus und M. splenius bedeckten) Muskulatur wird vom **M. transversospinalis** gebildet. Er zerfällt in den oberflächlichen *M. semispinalis* und den tiefen *M. multifidus*. Charakteristisch für beide ist die Zusammensetzung aus schräg kopfwärts gerichteten Bündeln, die von den Quer- (resp. Zitzen-) Fortsätzen entspringen und an den Dornfortsätzen, mehrere Wirbel überspringend, enden. Da der M. transversospinalis vom Becken bis zum Kopfe reicht, so kann man jede seiner Schichten in eine Rücken-, Hals- und Kopfportion zerlegen.

Der **M. semispinalis** zerfällt beim Menschen in einen M. semispinalis dorsi, cervicis und capitis (Abb. 421). Der **M. semispinalis dorsi** geht von den Procc. transversi der letzten 6—7 zu den Procc. spinosi der ersten 5—6 Brustwirbel. Der **M. semispinalis cervicis** reicht von den Procc. transversi der ersten 5—6 Brustwirbel bis zu den Procc. spinosi des 2. bis 5. (6.) Halswirbels. Diese beiden Portionen des *M. semispinalis* verschmelzen bei den Haustieren mit dem M. spinalis (s. oben). Der **M. semispinalis capitis** entspringt an den Querfortsätzen der 6—7 ersten Brust- und an den Gelenkfortsätzen der letzten 4—6 Halswirbel und endet an der Squama occipitalis. Bei Mensch, Fleischfressern und Schwein zerfällt er in den dorsalen *M. biventer cervicis* (Abb. 429 d) und den ventralen *M. complexus (major)* (Abb. 420, 429 d'). Bei dem Pferd und den Wiederkäuern ist er einheitlich. Der M. biventer (bzw. bei dem Pferd und den Wiederkäuern der einheitliche Muskel) ist von 4—6 schrägen Sehnenstreifen durchsetzt.

Der **M. multifidus dorsi et cervicis** (Abb. 419 l, 421, 424 l u. m) erstreckt sich vom Kreuzbeine bis zum 2. Halswirbel und liegt direkt den Procc. spinosi und den Wirbelbögen auf. Seine Bündel entspringen an den Procc. articulares und mamillares (an den Brustwirbeln auch an den Procc. transversi) der Wirbel und gehen entweder von Wirbel zu Wirbel oder überspringen einige und enden an den Procc. spinosi.

In der Tiefe kommen noch die **kurzen Rückenmuskeln** vor, die 1. als **Mm. rotatores** vom Proc. transversus des einen zum Proc. spinosus des vorhergehenden Wirbels verlaufen *(Mm. rotatores breves)* oder diesen überspringen und sich dann erst inserieren *(Mm. rotatores longi)*; 2. als **Mm. interspinales** zwischen je 2 Procc. spinosi und 3. als **Mm. intertransversarii** (Abb. 421 u. 424 n, n) entweder zwischen den Procc. transversi oder zwischen Procc. articulares und transversi bzw. zwischen Procc. mamillares und accessorii sich ausspannen. Besonders stark sind die Mm. intertransversarii am 2. bis 5. Halswirbel der Wiederkäuer und des Schweines; sie fließen zu einem stärkeren Muskel *(M. intertransversarius longus)* zusammen, der am Atlasflügel endet.

An die beschriebenen Stammuskeln reihen sich kopfwärts die folgenden kleinen Muskeln an: Der **M. obliquus capitis cranialis** *(sup. N.)* (Abb. 360 s, 423 t u. 424 a) füllt den Raum zwischen Os occipitale und Atlas aus; er entspringt am Atlasflügel und endet bei den Haustieren an der Linea nuchalis sup. und dem Proc. jugularis, beim Menschen auch noch an der Linea nuch. inferior des Schädels. Der platte, ziemlich kräftige **M. obliquus capitis caudalis** *(inf. N.)* (Abb. 360 t, 423 u. 424 b) liegt dorsal auf den beiden ersten Halswirbeln, entspringt am Kamme des Epistropheus und endet an der Ala atlantis. Der **M. rectus capitis dorsalis** *(posterior N.)* **major** und **minor** (Abb. 424 o, o' u. p) liegen dicht neben dem Nackenstrange; der erstere entspringt am Kamme des Epistropheus, der letztere am Tuberculum dorsale des Atlas; beide enden am Os occipitale. Der erstere ist bei den Haustieren m. o. w. zweibäuchig.

b) **Muskeln an der ventralen Fläche der Halswirbelsäule.** An der ventralen Seite der Hals- und des Anfangsteils der Brustwirbelsäule liegt der *M. longus colli;* kopfwärts reihen sich an ihn, gleichsam als seine Fortsetzung, der *M. longus capitis* und der *M. rectus capitis ventralis* und *lateralis* an. Hierher gehören auch noch die *Mm. scaleni.*

Der **M. longus colli** (Abb. 424 f) reicht vom 1. Hals- bis 3. (5., 6.) Brustwirbel und liegt ventral an den Wirbelkörpern: a) Sein Brustteil entspringt an den Körpern der ersten 5—6 (Haustiere) oder der ersten 3 (Mensch) Brustwirbel und endet am Körper und Querfortsatze des 7. und am Körper des 6. Halswirbels. b) Sein Halsteil besteht aus einzelnen Bündeln, die bei Mensch und Schwein an den Körpern und Querfortsätzen des 2. bis 5. (6.), bei Pferd, Rind und Hund an denen des 3. bis 7. Halswirbels entspringen, schräg kopf- und medianwärts verlaufen und ventral und median an den entsprechenden Wirbelkörpern (bis zum Tuberculum ventrale des Atlas) enden. Der **M. longus capitis** (Abb. 409 e u. 423 q) ist der längste Kopfbeuger und reicht von den Querfortsätzen des 3. bis 6. (Mensch) oder 2. bis 5. (Pferd) oder 2. bis 6. (Rind, Schwein, Hund) Halswirbels bis zum Tuberculum musculare der Schädelbasis (s. S. 66).

Der **M. rectus capitis ventralis** *(anterior N.)* (Abb. 424 d) ist kürzer, entspringt am Arcus ventralis des Atlas und endet seitlich und aboral vom vorigen. Der **M. rectus capitis lateralis** (Abb. 424 c) entspringt am Arcus ventralis und Flügel des Atlas und endet am Os occipitale (bei den Haustieren am Proc. jugularis, beim Menschen in der Umgebung des Foramen jugulare).

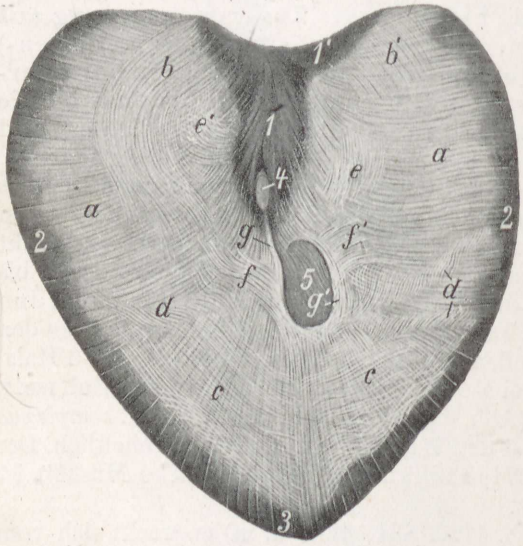

Abb. 422. Abdominale Fläche des Zwerchfells des Pferdes.

1 Crus mediale und 1′ Crus laterale dextrum; 2, 2 Pars costalis und 3 Pars sternalis des Zwerchfells; 4 Hiatus oesophageus; 5 For. venae cavae.

a, a Hauptsehnenfaserzüge; b, b′, c, c, d, d, e, e′, f, f′ Nebensehnenfaserzüge (die Hauptsehnenfaserzüge verdeckend); g aus der Pfeilerspitze hervorgehender Sehnenstrang, der den Rand des For. venae cavae umfaßt (g′).

Die **Mm. scaleni** (Abb. 368, 409 d, d′, 423 p, p′, 424 g, g′) sind 2—3 Muskeln, die von den ersten Rippen zu den Procc. transversi der letzten Halswirbel gehen, aber sehr verschieden sind. Übereinstimmend ist nur, daß der ventrale Teil der Mm. scaleni an der 1. (M. scalenus primae costae), der dorsale hingegen an den folgenden Rippen (bis zur 9.) (M. scalenus supracostalis) entspringt.

Der **M. scalenus primae costae** zerfällt beim Menschen (und bisweilen bei den Wiederkäuern, s. S. 291) in 2 Teile, zwischen denen die A. subclavia durchtritt. Der ventral von der A. subclavia gelegene Teil, *M. scalenus anterior N.*, geht von der 1. Rippe zu den Querfortsätzen des 3. bis 6. Halswirbels; der dorsal von der A. subclavia gelegene *M. scalenus medius N.* spannt sich zwischen der 1. Rippe und den Querfortsätzen des 2. bis 7. Halswirbels aus. Bei den Haustieren fehlt der ventral von der A. subclavia gelegene Teil, so daß nur der dorsal von diesem Gefäße befindliche Teil, der von der 1. Rippe zu den Querfortsätzen des 3. (4.) bis 7. Halswirbels geht, vorhanden ist. Bei Pferd, Rind und Schwein wird er nahe der 1. Rippe von den Wurzeln des Plexus brachialis durchsetzt und dadurch von ihm eine kleinere dorsale Portion, der *M. scalenus minimus*, abgespalten, der am 7. Halswirbel endet. Der **M. scalenus supracostalis** fehlt dem Pferde. Er entspringt beim Menschen (als *M. scalenus posterior N.*) an der 2. Rippe, beim Schwein an der 3. und beim Rind an der 4. (5.) Rippe. Beim Hund ist er zweiköpfig; der dorsale Kopf entspringt an der 3. (4.) und der ventrale an der 8. (9.) Rippe. Der Muskel endet beim Menschen an den Querfortsätzen des 5. (6.) bis 7. und bei den Haustieren an denen des 3. bis 6. Halswirbels. Beim Hunde verschmilzt er mit dem M. scalenus primae costae und reicht mit einzelnen Zacken bis zum Atlas.

Nach Forster [255] ist nicht die Lage der A. subclavia, sondern die Form des Thorax für die Differenzierung des Scalenus-Systems maßgebend; infolgedessen kommt Forster zu anderen Ergebnissen.

c) **Muskeln an der Brustwand.** Die **Mm. intercostales** (Abb. 409 i u. k, 419 k′, k″, 423 l, l, m) füllen die Räume zwischen den Rippen und zwischen den Rippenknorpeln aus und bestehen aus den oberflächlichen *Mm. intercostales externi*, deren Fasern kaudoventral, und aus den tiefen *Mm. intercostales interni*, deren Fasern kranioventral gerichtet sind. Der den Wirbeln zunächstliegende und verstärkte Teil jedes M. intercostalis ext. wird als **M. levator costae** (Abb. 419 k u. 421) bezeichnet. Der **M. transversus costarum** (Abb. 382 q, 423 n) ist ein dünner, platter, fast rechteckiger, sehnig-fleischiger Muskel; er bedeckt die 1. bis 3. Rippenfuge, entspringt an der 1. Rippe und endet am 2. bis 4. Rippenknorpel. Dem Menschen fehlt er. Seine Deutung ist zweifelhaft. 6 verschiedene Muskelsysteme (M. pectoralis major, M. rectus abdom., M. sternalis h., M. scalenus, M. supracostalis und M. obliquus abdom. ext.) werden mit

ihm in Verbindung gebracht (Forster [255 u. 256]). Wir halten ihn für einen abgespaltenen Teil des M. rectus abdominis. Der **M. transversus thoracis** entspringt neben dem mittleren Schenkel des Lig. sterni proprium internum, läuft, dessen Seitenschenkel bedeckend, dorsolateral, liegt als platter Muskel an der Innenfläche des Brustbeins und der Knorpel der wahren Rippen und endet mit Zacken an der Verbindung der wahren Rippen mit ihren Knorpeln.

d) Das **Zwerchfell,** *Diaphragma* (Abb. 422, 425 a, c, d, e, e′, f, f′), bildet die kuppelförmig nach der Brusthöhle vorgewölbte Scheidewand zwischen Brust- und Bauchhöhle, an der wir einen zentralen sehnigen und einen peripheren fleischigen Teil unterscheiden, die thorakal vom Brustfell und abdominal vom Bauchfell überzogen werden. Der **sehnige Teil,** *Centrum tendineum* (Zwerchfellsspiegel), hat ungefähr die Form eines mit seiner Basis dorsal gerichteten Kartenherzens oder Kleeblattes (Mensch, Pferd, Wiederkäuer und Schwein) bzw. eines Stiefelziehers (Fleischfresser) und ist bei den Fleischfressern relativ klein; es kommen aber individuelle Schwankungen in der Form vor (Petit [707]). Der Zwerchfellsspiegel enthält ein wenig rechts und dorsal von der Mitte des Zwerchfells das *For. venae cavae* (Abb. 422 5 u. 425 b) zum Durchtritt der V. cava caudalis, die das Centrum tendineum schräg durchzieht und fest mit ihm verbunden ist.

Zwischen Pars costalis und lumbalis (s. unten) findet sich eine muskelfreie, sehnige Stelle, die an der letzten Rippe sich befestigt *(Trigonum lumbocostale);* bei Pferd, Wiederkäuern und Schwein fließt das Trigonum ohne Grenze mit dem Schenkel der Zwerchfellssehne zusammen, so daß diese anscheinend bis zur letzten Rippe reicht, während bei den Fleischfressern i. d. R. ventral vom Trigonum lumbocostale die Pars lumbalis und Pars costalis zusammenstoßen oder zusammenfließen. Die Sehnenplatte des Trigonum ist vom Brust- und Bauchfell überzogen und beim Pferd und Menschen sehr wenig ausgeprägt *(Arcus lumbocostalis)*; subserös kann sich Fettgewebe finden. Am Zwerchfellsspiegel, der sich im wesentlichen aus Sehnenfaserbündeln aufbaut, unterscheidet man drei Hauptschichten: eine abdominale (bauchhöhlenseitige), eine thorakale (brusthöhlenseitige) und eine (intermediäre) Mittelschicht. Die Sehnenfaserbündel werden in die die Hauptmasse der abdominalen und thorakalen Schicht bildenden Hauptsehnenfaserzüge und in die abweichend von ihnen verlaufenden Nebensehnenfaserzüge geschieden. Die ersteren verlaufen in der bauchhöhlenseitigen Schicht im wesentlichen radiär und in der brusthöhlenseitigen im wesentlichen zirkulär, ohne daß man aber diesen Verlauf auf ein einheitliches Zentrum beziehen kann. Nebensehnenfaserzüge kommen bei allen Tieren vor. Sie haben einen anderen Verlauf als die Hauptsehnenfaserzüge und sind oft so zahlreich und in so starken Zügen vorhanden, daß sie die Hauptsehnenfasern m. o. w. verdecken und den Faserverlauf kompliziert gestalten (Abb. 422).

Der **muskulöse Teil,** *Pars muscularis,* zerfällt in eine Pars lumbalis, costalis und sternalis. a) Die *Pars lumbalis* entspringt an der Lendenwirbelsäule mit 2 Hälften, den Pfeilern. Jeder Pfeiler zerfällt beim Menschen und (nach Schmaltz [820]) auch bei den Haustieren in ein Crus laterale und mediale. Die beiden *Crura lateralia* bilden den dorsalen Rand des Zwerchfells, entspringen an den ersten 2 Lendenwirbelkörpern und strahlen in dessen dorsale Seitenteile aus (Abb. 425e u. f); die *Crura medialia* entspringen an den ersten 4 Lendenwirbelkörpern, senken sich neben der Medianebene in das Centrum tendineum ein (e′ u. f′) und haben zwischen sich nahe der Wirbelsäule den engen *Hiatus aorticus* (zum Durchtritt der Aorta, der Vv. azygos und des Ductus thoracicus) und nahe ihrem ventralen Ende den weiten *Hiatus oesophageus* (zum Durchtritt der Speiseröhre, die sich durch die Membrana phrenicooesophagea mit der Muskulatur verbindet, und der Nn. vagi). So liegen die Verhältnisse bei Mensch, Fleischfressern und Schwein. Bei Pferd und Wiederkäuern liegt der Hiatus aorticus zwischen dem Crus laterale und mediale sinistrum (h); das Crus mediale sinistrum verschmilzt bei ihnen mit dem Crus mediale dextrum. Der Hiatus oesophageus befindet sich aber auch bei dem Pferd und den Wiederkäuern zwischen den beiden Crura mediália (g). b) Die *Pars costalis* (d) entspringt jederseits mit radiär gegen das Centrum tendineum gerichteten Fasern an der Innenfläche der letzten 3—4 Rippen (Fleischfresser an der ganzen 13. Rippe, Wiederkäuer 12. bis 9., Schwein 14. bis 11. und Pferd 18. bis 16. Rippe) und weiter kranial an den Rippenfugen bis zur 8. und längs des Knorpels der 8. Rippe bis zum Schaufelknorpel, wo sie ohne Grenze in c) die *Pars sternalis* (c) übergeht, die von der Cartilago xiphoidea zum Centrum tendineum verläuft.

Bei Pferd und Schwein springen von der Pars costalis zackenartige Fortsätze in die Zwerchfellssehne vor. Bei Pferd, Schaf, Ziege, Kalb, Schwein, Hund sind im Spiegel quergestreifte Muskelfasern (vereinzelt und auch in Bündeln) eingelagert. Auch ziehen Muskelbündel von der Pars costalis über die eigentliche Muskelgrenze hinaus in den Spiegel (Trautmann [955], Haberlah [333]). (Über die Entwicklung des Zwerchfells s. S. 347.)

Stellung und Wirkung des Zwerchfells. Das Zwerchfell ist beim Pferd infolge der großen Zahl falscher Rippen sehr schräg, bei Tieren mit einer geringeren Zahl falscher Rippen weniger schräg kraniоventral gestellt. Es springt dabei stets kuppelartig in die Brusthöhle vor. Dadurch, daß der Zwerchfellsmuskel nach seiner Ursprungsstelle sich kontrahiert, wird die Zwerchfellskuppel abgeflacht und der Längendurchmesser der Brusthöhle größer; auf diese Weise wird das Zwerchfell zum wesentlichsten

Inspirationsmuskel. Durch die Abflachung des Zwerchfells bei der Inspiration werden die Bauchhöhlenorgane gegen die Bauchdecken und die Beckenhöhle hin verschoben, was eine an der Bauchwand erkennbare Erweiterung der Bauchhöhle (abdominaler Atmungstypus) und eine meßbare Druckerhöhung im Rectum zur Folge hat. Wenn der Zwerchfellsmuskel erschlafft (und mit ihm die anderen Inspirationsmuskeln), kehren die bei der Einatmung gedehnten Muskeln (Bauch- und Exspirationsmuskeln) durch elastische Retraktion in ihre normale Spannung zurück, es erfolgt Ausatmung durch elastische Zusammenziehung der Lungen, und die Zwerchfellskuppel ist wieder stärker gegen die Brusthöhle vorgewölbt (s. auch S. 288).

Die Zwerchfellskuppel ist ventral einheitlich, dorsal dagegen durch die in das Centrum tendineum sich hineinerstreckenden Zwerchfellspfeiler in eine rechte und eine linke Nische geteilt. Der Scheitelpunkt dieser Kuppel wird durch das For. venae cavae gebildet, das während beider Atmungsphasen annähernd unverändert zwischen dorsalem und mittlerem Drittel der Leibeshöhle im Bereiche des 6. (Fleischfresser) bis 7. Interkostalraums etwas rechts von der Medianebene liegt. Exspiration verlagert den Scheitelpunkt etwas kraniodorsal, Inspiration kaudoventral; diese Schwankungen betragen jedoch kaum mehr als die Breite eines Interkostalraums. Vom For. venae cavae aus zieht die Mittellinie des Zwerchfells steil nach dem Brustbein und steigt andererseits flach zum Rücken an. Im Zustande höchster Exspiration (bei vollständiger Erschlaffung des Zwerchfellsmuskels) wölbt sich das Zwerchfell infolge des Druckes der Bauchmuskeln auf die Bauchhöhlenorgane so stark gegen die Brusthöhle vor, daß seine Pars costalis fast vollständig der Rippenwand anliegt (s. Sinus phrenicocostalis S. 336). Die Mittellinie tritt hierbei nicht hervor. Bei stärkster Inspiration (infolge Kontraktion des Zwerchfellsmuskels) zieht sich das Zwerchfell nach seinem Ansatz zurück. Dadurch wird die Kuppel abgeflacht und das Zwerchfell bauchhöhlenwärts verschoben. Die Mittellinie und vor allem der Scheitelpunkt bleiben jedoch annähernd unverändert (s. oben), weil sie durch die Verwachsung der V. cava caudalis mit dem Zwerchfellsspiegel und durch die Verbindung der Hohlvene mit dem Herzen fixiert sind. Das Zwerchfell bekommt so die Form eines Kegels oder Trichters, der auf Horizontalschnitten in Form einer Kante in die Brusthöhle vorspringt. Hierdurch werden der Brustraum bilateral in kaudaler Richtung erweitert und gleichzeitig die Lungen ausgedehnt, die sich jederseits zum Teil in den Sinus phrenicocostalis (s. S. 336) hineinschieben.

Neben dieser Funktion bei der Atmung ermöglicht das Zwerchfell weiterhin auch die Wirkung der sog. Bauchpresse. Wird nämlich nach einer starken Inspiration das Zwerchfell in Inspirationsstellung festgestellt, so wirkt die Kontraktion der Bauchmuskeln als Druck auf die Organe der Bauchhöhle, auch auf den Inhalt des Darmes, dessen Entleerung dadurch gefördert wird.

e) **Muskeln des Bauches.** Die Bauchmuskeln bilden die muskulöse Grundlage der Bauchdecken und werden bei den männlichen Tieren und bei der Hündin vom Leistenkanal durchbohrt. Bei dem Menschen und den Haustieren kommen 4 Bauchmuskeln vor, von denen jeder eine von der des andern verschiedene, und zwar derartige Faserrichtung hat, daß sich die Fasern des einen Muskels mit denen des anderen kreuzen.

1. Der **M. obliquus abdominis externus** (Abb. 369 g, 381 42, 42′, 383 l, l′, 394 v, v′, 398 l, l′, 403 r, r′, 408 v, v′, 427 c, c′, e) ist der oberflächlichste Bauchmuskel und liegt am ventralen Drittel (Hälfte beim Hunde) des Thorax und seitlich in der weichen Bauchwand. Er entspringt fleischig an den Rippen mit Ausnahme der ersten 4 (5) derart, daß seine ersten Ursprungszacken zwischen die des M. serratus ventralis eingreifen und die folgenden immer weiter dorsal entspringen. Er geht ungefähr am lateralen Rande des M. rectus abdom. in eine große Sehnenplatte aus, die teils mit der Sehne des M. obliquus abdom. int. zum äußeren Blatte der Rektusscheide sich vereinigt und in der Linea alba mit der der anderen Seite zusammenstößt (Bauchsehne) (Abb. 426 1), teils am Darm- und Schambein endet (Beckensehne) (2), teils auf die mediale Oberschenkelseite tritt (Schenkelsehne) (3). Die Beckensehne wird durch das *Lig. inguinale* (Poupartsches Band) verstärkt und in der Regio inguinalis vom äußeren Leistenringe durchbrochen (Baumeier [66]).

Die Aponeurose des M. obliquus abdom. ext. setzt sich mit einem Blatte auch noch auf den Fleischkörper des Muskels und den M. serratus ventralis fort und geht damit in die tiefe Rumpffaszie über. Bei Tieren mit schweren Eingeweiden (Pflanzenfressern) sind in die den M. obliquus abdom. ext. und den M. serratus ventralis überziehende tiefe Rumpffaszie und vor allem in die Aponeurose des M. obliquus abdom. ext. und damit in die äußere Rektusscheide sehr viele elastische Fasern eingelagert, so daß diese ein gelbliches Aussehen erhalten und die **gelbe Bauchhaut,** *Tunica flava abdominis,* darstellen (s. S. 287).

2. Der vom vorigen fast ganz bedeckte **M. obliquus abdominis internus** (Abb. 369 i, 394 w, 398 n, 427 d, d′, e, 439 k, 440 o, o′) liegt in der seitlichen weichen Bauchwand. Er entspringt beim Pferd am Tuber coxae, bei den übrigen Haustieren und beim Menschen außerdem längs der Querfortsätze der Lendenwirbel aus der Fascia lumbodorsalis und geht ungefähr am lateralen Rande des M. rectus abdom. in eine große Sehnenplatte aus, die mit der Bauchsehne des vorigen zum äußeren Blatte der Rektusscheide verschmilzt und in der Linea alba mit der anderseitigen zusammenstößt. Beim Menschen spaltet sie sich in zwei Blätter, von denen das oberflächliche mit dem äußeren, das tiefe mit dem inneren Blatte der Rektusscheide (s. S. 277) verschmilzt. Beim Pferd und Hund endet ein Teil des Muskels fleischig an der letzten Rippe und am kaudalen Teile des Rippenbogens *(Crus costocoxale)*.

3. Der **M. transversus abdominis** (Abb. 427 a, b, 429 m, 439 l, 440 n, n′) wird vom vorigen fast ganz bedeckt und entspringt an den Querfortsätzen der Lendenwirbel und entlang der Zwerchfellsinsertion medial an den Fugen und an den Knorpeln der falschen Rippen, beim Menschen auch am Darmbeinkamme. Er geht ungefähr am lateralen Rande des M. rectus abdom. in eine Sehnenplatte aus, die mit der Fascia transversa verschmilzt und als inneres Blatt der Rektusscheide die Innenfläche des M. rectus abdom. überzieht und mit der anderseitigen an der Linea alba endet.

Beim Menschen verschmilzt die Sehne der kranialen Hälfte mit dem inneren, die der kaudalen Hälfte mit dem äußeren Blatte der Rektusscheide. Beim Hunde spaltet sich die Sehne teilweise in 2 Blätter, die mit beiden Blättern der Rektusscheide verschmelzen. (Über die Rektusscheide s. Dall' Acqua [169].)

4. Der **M. rectus abdominis** (Abb. 369 h, 382 s′, 409 l, 423 o, 427 f, 429 k u. l) liegt als langer, platter Muskel jederseits neben der Linea alba, eingehüllt von der Rektusscheide (s. oben u. S. 276). Er entspringt an den Knorpeln der wahren Rippen und am Brustbein und endet sehnig am Schambeinkamme. Er wird von queren Sehnenzügen, *Inscriptiones tendineae,* durchsetzt, die bei Mensch und Pferd sehr deutlich sind (Abb. 369 h). Beim Pferde schickt die Endsehne des Muskels einen starken, rundlichen Schenkel, das *Lig. accessorium,* an das Caput femoris. Als *Pars thoracica* des M. rectus abdom. kann man den M. transversus costarum auffassen (s. S. 274).

f) Die **Muskeln des Schwanzes** sind bei den Haustieren weitaus besser ausgebildet als beim Menschen, der nur 4—5 rudimentäre Schwanzwirbel besitzt. Wir unterscheiden 3 Gruppen von Schwanzmuskeln: 1. die dorsal gelegene Hebergruppe, *Mm. sacrococcygei dorsales (post. N.),* 2. die ventral gelegene Niederziehergruppe, *Mm. sacrococcygei ventrales (ant. N.)* und 3. den bzw. die Seitwärtszieher, *M. coccygeus.* Die Schwanzmuskeln werden von der aus der Gesäßfaszie hervorgehenden Schwanzfaszie umgeben, die sich auch zwischen die Muskeln einsenkt.

Die **Heber** und **Niederzieher** werden beim Menschen nur durch je einen kleinen Muskel, *M. sacrococcygeus dorsalis (post. N.)* und *ventralis (ant. N.),* die oft fehlen, repräsentiert. Bei den Haustieren sind die beiden Mm. sacrococcygei je in 2 m. o. w. getrennte Muskeln gespalten, so daß wir jederseits einen kürzeren medialen und einen längeren lateralen Heber und Niederzieher finden (Abb. 381 50, 394 24, 25, 403 9, 408 3 u. 4, 428 a, a′, d, d′, 442 e, 681 a u. n); alle vier reichen vom Kreuzbeine (beim Hunde zum Teil von den Lendenwirbeln) bis zu den mittleren und letzten Schwanzwirbeln. Die **Seitwärtszieher** (Abb. 381 49, 394 26, 442 f u. 681 c) werden durch den paarigen *M. coccygeus* repräsentiert, der an der Spina ischiadica bzw. dem breiten Beckenband entspringt und an den ersten Schwanzwirbeln zwischen Hebern und Niederziehern endet. Er ist beim Menschen schwächer und fehlt nicht selten. Beim Hunde kommt noch ein 2. Seitwärtszieher vor *(M. coccygeus accessorius)* (Abb. 681 b), der jedoch nur ein verstärkter M. intertransversarius ist.

II. Muskeln an Rücken und Nacken des Pferdes.

(S. auch S. 271 u. folg.)

M. serratus dorsalis inspirat. und exspir. U. Fascia lumbodorsalis. A. M. serratus dors. inspir.: 5. bis 11. Rippe, M. serratus dors. exspir.: 11. bis 18. Rippe.

M. iliocostalis. U. Procc. transversi d. Lendenwirbel, Rippen. A. Die lateralen Sehnen am kaudalen, die medialen am kranialen Rande der Rippen.

M. longissimus dorsi. U. Procc. spinosi des Kreuzbeins, der Lenden- und letzten Brustwirbel, beide Darmbeinwinkel, Crista iliaca. A. Mit medialen Zacken an den Gelenk- und Zitzenfortsätzen der Lendenw. und an den Querfortsätzen der Brustw. und mit lateralen Zacken an den Querfortsätzen d. Lendenw., den proximalen Rippenenden und dem Querforts. des 7. Halswirbels.

M. longissimus cervicis. U. Querfortsätze des 1. bis 7. Brustw. A. Querforts. der 4 letzten Halsw.

M. spinalis et semispinalis dorsi et cervicis. U. Freies Ende d. Dornforts. der Lenden- und letzten 5—6 Brustwirbel. A. Kaudaler Rand der Dornforts. der ersten 6—7 Brustwirbel und rudimentäre Dornforts. der 4 (5) letzten Halswirbel.

M. splenius. U. Fascia spinotransversalis in der Gegend der ersten Brustwirbel, Nackenstrang. A. Procc. transversi des 5., 4. u. 3. Halswirbels, Linea nuch. sup. des Os occipitale.

M. longissimus capitis et atlantis. U. Querfortsätze der 2 ersten Brustwirbel, Gelenkfortsätze des 7. bis 3. Halswirbels. A. M. longissimus capitis: Pars mastoidea des Os temporale. M. longissimus atlantis: Ala atlantis.

M. multifidus dorsi.	U. Seitenrand des Kreuzbeins, Gelenkfortsätze der Lendenwirbel, Querfortsätze der Brustwirbel. A. Dornfortsätze der Lenden- und Brustwirbel.
M. semispinalis capitis.	U. Fascia spinotransversalis im Bereiche des 1. bis 6. Brustwirbels, Gelenkfortsätze der letzten 5 Halswirbel. A. Squama occipitalis.
M. multifidus cervicis.	U. Querfortsätze des 1. Brustwirbels, Gelenkfortsätze der 4 letzten Halswirbel. A. Dornfortsätze der Halswirbel bis zum 2.
M. obliquus cap. cranial.	U. Kopfseitiger Rand des Atlasflügels und Flügelgrube. A. Linea nuchalis sup. und Proc. jugularis des Occipitale.
M. obliquus cap.caudalis.	U. Kamm und kaudaler Gelenkfortsatz des Epistropheus. A. Kranialer Rand der Ala atlantis.
M. rectus cap. dorsalis major.	U. Kamm des 2. Halswirbels. A. Squama occipitalis (zum Teil gemeinschaftlich mit dem M. semispinalis capitis).
M. rectus capitis dorsalis minor.	U. Arcus dorsalis des Atlas. A. Squama occipitalis.
Mm. intertransversarii u. Mm. interspinales.	Sie füllen die Räume zwischen den Quer- und Dornfortsätzen der benachbarten Wirbel aus.

a) Oberflächliche Schicht (s. auch S. 271). Der **M. serratus dorsalis** (Abb. 381 40, 382 w, 419 h, h', 423 k) ist ein platter Muskel, der auf den Rückenstreckern dorsal am Thorax liegt. Er entspringt mit einer großen Sehnenausbreitung (Abb. 382 x), die mit der Fascia lumbodorsalis und den Aponeurosen des M. latissimus dorsi und des Bauchhautmuskels verschmilzt, an den Procc. spinosi der Brust- und Lendenwirbel und endet lateral vom M. iliocostalis mit Fleischzacken an der 5. bis 17. Rippe. Die Fasern seines kranialen Teiles sind schräg kaudoventral gerichtet und enden mit relativ undeutlichen Zacken am kranialen Rande der 5. (6.) bis 11. (12.) Rippe: *M. serratus dorsalis inspiratorius* (Abb. 382 w), während die Fasern des kaudalen Teiles schräg kranioventral gerichtet sind und mit deutlicheren Zacken am kaudalen Rande der 11. (12.) bis 18. Rippe enden: *M. serratus dorsalis exspiratorius* (Abb. 381 40).

Der platte, dreieckige **M. splenius** (Abb. 380 13, 382 b, 423 b) bildet nach Entfernung der Stammgliedmaßenmuskeln die oberflächlichste Schicht der Nackengegend. Er entspringt in der Widerristgegend mit einer breiten, starken Sehne aus der Fascia spinotransversalis (s. S. 270) (Abb. 423 c) und mit dünnen Sehnen am Nackenstrange; er heftet sich zum Teil als *M. splenius cervicis* an den Querfortsätzen des 5., 4. und 3. Halswirbels und an den Endsehnen des M. longissimus capitis und atlantis an. Der übrige Muskel endet als *M. splenius capitis* mit einer dünnen Sehnenhaut (Abb. 382 b'), die mit der Sehne des M. longissimus capitis (c) und M. brachiocephalicus zusammenfließt, an der Linea nuchalis superior und der Pars mastoidea des Schläfenbeins.

Wirkungen s. S. 283. **Innervation.** Dorsaläste der Brust- und Halsnerven.

b) Tiefe Schicht (s. auch S. 271). Der **M. iliocostalis** (Abb. 423 i, i') liegt als langer, schmaler, platter, stark sehnig durchsetzter Muskel längs der Anguli costarum am lateralen Rande des M. longissimus dorsi auf den Rippen und ist vom M. serratus dorsalis bedeckt. Er entspringt mit einer dünnen Sehne an den Procc. transversi der Lendenwirbel (oft auch noch am Darmbein) und fleischig an den Rippen, reicht bis zu den letzten Halswirbeln und besteht aus m. o. w. miteinander verschmolzenen Bündeln, die in Sehnen ausgehen; infolgedessen gehen sowohl aus seinem lateralen als auch aus seinem medialen Rande je ungefähr ebensoviel kurze Sehnen hervor, wie Rippen vorhanden sind. Die platten lateralen Sehnen sind oberflächlicher gelegen, kraniolateral gerichtet, überspringen je 3—4 Rippen und enden am kaudalen Rande der 1. bis 15. Rippe und die am weitesten halswärts gelegene am Querfortsatze des 7. (6.) Halswirbels. Die tiefer gelegenen medialen Sehnen sind dünner und schmaler und beckenwärts gerichtet; sie überspringen 1—2 Rippen und enden am kranialen Rande der 4. bis 18. Rippe.

Der *M. iliocostalis cervicis* (s. S. 271) (Abb. 423 i') ist mit dem dorsalen Teile des M. scalenus (primae costae) vereinigt, reicht vom Proc. transversus des 1. Brust- bis zu dem des 5. (4.) Halswirbels und erhält von den Procc. transversi des 6. bis 7. Halswirbels Verstärkungsbündel.

Der **M. longissimus dorsi** (Abb. 423 e u. 419 l) liegt auf den Querfortsätzen der Lendenwirbel und den dorsalen Endstücken der Rippen. Sein kaudaler Teil füllt den Raum zwischen den Quer- und den Dornfortsätzen der Lendenwirbel aus und überragt die Querfortsätze noch. Halswärts nimmt er bedeutend an Dicke und Breite ab. Er entspringt an den Dornfortsätzen des Kreuzbeins, am Darmbeinkamm und den Darmbeinwinkeln und erhält Verstärkungsbündel von den Procc. spinosi der Lenden- und letzten Brustwirbel. Aus dem

tieferen Teile des Muskels gehen sehnige Zacken ab, die als mediale Zacken an die Gelenk- und Zitzenfortsätze der Lenden- und die Querfortsätze der Brustwirbel und als laterale Zacken an die Querfortsätze der Lendenwirbel, die Wirbelenden der Rippen und an den Querfortsatz des 7. (und eventuell 6.) Halswirbels treten.

Die Oberfläche des Muskels ist von einer glänzenden, starken Sehnenhaut überzogen und besitzt in der Lendengegend eine dreieckige, halswärts schmäler werdende Grube zur Aufnahme des Lendenkopfes des M. glutaeus medius.

Der **M. longissimus cervicis** (Abb. 423 f) liegt, bedeckt vom vorigen und vom Halsteile des M. serratus ventralis, in dem Winkel zwischen Hals- und Brustwirbelsäule. Er geht teils aus dem M. longissimus dorsi hervor, teils entspringt er an den Procc. transversi der 6—7 ersten Brustwirbel und auf der Ursprungssehne des M. semispinalis capitis und endet mit einzelnen an seiner Oberfläche verlaufenden Sehnenstreifen an den Procc. transversi der vier letzten Halswirbel.

Der **M. longissimus capitis et atlantis** besteht aus 2 Muskeln, die zwischen M. splenius und M. semispinalis capitis seitlich und dorsal von der Halswirbelsäule liegen und von den ersten Brustwirbeln bis zum Atlas und Os occipitale reichen.

Sie entspringen an den Querfortsätzen der 2 ersten Brustwirbel und bilden 2 lange, schmale, kopfwärts verlaufende Muskelbäuche, die Verstärkungen von den Gelenkfortsätzen der letzten 5 Halswirbel bekommen und teilweise mit dem sie bedeckenden M. splenius verschmelzen. Der eine Muskel endet mit einer starken Sehne, an der eine Zacke des M. cleidomastoideus entspringt, am Rande des Atlasflügels (*M. longissimus atlantis*) (Abb. 382 d, 423 h, h′, 536), der andere (*M. longissimus capitis*) (Abb. 382 c, 423 g, g′, 536) mit einer platten Sehne, die mit der des M. splenius und brachiocephalicus verschmilzt, an der Pars mastoidea des Schläfenbeins.

Der **M. spinalis et semispinalis dorsi et cervicis** (Abb. 423 d, 424 k) (s. S. 273) ist als eine Fortsetzung des M. longissimus dorsi anzusehen. Er entspringt an den Enden der Procc. spinosi der Lenden- und der letzten 5 (6) Brustwirbel mit starken, schwer voneinander trennbaren Sehnen, die mit dem sehnigen Überzuge des M. longissimus dorsi verschmelzen. In der Gegend des 12. (13.) Brustwirbels wird der Muskel fleischig, nimmt halswärts an Breite zu und bildet einen stark sehnigen Falz, in den der M. longissimus dorsi von oben eingelagert ist. Er befestigt sich am kaudalen Rande der Dornfortsätze der ersten 6—7 Brustwirbel und geht, verstärkt durch einige an den Procc. spinosi der ersten beiden Brustwirbel entspringende Bündel, an die dorsalen Mediankämme der letzten 4—5 Halswirbel.

Er wird kranial vom M. semispinalis capitis und M. multifidus cervicis, in der Widerristgegend von der Fascia spinotransversalis und weiter beckenwärts von der Ursprungsaponeurose des M. serratus dorsalis bedeckt und bedeckt seinerseits den M. multifidus dorsi und die Nackenplatte.

Nach Martin [599] liegt beim Pferde noch direkt unter der Haut ein kleiner **M. spinalis capitis,** der in der Atlasgegend am Nackenstrang entspringt und kopfwärts allmählich sich verliert, ohne das Os occipitale zu erreichen.

Der **M. semispinalis capitis** (Abb. 423 a, a′, 536) ist fast ganz von dem ähnlich gestalteten, aber dünneren M. splenius bedeckt. Er bedeckt Teile des M. multifidus cervicis und des M. obliquus capitis caudalis, das Ende des M. spinalis et semispinalis dorsi et cervicis und die Nackenplatte. Er entspringt mit dem M. splenius aus der Fascia spinotransversalis (s. S. 270) und sehnig an den Procc. transversi der 6—7 ersten Brust- und den Procc. articulares der 5 (6) letzten Halswirbel. Er endet mit einer starken Sehne (Abb. 423 a′), an der sich der M. rectus capitis dorsalis major inseriert, an der Squama occipitalis neben dem Nackenstrang und ist von 4—5 schrägen Sehnenstreifen durchsetzt.

Wirkungen s. S. 283. **Innervation.** Die am Halse und Rücken gelegenen oberflächlichen und tiefen Streckmuskeln werden von den Dorsalästen der Hals-, Rücken- und Lendennerven innerviert.

c) Tiefste Schicht (s. auch S. 273). Der **M. multifidus dorsi** (Abb. 424 l u. 419 l) besteht aus zahlreichen flachen, sehnig-fleischigen Muskelkörpern, die an den Seitenflächen der Procc. spinosi der Brust- und Lendenwirbel liegen. Sie entspringen am Seitenrande des Kreuzbeins (und an den Schwanzmuskeln), an den Gelenk- und Zitzenfortsätzen der Lenden- und der letzten 2—3 Brustwirbel und an den Querfortsätzen der übrigen Brustwirbel; sie enden, einige (2—6) Dornfortsätze überspringend und kraniodorsal gerichtet, an den Enden der Procc. spinosi der Lenden- und letzten Brustwirbel.

Von der Gegend des 10. bis 11. Brustwirbels ab liegen sie mehr wagerecht und enden, immer weiter von der Spitze entfernt, an den Flächen der Procc. spinosi und schließlich am Dorne des 7. (6.) Halswirbels. Kaudal inseriert sich der Muskel mit einer sehnigen Ausbreitung an den Seitenflächen der Dornfortsätze und an den Seitenrändern des Kreuzbeins (Abb. 306 g).

Der **M. multifidus cervicis** (Abb. 424 m) besteht aus 4—5 starken Muskelportionen, die von dem Querfortsatze des 1. Brustwirbels und den Gelenkfortsätzen der 4 (5) letzten Halswirbel entspringen, schräg kopfwärts und medial verlaufen und, je einen Wirbel überspringend, an den rudimentären Procc. spinosi der Halswirbel bis zum zweiten hin enden. Die kaudalen Portionen sind durch das Ende des M. spinalis et semispinalis dorsi et cervicis von der Nackenplatte getrennt, während die kranialen diese bedecken.

Wirkungen s. S. 283. **Innervation** s. S. 279.

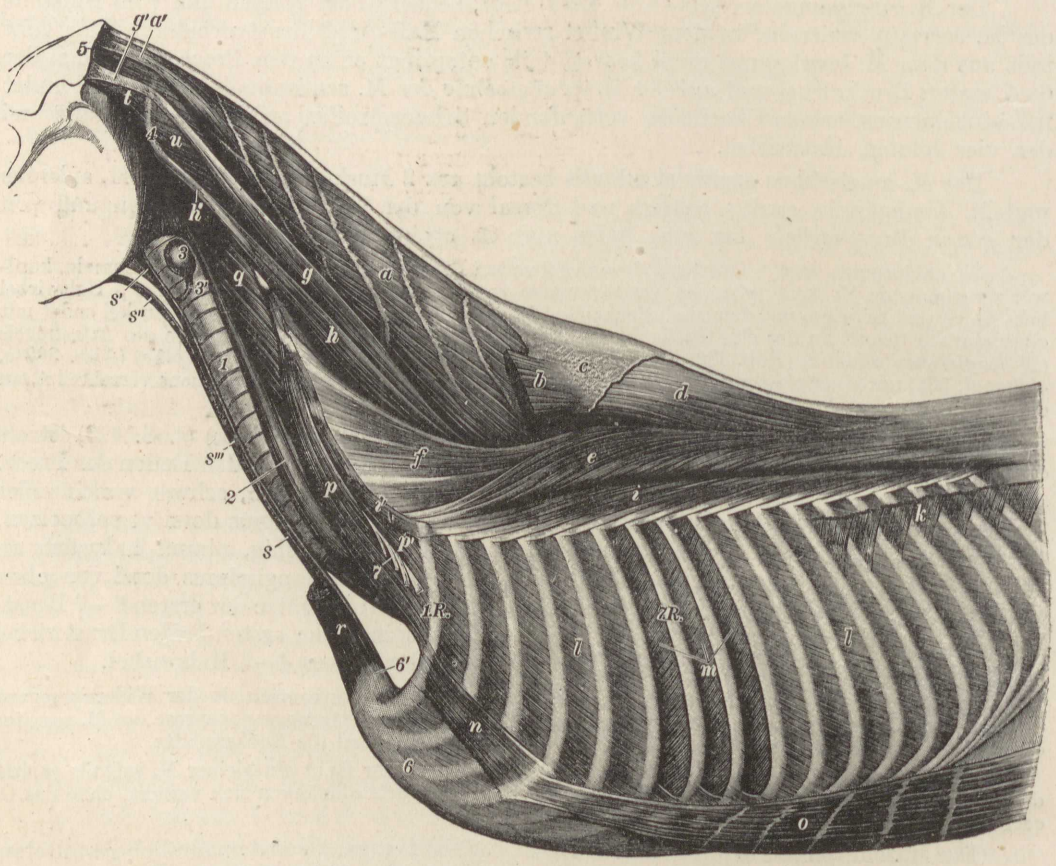

Abb. 423. Linke Rumpfmuskeln des Pferdes (oberflächliche Schicht).

a M. semispinalis capitis, a′ seine Endsehne; b Ursprungsteil des M. splenius; c Sehnenplatte (Fascia spinotransversalis), aus der der M. splenius entspringt; d M. spinalis et semispinalis dorsi et cervicis; e M. longissimus dorsi; f M. longissimus cervicis; g M. longissimus capitis, g′ seine Endsehne; h M. longissimus atlantis, h′ seine Endsehne; i M. iliocostalis dorsi; i′ M. iliocostalis cervicis; k M. serratus dorsalis exspirat. (abgeschnitten); l, l Mm. intercostales ext.; m Mm. intercostales int.; n M. transversus costarum; o M. rectus abdom.; p, p′ M. scalenus; q M. longus capitis; r M. sternocephalicus (abgeschnitten); s vereinigte Mm. sternothyreoidei und sternohyoidei; s′ M. sternothyreoideus; s″ M. sternohyoideus; s‴ Sehnenstreifen; t M. obliquus capitis cranialis; u M. obliquus capitis caudalis.
1 Trachea; 2 Oesophagus; 3 Thyreoidea, 3′ ihr Isthmus; 4 Rand vom Atlasflügel; 5 Linea nuchalis sup.; 6 Brustbein; 6′ Manubrium sterni; 7 Plexus brachialis. **1. R.** 1. Rippe; **7. R.** 7. Rippe.

d) Dorsale Wirbel-Hinterhauptsmuskeln, Zwischendorn- und Zwischenquermuskeln des Pferdes (s. auch S. 273). Der **M. obliquus capitis cranialis** (Abb. 360 s, 423 t, 424 a) entspringt als kurzer, kräftiger, viereckiger Muskel am kranialen Flügelrand und in der Flügelgrube des Atlas und endet an der Linea nuchalis sup. und der Basis des Proc. jugularis; er ist von der Sehne des M. splenius, longissimus capitis und brachiocephalicus bedeckt. Der **M. obliquus capitis caudalis** (Abb. 360 t, 423 u, 424 b) ist ein sehr starker, länglich-viereckiger Muskel, der auf den ersten beiden Halswirbeln liegt. Er entspringt an dem Kamm und dem kaudalen Gelenkfortsatze des Epistropheus und geht schräg kraniolateral zum kopfseitigen Rande der Ala atlantis. Der **M. rectus capitis dorsalis major** (Abb. 424 o) ist

ein schlaffer, platter Muskel, der am Kamme des 2. Halswirbels und dessen Ästen entspringt, sich mit der Sehne des M. semispinalis capitis, der ihn bedeckt, verbindet und am Os occipitale endet. Von ihm läßt sich ziemlich deutlich der tiefere Teil als mittlerer gerader Kopfmuskel (o') trennen; dieser entspringt kranial am Kamme des 2. Halswirbels und endet, bedeckt vom M. obliquus cap. cranialis, an der Hinterhauptsschuppe. Der **M. rectus capitis dorsalis minor** (Abb. 424 p) ist vom vorigen und dem M. obliquus capitis cran. bedeckt. Er entspringt am Arcus dorsalis des Atlas, bedeckt die Gelenkkapsel, mit der er innig verbunden ist, und endet seitlich vom Nackenstrange mit dem vorigen. Oft findet man ihn verkümmert oder geschwunden. Die sehnigen **Mm. interspinales (cervicis, dorsi** und **lumborum)** liegen zwischen den Procc. spinosi der entsprechenden Wirbel. Die **Mm. intertransversarii (cervicis, dorsi** und **lumborum)** (Abb. 424 n, n) kommen nur am Hals in Betracht und bilden hier ansehnliche Muskelportionen, welche die Räume zwischen den Procc. transversi *(Mm. intertransversarii ventrales)* und zwischen diesen und den Procc. articulares *(Mm. intertransversarii dorsales)* ausfüllen.

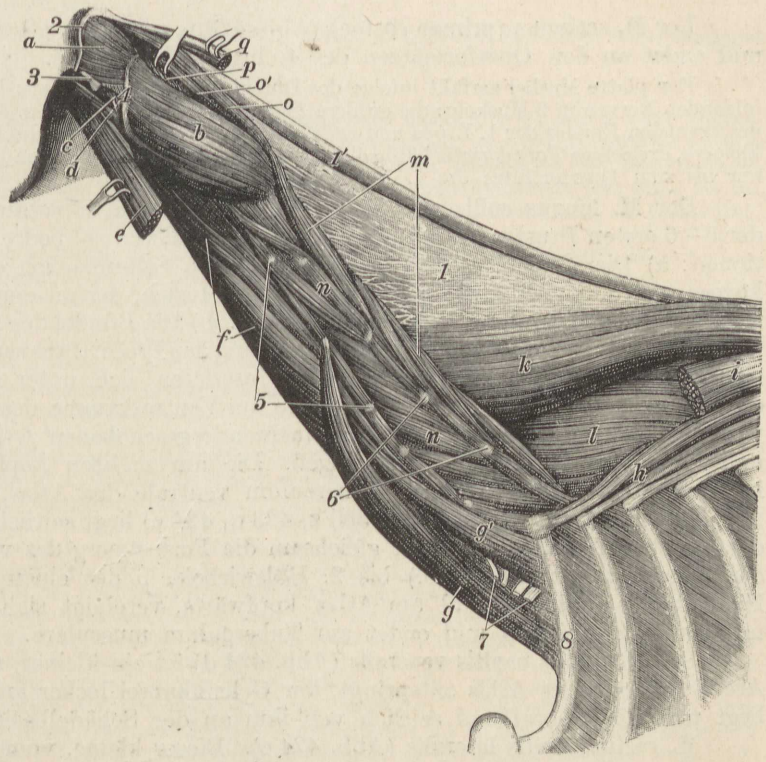

Abb. 424. Tiefste Schicht der Nackenmuskeln des Pferdes. a M. obliquus capitis cran.; b M. obliquus capitis caud.; c M. rectus capitis lateralis; d M. rectus capitis ventr.; e M. longus capitis (abgeschn.); f M. longus colli; g, g' M. scalenus; h M. iliocostalis dorsi; i M. longissimus dorsi (abgeschn.); k M. spinalis et semispinalis dorsi et cervicis; l M. multifidus dorsi; m M. multifidus cervicis; n, n Mm. intertransversarii; o, o' M. rectus capitis dorsalis major; p M. rectus capitis dorsalis minor; q Endsehne des M. semispinalis capitis. l Nackenplatte; l' Nackenstrang; 2 Linea nuchalis sup. u. 3 Proc. jugularis des Occipitale; 4 Flügelrand des Atlas; 5 Querfortsätze u. 6 Gelenkfortsätze von Halswirbeln; 7 abgeschnittene Nerven des Plexus brachialis; 8 erste Rippe.

Zwischen dem 1. und 2. Halswirbel werden die Mm. intertransversarii durch den M. obliquus capitis caudalis ersetzt. Die Mm. intertransversarii der Brust- und Lendengegend sind undeutlich und fehlen zwischen dem 5. und 6. Lendenwirbel.

Besonders stark sind 2 Mm. intertransversarii, die jederseits am Proc. transversus des 3. Halswirbels entspringen und, ohne sich zu vereinigen, am Körper des 2. Halswirbels enden; sie sind mit dem *M. intertransversarius longus* der Wiederkäuer zu vergleichen.

Wirkungen s. S. 283. **Innervation.** Dorsale Äste des 1. und 2. Halsnerven.

III. Muskeln an der ventralen Fläche der Halswirbelsäule beim Pferde. (S. auch S. 274 u. folg.)

M. scalenus.

U. Erste Rippe. A. Querfortsätze des 7., 6., 5., 4. Halswirbels.

M. longus colli.

U. Pars thoracalis: Körper der 6 ersten Brustw.; Pars cervicalis: Querfortsätze und Körper der 5 letzten Halswirbel. A. Pars thoracalis: Querfortsätze der 2 letzten Halswirbel; Pars cervicalis: Körper der 5 ersten Halswirbel.

M. longus capitis. U. Querfortsätze des 4., 3., 2. Halswirbels. A. Tuberculum musculare.
M. rectus capitis ventr. U. Arcus ventralis des Atlas. A. Schädelbasis aboral vom vorigen.
M. rectus capitis lateral. U. Arcus ventralis des Atlas. A. Proc. jugularis des Occipitale.

Der **M. scalenus (primae costae)** (Abb. 423 p, p′, 424 g, g′) entspringt an der 1. Rippe und endet an den Querfortsätzen des 4. bis 7. Halswirbels.

Der platte Muskel zerfällt infolge des Durchtrittes der den Plexus brachialis (Abb. 423 u. 424 7) bildenden Nerven in 2 Muskeln; die größere *Pars ventralis* (Abb. 423 p u. 424 g) entspringt in der Mitte des kranialen Randes der 1. Rippe und endet an den Procc. transversi des 6., 5. und 4. Halswirbels; die kleinere, dreieckige *Pars dorsalis* (Abb. 423 p′) beginnt dorsal am kranialen Rande der 1. Rippe und reicht nur bis zum Querfortsatze des 7. Halswirbels.

Der **M. longus colli** setzt sich aus starken Bündeln zusammen, welche die Körper der 5—6 ersten Brust- und der 6 letzten Halswirbel ventral bedecken. Er zerfällt in 2 Portionen: a) Die *Pars thoracalis* entspringt an den Seitenflächen der 6 ersten Brustwirbelkörper und bildet jederseits einen rundlichen Muskel, der an dem Körper und den Procc. transversi der beiden letzten Halswirbel endet. b) Die Bündel der *Pars cervicalis* (Abb. 424 f u. 536) entspringen jederseits an dem Körper und den Procc. transversi des 7. bis 3. Halswirbels, ziehen konvergierend kraniomedial und inserieren sich unter spitzem Winkel mit dem entsprechenden Bündel der anderen Seite am Ventralkamme des vorhergehenden Wirbels, wobei sie gleichsam ein System von ineinandergeschobenen ⋀-förmigen Muskeln bilden und häufig einen Wirbel überspringen. Die am meisten kopfwärts gelegenen Bündel inserieren sich starksehnig am Tuberculum ventrale des Atlas.

Der **M. longus capitis** (Abb. 360 z, 423 q, 424 e) liegt seitlich an der ventralen Fläche der 4 ersten Halswirbel und ist gleichsam die Fortsetzung des vorigen. Er entspringt an den Querfortsätzen des 4. (5.) bis 2. Halswirbels, bildet einen starken, plattrundlichen Muskelbauch, geht ventral am Atlas kopfwärts, vereinigt sich, vom Luftsack bedeckt, mit dem anderseitigen und endet am Tuberculum musculare.

Der **M. rectus capitis ventralis** (Abb. 424 d) ist ein kleiner, schlanker Muskel, der am Arcus ventralis des Atlas entspringt, der Gelenkkapsel locker anliegt, dorsal vom vorigen liegt und sich aboral und seitlich von ihm an der Schädelbasis befestigt.

M. rectus capitis lateralis (Abb. 424 c). Dieser kleine, vom vorigen bedeckte Muskel entspringt am Arcus ventralis und Flügel des Atlas und geht schräg zum Proc. jugularis.

Wirkungen s. S. 283. **Innervation.** Ventrale Äste der Halsnerven und (M. longus colli) 6 erste Nn. thoracales.

IV. Muskeln an der Brustwand beim Pferde. (S. auch S. 274.)

Mm. levatores costarum. U. Procc. transversi der Brustwirbel. A. Kranialer Rand der Rippen.
Mm. intercostales. Sie füllen die Räume zwischen den Rippen und deren Knorpeln aus.
M. transversus costarum. U. Lateral an der 1. Rippe. A. Knorpel der 2., 3., 4. Rippe.
M. transversus thoracis. U. Innenfläche des Sternum. A. 2. bis 7. Rippen-Rippenknorpelverbindung.

Die plattrundlichen **Mm. levatores costarum** sind vom M. longissimus dorsi bedeckt. Sie entspringen an den Procc. transversi der Brustwirbel und gehen schräg kaudoventral zum kranialen Rande der nächsten Rippe.

Sie fehlen an der ersten und letzten Rippe und sind als verstärkte Portionen der Mm. intercostales externi anzusehen.

Die **Mm. intercostales** (Abb. 381 41, 382 y, 423 l, l, m) füllen die Räume zwischen den Rippen und zwischen den Rippenknorpeln aus. Die stärkere äußere Schicht wird von den *Mm. intercostales externi* (Abb. 423 l, l) gebildet und reicht von den Mm. levatores costarum bis zu den Rippenknorpeln; sie endet in jedem folgenden Interkostalraum etwas weiter dorsal. Die Fasern dieser Schicht entspringen am kaudalen Rande jeder Rippe und laufen schräg kaudoventral zum kranialen Rande der kaudal folgenden Rippe. An den letzten Rippen gehen sie auch in den M. obliquus abdom. ext. über. Die Fasern der inneren Schicht bilden die *Mm. intercostales interni* (m); sie verlaufen vom halsseitigen Rande der einen Rippe kranioventral zum beckenseitigen Rande der vorhergehenden Rippe.

Nach dem Brustbeine zu werden die Mm. intercostales zu den einschichtigen, mehr horizontal gelagerten **Mm. intercartilaginei.** Diese liegen an den falschen Rippen nicht nur zwischen, sondern zum Teil auch lateral auf den Knorpeln. Am kaudalen Rande des dorsalen Teiles der letzten Rippe befestigt sich, gleichsam als Fortsetzung der Mm. intercostales, ein kleiner, dreieckiger, dünner, platter

Muskel, **M. retractor costae,** der zwischen der letzten Zacke des M. serratus dors. exspirat. und dem M. obliquus abdom. ext. einerseits und dem M. transversus abd. anderseits liegt; seine Fasern verlaufen schräg kranioventral und entspringen aus der Fascia lumbodorsalis. Der Muskel ist wahrscheinlich dem M. serratus dorsalis exsp. zuzurechnen.

Über den **M. transversus costarum** (Abb. 382 q u. 423 n) und den **M. transversus thoracis** (Abb. 108 5) s. S. 274—275.

Innervation. Nn. intercostales.

Wirkungen der an der Wirbelsäule und am Thorax gelegenen Muskeln (Abb. 469 u. 470). **Einzelwirkungen.** Der *M. serratus dorsalis inspiratorius* (S. 278) ist Inspirations- und der *M. serratus dorsalis exspiratorius* (S. 278) Exspirationsmuskel. Der *M. iliocostalis* (S. 278) unterstützt die Streckmuskeln der Wirbelsäule durch Feststellung der Rippen und kann als In- und Exspirator fungieren, als Inspirator, wenn er durch seine medialen Endsehnen die Rippen kraniolateral zieht, und als Exspirator, wenn er sie durch seine lateralen Endsehnen kaudomedial zieht. Der *M. longissimus dorsi* (S. 278) ist der mächtigste Streckmuskel der Lenden- und Brustwirbelsäule; er erstreckt seine Wirkung mittels seiner Verbindung mit dem M. longissimus cervicis und M. spinalis et semispinalis dorsi et cervicis auch auf die Halswirbelsäule. Er unterstützt ferner die Tätigkeit der Gesäß- und Hinterbackenmuskeln, namentlich beim Rückwärtsgehen der Pferde und im schweren Zug, indem er das Vorderteil hebt und den Rücken feststellt. Er wirkt auch beim Steigen und beim Hintenausschlagen unter Heben des Vorder- oder Hinterteils. Alleinwirkend ist er beim Recken und Strecken der Pferde tätig. Der M. longissimus dorsi wirkt andererseits ungünstig auf die Inspirationsbewegung der Rippen und dadurch auf die Atmung. Der *M. longissimus cervicis* (S. 279) und der *M. spinalis et semispinalis dorsi et cervicis* (S. 279) unterstützen die Strecker des Halses und den M. longissimus dorsi. Einseitig wirkend krümmt diese Muskelgruppe die Wirbelsäule seitwärts. Der *M. semispinalis capitis* (S. 279) ist, weil er von 5—7 Sehnenstreifen durchsetzt ist, ein kurzfaseriger, kräftiger Muskel; er fixiert den Kopf und stellt gleichzeitig die Widerristpartie für den M. splenius und longissimus dorsi fest; er ist daher der kräftigste und ausdauerndste Aufrichter und Feststeller des Kopfes. Der *M. splenius* (S. 278) und *M. longissimus capitis* (S. 279) wirken als Strecker und Aufrichter des Halses und Kopfes. Bei einseitiger Wirkung biegen sie Kopf und Hals seitlich ab, bei alleiniger und einseitiger Wirkung kann der bei der Bildung des Schwanenhalses beteiligte *M. longissimus atlantis* (S. 279) die Drehung des 1. Halswirbels unterstützen (Abb. 469). Der *M. multifidus dorsi* (S. 279) und *M. multifidus cervicis* (S. 280) sind im wesentlichen Feststeller der Wirbelsäule und drücken die Wirbel aneinander. Der letztgenannte Muskel ist zugleich ein kräftiger Aufrichter des Halses. Der *M. obliquus capitis cranialis* und die *Mm. recti capitis dorsales* (S. 280 u. 281) sind Kopfstrecker; bei einseitiger Wirkung biegen sie den Kopf seitlich ab. Die *Mm. obliqui capitis caudales* (S. 280) stellen durch beiderseitige Wirkung bei gestrecktem Kopf den 1. Halswirbel auf dem 2. fest, bei einseitiger drehen sie den 1. Halswirbel und den Kopf um den Zahn des 2. Die *Mm. intertransversarii cervicis* (S. 281) ziehen die Halswirbel aneinander und strecken bei beiderseitiger Tätigkeit den Hals; einseitig wirkend biegen sie ihn seitlich ab. Die *Mm. scaleni* (S. 282) stellen die erste Rippe oder bei gleichzeitiger Wirkung der Halsstrecker den brustseitigen Teil der Halswirbelsäule fest. Bei beiderseitiger Wirkung beugen sie mit fixem Punkt am Thorax den Hals, bei einseitiger biegen sie ihn seitlich ab. Der *M. longus colli* (S. 282) beugt die Halswirbelsäule, seine Portionen beugen die einzelnen Halswirbelgelenke. Der *M. longus capitis* (S. 282) und der *M. rectus capitis ventralis* und *lateralis* (S. 282) beugen den Kopf und ziehen ihn bei einseitiger Wirkung zur Seite. Die *Mm. levatores costarum* (S. 282) und die *Mm. intercostales externi* (S. 282) ziehen die Rippen halswärts und drehen sie nach außen, sie sind daher Inspirationsmuskeln; die *Mm. intercostales interni* (S. 282) wirken umgekehrt und sind Exspirationsmuskeln. Der *M. transversus costarum* (S. 274) trägt zur Erweiterung, der *M. transversus thoracis* (S. 275) zur Verengerung der Brusthöhle bei.

Gruppenwirkungen. a) Die Wirkungen der vorstehend besprochenen Muskeln erstreckten sich bei allen Bewegungen der Tiere und beim Stehen und Liegen in erster Linie auf die Wirbelsäule. Sie greifen zum Teil aber auch auf die Gliedmaßen über. Der bewegliche Tierkörper im statischen Sinne bildet im Rumpfe von den Schulter- bis zu den Beckengliedmaßen eine Brücke, deren Bogen mit seinem eigenen Gewicht und dem aller Eingeweide auf 2 Pfeilern ruht (S. 29). Diese Brücke stellt ein standhaftes, aber wegen ihres Baues elastisches, biegsames und bewegliches Gebilde dar, dessen Biegsamkeit gemindert und gesteigert werden kann. Beide Pfeiler werden durch vertikal und horizontal auf sie einwirkende Kräfte beansprucht. Das Gewicht der Wirbelsäule und Eingeweide drückt und wirkt abflachend auf die dorsal gebogene Brücke (Vertikaldruck). Der Vertikaldruck wirkt zum Teil als solcher auf die Brückenpfeiler, zum Teil aber auch als Horizontalschub nach vorn und hinten auf die Enden des Brückenbogens. Die Folge der Abflachung oder Einbiegung der Wirbelsäule ist außer dem Aneinanderlegen der Dornfortsätze eine Anspannung des zwischen und dorsal von diesen befindlichen Bandapparates (S. 58) und damit eine zentral gerichtete Zugwirkung (Horizontalzug) auf die Enden des Brückenbogens, die Brückenpfeiler. Der Vertikaldruck wird gesteigert durch die Last des Reiters oder die Traglast und der Horizontalschub durch das Ziehen von Lasten. Das „Ziehen" der hinter dem Tiere befindlichen Last ist jedoch, weil diese am Geschirr (Siele, Kummet, Joch) befestigt ist, in Wirklichkeit ein Vorsichherschieben. Gegen diese Kräfte, die sonst zu einem Aufkrümmen oder Seitwärtsausbiegen des Brückenbogens führen könnten, muß der Brückenbogen Widerstand leisten, also versteift sein; dies erfolgt zum Teil bereits durch die Art seiner Konstruktion (fast ebene Gelenkflächen an den Wirbelkörpern, Ineinandergreifen der Gelenkfortsätze und breite Querfortsätze der Lendenwirbel), durch die statische Wirkung der als ventrale Versteifung aufzufassenden Rippen und vertikale Faserrichtung der Ligg. interspinalia, zum Teil durch die Elastizitätswirkung oder Kontraktion von Muskeln. Diese Versteifung der Wirbelsäule besorgen die Rückenmuskeln im engeren Sinne; sie stellen die Wirbel fest. Hierbei werden sie von den Hals-, Nacken- und Bauchmuskeln sowie dem M. quadratus lumborum und M. psoas minor unterstützt. Die Versteifung des Rückens ist bei allen lebhafteren Bewegungen der Tiere (den

sog. Rückengängen) und dem Schieben und Tragen von Lasten eine unbedingte Notwendigkeit und nur beim einfachen Schrittgang und dem kurzen Trab entbehrlich (Schenkelgänge). Bei allen Rückengängen können die Gliedmaßen an der Wirbelsäule nur dann lebhaft arbeiten, und der Rumpf kann nur dann im Schwung und gesammelt vorgeworfen und das Vorderteil durch das Hinterteil dabei getragen werden, wenn die Wirbelsäule einen festen, einheitlichen, wenn auch elastischen Stab darstellt. Die Rückenmuskeln haben aber auch noch die Aufgabe, die vom kaudalen Rumpfabschnitte (der Hinterhand) wirkenden Kräfte auf den kranialen Rumpfabschnitt (die Vorhand) und andrerseits die Kräfte vom Rumpf auf die Beckengliedmaßen zu übertragen; dies ist dadurch möglich, daß die Stammuskeln auf die Beckengliedmaßenmuskeln übergreifen. Nehmen die Rückenmuskeln ihren fixen Punkt am fixierten Hinterteile (Becken bzw. Hintergliedmaße), dann werden die an der Beckengliedmaße einsetzenden Kräfte (Muskelkontraktion) auf die Stammuskeln und von diesen auf das Vorderteil übertragen. Wir sehen dies beim Antrieb zur Lokomotion, der bei der Vorwärtsbewegung, beim Steigen, Sprung usw. stets von den Beckengliedmaßen ausgeht. Nehmen umgekehrt die Rückenstrecker ihren fixen Punkt am Hals und an der Vorhand, dann wird das Hinterteil auf das Vorderteil erhoben (beim Ausschlagen nach hinten).

Die Stammuskeln sind weiterhin bei allen Bewegungen der Wirbelsäule tätig. Das Einbiegen und Abwärtskrümmen bewirkt vor allem der M. longissimus dorsi mit seinen Gehilfen (auch der M. iliopsoas und latissimus dorsi helfen dabei), das Aufwärtsbiegen vor allem der Mm. recti abdominis durch seine Anheftung an der ventralen Wand des Thorax und am Schambeine. Die Seitwärtsbewegungen kommen durch einseitige Muskelwirkungen zustande.

b) Die Halsmuskeln sind, abgesehen von ihrer Wirkung auf die Bewegungen des Halses und Kopfes, auch tätig bei Feststellung der Halswirbelsäule, die gleichzeitig mit der Feststellung der Brustlendenwirbelsäule notwendig ist bei der Lokomotion, bei dem Steigen und Ausschlagen und anderen Bewegungen. Besonders muß bei allen Rückengängen die Halswirbelsäule festgestellt sein, und müssen die Halsmuskeln gemeinsam mit den Rücken- und Bauchmuskeln als deren funktionelle Fortsetzungen tätig sein. Die Feststellung der Halswirbelsäule erfolgt durch die Mm. intertransversarii, den M. multifidus cervicis und longus colli, durch die Mm. obliqui capitis und die Mm. scaleni. Nun können die Nackenmuskeln (M. splenius, semispinalis cervicis et capitis, longissimus cervicis et capitis et atlantis, unterstützt vom M. longissimus dorsi) die Feststellung des Halses in bestimmter Stellung vollenden und die Feststellung der Brustlendenwirbelsäule wesentlich unterstützen; sie wirken nun auf die Dornfortsätze der Brustwirbelsäule und damit auf den ganzen Rücken und steifen ihn. Von der versteiften Halswirbelsäule aus kann der M. longissimus dorsi auf das Hinterteil wirken, z. B. beim Erheben des Hinterteils, beim Ausschlagen, bei allen Rückengängen usw. Im übrigen bewirken die Halsmuskeln sowohl alle Bewegungen des Halses an sich, als auch dessen Bewegungen am Rumpf und die Bewegungen des Kopfes. Der Kopf kann gebeugt, gestreckt und seitwärts bewegt werden. Die Beugung des Kopfes erfolgt durch den M. rectus capitis ventralis und den M. longus capitis, die Streckung des Kopfes durch die Mm. recti capitis dorsales, den M. semispinalis capitis, die Mm. obliqui capitis und den M. splenius, Seitwärtsbewegungen des Kopfes erfolgen durch gemeinsame einseitige Wirkung der Strecker und Beuger. Eine geringe Drehung ist im Atlantookzipitalgelenke möglich durch einseitige Wirkung der Mm. obliqui capitis craniales. Die Beugung (Senkung) des Halses bewirken der M. longus colli und die Mm. scaleni und die Streckung (Aufrichtung) des Halses die Nackenmuskeln (M. semispinalis capitis, longissimus capitis et atlantis, longissimus cervicis und splenius). Für die gewöhnliche Haltung des Halses beim Stehen genügen die Spannung der sehnig durchsetzten und deshalb nur sehr schwer ermüdenden Nackenmuskeln und das Nackenband; auch das Gewicht der Brustlendenwirbelsäule und der Eingeweide wirkt streckend auf den Hals. Die Seitwärtsbewegungen des Halses erfolgen wie die des Kopfes durch einseitige Wirkung der Hals- und Nackenmuskeln, wobei der M. scalenus den ganzen Hals nach seiner Seite zieht.

c) Muskeln der Brustwand. Die Muskeln der Brustwand sind bei der Mechanik der Atmung tätig, indem sie entweder die Brusthöhle erweitern und dadurch die Einatmung (durch passive Ausdehnung der Lungen infolge Einströmens von Luft) hervorrufen oder die Brusthöhle verkleinern unter Ausstoßung von Luft aus den Lungen (Ausatmung). Die Erweiterung des Thorax, d. h. seine Inspirationsbewegung, erfolgt durch die Bewegung der Rippen in kraniodorsaler Richtung und durch Kontraktion des in die Brusthöhle vorgewölbten Zwerchfells (S. 275). Die Bewegungen der Rippen mit Vergrößerung des Quer- und ganz geringer Vergrößerung des dorsoventralen Durchmessers erfolgt durch Muskeln, die sich in kaudoventraler Richtung an die Rippen ansetzen. Es sind dies die Mm. scaleni, welche beim Pferde die erste Rippe feststellen, bei anderen Tieren die ersten Rippen kranial vorziehen und ebenfalls fixieren, die Mm. intercostales ext. einschließlich Mm. levatores costarum, des M. transversus costarum, M. iliocostalis und des M. serratus dorsalis inspiratorius. Auf die Verengerung des Thorax, also exspiratorisch, wirken von den Muskeln der Brustwand diejenigen, die sich in kranioventraler Richtung an den Rippen ansetzen und die Rippen kaudomedial bewegen, nämlich die Mm. intercostales int. (ausgehend von dem M. retractor costae und dem Crus costocoxale des M. obliquus abdom. int., die die letzte Rippe feststellten), der M. serratus dorsalis exspiratorius, die lateralen Endsehnen des M. iliocostalis und der M. transversus thoracis. Die Brustwandmuskeln wirken außerdem als Feststeller der Rippen antagonistisch gegen die auf die Thoraxwand wirkenden und sie zusammendrückenden Rückenstrecker.

V. Zwerchfell des Pferdes. (S. S. 275.)

Vom **Zwerchfell**, *Diaphragma* (Abb. 425 a—f'), wird a) der **sehnige Teil**, *Centrum tendineum* (a), ringsum vom fleischigen Teil eingeschlossen und hat fast die Form eines Kartenherzens, dessen Basis der Wirbelsäule zugewendet ist. Etwas rechts von der Mitte

besitzt er etwa in Höhe des 7. Brustwirbels (bzw. Interkostalraums) und etwa zwischen dem dorsalen und mittleren Drittel der Leibeshöhle, also da, wo das Zwerchfell die stärkste Wölbung nach der Brusthöhle hat, das ziemlich große, von stärkeren Sehnenfasern umrandete *For. venae cavae*, **Hohlvenenloch** (b), zum Durchtritt der Vena cava caudalis. b) Der **muskulöse Teil,** *Pars muscularis*, zerfällt in den Lenden-, Rippen- und Brustbeinteil. 1. Der Lendenteil, *Pars lumbalis*, besteht aus einem langen rechten und einem kurzen linken **Pfeiler** (Abb. 425). Der erstere (e, e′, f′) ist bedeutend stärker, entspringt plattsehnig an den ersten 4 Lenden- und 1—2 letzten Brustwirbeln, schiebt sich fast median tief in den sehnigen Teil ein und besitzt den **Speiseröhrenschlitz,** *Hiatus oesophageus*, für den Durchtritt der Speiseröhre (g) und der Nn. vagi. Der kurze, breite, dreieckige linke Pfeiler (f) entspringt in der Gegend der 2 ersten Lendenwirbel und tritt links von der Medianebene in den sehnigen Teil. Zwischen beiden Pfeilern findet sich an der Wirbelsäule der **Aortenschlitz,** *Hiatus aorticus*, für den Durchtritt der Aorta (h), des Ductus thoracicus und der Vv. azygos.

Häufig verschmelzen ventral vom Aortenschlitze beide Pfeiler miteinander, und es findet sich rechts noch ein aus dem rechten Pfeiler hervorgehender dritter Fleischkörper, wie überhaupt Abweichungen nicht selten sind. Der von uns hier als linker Pfeiler beschriebene Teil ist nach Schmaltz [820] nur das Crus laterale sinistrum und der als rechter Pfeiler beschriebene Teil das Crus mediale sinistrum, Crus mediale dextrum und Crus laterale dextrum (s. S. 275). Der Aortenschlitz liegt nach dieser Auffassung zwischen dem Crus laterale und mediale sinistrum, der Speiseröhrenschlitz zwischen den beiden Crura medialia.

2. Der platte Rippenteil, *Pars costalis* (Abb. 425 d), hat einen gegen das Centrum tendineum gerichteten radiären Faserverlauf und entspringt jederseits mit Zacken, die in die des M. transversus abdom.

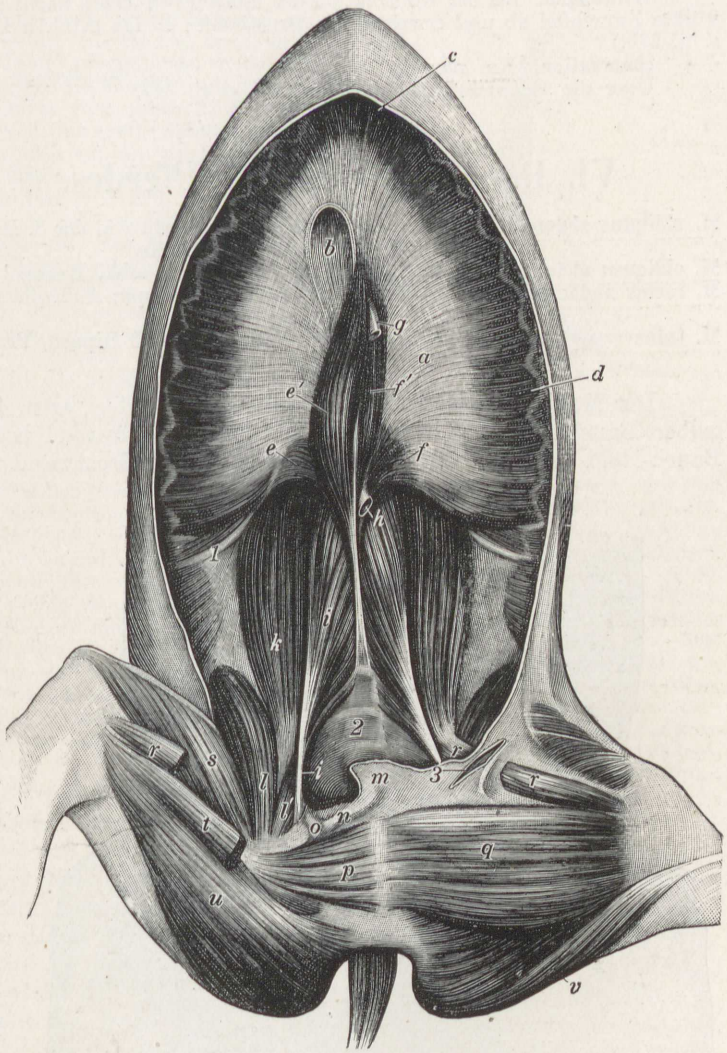

Abb. 425. Zwerchfell und Lendenmuskeln des Pferdes; bei Rückenlage des Tieres.

a sehniger Teil des Zwerchfells; b For. venae cavae; c Pars sternalis, d Pars costalis und e, e′, f, f′ Pars lumbalis des Zwerchfells, und zwar ist e das Crus laterale und e′ das Crus mediale des rechten Zwerchfellspfeilers und f das Crus laterale und f′ das Crus mediale des linken Zwerchfellspfeilers; g die durch den Hiatus oesophageus tretende Speiseröhre; h die durch den Hiatus aorticus tretende Aorta; i, i M. psoas minor mit Sehne; k M. psoas major; l, l′ M. iliacus; m Endsehne der Mm. recti abdom.; n Lig. accessorium; o Lig. transvers. acetabuli; p M. obturator ext.; q M. gracilis; r, r M. sartorius (auf der rechten Seite fast ganz entfernt); s M. vastus medialis; t M. adductor (zum größten Teile, M. pectineus ganz entfernt); u M. semimembranosus; v M. semitendinosus. 1 letzte Rippe; 2 letzter Lendenwirbel; 3 äußerer Leistenring.

eingreifen, innen an den 3—4 letzten Rippen und der 14. (15.) bis 6. (7.) Rippenfuge. Er liegt zunächst der Innenfläche des Brustkastens an und wendet sich dann gegen das Centrum tendineum, in das seine Fasern ausstrahlen. 3. Der Brustbeinteil, *Pars sternalis* (c), ist klein, geht jederseits in den Rippenteil über, entspringt an der Innenfläche des Schaufelknorpels und steigt fast gerade in die Höhe.

Am Zwerchfell heften sich außerdem an der Bauchhöhlenfläche die Leber und an der Brusthöhlenfläche die Lungen durch Bänder an. Über die Stellung des Zwerchfells bei In- und Exspiration s. Ellenberger-Baum [223].

Wirkungen. Bei der Kontraktion des muskulösen Teiles flacht sich das in die Brusthöhle vorgewölbte Zwerchfell ab und erweitert die Brusthöhle; es ist mithin Inspirationsmuskel. (Näheres s. S. 275.)

Innervation. Nn. phrenici.

Über die Entwicklung des Zwerchfells s. S. 347.

VI. Bauchmuskeln des Pferdes. (S. auch S. 276 u. 277.)

M. obliquus abdom. ext.	U. Äußere Fläche des Thorax von der 5. Rippe an. A. Linea alba, Becken, mediale Schenkelfläche.
M. obliquus abdom. int.	U. Tuber coxae. A. Linea alba, Knorpel der letzten 4—5 Rippen.
M. rectus abdominis.	U. Knorpel der 4. bis 9. Rippe; Außenfläche des Sternum. A. Schambeinkamm; Caput femoris.
M. transversus abdom.	U. Knorpel der letzten 12—13 Rippen, Procc. transversi der Lendenwirbel. A. Linea alba.

Der **M. obliquus abdominis externus** (Abb. 381 42, 42′ u. 427 c, c′) wird außer von der gelben Bauchhaut (s. S. 28) auch vom Bauchhautmuskel bedeckt, liegt an der seitlichen Bauch- und dem ventralen Drittel der seitlichen Brustwand und bedeckt als der umfangreichste der Bauchmuskeln die übrigen. Er entspringt an der Außenfläche der letzten 13—14 Rippen, an den Mm. intercostales ext. und zum kleinen Teil an der Fascia lumbodorsalis mit Muskelzacken, die im Bereiche des M. serratus ventralis am ausgeprägtesten sind und zwischen dessen Endzacken eingreifen; die kaudal folgenden Zacken werden undeutlicher und entspringen immer weiter dorsal. Die Fasern des Muskels laufen schräg kaudoventral und gehen in eine breite Aponeurose (Abb. 381 42′) über, die teils zur Linea alba geht (Bauchsehne) (Abb. 383 1′ u. 426 1), teils an das Becken (Beckensehne) und den Schenkel (Schenkelblatt) tritt (2 u. 3). Nur der seitlich an die Lende sich anschließende und an der letzten Rippe entspringende dorsale Teil des Muskels endet meist fleischig am Tuber coxae. Die Bauchsehne (Abb. 427 c′) verschmilzt mit der Sehne des M. obliquus abdom. int. (d′) und der gelben

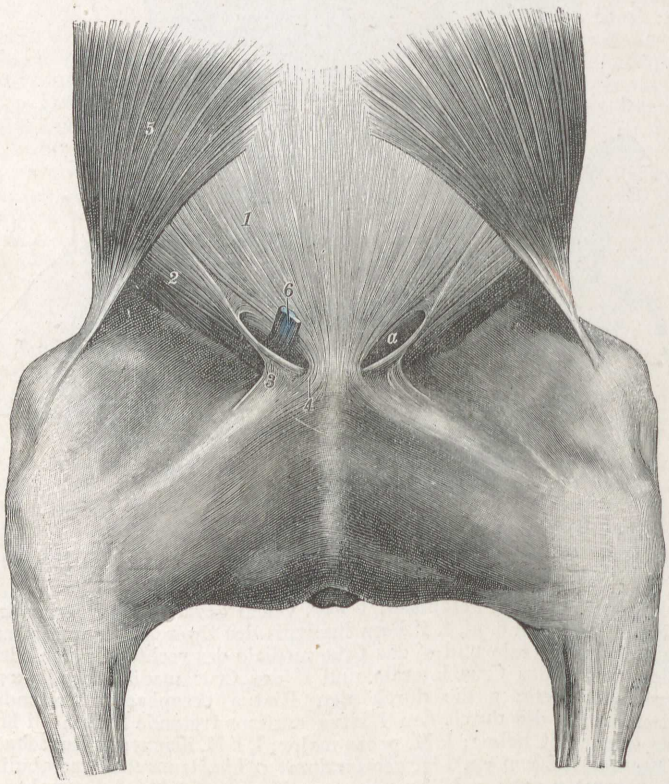

Abb. 426. Äußerer Leistenring des Pferdes.
a äußerer Leistenring. 1 Bauchsehne, 2 Beckensehne und 3 Schenkelblatt des M. obliquus abdom. ext.; 4 Lig. accessorium; 5 Bauchhautmuskel; 6 abgeschnittener Samenstrang.

Bauchhaut (s. unten) zum äußeren Blatte der Rektusscheide (e), das die Außenfläche des M. rectus abdom. überzieht, in der ventralen Mittellinie mit dem der anderen Seite zusammenstößt und mit den hier zusammentreffenden Sehnen der Mm. transversi abdom. in einem strangartigen, sehnigen Streifen, der weißen Linie, *Linea alba* (g), endet, die sich median vom Ende des Sternum bis zum Schambein erstreckt; in dieser findet sich beim Foetus etwa in der Höhe der letzten Rippe der Nabelring, *Annulus umbilicalis*, der sich beim geborenen Tiere narbenartig zum Nabel, *Umbilicus*, schließt.

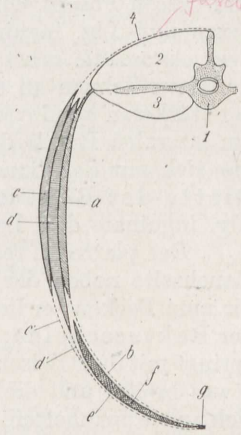

Abb. 427. Schematische Darstellung der Rektusscheide.

a M. transversus abdom., b seine Endsehne als inneres Blatt der Rektusscheide; c M. obliquus abdom. ext., c′ seine Bauchsehne; d M. obliquus abdom. int., d′ seine Sehne; e äußeres Blatt der Rektusscheide; f M. rectus abdom.; g Linea alba. 1 querdurchschnittener Lendenwirbel; 2 M. longissimus dorsi; 3 Lendenmuskeln; 4 Fascia lumbodorsalis.

Die *Linea alba* ist dicht kaudal vom Schaufelknorpel schmal (etwa 5 mm breit), in der Nabelgegend breiter (15—20 mm breit) und nahe dem Pecten ossis pubis (kranial vom Tendo praepubicus) wieder schmal.

In die Bauch- und Beckensehne des Muskels und damit auch in das äußere Blatt der Rektusscheide sind so viele elastische Fasern eingelagert, daß diese ein gelbliches Aussehen erhalten **(gelbe Bauchhaut,** *Tunica flava abdominis*); diese setzt sich auch noch auf den Muskelkörper des M. obliquus abdominis externus und von diesem auf den Brustteil des M. serratus ventralis fast bis zur Schulter hin fort (s. S. 276) und verbindet sich sehr innig mit ihnen; außerdem senkt sie sich zwischen die ineinandergreifenden Zacken des M. serratus ventralis und des M. obliquus abdominis externus ein und heftet sich an der Brustwand (den Rippen) und am Tuber coxae an. Nahe der Medianebene spaltet die gelbe Bauchhaut die tiefe Fascie des Euters bzw. des Penis ab (s. diese). Nach Lukáts [577 a] ist die gelbe Bauchhaut für sich abgrenzbar und begrenzt für sich einen *Annulus inguinalis subcutaneus superficialis*.

Die Beckensehne überzieht die mediale Fläche des M. iliopsoas und befestigt sich am Hüfthöcker, an der Darmbeinsäule und am Schambeinkamm; ihr Ansatz erfolgt also bogenförmig (Schenkelbogen) und wird durch fibröse Fasern, die vom lateralen Darmbeinwinkel direkt zum Schambeinkamme verlaufen und das *Lig. inguinale*, Poupartsche Band, darstellen, erheblich verstärkt und deutlich markiert. Ehe die Beckensehne das Darmbein erreicht, zweigt von ihr eine Lamelle ab (*Lamina iliaca* nach Schmaltz [830]), welche die laterale Fläche des M. iliopsoas überzieht und sich dann lateral von ersterer Sehne am Darmbein inseriert; der M. iliopsoas wird also von der Beckensehne geradezu eingehüllt. Die nach der Beckenhöhle den Schenkelbogen fortsetzende Sehne wird schwächer und verschmilzt mit der Fascia iliaca und der Fascia pelvis. Von der Beckensehne spaltet sich außerdem das Schenkelblatt ab *(Lamina femoralis)* (Abb. 426 3), ein dünnes, breites Sehnenblatt, das an die mediale Fläche des Oberschenkels tritt und hier mit der Fascia femoralis medialis verschmilzt; eine weitere dünne Lamelle zweigt von der Beckensehne nahe dem Tuber coxae ab und tritt auf die mediale Fläche des M. tensor fasciae latae.

Bauch- und Beckensehne gehen im allgemeinen ohne scharfe Grenze ineinander über; zwischen beiden befindet sich jedoch in der Regio inguinalis, 2—3 cm vom Schambein und von der ventralen Mittellinie entfernt, ein 12—15 cm langer Schlitz, der äußere Leistenring, *Annulus inguinalis subcutaneus* (Abb. 426 a). An ihm kann man einen kraniolateralen und einen kaudomedialen Winkel, einen kraniomedialen Rand, *Crus mediale (sup. N.)*, und einen kaudolateralen Rand, *Crus laterale (inf. N.)*, unterscheiden. Neben dem kaudomedialen Winkel befindet sich das Lig. accessorium des Hüftgelenkes (4). Der äußere Leistenring führt in einen schräg dorsolateral gerichteten, langen, trichterförmigen Spalt zwischen M. obliquus abdom. ext. und int., den Leistenkanal, *Canalis inguinalis* (s. Stoß [913]); kranial und kaudal ist dieser nicht scharf begrenzt, so daß die Bezeichnung Leistenkanal strenggenommen nicht richtig ist. Bei männlichen Tieren steht er durch den inneren Leistenring, *Annulus inguin. abdominalis*, mit dem Raume zwischen Peritonaeum und Bauchwand in Verbindung. Der innere Leistenring wird vom kaudalen Rande des M. obliquus abdom. int. und vom Lig. inguinale begrenzt, liegt 5—8 cm dorsal vom kraniolateralen Winkel des äußeren Leistenringes und ist kleiner als dieser (etwa 2—4 cm lang). Im Leistenkanal liegt in dem durch Ausstülpung der Fascia transversa und des Peritonaeum entstandenen Processus vaginalis der Samenstrang (s. Abb. 426 6 und Geschlechtsorgane). Bei der Stute sind nur der äußere Leistenring und ein blind endender Leistenkanal vorhanden.

Dorsal und ventral vom inneren Leistenring ist der M. obliquus abdom. int. auf eine 3 bis 4 cm lange Strecke nur durch lockeres Bindegewebe mit dem Lig. inguinale vereinigt, erst in weiterer Entfernung tritt eine innigere Verbindung beider ein. Schmaltz [830] rechnet den ersteren Teil zum

Annulus inguinalis abdom. und gibt für diesen eine Länge von 10—12 cm an. Nahe dem inneren Leistenringe verlaufen die A. und V. epigastrica caud., während die A. pudenda ext. um das Lig. inguinale herum in den Leistenkanal eintritt.

Der **M. obliquus abdominis internus** (Abb. 427 d, d', 439 k u. 440 o, o') ist vom vorigen bedeckt und bedeckt selbst den M. rectus und transversus abdom. Er bildet einen starken, breiten, fächerförmigen Fleischkörper, der nur in der seitlichen weichen Bauchwand liegt und dessen Fasern sich mit denen des vorigen kreuzen. Der Muskel entspringt am Tuber coxae und Lig. inguinale; die Fasern seiner schwächeren dorsalen Abteilung laufen als *Crus costocoxale* brustwärts und enden teils fleischig an der letzten Rippe, teils mit 4 bis 5 platten Sehnen an der inneren Fläche der Knorpel der 4—5 letzten Rippen; die Fasern der stärkeren kaudoventralen Abteilung verlaufen schräg kranioventral und gehen ungefähr am lateralen Rande des M. rectus abdom. in eine Sehnenhaut (Abb. 427 d', 440 o') aus, die sich mit der Bauchsehne des M. obliquus abdom. ext. (Abb. 427 c') zum äußeren Blatte der Rektusscheide (e) verbindet. Beckenseitig begrenzt der Muskel mit dem Lig. inguinale den Leistenkanal und den inneren Leistenring (s. S. 287).

Der platte **M. rectus abdominis** (Abb. 382 s', 423 o, 427 f, 440 q) liegt an der ventralen Bauchseite neben der Linea alba und neben dem anderseitigen und reicht vom Sternum bis zum Becken; er liegt, mit Ausnahme seines Anfangsteils, zwischen den beiden Blättern der Rektusscheide, *Vagina m. recti abdom.* (s. oben u. unten u. Abb. 427 e u. b). Er entspringt mit 5—6 fleischigen Portionen an den Knorpeln der 4. bis 9. Rippe, bedeckt, zunächst etwas breiter und dicker werdend, die Knorpel der falschen Rippen bis zur 13. hin, ohne sich an sie anzuheften, verschmälert sich dann allmählich wieder und endet mit einer starken Sehne am *Tendo praepubicus* (s. unten) und durch diesen am Schambeinkamm und am Tuberculum pubicum (Abb. 477); von hier aus setzt sich ein Teil der Rektussehne noch in die Sehnenmasse an der Außenfläche der Beckensymphyse fort. Von der Endsehne des M. rectus abdominis zweigt am Tendo praepubicus das runde *Lig. accessorium* (s. unten) zum Caput femoris ab. Der Muskel besitzt 9—11 unregelmäßige, im Zickzack quer verlaufende *Inscriptiones tendineae,* sehnige Inschriften, die Fasern an die Sehnenausbreitung der Mm. obliqui abdom. schicken. An seiner breitesten Stelle ist der Muskel fast doppelt handbreit.

Der *Tendo praepubicus* ist ein etwa fingerdicker, sehniger Querstreifen, der sich quer vor dem Schambeinkamme zwischen den beiden Eminentiae iliopectineae ausspannt (Schmaltz [832 u. 841]).

Das ungefähr kleinfingerstarke *Lig. accessorium* tritt zwischen dem M. gracilis, pectineus und adductor oder durch den M. pectineus in die Tiefe (Abb. 425 n u. 442 6) und durch den vom Lig. transversum überbrückten Pfannenausschnitt in das Hüftgelenk und befestigt sich mit dem Lig. teres in der Fovea capitis des Os femoris. Ein anderer Sehnenzug läuft kaudal und vereinigt sich, nachdem er mit dem der anderen Seite ein Loch zum Durchtritt der V. pudenda externa gebildet hat, mit dem vorigen.

Der platte, verhältnismäßig schwache **M. transversus abdominis** (Abb. 439 l, 440 n) bildet die innerste Muskelschicht der seitlichen Bauchwand, wird von den übrigen Bauchmuskeln bedeckt und umschließt mit dem der anderen Seite die Bauchhöhle wie ein breiter Gurt. Er entspringt mit Zacken, die zwischen die Ursprungszacken des Zwerchfells eingreifen, innen an den Knorpeln der 12—13 letzten Rippen und aponeurotisch an den Enden der Procc. transversi der Lendenwirbel. Seine ventral laufenden Fasern gehen in eine Sehnenhaut (Abb. 440 n') über, die als inneres Blatt der Rektusscheide (Abb. 427 b) die Innenfläche des M. rectus abdom. überzieht und in der Linea alba (s. S. 287) mit der anderseitigen zusammenstößt. Beckenwärts verschmilzt sie mit den Sehnen der übrigen Bauchmuskeln.

Da die *Fascia transversa abdominis* nur sehr dünn ist, so grenzt der M. transversus abdom. fast unmittelbar an das Peritonaeum, jedoch findet sich zwischen beiden eine Fettschicht, die bei mageren Tieren durch atrophisches Fett und Bindegewebe ersetzt wird.

Wirkungen (Abb. 469 u. 470). Die Bauchmuskeln verkleinern bei ihrer Kontraktion die Bauchhöhle und pressen auf die Bauch- und Beckeneingeweide und deren Inhalt bei der Harn- und Kotentleerung und dem Geburtsvorgange (dem Ausstoßen des Jungen), jedoch nur bei Inspirationsstellung des Zwerchfells (Bauchpresse). Durch ihre Spannung und Kontraktion beeinträchtigen sie die inspiratorische Wirkung des Zwerchfells und die Bewegung der Rippen, unterstützen aber andrerseits die Ausatmung dadurch, daß durch ihre elastische Zusammenziehung nach dem Erschlaffen der Inspirationsmuskeln und vor allem durch ihre Kontraktion bei erschwerter Atmung (beim Berganziehen schwerer Lasten, wobei die die Wirbelsäule feststellenden Muskeln zugleich die Bewegung der Rippen hindern), ferner bei Lungenemphysem die Baucheingeweide brustwärts geschoben werden und dadurch die Brusthöhle verengert wird. Durch die Kontraktion des M. obliquus abdom. ext., bei erschwerter Exspiration, wird am Übergange des Muskels in seine Aponeurose die Dampfrinne gebildet. Durch den starken Druck auf die Eingeweide bei erschwerter Exspiration kommt es während der Ausatmung zum Vortreten

des Afters (Afteratmen). Der M. rectus abdom. zieht durch das Lig. accessorium das Caput femoris fest in das Acetabulum und verhindert dessen Ausgleiten aus der Pfanne. Auch für das Tragen der Bauch- und Beckeneingeweide kommen die Bauchmuskeln in Betracht; sie werden dabei unterstützt durch die Tunica flava abdominis und die Fascia transversa, die Wand des Thorax und des Beckens; vor allem wirken in diesem Sinne der M. obliquus abdom. int. und bei stärkerer Belastung der stark sehnig durchsetzte M. rectus abdominis. Der M. obliquus abdominis internus hilft auch den Thorax tragen, wobei die beiden Hüfthöcker den fixen Punkt darstellen, von dem der Muskel fächerartig zum Rippenbogen zieht. Die Bauchmuskeln können weiterhin bei der Lokomotion das Vorschwingen des Hinterbeins unterstützen und das Becken und damit das Hinterteil vorziehen, indem der M. rectus abdominis seinen fixen Punkt an dem durch andere Muskeln fixierten Brustbeine nimmt und mit dem M. obliquus abdominis externus vorziehend auf das Becken und das Hinterbein wirkt. Bei allen Rückengängen und beim Ziehen sind die Bauchmuskeln stark tätig; namentlich haben sie auch eine große Bedeutung für die Feststellung der Wirbelsäule. Dabei ist in erster Linie der M. rectus abdominis tätig; bei festgestelltem Becken wirkt er auf das Brustbein und vermittels dessen Rippenverbindung mit der Wirbelsäule auf diese; andrerseits wirkt er bei festgestelltem Brustbein durch das Becken auf den Endteil der Wirbelsäule. Im Verein mit der Linea alba, den Mm. obliqui abdominis und dem M. longissimus dorsi stellt er die Wirbelsäule fest. Seine Bedeutung erhellt aus der Tatsache, daß bei seiner Lähmung u. dgl. die Tiere zu allen Rückengängen unfähig sind. Die Bauchmuskeln greifen auch in die Wirkung der Halsmuskeln ein.

Innervation. Ventrale Äste der betreffenden Interkostal- und Lumbalnerven.

VII. Schwanzmuskeln des Pferdes. (S. auch S. 277.)

M. coccygeus.	U. Breites Beckenband. A. Querfortsätze der ersten 4 Schwanzwirbel.
Mm. sacrococcygei dorsales.	U. Dornfortsätze und dorsale Fläche des Kreuzbeins und der Schwanzwirbel. A. Dorsal an Seitenvorsprüngen der Schwanzwirbel vom 5. an.
Mm. sacrococcygei ventrales.	U. Ventrale Fläche des Os sacrum und der Schwanzwirbel. A. Ventral an Seitenvorsprüngen der Schwanzwirbel vom 5. an.
Mm. intertransversarii.	Liegen zwischen den Procc. transversi der ersten Schwanzwirbel.

Der **M. coccygeus,** Seitwärtszieher des Schwanzes (Abb. 381 49, 428 c u. 442 f), ist ein fast handbreiter, platter Muskel, der innen am breiten Beckenband in der Gegend der Spina ischiadica sehnig entspringt, schräg kaudodorsal läuft und sich in 2 einander deckende Lagen spaltet, die den M. sacrococcygeus ventralis lat. umfassen und an den Procc. transversi der ersten 3—4 Schwanzwirbel und an der Schwanzfaszie enden.

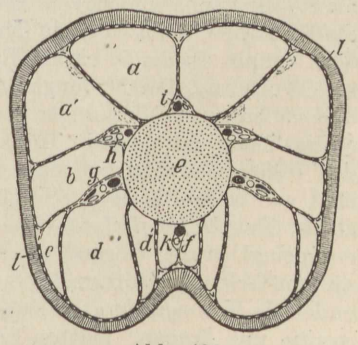

Abb. 428.

Abb. 428. Querschnitt durch den Schwanz des Pferdes (der Schnitt ist da geführt, wo die durch den M. coccygeus bedingte Hautfalte an den Schwanz herantritt).

a M. sacrococcygeus dors. medialis; a′ M. sacrococcygeus dors. lat.; b Mm. intertransversarii caudae; c Ende des M. coccygeus; d M. sacrococcygeus ventr. lat.; d′ M. sacrococcygeus ventr. medialis; e 3. Schwanzwirbel; f A. coccygea mit der entsprechenden Vene; g A. caudae lat. ventr. mit den entsprechenden Venen und dem entsprechenden Schwanznerven; h A. caudae lat. dors. mit der entsprechenden Vene und den entsprechenden Schwanznerven; i Vene mit einem Nervenfaden auf der dorsalen Seite des Schwanzwirbels; k Afterschwanzband; l, l äußere Haut.

Der **M. sacrococcygeus dorsalis medialis,** Kurzer Heber (Strecker) des Schwanzes (Abb. 381 50, 428 a), liegt als kräftiger, rundlicher, aus einzelnen Bündeln bestehender Muskel neben der Medianlinie auf den Schwanzwirbeln. Er entspringt an den 2—3 letzten Procc. spinosi des Kreuzbeins und an den Procc. spinosi bzw. den Bögen der ersten Schwanzwirbel, erhält vom M. multifidus dorsi Verstärkungsbündel und geht in feine, mit denen des folgenden verschmelzende Sehnen aus. Der **M. sacrococcygeus dorsalis lateralis,** Langer Heber (Strecker) des Schwanzes (Abb. 381 50, 428 a′), liegt lateral vom vorigen. Er geht am Kreuzbein als rundlicher, kräftiger Muskel aus dem M. multifidus dorsi hervor und erhält von der Querfortsatzleiste des Os sacrum und von den ersten Schwanzwirbeln Verstärkungen; vom 5. Schwanzwirbel ab bildet er Sehnen, die mit denen des vorigen an seitlichen Vorsprüngen der Schwanzwirbel enden.

Der kräftige, seitlich zusammengedrückte **M. sacrococcygeus ventralis lateralis,** Langer Niederzieher (Beuger) des Schwanzes (Abb. 428 d und 440 e), liegt ventral am Seitenrande des Schwanzes; er entspringt lateral an der ventralen Kreuzbeinfläche vom 2. bis

3. Kreuzwirbel ab und erhält Verstärkungen von den Procc. transversi der ersten Schwanzwirbel. Am freien Schwanze gehen aus ihm lange, dünne, zweigeteilte Sehnen hervor, die an den Querfortsätzen und, verbunden mit den Sehnen des folgenden, an der ventralen Fläche der Schwanzwirbel enden. Der **M. sacrococcygeus ventralis medialis,** Kurzer Niederzieher (Beuger) des Schwanzes (Abb. 428 d'), liegt medial vom vorigen, ist weit schwächer als dieser und entspringt ventral an dem Kreuzbeinende und an den acht ersten Schwanzwirbeln. Seine Endsehnen gehen an die ventrale Fläche der Schwanzwirbel.

Die **Mm. intertransversarii caudae** liegen zwischen dem M. sacrococcygeus dorsalis lateralis und ventralis lateralis und bestehen aus Muskelbündeln, welche die Räume zwischen den Procc. transversi der ersten Schwanzwirbel ausfüllen (Abb. 428 b).

Eine genaue Beschreibung der Schwanzmuskeln des Pferdes gibt Varaldi [976].

Einzelwirkungen. Der *M. coccygeus* zieht den Schwanz seitlich herab; bei beiderseitiger Wirkung pressen sie ihn fest gegen den After (Günther [324]). Die *Mm. sacrococcygei dorsales* heben den Schwanz bei beiderseitiger Wirkung gerade, bei einseitiger Wirkung seitlich in die Höhe. Die *Mm. sacrococcygei ventrales* ziehen den Schwanz bei beiderseitiger Wirkung gerade, bei einseitiger Wirkung seitlich abwärts. Die *Mm. intertransversarii* stellen bei beiderseitiger Wirkung die Schwanzwirbel fest; einseitig wirkend biegen sie den Schwanz zur Seite. **Gruppenwirkung.** Die Schwanzmuskeln helfen das Ende der Wirbelsäule feststellen und unterstützen dadurch die Rückenstrecker, die Gesäß- und Oberschenkelmuskeln in ihrer Wirkung. Im übrigen bewirken sie die ausgiebigen Bewegungen des Schwanzes, besonders zur Abwehr der Insekten.

Innervation. Kreuz- und Schwanznerven (s. auch v. Schumacher [854]).

VIII. Stammuskeln der Wiederkäuer. (S. auch S. 270 u. folg.)

I. Der **M. splenius** ist nur wenige (3—6) Millimeter dick, also schwächer als beim Pferde; er entspringt an den Dornen der ersten 3—4 Brustwirbel und endet teils an der Ala atlantis und dem Querfortsatze des Epistropheus (bei Schaf und Ziege am 3. bis 5. Halswirbel) mit einer dünnen Sehnenplatte, die mit der Aponeurose des M. brachiocephalicus und M. longissimus capitis verschmilzt, teils am Occipitale. Der **M. serratus dorsalis inspirat.** ist auch sehr dünn; er entspringt mit undeutlichen Zacken beim Rind an der 5. (4., 6.) bis 8. (9.) Rippe und der **M. serratus dorsalis exspirat.** (Abb. 394 x, 398 m) an der 10. (11.) bis 13. Rippe, beim Schafe der M. serrat. dors. inspiratorius an der 4. bis 6., der M. serrat. dors. exspir. an der 9. bis 13. Rippe; beide strahlen in die Fascia lumbodorsalis (Abb. 394 y u. 398 m') aus. Der **M. longissimus** *dorsi* reicht vom Darmbeine bis zum letzten Halswirbel und ist halswärts fleischiger als beim Pferde; er wird vom M. spinalis et semispinalis dorsi et cervicis nicht umfaßt. In der Lendengegend verbinden sich seine Ursprungssehnen über den freien Enden der Procc. spinosi mit denen der anderen Seite. Ursprung und Ende sind wie beim Pferde (s. S. 278). Von den lateralen Zacken sind die kranialen 4—5 sehr stark. Der *M. longissimus cervicis* ist wie beim Pferde (s. S. 279). Der *M. longissimus capitis* entspringt in der Gegend der beiden ersten Brustwirbel aus einer Sehnenplatte, außerdem an den Gelenkfortsätzen des 6. bis 4. (3.) Halswirbels; am 3. Halswirbel spaltet er sich und endet als *M. longissimus atlantis* mit einer Fleischzacke am Atlasflügel und als *M. longissimus capitis* mit langen, platten Sehnen am Genickkamm und an der Pars mastoidea. Der M. longissimus capitis ist fleischiger und breiter, aber dünner, der M. longissimus atlantis schwächer als beim Pferde. Der **M. spinalis et semispinalis dorsi et cervicis** ist wie beim Pferd, umfaßt den M. longissimus dorsi jedoch nicht und läßt sich bis zu den Lendenwirbeln isolieren. Der **M. semispinalis capitis** und **M. multifidus** sind denen des Pferdes ähnlich (s. S. 279). Der erstere entspringt an den Querfortsätzen der ersten 8 (9) Brustwirbel und an den Gelenkfortsätzen der letzten 5 Halswirbel und endet am Os occipitale. Der **M. iliocostalis** zeigt eine Lendenportion, die von der des M. longissimus dorsi nicht scharf getrennt ist, an den Querfortsätzen der Lendenwirbel sich befestigt und sich bis zum lateralen Darmbeinwinkel verfolgen läßt; sie endet sehnig an den letzten Rippen; im übrigen ist der Muskel wie beim Pferde. Der **M. obliquus capitis cranialis** und **caudalis** verschmelzen zum Teil miteinander. Die **Mm. recti capitis dorsales** sind etwas fleischiger, sonst aber, wie auch der *M. rectus capitis lateralis,* wie beim Pferde (s. S. 281 u. 282).

Außer den Mm. recti capitis dorsales fand Reiser [737] bei Schaf und Ziege noch einen *M. atlantooccipitalis* (Abb. 398 y), der lateral von der Sehne des M. longissimus capitis liegt, am Ende des M. omotransversarius und M. intertransversarius longus (bzw. M. scalenus) und am M. obliquus capitis caudalis entspringt und an der Pars mastoidea endet, nachdem er vorher m. o. w. mit dem M. obliquus capitis cranialis verschmolzen ist.

Die **Mm. intertransversarii** sind fleischiger als beim Pferd und als kleine Bündelchen bis zu den Lendenwirbeln verfolgbar. Besonders stark sind sie am Halse, wo die am 2. bis 6. Halswirbel entspringenden Bündel zu einem starken, rundlichen *M. intertransversarius longus* zusammenfließen, der am Atlasflügel endet und nicht scharf vom M. scalenus zu trennen ist. An den letzten Brust- und den Lendenwirbeln dürfte ein Teil von ihnen den *Mm. rotatores hom.* (s. S. 273) entsprechen. Die **Mm. interspinales** gleichen denen des Pferdes (s. S. 281).

II. Der **M. scalenus primae costae** geht von der 1. Rippe zu den Procc. transversi des 3. (4.) bis 7. Halswirbels; er liegt dorsal von der A. und V. axillaris bzw. subclavia und zerfällt durch den Durchtritt der Wurzeln des Plexus brachialis in eine kleinere dorsale und in eine größere ventrale Portion. Bei Schaf und Ziege endet der Muskel an den Querfortsätzen des 1. bis 7. Halswirbels.

Nach Sußdorf [930] ist der M. scalenus primae costae gespalten, so daß er mit einem schwächeren Bündel ventral von der A. axillaris bzw. subclavia an der 1. Rippe entspringt; wir fanden dieses Bündel bei Rind und Schaf nicht, bei der Ziege nur einmal, so daß es nur ausnahmsweise vorkommen dürfte.

Der **M. scalenus supracostalis** entspringt an der 4. (5.) und meist mit kleinen Zacken noch an der 2. und 3. Rippe oder am M. serratus ventralis (besonders bei der Ziege) und endet an den Procc. transversi des 6. bis 3. Halswirbels (4. bis 5. bei der Ziege). Beim Schafe fehlt der M. scalenus supracostalis oder ist nur durch einige blasse Muskelbündel vertreten. Der **M. longus colli** gleicht dem des Pferdes (s. S. 282). Der **M. longus capitis** entspringt an den Querfortsätzen des 3. bis 6. Halswirbels; mit seinem kranialen Teile verbinden sich der M. cleidomastoideus, sternocephalicus und omohyoideus. Der **M. rectus capitis ventralis** ist etwas kräftiger als beim Pferde.

III. Die **Mm. intercostales** und der **M. retractor costae** gleichen denen des Pferdes. Von **Mm. levatores costarum** findet man 10—11. Der **M. transversus costarum** ist breit und reicht bis zum 4. (5.) Rippenknorpel. Der **M. transversus thoracis** weicht von dem des Pferdes nicht ab (s. S. 275).

IV. Das **Zwerchfell** weicht von dem des Pferdes insofern ab, als die Insertionsstelle der Pars costalis die letzte Rippe freiläßt und erst von der 8., eventuell 9. Rippe ab die Rippenfugen erreicht, an den letzten 4—5 Rippen aber weiter dorsal liegt; die Folge davon ist, daß das Zwerchfell weniger schräg steht als beim Pferd und daß ein größerer Teil der Rippenwand die Baucheingeweide unmittelbar umgibt. Die Zwerchfellspfeiler sind relativ stärker als bei den anderen Tieren. Das For. venae cavae liegt rechts und etwas ventral vom Hiatus oesophageus.

V. **Bauchmuskeln.** Der *M. rectus abdominis* hat beim Rinde nur 5, bei Schaf und Ziege 7 Inscriptiones tendineae; das *Lig. accessorium* fehlt. Ein starker Schenkel seiner Sehne verschmilzt mit der an der Außenfläche der Beckensymphyse gelegenen Sehnenmasse. Zwischen diesem Schenkel und dem eigentlichen Endteile der Sehne bleibt, von der Bauchhöhle aus gesehen, eine 2—3 cm breite Stelle (Schmaltz [832]). Ungefähr an der (von vorn gezählt) 2. Inskription findet sich das besonders bei Milchtieren deutliche sog. Milchnäpfchen, d. h. eine etwa fingerdicke Verbindungsöffnung zwischen der V. subcutanea abdom. und der V. epigastrica cranialis (oder V. thoracica int.). Der *M. obliquus abdom. ext.* (Abb. 394 v, v', 398 l, l') und der *M. transversus abdom.* verhalten sich im wesentlichen wie beim Pferde (s. S. 276 u. 277). Der *M. obliquus abdom. internus* (Abb. 394 w u. 398 n) entspringt auch noch an den Procc. transversi der Lendenwirbel, so daß er die Hungergrube überbrückt. Beim Schafe geht er nicht an die letzte Rippe.

VI. Die **Schwanzmuskeln** verhalten sich ähnlich wie beim Pferde (s. S. 277); der Seitwärtszieher (Abb. 394 26) ist beim Rinde sehr stark.

IX. Stammuskeln des Schweines. (S. auch S. 270 u. folg.)

I. Der **M. splenius** endet mit je einem Kopf am Os occipitale, an der Pars mastoidea des Schläfenbeins und an der Ala atlantis. Der **M. serratus dorsalis** *inspirat.* endet an der 5. (4.) bis 8. und der *M. serratus dors. exspiratorius* (Abb. 403 s) an der 9. (10.) bis 14. (evtl. 16. bis 17.) Rippe. Der **M. longissimus dorsi** (q') reicht meist bis zum Querfortsatze des 5. Halswirbels und trennt sich bereits ungefähr am 1. Lendenwirbel vom M. spinalis et semispinalis. Der **M. longissimus cervicis, M. longissimus capitis, M. spinalis et semispinalis dorsi et cervicis** und **M. multifidus** verhalten sich im wesentlichen wie beim Rinde. Der **M. semispinalis capitis** ist deutlich in einen dorsomedialen *M. biventer cervicis* und in einen ventrolateralen *M. complexus major* geschieden; der erstere ist von 4—5 schrägen Sehnenzügen durchsetzt. Der **M. iliocostalis** gleicht dem des Pferdes, hat also keine Lendenportion; die Halsportion reicht bis zum Atlas. Der **M. obliquus capitis cranialis** und **caudalis** sind wie beim Pferde; der letztere ist schwach. Der **M. rectus capitis dorsalis major** und **minor** sind stärker als beim Rind und verschmelzen zum Teil miteinander. Der **M. rectus capitis lateralis** ist wie beim Pferde. Die **Mm. intertransversarii** sind wie beim Rinde. Die **Mm. interspinales** sind an der ganzen Wirbelsäule nachweisbar.

II. Der **M. scalenus primae costae** geht von der 1. Rippe zu den Querfortsätzen des 4. bis 7. Halswirbels und wird von den Nerven des Plexus brachialis durchbohrt. Der **M. scalenus supracostalis** entspringt an der 3. Rippe und endet an den Procc. transversi des 3. bis 6. Halswirbels. Der **M. longus colli**

gleicht dem des Pferdes, doch ist seine den Wirbeln entsprechende Segmentierung deutlicher. Die einzelnen Muskelportionen inserieren sich so, daß die 3—4 letzten Halswirbel in der Mittellinie frei sind. Der **M. longus capitis** entspringt am 2. bis 6. Halswirbel und ist wie der **M. rectus capitis ventralis** dem des Pferdes gleich.

III. Die **Mm. intercostales** *interni* sind zwischen den Knorpeln der wahren Rippen sehr stark und hängen mit dem M. rectus abdom. zusammen. Die *Mm. intercostales ext.* fehlen, soweit die Mm. serrati dorsales und die Zacken des M. obliquus abdom. externus reichen. Der **M. retractor costae,** die **Mm. levatores costarum**, der **M. transversus costarum** und **transversus thoracis** verhalten sich ähnlich wie beim Pferde.

IV. **Zwerchfell.** Jeder Pfeiler zerfällt in ein *Crus laterale* und *Crus mediale* (s. S. 275); *Hiatus aorticus* und *oesophageus* befinden sich zwischen den beiden Crura medialia. Das *Centrum tendineum* ist kreisförmig.

V. Die **Bauchmuskeln.** Der *M. rectus abdom.* zeigt 7—9 sehnige Inschriften, gibt keinen Schenkel an das Hüftgelenk ab, befestigt sich aber nach Martin [599] sehnig an der Verwachsungsstelle der beiden Mm. graciles. Der *M. obliquus abdom. externus* (Abb. 403 r, r′) zeigt keine Besonderheiten; der *M. transversus abdominis* ist sehr fleischig. Der *M. obliquus abdom. int.* gleicht dem des Rindes. Der innere Leistenring liegt zwischen M. obliquus abdom. int., Lig. inguinale und M. rectus abdom.

VI. Die **Schwanzmuskeln** gleichen denen des Pferdes. Die Heber reichen bis zu den letzten Lendenwirbeln. Die Ringelung des Schwanzes kommt beim Schweine nach Gurlt [326] dadurch zustande, daß sich die Sehnen der Schwanzmuskeln in einer Schraubenwindung an den Schwanzwirbeln befestigen.

X. Stammuskeln der Fleischfresser. (S. auch S. 270 u. folg.)

I. Der sehr starke **M. splenius** (Abb. 409 a) entspringt schmal aus einer Aponeurose, die an den Dornfortsätzen der ersten 4—5 (2—3 bei der Katze) Brustwirbel und am sehnigen Mittelstreifen des Halses sich befestigt; kopfwärts verbreitert sich der Muskel und endet an der Linea nuchalis sup. des Schädels und mit dem M. longissimus capitis vereinigt an der Pars mastoidea des Schläfenbeins. Der **M. serratus dorsalis** *inspirat.* (c) endigt am lateralen Rande des M. iliocostalis von der 2. bis 9. und der *M. serratus dorsalis exspirat.* an der 11. bis 13. Rippe, so daß zwischen beiden 1—2 Rippen frei bleiben. Der **M. longissimus** *dorsi* (g), der an der Crista iliaca und der medialen Fläche des Darmbeinflügels entspringt, ist im allgemeinen wie beim Pferde (s. S. 278); er spaltet in der Lendengegend von seinem lateralen Teile den *M. iliocostalis lumborum* ab (s. unten); in der Lendengegend ist er nicht vom M. glutaeus medius bedeckt; bei der Katze ist der Lendenteil des Muskels oberflächlich durch eine Furche in eine laterale und mediale Portion geschieden. Vom M. spinalis et semispinalis dorsi et cervicis trennt sich der M. longissimus dorsi am 6. bis 7. (bei der Katze am 10. bis 13.) Brustwirbel. Mit ihm ist der platte *M. longissimus cervicis* (Abb. 429 g) innig verbunden; er entspringt außerdem an den Querfortsätzen der 4—5 ersten Brustwirbel und endet als platter Muskel an den Procc. transversi der letzten 4—5 Halswirbel. Der *M. longissimus capitis* (e) entspringt als ein sehr kräftiger, fleischiger Muskel an den Querfortsätzen der 4 ersten Brust- und den Gelenkfortsätzen der 3—4 letzten Halswirbel; er inseriert sich, verbunden mit dem M. splenius, an der Pars mastoidea des Os temporale. Der ventral mit ihm verbundene *M. longissimus atlantis* (f) beginnt an den Gelenkfortsätzen des 3. bis 5. Halswirbels und endet an der Ala atlantis. Der **M. spinalis et semispinalis dorsi et cervicis** (b) ist im kaudalen Teil der Brustgegend mit dem M. longissimus dorsi verbunden, von dem er sich deutlich erst vom 7. bis 8. Brustwirbel ab trennt. Er tritt halswärts, nachdem er Verstärkungsbündel vom 1. und bisweilen auch vom 2. Brustwirbel erhalten hat, an die Unterfläche des M. semispinalis capitis, um an den Gelenk- und Dornfortsätzen der letzten 6 Halswirbel zu enden. Der zweibäuchige **M. semispinalis capitis** zerfällt in den dorsalen *M. biventer cervicis* (d) und den ventralen *M. complexus major* (d′). Der erstere ist von 4 schrägen Sehnenzügen durchsetzt und entspringt an den Procc. transversi des 5. und 6. und an den Procc. spinosi des 2. bis 5. (6.) Brustwirbels, am Nackenstrang und am dorsalen Nackenrande, während der M. complexus an den Querfortsätzen der ersten 3 bis 4 Brust- und an den Gelenkfortsätzen der letzten 5 Halswirbel beginnt. Am Atlas vereinigen sich beide Muskeln und enden mit einer starken Sehne am Os occipitale. Der lateral am M. longissimus dorsi gelegene **M. iliocostalis** (c) ist relativ sehr stark und besitzt eine Lendenportion, *M. iliocostalis lumborum,* die beckenwärts mit dem M. longissimus dorsi verschmilzt und an der letzten Rippe endet; die Brustportion ist relativ stark; die Halsportion reicht bis zum 4.—6. Halswirbel. Die Sehnen des Muskels überspringen 2—3 Interkostalräume und inserieren sich an den Rippen. Der **M. multifidus** *dorsi* und *cervicis,* der **M. obliquus capitis cranialis** und **caudalis** und der **M. rectus capitis lateralis** sind wie beim Pferde (s. S. 279—282). Die **Mm. recti capitis dorsales** und die **Mm. intertransversarii** verhalten sich wie beim Rinde (s. S. 290 u. 291). Die **Mm. interspinales** sind wie beim Schweine (s. S. 291) und besonders kräftig an den Lendenwirbeln.

II. Der **M. scalenus primae costae** (Abb. 409 d′) entspringt an der 1. Rippe, liegt dorsal von den Achselgefäßen und endet an den Querfortsätzen des 4. bis 7. Halswirbels; der **M. scalenus supracostalis** (d) entspringt mit einem dorsalen Kopf an der 3. (4.) und mit einem ventralen plattsehnig an der 8. (9.) Rippe und reicht kopfwärts, indem er teilweise mit dem M. scalenus primae costae und den Mm. intertransversarii verschmilzt, bis zum Atlas. Über die Homologisierung der Mm. scaleni s. S. 274 und Forster [255]. Der **M. longus colli** gleicht dem des Pferdes (s. S. 282). Der Anfangsteil des **M. longus capitis** (e) (s. S. 274) verbindet sich innig mit dem M. scalenus und longus colli. Der **M. rectus capitis ventralis** gleicht dem des Pferdes (s. S. 282).

III. Die **Mm. intercostales** *externi* (Abb. 409 i) fehlen zwischen den Rippenknorpeln; ebenso fehlt der **M. retractor costae.** Die **Mm. levatores costarum** sind in der 12-Zahl vorhanden. Nach Forster [256]

sind die Teile der Mm. intercostales interni, die medial vom Hauptstamme des betreffenden N. intercostalis liegen, als *Mm. subcostales* aufzufassen. Über den **M. transversus costarum** (f) und **transversus thoracis** s. S. 274 u. 275; der erstere geht bei der Katze bisweilen zum Teil direkt in den M. rectus abdominis über.

IV. Das **Zwerchfell** (s. S. 275 u. 276) besitzt, besonders bei der Katze, ein verhältnismäßig sehr kleines Centrum tendineum. Für die Innervation kommen nach Schlaepfer [814a] nur die Nn. phrenici in Betracht.

V. Die **Bauchmuskeln.** Der **M. rectus abdominis** (Abb. 408 u, 409 l u. 429 l) entspringt aponeurotisch (Abb. 429 k) schon an den ersten 6 bis 7 Rippenknorpeln und am Brustbein und muskulös am 7. bis 10. Rippenknorpel (bei der Katze entspringt er aponeurotisch an den wahren Rippenknorpeln und am Sternum und wird am 3. bis 4. Rippenknorpel fleischig); er endet sehnig am Pecten ossis pubis. Er besitzt 3—4 (bei der Katze 7) sehnige Inscriptionen, die aber oft sehr undeutlich sind. Der **M. obliquus abdom. ext.** (Abb. 408 v, v′) (s. S. 276) ist sehr fleischig. Die gelbe Bauchhaut fehlt; es ist nur die einfache Rumpffaszie vorhanden. Der **M. obliquus abdom. int.** (s. S. 276), der in der seitlichen weichen Bauchwand medial von dem vorigen liegt, hilft den Annulus inguinalis abdom. begrenzen, der sich wie beim Schweine verhält (s. S. 292). Den **M. transversus abdom.** (Abb. 423 m) s. S. 277.

VI. Die **Schwanzmuskeln** ähneln denen des Pferdes (s. S. 289), doch entspringen die *Mm. sacrococcygei* im allgemeinen etwas weiter kranial (Abb. 458 e, f und 681 a u. n). Außer dem an der Spina ischiadica entspringenden und am Querfortsatze des 2. bis 5. Schwanzwirbels endenden starken *M. coccygeus* (Abb. 458 h u. 681c) liegt am Anfange des Schwanzes zwischen dem langen Heber und dem M. coccygeus ein ziemlich starker, rundlicher Muskel (Seitenschwanzmuskel, *M. coccygeus accessorius*, Abb. 681 b), der an dem medialen Darmbeinrande, dem Seitenrande des Os sacrum und den Querfortsätzen der ersten Schwanzwirbel entspringt und sich zwischen dem langen Heber und dem langen Niederzieher verliert. Er entspricht den *Mm. intertransversarii caudae* des Pferdes, ist aber viel stärker. Er und der M. coccygeus sind besonders beim Wedeln tätig. Näheres s. Ellenberger-Baum [222] für den Hund und v. Schumacher [855] für die Katze.

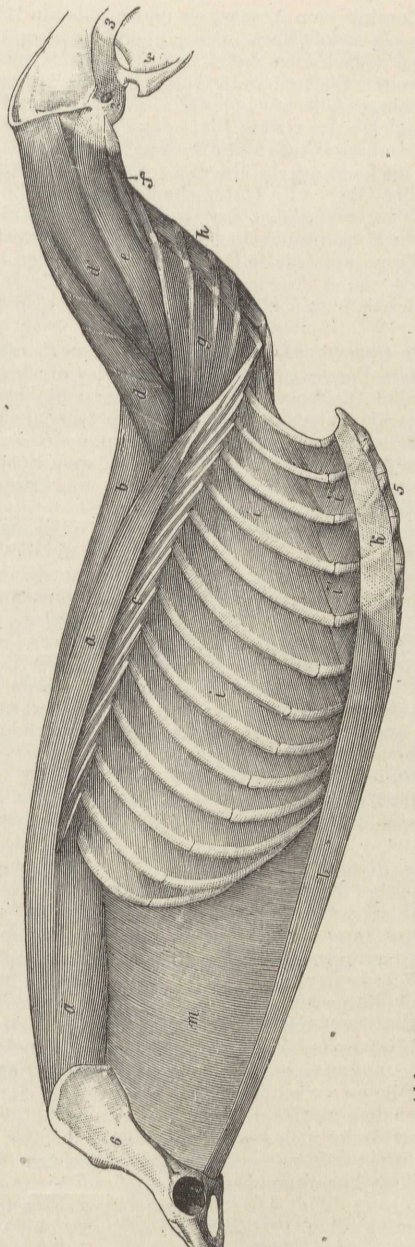

Abb. 429. Rumpfmuskeln des Hundes, 4. Schicht; von der rechten Seite gesehen.

a, a M. longissimus dorsi, der in der Lendengegend mit dem starken M. iliocostalis lumborum verschmolzen ist; b M. spinalis et semispinalis dorsi et cervicis; c M. iliocostalis dorsi; d, d′ M. semispinalis capitis (d = M. biventer cervicis und d′ = M. complexus [major]); e M. longissimus capitis; f M. longissimus atlantis; g M. longissimus cervicis; h Mm. intertransversarii cervicis; i, i Mm. intercostales externi; i′, i′ Mm. intercostales interni; k Ursprungssehne des M. rectus abdominis; l M. rectus abdominis; m M. transversus abdominis.

1 Linea nuchalis sup.; 2 Bulla ossea des Schläfenbeins; 3 Arcus zygomaticus; 4 Mandibula; 5 Sternum; 6 Becken.

D. Muskeln der Beckengliedmaße.

Die Muskeln der Beckengliedmaße entspringen teils an der Wirbelsäule, teils an Rumpfmuskeln, hauptsächlich aber am Becken- und Gliedmaßenskelett. Ihre Faszien kommen vom Rumpf oder von Gliedmaßenknochen oder gehen aus Muskeln hervor.

Faszien. A. Faszien des Beckens. 1. Die *Fascia iliaca* überzieht, am Peritonaeum gelegen, als starke, straff gespannte Membran locker den M. iliopsoas, verschmilzt mit der Sehne des M. psoas minor und dem Lig. inguinale bzw. der Sehne der Bauchmuskeln und dient dem M. sartorius, cremaster ext.

und transversus abdominis zum Ansatz; sie endet teils am Darmbeine, teils setzt sie sich in 2. die innere Beckenfaszie, *Fascia pelvis*, fort. Diese überzieht als parietales Blatt die Innenfläche der Wand der Beckenhöhle und verschmilzt dabei da, wo nicht Muskeln und Gefäße dazwischen liegen, mit dem Periost und dem breiten Beckenbande. Nahe dem Beckenausgange trennt sie sich von beiden, schlägt sich auf die Beckeneingeweide um (viszerales Blatt) und bildet dadurch den kaudalen Abschluß der Beckenhöhle und zugleich das tiefere Blatt der Fascia perinei. Sie steht mit der Fascia transversa, iliaca und caudalis in Verbindung. Außen am Becken findet man 3. die dünne *Fascia superficialis*, die alle oberflächlich gelegenen Beckenmuskeln überzieht und aus der Aponeurose des Bauchhautmuskels hervorgeht. Sie setzt sich auf den Ober- und Unterschenkel und in die Fascia perinei superficialis fort. Unter ihr und nicht selten mit ihr verbunden liegt 4. die Gesäßfaszie, *Fascia glutaea*. Sie überzieht teils locker, teils fest die äußeren Beckenmuskeln und stellt eine Fortsetzung der Fascia lumbodorsalis dar. Sie inseriert sich an den Procc. spinosi des Kreuzbeins und an den Darmbeinwinkeln und steht mit der Schwanzaponeurose und den tiefen Faszien des Oberschenkels in Verbindung. Sie dient beim Pferde dem M. glutaeus superficialis zum Ursprung und senkt sich in Form von Zwischenmuskelbändern zwischen die Muskeln ein.

B. Faszien am Oberschenkel. Außer der dünnen *Fascia superficialis* befindet sich an der lateralen Oberschenkelseite (als Fortsetzung der Gesäßfaszie) die kräftige, starke Oberschenkelbinde, *Fascia lata*, die die lateralen Oberschenkelmuskeln überzieht; besonders stark und stellenweise mehrblättrig ist sie im kranioventralen Viertel der lateralen Oberschenkelseite, weil sie hier mit der aus dem M. biceps femoris hervorgehenden Faszie und mit der Endaponeurose des M. tensor fasciae latae verschmilzt; dieser Teil der Fascia lata überzieht ganz locker den M. quadriceps, während am M. biceps femoris die Faszie stellenweise mit dessen Perimysium verschmilzt. Am kranialen Rande des M. tensor fasciae latae geht sie zum Teil in die Kniefalte, zum Teil in die *Fascia femoralis medialis* über; diese bildet eine zweiblättrige Faszie, die größtenteils vom Schenkelblatte des M. obliquus abdominis ext., vom Bauchhautmuskel und der gelben Bauchhaut stammt. Sie überzieht locker die mediale Fläche des M. tensor fasciae latae, rectus femoris, vastus medialis und sartorius, überbrückt den Schenkelkanal und setzt sich, schwächer werdend, auf den M. gracilis, semimembranosus und semitendinosus fort, um an der hinteren Schenkelkontur mit der Fascia lata zu verschmelzen. Fußwärts verschmilzt sie teils mit den Endaponeurosen des M. gracilis und sartorius, teils geht sie, ebenso wie die Fascia lata, in die Fascia cruris über und verbindet sich so indirekt mit der Achillessehne, mit der oberflächlichen Beugesehne und den Strecksehnen der Zehen (s. unten u. S. 315). Besondere Anheftung nimmt das tiefe Blatt beider Faszien an der Kniescheibe und deren geradem Bande (bei Pferd und Rind am lateralen und medialen geraden Bande); es senkt sich in Form von Zwischenmuskelbändern zwischen die Oberschenkelmuskeln, selbst zwischen die Endäste des M. biceps ein, überzieht diese größtenteils, verschmilzt mit deren Perimysium und befestigt sich am Oberschenkelbeine.

C. Faszien des Unterschenkels. Die *Fascia cruris* ist eine sehr starke, mehrblättrige Faszie, welche die am Crus gelegenen Muskeln überzieht und sich bis auf den Metatarsus fortsetzt. An ihr unterscheidet man die zweiblättrige gemeinschaftliche Faszie, welche die Unterschenkelmuskeln gemeinsam überzieht, und die besonderen Muskelhüllen für einzelne Muskeln oder Muskelgruppen. 1. Die gemeinsame Faszie: ihr oberflächliches Blatt stellt eine Fortsetzung der Fascia lata und der Fascia femoralis medialis dar, während das tiefe Blatt zum Teil vom Ober- und Unterschenkelbein entspringt, zum Teil eine Fortsetzung der Endsehnen des M. tensor fasciae latae, biceps femoris, sartorius, gracilis, pectineus und semitendinosus darstellt. Beide umgeben mantelartig die Unterschenkelmuskeln; das tiefe Blatt befestigt sich besonders am medialen und lateralen geraden Kniescheibenband, an der Crista tibiae und deren distaler Verlängerung und verschmilzt an der medialen Seite der Tibia an vielen Stellen mit dem Periost, während das oberflächliche Blatt die mediale Seite der Tibia ganz überzieht. Beide Blätter verschmelzen vielfach miteinander, besonders hinten und nahe dem Tarsus. Am hinteren Teile des Unterschenkels spaltet sich von ihnen ein dünnes Blatt ab, das die Achilles- und oberflächliche Beugesehne überzieht und mit ihnen verschmilzt. Die Hauptmasse der beiden verschmolzenen Faszienblätter tritt in den Raum zwischen dem M. flexor digit. prof. einerseits und der Achilles- und oberflächlichen Beugesehne andrerseits und verbindet sich sowohl mit diesen beiden, als auch mit den sehnigen Fortsetzungen des M. biceps femoris und semitendinosus zu einer zwischen dem M. flexor digit. prof. und der oberflächlichen Beuge- bzw. Achillessehne liegenden Sehne (*Tendo accessorius* oder Fersenbeinsehne des M. biceps und semitendinosus) (Abb. 448 f), die am Tuber calcanei endet; außerdem verbindet sie sich mit einem dem M. gastrocnemius aufgelagerten, vom Os femoris entspringenden Faszienzuge, dem Fersenstrange, *Tendo solei* (e) (Schmaltz [828]), der mit der Achillessehne verschmilzt, und hilft so den Fersen-Sehnenstrang (s. S. 316) bilden. Beckenwärts überzieht das tiefe Blatt noch die Oberfläche des M. gastrocnemius und endet am Os femoris. 2. Die besonderen Muskelhüllen bilden ein Muskelscheidensystem, das man als drittes Blatt der Fascia cruris auffassen kann. Dieses verschmilzt an verschiedenen Stellen mit der gemeinsamen Faszie. Die Muskelhüllen senken sich zwischen den Muskeln, deren Fasern sie vielfach zum Ursprung dienen, bis auf den Knochen ein. Man unterscheidet drei Muskelhüllen: a) die Muskelscheide für den M. tibialis anterior und M. extensor digitalis longus, b) die für den M. ext. digitalis lateralis und c) die für den M. flexor digit. prof. und den M. popliteus.

D. Faszie des Fußes. Die *Fascia pedis* ist eine Fortsetzung der Fascia cruris, jedoch sind ihre beiden Blätter nicht mehr scharf zu trennen. Sie ist am Tarsus noch ziemlich stark, wird aber am Metatarsus dünner. An der Beugeseite des Tarsus wird sie durch Unterstützungszüge von den Knöcheln verstärkt und verschmilzt teils mit den Sehnen der Zehenstrecker, teils heftet sie sich an den Griffelbeinen an. An den Seitenflächen des Sprunggelenkes verschmilzt sie größtenteils mit dessen Bändern. An der plantaren Seite ist sie stark, besonders im Raume zwischen Tibia und Os tarsi fibulare, wo sie mit der Fersenbeinsehne des M. biceps und semitendinosus verschmilzt und die Beugesehnen als *Lig. laciniatum N.* überbrückt. Auch die Muskelscheiden am Unterschenkel setzen sich teilweise auf den Tarsus fort; sie verschmelzen dort mit dem Periost und den Bändern und bilden Kanäle für Sehnen und Sehnenscheiden.

I. Vergleichende Betrachtung der Muskeln der Beckengliedmaße.

A. Muskeln am Becken und Oberschenkel.

Becken und Oberschenkelbein werden fast allseitig von Muskeln umlagert. An der ventralen Seite der Lendenwirbel und der Innenseite des Beckens finden sich Lenden- und innere Beckenmuskeln: *M. psoas minor, iliopsoas, quadratus lumborum* und *obturator internus*. An der Außenseite des Beckens liegen als äußere Hüftmuskeln: *M. glutaeus superficialis, medius* und *profundus, M. piriformis* und *M. tensor fasciae latae*. Kaudal von diesen und in der kaudalen Hälfte des Oberschenkels finden sich die hinteren Oberschenkel- oder Hinterbackenmuskeln: *M. biceps femoris, M. semitendinosus* und *M. semimembranosus*. An der medialen Seite des Oberschenkels liegen die Einwärtszieher des Schenkels: *M. sartorius, gracilis, pectineus* und die *Mm. adductores*. Die vordere Fläche und die Seitenflächen des Oberschenkelbeins bedeckt der Strecker des Kniegelenkes: *M. quadriceps femoris*. Zwischen der Incisura ischiadica minor bzw. der ventralen Fläche des Beckens und der Fossa trochanterica findet man die 3 kleinen ventralen Beckenmuskeln: *M. obturator externus, Mm. gemelli, M. quadratus femoris* und die Sehne des *M. obturator internus*.

1. Lendenmuskeln[1]). Der **M. iliopsoas** (Abb. 425 k u. l, l', 442 b, c, c' u. 400 a) setzt sich aus 2 Köpfen, einem Lendenabschnitt (M. psoas major) und einem Darmbeinabschnitt (M. iliacus), zusammen, die auch als selbständige Muskeln aufgefaßt werden und beim Hunde verschmolzen sind. a) Der starke **M. psoas major** liegt ventral von den Lendenwirbeln und entspringt an ihnen und an den letzten 1—2 Rippen, beim Hunde nur an den letzten 3—4 Lendenwirbeln; nahe der Darmbeinsäule legt er sich dem Darmbeinabschnitt an und verschmilzt schließlich mit ihm. b) Der **M. iliacus** entspringt an der Facies musculāris der Innenfläche des Darmbeinflügels und an der Darmbeinsäule und vereinigt sich mit dem M. psoas major; der gemeinschaftliche Muskel endet am Trochanter minor ossis femoris.

Der **M. psoas minor** (Abb. 425 i, i, 440 a, a' u. 460 b) liegt bauchhöhlenseitig am M. psoas major (verschmilzt auch zum Teil mit ihm), entspringt ventral an den Körpern der 2—3 letzten Brust- und der ersten 4—5 Lendenwirbel und geht in eine lange Sehne aus, die am Tuberculum psoadicum des Os ilium, beim Menschen auch an der Beckenfaszie endet.

Der **M. quadratus lumborum** *(M. subtransversarius lumborum)* liegt ventral an den Procc. transversi der Lendenwirbel und der Ala ossis sacri, an denen er sich befestigt, und wird ventral bei Pferd, Wiederkäuern und Schwein ganz oder fast ganz vom M. psoas major bedeckt, während er diesen beim Menschen und zum Teil auch beim Hund überragt; bei diesen endet er noch an der Crista iliaca.

Über den *M. obturator int.* s. S. 297.

2. Äußere Hüftmuskeln[2]). Der **M. glutaeus superficialis** entspringt als *M. glutaeus maximus* beim Menschen (Abb. 370 n u. 436) von der Spina iliaca post. sup. ab am Kreuz- und Steißbeine, wendet sich als gewaltiger, oberflächlicher Muskel nach dem Anfange des Oberschenkels und geht in eine Sehne aus, die teils mit der Fascia lata verschmilzt, teils distal vom Trochanter major am Os femoris endet. Bei den Haustieren ist der Muskel viel schwächer, am stärksten noch bei den Fleischfressern (Abb. 408 x'), wo er als platter, fast rechteckiger Muskel vom Os sacrum entspringt und distal und kaudal vom Trochanter major endet. Beim Pferd (Abb. 381 46) entspringt der platte Muskel aus der Fascia glutaea und verschmilzt lateral mit dem M. tensor fasciae latae; er endet an der Fascia lata und am Trochanter tertius. Bei Schwein und Wiederkäuern (Abb. 394 g, g' 398 o', 403 5) verschmilzt sein kaudomedialer Teil mit dem M. biceps femoris und der ventrolaterale mit dem M. tensor fasciae latae (s. S. 296).

Der **M. glutaeus medius** (Abb. 381 44, 394 7, 398 p, 403 3, 408 x u. 439 a, a') liegt direkt auf dem Darmbeinflügel, an dem er beim Menschen und Hund entspringt, während er bei den anderen Haustieren am Darmbeinflügel und am Kreuzbein und außerdem noch mit einem Kopf am M. longissimus dorsi anfängt. Er endet am Trochanter major

[1]) Über die vergleichende Morphologie der Lendenmuskeln s. Pardi [692].
[2]) Über die Homologie der Mm. glutaei und deren Variationen vgl. Lesbre [548].

ossis femoris (beim Pferd am hinteren großen Umdreher) und zum Teil noch distal von ihm (Wiederkäuer, Schwein) und läßt sich m. o. w. deutlich in eine oberflächliche und eine tiefe Portion *(M. glutaeus accessorius)* zerlegen. Schmaltz [838] vermutet, daß die oberflächliche Portion zusammen mit unserem M. glutaeus superficialis dem M. glutaeus maximus hom. entspricht. Bei den Haustieren ist der M. glutaeus medius der größte Gesäßmuskel. Mit ihm ist bei Pferd, Rind und Schwein der M. piriformis verschmolzen (s. unten).

Der **M. glutaeus profundus** *(minimus N.)* (Abb. 439 c, 444 d u. 459 a) liegt, vom vorigen bedeckt, auf dem Hüftgelenke zwischen der Spina ischiadica bzw. der Darmbeinsäule und dem Trochanter major ossis femoris (vorderen Umdreher beim Pferde).

Der **M. piriformis** (Abb. 439 a″) entspringt, bedeckt vom M. glutaeus superficialis, bei Mensch und Hund im wesentlichen an der ventralen Fläche und dem Seitenrande des Os sacrum, geht am M. glutaeus medius lateral und endet sehnig am Trochanter major. Bei Pferd, Rind und Schwein ist er mit dem M. glutaeus medius verschmolzen, von dem er sich erst ganz nahe dem Os femoris als besondere Fleischzacke ablöst, die an der kaudalen Fläche des Trochanter major ossis femoris endet.

Der **M. tensor fasciae latae** (Abb. 369 o, 381 45, 394 8, 398 o, 403 4, 408 y′, 442 o) entspringt am lateralen Darmbeinwinkel, der Spina iliaca anterior, und breitet sich gegen die vordere und laterale Fläche des Femur aus; an letzterem setzt er sich in eine große Faszie fort, die in die Fascia lata übergeht. Bei Pferd, Wiederkäuern und Schwein verschmilzt er mit dem ventrolateralen Teile des M. glutaeus superficialis.

3. Die 3 mächtigen **hinteren Oberschenkelmuskeln (Hinterbackenmuskeln),** *M. biceps femoris, M. semitendinosus* und *M. semimembranosus,* liegen kaudal vom Os femoris und reichen vom Sitzbein und eventuell noch von dem Kreuzbein und den ersten Schwanzwirbeln, wo sie dann kaudal von den Mm. glutaei liegen, bis zum Unterschenkel. Dabei liegt der M. biceps lateral, der M. semitendinosus kaudal und der M. semimembranosus medial.

Der **M. biceps femoris** (Abb. 370 p, 381 47, 47′, 47″, 394 10, 10′, 398 q, q′, 403 6, 6′, 408 z, z, 436, 438 c) entspringt beim Menschen mit einem langen Kopf am Tuber ischiadicum und mit einem kurzen an der hinteren Fläche des Os femoris; bei Pferd, Wiederkäuern und Schwein beginnt er, da ein Teil des M. glutaeus superficialis mit ihm verschmolzen ist (s. S. 295 u. unten), mit einem langen Wirbelkopf am Os sacrum und am breiten Beckenband und mit einem kurzen Beckenkopf am Tuber ischiadicum; bei den Fleischfressern entspringt er am Kreuz-Sitzbeinband und am Tuber ischiadicum. Der Muskel geht bei den Haustieren, in 2 (Rind, Schwein) oder 3 (Pferd) Äste gespalten, an der lateralen Seite des Kniegelenkes und des proximalen Unterschenkelviertels in eine breite Sehne aus, die mit der Fascia lata und cruris verschmilzt, sich an der Patella, dem (lateralen und medialen) geraden Kniescheibenband und der Tibia inseriert und einen Ast zum Tuber calcanei sendet; beim Menschen endet der Muskel am Capitulum fibulae (Abb. 438 c) und entsendet einen Sehnenzug zur Fascia cruris.

Bei den Fleischfressern kommt noch ein medial vom M. biceps gelegener, äußerst dünner, bandartiger dritter Kopf hinzu, der an dem Kreuz-Sitzbeinbande bzw. den ersten Schwanzwirbeln entspringt und sich kniewärts mit dem M. biceps vereinigt *(M. abductor cruris caudalis).* Bei der Katze kommt außerdem ein *M. abductor cruris cranialis* vor (Abb. 458 i), der am 2. bis 3. (3. bis 4.) Schwanzwirbel entspringt, erst zwischen M. glutaeus superficialis und M. biceps und dann unter letzterem liegt und dünnsehnig an der Patella und Fascia lata endet. Bei Schwein und Rind ist mit dem M. biceps der kaudomediale Teil des M. glutaeus superficialis verschmolzen (s. S. 295); wahrscheinlich ist auch beim Pferde der Wirbelkopf ganz oder teilweise als eine abgespaltene Partie des M. glutaeus superficialis aufzufassen. Der M. biceps wird deshalb bei Pferd, Wiederkäuern und Schwein passend als **M. glutaeobiceps** bezeichnet.

Der **M. semitendinosus** (Abb. 370 o, 381 48, 394 11, 398 r, 403 7, 408 1, 425 v, 436, 439 b, 440 g, g′, 459 g u. 470 o) entspringt bei dem Menschen, den Wiederkäuern und Fleischfressern am Tuber ischiadicum, bei Pferd und Schwein mit einem Beckenkopf ebenda und mit einem Wirbelkopf an den Dorn- und Querfortsätzen der ersten Schwanzwirbel. Der Muskel geht bei den Haustieren ungefähr in Höhe des Kniegelenkes (beim Menschen viel höher) in eine Sehne über, die mit der des M. gracilis und sartorius und der Fascia cruris verschmilzt und im wesentlichen medial an der Crista tibiae endet; teilweise setzt sie sich in die Unterschenkelfaszie und damit bis zum Tuber calcanei fort (s. S. 294 u. 316). Beim Menschen läßt sich die Sehne am Muskelbauche weit in die Höhe verfolgen (daher „halbsehnig").

Der **M. semimembranosus** (Abb. 370 q, 398 s, 403 s, 408 2, 425 u, 436, 440 h, h, 442 h, h und 459 e, e′, e″) entspringt beim Pferde mit einem Wirbelkopfe sehnig an den ersten Schwanzwirbeln und mit einem Beckenkopfe ventral am Tuber ischiadicum, bei den anderen Haustieren und beim Menschen nur an letzterem; bei Wiederkäuern, Schwein und Fleischfressern spaltet sich der Muskel in 2 Äste, die in je eine Sehne ausgehen, während bei Mensch und Pferd erst die Sehne des Muskels sich spaltet. Die Sehnen enden am Condylus medialis ossis femoris und der Tibia.

4. Die medialen Oberschenkelmuskeln. Der platte **M. sartorius** (Abb. 369 q, 408 y, 425 r, r, 440 b, b und 460 h, h′) liegt oberflächlich an der medialen Oberschenkelseite. Er entspringt bei Mensch und Hund am Tuber coxae (Spina iliaca anterior) und noch am lateralen Rande des Darmbeinflügels; beim Pferde beginnt er an der Fascia iliaca und der Sehne des M. psoas minor und bei den Wiederkäuern und dem Schweine zugleich mit einem zweiten Kopf an der Darmbeinsäule. Ungefähr in Höhe des Kniegelenkes geht er in eine mit der Fascia cruris verschmelzende Sehnenplatte aus.

Der **M. gracilis** (Abb. 425 q, 440 i, 460 n) liegt als ein beim Menschen schlanker (schmaler), bei den Haustieren breiter und platter Muskel kaudal vom vorigen medial am Oberschenkel unter der Haut und reicht von der Beckenfuge, an der er sehnig entspringt, bis zum Knie, wo er in eine Sehnenplatte übergeht, die mit der Fascia cruris verschmilzt.

Der **M. pectineus** (Abb. 369 r, 383 o, 442 k u. 460 l) entspringt als rundlicher Muskel an der Eminentia iliopectinea und am Schambeinkamm und endet mit einer schmalen Aponeurose am Labium mediale der Facies aspera des Oberschenkelbeins.

Der Mensch hat 3—4 **Mm. adductores** (Abb. 369 s, 442 i, i′ u. 460 m): Der *M. adductor longus* liegt kaudal vom M. pectineus medial und oberflächlich; der *M. adductor brevis* und *magnus* liegen, bedeckt vom M. pectineus, gracilis und adductor longus, in 2. und 3. Schicht. Der *M. adductor minimus* ist meist mit dem M. adductor magnus verschmolzen. Diese Muskeln entspringen ventral am Becken und enden an der kaudalen Fläche des Os femoris. Bei den Haustieren sind diese Muskeln m. o. w. zu einem verschmolzen, der ebenfalls von der ventralen Fläche des Beckens zur kaudalen Fläche des Os femoris zieht.

5. Die **vorderen Oberschenkelmuskeln** werden durch den **M. quadriceps** repräsentiert. Er besteht aus 4 m. o. w. miteinander verschmolzenen Köpfen: 1. dem mittleren bzw. kranialen *M. rectus femoris* (Abb. 369 t, 439 o, 442 m u. 460 i) mit dem Ursprung an der Darmbeinsäule, 2. dem lateralen *M. vastus lateralis* (Abb. 436, 438 a, 439 p u. 459 k) mit dem Ursprung an der lateralen, 3. dem medial gelagerten *M. vastus medialis* (Abb. 442 l u. 460 k) mit dem Ursprung an der medialen und 4. dem in der Tiefe am Knochen liegenden *M. vastus intermedius* mit dem Ursprung an der kranialen Oberschenkelbeinseite (Abb. 441). Der M. vastus intermedius läßt sich bei den Haustieren meist nicht als gesonderter Muskel nachweisen, sondern ist mit dem M. vastus lat. oder medialis verschmolzen. Alle 4 Köpfe enden, miteinander verschmolzen, an der Patella (Abb. 438 b) und in Form des geraden Bandes (oder der geraden Bänder) der Patella am proximalen Ende der Tibia und der Crista tibiae. Bei Pferd und Fleischfressern liegt an der kraniolateralen Fläche der Hüftgelenkskapsel noch ein dünner **M. capsularis.**

6. Innere und ventrale Beckenmuskeln. Der **M. obturator internus** (Abb. 439 h, 440 d, d′, 442 a, a′, 444 a, a′, a″ u. 459 c), ein flacher Muskel an der Innenseite des Beckens, entspringt in der Umgebung des Foramen obturatum, bei Pferd und Schwein auch an der Darmbeinsäule (beim Schwein auch noch am Kreuzbeine). Seine Sehne tritt bei Rind und Schwein durch das For. obturatum, bei Mensch, Pferd und Hund über die Incisura ischiadica minor aus dem Becken und endet in der Fossa trochanterica. Bei Rind und Schwein wird der Muskel vom N. obturatorius, bei Mensch, Pferd und Hund vom N. ischiadicus innerviert; dieser Befund spricht dafür, daß der Muskel bei Rind und Schwein die intrapelvine Portion des M. obturator ext., bei Mensch, Pferd und Hund hingegen die intrapelvine Portion der Mm. gemelli darstellt (Richter [750]).

Der **M. obturator externus** (Abb. 425 p, 444 c) entspringt an der Außenseite des Beckens in der Umgebung des For. obturatum und endet in der Fossa trochanterica.

Die **Mm. gemelli** (Abb. 439 g, 444 b, b′ u. 459 b) sind beim Menschen zwei kleine Muskeln, die an der Spina ischiadica und am Pfannenaste des Sitzbeins entspringen und in der Fossa trochanterica enden. Bei den Haustieren sind beide Muskeln i. d. R. zu einem, bei Rind und Schwein besonders starken Muskel verschmolzen. Henle [365] und Gegenbaur [291] rechnen die Mm. gemelli zum M. obturator internus und betrachten sie als dessen nicht in die Beckenhöhle gerückte Portion (s. oben M. obturator int.).

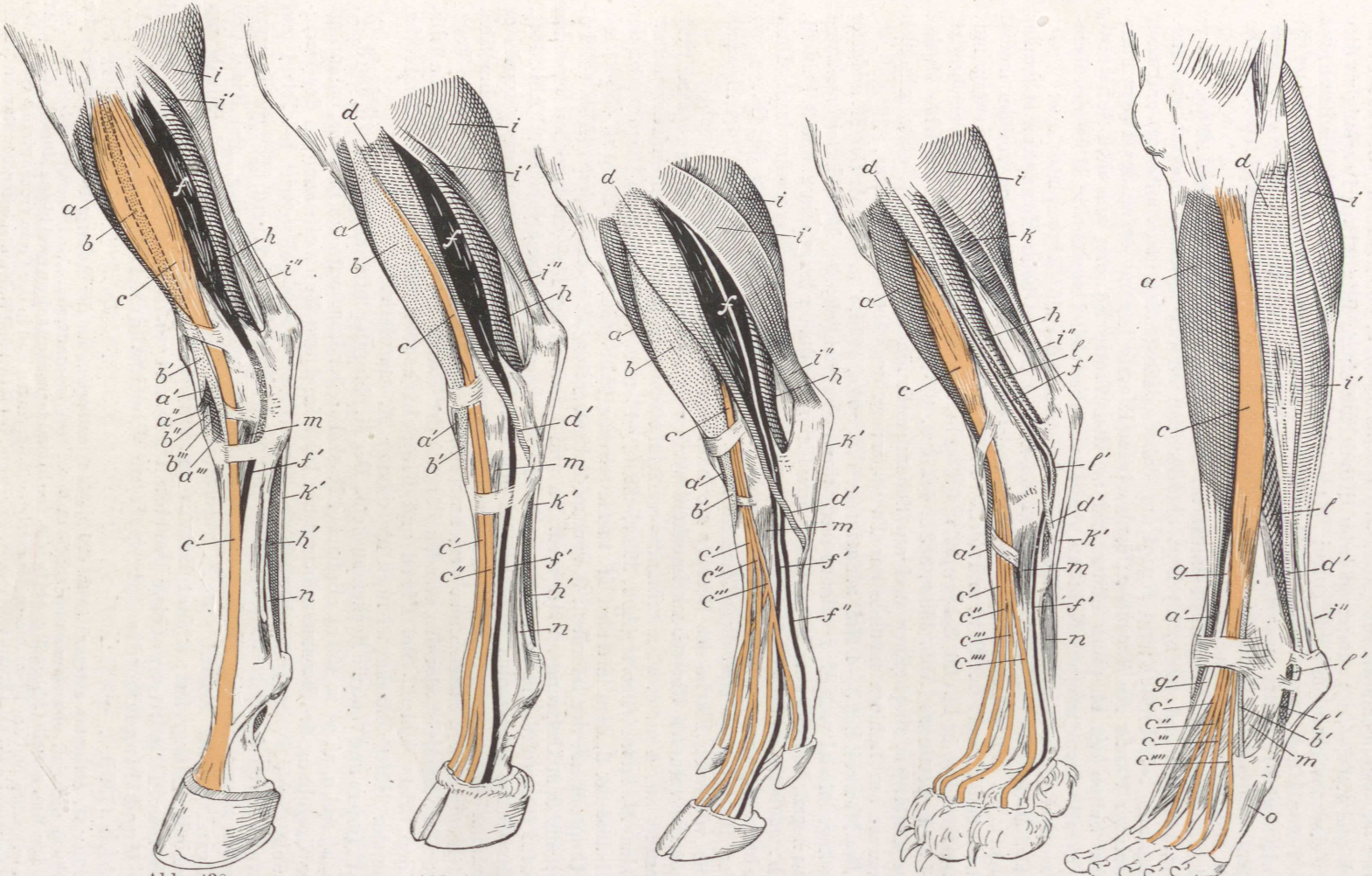

Abb. 430. Abb. 431. Abb. 432. Abb. 433. Abb. 434.

Legende s. S. 299.

Der **M. quadratus femoris** (Abb. 439 f u. 459 d) liegt den Mm. gemelli an und reicht als relativ schwacher Muskel von der ventralen Fläche des Sitzbeins bis zur kaudalen Fläche des Os femoris, an dem er in der Nähe der Fossa trochanterica endet.

B. Muskeln am Unterschenkel.

Die Unterschenkelmuskeln gruppieren sich um das Unterschenkelskelett derart (Abb. 446), daß sie die mediale Fläche der Tibia freilassen. Sie besitzen proximal starke Bäuche, verjüngen sich aber zehenwärts und entsenden schlanke Sehnen. Da der Tarsus umgekehrt gewinkelt ist wie der Carpus, so ist auch die Lage der ihn bewegenden Muskeln umgekehrt; seine Beuger liegen vorn und die Strecker hinten. Die die Zehenglieder bewegenden Muskeln liegen dagegen ebenso wie die analogen Muskeln der Schultergliedmaße.

1. Muskeln an der dorsolateralen Seite des Unterschenkels. An der dorsolateralen (vorderen-äußeren) Seite des Unterschenkels findet man 1. die Beuger des Fußgelenkes *(M. tibialis anterior, M. peronaeus longus, brevis* und *tertius)* und 2. die Zehenstrecker *(M. ext. digitalis pedis longus, M. extensor digitalis pedis lateralis, M. extensor hallucis longus)* (vgl. auch Ruge [782] und Gläsmer [306]).

Der **M. tibialis anterior** (Abb. 381 56, 398 11, 430—434 a, a′, 438 h, 445 d, d′, 447 c, d, d′, 451 c, c′, c″, c‴, 454 u. 457 a, a′, 459 t u. 460 w) ist der dem medialen Tibiarande zunächst liegende Muskel. Bei Mensch und Hund liegt er oberflächlich und fast in ganzer Ausdehnung unter der Haut, entspringt proximal an der Tibia und endet langsehnig am Mt 1 (bzw. Mt 2) und meist noch am Os tarsale 1. Bei Schwein, Rind und Pferd liegt der Muskel direkt der Tibia auf, ist zum größeren (Schwein) oder größten Teile (Rind, Pferd) von dem folgenden und dem M. ext. digit. longus bedeckt und entspringt an der Tibia, bei Pferd und Rind auch an der Fibula bzw. deren Rudiment; der an der Fibula entspringende Teil entspricht dem *M. extensor hallucis longus* (s. S. 301). Der Muskel endet mit einer längeren Sehne, die bei dem Pferd und den Wiederkäuern am Tarsus die des M. peronaeus tertius durchbohrt, medial am Tarsus und proximal am Metatarsus, und zwar beim Rind am Os tarsale 2 u. 3 und Mt 3, beim Schwein am Os tarsale 1 u. Mt 2 und beim Pferde mit 2 Schenkeln (Abb. 430 a″, a‴) am Os tarsale 1 u. 2 und Mt 2 u. 3.

Der **M. peronaeus tertius** (Abb. 398 12, 430—434 b, b′, 445 c, c′, 446 m, 447 a, b, b′, b″, 454 b, b′) ist m. o. w. innig mit dem M. extensor digit. longus verbunden und beim Pferde sehnig, bei den Wiederkäuern und dem Schweine muskulös. Bei den letzteren liegt er oberflächlich, beim Pferde hingegen zwischen M. tibialis anterior und M. ext. digit. longus. Er entspringt mit letzterem in der Fossa muscularis des Os femoris und endet mit einer Sehne, die am Tarsus bei Pferd und Rind die Sehne des M. tibialis anterior durchtreten läßt, beim Pferd am Os tarsi fibulare, Os tarsale 4 und Mt 3, beim Rind am Mt 3 u. 4 und Os tarsale 2 (3), beim Schwein am Os tarsale 1 u. 2 und Mt 3. Sußdorf [930] faßt den Muskel als eine Mittelfußportion des M. ext. digit. longus, andere Autoren (z. B. Varaldi [974]) als einen abgespaltenen Teil des M. tibialis anterior auf. Der M. peronaeus tertius fehlt dem Hunde; man kann aber den S. 326 beschriebenen Sehnenzug als sein Homologon auffassen: beim Menschen ist er meist selbständig vorhanden, nicht selten aber auch mit dem M. ext. digit. longus verschmolzen, entspringt an der Fibula und endet sehnig am Mt 5 und eventuell Mt 4 (Abb. 438 m).

Abb. 430—434. Halbschematische vergleichende Übersicht der Muskeln an Unterschenkel und Fuß (von der dorsolateralen Seite gesehen) bei Pferd (Abb. 430), Rind (Abb. 431), Schwein (Abb. 432), Hund (Abb. 433) und Mensch (Abb. 434). Die einzelnen Muskeln in allen 5 Abbildungen sind in derselben Weise dargestellt.

a M. tibialis anterior, a′ seine Sehne (a″ und a‴ Endschenkel der Sehne beim Pferd in Abb. 430); b M. peronaeus tertius, b′ seine Sehne (b″ und b‴ medialer und mittlerer Endschenkel der Sehne beim Pferd in Abb. 430); c M. extensor digitalis pedis longus, c′, c″, c‴ und c⁗ seine Endsehnen; d M. peronaeus longus, d′ seine Sehne; f M. extensor digitalis pedis lateralis bzw. in Abb. 431 und 432 M. extensor digiti IV. pedis proprius, f′ seine Sehne; f′ in Abb. 433 und f″ in Abb. 432 Sehne des M. extensor digiti V. pedis proprius; g (Abb. 434) M. extensor hallucis longus, g′ seine Sehne; h M. flexor digitalis pedis profundus (M. flexor hallucis longus); h′ tiefe Beugesehne; i M. gastrocnemius; i′ M. soleus; i″ Achillessehne; k (Abb. 433) M. flexor digitalis pedis sublimis; k′ oberflächliche Beugesehne; l (Abb. 433 und 434) M. peronaeus brevis, l′ seine Sehne; m M. extensor digitalis pedis brevis mit Sehnen; n M. interosseus medius; o (Abb. 434) M. opponens et abductor digiti V.

Der **M. peronaeus longus** (Abb. 398 13, 431—434 d, d′, 438 f, f, f′, 453 u. 454 e, e′, 422 4, 457 g, g′ u. 459 p) fehlt dem Pferde; bei den anderen Haustieren und dem Menschen liegt er an der fibulären Seite des Crus; er entspringt proximal an der Fibula, oft noch am lateralen Condylus der Tibia und am lateralen Seitenbande des Kniegelenkes und geht in eine Sehne aus, die an den lateralen Rand des Tarsus tritt, in einer Knochenrinne des Os tarsale 4 (Mensch) oder zwischen diesem und dem Metatarsus sich an die plantare Seite wendet und am Os tarsale 1 (2) oder Mt 1 endet.

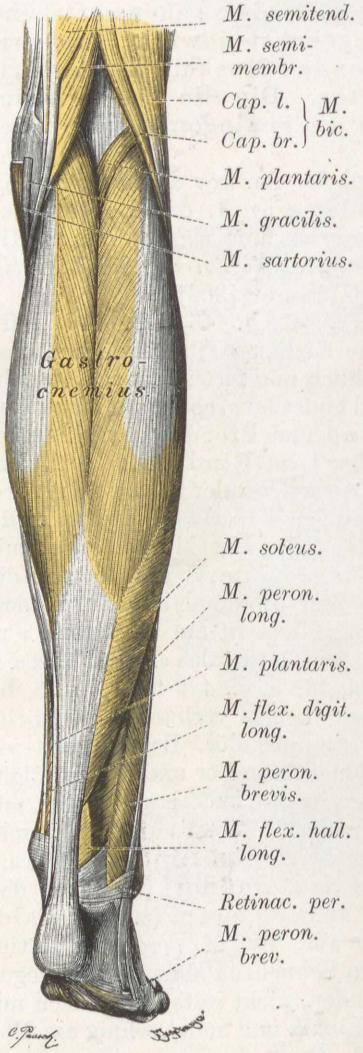

Abb. 435. Oberflächliche Muskeln an der hinteren Seite des Unterschenkels des Menschen (Gegenbaur).

Der **M. peronaeus brevis** (Abb. 433 u. 434 l, l′, 438 g, g′, 459 r, r′) findet sich deutlich nur bei dem Menschen und den Fleischfressern; er entspringt, bedeckt vom vorigen, am mittleren bzw. distalen Teile der Fibula, geht mit seiner dünnen Sehne lateral über den Tarsus und endet am Mt 5.

Von den **Zehenstreckern** kommen folgende in Betracht:

Der **M. extensor digitalis** *(digitorum N.)* **pedis longus** (Abb. 381 51, 430—434 c, c′, c″, c‴, c⁗, 438 i, 451 a, a′, 453 und 454 c, c′, d, d′, 457 c, d, e, f, 459 s, s′ u. 446) liegt an der vorderen (bzw. dorsolateralen) Seite des Unterschenkels, und zwar bei Mensch, Pferd und großenteils auch beim Hund oberflächlich und im wesentlichen fibulär vom M. tibialis anterior; bei Schwein und Wiederkäuern hingegen ist er fast ganz vom M. peronaeus tertius bedeckt und z. T. mit ihm verschmolzen; er entspringt mit diesem in der Fossa muscularis des Os femoris und geht nahe dem Tarsus in eine Sehne aus. Diese spaltet sich bei Mensch und Hund alsbald in 4 Schenkel (Abb. 433 u. 434 c′, c″, c‴, c⁗), die an der Phalanx III der 2. bis 5. Zehe enden. Beim Schweine zerfällt der Muskel in 3 m. o. w. miteinander und mit dem M. peronaeus tertius verbundene Bäuche, deren mittlerer eine lange Sehne (Abb. 432 c″) entsendet, die sich nahe den Metatarsophalangealgelenken in 2 Schenkel für die 3. Glieder der beiden Hauptzehen spaltet; der mediale Bauch entsendet eine Sehne (c′) zur medialen Hauptzehe (wird also zu einem besonderen Strecker der 3. Zehe), der laterale Muskelbauch entsendet im wesentlichen dünne Sehnen zu den beiden Afterzehen (c‴). Beim Rinde spaltet sich der Muskel in 2 Bäuche, von denen der tiefer gelegene mediale eine lange Sehne (Abb. 431 c′) zum 2. Gliede der medialen Hauptzehe sendet, demnach zu einem besonderen Strecker der 3. Zehe wird, während die Sehne des oberflächlich gelegenen lateralen Bauches (c″) sich nahe dem 1. Zehengelenk in 2 Schenkel für die beiden Hauptzehen spaltet. Beide Bäuche verschmelzen in ziemlich großer Ausdehnung mit dem M. peronaeus tertius. Beim Pferd endet die einheitliche Sehne (Abb. 430 c′) an der Phalanx III.

Der **M. extensor digitalis pedis lateralis** *(M. extensor digiti quinti brevis N. V.)* (Abb. 381 52, 430—433 f, f′, f″, 445 e, e′, 446, 453 f, f′, 457 h, h′, i, i′, 459 q, q) liegt bei den Haustieren hinter dem M. peronaeus longus (beim Hunde von ihm und dem M. flexor hallucis longus bedeckt) am lateralen Rande des Unterschenkels. Beim Menschen verschmilzt er am Metatarsus mit dem M. extensor digitalis brevis. Bei den Haustieren entspringt er an der Fibula und eventuell noch am lateralen Seitenbande des Femorotibialgelenkes und geht noch am Unterschenkel in eine Sehne aus, die durch die Gleitrinne am Malleolus lateralis und über den lateralen Rand des Tarsus an den Metatarsus tritt und bei den Fleischfressern mit dem entsprechenden Schenkel des M. ext. digitalis

pedis longus an der 5. Zehe (besonderer Strecker der 5. Zehe [Abb. 433 f']), bei den Wiederkäuern am 2. Gliede der lateralen Zehe (besonderer Strecker der 4. Zehe [Abb. 431 f']) endet; beim Pferd (Abb. 430 f') fließt die Sehne am Metatarsus mit der Sehne des M. extensor digit. long. zusammen; beim Schweine zerfällt der Muskel in 2 Bäuche, deren Sehnen zur lateralen Hauptzehe (besonderer Strecker der 4. Zehe [Abb. 432 f']) und zur lateralen Afterzehe (besonderer Strecker der 5. Zehe [f'']) gehen.

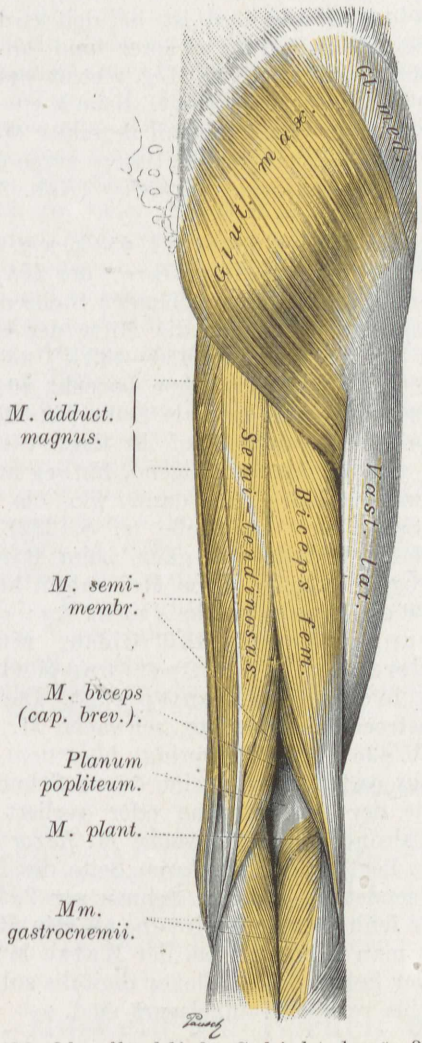

Abb. 436. Oberflächliche Schicht der äußeren Hüftmuskeln und hintere Muskeln des Oberschenkels des Menschen (Gegenbaur).

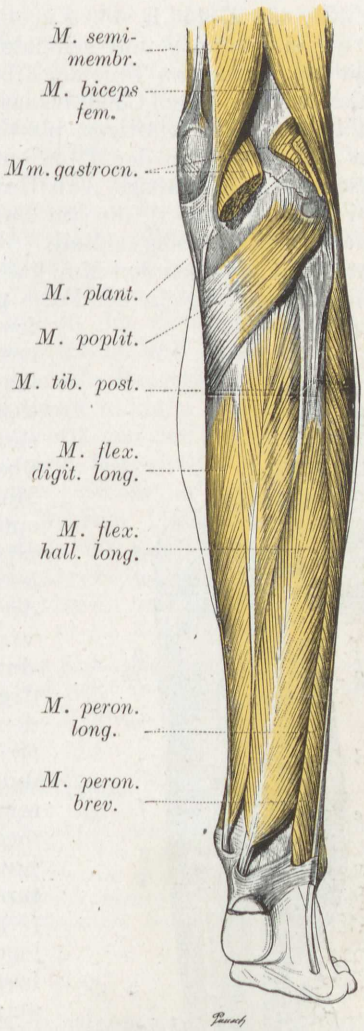

Abb. 437. Tiefe Muskeln an der hinteren Seite des Unterschenkels des Menschen. Vom Wadenbauche sind die Konturen beiderseits angegeben (Gegenbaur).

Der **M. extensor hallucis longus** (Abb. 438 l) kommt selbständig nur dem Menschen (Abb. 434 g, g'), den Fleischfressern, dem Schwein und Schafe zu, während er bei Rind und Pferd mit dem M. tibialis anterior verschmilzt (s. S. 299). Er liegt in der Tiefe auf der Fibula, neben oder bedeckt vom M. tibialis anterior. Er entspringt am 2. Viertel der Fibula; seine Sehne verläuft mit der des M. tibialis ant. über den Tarsus und endet variabel (beim Menschen an der Endphalange der 1., bei den Haustieren meist an der 2. Zehe).

2. **Die Muskeln an der plantaren (hinteren) Seite des Unterschenkels** zerfallen in eine oberflächliche Lage *(M. triceps surae* und *M. plantaris* bzw. *M. flexor digitalis pedis sublimis)* und in eine tiefe Lage *(M. flexor digitalis pedis profundus* und *M. popliteus)*.

Der **M. triceps surae** besteht aus dem *M. soleus* und dem *M. gastrocnemius*. Der **M. gastrocnemius** zerfällt in ein Caput laterale und mediale (*M. gastrocnemius lateralis* und *medialis*) (Abb. 381 54, 398 19, 430—434 i, 435, 436, 438 d, d′, 442 n, 445 g, 451 m, n, o, o, 453 h, h′, 457 m, 459 m, m′ u. 460 q, q′, q″), 2 plattrundliche, m. o. w. verschmolzene Muskelbäuche, die hinten am distalen Teile des Os femoris entspringen. In ihre Ursprungssehne ist beim Hund, oft auch beim Menschen am lateralen Kopfe (Pichler [709]), ein kleines Vesalisches Sesambein eingelagert. Der **M. soleus** (Abb. 398 18, 430—432 u. 434 i′, 435, 438 e, 445 h, 453 i u. 457 l) fehlt dem Hund und ist bei den anderen Haustieren ein dünner und schmaler, nur beim Schweine dickerer und breiterer Muskel, der am proximalen Teile der Fibula (beim Schwein auch am Lig. rectum patellae, an der Kniescheibe und dem Condylus lateralis des Os femoris) entspringt. Beim Menschen (Abb. 434 i′) ist er ein kräftiger, platter, unter den Mm. gastrocnemii liegender Muskel, der an der Fibula und an der Tibia entspringt. Die 3 Köpfe des M. triceps surae bilden am Unterschenkel die kräftige Achillessehne, *Tendo calcaneus (Achillis)* (Abb. 381 54′, 430—434 i″, 438 d′, 445 i), die am Tuber calcanei endet.

M. flexor digitalis pedis sublimis (Abb. 433 k, 445 k, k′, 446, 451 k, l, 453 k, k u. 460 r, r′, r″). Unter und zwischen den Mm. gastrocnemii liegt bei den Haustieren der *M. flexor digit. pedis sublimis*, der in der Fossa plantaris oder an der entsprechenden Stelle des Os femoris entspringt und gegen die Mitte des Unterschenkels in eine Sehne (Abb. 430—433 k′) ausgeht, die anfangs von der Achillessehne bedeckt ist, sich dann aber so um deren mediale Seite windet, daß sie nahe dem Tuber calcanei auf ihr liegt. Sie geht über dieses, sich an ihm befestigend, hinweg an den Mittelfuß und verhält sich dann wie die entsprechende Sehne am Vorderfuße (s. S. 232). Der Muskel ist beim Pferde fast ganz, beim Rind in geringerem Grade sehnig. Beim Menschen kommt der M. flexor digit. pedis sublimis nicht vor; es ist vielmehr anzunehmen, daß dieser Muskel der Haustiere dem M. plantaris und M. flexor digitorum brevis hom. entspricht. Der von den Mm. gastrocnemii bedeckte, schwache *M. plantaris h.* (Abb. 436 u. 437) entspringt über dem Condylus lateralis ossis femoris; seine dünne Sehne verschmilzt mit der Achillessehne oder verliert sich medial am Calcaneus. Der schwache *M. flexor digit. ped. brevis h.* liegt an der plantaren Seite des Metatarsus und sendet 3—4 dünne Sehnen zur 2. bis 4. (5.) Zehe. Er fehlt den Haustieren; als sein Homologon findet man höchstens bei der Katze Muskelfasern, die der Sehne des M. flexor digitalis sublimis am Metatarsus reichlich aufgelagert sind.

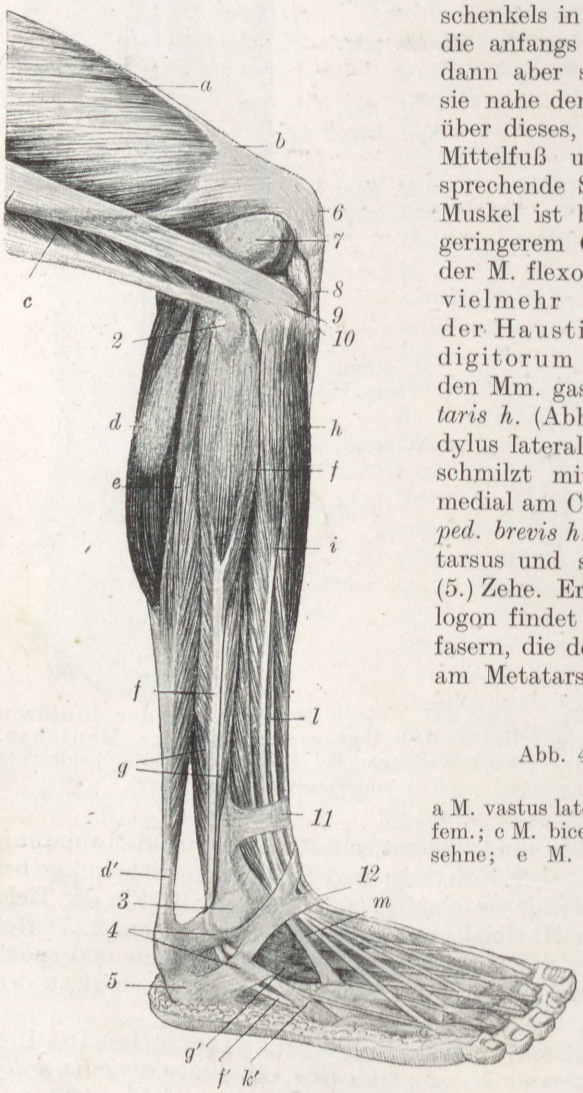

Abb. 438.

Abb. 438. Beinmuskeln des Menschen (nach Duval-Gaupp).

a M. vastus lateralis; b gemeinsame Sehne des M. quadriceps fem.; c M. biceps femoris; d M. gastrocnemius; d′ Achillessehne; e M. soleus; f, f M. peronaeus longus, f′ seine Sehne; g M. peronaeus brevis, g′ seine Sehne; h M. tibialis anterior; i M. extensor digit. longus; k M. extensor digitalis brevis; l M. extensor hallucis longus; m M. peronaeus tertius. 2 Capitulum fibulae; 3 Malleolus lat.; 4 Retinacula der Mm. peronaei; 5 Tuber calcanei; 6 Patella; 7 Condylus lateral. ossis fem.; 8 Ligamentum rectum patellae; 9 Condylus lateralis tibiae; 10 Tuberositas tibiae; 11 Lig. transversum cruris; 12 Lig. cruciatum cruris.

Der **M. flexor digitalis pedis profundus** liegt hinten am Unterschenkelskelett und besteht aus 3 i. d. R. teilweise verbundenen Muskeln: dem *M. tibialis posterior, M. flexor digitalis pedis longus* und *M. flexor hallucis longus,* deren Sehnen bei den Haustieren exkl. Fleischfresser sich zu einer Endsehne vereinen, beim Menschen (und teilweise bei den Fleischfressern) aber getrennt bleiben. Bei Pferd, Wiederkäuern und Schwein liegt der M. flexor hallucis longus direkt auf der hinteren Seite der Tibia, der M. tibialis post. auf ihm und der M. flexor digitalis pedis longus medial von beiden. Der **M. flexor hallucis longus** (Abb. 381 53 u. 58, 430—433 h, 437, 445 f, 451 f, 453 g u. 460 u) entspringt am proximalen Teile der Fibula und Tibia, der **M. tibialis post.** (Abb. 437, 451 g, 453 g′ u. 460 v) proximal an der Fibula und meist noch an der Tibia, der **M. flexor digitalis longus** (Abb. 381 57, 437, 451 e, e′ u. 460 u′) an der Tibia. Der M. flexor hallucis longus und M. tibialis post. gehen nahe dem Tarsus in je eine Sehne aus; beide Sehnen vereinigen sich alsbald, noch oberhalb des Tarsus, zu einer Sehne, die über die Streckfläche des Tarsus an den Metatarsus tritt, hier die Sehne des M. flexor digitalis longus aufnimmt und dadurch zur tiefen Beugesehne wird. Der M. flexor digitalis longus geht ungefähr in der Mitte des Unterschenkels in seine Sehne aus; diese kreuzt die mediale Seite des Tarsus und vereinigt sich am proximalen Teile des Metatarsus mit der Sehne des M. flexor hallucis longus und tibialis post. zur tiefen Beugesehne (Abb. 430 u. 431 h′). Bei den Fleischfressern ist der M. tibialis post. sehr schwach und in der Tiefe zwischen den beiden anderen Muskeln gelegen; seine dünne Sehne bleibt getrennt und endet an der medialen Seite des Tarsus (Os tarsi centrale, Os tarsale 1); die tiefe Beugesehne wird deshalb nur von den Sehnen des M. flexor hallucis longus und flexor digitalis longus gebildet. Beim Menschen liegt der von der Membrana interossea cruris und den angrenzenden Rändern der Unterschenkelknochen entspringende M. tibialis post. lateral vom M. flexor digitorum longus und proximal von dem von den distalen zwei Dritteln der Fibula entspringenden M. flexor hallucis longus. Die Sehnen aller drei Muskeln bleiben getrennt; die des M. tibialis post. endet an der medialen Seite des Tarsus, die des M. flexor hallucis longus am 3. Gliede der ersten Zehe, die des M. flexor digitorum longus an der 2. bis 5. Zehe. Die tiefe Beugesehne verhält sich bei den Haustieren wie die des M. flexor digit. prof. am Vorderfuße (s. S. 232).

Der **M. popliteus** (Abb. 437, 451 d u. 460 t) liegt in der Kniekehle direkt auf der Gelenkkapsel; er entspringt am Condylus lateralis des Oberschenkelbeins und endet am medialen Rande der hinteren Fläche des proximalen Drittels (Hälfte) der Tibia.

C. Muskeln am Metatarsus.

Über die am Hintermittelfuße gelegenen Muskeln und Sehnen gilt im großen und ganzen das S. 232 vom Vordermittelfuße Gesagte. Nur trifft man dorsal am Metatarsus noch den **M. extensor digitalis pedis brevis** (Abb. 430—434 m) an, der direkt am Mittelfußskelett liegt. Beim Menschen entspringt er am Os tarsi fibulare und bildet 3 Bäuche, deren Sehnen zu der 2. bis 4. Zehe verlaufen. Bei den Haustieren ist er m. o. w. zurückgebildet. Seine Sehnen verbinden sich in variabler Weise mit den übrigen Streckschnen.

II. Muskeln am Becken und Oberschenkel des Pferdes.

(S. auch S. 295 u. folg.)

M. psoas minor. U. Körper der 3 letzten Brust- und 4 ersten Lendenwirbel. A. Darmbeinsäule (Tuberculum psoadicum).

M. psoas major. U. Letzte 2 Rippen, Körper der Lendenwirbel und medial an der ventralen Fläche der Querfortsätze der Lendenwirbel. A. Mit dem M. iliacus am Trochanter minor ossis femoris.

M. iliacus. U. Innenfläche des Darmbeinflügels, Darmbeinsäule, Os sacrum. A. Mit vorigem am Trochanter minor ossis femoris.

M. quadrat. lumborum. U. Letzte Rippe; lateral an der ventralen Fläche der Procc. transversi der Lendenwirbel. A. Ventrale Fläche der Procc. transversi der Lendenwirbel und des Kreuzbeinflügels.

M. tensor fasciae latae. U. Tuber coxae. A. Fascia lata.

M. glutaeus superficialis. U. Fascia glutaea. A. Trochanter tertius.

M. glutaeus medius. U. Oberfläche des M. longiss. dorsi, Darmbeinflügel medial von der Linea glutaea, beide Darmbeinwinkel, Os sacrum, Fascia glutaea. A. Hinterer großer Umdreher.

M. glutaeus accessorius.	U. Darmbeinschaufel lateral von der Linea glutaea. A. Linea trochanterica lateralis.
M. piriformis.	U. Fleischmasse des M. glutaeus medius. A. Kaudal am Os femoris, distal vom hinteren großen Umdreher.
M. glutaeus profundus.	U. Spina ischiadica. A. Vorderer großer Umdreher.
M. sartorius.	U. Fascia iliaca, Sehne des M. psoas minor. A. Fascia cruris.
M. gracilis.	U. Symphysis pelvis. A. Fascia cruris.
M. pectineus.	U. Schambeinkamm, Endsehne des M. rectus abdom. A. Labium mediale der Facies aspera des Os femoris.
M. adductor.	U. Ventrale Fläche des Beckens. A. Kaudale Fläche des Os femoris.
M. biceps femoris.	U. Dorn- und Querfortsätze der letzten Kreuzwirbel, Tuber ischiadicum. A. Kniescheibe, laterales und mediales gerades Kniescheibenband, Fascia cruris, Crista tibiae, Tuber calcanei.
M. semitendinosus.	U. Erste Schwanzwirbel, Tuber ischiadicum. A. Mediale Seite der Crista tibiae, Fascia cruris, Tuber calcanei.
M. semimembranosus.	U. Erste Schwanzwirbel, Tuber ischiadicum. A. Medialer Condylus des Os femoris und der Tibia.
M. obturator internus.	U. Innenfläche der Darmbeinsäule, des Scham- und Sitzbeins. A. Fossa trochanterica.
Mm. gemelli.	U. Incisura ischiadica minor. A. Fossa trochanterica.
M. obturator externus.	U. Ventrale Fläche des Beckens um das For. obturatum. A. Fossa trochanterica.
M. quadratus femoris.	U. Ventrale Sitzbeinfläche. A. Distal von der Fossa trochanterica.
M. quadriceps femoris.	U. a) M. rectus femoris: Darmbeinsäule, b) M. vastus lateralis: kraniolaterale Fläche, c) M. vastus medialis: kraniomediale Fläche und d) M. vastus intermedius: kraniale Fläche des Os femoris. A. Die 4 Muskeln enden vereinigt an der Patella.
M. capsularis.	U. Lateral am Pfannenrande. A. Os femoris zwischen M. rectus femoris und vastus lateralis.

a) Innere Hüftmuskeln, Lendenmuskeln des Pferdes (s. S. 295).

Der **M. psoas minor** (Abb. 425 i, i, 440 a, a′) ist ein langer, platter, fast halbgefiederter Muskel. Er entspringt ventral an den Körpern der 3 letzten Brust- und 4 (5) ersten Lendenwirbel und an den Zwerchfellspfeilern und endet mit einer etwa 20 cm langen, platten Sehne am Tuberculum psoadicum des Os ilium (Abb. 475 u. 476).

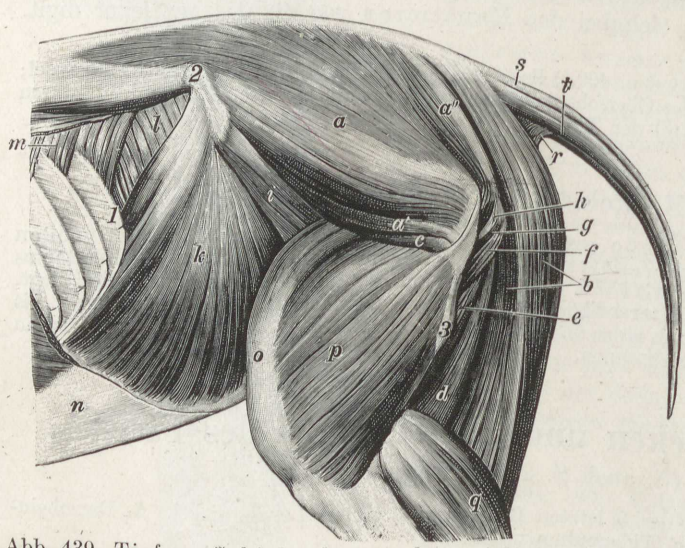

Abb. 439. Tiefere Schicht der an der seitlichen weichen Bauchwand, am Becken und Oberschenkel gelegenen Muskeln (die in Abb. 381 mit 42, 42′, 43, 45, 45′, 46, 47, 47′, 47″ bezeichneten Muskeln und Aponeurosen sind entfernt).

a M. glutaeus medius; a′ M. glutaeus accessorius; a″ M. piriformis; b M. semitendinosus; c M. glutaeus profundus; d M. semimembranosus; e M. adductor; f M. quadratus femoris; g M. gemellus; h Sehne des M. obturator internus; i M. iliacus; k M. obliquus abdom. int.; l M. transversus abdom.; m M. serratus dorsalis exspirat.; n Aponeurose des M. obliquus abdom. ext.; o M. rectus femoris; p M. vastus lateralis; q M. gastrocnemius lateralis; r M. coccygeus; s Heber und t Niederzieher des Schwanzes. 1 Achtzehnte Rippe; 2 Tuber coxae; 3 Trochanter tertius.

Der **M. iliopsoas** liegt lateral und dorsal vom vorigen ventral an dem Darmbeine, den Lenden- und 2 letzten Brustwirbeln und der Beugeseite des Hüftgelenkes. Er zerfällt in den *M. psoas major* und den *M. iliacus*. Der **M. psoas major** (Abb. 425 k, 442 b) ist ein fleischiger, anfangs breiter und platter, später rundlicher Muskel, der an den Wirbelenden der 17. und 18. Rippe und an den Procc. transversi und den Körpern sämtlicher Lendenwirbel entspringt und gegen das proximale Drittel des Femur verläuft. Sein zum Teil sehniges Endstück liegt in einer Vertiefung des M. iliacus, mit dessen beiden Bäuchen es schließlich verschmilzt. Der **M. iliacus**

(Abb. 425 l, l', 442 c, c') ist zweibäuchig und bedeckt die ventrale Fläche des Darmbeins, ragt aber über dessen lateralen Rand vor. Sein starker lateraler Kopf (Abb. 425 l, 439 i, 442 c') entspringt an der Facies muscularis des Darmbeins und an der ventralen Kreuzbeinfläche und sein schwächerer medialer Kopf (Abb. 425 l', 442 c) an der Darmbeinsäule, dem Os sacrum und der Sehne des M. psoas minor (Abb. 475 u. 476). Beide Köpfe vereinigen sich bald, nehmen den M. psoas major auf und enden am Trochanter minor des Os femoris (Abb. 476).

Der **M. quadratus lumborum** liegt ventral an den Querfortsätzen der Lendenwirbel. Er entspringt an den dorsalen Enden der beiden letzten Rippen und lateral an der ventralen Fläche der Procc. transversi der Lendenwirbel mit sehnig-fleischigen Bündeln, die kaudolateral gehen und sich an den Procc. transversi der folgenden Lendenwirbel und am Kreuzbeinflügel anheften.

b) Äußere Hüftmuskeln des Pferdes (s. S. 295).

M. tensor fasciae latae (Abb. 381 45, 442 o). Dieser kräftige, fächerförmige Muskel ist größtenteils von einer glänzenden Aponeurose überzogen und mit dem folgenden innig verbunden. Er liegt unter der Haut zwischen Tuber coxae und Knie und bildet die vordere Begrenzung des Oberschenkels. Er entspringt als rundlicher Muskel am kaudolateralen Winkel des Tuber coxae (Abb. 475), verläuft, sich fächerförmig verbreiternd, fußwärts und geht mitten zwischen Hüfthöcker und Knie in eine breite Sehnenplatte aus, die mit der Fascia lata (s. S. 294) verschmilzt und sich durch diese an der Patella, dem lateralen geraden Kniescheibenband und der Crista tibiae anheftet.

Der **M. glutaeus superficialis** (Abb. 381 46) liegt unter der Haut und entspringt aus der Fascia glutaea in einer kaudolateral stark ausgebogenen Linie, die vom Hüfthöcker zum Kreuzhöcker verläuft.

Er bildet einen platten Muskel, dessen Fasern konvergierend kaudoventral verlaufen; sein 1—2½ cm dickes Ende geht über den Trochanter major hinweg, verschmälert sich und endet sehnig am Trochanter tertius (Abb. 475) und an der Oberschenkelfaszie. Sein ventrolateraler Teil verschmilzt mit dem M. tensor fasciae latae, sein kaudomedialer Teil mit dem M. biceps femoris.

Der **M. glutaeus medius** (Abb. 381 44, 439 a) ist der dickste Muskel des Pferdes. Er liegt unter der Fascia lumbodorsalis und glutaea und dem M. glutaeus superficialis und bedeckt fast die ganze äußere Darmbeinfläche und den Lendenteil des M. longissimus dorsi. Er entspringt mit einem dreieckigen, mit der Spitze bis zum 1. Lendenwirbel reichenden Kopf in einer Vertiefung des M. longissimus dorsi, ferner an der Facies glutaea der Darmbeinschaufel und den Darmbeinwinkeln, am Kreuzbein (Abb. 475), am Lig. sacroiliacum dorsale und an der Fascia glutaea. Er endet mit seiner Hauptmasse fleischig und sehnig am hinteren großen Umdreher des Os femoris (Abb. 475).

Seine tiefere Schicht geht in eine breite, starke Sehne aus, die über den vorderen großen Umdreher, die geräumige *Bursa trochanterica* unter sich, hinweggeht und distal von ihm an der Linea trochanterica lateralis endet (Abb. 475). Diese tiefere Schicht, der **M. glutaeus accessorius** (Abb. 439 a'), umfaßt den tiefst gelegenen Teil des M. glutaeus medius, der an der Linea glutaea und lateral von ihr am Darmbeinflügel entspringt (Abb. 475) und in die erwähnte starke Sehne ausgeht. Die Trennung der beiden Muskeln ist aber niemals eine vollständige.

Der **M. piriformis** (Abb. 439 a'') spaltet sich als stärkere Muskelplatte vom kaudalen Teile des M. glutaeus medius ab und endet sehnig distal vom hinteren großen Umdreher an der kaudalen Seite des Os femoris (Abb. 476).

Der **M. glutaeus profundus** (Abb. 439 c, 444 d) liegt, vom M. glutaeus medius bedeckt, auf dem Hüftgelenke. Er ist ein kurzer, kräftiger, stark sehnig durchsetzter Muskel, der an der Spina ischiadica entspringt und medial am vorderen großen Umdreher sehnig endet (Abb. 475). Unter seiner Insertion liegt oft eine Bursa mucosa.

c) Mediale Oberschenkelmuskeln des Pferdes (s. S. 297).

Der **M. sartorius** (Abb. 383 u, 425 r, r, 440 b, b) ist ein langer, platter, fast handbreiter Muskel, der medial am Oberschenkel liegt. Er entspringt in der Bauchhöhle an der Fascia iliaca und der Sehne des M. psoas minor, tritt, indem er allmählich schmaler und fast dreikantig wird, zwischen dem M. iliopsoas und dem Schenkelbogen (s. S. 287) aus dem Becken, liegt dann auf dem M. vastus medialis und endet mit einer Aponeurose, die mit der des M. gracilis und M. vastus medialis und mit dem medialen geraden Bande der

Kniescheibe verschmilzt und sich in die Fascia cruris fortsetzt, proximal an der medialen Fläche der Tibia (Abb. 476). Der kaudale Rand des Muskels begrenzt den Schenkelkanal (s. S. 307).

Der **M. gracilis** (Abb. 383 q, 425 q, 440 i, 443 w) liegt als breiter, platter Muskel hinter dem vorigen an der medialen Seite des Oberschenkels unter der Haut (Abb. 441). Er

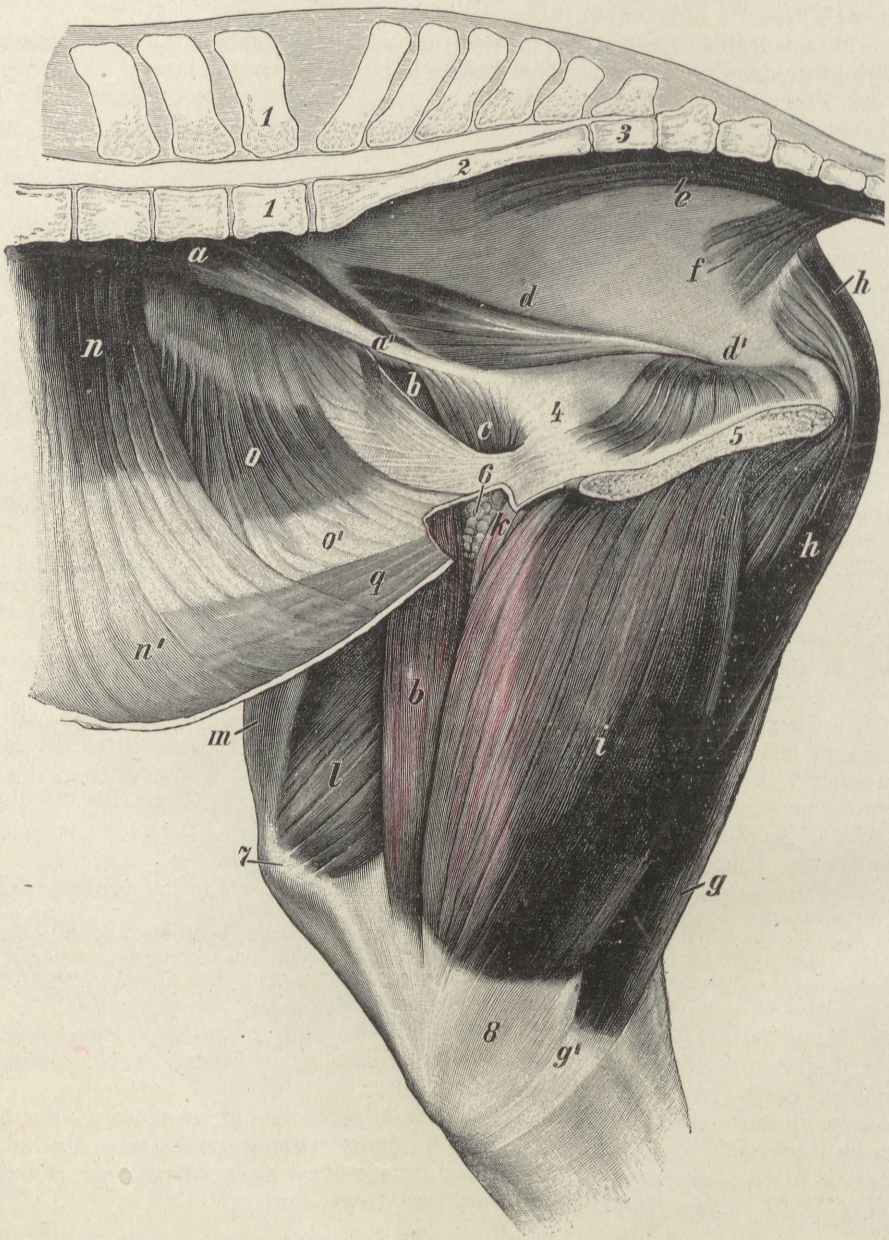

Abb. 440. Muskeln am Becken und rechten Oberschenkel des Pferdes; von der medialen Seite gesehen.

a M. psoas minor, a′ seine Sehne; b, b M. sartorius; c Darmbeinsäulenportion des M. iliacus; d, d′ M. obturator internus; e Niederzieher des Schwanzes; f M. coccygeus; g M. semitendinosus, g′ seine Sehne; h, h M. semimembranosus; i M. gracilis; k M. pectineus; l M. vastus medialis; m M. rectus femoris; n M. transversus abdominis, n′ seine Endsehne (inneres Blatt der Rektusscheide); o M. obliquus abdom. int., o′ seine Endsehne; q M. rectus abdom., aus dem ein Stück herausgeschnitten ist, damit die im Schenkelkanal gelegenen Lnn. inguinales prof. (6) sichtbar werden. 1, 1 letzter Lendenwirbel; 2 Kreuzbein; 3 erster Schwanzwirbel; 4 Becken; 5 Beckenfuge; 6 Lnn. inguinales profundi; 7 Patella; 8 Tibia.

entspringt, mit dem der anderen Seite vereint, an der Beckenfuge (Abb. 477) und reicht bis zum Knie, wo er in eine Sehnenplatte ausgeht, die teils an dem medialen geraden Kniescheibenband und der Crista tibiae endet (Abb. 476), teils mit der Sehne des M. sartorius in die Fascia cruris übergeht. Sein kranialer Teil entspringt noch an der Endsehne des M. rectus abdom. und am Lig. accessorium.

Der **M. pectineus** (Abb. 383 o, 440 k, 442 k) ist ein fast spindelförmiger, distal zusammengedrückter, zum großen Teile vom M. gracilis bedeckter Muskel, der am Schambeinkamm (Abb. 477), an der Endsehne des M. rectus abdominis und dem Lig. accessorium entspringt, das er meist fast ganz umfaßt (s. S. 288); er endet sehnig am Labium mediale der Facies aspera des Os femoris, etwas distal von dessen Mitte (Abb. 476). Sein vorderer Rand begrenzt den Schenkelkanal.

Der **Schenkelkanal,** *Canalis femoralis,* liegt medial am Oberschenkel und bildet eine tiefe Rinne zwischen dem M. sartorius einerseits und dem M. gracilis und pectineus anderseits. Seinen Boden bilden der M. iliopsoas und vastus medialis. Medial wird die Rinne von der Fascia femoralis medialis überbrückt und so zu einem Kanal abgeschlossen. Die innere (Bauch-) Öffnung des Schenkelkanals (innerer

Abb. 441.

Querschnitt durch den Oberschenkel.

Der Schnitt ist zwischen dem 3. und 4. Viertel des Femur im rechten Winkel zur Längsachse des Os femoris geführt.

a A. und a′ V. saphena; b Äste des N. saphenus; c N. peronaeus, c′ starker Muskelast von ihm; d N. tibialis; e N. cutaneus surae post.; f A. femoris caud., die starke Zweige (f′, f′) abgegeben hat; zwischen ihnen die entsprechenden Venen.

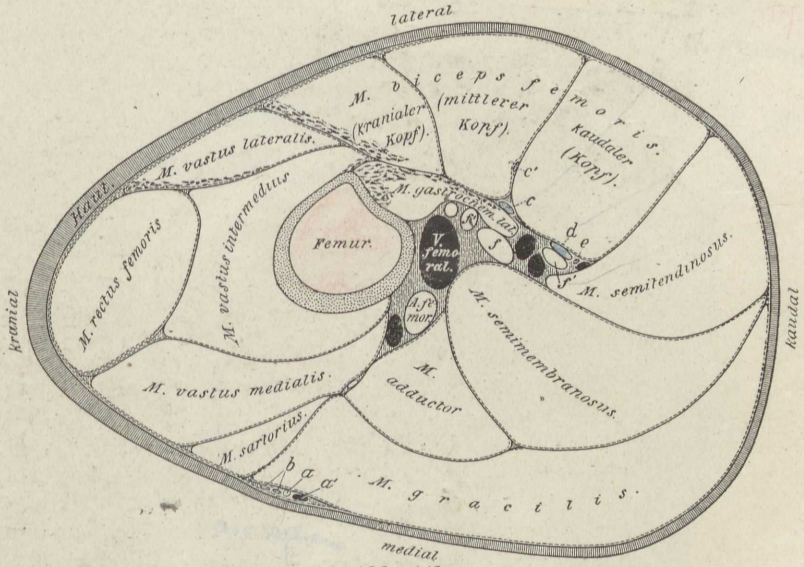

Abb. 441.

Schenkelring) liegt ein wenig medial und kaudal vom inneren Leistenring und wird von dem Os pubis, dem Lig. inguinale, dem M. sartorius, transversus abdom. und iliopsoas begrenzt. Gegen die Bauchhöhle wird die Öffnung durch die Fascia transversa und das Peritonaeum abgeschlossen, die durch Darmteile in den Kanal ausgestülpt werden können *(Hernia femoralis)*. Eine äußere Öffnung des Schenkelkanals ist nicht vorhanden. Der Schenkelkanal setzt sich nämlich von der Mitte des Oberschenkels aus in der Tiefe in einen von den Schenkelgefäßen ausfüllten Kanal fort, dessen Decke anfangs vom M. gracilis und dann vom M. adductor gebildet wird. Die betreffenden Gefäße gelangen aus dem Kanal in die Kniekehle. Im Schenkelkanal liegen die A. und V. femoralis, der N. saphenus, ein Teil der A. und V. saphena und nahe der Bauchöffnung die Lnn. inguinales prof. (Abb. 440 6).

Der **M. adductor** (Abb. 383 p, p′, 442 i, i′) ist ein dicker Muskel, der zwischen M. pectineus und M. semimembranosus eingekeilt und vom M. gracilis bedeckt ist (Abb. 441); er reicht von der ventralen Fläche des Beckens bis zum distalen Ende des Femur.

Er geht vom Becken (Abb. 477) schräg fußwärts und etwas lateral und endet kaudal am Os femoris von der Gegend des Trochanter minor bis zum Condylus medialis ossis femoris (Abb. 476) und am medialen Seitenbande des Femorotibialgelenkes. Distal von der Mitte des Os femoris treten zwischen Oberschenkelbein und Muskel die Schenkelgefäße durch.

Oft läßt sich eine kleinere kraniale Portion vom Hauptmuskel abtrennen, die man als *M. adductor longus* (Abb. 442 i) deutet. Der übrige Teil des Muskels (i′) würde dann dem *M. adductor brevis* und *magnus hom.* (s. S. 297) entsprechen. Oft verbindet sich der M. adductor innig mit dem M. semimembranosus.

d) Hintere Oberschenkelmuskeln (Hinterbackenmuskeln) des Pferdes (s. S. 296 u. 297).

Am Becken und Oberschenkelbeine liegen hinten 3 lange, starke Muskeln, die von der Wirbelsäule bis zum Unterschenkel reichen und die Grundlage der sog. Hinterbacke

des Pferdes bilden; lateral liegt der M. biceps femoris, kaudal der M. semitendinosus, medial der M. semimembranosus. Sie entspringen mit je einem Wirbelkopf an der Wirbelsäule und je einem Beckenkopf am Tuber ischiadicum.

Der mächtige **M. biceps femoris** (Abb. 381 47, 47′, 47″ 443 q, q′, q″) liegt unter der Haut und der Faszie lateral an der Hinterbacke und der hinteren Hälfte des Oberschenkels (Abb. 441). Der schwanzseitig von den Gesäßmuskeln liegende Wirbelkopf entspringt sehnig und fleischig an den Dorn- und Querfortsätzen der 3 letzten Kreuzwirbel, an der Schwanzfaszie

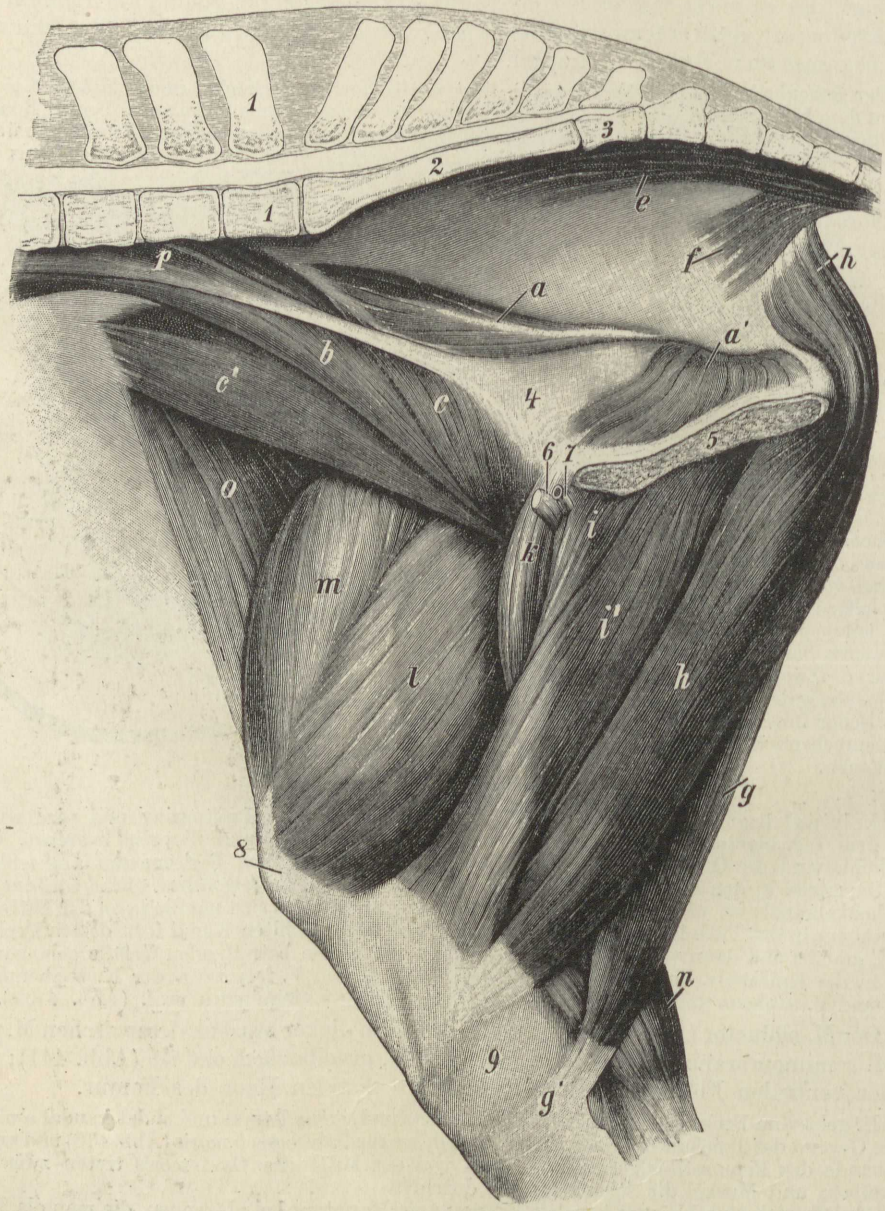

Abb. 442. Tiefere Muskeln des Beckens und rechten Oberschenkels des Pferdes; von der medialen Seite gesehen.

a, a′ M. obturator internus; b M. psoas major; c Darmbeinsäulen- und c′ Darmbeinflügelportion des M. iliacus; e Niederzieher des Schwanzes; f M. coccygeus; g M. semitendinosus, g′ seine Sehne; h, h M. semimembranosus; i, i′ M. adductor; k M. pectineus; l M. vastus medialis; m M. rectus femoris; n M. gastrocnemius; o M. tensor fasciae latae; p M. psoas minor.

1, 1 letzter Lendenwirbel; 2 Kreuzbein; 3 erster Schwanzwirbel; 4 Becken; 5 Beckenfuge; 6 Lig. accessorium; 7 V. pudenda ext.; 8 Patella; 9 Tibia.

und am breiten Beckenbande, der Beckenkopf starksehnig am Tuber ischiadicum (Abb. 475). Ein Teil der Muskelfasern entspringt an der Fascia lata und glutaea, ein anderer sehnig hinten am Oberschenkelbein (Oberschenkelkopf) (Abb. 286 l). Der durch Vereinigung aller Köpfe entstandene Muskel teilt sich bald in 3 Äste, die ungefähr am Femorotibialgelenk am kranialen und distalen Rande des Muskels eine breite Aponeurose bilden, die größtenteils mit der Fascia lata und cruris verschmilzt und sich am lateralen und medialen geraden Bande der Kniescheibe, an dieser selbst, an der Crista tibiae und mit der verdickten Fascia cruris am Tuber calcanei inseriert.

1. Der kraniale Ast (Abb. 381 47 u. 443 q) ist der stärkste und endet an der Patella und deren lateralem und medialem geraden Band und mit einer stärkeren Sehnenplatte an der kaudalen Seite des Os femoris distal vom Trochanter tertius. 2. Der kaudale Ast (Abb. 381 47″ u. 443 q″) geht in eine Aponeurose aus, die teils mit der Fascia cruris verschmilzt, teils als stärkerer, von dieser nicht scharf abgesetzter Zug (Fersenbeinsehne) die Unterfläche der Achillessehne begleitet, sich mit ihr verbindet und an ihr und damit am Tuber calcanei endet (s. S. 315 u. 316) (Abb. 448 a′, 475 u. 476). 3. Der mittlere Ast (Abb. 381 47′ u. 443 q′) liegt zwischen den beiden anderen; seine Sehne endet teils an der Crista tibiae und dem lateralen und medialen geraden Kniescheibenbande, teils in der Fascia cruris (Abb. 475). Zwischen die 3 Äste senkt sich die Fascia lata in Form von Zwischenmuskelbändern ein und dient einem Teile der Fasern (besonders des mittleren Astes) zum Ursprunge.

Der lange, rein fleischige **M. semitendinosus** (Abb. 381 48, 439 b, 442 g) liegt zwischen dem vorigen und dem folgenden und bildet den größten Teil der hinteren Grenzlinie der Hinterbacke (Abb. 441). Sein langer, mit dem M. biceps fem. verbundener Wirbelkopf beginnt am letzten Proc. spinosus des Os sacrum, an der Schwanzaponeurose bis zum 3. bis 4. Schwanzwirbel und am breiten Beckenbande bzw. an den Querfortsätzen der 2 ersten Schwanzwirbel (Abb. 475), geht über das Tuber ischiadicum (nicht selten eine Bursa unter sich) hinweg und vereinigt sich mit dem von dessen ventraler Fläche entspringenden Beckenkopf (Abb. 477); der vereinigte Muskel verläuft kniewärts, tritt dabei an die mediale Schenkelseite und geht etwas distal vom Femorotibialgelenk

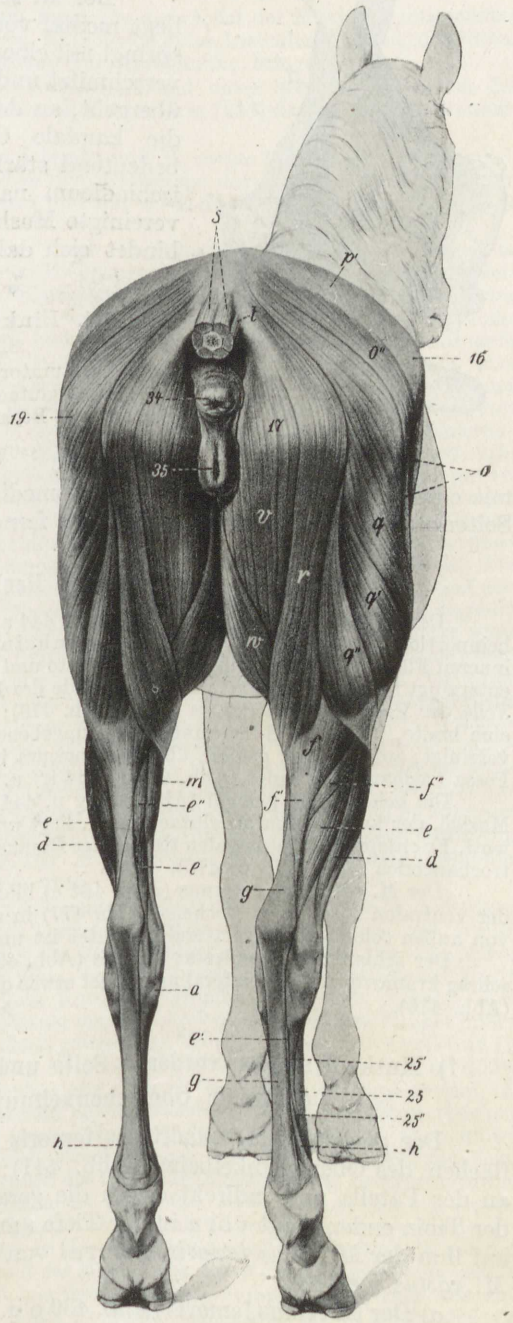

Abb. 443.

Abb. 443. Muskeln am Hinterschenkel des Pferdes; von hinten gesehen.

a Mediale Endsehne (Spatsehne) des M. tibialis anterior; d, d M. extensor digitalis pedis lateralis; e, e, e M. flexor digitalis pedis profundus; e′ tiefe Beugesehne; e″ M. tibialis posterior; f Mm. gastrocnemii; f′ Achillessehne; f″ M. soleus; g, g oberflächliche Beugesehne; h, h M. interosseus medius; m M. flexor digitalis longus; o M. tensor fasciae latae; o″ M. glutaeus superfic.; p′ Fascia glutaea; q, q′, q″ M. biceps (q sein kranialer, q′ sein mittlerer und q″ sein kaudaler Ast); r M. semitendinosus; s und t kurzer und langer Heber des Schwanzes; v M. semimembranosus; w M. gracilis. 16 Hüfthöcker; 17 Sitzbeinhöcker; 19 hinterer großer Umdreher; 34 After; 35 Vulva; 25 Metatarsus; 25′ laterales Griffelbein, 25″ sein Knöpfchen.

in eine platte Sehne (Abb. 442 g′) aus. Diese endet teils an der Crista tibiae (Abb. 476), teils verschmilzt sie mit der Fascia cruris und sendet mit der Bizepssehne (s. S. 309) die erwähnte, von der Fascia cruris nicht scharf abgesetzte, an der Achillessehne befestigte Fersenbeinsehne zum Tuber calcanei (s. S. 316 u. Abb. 448 b, b′, 475 u. 476).

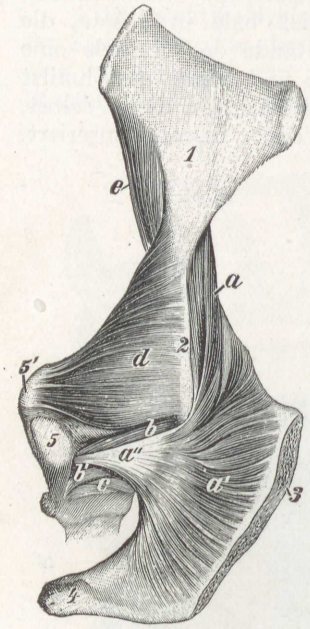

Abb. 444.

Abb. 444. Linke Beckenhälfte eines ($2^1/_2$jährigen) Pferdes; von der dorsalen Seite gesehen.

a, a′ M. obturator int., a″ seine Sehne; b, b′ Mm. gemelli; c M. obturator ext.; d M. glutaeus prof.; e M. iliacus. 1 Darmbeinschaufel; 2 Spina ischiadica; 3 Beckenfuge; 4 Tuber ischiadicum; 5 hinterer und 5′ vorderer großer Umdreher.

Häufig sind der M. biceps und der M. semitendinosus am Oberschenkel durch einen Muskelzug verbunden (Skoda [883]). Unter der Insertion des M. semitendinosus an der Crista tibiae findet sich ein kleiner Schleimbeutel, ebenso i. d. R. unter dem Wirbelkopf am Tuber ischiadicum.

Der **M. semimembranosus** (Abb. 425 u, 442 h, h u. 443 v) liegt medial vom vorigen (Abb. 441). Sein Wirbelkopf entspringt mit einer Sehnenhaut, die mit dem breiten Beckenbande verschmilzt und ungefähr in halber Beckenhöhe in den Muskel übergeht, an den ersten Schwanzwirbeln (Abb. 475) und hilft die kaudale Grenzlinie der Gesäßmuskulatur bilden. Der bedeutend stärkere Beckenkopf beginnt ventral am Tuber ischiadicum nahe dem Arcus ischiadicus (Abb. 477). Der vereinigte Muskel tritt an die Unterfläche des M. gracilis, verbindet sich dabei oft innig mit dem M. adductor und endet mit einer kurzen Sehne am Condylus medialis ossis femoris (Abb. 476) und am medialen Seitenbande des Femorotibialgelenkes, ferner aponeurotisch am Condylus medialis tibiae.

e) Innere und ventrale Beckenmuskeln (s. S. 297 u. 299).

Der **M. obturator internus** (Abb. 442 u. 444 a, a′) besteht aus einer Darmbein- und einer Schamsitzbeinportion. Die platte und gefiederte Darmbeinportion (Abb. 442 u. 444 a) entspringt an der ganzen inneren Fläche der Darmbeinsäule. Die platte und dünne Schamsitzbeinportion (Abb. 442 u. 444 a′) entspringt am kranialen und medialen Rande des For. obturatum, an der Sitzbeinfuge und dem größten Teile der Facies pelvina des Os ischii (Abb. 476); ihre Fasern laufen fächerartig zusammen und bilden eine breite, von einer Sehnenscheide umgebene Sehne, die sich mit der Sehne der Darmbeinportion vereinigt, auf den Mm. gemelli über die Incisura ischiadica minor aus der Beckenhöhle tritt und in der Fossa trochanterica endet (Abb. 439 h, 444 a″ u. 476). Vgl. auch S. 297.

Die beiden **Mm. gemelli** (Abb. 439 g u. 444 b, b′) verschmelzen meist zu einem kleinen, flachen Muskel, der kaudal vom M. glutaeus prof. liegt und von der Sehne des M. obturator int. z. T. bedeckt wird. Er entspringt am dorsalen Rande des Ramus acetabularis des Sitzbeins und geht lateral zur Fossa trochanterica (Abb. 475 u. 476).

Der **M. obturator externus** (Abb. 444 c) bildet eine lockere Muskelpyramide, die mit der Basis an der ventralen Fläche des Beckens (Abb. 477) in der Umgebung des For. obturatum entspringt, dieses von außen schließt, ventrolateral gerichtet ist und in der Fossa trochanterica endet (Abb. 476).

Der schlanke **M. quadratus femoris** (Abb. 439 f) entspringt ventral am Os ischii (Abb. 477), geht schräg kranioventral und lateral und endet etwas distal von der Fossa trochanterica kaudal am Os femoris (Abb. 476).

f) Muskeln an der vorderen Seite und den Seitenflächen des Oberschenkelbeins (kraniale Oberschenkelmuskeln) des Pferdes (s. S. 297).

Der gewaltige **M. quadriceps femoris** bedeckt die vordere Fläche und beide Seitenflächen des Oberschenkelbeins (Abb. 441); von seinen 4 Muskelkörpern, die gemeinsam an der Patella und indirekt durch die geraden Kniescheibenbänder am proximalen Ende der Tibia enden, liegt vorn in der Tiefe am Knochen der *M. vastus intermedius* und direkt auf ihm der *M. rectus femoris*, lateral von beiden der *M. vastus lateralis* und medial der *M. vastus medialis*.

α) Der **M. rectus femoris** (Abb. 439 o u. 442 m) ist zum Teil zwischen M. vastus lateralis und medialis eingeschoben, zum Teil überragt er beide nach vorn; er bedeckt den M. vastus

intermedius. Er entspringt mit 2 kurzen Sehnen an der Darmbeinsäule dicht über dem kranialen Pfannenrand (Abb. 475) und ist von einer glänzenden Sehnenhaut überzogen, die sich nach der Kniescheibe hin zu einer Sehnenplatte verdickt, mit der die tiefe Kniefaszie verschmilzt. β) Der **M. vastus lateralis** (Abb. 439 p) entspringt an der Grenze zwischen der kaudalen und lateralen Fläche des Os femoris (Abb. 475) und endet am vorigen und an der Patella (Abb. 475). γ) Der **M. vastus medialis** (Abb. 442 l) entspringt distal vom Caput femoris an der medialen Oberschenkelleiste und der medialen Seite des Os femoris und endet wie der vorige (Abb. 476). Die Fasern beider verlaufen nach vorn und fußwärts. δ) Der **M. vastus intermedius** entspringt vorn am Os femoris, bedeckt dieses und wird von den 3 anderen Köpfen eingeschlossen. Er bedeckt die Kniescheibenkapsel.

Mit den beiden seitlichen Köpfen, besonders dem medialen, verwächst der M. vastus intermedius so innig, daß manche Anatomen sein Vorkommen leugnen. Er läßt sich indes, besonders bei jungen Pferden, auf dem Querschnitt und durch vorsichtiges Präparieren zur Anschauung bringen.

Unter dem lateralen Ursprungsschenkel des M. rectus fem. und unter den Endinsertionen des M. rectus fem., vastus lateralis und medialis finden sich nach Eichbaum [213] häufig ungefähr walnußgroße Bursae synoviales.

Der **M. capsularis** liegt zwischen dem M. vastus lateralis und M. rectus fem. und ist ein ziemlich langer, kleiner, plattrundlicher Muskel, der lateral neben dem Ursprunge des M. rectus fem. über dem Pfannenrand entspringt, die Gelenkkapsel überschreitet und mit 1—2 dünnen Sehnen am Os femoris endet (Abb. 475).

Wirkungen (Abb. 469, 470 u. 472). Die Becken- und Oberschenkelmuskeln sind größtenteils Rumpfgliedmaßenmuskeln, wirken somit nach beiden Richtungen. Die an das Unterschenkelskelett tretenden Muskeln sind Strecker oder Beuger des Kniegelenkes, beteiligen sich aber auch an den Bewegungen des ganzen Beines. **Einzelwirkungen.** Der *M. tensor fasciae latae* ist Erheber und Vorführer der Gliedmaße, spannt die Fascia lata und cruris an und gibt hierdurch den anderen Muskeln mehr Halt. Der *M. iliopsoas* ist Vorführer der Gliedmaße und Beuger des Hüftgelenkes, dreht aber gleichzeitig das Kniegelenk nach außen. Bei rückwärts festgestellter Gliedmaße zieht er den Rumpf nach hinten. Der *M. psoas minor* wirkt feststellend auf die Wirbelsäule, unterstützt vom M. iliopsoas. Bei festgestellter Wirbelsäule bringt er das Becken nach vorn (z. B. beim Urinieren). Der *M. quadratus lumborum* hilft die Lendenwirbelsäule feststellen. Der *M. glutaeus superficialis* wirkt beugend auf das Hüftgelenk und vorführend auf die Gliedmaße. Der *M. glutaeus medius* ist mit dem *M. piriformis* der kräftigste Strecker des Hüftgelenkes; er bewegt die freie Gliedmaße rückwärts und bei vorwärts gestelltem Bein den Rumpf vorwärts. Durch seine Verbindung mit dem M. longissimus dorsi wird die Wirkung der Schenkelmuskeln auf die Strecker der Wirbelsäule übertragen; umgekehrt überträgt er die vom M. longissimus entwickelte Kraft auf das Hinterbein. Alle Gesäßmuskeln, besonders der *M. glutaeus profundus*, drehen das Kniegelenk etwas nach innen, sind also Antagonisten des M. iliopsoas. Die Einwärtszieher führen das Bein nach innen und je nachdem zugleich auch nach vorn oder nach hinten; bei festgestellter Gliedmaße ziehen sie den Rumpf nach ihrer Seite (Überzieher der Schwerlinie). Der *M. biceps femoris* führt bei alleiniger Wirkung die Gliedmaße nach außen. In Verbindung mit dem *M. semitendinosus* beugen sein mittlerer und kaudaler Ast das Kniegelenk. Wirken alle 3 Abteilungen in Gemeinschaft mit dem M. semimembranosus und M. semitendinosus, dann werden das Knie- und Sprunggelenk gestreckt, oder es wird der Rumpf bei festgestellter Gliedmaße vorwärts geschoben. Günther [324] faßt die Wirkung der 3 Hinterbackenmuskeln folgendermaßen zusammen: „Sie sind die kräftigsten Erheber des Vorderteils auf das Hinterteil, die nachdrücklichsten Vortreiber des Körpers und die kräftigsten Rückwärtsführer des freien Schenkels". Der *M. obturator ext.* und *int.*, die *Mm. gemelli* und der *M. quadratus femoris* drehen das Oberschenkelbein derartig im Pfannengelenk, daß das Kniegelenk nach außen gerichtet wird, sind mithin Antagonisten in dieser Beziehung der Mm. glutaei und besonders des M. glutaeus prof. Der *M. quadriceps* ist Strecker und Feststeller des Kniegelenkes und bringt die freie Gliedmaße nach vorn.

Gruppenwirkungen. Die Becken- und Oberschenkelmuskeln haben eine hervorragende Bedeutung für alle lokomotorischen und sonstigen Bewegungen der Tiere sowie für das Stehen usw. Bei der Lokomotion geht der Antrieb zur Vorwärtsbewegung von den Beckengliedmaßen aus; sie verschieben den Schwerpunkt durch Vortreiben des Rumpfes nach vorn. Sie sind hierzu besonders und besser als die Vorderbeine geeignet wegen ihrer größeren Länge, ihrer festeren Verbindung mit dem Rumpf, ihrer längeren Hebelarme, ihrer stärkeren Bemuskelung, weil ferner das Tarsalgelenk einen offenen Winkel bildet, während an der Schultergliedmaße das Karpalgelenk einen gestreckten Winkel bildet. Das horizontale Vorschieben des Rumpfes erfolgt durch Streckung aller Gelenke (Stemmen) der auf dem Boden festgestellten Gliedmaße. Die Streckung des Hüftgelenkes bewirken in erster Linie die Mm. glutaei, die Streckung des Kniegelenkes der M. quadriceps. Sie werden dabei unterstützt durch die 3 Hinterbackenmuskeln (M. biceps femoris, semimembranosus und semitendinosus), die das Kniegelenk nach hinten ziehen und dadurch streckend auf dieses und zugleich streckend auf das Hüft- und Sprunggelenk wirken. Schnelles Strecken der Gliedmaße (also auch des Hüft- und Kniegelenkes) bewirkt natürlich deren Abstoßen vom Boden und das Vorwärtsschleudern des Rumpfes (beim Galopp, Sprung, flotten Trab). Bei dem durch Beugung aller Gelenke erfolgenden Abheben (Abstoßen, Abschwingen) der Gliedmaße vom Boden (dem Übergange des Stütz- in das Hangbein) wird das Hüftgelenk gebeugt durch den M. glutaeus superficialis und M. iliopsoas und das Kniegelenk durch die Hinterbackenmuskeln, soweit diese am Unterschenkel enden; die Muskeln ziehen dabei das Bein rumpfwärts, wirken also entgegengesetzt wie beim Stemmen und Impulsgeben. Beim Vorschwingen der Gliedmaße sind vor allem der M. iliopsoas, tensor fasciae latae, glutaeus superficialis und sartorius tätig; der letztere sorgt

mit dem M. pectineus und gracilis dafür, daß das Bein, trotzdem das Knie durch die Wirkung der Mm. gemelli, obturator ext. und int., quadratus femoris und vor allem des M. iliopsoas nach außen gestellt wird, parallel der Medianebene vorschwingt, daß die Beine dabei nicht auseinanderweichen und daß das schwingende Bein nahe der Medianebene, also günstig niedergesetzt wird, besonders beim Ziehen schwerer Lasten. Das Vorschwingen, bei dem natürlich die Beuger des Fußgelenkes und der Zehengelenke mitwirken, wird noch gesteigert und das Niedersetzen vorbereitet durch den M. quadriceps unter allmählicher Streckung des Kniegelenkes. Nach dem Niedersetzen tritt zwecks Empfangens und Stützens der Last außer Streckung der Fußgelenke Streckung des Hüft- und Kniegelenkes durch den M. glutaeus medius und die Hinterbackenmuskeln sowie den M. quadriceps ein. Die wichtigste Rolle bei der Streckung und Feststellung des Kniegelenkes und dem folgenden Stemmen als Vorbereitung des neuen Abstoßes und abermaligen Vortreibens des Körpers spielen die 3 Hinterbackenmuskeln, die das Kniegelenk dabei nach hinten ziehen; sie unterstützen auch die Streckung des Hüftgelenkes (s. S. 311). Von der Streckung des beim Vorschwingen auswärtsgestellten Kniegelenkes, das beim Niedersetzen durch die Gesäßmuskeln nach innen gedreht wird, hängt die Feststellung des gesamten Beines unter der Last ab; es beherrscht derart die andern Gelenke, daß das Bein beim Empfangen der Last unter dieser zusammenbricht, wenn das Kniegelenk infolge von Nerven- oder Muskellähmung nicht gestreckt werden kann. Das Nachziehen des Rumpfes auf das vorgesetzte Stützbein erfolgt durch die Gesäß- und Hinterbackenmuskeln, vor allem durch den M. glutaeus medius, biceps femoris und semimembranosus, durch Streckung des gebeugten Hüft- und Kniegelenkes. — Beim Rückwärtsgehen (Zurücktreten) geben die Vorderbeine den Impuls und verschieben den Rumpf nach hinten. Das Abheben der Beckengliedmaße erfolgt wie beim Vorwärtsgehen. Das Rückwärtsschwingen veranlassen, abgesehen von Unterschenkelmuskeln, die Hinterbackenmuskeln, besonders der M. semimembranosus, und die Gesäßmuskeln (M. glutaeus medius und profundus) sowie der M. adductor. Es sind dieselben Muskeln, die in Verbindung mit der Longissimus-Gruppe bei festgestelltem Vorderteil und gesenktem Kopf und Hals beim Hintenausschlagen wirken. Nach dem Niedersetzen der Gliedmaße erfolgt das Stützen durch die Streckmuskeln der einzelnen Gelenke; der Rumpf wird auf das Stützbein zurückgezogen durch die Bauchmuskeln und den M. psoas minor und iliopsoas. Bei den Seitwärtsbewegungen (Seitengängen) und dem Seitwärtsstellen der einen Gliedmaße bewirken die Auswärtsbewegung des Hangbeins der M. biceps und M. glutaeus profundus. Die Einwärtsbewegung der andern Gliedmaße erfolgt vor allem durch den M. adductor, pectineus, sartorius und gracilis unter Mitwirkung des M. semimembranosus und obturator externus. Auf das auswärtsbewegte und niedergesetzte Bein ziehen die gleichen Muskeln dieser Seite den Rumpf nach. Beim Steigen der Pferde wirkt die Longissimus-Gruppe (s. S. 278) unter Rückverlegung des Schwerpunktes, unterstützt von dem M. glutaeus medius und den Hinterbackenmuskeln. Die letzteren ziehen mit fixem Punkt an der festgestellten Gliedmaße das Sitzbein durch ihren Ansatz am Sitzbeinhöcker und die Schwanzwurzel und das Kreuzbein durch ihren Wirbelkopf nach unten, so daß der vor dem Hüftgelenke (dem Hypomochlion) gelegene Rumpfabschnitt erhoben wird. Der M. glutaeus medius wirkt dabei, mit fixem Punkt an dem ebenfalls kaudal vom Hüftgelenke gelegenen hinteren großen Umdreher, auf das Darmbein und durch seinen Lendenkopf auf die Lendenwirbelsäule und somit ebenfalls erhebend auf den Rumpf. Beim Stehen werden Hüft- und Kniegelenk in der angemessenen Winkelstellung durch einfache Spannung stark sehnig durchsetzter und -überzogener Muskeln fixiert. Die Mm. glutaei stellen dabei das proximale Ende des Oberschenkelbeins fest. Eine besondere Fixation des Hüftgelenkes ist bei Feststellung des Oberschenkel- und Darmbeins nicht nötig. Das Darmbein ist fixiert durch das straffe Gelenk zwischen Wirbelsäule und Beckengürtel; dazu kommt, daß das Hüftgelenk nicht einknicken kann, wenn das Kniegelenk feststeht. Von dessen Feststellung hängt die des Hüftgelenkes ab. Die Feststellung des Kniegelenkes erfolgt durch den M. quadriceps und die Hinterbackenmuskeln als Träger und Strecker des Knies sowie durch den M. peronaeus tertius und M. flexor digitalis sublimis, die als sehnige Spannbänder dienen und das Knie- und Sprunggelenk in abhängiger Stellung halten, ferner durch den stark sehnig durchsetzten M. gastrocnemius. Die letztgenannten drei Muskeln stellen das distale Ende des Oberschenkels durch ihre Spannung fest. Trotz dieser Einrichtung scheint beim Stehen doch Kontraktion von Muskeln der Beckengliedmaße zu erfolgen, was aus dem sog. Schildern der Pferde (wechselweises Entlasten eines Hinterbeins) zu folgern ist; dies deutet auf eine wenn auch leichte Ermüdung von Gliedmaßenmuskeln hin.

Innervation. Die inneren Hüftmuskeln *(M. psoas minor, iliopsoas* und *quadratus lumborum)* werden von den Nn. lumbales und dem N. femoralis innerviert, die äußeren Hüftmuskeln *(M. tensor fasc. latae, Mm. glutaei* und *M. piriformis)* von dem N. glutaeus cranialis und caudalis, der *M. biceps, semitendin.* und *semimembran.* vom N. ischiadicus (N. tibialis), glutaeus caudalis und cutan. fem. caud., die Einwärtszieher des Schenkels *(M. sartorius, gracilis, pectineus* und *Mm. adductores)* vom N. femoralis, obturatorius und saphenus, der *M. quadriceps* vom N. femoralis, die inneren und ventralen Beckenmuskeln *(M. obturat. int.* und *ext., Mm. gemelli, M. quadratus fem.)* vom N. obturatorius und ischiadicus (s. S. 297).

III. Muskeln am Unterschenkel des Pferdes.

(Über die Lagerung dieser Muskeln s. Abb. 446 u. S. 299.)

M. ext. digitalis pedis longus. U. Fossa muscularis ossis femoris. A. Hufbeinkappe.

M. ext. digitalis pedis lateralis. U. Laterales Seitenband des Femorotibialgelenkes, Fibula. A. Sehne des vorigen in der Mitte des Metatarsus

M. tibialis anterior. U. Laterale Fläche des proximalen Teiles der Tibia, Fibula. A. Os tarsale 1, 2, Mt 3.

M. peronaeus tertius. U. Fossa muscularis ossis femoris. A. Os tarsi fibulare, Os tarsale 3 u. 4, Mt 3.

M. triceps surae. U. *M. gastrocnemius*: Kaudal am distalen Drittel des Oberschenkelbeins. *M. soleus*: Capitulum fibulae. A. Tuber calcanei.

M. flexor digitalis pedis subl. U. Distal an der kaudalen Fläche des Os femoris (Fossa plantaris). A. 1. und 2. Zehenglied.

M. flexor digitalis pedis profundus. U. Lateraler Condylus und plantare Fläche der Tibia, Fibula. A. Die Sehne des *M. tibialis post.* verschmilzt proximal, die des *M. flexor digit. long.* distal vom Tarsus mit der Sehne des *M. flexor hallucis long.* Die gemeinschaftliche tiefe Beugesehne inseriert sich an der Facies flexoria der Phalanx III.

M. popliteus. U. Distales Ende des Os femoris (Fossa musculi poplitei). A. Medialer Rand und kaudale Fläche der proximalen Hälfte der Tibia.

a) Vordere und laterale Unterschenkelmuskeln des Pferdes.

Der starke, plattrundliche **M. extensor digitalis pedis longus** (Abb. 381 51, 430 c, c′, 445 a, a′, b, b′, 446, 447 e, e′ u. 451 a, a′) liegt oberflächlich vorn und lateral am Unterschenkel. Er entspringt mit dem M. peronaeus tertius in der Fossa muscularis des Os femoris (Abb. 475). Seine Anfangssehne (Abb. 445 b) tritt, eine Bursa unter sich, durch den Muskelausschnitt der Tibia an den Unterschenkel und bildet einen längsovalen Muskel, der handbreit über dem Tarsus in eine Sehne (Abb. 445 b′, 451 a′) übergeht, die, von einer Sehnenscheide umgeben, am lateralen Rande des M. tibialis anterior über die Beugeseite des Tarsus hinweggeht, sich in der Mitte des Metatarsus mit der Sehne des M. ext. digit. ped. lat. vereinigt (Abb. 445 b′, e′) und sich wie die des M. extensor digit. communis am Vorderfuße (s. S. 245) verhält. Sie wird in der Tarsalgegend durch 3 Querbänder in der Lage erhalten.

Das proximale Querband (Abb. 445 1, 447 g u. 451 u) liegt am distalen Drittel der Tibia und schließt den M. tibialis anterior und peronaeus tertius mit ein. Das mittlere Querband (Abb. 445 2 und 447 h) bildet eine Schlinge, die am Fersenbein entspringt und sich mit dem lateralen Schenkel des M. peronaeus tertius verbindet. Es umfaßt nur die Sehne des M. extensor digit. ped. longus. Das distale Querband (Abb. 445 3, 447 i u. 451 u′) liegt am proximalen Ende des Metatarsus und reicht von der Mitte des Mt 3 bis an das laterale Griffelbein. Es umfaßt die Sehnen beider Zehenstrecker. Die Querbänder sind Verstärkungen der Faszie und dem *Lig. transversum cruris, Lig. cruciatum* und *Lig. fundiforme tarsi* des Menschen vergleichbar.

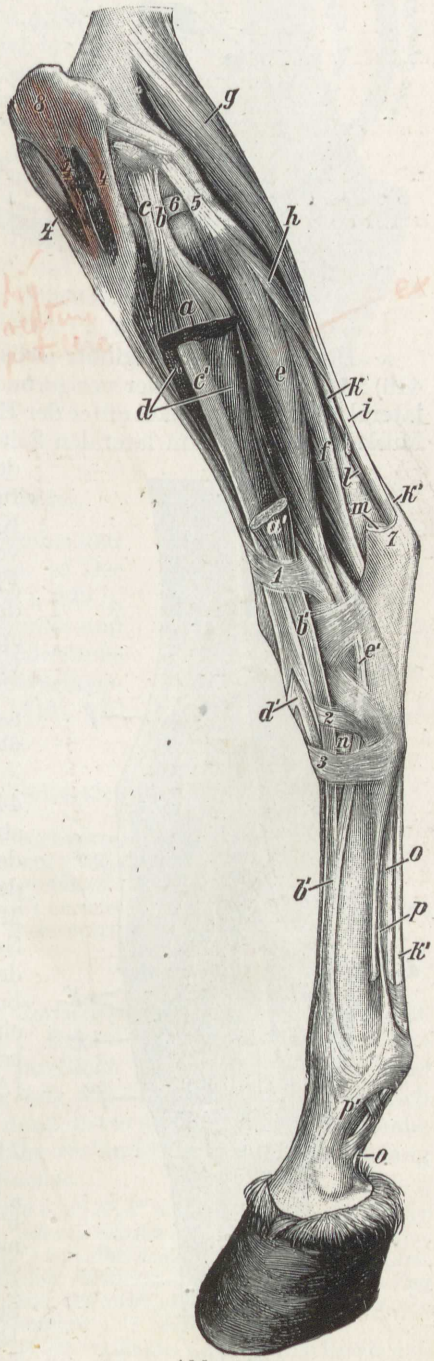

Abb. 445.

Abb. 445. Muskeln an der dorsolateralen Seite des linken Unterschenkels des Pferdes.

a, a′ M. ext. digit. ped. longus (aus ihm ist ein größeres Stück herausgeschnitten, damit der M. peronaeus tertius [c′] sichtbar wird), b seine Ursprungs- und b′, b′ seine Endsehne; c, c′ M. peronaeus tertius; d M. tibialis anterior, d′ seine Endsehne; e M. ext. digit. ped. lateralis, e′ seine Sehne; f M. flexor hallucis longus; g M. gastrocnemius lateralis; h M. soleus; i Achillessehne; k, k′ oberflächliche Beugesehne; l Fersenstrang (abgeschnitten); m Reste des Tendo accessorius; n M. ext. digit. pedis brevis; o, o tiefe Beugesehne; p M. interosseus medius, p′ seine Unterstützungssehne zur gemeinschaftlichen Strecksehne.

1, 2, 3 proximales, mittleres und distales Ringband; 4 gerade Bänder der Kniescheibe; 5 laterales Seitenband des Femorotibialgelenkes; 6 lateraler Zwischenknorpel; 7 Tuber calcanei; 8 Kniescheibe.

Die unter der verschmolzenen Ursprungssehne des M. ext. digit. ped. long. und des M. peronaeus tertius befindliche Bursa beginnt nahe dem Ursprunge beider Sehnen, ist 12—15 cm lang und kommuniziert mit dem lateralen Sacke der Kapsel des Femorotibialgelenkes. Die Sehnenscheide der Endsehne des M. extensor digitalis longus (Abb. 449 a) beginnt 1—2 cm über dem lateralen Knöchel der Tibia und reicht bis nahe an die Vereinigungsstelle seiner Sehne mit der des M. extensor digitalis lat.

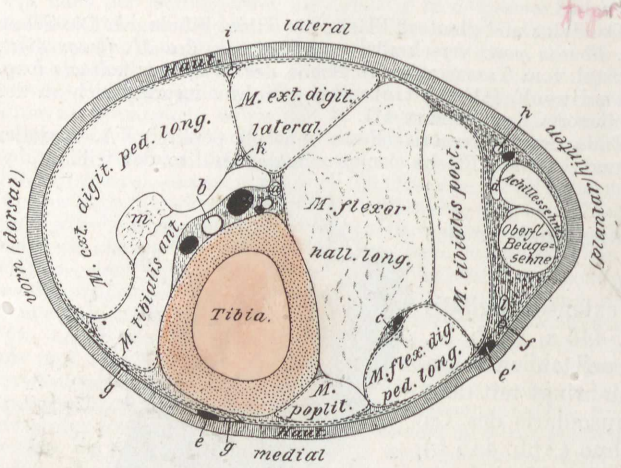

Abb. 446.

Abb. 446. Querschnitt durch den Unterschenkel des Pferdes; der Schnitt ist mitten durch den Unterschenkel im rechten Winkel zu dessen Längsachse geführt.

a Fibula; b A. tibialis anterior, die von mehreren Venen umgeben ist; c A. tibialis post. mit der entsprechenden Vene; d Ende des M. soleus; e V. saphena; e′ V. tibialis recurrens; f A. saphena; g, g Zweige des N. saphenus; h N. cutaneus surae plantaris (mit der V. tarsea recurrens); i N. peronaeus superficialis; k N. peronaeus profundus; l N. tibialis; m M. peronaeus tertius.

Der **M. extensor digitalis pedis lateralis** (Abb. 381 52, 430 f, f′, 443 d, d, 445 e, e′ u. 446) ist schwächer als der vorige und liegt zwischen ihm und dem M. flexor hallucis longus lateral am Unterschenkel unter der Haut und der Faszie auf der Fibula. Der lange, rundliche Muskel entspringt am lateralen Seitenbande des Femorotibialgelenkes (Abb. 445 5) und an der Fibula und geht handbreit über dem Tarsus in eine rundliche Sehne (Abb. 445 e′) über, die durch die laterale Knöchelrinne, in eine Sehnenscheide eingeschlossen und von einer Sehnenplatte überbrückt, an die laterale Fläche des Tarsus tritt und sich, nachdem sie unter dem distalen Querbande hindurchgegangen ist, unter spitzem Winkel mit der des M. ext. digit. ped. long. vereinigt (Abb. 445 b′).

Die die Sehne umhüllende Sehnenscheide (Abb. 449 b) beginnt 2—3 cm über dem lateralen Knöchel und endet 3—4 cm über der Vereinigung beider Strecksehnen.

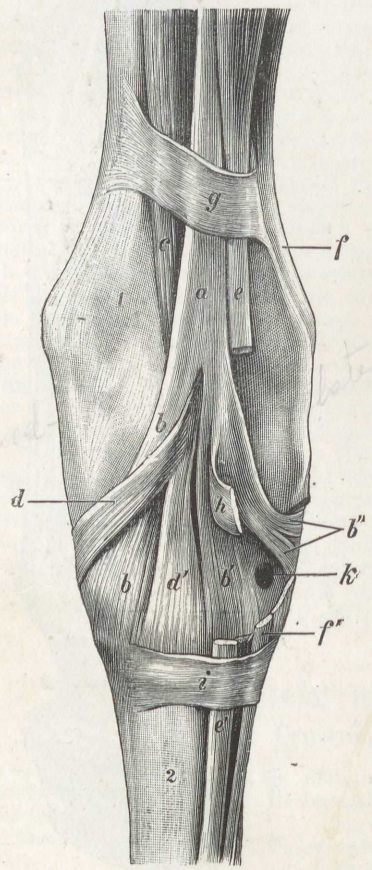

Abb. 447.

Der **M. peronaeus tertius** (Abb. 430 b, b′, b″, b‴, 445 c, c′, 446 m, 447 a, 451 b, b′) liegt als starker Sehnenstrang auf dem M. tibialis anterior; er entspringt mit dem M. ext. digit. pedis long. in der Fossa muscularis des Os femoris (Abb. 475) und tritt mit ihm durch den Muskelausschnitt der Tibia, den oben erwähnten Schleimbeutel unter sich, an den Unterschenkel. Mit dem M. tibialis ant. ist er anfangs locker, später fest verbunden. Am distalen Ende des Unterschenkels hat er einen Spalt, durch den die Sehne des M. tibialis ant. tritt. Er endet mit 3 Sehnenschenkeln: Der laterale (Abb. 447 b″) verschmilzt teilweise mit dem mittleren

Abb. 447. Sehnen an der Beugeseite des linken Sprunggelenkes des Pferdes.

a M. peronaeus tertius, b seine mediale, b′ seine mittlere und b″ seine laterale Endsehne; c M. tibialis anterior, d seine mediale und d′ seine laterale Endsehne; e, e′ Sehne des M. ext. digitalis ped. longus, aus der ein Stück herausgeschnitten ist; f, f′ Sehne des M. ext. digitalis pedis lateralis, aus der auch ein Stück herausgeschnitten ist; g proximales Querband; h mittleres Querband (abgeschnitten); i distales Querband; k Canalis tarsi. 1 Tibia; 2 Mt 3.

Querbande (h), läuft in flachem Bogen distal und lateral und heftet sich am Os tarsi fibulare und Os tarsale 4 an. Der breite mittlere Schenkel (b′) verschmilzt teils mit dem lateralen Schenkel, teils geht er zum Os centrale, Os tarsale 3 und zum Mt 3. Ein Teil seiner Fasern endet auch am Lig. tarsi dorsale. Der mediale Schenkel (Abb. 447 b, 451 b′) endet mit divergierenden Fasern am Os tarsi centrale, Os tarsale 3 und am proximalen Ende des Mt 3 bis zum Mt 2 (Abb. 475 u. 476).

Der **M. tibialis anterior** (Abb. 381 56, 430 a, a′ a″, a‴, 445 d, d′, 446, 447 c u. 451 c) liegt vorn an der Tibia, bedeckt vom vorigen und vom M. ext. digital. ped. long. Der platte Muskel ist anfangs breit, spitzt sich dann aber zu; er entspringt proximal an der Tibia, lateral an der Crista tibiae und an der Fibula (Abb. 475), verbindet sich ungefähr in der Mitte des Crus mit dem vorigen und geht nahe dem Tarsus in eine starke Sehne (Abb. 445 d′ u. 451 c′) aus, die durch den M. peronaeus tertius tritt und sich in 2 Schenkel teilt. Der gerade laterale Schenkel (Abb. 447 d′, 451 c‴) endet mit dem mittleren Schenkel des M. peronaeus tertius am proximalen Ende des Mt 3 (Abb. 475 u. 476). Der stärkere mediale Schenkel (Abb. 381 56′, 443 a, 447 d, 451 c″) läuft schräg. zehen- und rückwärts über den medialen Schenkel des M. peronaeus tertius hinweg und endet am Os tarsale 1 u. 2 und mit einzelnen Fasern am Köpfchen des Mt 2 (Abb. 476).

An der Unterfläche des medialen Schenkels liegt ein geräumiger Schleimbeutel (Abb. 450 b). Eine zweite Bursa (a) findet sich an der Teilungsstelle der Sehne.

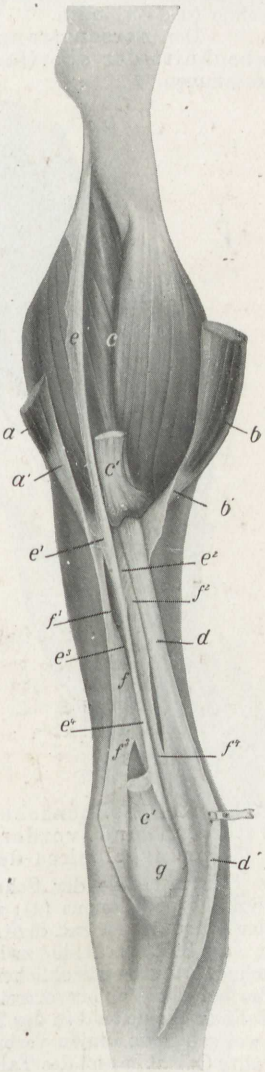

Abb. 448.

Abb. 448. Fersen-Sehnenstrang des Pferdes (nach Schmaltz gezeichnet).
a Ende des M. biceps, a′ seine Aponeurose; b Ende des M. semitendinosus, b′ seine Sehne; c Mm. gastrocnemii; c′, c′ Achillessehne, aus der ein großes Stück herausgeschnitten ist; ihr proximaler Teil (c′) ist zurückgeschlagen; d, d′ oberflächliche Beugesehne (im Bereiche des Tarsus [bei d′] zurückgeschlagen); e, e¹, e², e³, e⁴ Fersenstrang; f, f¹, f², f³, f⁴ Tendo accessorius; g Tuber calcanei.

b) Hintere (plantare) Unterschenkelmuskeln des Pferdes.

Der **M. triceps surae** besteht aus dem M. gastrocnemius und dem M. soleus, die in die Achillessehne übergehen. a) Der **M. gastrocnemius,** Zwillingswadenmuskel (Abb. 430 i, 439 q, 442 n, 443 f, 445 g u. 451 m, n), zerfällt in ein *Caput laterale* und *mediale,* 2 breite, platte, fast eiförmige Muskeln, die größtenteils verschmolzen und stark sehnig durchsetzt sind; sie entspringen kaudal am Os femoris dicht über dessen Kondylen (Abb. 475 u. 476) an rauhen Stellen neben der Fossa plantaris. Zwischen ihnen liegt ein Spalt für die A. u. V. poplitea. Ungefähr zwischen dem 1. und 2. Drittel des Unterschenkels gehen die beiden vereinigten Köpfe in die gemeinsame, rundliche Achillessehne, *Tendo calcaneus (Achillis)* (Abb. 381 54′, 430 i″, 443 f′, 445 i, 446, 451 o, o), über, die anfänglich auf der Sehne des M. flexor digitalis pedis sublimis, dann lateral neben ihr und nahe dem Tuber calcanei unter ihr liegt (Abb. 451). Mit ihr verbinden sich der Fersenstrang und die Fersenbeinsehne des M. biceps und semitendinosus.

Der **Fersenstrang** *(Tendo solei,* Schmaltz [828]*)* (Abb. 448 e, e¹, e², e³ u. e⁴) entspringt als platter Faszienzug am Os femoris (e), liegt dem M. gastrocnemius lat. fest an, nimmt nach der Mitte des Unterschenkels hin die Sehne des M. soleus auf, verbindet sich (bei e¹) mit der Endsehne des M. biceps bzw. mit der Fascia cruris (a′) und durch einen unter der oberflächlichen Beugesehne hindurchtretenden Zug (bei e²) mit der Endsehne des M. semitendinosus (b′) und wird dabei ein mehr plattrundlicher Strang (e³), der knapp handbreit über dem Tuber calcanei mit der Achillessehne (c′) verschmilzt.

Der **Tendo accessorius** (Abb. 448 f, f¹, f², f³, f⁴) ist ein in die verdickte Unterschenkelfaszie eingelagerter und mit ihr ohne Grenze verschmolzener platter Strang, der unter der Achillessehne und

oberflächlichen Beugesehne liegt, im proximalen Drittel des Unterschenkels von der oberflächlichen Beugesehne (d) abzweigt und dann ebenfalls und in erster Linie mit der Endsehne des M. biceps (a′, bei f^1) und semitendinosus (b′, bei f^2) verschmilzt und deshalb auch als Fersenbeinsehne dieser Muskeln bezeichnet wird. Nach dem Tuber calcanei hin spaltet er sich in 2 Schenkel (f^3, f^4), die an beiden Seiten des Tuber calcanei enden, sich dabei aber innig mit dem kappenförmigen Teile der oberflächlichen Beugesehne (d′) verbinden.

Den Fersenstrang, den Tendo accessorius, die Achillessehne und den Unterschenkelabschnitt der oberflächlichen Beugesehne faßt Schmaltz [828] als Fersen-Sehnenstrang zusammen.

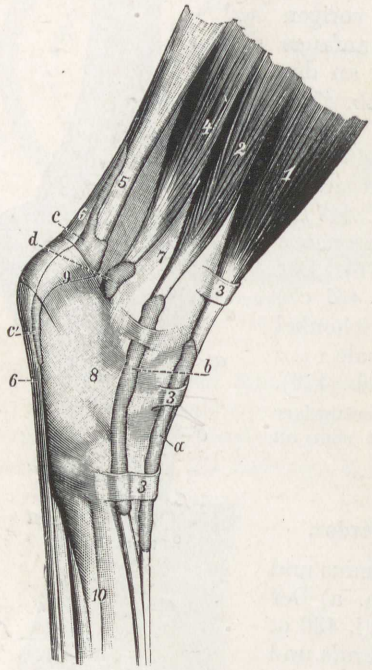

Abb. 449. Sehnenscheiden an der lateralen und vorderen Seite des Sprunggelenkes des Pferdes.

a Sehnenscheide der Sehne des M. ext. digitalis ped. longus (1); b Sehnenscheide der Sehne des M. ext. digitalis ped. lat. (2); c, c′ Sehnenscheide zwischen Achillessehne (5) und oberflächlicher Beugesehne (6); die bei c und c′ hervortretenden Teile der Sehnenscheide sind in der Zeichnung durch zwei schwarze Linien verbunden; d angefüllte Gelenkkapsel des Talokruralgelenkes. 1 M. ext. digitalis ped. longus; 2 M. ext. digitalis ped. lat.; 3, 3, 3 Querbänder der Strecksehnen; 4 M. flexor hallucis long. einschl. M. tibialis post.; 5 Achillessehne; 6, 6, oberflächliche Beugesehne; 7 Tibia; 8 Tarsus; 9 Tuber calcanei; 10 Metatarsus.

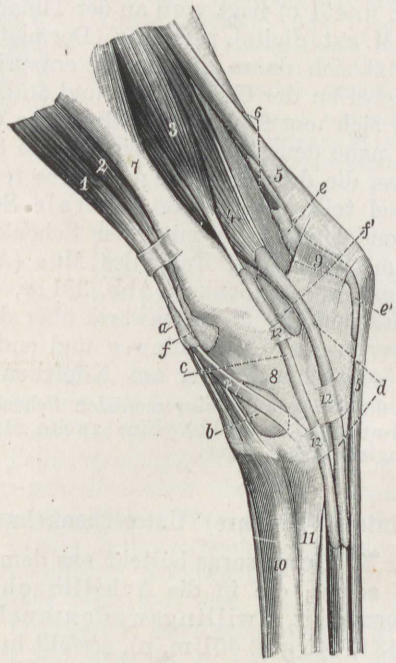

Abb. 450. Sehnenscheiden an der medialen und vorderen Seite des Sprunggelenkes des Pferdes.

a Sehnenscheide bzw. Schleimbeutel an der Durchtrittsstelle der Sehne des M. tibialis anterior (2) durch die Endschenkel des M. peronaeus tertius; b Schleimbeutel unter dem medialen Endschenkel der Sehne des M. tibialis anterior (2′); c Sehnenscheide des M. flexor digitalis ped. longus (3); d Sehnenscheide des M. flexor hallucis longus einschl. M. tibialis post. (4); e, e′ Sehnenscheide zwischen der Achillessehne (6) und der oberflächlichen Beugesehne (5); diese Sehnenscheide tritt in der Abbildung bei e und e′ stärker hervor, während ihr dazwischen gelegener, von der oberflächlichen Beugesehne verdeckter Teil durch punktierte Linien angedeutet ist; f, f′ angefüllte Gelenkkapsel des Talokruralgelenkes.
1 M. extens. digit. ped. long.; 2 M. tibialis ant., 2′ seine Sehne; 3 M. flexor digitalis ped. long.; 4 M. flexor hall. long. einschl. M. tibialis post.; 5 oberflächliche Beugesehne; 6, 6 Achillessehne; 7 Tibia; 8 Tarsus; 9 Tuber calcanei; 10 Mt 3; 11 Mt 2; 12, 12, 12 stehengebliebene Band- bzw. Sehnenmassen.

Am Tuber calcanei befindet sich unter der oberflächlichen Beugesehne eine beträchtliche *Bursa calcanea subtendinea* (Abb. 449 c, c′ und 450 e, e′), die sich zehenwärts bis zur Mitte des Tarsus erstreckt (c′ u. e′) und beckenwärts vom Tuber calcanei aus zwischen der oberflächlichen Beugesehne und der Achillessehne ca. 10 cm weit in die Höhe reicht. Über dem Fersenhöcker bildet sie ein ungefähr 4 cm langes, die Achillessehne umgreifendes Divertikel *(Bursa calcanea accessoria)* (Abb. 449 c u. 450 e), das nur lateral mit der Hauptbursa in offener Verbindung steht (Schmaltz [834]).

b) Der kleine, schlaffe **M. soleus** (Abb. 430 i′, 443 f″ u. 445 h) entspringt am Capitulum fibulae (Abb. 475) und geht schräg fußwärts und nach hinten. Seine schwache Sehne verliert sich im Fersenstrange, der schließlich mit der Achillessehne verschmilzt (s. S. 315).

Der **M. flexor digitalis pedis sublimis** (Abb. 451 k) ist ein strangartiger, fast rein sehniger Muskel, der unter (bedeckt von) dem M. gastrocnemius liegt. Er entspringt in der Fossa plantaris des Os femoris (Abb. 475) und ist ziemlich fest mit dem lateralen Kopfe des Gastrocnemius verbunden. Am Unterschenkel wird er ganz sehnig; die Sehne ist anfangs von der Achillessehne bedeckt (Abb. 381 55, 443 g, 445 k, k′, 448 d, d′, 451 l), windet sich dann aber um deren medialen Rand auf ihre Oberfläche (Abb. 451). Am Tuber calcanei verbreitert sie sich kappenartig und befestigt sich seitlich an ihm jederseits durch einen kurzen, starken Sehnenschenkel (Abb. 475 u. 476). An dieser Stelle befindet sich eine beträchtliche Bursa unter der Sehne (s. S. 316). Von hier ab wird sie schmäler, verläuft über die plantare Fläche des Tarsus zum Mittelfuß (Abb. 445 k′) und verhält sich dann wie die entsprechende Sehne des Vorderfußes (s. S. 247).

Im proximalen Drittel des Unterschenkels zweigt von ihrer Unterfläche ein platter Zug ab, der mit dem Tendo accessorius verschmilzt (s. S. 316).

Der **M. flexor digitalis pedis profundus** liegt hinten an der Tibia und besteht aus 3 Köpfen, deren Sehnen zusammen die tiefe Beugesehne bilden. a) Der oberflächliche, platte laterale Kopf, **M. tibialis posterior** (Abb. 446, 451 g), entspringt am Condylus lateralis der Tibia und am Köpfchen der Fibula (Abb. 475), liegt auf dem folgenden Muskel, mit dem er teilweise verschmilzt, und bildet zwischen dem 2. und 3. Tibiadrittel eine platte Sehne, die mit der des folgenden verschmilzt. b) Der tiefe laterale Kopf, **M. flexor hallucis longus** (Abb. 381 53, 430 h, 445 f, 446 u. 451 f), ist viel stärker als der vorige und stark sehnig durchsetzt und liegt direkt auf der Tibia; er entspringt am lateralen Condylus und der hinteren Fläche der Tibia und an der Fibula (Abb. 475). Am Ende des Unterschenkels bildet er eine starke, rundliche Sehne, die nach Aufnahme der Sehne des vorigen, mit einer Sehnenscheide (Abb. 450 d) versehen, über den Rollausschnitt des Calcaneus an den Metatarsus tritt (Abb. 451 h) und etwa in dessen Mitte mit der Sehne des folgenden Muskels verschmilzt. Die Sehnenscheide (Abb. 450 d) reicht bis nahe an die Vereinigung beider Sehnen und verschmilzt mit der Gelenkkapsel. c) Der schlanke mediale Kopf, **M. flexor**

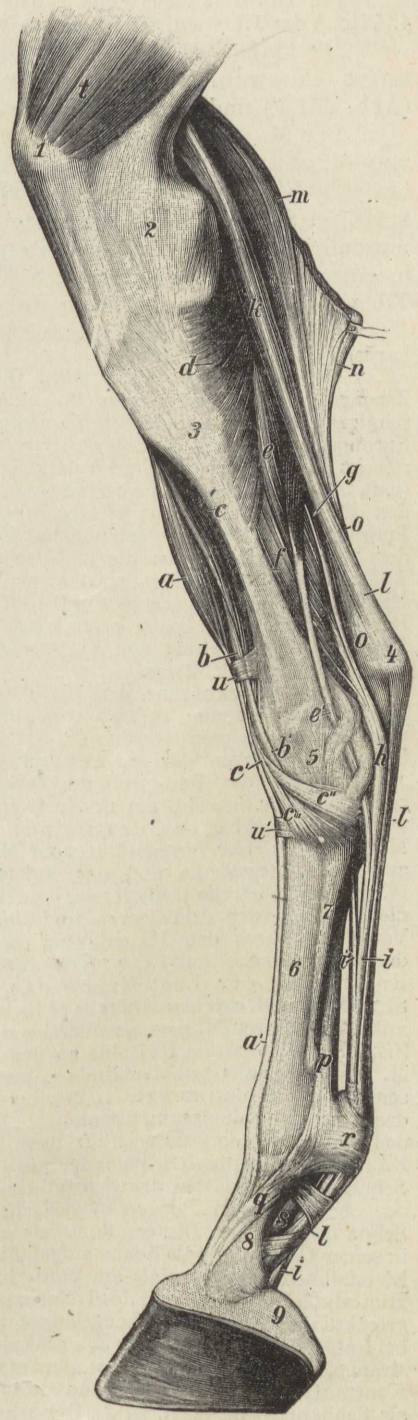

Abb. 451.

Abb. 451. Muskeln am rechten Unterschenkel und Fuße des Pferdes; mediale Seite.

a M. extensor digitalis pedis longus, a′ seine Sehne; b M. peronaeus tertius, b′ seine mediale Endsehne; c M. tibialis anterior, c′ seine Endsehne, c″ u. c‴ deren Endschenkel; d M. popliteus, e M. flexor digitalis pedis longus, e′ seine Sehne; f M. flexor hallucis longus; g M. tibialis posterior; h Endsehne von f und g; i, i tiefe Beugesehne, i′ ihre Verstärkungssehne; k M. flexor digitalis ped. sublimis, l, l, l seine Sehne; m M. gastrocnemius lateralis; n M. gastrocnemius medialis (abgeschnitten und zurückgeschlagen); o, o Achillessehne; p M. interosseus medius, q sein zur gemeinschaftlichen Strecksehne gehender Schenkel; r Ringband am Fesselgelenk; s Lig. sesamoideum obliquum; t Ende des M. vastus medialis; u, u′ Querbänder für die Strecksehnen.

1 Patella; 2 Condylus medialis ossis femoris; 3 Tibia; 4 Tuber calcanei; 5 Tarsus; 6 Os metatarsale III; 7 mediales Griffelbein; 8 Phalanx I; 9 Hufknorpel.

digitalis pedis longus (Abb. 381 57, 451 e, e'), liegt in einer Aushöhlung des vorigen zwischen ihm und dem M. popliteus. Er entspringt hinten am lateralen Condylus der Tibia (Abb. 475); in der Mitte des Unterschenkels bildet er eine rundliche Sehne, die durch eine Rinne des Malleolus medialis, von einer Sehnenscheide umgeben, schräg über die mediale Sprunggelenksfläche zehen- und sohlenwärts geht (Abb. 451 e') und am Metatarsus mit der Sehne des M. flexor hallucis longus zur tiefen Beugesehne (i) verschmilzt.

Die die Sehne umgebende Sehnenscheide (Abb. 450 c) beginnt ungefähr zwischen dem 3. und 4. Viertel der Tibia und reicht bis zur Vereinigung der Sehne mit der des M. flexor hallucis longus.

Die tiefe Beugesehne (Abb. 381 59, 445 o, 451 i) erhält etwa in der Mitte des Metatarsus eine vom Tarsus kommende verhältnismäßig schwache Verstärkungssehne (Abb. 451 i') und verhält sich wie die tiefe Beugesehne am Vorderfuße (s. S. 250).

Der **M. popliteus** (Abb. 451 d) ist ein kräftiger, platter, fast dreieckiger Muskel, der, vom M. gastrocnemius und flexor digitalis pedis subl. bedeckt, in der Kniekehle und an der hinteren Fläche der proximalen Hälfte der Tibia liegt. Er entspringt mit einer platten, kräftigen Sehne, bedeckt vom lateralen Seitenbande des Femorotibialgelenkes, in der Fossa musculi poplitei des Condylus lateralis femoris (Abb. 475); die Sehne geht in der Kniekehle in einen starken, fächerförmigen Fleischkörper über, der sich an der kaudalen Fläche der Tibia und an deren medialem Rande bis zur Tibia-Mitte herab inseriert (Abb. 476).

Die Ursprungssehne des Muskels ist mit einer Sehnenscheide versehen, die mit der Kniegelenkskapsel in Verbindung steht.

Wirkungen (Abb. 467 u. 468). **Einzelwirkungen.** Der *M. extensor digit. pedis longus* streckt die Zehengelenke, unterstützt vom *M. ext. digit. pedis lat.* Der *M. peronaeus tertius* ist beim Pferde nur ein sehniges Spannband zwischen Os femoris und Metatarsus, das auf die Winkelstellung des Knie- und Sprunggelenkes wirkt (s. unten). Der *M. tibialis anterior* beugt das Sprunggelenk. Der *M. triceps surae* streckt das Sprunggelenk; doch wirkt er mit dem M. flexor digit. ped. subl. und mit dem Fersenstrange (s. S. 315) zugleich und hauptsächlich als sehnig-muskulöses Spannband. Beide werden durch den M. peronaeus tertius in Gegenspannung erhalten und sichern die Winkelstellung im Knie- und Sprunggelenk. Der stark sehnige, am Fersenbein angeheftete *M. flexor digit. pedis sublimis* spannt mit dem M. peronaeus tertius die Tibia so fest zwischen Knie- und Sprunggelenk ein, daß beide Gelenke in Abhängigkeit voneinander geraten, zugleich macht er das 2. und 3. Zehengelenk derart abhängig vom Kniegelenke, daß sie gebeugt werden müssen, sobald das Kniegelenk gebeugt wird usw. (Günther [324]). Der *M. flexor digit. pedis prof.* beugt das Hufgelenk und damit auch das 1. und 2. Zehengelenk. Der *M. popliteus* dreht den Unterschenkel von außen nach vorn und innen und beugt das Femorotibialgelenk etwas.

Gruppenwirkungen: Auf die Tätigkeit der Unterschenkelmuskeln bei der Lokomotion, dem Stehen usw. ist zum Teil schon bei der Besprechung der Wirkungen der Becken- und Oberschenkelmuskeln hingewiesen worden (S. 311). Beim Impulsgeben (dem Stemmen) und bei Vorwärtsbewegungen wirken der M. extensor digitalis pedis longus und lateralis und der M. triceps surae streckend auf das Fuß- und die Zehengelenke (s. unten), unterstützt vom M. flexor digitalis pedis profundus, der den Huf am Boden festhält und durch Druck von hinten streckend auf das Fußgelenk wirkt. Beim Abheben des Beines vom Boden wirken der M. flexor digitalis pedis profundus, M. tibialis anterior (unterstützt vom M. peronaeus tertius und flexor digitalis pedis sublimis) beugend auf die Zehengelenke und das Fußgelenk. Beim Vorschwingen des Hangbeins führen der M. extensor digitalis pedis longus und tibialis anterior den gesamten Fuß vor, wobei der M. popliteus, die Wirkung der Adduktoren und der Gesäßmuskeln unterstützend, den Fuß einwärts dreht. Das Vorführen durch den M. extensor digitalis pedis longus geschieht so, daß der Huf möglichst nahe der Medianebene mit der Sohlenfläche nach unten niedergesetzt wird. Das Stützen nach Empfangen der Last durch das Stützbein geschieht durch die gesteigerte Tätigkeit aller Strecker, des M. extensor digitalis pedis longus und lateralis sowie des M. triceps surae. Sie stellen im Verein mit dem sehnigen M. peronaeus tertius den Fuß unter der Last fest. Durch gleichzeitige Kontraktion der Zehenbeuger wird die Hufsohle an den Boden angeklammert oder in weichen Boden eingedrückt. Der M. flexor digitalis pedis sublimis richtet auch das im Momente der Belastung beim Niedersetzen sich senkende und überstreckte 1. Zehengelenk wieder auf und unterstützt durch Druck von hinten auf das Sprunggelenk dessen Streckung. Das Anklammern an den Boden ist beim Ziehen von Lasten für das Stemmen besonders wichtig. Beim Stehen erfolgt die Feststellung des Fußgelenkes und der Zehengelenke durch Sehnenapparate und Spannung von Muskeln. Bei den Zehengelenken kommt derselbe Sehnenapparat wie bei der Brustgliedmaße in Frage (S. 250). An die Stelle der Unterstützungssehne der oberflächlichen Beugesehne (M. flexor digitalis sublimis) des Vorderbeins tritt die Anheftung der Sehne des gleichen Hinterfußmuskels am Fersenbeinhöcker, ganz abgesehen davon, daß dieser Muskel in seiner Gesamtheit als Sehne aufgefaßt werden kann. Die Unterstützungssehne des tiefen Zehenbeugers ist erheblich schwächer als am Vorderfuße; das ist aber ohne Bedeutung, weil die tiefe Beugesehne am Hinterfuße für das Tragen des 1. Zehengelenkes weniger wichtig ist und weil für die Feststellung des Fußgelenkes und des ersten Zehengelenkes der sehnige oberflächliche Zehenbeuger genügt; dieser verhindert bei festgestelltem Kniegelenk das Einknicken beider Gelenke und wird dabei unterstützt von dem Fersenstrange, dem Tendo accessorius, dem stark sehnig durchsetzten M. gastrocnemius, dessen Spannung ohne Kontraktion ebenfalls feststellend auf das Sprunggelenk wirkt, und die Einrichtung des Sprunggelenkes als Schnappgelenk (s. S. 24). Der sehnige M. peronaeus tertius trägt in Verbindung mit dem an dem Fersenbeinhöcker befestigten sehnigen M. flexor digitalis pedis sublimis zur Feststellung des Kniegelenkes

bei; sie halten das distale Ende des Femur, an dem sich der eine vorn, der andere hinten befestigt, fest, spannen die Tibia zwischen sich ein und binden so das Knie- und Tarsalgelenk derart zusammen, daß eine gegenseitige Abhängigkeit besteht. Jede Beugung des Kniegelenkes bewirkt Anspannung des M. peronaeus tertius, die die Beugung des Sprunggelenkes zur Folge hat; jede Streckung des Kniegelenkes führt zur Spannung des M. flexor digitalis pedis sublimis (M. plantaris), die infolge der Anheftung dieses Muskels am Fersenbeine die Streckung des Tarsalgelenkes herbeiführt. So wirken umgekehrt auch Beugung und Streckung des Tarsalgelenkes auf das Kniegelenk. Jede Fixierung des Kniegelenkes (s. S. 318) hat auch Fixierung des Sprunggelenkes zur Folge.

Innervation. Die an der dorsolateralen Seite des Unterschenkels und Fußes gelegenen Muskeln werden vom N. peronaeus, die plantar gelegenen Muskeln vom N. tibialis innerviert.

IV. Muskeln am Metatarsus des Pferdes (s. S. 303).

Der **M. extensor digitalis pedis brevis** (Abb. 430 m, 445 n) ist ein kleiner, platter Muskel, der am lateralen Schenkel des M. peronaeus tertius entspringt und distal vom Tarsus in dem Vereinigungswinkel der beiden Strecksehnen liegt, die seine Ränder bedecken und mit ihm verbunden sind.

Die **Mm. interossei** und **Mm. lumbricales** verhalten sich wie am Vordermittelfuße (s. S. 251); die Mm. lumbricales sind jedoch stärker als dort.

Innervation s. oben.

V. Muskeln an der Beckengliedmaße der Wiederkäuer.

(S. auch S. 295.)

Der **M. tensor fasciae latae** (Abb. 394 8, 398 o) ist stärker als beim Pferd und strahlt erst unterhalb der Mitte des Oberschenkels in die Fascia lata aus. Die Vergrößerung des Muskels kommt teilweise daher, daß der **M. glutaeus superficialis** meist als selbstständiger Muskel nicht besteht, da sein lateraler Teil (Abb. 394 9′, 398 o′) mit dem M. tensor fasciae latae, sein medialer Teil (Abb. 394 9) mit dem M. biceps femoris verschmilzt. Der **M. psoas minor, iliopsoas** und **quadratus lumborum** gleichen denen des Pferdes (s. S. 304 u. 305), der M. iliacus verschmilzt jedoch inniger mit dem M. psoas major. Der **M. glutaeus medius** (Abb. 394 7, 398 p) ist kleiner als beim Pferde; seine auf den M. longiss. dorsi reichende Zacke ist kurz, so daß der Muskel im wesentlichen nur am Darmbeinflügel entspringt. Es läßt sich von ihm deutlich ein tiefer **M. glutaeus accessorius** abtrennen.

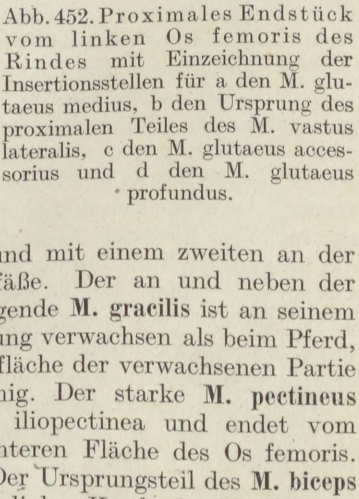

Abb. 452. Proximales Endstück vom linken Os femoris des Rindes mit Einzeichnung der Insertionsstellen für a den M. glutaeus medius, b den Ursprung des proximalen Teiles des M. vastus lateralis, c den M. glutaeus accessorius und d den M. glutaeus profundus.

Der M. glutaeus medius endet teils fleischig, teils mit vier undeutlich geschiedenen kurzen Sehnen am freien Rande des Trochanter major und lateral und medial an ihm (Abb. 452 a), der M. glutaeus access., bedeckt vom M. vastus lateralis, stark sehnig dicht distal und medial vom kranialen Rande des Trochanter major (c). Der **M. piriformis** gleicht dem des Pferdes (s. S. 305). Der **M. glutaeus profundus** ist verhältnismäßig groß, entspringt außer an der Spina ischiadica auch an der lateralen Fläche der Darmbeinsäule und am breiten Beckenband und endet mit kräftiger, breiter, platter Sehne, vom M. vastus lateralis bedeckt, medial und distal vom M. glutaeus accessorius am Übergange der vorderen zur lateralen Fläche des Os femoris (Abb. 452 d).

Der **M. sartorius** entspringt mit einem Schenkel an der Sehne des M. psoas minor und an der Fascia iliaca und mit einem zweiten an der Darmbeinsäule; beide Schenkel umfassen die Schenkelgefäße. Der an und neben der Beckenfuge und zum Teil auch vom M. pectineus entspringende **M. gracilis** ist an seinem Ursprunge mit dem der anderen Seite in größerer Ausdehnung verwachsen als beim Pferd, und zwar erscheint nach Martin [599] die mediane Schnittfläche der verwachsenen Partie beim Ochsen dreieckig, bei der Kuh mehr bohnenförmig. Der starke **M. pectineus** entspringt im wesentlichen starksehnig an der Eminentia iliopectinea und endet vom Trochanter minor ab am Übergange der medialen zur hinteren Fläche des Os femoris. Der **M. adductor** verhält sich wie beim Pferde (s. S. 307). Der Ursprungsteil des **M. biceps femoris** (Abb. 394 10 u. 10′, 398 q, q′) ist mit dem kaudomedialen Kopfe des M. glutaeus superficialis (Abb. 394 9) zum *M. glutaeobiceps* verschmolzen. Der Endteil des Muskels spaltet sich nur in 2 Äste.

Der vordere Teil seiner medialen Fläche ist stark sehnig. Der Muskel geht von der Kniescheibe ab bis zum Ursprunge der Achillessehne und an der distalen Hälfte seines kranialen Randes in eine starke Faszie aus, die mit der Fascia lata und cruris verschmilzt und an der Patella, den seitlichen geraden Kniescheibenbändern, der Crista tibiae und dem Tuber calcanei sich befestigt. Diese Endfaszie besteht aus 2 Blättern, von denen sich das schwächere auf die Oberseite, das stärkere auf die Unterseite des M. biceps fortsetzt. Letzteres ist besonders stark am Beckenteile des Muskels, tritt an das Kreuzsitzbeinband und an das Sitzbein, bedeckt den Trochanter major und verliert sich zehenwärts. Da unter diesem Blatt auf dem Trochanter major eine große Bursa liegt, so schiebt sich der Muskel hier leicht hin und her und hakt sich unter Umständen hinter dem Umdreher fest. Die Sehne des M. biceps gleitet am Condylus lat. oss. femoris auf einem bedeutenden Schleimbeutel.

Der **M. semitendinosus** (Abb. 394 11, 398 r) und der **M. semimembranosus** (Abb. 398 s) entspringen nur am Sitzbeine; beide Muskeln enden wie beim Pferde (s. S. 309 u. 310). Der **M. obturator internus** hat nur eine Sitzbeinportion; seine Sehne geht durch das For. obturatum (s. S. 297). Die **Mm. gemelli** sind sehr stark, sonst aber wie beim Pferde (s. S. 310). Der **M. quadratus femoris** und **obturator externus** gleichen denen des Pferdes (s. S. 310); bei letzterem Muskel prägt sich der kraniale Teil jedoch stärker aus als beim Pferde. Auch der **M. quadriceps** ähnelt dem des Pferdes (s. S. 310), doch läßt sich der M. vastus intermedius leichter von den übrigen Köpfen trennen. Der **M. capsularis** fehlt.

II. Der **M. ext. digitalis pedis longus** (Abb. 398 12 u. 15, 431 c, c′, c″, 453 u. 454 c u. d) ist vorn und medial größtenteils vom M. peronaeus tertius (Abb. 454 b) bedeckt und entspringt mit diesem in der Fossa muscularis am Condylus lateralis des Oberschenkelbeins. Im proximalen Drittel des Unterschenkels trennen sich beide Muskeln. Der M. ext. digit. ped. longus zerfällt dann sogleich in 2 Bäuche, die im distalen Viertel des Unterschenkels in Sehnen übergehen. Die Sehne des tieferen medialen Bauches (Abb. 431 c′, 454 d′, d′) verläuft zur medialen Zehe und endet proximal an deren 2. Gliede; der Muskel ist mithin Strecker der medialen (3.) Zehe, *M. extensor digiti tertii proprius,* während die Sehne des oberflächlichen lateralen Kopfes (Abb. 431 c″ u. 454 c′) am distalen Mittelfußende sich in zwei Schenkel spaltet, die im Zehenspalte verlaufen und an beiden Klauenbeinen sich befestigen; der Muskel ist also gemeinschaftlicher Zehenstrecker. Beide Sehnen werden am distalen Unterschenkel- und am proximalen Mittelfußende durch Querbänder (Abb. 453 u. 454 5, 6) in der Lage erhalten. Der weiter hinten (plantar) gelegene **M. extensor digitalis pedis lateralis** (Abb. 398 16, 431 f, f′, 453 u. 454 f), der am lateralen Seitenbande des Femorotibialgelenkes und am Condylus lateralis tibiae (beim Schaf auch an der Fibula) entspringt und nahe dem Tarsus in seine Sehne (Abb. 453 u. 454 f′) übergeht, ist Strecker der lateralen (4.) Zehe, *M. extensor digiti quarti proprius;* seine Sehne inseriert sich am 2. Gliede der lateralen Zehe; sie erhält, ebenso wie die Sehne des Streckers der medialen Zehe, eine doppelte Unterstützungssehne vom M. interosseus medius. Unmittelbar vor dem M. ext. digit. pedis lat. liegt der **M. peronaeus longus** (Abb. 398 13, 13′, 431 d, d′, 453 u. 454 e), der am Condylus lateralis tibiae und an dem die Fibula vertretenden Band entspringt; er bildet einen etwa mitten am Unterschenkel in eine lange Sehne ausgehenden Muskelbauch; die Sehne (Abb. 453 e′) kreuzt am Tarsus die des M. extensor digitalis ped. lat., tritt unter das laterale Seitenband des Tarsus und läuft in einer Rinne des Os tarsale 4 zwischen diesem und dem Metatarsus plantar und medial, um medial am Sprunggelenk am Os tarsale 1 zu enden. Er dreht das Sprunggelenk einwärts. Der kräftige **M. peronaeus tertius** (Abb. 398 12, 431 b, b′, 453 u. 454 b) ist anfangs vollständig mit dem M. extensor digit. pedis longus verschmolzen und bedeckt ihn größtenteils. Im proximalen Drittel des Unterschenkels trennt er sich von ihm und geht ganz nahe dem Tarsus in eine breite Sehne (Abb. 454 b′) aus, die in ihrem medialen Teile von der des M. tibialis ant. (a′) durchbohrt wird und medial am proximalen Teile des Mt 3 u. 4 und, indem sie unter das mediale Seitenband tritt, am Os tarsale 2 u. 3 endet. Der **M. tibialis anterior** entspringt mit einem stärkeren Kopf (Abb. 431, 453 u. 454 a) an der lateralen Seite der Crista tibiae und mit einem schwächeren **(M. extensor hallucis longus)** am lateralen Rande des proximalen Endes der Tibia und an dem die Fibula ersetzenden Bande. Seine runde, dünne Sehne (Abb. 431 u. 454 a′) durchbohrt den medialen Teil der Sehne des vorigen und endet medial am proximalen Ende von Mt 3 u. 4 und dem Os tarsale 1. Der **M. triceps surae** (Abb. 398 18, 19, 431 i, i′ i″ u. 453 h, h′, i) verhält sich wie beim Pferde (s. S. 315 u. 316). Der **M. flexor digit. pedis sublimis** ist, besonders beim Schafe, fleischiger, im übrigen aber wie beim Pferde (s. S. 317 u. Abb. 398 20, 453 k, k); die Insertion seiner Sehne erfolgt wie an der Schultergliedmaße (s. S. 255 u. 257). Der **M. flexor digit. pedis prof.** (Abb. 398 17 u. 22, 453 g, g′, g″, g‴) zerfällt in 3 Muskeln, die sich im wesentlichen wie beim Pferde verhalten (s. S. 317 u. 318); wegen des Fehlens der Fibula entspringt der

M. tibialis post. nur am lateralen Condylus und der *M. flexor hallucis longus* nur an diesem und der plantaren Fläche der Tibia; im übrigen ist der M. flexor hallucis longus verhältnismäßig schwach und der *M. flexor digit. pedis longus* (Abb. 398 22) und der deutlich getrennte M. tibialis post. verhältnismäßig stärker als beim Pferde. Die Sehne verhält sich wie die tiefe Beugesehne an der Schultergliedmaße (s. S. 258). Der **M. popliteus** ist wie beim Pferde (s. S. 318).

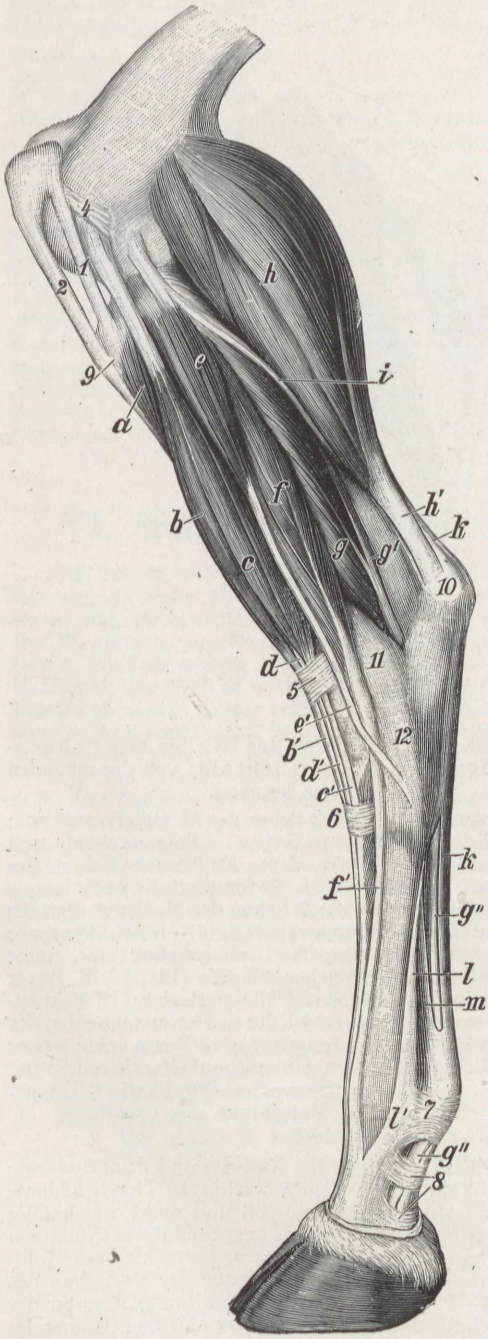

Abb. 453.

Abb. 453 u. 454. Muskeln am linken Unterschenkel und Fuße des Rindes; in Abb. 453 von der lateralen und in Abb. 454 von der vorderen Seite gesehen. Die Bezeichnungen sind in beiden Abbildungen dieselben.

a M. tibialis anterior, a′ seine Sehne; b M. peronaeus tertius, b′ seine Sehne; c oberflächlicher Kopf des M. extensor digitalis ped. longus, c′ seine Sehne; d tiefer (medialer) Kopf des M. extensor digitalis ped. longus (besonderer Strecker der medialen Zehe), d′, d″ seine Sehne; e M. peronaeus longus, e′ seine Sehne; f M. extensor digiti quarti proprius, f′ seine Sehne; g und g′ M. flexor dig. ped. profundus, und zwar g M. flexor hallucis longus, g′ M. tibialis posterior; g″, g‴ tiefe Beugesehne; h Caput laterale des M. gastrocnemius; h′ Achillessehne; i M. soleus; k, k oberflächliche Beugesehne; l M. inteross. medius, l′, l″ seine Schenkel zu den Strecksehnen; m vom M. interosseus medius abgehende Verstärkungssehne für die Beugesehnen.

1 laterales, 2 mittleres und 3 mediales gerades Band der Kniescheibe; 4 laterales Seitenband der Kniescheibe; 5 und 6 Querbänder für die Strecksehnen; 7 Ringband am Metakarpophalangealgelenk; 8 Ringbänder der Phalanx I; 9 Crista tibiae; 10 Tuber calcanei; 11 Os malleolare; 12 laterales Seitenband des Tarsalgelenkes.

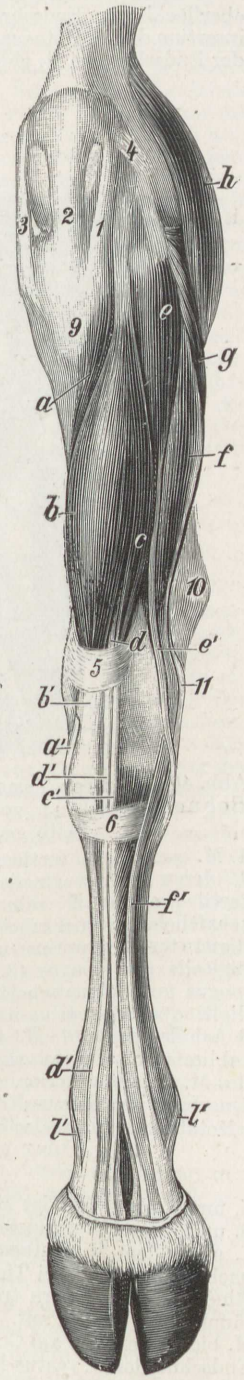

Abb. 454.

III. Der **M. extensor digitalis pedis brevis** (Abb. 431 m) liegt ähnlich wie beim Pferde (s. S. 319); seine Sehne verbindet sich aber nur mit der des M. ext. digit. ped. long. Der

M. interosseus medius (Abb. 453 u. 454 l, l′, l′) verhält sich wie an der Schultergliedmaße (s. S. 258).

Von **Sehnenscheiden** und **Schleimbeuteln** finden sich an der Beckengliedmaße nach Fölger [252] und Schmidtchen [846] folgende:

Becken- und Hüftgelenksgegend: Sehnenschleimbeutel: 1. Am Trochanter major unter den oberflächlichen Endsehnen des M. glutaeus medius; er ist kirsch- bis walnußgroß; 2. unter der Endinsertion des M. glutaeus accessorius, von der Größe einer Kirsche, konstant nur bei älteren Tieren; 3. unter der Endsehne des M. glutaeus prof., von Haselnußgröße; 4. unter der Sehne des M. iliopsoas (inkonstant);

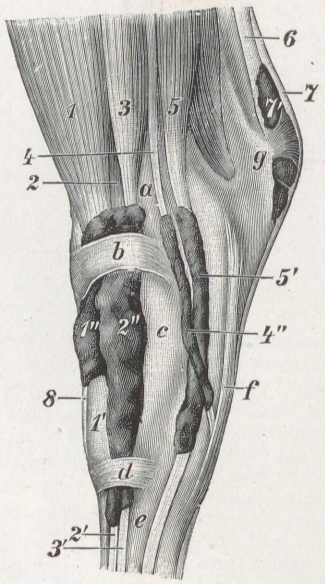

Abb. 455. Linker Tarsus des Rindes mit Sehnenscheiden; von der dorsolateralen Seite gesehen.

1 M. peronaeus tertius, 1′ seine Endsehne, 1″ deren Bursa vaginalis; 2 M. extensor digiti tertii proprius, 2′ seine Sehne; 2″ gemeinschaftliche Sehnenscheide des M. extensor digiti tertii proprius und des M. extensor digitalis ped. longus (3, 3′); 4 M. peronaeus longus mit Sehnenscheide (4″); 5 M. extensor digiti quarti proprius mit Sehnenscheide (5′); 6 Achillessehne; 7 M. flexor digitalis pedis sublimis mit Bursa vaginalis (7′); 8 Sehne des M. tibialis anterior. a Tibia; b proximales Querband; c Tarsus; d distales Querband; e Metatarsus; f laterales Seitenband des Tarsus; g Tuber calcanei.

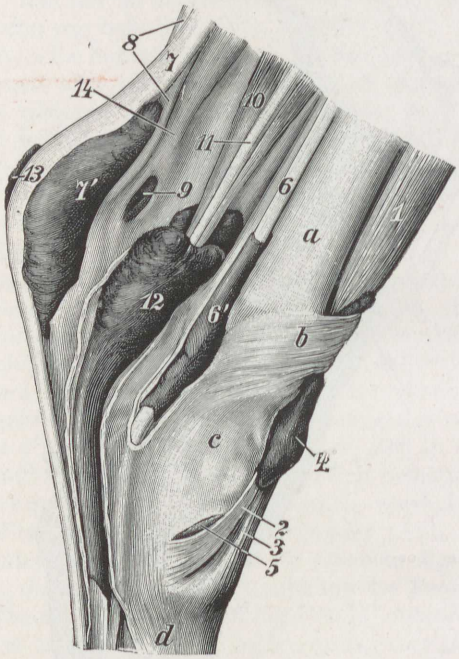

Abb. 456. Linker Tarsus des Rindes mit Sehnenscheiden und Schleimbeuteln; von der medialen Seite gesehen.

1 M. peronaeus tertius; 2 Sehne des M. tibialis anterior; 3 Sehne des M. peronaeus tertius; 4 Sehnenscheide und 5 Schleimbeutel unter dem Ende der Sehne des M. tibialis anterior; 6 M. flexor digitalis pedis longus mit Sehnenscheide (6′); 7 Sehne des M. flexor digitalis pedis sublimis mit Bursa vaginalis (7′); 8 Achillessehne; 9 Schleimbeutel unter der Achillessehne bzw. unter der verdickten Unterschenkelfaszie (14); 10 M. flexor hallucis longus; 11 M. tibialis posterior; 12 Sehnenscheide von 10 u. 11 (sie ist durch Herausschneiden der fibrösen Bandmassen freigelegt); 13 Bursa subcutanea; 14 verdickter Teil der Unterschenkelfaszie am Tuber calcanei. a Tibia; b proximales Querband; c Tarsus; d Metatarsus.

5. unter der Sehne des M. obturator internus, fehlt bisweilen (besonders bei Kälbern und Jungrindern); 6. unter der Ursprungssehne des M. rectus femoris, von Walnußgröße (kann bei jungen Tieren fehlen); 7. unter dem M. glutaeobiceps am Trochanter major; er ist meist hühnereigroß und nicht regelmäßig nachweisbar; nur bei Tieren im Alter von 2 und mehr Jahren ist er deutlich ausgebildet, bei jüngeren Rindern und Kälbern treten an seiner Stelle großmaschiges Bindegewebe oder mehrere kleinere Hohlräume bzw. Beutel auf. **Kniegelenksgegend:** a) Sehnenschleimbeutel: 1. unter der Endsehne des M. biceps femoris am Condylus lateralis femoris; er ist 8—10 cm lang und 6—7 cm breit; 2. unter der Endsehne des M. vastus lateralis, walnußgroß; 3. ein Schleimbeutel vom Umfang eines kleinen Hühnereies unter der Endsehne des M. vastus medialis; 4. unter dem Ansatze des M. rectus femoris, von Bohnen- bis Taubeneigröße, nicht ganz konstant; 5. unter dem lateralen Seitenbande des Kniegelenkes, von Kirschgröße; 6. unter dem distalen Teile des medialen Seitenbandes des Kniegelenkes, ebenfalls kirschgroß; 7. unter dem mittleren geraden Bande der Kniescheibe; er ist walnußgroß. Die unter 4.—7. erwähnten Schleimbeutel können, besonders bei jüngeren Tieren, fehlen; 8. unter dem Endansatze des M. semitendin.; Größe

inkonstant, findet sich nur bei älteren Tieren. b) Kapselschleimbeutel: 1. unter der Sehne des M. popliteus; 2. unter dem Ursprunge des M. peronaeus tertius und M. extensor digit. pedis longus; er beginnt etwa 2—3 cm distal vom Ursprung der Sehne am Condylus lat. ossis femoris, kommuniziert am distalen Rande des lateralen Meniscus durch eine weite, ca. 3 cm lange Spalte mit der distalen Gelenkhöhlenabteilung und endet 2½—3 cm entfernt vom proximalen Tibiarande; 3. unter dem M. vastus intermed.; er ist meist hühnereigroß. **Tarsalgegend:** a) Sehnenschleimbeutel: 1. unter der Endsehne des M. tibialis ant. (Abb. 456 5), bei jüngeren Tieren fehlt er i. d. R.; 2. unter dem Ende der Achillessehne (9); 3. unter dem lateralen langen Seitenbande des Tarsalgelenkes. b) Scheidenartige Schleimbeutel: 1. unter der Sehne des M. flexor digit. pedis subl. (Abb. 455 u. 456 7′); 2. an der Oberfläche der Sehne des M. peronaeus tertius (Abb. 455 1″). c) Echte Sehnenscheiden: 1. an der Sehne des M. peronaeus longus (4″); 2. an der Sehne des M. extensor digiti quarti proprius (5′); 3. an den Sehnen des M. extensor digitalis ped. longus und des M. extensor digiti tertii proprius gemeinschaftlich (2″); 4. an der Sehne des M. tibialis anterior (Abb. 456 4); 5. an der Sehne des M. flexor digitalis ped. longus (6′); 6. an den miteinander verschmolzenen Sehnen des M. flexor hallucis longus und des M. tibialis posterior (12). Die Sehnenscheiden für die Sehnen des M. peronaeus tertius, tibialis anterior, extensor digitalis ped. longus und extensor digiti tertii proprius fließen m. o. w. zusammen. Die gemeinsame Scheide beginnt noch oberhalb des proximalen Querbandes, zieht unter diesem hindurch und buchtet sich unterhalb des Querbandes in der Mitte des Tarsus weit aus. Auf die einzelnen Sehnen setzt sie sich in ähnlicher Weise wie die Handschuhfinger auf die Finger fort mit Ausnahme der Sehne des M. peronaeus tertius, für welche die Scheide nur als Bursa vaginalis besteht. Ausdehnung der genannten Sehnenscheiden, Verhalten ihrer Endpforten usw. ergeben sich aus Abb. 455 u. 456. **Phalangealgegend:** a) Sehnenschleimbeutel: 1. unter der Sehne des M. extensor digiti tertii proprius; 2. unter der Sehne des M. extensor digiti quarti proprius; 3. unter dem lateralen und medialen Seitengleichbeinbande der Metatarsophalangealgelenke; 4. unter den Endinsertionen des M. flexor digit. pedis prof. an den beiden distalen Sesambeinen. b) Echte Sehnenscheiden: 1. an den Endsehnen des M. extensor digit. ped. longus; 2. an der Sehne bzw. den Endsehnen des M. flexor digit. pedis subl. und 3. an den Endsehnen des M. flexor digit. pedis prof. Die genannten Sehnenscheiden und Schleimbeutel verhalten sich im wesentlichen wie die entsprechenden an der Schultergliedmaße (S. 259).

VI. Muskeln an der Beckengliedmaße des Schweines.

I. Der **M. tensor fasciae latae** (Abb. 403 4) ist relativ breit und reicht mit seiner fleischigen Spitze fast bis zum Knie. Der **M. iliopsoas** gleicht dem des Pferdes (s. S. 304). Der **M. psoas minor** reicht nicht bis zu den Brustwirbeln. Der **M. quadratus lumborum** entspringt an den 3—4 letzten Brustwirbeln. Der **M. glutaeus superficialis** (5) entspringt nur am Os sacrum und verschmilzt mit dem M. biceps (6). Der **M. glutaeus medius** (3) ähnelt dem des Pferdes; er entspringt mit einer kurzen Fleischspitze auf dem M. longiss. dorsi und ist mit dem M. piriformis, der nur einen dreieckigen Anhang bildet, innig verwachsen. Der M. glutaeus medius, von dem sich deutlicher als beim Pferde der *M. glutaeus accessorius* (s. S. 305) trennen läßt, endet mit 2 Sehnen, von denen die eine an den Trochanter major geht, die andere unter den M. vastus lateralis tritt und am Os femoris endet. Der **M. glutaeus profundus** ist sehr stark und entspringt bis fast zum lateralen Darmbeinwinkel hin. Die **Mm. adductores** verwachsen so innig, daß es oft schwer hält, ihre Grenzen zu bestimmen. Sie enden unmittelbar über dem Ursprunge der Mm. gastrocnemii. Der **M. sartorius** ist wie beim Rinde (S. 319). Der **M. gracilis** entspringt größtenteils an der gemeinschaftlichen Endsehne der Bauchmuskeln und ist in relativ großer Ausdehnung mit dem der anderen Seite verwachsen. Der **M. pectineus** ist stark kraniokaudal zusammengedrückt. Der **M. biceps femoris** (Abb. 403 6, 6′) entspringt, innig mit dem M. glutaeus superficialis (5) verbunden, mit je 1 Kopf am Kreuzbein und am breiten Beckenband und am Tuber ischiadicum. Der **M. semimembranosus** (8) entspringt nur am Tuber ischiadicum und spaltet sich in 2 Äste, von denen der eine an die Tibia, der andere an den Condylus med. ossis femoris geht. Der **M. semitendinosus** (7) entspringt mit einem Wirbelkopf an der den M. glutaeus superficialis und biceps überziehenden Aponeurose und dadurch indirekt am Kreuzbein und mit einem Beckenkopf am Tuber ischiadicum. Der Muskel endet im wesentlichen an der medialen Seite der Crista tibiae. Der starke **M. obturator internus** entspringt außer am Scham- und Sitzbein am Os ilium und sogar noch am Os sacrum; seine breite Sehne tritt durch das For. obturatum und endet mit dem M. obturat. ext. in der Fossa trochanterica (s. S. 297). Die verwachsenen **Mm. gemelli** sind nicht deutlich vom M. obturator internus getrennt. Der **M. quadratus femoris, M. obturator externus** und der **M. quadriceps** sind wie beim Pferde (s. S. 310); der **M. capsularis** fehlt.

II. Der starke **M. peronaeus tertius** (Abb. 432 und 457 b, b′) entspringt, verschmolzen mit dem M. ext. digital. pedis longus, den er bedeckt, am Condylus lat. ossis femoris. Er geht, nachdem er sich vom M. ext. digit. ped. longus getrennt hat, am distalen Ende des Unterschenkels in eine relativ breite und starke Sehne (b′) aus, die sich am proximalen Ende des Mt 2 und mit einem starken Schenkel am Os tarsale 1 u. 2 inseriert. Der **M. tibialis anterior** (Abb. 432 u. 457 a, a′) ist schwächer und liegt zum kleinen Teil auf und medial vom vorigen; er entspringt lateral an der Crista tibiae und geht etwas weiter beckenwärts als der M. peronaeus tertius in eine schlanke Sehne (a′) aus, die medial bzw. plantar von dessen Sehne über den Tarsus verläuft, um sich am Os tarsale 1 und am proximalen Ende von Mt 2 zu inserieren. Die Sehnen des M. tibialis anterior und des M. peronaeus tertius (a′, b′) durchbohren einander nicht. Der mit dem M. peronaeus tertius am Condylus lat. ossis femoris entspringende und größtenteils von diesem bedeckte **M. ext. digitalis pedis longus** (Abb. 432 c, c′, c″, c‴ u. 457 c) löst sich, nachdem er sich in der distalen Unterschenkelhälfte vom M. peronaeus tertius getrennt hat, in 3 am distalen Unterschenkelende in Sehnen übergehende Muskeln auf, von denen der mediale (Abb. 457 d) an das 2. und 3. Glied der medialen Hauptzehe geht (Strecker der medialen Hauptzehe, *M. ext. digiti tertii proprius*); der

mittlere (e) endet an den Klauenbeinen der beiden Hauptzehen (gemeinschaftlicher Strecker der beiden Hauptzehen); der laterale (f) ist gemeinschaftlicher Strecker der beiden Afterzehen, sendet aber auch einen Schenkel an die laterale Hauptzehe. Das Nähere ergibt die Abb. 457. Der Anfangsteil dieser Muskeln wird von dem am lateralen Condylus der Tibia entspringenden **M. peronaeus longus** (Abb. 432 d, d′, 457 g, g′) bedeckt, dessen Muskelkörper bis in das distale Drittel des Unterschenkels reicht; seine Sehne geht, nachdem sie die Sehnen des nachfolgenden Muskels gekreuzt hat, durch eine Rinne des Os tarsale 4 plantar und dann medial und inseriert sich am Os tarsale 1. Hinter (plantar von) dem M. peronaeus longus liegt der am lateralen Condylus der Tibia, am lateralen Seitenbande des Femorotibialgelenkes und an der Fibula entspringende **M. extensor digitalis pedis lateralis** (Abb. 432 f, f′, f″, 457 h, i); er zerfällt in 2 Muskeln, den mehr dorsal gelegenen Strecker der lateralen Hauptzehe, *M. ext. digiti quarti proprius* (f′ bzw. h), und den mehr plantar gelegenen Strecker der 5. Zehe, *M. ext. digiti quinti proprius* (f″ bzw. i); die Sehne des ersteren endet an der lateralen Hauptzehe, die des letzteren an der lateralen Afterzehe. Der **M. extensor hallucis longus** (Strecker der medialen Afterzehe) entspringt auch an der Fibula und ist vom M. ext. digit. ped. long. bedeckt. Er läuft schräg über die Tibia medial, begleitet mit seiner dünnen Sehne den M. peronaeus tertius und endet an der medialen Afterzehe. Vom **M. triceps surae** ist der *M. gastrocnemius* (Abb. 432 i, 457 m) dem des Pferdes ähnlich (s. S. 315); der *M. soleus* (Abb. 432 i′, 457 l) ist dagegen sehr breit und entspringt schon am Os femoris und in der Gegend der Patella; ein Teil von ihm endet fleischig am Caput laterale des M. gastrocnemius; der übrige Teil bildet eine Sehne, die in die Achillessehne übergeht. Der starke, von den Mm. gastrocnemii bedeckte **M. flexor digit. pedis sublimis** entspringt mit dem Caput laterale des M. gastrocnemius. Seine Sehne windet sich um die Achillessehne, tritt über das Tuber calcanei an den Metatarsus und geht an die beiden Hauptzehen; ihre Oberfläche steht mit einem Bandapparat in Verbindung, von dem aus Schenkel an die beiden Afterzehen gehen. Der **M. flexor digit. pedis profundus** zerfällt in 3 Köpfe, die sich wie beim Pferde verhalten (s. S. 317 u. 318); die gemeinsame Beugesehne schickt an jede Afterzehe einen schwächeren und an jede Hauptzehe einen stärkeren Schenkel, die an den 3. Zehengliedern wie am Vorderfuß (s. S. 262) enden. Der **M. popliteus** ist wie beim Pferde (s. S. 318).

III. Der dorsal an den Hauptmittelfußknochen liegende und von den Strecksehnen bedeckte **M. ext. digital. pedis brevis** (Abb. 432 m) ist stark fleischig und m. o. w. dreigeteilt; er verbindet sich mit den Sehnen des gemeinsamen Streckers der beiden Hauptzehen und schickt dünnere Sehnen noch an die ersten Glieder der beiden Hauptzehen; mit den Afterzehen steht er insofern in Verbindung, als sich Sehnenfasern von ihm mit den Sehnen des gemeinsamen Streckers der Afterzehen vereinigen. Die plantar am Metatarsus gelegenen Muskeln verhalten sich wie die volar am Metacarpus gelegenen Muskeln (s. S. 262); es fehlen aber die Anzieher der lateralen und medialen Afterzehe und die Mm. lumbricales.

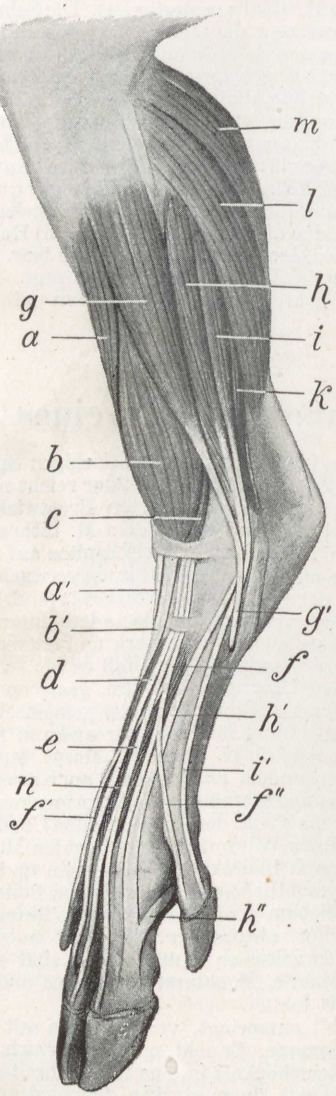

Abb. 457.

Abb. 457. Muskeln am linken Unterschenkel des Schweines; von der dorsolateralen Seite gesehen.

a M. tibialis anterior, a′ seine Sehne; b M. peronaeus tertius, b′ seine Sehne; c M. extensor digitalis pedis longus; d Sehne des medialen, e des mittleren und f des lateralen Bauches des M. extensor digitalis pedis longus; f′, f″ Schenkel der Sehne von f für die Afterzehen; g M. peronaeus longus, g′ seine Sehne; h besonderer Strecker der lateralen Hauptzehe, h′ seine Sehne; h″ Verstärkungsschenkel für h′ vom M. interosseus medius; i besonderer Strecker der lateralen Afterzehe, i′ seine Sehne; k M. flexor digitalis pedis profundus; l M. soleus; m Caput laterale des M. gastrocnemius; n M. ext. digitalis ped. brevis.

VII. Muskeln an der Beckengliedmaße der Fleischfresser.

I. Muskeln am Becken und Oberschenkel. Der **M. tensor fasciae latae** (Abb. 408 y′, 458 b, b) besteht aus einem plattrundlichen, brustseitig an den M. sartorius grenzenden, kranialen und einem schwächeren, fächerförmigen kaudalen Teile, die beide am Tuber coxae und am ventrolateralen Rande des Darmbeins entspringen; sie gehen ungefähr in der Mitte des Oberschenkels in die Fascia lata (Abb. 458 b′) über.

Der einheitliche **M. iliopsoas** (Abb. 460 a) entspringt an den Körpern und Querfortsätzen der 3 bis 4 letzten Lendenwirbel und an der inneren Darmbeinfläche und endet am Trochanter minor ossis femoris: bei der Katze läßt er sich deutlicher in einen M. psoas major und iliacus trennen; der erstere entspringt an den Körpern und den Procc. transversi der letzten 3 Brust- und aller Lendenwirbel, der letztere am Darmbeinflügel und an der Darmbeinsäule; der **M. psoas minor** beginnt an dem letzten Brust- und den ersten 4 Lendenwirbeln und endet mit einer langen Sehne (b) an der Crista iliopectinea des Darmbeins. Der den beiden letzten Brustwirbeln und den Lendenwirbeln anliegende **M. quadratus lumborum** ist auffallend stark und überragt lateral den M. iliopsoas. Sein kaudaler Teil ist dick und gerundet und endet mit einer Sehne an der Facies pelvina des Darmbeinflügels. Der fast rechteckige **M. glutaeus superficialis** (Abb. 408 x′ u. 458 c) entspringt am Kreuzbein und an den ersten Schwanzwirbeln; er endet sehnig distal und kaudal vom Trochanter major. Der breite, fächerförmige **M. glutaeus medius** (Abb. 408 x u. 458 d) entspringt nur am kranialen Rand und an der lateralen Fläche des Darmbeinflügels und endet am Trochanter major. Der **M. piriformis** wird vom M. glut. superf. bedeckt, verschmilzt aber nicht mit diesem, sondern entspringt beim Hund am Seitenrande des Os sacrum und am Lig. sacrotuberosum, bei der Katze auch noch am 1. Schwanzwirbel, spitzt sich fußwärts und lateral zu und endet am Trochanter major. Über den **M. glutaeus profundus** s. S. 296. Der **M. sartorius** (Abb. 408 y) besteht beim Hund i. d. R. aus 2 Portionen (Abb. 460 h, h′), die aber öfter m. o. w. zusammenfließen; bei der Katze ist der Muskel einheitlich (Abb. 458 a). Die kraniale Portion (Abb. 460 h) entspringt am lateralen Darmbeinwinkel und kranial am ventralen Rande des Darmbeinflügels, liegt am kranialen Rande des Oberschenkels, tritt proximal von der Patella an deren mediale Fläche und endet an der Kniescheibe. Die kaudale Portion (h′) entspringt am ventralen Rande des Darmbeinflügels; ihre Sehne endet teils an der medialen Fläche der Crista tibiae, teils verschmilzt sie mit der Unterschenkelfaszie. Der **M. gracilis** (Abb. 459 f und 460 n) ist breit (S. 297). Der **M. pectineus** (Abb. 460 l) ist beim Hunde rundlich, bei der Katze mehr flach; er entspringt an der Eminentia iliopectinea und endet mit einer breiten Sehne an der distalen Hälfte vom Labium mediale der Facies aspera des Os femoris. Die **Mm. adductores** (Abb. 459 h u. 460 m) entspringen an der ventralen Beckenwand und enden an der Facies aspera des Oberschenkelbeins und medial am Kniegelenke. Meist ist der *M. adductor longus* deutlich abgegrenzt. Der **M. biceps femoris** (Abb. 408 z, z u. 458 k) hat zwei Köpfe, die bald miteinander verschmelzen. Der eine Kopf entspringt fleischig am Kreuzsitzbeinband und dorsolateral am Tuber ischiad., der schwächere andere Kopf mit einer kurzen, starken Sehne an dessen ventrolateralem Rande. Am Knie und am proximalen Viertel des Unterschenkels geht der Muskel in eine große Sehnenplatte aus, die mit der Fascia lata und cruris verschmilzt und an der Patella, dem Lig. rectum patellae und der Crista tibiae sich inseriert. Als einen besonderen Kopf des Muskels kann man den dünnen, bandförmigen *M. abductor cruris caudalis* betrachten. Er entspringt beim Hunde mit einer schwachen Sehne am Lig. sacrotuberosum, liegt zwischen M. biceps und M. semimembranosus und tritt im proximalen Drittel des Unterschenkels auf die laterale Fläche des M. gastrocnemius lateralis, wo er mit dem M. biceps so verschmilzt, daß er dessen kaudalen Rand darstellt; seine Sehne verliert sich in der des M. biceps. Bei der Katze entspringt dieser Muskel am 1. oder 2. Schwanzwirbel und ist blaß und öfter so dünn, daß man ihn kaum präparieren kann. Bei der Katze kommt noch der dem Hunde fehlende *M. abductor cruris cranialis* (Abb. 458 i) vor, ein kräftiger, länglicher Muskel, der zwischen M. glutaeus superf. und M. biceps liegt, an dem 2. und 3. oder 4. Schwanzwirbel entspringt, schräg fußwärts und nach vorn geht und dann unter den M. biceps tritt. Seine dünne Sehne liegt auf dem M. vastus lateralis und endet an der Patella und Fascia lata. Der Muskel dürfte Seitwärtsbeweger des Schwanzes sein. Der **M. semimembranosus** (Abb. 408 z, 459 e, e′, e″ u. 460 p) entspringt nur am Tuber ischiadicum und spaltet sich in 2 Bäuche, von denen der kraniale am Condylus medialis ossis femoris, an der Sehne des M. pectineus und am medialen Vesalischen Sesambein endet. Der etwas stärkere kaudale Bauch tritt mit seiner Sehne unter das mediale Seitenband des Kniegelenkes und endet am Condylus medialis der Tibia. Der **M. semitendinosus** (Abb. 408 1, 459 g u. 460 o) entspringt nur am Tuber ischiadicum und endet mit seiner Sehne, soweit sie nicht mit der Fascia cruris verschmilzt und als Fersenbeinsehne bis zum Tuber calcanei reicht, medial an der Crista tibiae. In dem Muskel findet man etwa an der Grenze von seinem proximalen zum mittleren Drittel an der lateralen Seite eine *Inscriptio tendinea*, die freilich bei erwachsenen Tieren sehr undeutlich ist. Über ihre Herkunft s. Forster [254].

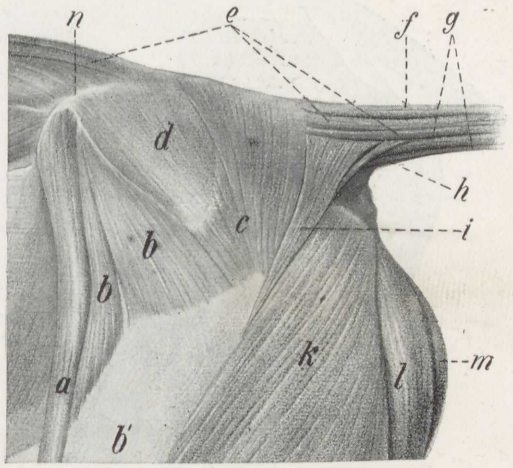

Abb. 458. Muskeln an der linken lateralen Fläche des Beckens der Katze.

a M. sartorius; b, b M. tensor fasciae latae; b′ Fascia lata; c M. glutaeus superficialis; d M. glutaeus medius; e M. sacrococcygeus dors. lateral.; f M. sacrococcygeus dors. medialis; g Mm. sacrococcygei ventrales; h M. coccygeus; i M. abductor cruris cranialis; k M. biceps; l M. semitendinosus; m M. semimembranosus; n Crista iliaca.

Der **M. obturator internus** (Abb. 459 c u. 460 f) entspringt innen in der Umgebung des For. obturatum; seine Fasern konvergieren nach der Incisura ischiadica minor hin und bilden eine Sehne, die

in der Fossa trochanterica endet (s. S. 297). Die **Mm. gemelli** (Abb. 459 b) gleichen denen des Pferdes (S. 310). Der **M. quadratus femoris** (d) ist kurz, kräftig und rundlich-vierkantig. Er geht von der ventralen Beckenwand zur hinteren Fläche des Os femoris. Der **M. obturator externus** beginnt außen rund um das For. obturatum und endet hinten am Oberschenkelbeine, direkt distal von der Fossa trochanterica. Der **M. quadriceps femoris** (Abb. 459 i, k u. 460 i, k) verhält sich im wesentlichen wie beim Pferde (s. S. 310). Er heftet sich an der Kniescheibe und mittels des Lig. rectum patellae an der Crista tibiae an. Der **M. capsularis** ist beim Hund ein kleiner, blasser, bei der Katze ein verhältnismäßig stärkerer Muskel, der am Pfannenrand entspringt, über das Hüftgelenk hinweggeht und vor dem Trochanter major proximal am Os femoris endet; zuweilen fehlt er.

II. **Muskeln am Unterschenkel.** Der **M. tibialis anterior** (Abb. 433 a, a′, 459 t u. 460 w) ist von den an der dorsolateralen Seite des Crus befindlichen Muskeln der stärkste und liegt oberflächlich. Er entspringt an dem Condylus lateralis und der Crista tibiae und geht in der distalen Hälfte des Crus in eine Sehne aus, die schräg über den Tarsus zehenwärts und medial verläuft, um sich am Rudiment des Mt 1 und, wenn dieses fehlt, am T 1 und Mt 2 anzuheften. Der **M. peronaeus tertius** fehlt. An seiner Stelle findet sich ein Sehnenstrang, der unterhalb der Crista medial an der Tibia entspringt, medial am M. tibialis anterior liegt und sich mit dem im distalen Drittel des Crus befindlichen Querbande verbindet. Von hier geht er über die Beugefläche des Tarsus distal, verschmilzt mit Faserzügen der Gelenkkapsel und heftet sich am proximalen Ende des Mt 3 an. Er hält das Tarsalgelenk in gebeugter Stellung.

Der dorsolateral an der Tibia gelegene, spindelförmige **M. extensor digitalis pedis longus** (Abb. 433 c, 459 s, s′ u. 460 x) ist größtenteils vom M. tibialis anterior bedeckt; er entspringt sehnig am Condylus lat. ossis femoris und geht im distalen Drittel des Unterschenkels in eine Sehne aus; diese teilt sich am Metatarsus in 4 Schenkel (Abb. 433 c′, c″, c‴, c⁗), die sich an den Gelenken der Zehenglieder befestigen und an den Endgliedern der 2. bis 5. Zehe enden. Der **M. peronaeus longus** (Abb. 433 d, d′, 459 p) entspringt lateral am Condylus lateralis der Tibia, am lateralen Seitenbande des Femorotibialgelenkes und am proximalen Ende (bei der Katze am proximalen Drittel) der Fibula. Sein kaum bis zur Mitte des Unterschenkels reichender Muskelbauch bildet eine Sehne, die am lateralen Rande der Tibia liegt, durch eine Rinne am Os tarsale 4 an die plantare Seite des Tarsus tritt, quer medial geht und am rudimentären Mt 1 endet. Der halbgefiederte, wenig fleischige **M. extensor digitalis pedis lateralis** liegt mit seinem proximalen Teile zwischen dem M. peron. long. und dem M. flexor hallucis longus, durch die er verdeckt

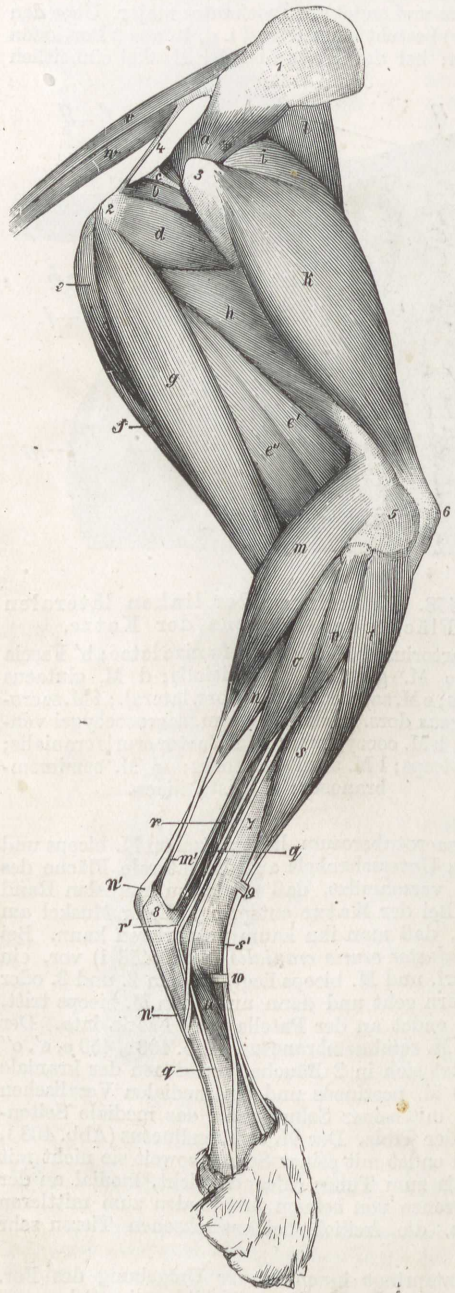

Abb. 459.

Abb. 459. Laterale Muskeln der rechten Beckengliedmaße des Hundes. Der M. biceps femoris (Abb. 408 z, z), M. glutaeus superficialis und medius (x′, x), der M. tensor fasciae latae und ein Teil des M. sartorius (y, y′) sind entfernt.

a M. glutaeus profundus; b M. gemellus; c Sehne des M. obturator intern.; d M. quadratus femoris; e M. semimembranosus, e′ sein kranialer Bauch und e″ sein kaudaler Bauch; f M. gracilis; g M. semitendinosus; h M. adductor; i M. rectus femoris; k M. vastus lateralis; l M. sartorius; m Caput laterale des M. gastrocnemius; m′ Achillessehne; n M. flexor digit. ped. sublimis, n′, n′ seine Sehne; o M. flexor halluc. long.; p M. peronaeus longus; q, q Sehne des M. ext. digitalis pedis lat.; r M. peronaeus brevis, r′ seine Sehne; s M. ext. digit. ped. longus, s′ seine Sehne; t M. tibialis anterior; u M. extensor digital. ped. brevis; v M. sacrococcygeus dors. lat.; w M. sacrococcygeus ventr. lat.

1 laterale Fläche des Darmbeinflügels; 2 Tuber ischiadicum; 3 Trochanter major ossis femoris; 4 Lig. sacrotuberosum; 5 Condylus lateralis ossis femoris; 6 Patella; 7 Tibia; 8 Os tarsi fibulare; 9 proximales Querband für die Sehnen des M. tibialis anterior und M. extensor digitalis longus; 10 distales Querband für die Sehne des letzteren.

wird. Er entspringt etwas distal vom Köpfchen am Wadenbeine. Seine Sehne (Abb. 433 f′ u. 459 q) geht über die laterale Seite des Tarsus an das Mt 5 und fließt mit der für die 5. Zehe bestimmten Sehne des M. ext. digit. ped. longus zusammen. Der halbgefiederte **M. peronaeus brevis** (Abb. 433 l u. 459 r) entspringt an der lateralen Seite der distalen Hälfte bzw. der distalen $^2/_3$ der Tibia und Fibula. Seine Sehne (l′ bzw. r′) verläuft mit der des vorigen und heftet sich lateral am proximalen Ende des Mt 5 an. Der anfangs vom M. ext. digital. longus bedeckte sehr dünne **M. extensor hallucis longus** entspringt über dem M. peronaeus brevis an der Fibula. Seine sehr dünne Sehne läuft am medialen Rande der Sehne des M. tibialis anterior über den Tarsus zum Mt 1 und heftet sich am Rudiment der 1. Zehe an (oder verliert sich hier in einer Sehnenausbreitung); bei der Katze verschmilzt der Muskel meist mit dem M. tibialis ant., seltener bildet er eine feine Sehne, die an der Phalanx I der 2. Zehe endet. Der **M. triceps surae** besteht beim Hunde nur aus dem *M. gastrocnemius* (Abb. 433 i, 459 m u. 460 q), der kaudal am distalen Teile des Os femoris (bei der Katze noch an der lateralen Fläche der Patella) entspringt und mit der Achillessehne am Tuber calcanei endet. In die Ursprungssehne seiner beiden Köpfe ist je ein Vesalisches Sesambein eingelagert (s. S. 182 u. 302). Bei der Katze kommt ein sehr starker, platter **M. soleus** vor, der größtenteils vom Caput laterale des M. gastrocnemius bedeckt wird und eine dunklere Farbe als dieser hat. Er entspringt an der proximalen Hälfte der Fibula und an dem den M. peronaeus longus überziehenden Teile der Unterschenkelfaszie und hilft die Achillessehne (Abb. 459m′ u. 460 q′, q′) bilden.

Der **M. flexor digitalis pedis sublimis** (Abb. 433 k, 459 n, 460 r) ist sehr stark, ganz fleischig und größtenteils vom M. gastrocnemius bedeckt. Er entspringt (zum Teil mit dem Caput laterale des M. gastrocnemius verschmolzen) am lateralen Vesalischen Sesambein und am Os femoris; in der Mitte der Tibia geht er in eine Sehne aus, die sich allmählich über die mediale Seite der Achillessehne auf diese windet, über das Tuber calcanei an den Metatarsus geht und sich in 2 Schenkel teilt, die sich bald wieder in je 2 Schenkel spalten, deren Ansatz an den Zehen sich wie an der Schultergliedmaße (s. S. 267) verhält. Außerdem schicken die seitlichen Sehnen kleine Schenkel an die Aufhängebänder des Sohlenballens, so daß durch den Muskel auch der Sohlenballen gespannt wird. An der Schultergliedmaße ist dieses Verhalten nicht so auffällig. In der Sehne finden sich am Metatarsus nicht selten Fleischfasern, die bei der Katze so beträchtlich sind, daß dieser Teil bei der Katze als ein eigener Muskel, *M. flexor digitalis pedis brevis N.* (Abb. 461 b, b, b′, b′ u. S. 302), aufzufassen ist.



Abb. 460. Mediale Muskeln der rechten Beckengliedmaße des Hundes.

a M. iliopsoas; b Sehne des M. psoas minor; c M. sacrococcygeus ventralis lat.; d M. coccygeus; e M. piriformis; f M. obturator internus; g M. levator ani (abgeschnitten); h, h′ M. sartorius; i M. rectus femoris; k M. vastus medialis; l M. pectineus; m M. adductor; n M. gracilis; o M. semitendinosus; p M. semimembranosus; q M. gastrocnemius medialis; q′, q′ Achillessehne; r M. flexor digit. pedis sublimis; r′, r′ oberflächliche Beugesehne; s Fersenbeinsehne des M. biceps femoris (abgeschnitten); t M. popliteus; u M. flexor hallucis longus; u′ M. flexor digital. pedis longus; u″ tiefe Beugesehne; v Sehne des M. tibialis posterior; w M. tibialis anterior; x Sehne des M. extensor digitalis ped. longus.

1 mediale Fläche des Darmbeinflügels; 2 Beckenfuge (durchschnitten); 3 Tuber ischiadicum; 4 Condylus medialis ossis femoris; 5 Lig. rectum patellae; 6 mediale Fläche der Crista tibiae; 7 Tibia; 8 Tarsus; 8′ Os tarsi fibulare; 9 Metatarsus.

Abb. 460.

Der der Tibia anliegende **M. flexor digitalis pedis profundus** besteht nur aus dem M. flexor hallucis longus und dem M. flexor digitalis longus. Der stärkere, laterale *M. flexor hallucis longus* (Abb. 433 h, 459 o, 460 u) entspringt an der Tibia und Fibula und geht nahe dem Tarsus in eine Sehne aus, die nach Überschreitung des Calcaneus nur mit der Sehne des M. flexor digitalis pedis longus zur tiefen Beugesehne verschmilzt, die wie die der Schultergliedmaße endet (s. S. 267). Im 1. Drittel des Metatarsus gibt sie eine dünne Sehne ab, die zehenwärts geht, sich dann teilt und im Sohlenballen verliert. Der Muskel hilft den Sohlenballen spannen. Der *M. flexor digitalis pedis longus* (Abb. 460 u′) ist der schwächere, mediale Teil des M. flexor digit. pedis prof.; er entspringt an der Fibula und Tibia und geht oberhalb von der Mitte der Tibia in eine Sehne über, die mit der des M. tibialis posterior zehenwärts verläuft, um sich an der distalen Grenze des Tarsus mit der des M. flexor hallucis longus zu vereinigen (s. oben). Der sehr kleine **M. tibialis posterior** ist vom M. flexor digitalis ped. long. bedeckt. Er entspringt am

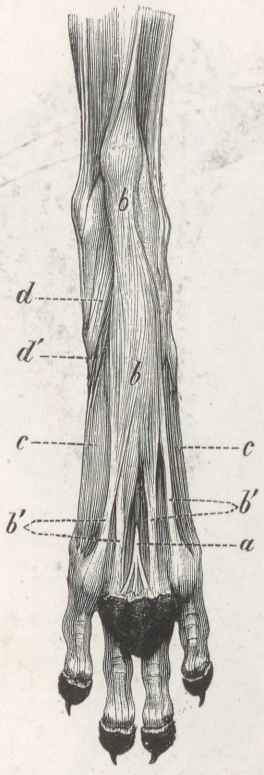

Abb. 461.

Plantare Muskeln und Sehnen des Hinterfußes der Katze.

a zum Sohlenballen gehende Sehne des M. flexor digitalis pedis profundus; b, b, b′, b′ M. flexor digitalis pedis brevis mit Sehnen; c, c Mm. interossei; d, d′ M. abductor digiti V.

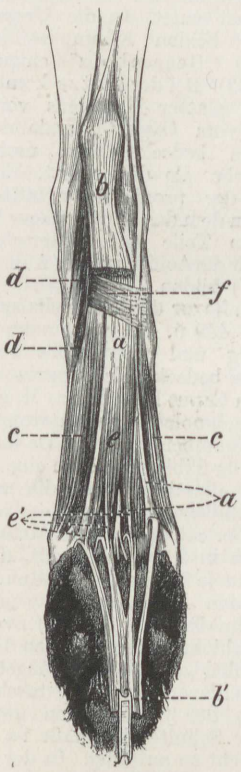

Abb. 462.

Plantare Muskeln und Sehnen des Hinterfußes der Katze nach Zurückschlagen des M. flexor digitalis brevis.

a, a Sehnen des M. flexor digitalis pedis profundus; b, b′ M. flexor digitalis ped. brev. (nach unten geschlagen); c, c Mm. interossei; d, d M. abductor digiti V; e, e′ Mm. accessorii; f M. quadratus plantae.

proximalen Ende der Fibula (bei der Katze auch an der Tibia). Seine dünne Sehne (v) liegt am medialen Rande der Tibia vor der Sehne des M. flexor digital. ped. longus, tritt durch eine Rinne am distalen Ende der Tibia und verliert sich beim Hund in den medialen Seitenbändern des Tarsus. Bei der Katze endet der Muskel am proximalen Ende des Mt 2. Der **M. popliteus** (t) ist wie beim Pferde (s. S. 318). Seine Ursprungssehne enthält am Übergange zum Muskel ein Sesambeinchen.

III. **Muskeln am Fuße.** Der ziemlich breite und fleischige **M. extensor digitalis pedis brevis** (Abb. 433 m, 459 u) ist bedeckt von den Sehnen des M. ext. digitalis ped. longus und bedeckt die distale Reihe der Tarsal- und das proximale Drittel der Metatarsalknochen. Er entspringt beim Hund am Calcaneus und an den dort befindlichen Bandmassen (bei der Katze am Os tarsi fibulare, Os tarsale 4 und an den proximalen Teilen des Mt 2, 3 u. 4) und zerfällt in 3 Abteilungen, von denen die mittlere die längste ist. Seine 3 Sehnen gehen an die 2. bis 4. Zehe und verbinden sich mit Sehnen der Mm. interossei. Die **Mm. lumbricales,** die **Anzieher der 2. und 5. Zehe** und die **Mm. interossei** verhalten sich wie an der Schultergliedmaße (s. S. 268 u. 269). Außerdem kommen vor: der **viereckige Sohlenmuskel,** *M. quadratus plantae* (Abb. 462 f). Er entspringt fleischig an der lateralen Fläche des distalen Fersenbeinendes und am lateralen Seitenbande des Tarsus, geht, von dem den M. abductor digiti quinti darstellenden Sehnenstrange bedeckt, quer medial

und bildet eine dünne, breite Sehne, die sich in der Sehne des M. flexor digit. pedis prof. verliert. Er spannt diese Sehne an. Der **M. abductor digiti quinti** (Abb. 461 d, d′ u. 462 d, d) besteht aus 2 Abteilungen; die eine wird beim Hunde durch einen langen, schmalen Sehnenstrang gebildet, der plantar am proximalen Teile des Os tarsi fibulare entspringt, an dessen lateraler Fläche liegt und an der Basis des Mt 5 endet. Bei der Katze stellt diese Abteilung einen ziemlich fleischigen Muskel dar. Die andere Abteilung entspringt medial am proximalen Teile des Os tarsi fibulare oder an der ersteren Abteilung und bildet eine dünne Sehne, die an der Phalanx I der 5. Zehe endet. Der **M. adductor digiti V** und der **M. adductor digiti II** verhalten sich im wesentlichen wie am Vorderfuße. Ein *M. flexor digiti quinti* sowie Muskeln, die den Daumenmuskeln am Metacarpus (s. S. 268 u. 269) entsprechen, fehlen. Dagegen sind bei der Katze noch **3 kleine Mm. accessorii** (Abb. 462 e, e′) vorhanden, die auf der plantaren Seite der tiefen Beugesehne liegen und entspringen; ihre 3 dünnen Sehnen verschmelzen an der Phalanx I der 3., 4. und 5. Zehe mit den Sehnen des M. flexor digitalis pedis brevis. Haack [331] deutet sie als Analogon des langen Sohlenspanners am Vorderfuße (S. 267).

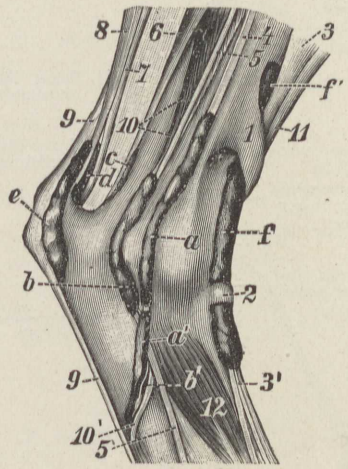

Abb. 463.

Sehnenscheiden und Schleimbeutel am Tarsus des Hundes; von der lateralen Seite gesehen.

1 u. 2 Querbänder; 3 M. ext. digitalis ped. longus, 3′ seine Endsehnen; 4 Sehne des M. peronaeus longus; 5 Sehne des M. ext. digit. ped. lateralis; 6 M. flexor hallucis longus; 7 verdickte Fascia cruris; 8 Achillessehne; 9, 9 oberflächliche Beugesehne; 10 M. peronaeus brevis, 10′ seine Sehne; 11 M. tibialis anterior; 12 M. ext. digit. pedis brevis.

a, a′ Sehnenscheide von 4; b Sehnenscheide von 5 und 10; b′ Schleimbeutel unter 10′; c Sehnenscheide von 6; d Schleimbeutel unter 8; e Sehnenscheide bzw. Schleimbeutel zwischen 8 und 9; f Sehnenscheide und f′ Schleimbeutel für 3.

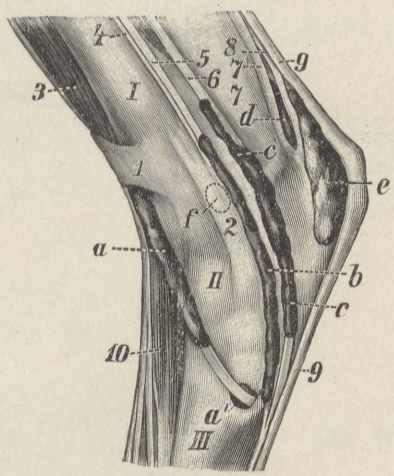

Abb. 464.

Sehnenscheiden und Schleimbeutel am Tarsus des Hundes; von der medialen Seite gesehen.

I Tibia; II Tarsus; III Metatarsus.

1 Querband; 2 langes mediales Seitenband des Tarsus; 3 M. tibialis anterior; 4 Sehne des M. tibialis post.; 5 Sehne des M. flexor digit. pedis longus; 6 Sehne des M. flexor hallucis longus; 7 Fascia cruris, 7′ ihr verdickter Teil; 8 Achillessehne; 9, 9 oberflächliche Beugesehne; 10 M. ext. digit. pedis brevis. a Sehnenscheide von 3; a′ Schleimbeutel unter der Endsehne des M. tibialis ant.; b Sehnenscheide von 5; c Sehnenscheide von 6; d Schleimbeutel unter dem Ende der Achillessehne; e Sehnenscheide bzw. Schleimbeutel zwischen 8 und 9; f Schleimbeutel unter 2.

Sehnen- und Kapselschleimbeutel und Sehnenscheiden (Abb. 463 u. 464). **1. Sehnenschleimbeutel** finden sich: unter der Endsehne des *M. obturator internus, M. glutaeus superficialis* (inkonstant), *M. glutaeus medius* und *prof.* (inkonstant); unter dem *M. biceps* am Trochanter major des Os femoris, unter der Ursprungssehne des *M. rectus femoris* (selten), zwischen *M. rectus femoris* und Os femoris am Übergange seines mittleren zum distalen Drittel, unter der Endsehne des *M. vastus lateralis* und *medialis*, unter dem geraden Kniescheibenband, unter der Sehne des *M. tibialis anterior* (Abb. 464 a′), *M. peronaeus brevis* (Abb. 463 b′), *M. flexor digit. pedis sublimis* (am Tarsus) (Abb. 463 u. 464 e), unter der *Achillessehne* (am Tarsus) (Abb. 463 u. 464 d) und unter dem langen medialen Seitenbande des Tarsus (Abb. 464 f). **2. Kapselschleimbeutel** findet man: unter der Ursprungssehne des *M. ext. digitalis pedis longus* und dem Ende der Sehne des *M. peronaeus longus*. **3. Sehnenscheiden** besitzen: die Sehne des *M. tibialis anterior* (Abb. 464 a), *M. ext. digitalis pedis longus* (am Tarsus) (Abb. 463 f, f′), *M. peronaeus longus* (2 übereinander gelegene) (a, a′), *M. flexor digitalis pedis longus* (Abb. 464 b) und *M. flexor hallucis longus* (c), die Sehnen des *M. ext. digitalis pedis lateralis* und *M. peronaeus brevis* gemeinsam (Abb. 463 b), die zur 2. bis 5. Zehe gehenden Endschenkel der oberflächlichen und tiefen Beugesehne. (Näheres s. Mählstedt [586] und Walter [1004].)

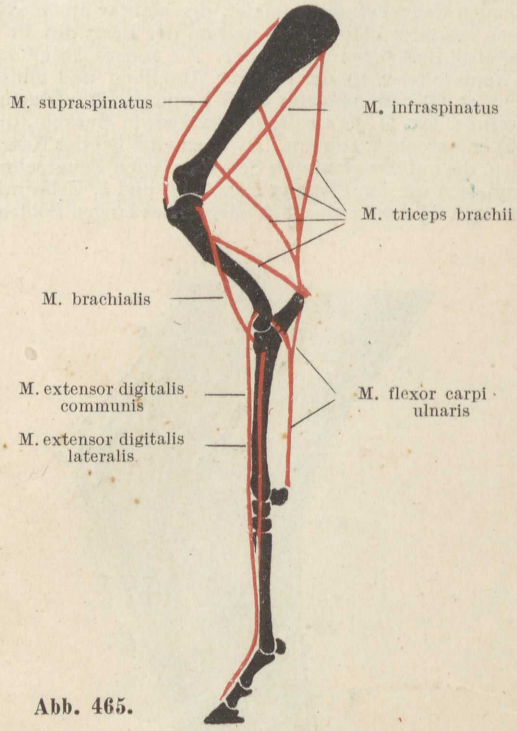

Abb. 465.

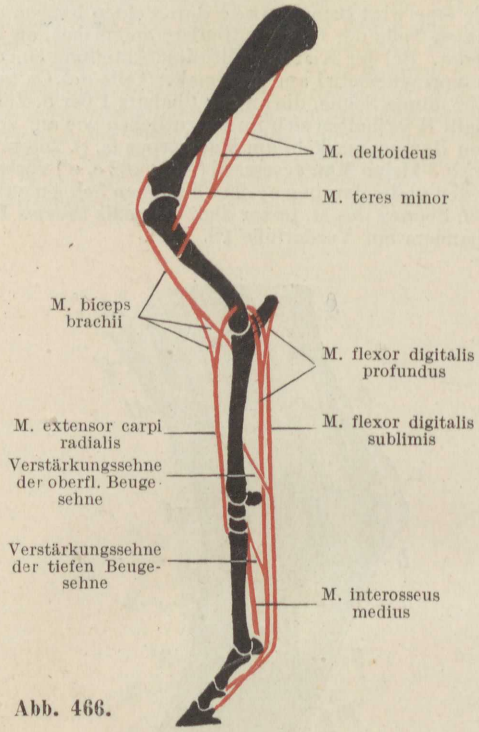

Abb. 466.

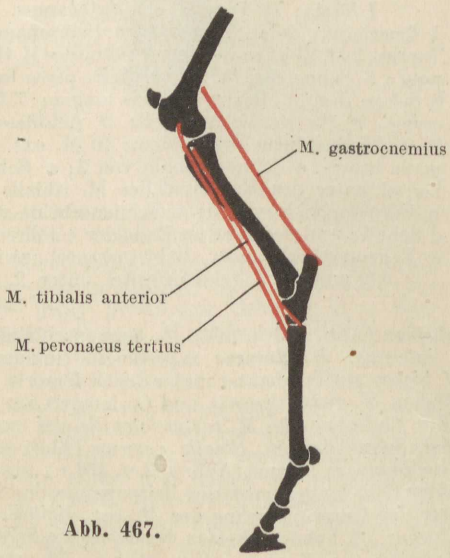

Abb. 467.

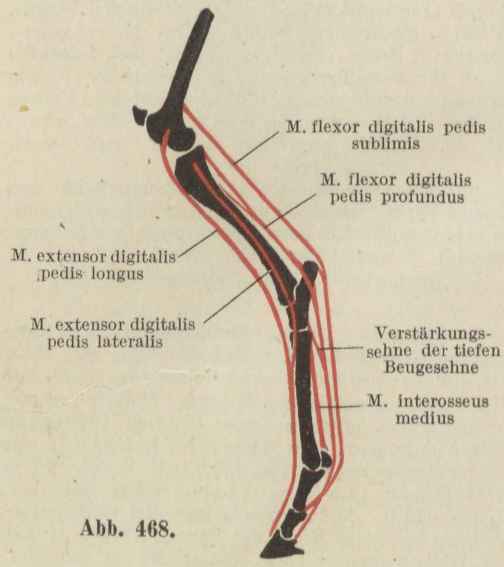

Abb. 468.

Die Abbildungen 465—472 sollen in schematischer Weise

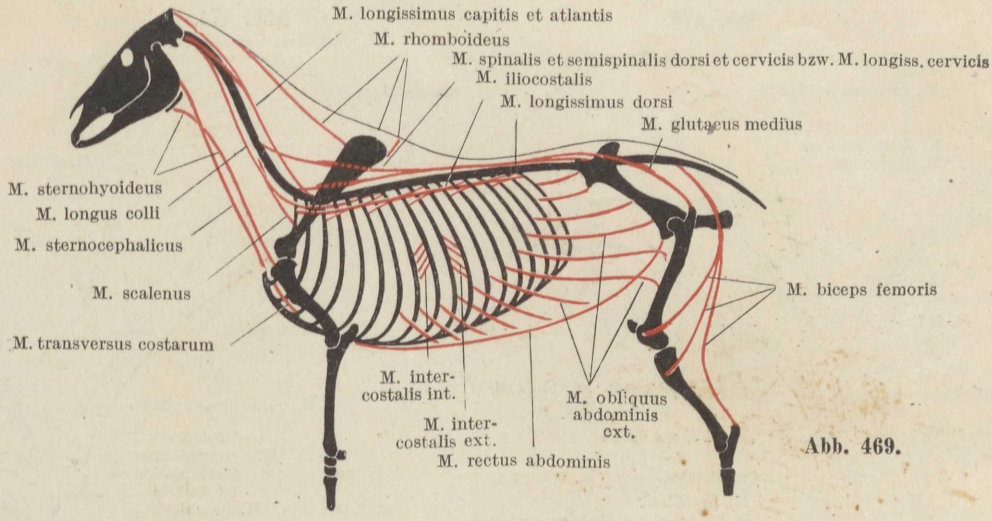

Abb. 469.

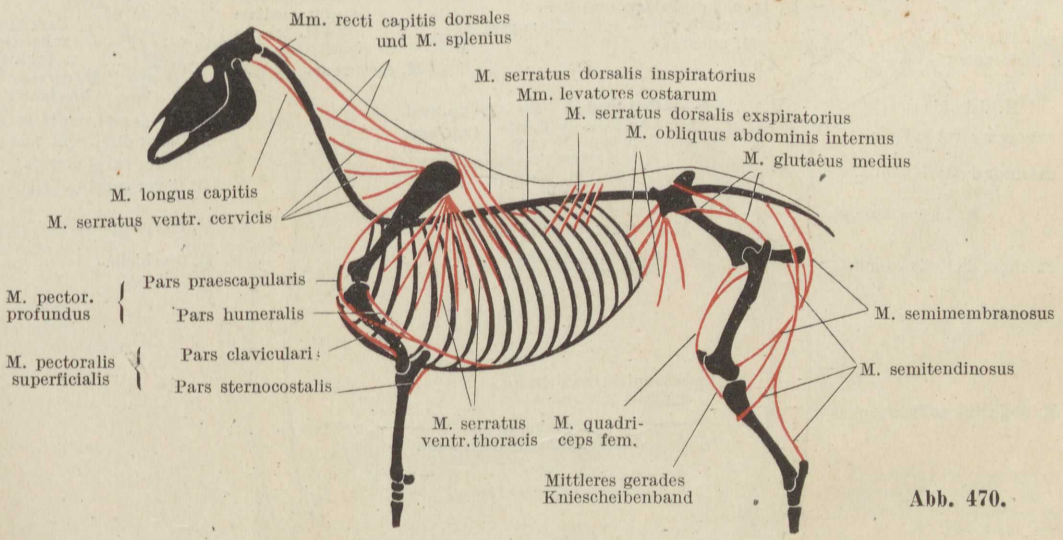

Abb. 470.

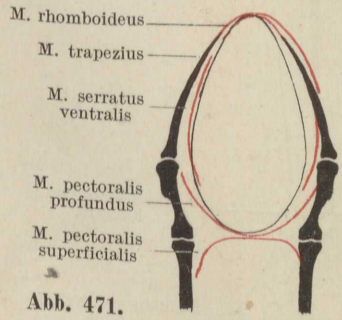

Abb. 471.

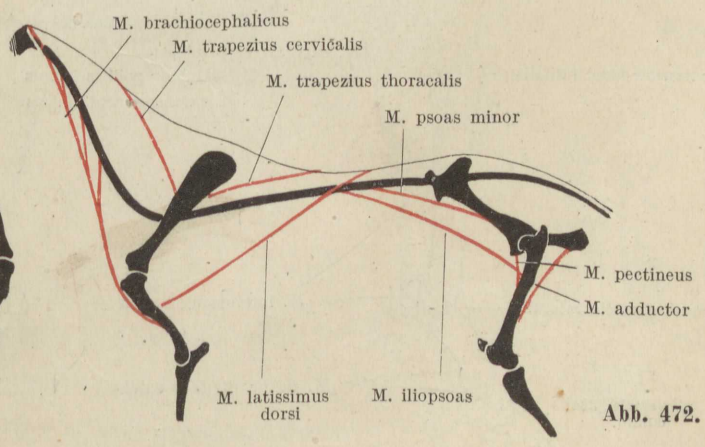

Abb. 472.

die Zugwirkung der Körpermuskeln demonstrieren.

Abb. 473.

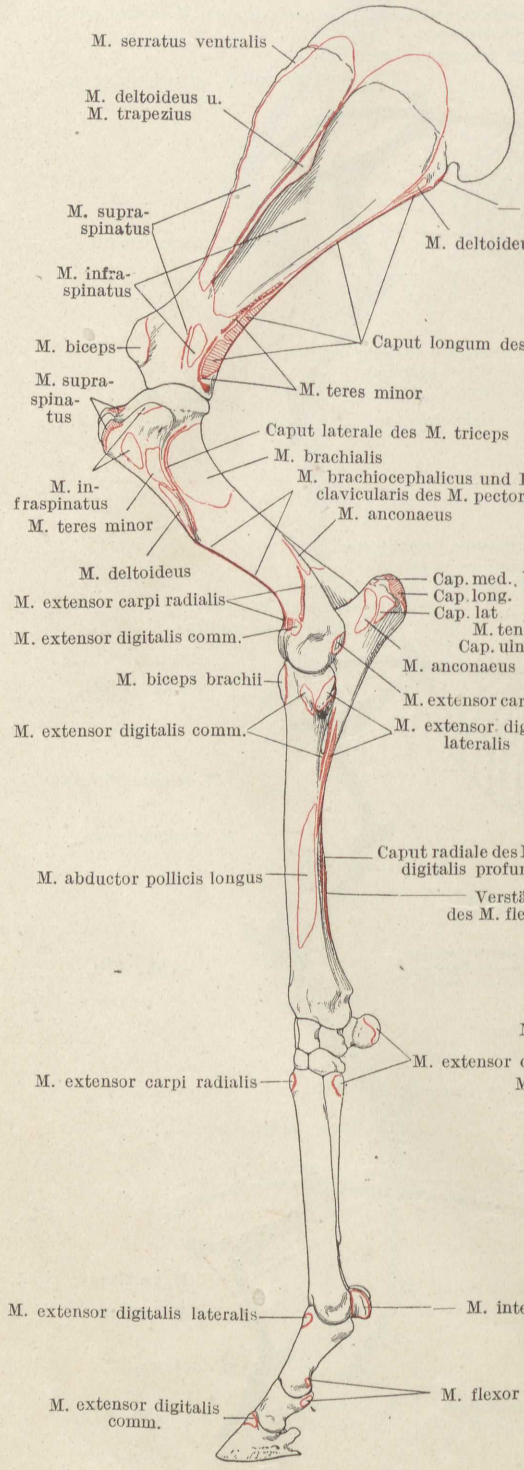

Abb. 474.

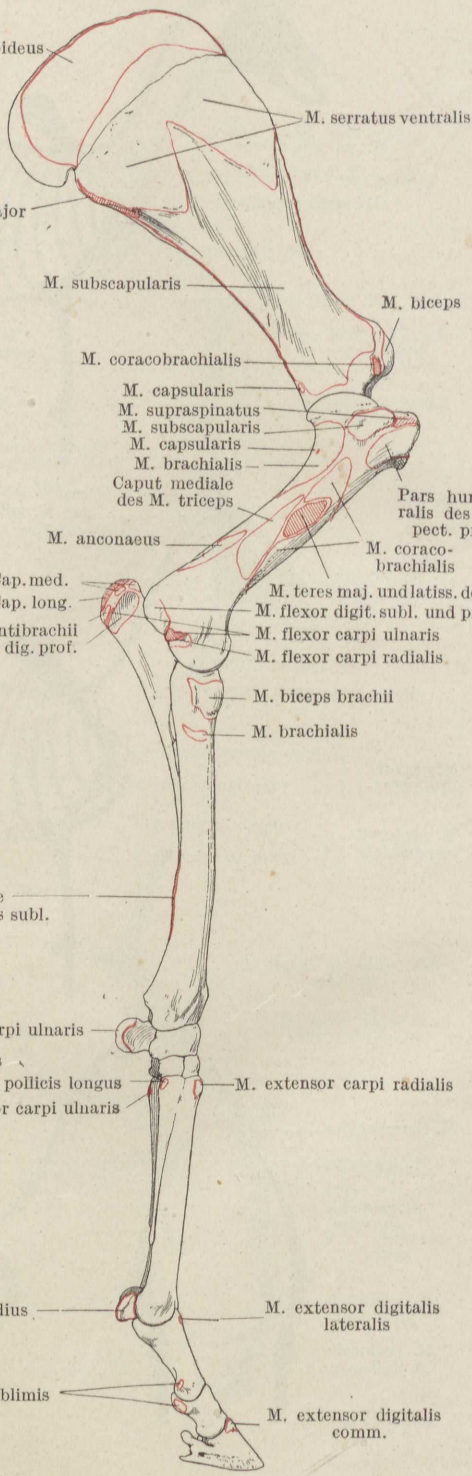

Abb. 473. Laterale Seite des Skelettes der Schultergliedmaße des Pferdes.
Abb. 474. Mediale Seite des Skelettes der Schultergliedmaße des Pferdes.

In die halbschematisch gezeichneten Abbildungen 473—477 sind die Ursprungs- und Insertionsstellen der an dem Gliedmaßenskelett

Abb. 475.

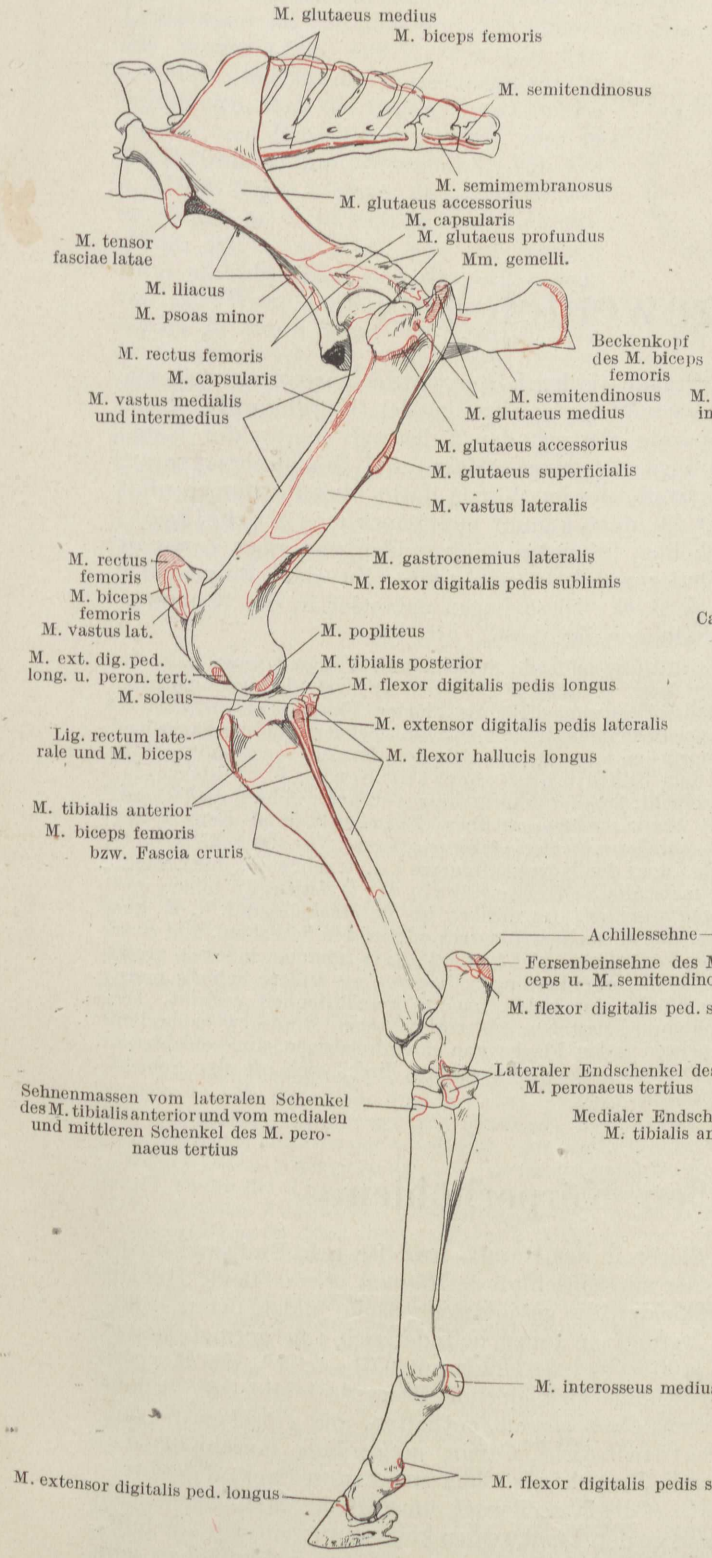

Abb. 476.

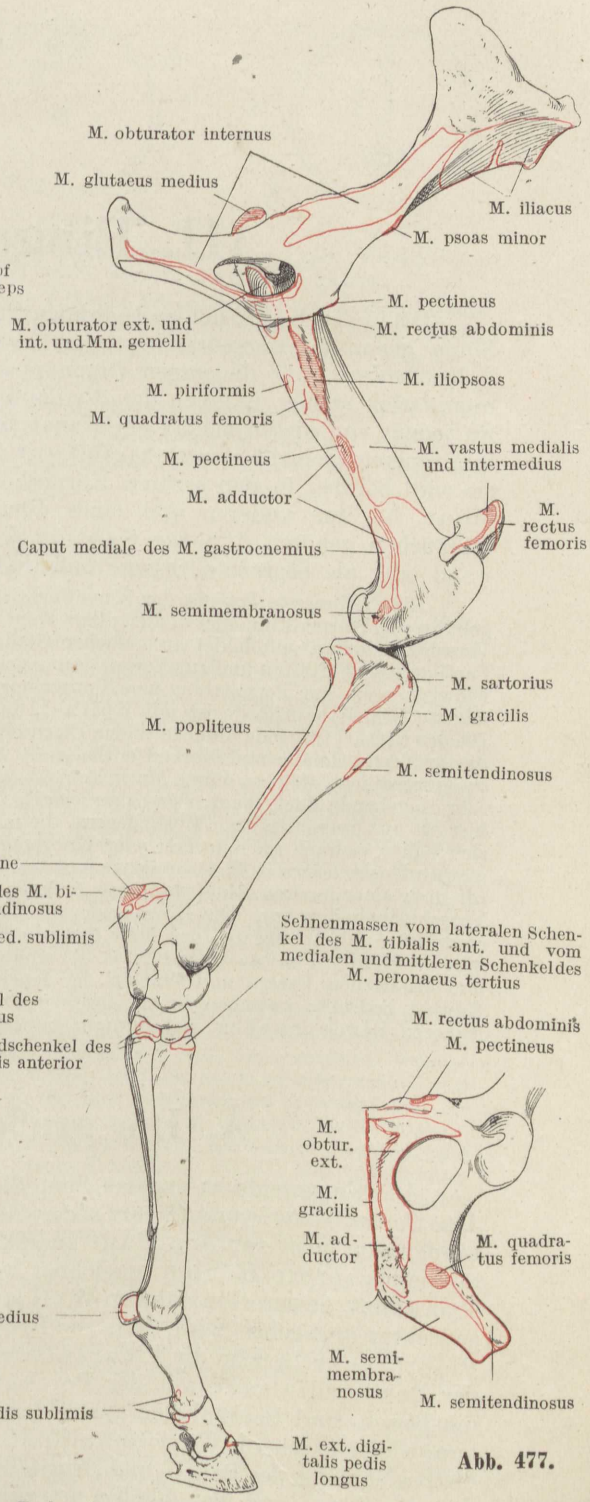

Abb. 477.

Abb. 475. Laterale Seite des Skelettes der Beckengliedmaße des Pferdes.
Abb. 476. Mediale Seite des Skelettes der Beckengliedmaße des Pferdes.
Abb. 477. Linke Hälfte des Beckenskeletts des Pferdes, von der ventralen Seite gesehen.
entspringenden und endenden Muskeln eingezeichnet. Diese Abbildungen sind in Anlehnung an entsprechende Abbildungen im Schmaltzschen Pferdes entworfen worden.

III. Eingeweidelehre.

Die in den Körperhöhlen lagernden Organe werden Eingeweide, *Viscera,* im weiteren Sinne genannt. Hergebrachterweise beschreibt man aber in der Eingeweidelehre, *Splanchnologie,* nur diejenigen Organapparate, die mit der Außenwelt in direkter Kommunikation stehen, nämlich den Verdauungs-, Atmungs-, Harn- und Geschlechtsapparat. Zu jedem von diesen gehört ein Kanalsystem, dessen Wände darin übereinstimmen, daß ihre innerste Schicht eine Schleimhaut ist; dazu kommt meist noch eine Muskelhaut; sie wird bei den in den serösen Körperhöhlen liegenden Eingeweiden von einer serösen Haut, bei den anderen von einer Bindegewebshaut umgeben. Zu den Eingeweideschläuchen gehören drüsige Gebilde (s. S. 6). Diese liegen entweder in der Schlauchwand oder als begrenzte Organe außerhalb von ihr.

Die die innerste Schicht der Eingeweideschläuche bildende **Schleimhaut,** *Tunica mucosa* (s. S. 6), geht an den Körperöffnungen in die äußere Haut über. Sie zeigt je nach dem Apparat, dem sie angehört, Verschiedenheiten und bildet an manchen Stellen Vorsprünge, die als Blätter, Falten, Leisten, Zotten, Papillen usw. auftreten und zur Vergrößerung der Schleimhautoberfläche, zum Schutze vor mechanischen Einwirkungen, zur Vermittlung von Sinneseindrücken usw. dienen. Die dem Lumen zugewandte, stets feuchte Schleimhautfläche ist mit Epithel, dem Schleimhautoberhäutchen (s. S. 6), überzogen. Die das Epithel tragende bindegewebige Eigenschicht, *Lamina propria tunicae mucosae,* geht in die lockere, die größeren Gefäße und Nerven enthaltende *Lamina submucosa* über. Zwischen Lamina propria und submucosa liegt oft eine dünne Muskelschicht, *Lamina muscularis tunicae mucosae.* Die das Schleimhautrohr umgebende **Muskelhaut,** *Tunica muscularis,* ist an den Körperöffnungen i. d. R. sehr stark und besteht hier oft aus quergestreiften Muskelfasern, die meist die Schließmuskeln der Öffnungen bilden und sich daher vielfach an Knochen oder Knorpeln ansetzen. Im übrigen ist die Muskelhaut i. d. R. aus glatten Muskelfasern (s. S. 4) zusammengesetzt. Die Muskelfaserbündel sind meist in Schichten, und zwar oft in 2, einer inneren Ring- und einer äußeren Längsfaserschicht, geordnet; es kommen indessen große Verschiedenheiten vor. Die Eingeweide, die in Körperhöhlen liegen, besitzen als äußere Schicht meist einen serösen Überzug, der ihrer äußeren Fläche eine glatte, feuchte Beschaffenheit verleiht. Die **serösen Häute,** *Tunicae serosae* (s. S. 5), sind dünn, bestehen aus verflochtenen Bindegewebsbündeln und elastischen Fasern und sind an der feuchten freien Fläche von einem niedrigen, ungeschichteten Epithel bedeckt; zwischen ihnen und den Organen, die sie überziehen, findet sich oft eine Schicht lockeren Bindegewebes, das *Stratum subserosum.*

A. Die großen Körperhöhlen.

Die Eingeweide im engeren Sinne liegen in der Brust- und Bauch-Beckenhöhle, dem *Cavum pectoris* und *Cavum abdominis* mit Einschluß des *Cavum pelvis.* Beide Höhlen werden von einer serösen Haut ausgekleidet, die geschlossene Säcke bildet, deren Hohlräume als seröse Höhlen bezeichnet werden; in ihnen befindet sich eine geringe Menge Transsudat, dessen Gewicht von Wall [1001] für jede Höhle mit 0,01—0,05 % des Körpergewichtes angegeben wird. Das die Brusthöhle auskleidende Brustfell bildet die beiden Pleurasäcke, welche die Pleurahöhlen, *Cava pleurae,* enthalten, und zwischen die sich der Perikardialsack mit der Perikardialhöhle, *Cavum pericardiale,* einschiebt; das die Bauch- und Beckenhöhle auskleidende Bauchfell bildet nur einen Sack, den Peritonäalsack, der die Peritonäalhöhle, *Cavum peritonaei,* umschließt. Man macht sich die Beziehungen des Bauch- und Brustfells zu den Eingeweiden klar, wenn man sich vorstellt, daß die Brust- und Bauchhöhle ursprünglich vollständig leer und ihre Innenflächen von den serösen Häuten ausgekleidet seien (Abb. 478). Denkt man sich weiter, daß alle Organe (a)

zunächst dem serösen Sacke (b′) außen anliegen, sich also zwischen ihm und der übrigen Leibeswand (c) befinden und erst später an einer Stelle den betreffenden Teil der Wand des Sackes (Abb. 479 b′) vor sich herschieben und in diesen gelangen (a), so ergibt sich, daß die Organe wohl in der Bauch- und Brusthöhle, niemals aber in der Peritonäal- bzw. Pleurahöhle (Abb. 478 u. 479 d) liegen können. Je nachdem sich ein Organ m. o. w. weit in den Sack einstülpt, ist es m. o. w. von der serösen Haut umhüllt. Hat sich das Organ weit von der Wand entfernt, dann tritt die Serosa in Form einer Doppellamelle (Abb. 479 e) von der Wand zum Organ, und man unterscheidet dann an der Serosa das die Wand der betreffenden Leibeshöhle (Abb. 478 u. 479 c) auskleidende Wandblatt, *Lamina parietalis* (b), und das Eingeweideblatt, *Lamina visceralis* (b′ u. e). Am Eingeweideblatt unterscheidet man wieder den Organüberzug (b′) und das Verbindungsstück (Abb. 479 e) zwischen diesem und dem Wandblatte, das man als Gekröse, Band, Netz usw. bezeichnet.

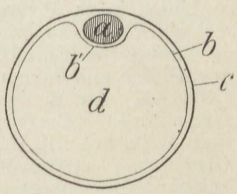

Abb. 478.

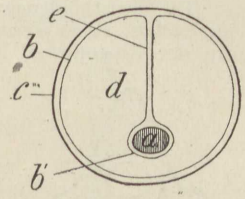

Abb. 479.

Schematische Darstellung des Verhaltens der Serosa zu den Organen.

a Organ; b Serosa, Wandblatt; b′ Serosa, Eingeweideblatt (Organüberzug); c Leibeswand; d seröse Höhle; e Serosa, Eingeweideblatt (Gekröse usw.).

a) Die Brusthöhle und das Brustfell.

Im Brustkorbe, *Thorax* (s. S. 41), befinden sich die zweitgrößte Körperhöhle, die Brusthöhle, *Cavum pectoris*, die die beiden Pleurahöhlen (s. S. 336) einschließt und den größten Teil der Thoraxhöhle einnimmt, und der intrathorakale Teil der Bauchhöhle. Die Wandung der Brusthöhle besteht aus 4—5 Schichten: 1. dem parietalen Blatte der Pleura, 2. der Fascia endothoracica, 3. dorsal und ventral einem Muskel (M. longus colli und M. transversus thoracis), 4. Muskulatur mit Skeletteilen und 5. der äußeren Haut. Der Brusteingang, *Apertura thoracis (sup. N.)* (s. S. 41), wird vom M. longus colli, von der Luft- und Speiseröhre, von Gefäßen, Nerven, Lymphknoten und Bindegewebe ausgefüllt (s. unten). Der Brusthöhlenausgang wird durch das Zwerchfell (s. S. 275 u. 276, 284—286) geschlossen. Die dorsale und die ventrale Wand werden durch die Brust- bzw. Rückenmuskeln und die Haut ergänzt. Die Skelettgrundlage der dorsalen Wand bilden die Brustwirbel, die der ventralen Wand das Brustbein und die der Seitenwände die Rippen mit ihren Knorpeln. Die Spatia intercostalia sind von Muskulatur ausgefüllt.

Im Brusteingange (s. oben u. S. 41) liegen (Abb. 480): dorsal die Mm. longi colli, ventral von ihnen rechts die Trachea, links der Oesophagus und seitlich und ventral von diesen Teilen Nerven (Nn. sympathici, vagi, recurrentes, phrenici), Gefäße (Aa. vertebrales, Trunci omocervicales, Truncus bicaroticus, das Ende der Aa. subclaviae, die entsprechenden Venen, das Ende des Ductus thoracicus) und Lymphknoten (Übergang der Lnn. cervicales caudales in die Lnn. mediastinales craniales) und bei jungen Tieren der Thymus. Man kann die Brusthöhle in einen kranialen Eingangs- (präkardialen), einen kaudalen Ausgangs- (postkardialen) und einen Mittelabschnitt (Kardialteil) einteilen und unterscheidet an ihr einen dorsoventralen Vertikal- (Höhen-), einen Transversal- (Quer-) und einen kraniokaudalen Sagittal- (Längs-) Durchmesser. Der Querdurchmesser ist am Brusteingang am kleinsten und etwa in der Mitte des Brustkorbes oder auch am Brustausgang am größten. In der Mitte der Brusthöhle sind Höhen- und Querdurchmesser einander nahezu gleich, dann wird der Höhendurchmesser infolge der Schrägstellung des Zwerchfells wieder kleiner. Der Sagittaldurchmesser ist ventral am kürzesten, weil er vom Brusteingange nur bis zur letzten wahren Rippe reicht; dorsal ist er bedeutend größer und reicht bis zum letzten Brustwirbel. Die Stellung des Zwerchfells ist je nach der Tierart und dem Atmungszustande verschieden (s. S. 275 u. 276 und Bauchhöhle). Die Brusthöhle des Pferdes ist relativ länger als die des Rindes, das eine kurze Brustwirbelsäule hat und dessen Bauchhöhle einen großen intrathorakalen Abschnitt besitzt. Beim Schaf ist der Eingangsteil der Brusthöhle sehr schmal, der Ausgangsteil dagegen breit.

Die **Fascia endothoracica** ist eine elastisch-bindegewebige Haut, die die Innenfläche der dorsalen, seitlichen und ventralen Wand der Brusthöhle überzieht, auf den peripheren Teil des Zwerchfells ausstrahlt und an dessen sehnigem Teile sich verliert. Brusthöhlenseitig liegt ihr die Pleura an. Ihre Dicke ist nach der Tierart verschieden, verhältnismäßig am dicksten ist sie beim Rind, im übrigen ist sie an den Zwischenrippenräumen dicker als an den Rippen. Seitlich verstärkt sich die Faszie beim Rinde zu den Zwischenrippenbändern (s. S. 61).

Die **Brustfelle, Pleurae** (Abb. 481—485), sind seröse Häute und bilden zwei geschlossene Brustfellsäcke, die median aneinanderstoßen und im übrigen die Wand je einer Brusthöhlenhälfte auskleiden.

Im Brusthöhleneingange bildet jeder Pleurasack die *Cupula pleurae*; der kaudale Abschluß jedes Sackes, *Basis pleurae*, liegt als *Pleura diaphragmatica* am Zwerchfelle. Seitlich liegen die Pleurasäcke der Rippenwand an als *Pleura costalis* (Abb. 484 u. 485 Pl. c. u. 497 o), median stoßen sie aneinander und bilden eine fast mediane Scheidewand, das *Mediastinum* (Abb. 497). Am Mediastinum ist zu unterscheiden 1. die bindegewebige Grundlage, *Membrana propria mediastini* (x, x, u, w), die die Speise- und Luftröhre (d′, i′), Gefäße und Nerven einschließt und die fibröse Grundlage des Herzbeutels (u) bildet, und 2. die diese Eigenschicht an beiden Seiten überziehende *Pleura mediastinalis* (o′, o′, o″), die in die Pleura costalis (o) und die Pleura diaphragmatica übergeht. Der Teil der Pleura mediastinalis, der das fibröse Blatt des Herzbeutels überzieht, heißt *Pleura pericardiaca* (o″). In jeden Brustfellsack ist von der Eigenschicht des Mediastinum aus eine Lunge eingeschoben (s. S. 348); die Pleura mediastinalis wird dadurch vorgestülpt und überzieht die Lunge als *Pleura pulmonalis* (o‴). Es entsteht so auch das *Lig. pulmonale* (s. S. 348), das die Lunge an das Mediastinum und in dessen Fortsetzung bei manchen Tierarten an das Zwerchfell befestigt (Lungenzwerchfellsband). Bei Mensch, Schwein und Hund tritt ein deutliches Lig. pulmonale vom Mediastinum an die mediastinale Fläche der Lunge nahe dem dorsalen Rand und setzt sich beim Schwein als Lungenzwerchfellsband noch auf das Zwerchfell fort. Beim Rinde verlötet die mediastinale Lungenfläche kaudal von der Lungenwurzel längs der Speiseröhre mit dem Mediastinum, so daß der Übertritt der Pleura an deren dorsalem und ventralem Rand erfolgt und ein Band als solches fehlt; höchstens ist nahe dem kaudalen Ende der Lunge eine sehr kurze und schmale Pleurafalte vorhanden. Beim Pferde verwachsen die beiden Lungen hinter der Lungenwurzel miteinander, so daß an dieser Stelle das Mediastinum und damit das Lig. pulmonale fehlt; dagegen findet sich beim Pferde ein deutliches Lungenzwerchfellsband.

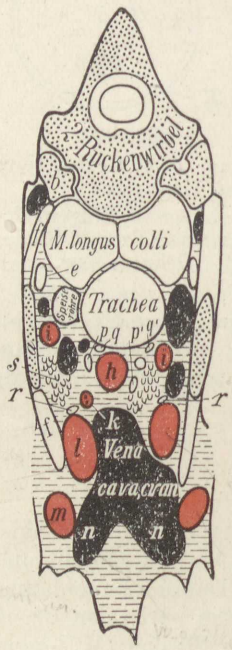

Abb. 480.
Querschnitt durch den Brusthöhleneingang des Pferdes.
a 1. Rippe; b dorsales Ende der 2. Rippe; e zum Plexus brachialis ziehende ventrale Wurzeln des 1. u. 2. Thorakalnerven; f, f Mm. intercostales; h Truncus bicaroticus; i, i Aa. vertebrales; k Stamm der A. cervicalis ascendens u. transversa scapulae (rechterseits entspringt er ein wenig weiter halswärts); l A. subclavia sin.; m A. axillaris sin.; n, n Vv. axillares, die sich zur V. cava cran. vereinigen; p linker und p′ rechter N. vagus; q linker und q′ rechter N. recurrens; r linker und r′ rechter N. phrenicus; s Lnn. cervicales caudales.

Die Lungen engen das *Cavum pleurae*, die Pleurahöhle, bis auf einen engen Spalt ein, der nur so viel seröse Flüssigkeit enthält, als genügt, um die aneinander liegenden Pleuraflächen schlüpfrig zu erhalten (s. S. 334).

Da der ventrolaterale Rand der Lungen nicht bis zum Sternum und zum Ansatze der Pars costalis des Zwerchfells reicht, so liegen hier Pleura costalis und diaphragmatica aneinander, und zwar bei Exspiration in größerer, bei Inspiration in kleinerer Ausdehnung. Der Spalt zwischen beiden ist der *Sinus phrenicocostalis*, Komplementär-Raum der Pleurahöhle.

In den rechten Pleurasack ist außerdem kaudal vom Herzen vom Sternum und Zwerchfell aus verhältnismäßig weit die kaudale Hohlvene eingeschoben; dadurch ist eine vom Sternum und Zwerchfelle dorsal aufsteigende Pleurafalte entstanden, die in ihrem dorsalen Teile die Hohlvene umschließt und daher Hohlvenengekröse heißt (Abb. 483 f, 485 bei g). Durch dieses wird die ventrale Hälfte des kaudalen Teiles der rechten Pleurahöhle in einen kleineren medialen und einen größeren lateralen Raum geteilt. In ersterem, dem mittleren Brustraume, *Cavum pleurae intermedium*, liegt der Anhangslappen der rechten Lunge (Abb. 483 m L u. 485). Alle anderen Organe der Brusthöhle liegen im Mediastinum (in der Membrana propria mediastini) und drängen bei den Tieren an mehreren Stellen die beiden Pleurae mediastinales auseinander, aber nur soweit, als unbedingt notwendig ist; so entstehen die Mittelfellspalten, *Spatia mediastinalia*, die von den in ihnen gelegenen Organen und dem diese umgebenden Bindegewebe und Fett vollständig ausgefüllt werden. Wir unterscheiden eine kraniale, mittlere und kaudale Mittelfellspalte, von denen die mittlere, weil sie das größte Organ, das Herz, enthält, die größte ist. Die kraniale (präkardiale) Mittelfellspalte befindet sich im kranialen, vor dem Herzen gelegenen Teile des Mittelfells (Abb. 481); in ihrem Bereiche liegen im ventralen Drittel des Mittelfells die beiden Pleurae mediastinales aneinander, während sie in den beiden dorsalen Dritteln auseinanderweichen und hier die Luft- und Speiseröhre, die V. cava cranialis, das Ende des Ductus thoracicus, die Nn. cardiaci, vagi, recurrentes, phrenici, sympathici, die Thymusdrüse, Lymphknoten und große Gefäßstämme aufnehmen. Die mittlere (kardiale) Mittelfellspalte liegt im mittleren Teile der Brusthöhle (Abb. 482 u. 484); in ihr befinden sich das vom Herzbeutel umschlossene Herz mit den Anfängen bzw. Enden der großen Gefäße, die Luft- und Speiseröhre, die Nn. vagi (Abb. 482 e, f) und jederseits am Herzbeutel der N. phrenicus, eingeschlossen in eine kleine Falte (Gekröse) der Pleura mediastinalis (Abb. 482 i, d). Die kaudale (postkardiale) Mittelfellspalte befindet sich in dem

kaudal vom Herzen gelegenen Teile des Mediastinum, und zwar in dessen dorsaler Hälfte. In ihr liegen dorsal die Aorta, mehr ventral die Speiseröhre, Lymphknoten, die Nn. vagi und linkerseits der N. phrenicus sinister, eingeschlossen in eine kleine Falte (Gekröse) der Pleura mediastinalis (Abb. 483 g u. 485 e); der rechte N. phrenicus liegt an der V. cava caudalis (Abb. 483 b u. 485 e'). Ventral von der Speiseröhre stoßen die beiden Pleurae mediastinales, die hier ein spinnwebenartiges Aussehen haben, aneinander

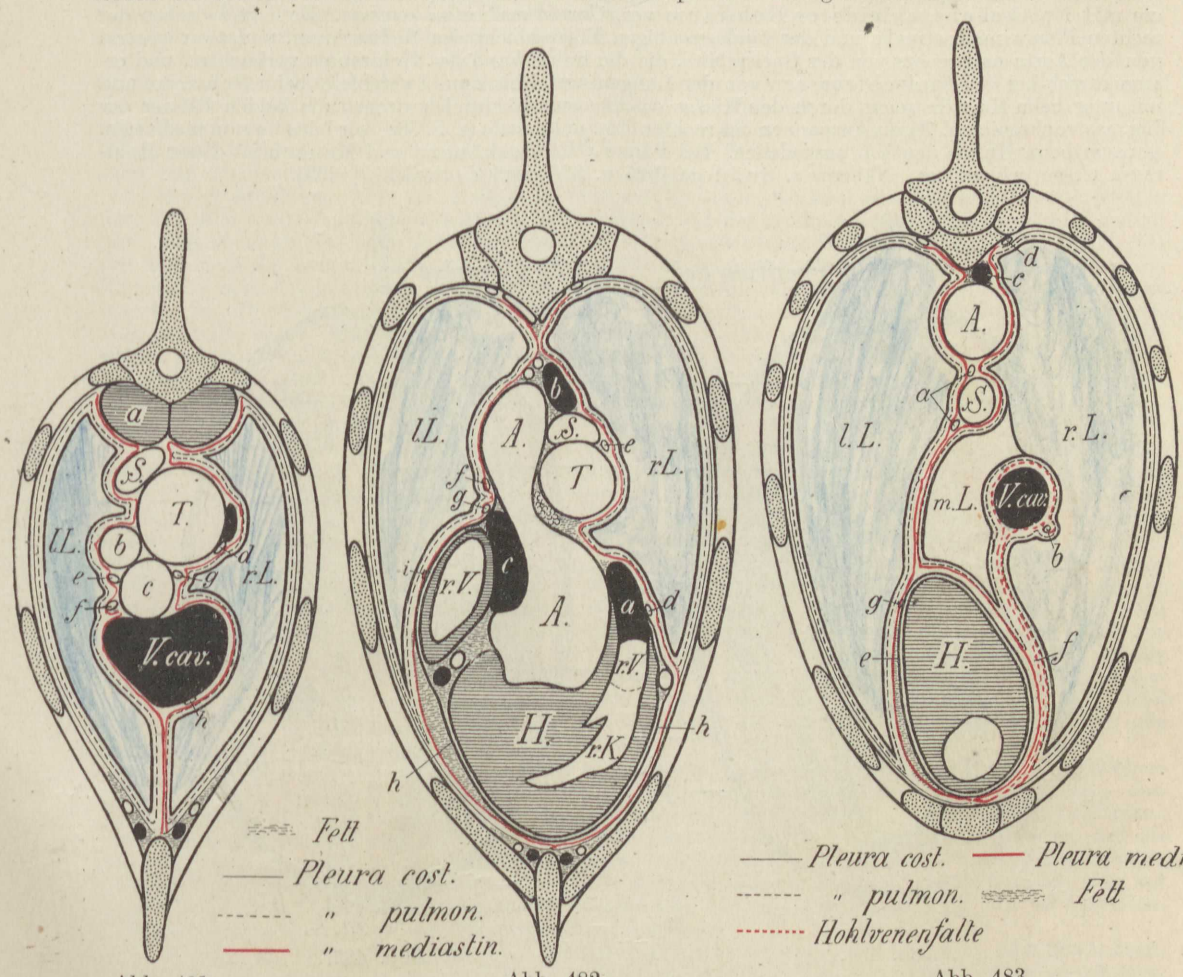

Abb. 481. Abb. 482. Abb. 483.

Abb. 481—483. Halbschematische Transversalschnitte durch die Brusthöhle zur Demonstration der Pleuraverhältnisse und der Mittelfellspalten; von hinten gesehen.

Abb. 481. Präkardialer Teil der Brusthöhle und kraniale Mittelfellspalte.

l. L. linke Lunge; **r. L.** rechte Lunge; **T** Trachea; **S** Oesophagus; **V. cav.** V. cava cranialis; **a** M. longus colli; **b** A. subclavia sinistra; **c** A. brachiocephalica; **d** rechter und **e** linker N. vagus; **f** linker N. phrenicus; **g** linker N. recurrens; **h** rechter N. phrenicus.

Abb. 482. Kardialer Teil der Brusthöhle und mittlere Mittelfellspalte.

l. L. linke Lunge; **r. L.** rechte Lunge; **A, A** Aorta (bzw. Aortenbogen); **T** Trachea; **S** Oesophagus; **H** Herz; **r. V., r. V.** rechte Vorkammer; **r. K.** rechte Kammer; **a** V. cava cranialis an ihrer Einmündung; **b** V. azygos; **c** Lungenarterie; **d** rechter N. phrenicus; **e** rechter N. vagus; **f** linker N. vagus; **g** linker N. recurrens (vor der Umschlagstelle um den Arcus aortae); **h, h** Herzbeutel; **i** linker N. phrenicus.

Abb. 483. Postkardialer Teil der Brusthöhle und kaudale Mittelfellspalte.

l. L. linke Lunge; **r. L.** rechte Lunge; **m. L.** Anhangslappen der rechten Lunge; **A** Aorta; **H** Herz; **S** Oesophagus; **V. cav.** V. cava caudalis; **a** Nn. vagi; **b** rechter N. phrenicus; **c** V. azygos; **d** rechter N. sympathicus; **e** Herzbeutel; **f** Hohlvenengekröse; **g** linker N. phrenicus.

(Abb. 485 Pl. m.). Die Frage, ob das postkardiale Mediastinum, besonders in seinem ventralen Teile, durchlöchert ist, ist viel umstritten. Sie ist neuerdings von Agduhr [12] mit folgendem Ergebnis untersucht worden: Bei erwachsenen Individuen von Pferd, Hund und Katze (bisweilen auch bei alten Schafen) bestehen konstant Kommunikationen der beiden Pleurahöhlen als epithelbekleidete Perforationen verschiedener Größe (keine Kunstprodukte). Sie sind postfötale Bildungen, die bei jungen Individuen der genannten Tierarten und bei Rind, Ziege und bisweilen beim Schafe fehlen. Sie finden sich im

postkardialen Mediastinum ventral vom N. phrenicus sinister (bisweilen auch zwischen Oesophagus und Aorta). Bei den Fleischfressern finden sich außerdem Kommunikationen im kardialen Mediastinum ventral vom Herzen und ferner bei mageren Tieren, bisweilen auch beim Schaf, auch im präkardialen Mediastinum ventral von der V. cava cranialis.

Außer den besprochenen Mittelfellspalten kommt im kaudodorsalen Teile des Mediastinum noch ein mit Epithel ausgekleideter Hohlraum vor, *Cavum mediastini serosum*. Er liegt zwischen der rechten Pleura mediastinalis und der bindegewebigen Eigenschicht des Mediastinum, und zwar ventral von der Aorta und rechts von der Speiseröhre, die die linke Wand des Hohlraums vorbuchtet, und erstreckt sich bei den Fleischfressern von der Lungenwurzel bis zum Zwerchfell, beim Schwein und mitunter beim Hunde sogar durch den Hiatus oesophageus hindurch zwischen die beiden Blätter des Lig. gastrophrenicum. Beim Anspannen des rechten Lig. pulmonale (s. S. 336) wird das Cavum mediastini serosum beim Hunde deutlich ausgedehnt. Bei Pferd, Wiederkäuern und Mensch ist dieser Hohlraum wesentlich kleiner. Näheres s. Sußdorf [925 u. 926] und Zschokke [1069].

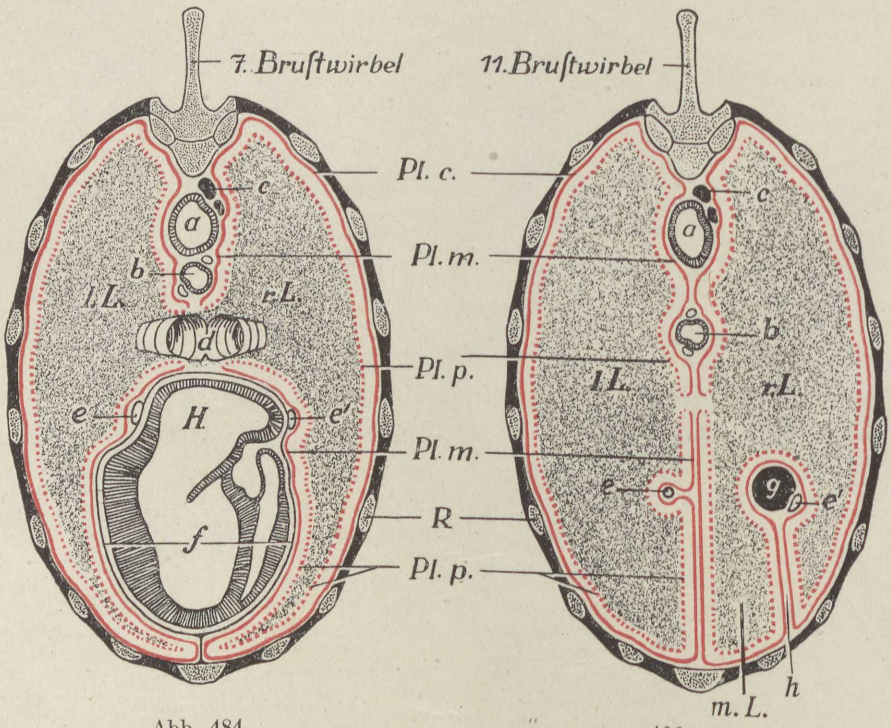

Abb. 484. Abb. 485.

Abb. 484 u. 485. Halbschematische Querschnitte durch die Brusthöhle des Pferdes. Von der kaudalen Seite gesehen. Die durchschnittenen Rippen sind punktiert.

Abb. 484 ist in der Herzgegend geführt und dient zur Ergänzung der Abb. 482.

Abb. 485 ist zwischen Herz und Zwerchfell geführt und dient zur Ergänzung der Abb. 483.

H Herz; **l. L.** linke Lunge; **m. L.** Anhangslappen der rechten Lunge; **r. L.** rechte Lunge; **Pl. c.** Pleura costalis; **Pl. m.** Pleura mediastinalis; **Pl. p.** Pleura pulmonalis; **R** Rippenwand.
a Aorta; b Speiseröhre, an ihr die beiden Nn. vagi; c V. azygos, unter ihr der Ductus thoracicus; d Luftröhrengabelung und Anfang der beiden Bronchien; e linker und e′ rechter N. phrenicus; f Herzbeutel; g V. cava caudalis, die in das von unten aufsteigende Hohlvenengekröse (h) eingeschlossen ist.

Von den beiden Pleurasäcken ist der linke kleiner als der rechte, da das zwischen den beiden Säcken liegende Herz sich mehr nach links als nach rechts erstreckt. Namentlich beim Rinde, dessen Pleura stark ist, liegt das Mediastinum erheblich mehr links von der Medianebene.

Das Verhalten der Pleurae ergibt sich aus den Abb. 481—485. Die Abb. 481 stellt einen Querschnitt durch den kranialen Abschnitt der Brusthöhle dar. Man sieht, daß die Lungenpleura lateral der Rippenpleura und medial dem Mediastinum in ganzer Ausdehnung anliegt, und daß dorsal und ventral die Pleurae costales in die Pleurae mediastinales übergehen, die im ventralen Teile der Brusthöhle dicht aneinander liegen und das *Septum mediastinale* bilden. Weiter dorsal weichen sie auseinander, da sich verschiedene Organe zwischen sie einschieben, so daß die kraniale Mittelfellspalte entsteht. In dieser sieht man am meisten ventral die quer durchschnittene V. cava cranialis mit dem rechten N. phrenicus (h) und über dieser die A. brachiocephalica (c), an der links der linke N. vagus und phrenicus (e, f) und rechts

der linke N. recurrens (g) liegen. Weiter dorsal folgen links die A. subclavia sinistra (b) und rechts von ihr die Trachea (T) mit dem rechten N. vagus (d) und dem dorsal an ihrer linken Seite gelegenen Oesophagus (S).

Die 2. Abbildung (Abb. 482) stellt einen Durchschnitt durch den mittleren Abschnitt der Brusthöhle dar. Der Übergang der an der Brustwand liegenden Pleura costalis in die rot dargestellte Mediastinalpleura am Rücken und Sternum ist deutlich sichtbar. Zwischen den beiden Pleurae mediastinales liegt in der großen mittleren Mittelfellspalte ventral das Herz (H, r. V., r. K.) mit dem Herzbeutel (h, h). Mitten über dem Herzen (H) sieht man die Aorta (A) gegen den Rücken aufsteigen. An ihr liegt über der rechten Vorkammer rechts die V. cava cranialis (a) und links die A. pulmonalis (c). Weiter dorsal liegen rechts an der Aorta die Luft- und Speiseröhre (T u. S) mit dem rechten N. vagus (e) und die V. azygos (b) übereinander und links der linke N. vagus und N. recurrens (f u. g). Der Herzbeutel (h, h) wird vom Mediastinum in ganzer Ausdehnung überzogen.

Die 3. Abbildung (Abb. 483) stellt einen Querschnitt durch den kaudalen Abschnitt der Brusthöhle dar, der aber ventral noch den mittleren Mittelfellspalt mit der in diesem liegenden Herzspitze getroffen hat. Man bemerkt also ventral in dem Endabschnitte der mittleren Mittelfellspalte die Herzspitze (H) mit dem Ende der linken Herzkammer. Rechts dicht neben und ventral vom Herzen sieht man, daß die Pleura das dorsal aufsteigende Hohlvenengekröse (f) bildet, das an seinem Ende die V. cava caud. umschließt. Es bildet eine kleine Nebenfalte zur Aufnahme des rechten N. phrenicus (b). Dorsal vom Herzen liegen die Pleurae mediastinales zunächst dicht aneinander *(Septum mediastinale)*, um dann wieder zur kaudalen Mittelfellspalte auseinanderzuweichen, in der übereinander die Speiseröhre (S), die Nn. vagi (a), die Aorta (A) und die V. azygos (c) liegen. Zwischen Hohlvenengekröse und Hohlvene einerseits und Mediastinum und Speiseröhre andererseits bemerkt man den durchschnittenen Anhangslappen der rechten Lunge (m. L.).

Die vorstehend kurz geschilderten 3 Abbildungen (Abb. 481—483) sind nach der Natur angefertigt und nur etwas schematisiert worden. Sie zeigen also die wirklichen Verhältnisse und demonstrieren vor allen Dingen, daß es außer dem Cavum mediastini serosum (s. S. 338) keine vorgebildeten Mittelfell**räume** gibt, sondern daß mit dieser einen Ausnahme die beiden aneinanderliegenden Pleurasäcke nur an bestimmten Stellen durch Organe, die zwischen ihnen liegen oder sich zwischen sie einschieben, auseinandergedrängt werden, und daß die betreffenden Organe mit dem sie umgebenden Bindegewebe und Fett die so entstandenen Mittelfellspalten vollständig ausfüllen. Gerade weil in den Abb. 481—483 möglichst die richtigen Verhältnisse nachgebildet sind, sind sie ziemlich schwer verständlich; wir haben deshalb zu ihrer Ergänzung noch die Abb. 484 u. 485 aufgenommen, die die betreffenden Verhältnisse ganz schematisiert zeigen; vor allem demonstrieren sie übersichtlicher, wie die Pleura pulmonalis aus der Pleura mediastinalis hervorgeht, und daß das Hohlvenengekröse (in Abb. 485 h) eine von der ventralen Wand ausgehende Falte des rechten Pleurasackes ist.

Bau. Die Pleura (s. S. 5) erscheint stellenweise spinnwebenartig dünn und durchlöchert (s. S. 337); die Löcher finden sich besonders an Falten (Hohlvenengekröse, Lig. pulmonale). Da, wo die Pleurae mediastinales aneinanderstoßen, sind sie durch die Subserosa, die Fett enthält, verbunden. Die Zwischenrippenpleura ist stärker als die übrige Pleura. Bei älteren und größeren Tieren sind die Serosen relativ dicker als bei jüngeren und kleineren. An der parietalen Pleura unterscheidet man außer dem einer Membrana limitans aufsitzenden Epithel eine kollagene subendotheliale Schicht, eine aus dicken, elastischen Fasern zusammengesetzte Mittelschicht (Fascia endothoracica) und eine oft fettzellenhaltige, bindegewebige Unterschicht (Trautmann [955]).

Gefäße und Nerven der Pleura. Die Arterien stammen von den Aa. intercostales, phrenicae, bronchiales und der A. thoracica int., die Venen von den gleichnamigen Venenstämmen; die Nerven kommen von den Nn. phrenici, von dem Vagus, Sympathicus und den Interkostalnerven.

b) Die Bauch- und Beckenhöhle und das Bauchfell.

Die **Bauchhöhle**, *Cavum abdominis*, die größte seröse Höhle, liegt im Abdomen, reicht vom Zwerchfell bis zum Beckeneingang und erstreckt sich als intrathorakaler Teil der Bauchhöhle auch in den kaudalen Teil des Brustkorbes.

Bauchwände. Die dorsale Bauchwand wird von den Lendenwirbeln gestützt und besteht aus folgenden Schichten: 1. äußerer Haut, 2. Fascia lumbodorsalis, 3. Rückenmuskulatur (M. sacrospinalis bzw. M. longissimus dorsi und iliocostalis lumborum und M. multifidus), 4. Lendenwirbeln, 5. Lendenmuskeln (M. quadratus lumborum, M. psoas major, M. psoas minor), 6. Fascia iliaca und 7. Peritonaeum. Die Seitenwände erhalten ihre knöcherne Stütze im intrathorakalen Teile der Bauchhöhle von den letzten Rippen und Rippenknorpeln und am Übergange zur Beckenhöhle von den Darmbeinflügeln und werden im übrigen gebildet von 1. der äußeren Haut, 2. dem Bauchhautmuskel und seiner Aponeurose, 3. dem M. obliquus abdominis externus, 4. M. obliquus abdominis internus, 5. M. transversus abdominis, 6. der Fascia transversa und 7. dem Peritonaeum. Soweit den Seitenwänden die knöcherne Grundlage fehlt, heißt die Bauchwand die weiche seitliche Bauchwand. Die ventrale Bauchwand wird kranial vom Ende des Sternum und dem Schaufelknorpel gestützt und besteht aus 1. der äußeren Haut, 2. dem äußeren Blatte der Rektusscheide mit

der Aponeurose des Bauchhautmuskels und der gelben Bauchhaut (bei Pflanzenfressern), 3. dem M. rectus abdominis, 4. dem inneren Blatte der Rektusscheide mit der Fascia transversa und 5. dem Peritonaeum; in ihr befindet sich median die *Linea alba* (s. S. 287). Die Eingangswand bildet das Zwerchfell. Am Bauchhöhlenausgange geht die Bauchhöhle in die Beckenhöhle über.

Größe der Bauchhöhle. Der größte (dorsoventrale) Höhendurchmesser fällt in das Niveau der ersten Lendenwirbel und der größte Querdurchmesser in das der zwei bis drei letzten Rippen. Der kraniokaudale Längs- (Sagittal-) Durchmesser ist wegen der Schrägstellung des Zwerchfells dorsal viel kürzer als ventral; den größten Längsdurchmesser stellt eine Linie vom Zwerchfellsansatz am Sternum zum kranialen Ende der Beckenfuge dar.

Öffnungen in den Bauchhöhlenwänden. Die Bauchhöhlenwände besitzen zum Durchtritt von Gefäßen, Nerven, Schläuchen usw. Öffnungen, z. B. im Zwerchfell den Hohlvenen-, Aorten- und Speiseröhrenschlitz (s. S. 275 u. 285) und in der ventralen Wand beim Foetus den beim geborenen Tiere durch Verwachsung geschlossenen Nabel. Nahe dem Schambeine findet sich bei männlichen Tieren der Leistenkanal (s. S. 287) und bei weiblichen an seiner Stelle eine flache Grube, mit Ausnahme der weiblichen Fleischfresser, die einen Leistenkanal besitzen. Bei männlichen Tieren kommuniziert die Peritonäalhöhle nicht mit der Außenwelt; bei weiblichen besteht eine derartige Verbindung durch die Bauchöffnungen der Tuben, die in den Uterus und somit indirekt nach außen führen.

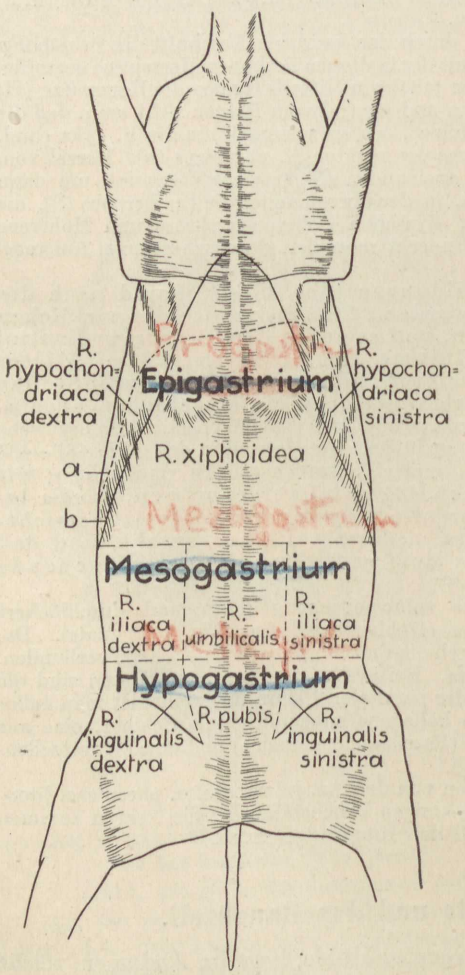

Abb. 486. Bauchgegenden des Pferdes (schematisch).
a Zwerchfell; b Rippenbogen.

Einteilung der Bauchhöhle und der Bauchwand (s. Abb. 486 u. S. 8). Die Bauchhöhle wird durch Quer- (Segmental-) Ebenen und die Bauchwand durch Linien, die man sich auf ihr gezogen denkt, in Regionen und Subregionen eingeteilt, und zwar unterscheidet man:

α) die **vordere (kraniale) Bauchgegend,** *Regio epigastrica*; sie erstreckt sich vom Zwerchfell bis zu einer durch das letzte Rippenpaar gelegten Segmentalebene und umfaßt im wesentlichen den intrathorakalen Teil der Bauchhöhle. Sie zerfällt in die an der ventralen Bauchseite median zwischen dem Schaufelknorpel und den beiderseitigen Rippenbögen gelegene, äußerlich fast dreieckige Schaufelknorpelgegend, *Regio xiphoidea,* und in die Unterrippengegenden, *Regio hypochondriaca dextra* und *sinistra,* die den medial von den Rippen und dem Rippenbogen gelegenen Teil der Bauchhöhle umfassen. Der am Rippenbogen entlang ziehende Teil der Regio xiphoidea wird wohl auch als Rippenweiche bezeichnet.

Beim Menschen bezeichnet man die Schaufelknorpelgegend als Regio epigastrica und stellt sie der Regio hypochondriaca dextra und sinistra gegenüber. Wo in der Medianebene der ventralen Rumpffläche die Brust in den Bauch übergeht, liegt beim Menschen eine vertiefte Stelle, Magengrube oder Herzgrube, *Scrobiculus cordis.*

β) die **mittlere Bauchgegend,** *Regio mesogastrica*; sie erstreckt sich von der genannten Segmentalebene bis zu einer durch den kraniomedialen Winkel des Tuber coxae gelegten Parallelebene und zerfällt in die ventromediane Nabelgegend, *Regio umbilicalis,* in die rechte und linke Flanken- oder seitliche Bauchgegend, *Regio abdominalis lateralis* s. *iliaca dextra* und *sinistra,* und in die dorsale, durch die Lendenwirbel gestützte Lendengegend, *Regio lumbalis.* An der Flankengegend unterscheidet man wieder a) die eigentliche Flanke, d. h. die Abteilung, die vom dorsalen Randabschnitte (dem Crus costocoxale) des M. obliquus abdom. int. (der vom kraniomedialen Winkel des Tuber coxae zur

18. Rippenfuge verläuft und sich deutlich abhebt, s. S. 276) bis zur Kniefalte reicht, b) die zwischen diesem Muskelzuge, der letzten Rippe und der Lendengegend gelegene Hungergrube, *Fossa paralumbalis*, und c) die medial von der Kniefalte gelegene Flankenweiche.

Beim Menschen versteht man unter Regio mesogastrica nur die Regio umbilicalis und Regio abdom. lateralis, während der von der Lendenwirbelsäule gestützte Teil *Regio mediana* und der seitlich von dieser gelegene Abschnitt *Regio lumbalis* heißt.

γ) die **hintere (kaudale) Bauchgegend**, *Regio hypogastrica*; sie reicht von der genannten 2. Segmentalebene bis zum Beckeneingange bzw. bis zum knöchernen Becken. Sie zerfällt in eine mediane Gegend, die Schamgegend, *Regio pubica*, und in die rechte und linke Leistengegend, *Regio inguinalis dextra* und *sinistra*. Eine *Regio subinguinalis* ist kaum abzutrennen. Beim Menschen stößt kaudal an die Regio pubica median die *Regio pudendalis*, in der die äußeren Geschlechtsorgane liegen.

Die **Bauchhöhle des Pferdes** zeichnet sich durch die sehr kurze Regio mesogastrica aus, so daß der Nabel an der vorderen Grenze der Regio umbilicalis oder sogar noch in der Regio epigastrica liegt und ein Teil der Schamteile in die Regio mesogastrica fällt[1]). Die Dornfortsätze des 15. bis 18. Brustwirbels stehen nahezu senkrecht über den Wirbelkörpern. Das ventrale Ende der die Bauchhöhle begrenzenden 10 letzten Rippen liegt um 2 (3) Wirbellängen weiter kaudal als der gleichzählige Wirbel, so daß das ventrale Ende der letzten Rippe in die Segmentalebene des 3. Lendenwirbels fällt. Bei den **Wiederkäuern** ist die Regio epigastrica wegen der geringeren Zahl der Rippen und der geringeren Länge der Brustwirbelsäule kürzer und die Regio mesogastrica wegen der größeren Länge der Lendenwirbelsäule länger als diese Regionen des Pferdes. Die Verhältnisse des intrathorakalen Teiles der Bauchhöhle ergeben sich aus denen des Zwerchfells und der Rippen (s. S. 291 u. 52). Die Rippen sind beim Rinde weniger gebogen, liegen aber fast noch schräger als beim Pferde, so daß die 2 letzten Rippen mit ihren ventralen Enden um 3 bis 4 Wirbellängen kaudal vom gleichzähligen Wirbel und die kaudale Grenze des Rippenbogens in Höhe des kaudalen Endes des 3. Lendenwirbels liegen; die 6. bis 11. Rippe liegen etwas weniger schräg. Die Cartilago xiphoidea erreicht die Höhe des 11. Brustwirbels. Der Beckeneingang ist schräg gestellt. Die Regio hypogastrica besitzt dorsal nur die Länge des letzten Lenden- und ventral die des letzten Lendenwirbels und der 2 ersten Kreuzwirbel; der Hüfthöcker reicht nicht so weit brustwärts wie beim Pferd (Abb. 42). Auch beim **Schwein** ist der intrathorakale Abschnitt der Bauchhöhle erheblich kleiner als beim Pferde; er reicht zwar brustwärts bis zur 7. Rippe, jedoch schneidet das ventrale Ende der letzten Rippe wegen der geringeren Schrägstellung der Rippen nicht mit dem 3., sondern mit dem 1. Lendenwirbel ab. Die Lendenwirbelsäule ist relativ lang und sonach der extrathorakale Teil der Bauchhöhle verhältnismäßig groß. Die ventrale Grenze des schrägen Bauchhöhlenausganges liegt in Höhe des 3. Kreuzwirbels. Bei den **Fleischfressern** ist der intrathorakale Abschnitt der Bauchhöhle kleiner als bei den Pflanzenfressern, während der extrathorakale Teil infolge der großen Länge der Lendenwirbelsäule relativ größer ist. Das ventrale Ende der letzten Rippe fällt in die Querebene des 1. Lendenwirbels; die Rippen sind weniger schräg gestellt als beim Pferde. Das kraniale Ende der Beckenfuge liegt in Höhe des 3. Kreuzwirbels; demnach ist der Bauchhöhlenausgang sehr schräg gestellt.

2. Die **Beckenhöhle**, *Cavum pelvis*, ist der Endabschnitt des Rumpfzölom; gestützt werden ihre dorsale Wand von den Kreuz- und den ersten (3—4) Schwanzwirbeln, die Seitenwände von dem Os ilium und einem Teile des Os ischii und die ventrale Wand von den Ossa pubis und ischii. Im übrigen werden diese Wände von Muskeln und Bändern gebildet, seitlich namentlich vom breiten Beckenband und den Gesäßmuskeln; an ihnen liegen Gefäß- und Nervenstämme. Brustwärts fließt die Becken- mit der Bauchhöhle am Beckeneingange zusammen. Der Beckeneingang (s. S. 171) ist eine ovale, schräge Öffnung, die von der *Linea terminalis* (s. S. 171) begrenzt wird. Seitlich am Beckeneingange liegen die großen Gefäßstämme der Beckengliedmaßen; sie treten hier in den Schenkelkanal ein. Die kaudale Beckenwand, Beckenausgangswand (Beckenboden des Menschen), wird von Faszien, Muskeln, dem Ende des Rectum und dem After sowie Teilen des Geschlechtsapparates gebildet. Der zwischen After und äußeren Geschlechtsteilen liegende Teil der Beckenwand heißt Mittelfleisch, *Perineum*, und die Gegend Mittelfleischgegend, Damm, *Regio perinei*. Sie ist bei weiblichen Tieren und bei männlichen Schweinen und Katzen sehr kurz. Die seröse Auskleidung der Beckenhöhle reicht nicht bis zum Ende des äußeren Beckens. Es treten vielmehr schon vorher das Bauchfell und die Fascia pelvis (s. S. 294) an die Eingeweide (Abb. 620 k), so daß ein nach der Tierart verschieden großer retroperitonäaler Teil der Beckenhöhle entsteht.

Medial vom Eingang in den Schenkelkanal und dicht kranial vom Beckeneingange befindet sich jederseits der innere Leistenring (S. 287) als Öffnung in den Leistenkanal, *Canalis inguinalis;* beide Kanäle werden hier nur durch das Lig. inguinale (S. 287) getrennt.

[1]) Aus diesem Grunde hat man vorgeschlagen, die Regio epigastrica nur bis zu einer durch den Winkel der 16. Rippe (Sußdorf [930]) oder sogar der 14. Rippe (Schmaltz [841]) gelegten Querebene reichen zu lassen.

Die Beckenhöhle der **Einhufer** ist relativ kurz und weit, am Beckeneingang am weitesten; das Promontorium des Os sacrum ist undeutlich und liegt um die Länge der beiden letzten Lendenwirbel kaudal vom kraniomedialen Winkel des Tuber coxae; die seröse Beckenhöhle reicht nur bis zum 3. bis 4. Kreuzwirbel, also nur bis zur Mitte des knöchernen Beckens. Die ventrale Beckenwand ist bei weiblichen Tieren etwas mehr ausgehöhlt als bei männlichen (s. S. 172). Bei den **Wiederkäuern** ist der retroperitonäale Beckenraum viel kürzer als beim Pferde, weil der seröse Beckenraum bis zum 1. Schwanzwirbel reicht. Dabei ist die ganze Beckenhöhle relativ länger und schmäler; das Promontorium ist deutlicher und liegt um die Länge des letzten Lendenwirbels kaudal vom Hüfthöcker; die dorsale und ventrale Beckenwand sind mehr als beim Pferd ausgehöhlt. Der Beckeneingang ist sehr schräg kaudoventral gerichtet; der ventrale Anfang der Beckenhöhle fällt in die Querebene des 3. (oder sogar 4.) Kreuzwirbels. Die Beckenhöhle des **Schweines** ist verhältnismäßig lang und schmal; ventral ist sie etwas mehr als beim Pferd und etwas weniger als beim Rind ausgehöhlt. Der seröse Beckenraum reicht bis zum Ende des 1. bis 2. Schwanzwirbels; der kurze retroperitonäale Beckenraum liegt ventral vom 2. bis 4. Schwanzwirbel. Bei den **Fleischfressern** reicht die seröse Beckenhöhle beim männlichen Tiere bis zu einer Ebene, die man vom 2. Schwanzwirbel zum kranialen Ende der Beckenfuge zieht, beim weiblichen Tiere bis zu einer zwischen 1. und 2. Schwanzwirbel gelegten Querebene. Der kurze retroperitonäale Raum liegt ventral vom 3. bis 4. Schwanzwirbel. Kaudal erweitert sich die Beckenhöhle noch etwas; die ventrale Beckenwand ist fast eben oder fällt nach hinten etwas ab. Beim **Menschen** unterscheidet man das große und das kleine Becken (S. 171); der kaudale Abschluß der Beckenhöhle wird durch den M. levator ani und M. coccygeus gebildet, die das *Diaphragma pelvis* darstellen, das auch bei den Fleischfressern ziemlich deutlich, bei den übrigen Tieren jedoch undeutlich ist.

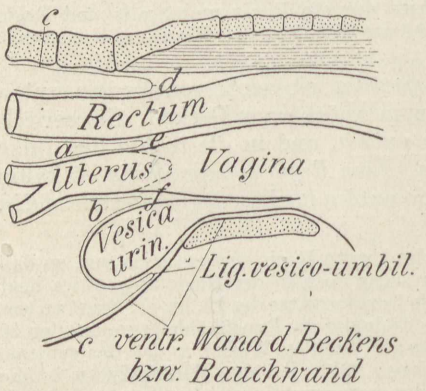

Abb. 487. Schema eines dicht neben der Medianebene geführten Sagittalschnittes durch die Beckenhöhle eines weiblichen Tieres mit Darstellung des Peritonaeum.

a Excavatio rectouterina; b Excavatio vesicouterina; c, c parietales Blatt des Peritonaeum, das sich bei d auf das Rectum umschlägt; e Umschlagsstelle des Peritonaeum vom Rectum auf den Uterus; f Umschlagsstelle des Peritonaeum vom Uterus auf die Harnblase.

3. **Bauchfell, Netz und Gekröse.** Das **Bauchfell,** *Peritonaeum* (s. S. 334 u. 335), kleidet die Bauch- und den kranialen Teil der Beckenhöhle aus und bildet den Peritonäalsack, der die Peritonäalhöhle, *Cavum peritonaei,* enthält und in den die Baucheingeweide von außen eingeschoben erscheinen. Wie S. 335 dargetan, unterscheidet man ein parietales und ein viszerales Bauchfell. Da die Eingeweide von der Bauchhöhlenwand aus verschieden weit in den Sack hineinreichen, so bildet das viszerale Bauchfellblatt teils kürzere, teils längere, in das Innere des Sackes hineinziehende oder von einem Organ zum anderen sich erstreckende Verdoppelungen und Falten, an denen die Organe beweglich aufgehängt oder durch die sie mit benachbarten Teilen verbunden sind. Diese Bauchfellduplikaturen heißen Gekröse, *Mesenteria,* Netze, *Omenta,* oder Bänder, *Ligamenta* (S. 335). Die freien Flächen des Bauchfells sind mit einer geringen Menge einer serösen Flüssigkeit bedeckt (s. S. 334), welche die einander zugekehrten Flächen des Bauchfells schlüpfrig erhält.

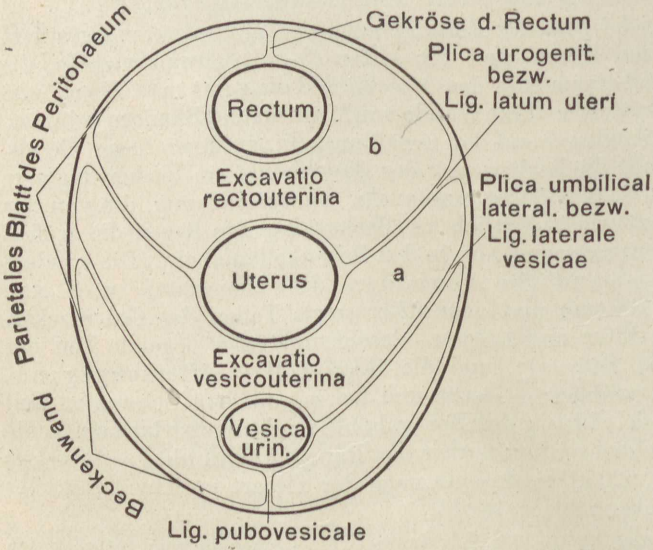

Abb. 488. Schema eines Querschnittes durch die Beckenhöhle eines weiblichen Tieres mit Darstellung der Verhältnisse des Peritonaeum.

a Raum, in den die Excavatio vesicouterina seitlich übergeht; b Raum, in den die Excavatio rectouterina seitlich übergeht.

a) Der das Zwerchfell überziehende Bauchfellabschnitt bildet durch seinen Übertritt auf Leber, Magen und Milz Bänder, die diese Organe untereinander und mit dem Zwerchfell verbinden. Zwischen Leber und Zwerchfell entstehen so fast median ventral von der Hohlvene das *Ligamentum falciforme,* dorsal von dieser das *Lig. coronarium* und seitlich die *Ligg. triangularia.* Von der Leber springt das Peritonaeum als *Lig. hepatogastricum* auf den Magen und als *Lig. hepatoduodenale* auf das Duodenum über (s. S. 344). Weiterhin tritt vom Zwerchfell das Peritonaeum in der Umgebung der Speiseröhreneinpflanzung als *Lig. gastrophrenicum* auf den Magen, überzieht diesen und geht von dessen Curvatura major an das Pancreas, das Colon und die Milz und bildet so das *Omentum majus* (s. S. 344 u. 345) und das *Lig. gastrolienale.* Von dem Zwerchfell und der linken Niere geht das Bauchfell zum dorsalen Ende der Milz; dadurch entsteht das *Lig. phrenicolienale* und *Lig. renolienale,* die ineinander übergehen; rechts tritt das Bauchfell von der Niere auf Leber und Duodenum über als *Lig. hepatorenale* und *duodenorenale.*

b) In der Beckenhöhle (Abb. 487 u. 488) ragt von der kaudalen Wand und den Seitenwänden des Peritonäalsackes (S. 341) eine horizontale Falte des Peritonaeum kranial in das Becken vor und scheidet dieses in einen dorsalen Raum, der das Rectum, und einen ventralen Raum, der die Harnblase enthält. In dieser Falte, der *Plica urogenitalis (rectouterina [Douglasii] N.),* liegen median bei weiblichen Tieren der Uterus, bei männlichen der männliche Uterus, das Ende der Ductus deferentes, die Samenblasen und das Ende der Ureteren. Bei weiblichen Tieren bildet diese Falte seitlich vom Uterus die *Ligg. lata uteri,* die außer an den Uterus auch an die Tuben und Ovarien gehen und jederseits das *Mesometrium,* die *Mesosalpinx* und das *Mesovarium* darstellen. Das ventrale Blatt der Plica urogenitalis schlägt sich auf die Harnblase um, überzieht den größten Teil ihrer dorsalen Wand, ihren Scheitel und einen Teil ihrer ventralen Wand und tritt von den Seitenrändern der Harnblase als *Plica umbilicalis lateralis* an die seitliche Beckenwand und von der ventralen Wand der Harnblase als *Plica umbilicalis media* an die ventrale Becken- und Bauchwand. Die Plica umbilicalis lateralis schließt die obliterierte Nabelarterie, das *Lig. umbilicale laterale,* ein und bildet mit ihm das *Lig. laterale vesicae.* Die Plica umbilicalis media zerfällt in das an das Schambein tretende *Lig. pubovesicale* und das an die ventrale Bauchwand gehende *Lig. vesicoumbilicale* (Abb. 487 u. 488, 679 i). An der seitlichen und ventralen Beckenwand gehen diese Falten in das parietale Peritonaeum über. Das dorsale Blatt der Plica urogenitalis schlägt sich auf die ventrale Wand des Rectum um (Abb. 487 e), überzieht dieses und tritt von seiner dorsalen Wand in Form einer sagittal gestellten Duplikatur *(Mesorectum)* an die dorsale Wand des Beckens (d), um hier wieder in das parietale Peritonaeum überzugehen. Auf diese Weise entstehen 4 schwanzwärts abgeschlossene, brustwärts aber offene Ausbuchtungen, und zwar 1. zwischen dorsaler Beckenwand und Rectum (Abb. 487 bei d), 2. zwischen Rectum und Plica urogenitalis mit Inhalt (a), 3. zwischen Plica urogenitalis mit Inhalt und Harnblase (b), 4. zwischen Harnblase und ventraler Becken- bzw. Bauchwand. Die unter 2 genannte Bucht liegt mithin bei weiblichen Tieren zwischen Rectum und Uterus und heißt daher *Excavatio rectouterina* (Abb. 487 a, 488, 864 a); sie geht seitlich in einen Raum (Abb. 488 b) über, der ventral und seitlich von den Ligg. lata uteri und der seitlichen Beckenwand begrenzt wird und dorsal in die unter 1 genannte Bucht sich fortsetzt. Die unter 3 beschriebene Bucht liegt bei weiblichen Tieren zwischen Harnblase und Uterus und heißt *Excavatio vesicouterina* (Abb. 487 b, 488, 864 b); sie geht seitlich in den Raum zwischen den breiten Uterusbändern und den seitlichen Blasenbändern (Abb. 488 a) über. Da bei männlichen Tieren die Plica urogenitalis klein ist, so fließen die der Excavatio rectouterina und vesicouterina der weiblichen Tiere entsprechenden Buchten zum Teil zur *Excavatio rectovesicalis* zusammen. Die unter 1 und 4 genannten Buchten zerfallen durch eine mediane Scheidewand (Mesorectum und Plica umbilicalis media) in je 2 seitliche Hälften. Das den Uterus überziehende Bauchfell heißt das *Perimetrium* und das seitlich an den Uteruskörper und die Scheide anstoßende, von den Blättern des Lig. latum (Mesometrium) überzogene Bindegewebe das *Parametrium.* Neben der Plica umbilicalis media liegen jederseits 2 kleine Falten, von denen die eine die A. und V. epigastrica caud. *(Plica epigastrica)* und die andere den Ductus deferens *(Plica ductus deferentis)* einschließt.

c) Von der dorsalen Seite der Bauchhöhle tritt eine Bauchfellfalte an den Dünndarm, das Caecum und große Colon und eine zweite an das kleine Colon und Rectum; zwischen den beiden Blättern dieser Bauchfellfalten befindet sich eine Fettgewebe enthaltende Bindegewebsschicht, *Membrana mesenterii propria,* die die Trägerin der Blut- und Lymphgefäße, der Lymphknoten und Nerven ist. Die Bauchfellblätter und die zwischen ihnen liegende Bindegewebsschicht stellen das Gekröse, *Mesenterium commune,* dar. Die erstgenannte Bauchfellfalte schließt die A. mesenterica cranialis, die letztere die A. mesenterica caudalis ein; so entstehen die **kraniale** und **kaudale Gekröswurzel** (s. S. 345), zwischen denen das Duodenum von der rechten nach der linken Seite hinüberzieht.

Das **Netz,** *Omentum* (Abb. 501), das seinen Namen von seinen vielen sich kreuzenden, fett- und gefäßhaltigen Bindegewebsstreifen erhalten hat, ist eine Bauchfellfalte, die zwischen Magen und Leber das kleine (d) und zwischen Magen, Milz und Colon das große Netz bildet (c, c). Das kleine Netz hilft den zwischen Magen und Leber gelegenen spaltartigen Netzbeutelvorhof, *Vestibulum bursae omentalis* (f), begrenzen, während das große Netz den Netzbeutel, *Bursa omentalis,* bildet (f); beide Hohlräume kommunizieren miteinander durch den *Aditus ad bursam omentalem* (h) und der Netzbeutelvorhof mit der Peritonäalhöhle durch das Netzbeutelloch, *Foramen epiploicum* (i).

a) Das **Netzbeutelloch,** *Foramen epiploicum* (Winslowi), liegt beim Pferd als 4—6 cm lange und 4—6 mm breite Spalte rechts von der Medianebene, dicht medial von der rechten Niere und Nebenniere, zwischen dem (am Blinddarm liegenden) Pancreas mit dem Pfortaderstamm einerseits und der Leber (Lobus caudatus), der Hohlvene und deren Bauchfellfalte andererseits. Der Eingang in das Netzbeutelloch von der Peritonäalhöhle aus wird von dem Pancreas, dem Lobus caudatus der Leber und der rechten Niere und Nebenniere begrenzt und vom Duodenum verdeckt. Von hier aus führt das Netzbeutelloch zwischen V. cava caudalis (bzw. deren Bauchfellfalte) und Pfortader in den

Netzbeutelvorhof, das *Vestibulum bursae omentalis;* aus diesem gelangt man über die kleine Kurvatur des Magens durch den *Aditus ad bursam omentalem* in den Netzbeutel.

b) Das **kleine Netz,** *Omentum minus* (seine Entwicklung s. S. 349 u. Abb. 499—501), verhält sich bei Mensch, Einhufern, Schwein und Fleischfressern gleich. Es besteht aus dem *Lig. hepatogastricum* und *Lig. hepatoduodenale* (s. S. 343), die aus dem Übertritt des Bauchfells von der Eingeweidefläche der Leber auf den Magen und den Anfangsteil des Duodenum entstanden sind, und hilft den **Netzbeutelvorhof,** *Vestibulum bursae omentalis* (Abb. 501 g), begrenzen. Dieser stellt einen zwischen dem mittleren Teile der Leber und dem Magen gelegenen Spalt dar, der beckenwärts über die kleine Kurvatur des Magens hinweg in den Netzbeutel übergeht *(Aditus ad bursam omentalem)* und rechts in das Netzbeutelloch und damit in die freie Peritonäalhöhle führt, im übrigen aber allseitig begrenzt ist, und zwar brustwärts durch die Leber, beckenwärts bis auf den Aditus ad bursam omentalem durch den Magen und dessen Übergang in das Duodenum, zum Teil durch das Pancreas und die Plica gastropancreatica, links durch das Lig. gastrophrenicum und hepatogastricum, ventral durch das Lig. hepatogastricum und Lig. hepatoduodenale, dorsal durch die Cauda pancreatica und das Lig. gastroduodenale, rechts zum Teil noch durch das Lig. hepatoduodenale, im übrigen durch die V. cava caudalis, die Pfortader, das Caput pancreaticum und das Lig. gastroduodenale, das hier mit dem Lig. hepatoduodenale verschmilzt. Zwischen V. cava caud. und Pfortader gelangt man zum For. epiploicum. Der Aditus ad bursam omentalem wird durch die *Plica gastropancreatica* eingeengt (s. Bänder des Magens des Pferdes). Bei den Wiederkäuern tritt das Bauchfell von der Leber an den Labmagen und das Duodenum, das es zugleich mit dem Pancreas überzieht, um dann in das große Netz überzugehen. Es umschließt mit der leberseitigen Fläche des Psalters und der magenseitigen Fläche der Leber zusammen das Vestibulum bursae omentalis. Das For. epiploicum liegt in der Nähe der Leberpforte, ähnlich wie beim Pferde.

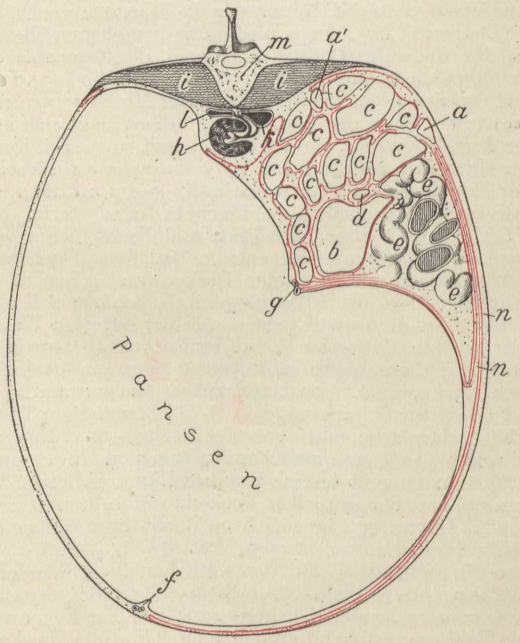

Abb. 489. Querschnitt durch die Bauchhöhle des Rindes (in Höhe des 4. Lendenwirbels) zur Demonstration des Netzes. Nach Schmaltz (umgezeichnet). Netz und Darmgekröse sind rot eingezeichnet. a, a' Duodenum; b Caecum; c, c, c Kolonschlingen; d Ileum; e, e Jejunumschlingen; f linke und g rechte Längsfurche des Pansens; h linke Niere; i, i Lendenmuskeln; k Hohlvene; l Aorta; m 4. Lendenwirbel; n, n Netz.

c) Das **große Netz,** *Omentum majus* (seine Entwicklung s. S. 350 u. 351 u. Abb. 499 bis 501), wird dadurch gebildet, daß die von der Leber an den Magen (Curvatura minor) und den Anfangsabschnitt des Duodeum herantretenden beiden Blätter des Peritonaeum (des kleinen Netzes) nach Umhüllung des Magens usw. an dessen Curvatura major wieder zusammentreten und nunmehr eine ausgedehnte Doppellamelle (Abb. 501 c, c) bilden, die links die Milz überzieht und als Lig. gastrolienale, das dorsal in das Lig. reno- und phrenicolienale übergeht (s. S. 343), die Milz an den Magen befestigt, im übrigen an der ventralen Bauchwand beckenwärts sich erstreckt, dann wieder kranial umbiegt, dorsal aufsteigt und sich mit der (beim Pferde bis zum Saccus caecus des Magens sich erstreckenden) Cauda pancreatis und dem Colon vereinigt bzw. in das Dickdarmgekröse übergeht; auf diese Weise entsteht der **Netzbeutel,** *Bursa omentalis* (Abb. 501 f). Das große Netz liegt der ventralen Seite und zum Teil noch den Seitenflächen des Darmkonvolutes m. o. w. weit an und schiebt sich wohl auch zwischen einzelne Darmteile ein. Beim Pferde gestalten sich diese Verhältnisse wie folgt: Der geschlossene Teil des Sackes schiebt sich zwischen Dünndarm- und Kolonschlingen und den Magen ein, so daß er oft zwischen diesen Darmteilen versteckt und nach Eröffnung der Bauchhöhle nicht ohne weiteres sichtbar ist. Der die offene Seite des Sackes begrenzende Rand ist brustwärts und dorsal gerichtet und an Magen, Duodenum, Pancreas und Colon befestigt, so daß sich die Wände des Netzbeutels in die Serosa dieser Organe fortsetzen. Der blinde Teil des Sackes ist im allgemeinen kaudoventral gerichtet. Zieht man ihn aus der Bauchhöhle hervor und breitet ihn aus, dann bildet er einen sehr geräumigen Sack, dessen Wände in situ aneinander liegen und im kaudalen Teile des Sackes zu einem vierblätterigen Gebilde verschmelzen. Die die offene Seite des Sackes begrenzende Insertionslinie hat folgenden Verlauf: Sie beginnt am Saccus caecus des Magens, läuft an der ganzen großen Kurvatur des Magens entlang bis zu der Stelle des Duodenum, wo diesem das Caput pancreatis anliegt, tritt vom ventralen Rande des Zwölffingerdarms auf die rechte dorsale Längslage des Colon (diese und das Duodenum liegen aneinander), läuft an ihr 30—40 cm weit bis zum Anfangsteile des kleinen Colon, biegt an diesem dorsal um, läuft an ihm wieder 30—40 cm zurück zur rechten dorsalen Längslage des Colon und gelangt von hier aus über die ventrale Fläche der Cauda pancreatis zum Ausgangspunkt am Saccus caecus des Magens. Die der offenen Wand des Sackes entsprechende Seite wird mithin begrenzt:

vom Magen und Anfangsteile des Duodenum, von der ventralen Fläche der Cauda pancreatis und einem Streifen der rechten dorsalen Längslage des Colon und des Anfangsteils des kleinen Colon. Durch diese Teile wird hier der Sack verschlossen bis auf einen geräumigen Spalt, den *Aditus ad bursam omentalem*, der zwischen der kleinen Kurvatur des Magens und der Cauda pancreatis in den Netzbeutelvorhof und damit zum Netzbeutelloch führt. Zwischen die beiden Blätter der linken Seitenwand des Netzbeutels ist die Milz derart eingelagert (s. S. 344), daß der Netzbeutel scheinbar am Hilus der Milz sich befestigt (Abb. 501 u. 503). Nur sehr selten reicht der Sack ventral vom Colon bis an das Becken, wo er bei männlichen Tieren durch das Ostium vaginale in den Canalis vaginalis und das Cavum vaginale treten und einen Netzbruch bilden kann. Der freie Teil des großen Netzes ist bei den Einhufern am wenigsten ausgeprägt. Bei den Wiederkäuern besteht der Netzbeutel aus einer lateralen (rechten, oberflächlichen) und einer medialen (linken, tiefen) Wand, die beide zweiblättrig sind. Der das offene Ende des Sackes begrenzende Rand befestigt sich an der linken und rechten Längsfurche des Pansens, am dorsalen und ventralen Rande des Labmagens, am ventralen Rande und ventralen Teile der leberseitigen Fläche des Psalters, so daß die Öffnung des Sackes verschlossen wird bzw. der ventrale Pansensack, die pansenseitige Fläche des Labmagens und der größere Teil des Psalters in der Öffnung des Sackes liegen. Vom Labmagen aus setzt sich das Netz auf das Duodenum fort bis zu der in der Nähe des Tuber coxae gelegenen Umbiegungsstelle (Abb. 489 n, n), verbindet sich dabei mit dem kleinen Netz und überzieht die rechte Seite des Darmkonvoluts. Beide Wände des Netzbeutels gehen daher in der rechten Flankengegend vom Duodenum aus und hängen geradezu von diesem herab. Die laterale (oberflächliche) Wand zieht an der rechten Bauchwand herab und unter dem ventralen Pansensack hinweg bis zur linken Längsfurche des Pansens, die mediale (tiefere) Wand hingegen biegt um den ventralen Rand des Darmkonvoluts um und befestigt sich an der rechten Längsfurche des Pansens; in der kaudalen Pansenfurche treffen beide Wände zusammen; so entsteht der kaudale Abschluß des Netzbeutels, der bis zur Beckenhöhle reicht. Am Duodenum verbindet sich die mediale Wand des Netzbeutels mit dem Gekröse des Duodenum und des Colon. Durch das geschilderte Verhalten ist es bedingt, daß der Netzbeutel das Konvolut der Darmschlingen ausschließlich Duodenum von der rechten Seite aus vollständig verdeckt bzw. umschließt. Beim Schweine verhält sich das große Netz wie beim Pferd, ist aber bedeutend größer und fettreicher. Es reicht bis an das Becken und bedeckt den Darmkanal ventral. Das kleine Netz gleicht dem des Pferdes. Bei den Fleischfressern bildet das Netz (Abb. 677 u. 678 i, 679 d) einen Sack, dessen Wände von starken Fettstreifen durchzogen sind; er beginnt an der großen Kurvatur des Magens und bedeckt die Baucheingeweide ventral und seitlich wie eine Schürze, liegt also zwischen Eingeweiden und Bauchwand. Nahe dem Beckeneingange verbindet sich das Netz mit dem Darmgekröse. Die Milz und das Duodenum werden vom Netze nicht bedeckt, sie liegen außen am Netzbeutel. Beim Menschen stellt das Vestibulum bursae omentalis einen medianwärts gerichteten, zwischen Lobus caudatus der Leber, Pars superior duodeni, Caput pancreatis und Lig. hepatoduodenale gelegenen schmalen Gang dar, der Ausbuchtungen, *Recessus*, zeigt. (Näheres über den Bau des Netzes und des Mesenterium s. Trautmann [955].)

Das große Netz dient infolge seines Fettreichtums wie der Panniculus adiposus als Wärmeschutz für die Baucheingeweide und als Fettspeicher und infolge seiner starken Neigung, Verwachsungen zu bilden, als Mikroben- und Fremdkörperfänger. Durch seinen Gefäßreichtum ist es wohl auch befähigt, den Blutdruck in der Bauchhöhle zu regulieren. Die Hauptbedeutung des großen Netzes liegt aber darin, daß es bei denjenigen Tieren (wie auch beim Menschen), bei denen Dünndarmschlingen in größerer Ausdehnung an die Bauchwand stoßen, durch seine fettreichen Hervorragungen und Anhänge (*Appendices epiploicae*, s. S. 406) die Räume ausfüllt, die zwischen den der Bauchwand zunächstliegenden Dünndarmschlingen und der Bauchwand bleiben. Dadurch wird vermieden, daß diese Darmteile, deren normale Form ein rundes Rohr ist, an der glatten Bauchwand sich abplatten und ihre Peristaltik durch Beeinträchtigung der Wirkung der Kreismuskelschicht gemindert wird (Störung der Peristaltik bei großer Abmagerung); andererseits wird erreicht, daß die gesamten Darmwindungen, deren mehr zentral gelegene Zwischenräume durch Falten des fettreichen Mesenteriums ausgefüllt werden, fest aufeinander liegen und ein lückenloses Ganzes ohne tote Räume bilden (Fransen [259]).

Das **Gekröse**, *Mesenterium commune*, besteht aus 2 serösen Blättern und der zwischen ihnen liegenden Membrana mesenterii propria (s. S. 343). Am Gekröse des Pferdes unterscheidet man: 1. das Zwölffingerdarmgekröse, *Mesoduodenum;* 2. das Leer- und Hüftdarmgekröse, *Mesojejunum* und *Mesoileum;* 3. das Hüftblinddarmgekröse, *Mesenterium ileocaecale;* 4. das Blind-Grimmdarmgekröse, *Mesenterium caecocolicum;* 5. das Grimmdarmgekröse (das Gekröse des großen Colon), *Mesocolon majus;* 6. das Gekröse des kleinen Colon, *Mesocolon minus;* 7. das Mastdarmgekröse, *Mesorectum*.

Das **Mesoduodenum** wird beim Duodenum des Pferdes (S. 419) geschildert. Das **Gekröse des übrigen Darmkanals** entspringt in der Lendengegend median oder etwas neben der Medianlinie. Der von den letzten Brustwirbeln bis zum Anfange des Kreuzbeins reichende Gekrösursprung wird dadurch, daß das Duodenum zwischen der A. mesenterica cranialis und caudalis, ungefähr in der Mitte der Lendenwirbelsäule, von der rechten zur linken Seite hinübertritt, in 2 Abschnitte, die kraniale und kaudale Gekröswurzel, zerlegt. Die kraniale Gekröswurzel stellt den Ursprung des Gekröses aus dem Wandblatte des Bauchfells im Bereiche der letzten Brust- und der 2 ersten Lendenwirbel dar, während die kaudale Gekröswurzel ventral vom Ende der Lendenwirbelsäule und dem Anfangsteile des Kreuzbeins aus dem parietalen Peritonaeum hervorgeht.

An der kranialen Gekröswurzel umhüllt das gefaltete Bauchfell mantelartig in Form eines seitlich zusammengedrückten Zylinders die A. mesenterica cranialis und den Anfang ihrer Äste und stellt einen dicken, faltigen Strang dar. Von diesem Bauchfellstrange geht der kraniale Teil in Form eines

Doppelblattes, das sich allmählich sehr verbreitert, als **Mesojejunum** und **Mesoileum** zum Jejunum und Ileum. Der kaudale Teil des Bauchfells der kranialen Gekröswurzel tritt über das Pancreas hinweg, die Dickdarmäste der A. mesenterica cran. begleitend und sich verbreiternd, an das Ende der rechten dorsalen und den Anfang der rechten ventralen Längslage des Colon und an die kleine Krümmung des Blinddarms, befestigt so alle 3 Darmteile an die Wirbelsäule und verbindet sie untereinander. Von hier aus umkleidet es, von einem Darmteil auf den anderen überspringend, in Form einer breiten und langen, doppelblätterigen Platte das Caecum und beide Lagen des großen Colon, wobei das Caecum an die rechte ventrale und diese an die rechte dorsale Längslage des Colon befestigt wird, so daß zwischen Caecum und rechter ventraler Längslage und zwischen dieser und der rechten dorsalen Längslage je ein doppelblättriges Gekröse entsteht. Der zwischen dem Blinddarm und der rechten ventralen Längslage des Colon befindliche Gekrösteil wird als **Mesenterium caecocolicum** und der zwischen der dorsalen und ventralen Kolonlage vorhandene Gekrösabschnitt als **Mesocolon majus** bezeichnet. Vom Caecum aus springt das Dickdarmgekröse auf den Hüftdarm als **Mesenterium ileocaecale** über und fließt dann mit dem Dünndarmgekröse zusammen. Dadurch, daß in das Dünndarmgekröse das Pankreas eingelagert ist und daß dieses an den Blinddarmkopf und die rechte dorsale Längslage des großen Colon sich anlegt, befestigt das Gekröse das Pancreas an die genannten Darmteile.

In der kaudalen Gekröswurzel mit der Ursprungslinie links neben der Medianebene liegen zwischen den beiden Blättern des Bauchfells die A. mesenterica caudalis und der Anfang ihrer Äste. Die doppelblättrige Platte der kaudalen Gekröswurzel senkt sich, indem sie sich sehr bedeutend verbreitert, als Gekröse des kleinen Colon, **Mesocolon minus,** bis zum kleinen Colon herab. Sie setzt sich beckenwärts als **Mesorectum** auf das Rectum fort und fließt in der Beckenhöhle mit dem parietalen Peritonaeum zusammen.

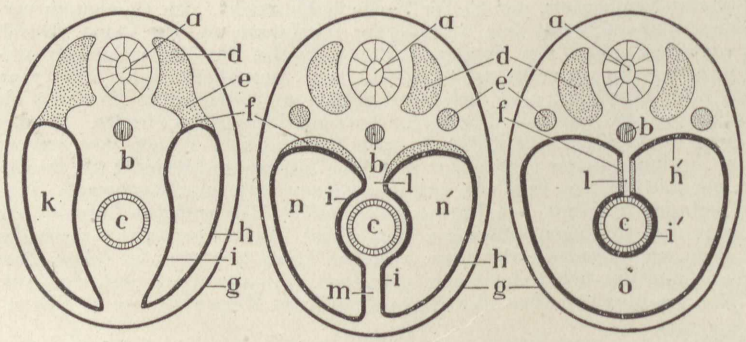

Abb. 490. Abb. 491. Abb. 492.

Abb. 490—492. Schematische Darstellung der Entwicklung der Peritonäalhöhle. a Neuralrohr; b Chorda; c Darmrohr; d Urwirbelplatte; e Mittelplatte; e' Urogenitalplatte; f Mesenterialplatte; g Leibeswand; h Somatopleura; h' parietales Peritonaeum; i Splanchnopleura; i' Darmserosa; k Splanchnocoelom; l Mesenterium dorsale; m Mesenterium ventrale; n linke und n' rechte Hälfte der Peritonäalhöhle; o einheitliche Peritonäalhöhle.

Wiederkäuer und Schwein besitzen ein viel kürzeres und schmaleres Darmgekröse als das Pferd. Dünn- und Dickdarmgekröse sind nicht geschieden. Die dieses Gekröse bildenden Bauchfellblätter treten von der Wirbelsäule zuerst an den Dickdarm, überziehen diesen und speziell das Grimmdarmlabyrinth, dessen Lagen sie miteinander verbinden, und treten dann an den halbkreisförmig um den Dickdarm in kurzen Windungen liegenden Dünndarm. Das *Mesorectum* ist fettreich und das *Mesoduodenum* kurz; letzteres kommt von der Zwerchfellsfläche des Psalters und von der Lendengegend. Bei den Fleischfressern hat das Duodenum sein eigenes, ziemlich langes Gekröse, das auch den rechten Lappen des Pancreas einschließt und brustseitig durch eine besondere Falte mit dem Dickdarmgekröse in Verbindung steht. Das Gekröse entspringt im allgemeinen wie beim Pferd, es besteht jedoch keine Scheidung in eine kraniale und kaudale Gekröswurzel; das Dickdarmgekröse ist kürzer als das relativ sehr lange Dünndarmgekröse (Abb. 680 l).

Über die Bauchfellfalten, die den Eierstock, den Eileiter und die Gebärmutter an die dorsale bzw. seitliche Bauchwand befestigen *(Mesovarium, Mesosalpinx* und *Mesometrium)* und zusammen das *Lig. latum uteri* darstellen, s. S. 343 und weibliche Geschlechtsorgane. Die den Hoden, Nebenhoden, Ductus deferens und deren Gefäße und Nerven tragende Bauchfellfalte bezeichnet man als *Mesorchium (Tunica vaginalis propria)* (siehe Hoden). Die Nieren liegen so an der dorsalen Bauchwand, daß sie den Bauchfellsack etwas vorbuchten, und zwar die linke i. d. R. mehr als die rechte, jedoch kein Gekröse besitzen; nur die linke Niere der Wiederkäuer und häufig eine Niere des Hundes besitzen ein Gekröse und heißen dann Wandernieren; beim Menschen kommen Wandernieren bisweilen pathologischerweise vor.

Entwicklungsgeschichtliches über die Leibeshöhlen und das Zwerchfell. Ursprünglich besitzt der Foetus eine einzige Leibeshöhle, das Coelom. Dieses zerfällt in das Kopf- und Rumpfzölom. Das Kopfzölom wird durch die Entwicklung des Herzens zur Perikardialhöhle (s. S. 348), die später in den Thorax zu liegen kommt. Das Rumpfzölom, die Leibeshöhle im engeren Sinne, entsteht, wie S. 12 u. 14 dargelegt wurde, durch Spaltung des Mesoblasten der Parietalzone in die Somatopleura und Splanchnopleura (Abb. 490 h u. i), die dorsal durch die Mesenterialplatte (f) zusammenhängen und ventral

ebenfalls ineinander übergehen. An diese epithelialen Blätter, deren ursprünglich zylindrische Zellen sich allmählich abplatten, lagert sich Mesenchym an, das später in Bindegewebe übergeht, so daß eine Bindegewebshaut (Serosa) entsteht, das Zölomfell (das spätere Bauch- und Brustfell). Mit der Entwicklung des Verdauungsschlauches (s. S. 14) wird das aus der Somatopleura entstandene Außenblatt des Mesoblasten (das Innenblatt der Leibeswandplatte, S. 14 u. Abb. 491 h) zum Parietalblatt und sein aus der Splanchnopleura hervorgegangenes Innenblatt (das Außenblatt der Darmwandplatte, S. 14 u. Abb. 491 i) zum Viszeralblatt des Bauch- und Brustfells. Die Mesenterialplatte (f) rückt nach Differenzierung der Urwirbel- (d) und Urogenitalanlage (e′) und Entstehung der Wirbelsäule (s. S. 12 u. 14) medial und wird in dorsoventraler Richtung verlängert zum Mesenterialblatt, wobei beide Mesenterialblätter einander erreichen (Abb. 492 f); so entsteht dorsal vom Darmkanal das *Mesenterium dorsale* (l). Die rechte und linke Splanchnopleura kommen dadurch ebenfalls median zu liegen (Abb. 491 i); ihr dorsaler Abschnitt legt sich jederseits dem Darm (c) an, während ihr ventraler Abschnitt durch Aneinanderlagerung das *Mesenterium ventrale* bildet (m), das in der Peritonäalhöhle (s. S. 348) später teilweise schwindet (Abb. 492). Mesenterium dorsale und ventrale bilden dünne, zweiblättrige Platten, die das Darmrohr an die dorsale und ventrale Rumpfwand befestigen (Abb. 491), und scheiden als bindegewebiges Septum

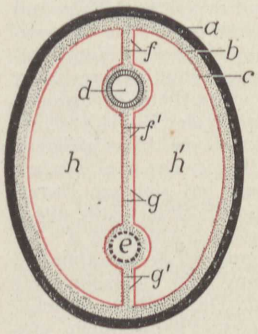

Abb. 493.

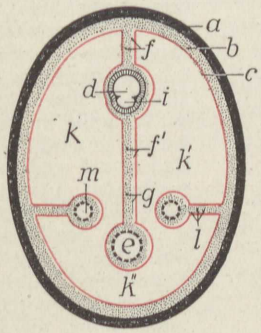

Abb. 494.

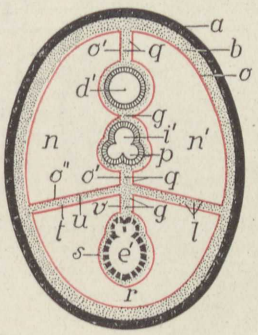

Abb. 495.

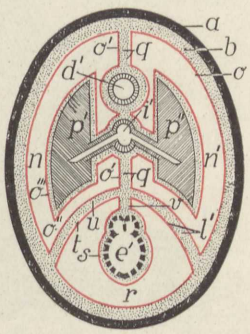

Abb. 496.

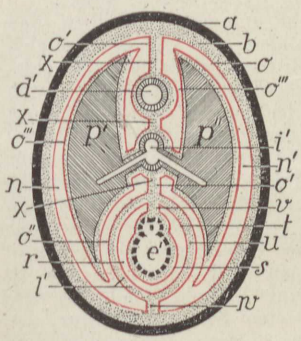

Abb. 497.

Abb. 493—497. Schematische Darstellung der Entwicklung des Herzbeutels, der Pleurahöhlen und Lungen.

a Leibeswand mit b Mesenchym und c Zölomfell; d Vorderdarm; d′ Speiseröhre; e Herzschlauch; e′ Herz; f Mesenterium dorsale; f′ Mesenterium ventrale; g Mesocardium dorsale; g′ Mesocardium ventrale; h linke und h′ rechte Hälfte des Coelom; i ventrale Längsausbuchtung des Vorderdarms; i′ Luftröhre; k linker-dorsaler, k′ rechter-dorsaler und k″ ventraler Abschnitt der Pleuroperikardialhöhle; l Mesocardium laterale (Herzbeutelfalte); l′ Herzbeutel; m Ductus Cuvieri; n linke und n′ rechte Pleurahöhle; o Pleura costalis; o′ Pleura mediastinalis; o″ Pleura pericardiaca; o‴ Pleura pulmonalis; p Lungenanlage; p′ linke und p″ rechte Lunge; q Mediastinum; r Perikardialhöhle; s Epicardium; t seröses und u fibröses Blatt des Herzbeutels (l′); v Übergang des Epikards in das seröse Blatt des Herzbeutels; w Anheftung des Herzbeutels an der ventralen Brustwand (Lig. sternopericardiacum); x, x, x Membrana propria mediastini.

das Coelom in eine rechte und eine linke Hälfte (n u. n′), die durch die Ausbildung des Zwerchfells (s. unten) in einen kranialen und einen kaudalen Abschnitt getrennt werden; der erstere umfaßt die Pleuroperikardialhöhle, der letztere die Peritonäalhöhle.

Das Zwerchfell entsteht aus 2 Anlagen, aus dem ventralen Septum transversum und den dorsalen Septa pleuroperitonaealia. Das zwischen Magen und Sinus venosus cordis liegende bindegewebige *Septum transversum* zerfällt in einen dorsalen und ventralen Abschnitt; letzterer ist zwischen den beiden Seitenwandungen des Rumpfes ausgespannt; der dorsale Teil bildet die Brücke für die zum Herzen laufenden Venenstämme (s. S. 353), sein ventraler Teil geht kaudal in eine lockere Schicht über, in die die epitheliale Leberanlage einwächst und die zur Grundlage des Interstitialgewebes der Leber wird (s. S. 353). Nach der mit der Weiterentwicklung erfolgenden Abtrennung dieser Schicht bleibt das Septum transversum als das dünne primäre Zwerchfell bestehen. Die kranial und kaudal vom primären Zwerchfell gelegenen beiden Teile des Coelom stehen zunächst noch durch die rechts und links vom Darmrohre gelegenen und in die Bauchhöhle führenden *Ductus pleuropericardiaci* in Verbindung. Nach dem Einwachsen der Lungenanlagen in diese und durch das dorsal gerichtete Wachstum des Septum transversum wird die Trennung der Brusthöhle (Pleuroperikardialhöhle) von der Bauchhöhle durch die *Septa pleuroperitonaealia* vervollständigt, die als quere dorsale Zwerchfellsfalten jederseits von der dorsalen Partie der seitlichen Rumpfwand entspringen. Nunmehr stellt das primäre Zwerchfell eine durchgehende bindegewebige Scheidewand zwischen Brust- und Bauchhöhle dar. Einwachsende Muskelmassen spalten diese in die Zwerchfells-*Pleura* und das Zwerchfells-*Peritonaeum*. Alle 3 Schichten stellen das sekundäre Zwerchfell dar, in dessen zentralem Teile durch Rückbildung der Muskulatur das *Centrum tendineum* entsteht.

Die Pleuroperikardialhöhle umfaßt die späteren beiden Pleurahöhlen und die Perikardialhöhle. Die Differenzierung dieser 3 Räume beginnt mit der Entwicklung des Mesenterium dorsale und ventrale (Abb. 493 f u. f′) und mit der Ausbildung des Herzens (e), das durch die Spaltung des Mesoblasten (s. S. 346) ebenfalls zwei Gekröse, das *Mesocardium dorsale* und *ventrale* (g u. g′), erhält. Von diesen geht das Mesocardium dorsale ohne Grenze in das Mesenterium ventrale über, während das Mesocardium ventrale später wieder schwindet (Abb. 494); der das Herz überziehende Teil des Gekröses bildet das *Epicardium* (Abb. 495 s). Die durch die genannten Gekröse hergestellte Scheidewand (Mediastinum) zwischen einer rechten und linken Hälfte der Pleuroperikardialhöhle fehlt daher ventral vom Herzen. Die Abtrennung der Perikardialhöhle wird dadurch eingeleitet, daß die Cuvierschen Gänge (Abb. 494 m) (s. Entwicklung des Venensystems), die an der Seitenwand des Rumpfes in kaudoventraler Richtung zum Septum transversum verlaufen, allmählich die parietale Pleura in Form der Herzbeutelfalte, *Mesocardium laterale* (l), in die Pleuroperikardialhöhle vordrängen. Da die beiden Herzbeutelfalten immer mehr nach der Medianebene vordringen, erreichen sie schließlich das Mesenterium ventrale bzw. Mesocardium dorsale (Abb. 495), und es geht nach Schwund des Plattenepithels nunmehr die mesenchymatöse Grundlage des Mesocardium laterale (u) direkt in die des Mediastinum über. Damit ist die bisher einheitliche Pleuroperikardialhöhle in die ventrale Perikardialhöhle (r) und die dorsal von dieser gelegene linke und rechte Pleurahöhle (n u. n′) geschieden. Inzwischen hat sich am Darmrohre durch Längsfaltenbildung (Abb. 494 d u. i) von der Speiseröhre (Abb. 495 d′) die Luftröhre (i′) abgetrennt, an deren kaudalem Ende durch Gabelung die Anlagen der Lungen (p) entstehen. Durch deren Wachstum werden die beiden Pleurahöhlen eingeengt (Abb. 496) und der Herzbeutel immer mehr von der seitlichen und ventralen Brustwand abgedrängt (Abb. 496 u. 497).

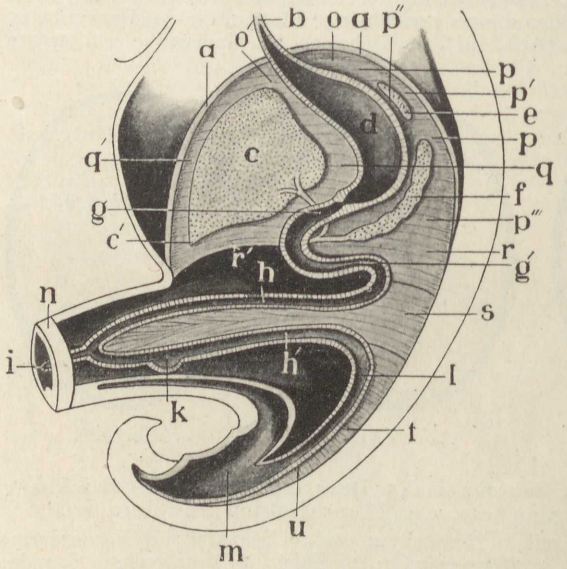

Abb. 498. Schematisierter Längsschnitt durch die Bauchhöhle eines menschlichen Embryo, dessen linke Körperhälfte entfernt ist. (Nach Ruge-Felix, Präparierübungen.)

a, a Zwerchfell; b Speiseröhre; c Leber; c′ ventraler Leberrand; d Magen; e Milz; f Pancreas; g, g′ Duodenalschleife; h, h′ große Darmschleife; i Ductus vitellointestinalis; k Anlage des Caecum; l Colon bzw. Enddarm; m Kloake; n Nabelstrang; o Mesooesophageum dorsale; o′ Mesooesophageum ventrale; p, p Mesogastrium dorsale; p′ Lig. phrenicolienale; p″ Lig. gastrolienale; p‴ Lig. phrenicopancreaticum (Übergang des Mesogastrium dorsale in das Mesoduodenum dorsale); q Lig. hepatogastricum; q′ Lig. falciforme; r Mesoduodenum dorsale; r′ Mesoduodenum ventrale (Lig. hepatoduodenale); s Mesenterium der großen Darmschleife; t Mesocolon; u Mesorectum.

Es besteht nunmehr zwischen den beiden Pleurahöhlen eine von der dorsalen zur ventralen Brustwand ziehende Scheidewand, das *Mediastinum* (Abb. 497). Durch das Wachstum der Lungen wird jede Pleura mediastinalis in den Hohlraum einer Pleurahöhle vorgestülpt und überzieht nunmehr die Lungen (p′, p″) als *Pleura pulmonalis* (o″). Der Übergang der Pleura mediastinalis in die Pleura pulmonalis erfolgt an der Eintrittsstelle der Gefäße und Bronchien in die Lungenlappen und von hier aus in kaudaler Richtung fortschreitend. Es entsteht hierdurch eine Pleuraduplikatur, das Lungengekröse, *Mesopulmonum* s. *Lig. pulmonale* (s. S. 336).

Peritonäalhöhle. Durch das Zwerchfell wird das dorsale und ventrale Gekröse des Darmtraktus in ein Pleural- (s. oben) und ein Peritonäalgekröse geschieden. Das Mesenterium ventrale schwindet im Bereiche des späteren Mittel- und Enddarms (Abb. 492 u. 498), so daß hier die bisher getrennten beiden Hälften des kaudal vom Zwerchfell gelegenen Abschnittes der Leibeshöhle wieder zu einer einheitlichen Höhle, der Peritonäalhöhle (Abb. 492 o), zusammenfließen. Vom Mesenterium ventrale bleiben nur das Mesooesophageum (Abb. 498 o′), Mesogastrium (q, q′) und der kraniale Abschnitt des Mesoduodenum ventrale (r′) erhalten, während das Mesenterium dorsale sich zeitlebens erhält, wenn es auch gewisse Veränderungen erleidet. Infolgedessen sind nur die Speiseröhre, der Magen und der Anfangsteil des Duodenum dorsal und ventral an die Bauchwand befestigt (Abb. 498); der übrige Darm erlangt daher größere Beweglichkeit, so daß die S. 352 beschriebenen Verlagerungen und Drehungen des Darmes eintreten können. Mit der Ausbildung des Magens und der Verlängerung des Darmes tritt eine ventral gerichtete Schleifenbildung des Darmes ein, und zwar unterscheidet man die kleinere Duodenalschleife (Abb. 498 g, g′) und die große Darmschleife (h, h′), die bis in die Nabelschnur (n) sich erstreckt und durch den *Ductus vitellointestinalis* (i) mit dem Nabelbläschen kommuniziert.

Durch Einlagerung der Leberanlage (Abb. 498 c) (s. S. 347) in das Mesogastrium und Mesoduodenum ventrale werden diese geschieden in einen zwischen Zwerchfell bzw. ventraler Bauchwand und der Leber sich ausspannenden Teil (q′) (*Lig. coronarium* dorsal und *Lig. falciforme* ventral von der Hohlvene),

den serösen Leberüberzug und einen zwischen Leber und Curvatura minor des Magens *(Lig. hepatogastricum)* (q) und Duodenum *(Lig. hepatoduodenale)* (r') sich ausspannenden Teil. Die beiden letztgenannten Bänder bilden zusammen das kleine Netz und helfen den Netzbeutelvorhof begrenzen (s. S. 344). Das Mesooesophageum (o u. o') und der mit den Zwerchfellspfeilern in Verbindung stehende Teil des Mesogastrium dorsale werden zum *Lig. gastrophrenicum.* Im übrigen sind in das Mesogastrium dorsale die Milz (e) und am Übergang in das Mesoduodenum dorsale die unpaare dorsale Pankreasanlage (f) und in das Mesogastrium ventrale die paarige ventrale Pankreasanlage eingelagert. Mit der Drehung und Verlagerung des Magens und Darmes erleiden das Mesogastrium dorsale und das übrige Mesenterium dorsale m. o. w. große Veränderungen (s. S. 350).

B. Verdauungsorgane, Organa digestionis.

Der Verdauungsapparat besteht aus dem vom Munde zum After ziehenden und mit Wanddrüsen versehenen Verdauungsschlauche (Nahrungskanal, *Tubus alimentarius),* den man in den Kopf-, Vorder-, Mittel- und Enddarm einteilt; in ihn ergießen einige große Anhangsdrüsen (Speicheldrüsen, Leber und Pancreas) ihre Sekrete. Seine Hauptaufgabe besteht in der Aufnahme, Zerkleinerung, Beförderung und Verdauung der Nahrung, der Aufsaugung der Verdauungsprodukte und der Entleerung der Nahrungsreste einschließlich von Exkreten (des Kotes).

Entwicklung der Verdauungsorgane. Der in der S. 14 besprochenen Art entstandene Verdauungsschlauch zerfällt in: 1. die primitive Mundhöhle, die später in die bleibende Mundhöhle, den größten Teil der Nasenhöhle und die Rachenhöhle zerfällt. Nach dieser Differenzierung der primitiven Mundhöhle stellen Mund-, Nasen- und Rachenhöhle zusammen den Kopf- oder Munddarm dar. Am Kopfdarm entwickeln sich die Kopfdarmdrüsen, die Zunge mit Geschmacksorgan, die Zähne, der Darmteil der Hypophyse, der Kehlkopf, die Schild- und Thymusdrüse, die Epithelkörperchen, das Mittelohr und die Tonsillen. 2. den Vorderdarm, aus dem sich Oesophagus, Magen, Duodenum bis zur Papilla duodeni, Luftröhre und Lungen bilden. 3. den Mittel-(Dünn-) Darm, an dem Leber und Pancreas entstehen und an dem die rudimentär gewordene Nabelblase hängt. 4. den End-(Dick-)Darm, dessen Endabschnitt dadurch, daß in ihn die aus ihm entstehende Allantoisblase (Abb. 506 v) und der Harn- und Geschlechtsapparat führen, zur Kloake wird. Die Grenze zwischen Vorder- und Mitteldarm bildet die Leberanlage bzw. später die Mündung des Ductus choledochus (n), die Grenze zwischen Mittel- und Enddarm ein kleines, höckerartiges Divertikel, die Blinddarmanlage (r). Der Darm steht mit der Leibeswand median durch das Dorsalgekröse und bis zum Gallengang auch durch ein Ventralgekröse in Verbindung (s. S. 348 u. Abb. 498).

Ad 1. u. 2. **Kopf- und Vorderdarm.** Die primitive Mundhöhle ist aus der Mundbucht entstanden (S. 15); sie reicht bis zum Eingang in die erste Schlundtasche; ihr Eingang wird vom Maxillar- und Mandibularbogen mit den an diesen sich entwickelnden Lippen umgrenzt. Die primitive Mundhöhle wird durch die Bildung des (sekundären) Gaumens in 2 Etagen, die bleibende Mund- und Nasenhöhle, geschieden; der Gaumen entsteht so, daß sich an der medialen Seite jedes Oberkieferfortsatzes eine Leiste bildet, die (sekundäre) Gaumenleiste (Gaumenfortsatz), die bis an die wirbelseitige Rachenwand reicht. Diese Leisten verbreitern sich, mit Ausnahme des mundabseitigen Endabschnittes, bis sie sich median erreichen und zu einer Platte verwachsen, die Mund- und Nasenhöhle bis auf eine kanalartige, enge, paarige Kommunikation, die *Ductus nasopalatini,* scheidet, die sich aber beim Pferd an der Mundhöhlenseite schließen. Der Endabschnitt der Kopfdarmhöhle bleibt ungeteilt, weil die Gaumenleisten schmal bleiben; diese werden hier zu den *Arcus pharyngopalatini,* die an den Seitenwänden des Munddarms zu dessen wirbelseitiger Wand ziehen. Dadurch, daß im vorderen Teile des Gaumens eine Knochenplatte auftritt, erfolgt seine Scheidung in den harten und weichen Gaumen; ersterer liegt dauernd in der Richtung der Kopfachse, letzterer biegt vom harten Gaumen, ähnlich wie die Wirbelsäule vom Schädel, fast rechtwinklig in der Richtung zum Kehlkopf ab, so daß zwischen ihm und der wirbelseitigen Wand des Verdauungsschlauches ein zur Rachenhöhle gehöriger freier Raum entsteht. — Die Zunge (Abb. 509 d u. 506 a) bildet sich aus 2 Anlagen, einer paarigen vorderen, die aus 2 Höckern besteht, zwischen Mandibular- und Hyoidbogen liegt und für Zungenspitze und -körper bestimmt ist, und einer hinteren, die einen median vom dritten Kiemenbogen ausgehenden Wulst (Copula) darstellt und für die Zungenwurzel bestimmt ist; sie wird durch Wucherungen des Hyoidbogens verstärkt. Indem die beiden anfangs durch eine V-förmige Furche (Sulcus terminalis) getrennten Anlagen verwachsen, bleibt median ein Spalt als Mündung des Ductus thyreoglossus (s. Abb. 109 e u. 506 b). Die Papillae foliatae und vallatae entstehen als blattartige und ringförmige Epithelausstülpungen. Erst postembryonal differenzieren sich die Papillenblätter, der Ringwall usw. Die Schleimhautbälge der Zunge entstehen durch Einwanderung und Anhäufung von Leukozyten in dem um die Ausführungsgänge der Zungengrunddrüsen retikulär gewordenen Bindegewebe. Das vor der paarigen Zungenanlage auftretende Tuberculum impar wird durch die Anlage der Schilddrüse bedingt und ist als Tuberculum thyreoideum zu bezeichnen. Die Schleim- und Speicheldrüsen der Mundhöhle entstehen in Form von Epithelsprossen und Epithelleisten, und zwar zuerst die Submaxillaris, dann die Parotis, darauf die Sublingualis und zuletzt die kleinen Drüsen. Am epithelialen Dache der primitiven Mundhöhle bildet sich ferner dorsal eine gegen das Gehirn gerichtete taschenförmige Ausstülpung (Hypophysentasche), die später durch eine Mesenchymplatte vom Kopfdarm abgeschnürt wird und an die sich eine ventral gerichtete trichterartige Ausbuchtung des Zwischenhirnbodens anlegt. Aus beiden entsteht die Hypophyse und aus der Gehirnausbuchtung auch

das Infundibulum. Ferner entstehen in der Mundhöhlenwand die Zähne (s. S. 193 u. 194). Der Teil des Verdauungsschlauches, der Schlundtaschen trägt, wird zum Schlund- und Kehlkopf (s. S. 364 u. 469). Am Pharynx entstehen Schild- und Thymusdrüse, die Epithelkörperchen (s. endokrine Organe) und das Mittelohr mit Tuba auditiva (s. Sinnesorgane). Der auf die Schlundkopfhöhle folgende Teil des Vorderdarms wird zu dem anfangs sehr kurzen Oesophagus (Abb. 506 f). Der in der Bauchhöhle liegende Endabschnitt des Vorderdarms bildet eine spindelförmige, sagittal gestellte Erweiterung, die Magenanlage (k), an der man die dorsale oder große (Abb. 499 a) und die ventrale oder kleine Kurvatur (b) unterscheidet. An ersterer setzt sich das Dorsalgekröse des Magens, *Mesogastrium dorsale* (c) (s. S. 348), und an der letzteren dessen Ventralgekröse, *Mesogastrium ventrale* (d), an. Diese gehen am Pylorus in das *Mesoduodenum dorsale* und *ventrale* über (Abb. 498). Am Magen tritt mit seinem Wachstum auch eine Linksdrehung um seine lange und um seine kurze Achse (Cardia-Pylorus bzw. Curvatura minor - Curvatura major) ein mit dem Erfolge, daß die ursprünglich dorsal gekehrte große Kurvatur erst nach links und kaudal und schließlich ventral gekehrt ist (Abb. 500 a), und daß der ursprünglich kranial gelegene Mageneingang nach links (und dorsal) und der vor der Drehung kaudal gelegene Magenausgang nach rechts (und ventral) zu liegen kommt; dadurch wird die ursprünglich rechte Magenfläche zur kaudalen und die ursprünglich linke zur kranialen Fläche; auch die Nn. vagi erleiden dadurch Lageveränderungen derart, daß der rechte N. vagus im Speiseröhrenschlitze dorsal und der linke ventral zu liegen kommt. Besonders augenfällig sind die durch die Drehung

Abb. 499.



Abb. 500.

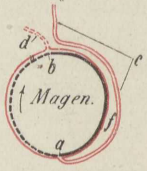

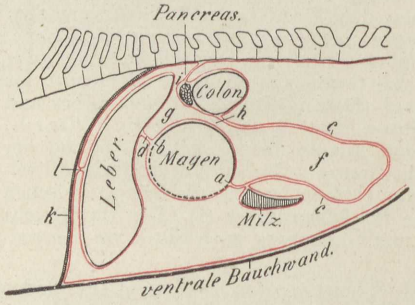

Abb. 501.

Abb. 499—501. Schematische Darstellung der Entstehung des Netzes (beim Pferde). (Abb. 500 von vorn, Abb. 501 von links.)

a große und b kleine Kurvatur des Magens; c dorsales Magengekröse bzw. großes Netz; d ventrales Magengekröse bzw. kleines Netz; f Netzbeutelsack; g Netzbeutelvorhof; h Aditus ad bursam omentalem; i Eingang zum Netzbeutelvorhof und zum Netzbeutel (Netzbeutelloch); k Zwerchfell; l Lig. falciforme und coronarium.

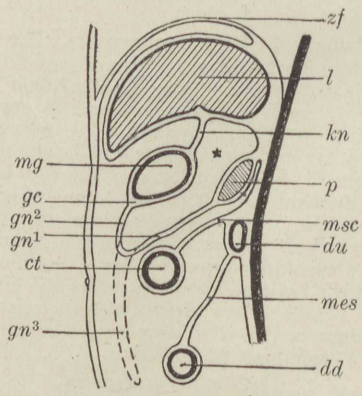

Abb. 502.

Schema zur Entwicklung des Netzbeutels, Sagittalschnitt. (O. Hertwig.)

zf Zwerchfell; l Leber; p Pankreas; mg Magen, gc seine große Kurvatur; du Duodenum; dd Dünndarm; ct Colon transversum; kn kleines Netz; gn^1 dorsale, an der Wirbelsäule entspringende Lamelle des großen Netzes; gn^2 ventrale, an der großen Magenkurvatur (gc) befestigte Lamelle des Netzbeutels; gn^3 der über den Dünndarm gewucherte Teil des großen Netzes; mes Mesenterium des Dünndarms und msc des Colon transversum; * Netzbeutelsack.

des Magens hervorgerufenen Veränderungen am Magengekröse: Das median von der dorsalen Bauchwand abgehende Mesogastrium dorsale (Abb. 499—501 c) muß infolge der Linksdrehung des Magens um die Achse Cardia-Pylorus stark wachsen, damit sein Ansatz an der großen Kurvatur des Magens (a) allen Lageveränderungen dieses Organs folgen kann. Infolgedessen erstreckt sich die rechte Hälfte des kranialen Abschnittes der Peritonäalhöhle (s. S. 348) ziemlich weit nach links, und es entsteht so zwischen Magen und Mesogastrium dorsale ein Hohlraum, der von rechts her zunächst in großer Ausdehnung (zwischen dorsaler Bauchwand und der Ansatzstelle des kleinen Netzes an der Leber und andererseits im Raume zwischen Oesophagus und Duodenum) zugängig ist. Im weiteren Verlaufe der Entwicklung vergrößert sich das Mesogastrium dorsale durch Wachstum in kaudaler Richtung. Die dadurch zustandekommende zweiblättrige Serosafalte heißt großes Netz, *Omentum majus* (Abb. 501 c), und der von ihr umschlossene Hohlraum Netzbeutel, *Bursa omentalis* (f.) Durch die Linksdrehung des Magens um die Achse Curvatura major - Curvatura minor wird der Zugang in den Netzbeutel stark verkürzt, da der Pylorus im Verhältnis zu seiner ursprünglichen Lage durch diese Drehung mehr kranial zu liegen kommt (vgl. Abb. 503 bei D), und dadurch sehr eingeengt, daß der dorsale Leberrand mit der zur dorsalen Bauchwand ziehenden V. cava caudalis sich verbindet (Abb. 502 l); der Zugang in den Netzbeutel ist nunmehr auf den engen Raum zwischen Leber (Proc.

caudatus) und Duodenum beschränkt und bildet eine enge Pforte, das Netzbeutelloch, *For. epiploicum (Winslowi)* (Abb. 501 i u. 503 a), durch das die freie Peritonäalhöhle mit dem Hohlraume des Netzbeutels kommuniziert (Abb. 503). Letzterer wird durch die weitere Drehung des Magens um die Achse Cardia-Pylorus, durch die die Curvatura major ventral und die Curvatura minor dorsal zu liegen kommt, geschieden in einen zwischen Leber und kranialer Magenfläche gelegenen Abschnitt, den Netzbeutelvorhof, *Vestibulum bursae omentalis* (Abb. 501 g), und einen kaudal vom Magen gelegenen und das große Netz ausfüllenden Abschnitt, den Netzbeutelsack, die eigentliche *Bursa omentalis* (f); die beiden Abschnitte des Netzbeutels werden getrennt durch den Magen, dessen kraniale Fläche die kaudale Wand des Netzbeutelvorhofs und dessen kaudale Fläche die kraniale Wand des Netzbeutelsackes bilden hilft, und stehen nur dorsal vom Magen miteinander in Verbindung durch einen engen Spalt an der Curvatura minor des Magens, den Netzbeutelspalt, *Aditus ad bursam omentalem* (h). Die in dem ursprünglichen Mesogastrium dorsale entstehende Milz (Abb. 498 e) macht natürlich die Lageveränderungen des Magens mit und erscheint nun links von der Curvatura major des Magens mit dem großen Netze verwachsen bzw. in die Netzbeutelwand eingeschoben (Abb. 501 u. 503). Im übrigen wird durch die Milz der entsprechende Teil des Mesogastrium dorsale geteilt in das *Lig. gastrolienale* zwischen Magen und Milz (Abb. 498 p″) und das *Lig. phrenicolienale* zwischen Milz und Zwerchfellspfeilern bzw. dorsaler Bauchwand (p′). Der an die dorsale Bauchwand befestigte Teil des großen Netzes (p″), in dem das Pancreas entsteht, legt sich an das große Colon (Abb. 501 u. 503) an; die sich berührenden Serosablätter verlöten miteinander und schwinden, so daß nunmehr das Pancreas scheinbar zwischen Serosa und Muscularis des großen Colon (und Caecum) eingeschoben ist und das große Netz am großen Colon zu enden scheint. Auch das Mesenterium ventrale (s. S. 348) folgt der oben beschriebenen Verlagerung der ursprünglich ventral gekehrten kleinen Kurvatur des Magens. Zwischen die beiden Blätter des Lig. falciforme ist nahe dem freien Rande des Bandes (Abb. 498 r′) die *V. umbilicalis* eingelagert, die nach der Geburt obliteriert und zu einem bindegewebigen Strange, *Lig. teres hepatis*, umgewandelt wird. Das ursprünglich median gestellte kleine Netz wird durch die Ausdehnung der Leber nach rechts und die Drehung des Magens nach links in eine horizontale Lage gebracht und bildet nun die ventrale Wand des Netzbeutelvorhofes (Abb. 501 d u. 502 kn). In den auf das Mesoduodenum ventrale entfallenden Teil des kleinen Netzes sind die A. hepatica und die Pfortader sowie der Ductus choledochus eingelagert. — Beim Embryo weichen die beiden Blätter sowohl des Lig. falciforme an der Zwerchfellsfläche der Leber als auch des kleinen Netzes (Lig. hepatogastricum) an der viszeralen Leberfläche nach dem dorsalen Leberrande hin stark auseinander, so daß die entsprechenden Blätter des Lig. falciforme und des kleinen Netzes an den beiden Enden des dorsalen Leberrandes zusammentreffen. Es entsteht infolgedessen an beiden Leberflächen eine bauchfellfreie Fläche von ziemlich großer Ausdehnung. Nach abgeschlossener Entwicklung liegen die beiden Blätter der genannten Bänder auf längere Strecken parallel nebeneinander und biegen dann plötzlich nach den Seiten ab, so daß (an beiden Leberflächen zusammengenommen) ein Kreuz mit einem sagittalen und einem horizontalen Schenkel entsteht; der sagittale Schenkel behält seinen Namen Lig. falciforme bzw. Omentum minus, der horizontale Schenkel dagegen wird als besonderes Band aufgefaßt und als *Lig. coronarium dextrum* und *sinistrum* bezeichnet, dessen seitliches Ende überdies noch mit dem Namen *Lig. triangulare* belegt wird.

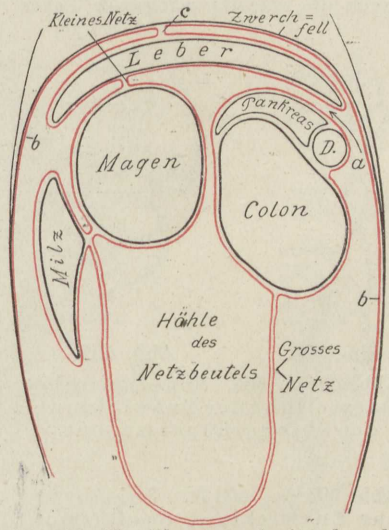

Abb. 503. Horizontalschnitt durch die Bauchhöhle zur Darstellung des Netzbeutels, schematisch.
a Eingang in das For. epiploicum; b parietales Bauchfell; c Lig. falciforme.

Bei den Wiederkäuern entsteht an der zunächst spindelförmigen Magenanlage (Abb. 504 u. 505) bald dicht an der Cardia eine linksseitige Ausbuchtung, die Pansenhaubenanlage, die durch eine dorsale und ventrale Längsinnenwulst, denen außen Furchen entsprechen, vom Hauptmagen (Labmagenanlage) abgetrennt ist. Bald entsteht rechts davon und etwas kaudal als kleine Ausbuchtung die Psalteranlage. Etwas später erfolgt durch eine kranioventrale Aufblähung des Haubenpansensackes die Anlage der Haube und dadurch die Scheidung der Haubenpansenanlage in Haube und Pansen. Der nach rechts wachsende Psalter hebt sich gut ab gegen den rechts zum Duodenum abbiegenden und eine linksseitige Vorwölbung zeigenden Labmagen. Indem der Pansen wächst, biegt er sich links kaudal um. Die stark wachsende Haube ist deutlich durch die erwähnten Längswülste vom Verbindungsteile zwischen Oesophagus und Psalter abgesetzt. Dieser Verbindungsteil bildet eine nach links offene Rinne und stellt die Anlage der Speiserinne dar. Jetzt liegen Pansen und Haube links, hintereinander und dorsoventral, der Psalter hinter und rechts neben der Haube und der Labmagen direkt hinter der Haube und ventrolateral. Bald treten die Einteilung des Pansens in die beiden Pansensäcke und den Vorhof (Abb. 504) und die Anlagen der Psalterblätter und Labmagenfalten auf. Die definitive Lage der 4 Magen kommt durch deren ungleiches Wachstum und durch Verschiebungen zustande, die auch durch die wachsende Leber, zum Teil auch die Lunge und das entstehende Zwerchfell veranlaßt werden. Der Pansen entwickelt sich mächtig nach links und kaudal und verdrängt die anderen Abteilungen nach rechts und kranial. Die Haube gelangt ganz kranial und ventral, der Psalter nach rechts und dorsal und der Labmagen im wesentlichen nach rechts.

Ad 3. u. 4. **Mittel- und Enddarm.** Der am Pylorus des Magens beginnende Darmkanal verläuft zunächst dorsal zur Wirbelsäule und etwas kaudal, biegt um und geht vom Rücken des Embryo ventral zum Leibesnabel, wo er mit der später schwindenden Nabelblase kommuniziert (S. 348 u. Abb. 498), biegt hier um und verläuft wieder dorsal. So entsteht die primitive Darmschleife (Abb. 505 A, 506 q, q′ u. q″) mit einem absteigenden kranialen (q) und einem aufsteigenden kaudalen Schenkel (q′, q″); der letztere biegt da, wo er die Wirbelsäule erreicht, scharf kaudal um und verläuft zum After (s). Der Scheitel der Schleife, von dem der *Ductus vitellointestinalis (omphalicus)* (x) abgeht, liegt in der Nabelöffnung der Bauchwand und ist vom Amnion überzogen. Am aufsteigenden Schenkel tritt nicht weit vom Scheitel ein Höckerchen auf, die Anlage des Caecum (r), und damit die Scheidung dieses Schenkels in den kurzen Dünn- (Mittel-) Darmanteil (q′) und den längeren Dick- (End-) Darmanteil (q″). Dadurch wird der absteigende Schenkel als Jejunum-Anlage, der bis zur Caecum-Anlage reichende kleinere Teil des aufsteigenden Schenkels als Ileum-Anlage und dessen größerer Teil als Anlage des Colon ascendens gekennzeichnet. Der Bogen, in dem der aufsteigende Schenkel in den kaudal ziehenden Teil des Darmrohrs umbiegt, ist als Anlage des Colon transversum und dieser selbst als Anlage des Colon descendens und des Rectum aufzufassen (Abb. 505 A). Der Schlingenscheitel (am Nabel) rollt sich bei weiterem Wachstum spiralig auf (Abb. 507 e u. n) und wird hier, namentlich durch die mächtig wachsende Leber, in das Coelom des Nabelstranges, also aus der Bauchhöhle des

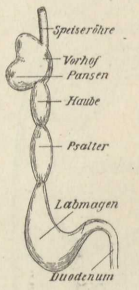

Abb. 504.

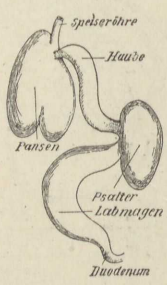

Abb. 505.

Abb. 504 u. 505. Schematische Darstellung der Entwicklung des Wiederkäuermagens.

Abb. 505 A. Abb. 505 B.

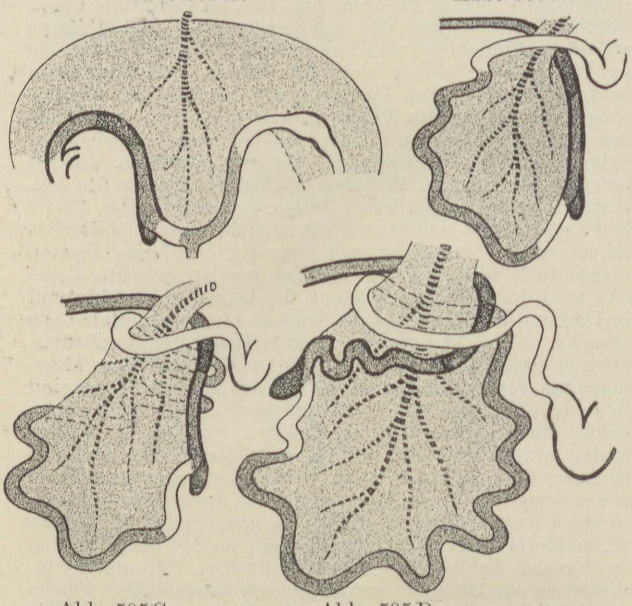

Abb. 505 C. Abb. 505 D.

Abb. 505 A — 505 D. Schemata zur Entwicklung des Darmes nach Zietzschmann [1053a].
Abb. 505 A primitive Darmschleife;
Abb. 505 B Drehung um 180°;
Abb. 505 C Bildung des Duodenum-Hakens;
Abb. 505 D Drehung um 360° und Bildung des Kolon-Hakens.
Magen, Duodenum und Ileum weiß; Mesenterium hellgrau; Jejunum, Colon ascendens und descendens grau; Caecum und Colon transversum dunkelgrau; A. mesenterica cranialis geringelt.

Foetus nach außen gedrängt (embryonaler Nabelbruch). Später rücken bei Vergrößerung der Bauchhöhle die embryonalen Darmteile, die eine immer dichtere Spirale gebildet haben, wieder in die Bauchhöhle. Der absteigende Schenkel der Schleife wächst lebhafter als der aufsteigende Abschnitt (Abb. 505 B—505 D) und bildet, unter lebhaftem Wachstum und Verlängerung des Mesenterium sich kräuselnd, zahlreiche Schlingen und Schleifen. Der Enddarmschenkel schiebt sich in einem Bogen nach rechts, dorsal und kaudal, so daß das Caecum in seine endgültige Lage gelangt (Abb. 505 D). Die weitere Entwicklung des Enddarms und des Mitteldarms, der am Duodenum eine Drehung um seine eigene Achse vollführt (Abb. 505 A—505 D), ist beim Menschen und den Karnivoren verhältnismäßig einfach. Der Mitteldarm bildet einfache Schlingen, die (abgesehen vom Duodenum) sehr beweglich und verschiebbar bleiben. Das Colon bildet die bekannte hufeisenförmige Schleife, bei den Fleischfressern mit Colon ascendens, transversum und descendens, wozu beim Menschen noch als kleine Schleifenbildung am Colon descendens das Colon sigmoideum kommt. Bei den Einhufern, den Wiederkäuern und dem Schwein erfolgt durch Längenwachstum eine starke Zunahme des Colon ascendens, das beim Pferde die hufeisenförmige Doppelschlinge (großes Colon), bei den Wiederkäuern die Kolonscheibe und beim Schweine den Kolonkegel bildet (s. S. 404). Über die Entwicklung des Kolonkonvolutes beim Schweine s. Lineback [561]. Die Verbindung des Jejunum mit der Nabelblase durch den Nabelblasenstiel und mit dem Leibesnabel schwindet später, so daß der Darm frei beweglich wird.

Die Wanddrüsen des Darmkanals und die Analdrüsen entstehen dadurch, daß strangartig in die Tiefe gedrungene Epithelwucherungen von mesenchymatösen Bildungen durchwachsen werden.

Die Blätter, Zotten, Leisten usw. entstehen als Schleimhautfalten und -vorstülpungen. Am Anfange des Mitteldarms, der bis zur späteren Gallengangsmündung ein dorsales und ventrales Mesenterium besitzt, entstehen die Leber und das Pancreas. Vorher ist der ventrale Teil der Zwerchfellsanlage, das *Septum transversum* (s. S. 347), in Form einer Querfalte entstanden, in und an der die V. omphalomesenterica, die V. umbilicalis und der Ductus venosus Cuvieri quer zum ventralen Herzende verlaufen. Das Septum transversum und das sagittale (mediane) Ventralgekröse des Darmrohres bilden eine Kreuzfalte, *Septum cruciatum*.

Als Anlage der **Leber** erscheint an der ventralen Wand des Duodenum eine längliche, rinnenartige Ausstülpung, die Leberrinne (Leberfalte), die als wesentlich epitheliale Bildung in die Kreuzfalte bzw. in den ventralen Teil der aus lockerem Mesenchymgewebe bestehenden kaudalen Schicht des Septum transversum (S. 347) einwächst und sich zur Leberwulst (Vorleber) verdickt. Sie verlängert sich durch eine kraniale und kaudale Aussprossung und reicht vom Herzen bis zum Nabel. Nunmehr

Abb. 506. Verdauungskanal eines Embryomodells.

a Zunge; b Ductus thyreoglossus; c Pharynx; d Chorda; e Trachea; f Oesophagus; g Aorta; h Lunge; i Mesogastrium dorsale; k Magen; l Milz; m Leber; n Ductus choledochus; o Mesenterium dorsale; p Pancreas; q, q′, q″ primitive Darmschlinge, und zwar q absteigender (oder Mitteldarmschenkel) und q′, q″ aufsteigender Schenkel; der letztere zerfällt in q′ den Mitteldarmteil und q″ den Enddarmteil; r Caecum; s Rectum; t Schwanzdarm; u A. mesenterica cranialis; v Urachus; w A. umbilicalis; x Darmnabel; y Leibesnabel; z Herz.

Abb. 506.

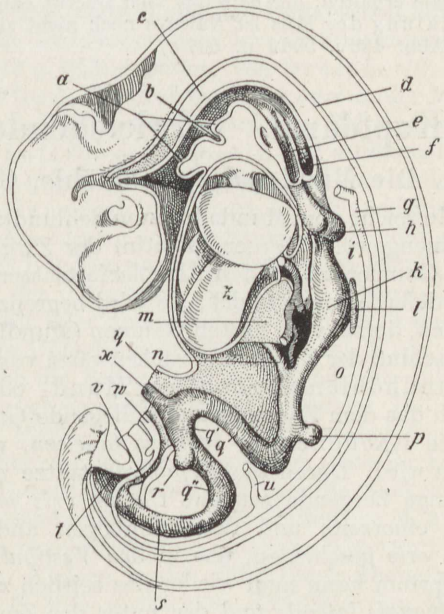

Abb. 507.

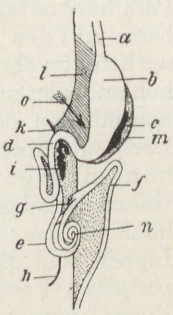

Abb. 507. Darmkanal eines Embryo.

a Speiseröhre; b Magen; c Milz; d Duodenum; e Dünn- (Mittel-) Darmspirale; f Enddarm; g Caecum; h Nabelblasenstiel; i Pancreas; k Gallengang; l Mesogastrium ventrale; m Mesogastrium dorsale; n Dünndarmspirale; o Eingang in den Netzbeutel.

Abb. 508 u. 509. Pankreasanlagen.

a ventrales u. b dorsales Pancreas; c Ductus choledochus; d Ductus pancreaticus; e Ductus pancreaticus accessorius. 1 Magen; 2 Duodenum.

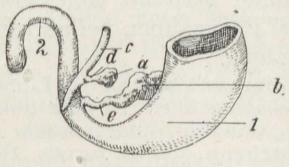

Abb. 508.

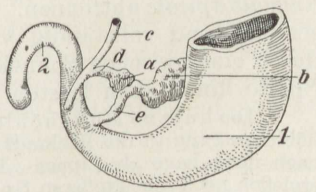

Abb. 509.

zerfällt sie in die kaudale *Pars cystica*, die kraniale *Pars hepatica* und das Mittelstück (die ursprüngliche Leberrinne [Leberwulst]). Aus dem kaudalen Sproß entsteht die Gallenblase mit dem Ductus cysticus, aus dem kranialen das Leberparenchym. Die Leberanlage (das Mittelstück) löst sich allmählich vom Duodenum ab bis auf einen sich kanalisierenden Stiel, den *Ductus choledochus* (Abb. 506 n u. 507 k), mit dem der kraniale Teil durch den *Ductus hepaticus* und der kaudale durch den *Ductus cysticus* verbunden ist. Durch das Wachstum des Ductus choledochus wird die Leber ein freies Organ. Das Epithel der kranialen Pars hepatica wuchert und treibt solide Knospen, die sich untereinander zu einem Netz von Zellsträngen verbinden. Später werden diese Zellstränge zum Teil hohl und unter Rückbildung der Anastomosen zu Gallengängen, die sich zum Ductus hepaticus vereinigen, der mit dem Ductus choledochus in Verbindung steht; der aus Netze bildenden Zellsträngen bestehende Rest wird zum sekretorischen Parenchym, das teilweise auch durch Epithelsprossen der Pars cystica, die ebenfalls Netze bilden, entsteht. Über die Verhältnisse beim Pferde, dem eine Gallenblase mangelt, fehlen Untersuchungen. Die bald in Lappen zerfallende Leber wächst anfangs ungemein rasch, wird unverhältnismäßig groß und wölbt das ventrale Mesenterium wulstig in die Leibeshöhle vor, so daß für Magen und Darm wenig Raum ist. Erst später wird Platz für die übrigen Baucheingeweide. Die Capsula fibrosa der Leber, ihr Interstitialgewebe, ihr Peritonäalüberzug und ihre Bänder entstehen aus der Bindegewebsmasse der Kreuzfalte bzw. aus der die Leberanlage bergenden lockeren kaudalen

Schicht des ventralen Teils des Septum transversum, das nun infolge Ablösung dieser Schicht zu einer dünnen Platte, dem primären Zwerchfell, wird (s. S. 347).

Das **Pancreas** besitzt eine doppelte Anlage, eine unpaare dorsale, die aus der dorsalen Darmwand hervorgeht (Abb. 508 b) und in das Mesogastrium dorsale wächst, und eine paarige ventrale (a). Die beiden ventralen Anlagen entstehen etwas später als die dorsale und sprossen etwas kaudal und zu beiden Seiten der Leberrinne oder direkt aus ihr als Epithelzapfen hervor. Sie verschmelzen meist bald miteinander und bilden den *Ductus pancreaticus* (Abb. 508 u. 509 d); die dorsale bildet den *Ductus pancreaticus accessorius* (e). Die dorsale und ventrale Anlage gelangen infolge der Drehung des Duodenum nebeneinander und verwachsen dann zu einem Organ (Abb. 509). Das Pancreas, das zwischen Curvatura major des Magens und Wirbelsäule liegt, macht die Drehungen des Magens mit und kommt so in eine Querlage (mit dem Kopf in der Duodenalschlinge); dabei verschmilzt ein Teil des Mesogastrium dorsale mit dem parietalen Peritonaeum. Von den Pankreasgängen bleiben entweder beide, der dorsale als Ductus pancreaticus accessorius s. minor (Santorini) und der ventrale (wohl auch doppelte!) als Ductus pancreaticus (major) (Wirsungianus), erhalten (Pferd, meist auch Hund), oder einer von beiden bildet sich zurück; bei Schaf, Ziege, Katze und i. d. R. auch beim Menschen bleibt nur der ventrale, bei Schwein und Rind nur der dorsale erhalten, der getrennt vom Ductus choledochus in das Duodenum mündet.

Über die Entwicklung der **Milz** ist Näheres noch nicht sicher nachgewiesen. Sie entsteht im Mesogastrium dorsale (Abb. 498 e, 506 l u. 507 c).

I. Der Kopfdarm. Vergleichende Betrachtung.

A. Die Mund- oder Maulhöhle, Cavum oris.

Die Mundhöhle reicht vom Munde bis zum Schlundkopfe. Ihre knöcherne Grundlage wird vom Gaumengewölbe (Procc. palatini der Zwischen- und Oberkieferbeine und Pars horizontalis der Gaumenbeine), den Alveolarfortsätzen der Zwischen- und Oberkieferbeine und den Unterkieferbeinen gebildet; sie wird begrenzt am Eingange von den Lippen, seitlich von den Backen, dorsal vom harten Gaumen (Mundhöhlendach), ventral vom Mundhöhlenboden mit Einschluß der Zunge und rachenwärts vom weichen Gaumen. Die Lippen umschließen den Mundhöhleneingang, die Mund- oder Lippenspalte, *Rima oris*. Der gewöhnlich durch das dem Zungengrund anliegende Gaumensegel geschlossene Mundhöhlenausgang, die Rachenenge, *Isthmus faucium*, wird dadurch geöffnet, daß das Gaumensegel gehoben wird. Durch die Alveolarfortsätze mit den Zähnen wird die Mundhöhle in das die Zunge bergende zentrale *Cavum oris proprium* und das zwischen den Lippen und Backen einerseits und den Zahnbögen anderseits befindliche, spaltartige periphere *Vestibulum oris* geschieden, das in das *Vestibulum labiale* und *buccale* zerfällt. Vom Cavum oris proprium kann man wieder das seitlich zwischen Zunge und Unterkiefer gelegene *Cavum sublinguale laterale* und das unter der Zungenspitze gelegene *Cavum sublinguale apicale* abtrennen. Während beim Menschen Cavum und Vestibulum bei geschlossenem Mund vollständig voneinander getrennt sind, kommunizieren sie bei den Tieren durch eine zwischen Schneide- und Backzähnen befindliche Lücke und durch eine kleinere Spalte hinter dem letzten Backzahne.

Die kutane Mundhöhlenschleimhaut geht an den Lippen in die äußere Haut und am Mundhöhlenausgang in die Schlundkopfschleimhaut über. In ihrer Submucosa finden sich Drüsen, die je nach ihrer Lage als Lippen-, Backen-, Gaumen-, Zungendrüsen usw. bezeichnet werden. Außerdem ergießen noch die größeren Speicheldrüsen, die Gl. parotis, Gl. submaxillaris und Gl. sublingualis, ihr Sekret in die Mundhöhle.

Im Mundhöhlendache befindet sich jederseits an der Papilla incisiva (s. S. 356) die immer sehr enge mundhöhlenseitige Öffnung des schräg oroventral verlaufenden *Ductus nasopalatinus*, der aus der Nasen- in die Mundhöhle führt; dieser Gang ist beim Pferde 1½—2½ cm, beim Rinde 6 cm und beim Schaf etwa 1 cm lang; er endet bei den Einhufern blind, so daß die Öffnung im Mundhöhlendache dem Pferde fehlt (s. S. 349). Durch Zungendruck gegen die Papilla incisiva kann die mundhöhlenseitige Kanalmündung m. o. w. vollständig abgeschlossen werden. Beim Rind ist der vordere-untere Abschnitt der Ductus nasopalatini allseitig von Knorpel gestützt, der die Aufgabe hat, diese Gänge offenzuhalten; im hinteren-oberen Abschnitte dagegen fehlt diese Stütze, so daß ein das Mundhöhlendach 3—4 cm aboral von der Gaumenpapille treffender Zungendruck die Ductus nasopalatini auch von der Nasenhöhle abzuschließen vermag. Näheres siehe Atmungsorgane und Broman [131].

Die **Lippen** (Abb. 532, 542 u. 767) spielen bei der Nahrungsaufnahme und Atmung eine Rolle (s. Muskeln der Lippen S. 214). Die Ober- und Unterlippe, *Labium superius* und *inferius*, umschließen die Mundspalte (s. oben) und gehen in den *Commissurae labiorum* spitzwinklig ineinander über, von denen jede einen der beiden Mundwinkel, *Anguli oris*, umgibt. Die Oberlippe ist am Zahnfortsatze des Incisivum, die Unterlippe an dem der Mandibula im Bereiche der Schneide- und Hakenzähne befestigt. Die Lippen von Mensch, Pferd, Schaf und Ziege sind lang, leicht- und freibeweglich, die des Schweines,

Rindes und Hundes kurz und sehr wenig beweglich. Bei Mensch, Schaf, Ziege, Hund und Katze findet sich median an der Oberlippe eine deutliche, beim Pferd und Rinde weniger deutliche Lippenrinne, *Philtrum,* die dem Schweine fast ganz fehlt. Beim Rind ist die bei den anderen Tieren behaarte Haut der Oberlippe im mittleren Teil unbehaart und setzt sich in den ebenfalls unbehaarten Nasenspiegel fort; so entsteht das Flotzmaul. Beim Schweine geht die Oberlippe in den Rüssel; bei Schaf, Ziege, Hund und Katze in den Nasenspiegel über (Näheres s. S. 467).

Jede Lippe besteht aus 1. der äußeren Haut, 2. einer Muskelschicht, 3. Drüsen und 4. der kutanen Schleimhaut. Äußere Haut und kutane Schleimhaut gehen am freien Lippenrand ineinander über. Die äußere Haut ist fein behaart; die Deckhaare werden nach dem freien Lippenrande hin allmählich kleiner, spärlicher und feiner; daneben finden sich starke Spür- oder Tasthaare. Die äußere Haut liegt der Muskelschicht fest an; diese wird von dem M. orbicularis oris, den Mm. incisivi und den Endausstrahlungen des M. depressor labii inferioris, cutaneus labiorum, transversus nasi, levator labii superioris proprius, levator nasolabialis und caninus (s. S. 214 u. 215) gebildet. Die Drüsen, *Gll. labiales* (Abb. 532 q′), findet man in der Submukosa (Pferd, Fleischfresser) oder in der Muskulatur (Wiederkäuer, Schwein), namentlich nahe den Lippenwinkeln. Sie sind am mächtigsten beim Pferde, dann folgen Rind, Schaf, Ziege, Schwein und schließlich Hund und Katze; bei den letzteren finden sie sich nur in der Unterlippe, bei den andern Tieren in beiden Lippen (Hartig [345]). Die kutane Schleimhaut ist oft stellenweise schwärzlich pigmentiert; sie schlägt sich von den Lippen auf die Knochen um und geht allmählich in das Zahnfleisch über; so entsteht der Lippenvorhof, *Vestibulum labiale* (s. S. 354). Sie bildet beim Menschen median an der Oberlippe ein Lippenbändchen, *Frenulum labii superioris,* das bei den Tieren fehlt oder undeutlich ist oder durch mehrere kleine Schleimhautfalten ersetzt wird. An die Unterlippe schließt sich das Kinn an (s. S. 370).

Die **Backen,** *Buccae,* welche die Seitenwand der Mundhöhle bilden, reichen von den Mundwinkeln bis zur Plica pterygomandibularis. Ihr aboraler Teil ist vom M. masseter bedeckt, der die Grundlage der Regio masseterica bildet, so daß die Backe im engeren Sinne nur vom Lippenwinkel bis zum M. masseter reicht. Die Backen befestigen sich am Backzahnrande des Ober- und Unterkiefers und bedecken die Backzähne; sie bestehen aus der äußeren Haut, einer Muskelschicht (M. buccinator, Teilen des M. zygomaticus, depressor labii inferioris, caninus, levator nasolabialis und cutaneus labiorum, s. S. 214 u. 215) und der Schleimhaut, die an beiden Kiefern in das Zahnfleisch übergeht und den Backenvorhof, *Vestibulum buccale* (s. S. 354), auskleidet. Zwischen den Muskeln oder zwischen ihnen und der Schleimhaut kommen die Backendrüsen, *Gll. buccales* (Abb. 532 q, r, r′), vor, die als maxillare (dorsale) und mandibulare (ventrale) Backendrüsen an den Alveolarrändern liegen; beim Rinde findet man noch eine mittlere Backendrüse (Näheres s. S. 383 und Bärner [39] und Hartig [345]); bei den Fleischfressern ist die dorsale Backendrüse als *Glandula zygomatica* (s. *orbitalis*) (Abb. 553 7) in die Orbitalgegend gerückt. Die Backendrüsen sind am mächtigsten bei den Wiederkäuern, dann folgen Pferd, Schwein, Hund und Katze. Die bei den Wiederkäuern mit hohen, rachenwärts gerichteten Papillen besetzte kutane Backenschleimhaut ist bei den übrigen Tieren und beim Menschen glatt. Sie wird nahe dem maxillaren Zahnfortsatze vom Parotidengange durchbohrt, dessen Ausmündung sich an der *Papilla salivalis* findet.

Zahnfleisch, *Gingiva,* heißt der Teil der Mundhöhlenschleimhaut, der die Zahnfortsätze und den Hals der Zähne überzieht und sich auch zwischen die Zähne erstreckt. Das Zahnfleisch geht allseitig in die übrige Mundhöhlenschleimhaut über und verbindet sich innig mit dem Periost der Alveolarfortsätze und dem gefäß- und nervenreichen Alveolarperiost; infolge dieses Verhaltens dient es zur Befestigung der Zähne. An dem zahnlosen maxillaren Schneidezahnrande der Wiederkäuer ist die Schleimhaut sehr dick, derb, fest und drüsenlos und mit einem dicken, verhornten Epithel bekleidet und wird als Zahnplatte bezeichnet.

Über die allgemeinen Verhältnisse der **Zähne** s. S. 191 u. folg.

Als **harter Gaumen,** *Palatum durum* (Abb. 510—513), wird die derbe, feste Schleimhaut bezeichnet, die das knöcherne Gaumengewölbe bekleidet, an dessen Periost befestigt ist und bei Mensch, Rind, Schaf und Ziege, bei letzteren 3 aber nur im aboralen Drittel, submuköse Drüsen besitzt. Sie erstreckt sich von den Schneidezähnen bis zum Choanenrande des Palatinum und geht aboral in das Gaumensegel, seitlich in das Zahnfleisch über.

Median findet man am harten Gaumen als *Rhaphe palati* eine nicht sehr deutliche Rinne oder (bei Mensch, Hund und Katze) eine Leiste, an deren mundseitigem Ende man die niedrige *Papilla incisiva* (Abb. 511—513a) bemerkt, an der jederseits der *Ductus nasopalatinus* (s. S. 349 u. 354) mündet (a′). Beim Pferd ist nur fötal eine deutliche Papilla incisiva vorhanden; bei erwachsenen Pferden ist sie i. d. R. rudimentär, weil der Ductus nasopalatinus nach der Mundhöhle zu blind endet (s. Atmungsorgane u. S. 349); nur selten ist sie deutlicher (Freund [267]). Beiderseits von der Gaumenfurche bzw. der Rhaphe befinden sich quere, flache Kämme, die Gaumenstaffeln, *Rugae palati*, die mit dem freien Rande rachenwärts gerichtet sind, was für die Nahrungsbeförderung von Bedeutung ist. Ihre Zahl beträgt beim Pferde 16—18, beim Rinde 15—20, beim Schafe meist 14, bei der Ziege meist 12, beim Schweine 20—22, beim Hunde 9 und bei der Katze 7; beim Menschen finden sich nur 3—5 unregelmäßig angeordnete Querrunzeln im oralen Teile des harten Gaumens. Bei dem Pferd und Schweine reichen die Staffeln bis zum Beginne

Abb. 510 (Pferd). Abb. 511 (Rind). Abb. 512 (Schwein). Abb. 513 (Hund).

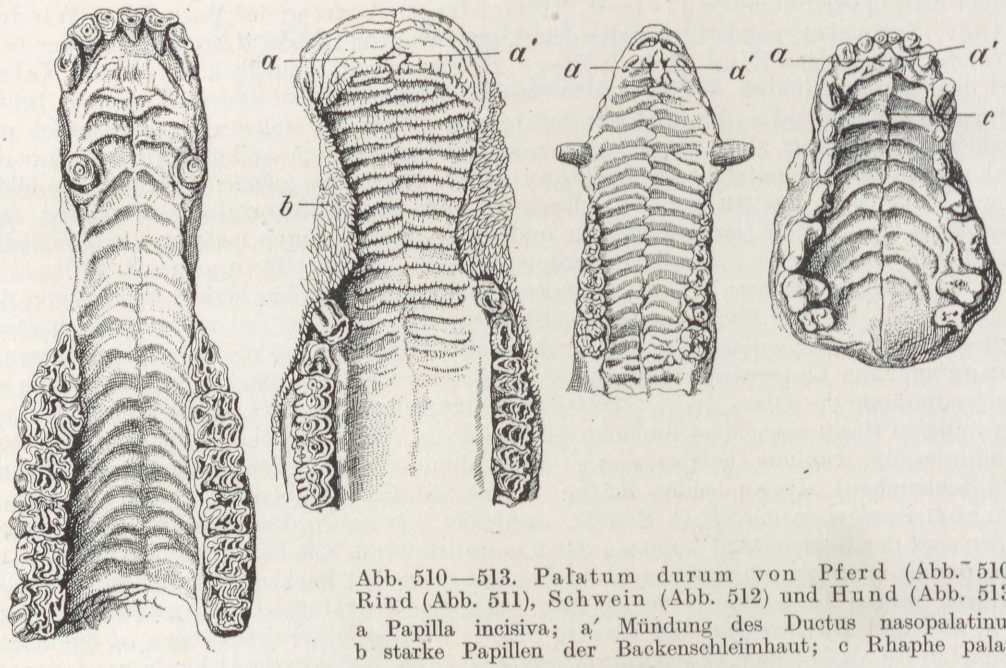

Abb. 510—513. Palatum durum von Pferd (Abb. 510), Rind (Abb. 511), Schwein (Abb. 512) und Hund (Abb. 513). a Papilla incisiva; a′ Mündung des Ductus nasopalatinus; b starke Papillen der Backenschleimhaut; c Rhaphe palati.

des weichen Gaumens; beim Hunde werden die letzten Staffeln niedrig und undeutlich. Beim Rinde sind die ersten 12 Staffeln hoch und am freien Rande gezähnelt, während die letzten 3—5 niedrig und glatt sind und allmählich verschwinden (s. Jaenicke [415]).

Der **weiche Gaumen** oder das **Gaumensegel**, *Palatum molle* s. *Velum palatinum* (Abb. 538 24), der wie ein Vorhang die Mund- von der Schlundkopfhöhle scheidet, ist eine Schleimhautfalte, in der Muskeln und Drüsen liegen. Er ist beim Menschen verhältnismäßig kurz und besitzt an seinem konkaven freien Rand, *Arcus palatinus*, das Zäpfchen, *Uvula (Staphyle)*, das den Haustieren fehlt, höchstens bei Schwein, Rind und Schaf rudimentär vorkommt. Bei Pferd, Wiederkäuern und Fleischfressern reicht der freie Rand des Gaumensegels zwischen Zungengrund und Kehldeckel m. o. w. bis an die Basis des letzteren, während bei Mensch und Schwein das Gaumensegel schräg wirbelwärts gestellt ist. Es ist durchschnittlich beim Pferde 10,8—12,4, beim Rind 8,5—12,2, beim Schweine 5,8—6,4, beim Schafe 6,0, bei der Ziege 4,8, beim Hunde 4,0—6,0 und bei der Katze 1,8—2,6 cm lang. Jederseits zieht vom Gaumensegel eine drüsenhaltige Schleimhautfalte, der *Arcus glossopalatinus* (Abb. 524 u. 525b, 751h), zum Seitenrande des Zungengrundes und eine zweite, der drüsenhaltige *Arcus pharyngopalatinus* (s. S. 349 u. Abb. 751g), zum Schlundkopfe bzw. zum Speiseröhreneingange (s. S. 364).

Das Gaumensegel besteht aus 1. der kutanen Mundhöhlenschleimhaut, die am Choanenrande der Gaumenbeine aus dem harten Gaumen hervorgeht, am Arcus palatinus auf die Rachenfläche umbiegt und dort bald in deren Schleimhaut übergeht; 2. einem 1—1¼ cm dicken, graugelblichen Lager von Gaumensegeldrüsen, *Gll. palatinae;* 3. einer nahe den Gaumenbeinen sehnigen, im übrigen muskulösen Schicht (M. palatinus); 4. einer dünnen submukösen Schicht mit Schleimdrüsen und 5. einer mit mehrreihigem, flimmernden Zylinderepithel bedeckten Schleimhaut, der Fortsetzung der Nasenschleimhaut.

Der **Boden der Mundhöhle** wird von der im Kehlgange gelegenen Zunge gebildet; im vorderen Teile (Viertel bis Drittel) der Mundhöhle ist die Zunge als Zungenspitze frei (Abb. 538). Unter ihr befindet sich der **freie** oder **sublinguale Mundhöhlenboden,** *Cavum sublinguale apicale* (S. 354) (Abb. 533); er wird von der kutanen Mundschleimhaut gebildet, die den Schneidezahnteil der Mandibula überzieht. Aboral setzt er sich jederseits in Form eines schmalen Schenkels, *Cavum sublinguale laterale* (S. 354), zwischen Zahnfleisch bzw. Unterkiefer und Zungenkörper fast bis zum Arcus glossopalatinus fort. Am Boden des Schenkels bemerkt man meist eine durch die Gl. sublingualis parvicanalaris bedingte wulstige Hervorragung, den Sublingualiswulst. Median geht die Schleimhaut des Cavum sublinguale apicale in die Schleimhaut der Zungenspitze über und bildet so das Zungenbändchen, *Frenulum linguae.* Neben dem Zungenbändchen findet man beim Rinde jederseits eine Reihe hoher, freier Papillen. Medial und etwas aboral vom Hakenzahne bzw. an der entsprechenden Stelle besitzen Mensch, Pferd und Rind die



Abb. 514. Abb. 515. Abb. 516. Abb. 517. Abb. 518.

Abb. 514—518. Ackerknechtsches Organ bei Rind (Abb. 514), Hund (Abb. 515), Ziege (Abb. 516), Schwein (Abb. 517) und Katze (Abb. 518). Nach Keller [446].

Caruncula sublingualis, Hungerwarze (Abb. 533b); beim Hunde befindet sie sich am Übertritt des Zungenbändchens auf den Mundhöhlenboden. An ihr mündet beim Pferde der Ductus submaxillaris, bei Mensch, Rind und Hund auch der Ductus sublingualis major; bei den anderen Haustieren ist die Hungerwarze sehr klein oder fehlt; dann münden beide Gänge neben oder am Grunde des Zungenbändchens. Hier befindet sich bei Pferd und Ziege die Mundhöhlenbodendrüse, *Gl. paracaruncularis* (s. unten u. S. 370). Ackerknecht [2] hat bei vielen Säugern (u. a. Pferd, Rind, Schaf, Ziege, Schwein, Hund, Katze) in der Schleimhaut des sublingualen Mundhöhlenbodens jederseits nahe dem J 1 ein eigenartiges, äußerlich aber kaum hervortretendes epitheliales Organ gefunden (Abb. 533a, 514—518).

Diese eigenartigen epithelialen Bildungen, die solid oder hohl sein können, verlaufen in der Propria m. o. w. nach unten und hinten und verschmelzen gelegentlich wieder mit dem Epithel der Oberfläche. Die soliden Gebilde sind schlanke, einheitliche Epithelsprossen, ihre Lage ist oberflächlich durch eine Delle angedeutet. Die hohlen Formen sind blindsackartige Epitheleinstülpungen, deren Lumen meist von verhornten Zellen ausgekleidet ist. Nach Keller [446] ist das Ackerknechtsche Organ als *Pars rudimentaria* und die bei Pferd und Ziege vorhandene Gl. paracaruncularis (s. oben) als *Pars glandularis* einer von Oppel [686] beschriebenen *Gl. sublingualis anterior* aufzufassen, die bei allen Reptilien auftritt. Nach Ackerknecht [2 u. 3] dagegen sollen die erwähnten Organe und die Tonsilla sublingualis (s. S. 370) sich an der Mundverdauung beteiligen und zum Schutze gegen Infektionsgefahr dienen.

Schleimhautbälge und Mandeln im allgemeinen. Die Schleimhautbälge, *Folliculi tonsillares* (Abb. 519), sind Schleimhautgruben, deren Wand aus zytoblastischem Gewebe mit Sekundärknötchen besteht und Drüsen enthält, und deren Hohlraum Mandelgrübchen, *Fossula tonsillaris,* heißt, einfach oder verzweigt sein kann und an der Oberfläche der Schleimhaut sich öffnet (e). Man findet solche Bälge an verschiedenen Stellen der Mundhöhle als Gaumen-, Zungen-, Pfeilerbälge usw. Sobald sie gehäuft und vereint auftreten, spricht man von einer Balgmandel. Mandeln im allgemeinen sind durch fibröses Gewebe gegen die Umgebung abgegrenzte Partien von zytoblastischem Gewebe mit Lymph- (Sekundär-) Knötchen und Drüsen und entweder mit Schleimhautbälgen versehen

(Balgmandeln) oder ohne solche (Plattenmandeln). Die letzteren bilden i. d. R. Vorwölbungen oder Wülste (Abb. 520); die Balgmandeln stellen Anhäufungen von Schleimhautbälgen dar. In der Balgmandel können die Schleimhautbälge m. o. w. nebeneinander

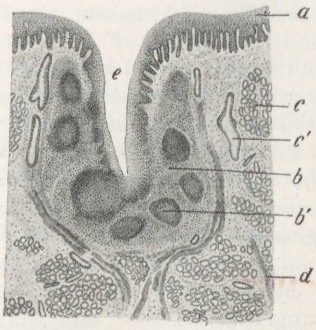

Abb. 519. Schnitt durch einen Schleimhautbalg vom Zungengrunde.

a mehrschichtiges Plattenepithel; b zytoblastisches Gewebe mit b′ Sekundärknötchen und Keimzentren; c Drüsen; c′ Drüsenausführungsgänge; d quergestreifte Muskulatur; e Fossula tonsillaris.

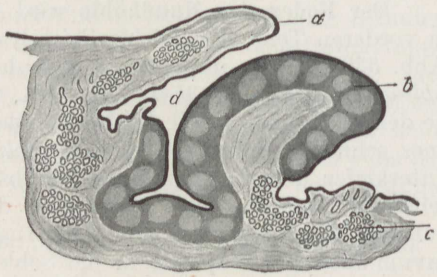

Abb. 520. Querschnitt durch eine Tonsilla palatina des Hundes.

a Epithel; b Tonsillengewebe; c Drüsen; d Fossa tonsillaris.

liegen (z. B. bei der Zungenmandel), oder sie können sich um eine größere Schleimhautvertiefung gruppieren (Abb. 521); die letztere heißt Mandelgrube, *Fossa tonsillaris* (d); von ihr gehen die einfachen oder verzweigten Fossulae tonsillares der einzelnen Schleimhautbälge ab (e, e, e); es können auch einfache und um eine Fossa tonsillaris gruppierte Schleimhautbälge in einer Mandel vereinigt sein (Abb. 522 a, b). (Näheres siehe bei den einzelnen Tierarten.)

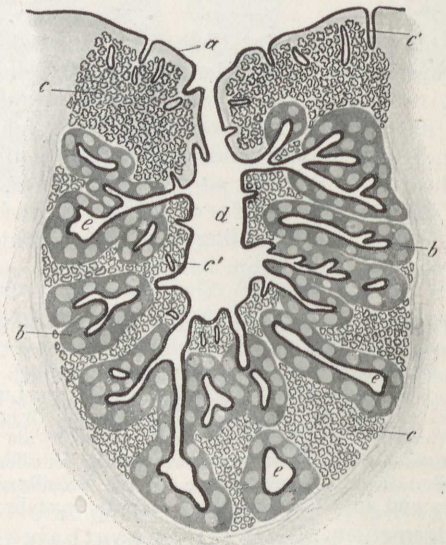

Abb. 521. Querschnitt durch eine Tonsilla palatina vom Rinde (halbschematisch).

a Epithel; b, b Tonsillengewebe; c, c Schleimdrüsen; c′, c′ Drüsenausführungsgänge; d Fossa tonsillaris; e, e, e Fossulae tonsillares.

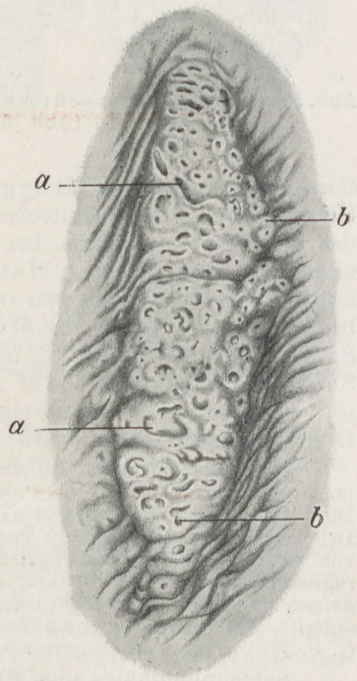

Abb. 522. Tonsilla palatina vom Pferde.

a, a Öffnungen, die in Fossae tonsillares führen; b, b Öffnungen, die in Fossulae tonsillares führen.

Die **Gaumenmandeln,** *Tonsillae palatinae,* liegen bei Mensch (Abb. 523 7), Hund (Abb. 527 a, 530 d′, d′), Katze, Rind (Abb. 525 a), Schaf und Ziege in einem Sinus

tonsillaris zwischen Arcus pharyngopalatinus und glossopalatinus; beim Pferde (Abb. 522, 524 a) sind sie langgestreckt und beetartig erhaben und liegen seitlich vom Zungengrunde bzw. der Plica glossoepiglottica, beim Schwein im Gaumensegel (Abb. 547 a u. Abb. 549 10); beim Menschen sind sie etwa haselnußgroß. Beim Hunde sind sie Plattenmandeln, bei den anderen Tierarten Balgmandeln. Beim Pferde kommt außerdem am Übergange des harten zum weichen Gaumen median noch die *Tonsilla palatina impar* vor. Rechts und links neben der Basis des Kehldeckels finden sich konstant bei Schwein, Schaf und Ziege und inkonstant bei der Katze die *Tonsillae paraepiglotticae* (Abb. 547 b) (Illing [408]).

Die **Zunge** (Abb. 523—527, 534, 546, 551, 751) ist ein sehr bewegliches, muskulöses Organ, das am Boden der Mundhöhle im Kehlgange liegt und von den Schneidezähnen bis zum Kehlkopfe reicht (Abb. 538 45, 751 a, a'). Ihre dem harten Gaumen zugekehrte dorsale Fläche ist der Zungenrücken, *Dorsum linguae*. Die Zunge wird eingeteilt in die Spitze, den Körper und den Grund. Die Zungenspitze, *Apex linguae* (Abb. 524 1), ist der vordere (orale), allseitig freie Teil der Zunge; er ist dorsoventral zusammengedrückt und platt und besitzt einen gerundeten freien Rand, eine Rücken- und eine Bodenfläche. Der Zungenkörper, *Corpus linguae* (2), ist der mittlere, zwischen den Backzähnen liegende Teil der Zunge; mit der Bodenfläche ist er an dem Unterkiefer und Zungenbein und an deren Muskeln festgewachsen, so daß er nur 2 Seitenflächen und eine Rückenfläche besitzt, die frei sind. Der Zungengrund (Zungenwurzel), *Radix linguae* (3), ist der hintere (aborale) Teil der Zunge; er ist seitlich und am Boden an das Zungenbein befestigt, so daß nur seine Rückenfläche frei ist, die schräg nach hinten abfällt. Die Zunge besteht aus dem Zungenfleisch und der Zungenschleimhaut. a) Die kutane **Zungenschleimhaut** ist an der Bodenfläche verhältnismäßig dünn und glatt, an den Seitenrändern bzw. -flächen dicker und an der Rückenfläche am dicksten; bei den Wiederkäuern bildet sie am Rücken des Zungenkörpers eine gegen die Zungenspitze deutlich abgesetzte Erhöhung, den Zungenrückenwulst. An dem Rücken und den Seitenflächen der Zunge finden sich die **Zungenpapillen** oder **Zungenwärzchen**, die in 4 Hauptformen vorkommen: als *Papillae filiformes, fungiformes, vallatae* und *foliatae*. Die *Papillae filiformes* sind im allgemeinen spitz zulaufende, dünne und weiche Gebilde und finden sich in großer (inkonstanter) Anzahl am Zungenrücken, weniger zahlreich an den Seitenflächen (-rändern) der Zunge, nach der Tierart wechselnd am Zungengrund und selten bzw. gar nicht an der Bodenfläche der Zunge.

Am Zungengrunde fehlen sie bei Mensch, Pferd und Ziege, an der Bodenfläche der Zungenspitze kommen sie nur beim Schafe vor. Die Form wechselt nach dem Ort ihres Vorkommens und bei den verschiedenen Tierarten. Weich, fein und lang („fadenförmig") sind sie im allgemeinen bei Mensch, Pferd, Schwein und Ziege, ferner am Zungengrund und an den Seitenrändern (-flächen) bei Rind und Fleischfressern; blattförmig sind sie an der Rückenfläche des Zungenkörpers bei der Ziege und dem Schafe, das im übrigen kleine, stumpfe Papillen besitzt. Große und spitze Papillen finden sich beim Rind an der Rückenfläche von Zungenspitze und Zungenkörper, kleine und spitze Papillen ebenda bei den Fleischfressern; beim Rind und bei der Katze sind sie zudem oberflächlich verhornt und rachenwärts gerichtet. Beim Rinde finden sich außerdem am Zungenrückenwulste kleine, kegelförmige Papillae conicae.

Die *Papillae fungiformes* (Abb. 523 3, 524—527 e) sind abgerundet, pilz- oder knopfförmig und stehen zwischen den Papillae filiformes zerstreut. Sie finden sich besonders an den Seitenflächen des Zungenkörpers und auf der Rückenfläche der Zungenspitze.

Bei Schaf und Ziege finden sich Papillae fungiformes vereinzelt auch an der Bodenfläche; sie fehlen an der medianen Partie des Zungenrückens des Schweines und am Zungenrückenwulste der Wiederkäuer. Sie sind bei Pferd und Schwein an den Seitenrändern und -flächen relativ groß und am Zungenrücken klein, bei den Fleischfressern an der Spitze sehr klein, dagegen nach dem Zungengrunde hin größer.

Nahe dem Zungengrunde findet man jederseits am Zungenrücken größere, von einem Wall umgebene Papillen, *Papillae vallatae* (Abb. 523 2, 524—527 d); beim Menschen treten jederseits (in je einer Reihe geordnet) 4—6, beim Rind 8—17, meist 10—14, selten bis 21 (s. Münch [666]), beim Schaf 18—24, selbst 25—28, bei der Ziege i. d. R. 12, nur ausnahmsweise 11 oder 13—18, bei Hund und Katze 2—3 und bei Pferd und Schwein nur 1 große Papille auf, zu denen sich beim Pferd öfters noch eine kleinere, unpaare Papille *(Pap. vallata accessoria)* gesellt. Beim Rinde können die Wallpapillen nur einseitig umwallt sein.

Unmittelbar vor dem Ansatze des Arcus glossopalatinus an die Zunge findet man an deren Seitenrand eine durch Querfurchen geblätterte Hervorragung, die *Papilla foliata*

Abb. 523 (Mensch).

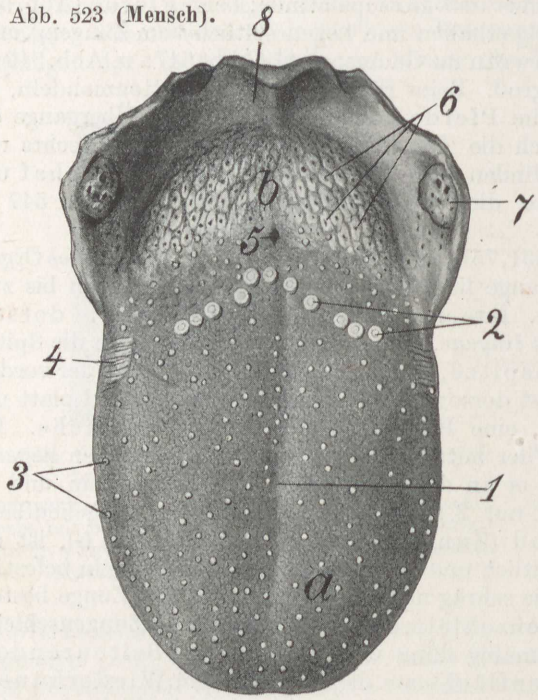

Abb. 523.
Zunge des Menschen.
a Zungenspitze; b Zungengrund. 1 Sulcus medianus linguae; 2 Papillae vallatae; 3 Papillae fungiformes; 4 Papilla foliata; 5 For. caecum; 6 Zungenbälge; 7 Tonsille; 8 Epiglottis.

Abb. 524—527.
Zunge von Pferd (Abb. 524), Rind (Abb. 525), Schwein (Abb. 526) und Hund (Abb. 527).
a Tonsille bzw. Grube, in der die Mandel liegt; b Übergangsstelle der Schleimhaut vom Zungengrund auf das Gaumensegel; c Papilla foliata; d Papillae vallatae; e Papillae fungiformes; f Epiglottis; g Plica glossoepiglottica mediana; h Öffnungen von Zungenbälgen; i, i′ starke Papillen; k Zungenrückenwulst mit starken Papillen.
1 Zungenspitze; 2 Zungenkörper; 3 Zungengrund.

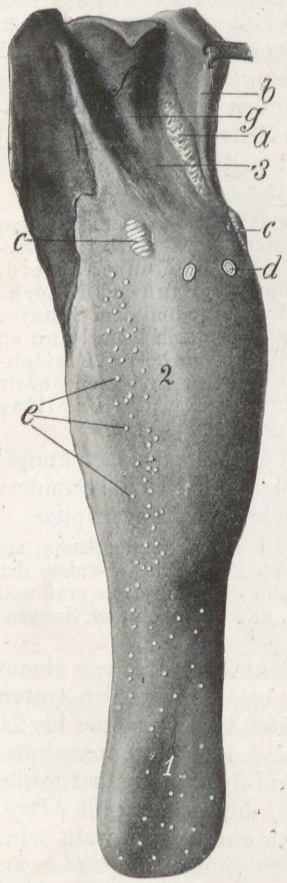

Abb. 524 (Pferd).

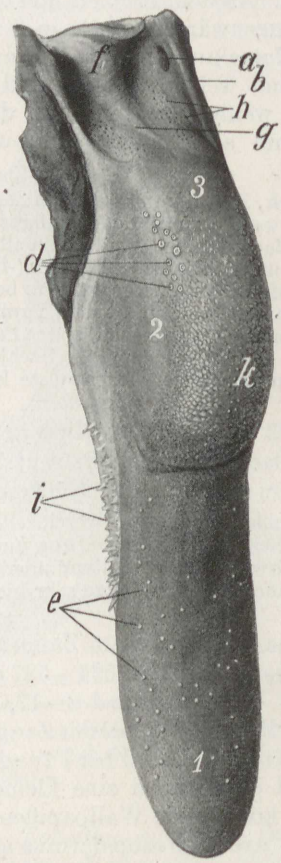

Abb. 525 (Rind).

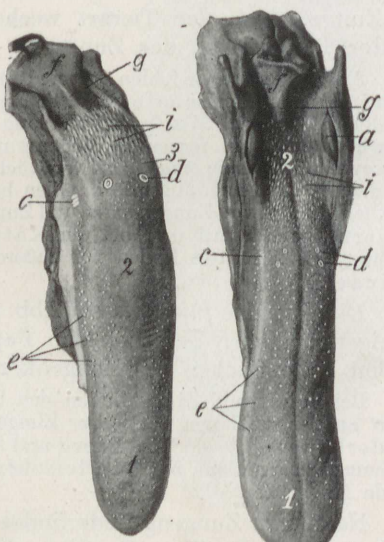

Abb. 526 (Schwein). Abb. 527 (Hund).

(das Randorgan) (Abb. 523 4, 524, 526 u. 527 c), die beim Menschen klein ist und bei den Wiederkäuern fehlt oder ganz rudimentär ist (Becker [75]). Beim Pferd ist sie 2—2½ cm lang und besitzt 3—10 Querfurchen; beim Schwein ist sie eine 7—8 mm lange, flache Erhöhung mit 5 Spalten, beim Hund ein kleines, linsen- bis bohnengroßes, wenig deutliches, oft kaum erkennbares Gebilde mit 6—7 Spalten, an dessen Stelle bei der Katze eine Gruppe langer Papillen mit knolliger Spitze vorkommt. Die Papillae fungiformes, vallatae und foliatae besitzen in ihrem Epithel Geschmacksknospen. (Näheres über die Zungenpapillen s. Ellenberger [221] und Immisch [412].)

Über die phylogenetische Entwicklung der Zungenpapillen und der Geschmacksorgane s. Becker [75] und Haller [339].

Bei Mensch und Hund findet man an der Zungenoberfläche median den *Sulcus medianus linguae* (Abb. 523 1 und 527) und an dessen Ende beim Menschen, dicht an der Zungenwurzel, das den Haustieren fehlende flache *For. caecum* (Abb. 523 5). Beim Pferde kommt eine als Zungenrückenknorpel bezeichnete Bildung vor (s. unten); ventral schließt an ihn das rudimentäre *Septum* (s. unten) an. Bei den Wiederkäuern findet sich am Zungenrücken der mit sehr großen, harten Papillen versehene Zungenrückenwulst. An der Bodenfläche der Zunge kommt bei den Fleischfressern median unter der Schleimhaut ein strangförmiges, festes, derbes Gebilde, die *Lyssa* (Abb. 552 a) (s. unten), und beim Pferd eine leistenartige mediane Schleimhautverdickung vor, während bei Mensch, Schaf und Ziege sich hier die Zungenboden- (Nuhnsche) Drüse befindet. Am Zungengrund und in der Umgebung der Papillae vallatae und foliatae, ferner an den Seitenrändern der Zunge, im Arcus glossopalatinus (ausgenommen Rind) und in der Plica pterygomandibularis finden sich unter der Schleimhaut die Zungendrüsen; die Zungengrunddrüsen setzen sich (manchmal jedoch nur spärlich) auf die mundseitige Fläche der Epiglottis fort (ausgenommen die Katze). Über die Zungendrüsen s. Ellenberger [221] und Lange [525]. Außerdem finden sich in der Schleimhaut am aboralen Teile des Zungengrundes und seitlich von der Plica glossoepiglottica bei Mensch (Abb. 523 6), Pferd und Rind zahlreiche Schleimhautbälge, die Zungenbälge, *Folliculi tonsillares linguales* (s. S. 372 u. Abb. 519), die vereinzelt auch beim Schweine zwischen großen, zottenförmigen Papillae filiformes vorkommen, bei Schaf und Ziege aber fehlen. Die Zungenbälge bilden in ihrer Gesamtheit die Zungenmandel, *Tonsilla lingualis*.

b) Das **Zungenfleisch**, das größere Gefäße und Nerven enthält, besteht aus Muskeln mit longitudinalem, vertikalem und transversalem Faserverlauf.

Die Muskeln treten entweder von benachbarten Knochen in die Zunge, äußere Zungenmuskeln, oder sie gehören der Zunge allein an, innere Zungenmuskeln. Äußere Zungenmuskeln sind der M. genio-, hyo- und styloglossus. Von diesen liegt der *M. genioglossus* am meisten medial, so daß er median mit dem der anderen Seite zusammenstößt. Auf ihn folgt lateral der *M. hyoglossus* und auf diesen, direkt unter der Schleimhaut der Seitenfläche der Zunge, der *M. styloglossus*. Diese 3 Muskeln kommen im wesentlichen dem Zungenkörper und der Zungenspitze zu. Innere Zungenmuskeln sind der *M. verticalis, longitudinalis* und *transversus linguae* (s. S. 362). Zu diesen eigentlichen Zungenmuskeln kommen noch die Zungenbeinmuskeln und die Muskeln des Kehlganges hinzu, die die Zunge bewegen. Als Zungenbeinmuskeln bezeichnet man alle am Kopf- oder Rumpfskelett entspringenden und am Zungenbein endenden Muskeln. Als Muskeln des Kehlganges (akzessorische Zungenmuskeln) ist der M. mylohyoideus beider Seiten aufzufassen.

Bei dem Menschen und vielen Tieren findet sich median im Zungenfleisch eine sagittal gestellte Bindegewebslage, die bis zum Zungenbeine reicht und das *Septum linguae* darstellt. An ihm unterscheidet man ein Ventralseptum und ein Dorsalseptum. Beim Menschen ist das Septum eine sehnige Platte, bei Pferd und Wiederkäuern sehr undeutlich; bei Fleischfressern und Schwein ist das Dorsalseptum kräftiger und als Binnensehne nachweisbar. Im Septum entstehen Achsengebilde, beim Pferde der sog. Zungenrückenknorpel; er liegt im Bereiche des Zungenkörpers median in der Propria der Zungenrückenschleimhaut und besteht aus einem sehr dichten, bindegewebig-elastischen Flechtwerk, in das fibröses und hyalines Knorpelgewebe, Fett und quergestreiftes Muskelgewebe eingelagert sind und an dem sich auch Bündel der Zungenmuskulatur ansetzen (Trautmann [957]). Beim Schweine findet sich im Dorsalabschnitte des Septum ein unregelmäßiger Strang von Fettzellen, bei den Fleischfressern am dorsalen Rande des Ventralseptums die für diese Tierart charakteristische *Lyssa* (näheres s. S. 392).

Die **Zungenmuskeln.** Äußere Zungenmuskeln: Der **M. styloglossus** (Abb. 535 h, 544 f, 545 e, 549 e, 553 c) entspringt beim Menschen am Proc. styloideus des Temporale, bei den Haustieren am großen Zungenbeinast und geht seitlich in die Zunge. Der **M. hyoglossus** (Abb. 535 i, 544 e, 549 d, 553 g) entspringt an dem Zungenfortsatze, dem Körper und dem Kehlkopfsaste des Zungenbeins, beim Rind auch noch am großen und mittleren Zungenbeinast, und geht seitlich in die Zunge, zum Teil bedeckt vom M. styloglossus. Der **M. genioglossus** (Abb. 535 c, 545 c, 549 c, 553 e) entspringt an einer vom Kinnwinkel bis zum Zungenbeine reichenden Sehne und strahlt in die Zunge aus. Der **M. chondroglossus** des Menschen geht vom kleinen Zungenbeinaste zum Zungenrücken. Er findet beim Pferde sein Homologon in einem Muskelbündel, das an der Vereinigung des großen und kleinen

Zungenbeinastes entspringt, zwischen M. genio- und hyoglossus oral geht und sich dann in diesen Muskeln verliert. Beim Rind ist dieser Muskel stark und entspringt am mittleren Zungenbeinaste. Die inneren Zungenmuskeln bilden 3 Fasersysteme, ein transversales, ein vertikales und ein longitudinales und heißen danach **M. longitudinalis superf.** (Abb. 538 50) und **prof., transversus** und **verticalis linguae.** Nur der erstgenannte entspringt am Zungenbeine, während die anderen in der Zunge selbst beginnen und enden oder Ausstrahlungen äußerer Zungenmuskeln sind. Der M. longitudinalis profundus fehlt den Haustieren mit Ausnahme des Pferdes.

Die Zungenbein- und Kehlgangsmuskeln: Oberflächlich im Kehlgange, direkt unter der Haut und dem Hautmuskel, liegt der querverlaufende **M. mylohyoideus** (Abb. 368, 383 f, 535 a, a′, 538 46, 539 e, 544 g, g′, 545 a, 549 a u. 554 a). Er verläuft gurtförmig von der Linea mylohyoidea einer Unterkieferhälfte zu der der anderen Seite und bildet unter der Zunge im Kehlgang einen Gurt, der die Zunge trägt; in ihn ist eine mediane Längssehne eingelagert. Bei Mensch und Fleischfressern ist er einheitlich, bei Pferd, Schwein und Wiederkäuern zerfällt er in eine Pars oralis und aboralis; die *Pars oralis* liegt bei Pferd und Wiederkäuern z. T. auf dem oralen Abschnitte der *Pars aboralis* und zum Teil oral von ihr, beim Schweine ganz oral von ihr. Näheres s. Cords [164]. Der **M. geniohyoideus** (Abb. 535 b, 549 b) entspringt am Unterkiefer nahe dem Kinnwinkel und inseriert sich bei Mensch, Schwein und Fleischfressern am Körper des Zungenbeins, bei Pferd und Wiederkäuern hingegen an dessen Zungenfortsatz und verbindet sich nicht selten mit dem M. mylohyoideus. Der **M. stylohyoideus** (Abb. 368, 535 g, 549 f) beginnt bei dem Menschen und den Fleischfressern am Schläfenbein, bei den anderen Tieren am großen Zungenbeinaste nahe dessen Schädelende und endet am Kehlkopfsaste des Zungenbeins. Beim Pferd enthält seine Sehne und beim Menschen der Muskel einen Spalt, durch den die Sehne des M. digastricus tritt; bei den anderen Haustieren fehlt dieser Spalt. Bei den Fleischfressern ist der Muskel sehr schlank und geht unter dem M. digastricus medial zum Zungenbeinkörper. Bei den Haustieren liegt außerdem zwischen dem Proc. jugularis des Occipitale und dem großen Zungenbeinaste der platte **M. jugulohyoideus** (Abb. 535 f), den man zum M. stylohyoideus rechnen kann. Er fehlt beim Menschen und ist beim Schweine rudimentär. Der **M. hyoideus transversus,** der zwischen den beiden kleinen Zungenbeinästen sich ausspannt, fehlt dem Menschen, dem Schwein und den Fleischfressern und ist bei den Wiederkäuern zweischenklig. Ebenso fehlt dem Menschen der kleine, dreieckige **M. keratohyoideus** (Abb. 541 7), der beim Pferde zwischen Kehlkopfsast, kleinem und großem und bei den anderen Tieren zwischen Kehlkopfsast, mittlerem und kleinem Zungenbeinast liegt und beim Schweine zweischenklig ist. Bei den Haustieren kommt noch der beim Menschen fehlende oder sehr schwache **M. hyoepiglotticus** (Abb. 538 51) vor, der vom Zungenbeinkörper zum Kehldeckel geht und bei den Fleischfressern zweischenklig ist. Der **M. omohyoideus** (Abb. 368, 382 g, g′, 549 i), der den Fleischfressern fehlt, entspringt beim Menschen am halsseitigen Rande der Scapula und deren Proc. coracoideus, beim Pferd und Schwein aus der Fascia subscapularis und geht, indem er den M. brachiocephalicus, von dem er großenteils bedeckt ist, kreuzt, seitlich an der Trachea zum Körper des Zungenbeins. Beim Rind entspringt er aus der Fascia profunda colli im Bereiche des 3. Halswirbels und verhält sich dann wie bei den erwähnten Tieren. Gurlt [326] rechnet zum M. omohyoideus des Rindes noch einen kleinen, schlanken Muskel, der von dem 1. Rippenknorpel bzw. dem Sternum zur Unterfläche des M. brachiocephalicus geht und dem **M. subclavius hom.** entsprechen dürfte, der zwischen der Clavicula und der 1. Rippe sich ausspannt. Der **M. sternohyoideus** (Abb. 368, 383 b, 423 s, s″ u. 549 h) ist ein platter, schmaler (nur beim Hunde stärkerer) Muskel, der am Manubrium sterni (außerdem beim Menschen an der Clavicula und beim Hund am Knorpel der 1. Rippe) entspringt, ventral an der Trachea liegt und am Körper des Zungenbeins endet. Bei Mensch (Abb. 359 24) und Pferd ist der Muskel ungefähr in der Mitte seiner Länge durch eine Sehne unterbrochen. Der **M. sternothyreoideus** (Abb. 423 s, s′, 549 k, k′) entspringt gemeinsam mit dem vorigen und anfänglich von ihm bedeckt und mit ihm verbunden am Manubrium sterni, steigt zunächst an der ventralen, dann an der seitlichen Fläche der Trachea kopfwärts und endet sehnig am Schildknorpel. Der **M. hyothyreoideus** (Abb. 535 k u. 541 6) ist ein platter Muskel, der zwischen dem Kehlkopfsaste des Zungenbeins und dem Schildknorpel liegt.

Anhangsdrüsen der Mundhöhle sind die am Grunde des Ohres liegende **Gl. parotis** und 3 am Unterkiefer liegende **Gll. mandibulares.**

Sie sondern den Speichel ab; dieser mischt sich in der Mundhöhle mit dem Sekret von deren Wanddrüsen. Beim Kauen der Nahrung dringt der Speichel in diese ein und macht sie schlüpfrig und schlingbar. Die Parotis sondert (abgesehen von den Fleischfressern) ein seröses, schleimfreies Sekret ab, die Gll. mandibulares sondern als gemischte Drüsen ein Mucin enthaltendes Sekret ab.

Die **Ohrspeicheldrüse,** *Gl. parotis* (Abb. 528, 531 v, v, 543 a, 548 a, a′ a″ u. 553 1), liegt halsseitig vom Unterkieferaste zwischen ihm und dem Atlas und ragt m. o. w. weit am Halse herab. Sie ist am größten beim Pferde (Gewicht etwa 225 g); es folgt dann die ebenfalls große Parotis des Schweines, während die der Wiederkäuer und Fleischfresser relativ klein ist; die Parotis des Menschen nimmt eine Mittelstellung ein, sie wiegt 20—30 g. Ihr Ausführungsgang, der *Ductus parotideus* (*Ductus Stenonis,* Stensenscher Gang) (Abb. 367 2′, 528, 531 24, 24, 532 49, 49), verläuft bei Mensch, Hund, Katze, Schaf und Ziege quer über die Backe (Abb 528), während er bei Pferd, Rind und Schwein an der medialen Seite des Unterkiefers liegt und sich erst an dessen Gefäßausschnitt auf die Backe umschlägt, dorsal verläuft und in das Vestibulum buccale mündet (s. S. 355).

Die **Gll. mandibulares** bestehen aus der eigentlichen Unterkieferdrüse, Gl. submaxillaris, und 2 Unterzungendrüsen, Gll. sublinguales. Die **Unterkieferdrüse,** *Glandula submaxillaris* (Abb. 532 t, 539 1, 544 a, a′, 545 2, 2, 549 2, 2′, 553 2 u. 554 2), liegt im wesentlichen zwischen Atlas und Zungenbein und reicht verschieden weit in den Kehlgang hinein. Sie ist beim Rinde größer als beim Pferd und größer als die Parotis und reicht mit ihrem knolligen Kehlgangsende (Abb. 544a′) weit aus dem Kehlgange heraus; beim Pferd ist sie erheblich kleiner, ihre Größe beträgt etwa ¼ der Parotis; bei dem Schwein und den Fleischfressern ist sie ein knolliges, rundliches Gebilde, das beim Schwein im Verhältnis zur Parotis klein, bei den Fleischfressern dagegen groß ist; recht klein erscheint sie bei der Ziege. Beim Menschen wiegt sie 10—15 g, ist also etwa halb so groß wie die Parotis. Der Ausführungsgang, *Ductus submaxillaris* (*Ductus Whartoni,* Whartonscher Gang) (Abb. 539 2, 2′, 544 b, 545 6, 6, 549 6, 6′, 553 4), mündet neben dem Zungenbändchen, und zwar bei Mensch, Pferd und Rind an der *Caruncula sublingualis* (s. S. 357).

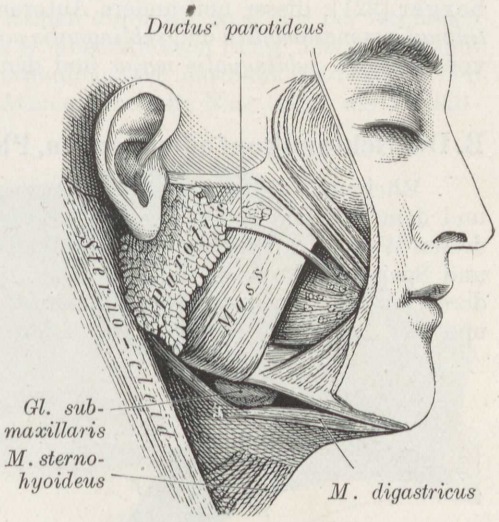

Abb. 528.
Parotis des Menschen (Gegenbaur).

Die **Unterzungendrüsen,** *Glandulae sublinguales* (Abb. 539 3, 544 c, d, 545 3, 4, 549 3, 4, 553 3, 3′, 554 3, 4), liegen oral von der vorigen im Boden der Mundhöhle und seitlich unter der Zunge und bilden i. d. R. durch Vorwölbung der Schleimhaut den Sublingualiswulst (s. S. 357). Von alters her unterscheidet man 2 Unterzungendrüsen, eine mit einem großen Ausführungsgange, dem Bartholinschen Gange, *Ductus sublingualis major,* versehene *Gl. sublingualis major* s. *grandicanalaris,* und eine mit vielen kleinen Ausführungsgängen, den Rivinischen Gängen, *Ductus sublinguales minores,* versehene *Gl. sublingualis parvicanalaris.* Die letztere ist nicht als einheitliche Drüse aufzufassen; es handelt sich vielmehr um viele kleine Einzeldrüsen, *Gll. sublinguales minores,* die mit je einem Gang in die Mundhöhle münden. Erst dadurch, daß bei einigen Tierarten die Gll. sublinguales minores in größerer Anzahl dicht aneinanderliegen, kommt eine scheinbar einheitliche Drüse mit vielen kleinen Gängen, eine *Gl. sublingualis parvicanalaris,* zustande. Neben dieser geschlossenen Drüsenmasse kommen vielfach auch isoliert gelegene oder der Gl. sublingualis grandicanalaris angelagerte Einzeldrüsen vor, die einzeln in die Mundhöhle oder in den Ductus sublingualis major oder vielleicht sogar in den Ductus submaxillaris münden. Im ersten Falle sind sie echte Gll. sublinguales minores, in den letzten Fällen sind sie Läppchen oder auch Gangdrüsen der Gl. sublingualis grandicanalaris oder der Gl. submaxillaris. Ob die Zungenranddrüsen etwa auch als Gll. sublinguales minores aufzufassen sind, müssen noch Untersuchungen lehren. Wir unterscheiden mithin 1. *Gll. sublinguales minores* mit je einem Ductus sublingualis minor, 2. eine lobuläre *Gl. sublingualis parvicanalaris* mit zahlreichen Ductus sublinguales minores (Abb. 539 3, 4, 4, 544 c, c′, 545 4, 549 4, 9) und 3. eine *Gl. sublingualis major* s. *grandicanalaris* mit einem Ductus sublingualis major (Abb. 544 d, 545 3, 7, 549 3, 7, 7′, 553 3, 5, 554 6), der mit dem Ductus submaxillaris oder neben ihm in die Mundhöhle mündet. Beim Menschen findet sich eine aus 5—20 Einzeldrüsen bestehende Gl. sublingualis parvicanalaris, deren kleine Gänge direkt in die Mundhöhle münden; daneben findet sich meist noch eine Gl. sublingualis grandicanalaris, die am hinteren-unteren Abschnitte der ersteren liegt. Beim Pferde haben wir nur eine Gl. sublingualis parvicanalaris, bei den anderen Haustieren beide Sublingualisdrüsen. Beim Schweine liegen die beiden Drüsen hintereinander, und zwar die grandikanaläre aboral von der parvikanalären; bei Hund und Katze besteht die Gl. sublingualis grandicanalaris aus 2 hintereinander gelegenen Teilen; dem oralen Teile sind eine Anzahl Gll. sublinguales minores angelagert. Bei den Wiederkäuern liegen die beiden Drüsen so zueinander, daß die grandikanaläre oroventral von der parvikanalären sich befindet. In bezug auf

die Benennung und Begriffsbestimmung der mandibularen Drüsen, die nicht unter der Maxilla, aber stets an der Mandibula (der Submaxilla oder Maxilla inferior der älteren Autoren) liegen und deshalb mandibulare Drüsen zu nennen sind, herrscht in den vergleichend-anatomischen und zoologischen Werken große Verwirrung; s. darüber Ellenberger [221]; dieser und andere Autoren bezeichnen die Unterzungendrüsen als *Gl. sublingualis monostomatica* und *sublingualis polystomatica*. Stöhr [908] spricht beim Menschen von einer *Gl. sublingualis major* und den *Gll. sublinguales minores*.

B. Der Schlundkopf oder Rachen, Pharynx (Abb. 529, 529 A, 529 B, 538 21, 550 u. 563).

Rückwärts (aboral) vom Gaumensegel, zwischen Nasen- und Mundhöhle einerseits und dem Anfange der Speise- und Luftröhre (Kehlkopf) anderseits, liegt ein Hohlraum, dessen Wand aus Schleimhaut und zum Teil aus Muskeln besteht und in dem sich der Luft- und Speiseweg kreuzen, und zwar so, daß vor (oral von) diesem Raume der Luftweg dorsal und der Speiseweg ventral, hinter (kaudal von) ihm hingegen der Speiseweg dorsal und der Luftweg ventral liegt. Dieser Hohlraum heißt Schlundkopfhöhle oder Rachenhöhle, *Cavum pharyngis;* Höhle und Wand bilden den Schlundkopf, Rachen, *Pharynx*. Der Pharynx hat fast die Gestalt eines Trichters mit schädelseitiger Grundfläche. Er reicht von den Choanen und der Schädelbasis bis zum Eingang in Speiseröhre und Kehlkopf und kommuniziert mit Mund- und Nasenhöhle, Kehlkopf, Speiseröhre, den Paukenhöhlen und beim Pferd auch mit den Luftsäcken. Demgemäß findet man 7 Öffnungen in der Schlundkopfwand, nämlich 4 am Dache bzw. an der Seitenwand und 3 am Boden: An der Schädelwand finden sich nasal die beiden Choanen (Abb. 529 k u. 538 23) und halswärts von ihnen (mehr an der Seitenwand der Schlundkopfhöhle) die Öffnungen der Hörtrompeten, *Ostia pharyngea tubae* (Abb. 529 i, 529 A u. 529 B f, 538 22). Am Boden der Schlundkopfhöhle findet sich oral ein um den freien Rand des Gaumensegels herum in die Mundhöhle führender Querspalt, der *Isthmus faucium* (Abb. 529 h), ferner zwischen dem Kehldeckel (4) und den Aryknorpeln (5) der Eingang in den Kehlkopf (g) und wirbelwärts davon der Eingang in die Speiseröhre (f). Seitlich vom Kehlkopf ist eine Vertiefung, der *Recessus piriformis*, bemerkbar. Beim Menschen bezeichnet man die Schlundkopfhöhle wohl auch als Schlund; für die Speiseröhre diesen Ausdruck zu gebrauchen, sollte deshalb in der Veterinärmediziu vermieden werden.

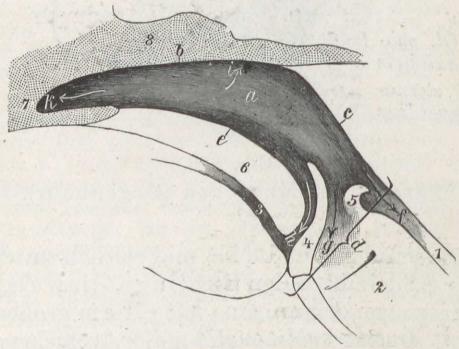

Abb. 529. Schlundkopf des Hundes; halbschematisch.

a Schlundkopfhöhle; b schädelseitige Wand; c vertebrale Wand; d laryngeale Wand; e Gaumensegelwand; f Eingang in den Oesophagus; g Eingang in den Kehlkopf; h Eingang in das Cavum oris; i Eingang in die Tuba auditiva; k Eingang in die Nasenhöhle (Choanen).

1 Oesophagus; 2 Kehlkopf; 3 Mundhöhle; 4 Kehldeckel; 5 Aryknorpel; 6 Gaumensegel; 7 Pflugscharbein; 8 Schädelbasis.

An **Pharynxwänden** unterscheidet man eine schädelseitige, eine vertebrale, eine laryngoösophageale, eine oroventrale Wand und die beiden Seitenwände. Die rein häutige schädelseitige Wand (Rachengewölbe), *Fornix pharyngis* (Abb. 529 b), erhält ihre knöcherne Grundlage von dem Os sphenoidale und einem Teile des Vomer, der Palatina und Pterygoidea. An ihrem nasalen Ende befinden sich die Choanen (k), während kaudal die häutige Pharynxwand einen dreieckigen Blindsack, den *Recessus pharyngeus*, bildet. Die stark muskulöse wirbelseitige Wand (Abb. 529 c) stößt an die ventral an den Halswirbeln liegenden Muskeln (M. longus colli und capitis) bzw. die Fascia praevertebralis und beim Pferd an den Luftsack (Abb. 538 20), während die muskulösen Seitenwände an den großen Zungenbeinästen (Abb. 540 e) und dem M. pterygoideus liegen und beim Pferd auch an den Luftsack stoßen. Die oroventrale Wand wird vom Gaumensegel (Abb. 529 6 u. 538 24) und die von 3 Öffnungen durchbrochene laryngoösophageale Wand, Schlundkopfboden (Abb. 529 d), durch den Kehldeckel (4), die Aryknorpel (5), die Plicae aryepiglotticae und den Speiseröhreneingang (f) gebildet.

An der Schlundkopfhöhle unterscheiden wir einen dem Atmungsweg angehörenden Teil, Atmungsrachen, *Pars respiratoria* (Nasenrachen, *Pars nasalis hom.*), und einen dem Verdauungsweg angehörenden Teil, Schlingrachen, *Pars digestoria* (Kehlrachen, *Pars laryngea hom.*). Beide Teile verhalten sich bei dem Pferde, den Wiederkäuern und Fleischfressern so zueinander, daß beim Atmen durch die Nase nur der Atmungsweg entfaltet und gegen den Verdauungsweg m. o. w. abgeschlossen (Abb. 529 A) und umgekehrt beim Abschlucken eines Bissens der Verdauungsweg entfaltet und gegen den Atmungsweg abgesperrt ist (Abb. 529 B). Beim Atmen durch die Nase liegen die Verhältnisse demnach so, wie es die Abb. 529 A u. 538 illustrieren, d. h. das Gaumensegel (a bzw. 24) liegt am Zungengrunde (bei 50), der Isthmus faucium ist eine enge Spalte zwischen Zungengrund, freiem Rand des Gaumensegels und Kehldeckel, der Kehldeckel (c bzw. 31) ist zurückgeschnellt, der Kehlkopfseingang offen, der Speiseröhreneingang geschlossen; die Schlundkopfhöhle erscheint mithin als eine einzige Höhle; in Wirklichkeit stellt aber diese Höhle nur den entfalteten und gegen den eingeengten Verdauungsweg (Mundhöhle, Speiseröhreneingang) m. o. w. abgeschlossenen Atmungsweg der Schlundkopfhöhle dar. Wenn hingegen ein Bissen abgeschluckt werden soll, dann wird der Verdauungsweg entfaltet und gegen den Atmungsweg abgeschlossen (Abb. 529 B), indem das Gaumensegel (a) gehoben, der Speiseröhreneingang geöffnet (e) und mundwärts gezogen und der Kehldeckel (c) über den Kehlkopfseingang gepreßt wird; nunmehr ist der von einer kutanen Schleimhaut ausgekleidete Verdauungsweg entfaltet und gegen den Atmungsweg (Nasenhöhle und Kehlkopfseingang) so vollkommen abgeschlossen, daß der abzuschluckende Bissen nirgends mit der Respirationsschleimhaut in Berührung kommt. Der Isthmus faucium ist erweitert zum Verdauungswege, zu der Pars digestoria. Ist der Bissen abgeschluckt, dann sinkt das Gaumensegel auf den Zungengrund herab, der Kehldeckel schnellt zurück, und der Speiseröhreneingang wird geschlossen; damit ist der Atmungsweg wieder entfaltet (Abb. 529 A). Die Grenze zwischen beiden Teilen wird in jedem Falle vom Arcus pharyngopalatinus (s. S. 366) gebildet, dessen Lage mithin keine ganz konstante sein kann. Bei Mensch (Abb. 563) und Schwein (Abb. 550), deren Gaumensegel derart gestellt ist, daß sein Endabschnitt (a′) nicht vor, sondern über (schädelwärts von) dem Kehlkopfe liegt, besteht die Scheidung in Atmungs- und Schlingrachen bis zu einem gewissen Grad auch während des Atmens. Der freie Rand des Gaumensegels stößt aber nicht an die wirbelseitige Wand der Schlundkopfhöhle; es bleibt deshalb zwischen den beiden Abteilungen des Schlundkopfes eine große Kommunikation, die Nasenkehlrachenöffnung (Abb. 550 g). An der Innenfläche der

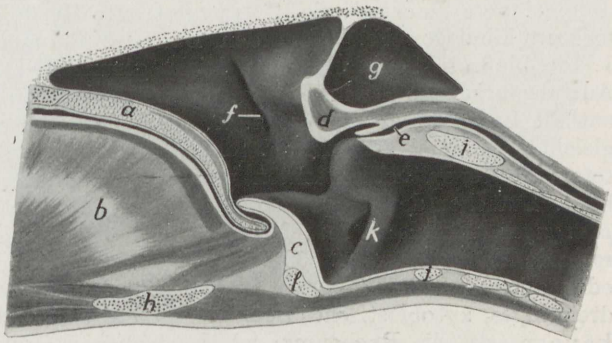

Abb. 529 A.

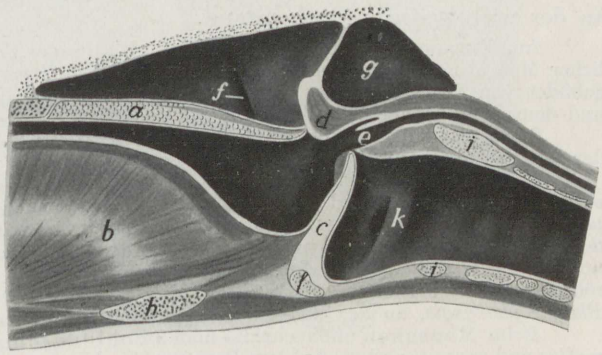

Abb. 529 B.

Abb. 529 A u. 529 B. Halbschematische Medianschnitte durch die Schlundkopfhöhle des Pferdes, in Abb. 529 A bei geöffnetem Atmungsweg und unterbrochenem Verdauungsweg und in Abb. 529 B bei geöffnetem Verdauungsweg und unterbrochenem Atmungsweg.

a Gaumensegel; b Zungengrund; c Kehldeckel; d Muskelwulst; e Speiseröhre; f Tubenspalte; g Luftsack; h Zungenbein; i, i′ Ringknorpel; k Stimmlippe; l Schildknorpelkörper.

Schlundkopfhöhle bemerkt man jederseits eine seitlich vom Gaumensegel ausgehende Schleimhautfalte, den *Arcus pharyngopalatinus* (s. S. 349 u. 356), der seitlich am Kehlkopfseingange vorbei zur Wirbelwand des Schlundkopfes zieht und an dieser bogig in den der anderen Seite übergeht, *Limen pharyngooesophageum dorsale* (Abb. 530 i); vor ihm liegen seitlich am Zungengrunde die Gaumenmandel (s. S. 358) und die interarkualen Schleimhautbälge.

Bau der Schlundkopfwand. Abgesehen von der nur aus der Schleimhaut bestehenden schädelseitigen und der oroventralen Wand (dem Gaumensegel) kann man von innen nach außen folgende Schichtung der Schlundkopfwand feststellen: 1. die Schleimhaut, 2. die dünne innere Rachenfaszie, 3. quergestreifte Muskulatur, 4. die äußere Rachenfaszie und lockeres Bindegewebe. Über den Bau des Gaumensegels, der oralen Wand, s. S. 357. 1. Die blaßrote **Schleimhaut** ist leicht gerunzelt, besitzt feine Poren als Mündungen der Ausführungsgänge der in der Rachenwand gelegenen Schleimdrüsen, *Gll. pharyngeae,* und enthält Lymphknötchen, die z. T. makroskopisch erkennbar sind. Im Atmungsrachen gleicht sie der mit Flimmerepithel bekleideten Nasen-, im Schlingrachen der mit geschichtetem Plattenepithel bedeckten und mit einem Papillarkörper versehenen Mundschleimhaut. Zwischen den Eingängen zu den Hörtrompeten liegt die Rachenmandel, *Tonsilla pharyngea.* Bei den Fleischfressern stellt sie eine etwas über die Umgebung hervorragende Platte dar (Abb. 530 g). Beim Pferde wird die Rachenmandel durch ein zwischen oder auch auf den konvexen Flächen der Deckklappen der Tubenöffnungen liegendes dreieckiges, zytoblastisches Schleimhautgebiet vertreten (Illing [407]). Bei den Wiederkäuern tritt die Rachenmandel als eine an der Oberfläche unebene Wulst auf, die am Ende des häutigen Rachenseptum liegt und bei Schaf und Ziege sich noch auf dessen Seitenflächen erstreckt. Beim Schweine liegt die wulstartige, unebene Rachenmandel an der wirbelseitigen Rachenwand.

Am Eingange zur Mundhöhle findet sich in der Schleimhaut der Schlundkopfhöhle in reichlicher Menge rundum zytoblastisches Gewebe, also förmlich ein zytoblastischer Schutzring, gebildet von dem genannten Gewebe im Gaumensegel, im Arcus glossopalatinus, in den Tonsillen und dem Zungengrunde; ähnlich ist es am Choanen-Racheneingange (Krehahn [496] und Kürz [513]).

2. Die sehr dünne **innere Rachenfaszie** ist an der Schädelbasis befestigt; sie verbindet sich mit der Rhaphe pharyngis.

3. Die **Muskulatur** bildet gewissermaßen eine Längs- und eine Kreisfaserschicht. Die erstere gehört zum Teil dem Gaumensegel und zum Teil den Seitenwänden an *(M. palatinus* [Abb. 538 25] und *palatopharyngeus).* Die Ringfaserschicht findet sich besonders seitlich und wirbelwärts *(M. pterygo-, keratо-, thyreo-* und *cricopharyngeus* und *M. levator veli palatini);* dazu kommen noch der *M. stylopharyngeus* und *M. tensor veli palatini.* In die Muskelschicht der Vertebralwand ist median ein schmaler, speiseröhrenwärts verbreiterter sehniger Streifen eingelagert, die Mediansehne des Schlundkopfes, *Rhaphe pharyngis,* an der sich die 4 erstgenannten Ringfasermuskeln inserieren.

Beim Menschen unterscheidet man 3 Schlundschnürer, *Mm. constrictores pharyngis inferior, medius* und *superior* und die Schlundheber, *Mm. levatores pharyngis.* Die Heber sind: *M. palatopharyngeus, stylopharyngeus* und *salpingopharyngeus.* Zu diesen beiden Muskelgruppen gesellen sich noch die Gaumensegelmuskeln *(M. tensor* und *levator veli palatini, M. palatinus* und *M. glosso-* und *palatostaphylinus).* Bei den Haustieren sind im wesentlichen dieselben Muskeln vorhanden, die einzelnen Abteilungen der Muskeln jedoch weniger geschieden. Der **M. constrictor pharyngis caudalis** *(inf. N.)* (Abb. 535 n, o, 541 3, 4) entspringt am Schild- und Ringknorpel und stößt in der Mediansehne mit dem der anderen Seite zusammen. Er zerfällt in den *M. crico-* und *thyreopharyngeus.* Dazu kommt noch ein kleiner, schmaler *M. arytaenopharyngeus,* der vom Aryknorpel zur Schlundkopfwand geht. Der **M. constrictor pharyngis medius** (Abb. 535 p, 541 2) zerfällt in den am Kehlkopfsaste des Zungenbeins (Cornu majus des Menschen) entspringenden *M. keratopharyngeus* (Abb. 535 p, 541 2) und den beim Menschen an dem kleinen Zungenbeinast und dem Lig. stylohyoideum, bei den Tieren am großen Zungenbeinaste seinen Anfang nehmenden *M. chondropharyngeus* und verläuft zur Mediansehne. Beim Pferde fehlt der M. keratopharyngeus oder bleibt rudimentär. Der **M. constrictor pharyngis cranialis** *(superior N.)* wird beim Menschen nach seinen Ursprungsstellen in den *M. glosso-, mylo-, bucco-* und *pterygopharyngeus* geschieden. Bei den Haustieren ist nur der *M. pterygopharyngeus* deutlich nachzuweisen (Abb. 539 s, 540 2). Er entspringt am Flügelbein und endet an der Rhaphe pharyngis. Der **M. palatopharyngeus** (Abb. 539 t u. 541 2′) entspringt aus dem M. palatinus und seitlich am Gaumen- und Flügelbein und geht in sehr schräger Richtung nach der Rhaphe pharyngis; er steht mit dem **M. palatinus** (Abb. 541 1), von dem er kaum zu trennen ist, in engstem Zusammenhang. Dieser entspringt mit einer breiten Sehnenplatte, *Aponeurosis palatina,* am freien Rande des Gaumenbeins und verläuft gegen den freien Rand des Gaumensegels. Beim Menschen geht er in die Uvula (Zäpfchen) und heißt *M. uvulae.* Beim Menschen kommen noch ein *M. glossopalatinus* und ein *M. salpingopharyngeus* vor. Der **M. stylopharyngeus** (5) entspringt beim Menschen am Proc. styloideus des Os temporale, bei den Haustieren am großen Zungenbeinast und geht zur Wirbel- und Seitenwand der Schlundkopfhöhle. Der **M. tensor** und **M. levator veli palatini** (Abb. 539 q u. r, 540 1) entspringen beim Menschen an der Felsenbeinpyramide bzw. am Keilbeine, bei den Haustieren am Proc. muscularis der Pars tympanica des Schläfenbeins und liegen anfangs an der

Tuba auditiva bzw. an der Schädelbasis; dann geht der erstere über den Hamulus des Flügelbeins, der letztere in der Seitenwand der Schlundkopfhöhle zum Gaumensegel.

4. Die **äußere Rachenfaszie,** *Fascia pharyngea,* entspringt an der Maxilla aboral vom letzten Backzahn, am Os palatinum und pterygoideum; sie sendet jederseits einen Ast in den Arcus glossopalatinus und damit zur Zunge; die Hauptabteilung geht zum dorsalen Rande des großen Zungenbeinastes (Flügelband des Zungenbeins) und zum Kehlkopfsaste des Zungenbeins und geht mundwärts in die Fascia buccopharyngea und halswärts in die Fascia profunda colli über. Eine andere Abteilung der Rachenfaszie, das *Lig. pterygomandibulare,* entspringt am Hamulus des Flügelbeins, wo es die Sehne des M. tensor veli palatini in der Lage erhält, und endet am Unterkiefer aboral vom letzten Backzahne. Es liegt in der Plica pterygomandibularis (s. S. 371) und gewährt dem M. molaris und M. depressor labii inferioris Ansatz. Im übrigen liegt die Faszie zwischen der Längs- und der Kreisfaserschicht des Pharynx und befestigt sich am Schildknorpel. Sie überzieht die Muskeln des Pharynx, die sich zum Teil an ihr befestigen.

Abb. 530.

Schleimhaut des Pharynx und Larynx und des Anfangsteiles des Oesophagus des Hundes (Illing [233]).

(Zunge [a], Kehlkopf [b] und Gaumensegel [d] sind in der Medianebene durchschnitten und die beiden Hälften zur Seite gelegt worden. Des weiteren wurde die Speiseröhre [m] an der Kehlkopfsfläche aufgeschnitten und ausgebreitet. Um die Schlundkopfhöhlenschleimhaut gut übersehen zu können, wurde sie von der Unterlage abpräpariert und ausgebreitet zur Darstellung gebracht.)

a, a Zungengrund; b, b Kehlkopf; b′, b′ Kehldeckel; b″, b″ Aryknorpel; c, c Anfangsteil der Trachea; d, d Gaumensegel; d′, d′ Gaumenmandel; e nasenseitige und f wirbelseitige Schlundkopfhöhlenschleimhaut; g Rachenmandel; h, h Tubenöffnungen; i dorsale Pharynx - Ösophagusgrenze (Limen pharyngooesophageum dorsale); k Ösophagusvorhof mit schmalen, niedrigen Längsfalten; l zirkuläre Doppelfalte im Oesophagus (Plica annularis); m Oesophagus mit den gewöhnlichen breiten und großen Längsfalten.

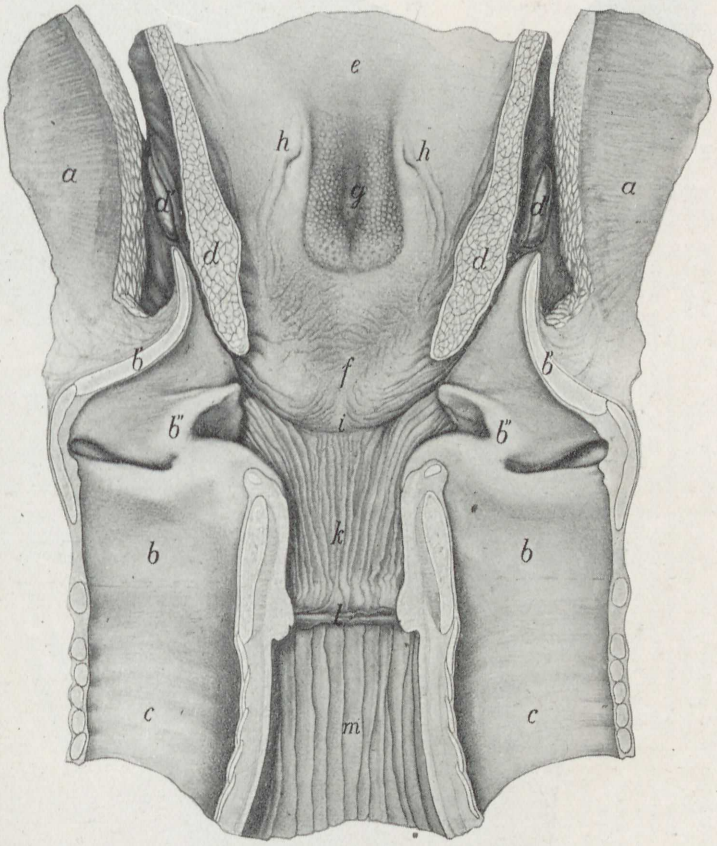

Abb. 530.

II. Mundhöhle und Schlundkopf des Pferdes.

A. Die Mund- oder Maulhöhle, Cavum oris, des Pferdes.

Über die allgemeinen Verhältnisse der Mundhöhle s. S. 354.

1. Die Lippen, Labia oris, des Pferdes. (S. auch S. 354.)

Die Lippenwinkel liegen seitlich am Kopfe nahe dem 1. Backzahne, so daß die Mund- oder Maulspalte, *Rima oris,* ziemlich groß ist. Die äußere Fläche der Lippen ist fein behaart und auch mit Fühlhaaren besetzt. Median besitzt die Oberlippe die flache, undeutliche Lippenrinne, *Philtrum* (Abb. 728 b); die Unterlippe geht an der ventralen Fläche in das aus Bindegewebe, Fett und Muskulatur *(M. mentalis)* bestehende,

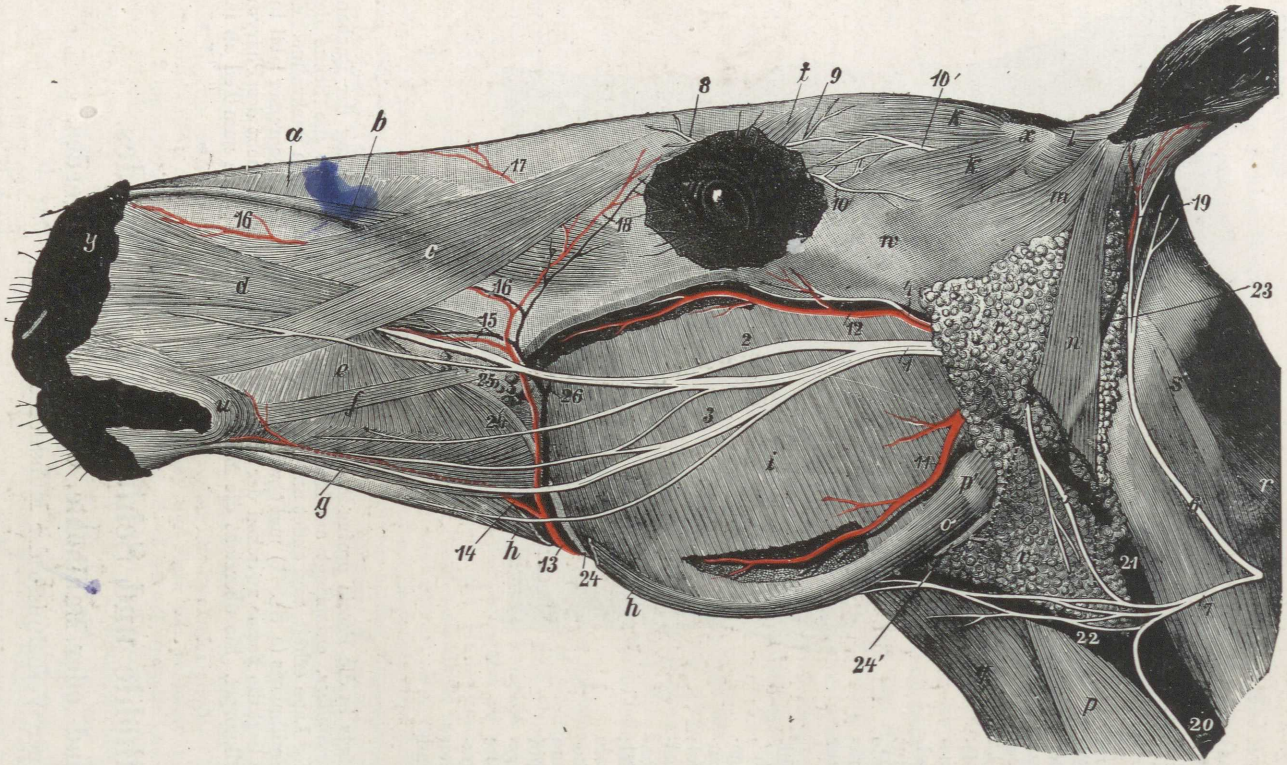

Abb. 531. Seitenansicht des Kopfes des Pferdes; oberflächliche Schicht. (Der Hautmuskel ist größtenteils entfernt.)

a dorsale Portion des M. lateralis nasi; b M. levator labii sup. proprius mit Sehne; c M. levator nasolabialis; d M. caninus; e M. buccalis; f M. zygomaticus; g M. depressor labii inf.; h, h M. cutaneus labiorum (von dem ein Stück herausgeschnitten ist, um die A. und V. facialis und den Ductus parotideus an der Umschlagsstelle zeigen zu können); i M. masseter; k, k M. scutularis; l oberer und unterer Einwärtszieher, m äußerer Einwärtszieher und n Niederzieher der Ohrmuschel; o M. jugulomandibularis; p M. sternomandibularis, p′ seine Sehne; q Mm. sternohyoidei et -thyreoidei und M. omohyoideus; r Nackenmuskulatur; s Sehne des M. longissimus capitis und splenius; t M. corrugator supercilii; u M. orbicularis oris; v, v Gl. parotis; w Jochbogen; x Schildknorpel des Ohres; y falsches Nasenloch. 1 N. facialis; 2 N. buccalis dorsalis; 3 N. buccalis ventralis; 4 N. temporalis superficialis; 5 Ramus colli des N. facialis; 6 N. auricularis caudalis des 2. Halsnerven; 7 N. cutaneus colli des 2. Halsnerven; 8 N. infratrochlearis; 9 N. frontalis; 10 N. lacrimalis; 10′ Ende des N. auriculopalpebralis; 11 A. masseterica; 12 A. transversa faciei; 13 A. facialis; 14 A. labialis inf.; 15 A. labialis sup.; 16, 16 A. lateralis nasi; 17 A. dorsalis nasi; 18 A. angularis oculi; 19 A. auricularis magna (11—19 mit den entsprechenden Venen); 20 V. jugularis; 21 V. maxillaris int.; 22 V. maxillaris ext.; 23 V. auricularis magna; 24, 24 Ductus parotideus, 24′ sein Anfangsteil; 25 zerstreute Läppchen der dorsalen Backendrüsen; 26 V. reflexa.

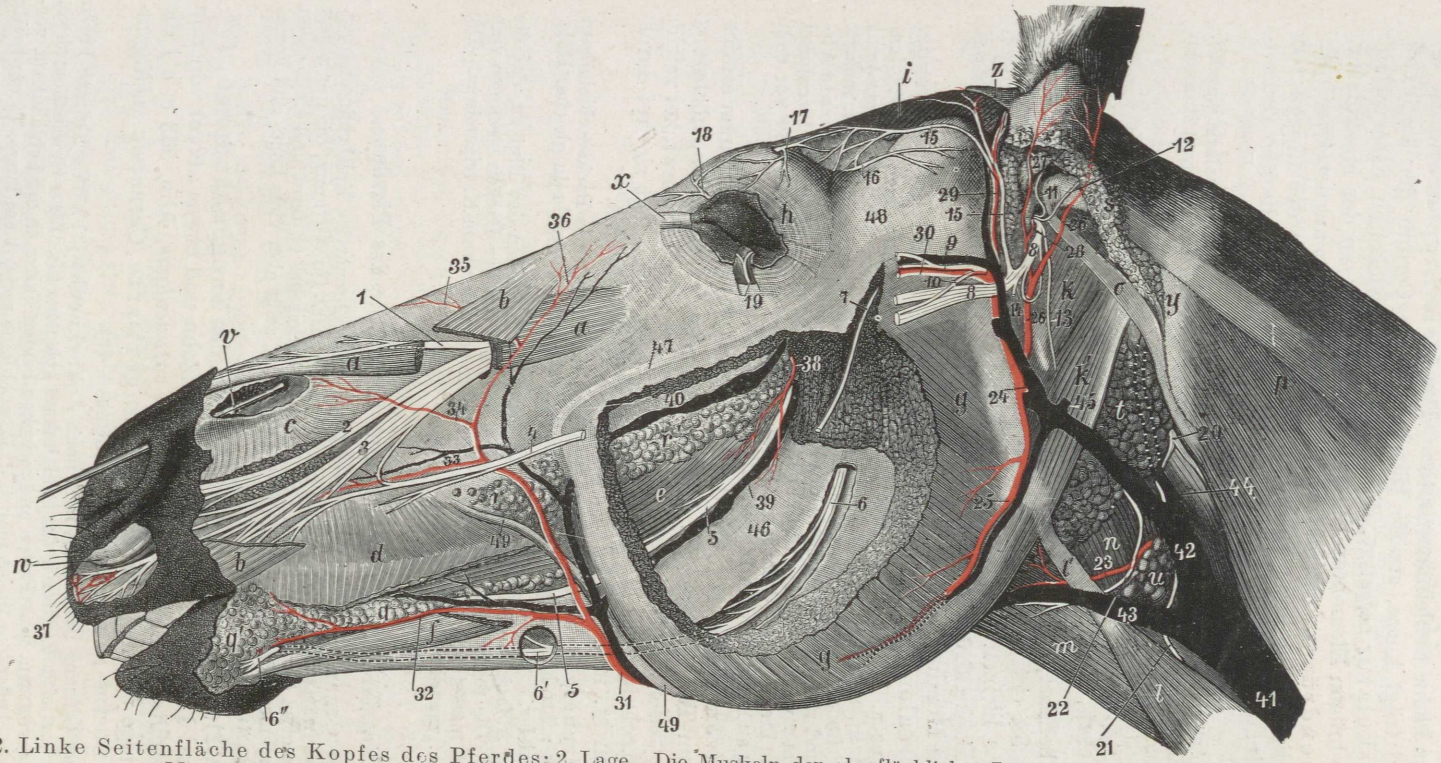

Abb. 532. Linke Seitenfläche des Kopfes des Pferdes; 2. Lage. Die Muskeln der oberflächlichen Lage sind zum größten Teil entfernt, vor allem der M. masseter, ferner die Gl. parotis, so daß man die unter diesen Teilen gelegenen Organe übersehen kann.

a, a M. levator labii sup. propr. (sein mittlerer Teil ist herausgeschnitten); b, b M. levator nasolabialis (der größte Teil ist aus ihm herausgeschnitten); c ventrale Portion des M. lateralis nasi; d M. buccalis (sein ventraler Abschnitt ist abgeschnitten); e Ursprungsteil des M. molaris und des M. depressor labii inf.; f Endteil des M. depressor labii inf.; g, g M. masseter (von ihm ist der mittlere Teil herausgeschnitten); h M. orbicularis oculi; i M. temporalis; k M. jugulohyoideus; k′ aboraler Bauch des M. digastricus und M. jugulomandibularis; l M. sternomandibularis, l′ seine Sehne; m M. sternohyoideus und -thyreoideus; n M. cricopharyngeus; o Sehne des M. brachiocephalicus; p Nackenmuskulatur; q ventrale Backendrüsen, die mit q′. den Lippendrüsen, zusammenfließen; r und r′ dorsale Backendrüsen; s Rest der Gl. parotis, die im übrigen entfernt ist; t Gl. submaxillaris; u retropharyngeale Lymphknoten; v Sonde, die in die geöffnete Nasentrompete eingeführt ist; w Horn des Flügelknorpels; x mediales Lidband; y Flügel des Atlas; z Schildknorpel des Ohres. 1 N. nasalis externus; 2 N. nasalis oralis; 3 N. labialis dorsalis; 4 Ende des N. buccalis dorsalis; 5, 5 N. buccinatorius; 6 N. alveolaris mandib., der in dem aufgemeißelten Canalis mandibul. nicht aufgemeißelt ist, ist der Verlauf der Nerven einpunktiert; so daß man den Nerven im Knochenkanal liegen sieht; 6″ das Ende des Nerven als N. mentalis (soweit der Canalis mandibul. liegt und Rami dent. abgibt; bei 6′ ist der Knochen trepaniert, 7 N. massetericus (im M. masseter liegend); 8, 8 N. facialis (abgeschnitten); 9 Ramus dorsalis des N. temporal., superficialis; 10 Ramus ventralis des N. temporalis superficialis (Verbindungszweig zum N. facialis); 11 N. auricularis internus; 12 N. auricularis caudalis des N. facialis; 13 N. digastricus; 14 Ramus colli des N. facialis (abgeschnitten); 15, 15 N. auriculopalpebralis; 16 N. lacrimalis; 17 N. frontalis; 18 N. infratrochlearis; 19 N. subcutaneus malae; 20 N. accessorius (dorsaler Endzweig); 21 N. accessorius (ventraler Endzweig); 22 ventraler Endzweig des 1. Halsnerven; 23 A. thyreoidea cranialis; 24 A. carotis ext.; 25 A. masseterica (mit der entsprechenden Vene); 26 A. auricularis magna, 26′ ihr Ramus intermedius und medialis. 27 ihr Ramus lateralis; 28 A. auricularis prof.; 29 A. temporalis superfic. und 30 A. transversa faciei mit den entsprechenden Venen; 31 A. facialis; 32 A. labialis inf.; 33 A. labialis sup.; 34 A. lateralis nasi; 35 A. dorsalis nasi; 36 A. angularis oculi (31—36 mit den entsprechenden Venen); 37 Endstamm der Aa. palatinae majores; 38 konstant vorkommender, größerer Zweig der A. buccinatoria; 39 V. buccinatoria; 40 V. reflexa; 41 V. jugularis; 42 V. maxillaris int.; 43 V. maxillaris ext.; 44 V. cerebralis ventr.; 45 abgeschnittene V. auricularis magna; 46 Mandibula; 47 Gesichtsleiste; 48 Jochbogen; 49, 49 Ductus parotideus.

wulstartig vorspringende Kinn, *Mentum* (Abb. 538 53), über. Die Mundhöhlenfläche ist rötlich oder gelb-rötlich, oft teilweise pigmentiert (schwarz gefleckt) und mit feinen Öffnungen, den Mündungen der Lippendrüsen (Abb. 532 q'), versehen. Das fehlende Lippenbändchen vertreten kleine Schleimhautfalten. Der freie Lippenrand ist an einzelnen Stellen scharf und trägt kurze, straffe Härchen. Das Corium der äußeren Haut ist direkt an die Muskulatur befestigt, die einen sehr verwickelten Faserverlauf hat (S. 355) und von vielen sehnigen Elementen durchsetzt ist. Innen an der Muskulatur, submukös, liegen die Lippendrüsen, *Gll. labiales* (Abb. 532 q'), die an der Oberlippe stärker sind als an der Unterlippe. Sie kommen im mittleren Abschnitte der Lippen nur spärlich, gegen die Lippenwinkel hin in zusammenhängenden, etwa 3 cm breiten Drüsenlagern vor.

Gefäße und Nerven. Die Arterien stammen von der A. facialis, palatina major, alveolaris mandib. und sublingualis. Die Lymphgefäße ziehen zu den Lnn. mandibulares; die motorischen Nerven stammen vom N. facialis und die sensiblen vom N. trigeminus.

2. Die Backen, Buccae, des Pferdes (s. auch S. 355).

Die äußere Haut ist behaart, die kutane Schleimhaut rötlich und zuweilen stellenweise schwarz pigmentiert. Sie enthält am maxillaren und mandibularen Teil auf meist reihenweise geordneten, sehr kleinen Vorsprüngen als kleine Öffnungen die Mündungen der Ausführungsgänge der Backendrüsen. In Höhe des 3. maxillaren Backzahns springt die *Papilla salivalis* mit der Mündung des Parotidenganges vor.

Die maxillaren (dorsalen) **Backendrüsen** liegen am maxillaren Backzahnrande. Sie zerfallen in 2 Abteilungen. Die aborale Abteilung (Abb. 532 r') bildet einen 1¼—1¾ cm breiten und etwa 6—8 cm langen, zusammenhängenden, platten Drüsenhaufen, der 2—3 Finger breit ventral von der Kante der Gesichtsleiste, bedeckt vom M. masseter, am dorsalen Rande des M. molaris auf dem Oberkieferbeine liegt und nach Durchschneiden des M. masseter sichtbar wird. Die orale Abteilung (Abb. 532 r) besteht aus vereinzelten Drüsenläppchen, die auf und im Backenmuskel liegen, und bildet 2 je 1—1½ cm breite und 3—4 cm lange Streifen, von denen der eine direkt vor dem M. masseter liegt, während der andere nahe dem Lippenwinkel sich befindet.

Die mandibularen (ventralen) Backendrüsen (Abb. 532 q) stellen einen an der Backenschleimhaut und zum Teil auch an der Mandibula liegenden variablen, höchstens 8—10 mm breiten Drüsenstreifen dar, der vom M. masseter bis zum Lippenwinkel reicht und vom ventralen Randabschnitte des M. molaris bedeckt wird. Man legt sie frei durch Einschneiden zwischen dem M. molaris und M. depressor labii inferioris.

Die zahlreichen Ausführungsgänge der Backendrüsen durchbohren die Backenschleimhaut bis zum letzten Backzahne hin; ihre Mündungen liegen in mehreren Reihen ungefähr in gleicher Höhe mit den Backzähnen beider Kiefer.

Gefäße und Nerven. Die A. facialis und A. buccinatoria führen den Backen das Blut zu, das die gleichnamigen Venen abführen. Die motorischen und sekretorischen Nerven der Backen stammen vom N. facialis (abgesehen vom M. masseter [s. S. 217 u. 218]) und ihre sensiblen vom N. trigeminus. Die Lymphgefäße suchen die Lnn. mandibulares auf.

3. Boden der Mundhöhle, Zahnfleisch und Kieferfalte des Pferdes.

Das Ackerknechtsche Organ (s. S. 357) ist beim Pferd eine röhrenartige Epitheleinsenkung, die nahe dem I 1 beginnt, rachenwärts sich erstreckt und bis 4 mm lang ist. Ihre Öffnung, die nur selten rudimentär ist, liegt jederseits etwa 5 mm vom freien Rande des Zahnfleisches entfernt und stellt einen schneidezahnwärts offenen, halbmondförmigen Bogen dar (Abb. 533 a), zeigt aber viele Lage- und Formverschiedenheiten und Asymmetrien.

a) Am **freien Mundhöhlenboden** (S. 357) bemerkt man das Zungenbändchen, *Frenulum linguae* (S. 357), und 1—1½ cm medial vom Hakenzahn und etwas aboral von ihm auf einer fast sagittal gestellten Schleimhautfalte *(Plica caruncularis,* Abb. 533 c, c') die platte, längliche, kegelförmige und meist linsengroße Hungerwarze, *Caruncula sublingualis* (b), an welcher der Ductus submaxillaris ausmündet (e).

In der Umgebung dieser Öffnung beobachtet man nach Ackerknecht [3] häufig kleinste Poren (Abb. 533); sie sind die grubig vertieften Zentren in der Schleimhaut gelegener tonsillärer Gewebskomplexe, die sich im Bereiche der Hungerwarzen, ihrer Falten und zwischen beiden Falten in der Schleimhaut vorfinden *(Tonsilla sublingualis).* Außerdem findet man i. d. R. noch eine meist 1 cm lange, ½ cm breite und ½ mm dicke *Gl. paracaruncularis;* sie liegt submukös apikal von der Hungerwarze und hat 2—3 (vielleicht auch mehr) Ausführungsgänge, die medial an der Warze (f) und an ihrer Falte (d u. g) mit feinsten Poren ausmünden. Meist gesellt sich dazu noch eine in der Caruncula dicht orolateral vom Ende des Ductus submaxillaris gelegene, grießkorngroße *Portio intracaruncularis* dieser Drüse.

Der **Sublingualiswulst** (s. S. 357) ist deutlich, lang, flach, etwa ½—¾ cm breit und reicht vom Zungenbändchen bis zum 4. Backzahne. Er besitzt an der Oberfläche zahlreiche niedrige, papillenähnliche Hervorragungen, an denen die Ausführungsgänge der den Wulst hervorrufenden Sublingualisdrüse ausmünden.

Gefäße und Nerven. Der sublinguale Mundhöhlenboden wird von der A. sublingualis und dem N. lingualis versorgt.

b) Das **Zahnfleisch,** *Gingiva,* ist 1—3 mm dick, blaßrötlich, drüsenlos und nicht falt- oder verschiebbar (s. im übrigen S. 355). Die Gefäße des Zahnfleisches stammen von der A. maxillaris interna und externa, die Nerven vom N. trigeminus. Die Lymphgefäße münden in die Lnn. mandibulares und Lnn. retropharyngei.

c) Aboral vom letzten Backzahne geht die Schleimhaut vom Unter- zum Oberkiefer bzw. zum Pterygoideum und bildet die lateral neben dem Arcus glossopalatinus liegende drüsenhaltige **Kieferfalte,** *Plica pterygomandibularis,* in die sich das Lig. pterygomandibulare (s. S. 367) erstreckt.

d) Über die **Zähne** s. S. 191 u. folg.

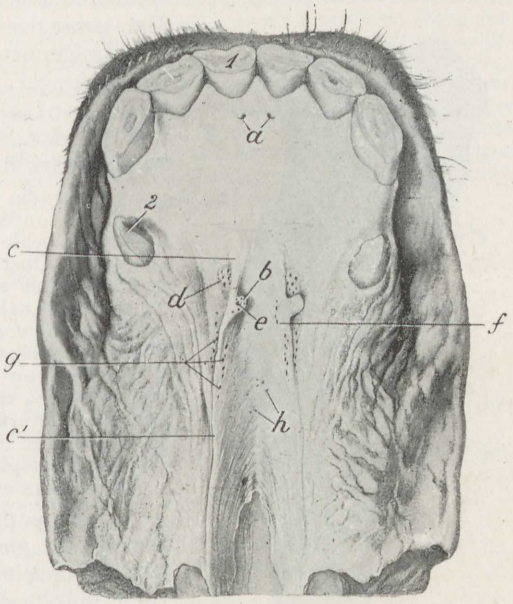

Abb. 533.

Abb. 533. Präfrenulärer Mundhöhlenboden des Pferdes (die Hungerwarzen sind nach rechts umgelegt).

a Spaltöffnungen des Ackerknechtschen Organs; b Caruncula sublingualis sinistra mit der Ausmündung des Ductus submaxillaris (e) und epikarunkulären Poren; c, c' Plica caruncularis sin.; d Gl. paracaruncularis sin. mit präkarunkulären Poren; e Ausmündung des Ductus submaxillaris sin.; f epikarunkuläre Poren (zum Teil Mündungen der Ausführungsgänge der Gl. paracaruncularis dextra); g retrokarunkuläre und h präfrenuläre Poren.

1 linker Incisivus 1; 2 linker Hakenzahn.

4. Der harte Gaumen, Palatum durum, des Pferdes (s. auch S. 355).

Der harte Gaumen wird durch eine mediane Längsfurche, *Rhaphe palati,* in 2 Hälften geteilt; an jeder finden sich 16—18 durch Querfurchen geschiedene bogenförmige Gaumenstaffeln, *Rugae palati,* die mit denen der anderen Seite korrespondieren und mit ihrer Konkavität und dem freien Rande rachenwärts gerichtet sind (Abb. 510); schneidezahnwärts sind sie deutlicher und weiter voneinander entfernt als rachenwärts.

Hinter dem letzten Backzahne bemerkt man neben der Kieferfalte einen kleinen, lockeren Wulst, der Häufchen von Schleimdrüsen enthält. Das schneidezahnseitige Ende des harten Gaumens springt wulstig vor und erreicht bei jungen Tieren die Höhe der Reibeflächen der Milchschneidezähne. Über die *Papilla incisiva* s. S. 356.

Bau. Der harte Gaumen besteht aus einer derben kutanen Schleimhaut; in der Submucosa finden sich außer Arterien und Venen Venennetze, die schneidezahnwärts förmliche Schwellkörper (Abb. 538 54) darstellen und 4- bis 5-fach geschichtet sind; hier ist deshalb die Schleimhaut leicht verschiebbar. Median fehlen die Schwellkörper; hier verbinden einzelne venöse Äste den rechten und linken Venenplexus. Vom 2. Backzahn ab liegt dagegen die Schleimhaut dem Knochen straffer an.

Gefäße und Nerven. Die Arterien des harten Gaumens stammen im wesentlichen von der A. palatina major und die Nerven vom N. maxillaris.

5. Die Zunge, Lingua, des Pferdes (s. auch S. 359).

Die Zungenspitze (Abb. 534 1) ist 6—7 cm breit und median 2—2½ cm dick, nach den Rändern etwas dünner; der Zungenkörper (2) ist 5—6 cm hoch und am Zungenrücken 5—6 cm breit; der Zungengrund (3) ist 5—6 cm breit.

Die Rückenfläche des Zungenkörpers hebt sich (besonders an der herausgeschnittenen Zunge) deutlich von der Zungenspitze ab, da der Rücken des Zungenkörpers wulstartig erhöht erscheint. Die Spitze ist etwa 17, der Körper 18 und der Grund etwa 9 cm lang.

Die feste, derbe, relativ starke **Zungenschleimhaut** ist am dicksten am Zungenrücken; in ihr liegt median der stabförmige, sehr derbe Zungenrückenknorpel; er ist 12—16 cm

lang und 2—6 mm dick, beginnt etwa 10—13 cm hinter dem Spitzenrande der Zunge und endet, dünner geworden, 4—7 cm vor der Ebene der Papillae vallatae (näheres s. S. 361). Nach der Zungenspitze und dem Zungengrund hin wird die Schleimhaut erheblich dünner, namentlich an den Seitenflächen, wo sie nur 1—1½ mm dick ist. Die Schleimhaut der Bodenfläche der Zungenspitze, die nur ½—1 mm dick ist, bildet median eine strangartige Verdickung und da, wo die Zungenspitze in den Zungenkörper übergeht, eine 2—2½ mm dicke sagittale Schleimhautfalte, das Zungenbändchen, *Frenulum linguae*, das zur Schleimhaut des sublingualen Mundhöhlenbodens geht (s. S. 357). In dieses erstrecken sich die Mm. genioglossi (Abb. 535 c). Am Übergange des Körpers in den Zungengrund bildet die Schleimhaut jederseits eine zum Gaumensegel ziehende drüsenhaltige Falte, den Zungengaumenpfeiler, *Arcus glossopalatinus*. Am Zungenrücken und an den Seitenflächen kommen die **Zungenpapillen** oder **Zungenwärzchen**, *Papillae linguales*, vor.

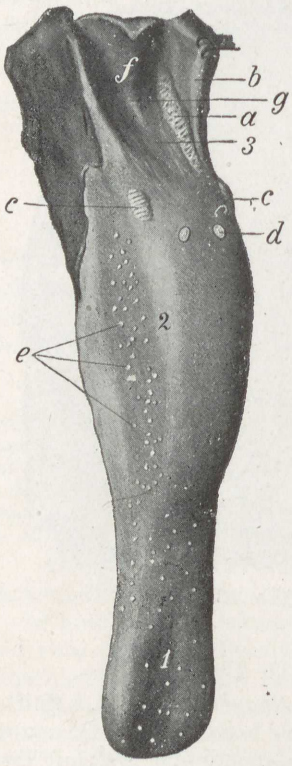

Abb. 534.
Zunge des Pferdes; halb von der Seite gesehen.
a Tonsille; b Übergangsstelle der Schleimhaut des Zungengrundes in die des Gaumensegels; c, c Papilla foliata; d Papilla vallata; e Papillae fungiformes; f Epiglottis; g Plica glossoepiglottica.
1 Spitze, 2 Körper u. 3 Grund der Zunge.

Über die *Papillae filiformes* und *fungiformes* s. S. 359. Die 2 umwallten Wärzchen, *Papillae vallatae* (Abb. 534 d), sind rundliche oder ovale Erhöhungen von etwa ¾ cm Durchmesser, die eine zerklüftete Oberfläche besitzen und von einer Furche, dem Wallgraben, und einem Schleimhautwall umgeben sind. Jederseits liegt je eine nahe dem Übergange des Körpers in den Zungengrund etwa 1½ cm von der Mittellinie entfernt. Oft findet sich aboral von ihnen noch eine (sehr selten zwei) kleinere umwallte Papille. Die 2 blätterigen Wärzchen, *Papillae foliatae* (Abb. 534 c, c, 535 2″), stellen 2—2½ cm lange, wulst- oder bohnenartige, ovale Vorsprünge dar, deren Oberfläche kleine, quere Einschnitte zeigt. Von ihnen liegt jederseits eine dicht vor dem Arcus glossopalatinus am Zungenrande. Die Zungenpapillen mit Ausnahme der Papillae filiformes besitzen Geschmacksknospen im Epithel.

Die papillenfreie Schleimhaut der Zungenbodenfläche ist glatt, während die des Zungengrundes uneben und gerunzelt erscheint und mit zahlreichen kleinen Löchern (den Mündungen der Zungendrüsen und Zungenbälge) und einer lockeren Submucosa, welche die Faltenbildung gestattet, versehen ist. In der Submucosa liegt am Zungengrund eine Schicht **Zungendrüsen**, *Gll. linguales*, die auch in die Muskulatur bis zum Zungenbeine reichen können und auf der Oberfläche der Zunge münden. Zungendrüsen finden sich außerdem in der Gegend der Papillae vallatae und foliatae (Regio gustatoria) und außerdem als Zungenranddrüsen an der Seitenfläche der Zunge (Abb. 535 3). Letztere variieren nach Ausbreitung, Mächtigkeit usw. sehr und können auch fehlen.

Am aboralen Teile des Zungengrundes und seitlich von der Plica glossoepiglottica finden sich zerstreut oder gruppenweise zahlreiche **Zungenbälge**, *Folliculi tonsillares linguales* (S. 361). In ihrer Umgebung liegen zahlreiche Schleimdrüsen, die Balgdrüsen *(Gll. tonsillares)*, die aber nicht in die Balghöhlen münden.

Vom Zungengrunde geht die Schleimhaut auf den Kehldeckel über; dabei bildet sie median die drüsenhaltige **Zungenkehldeckelfalte**, *Plica glossoepiglottica* (Abb. 534 g), in welcher der M. hyoepiglotticus liegt. Von beiden Seitenrändern des Zungengrundes aus geht die Schleimhaut ohne scharfe Grenze in dorsaler Richtung in die Schleimhaut des Gaumensegels über, *Arcus glossopalatinus*. Medial von dieser Stelle und lateral von der Plica glossoepiglottica liegen die langgestreckten, flachen **Mandeln** (s. S. 357—359).

Das **Zungenfleisch** besteht aus Muskulatur, Bindegewebe, Gefäßen, Nerven und Fettgewebe. Über die Muskulatur s. S. 361 u. 362. Im Zungeninnern sind aber keine bestimmten Muskeln mehr zu erkennen; man findet nur noch Fasersysteme, und zwar ein vertikales, transversales und longitudinales.

Das vertikale Fasersystem bildet sich im wesentlichen aus Faserlamellen des M. genioglossus und verticalis linguae, aber auch aus Fasern des M. hyo- und styloglossus. Das transversale System entsteht aus dem M. transversus linguae und Fasern des M. hyoglossus. Das longitudinale System entsteht aus dem aboralen Teile des M. genioglossus, dem oralen des M. hyoglossus, Teilen des M. styloglossus und aus dem M. longitudinalis. Die Fasern und Faserlamellen durchsetzen einander an manchen Stellen so mannigfaltig, daß es schwer ist, den Faserverlauf nur annähernd festzustellen. Die Undeutlichkeit des Faserverlaufes wird besonders durch Einlagerung von Fettgewebe in die Zunge bedingt. In geringster Menge findet sich das Fett in der Zungenspitze; es nimmt im Körper der Zunge, besonders nach der Wurzel hin, so auffallend zu, daß es sich hier auf Querschnitten gleichsam wie ein heller, m. o. w. gelblich gefärbter, weicher Kern zu einer vom Muskelgewebe gebildeten dunkleren, roten, festen Rinde verhält. Die median in der Zunge aufsteigenden Mm. genioglossi bilden bis zu einer gewissen Höhe eine doppelte, durch Bindegewebe und Fett (Andeutung des Septum linguae) zusammengehaltene Scheidewand; wo sie zusammenfließen und in das Zungenfleisch übergehen, findet sich eine durch festeres Gefüge markierte Stelle, von der aus Muskelbündel radiär auszustrahlen scheinen; man nimmt neben den vertikalen und transversalen Muskelbündeln auch eine große Menge solcher Bündel wahr, die in schräger Richtung rücken- und bodenwärts und nach beiden Seiten verlaufen, so daß um diesen Mittelpunkt herum eine Durchkreuzung und Verflechtung von Muskelbündeln nach den verschiedensten Richtungen hin zustande kommt. Von diesem Mittelpunkte gehen auch Fasern aus, die teils gerade, teils schräg aufsteigen und sich an der Zungenrückenschleimhaut und dem Zungenrückenknorpel befestigen.

6. Zungen- und Zungenbeinmuskeln des Pferdes (s. auch S. 361 u. 362).

Über die Muskeln der Lippen und Backen s. S. 211—213.

M. styloglossus.	**U.** Laterale Fläche des großen Zungenbeinastes. **A.** Zunge.
M. hyoglossus.	**U.** Gabel des Zungenbeins. **A.** Zunge.
M. genioglossus.	**U.** Kinnwinkel. **A.** Zunge und Zungenbein.
M. mylohyoideus, *Pars aboralis.*	**U.** Linea mylohyoidea an der medialen Fläche der Mandibula. **A.** Medianer Sehnenstreif im Kehlgang und Gabel des Zungenbeins.
Pars oralis.	**U.** Mediale Fläche des Alveolarrandes der Mandibula. **A.** Sehniger Medianstreif im Kehlgange.
M. geniohyoideus.	**U.** Kinnwinkel. **A.** Zungenfortsatz des Zungenbeins.
M. stylohyoideus.	**U.** Großer Zungenbeinast. **A.** Kehlkopfsast des Zungenbeins.
M. omohyoideus.	**U.** Fascia subscapularis. **A.** Zungenfortsatz des Zungenbeins.
M. sternohyoideus.	**U.** Manubrium sterni. **A.** Zungenfortsatz des Zungenbeins.
M. sternothyreoideus.	**U.** Manubrium sterni. **A.** Laterale Fläche des Schildknorpels.
M. hyothyreoideus.	**U.** Kehlkopfsast des Zungenbeins. **A.** Schildknorpel.
M. keratohyoideus.	**U.** Kehlkopfsast des Zungenbeins. **A.** Kleiner Zungenbeinast und orales Ende des großen Zungenbeinastes.
M. hyoideus transversus.	**U.** und **A.** Vereinigungsstelle der großen und kleinen Zungenbeinäste jederseits.
M. hyoepiglotticus.	**U.** Körper des Zungenbeins. **A.** Kehldeckel.

Der lange, schlanke **M. styloglossus** (Abb. 535 h) beginnt plattsehnig am oralen Teile der lateralen Fläche des großen Zungenbeinastes und liegt ventral an der Seitenfläche der Zunge. Seine Fasern verlieren sich im Zungenfleische.

Der **M. hyoglossus** (Abb. 535 i), ein breiter, platter, unregelmäßig-viereckiger Muskel, liegt seitlich am Zungengrunde, bedeckt den M. genioglossus und wird lateral vom M. styloglossus bedeckt. Er entspringt fleischig am Körper, dem Zungenfortsatz und dem Kehlkopfsaste des Zungenbeins, verläuft schräg gegen den Zungenrücken bis zur Zungenspitze und verliert sich im Zungenfleische.

Der halbgefiederte **M. genioglossus** (Abb. 535 c u. 538 48) liegt median an dem der anderen Seite und ist platt und fleischig. Er entspringt an einer Sehne, die am Kinnwinkel beginnt, an ihrem Ende fleischig wird und sich an dem Körper und dem kleinen Aste des Zungenbeins befestigt. Seine Fasern verlaufen von der Sehne fächerförmig nach dem Zungenrücken und der Zungenspitze.

Der **M. longitudinalis superficialis** (Abb. 538 50) ist ein bandförmiger, kaum fingerbreiter, lockerer Muskel, der unter der Schleimhaut des Zungengrundes neben dem M. hyoepiglotticus liegt. Er entspringt am Körper und kleinen Aste des Zungenbeins, geht spitzenwärts und überkreuzt den M. hyoideus transversus. Seine dicht an der Schleimhaut gelegenen Fasern verlaufen zum Teil gerade und verlieren sich im Zungenrücken, zum Teil biegen sie seitlich ab und verlieren sich im M. styloglossus. Erheblich tiefer findet sich ein **M. longitudinalis profundus** (Abb. 538 49).

M. transversus linguae. Seine Fasern gehen vom Dorsalseptum der Zunge (s. S. 361) quer zur Schleimhaut, kreuzen sich mit den Vertikalfasern und bilden Lamellen mit quer und schräg gerichteten Fasern.

Der **M. verticalis linguae** umfaßt Muskellamellen, deren Fasern fast senkrecht vom Zungenrücken zur Bodenfläche verlaufen.

Zungenbeinmuskeln (s. a. S. 362). Der **M. mylohyoideus** (Abb. 383 f, 538 46, 539 e) zerfällt beim Pferd in eine Pars oralis und aboralis. Die *Pars oralis* (Abb. 535 a′) ist eine dünne, blaßrote Muskelplatte und liegt gurtartig im oralen Teile des Kehlganges unter der Zunge direkt an der Haut und mit ihrem aboralen Abschnitt auf der Pars aboralis. Sie entspringt an der medialen Seite des Unterkiefers an der Linea mylohyoidea vom Kinnwinkel bis zum 3. (4.) Backzahn und verläuft ventral und dann quer, um sich schließlich mit der der anderen Seite in einem medianen Sehnenstreifen zu vereinigen.

Die platte *Pars aboralis* des M. mylohyoideus (Abb. 535 a) bildet mit der der anderen Seite und mit der Pars oralis einen im Kehlgang ausgespannten Muskelgurt, auf dem die Zunge ruht. Sie entspringt medial am Backzahnrande des Unterkiefers (an der

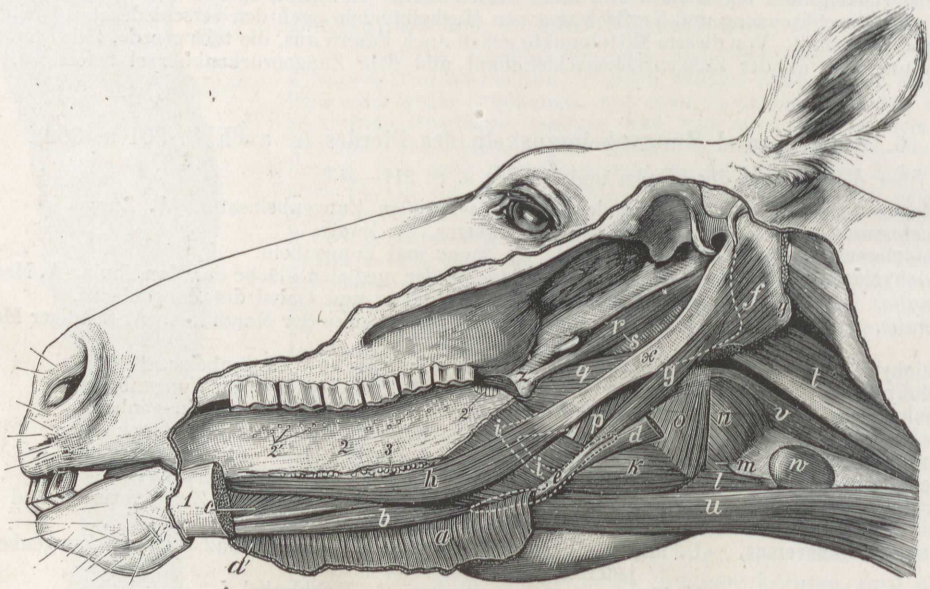

Abb. 535. Kopf des Pferdes mit Zungen- und Schlundkopfmuskeln. Das Zungenbein ist zum Teil einpunktiert.

a Pars aboralis und a′ Pars oralis des M. mylohyoideus (zurückgeschlagen); b M. geniohyoideus; c M. genioglossus; d aboraler Bauch des M. digastricus (abgeschnitten); e Sehne des M. digastricus; f M. jugulohyoideus mit dem Anfange des M. digastricus; g M. stylohyoideus; h M. styloglossus; i, i M. hyoglossus; k M. hyothyreoideus; l M. sternothyreoideus; m M. cricothyreoideus; n M. cricopharyngeus; o M. thyreopharyngeus; p M. keratopharyngeus; q M. pterygopharyngeus; r M. tensor und s M. levator veli palatini; t Kopfbeuger; u M. omo- und sternohyoideus; v Speiseröhre; w Schilddrüse; x großer Zungenbeinast; y Proc. jugularis; z Os pterygoideum. 1 Unterkiefer (abgesetzt); 2 Zunge; 2′ Papillae fungiformes; 2″ Papilla foliata; 3 Zungenranddrüsen.

Linea mylohyoidea), läuft am Kiefer ventral und dann medial und stößt in einem medianen Sehnenstreifen mit der der anderen Seite zusammen. Aboral heftet sie sich am Proc. lingualis und am Körper des Zungenbeins an.

Der **M. geniohyoideus** (Abb. 535 b, 538 47 u. 539 d) ist ein spindelförmiger, 1—2 cm starker Muskel, der dorsal vom M. mylohyoideus und neben dem der anderen Seite im Kehlgange liegt und lateral und dorsal an den M. genioglossus stößt. Er entspringt am Kinnwinkel und endet am Proc. lingualis des Zungenbeins.

Der **M. stylohyoideus** besteht aus 2 Abteilungen: a) Der platte **M. jugulohyoideus** (Abb. 535 f) entspringt mit dem M. digastricus, zu dem er auch gerechnet werden kann, am Proc. jugularis und endet am aboralen Rande des großen Zungenbeinastes und an der medialen Fläche von dessen Winkel. b) Der **eigentliche M. stylohyoideus** (Abb. 535 g, 539 h) ist ein schlanker, rundlicher Muskel, der lateral am Winkel des großen Zungenbeinastes entspringt und mit einer platten Sehne, die einen Spalt zum Durchtritte der Sehne des M. digastricus (Abb. 535 e) besitzt, am Kehlkopfsaste des Zungenbeins endet. An der Durchtrittsstelle der Sehne des M. digastricus findet sich eine dünnwandige Bursa vaginalis.

Der **M. hyothyreoideus** (Abb. 535 k, 541 6 u. 761 b) ist ein breiter, platter Muskel, der am Kehlkopfsaste des Zungenbeins entspringt, die orale Hälfte der lateralen Schildknorpelfläche bedeckt und an dieser endet.

M. hyoepiglotticus (Abb. 538 51). Dieser blasse, kleine, schlaffe Längsmuskel liegt in der Plica glossoepiglottica, entspringt zweischenklig am Körper des Zungenbeins und endet median an der Basis des Kehldeckels.

Der kleine **M. keratohyoideus brevis** (Abb. 541 7) liegt, bedeckt vom M. hyoglossus, in dem dreieckigen Raume zwischen den 3 Zungenbeinästen. Er entspringt am Kehlkopfsast und endet am kleinen und oral am großen Zungenbeinaste.

Der unpaare, schlaffe **M. hyoideus transversus** spannt sich zwischen den beiden kleinen Zungenbeinästen aus und befestigt sich an ihnen nahe ihrer Vereinigung mit den großen Ästen. Er liegt ventral vom M. longitudinalis superficialis.

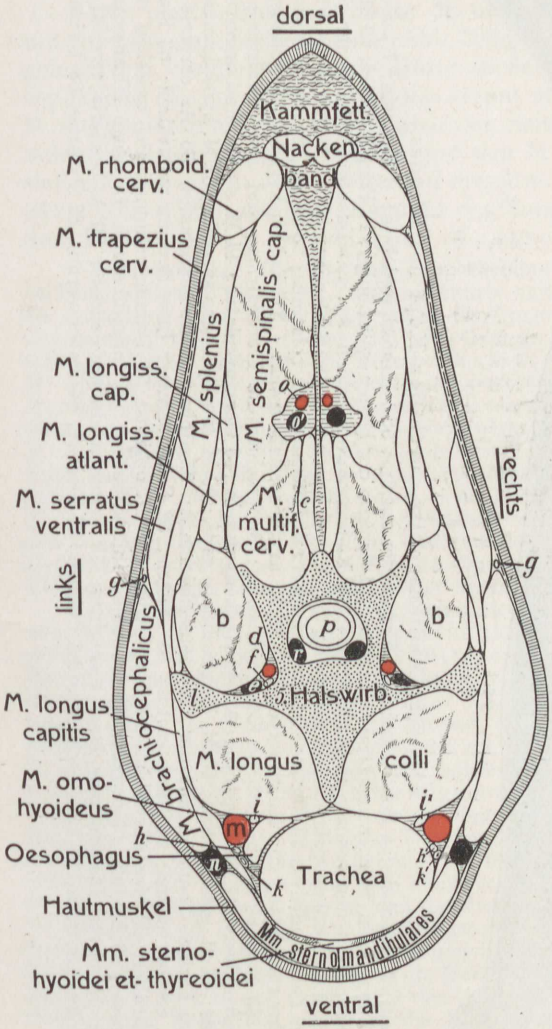

Abb. 536.

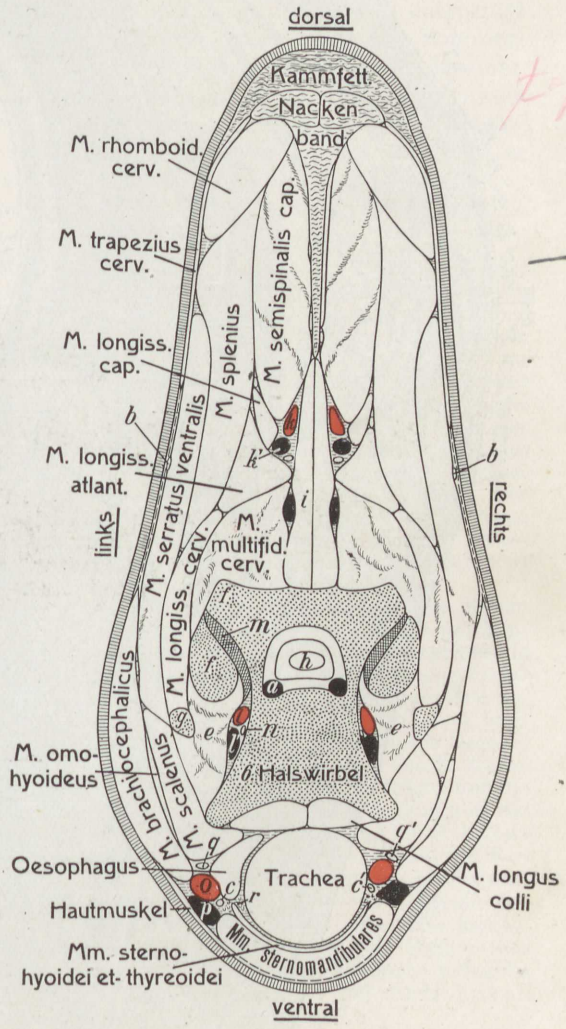

Abb. 537.

Abb. 536. Querschnitt durch den Hals des Pferdes in der Gegend des 5. Halswirbels. b, b M. intertransversarius; c M. spinalis cervicis; d u. e A. u. V. vertebralis; f sympathischer Nervenzweig; g, g dorsaler Ast des N. accessorius; h, h′ N. recurrens; i, i′ N. vagus und sympathicus; k, k′ Ductus lymphaticus trachealis; l Querfortsatz des 5. Halswirbels; m A. carotis comm.; n V. jugularis; o, o′ A. u. V. cervicalis profunda; p Halsmark mit Hüllen; r Wirbelblutleiter.

Abb. 537. Querschnitt durch den Hals des Pferdes in der Gegend des 6. Halswirbels. a Wirbelblutleiter; b, b Zweige von Halsnerven; c, c′ N. recurrens; e, e M. intertransversarius; f, f Gelenkfortsätze; g Querfortsatz des 6. Halswirbels; h Halsmark mit Hüllen; i M. spinalis cervicis; k, k′ A. u. V. cervicalis profunda; l, l′ A. u. V. vertebralis; m Gelenkkapsel; n sympathischer Nervenzweig; o A. carotis comm.; p V. jugularis; q, q′ N. vagus und sympathicus; r Lnn. cervicales medii.

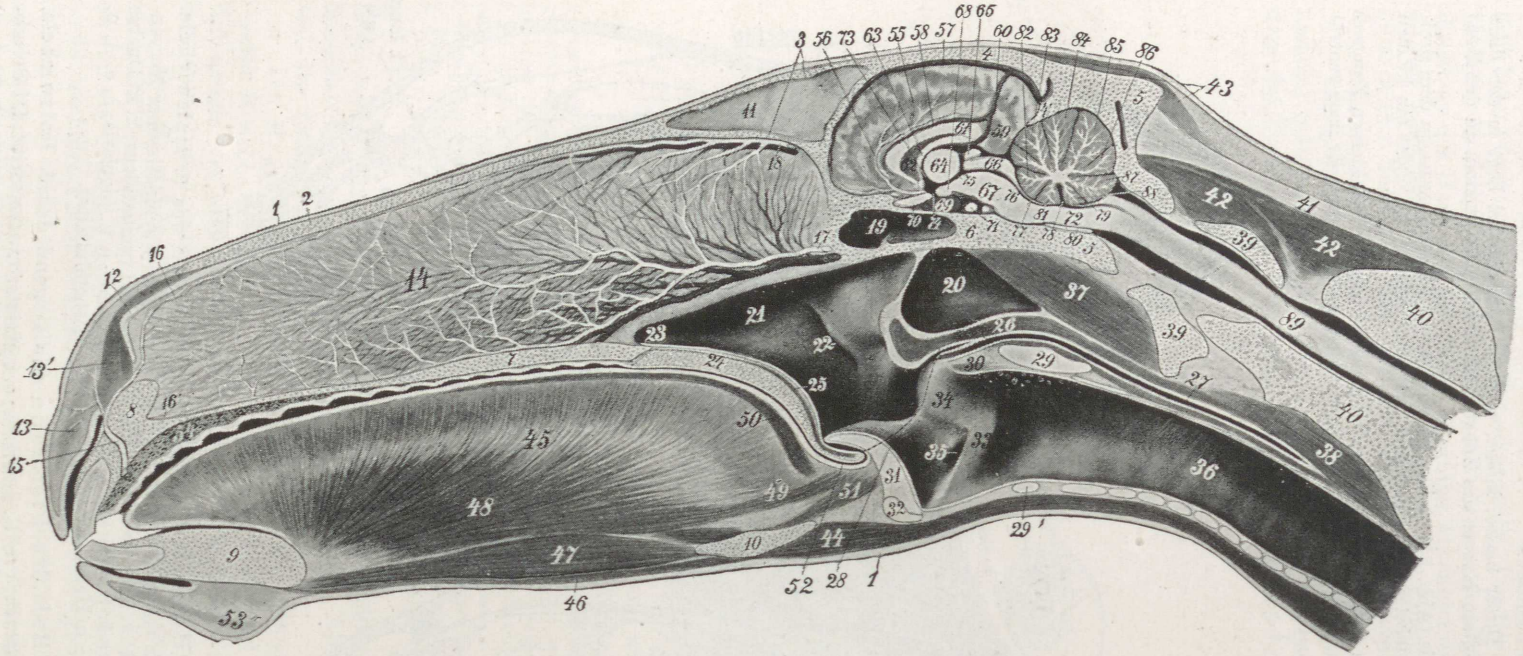

Abb. 538. Medianschnitt durch den Kopf des Pferdes.

1, 1 äußere Haut; 2 Nasenbein; 3 Stirnbein; 4 Scheitelbein; 4′ Tentorium osseum; 5, 5 Hinterhauptsbein; 6 Keilbein; 7 knöcherner Gaumen; 8 Zwischenkieferbein; 9 Unterkiefer; 10 Zungenbein (Körper und Zungenfortsatz); 11 Septum der beiden Stirnhöhlen; 12 Flügelknorpel; 13 M. orbicularis oris; 13′ M. transversus nasi; 14 Nasenscheidewand mit den venösen Schwellkörpern; 15 Endstamm der beiden Aa. palatinae majores, 16 ihr dorsaler und 16′ ihr ventraler Endzweig; 17 Endzweig der A. und V. sphenopalatina; 18 Endzweig der A. und V. ethmoidalis; 19 Keilbeinhöhle; 20 Luftsack; 21 Schlundkopfhöhle (Atmungsweg entfaltet); 22 Eingang zur Tuba auditiva; 23 Choane; 24 Gaumensegel mit Drüsen; 25 M. palatinus; 26 Schlundkopfkonstriktoren; 27 Speiseröhre; 28 Arcus pharyngopalatinus; 29 Ringknorpelplatte; 29′ Ringknorpelreif; 30 M. arytaenoideus transv.; 31 Kehldeckel; 32 Schildknorpel; 33 Cavum laryngis bzw. Stimmlippe; 34 Aryknorpel; 35 Eingang in die seitliche Kehlkopfstasche; 36 Trachea (die Trachealringe sind durchschnitten); 37 Kopfbeuger; 38 M. longus colli; 39, 39 Atlas; 40, 40 Epistropheus; 41 Nackenstrang; 42, 42 Nackenmuskeln; 43 Ohrmuskulatur; 44 M. sterno- und omohyoideus; 45 Zunge; 46 M. mylohyoideus; 47 M. geniohyoideus; 48 M. genioglossus; 49 M. longitudinalis prof.; 50 M. longitudinalis superfic.; 51 M. hyoepiglotticus; 52 Plica glossoepiglottica; 53 Kinn; 54 Venenpolster des harten Gaumens mit der Gaumenschleimhaut; 55 Sulcus callosomarginalis; 56 A. corporis callosi; 57 Sinus sagittalis; 58 V. corporis callosi; 59 V. cerebri magna; 60 Sinus rectus; 61 Balken; 62 Seitenkammer bzw. Septum pellucidum; 63 Fornix; 64 Thalamus; 65 Zirbel; 66 Vierhügel; 67 Großhirnschenkel; 68 Markkügelchen; 69 Hypophyse; 70 N. opticus; 71 Ramus communicans zwischen den beiden Aa. carotides int. innerhalb des Sinus cavernosus; 72 Medulla oblongata; 73 Aditus ad infundibulum; 74 Infundibulum; 75 dritte Hirnkammer; 76 Aquaeductus cerebri; 77 Velum medullare nasale; 78 vierte Hirnkammer bzw. Fastigium; 79 Velum medullare caudale; 80 A. basilaris cerebri; 81—88 Kleinhirn, und zwar 81 Lingula, 82 Lobus centralis, 83 Lob. ascendens, 84 Culmen, 85 Declive, 86 Tuber vermis, 87 Pyramis, 88 Uvula; 89 Rückenmark.

M. sternohyoideus (Abb. 382 i, 383 b, 384 30, 423 s, s″, 535 u) und **M. sternothyreoideus** (Abb. 423 s, s′, 535 l). Beide Muskeln entspringen, bedeckt vom M. sternomandibularis, mit denen der anderen Seite am Manubrium sterni und bilden mit diesen einen einzigen schlanken, plattrundlichen Muskelkörper, der zwischen den Mm. sternomandibulares und der Trachea liegt. In der Mitte des Halses geht der ganze Muskelkörper oder je eine Hälfte in einen quergerichteten Sehnenstreifen (Abb. 423 s‴) über, aus dem jederseits 2 Muskeln hervorgehen, von denen die medialen, die *Mm. sternohyoidei*, median gegen das Zungenbein aufsteigen, mit den Mm. omohyoidei verschmelzen und am Proc. lingualis enden, während die flachen, schmalen lateralen Muskeln, die *Mm. sternothyreoidei*, lateral abbiegen und mit einer dünnen Sehne jederseits am halsseitigen Rand und an der lateralen Fläche des Schildknorpels enden (Abb. 762 m).

Der platte, ziemlich breite **M. omohyoideus** (Abb. 382 g, g und 535 u) entspringt mit einer dünnen, breiten Sehne (Abb. 382 g′) aus der Fascia subscapularis nahe dem Schultergelenk und verbindet sich am Halse zunächst innig mit der Unterfläche des M. brachiocephalicus. In der Mitte des Halses trennt er sich von diesem, wird breiter und tritt, vom M. sternomandibularis bedeckt, über den Seitenrand der Trachea an deren ventrale Fläche, indem er den genannten Muskel und den M. sternothyreoideus kreuzt. Nun vereinigt er sich mit dem der anderen Seite und den Mm. sternohyoidei zu einem breiten Muskelkörper (Abb. 535 u), der am Proc. lingualis des Zungenbeins endet. In der kranialen Hälfte des Halses liegt er zwischen A. carotis comm. und V. jugularis (Abb. 536).

Wirkungen der Zungen- und Zungenbeinmuskeln. Einzelwirkungen: Der *M. styloglossus* zieht bei beiderseitiger Wirkung die Zunge rückwärts und bei einseitiger seitwärts und drückt sie auch gegen die Backzähne. Der *M. hyoglossus* zieht die Zunge rückwärts, während der *M. genioglossus* die Zunge und namentlich ihren medianen Teil vom Gaumen abzieht, wobei median eine Rinne am Zungenrücken entsteht. Der *M. longitudinalis superficialis* zieht die Zunge rück- und aufwärts und verkürzt sie, der *M. transversus linguae* verschmälert und verdickt sie, der *M. verticalis linguae* flacht sie ab. Der *M. mylohyoideus* hebt die Zunge und drückt sie gegen den harten Gaumen. Der *M. geniohyoideus* zieht die Zunge und das Zungenbein nach vorn, wirkt also beim Vorstrecken der Zunge aus dem Maule. Der *M. stylohyoideus* hebt die Zungenbeingabel nach oben. Der *M. hyothyreoideus* hebt das orale Ende des Schildknorpels, so daß dessen kaudaler Teil absinkt. Der *M. keratohyoideus brevis* zieht den Kehlkopfsast mit dem Kehl- und Schlundkopfe nach vorn. Der *M. hyoideus transversus* hebt den Zungengrund. Der *M. hyoepiglotticus* hilft nach dem Schlingen den Kehldeckel, der gewöhnlich von selbst wieder gegen den Zungengrund zurückschnellt, in seine normale (Atmungs-) Stellung zurückbringen. Der *M. sternohyoideus*, *M. sternothyreoideus* und *M. omohyoideus* ziehen den beim Schlingen erhobenen Schlund- und Kehlkopf mit dem Zungengrunde wieder herab.

Gruppenwirkungen: Die Zungenmuskeln sind tätig bei der Nahrungsaufnahme, dem Kauen und Schlingen. Bei der Nahrungsaufnahme erfolgt das Vorführen der Zunge durch die Mm. geniohyoidei und genioglossi, die Seitwärtsbewegung durch den M. styloglossus und die entsprechende Partie der Mm. longitudinales, das Zurückziehen durch die Mm. hyoglossi und styloglossi und die Mm. longitudinales; das Befördern der Nahrung zwischen die Kauflächen der Zahnreihen geschieht durch den M. hyo- und styloglossus, die auch beim Kauen die Nahrung dort festhalten bzw. wieder dorthin bringen; dabei wirken die die Zunge verbreiternden Muskeln, M. verticalis linguae, M. mylohyoideus und styloglossus, mit, während die Verschmälerung der Zunge durch den M. transversus linguae erfolgt. Das Löffelförmigmachen der Zunge (Trinken des Hundes usw.) erfolgt durch die Mm. styloglossi und den M. transversus linguae, die mittlere Partie des M. verticalis linguae und die Mm. genioglossi, die den medianen Teil der Zunge herabziehen. Beim Schlingen erfolgt die Rinnenbildung der Zunge behufs Aufnahme des Bissens durch die Mm. genio- und styloglossi und die Beförderung des Bissens nach dem Pharynx und Oesophagus durch die Mm. mylohyoidei, unterstützt durch den M. transversus linguae und die Mm. stylohyoidei. Der Zungengrund wird rückwärts gegen das Gaumensegel und auf den Kehlkopfseingang bewegt durch die Mm. stylohyoidei, digastrici, keratohyoidei, hyoglossi, transversus linguae und longitudinalis superficialis. Das Erheben und Wenden des Kehlkopfes beim Schlingen bewirken die Mm. kerato- und thyreohyoidei. Nach dem Schlingen helfen die Mm. sterno-, thyreo- und omohyoidei den Zungengrund nebst Pharynx und Larynx und der M. hyoepiglotticus den Kehldeckel wieder in die Ruhelage zurückbringen.

Gefäße und Nerven der Zunge. Die Arterien der Zunge stammen im wesentlichen von der A. maxillaris externa, die Nerven vom N. hypoglossus (motorisch), N. lingualis (sensibel und sensoriell) und vom N. glossopharyngeus (sensoriell). Die Lymphgefäße gehen zu den Lnn. mandibulares und Lnn. retropharyngei.

7. Der weiche Gaumen, Palatum molle, des Pferdes (s. auch S. 356).

Das **Gaumensegel**, *Velum palatinum*, weicher Gaumen (Abb. 538 24), ist sehr lang (11—12,5 cm lang) und reicht bis zum Grunde des Kehldeckels. Seine Mundhöhlenfläche liegt am Zungengrund, ist runzlig und enthält zahlreiche feine Öffnungen (Drüsenmündungen) und sagittale Furchen. Etwa 1½ cm aboral vom letzten Backzahne geht

die Schleimhaut des Gaumensegels fast senkrecht nach der Stelle der Seitenfläche der Zunge, an welcher der Zungenkörper in den Zungengrund übergeht, und fließt hier mit der Zungenschleimhaut zusammen; so entsteht eine drüsenhaltige Schleimhautfalte, der **Zungengaumenbogen,** *Arcus glossopalatinus.* Direkt lateral von diesem befindet sich eine fast senkrecht gestellte, drüsenhaltige zweite Schleimhautfalte, die **Kieferfalte,** *Plica pterygomandibularis* (s. S. 371). Der konkave freie Rand des Gaumensegels, **Gaumenbogen,** *Arcus palatinus,* liegt dicht mundseitig vom Grunde des Kehldeckels über der Plica glossoepiglottica. Seine pharyngeale Fläche beginnt an den Choanen und liegt mit ihrem Endabschnitt an der oralen Fläche des Kehldeckels. Vom aboralen Ende der am Palatinum und Pterygoid befestigten Seitenränder geht jederseits eine nach dem Anfange der Speiseröhre gerichtete drüsenhaltige Schleimhautfalte, der **Schlundkopfgaumenbogen,** *Arcus pharyngopalatinus* (Abb. 538 28), ab, der am Kehlkopfe seitlich vorbeizieht, nach der vertebralen Wand des Verdauungsschlauches verläuft, hier in den der anderen Seite übergeht und als *Limen pharyngooesophageum dorsale* die Grenze zwischen Pharynx und Oesophagus bildet. Der Schlundkopfgaumenbogen beginnt also am seitlichen Ende des freien Randes des Gaumensegels. Im übrigen setzt sich die pharyngeale Schleimhaut des Gaumensegels ohne Grenze seitlich in die übrige Schlundkopfhöhlenschleimhaut und die linguale Schleimhaut in ventraler Richtung in die Schleimhaut des Zungengrundes fort. Ventromedial von letzterer Stelle liegt seitlich an der Zungenwurzel (bzw. lateral von der Plica glossoepiglottica) als etwa 10—12 cm lange und 2—3 cm breite, höckerige, flache Wulst die durch dichte Lagerung von gehäuften *Folliculi tonsillares* entstandene **Gaumenmandel,** *Tonsilla palatina* (Abb. 522, 534 a u. 751 f). Von ihrer Oberfläche gehen zahlreiche kleine, spaltförmige Öffnungen, *Fossulae tonsillares* (Abb. 522 b, b), in die Tiefe. Daneben finden sich größere Gruben mit weiter Öffnung, *Fossae tonsillares* (a, a), von denen wieder sekundäre kleinere, spaltförmige Grübchen *(Fossulae tonsillares)* abgehen. In der Mittellinie des Ursprungsteiles des Gaumensegels liegt noch eine *Tonsilla palatina impar;* sie stellt ein aus zahlreichen Schleimhautbälgen zusammengesetztes Feld dar.

Gefäße und Nerven. Die Arterien (Venen) des Gaumensegels stammen von der A. (V.) maxillaris ext. und int., die Nerven vom N. glossopharyngeus, vagus und trigeminus. Die Lymphgefäße ziehen zu den Lnn. retropharyngei.

8. Die Speicheldrüsen, Glandulae salivales, des Pferdes (s. S. 362—364).

a) Die **Ohrspeicheldrüse,** *Glandula parotis* (Abb. 380 10, 531 v, v), ist die größte Speicheldrüse und von länglich-viereckiger Gestalt; sie liegt ventral vom Grunde des Ohres zwischen dem halsseitigen Rande der Mandibula und dem Flügel des Atlas (Abb. 532 y) und reicht bis zum Kehlgang und zur V. maxillaris externa.

Die graue oder gelbrötliche Drüse zeigt einen deutlichen Läppchenbau und ist 20—26 cm lang, verschieden (5—10 cm) breit, 1½—2½ cm dick und 200—225 g schwer. Ihre ziemlich ebene laterale Fläche ist vom Hautmuskel und vom M. auricularis ventralis bedeckt und wird von der V. maxillaris int. (Abb. 531 21 u. 532 42) schräg durchzogen, deren laterale Wand entweder frei liegt oder vom Drüsenparenchym überbrückt wird. Hierdurch zerfällt die Drüse in eine dorsale und ventrale Abteilung. In ihrer dorsalen Hälfte wird sie von der großen Ohrvene, die häufig zum Teil frei liegt, durchzogen. Die unebene mediale Fläche bedeckt den Luftsack, den großen Zungenbeinast, den M. jugulohyoideus und jugulomandibularis, die platte Sehne des M. sternomandibularis, große Gefäße und Nerven. Der kopfseitige Rand ist etwas ausgeschweift und reicht bis auf das Kiefergelenk und den Rand des Unterkiefers, wo er fest anliegt und meist auch noch einen kleinen Teil des M. masseter bedeckt. Auch der kaudale Rand ist ausgeschweift und durch lockeres Bindegewebe an dem Flügel des Atlas und den hier liegenden Muskeln befestigt. Das schmalere ohrseitige Ende umfaßt den knorpeligen Gehörgang lateral und auch zum Teil oral und aboral. Das breitere Kehlende liegt an der V. maxillaris ext. (Abb. 531 22) und geht in 2 Zipfel aus, von denen sich der Halszipfel in den von den beiden Vv. maxillares gebildeten Winkel einschiebt, während der Kopfzipfel bis in den Kehlgang und an die mediale Fläche des M. jugulomandibularis reicht, oft aber nur dünn und kurz ist oder fehlt.

Ausführungsgang. Aus den Drüsenläppchen gehen kleine Gänge hervor; sie treten zu 3—4 größeren zusammen, die sich im ventralen Drittel der Drüse nahe deren oralem Rande zum *Ductus parotideus* s. *Stenonis* vereinigen (Abb. 531 24). Dieser verläßt die Drüse etwa 3 cm dorsal von der V. maxillaris ext.; nach 2—3 cm Verlauf tritt er an die mediale Fläche des Unterkiefers (Abb. 383), läuft zu dessen Gefäßausschnitt und schlägt sich hier mit den Gesichtsgefäßen auf die laterale Gesichtsfläche um (Abb. 532 49). Er läuft am oralen Rande des M. masseter etwa 4 bis 6 cm weit neben der A. und V. facialis (31) dorsal, kreuzt deren mediale Fläche, durchbohrt, sich etwas erweiternd,

schräg die Backe und mündet an der *Papilla salivalis* in der Höhe des 3. Oberkiefer-Backzahns in das Vestibulum buccale.

Die Lage des Ganges zu den Gefäßen ist am Gesichte derart, daß am Gefäßausschnitte von vorn nach hinten folgen: Arterie, Vene, Gang; dann 4—6 cm dorsal davon: Arterie, Gang, Vene und etwas dorsal davon: Gang, Arterie, Vene. Der Gang ist am Gesichte nur vom Hautmuskel und der Haut bedeckt.

b) Die **Unterkieferdrüse,** *Glandula submaxillaris* s. *mandibularis propria* (Abb. 532 t u. 539 1), ist erheblich kleiner als die Parotis; sie ist lang und schmal und erstreckt sich in einem leicht konkaven Bogen von der Flügelgrube des Atlas bis zur Vereinigungsstelle des kleinen Zungenbeinastes mit dem Körper des Zungenbeins.

Die Länge der Drüse beträgt 20—23 cm, ihre Breite gegen 2—3½ cm, ihre Dicke ¾—1 cm und ihr Gewicht 45—60 g. Ihre laterale Fläche wird zum Teil von der Parotis, zum Teil vom M. jugulomandibularis, digastricus und pterygoideus bedeckt; die mediale Fläche bedeckt die Kopfbeuger, den Luftsack, die Teilungsstelle der A. carotis comm., die in der Nähe dieses Gefäßes liegenden Nerven

Abb. 539.

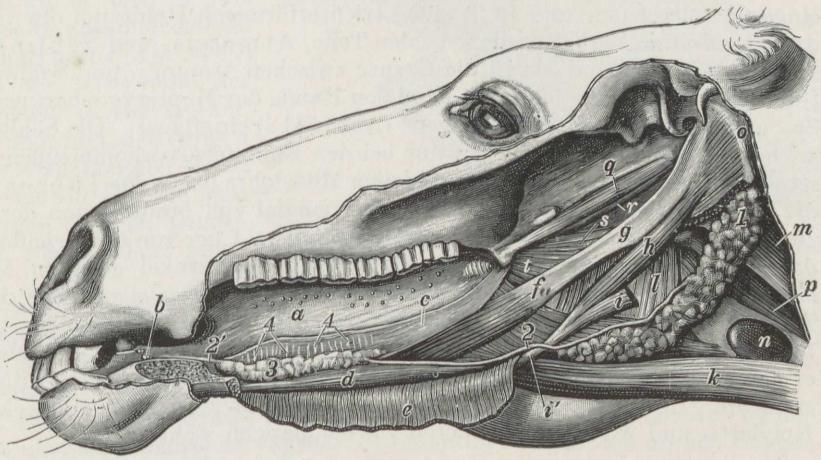

Kopf des Pferdes mit Darstellung der Gl. submaxillaris und sublingualis. Der linke Unterkiefer und der linke M. pterygoideus sind entfernt.

1 Gl. submaxillaris; 2, 2′ Ductus submaxillaris; 3 Gl. sublingualis; 4, 4 Ductus sublinguales minores. a Zunge; b Caruncula sublingualis; c abgeschnittene Zungenschleimhaut; d M. geniohyoideus; e M. mylohyoideus; f M. styloglossus; g großer Zungenbeinast; h M. stylohyoideus; i aboraler Bauch des M. digastricus (abgeschnitten); i′ Sehne des M. digastricus; k M. sterno- und omohyoideus; l M. thyreopharyngeus; m Kopfbeuger; n Schilddrüse; o Proc. jugularis; p Speiseröhre; q M. tensor und r M. levator veli palatini; s M. pterygopharyngeus; t M. palatopharyngeus.

(N. vagus, sympathicus, laryngeus cranialis usw.) und den Kehl- und Schlundkopf. Der nasodorsale Rand ist konkav, der dickere kaudoventrale Rand ist konvex; sein vorderer Teil liegt neben der V. maxillaris ext., sein mittlerer Teil berührt die Schilddrüse. Das halsseitige Ende ist durch lockeres Bindegewebe in der Fossa atlantis befestigt. Das orale Ende liegt seitlich am Zungengrunde.

Ihr Ausführungsgang, *Ductus submaxillaris (mandibularis)* s. *Whartoni* (Abb. 539 2, 2′), beginnt nahe dem Halsende der Drüse, liegt zunächst an deren nasodorsalem Rand und wird dadurch, daß er die aus den Drüsenläppchen kommenden Gänge aufnimmt, allmählich stärker (2—4 mm dick). Vom oralen Ende der Drüse tritt er über die Sehne des M. digastricus (i′) hinweg zwischen den M. hyoglossus und M. mylohyoideus (e) und dann an die mediale Fläche der Gl. sublingualis (3); an deren oralem Ende tritt er seitlich vom Frenulum linguae auf den Unterkiefer unter die Schleimhaut (2′). Er mündet in der Hakenzahngegend lateral an der länglichen, platten Hungerwarze, *Caruncula sublingualis* (s. Abb. 533 u. 539 b u. S. 370).

c) Die seitlich abgeplattete **Unterzungendrüse,** *Glandula sublingualis (parvicanalaris)* (Abb. 539 3), liegt seitlich vom mittleren Teile der Zunge am Boden der Maulhöhle und reicht von der Gegend des 3. Backzahns bis zum Kinnwinkel.

Sie ist 12—15 cm lang, 1½—3 cm breit, 4—6 mm dick und 15—16 g schwer und bisweilen durch einen Bindegewebsstreifen in 2 hintereinander gelegene Abschnitte geteilt (Illing [408]). Die laterale Fläche der graurötlichen, ziemlich kompakten Drüse ist von der Mundschleimhaut und dem M. mylohyoideus bedeckt; mit ihrer medialen Fläche bedeckt sie den M. styloglossus, genioglossus und den Submaxillarisgang; ihr ventraler Rand reicht bis zum M. geniohyoideus und bleibt 2½—3½ cm vom ventralen Kieferrand entfernt; der dorsale Rand liegt an der Schleimhaut und markiert sich dort durch einen langgezogenen Wulst mit unregelmäßiger, höckeriger Oberfläche (Sublingualiswulst).

Von den 30 oder mehr kurzen, geschlängelten Ausführungsgängen, *Ductus sublinguales minores*, Rivinischen Gängen (Abb. 539 4, 4), sind nicht selten einzelne stark erweitert. Sie münden am Sublingualiswulst an kleinen Wärzchen.

Gefäße und Nerven. Die Parotis erhält ihre Gefäße von der A. carotis communis und den Aa. maxillares, die Submaxillarisdrüse von der A. maxillaris externa und der A. occipitalis und die Sublingualisdrüse von der A. maxillaris externa. Die Nerven der Parotis stammen vom N. glossopharyngeus, trigeminus und facialis, die der Submaxillarisdrüse vom N. sympathicus und der Chorda tympani und die der Sublingualisdrüse vom N. sympathicus und trigeminus. Die Lymphgefäße der Sublingualis- und Submaxillarisdrüse ziehen zu den Lnn. mandibulares und retropharyngei, die der Parotis zu den genannten und den Lnn. cervicales craniales.

B. Der Schlundkopf, Pharynx, des Pferdes (s. auch S. 364—367).

Die für den Schlingprozeß und die Atmung wichtige Schlundkopfhöhle liegt ventral vom Schädel zwischen Nasenhöhle und Gaumensegel einerseits, Kehlkopf und Speiseröhreneingang andererseits und stellt einen trichterförmigen Hohlraum dar (Abb. 538 21). Über das gegenseitige Verhalten ihrer beiden Teile, Atmungs- und Schlingrachen, s. S. 365. Aus den Abb. 540 und 541 ist die Grenze zwischen Atmungs- und Schlingrachen ersichtlich. Sie liegt äußerlich ungefähr am kaudalen Rande des M. pterygopharyngeus (Abb. 540 2) und da, wo sich der M. stylopharyngeus (Abb. 541 5) einpflanzt. Die Schlundkopfhöhle grenzt wirbelwärts und seitlich an den nur bei den Einhufern vorkommenden Luftsack und kommuniziert mit dessen Hohlraum und dem Mittelohre durch die Tubenspalte (Abb. 538 22); die Tubenspalten sind 4—5 cm lang und medial von breiten, von der Schleimhaut überzogenen Knorpelplatten bedeckt; sie liegen etwa 1 cm von der Schädelbasis entfernt nahe den Choanen in einer durch den lateralen Augenwinkel gelegten Querebene und sind schräge Spalten, von denen eine Falte, *Plica salpingopharyngea*, nach dem Kehlkopfe zieht. Auf der Deckelklappe der Tubenöffnung liegt die aus schmalen, niedrigen Wülstchen bestehende dreieckige Rachenmandel, *Tonsilla pharyngea*. Die Oberfläche der Mandel erscheint gitterförmig. Die Choanen (Abb. 538 23) fließen zu einem großen Loche zusammen. Die quergestellte Mundrachenöffnung liegt versteckt an der Basis der Epiglottis und wird erst bei deren Zurückklappen sichtbar.

Muskeln des Schlundkopfes und Gaumensegels des Pferdes.

1. **M. palatinus** (unpaar).	**U.** Choanenrand der Gaumenbeine. **A.** Freier Rand des Gaumensegels.
2. **M. palatopharyngeus.**	**U.** Gaumen- und Flügelbein. **A.** Schildknorpel und Rhaphe pharyngis.
3. **Mm. constrictores pharyngis.**	**U.** a) *M. pterygopharyngeus:* Os pterygoideum. b) *M. chondropharyngeus:* Medial am großen Zungenbeinaste. c) *M. keratopharyngeus:* Kehlkopfsast des Zungenbeins. d) *M. thyreopharyngeus:* Laterale Fläche des Schildknorpels. e) *M. cricopharyngeus:* Laterale Fläche des Ringknorpels. **A.** Sämtliche Schnürer enden in der Rhaphe pharyngis.
4. **M. tensor veli palatini.**	**U.** Muskelfortsatz der Pauke. **A.** Ursprungssehne des M. palatinus.
5. **M. levator veli palatini.**	**U.** Muskelfortsatz der Pauke. **A.** Mittellinie des Gaumensegels.
6. **M. stylopharyngeus.**	**U.** Medial am großen Zungenbeinaste. **A.** Seitliche Schlundkopfwand.

1. **M. palatinus** (Abb. 538 25 u. 541 1). Dieser unpaare Muskel liegt im Gaumensegel und beginnt am Choanenrande beider Ossa palatina mit der breiten *Aponeurosis palatina;* diese geht am Hamulus des Pterygoid in einen platten Muskel über, der am freien Rande des Gaumensegels endet.

Von seiner Mundhöhlenfläche hebt sich ein rundliches Faserbündel als *M. uvulae* ab.

2. Der **M. palatopharyngeus** (Abb. 539 t u. 541 2') ist mit dem M. palatinus verschmolzen und beginnt am medialen Rande (Fläche) des Gaumen- und Flügelbeins und am M. palatinus als dünner, hautartiger Muskel. Er bildet die muskulöse Grundlage der Seitenwand der Schlundkopfhöhle und endet teils am oralen Rande des Schildknorpels, teils strahlen seine Fasern bis zur Rhaphe pharyngis und der äußeren Rachenfaszie aus.

An ihn reiht sich dorsal der M. pterygopharyngeus (s. S. 381) ohne scharfe Grenze an, so daß M. palatinus, palatopharyngeus und pterygopharyngeus eine einzige Muskelplatte bilden.

3. Der **M. tensor veli palatini** (Abb. 539 q) ist ein an der Schädelbasis und der Tuba auditiva liegender, platter, oberflächlich sehniger, glänzender Muskel, der sehnig am Processus muscularis der Pars tympanica des Schläfenbeins beginnt, nach dem Os

pterygoideum verläuft, mit seiner Endsehne über dessen Hamulus, durch ein kleines Band in der Lage erhalten und eine Bursa mucosa unter sich, hinweggeht und in der Aponeurosis palatina endet.

4. Die **Schließer des Atmungsrachens.** Sie schließen beim Schlingen den Atmungsweg vom Schlingrachen ab (vgl. S. 365). a) Der **M. levator veli palatini** (Abb. 539 r u. 540 1, 1) entspringt mit dem vorigen am Proc. muscularis und an der Hörtrompete, liegt anfangs medial vom vorigen an der Schädelbasis, tritt dann in die Seitenwand des Schlundkopfes und verläuft dort, vom M. palato- und pterygopharyngeus bedeckt, bis in das Gaumensegel, wo er median mit dem der anderen Seite zusammenstößt. b) Der **M. pterygopharyngeus** (Abb. 539 s u. 540 2) ist ein in der Seitenwand des Schlundkopfes liegender platter Muskel, der am Flügelbein entspringt, den vorigen kreuzt und nach der wirbelseitigen Wand des Schlundkopfes bis zur Rhaphe pharyngis verläuft. Gegen den M. palatopharyngeus ist er nicht scharf abgegrenzt (s. S. 380).

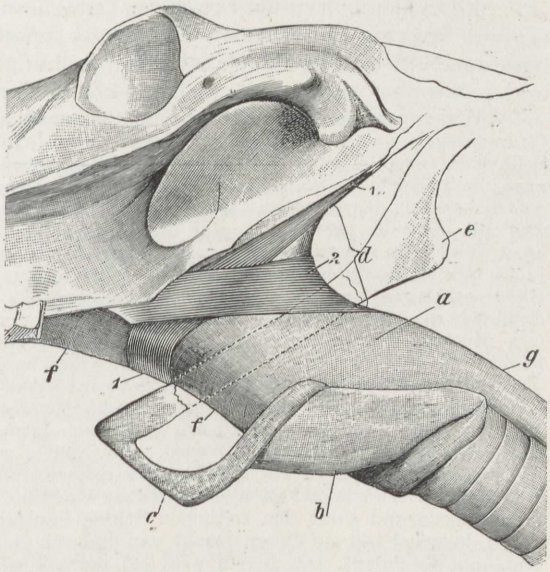

Abb. 540. Schließer des Atmungsrachens des Pferdes.

1, 1 M. levator veli palat.; 2 M. pterygopharyngeus. a Schlingrachen; b Kehlkopf; c kleiner Zungenbeinast; d Atmungsrachen; e großer Zungenbeinast; f, f Velum palatinum; g Oesophagus.

5. Die **Schnürer des Schlingrachens, Mm. constrictores pharyngis** (s. S. 366), bilden die muskulöse Grundlage der Seiten- und Wirbelwand des Schlingrachens. a) Der **M. constrictor pharyngis medius** *(M. hyopharyngeus)* besteht aus α) dem kleinen, häufig fehlenden **M. chondropharyngeus.** Er entspringt medial am großen Zungenbeinast, geht schräg wirbelwärts und endet an der medianen Schlundkopfsehne; β) dem breiten, fleischigen **M. keratopharyngeus** (Abb. 535 p, 541 2), der am Ende des Kehlkopfsastes des Zungenbeins und an dessen Knorpel entspringt und an der Rhaphe pharyngis endet. b) Der **M. constrictor pharyngis caudalis** zerfällt in den M. thyreo- und cricopharyngeus. α) Der **M. thyreopharyngeus** (Abb. 541 3) entspringt an der äußeren Fläche des Schildknorpels neben dem M. hyothyreoideus und steigt über die Seitennach der wirbelseitigen Fläche des Schlundkopfes zur Rhaphe pharyngis; ein Teil seiner Fasern endet an einem oral am M. cricopharyngeus verlaufenden Sehnenstreifen. β) Der **M. cricopharyngeus** (4) beginnt auf der lateralen Fläche des Ringknorpels; seine Fasern verlaufen konvergierend kraniodorsal zu einem oral am Muskel verlaufenden Sehnenstreifen, der sich mit der Rhaphe pharyngis vereinigt und in deren Nähe noch Fasern der Längsmuskulatur der Speiseröhre zum

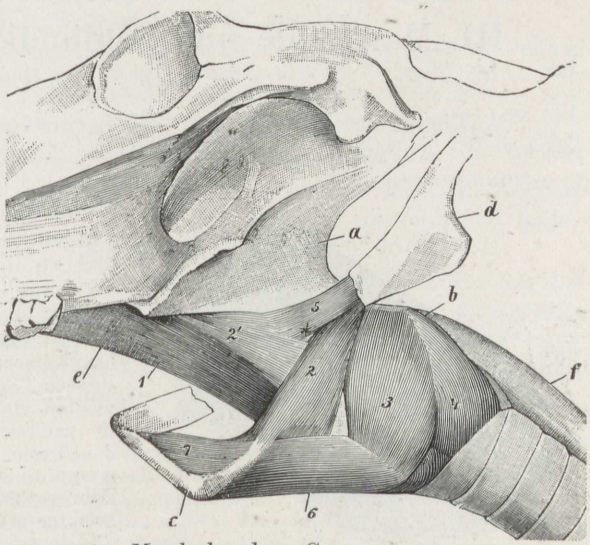

Abb. 541. Muskeln des Gaumensegels und der Schlundkopfhöhle des Pferdes.

a Atmungsrachen; b Schlingrachen; * Grenze zwischen beiden; c Zungenbein; d großer Zungenbeinast; e Gaumensegel; f Speiseröhre.

1 M. palatinus; 2 M. keratopharyngeus; 2′ M. palatopharyngeus; 3 M. thyreo-, 4 M. crico- und 5 M. stylopharyngeus; 6 M. hyothyreoideus; 7 M. keratohyoideus.

Ursprunge dient. c) Den **M. constrictor pharyngis cranialis** stellt der S. 381 beschriebene *M. pterygopharyngeus* dar.

6. Der ziemlich starke **Erweiterer der Schlundkopfhöhle, M. stylopharyngeus** (Abb. 541 5), beginnt fleischig am dorsalen Drittel der medialen Fläche des großen Zungenbeinastes, tritt ungefähr an der Grenze zwischen Atmungs- und Schlingrachen zwischen M. pterygo- und palatopharyngeus und verliert sich in ihnen.

Wirkungen der Gaumensegel- und Schlundkopfmuskeln. Einzelwirkungen: Die Muskeln des Gaumensegels und Schlundkopfes wirken beim Schlingakt. Der *M. levator veli palatini* hebt beim Schlucken, Prusten usw. das Gaumensegel schädelwärts; er schließt außerdem nach Günther [324] auch die Tubenspalte und hindert dadurch die Ansammlung von Luft im Luftsacke. Der *M. tensor veli palatini* spannt das erhobene Gaumensegel. Der *M. pterygopharyngeus* zieht bei beiderseitiger Wirkung und mit dem *M. palatopharyngeus* die wirbelseitige Schlundkopfwand nach vorn und ruft an dieser einen Wulst (Passavant) hervor. Der M. palatopharyngeus spannt zugleich den Arcus pharyngopalatinus in die Schlundkopfhöhle hinein. Der *M. palatinus* steift und verkürzt das Gaumensegel. Die kaudalen Schlundkopfschnürer verengern den Schlundkopf. Der *M. stylopharyngeus* führt nach vollbrachtem Schlingen die wirbelseitige Schlundkopfwand zurück und wirkt somit erweiternd auf die Schlundkopfhöhle. (Die Muskeln des Gaumensegels und Schlundkopfes wirken umgekehrt auch beim Brech- und Wiederkauakt, die ja aber für das Pferd nicht in Frage kommen.)

Gruppenwirkung. Beim Schlingen wird durch den M. palatinus, tensor und levator veli palatini das Gaumensegel angespannt und so weit schädelwärts gehoben, daß sein freier Rand an die wirbelseitige Pharynxwand bzw. an den Passavantschen Wulst (s. oben) angedrückt und so der Nasenrachen gegen den Kehlrachen abgesperrt wird. Gleichzeitig wird der Speiseröhreneingang durch den M. palato-, pterygo- und hyopharyngeus dem Bissen entgegengeführt, während das Zungenbein mit Zungengrund und Bissen pharynxwärts und nach oben geführt wird (durch die S. 374—377 erwähnten Muskeln), so daß sich der Zungengrund samt den seitlichen Schleimhautfalten über den Kehlkopfseingang legt, dabei auch den Kehldeckel fest auf diesen drückt und dadurch die Schlundkopfhöhle (den Verdauungsweg) gegen den Kehlkopf abschließt. Der Bissen wird bei normalem Schlingen durch die Zungenmuskulatur (s. S. 377), vor allem den M. mylohyoideus, und offenbar auch durch die fortschreitende Kontraktion der Pharynxkonstriktoren (M. chondro-, kerato-, thyreo- und cricopharyngeus) durch den Pharynx in den Oesophagus geschleudert. Nach dem Durchtritte des Bissens kehren infolge Erschlaffung aller tätig gewesenen Muskeln alle Teile elastisch in den Ruhezustand zurück, die seitliche Schlundkopfwand wird durch den M. stylopharyngeus wieder herausgehoben, und der Atmungsweg ist wieder frei.

Gefäße und Nerven. Die Arterien des Pharynx und der Pharynxmuskeln stammen von der A. carotis communis und der A. maxillaris externa und interna, die Nerven vom Plexus pharyngeus bzw. von dem N. laryngeus cranialis, glossopharyngeus, sympathicus, accessorius, hypoglossus und dem 1. Halsnerven, ferner vom N. canalis pterygoidei (Vidii). Die Lymphgefäße suchen die Lnn. retropharyngei und vereinzelt auch die Lnn. cervicales craniales auf.

III. Maulhöhle und Schlundkopf der Wiederkäuer.

(S. auch S. 354 ff. u. 364 ff.)

Die **Lippen** des Rindes sind dick, wenig beweglich und mit Deck- und Fühlhaaren besetzt mit Ausnahme des mittleren Teiles der Oberlippe, der mit dem Planum nasale (s. Atmungsorgane) zum Nasenlippenspiegel, Flotzmaul, *Planum nasolabiale* (Abb. 767), zusammenfließt; dieser erstreckt sich demnach vom Lippenrande bis zur Gegend zwischen den Nasenlöchern und noch darüber hinaus.

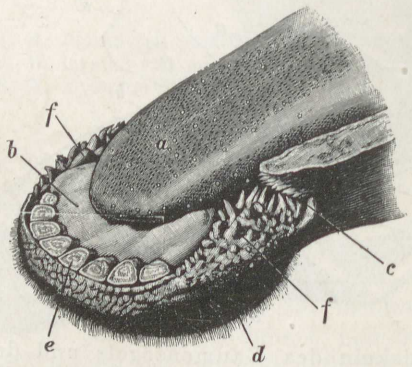

Abb. 542. Unterlippe, Schneidezahnteil des sublingualen Mundhöhlenbodens und Zungenspitze des Rindes.
a Zungenspitze; b Schleimhaut des Mundhöhlenbodens; c Lippenwinkel; d Kinn; e Schneidezähne; f, f große Wärzchen der Lippenschleimhaut.

Die Haut des Flotzmauls ist mit Ausnahme der mit Sinushaaren (Abb. 767 e) ausgestatteten seitlichen Partien haarlos und von verschiedener Farbe (schwarz bis bleifarben oder fleischfarben); sie besitzt einen sehr starken Papillarkörper und eine starke Epidermis sowie median eine undeutliche Lippenrinne (a) und zerfällt in zahlreiche vieleckige, bei ausgewachsenen Tieren 3—15 mm lange und 3—4 mm breite, durch Furchen getrennte Felder, Areale; die Furchen sollen bei den Rinderschlägen des Tieflandes weniger zahlreich und seichter sein als bei Höhenschlägen (Kormann [484]). Die durch diese Felder und Furchen bedingten Papillarlinien eignen sich (ähnlich wie beim Menschen die Daktyloskopie) zum Identitätsnachweise des betreffenden Individuums (Littwitz [564]). Die Haut des Flotzmauls besitzt kleine Löcher, die Öffnungen der Ausführungsgänge der Flotzmauldrüsen, *Gll. nasolabiales* (Abb. 694 g′), die eine mächtige, 1—2 cm starke, subkutane Drüsenschicht bilden; ihr klares, wässeriges Sekret erhält das Flotzmaul feucht und kalt.

Die Seitenteile der Oberlippe sind behaart. An der Unterlippe ist ein schmaler, in der Mitte 1½ cm breiter Randteil unbehaart. Der freie Rand der Lippen und zum Teil deren innere Fläche sind mit ziemlich harten, unregelmäßigen, warzenförmigen Hervorragungen besetzt. Lippendrüsen (Abb. 543 f) finden sich nur nahe den Lippenwinkeln und sind in die Muskulatur eingelagert. Seitlich an den Lippen besitzt die Schleimhaut hohe, kegelförmige Wärzchen (Abb. 542 f, 543 4).

Nach Meoni [616] kommt bei älteren Rindern im Flotzmaul zuweilen ein prismatischer Knochen von der Größe einer kleinen Nuß vor.

Beim Schaf (Abb. 697) ist die Oberlippe größtenteils behaart (b) und sehr beweglich und besitzt eine tiefe Lippenrinne (c); am Lippenrand, abgesehen von der Mitte der Oberlippe, und an der Lippenschleimhaut finden sich bei Schaf und Ziege in einfacher oder doppelter Reihe Wärzchen, die in der Gegend des Maulwinkels länger (bis 3—4 mm hoch) und spitzer werden und in die Wärzchen der Backen übergehen. Zwischen den beiden Nasenlöchern (d) findet sich ein unbehaarter, gefelderter, mit feinen Öffnungen (Foveolae) versehener **Nasenspiegel,** *Planum nasale* (a), der eine Drüsenschicht unter sich hat. Die Lippendrüsen bilden nahe dem freien Rande der Oberlippe ein zusammenhängendes Lager und sind im übrigen gleichmäßig verteilt.

Die Schleimhaut der **Backen** trägt große, kegelförmige, mit hornigen Spitzen versehene Backenwärzchen, die rachenwärts gerichtet und beim Rinde bis 1 cm hoch sind (Abb. 511 b); sie sind vom Maulwinkel bis zu den Backzähnen besonders groß und zahlreich; rachenwärts werden sie allmählich kleiner. Der Backenvorhof ist sehr geräumig. Die Mündung des Parotidenganges befindet sich beim Rind über dem 5., bei Schaf und Ziege über dem 4. Oberkieferbackzahne. Die **Backendrüsen** zerfallen in die maxillaren, mittleren und mandibularen.

Die mandibularen Backendrüsen (Abb. 543 c) bilden ein braunrotes oder graubraunes, zusammenhängendes Drüsenlager, das vom M. masseter bis zum Lippenwinkel reicht und etwa 20 cm lang, 3—4 cm breit, verhältnismäßig dick und etwa 24 g schwer ist. An den dorsalen Rand dieser Drüsen legen sich die mittleren Backendrüsen (d) an, die ein schmaleres, weniger zusammenhängendes, gelbliches Paket bilden und lippenwärts an Stärke zunehmen. Die gelblichen maxillaren Backendrüsen (e) liegen am maxillaren Alveolarrande vom Tuber maxillare bis zum Lippenwinkel und schieben sich mit ihrem mundabseitigen Teil unter den M. masseter. Nach den Lippen hin sind sie unterbrochen und schmal. Die Ausführungsgänge der Backendrüsen münden zwischen den Wärzchen der Backenschleimhaut und sind schwer auffindbar. — Über die Lippen- und Backenwärzchen und die Wärzchen des Mundhöhlenbodens s. auch Immisch [412].

Am sublingualen **Mundhöhlenboden** findet man jederseits am Zungenbändchen eine Reihe großer Wärzchen (Abb. 525 i), in deren Nähe die kleinen Sublingualisgänge ausmünden. Die Hungerwarze ist breit, knorpelhart und gezahnt.

Das Ackerknechtsche Organ (s. S. 357) liegt beim Rind in einem länglichen, medianen Polster, das sich von hinten zwischen die I 1 einschiebt und i. d. R. 2 deutliche, lingual etwas divergierende und sich vertiefende Rinnen trägt, die in je einer kraterförmigen Grube endigen (Abb. 514). Beim Schafe sind dicht hinter den I 1 nahe der Medianebene 2 enggestellte längliche Vertiefungen, bei der Ziege (Abb. 516) an derselben Stelle 2 punktförmige Einsenkungen der Schleimhaut vorhanden (Keller [446]). Über die bei der Ziege vorkommende *Gl. paracaruncularis* s. S. 357 und Keller [446].

An Stelle des **Zahnfleisches** ist am zahnlosen Schneidezahnrande der Ossa incisiva die Schleimhaut sehr dick und fest, besitzt ein sehr starkes Stratum corneum und bildet als Verlängerung des harten Gaumens die **Zahnplatte,** Dentalplatte (Abb. 511).

Der **harte Gaumen** (Abb. 511) ist breit und trägt 2 Arten von Staffeln; die von der Zahnplatte bis zu den ersten Backzähnen vorhandenen 12—13 Staffeln sind breit, ganz wenig gebogen und beim Rinde mit rachenwärts gerichteten feinen, zahnartigen Vorsprüngen besetzt; einzelne von ihnen greifen über die mediane Längsfurche hinüber. Die noch folgenden 3—6 Staffeln sind glatt und weniger breit; am aboralen Teile des harten Gaumens fehlen die Staffeln und die Längsfurche.

Die Gaumenstaffeln des Schafes verhalten sich ähnlich, doch ist ihr Rand glatt oder nur undeutlich gezahnt. Zwischen der Zahnplatte und den ersten Gaumenstaffeln findet sich in der Mittellinie die kleine, rundlich-dreieckige *Papilla incisiva,* **Gaumenpapille** (a); sie wird von einer tiefen, engen Furche begrenzt, aus der jederseits eine Öffnung in den Ductus nasopalatinus (a′) führt (s. S. 356).

Submukös finden sich bei Schaf und Ziege im aboralen Drittel des Gaumens Drüsen.

Die häufig schwarzgefleckte **Zunge** des Rindes ist dicker, plumper und weniger dreikantig als die des Pferdes. Die Zungenspitze hat ziemlich scharfe Seitenränder und der Zungenkörper ganz niedrige Seitenflächen. Der Zungenrücken erhebt sich im mittleren Drittel zu dem elliptischen Zungenrückenwulst (Abb. 525 k), der bei älteren Tieren relativ stärker hervortritt als bei jüngeren. Über die *Papillae filiformes* und *fungiformes* s. S. 359. Die *Papillae vallatae* (d) sind zahlreich, relativ klein, aber ungleich groß und

unregelmäßig gestellt; sie finden sich am Übergange des Zungenkörpers in den Zungengrund nahe dem Seitenrande des Zungenrückenwulstes; beim Rinde sind jederseits 8—17, beim Schaf 18—24, selbst 25—28 und bei der Ziege i. d. R. 12, ausnahmsweise 11 oder 13 bis 18 Papillae vallatae vorhanden. Die *Papillae foliatae* und der Zungenrückenknorpel fehlen. Zwischen den beiden Schlundkopfgaumenpfeilern bzw. zwischen dem Arcus pharyngopalatinus und dem Zungengrunde befindet sich, tief in die Muskulatur eingesenkt, die etwa haselnußgroße **Gaumenmandel,** *Tonsilla palatina* (a). Sie ist eine Balgmandel (s. S. 358 u. Abb. 521). Zwischen die Fossulae tonsillares schieben sich Schleimdrüsen (c, c) ein, deren Ausführungsgänge (c′, c′) entweder an der Oberfläche der Schleimhaut oder in die Fossae tonsillares, aber niemals in die Fossulae der Bälge münden. Am aboralen Teile des Zungengrundes und seitlich von der Plica glossoepiglottica finden sich zahlreiche Zungenbälge (Abb. 519, 525 h). Die Zungenranddrüsen variieren nach

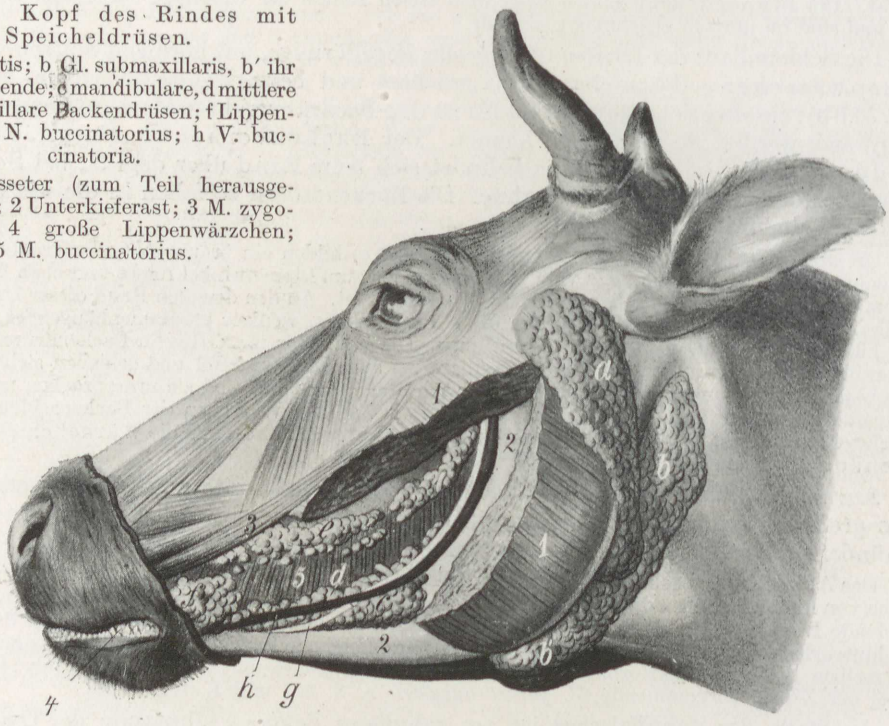

Abb. 543. Kopf des Rindes mit Speicheldrüsen.

a Gl. parotis; b Gl. submaxillaris, b′ ihr Kehlgangsende; c mandibulare, d mittlere und e maxillare Backendrüsen; f Lippendrüsen; g N. buccinatorius; h V. buccinatoria.

1 M. masseter (zum Teil herausgeschnitten); 2 Unterkieferast; 3 M. zygomaticus; 4 große Lippenwärzchen; 5 M. buccinatorius.

Abb. 543.

Ausbildung und Lagerung; beim Rinde kommen auch an der Grenze vom Zungenrücken zum Zungengrunde 2 cm tief in der Muskulatur gelegene Zungenfleischdrüsen vor. Das *Frenulum linguae* ist beim Rinde doppelt. Die **Zungenmuskeln** sind sehr kräftig und ganz ähnlich denen des Pferdes (s. S. 373—377 u. Abb. 544).

Die *Pars oralis* des *M. mylohyoideus* (g′) ist jedoch größer und stärker als beim Pferde; sie reicht vom Kinnwinkel bis zum Gefäßausschnitte des Unterkiefers, so daß sie einen großen Teil der Pars aboralis bedeckt; nur ihr oraler Teil entspringt an der medialen Kieferfläche an der *Linea mylohyoidea*, der aborale Teil nimmt am M. digastricus Ursprung; der orale Teil verbindet sich so innig mit dem M. digastricus, daß oft kaum eine Grenze zu erkennen ist; die Fasern des aboralen Teiles verlaufen fast rein quer, die des oralen hingegen medial und stark aboral. Die *Pars aboralis* des M. mylohyoideus (Abb. 364 k u. 544 g) beginnt 5—8 cm kaudal vom Kinnwinkel und entspringt an der Linea mylohyoidea; bei dem Schaf und der Ziege findet sich zwischen der aboralen Portion der beiden Mm. mylohyoidei eine deutliche Rhaphe. Der *M. hyoglossus* (Abb. 544 e) entspringt noch am großen und mittleren Zungenbeinaste. Von den **Muskeln des Zungenbeins** weicht der *M. stylohyoideus* (i) dadurch von dem des Pferdes ab, daß er anfangs sehnig ist und nicht vom M. digastricus durchbohrt wird. Der relativ schwache *M. omohyoideus* entspringt in der Gegend des 3. Halswirbels aus der tiefen Halsfaszie und am M. longus capitis, mit dem er sich innig verbindet; er kreuzt den ihn bedeckenden M. brachio- und M. sternocephalicus und endet am Zungenbeine. Dem *M. sternohyoideus* (Abb. 364 u) und *-thyreoideus* (Abb. 544 q, q) fehlt in der Mitte ihrer Länge die Sehne. Der *M. keratohyoideus* befestigt sich am mittleren und kleinen Zungenbeinast und am Kehlkopfsaste.

Beim Schafe sind die *Papillae filiformes* vor dem Zungenrückenwulste stachelförmig, aber klein, bei der Ziege zart und fadenförmig, auf dem Wulste schuppen- und zum Teil kegelförmig. Die *Papillae fungiformes* und *filiformes* erstrecken sich bei beiden an der Zungenspitze noch auf die Bodenfläche. Die Gaumenmandeln von Schaf und Ziege sind etwa haselnußgroß und bestehen aus 3—6 sehr großen Bälgen mit breiten, spaltartigen Öffnungen. Sie ragen etwas über das Schleimhautniveau vor. Außerdem findet man jederseits an der Basis des Kehldeckels eine kleine Anhäufung von mehreren in einer Ebene nebeneinander stehenden Bälgen, die eine *Tonsilla paraepiglottica* (s. S. 359) bilden. Die **Zungenmuskulatur** ist auch beim Schafe sehr stark. Die Rhaphe der Mm. mylohyoidei ist mit der Aponeurose der Mm. geniohyoidei verbunden. An der Unterfläche der Zungenspitze findet sich bei Schaf und Ziege jederseits eine kleine Gruppe von Drüsen, die zu einer länglich-runden Masse, der Zungenboden- oder Nuhnschen Drüse, vereinigt sind und mit mehreren Ausführungsgängen auf der Höhe kleiner Papillen neben dem Frenulum linguae münden. Von Zungendrüsen kommen besonders Zungenranddrüsen vor.

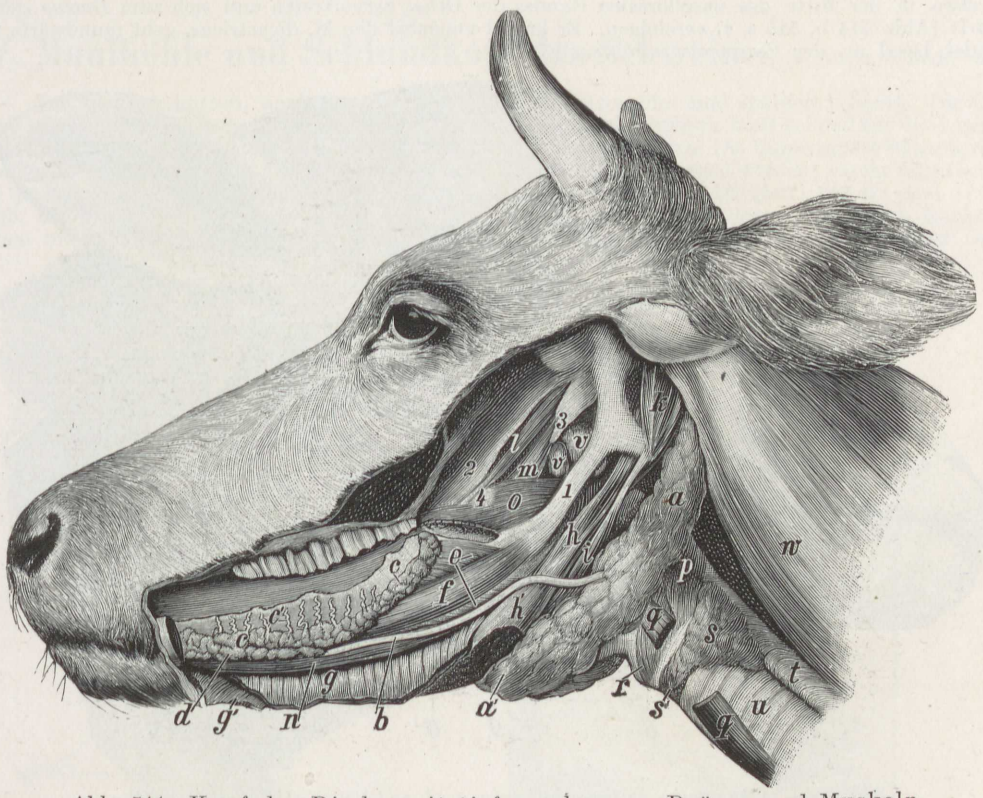

Abb. 544. Kopf des Rindes mit tiefer gelegenen Drüsen und Muskeln.
a Gl. submaxillaris; a′ ihr knollig verdicktes Kehlgangsende; b Ductus submaxillaris; c, c Gl. sublingualis parvicanalaris; c′ Ductus sublinguales minores; d Gl. sublingualis grandicanalaris; e M. hyoglossus; f M. styloglossus; g Pars aboralis und g′ Pars oralis des M. mylohyoideus (zurückgeschlagen); h, h′ M. digastricus; i M. stylohyoideus; k M. jugulohyoideus; l M. tensor veli palatini; m M. levator veli palatini; n M. geniohyoideus; o M. pterygo- und palatopharyngeus; p M. cricopharyngeus; q, q M. sternothyreoideus (aus dem ein Teil herausgeschnitten ist); r M. cricothyreoideus; s Schilddrüse, s′ ihr Isthmus; t Speiseröhre; u Luftröhre; v, v Lnn. retropharyngei medii; w M. cleido- und sternomastoideus. 1 großer Zungenbeinast; 2 Pars perpendicularis des Gaumenbeins; 3 Processus muscularis des Schläfenbeins; 4 Hamulus des Flügelbeins.

Das **Gaumensegel** reicht mit seinem freien Rand, an dem zuweilen eine rudimentäre Uvula vorkommt, nicht bis auf die Plica glossoepiglottica hinab.

Die **Speicheldrüsen.** 1. Die **Gl. parotis** (Abb. 364 9, 9, 543 a, 545 1) ist kleiner als beim Pferde. Sie liegt halsseitig vom Unterkieferast und bedeckt noch einen kleinen, halsseitigen Teil des M. masseter. Ohrwärts ist sie stark und dick, ventral geht sie in einen schmalen Teil aus. Mit ihrem stärkeren dorsalen und dem gesichtsseitigen Teile bedeckt sie den großen, kugeligen *Ln. subparotideus* und mit ihrem ventralen Abschnitt einen Teil der Gl. submaxillaris. Sie ist derber und fester als die Parotis des Pferdes, weil ihre Läppchen fester gefügt sind, und hat eine braunrote Farbe. Ihr Gewicht verhält sich zu dem des Körpers wie 1 : 3500—4000.

Der *Ductus parotideus* verläuft beim Rind im Kehlgang, um erst am Gefäßausschnitte des Kiefers an die Gesichtsfläche zu treten und am 5. Oberkieferbackzahn in die Maulhöhle zu münden. Bei Schaf und Ziege geht er quer über die laterale Fläche des M. masseter, und zwar gerade oder in einem ventral konvexen Bogen, der zuweilen bis nahe an den ventralen Kieferrand herabreicht. Er mündet in der Gegend des 3. oder 4. maxillaren Backzahns.

2. Die gelbliche **Gl. submaxillaris** (Abb. 364 10, 10′, 544 a, a′, 545 2, 2) ist relativ größer als beim Pferd, 18—20 cm lang, 8—10 cm breit und 2¼—4 cm dick. Sie reicht vom Atlas bis weit in den Kehlgang. Ihr Kehlgangsende ist knollig aufgetrieben (Abb. 543 b′), stößt mit dem der anderen Seite fast zusammen, ist von außen fühlbar und kann mit geschwollenen Kehlgangslymphknoten (beim Pferde!) verwechselt werden.

Die intraglandulären Ausführungsgänge der Drüse vereinigen sich zu 2—3 größeren Gängen, die etwa in der Mitte des nasodorsalen Randes der Drüse hervortreten und sich zum *Ductus submaxillaris* (Abb. 544 b, 545 6, 6) vereinigen. Er kreuzt zunächst den M. digastricus, geht mundwärts und mündet basal an der Caruncula sublingualis.

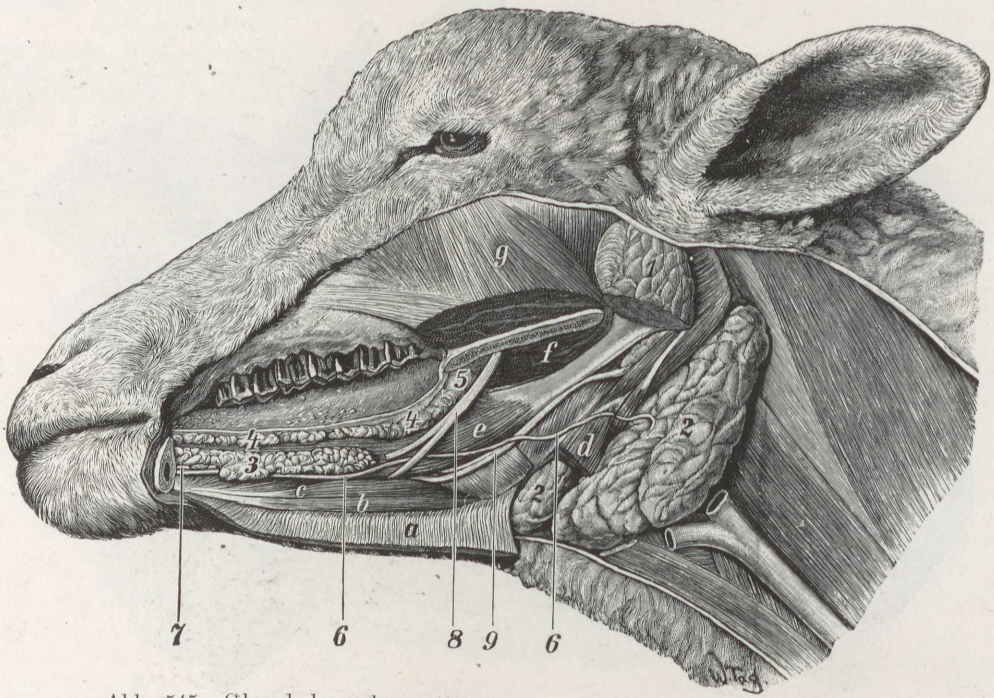

Abb. 545. Glandula submaxillaris und sublingualis des Schafes.

1 Gl. parotis; 2, 2 Gl. submaxillaris; 3 Gl. sublingualis grandicanalaris; 4, 4 Gl. sublingualis parvicanalaris; 5 Gll. palatinae; 6, 6 Ductus submaxillaris; 7 Ductus sublingualis major; 8 N. lingualis; 9 N. hypoglossus. a M. mylohyoideus; b M. geniohyoideus; c M. genioglossus; d M. digastricus; e M. styloglossus; f M. pterygoideus medialis; g M. masseter.

3. Von den **2 Sublingualisdrüsen** besteht die gelbliche **dorsale** *Gl. sublingualis parvicanalaris* (Abb. 544 c, c) aus locker zusammenhängenden Drüsenläppchen. Sie beginnt ungefähr in der Höhe des Arcus glossopalatinus und reicht fast bis zum Kinnwinkel, manchmal sogar bis an ihn heran und ist 15—18 cm lang, 2—2½ cm breit und 0,3—0,5 cm dick. Die langgestreckte, lachsfarbene, kaudal etwas dickere **ventrale** *Gl. sublingualis grandicanalaris* (d) ist nur etwa 10—12 cm lang, 2—3 cm breit und 1—1¼ cm dick. Sie liegt ventral vom oralen Abschnitte der vorigen und reicht bis zum Kinnwinkel. Dabei liegt sie lateral und meist dorsal vom Ductus submaxillaris, den sie zum Teil umfaßt. Beide Drüsen verhalten sich bei Schaf und Ziege ähnlich wie beim Rind (Abb. 545 4, 4 u. 3).

Aus der parvikanalären Drüse gehen zahlreiche relativ lange und geschlängelte *Ductus sublinguales minores* (Abb. 544 c′) hervor, die in 2 durch eine Reihe langer, oberflächlich verhornter Wärzchen getrennten Reihen liegen und seitlich unter der Zunge in das Cavum sublinguale laterale münden. Aus der grandikanalären Drüse kommt an der medialen Fläche der *Ductus sublingualis major*, der den Submaxillarisgang begleitet und neben ihm basal an der Caruncula sublingualis mündet oder sich vorher mit ihm vereinigt.

Die **Schlundkopfhöhle** ist kürzer und weiter als beim Pferde; die Hörtrompeten haben einen viel engeren Eingang und keine knorpeligen Deckplatten. Da das Gaumensegel nicht so weit herabreicht wie beim Pferde, so ist der *Isthmus faucium* weiter. Beim Schafe wird der Anfang des Atmungs- (Nasen-) Rachens durch eine häutige Fortsetzung der Nasenscheidewand (Rachenseptum) in 2 Hälften geteilt.

Der *M. palatinus* wird schon nahe seinem Ursprunge fleischig. Der *M. uvulae* ist stark, beginnt nahe dem Anfange des freien Gaumensegels und reicht bis zum Arcus palatinus. Die *Rhaphe pharyngis* ist schmal und an ihrem Ende, besonders beim Schafe, von einem Längsfaserbündel der Speiseröhre bedeckt. Auf der wirbelseitigen Wand des Schlundkopfes liegen große retropharyngeale Lymphknoten. Sie reichen bis zum Rachengewölbe und liegen dort am M. longus capitis. Über die Rachenmandel s. S. 366.

IV. Maulhöhle und Schlundkopf des Schweines (s. auch S. 354—367).

Die ziemlich kurzen, wenig beweglichen **Lippen** des Schweines sind spärlich behaart. Die Oberlippe verschmilzt mit dem Rüssel (Abb. 698); die nur schmale Unterlippe läuft schmal zu; die Lippendrüsen liegen in der Muskulatur und sind meist nur spärlich vorhanden. Die Lippenspalte ist groß, reicht weit auf die Seitenflächen des Kopfes und kann nicht vollständig geschlossen werden; aus ihr ragen seitlich die großen Hakenzähne (Hauer) hervor. Die Schleimhaut der **Backen** ist glatt; die Backendrüsen (Abb. 548 b u. c) bilden zusammenhängende, längliche Massen, die sich längs der beiden Backzahnreihen bis nach den Schneidezähnen hin erstrecken und viele Ausführungsgänge haben. Der *Ductus*

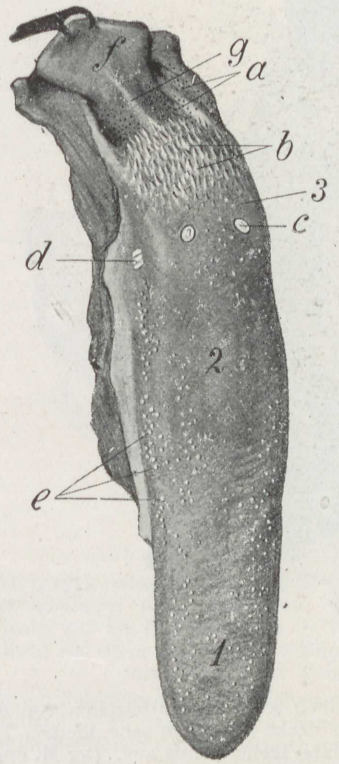

Abb. 546. Zunge des Schweines.
a Öffnungen von Zungenbälgen; b starke Wärzchen am Zungengrunde; c Papilla vallata; d Papilla foliata (in der Abbildung zu deutlich); e Papillae fungiformes; f Epiglottis (zurückgezogen); g Plica glossoepiglottica.
1 Spitze, 2 Körper und 3 Grund der Zunge.

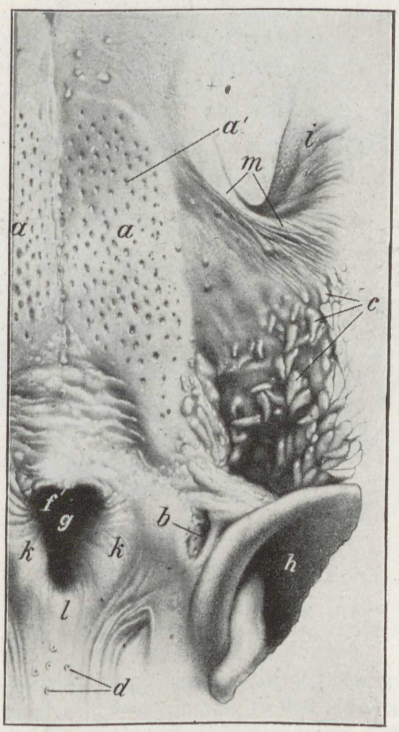

Abb. 547. Der zytoblastische Ring am Übergange der Mundhöhle in die Rachenhöhle vom Schweine. (Zunge, Kehlkopf und Speiseröhre sind in der Längsrichtung an der ventralen Fläche aufgeschnitten und nach rechts und links umgelegt.) (Illing [409].)
a, a durch die Gaumensegelmandeln bedingte Erhöhungen; a' Öffnungen, die in Fossulae tonsillares der Tonsilla palatina führen; b Tonsilla paraepiglottica; c Papillae tonsillares; d Folliculi oesophageales im Anfangsteile des Oesophagus; f Arcus palatinus mit rudimentärer Uvula; g Eingang zum Pharynx; h Epiglottis (sagittal durchschnitten); i Seitenfläche des Zungenkörpers; k, k rechter und linker Arcus pharyngopalatinus; l Limen pharyngooesophageum dorsale; m Arcus glossopalatinus.

parotideus mündet in Höhe des 4. bis 5. maxillaren Backzahns. Der **harte Gaumen** (Abb. 512) wird durch eine mediane Längsfurche in 2 Hälften geschieden. In jeder Hälfte befinden sich 20—22 glatte, wenig gebogene Staffeln, die oral höher und scharfkantiger sind als aboral. Zwischen den beiden ersten Staffeln findet sich median die kleine, dreieckige *Papilla incisiva* (a), neben der die Ductus nasopalatini (a′) ausmünden. **Zahnfleisch** und sublingualer **Mundhöhlenboden** sind wie beim Pferde, nur fehlt an letzterem die Hungerwarze. Das Ackerknechtsche Organ wird durch 2 feine, dicht nebeneinanderliegende dunkle Punkte innerhalb zweier heller Stellen im Zahnfleische zwischen den beiden J 1 angedeutet (Abb. 517) (Keller [446]). Die **Zunge** (Abb. 546) ist lang und schmal mit langer Spitze (1). Über die *Papillae filiformes* und *fungiformes* s. S. 359. Jederseits ist nur 1 *Papilla vallata* (Abb. 546 c) vorhanden; die *Papillae foliatae* (Abb. 546 d) haben meist 5 Querspalten. Im Septum des oralen Teiles der Zunge befindet sich ein unregelmäßiger Strang von Fettzellen, der jedoch der Lyssa der Fleischfresser nicht homolog ist (s. S. 361, Risberg [758] und Lichtensteiger [557]).

Die *Arcus glossopalatini* (Abb. 547 m) und die *Plica glossoepiglottica* (Abb. 546 g) sind groß. Die Zungenranddrüsen wechseln nach Zahl, Größe und Lage. Das *Frenulum linguae* ist doppelt. Die **Muskulatur der Zunge und des Zungenbeins** (Abb. 549) weicht nicht wesentlich von der des Pferdes ab

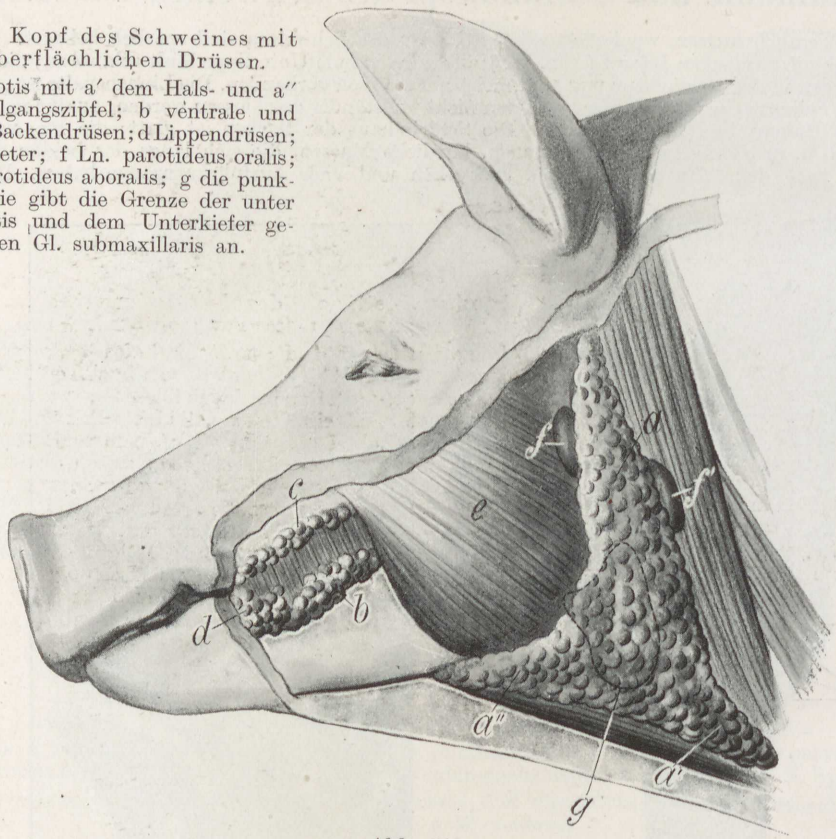

Abb. 548. Kopf des Schweines mit den oberflächlichen Drüsen.
a Gl. parotis mit a′ dem Hals- und a″ dem Kehlgangszipfel; b ventrale und c dorsale Backendrüsen; d Lippendrüsen; e M. masseter; f Ln. parotideus oralis; f′ Ln. parotideus aboralis; g die punktierte Linie gibt die Grenze der unter der Parotis und dem Unterkiefer gelegenen Gl. submaxillaris an.

(s. S. 373—377). Die *Pars oralis* des **M. mylohyoideus** ist durch einen schmalen Fettstreifen von der *Pars aboralis* (Abb. 549 a) getrennt und liegt ganz oral von ihr oder deckt nur einen sehr kleinen Teil von ihr. Der **M. stylohyoideus** (f) ist anfangs sehnig und breitet sich dann fächerförmig aus. Der **M. omohyoideus** (i) ist nur schwach und entspringt an der medialen Fläche der Schulter; er verbindet sich nicht mit dem M. brachiocephalicus. Der **M. sternothyreoideus** entspringt, getrennt von dem der anderen Seite, am Manubrium sterni; etwa in der Mitte seiner Länge findet sich ein schräger Sehnenstreifen; von dieser Stelle an spaltet sich der Muskel in zwei Schenkel, von denen der eine (k) am kaudodorsalen, der andere (k′) am kranioventralen Teile der lateralen Fläche des Schildknorpels endet. Er ist mit dem **M. sternohyoideus** (h) verbunden.

Das relativ kurze, schräg wirbelwärts gestellte **Gaumensegel** (Abb. 550 a) besitzt eine *Uvula* (Abb. 547 f) und hat unter seiner Mundschleimhaut jederseits eine m. o. w. dreieckige, große, plattenartige und etwas hervorragende Anhäufung von *Folliculi tonsillares*, die Gaumensegelmandel (Abb. 547 a, a, 549 10). Sie entspricht der Gaumenmandel, *Tonsilla palatina*, der übrigen Tiere. Diese an der Oberfläche mit den Öffnungen zahlreicher Fossulae tonsillares (Abb. 547 a′) ausgestatteten Platten verdünnen sich gegen die Mittellinie hin, stoßen aber median noch zusammen. Außer den Gaumensegelmandeln kommen beiderseits von der Plica glossoepiglottica noch Haufen von

5—12 Folliculi tonsillares mit Drüsen als *Tonsillae paraepiglotticae* (b) vor. Die Follikel münden in eine 5—8 mm lange und 3—4 mm breite, leicht vertiefte Furche (Sulcus tons llaris). Die Gaumensegeldrüsen (Abb. 549 5) sind teils um die Gaumensegelmandeln herum gruppiert, teils von diesen bedeckt (s. Ellenberger [221], Jaenicke [415], Illing [408 u. 409]).

Die Speicheldrüsen. 1. Die weißlich-graue **Gl. parotis** (Abb. 548 a, a′, a″) ist groß und dreizipflig und liegt kaudal von der Mandibula; sie ist bei gut genährten Tieren derart in Fett eingebettet, daß sie nur schwer herauspräpariert werden kann. Ohrseitig (a) erreicht sie den knorpeligen Gehörgang nicht ganz, ventral spaltet sie sich in einen Kehlgangs- und einen Halszipfel. Der erstere (a″)

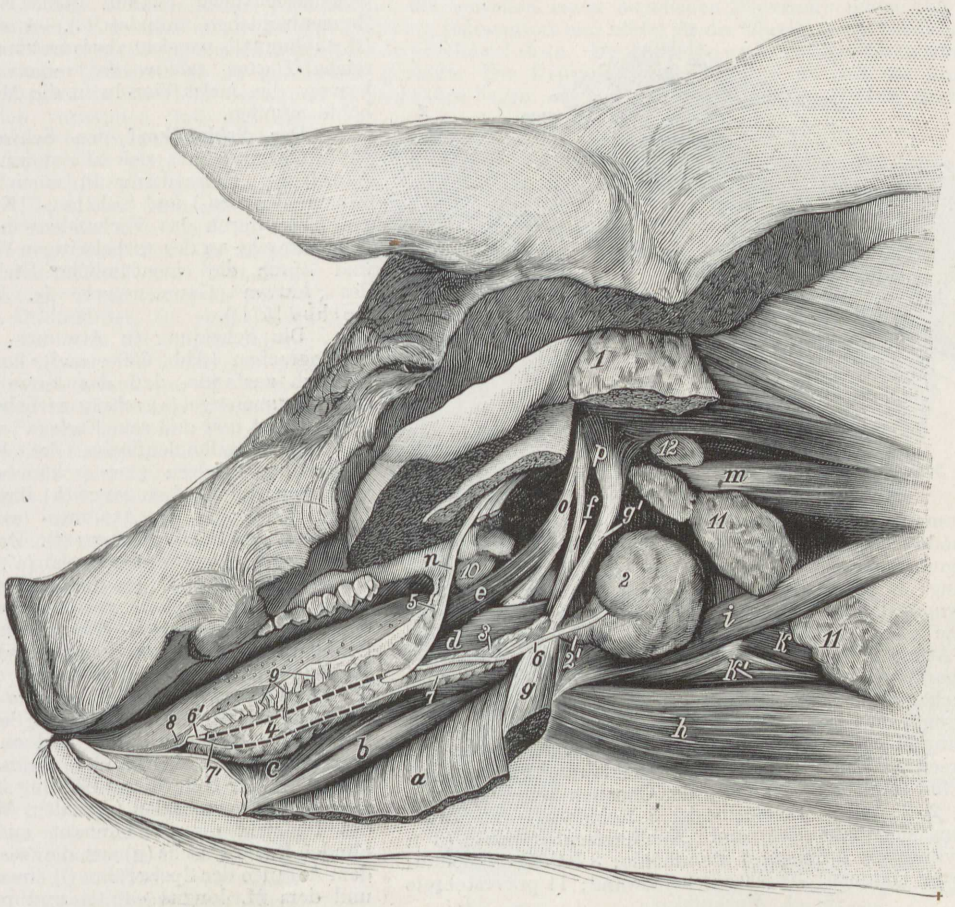

Abb. 549. Kopf des Schweines mit den Unterkieferspeicheldrüsen.

1 Gl. parotis (abgeschnitten); 2, 2′ Gl. submaxillaris; 3 Gl. sublingualis grandicanalaris; 4 Gl. sublingualis parvicanalaris; 5 Gll. palatinae; 6, 6′ Ductus submaxillaris (soweit er von der Gl. sublingualis (4) bedeckt ist, ist er punktiert); 7, 7′ Ductus sublingualis major (soweit er von der Gl. sublingualis (4) bedeckt ist, ist er punktiert); 8 Mündung von 6′ und 7′; 9 Ductus sublinguales minores; 10 Gaumensegelmandel; 11, 11 Teile des Thymus; 12 retropharyngealer Lymphknoten.

a M. mylohyoideus; b M. geniohyoideus; c M. genioglossus; d M. hyoglossus; e M. styloglossus; f M. stylohyoideus; g M. digastricus, g′ seine Ursprungssehne; h M. sternohyoideus; i M. omohyoideus; k, k′ die beiden Portionen des M. sternothyreoideus; m M. longus capitis; n N. lingualis; o großer Zungenbeinast; p Proc. jugularis des Hinterhauptsbeins, der von einigen Muskelfasern bedeckt ist.

reicht im Kehlgange bis über die Höhe des oralen Randes des M. masseter mundwärts und erstreckt sich sogar mitunter am vorderen Masseterrand eine Strecke weit nasenrückenwärts. Der Halszipfel (a′) erstreckt sich weit am Halse hinab. An der Unterfläche der Drüse finden sich größere subparotideale Lymphknoten (f, f′). Der Ausführungsgang der Parotis entsteht ungefähr in der Mitte der Drüse und geht an ihrer medialen Fläche bis zum Unterkiefer, tritt dann in den Kehlgang und verläuft an der medialen Fläche der Mandibula bis zu deren Gefäßausschnitt; er tritt dann an die Gesichtsfläche, verläuft dorsal und mündet in der Gegend des 4. bis 5. maxillaren Backzahns in die Mundhöhle.

2. Die rötliche **Gl. submaxillaris** (Abb. 548 g u. 549 2, 2′) ist bedeutend kleiner als die Parotis (4½ bis 5 cm lang, 4—5½ cm breit und 1—1½ cm dick); sie ist rundlich-knollig, bildet einen mundwärts gerichteten Zapfen (Abb. 549 2′) und wird von der Parotis bedeckt. Ihr Ausführungsgang (6, 6′) mündet neben dem Zungenbändchen.

3. Es sind **2 Gll. sublinguales** vorhanden, die hintereinander liegen. Die *Gl. sublingualis grandicanalaris* (Abb. 549 3) ist eine bandförmige (4½—6 cm lange, 1—1½ cm breite und 0,3—0,6 cm dicke), rötlichgelbe Drüse, die vom oralen Ende der Gl. submaxillaris bis zur Kreuzung des N. lingualis (n) mit dem Ductus submaxillaris (6) reicht. Die (5—7 cm lange, 2—3 cm breite und ½—1 cm dicke) rötliche *Gl. sublingualis parvicanalaris* (4) reicht von dieser Kreuzungsstelle bis zum Kinnwinkel. Ausführungsgänge: Aus der Gl. sublingualis grandicanalaris kommen bis 10 Ausführungsgänge hervor, die sich alle oder in der großen Mehrzahl zum *Ductus sublingualis major* (Abb. 549 7, 7′) vereinigen, der neben dem Submaxillarisgange verläuft und in dessen Nähe mündet oder sich vorher mit ihm verbindet, so daß der gemeinschaftliche Stamm neben dem Zungenbändchen mündet (8). Aus der Gl. sublingualis parvicanalaris treten zahlreiche *Ductus sublinguales minores* (9) hervor, die meist einzeln in die Mundhöhle münden.

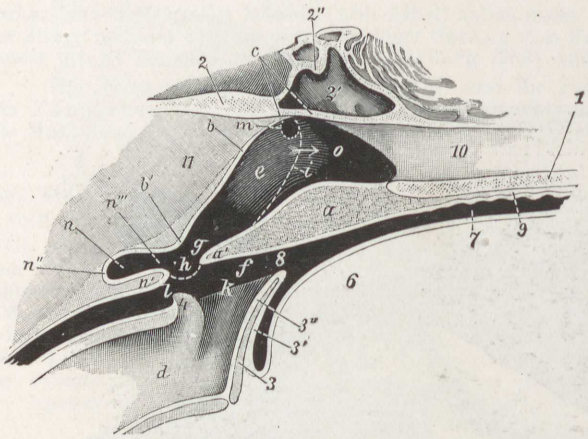

Abb. 550. Medianschnitt durch den Schlundkopf des Schweines; von rechts gesehen.

a Gaumensegel, a′ sein freier Rand; b, b′ wirbelseitige und c schädelseitige Wand der Schlundkopfhöhle; d Kehlkopf; e Atmungsrachen; f Schlingrachen; g Nasen-Kehlrachenöffnung; h punktierte Linie, welche die Lage des Arcus pharyngopalatinus angibt; i punktierte Linie, welche die Grenze zwischen dem aboralen Teile der Nasenhöhle und dem Atmungsrachen angibt; k Eingang in den Kehlkopf; l Eingang in die Speiseröhre; m Eingang in die Hörtrompete; n Rachentasche, n′ ihre ventrale Wand (Falte der Arcus pharyngopalatini); n″ Grund der Rachentasche und n‴ Eingang in sie; o der Teil des Atmungsrachens, der von dem anderseitigen durch eine häutige Scheidewand getrennt ist; der Pfeil zeigt den Zugang zu den Choanen an. 1 Gaumenbein; 2, 2′ und 2″ Schädelbasis; 3 Kehldeckel mit Mundhöhlenschleimhaut (3′) und Kehlkopfschleimhaut (3″); 4 Aryknorpel; 6 Zunge; 7 Mundhöhle; 8 Isthmus faucium; 9 harter Gaumen; 10 Nasenscheidewand; 11 prävertebrale Muskulatur.

Der **Schlundkopf** des Schweines (Abb. 550) zeichnet sich aus durch die deutliche Scheidung in einen Atmungs- (Nasen-) und Schling- (Kehl-) Rachen, durch das Vorhandensein der Rachentasche an der wirbelseitigen Wand und durch die eigentümliche Stellung des kurzen Gaumensegels (s. auch Lothes [571]).

Die Scheidung in Atmungs- und Schlingrachen (Abb. 550 e u. f) kommt dadurch zustande, daß das kurze und dicke Gaumensegel (a) schräg wirbelwärts gerichtet ist und daß sein Ende (a′) nicht an der Mundhöhlenfläche des Kehldeckels (3), sondern über (schädelwärts von) dem Kehlkopfseingange (k) liegt; es bildet den Boden des Atmungs- (e) und das Dach des Schlingrachens (f). Da der freie Rand des Gaumensegels (a′) die wirbelseitige Wand des Schlundkopfes nicht erreicht, so bleibt zwischen beiden eine aus dem Atmungs- (Nasen-) in den Schlingrachen führende deutliche **Nasen-Kehlrachenöffnung** (s. S. 365 und Abb. 550 g). Diese wird von den *Arcus pharyngopalatini* (h) umrandet, die die Seitenränder der Öffnung bilden und an der vertebralen Rachenwand ineinander fließen. In der Höhe dieser Öffnung stülpt sich an der vertebralen (dorsalen) Wand des Pharynx die Schleimhaut zu der blinden **Rachentasche** (n) aus, die zwischen dem Anfange der Speiseröhre (l) einerseits und dem M. longus capitis und rectus capitis ventr. anderseits liegt. Sie ist 3—4 cm tief und in ihrem Eingangsteile von Muskulatur (M. pharyngopalatinus) umgeben. Da auch die Ränder der Nasen-Kehlrachenöffnung muskulös sind, so können beide durch Muskelwirkung geschlossen werden. Über die Rachenmandel s. S. 366.

Der kanalartige **Atmungsrachen** (Abb. 550 e) ist ungefähr dreimal so lang wie breit. Die wirbelseitige Wand wölbt sich nahe der Schädelbasis etwas dorsal *(Fornix pharyngis)* und geht in die schädelseitige Wand über. Hier liegt jederseits eine trichterförmige Vertiefung, in deren Grunde die *Tuba auditiva* (m) mündet. In den nasalen Abschnitt des Atmungs- (Nasen-) Rachens erstreckt sich als Fortsetzung der knorpeligen Nasenscheidewand das häutige **Rachenseptum;** es halbiert diesen Teil und setzt sich als mediane Leiste auf die Pharynxfläche des Gaumensegels fort. Der **Schlingrachen** (f) ist kürzer, aber etwas breiter als der Atmungsrachen; sein Boden wird vom Kehlkopfe (d) und Zungengrunde (6) und seine durch die Nasen-Kehlrachenöffnung unterbrochene Decke vom Gaumensegel (a) gebildet. Da das Gaumensegel weit von der Zungenwurzel entfernt ist, ist der *Isthmus faucium* (8) weit, so daß ein **Mundrachen,** die *Pars oralis* des *Cavum pharyngis,* entsteht, der mit dem Schlingrachen zusammenfließt. Die **Muskulatur** gleicht der des Pferdes (s. S. 380). Die verschmolzenen *M. palatinus* und *M. palatopharyngeus* strahlen in die Begrenzung der Nasen-Kehlrachenöffnung und der Rachentasche aus. Der *M. uvulae* und der *M. levator veli palat.* sind stark. Der *M. stylopharyngeus* verliert sich im M. palatopharyngeus. Der *M. keratopharyngeus* entspringt an den Kehlkopfsästen des Zungenbeins.

V. Maulhöhle und Schlundkopf der Fleischfresser.

(S. auch S. 354—367.)

Bei Hund und Katze sind die behaarten **Lippen** mit Fühlhaaren besetzt, die bei der Katze (Abb. 700) besonders groß sind. An der Oberlippe findet sich median eine kleine, unbehaarte, pigmentierte Stelle, die in den Nasenspiegel (Abb. 699 u. 700 a) übergeht. Die Oberlippe hat in der Mittellinie eine tiefe, schmale Rinne, *Philtrum* (c), die zuweilen einen förmlichen Einschnitt bildet (bei den Bulldoggen). Die Schleimhaut ist meist schwarz pigmentiert und bildet an der Oberlippe ein relativ deutliches, bei den sog. Doppelnasen doppeltes Lippenbändchen. Die beim Hunde nach den Mundwinkeln zu schlaffe Unterlippe ist am Rande gezackt. Die Lippenspalte ist groß, so daß die Lippenkommissuren in der Höhe des 3. und 4. Backzahns liegen. Die submukösen Lippendrüsen sind nur spärlich vorhanden und auf die Unterlippe beschränkt. Die **Backenschleimhaut** ist glatt und meist ebenfalls schwärzlich gefärbt. Der Parotidengang mündet beim Hund i. d. R. über dem 3., bei der Katze über dem 2. maxillaren Backzahne. Die dorsalen Backendrüsen liegen als rundliche **Orbitaldrüse,** *Gl. zygomatica* (Abb. 553 7), in der Augenhöhlengegend medial vom Jochbogen, an der Periorbita und am M. pterygoideus; sie soll nach Riccardi [747 a] zum größten Teil aus schleimliefernden Partien und aus Teilen mit rein seröser Sekretion bestehen; sie hat 4 bis 5 in der Gegend des letzten maxillaren Backzahns mündende Ausführungsgänge, die Nuckschen Gänge, *Ductus zygomatici (Nuckiani)* (8), von denen der größte fast die Stärke des Parotidenganges hat; die kleineren Gänge fehlen bisweilen. Nicht selten kommen kleine akzessorische Drüsen vor (Liadze [555]). Auch bei der Katze findet sich medial vom Jochbogen im extraorbitalen Fett eine entsprechende Drüse. Die ventralen Backendrüsen (Abb. 367 5) erstrecken sich vom Hakenzahne bis zum 3. mandibularen Backzahne. Die meist pigmentierte Schleimhaut des sublingualen **Mundhöhlenbodens** bildet ein deutliches *Frenulum linguae*. An dessen Übertritt auf den Mundhöhlenboden befindet sich eine undeutliche *Caruncula sublingualis*. Als Andeutung des Ackerknechtschen Organs besitzt der Hund hinter jedem J 1 eine sagittal gestellte und häufig stark pigmentierte, kurze Rinne, die nahe den Schneidezähnen beginnt und in einer grubigen Vertiefung endigt (Abb. 515). Bei der Katze lassen sich dicht hinter den Schneidezähnen auf einer median gelegenen gemeinsamen, kleinen Erhöhung zwei kurze, haarfeine Rinnen oder zwei deutliche Punkte nachweisen (Abb. 518) (Keller [446]). Der lippenwärts schmale, mundabwärts breite **harte Gaumen** (Abb. 513) hat 9—10 Staffeln, die bogenförmig von einer Zahnreihe zur anderen laufen. Die Staffeln liegen pharyngeal dichter als oral; zwischen ihnen kommen oft noch unvollständige Staffeln vor; median befindet sich eine *Rhaphe palati* (c). Beim Hund ist die meist pigmentierte Schleimhaut fast glatt; bei der Katze trägt sie zwischen den Wülsten kurze, rachenwärts gerichtete Papillen. Oral von der 1. Staffel liegt nahe den mittleren Schneidezähnen (J 1) die rundlich-dreieckige *Papilla incisiva* (a), von der aus die 1—2 cm langen *Ductus nasopalatini* (a') in die Nasenhöhle führen (s. S. 356).

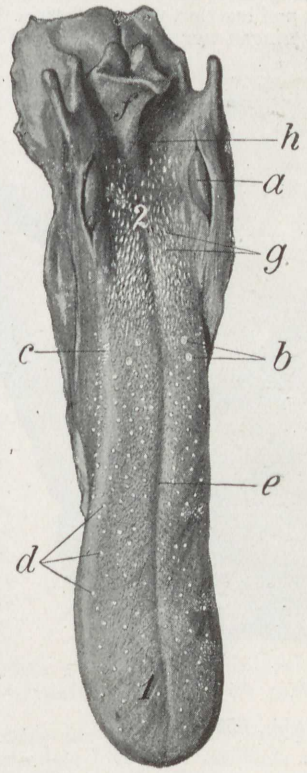

Abb. 551.

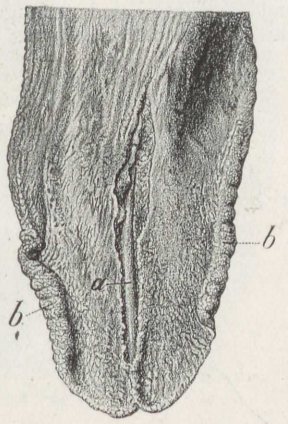

Abb. 552.

Abb. 551. Zunge des Hundes. a Tonsille; b Papillae vallatae; c Papilla foliata; d Papillae fungiformes; e Sulcus medianus linguae; f Kehldeckel; g weiche Wärzchen am Zungengrunde; h Plica glossoepiglottica.
1 Zungenspitze; 2 Zungengrund.

Abb. 552. Ventralseite der Zungenspitze des Hundes mit freigelegter Lyssa.
a Lyssa; b, b umgebogene Ränder der Zunge.

Die lebhaft rot gefärbte, nicht pigmentierte **Zunge** ist breit und flach, hat scharfe Seitenränder und beim Hunde median auf der Rückenfläche einen schwachen *Sulcus medianus linguae* (Abb. 551 e). Über die *Papillae filiformes* und *fungiformes* s. S. 359. *Papillae vallatae* (b) finden sich jederseits 2—3. Die *Papillae foliatae* (c) sind klein und undeutlich und besitzen 5—7 Querfurchen. Es sind Zungenrand- und Zungengrunddrüsen vorhanden; der Zungenrückenknorpel fehlt.

Bei der Katze ist die Rückenfläche der Zunge, mit Ausnahme der Randzone, mit rachenwärts gerichteten hornigen Stacheln (Hornzähnen) besetzt, die besonders an der vorderen (oralen) Hälfte stark sind. Die *Papillae foliatae* sind vorhanden; unmittelbar neben ihnen findet sich eine Anzahl ziemlich langer, fadenförmiger, weicher Wärzchen.

An der Bodenfläche der Zunge der Fleischfresser findet sich median in dem lockeren Gewebe des Septum linguae (s. S. 361) der sog. **Tollwurm,** *Lyssa* (Abb. 552 a). Die Lyssa ist ein spindelförmiges Organ, das in der ventralen Längsmuskelschicht der Zunge zwischen den beiden Mm. genioglossi liegt. Sie beginnt einige Millimeter von der Zungenspitze entfernt, ist auf eine kurze Strecke mit der Schleimhaut der Zungenunterfläche verwachsen und geht etwas kaudal vom Zungenbändchen in den die Fortsetzung der Lyssakapsel bildenden Schwanz oder Faden über, der stellenweise Inseln von Fettzellen enthält und im übrigen im Septum linguae sich verliert. Sie stellt einen von einer bindegewebigen Kapsel umschlossenen Fettstrang dar, der beim Hund im dorsalen Abschnitte seines mittleren Bezirkes quergerichtete Muskelfasern schon makroskopisch erkennen läßt. In der Lyssa können als spezifische Einlagerungen Knorpelinseln oder Knorpelstäbchen beobachtet werden. Die Lyssa der Katze zeigt im allgemeinen ähnliche Verhältnisse wie die des Hundes; sie ist jedoch i. d. R. frei von Muskulatur und stets frei von Knorpel (Risberg [758] und Lichtensteiger [557]). **Muskulatur der Zunge und des Zungenbeins** (s. S. 361). Der relativ starke *M. styloglossus* entspringt dorsal am großen Aste des Zungenbeins, *M. hyoideus transversus* und *M. omohyoideus* fehlen. Der *M. mylohyoideus* ist kräftig, aber einheitlich; der *M. stylohyoideus* ist sehr schlank und inseriert sich am Körper des Zungenbeins. Der *M. sternohyoideus* und *-thyreoideus* sind stark und entspringen nur zum kleinen Teil am Manubrium sterni, im wesentlichen am Knorpel der 1. Rippe.

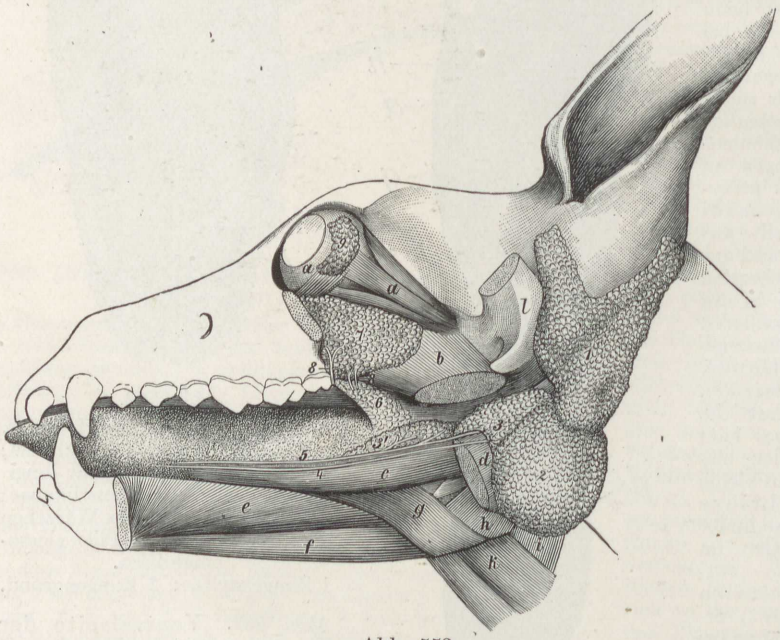

Abb. 553.

Abb. 553. Speicheldrüsen des Hundes.

Der Arcus zygomaticus und der linke Unterkiefer sind abgesägt.

1 Gl. parotis; 2 Gl. submaxillaris; 3 Gl. sublingualis grandicanalaris; 3′ Gl. sublingualis parvicanalaris; 4 Ductus submaxillaris; 5 Ductus sublingualis major; 6 Gll. palatinae; 7 Gl. zygomatica; 8 Ductus zygomatici; 9 Gl. lacrimalis.

a, a Augapfel mit Muskeln; b M. pterygoideus medialis; c M. styloglossus; d M. digastricus; e M. genioglossus; f M. geniohyoideus; g M. hyoglossus; h M. keratopharyngeus; i M. thyreopharyngeus; k M. hyothyreoideus; l Proc. zygomaticus.

Das **Gaumensegel** (Abb. 529 6) liegt mit seinem Endabschnitt an der Mundhöhlenfläche des Kehldeckels (4) und am Zungengrund, erreicht aber die Plica glossoepiglottica nicht. Seine Mundhöhlenfläche besitzt meist einzelne pigmentierte Stellen. Zwischen dem Arcus glossopalatinus und pharyngopalatinus befindet sich in einem von 2 Schleimhautfalten begrenzten *Sinus tonsillaris* ein länglich-bohnenförmiger, bei der Katze rundlicher, rötlicher, 1½—3 cm großer Wulst, die *Tonsilla palatina,* die an der lateralen Wand des Sinus sitzt, und zwar so, daß zwischen seiner dorsalen Hälfte und dem Arcus pharyngopalatinus eine Tasche *(Fovea tonsillaris)* bleibt; sie ist eine Plattenmandel (s. S. 358). Inkonstant kommt bei der Katze eine die Schleimhaut stark vorwölbende, kugelige *Tonsilla paraepiglottica* (s. S. 359) vor. Die *Arcus pharyngopalatini* sind zweischenklig. Der eine Schenkel zieht zur wirbelseitigen Wand des Pharynx bzw. des Speiseröhreneinganges, während der andere zur Epiglottis geht und dorsal von ihr mit dem der anderen Seite zusammenfließt.

Die Speicheldrüsen. 1. Die **Gl. parotis** (Abb. 367 2, 553 1, 554 1) ist klein, fast dreieckig, verbreitert sich ohrwärts und besitzt einen tiefen Ausschnitt für den Grund der Ohrmuschel. Das schmale ventrale Ende bedeckt den dorsalen Teil der Submaxillarisdrüse (Abb. 553 2). Medial von ihr liegt der Ln. subparotideus. Der Ausführungsgang (Abb. 367 2′) geht aus dem kranialen Rande der Drüse hervor, überquert den M. masseter und durchbohrt die Backe beim Hund über dem 3., bei der Katze über dem 2. maxillaren Backzahne. Bisweilen sondern sich von der Drüse einzelne Drüsenläppchen als *Gll. parotideae accessoriae* ab, die am Ductus parotideus liegen.

2. Die hellgelbe, wachsartige **Gl. submaxillaris** (Abb. 367 3, 553 u. 554 2) ist rundlich-knollig und meist größer als die Parotis, und zwar bei großen Hunden 4½—6 cm lang, 2—3½ cm breit bzw. hoch und etwa 1½—2 cm dick. Sie wird nur teilweise (dorsal) von der Parotis bedeckt. An ihrer Unterfläche und an ihrem oralen und ventralen Rande liegen die mandibularen Lymphknoten (Abb. 367 4, 4, 4). Halswärts schiebt sie sich in das durch Teilung der V. jugularis in die Vv. maxillares gebildete Venendreieck ein. Ihr starker Ausführungsgang (Abb. 553 4) kommt aus der medialen Fläche der Drüse, tritt

über die laterale Fläche des M. digastricus zwischen den M. mylohyoideus und die Zungenmuskeln und mündet da, wo das Zungenbändchen in die Schleimhaut des freien Mundhöhlenbodens übergeht, an einer kleinen Caruncula sublingualis.

3. Man findet bei den Fleischfressern eine **Gl. sublingualis** *parvicanalaris* (Abb. 553 3′ u. 554 4) und eine kaudal von ihr gelegene *Gl. sublingualis grandicanalaris* (Abb. 553 u. 554 3). Die letztere ist stärker und unregelmäßig-viereckig; sie wird mundwärts schmäler und dünner und verbindet sich derart durch Bindegewebe mit der Submaxillarisdrüse, mit der sie in einer gemeinsamen Bindegewebskapsel liegt, daß sie als deren Fortsetzung erscheint, obwohl ihr Parenchym vollständig von dieser getrennt ist. Die langgestreckte, schmale *Gl. sublingualis parvicanalaris* schließt sich mundwärts an die grandikanaläre direkt an und ist durch Bindegewebe mit ihr verbunden. Die Gl. sublingualis grandicanalaris liegt auf dem M. digastricus und medial von dem über den halsseitigen Rand des Unterkiefers vorstehenden Teile des M. masseter; die Gl. sublingualis parvicanalaris (Abb. 553 3′) liegt seitlich von der Zunge auf dem M. styloglossus und reicht bis zum letzten oder vorletzten Backzahne. Ihre Größe schwankt innerhalb weiter Grenzen. Aus der Gl. sublingualis grandicanalaris kommt der große Sublingualisgang (5), der den Submaxillarisgang begleitet und mit ihm am Zungenbändchen mündet. Ausnahmsweise mündet der große Sublingualisgang auch in den Submaxillarisgang ein. Von der Gl. sublingualis parvicanalaris münden nur eine kleine Anzahl Läppchen mittels (8—12) kleiner Sublingualisgänge direkt in die Mundhöhle, während andere in den großen Gang einmünden, so daß man die Drüse auch als oralen Teil der Gl. sublingualis grandicanalaris auffassen kann, dem mehrere Gll. sublinguales minores (s. S. 363 u. 364) angelagert sind.

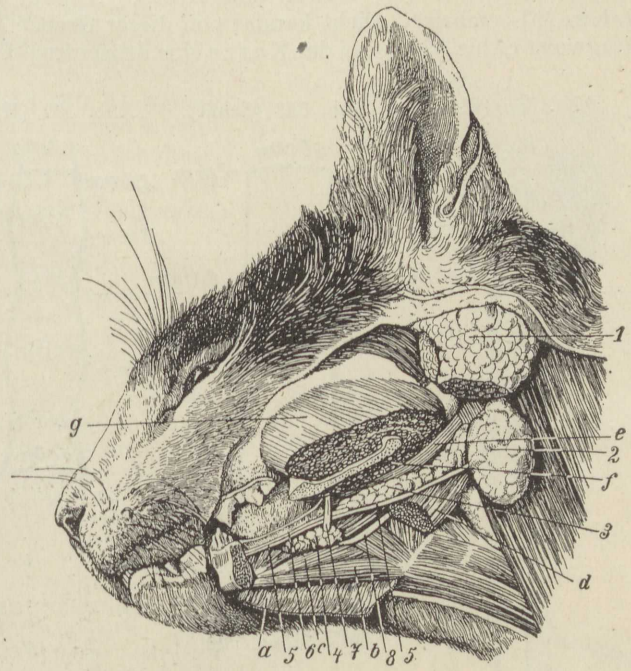

Abb. 554. Speicheldrüsen der Katze.

1 Gl. parotis; 2 Gl. submaxillaris; 3 Gl. sublingualis grandicanalaris; 4 Gl. sublingualis parvicanalaris; 5, 5 Ductus submaxillaris; 6 Ductus sublingualis major; 7 N. lingualis; 8 N. hypoglossus. a M. mylohyoideus; b M. geniohyoideus; c M. genioglossus; d M. digastricus; e M. styloglossus; f M. pterygoideus medialis; g M. masseter.

Der **Schlundkopf** (Abb. 530) zeigt die S. 364—366 beschriebenen Verhältnisse. Die schädelseitige Wand ist mit einer fibrös-elastischen Platte an das Keil- und Hinterhauptsbein befestigt. Die Öffnungen in die Hörtrompeten (h, h) stellen schräge Spalten dar; aboral von ihnen ist die Schleimhaut wulstartig verdickt, so daß zwischen Tubenöffnung und Wulst eine Furche entsteht. Das Gaumensegel ist lang (s. S. 356). Über die Rachenmandel s. S. 366. Die Muskulatur verhält sich wie beim Pferde (s. S. 380—382). Der regelmäßig vorhandene *M. keratopharyngeus* entspringt am mittleren Zungenbeinaste.

VI. Vorder-, Mittel- und Enddarm (Tubus digestorius) mit Anhangsdrüsen und Milz. Vergleichende Betrachtung.

Über die **Entwicklung von Magen, Darm, Leber, Pancreas und Milz** s. S. 346—352.

a) Der Vorderdarm.

Zum Vorderdarme rechnet man die Speiseröhre, die Vormagen und den eigentlichen Magen.

1. Die **Speiseröhre,** *Oesophagus* (Abb. 555—562, 563 7), ist ein langer, häutig-muskulöser Schlauch, der am Schlundkopf als dessen Fortsetzung beginnt und am Magen, in den er mündet, endet. Beim Menschen wird der Anfang des Oesophagus an den kaudalen Rand des Ringknorpels verlegt. Bei den Tieren ist dies nicht durchführbar. Bei ihnen wird die Grenze zwischen Pharynx und Oesophagus ventral gebildet von den zurückgebogenen

Spitzen der Cartilagines corniculatae (arytaenoideae) und wirbelseitig von der Vereinigung der beiderseitigen Arcus pharyngopalatini *(Limen pharyngooesophageum dorsale)* (Abb. 530 i), die als Wulst (Wiederkäuer und Fleischfresser [Abb. 530 i]) oder Falte (Pferd, Schwein) erscheint. Dicht kaudal von dieser Grenze liegt beim Hund ein drüsenhaltiger Ringwulst (Abb. 530 l), bei der Katze eine drüsenfreie Ringfalte, beim Rind eine (allerdings

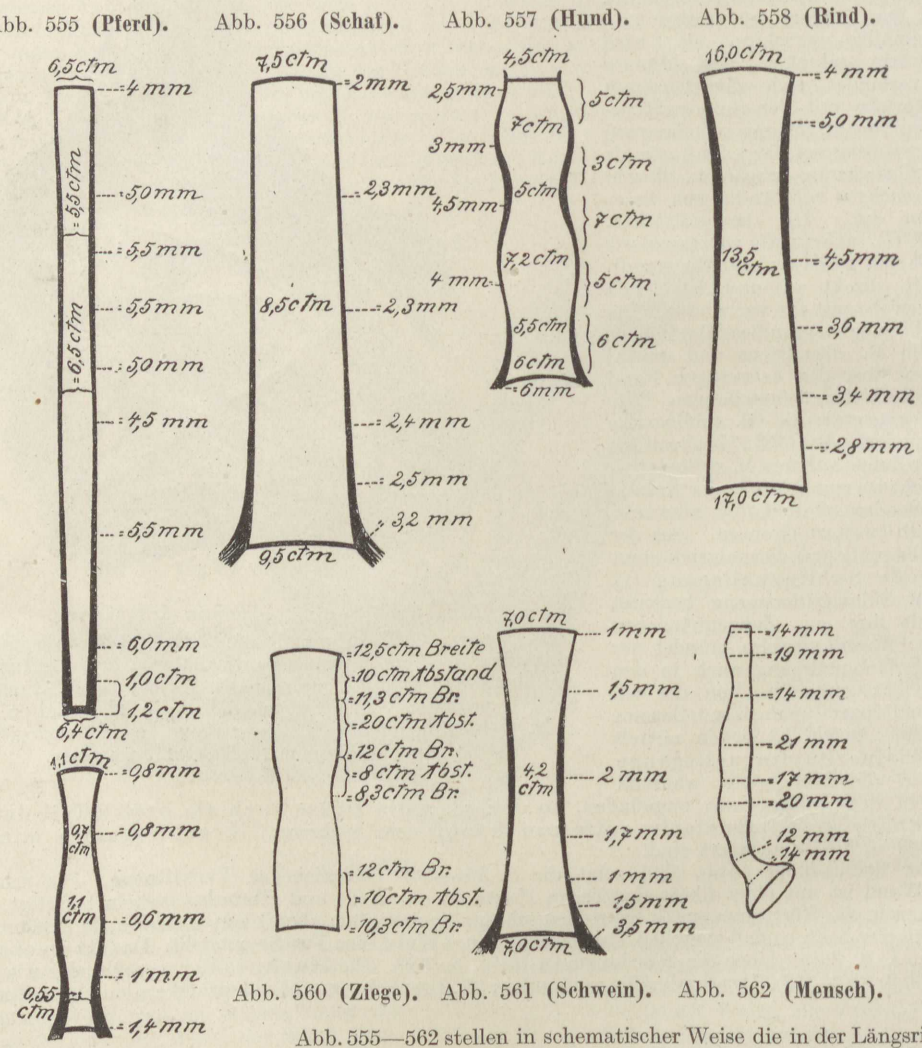

Abb. 559 (Katze). Abb. 560 (Ziege). Abb. 561 (Schwein). Abb. 562 (Mensch).

Abb. 555—562 stellen in schematischer Weise die in der Längsrichtung aufgeschnittene und ausgebreitete Speiseröhre der Haustiere und des Menschen dar und sollen die wechselnde Breite der Schleimhautoberfläche (Zahlen innerhalb der Figuren) und zugleich die verschiedene Stärke der Speiseröhrenwand (Zahlen am Rande) demonstrieren; die Zahlen der Abb. 562 (Mensch) geben dagegen den Durchmesser an. (Nach Rubeli [777].)

Abb. 555. Oesophagus des Pferdes.
„ 556. „ des Schafes.
„ 557. „ des Hundes.
„ 558. „ des Rindes.
Abb. 559. Oesophagus der Katze.
„ 560. „ der Ziege.
„ 561. „ des Schweines.
„ 562. „ des Menschen.

auf die ventrale Ösophaguswand beschränkte) wulstartige Bildung; sie scheiden den Ösophagusvorhof (k) vom eigentlichen Oesophagus (m). Die Vereinigung beider Arcus pharyngopalatini zeigt bei den einzelnen Tierarten kleine Verschiedenheiten (Haane [332]). Der Halsteil der Speiseröhre liegt anfangs dorsal und in der zweiten Halshälfte links an der Trachea (Abb. 537). Der Brustteil liegt zunächst dorsal auf der Trachea (Abb. 482 S), geht dann beckenwärts von deren Bifurkationsstelle frei im Mediastinum (Abb. 483 S)

gegen den Ösophagusschlitz des Zwerchfells, durch den er hindurchtritt, und mündet sofort in den Magen ein, so daß der Bauchteil sehr kurz ist. Die Speiseröhre besitzt vom Anfang bis zum Ende nahezu dieselbe Dicke und Weite, stellt aber bei keiner Haustierart ein vollständig gleichweites Rohr dar. Sie zeigt vielfach Erweiterungen von wechselnder Deutlichkeit (Rubeli [777], Hellfors [360]) (Abb. 555—562); die Dicke der Muskelwand schwankt und ist im allgemeinen an den engeren Stellen größer; hierzu kommt eine Wandverdickung gegen die Cardia hin (Ausnahme: Rind) (Abb. 555—562). Die Wand besteht aus folgenden drei konzentrisch umeinander gelagerten Schichten.

a) Die äußere Schicht ist eine lockere Adventitia, die am Halse mit der Fascia profunda colli (s. S. 222), in der Brusthöhle mit der Pleura mediastinalis und in der Bauchhöhle mit dem Lig. gastrophrenicum (s. S. 343) verbunden und am Halse reichlicher als in der Brusthöhle ist.

b) Die mittlere Schicht ist eine Muskelhaut, die bei der Beförderung der Nahrung zum Magen und des Mageninhaltes zur Mundhöhle (bei den Wiederkäuern, beim Erbrechen) eine wichtige Rolle spielt. Sie besteht bei dem Hunde und den Wiederkäuern bis zum Magen aus roter, quergestreifter Muskulatur. Beim Schweine tritt kurz vor dem Magen an Stelle der roten allmählich weiß-gelbliche, glatte Muskulatur; bei der Katze erfolgt dieser Wechsel am Ende des 2. Drittels der Speiseröhre, beim Pferd ungefähr in Höhe der Lungenwurzel, wenn auch einzelne quergestreifte Fasern sich bis zum Magen erstrecken. Beim Menschen tritt die glatte Muskulatur schon im 2. Viertel auf; aber erst das letzte Viertel besteht ganz aus ihr. Faserverlauf und Zahl der Schichten der Muskulatur des Oesophagus sind (nach Helm [361]) jedoch nach der Tierart und individuell verschieden. Die Muskelhaut (Abb. 609) besteht aus 2 Hauptschichten, einer äußeren und einer inneren; dazu kommen noch eine innere und eine äußere unbeständige und unvollständige, zuweilen fehlende längsfaserige Nebenschicht. Die einzelnen Schichten entspringen teils direkt am Schild- und Ringknorpel, teils an der Rhaphe pharyngis, größtenteils aber entstammen sie dem M. cricopharyngeus und eventuell noch einem M. crico- und M. thyreooesophageus. Ein am Ringknorpel entspringender *M. cricooesophageus* (S. 413) ist gesondert nur beim Pferde vorhanden; bei den anderen Haustieren ist er nach Helm [361] mit dem M. cricopharyngeus zu einem *M. cricopharyngooesophageus* verschmolzen, denn ein Teil der Fasern des M. cricopharyngeus biegt in den Oesophagus um. Ein vom Schildknorpel entspringender *M. thyreooesophageus* kommt nur bei Ziege und Schwein vor. Bei der Katze geht die Ösophagusmuskulatur ohne sichtbare Grenze aus der des Pharynx hervor. In den beiden Hauptschichten bilden die Faserbündel vom Pharynx aus zunächst Kreis- oder elliptische Touren, dann gehen die elliptischen Touren in Spiraltouren über. Aus den Spiraltouren bildet sich bei Pferd, Ziege, Schaf und Hund am Anfange des letzten Fünftels (Sechstels), bei Schwein und Katze in der Mitte und beim Rind am Anfange des letzten Zehntels der Speiseröhre in der äußeren Schicht eine Längsfaserschicht und in der inneren eine reine Kreisfaserschicht. Bei den Wiederkäuern gehen Längs- und Kreisfasern auf die Speiserinne über. Die äußere Längsschicht ist

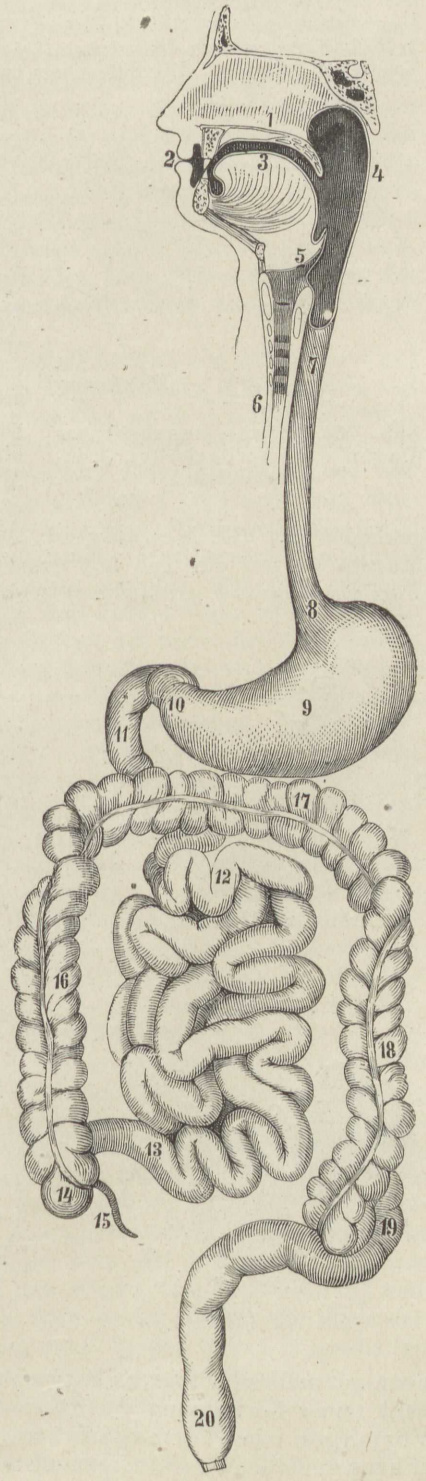

Abb. 563.

Abb. 563. Schematische Übersicht des Verdauungsschlauches des Menschen (nach Rauber [731]).
1 Palatum; 2 Labia und Rima oris, dahinter Vestibulum labiale; 3 Lingua, darüber Cavum oris; 4 Pharynx; 5 Larynx; 6 Trachea; 7 Oesophagus; 8 Cardia; 9 Ventriculus; 10 Pylorus; 11 Duodenum; 12 Jejunum; 13 Ileum; 14 Caecum; 15 Proc. vermiformis; 16 Colon ascendens; 17 Colon transversum; 18 Colon descendens; 19 Colon sigmoideum; 20 Rectum.

außer beim Pferde, bei dem sie ungefähr um die Hälfte an Dicke zunimmt, in ganzer Ausdehnung gleich stark bis zum Magen, während die Kreisfaserschicht magenwärts an Stärke zunimmt, und zwar beim Pferd am bedeutendsten. Beim Menschen kommen auch noch 2 Muskeln vor, der vom linken Bronchus entspringende *M. bronchooesophageus* und der von der Fascia endothoracica abgehende *M. pleurooesophageus*. Sie sind bei den Haustieren kaum nachweisbar.

c) Die innerste Schicht ist eine mit einem Papillarkörper und vielschichtigem Plattenepithel ausgestattete kutane Schleimhaut, die (namentlich beim Schweine) Lymphknötchen enthält und in leicht verstreichbare Längsfalten, bei der Katze außerdem von der Mitte ab in nicht verstreichbare Querfalten gelegt ist. Die Submucosa enthält beim Hund ein zusammenhängendes Drüsenlager; beim Menschen treten die Drüsen zerstreut und nur nahe der Cardia dichter gelagert auf, beim Schweine kommen sie als fast geschlossenes Drüsenlager nur in der Anfangshälfte der Speiseröhre vor, dann nehmen sie an Zahl und Größe ab, reichen meist jedoch, wenn auch ganz vereinzelt, bis nahe zur Cardia. Bei den Einhufern, Wiederkäuern und der Katze finden sich Drüsen nur im Ösophagusvorhof.

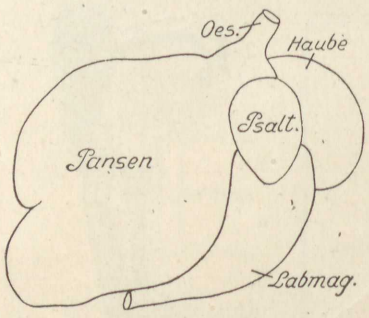

Abb. 564. Zusammengesetzter Magen der Wiederkäuer (halbschematisch).

2. Der **Magen**, *Ventriculus* s. *Gaster* (Abb. 563 9, 565—569), ist ein sackartiges Organ, das zwischen Speiseröhre und Darm derartig eingeschoben ist, daß in der linken Körperhälfte die Speiseröhre in den Magen einmündet, Mageneingang, *Cardia* (Abb. 563 8), während rechts der Magen in den Zwölffingerdarm übergeht, Magenausgang, *Pylorus* (10). Man unterscheidet einfache und zusammengesetzte Magen. Der einfache Magen ist ein einfacher Sack, der vollständig von einer Zylinderepithel tragenden Drüsenschleimhaut ausgekleidet ist (Drüsenmagen) (Abb. 565 c, f und p). Beim zusammengesetzten Magen ist nur ein Teil mit drüsenhaltiger Schleimhaut ausgekleidet (Drüsenmagen, *Pars intestinalis* s. *glandularis*) (Abb. 568 c, f und p), während ein anderer Teil mit drüsenloser, mit mehrschichtigem Plattenepithel und Papillarkörper ausgestatteter kutaner Schleimhaut (einer Fortsetzung der Speiseröhrenschleimhaut) ausgekleidet ist; dieser Teil heißt Vormagen oder Vormagenabteilung, *Pars oesophagea* s. *proventricularis* (Abb. 568 ö); er kann äußerlich ohne Abgrenzung mit dem Drüsenmagen zusammenfließen (wie in Abb. 568 u. 569 bei ö), aber auch durch m. o. w. tiefe Rinnen und Einschnürungen von diesem abgegrenzt

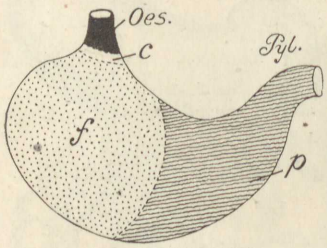

Abb. 565 **(Mensch).**

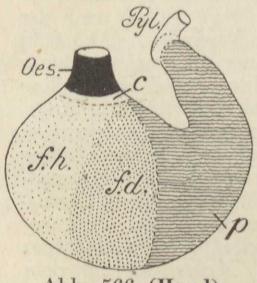

Abb. 566 **(Hund).**

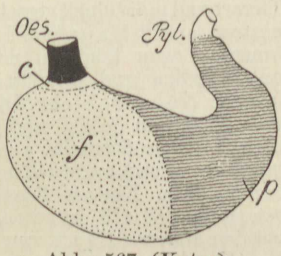

Abb. 567 **(Katze).**

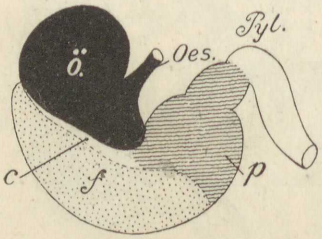

Abb. 568 **(Pferd).**

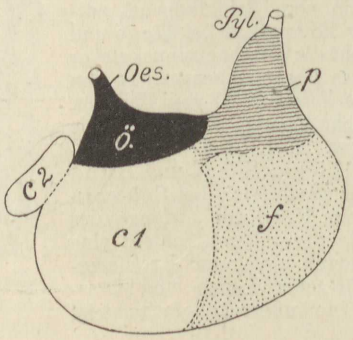

Abb. 569 **(Schwein).**

Abb. 565—569. Magen von Mensch und Haustieren (halbschematisch). Abb. 565 Mensch, Abb. 566 Hund, Abb. 567 Katze, Abb. 568 Pferd, Abb. 569 Schwein. c, c 1 Kardiadrüsenregion; c 2 Diverticulum ventriculi mit Kardiadrüsenschleimhaut; f Fundusdrüsenregion (f. h. helle und f. d. dunkle Fundusdrüsenregion); p Pylorusdrüsenregion; ö Pars oesophagea s. proventricularis; Oes. Oesophagus; Pyl. Pylorus.

sein. Wenn mithin ein Magen aus Drüsenmagen und Vormagen sich zusammensetzt, so ist er ein zusammengesetzter Magen, gleichgültig wie seine äußere Form ist. Der Magen des Menschen und der Fleischfresser (Abb. 565—567) ist ein einfacher, vollständig von Drüsenschleimhaut (c, f, p) ausgekleideter Sack, also in jeder Beziehung ein einfacher Magen; der Magen des Schweines (Abb. 569) besitzt am linken Ende eine blindsackartige Ausbuchtung, *Diverticulum ventriculi* (c 2), und eine an die Cardia anschließende, etwa handtellergroße Pars oesophagea (ö), die sich äußerlich aber nicht abhebt; trotzdem muß er schon als zusammengesetzter einhöhliger Magen aufgefaßt werden; vom Magen des Pferdes (Abb. 568) sind die linken-dorsalen $^2/_5$ mit kutaner Schleimhaut ausgekleidet, stellen also eine Pars oesophagea (ö) dar, die sich äußerlich aber nicht oder nur undeutlich abhebt; trotzdem ist auch der Magen des Pferdes ein zusammengesetzter einhöhliger Magen. Der Magen der Wiederkäuer (Abb. 564) besteht aus 4 durch tiefe Einschnürungen voneinander getrennten Magenabteilungen (Pansen, Haube, Psalter und Labmagen), von denen die ersten 3 kutane Schleimhaut tragen, also Vormagen sind, und nur der 4. von drüsenhaltiger Schleimhaut ausgekleidet, also Drüsenmagen ist; der Magen der Wiederkäuer ist in jeder Beziehung ein zusammengesetzter und mehrhöhliger Magen.

Der Magen des Menschen, der Fleischfresser, des Pferdes und des Schweines liegt in der Regio epigastrica, und zwar mit dem größeren Teil oder ganz (Pferd) links von der Medianebene. Er stellt einen m. o. w. gekrümmten Sack dar, an dem man eine große und eine kleine Krümmung, *Curvatura major* und *minor*, ein linkes, dorsales und ein rechtes, mehr ventrales Ende und 2 Flächen unterscheidet. Beim Pferd ist der verhältnismäßig kleine Magen stärker gekrümmt als bei den anderen Tieren und beim Menschen, so daß Cardia und Pylorus nahe aneinander liegen (Abb. 568). Dabei wird die *Cardia* von einem links und dorsal gerichteten Blindsacke, *Saccus caecus* (ö), überragt. Der Magen des Menschen, der Fleischfresser und des Schweines (Abb. 565, 566, 567, 569) ist relativ größer und länger als der des Pferdes; Pylorus und Cardia liegen weiter auseinander; die Speiseröhre mündet trichterförmig ein. Beim Schweine bildet der linke-dorsale Teil des Magens einen blindsackähnlichen Anhang, das *Diverticulum ventriculi* (Abb. 569 c 2). Nach der Schleimhautauskleidung kann man am Magen verschiedene Teile unterscheiden, die meist äußerlich und im Innern ohne scharfe Grenze ineinander übergehen. Die Schleimhaut kann drüsenlos (kutan) oder drüsenhaltig sein. Die kutane Schleimhaut ist weiß, derb, fest, drüsenlos, mit vielschichtigem Plattenepithel und einem Papillarkörper ausgestattet, die Drüsenschleimhaut trägt Zylinderepithel und enthält Lymphknötchen und Drüsen, und zwar Kardiadrüsen, *Gll. cardiacae*, Fundusdrüsen, *Gll. gastricae*, und Pylorusdrüsen, *Gll. pyloricae*. Die Kardiadrüsenschleimhaut ist dünn und von grauweißlicher Farbe, die Fundusdrüsenschleimhaut ist dicker, braunrötlich und borkig und in viele unregelmäßige Falten gelegt, die Pylorusdrüsenschleimhaut ist wieder dünner und grauweiß oder graugelblich und liegt in Längsfalten, die besonders deutlich am leeren Magen sind. Durch die Faltung der Schleimhaut entstehen die Magenfurchen, die unregelmäßige Schleimhautfelder begrenzen. Der von kutaner Schleimhaut ausgekleidete Teil ist die Vormagenabteilung, *Pars oesophagea* s. *proventricularis*, der von Kardiadrüsenschleimhaut ausgekleidete Teil die Kardiadrüsenregion, *Pars cardiaca*, der von Fundusdrüsenschleimhaut ausgekleidete Teil die Fundusdrüsenregion, *Pars fundica*, und der von Pylorusdrüsenschleimhaut ausgekleidete Teil die Pylorusdrüsenregion, *Pars pylorica*. Beim Menschen findet man an der Cardia nur eine äußerst schmale Grenzzone mit vereinzelten Kardiadrüsen (Abb. 565 c); dieser schließt sich eine die linke Magenhälfte einnehmende Pars fundica (f) an und an diese eine die rechte Magenhälfte einnehmende Pars pylorica (p). Bei den Fleischfressern (Abb. 566 u. 567) liegen die Verhältnisse ähnlich, die Pars fundica nimmt aber die linken $^2/_3$, die Pars pylorica das rechte Drittel ein, und die Pars fundica läßt wieder eine hellere (f. h.) und dunklere Zone (f. d.) erkennen. Beim Schwein (Abb. 569) findet man in der Nähe der Cardia eine handtellergroße Pars oesophagea (ö); darauf folgt in der linken Magenhälfte und im Diverticulum ventriculi eine sehr ausgedehnte Kardiadrüsenabteilung (c 2, c 1), an diese schließt sich an der großen Kurvatur und an den Seitenwänden des Magens die Pars fundica (f) und an diese, dem Pylorus benachbart, die ungefähr halb so große Pars pylorica (p) an; Pars fundica und pylorica umfassen die rechte Magenhälfte, die Pars pylorica ungefähr $^1/_6$ der inneren Oberfläche des Magens. Beim Pferd (Abb. 568) ist

das linke-dorsale Drittel des Magens Pars oesophagea (ö), dann folgt, durch deren scharf gezackten Rand *(Margo plicatus)* getrennt, ein an der großen Kurvatur ganz schmaler, gegen die kleine Kurvatur breiter werdender Streifen (c), der mit Kardia-, Pylorus- und Übergangsdrüsen ausgestattet ist und die Pars cardiaca oder kardiale Übergangszone umfaßt. An sie schließt sich an beiden Flächen und an der großen Kurvatur die Pars fundica (f) an, die pylorusseitig und nach der Curvatura minor hin unter Bildung einer relativ breiten Intermediär- und einer ganz schmalen Übergangszone (S. 417) in die Pars pylorica (p) übergeht; diese kleidet etwa ¼ des Magens aus und grenzt an der kleinen Kurvatur an die Pars oesophagea. Zwischen Intermediärzone und Fundusdrüsenschleimhaut befindet sich ebenfalls eine schmale Übergangszone (Gross [318]). Bei den Wiederkäuern nimmt der Magen die linke Hälfte der Bauchhöhle ein. Die Vormägen (Abb. 631 a, b, c, d, e) enthalten nur eine kutane Schleimhaut. Im Labmagen (f) findet man an der Psalterlabmagengrenze eine ganz schmale, makroskopisch nicht erkennbare Pars cardiaca, im übrigen psalterseitig die Fundusdrüsenschleimhaut, Pars fundica, und pylorusseitig die Pylorusdrüsenschleimhaut, Pars pylorica, die ungefähr $^1/_3$ des Labmagens auskleidet.

Bei dem Menschen und den Fleischfressern wird der der Cardia zunächstliegende linksseitige, abgerundete, zur Pars fundica gehörige Teil Magengrund, *Fundus ventriculi,* und der mittlere Teil Körper des Magens, *Corpus ventriculi,* genannt. Die Scheidung des Magens in Fundus, Corpus und Pars pylorica ist aber nach Tandler [938] nur möglich durch Aufblasen oder starke Füllung des Magens mit Flüssigkeiten; die Abschnitte stellen also Dehnungsformen des Magens dar, während seine Eigenform nur zwei Teile, den fundalen und den pylorischen Teil, erkennen läßt, die durch eine Einschnürung an der Curvatura major, *Valvula praepylorica,* getrennt sind. Beim Pferde rückt die dem Fundus des Menschen entsprechende Pars fundica mehr in die Mitte, beim Schweine sogar in die rechte Hälfte des Magens. Die Grenze zwischen Pars cardiaca und Pars fundica tritt nur beim Schwein äußerlich hervor in Gestalt einer Einziehung an der kleinen Kurvatur und einer von dieser fast parallel dem linken Magenrande zur großen Kurvatur verlaufenden seichten Furche.

Die Grenze zwischen Pars fundica und Pars pylorica ist bei den Wiederkäuern äußerlich nicht ersichtlich; bei Mensch, Pferd und Fleischfressern wird die Grenze durch eine Einziehung an der kleinen Kurvatur und meist durch eine von dieser fast parallel dem linken Magenrande zur großen Kurvatur verlaufende ganz seichte Einschnürung, beim Schweine durch eine ähnliche Einschnürung angedeutet, die aber von der Einziehung an der kleinen Kurvatur aus fast parallel dem ventralen Magenrande zur großen Kurvatur verläuft. Die Höhlung der Pars cardiaca nennt man *Antrum cardiacum,* die der Pars fundica *Antrum fundicum,* die der Pars pylorica *Antrum pyloricum.* Diese Höhlen fließen fast ohne Grenze zusammen; nur die Grenze zwischen Antrum fundicum und Antrum pyloricum ist bei Mensch, Pferd und Hund an der kleinen Kurvatur durch eine vorspringende Falte und an den Flächen des Magens durch eine der äußeren Einschnürung entsprechende Erhöhung angedeutet. Am Antrum pyloricum unterscheidet man den engeren Endteil als *Canalis pyloricus* und den weiten, trichterförmigen Anfangsteil als *Vestibulum;* bei Tieren, die einen doppelten Sphincter pylori haben (Pferd, Schwein und Hund, wohl auch Mensch), ist der Canalis pyloricus von dem Vestibulum (Abb. 568 p, 610 u. 676 zwischen p, p′) deutlich abgegrenzt, bei den anderen Tierarten fließen beide ohne Grenze zusammen. Beim Menschen hat man für den Magen nach dessen Stellung, Füllung usw. die verschiedensten Einteilungsvorschläge gemacht; s. darüber besonders die Arbeiten von Forssell [253] und Müller [660].

Die Hauptbedeutung des Magens liegt in seiner Funktion als Nahrungsbehälter. In ihm laufen aber auch wichtige Verdauungsvorgänge (im wesentlichen an Eiweißkörpern und Kohlehydraten) ab, bedingt durch die Fermente des Magensaftes (Pepsin und Chymosin), das Ferment des in den Magen gelangten Speichels sowie Nahrungsmittel- und Luftfermente. Durch die Salzsäure des Magensaftes werden viele Mikroorganismen in ihrer Vermehrung gehindert oder zum Teil vernichtet.

Der Magen besteht aus einer äußeren serösen, einer mittleren Muskel- und einer inneren Schleimhaut. Die **seröse Haut** zeigt nichts Besonderes. Die **Muskelhaut** (Abb. 611, 612, 636—639, 663, 664, 665, 675, 676) besteht im allgemeinen aus einer dünneren, nur an einzelnen Stellen (große und kleine Kurvatur und Pförtner) vorhandenen äußeren Längs- und einer dickeren mittleren Kreisfaserschicht; letztere findet sich nur in der rechten Magenhälfte, ist am Magenausgange m. o. w. verdickt und bildet hier den *Sphincter pylori.* Zu ihnen kommt noch eine schiefe Muskelschicht, *Fibrae obliquae,* hinzu, die jedoch nur in der Nähe der Cardia bzw. in der kardiaseitigen Magenhälfte deutlich nachzuweisen ist; sie bildet die Kardiamuskelschleife, die bei allen Tieren und dem Menschen nachweisbar, am deutlichsten aber beim Pferd ist (s. S. 417). Die Muskelhaut der Vormagenabteilung des Pferdes und der Pars pylorica ist stärker als die der fundalen Abteilung, ebenso ist die der darmseitigen Wand etwas dicker als die der zwerchfellseitigen, abgesehen von der Katze. An der Grenze zwischen Vormagenabteilung und Drüsenmagen des Pferdes ist die Muskulatur bandartig verdickt.

Die **Schleimhaut** ist in den Vormagen der Wiederkäuer und in der Pars oesophagea des Magens von Pferd und Schwein eine kutane Schleimhaut (s. S. 397). Der eigentliche Magen, die *Pars glandularis,* besitzt eine Zylinderepithel tragende und Lymphknötchen enthaltende Drüsenschleimhaut (s. S. 397).

Die Fundusdrüsen sind die eigentlichen Magensaftdrüsen; sie liefern ein saures Sekret, das neben Salzsäure alle Magenfermente (Pepsin, Chymosin, Lipase usw.) enthält. Die Pylorusdrüsen liefern ein alkalisches muköses Sekret, das ebenfalls Pepsin und Chymosin enthält; diese Fermente finden sich hier jedoch in geringerer Menge als im Sekret der Fundusdrüsen. Die Kardiadrüsen und die Übergangsdrüsen liefern sämtlich alkalische Sekrete. Die Magendrüsen ergießen ihr Sekret in kleine

Magengrübchen, *Foveolae gastricae*, die ihrerseits in die Magenfurchen oder an den Schleimhautfeldern (s. S. 397) münden. Die Magengrübchen erstrecken sich bei den Fleischfressern sehr tief in die Propria (bis zu deren halber Höhe), bei Pferd, Wiederkäuern und Schwein dagegen sind sie ziemlich flach. Die Lymphknötchen findet man besonders reichlich in der Kardiadrüsenschleimhaut, und zwar am meisten beim Schweine; sie treten einzeln und gehäuft auf (mikroskopische Knötchenplatten); letzteres Verhalten zeigen sie vor allem in den Übergangszonen der Kardiadrüsenschleimhaut, in denen auch sog. Lymphkrater vorkommen (Barthol und Trautmann [43]).

b) Der Darmkanal. Vergleichende Betrachtung.

Der Darmkanal, *Intestinum* (Abb. 563 II–20′, 616, 619, 648, 649, 651, 652, 671 und 680), stellt einen vielfach gewundenen Schlauch dar, der vom Magen bis zum After reicht und wieder in den Mitteldarm und den Enddarm zerfällt. Der Mitteldarm heißt, weil er bei den meisten Tierarten enger als der Enddarm ist, auch Dünndarm; er reicht vom Pylorus bis zum Eingang in den Enddarm und wird in den Anfangsteil als Zwölffingerdarm, *Duodenum*, das Mittelstück als Leerdarm, *Jejunum*, und den Endteil als Hüftdarm, *Ileum*, geschieden. Der Enddarm heißt auch Dickdarm, weil er bei den meisten Tierarten weiter als der Mitteldarm ist; auch er zerfällt in 3 Teile, einen Anfangsteil als Blinddarm, *Caecum*, ein Mittelstück als Grimmdarm, *Colon*, und ein Endstück als Mastdarm, *Rectum*. Die Bezeichnungen Dünn- und Dickdarm treffen nicht für alle Tierarten zu, weil bei einigen der Dickdarm durchaus nicht weiter als der Dünndarm ist. Die Ausmündung des Darmes heißt After.

Die Länge des gesamten Darmes ist je nach der Tierart sehr verschieden; die relativ bedeutendste Länge besitzt der Darmkanal bei Schaf und Ziege; am kürzesten ist er bei den Fleischfressern und dem Menschen. Die Länge des Darmes steht gewöhnlich zu seiner Weite in umgekehrtem Verhältnis. Bei den Fleischfressern ist der Darmkanal etwa 5mal, beim Pferde 10mal, beim Schweine 15mal, beim Rinde 20mal (24—33mal nach Schmaltz [818]) und bei dem Schaf und der Ziege 25mal so lang wie die Körperlänge der betreffenden Tiere.

Die Länge des gesamten Darmes beträgt (in Metern) beim Pferde 22—40,3, im Mittel 29,9, beim Rinde bei großen Tieren 39—63 und bei kleinen 33—43, bei Schaf und Ziege 19,6—42, im Mittel 33, beim Schweine 19—26, im Mittel 24, beim Hunde 2,3—7,3, im Mittel 4,8, und bei der Katze 1,6—2,3, im Mittel 2,1. Die Länge des **Dünndarmes** beträgt beim Pferde 19—30 m (im Durchschnitt 24,3 m) bei ziemlich gleicher Weite, beim Rinde bei großen Tieren 40—49, bei kleinen 27—36 m mit einem Durchmesser von 5—6 cm (etwa 82% der Gesamtlänge des Darmes), beim 4—6 Wochen alten Kalbe 13,7 bis 24 m, beim Schaf 21,2—34 m, bei der Ziege 17,4—25,5 m mit einem Durchmesser von etwa 2 cm, beim Schweine 16,8—20,6 m, beim Hunde 2,1—7,3 m, bei der Katze 0,8—1,95 m und beim Menschen 5,6—7,5 m. Die Länge des **Dickdarmes** beträgt beim Pferde 6—9,3 m, beim Rinde 6,4—11 m, bei Schaf und Ziege 4—6 m und darüber, beim Schwein etwa 4 m, beim Menschen 1,2—1,5 m. Vom Dickdarm ist der Blinddarm beim Pferd im Durchschnitt 1,0 m (0,8—1,3), beim Rinde 0,5—0,6 m (0,3—0,7) lang und 10—12 cm weit, bei Schaf und Ziege 0,25—0,3 m lang und 4—5 cm weit, beim Schweine 0,2—0,4 m lang und 8—10 cm weit. Die Länge des Grimmdarmes beträgt beim Pferde 6,2—8,0 m (großes Colon 2,9—4 m und kleines Colon 2,4—3,5 m), beim Rinde 6,0—13,3 m, beim Kalb 1,8—3,6 m, beim Schafe 3,5—7,9 m, bei der Ziege 5,7—10,1 m, beim Schweine 3,0—5,8 m (deutlich weiter als der Dünndarm), beim Hunde 0,3—1,4 m und bei der Katze 0,1—0,5 m. Nähere Angaben s. Bredenfeld [123], Colin [162], Döhrmann [195 a], Jordan [433], May [610] und Schmaltz [818].

Das Fassungsvermögen des Darmkanals richtet sich nach der Natur der Nahrung, besonders nach ihrem Zellulosegehalt (Gehalt an schwer- und unverdaulichen Bestandteilen) und nach dem Fassungsvermögen des Magens und der Vormagen.

Das Fassungsvermögen des Rinderdarms beträgt nach Schmaltz [818] bei großen Tieren 84 bis 118 (im Mittel 101) und bei kleineren Tieren 59—78 (70) Liter; der Darmkanal des Schafes faßt nach Colin [162] 9 Liter Flüssigkeit. Davon faßt der Dünndarm etwa 80%. Demnach beträgt das Fassungsvermögen des Dickdarms des Rindes 17—23 Liter (Schmaltz [818]). Nach anderen Messungen faßt beim Rinde der Blinddarm etwa 9 Liter (bei Schaf und Ziege 1 Liter) und der Grimmdarm einschließlich Rectum ungefähr 28 (beim Schafe 4—6) Liter. Die Inhaltskapazität des Dünndarms des Pferdes beträgt nach Jordan [433] 40,7—98,8 l, im Durchschnitt 70,7 l, die des Dickdarms des Pferdes nach Colin [162] für das Caecum 33,54 (16,30—68,0), für das große Colon 81,25 (55,0—128,0) und für das kleine Colon 14,77 (10,0—19,0) Liter.

1. Der Mittel- oder Dünndarm, Intestinum tenue.

Der Anfangsteil des Mitteldarms, **Zwölffingerdarm, Duodenum** (Abb. 563 II, 610 f, 649 e, e′, 651 Z, 680 b, b), ist verhältnismäßig kurz, und zwar beim Menschen

nach früheren Auffassungen 12 Fingerbreiten (30 cm) lang (daher der Name!) und liegt zum größten Teil dorsal in der rechten Hälfte der Bauchhöhle. Er beschreibt einen von rechts und kaudal her um die vordere Gekröswurzel (mit der A. mesenterica cranialis) gelegten bogenförmigen Haken (Abb. 505 D) (Zietzschmann [1053 a]), und zwar wendet er sich vom Magen aus als *Pars superior N.* oder *Pars transversa* an der Eingeweidefläche der Leber nach rechts bis zur rechten Bauchwand, biegt hier in der *Flexura prima (superior N.)* in die *Pars descendens* um, die an der rechten Bauchwand etwas ventral von der rechten Niere bis zu deren kaudalem Ende verläuft, biegt hier in der *Flexura secunda (inferior N.)* wieder nach links um und geht entweder bereits nach kurzem Verlauf ohne scharfe Grenze in das Jejunum über (Pferd, Wiederkäuer) oder gelangt als *Pars inferior* bei Mensch und Fleischfressern bis zur linken Niere bzw. beim Schweine bis zur Wirbelsäule *(Pars horizontalis)*, biegt in der *Flexura tertia* wieder brustwärts um und geht nach kurzem Verlaufe (Mensch) oder erst in der Nähe der Leber (Schwein und Fleischfresser) *(Pars ascendens N.)* in der *Flexura duodenojejunalis N.* in das Jejunum über. Die Pars transversa (superior N.) beschreibt beim Pferd eine ∽-förmige Biegung, indem sie vom Pylorus aus an der Eingeweidefläche der Leber zunächst nach rechts und dorsal, dann nach rechts und ventral und schließlich wieder nach rechts und dorsal verläuft; bei den Wiederkäuern beschreibt die Pars transversa erst eine beckenwärts gerichtete *Flexura portalis* (Abb. 649 bei 3'). An der Pars transversa und bei Wiederkäuern und Fleischfressern auch noch an der Pars descendens liegt das Pancreas. Beim Menschen ist das Duodenum an die dorsale Bauchwand befestigt (retroperitonäal verlagert), bei Pferd, Wiederkäuern und Schwein besitzt es ein kurzes und bei den Fleischfressern ein längeres Gekröse. Am Duodenum ist nach Villémin [987] morphologisch ein proximaler und ein distaler Abschnitt zu unterscheiden; die Grenze zwischen beiden bildet die Einmündung des Pankreasganges bzw. des Ductus pancreaticus accessorius, wenn er vorhanden ist. Der proximale Abschnitt wird ausschließlich von Ästen der A. hepatica, der distale Abschnitt von der A. mesenterica cranialis versorgt. Betr. der Beurteilung der Frage, welchen Teil des Dünndarms man zweckentsprechend als Duodenum auffassen soll, s. Scheunert u. Grimmer [805] u. S. 420. Das Mittelstück, das als **Leerdarm, Intestinum jejunum** (Abb. 563 12, 616 b, 648 u. 649 f, f, f, 651 L, 680 c, c), bezeichnet wird, weil es postmortal fast stets leer angetroffen wird, bildet bei Mensch, Pferd und Fleischfressern große Schlingen, die an einem langen Gekröse hängen; sie liegen beim Pferd im wesentlichen im linken, dorsalen Viertel der Bauchhöhle, während sie bei Mensch und Fleischfressern sowohl ventral als seitlich die Bauchwand berühren. Bei den Wiederkäuern bildet der Leerdarm sehr viele kleine, dichtgelagerte Windungen, welche die Dickdarmscheibe girlandenartig einfassen, am Rande des Gekröses hängen und in der rechten Hälfte der Bauchhöhle liegen. Beim Schweine hängt der Leerdarm in einem Bogen an einem 16—20 cm langen Gekröse um den Kolonkegel und bildet wie bei den Wiederkäuern kurze Schlingen. Der Endteil, **Krummdarm** oder **Hüftdarm, Intestinum ileum** (nach seiner Lage am Hüftbeine des Menschen) (Abb. 563 13, 616 c, 648 g, 651 H, 652 u. 671 H, 680 d), hebt sich vom Jejunum nicht ab. Beim Menschen wird ein sehr bedeutender Teil des Dünndarms zum Ileum gerechnet; Jejunum und Ileum werden auch als *Jejunoileum* oder *Intestinum tenue mesenteriale* zusammengefaßt. Das Ende des Dünndarms wendet sich stets nach rechts und etwas dorsal und mündet in der Nähe der Hüfte in den Dickdarm (s. darüber S. 402). Beim Pferd ist dieser Darmteil durch eine bedeutende Wandverdickung, die an der Mündung in den Enddarm einen *Sphincter ilei* bildet, und durch ein doppeltes Gekröse (Dünndarm- und Hüftblinddarm-Gekröse) ausgezeichnet. Das Ileum mündet beim Pferd in das Caecum, bei den anderen Tieren und dem Menschen da, wo Caecum und Colon ineinander übergehen (bzw. beim Menschen direkt in das Colon), so daß sein Inhalt in beide zugleich eintreten kann. Somit muß man beim Pferde von einem *Ostium ileocaecale* und bei den anderen Tieren und beim Menschen von einem *Ostium ileocaecocolicum* sprechen.

Im Dünndarm erfolgt die Verdauung aller Nährstoffe, so daß auch bei Ausschaltung des Magens und Dickdarms die Ernährung des Individuums gesichert ist. In ihm wirken die Galle, der Pankreassaft und der von seinen Drüsen und dem Oberflächenepithel sezernierte Darmsaft durch ihre Fermente und sonstigen Eigenschaften. Er ist auch mechanisch lebhaft in Tätigkeit, indem er durch seine Bewegungen für die Durchmischung seines Inhaltes unter sich und mit den Verdauungssäften und dessen Beförderung sorgt. Endlich findet im Dünndarm auch die Aufsaugung der Verdauungsprodukte statt (s. S. 401).

Die **Wand des Dünndarms** (Abb. 570) besteht aus einer äußeren serösen, einer mittleren Muskel- und einer inneren Schleimhaut. Die **Serosa** (m) ist eine Fortsetzung des Peritonaeum, und zwar des Gekröses des Darmkanals (s. S. 345). Die **Muskelhaut** besteht aus einer dünneren äußeren Längs- (k) und einer dicken inneren zirkulären Schicht glatter Muskelfasern (i). Die **Schleimhaut,** die an ihrer Oberfläche Zotten, *Villi intestinales* (a), bildet, besitzt eine Muscularis mucosae (e) und enthält **Drüsen,** und zwar im ganzen Dünndarm in der Propria dicht gelagerte, schlauchförmige, handschuhfingerähnliche Darmeigen- (Lieberkühnsche) Drüsen (b), *Gll. intestinales,* und im Anfangsteil in der Submucosa noch die geknäulten tubulösen Submukosa- (Brunnerschen) Drüsen, *Gll. duodenales,* die bei den Herbivoren stark, bei den Omnivoren mittelmäßig und bei den Karnivoren wenig entwickelt sind (Villémin [987]). Die Submukosadrüsenzone ist nach Deimler [172] beim Pferd etwa 6 m, beim Rinde 4—4,5 m, beim Schafe 65 cm, bei der Ziege 20—25 cm, beim Schweine 3—5 m, beim Hund 1,5—2 cm und bei der Katze 1,8—2 cm lang; nach Trautmann [954] ist sie beim Hunde je nach der Größe 2—6 cm und bei der Katze 2—3 cm lang. Nach Villémin [987] finden sich die Submukosadrüsen stets im ganzen proximalen und nur beim Pferd auch noch im distalen Duodenumabschnitte (s. S. 400). Außerdem finden sich teils in der Propria der Dünndarmschleimhaut, teils in der Submucosa (f) **Lymphknötchen** (g), und zwar entweder Einzelknötchen, *Noduli lymphatici solitarii,* oder gehäufte Knötchen, *Noduli lymphatici aggregati* (Peyersche Platten).

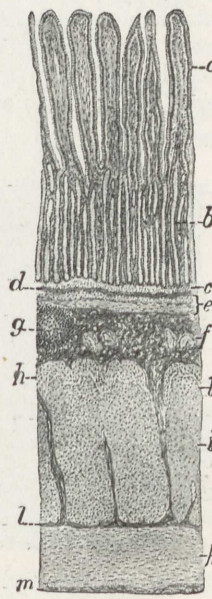

Abb. 570. Dünndarmwand des Hundes.

a Zotten; b Darmeigendrüsen; c Stratum subglandulare granulosum; d Stratum subglandulare compactum; e zweischichtige Muscularis mucosae; f Submucosa; g submuköser Follikel; h Schräg-, i Kreis- und k Längsfaserschicht der Tunica muscularis; l bindegewebige Intermuscularis; m Serosa.

Die gehäuften Knötchen, die sich fast stets an der der Gekrösanheftung gegenüberliegenden Seite befinden und im Endabschnitte des Dünndarms am größten sind und am zahlreichsten vorkommen, sind beim Menschen 2 bis 10 cm lang, 1—3 cm breit und in der Zahl von 20—30 in der afterseitigen Dünndarmhälfte (bis $^2/_3$) vorhanden; beim Pferde sind sie klein; ihre Zahl schwankt zwischen 51 und 263 (meist 100—200). Die Wiederkäuer besitzen nur 18—44 Follikelplatten. Beim Schweine sind 16—38, z. T. sehr große Platten vorhanden; der Hund besitzt 11—25, die Katze 4—6 Platten. Die Form der Knötchenplatten des Dünndarms ist nach der Tierart verschieden (vgl. Abb. 618, 650, 667). Bei den Wiederkäuern und beim Schweine sind sie im wesentlichen bandförmig. Das Pferd weist sehr unregelmäßig geformte, wie zerrissen erscheinende Follikelplatten auf. Hund und Katze besitzen in dem magenseitigen Dünndarmabschnitte kreisrunde, gegen das Caecum hin mehr ovale Platten. Die Platten sind bei jungen Tieren größer und zahlreicher als bei alten (s. May [610] und Trautmann [954]). Die **Darmzotten,** die i. d. R. mit bloßem Auge erst dann wahrzunehmen sind, wenn man das Darmstück in klares Wasser bringt, sind nach der Tierart in Form, Größe, Stellung usw. verschieden. Sie sind am längsten bei Hund und Katze (Abb. 570 a), dann folgen die übrigen Tiere; bei allen Tierarten sind sie am längsten im Duodenum. Die Breite der Zottenbasis ist am größten beim Pferde. Beim Pferde sind sie plump mit deutlichem Hals und schwach kolbig verdicktem freien Ende. Beim Rinde sind sie länger und schlanker; bei Schaf und Schwein sind sie ganz plump, bei der Ziege besitzen sie einen ausgeprägten Hals und sind am freien Ende wieder so breit wie an der Basis; beim Hund ähnlich wie bei der Ziege, aber etwas länger und schlanker. Bei allen Tieren kann die Spitze in 2—3 Äste geteilt sein. Beim Pferde stehen die Zotten unregelmäßig und jede Zotte für sich auf der Schleimhaut wie Kornhalme auf dem Boden; bei Rind, Hund und Katze stehen sie dichter (sammetartiges Aussehen der Schleimhaut!) und fließen teilweise an ihrer Basis zu Leisten zusammen; noch besser sind die Zottenleisten beim Schweine, dann bei der Ziege und am besten beim Schaf ausgeprägt, bei dem keine Zotte mehr selbständig auf der Schleimhaut sitzt und die Zottenleisten Netze bilden, die denen in der Haube ähnlich sind; bei Schwein und Ziege stehen Zotten auch zwischen den Zottenleisten. Bei dem starken Längenwachstum des Darmes beim wachsenden Tiere wird der Bedarf an neuen Zotten durch Teilung der vorhandenen gedeckt. Auf 1 qcm entfallen im Jejunum der Katze 4500 Zotten. Die Darmzotten spielen bei der Aufsaugung der Verdauungsprodukte eine Rolle durch Vergrößerung der Aufsaugungsfläche und durch ihre Saug- und Druckwirkung, die durch ihren schwammigen Bau, ihren Reichtum an Muskulatur und das Verhalten ihrer Blut- und Lymphgefäße bedingt ist. (Betreffs Einzelheiten über die Darmzotten s. Ellenberger [221], Matthias [603] und Heidenhain [354]). Beim Menschen bildet die Schleimhaut dicht gestellte, nicht verstreichbare Querfalten, *Plicae circulares (Kerkringi).* Bei den Wiederkäuern kommen ähnliche Bildungen vor, bei den übrigen Haustieren fehlen sie. In den Anfangsteil des Darmkanals münden die Ausführungsgänge der Leber und des Pankreas (s. S. 409 und 411). An der Einmündungsstelle bildet die Schleimhaut einen Vorsprung, *Papilla duodeni,* beim Pferde bilden beide Gänge vereinigt eine ampullenartige Erweiterung, welche die Darmschleimhaut schlauchartig vorstülpt, das **Vatersche Divertikel** (s. S. 431).

2. Der End- oder Dickdarm, Intestinum crassum.

Der Anfangsteil des Enddarms, der **Blinddarm, Caecum** (Abb. 563 14, 15, 574—578, 616 d, 619 a, a′, a″, 648 h, 651, 652 u. 671 B, 680 e), stellt einen zwischen Dünndarm und Colon eingeschalteten Blindsack dar. Er liegt im allgemeinen rechts (beim Schweine jedoch links) und mit seinem Anfange dorsal nahe dem Darmbein und den Lendenwirbeln und ist bei Mensch und Katze sehr kurz (beim Menschen 6—8 cm lang), beim Hunde schon länger und spiralig gewunden, bei dem Schwein und den Wiederkäuern relativ lang und weit und bei den Einhufern ungewöhnlich groß. Bei den Haustieren (mit Ausnahme des Pferdes) ist sein blindes Ende ventral und beckenwärts gekehrt; beim Pferde zieht sich das Caecum von seinem im rechten-dorsalen Viertel der Bauchhöhle gelegenen und magenähnlich erweiterten Teile (Blinddarmkopf) ab ventral und brustwärts, so daß sich sein spitz zulaufendes blindes Ende nahe dem Schaufelknorpel befindet. Beim Menschen findet sich am Caecum der 2—20 (meist 6—8) cm lange, ½—1 cm dicke, i. d. R. hohle, doch in manchen Fällen auch solide *Processus vermiformis* (Abb. 563 15), der den Haustieren fehlt; er ist ein lymphoides Organ.

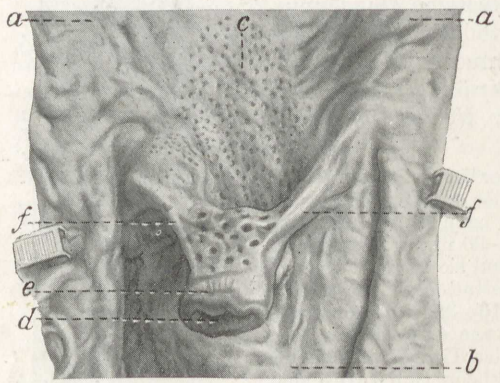

Abb. 571. Einmündung des Ileum in den Enddarm beim Schweine.
a, a Schleimhaut des Colon; b Schleimhaut des Caecum; c Follikelplatte; d Mündung des Ileum; e Ileumzapfen; f, f Frenula des Ileumzapfens.

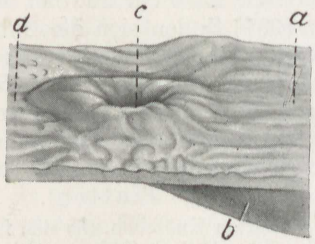

Abb. 572. Einmündung des Ileum in den Enddarm beim Rinde.
a Zäkumschleimhaut; b Ileum; c Ostium ileocaecocolicum; d Follikelplatte (angedeutet).

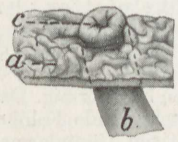

Abb. 573. Einmündung des Ileum in den Enddarm bei der Katze.
a Colon; b Ileum; c Ileumpapille.

Zu der Frage, ob der Wurmfortsatz ein zurückgebildeter Teil des Blinddarms oder aber ein funktionierendes Organ ist, s. Jacobshagen [413] und Flesch [251]. Am Ostium ileocolicum des Menschen findet sich die aus 2 Labien und den Frenula bestehende *Valvula coli*. Beim Schwein (Abb. 571) ragt das Ileum in Form eines 1½—2 cm langen, mit je einer seitlichen Schleimhautfalte (Frenulum) (f) versehenen Zapfen in den Enddarm (Abb. 571 e). Beim Pferd ist ein etwas kürzerer Ileumzapfen ohne Frenula vorhanden; bei den Fleischfressern bildet der Ileumzapfen nur eine niedrige, bei mittelgroßen Hunden etwa ½ cm hohe Papille (Abb. 573 c); bei den Wiederkäuern fehlt er (Abb. 572), um das Ostium ileocaecocolicum (c) findet sich aber in Form einer Ringfalte der Schleimhaut eine *Valvula ileocaecocolica*. Bei den übrigen Haustieren ist eine der Valvula coli des Menschen entsprechende Klappe nicht vorhanden (s. Schumann [860]); ein (beim Pferde sehr mächtiger und ausgedehnter [S. 400]) *Sphincter ilei* und Schleimhautfalten, die durch die Kontraktion des Sphincter ilei und des Enddarms entstehen, ersetzen sie.

Das Mittelstück des Enddarms, der **Grimmdarm, Colon** (Abb. 574—578, 616 e, f, g, 619 b, b′, b″, c, d, d′, d″, e, 648 u. 649 i, i′ i″, k, k′, 651 g, c 1, c 2, c 2′, c 3, ex 1, ex 2′, ex 3, 652 G, G, 671 G, G′, 680 f, g, h), verhält sich sehr verschieden. Beim Menschen verläuft er vom Blinddarm aus an der rechten Bauchwand brustwärts und bildet das *Colon ascendens* (Abb. 563 16); nahe der Leber wendet er sich in der *Flexura coli dextra* nach links und verläuft als *Colon transversum* (17) bis in das linke Hypochondrium; nun biegt er wieder um *(Flexura coli sinistra)* und verläuft beckenwärts bis zur linken Darmbeingrube, *Colon descendens* (18). Dieses biegt nun schräg nach rechts um und bildet eine doppelte Biegung in Gestalt eines S, das *Colon sigmoideum* (19), das in die Beckenhöhle herabhängt und in das *Intestinum rectum* (20) übergeht. Das Colon ist weiter als der Dünndarm und mit 3 Bandstreifen und Poschenreihen versehen. Bei den Fleischfressern ist das Colon im allgemeinen wie beim Menschen,

es fehlen aber das Colon sigmoideum, Bandstreifen und Poschen; es ist nicht wesentlich weiter als der Dünndarm. Beim Pferd ist an Stelle der einfachen Kolonschlinge des Menschen und der Fleischfresser eine Doppelschlinge vorhanden. Das Colon verläuft vom Blinddarme zunächst brustwärts (rechte ventrale Längslage), dann nach links (ventrale Querlage) und dann beckenwärts (linke ventrale Längslage). So weit reicht die Anfangs- oder Ventralschleife des Colon. Die linke ventrale Längslage schlägt sich im Becken auf

Abb. 574 (Mensch). Abb. 575 (Hund). Abb. 576 (Pferd).

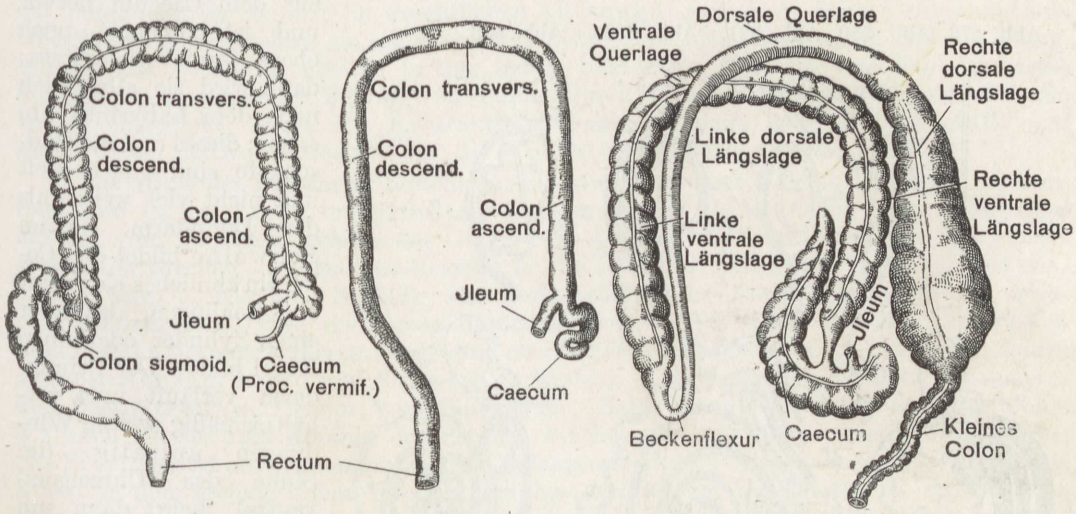

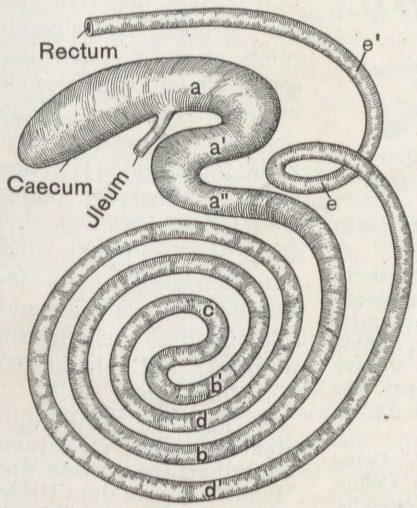

Abb. 577 (Wiederkäuer).

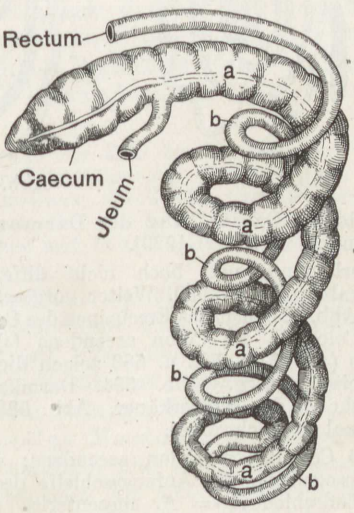

Abb. 578 (Schwein).

Abb. 574—578. Dickdarm (halbschematisch).

Abb. 574 Mensch,
Abb. 575 Hund,
Abb. 576 Pferd,
Abb. 577 Wiederkäuer,
Abb. 578 Schwein.

Abb. 577. a, a′, a″ Anfangsschleife des Colon; b, b′ zentripetale Schlingen; c Ansa centralis; d, d′ zentrifugale Windungen; e, e′ Endschleife des Colon.

Abb. 578. a, a, a, a, a zentripetale und b, b, b, b, b zentrifugale Windungen des Colon.

derselben Seite wieder brustwärts um (Beckenflexur), verläuft auf der linken Seite bis nahe an das Zwerchfell und die Leber (linke dorsale Längslage), geht dann nach rechts (dorsale Querlage), biegt um und verläuft beckenwärts bis in die rechte Flankengegend (rechte dorsale Längslage). Das ist die End- oder Dorsalschleife des Colon. Die Anfangs- und Endschleife bilden zusammen das große Colon; die Anfangsschleife ist sehr weit und fast in ganzer Ausdehnung gleich weit; die Endschleife ist an der Beckenflexur sehr eng, erweitert sich dann aber allmählich bis zum Ende ganz bedeutend, um sich hier plötzlich zum kleinen Colon zu verengern; dies ist ein ziemlich enger Darmabschnitt, der um die kraniale Gekröswurzel herum nach links umbiegt und Schlingen bildet, die ähnlich den Leerdarmschlingen an einem langen Gekröse hängen und im linken-dorsalen Viertel der

Bauchhöhle liegen. Aus dem kleinen Colon geht das Rectum hervor. Bei den Wiederkäuern bildet der Grimmdarm zunächst die Anfangsschleife, indem er eine Strecke brust-, dann becken- und dann wieder brustwärts verläuft; nunmehr bildet er das scheibenförmige Grimmdarmlabyrinth, indem er 2—3 zentripetale, fast kreisförmige Windungen beschreibt, dann umbiegt und in ebensovielen zentrifugalen Windungen zurückläuft. Aus diesem Labyrinth entwickelt sich die Endschleife, indem der Darm erst nach rechts und dann brustwärts verläuft, dann um die kraniale Gekröswurzel nach links und beckenwärts umkehrt und bald in das Rectum übergeht. Die Anfangsschleife geht ohne scharfe Grenze aus dem Caecum hervor und ist zunächst noch ebenso weit wie dieses; dann wird sie allmählich nach dem Labyrinth hin enger; dieses und die Endschleife sind gleich weit und nicht viel weiter als der Dünndarm. Beim Schweine bildet das Colon ein ähnliches Konvolut von Schlingen, das aber einen Zylinder oder einen Kegel bildet. Der Grimmdarm verläuft in 4 verhältnismäßig weiten Windungen spiralig (im Sinne des Uhrzeigers) ventral, kehrt dann um und läuft in engeren, von den großen Anfangsspiralen m. o. w. umschlossenen Endspiralen wieder zurück. Aus dem Ende der dorsal verlaufenden kleineren Spiralen tritt das Colon frei hervor, bildet eine Endschleife, die bis zum Magen reicht und dann um die kraniale Gekröswurzel nach links und schließlich beckenwärts umbiegt, und geht in den Mastdarm über.

Abb. 579. Abb. 580. Abb. 581. Abb. 582. Abb. 583.

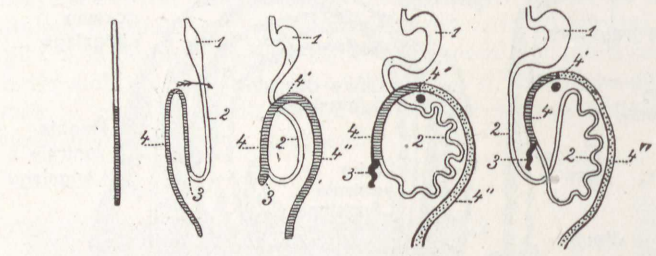

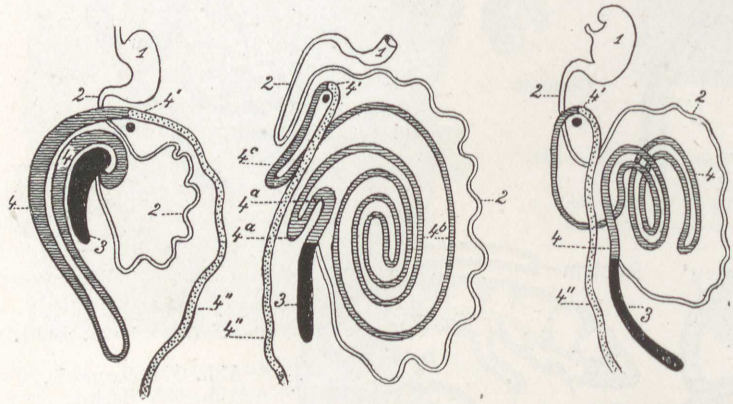

Abb. 584. Abb. 585. Abb. 586.

Abb. 579—586. Schematische Darstellung der Darmentwicklung nach Sußdorf [929].

Abb. 579. Der gerade verlaufende und noch nicht differenzierte Verdauungsschlauch des Embryo. Abb. 580. Weiter vorgeschrittenes Stadium der Entwicklung. Abb. 581 zeigt das Erscheinen des Caecum (3) und die Gliederung des Colon in ein Colon ascendens (4), transversum (4′) und descendens (4″). Abb. 582 u. 583 zeigen die weitere Entwicklung bei den Fleischfressern. Abb. 584. Darmkanal der Einhufer. Abb. 585. Darmkanal der Wiederkäuer. Abb. 586. Darmkanal des Schweines.

1 Magen; 2 Dünndarm; 3 Caecum; 4 Colon ascendens; 4′ Colon transversum; 4″ Colon descendens; 4 a Anfangsschleife des Colon; 4 b Kolonlabyrinth; 4 c Endschleife; • = A. mesenterica cranialis.

Für die Homologisierung der einzelnen Dickdarmabschnitte des Menschen mit dem Dickdarme der Tiere ergibt sich folgendes aus den Untersuchungen von Sußdorf [929], Martin [599] und Zietzschmann [1053 a], die die Homologisierung der drei Grimmdarmabschnitte nach topographischen Gesichtspunkten und außerdem nach den Verhältnissen der Blutversorgung (s. A. mesenterica cranialis) und der Entwicklungsgeschichte (s. S. 352) sicherstellen: Bei allen Tieren entspricht der kranial von der A. mesenterica cranialis gelegene Kolonteil dem Colon transversum (s. Abb. 581—586). Beim Pferd (Abb. 584) gehört demnach zum Colon ascendens (4, 4) das gesamte große Colon, zum Colon transversum (4′) die kurze Partie von der plötzlichen Verengerung der rechten dorsalen Längslage des großen Colon bis zum Beginne der Poschenreihen des kleinen Colon, zum Colon descendens inkl. Colon sigmoideum (4″) das kleine Colon. Bei den Wiederkäuern (Abb. 585) ist als Colon ascendens die Anfangsschleife (4 a), das Grimmdarmlabyrinth (4 b) und der brustwärts gerichtete Schenkel der Endschleife (4 c) anzusehen. Das Querstück der letzteren ist Colon transversum (4′) und ihr beckenwärts gerichteter Schenkel Colon descendens inkl. Colon sigmoideum (4″). Beim Schwein (Abb. 586) liegen die Verhältnisse ganz ähnlich (der Dickdarmkegel ist das Colon ascendens usw.). Nach neueren entwicklungsgeschichtlichen Untersuchungen ist der Blinddarmkopf des Pferdes dem Colon zuzurechnen und als Dickdarmkopf (Martin [601 a]) oder *Caput caecum coli* (Westerlund [1011 a]) zu bezeichnen.

Der Endteil des Enddarms, der **Mastdarm,** *Intestinum rectum* (Abb. 563 20, 574 bis 578, 648 m, 651 M, 847 i), liegt ventral von der Wirbelsäule und geht in ziemlich gerader Richtung zum After. Die kleinen Biegungen, die er macht, z. B. die *Flexura sacralis* und *perinealis* des Menschen, sind ohne Bedeutung. Unmittelbar vor dem After findet sich bei Mensch, Pferd, Schwein und Hund eine Erweiterung, *Ampulla recti;* bei Schwein und Hund zeigt der Mastdarm am Anfang eine deutliche Lumenverengerung, bei der Katze eine ampullenähnliche Erweiterung.

Der Dickdarm dient nur noch in gewissem Grade (speziell bei den Herbivoren) der Verdauung, er ist aber im wesentlichen Aufsaugungsorgan. Seine Drüsen und sein Oberflächenepithel liefern ein schleimreiches Sekret, das den Darminhalt und die Darmschleimhaut schlüpfrig erhält. In ihm laufen bakterielle, Gärungs- und Fäulnisprozesse ab, und zwar auch unter Bildung von Gasen. Durch seine aufsaugende Tätigkeit wird sein Inhalt eingedickt, durch die Kontraktionsbewegungen nach dem After geschafft und durch diesen als Kot entleert. Über die Kotballenbildung s. Stoffl [907].

Die **Wand des Dickdarms** besteht aus einer serösen, einer Muskel- und einer Schleimhaut und ist bei Pferd und Rind am Rectum stärker als am Colon. Die **seröse Haut** stammt vom Bauchfell, welches das Gekröse des Darmes bildet und dann den Darm überzieht. Der Streifen, an dem das Gekröse an die Darmteile herantritt, heißt die Gekrösanheftung (s. Bauchfell S. 342). Am Endabschnitte des Mastdarms (an dessen retroperitonäalem Teile) wird die Serosa durch eine lockere Adventitia ersetzt. Die **Muskelhaut** besteht aus einer äußeren Längs- und einer inneren Kreisfaserschicht. Die Längsfasern sind bei Mensch, Pferd und Schwein zu flachen, m. o. w. breiten, weißlich schimmernden Bandstreifen, *Taeniae,* zusammengefaßt. Beim Menschen findet man am Colon 3 Tänien, die bis zum Anfange des Rectum deutlich sind und dann undeutlicher werden; das Pferd besitzt am Caecum und an der Anfangsschleife des Colon 4, an dessen Endschleife 3 und an dem kleinen Colon und dem Anfange des Rectum 2 Bandstreifen, während das Schwein am Blinddarme 3 und am Grimmdarme 2 Bandstreifen besitzt. Zwischen den Bandstreifen, die infolge ihres Tonus kürzer sind als der Ringmuskelschlauch, bildet die Darmwand in Reihen hintereinander liegende taschenförmige Aussackungen, Poschen, *Haustra coli,* und nach dem Darmlumen gerichtete Einstülpungen, Querfalten, *Plicae semilunares.* Wiederkäuer und Fleischfresser besitzen weder Bandstreifen noch Poschen.

Die Zahl der Poschenreihen entspricht der Zahl der Bandstreifen. Präpariert man die Bandstreifen ab, so verschwinden die Aus- und Einstülpungen, und der Darm wird länger und zu einem glatten Rohre. Die Plicae semilunares kommen durch eine partielle Kontraktion der Ringmuskelfasern zustande, wodurch die Darmschleimhaut in das Darmlumen als Falte vorgestülpt wird (Katsch [444]). Weiteres über Bandstreifen, Poschen und Falten bei Pferd und Schwein s. Fromme [274] und Hess-Thaysen [373].

Am Mastdarme wird die Muskelhaut allmählich dicker, und die Bandstreifen verschwinden, so daß der Mastdarm wieder eine zusammenhängende Längsfaserschicht bekommt. Die Ringfaserschicht bildet am After den *M. sphincter ani internus.* Die Längsfaserschicht bildet zu beiden Seiten des Mastdarms je einen flachen, aber starken Zug glatter Muskulatur, der kaudodorsal zieht; zum kleineren Teile verbindet er sich dorsal am Rectum mit dem der anderen Seite zur dorsalen Mastdarmschleife, zum größeren Teil aber verläßt er das Rectum, wird mehr rundlich und zieht gemeinsam mit dem der anderen Seite, mit dem er dabei Fasern austauscht, als Afterschwanzband, *M. rectococcygeus,* an die ventrale Fläche der ersten Schwanzwirbel. Über die ventrale Mastdarmschleife s. S. 406.

Die mit einem Zylinderepithel bedeckte **Schleimhaut** enthält einfache tubulöse Schleimdrüsen, *Gll. intestinales,* und besitzt eine Muscularis mucosae; Zotten fehlen, Follikelplatten sind selten.

Man findet eine Follikelplatte bei Pferd und Katze und undeutlich beim Hund am blinden Ende des Caecum, ferner bei Wiederkäuern und Schwein und undeutlich beim Hunde (Muthmann [667]) auch im Caecum an der Einmündung des Ileum und in dessen Nähe (Abb. 571 c). Bei den Wiederkäuern findet man eine Platte am Ende der Anfangsschleife des Colon (Abb. 653), bei Schaf und Schwein außerdem eine solche nahe dem Caecum und bei Schaf und Ziege weiterhin mehrere etwa reiskorngroße, beim Schweine bis 7 mm große, scheibenförmige Platten am Ende der Mastdarmschleimhaut. Die solitären Lymphknötchen sind im Dickdarm (Abb. 668) am zahlreichsten im After, sie sind größer als im Dünndarme. Bei Hund und Katze treten sie im Mastdarme meist sehr deutlich hervor. Im Rectum bildet die Schleimhaut beim Menschen hohe und feststehende,

bei den Tieren höchstens niedrige und verstreichbare Querfalten. Das an die Afterschleimhaut anstoßende Endstück der Mastdarmschleimhaut besitzt jedoch bei Rind, Schaf und Ziege 5—8 deutliche, m. o. w. feststehende Längsfalten *(Zona columnaris recti)* und außerdem beim Rinde nicht verstreichbare, parallele Querwülste.

Beim Menschen findet man bei gut genährten Personen am Colon (besonders am Colon ascendens, descendens und sigmoideum) längs der vorderen und medialen Taenie unregelmäßig geformte, lappenförmige, gestielte und fetthaltige Anhänge oder Ausstülpungen der Serosa, *Appendices epiploicae* s. *Omentula*. Bei gutgenährten Tieren finden sich i. d. R. Fettanhäufungen im Gekröse und Netz nahe dem Darm und dem Magen in der Umgebung der entsprechenden Blutgefäße; aber auch an anderen Stellen (vor allem im Bereiche des Colon) und unabhängig von der Anwesenheit größerer Blutgefäße können sich Fettanhäufungen verschiedenster Form unter der viszeralen und parietalen Serosa finden (vor allem an der dorsalen und ventralen Bauchwand) (s. S. 345).

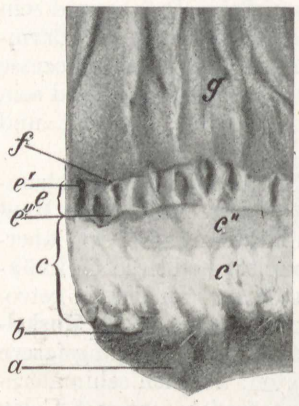

Abb. 587.

Anus und Rectum des Schweines (aufgeschnitten). a Zona cutanea; b Linea anocutanea; c Zona intermedia, und zwar c' ihr matt aussehender trockener Teil und c'' ihr feucht glänzender Teil; e Zona columnaris (e' Sinus, e'' Kolumnen); f Linea anorectalis; g Schleimhaut des Rectum.

Der **After** (Abb. 624 k) ist eine innen von einer Schleimhaut, außen von der äußeren Haut bekleidete dehnbare Öffnung. Als Aftermuskeln kommen in Betracht 1. der an der Schleimhaut liegende und aus glatter, zirkulärer Muskulatur bestehende *M. sphincter ani internus* (s. S. 405); 2. der den M. sphincter ani internus bedeckende *M. sphincter ani externus* (c, c'); er besteht aus quergestreiften Muskelfasern, die den After teils seitlich, teils kreisförmig umgeben; 3. der dem Mastdarmende seitlich anliegende paarige *M. levator ani* (b), der am breiten Beckenband und manchmal an der Spina ischiadica entspringt und am After endet, und 4. die ventrale Mastdarmschleife, die jederseits am Anfange des Schwanzes beginnt, vom M. sphincter ani externus bedeckt ist und das Mastdarmende gurtartig umgibt und trägt. Am **Analtegument** kann man nach Mladenowitsch [633] m. o. w. 3 Zonen unterscheiden (Abb. 587):

1. die *Zona cutanea* (a), die den Übergang zur äußeren Haut bildet und besonders bei Pferd und Hund noch in die Analöffnung hineinreicht (Zona cutanea ext. und int.). Sie besitzt Schweiß- und stark ausgebildete Talgdrüsen und beim Hunde noch die eigentümlichen Zirkumanaldrüsen, bei Hund und Katze außerdem die Analbeutel *(Sinus paranales)* (Abb. 847 l). Am freien Afterrand und in seiner Nähe fehlen die Haare oder sind sehr spärlich und fein. 2. die *Zona intermedia* (c), die sich kranial an die Zona cutanea anreiht und von ihr durch eine deutliche Grenzlinie *(Linea anocutanea* [b]*)* geschieden ist; sie ist glatt, drüsen- und haarlos. Bei Schaf, Ziege und Schwein zerfällt sie in eine hellere, feuchtglänzende rektumseitige (c'') und in eine dunklere und trockene afterseitige Zone (c'). 3. die *Zona columnaris* (e), die von der Rektalschleimhaut (g) durch eine deutliche, scharfe *Linea anorectalis* (f) abgegrenzt ist; sie ist gekennzeichnet durch unverstreichbare Längsfalten, *Columnae ani* (e''), zwischen denen sich die *Sinus rectales* s. *anales* (e') befinden. Die Zona columnaris ani findet sich aber nur bei Mensch, Hund, Schwein und Katze; sie enthält bei Hund und Schwein starke Lymphknötchen und Knötchenplatten, submukös liegende Analdrüsen und oberflächlich gelegene, eine Art Schwellkörper bildende große, weite Blutsinus und trägt noch mehrschichtiges Plattenepithel. — Die Analschleimhaut ist beim Hund in der Zona columnaris, bei Pferd und Rind in ihrem distalen Teile pigmentiert.

3. Anhangsdrüsen des Mitteldarms.

a) Die **Leber, Hepar** (Abb. 588, 589—594, 610 L, 625—627, 656, 657, 672 u. 682), ist ein großes, plattes, solides, im allgemeinen rotbraunes (s. S. 410), drüsiges Organ, das in der Regio epigastrica am Zwerchfell, und zwar zum größeren Teile rechts von der Medianebene liegt. Sie besitzt eine konvexe Wand- (Zwerchfells-) und eine konkave Eingeweidefläche, einen stumpfen und einen scharfen Rand; ersterer umfaßt das mittlere Drittel des dorsalen Randes (Abb. 588 12), der letztere die übrigen Ränder. An der Zwerchfellsfläche, *Facies diaphragmatica (sup. N.)*, befinden sich fast median das *Lig. falciforme* (ventral von der Hohlvene) und *coronarium* (dorsal von der Hohlvene) und an den beiden Seitenrändern das *Lig. triangulare dextrum* und *sinistrum*. An der Eingeweidefläche, *Facies visceralis (inf. N.)*, bemerkt man eine Querfurche, die Leberpforte, *Porta hepatis*, in der in fibrösem Gewebe *(Capsula fibrosa* s. *Glissonii)* Gefäße (V. portae, A. hepatica propria, Vasa lymphatica), Nerven (Plexus hepaticus), Lymphknoten und Gallengänge liegen. Durch Furchen an der Eingeweidefläche (Mensch) oder durch

m. o. w. tiefe, vom ventralen Rand ausgehende Einschnitte (Haustiere) wird die Leber in **Lappen** geteilt. Beim Menschen (Abb. 588) sind 2 Längsfurchen, *Fossa sagittalis dextra* und *sinistra*, vorhanden. In der Fossa sagittalis dextra liegt ventral die Gallenblase, *Vesica fellea* (E), und dorsal die V. cava caudalis (1); sie zerfällt also in die *Fossa vesicae felleae* (9) und die *Fossa venae cavae*; die Hohlvene tritt im wesentlichen am stumpfen dorsalen Rande hervor (12, 12). In der Fossa sagittalis sinistra findet sich ventral die obliterierte Nabelvene als *Lig. teres* (2) *(Fossa venae umbilicalis* [10]*)* und dorsal der Ductus venosus Arantii *(Fossa ductus venosi)*. Durch beide Längsfurchen wird an der Leber des Menschen die Trennung in einen rechten (A), einen linken (B) und einen mittleren Lappen angedeutet. Durch die Querfurche (Leberpforte) zerfällt der Mittellappen wieder in den dorsalen *Lobus caudatus* (Lobus omentalis nach Rex [747], Pars centralis supraportalis nach Meyer [621]) und den ventralen *Lobus quadratus* (Pars centralis infraportalis nach Meyer [621]). Der *Lobus quadratus* (C) liegt mithin zwischen Gallenblase, Leberpforte und Lig. teres. Der *Lobus caudatus*, geschwänzte (Spigelsche) Lappen (D), liegt dorsal von der Leberpforte und stößt rechts an die Fossa venae cavae und links an die Fossa ductus venosi. Gegen die Leberpforte hin ragt er als *Processus papillaris* (d′) vor, während er nach rechts schmal ausläuft und den *Proc. caudatus* (d) bildet, der am rechten Leberlappen liegt. Am stumpfen dorsalen Rande findet sich links von der Fossa venae cavae die *Impressio oesophagea*. Außerdem findet man an der Leber des Menschen und der Tiere noch eine Anzahl Eindrücke von anliegenden Organen, die *Impressio gastrica, duodenalis, colica, renalis, suprarenalis* usw., die aber nur an der in situ gehärteten Leber deutlich sind (Abb. 627); an der exenterierten und nicht gehärteten Leber sind sie kaum nachweisbar.

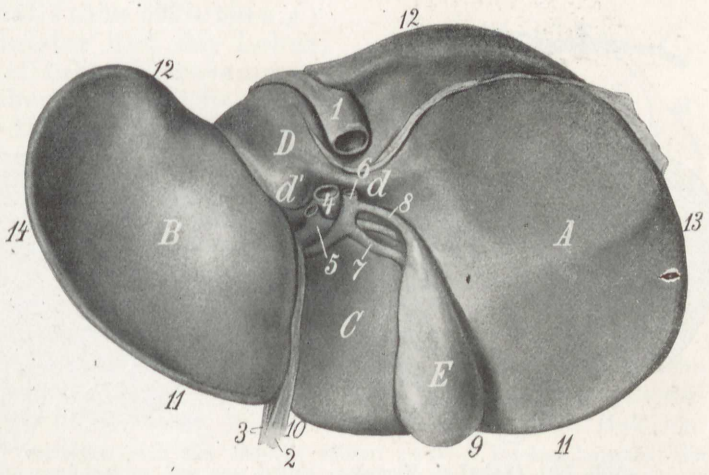

Abb. 588. Eingeweidefläche der Leber des Menschen.
A Lobus dexter; **B** Lobus sinister; **C** Lobus quadratus; **D** Lobus caudatus; d Processus caudatus; d′ Processus papillaris; **E** Vesica fellea. 1 Vena cava caudalis; 2 Lig. teres; 3 Lig. falciforme; 4 Vena portae; 5 A. hepatica propria; 6 Ductus choledochus; 7 Ductus hepaticus; 8 Ductus cysticus; 9 Fossa vesicae felleae; 10 Fossa venae umbilicalis; 11, 11 Margo acutus; 12, 12 Margo obtusus; 13 Margo dexter; 14 Margo sinister.

Bei den Tieren gestaltet sich die Lappung der Leber erheblich anders als beim Menschen, weil bei den meisten Haustieren am ventralen Leberrande tiefe Einschnitte *(Incisurae interlobares)* die Lappen deutlicher als beim Menschen trennen. Der Leber des Menschen ähnelt am meisten die Leber des Rindes (Abb. 590 u. 656); sie besitzt keine tiefen Incisurae interlobares und erscheint deshalb nur undeutlich gelappt. Bei diesem Tiere findet sich links ein schwacher Einschnitt, welcher der Fossa sagittalis sinistra hom. entspricht und die kleine Fossa venae umbilicalis mit dem Lig. teres (Abb. 590 1) enthält, und rechts die Fossa vesicae felleae (F. sagittalis dextra) mit der Gallenblase (2). Dadurch zerfällt die Leber undeutlich in 3 Lappen. Der von den beiden erwähnten Furchen begrenzte undeutliche Mittellappen zerfällt durch die *Porta hepatis* (3) in den ventral gelegenen *Lobus quadratus* (den Teil zwischen Lig. teres, Gallenblase und Porta hepatis) (c) und den dorsal gelegenen *Lobus caudatus* (d). Der links von der V. cava liegende und die Impressio oesophagea bildende Abschnitt des letzteren läßt einen sehr starken *Proc. papillaris* (d″) erkennen. Der andere Abschnitt zieht sich stark nach rechts und bildet dort den fast viereckigen, den rechten Leberrand überragenden *Proc. caudatus* (d′). Beim Pferd (Abb. 592, 625 u. 626) sind 2 tiefe Einschnitte, ein rechter und ein linker, vorhanden, welche die Leber in einen rechten, mittleren und linken Lappen teilen (Abb. 592 b, c u. a′, a). Das Lig. teres (1)

liegt aber nicht zwischen linkem und mittlerem Lappen, sondern in einem kleinen Einschnitte des letzteren. Infolgedessen entspricht der linke Hauptlappen (a) zusammen mit dem links vom Lig. teres gelegenen Teile des Mittellappens (a′)

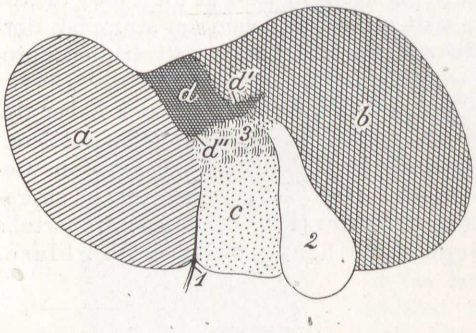

Abb. 589 **(Mensch).**

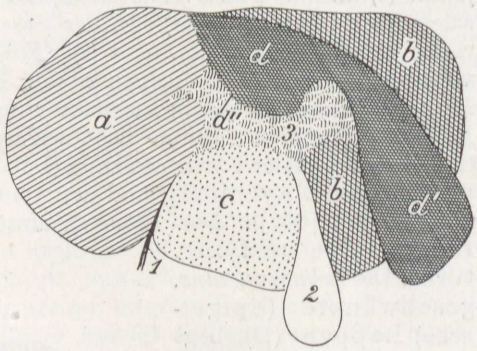

Abb. 590 **(Rind).**

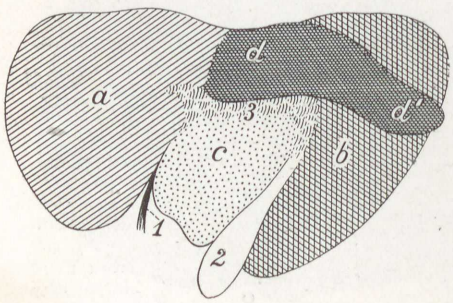

Abb. 591 **(Schaf u. Ziege).**

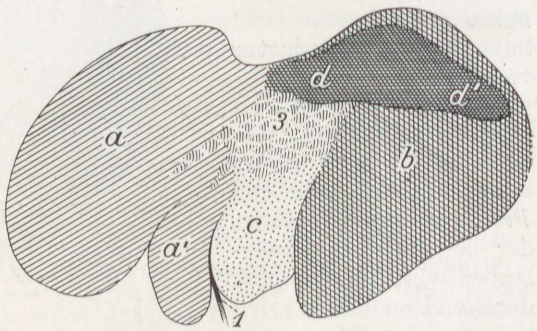

Abb. 592 **(Pferd).**

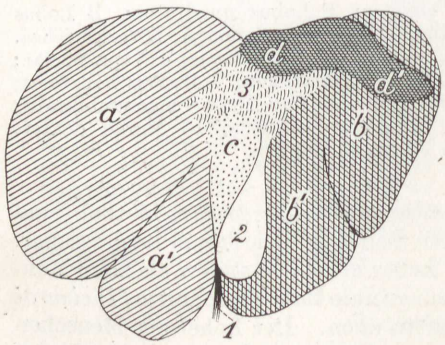

Abb. 593 **(Schwein).**

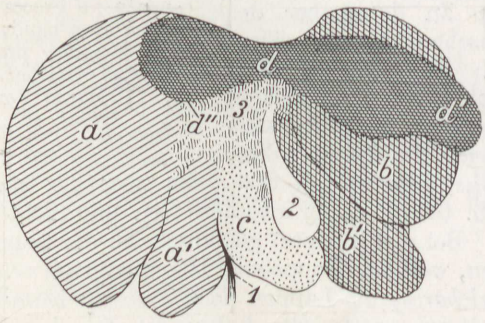

Abb. 594 **(Hund).**

Abb. 589—594. Leber des Menschen und der Haustiere; halbschematisch.
Die Abbildungen sollen vergleichend die Lappung der Leber bei den verschiedenen Tieren zeigen; es sind deshalb in allen Abbildungen die homologen Lappen in derselben Ausführung dargestellt.
a Lobus sinister bzw. Lobus sinister lateralis; a′ Lobus sinister medialis; b Lobus dexter bzw. Lobus dexter lateralis; b′ Lobus dexter medialis; c Lobus quadratus; d Lobus caudatus; d′ Proc. caudatus; d″ Proc. papillaris. 1 Lig. teres; 2 Gallenblase; 3 Porta hepatis.

dem Lobus sinister, der rechte Lappen (b) dem Lobus dexter und der rechts vom Lig. teres und ventral von der Porta gelegene Teil des Mittellappens (c) dem Lobus quadratus der menschlichen Leber. Der linke Hauptlappen wird mithin zweckentsprechend *Lobus sinister lateralis* (a) und der links vom Lig. teres gelegene Teil des Mittellappens *Lobus sinister medialis* (a′) genannt. Dorsal von der Porta hepatis liegt

weiterhin der *Lobus caudatus* (d), der am rechten Lappen einen großen, spitz zulaufenden *Proc. caudatus* (d′) bildet. Beim Schweine (Abb. 593, 672) wird die Leber durch 3 Einschnitte, von denen der rechte und linke tiefer sind als der mittlere, in 4 Lappen, einen *Lobus sinister lateralis* (Abb. 593 a) und *medialis* (a′) und einen *Lobus dexter lateralis* (b) und *medialis* (b′), geteilt. Zu diesen kommen noch der dorsal von der Leberpforte liegende und rechts den *Proc. caudatus* (d′) bildende *Lobus caudatus* (d) und ein Lappen, der eine dreieckige Gestalt hat und zwischen Gallenblase, Leberpforte und Lig. teres liegt, mithin der *Lobus quadratus* (c) ist. Beim Hund (Abb. 594, 682) ist die Hauptlappung wie beim Schweine. Der *Lobus quadratus* (Abb. 594 c) ist aber größer und ragt zwischen dem Lobus sinister und dexter medialis vor, so daß sein Randabschnitt auch von der Zwerchfellsseite sichtbar ist. Der *Lobus caudatus* (d) ist sehr groß; sein rechter Abschnitt, der *Proc. caudatus* (d′), steht über den Rand des rechten Leberlappens vor; der linke Abschnitt, der eigentliche Lobus caudatus, ist sehr groß und läßt einen *Proc. papillaris* (d″) erkennen. Bei Schwein und Hund würden mithin der Lobus sinister lateralis und medialis (Abb. 593 u. 594 a, a′) zusammen dem Lobus sinister und der Lobus dexter lateralis und medialis (b u. b′) zusammen dem Lobus dexter der Leber des Menschen entsprechen. (Näheres über die Deutung der Leberlappen s. Meyer [621].)

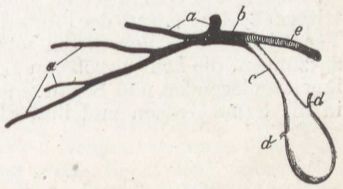

Abb. 595. System der Gallengänge (halbschematisch). a, a Ductus biliferi; b Ductus hepaticus; c Ductus cysticus; d, d Ductus hepatocystici; e Ductus choledochus.

Aus der Leber kommen in der Porta hepatis **Gallengänge,** *Ductus biliferi* (Abb. 595 a, a), hervor; sie vereinigen sich zum *Ductus hepaticus* (b), der gegen das Duodenum verläuft und sich (mit Ausnahme des Pferdes) mit dem Ausführungsgange der Gallenblase, dem *Ductus cysticus* (c), zum *Ductus choledochus* (e) vereinigt; dieser mündet an der *Papilla duodeni* in das Duodenum ein. Beim Rinde (nach Rex [747] auch beim Schaf und Hunde) mündet außerdem ein Teil der aus der Leber kommenden Gallengänge als *Ductus hepatocystici* (d, d) direkt in die Gallenblase an deren Hals ein.

Bei den Fleischfressern vereinigen sich die Ductus biliferi zu 3—5 Ductus hepatici; die letzteren münden getrennt in den Ductus cysticus, der von der Einmündung des letzten Ductus cysticus ab Ductus choledochus heißt. Beim Pferde, das keine Gallenblase besitzt, mündet der Ductus hepaticus mit seinem Endabschnitte, dem Ductus choledochus, ungefähr 15 cm vom Pylorus entfernt mit dem Ductus pancreaticus gemeinsam im Duodenumdivertikel (s. S. 431) in den Darm. Der Ductus choledochus des Rindes mündet 50—70, der des Schafes und der Ziege 25—30, der des Schweines 2—5, der des Menschen 10—12 und der der Fleischfresser $2^1/_2$—6 cm vom Pylorus entfernt in das Duodenum, und zwar an einer m. o. w. deutlichen Papilla duodeni (Abb. 658—660), die jedoch auch fehlen oder undeutlich sein kann (Stracker [916]); bei manchen Tierarten mündet er vereint mit dem großen Ausführungsgange des Pancreas (s. darüber S. 411). Die birnenförmige **Gallenblase** liegt in der Fossa sagittalis dextra, überragt bei den Wiederkäuern aber den ventralen Leberrand bedeutend; dem Pferde fehlt sie. Sie besteht aus einer serösen, einer Muskel- und einer Schleimhaut. Die letztere bildet beim Rinde große Falten mit sekundären und tertiären Nebenfalten; bei Schaf, Ziege, Hund, Katze und Schwein ist sie nur gefeldert; sie enthält bei den Wiederkäuern zahlreiche, bei Hund, Katze und Schwein nur vereinzelte (oder gar keine) Drüsen (Baumann u. Schmotzer [65] und Schache [792]).

Nicht selten wird das Lebergewebe an manchen Stellen zurückgebildet, ohne daß die Rückbildung auch die Gallengänge betrifft; so entstehen Netze von Gallengängen ohne Lebersubstanz, die *Vasa aberrantia* der Leber, die auch durch Atrophie des Lebergewebes infolge Druckes von den Nachbarorganen entstehen können. Nach Barpi und Tornello [40] finden sie sich, beim Pferde schon mit unbewaffnetem Auge sichtbar, an der Insertion der Bänder und zum Teil noch in diesen in Form feiner netz- und baumförmiger Verzweigungen. Sie finden sich außerdem in der Adventitia der Pfortader.

Bau der Leber. Die Leber ist vom Peritonaeum überzogen, das nur an wenigen Stellen (Porta hepatis, Fossa vesicae felleae und Fossa venae cavae) fehlt und im übrigen die seröse Leberkapsel darstellt; sie besitzt an den meisten Stellen eine reichliche Subserosa; diese sendet von kleinen Gefäßen und Nerven begleitete sehr dünne Faserbündel in die Leber und steht dadurch mit deren Interstitialgewebe in Verbindung. Die Serosa ist leicht von der Lebersubstanz abzuziehen. In der Porta hepatis liegt eine größere Bindegewebsmasse, die Glissonsche Kapsel, *Capsula fibrosa*, welche die hier vorhandenen Gefäße, Nerven und Gallengänge umhüllt und sich mit diesen in die Leber fortsetzt, sich mit ihnen verzweigt und sie scheidenartig umgibt; andererseits setzt sie sich von der Pforte aus in die Subserosa fort, die deshalb noch mit zur Capsula fibrosa gerechnet werden kann. Die Leber selbst besteht aus den das Leberparenchym darstellenden Leberläppchen und dem bindegewebigen Interstitialgewebe. Das letztere liegt im wesentlichen zwischen den Läppchen als Interlobulargewebe und enthält die interlobulären Gefäße (s. S. 410), Nerven und Gallengänge. Der Durchmesser der Leberläppchen beträgt im Durchschnitt beim erwachsenen Schwein 1570—1700 μ, Rind 1380 μ,

Pferd 1326 μ, Ziege 1072 μ, Schaf 993 μ, Hund 968 μ und Katze 955 μ (Illing [406], Kretzschmar [497]). Beim Schweine sind nach Johnson [426] im Mittel 700000 Läppchen von sehr variabler Form vorhanden, von denen eines im Durchschnitt 2,41 Milligramm wiegt. Sie bestehen im wesentlichen aus radiär angeordneten Leberzellen, Blut- und Gallenkapillaren und einem zarten Gitterfasernetz. Bei den Tieren mit viel Interlobulargewebe (Schwein) sind die Läppchen auf der Oberfläche und auf Schnittflächen als kleine, umgrenzte Felder leicht (Abb. 597), bei den anderen Tieren schwer zu sehen (Abb. 596). Die Gallengänge beginnen mit den an den Flächen der Leberzellen gelegenen Gallenkapillaren in den Läppchen, liegen aber im übrigen ebenso wie die Nerven interlobulär.

Gefäße und Nerven. Die Nerven der Leber stammen vom Plexus hepaticus. Ihre zuführenden Blutgefäße treten an der Eingeweidefläche in der Porta hepatis mit der Capsula fibrosa in die Leber ein und verästeln sich baumförmig in ihr. Das arterielle (nutritive) Blut erhält die Leber von der A. hepatica propria, die sich größtenteils im interlobulären Bindegewebe in Kapillaren auflöst; über die von der A. hepatica propria gebildeten inneren Pfortaderwurzeln s. Pfortader. Außerdem wird der Leber das von Magen, Darm, Pancreas und Milz stammende venöse Blut als funktionelles Blut durch die Pfortader zugeführt. Diese verzweigt sich in einer der Leberlappung analogen Weise (Rex [747]) und löst sich schließlich in den Leberläppchen (intralobulär) in Kapillaren auf, die langgestreckte Netzmaschen bilden und achsenwärts verlaufen. Aus den Kapillaren des Leberläppchens entwickelt sich eine in seiner Achse liegende Zentralvene, *V. intralobularis s. centralis*, die an der der Eintrittsstelle der Endäste der Pfortader entgegengesetzten Seite das Leberläppchen verläßt und in eine größere Vene einmündet. Von diesen setzen sich die Schaltvenen aus den Zentralvenen solcher Leberläppchen zusammen, die keiner größeren Lebervene anliegen. Die Sammelvenen nehmen Zentralvenen aus den ihnen anliegenden und Schaltvenen aus den entfernter gelegenen Leberläppchen auf; außerdem münden in die Sammelvenen und ihre Stämmchen die aus dem interlobulären (interstitiellen) Kapillarsystem der A. hepatica propria hervorgehenden Venen; sie selbst vereinigen sich zu größeren Venen, die schließlich als *Vv. hepaticae* an der Zwerchfellsfläche der Leber hervortreten und in die V. cava caudalis münden. Näheres über die Lebergefäße s. Pfuhl [708].



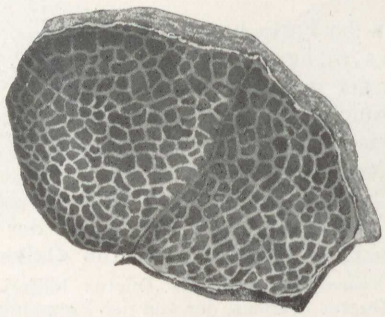

Abb. 596. Abb. 597.

Abb. 596. Ein Stück aus der Leber eines Pferdes.
„ 597. „ „ „ „ „ „ Schweines.

Die außerordentlich günstige Blutzufuhr auf getrennten Bahnen (nutritives und funktionelles Blut) wird verständlich, wenn man bedenkt, daß die Leber ein an Funktionen sehr reiches Organ ist. Sie sezerniert die Galle, die großen Einfluß auf die Verdauung und Aufsaugung (vor allem von Fett) hat, produziert und deponiert aus den Spaltprodukten der Kohlehydrate Glykogen, bildet aus den Stoffwechselprodukten Harnstoff und Harnsäure, wandelt die giftigen Fäulnisprodukte in weniger schädliche Stoffe um und ist schließlich (neben der Milz) die Zerstörungsstätte für nicht mehr lebensfähige Erythrocyten.

Farbe und Gewicht. Die Farbe der Leber wird vom Blutgehalte des Organs beeinflußt. Bei ausgebluteten Tieren zeigt die Leber die reine braune Eigenfarbe (Parenchymfarbe), während Blutreichtum des Organs eine dunklere, mehr ins Rote spielende Farbe bedingt. Im allgemeinen zeigt die Leber des Pferdes, Rindes, Schafes und Schweines eine schokoladenbraune bis rotbraune Farbe, während die Leber des Hundes leuchtend braunrot ist. Bei jungen, saugenden und bei fetten und hochträchtigen Tieren erscheint die Leber infolge infiltrativer Fettablagerung mehr gelbbraun. Auch während der Verdauung getötete Tiere lassen eine leicht gelbliche Tönung des Organs erkennen. Dagegen ist die Farbe der Leber bei unterernährten Tieren oder bei Tieren, die längere Zeit gefastet haben, ausgesprochen rotbraun (Joest [421]). — Über das Verhältnis des Lebergewichtes zum Körpergewicht und zur Körperoberfläche s. die Leber der einzelnen Tierarten und die ausführlichen Untersuchungen von Maurel [606]. Beeinflußt wird das Lebergewicht im allgemeinen durch Rasse und Geschlecht, Füllung des Darmtraktus, Alter (senile Atrophie), Hungerpausen usw.

Bisweilen kommen aus Lebergewebe bestehende sog. **Nebenlebern** vor, deren Lage, Größe und Zahl schwanken. Mit der eigentlichen Leber stehen sie i. d. R. durch einen bandartigen, gefäßführenden Bindegewebsstrang in Verbindung. Man unterscheidet abdominale und thorakale Nebenlebern; erstere liegen in der Bauchhöhle meist am Zwerchfell oder in Bändern der Leber, selten in der Nierengegend. Die thorakalen Nebenlebern liegen in der Brusthöhle am Zwerchfell oder im kaudalen Mittelfellraume; manchmal sind sie in die Pleurahöhle vorgestülpt. Der sie mit der Leber verbindende gefäßführende fibröse Strang zieht sich entweder durch den Speiseröhrenschlitz oder durch eine kongenitale kleine abnorme Öffnung des Zwerchfells hindurch. Sie sind bestimmt beim Schweine beobachtet (Joest [421]).

b) Die **Bauchspeicheldrüse, Pancreas** (Abb. 610 B, 629 a, b, c, 666 g, g u. 674 Pa, Pa′), ist ein drüsiges, blaß-fleischrotes Organ, das im wesentlichen beckenwärts von Leber und

Magen, ventral von der Wirbelsäule und dorsal vom Duodenum liegt. Sein breiter rechter Teil wird beim Menschen vom Duodenum umfaßt und heißt *Caput pancreatis*. Der schmalere linke Teil, *Cauda pancreatis*, grenzt an die Milz. Auch beim Pferd und Schweine kann man den breiteren rechten Kopfteil deutlich von dem schmaleren linken Schwanzteil unterscheiden. Allerdings setzt sich, namentlich beim Pferde, der Kopf weiter beckenwärts und nach rechts gegen die rechte Niere zu fort, so daß man bei diesen Tierarten ein Mittelstück *(Caput)*, einen kurzen rechten *(Lobus dexter)* und einen längeren linken Lappen *(Cauda)* unterscheiden kann. Bei den Wiederkäuern und Fleischfressern stellt das Pancreas eine einfache Schleife mit 2 beckenwärts gerichteten Schenkeln oder Lappen dar, deren Scheitel an der Flexura prima duodeni liegt. An Ausführungsgängen unterscheiden wir den genetisch ventralen Hauptgang, *Ductus pancreaticus (Wirsungianus)*, der mit dem Ductus choledochus gemeinsam an der Papilla duodeni mündet, und einen genetisch dorsalen Nebengang, *Ductus pancreaticus accessorius (Santorini)*, der etwas distal vom Hauptgang in den Darm mündet; es kann aber einer der beiden Gänge fehlen.

Beim Menschen ist stets der Hauptgang da und zuweilen noch der Nebengang, der selten gesondert in den Darm, sondern meist in den großen Gang mündet. Beim Pferde mündet die Drüse fast immer mit 2 Gängen aus, mit dem Hauptgange, der mit dem Gallengange zusammen in das Duodenumdivertikel tritt, und mit einem kleinen Nebengange, der diesem Divertikel gegenüber in den Darm einmündet und mit dem Hauptgang in Verbindung steht. Beim Rinde fehlt der Hauptgang i. d. R. (s. S. 450), während der Nebengang 30—40 cm distal vom Gallengang (80—90 cm kaudal von dem Pylorus) in den Darm mündet. Beim Schwein ist meist nur 1 Gang (der Nebengang) vorhanden, der 12—20 cm entfernt vom Gallengange mündet. Der Hund hat 1 oder 2 Gänge, von denen einer dicht am, der andere 3—5 cm entfernt vom Gallengang in das Duodenum tritt. Bei Schaf, Ziege und Katze münden Gallengang und Pankreasgang (der Hauptgang) vereint in den Darm (S. 409). Sehr selten findet sich eine Pankreasblase (s. S. 464).

Bau. Das Pancreas ist eine tubuloalveoläre, den Kopfspeicheldrüsen ähnlich gebaute, aber eigenartige Zellhäufchen (Pankreasinseln) und keine Sekretröhren enthaltende zusammengesetzte seröse Drüse, deren Zellen 2 deutliche Zonen erkennen lassen, eine rein protoplasmatische äußere und eine mit Sekretgranula erfüllte innere Zone.

Das Pancreas hat sekretorische und inkretorische Funktionen. Der Pankreassaft, der durch Beimischung von muzinhaltigem Sekret der Drüsen im Oberflächenepithel des ausführenden Apparates schleimig wird, wirkt verdauend auf alle drei Gruppen organischer Nährstoffe. Als inkretorisches Organ hat das Pancreas vor allem für den Kohlehydratstoffwechsel große Bedeutung.

c) **Anhang: Die Milz, Lien.** Die Milz gehört zwar nicht zu den Verdauungsorganen und hat mit ihnen weder funktionell noch baulich etwas zu tun, wir schildern sie aber im Anschluß an die Verdauungsorgane aus topographischen und didaktischen Gründen. Über ihre Funktionen ist wenig Sicheres bekannt; sie ist Zerstörungsstätte von Erythro- und Bildungsstätte von Leukozyten und ein den Eisenstoffwechsel des Blutes regulierendes Organ und würde infolgedessen am richtigsten wohl beim Gefäßsystem im Anschluß an die Lehre von den Blutlymphknoten besprochen werden. Die Milz (Abb. 598—608, 630, 661, 662, 666 h, 673, 677 h u. 688) liegt in der linken Regio hypochondriaca nahe dem Magen, ist dorsoventral gerichtet und meist mit dem Magen, dem Zwerchfell und der linken Niere durch Bänder verbunden. Sie besitzt eine Zwerchfells- oder Wand- und eine Eingeweidefläche, ein dorsales und ventrales Ende und einen kranialen und kaudalen Rand. Bei Mensch, Schaf und Ziege ist die Milz kurz; sie hat beim Menschen eine m. o. w. ellipsoide und bei Schaf und Ziege eine fast dreieckige Gestalt; bei den anderen Haustieren stellt sie ein längliches, plattes Organ dar, das beim Rind und Schweine m. o. w. zungenähnlich bzw. gleich breit, beim Pferde dagegen am dorsalen Ende, *Caput lienis*, breit und am ventralen, *Cauda lienis*, schmal ist. Beim Hund ist meist das ventrale Ende das breitere. An der Eingeweidefläche, *Facies visceralis*, findet sich beim Menschen eine grubenartige Einsenkung, der *Hilus lienis*, in dem die Stämme der Milzgefäße liegen. Bei den Haustieren findet man statt der Grube entweder eine lange, leistenartige Hervorragung mit einer langen Gefäßfurche (Pferd, Schwein, Fleischfresser) oder eine schmale, kurze Fläche (Wiederkäuer). Die Milz des Schweines erscheint dadurch, daß sie sich gegen die Leiste hin verdickt, auf dem Querschnitte dreieckig.

Bisweilen ist die Milz doppelt, oder es kommen rudimentäre **Nebenmilzen** vor (Lappe [530] und Venturi [979]). Die Nebenmilzen stimmen in Farbe und histologischem Bau mit der Milz überein; vereinzelt sind sie auch beim Pferd, im Milzmagenbande gelegen, beobachtet worden; beim Fleischfresser treten sie in Form kleiner, abgegrenzter Körper im Netz auf (Meyer [619]), die von anderer Seite (z. B. Lindtrop [559 u. 560]) für Doppelmilzen erklärt werden, weil sie erst während des Lebens aus Teilung der ursprünglich einfachen Milz infolge traumatischer Einwirkungen entstanden sein sollen. Die Milz wiegt nach Wall [1001] 0,10—0,30%, bei Pferd und Hund 0,20—0,40% des Körpergewichtes.

Bau. Die Milz ist von der **Milzkapsel** überzogen. Diese besteht aus dem dünnen Bauchfell und einer unter ihm liegenden, mit ihm verbundenen und viele Muskelfasern und elastische Elemente enthaltenden fibrösen Schicht, der *Tunica albuginea*. Diese sendet in das Innere des Organs dicke Fortsätze, die Milzbalken, *Trabeculae lienis*, die sich verzweigen und mit ihren Zweigen das Interstitialgerüst der Milz bilden; in dessen Maschen liegt das braunrote, pflaumenmusähnliche Milzparenchym in Form der Pulpastränge, die in ihrer Form den Hohlräumen des Gerüstes entsprechen und in ihrer Gesamtheit die **rote Milzpulpa** darstellen. Die rote Pulpa besteht aus einem zartfaserigen Netzwerke von Gitterfasern mit eingelagerten weiten, kavernösen, ungemein dünnwandigen Venen (kapillare Milzvenen). Außer zahlreichen Pigmentkörnern und Pigmentschollen findet man in der roten Pulpa neben Erythrozyten in reichlicher Menge noch verschiedene Arten von Leukozyten einschließlich Phagozyten und Lymphozyten. In der roten Pulpa bemerkt man außerdem kleinste, weißliche, kugelige, i. d. R. eben noch makroskopisch erkennbare Gebilde, die Milzkörperchen. Sie entstehen dadurch, daß die Wand der in der roten Milzpulpa verlaufenden feinen arteriellen Gefäße bis auf das Endothel zytoblastischen (lymphoiden) Charakter angenommen hat und an einzelnen Stellen sich verdickt. So entstehen Lymphknötchen *(Noduli lymphatici lienis)*, die sich von anderen Lymphknötchen nur dadurch unterscheiden, daß sie auf kleine Arterien aufgereiht erscheinen, die nunmehr (fälschlicherweise) als Zentralarterien bezeichnet werden. Jedes Milzkörperchen wird also von einer oder zwei kleinen Arterien durchzogen. Die Gesamtheit der Milzkörperchen wird **weiße Milzpulpa** genannt.

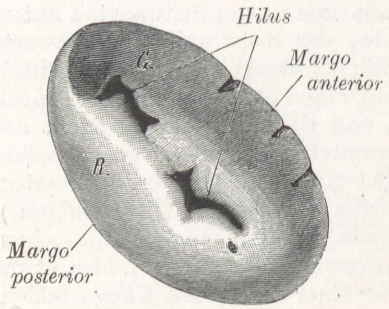

Abb. 598. Milz des Menschen. **G.** Facies gastrica; **R.** Facies renalis.

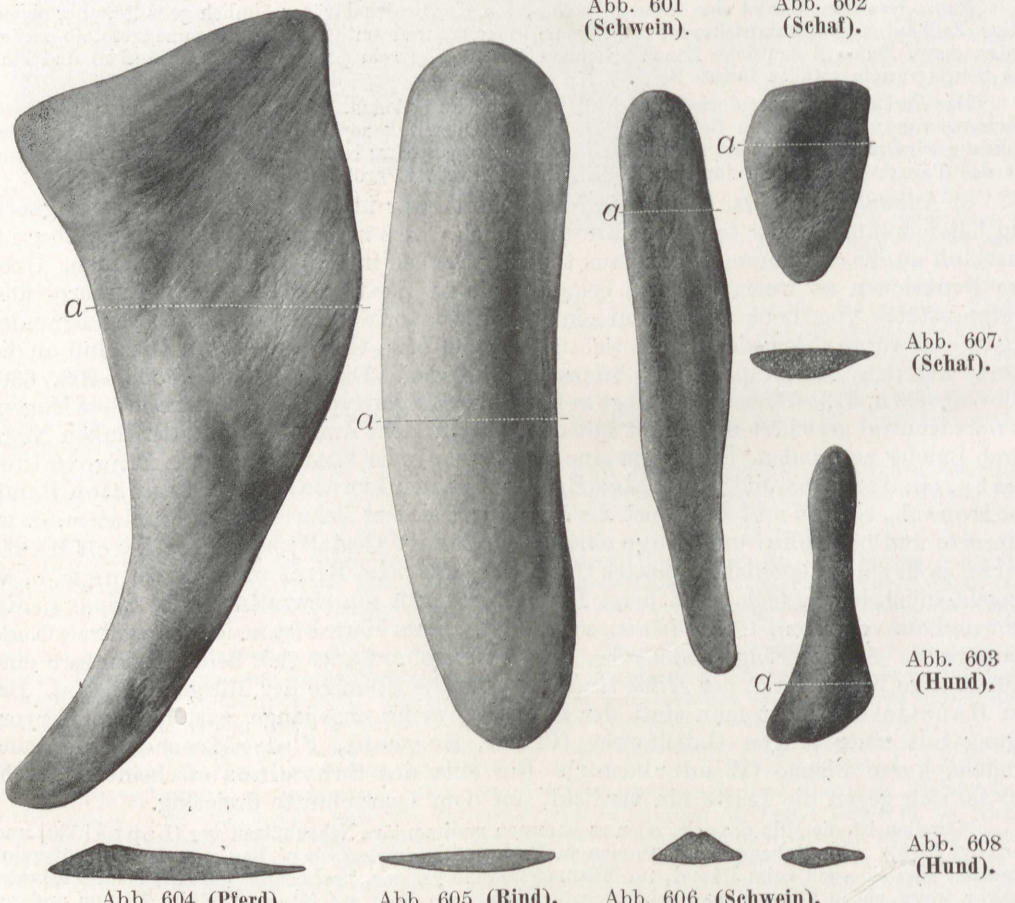

Abb. 599 **(Pferd).** Abb. 600 **(Rind).** Abb. 601 **(Schwein).** Abb. 602 **(Schaf).** Abb. 607 **(Schaf).** Abb. 603 **(Hund).** Abb. 608 **(Hund).**

Abb. 604 **(Pferd).** Abb. 605 **(Rind).** Abb. 606 **(Schwein).**

Abb. 599—603. Milz von Pferd, Rind, Schwein, Schaf und Hund; von der parietalen Fläche gesehen.
a, a Schnittrichtung für die Querschnitte.
Abb. 604—608. Querschnitte durch die Milz von Pferd, Rind, Schwein, Schaf und Hund.

VII. Vorder-, Mittel- und Enddarm des Pferdes mit Anhangsdrüsen und Milz.

a) Der Vorderdarm des Pferdes (s. auch S. 393 ff.).

1. Die Speiseröhre, Oesophagus (s. auch S. 393—396).

Lage. Die vom Schlundkopfe bis zum Magen reichende Speiseröhre liegt (Abb. 538 27, 609 h u. 764 e) mit ihrem Anfange dorsal vom Ringknorpel zwischen beiden Luftsäcken, dann dorsal auf der Trachea und vom 6. Hals- bis 1. Brustwirbel an ihrem linken Rande (s. S. 494 u. Abb. 537). Medial von der linken 1. Rippe tritt sie in die Brusthöhle und zwischen die beiden Pleurae mediastinales; hier liegt sie anfangs links neben und dann wieder dorsal auf der Trachea bis zu deren Teilung (Abb. 481 u. 482 S); sie geht dann am Arcus aortae rechts vorbei und zwischen beiden Lungen (Abb. 483 S) bis zum Zwerchfell (Abb. 620 g, 621 u. 622 h) und tritt dorsal und etwas links von der V. cava caud. und etwa 12 cm ventral von der Wirbelsäule in der Höhe des 13. Brustwirbels durch den Ösophagusschlitz des Zwerchfells in die Bauchhöhle und in die Incisura oesophagea des dorsalen Randes der Leber, um sofort in den Magen zu münden.

Am Brusteingang und im präkardialen Mittelfellspalt liegen am Oesophagus die großen Gefäß- und Nervenstämme der Brusthöhle sowie der Ductus thoracicus und mediastinale Lymphknoten, während dorsal von der Herzbasis links von ihm der Arcus aortae und rechts die V. azygos dextra liegen. Im postkardialen Mittelfellspalt ist er von den Nn. vagi begleitet. In der Brusthöhle ist er durch zwei fibröse Platten, die glatte Muskulatur enthalten, einerseits an den linken Bronchus und die Trachea, *M. bronchooesophageus,* und andererseits an die Wirbelsäule, *M. pleurooesophageus,* befestigt.

Stärke der Wand und Weite des Lumens (Abb. 555). Die Wand der 125—150 cm langen Speiseröhre ist nicht gleich dick und ihr Lumen (bei künstlicher Ausdehnung) nicht gleich weit. An den weiten Stellen ist die Wand dünn. Sie ist anfangs, auf etwa 50—60 cm, etwa 4—5 mm dick, dann nimmt ihre Stärke bis zur Cardia zu, wo sie 1,2 cm und darüber dick ist (s. Abb. 555 u. Rubeli [777]).

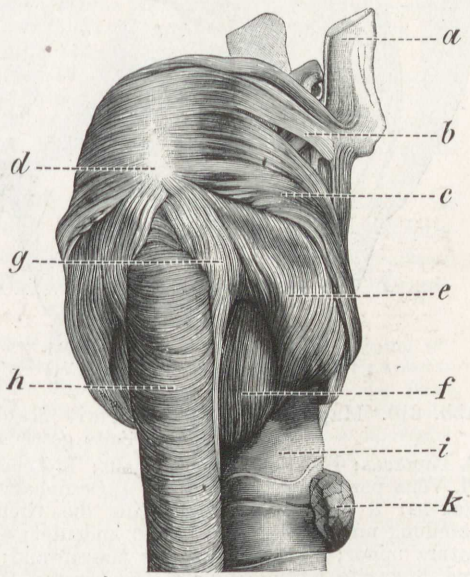

Abb. 609. Muskulatur am Anfange der Speiseröhre des Pferdes.

a großer Zungenbeinast (abgeschnitten); b M. keratopharyngeus; c M. thyreopharyngeus; d die dreieckig verbreiterte Rhaphe pharyngis; e M. cricopharyngeus; f M. cricoarytaenoideus dorsalis; g Mm. oesophagei longitudinales laterales; h elliptische Faserschicht der Speiseröhrenmuskulatur; i Trachea; k Thyreoidea.

Bau der Speiseröhre. Die lockere Adventitia befestigt die Speiseröhre an ihre Umgebung (s. S. 394). Die Muskelhaut entspringt teils an der Rhaphe pharyngis mit zwei bis zu 20 mm starken Längsbündeln *(Mm. oesophagei longitudinales laterales,* Abb. 609 g), teils erhält sie vom M. cricopharyngeus (e) Bündel; weiterhin entspringen an den Aryknorpeln und dem Ringknorpel 2 kleine Bündel, der *M. arytaenooesophageus* und *cricooesophageus.* Der erstere Muskel stellt ein kleines, schlankes Bündel dar, das sich bald in den Fasern des Oesophagus verliert; die Fasern der beiderseitigen Mm. cricooesophagei gehen über den Oesophagus und unter ihm hinweg und vereinigen sich mit denen der anderen Seite, so daß sie den Eingang zur Speiseröhre vollständig schließen können. Die Muskulatur der Speiseröhre ist zunächst dunkelrot (quergestreifte Muskulatur); in der Brusthöhle wird sie von der Gegend der Lungenwurzel ab allmählich blaßgelblich (glatte Muskulatur) und dabei immer dicker und derber, so daß die ganze Speiseröhrenwand eine derbe Beschaffenheit annimmt; sie verschließt das Lumen der Speiseröhre derart, daß nicht einmal Luft aus dem stark aufgeblasenen Magen entweichen kann. Über Schichtung und Faserverlauf der Muskulatur und die Schleimhaut s. S. 395 u. 396.

Gefäße und Nerven. Die Speiseröhre wird von der A. oesophagea und den Rami oesophagei der Aa. carotides communes versorgt. Die Lymphgefäße gehen zu den Lnn. cervicales profundi, den Lymphknoten des Brusthöhleneinganges, den Lnn. mediastinales, bifurcationis und gastrici. Die Nerven stammen vom N. vagus, glossopharyngeus und sympathicus.

2. Magen, Ventriculus, des Pferdes (s. auch S. 396—399).

Der Magen (Abb. 610 Mg) hat die Form eines länglichen, zusammengezogenen Sackes, der durch eine links von der Mitte gelegene flache, manchmal und in leerem Zustand auch tiefere Einschnürung (3) in 2 äußerlich auch durch Farbe und Muskelfaserverlauf markierte Abteilungen zerfällt, in die kleinere linke-dorsale *Pars oesophagea (proventricularis)*, Vormagenabteilung, und die größere rechte-ventrale *Pars intestinalis (glandularis)*, den eigentlichen Magen. Der Magen des Pferdes ist verhältnismäßig klein; er faßt ungefähr 6—15 Liter Flüssigkeit und wiegt 1—1,5 kg. Man unterscheidet an ihm eine stark konvexe große Krümmung, *Curvatura major* (4), und eine konkave kleine Krümmung, *Curvatura minor* (5), die beide an der Cardia beginnen. Die erstere weist an der Grenze zwischen Vormagen und eigentlichem Magen die beschriebene Einziehung (3) auf, die sich bei gefülltem Magen verwischt. Am linken Ende der Curvatura minor pflanzt sich spitzwinklig die Speiseröhre (1) ein, *Cardia*, Magenmund, Mageneingang. Zwischen ihr und dem Pylorus findet sich eine tiefe Einbiegung (5′), durch die innen im Magen eine Falte (Abb. 615 3″) entsteht, welche die Scheidung in Vormagenabteilung und eigentlichen Magen andeutet. Die beiden Kurvaturen gehen ohne Grenze in die gewölbten, glatten Magenflächen über. Man unterscheidet am Magen nach seinen Lagebeziehungen eine Leber-Zwerchfells- und eine Darm-Fläche (s. S. 415 bei Lage). Der dorsal von der Cardia gelegene linke Endabschnitt, *Extremitas sinistra*, stellt eine abgerundete, blinde Ausbuchtung, den *Saccus caecus*, Blindsack (Abb. 610 2), dar, während das rechte Ende, *Extremitas dextra*, mehr ventral liegt und eine dickwandige, durch 2 Einschnürungen begrenzte Aussackung, den Pförtnersack (6), bildet, dessen Hohlraum das *Antrum pylori* darstellt; die darmseitige, rechte-dorsale, stärkere Einschnürung stellt den Pförtner, *Pylorus*, dar und ist durch den *Sphincter pylori*, die magenseitige, linke-ventrale, schwächere durch einen ähnlichen, aber schwächeren Kreismuskel (s. S. 416 u. Abb. 615 6 u. 7) bedingt. Der darmseitige Endabschnitt des Magens (Abb. 610, rechts von 5′) heißt *Pars pylorica* (S. 397), der Teil zwischen der Einziehung an der großen (3) und an der kleinen Kurvatur (5′) ist das *Corpus ventriculi*.

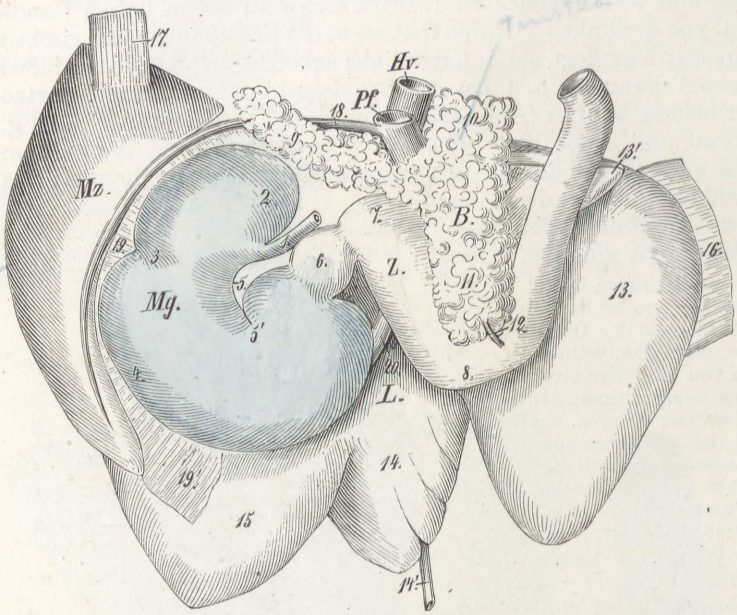

Abb. 610. Magen des Pferdes mit Nachbarorganen; von der kaudalen Seite gesehen.

B. Pancreas; **Hv.** Vena cava caudalis; **L.** Leber; **Mg.** Magen; **Mz.** Milz; **Pf.** Vena portae; **Z.** Duodenum. 1 Oesophagus; 2 Saccus caecus des Magens; 3 eingezogene Stelle, die die Grenze zwischen Vormagenabteilung und eigentlichem Magen andeutet; 4 Curvatura major; 5 Curvatura minor; 5′ Einziehung der Magenwand; 6 Pförtnersack; 7 erste und 8 zweite Krümmung des Duodenum; 9 linker, 10 rechter und 11 mittlerer Lappen des Pancreas; 12 Ductus pancreaticus accessorius; 13 Lobus dexter; 13′ Proc. caudatus; 14 Lobus quadratus und sinister medialis; 14′ obliterierte V. umbilicalis (Lig. teres); 15 Lobus sinister lateralis; 16 Lig. triangulare dextrum; 17 Lig. renolienale; 18 V. lienalis; 19 Lig. gastrolienale; 19′ Teil des großen Netzes; 20 ein in der Leber verlaufender Pfortaderast.

Lage des Magens. Der leere oder mäßig gefüllte Magen (Abb. 620 Ma) liegt in der dorsalen Hälfte der Regio hypochondriaca sinistra derart, daß der Saccus caecus im Bereiche des 14. bis 15. Zwischenrippenraums an den linken Zwerchfellspfeiler stößt und

der am weitesten ventral gelegene, der Fundusdrüsenregion entsprechende Teil des Magens in halber Höhe der Bauchhöhle längs des 9. bis 11. (12.) Interkostalraums auf der dorsalen Querlage des großen Colon und auf Schlingen des Jejunum und des kleinen Colon liegt, während der Pylorusteil wieder dorsal aufbiegt und dabei die Medianebene nach rechts etwas überschreitet. Die Hauptachse des mäßig gefüllten Magens ist mithin ventral und brustwärts und zugleich etwas nach rechts gerichtet. Bei der Anfüllung dehnt sich der Magen besonders beckenwärts und ventral aus, ohne aber die ventrale Bauchwand zu erreichen. Die Leber-Zwerchfellsfläche stößt bei leerem oder mäßig gefülltem Magen an die Leber und das Zwerchfell und ist kranial gerichtet; in gefülltem Zustand ist sie brustwärts und zugleich nach links gerichtet und stößt dadurch noch an die linke Pars costalis des Zwerchfells. An die Darmfläche des Magens stoßen Schlingen des Jejunum und kleinen Colon und die Cauda pancreatis, bei starker Füllung noch die linke Niere; sie ist bei leerem Magen beckenwärts, bei gefülltem Magen beckenwärts und zugleich nach rechts gerichtet. Links grenzt der Magen stets an den kranial vom Hilus gelegenen Teil der viszeralen Fläche der Milz (Abb. 610 Mz) und im übrigen an das Zwerchfell, rechts an den linken Zwerchfellspfeiler, das Pancreas, die Leber (L) und das Duodenum (Z).

Die Cardia liegt median in Höhe der Grenze zwischen dorsalem und mittlerem Drittel des 10. Interkostalraums. Der Pylorus liegt nahe bei der Cardia, aber etwas ventral und rechts von ihr im Bereiche des 10. bis 11. Interkostalraums. Die große Kurvatur des gefüllten Magens zieht von der Cardia nach links-kaudal-dorsal zum dorsalen Ende des 13. bis 15. Interkostalraums und von hier in flachem, beckenwärts konvexen Bogen kranioventral zur Grenze zwischen ventralem und mittlerem Drittel des 10. und 9. Interkostalraums, von da zum Pylorus (von Sußdorf [930 a]).

Der Saccus caecus ist bei Exspiration im Bereiche des 14. Interkostalraums durch Einstechen eines Trokars am Seitenrande der dorsalen Stammuskulatur zugängig.

Durch die inspiratorische Abflachung des Zwerchfells werden die im intrathorakalen Teile der Bauchhöhle gelegenen Organe, und damit auch der Magen, kaudal und zugleich medial und ventral gedrängt.

Befestigung des Magens. Der Magen ist verbunden mit dem Zwerchfell durch die Speiseröhre und das Magen-Zwerchfellsband, mit der Milz und dem linken Zwerchfellspfeiler durch das Milz-Magenband, mit dem Pancreas, der Leber und dem Zwölffingerdarm durch Teile des kleinen Netzes, speziell durch das Leber-Magenband, das Leber-Zwölffingerdarmband und das Magen-Zwölffingerdarmband.

Das Magen-Zwerchfellsband, *Lig. gastrophrenicum,* wird durch das in der Umgebung der Cardia vom Zwerchfell auf den Magen übergehende Peritonaeum gebildet. Dorsal von der Speiseröhreneinpflanzung setzt es sich in ein zunächst kaum fingerbreites, allmählich aber breiter werdendes Band fort, das vom vorderen-rechten Rande des Saccus caecus des Magens auf den linken Zwerchfellspfeiler überspringt und ohne scharfe Grenze in das Lig. phrenicolienale und das Lig. gastrolienale übergeht. Das Milz-Magenband, *Lig. gastrolienale* (Abb. 610 19), ist ein Teil des großen Netzes und tritt von der großen Kurvatur des Magens an den Hilus lienis; sein dorsaler Teil geht ohne scharfe Grenze in das Milz-Zwerchfells- und Milz-Nierenband über und inseriert sich auch am linken Zwerchfellspfeiler; auf diese Weise wird der Saccus caecus des Magens an den linken Zwerchfellspfeiler befestigt. Mit dem Pancreas ist der Magen durch lockeres Bindegewebe verbunden. Das Leber-Magenband, *Lig. hepatogastricum,* befestigt sich in ventral konvexem Bogen am mittleren Leberlappen und am mittleren Teile des Pancreas; es springt als ungefähr 10—12 cm langes Band auf die Curvatura minor des Magens über und reicht bis zu dessen Übergang in das Duodenum bzw. bis zum Caput pancreatis. Nach rechts geht es in das Leber-Zwölffingerdarmband, *Lig. hepatoduodenale,* über, ein etwa 7—10 cm breites Band, das von der Leberpforte zum Anfangsteile des Zwölffingerdarms geht. In diesem Bande verlaufen der Lebergallen- und der Pankreasgang. Außerdem kommt noch das Magen-Zwölffingerdarmband, *Lig. gastroduodenale,* vor in Form einer breiten Bandplatte, die vom Saccus caecus auf den Pylorus und das Duodenum überspringt und in der das Pancreas liegt. Es befestigt sich am Saccus caecus dorsal von der Cardia, am mittleren Teile des dorsalen Leberrandes und an der Hohlvene, am linken und mittleren Pankreaslappen und am Pylorus bzw. Duodenum; es verschmilzt rechts mit dem Leber-Zwölffingerdarmbande, links mit dem Teile des Milz-Magenbandes, der an den linken Zwerchfellspfeiler tritt, und hilft den Netzbeutelvorhof (s. S. 344) begrenzen. Sein der Curvatura minor des Magens benachbarter Teil, der vom Magen auf das Pancreas übergeht, die A. gastrica sinistra enthält und den Aditus ad bursam omentalem einengt, entspricht der *Plica gastropancreatica hom.*

Bau der Magenwände. Die Wand des leeren Magens ist zusammengezogen, m. o. w. gefaltet und dicker als die des gefüllten Magens. Die **seröse Haut** überzieht den Magen, verbindet ihn mit dem Zwerchfell und den umgebenden Organen und bildet dabei Bänder und das kleine und große Netz (s. oben u. S. 343—345). Die **Muskelhaut** besteht aus glatten Muskelfasern; diese bilden eine sehr dünne, äußere Längsfaserschicht, die nur an den Kurvaturen und am Pförtnerabschnitte vorkommt, eine dickere, an der rechten Magenhälfte befindliche mittlere Kreisfaserschicht, die am Pylorus einen doppelten Ring- (Schließ-) Muskel, *Mm. sphincteres pylori,* bildet, und eine an der linken

Magenhälfte auftretende schiefe Schicht, *Fibrae obliquae,* die in eine äußere und innere Lage zerfällt; die innere Lage bildet um die Cardia eine starke Muskelschlinge als deren Schließmuskel, *Sphincter cardiae* (S. 417). An der **Schleimhaut,** die eine lockere, die Gefäße und Nerven enthaltende Submucosa besitzt, unterscheidet man: die weißliche, derbe, feste, drüsenfreie kutane Vormagenschleimhaut (Abb. 614 b) und die weiche, sammetartige, schlüpfrige Drüsenschleimhaut (c, c′, d), die beide durch den etwas vorspringenden, unregelmäßig gezackten gekerbten Rand der kutanen Schleimhaut, den *Margo plicatus* (e), voneinander geschieden sind. Die Drüsenschleimhaut zerfällt in die dunkelfarbige, braunrote, borkige, dickere Fundusdrüsenschleimhaut (c), die den mittleren Teil der großen Kurvatur und der Flächen des Magens einnimmt, und eine den pylorusseitigen Abschnitt des Magens auskleidende hellere, grauweiße oder graugelbliche,

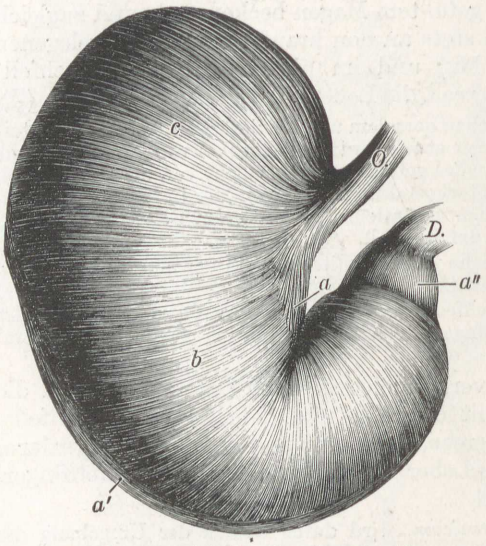

Abb. 611. Eingeweidefläche des mit Formalin gehärteten Magens des Pferdes, von der Serosa entblößt.

O. Oesophagus; **D.** Duodenum; a Stratum longitudinale curv. min.; a′ Stratum longitudinale curv. maj.; a″ Stratum longitudinale pylori; b Stratum circulare; c Fibrae obliquae externae.

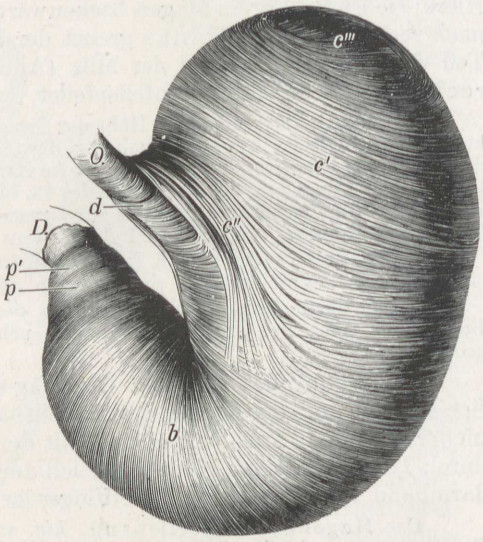

Abb. 612. Umgestülpter Magen des Pferdes, ohne Schleimhaut, Formalinhärtung.

O. Oesophagus; **D.** Duodenum; b Stratum circulare; c′ Fibrae obliquae int.; c″ Kardiamuskelschleife; c‴ Übergang der Fibrae obliquae int. in die Fibrae obliquae ext.; d Verbindungsast der beiden Schenkel der Kardiamuskelschleife; p, p′ Mm. sphincteres pylori.

dünnere und glattere Pylorusdrüsenschleimhaut (d). Zwischen beiden befindet sich die Intermediärzone (c′) (Groß [318]), die breit an der großen Kurvatur beginnt und nach der kleinen Kurvatur spitz zuläuft.

Am Margo plicatus zieht sich ein hellerer Streifen hin, der nahe der großen Kurvatur sehr schmal (1—1½ mm) ist, nach der kleinen sich auf etwa 2½ cm verbreitert und in die Pylorusdrüsenschleimhaut übergeht; es ist dies die kardiale Übergangszone (S. 418). Auf die Pars oesophagea entfällt ⅓—$^2/_5$ der gesamten Schleimhaut und von den übrigen ⅔—$^3/_5$ etwas mehr als die Hälfte auf die Fundusdrüsenschleimhaut.

Die Serosa bildet an der Curvatura minor eine Falte; unter ihr befindet sich an der Stelle, an der sich die Magenwand an der kleinen Kurvatur einstülpt (Abb. 610 5′), ein mit lockerem Binde- und Fettgewebe ausgefüllter Raum. Trennt man an der kleinen Kurvatur die Serosa ab, so wird der Magen länger und die Einstülpung verschwindet. An der Curvatura major gehen die von beiden Flächen kommenden serösen Platten in das Milz-Magenband (S. 343) und das große Netz (S. 344), an der kleinen Kurvatur in das kleine Netz (S. 344) und das Magen-Zwerchfellsband (S. 343) über. Die äußere Längsfaserschicht, das *Stratum longitudinale,* der **Muskelhaut** findet sich nur an den Kurvaturen und in deren Nähe und am Pylorus, und zwar in dünner Schicht. Die an der Curvatura minor sich findenden Fasern (Abb. 611 a) sind eine Fortsetzung der äußeren (Längs-) Muskelschicht der Speiseröhre. Am Antrum pylori findet sich eine durchschnittlich 5 mm dicke Längsfaserschicht (a″), die von dem einen Schließmuskel des Pylorus bis zum anderen reicht. Die Kreisfaserschicht, das *Stratum circulare* (Abb. 611 b, 612 b u. 613 2), findet sich nur rechts vom Margo plicatus und ist 2—3 mm dick. Am Ein- und Ausgange des Pförtnersackes bildet das Stratum circulare je einen kräftigen Ring- oder Schließmuskel des Pförtners, die *Sphincteres pylori* (Abb. 612 p, p′), die wulstartig nach dem Magenlumen vorspringen

und von denen der magenwärts liegende kürzer und weniger dick ist. Die schiefe Schicht, *Fibrae obliquae*, findet sich an der linken Hälfte des Magens; sie zerfällt in die äußere und innere schiefe Schicht. Die *Fibrae obliquae externae* (Abb. 611 c) sind im wesentlichen die Fortsetzung der Längsmuskulatur der Speiseröhre. Sie bilden inkonstante Schleifentouren, besonders um den Saccus caecus (Abb. 611). Die *Fibrae obliquae internae* (Abb. 612 c′) bilden die Innenschicht der Muskulatur des Saccus caecus und stehen mit den Fibrae obliquae externae (c‴) in Verbindung. Der Hauptteil ihrer Fasern bildet kurze, kräftige, etwas divergierende Schenkel, die zu beiden Seiten der Curvatura minor liegen, die Seitenränder und den linken-dorsalen Rand der Cardia umfassen und sich derart vereinigen, daß sie eine hufeisenförmige Schlinge um die Cardia bilden, die Kardiamuskelschleife (Abb. 612 c″ u. 613 1, 1). Von dem brustseitigen Schenkel dieser Schleife zweigt an der Cardia ein Muskelast (Abb. 612 d) so ab, daß er — in der Richtung der zwischen den beiden Schenkeln sichtbar werdenden Kreisfaserschicht (Abb. 613 2) — den rechten-ventralen Rand der Cardia umfaßt; der größere Teil seiner Fasern verschmilzt mit denen des beckenseitigen Schenkels, so daß ein wirklicher Schließmuskel der Cardia, *M. sphincter cardiae*, entsteht, der durch die Fasern der zirkulären Schicht ergänzt wird (Abb. 613 2); der übrige Teil der Fasern bildet Spiraltouren, die in die Kreisfaserschicht der Speiseröhre übergehen. Seitlich verdünnen sich die Schenkel allmählich und breiten sich fächerförmig aus; ihr Faserverlauf ist verschieden; er ergibt sich aus Abb. 612. Näheres s. Seber [869] und Weißflog [1009].



Abb. 613. Kardiamuskelschleife des Pferdes, von innen freigelegt.

1, 1 Kardiamuskelschleife; 2 zirkuläre Muskelfasern; 3 Schleimhaut der Cardia; 4 kutane Schleimhaut; 5 Fundusdrüsenschleimhaut; 6, 6 Margo plicatus.

Die **Schleimhaut** bildet bei leerem Magen zahlreiche in verschiedenen Richtungen verlaufende Falten oder Runzeln. Die weißliche Schleimhaut der Vormagenabteilung (Abb. 568 ö, 614 b u. 615 3) ist eine drüsenlose kutane Schleimhaut. Die an der kleinen Krümmung in den Magen hineinragende Falte (Abb. 615 3″) wird von ihr nur auf der kardiaseitigen Fläche gebildet. Die dunkler gefärbte Schleimhaut des eigentlichen Magens (Abb. 614 c, c′, d) ist eine echte Drüsenschleimhaut, die vereinzelte Lymphknötchen enthält. Sie besitzt kleine, seichte Grübchen, *Foveolae gastricae*, Magengrübchen, in die die Magendrüsen münden. Zuweilen treten Hervorragungen auf, *Areolae gastricae*, die Drüsengruppen entsprechen. Die mehr braunfleckige, dickere und (am toten Magen) auch weichere und dunklere Fundusdrüsenregion (Abb. 568 f, 614 c) hat an der Oberfläche ein m. o. w. zerklüftetes, borkiges Aussehen und wird durch unregelmäßig verlaufende seichte, schmale Furchen in Felder zerlegt. Sie enthält die mit Beleg- und Hauptzellen ausgestatteten tubulösen Fundusdrüsen. Die Intermediärzone (Abb. 614 c′) bildet den Übergang zu der Pylorusdrüsenzone, welche die mit nur einer Zellart ausgekleideten Pylorusdrüsen besitzt. Beide, die Intermediär- und Pylorusdrüsenzone, ziehen sich noch als ein jederseits 4—5 cm breiter Streifen an der kleinen Krümmung bis an den Margo plicatus hin, wo sie das pylorusseitige Blatt der in den Magen vorspringenden Falte bildet. Am Margo plicatus

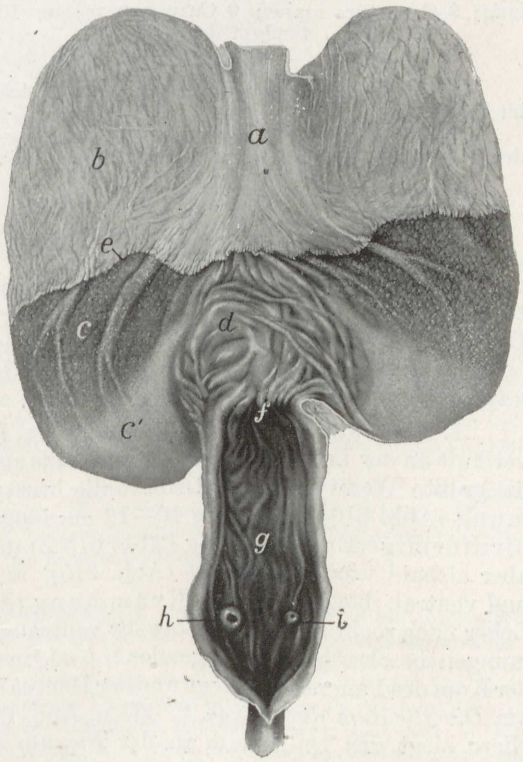

Abb. 614.

Abb. 614. Ende der Speiseröhre, Magen und Anfang des Duodenum, an der großen Kurvatur des Magens aufgeschnitten und die Wände zurückgelegt.

a Ende der Speiseröhre; b Pars oesophagea des Magens; c Fundusdrüsen-, c′ Intermediär- und d Pylorusdrüsenzone; e Margo plicatus; f Pylorusöffnung; g Duodenum; h Diverticulum und i Papilla duodeni.

zieht sich dann ein anfangs 2½ cm breiter, allmählich schmäler werdender und nahe der großen Kurvatur nur noch 1—1½ mm breiter, schließlich verschwindender Streifen dünner, heller Schleimhaut hin. Dieser stellt die kardiale Übergangszone dar (Abb. 568 c) und enthält verschiedene Arten von Drüsen: Kardia-, Pylorus- und Übergangsdrüsen. An der Pylorusdrüsenschleimhaut (Abb. 568 p u. 614 d) befinden sich, besonders pylorusseitig, kleine Leisten, *Plicae villosae*, die sich stellenweise in Zotten auflösen. Die Stärke der Schleimhaut nimmt bis zum 5. Lebensjahre zu (Fundusdrüsenzone bis 4, Pylorusdrüsenzone bis etwa 1,5 mm) und dann wieder ab, so daß sie bei alten Tieren nur noch $1/3$ bzw. $2/3$ mm beträgt. (Näheres s. Marquardt [597].) Zwischen allen Zonen finden sich schmale Übergangszonen, die beide Arten der Drüsen der geschiedenen Zonen enthalten (Gross [318]). Die durchschnittliche Dicke der Magenschleimhaut des Pferdes beträgt im Vormagen (V) 0,75 mm (am Margo plicatus 3 mm), in der Fundusdrüsenzone (F) 3—4 mm, in der Intermediärzone (I) 1—1,5 mm, in der Pylorusdrüsenzone (P) 2—2,5 mm und in der kardialen Übergangszone (C) 2—2,5 mm (an der kleinen Kurvatur 3—3,5 mm). Nach der Flächenausdehnung verhalten sich V : F : I : P : C = 15 : 13 : 6 : 6 : 1. (Näheres s. Biedermann [83], Müller [665] u. Gross [318].)

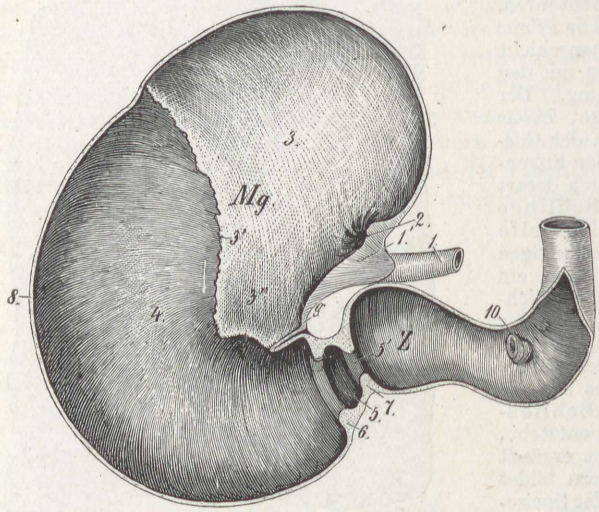

Abb. 615. Durchschnitt durch einen aufgeblasenen und gefrorenen Pferdemagen.

Mg Magen, **Z** Duodenum.

1 Oesophagus, 1′ Schnittfläche seiner Muskelhaut; 2 mit Schleimhautfalten umgebene Ösophagusöffnung; 3 Schleimhaut der Vormagenabteilung; 3′ Margo plicatus; 3″ halbmondförmig in das Lumen vorspringende Schleimhautfalte; 4 Schleimhaut der Drüsenabteilung; 5 Pförtnersack; 5′ Magen-Duodenumöffnung; 6 und 7 stark entwickelte und Schließmuskeln darstellende Kreisfaserschicht der Muscularis; 8 Curvatura major; 9 Curvatura minor; 10 Diverticulum duodeni.

Am aufgeblasenen und getrockneten Pferdemagen finden sich am Mageneinund -ausgange klappenartige Gebilde, die Ösophagus- und die Pförtnerklappe. Die erstere ist nur das Resultat der Eintrocknung. Die *Valvula pylori* zwischen der Pförtnerhöhle und dem Duodenum ist am frischen und gefrorenen Magen ein Schleimhautwulst und am getrockneten Magen eine ringförmige und sehr scharf ausgeprägte Falte.

Die Inhaltskapazität des Magens beträgt beim Pferde nach Biedermann [83] 8—28 l, im Mittel 18,4 l.

Gefäße und Nerven: Das Blut wird dem Magen durch Zweige der A. coeliaca zu- und durch solche der V. portae abgeführt. Die Nerven stammen vom N. vagus und N. sympathicus.

b) Der Mitteldarm (Dünndarm) des Pferdes (s. auch S. 399—401).

Der Dünndarm, *Intestinum tenue*, hängt, mit Ausnahme des Duodenum, an dem zahlreiche Blut- und Lymphgefäße und Nerven einschließenden langen und beweglichen Dünndarmgekröse, dessen Ursprung an der Wirbelsäule die kraniale Gekröswurzel (s. S. 345) heißt. Das Jejunum bildet viele bogenförmige Schlingen, *Ansae*, an deren konkavem Rande sich das Gekröse anheftet.

1. Der etwa 1 m lange **Zwölffingerdarm,** *Duodenum* (s. S. 399, Abb. 610 Z und 621 m, m), verläuft an der Leber als *Pars transversa* bis zur rechten Bauchwand. Er hat dicht am Magen die größte Weite und bildet sofort die brustwärts, rechts und dorsal gerichtete 1. Krümmung (Abb. 610 7) und eine 10—12 cm lange, über das rechte Magenende sich erhebende birnförmige Erweiterung (Abb. 615 Z) und geht dann, indem er sich etwas einschnürt, aber alsbald wieder erweitert (Abb. 615), an der Eingeweidefläche der Leber nach rechts und ventral, biegt in der 2. Krümmung (Abb. 610 8) abermals um und zieht sich an der Leber nach rechts und dorsal bis zur ventralen Fläche der rechten Niere. Die beiden Krümmungen beschreiben ein liegendes S (∼), in dessen zweiter, ventral konvexer Krümmung der Kopf des Pancreas (11) liegt und der Ductus choledochus sowie der Hauptgang des Pancreas am *Diverticulum duodeni* (s. S. 431 u. Abb. 614 h, 627 2) münden. Ventral von der rechten Niere biegt das Duodenum in der *Flexura prima* beckenwärts um, läuft als *Duodenum descendens* an der rechten Bauchwand bis zum beckenseitigen Ende der rechten Niere

(Abb. 621 m, m), biegt dann in der *Flexura secunda* nach links um und tritt in der Querebene des 3. Lendenwirbels und beckenseitig von der kranialen Gekröswurzel nach links, um ventral von der linken Niere ohne scharfe Grenze in das Jejunum überzugehen (vgl. Abb. 505 D).

Die Pars transversa des Duodenum wird durch das 3—6 cm breite Leber-Zwölffingerdarmband, *Lig. hepatoduodenale* (s. S. 343 u. 344), an die Leber und durch das ebenso breite Zwölffingerdarmgekröse (mit Einschluß des Pancreas) an den Blinddarmkopf und an die dorsale Quer- und den

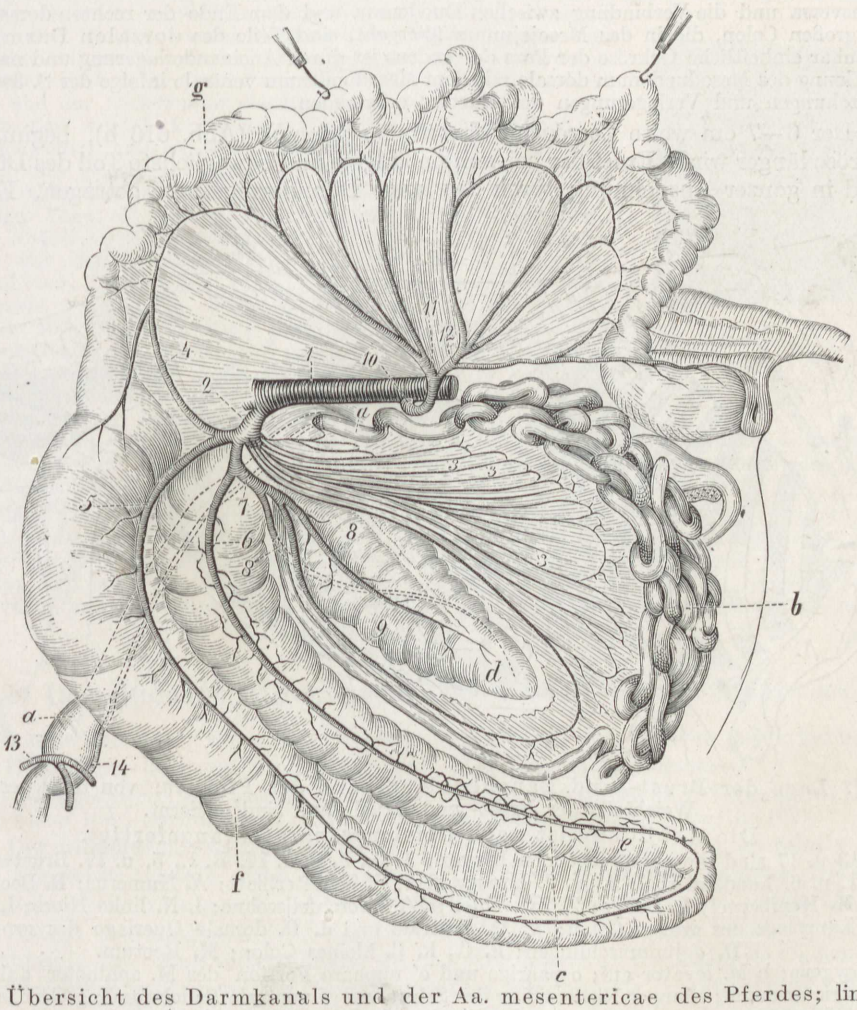

Abb. 616. Übersicht des Darmkanals und der Aa. mesentericae des Pferdes; linke Seite. a, a das Duodenum läuft, vom Dickdarm verdeckt, dorsal und tritt beckenwärts von der A. mesenterica cranialis (2) nach links hinüber, um in das an einem langen Gekröse hängende Jejunum (b) überzugehen; c das in den Blinddarm mündende Ileum; d Caecum (das den Blinddarm von links verdeckende Dünndarmgekröse ist entfernt); e und f zeigen die aus der Lage gebrachten, durch ein kurzes Gekröse verbundenen Kolonschleifen; e ventrale und f dorsale Lagen des großen Colon; g das an dem langen Gekröse befestigte kleine Colon, das in das weitere Rectum übergeht.
1 Aorta abdominalis; 2 A. mesenterica cranialis; 3, 3, 3 Aa. jejunales; 4 A. colica media; 5 A. colica dorsalis; 6 A. colica ventralis; 7 A. ileocaecalis; 8, 8 lateraler und medialer Ramus caecalis; 9 Ramus iliacus; 10 A. mesenterica caudalis; 11 A. colica sinistra; 12 A. haemorrhoidalis cranialis; 13 A. gastroduodenalis; 14 Ramus duodenalis der A. pancreaticoduodenalis.

Anfang der rechten dorsalen Längslage des großen Colon befestigt, und zwar so, daß an der S-förmigen Biegung nur das Lig. hepatoduodenale vorhanden ist, das sich in das die ventrale Pankreasfläche überziehende Peritonaeum fortsetzt; allmählich geht dieses Band in das Zwölffingerdarmgekröse über, so daß mithin die Anfangshälfte der Pars transversa des Duodenum nur das Lig. hepatoduodenale, die Endhälfte das Duodenalgekröse besitzt. Dieses setzt sich auf das Duodenum descendens als Nieren-Zwölffingerdarmband, *Lig. renoduodenale*, fort, wobei es allmählich handbreit wird, und geht in das *Lig. caecoduodenale* (S. 423) über. Von der Flexura secunda ab teilt sich das (im Bereiche der Pars descendens scheinbar einheitliche) Duodenalgekröse in 2 Platten, die annähernd 2 cm voneinander

entfernt an das Ende der rechten dorsalen Längslage des großen Colon und an das kleine Colon sich befestigen; dadurch entsteht eine verhältnismäßig enge Tasche, an deren Boden das Duodenum befestigt ist. Die eine Platte geht nach ungefähr 20 cm langem Verlauf in das Mesojejunum über, die andere bildet zwischen Duodenum und kleinem Colon das *Lig. duodenocolicum*, das nach Verlauf von weiteren ca. 20 cm aufhört; sein freier Rand kennzeichnet den Übergang des Duodenum in das Jejunum. Außerdem steht das Duodenum mit dem Magen durch das Magen-Zwölffingerdarmband, *Lig. gastroduodenale* (s. S. 415), in Verbindung. Das Lig. hepatoduodenale und Lig. duodenocolicum sind Teile des ventralen Darmgekröses (s. S. 348); das Zwölffingerdarmgekröse der Pars transversa und die Verbindung zwischen Duodenum und dem Ende der rechten dorsalen Längslage des großen Colon, die in das Mesojejunum übergeht, sind Teile des dorsalen Darmgekröses. Das scheinbar einheitliche Gekröse der Pars descendens ist durch Aneinanderlagerung und nachfolgende Verschmelzung des Mesoduodenum dorsale mit dem Mesoduodenum ventrale infolge der S. 350 beschriebenen Drehungen und Verlagerungen des Darmes entstanden.

2. Der 6—7 cm weite **Leerdarm,** *Intestinum jejunum* (Abb. 616 b), beginnt da, wo das Gekröse länger wird. Er ist der bei weitem längste und beweglichste Teil des Dünndarms und wird in ganzer Ausdehnung durch das lange Dünndarmgekröse getragen. Er liegt in

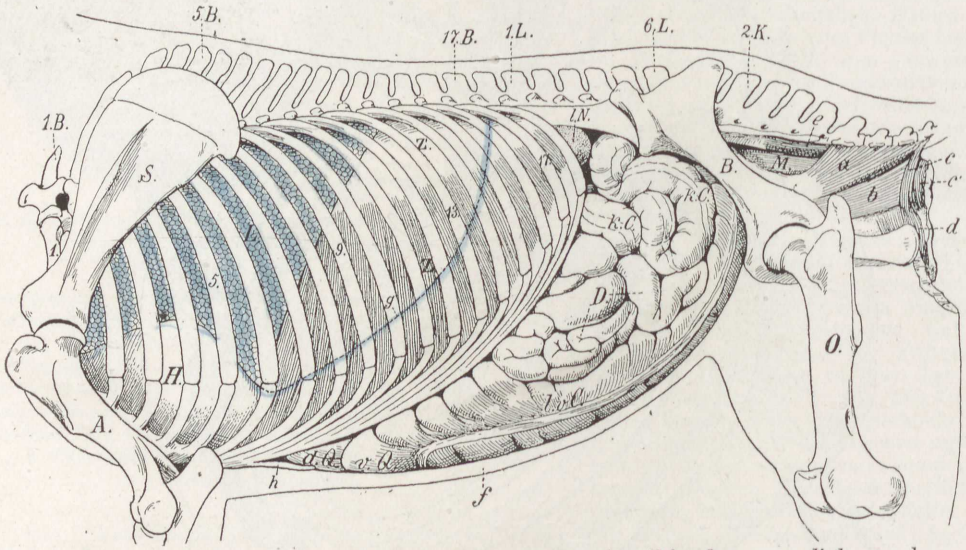

Abb. 617. Lage der Brust- und Bauchhöhlenorgane des Pferdes; von links gesehen. Die Weichteile der Brust- und Bauchwand sind entfernt.

Die Abbildung ist nach Gefrierpräparaten angefertigt.

1, 5, 9, 13 u. 17 sind die entsprechenden Rippen; **1. B., 5. B.** u. **17. B.** 1., 5. u. 17. Brustwirbel; **1. L.** u. **6. L.** 1. u. 6. Lendenwirbel; **2. K.** 2. Kreuzwirbel; **S.** Schulterblatt; **A.** Humerus; **B.** Becken; **O.** Os femoris; **H.** Herzbeutel; **L.** Lunge; **Z.** Zwerchfell; **Z'.** Zwerchfellssehne; **l. N.** linke Niere; **l. v. C.** linke ventrale Längslage des großen Colon; **v. Q.** ventrale und **d. Q.** dorsale Querlage des großen Colon; **D.** Jejunumschlingen; **k. C., k. C.** kleines Colon; **M.** Rectum.

a M. coccygeus; b M. levator ani; c paarige und c' unpaare Portion des M. sphincter ani externus; d M. constrictor cunni; e langer Niederzieher des Schwanzes; f ventrale Bauchwand; g Grenze der Lunge bei starker Inspiration; h Schaufelknorpel.

unregelmäßigen Windungen im wesentlichen im linken-dorsalen Viertel der Bauchhöhle bzw. im dorsalen und mittleren Drittel der linken Hälfte der Bauchhöhle (Abb. 617 u. 620 D), vermengt mit Schlingen des kleinen Colon; doch können sich einzelne seiner Schlingen auch zwischen andere Darmteile einschieben (Abb. 621 D).

3. Der **Hüftdarm,** *Intestinum ileum* (Abb. 616 c), geht in der linken Flankengegend aus dem Jejunum ohne Grenze hervor, läuft nach rechts und dann in der Segmentalebene des 3. bis 4. Lendenwirbels, etwa handbreit rechts von der Medianebene, fast senkrecht dorsal und senkt sich brustwärts vom Ursprunge des Colon aus dem Caecum an der kleinen Krümmung des Blinddarmkopfes in diesen ein. Sein Endabschnitt unterscheidet sich vom Leerdarme durch eine etwa 1 m vor dem Blinddarme beginnende Wandverdickung, so daß dieses Stück die Konsistenz des derben Endabschnittes der Speiseröhre hat. Außer dem gemeinschaftlichen Dünndarmgekröse besitzt der Endteil des Ileum noch das 10—15 cm lange Hüftblinddarmgekröse, *Mesenterium ileocaecale,* das das Ileum mit dem Blinddarm verbindet und sich als niedriger werdende Falte auf das Ileum fortsetzt.

Das Ileum ist im Kadaver stets stark zusammengezogen und scheinbar enger als das Jejunum. Meist finden sich in ihm noch Futtermassen.

Bau des Dünndarms (s. S. 401). Die **seröse Haut,** *Tunica serosa,* das Bauchfell, läßt an der Gekrösanheftung, wo die Gefäße und Nerven des Darmes ein- und austreten, einen schmalen Streifen der Muskelschicht unbedeckt. Die aus glattem Muskelgewebe bestehende **Muskelhaut,** *Tunica muscularis,* ist mit der Serosa innig, mit der Schleimhaut locker verbunden. Sie zerfällt in eine dünnere äußere Längs- und eine dickere innere Kreisfaserschicht; letztere ist besonders stark am Endabschnitte des Ileum. Die grau- oder gelbrötliche **Schleimhaut,** *Tunica mucosa,* ist weich, sammetartig und sehr gefäßreich; sie besitzt eine Muscularis mucosae und eine lockere, Faltungen und leichte Verschiebbarkeit gestattende, gefäß- und nervenreiche Submucosa, ferner Darmzotten (S. 401), Darmeigen- und Submukosadrüsen (S. 401), zahlreiche Lymphknötchen und das *Diverticulum duodeni* (S. 431).

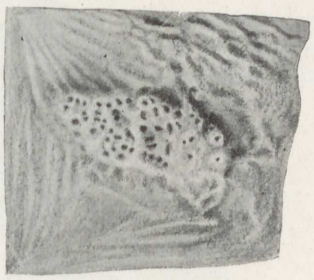

Abb. 618. Lymphknötchenplatte aus dem Dünndarme des Pferdes.

Von den Lymphknötchen sind die Einzelknötchen, *Noduli lymphatici solitarii,* etwa hirsekorngroß, rund, oval oder birnförmig und gegen die Umgebung ziemlich scharf abgegrenzt; sie finden sich zerstreut im ganzen Dünndarm und sind wegen ihrer tiefen Lage oft schwer wahrzunehmen. Die Knötchenplatten, *Noduli lymphatici aggregati* (Peyersche Platten), kommen meist an der der Gekrösanheftung gegenüberliegenden Seite der Darmwand vor. Sie bilden meist undeutliche, rundliche oder länglich-ovale, plattenartige, flache Hervorragungen der Schleimhaut (Abb. 618). Man findet im Mittel 100—200 (51—263) Platten. Sie sind verschieden groß, meist 2—6 cm lang, 2—14 mm breit und unregelmäßig geformt; die größten kommen am Ende des Ileum vor. Bei jungen Pferden findet sich hier eine 17—38 cm lange und 5—25 mm breite, alten Pferden fehlende Platte. Die erste Platte ist meist 90—140 cm distal vom Pylorus gelegen. (Näheres s. May [610].) Bei Krankheiten und postmortal fallen oft Knötchen aus; die betreffenden Stellen der Schleimhaut haben dann ein feingrubiges, siebartiges (areoliertes) Aussehen.

Gefäße und Nerven des Dünndarms. Das Blut wird durch Zweige der A. mesenterica cranialis und der A. coeliaca zu- und durch solche der V. portae abgeführt. Die Lymphgefäße des Duodenum suchen die Lnn. portarum, duodenales, caecales und mesenterici craniales auf, die des Jejunum ziehen zu den Lnn. jejunales, die des Ileum zu den Lnn. jejunales, caecales und colici. Die Nerven stammen vom N. vagus und N. sympathicus, insbesondere vom Plexus coeliacus und mesentericus cranialis.

c) Der Enddarm (Dickdarm) des Pferdes (s. auch S. 402—406).

Der aus Caecum, Colon und Rectum bestehende Dickdarm ist erheblich weiter als der Dünndarm und mit Bandstreifen und Poschen versehen.

Die Inhaltskapazität beträgt im Durchschnitt für das Caecum 51 l (Döhrmann [195 a]), für das große Colon 103 l (Bredenfeld [123]) und für das kleine Colon 15 l (Colin [162]).

1. Der **Blinddarm,** *Intestinum caecum* (Abb. 616 d, 619 a, a′, a″), ist relativ sehr groß und von konischer Gestalt. Man unterscheidet an ihm den dorsal gelegenen Blinddarmkopf und den kegelförmigen Körper. Der Blinddarmkopf, *Saccus caecus* (Abb. 619 a, 621 C′), besitzt eine magenähnliche Gestalt und füllt fast das ganze rechte-dorsale Viertel der Bauchhöhle aus. Man unterscheidet an ihm eine konvexe dorsolaterale *Curvatura major* und eine konkave ventromediale *Curvatura minor,* ein blindes brustseitiges Ende und ein in den Körper übergehendes beckenseitiges Ende, eine laterale (parietale) und eine mediale (viszerale) Fläche. Aus seinem kaudalen Teile geht der ventral gerichtete Körper, *Corpus caeci* (Abb. 619 a′), hervor; er stellt einen Kegel dar, dessen blind endende, frei liegende und abgerundete Spitze, *Apex (Fundus N.)* (a″), ventral und brustwärts gerichtet ist. Er ist mit dem Ileum und der rechten ventralen Längslage des Colon (b) durch je ein kurzes Gekröse (f) verbunden und besitzt 4 ungefähr fingerbreite Bandstreifen, *Taeniae* (g, g′), 4 Reihen Poschen, *Haustra,* und Einschnürungen, *Plicae,* wodurch im Innern 4 Reihen blasiger Ausbuchtungen, *Cellulae,* entstehen.

Die 4 Bandstreifen sind ein dorsaler (Abb. 619 g′), ventraler, lateraler (g) und medialer; der laterale und ventrale erreichen aber die Spitze nicht; der ventrale ist frei, während der laterale und der dorsale vom Gekröse und der mediale von einer fetthaltigen Falte der Serosa bedeckt ist. Am dorsalen Bandstreifen heftet sich das Ileozäkalgekröse an, läßt den Bandstreifen jedoch an der Blinddarmspitze frei; er ist mithin an der Blinddarmspitze der einzige freie Bandstreifen; verfolgt man ihn, so muß man mit Sicherheit auf das Ileum stoßen.

An der kleinen Kurvatur des Blinddarmkopfes finden sich dicht nebeneinander 2 Öffnungen: 1. die von starker Muskulatur *(Sphincter ilei)* umgebene Einmündung des zapfenartig in das Caecum ragenden Ileum (s. S. 402), das *Ostium ileocaecale;* es liegt etwas medial

und brustwärts von der 2. Öffnung, der Ausgangsöffnung des Blinddarms, dem in das Colon führenden *Ostium caecocolicum;* an diesem finden sich Schleimhautfalten, die offenbar die fehlende Klappe (Valvula caecocolica) ersetzen, und ein Muskelring *(Sphincter caeci).*

Lage (Abb. 621 u. 622 C, C′ u. C″). Der Blinddarm liegt größtenteils im rechten-dorsalen Viertel der Bauchhöhle, das er fast ganz ausfüllt; nur ein Teil seines Körpers und die Spitze ragen in die ventrale Hälfte der Bauchhöhle hinein; sie ziehen sich schräg von der

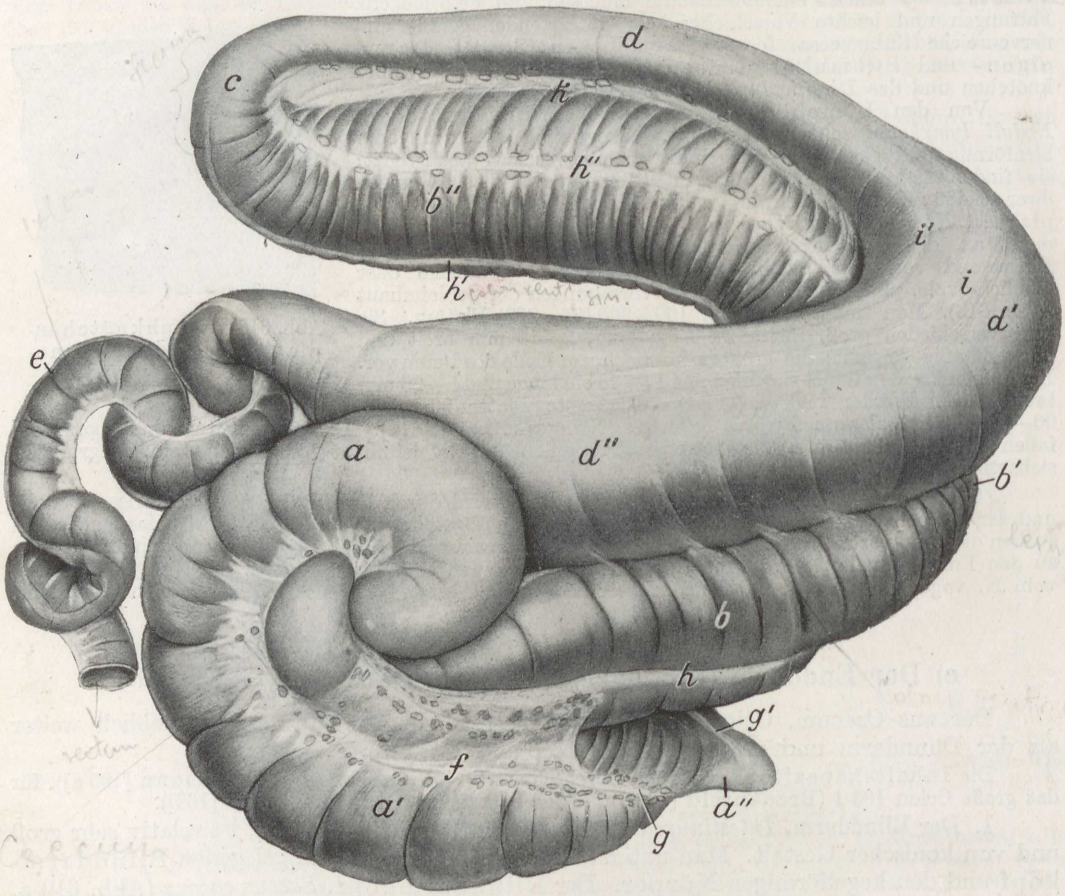

Abb. 619. Dickdarm des Pferdes, von rechts gesehen.

a, a′, a″ Blinddarm; b rechte ventrale Längslage, b′ ventrale Querlage und b″ linke ventrale Längslage des großen Colon; c Beckenflexur; d linke dorsale Längslage, d′ dorsale Querlage und d″ rechte dorsale Längslage des großen Colon; e kleines Colon; f Blind-Grimmdarmgekröse mit zahlreichen kleinen Lymphknoten; g lateraler und g′ dorsaler Bandstreifen des Blinddarms; h, h′, h″ Bandstreifen der Anfangsschleife und i, i′ Bandstreifen der Endschleife des großen Colon; k Kolongekröse mit zahlreichen Lymphknoten.

rechten Flanken- zur Schaufelknorpelgegend. Der Blinddarmkopf (C′) liegt ventral von den Lendenwirbeln und den Wirbelenden der 3 letzten Rippen und reicht vom Darmbeinflügel bis zur ventralen Fläche der rechten Niere und bis an die Leber und das Pancreas. Er stößt dorsal an die rechte Niere, das Duodenum und die Lendenmuskeln, rechts an die Bauchwand, das Duodenum und eventuell an ein kleines Stück der Leber, links an die rechte dorsale Längslage des Colon, Schlingen des Jejunum und kleinen Colon, die A. mesenterica cranialis, das Pancreas und bei weiblichen Tieren an das rechte Ovarium und den Uterus, brustwärts an Pancreas, Duodenum und Leber und beckenwärts an Schlingen des Jejunum und kleinen Colon. Der Blinddarmkörper liegt zwischen und ventral von den 3 Abschnitten der Anfangsschleife des Colon, rechts berührt er die Bauchwand und links die linken Kolonlagen und Dünndarmschlingen. Die Blinddarmspitze liegt in

der Querebene der 13. bis 16. Rippe an der ventralen Bauchwand. Der Blinddarmkörper ist durch das Ileozäkalgekröse an das Ileum und durch das Blindgrimmdarmgekröse an die rechte ventrale Längslage des Colon befestigt; er ist im übrigen ebenso wie die Spitze frei. Der Blinddarmkopf ist mit seinem kraniomedialen Viertel im Bereiche des 16. Brust- bis 3. Lendenwirbels bindegewebig an die rechte Niere, die Lendenmuskeln, die Fascia iliaca und das Pancreas und außerdem durch ein Gekröse und Bindegewebe an das Duodenum *(Lig. caecoduodenale)*, die rechte dorsale Längslage des Colon und die kraniale Gekröswurzel befestigt.

2. Der **Grimmdarm,** *Intestinum colon* (Abb. 619), geht aus der kleinen Kurvatur des Blinddarmkopfes hervor und zerfällt in das weite und dicke große und das enge und dünne kleine Colon. Er ist die größte und weiteste Abteilung des Dickdarms und nimmt den größten Teil der Bauchhöhle ein. Über seine Länge s. S. 399.

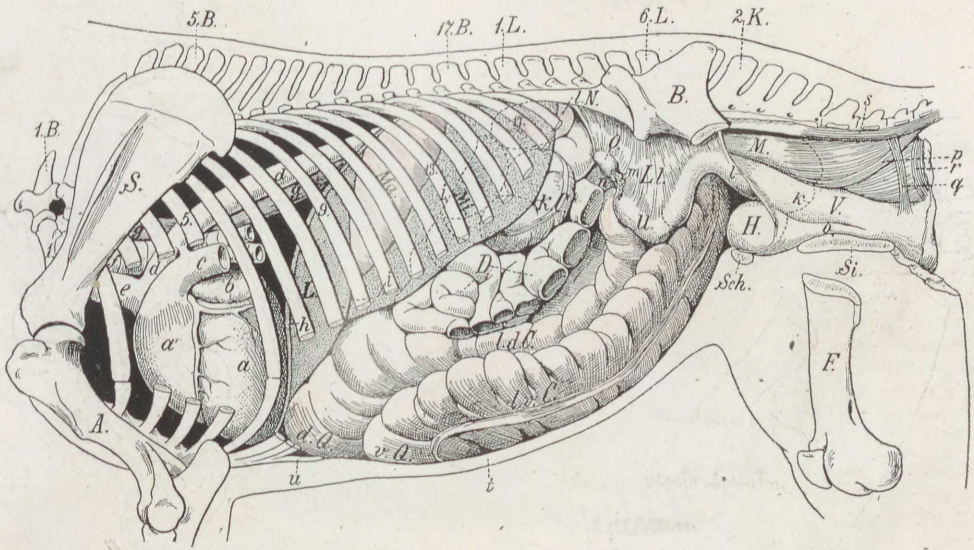

Abb. 620. Lage der Brust- und Bauchhöhlenorgane des weiblichen Pferdes; linke Seite; tiefere Lage. Die Weichteile der Brust- und Bauchwand sowie ein Teil der Rippen, des Beckens und Oberschenkelbeins, der Schlingen des Jejunum und kleinen Colon, die linke Lunge und die linke Hälfte des Zwerchfells, der M. levator ani, coccygeus und sphincter ani ext. sind entfernt (s. Abb. 617).

Die Abbildung ist nach Gefrierpräparaten angefertigt.

1, 5, 9, 13 u. 17 die entsprechenden Rippen; **1. B.**, **5. B.** u. **17. B.** 1., 5. u. 17. Brustwirbel; **1. L.** u. **6. L.** 1. u. 6. Lendenwirbel; **2. K.** 2. Kreuzwirbel; **S.** Scapula; **A.** Humerus; **B.** Becken; **F.** Os femoris; **Si.** Sitzbein; **Sch.** Schambein; **L.** Leber; **Ma.** Magen; **Mi.** Milz; **l. N.** linke Niere; **l. v. C.** linke ventrale und **l. d. C.** linke dorsale Längslage des Colon; **v. Q.** ventrale und **d. Q.** dorsale Querlage des Colon; **D.** Jejunumschlingen; **k. C.** kleines Colon; **O.** linkes Ovarium; **U.** linkes Uterushorn; **L. l.** Lig. latum uteri; **H.** Harnblase; **V.** Vagina; **M.** Rectum.

a linke und a′ rechte Herzkammer; b linke Vorkammer; c A. pulmonalis; d, d Aorta; e Truncus brachiocephalicus; f Luftröhre; g, g Oesophagus; h Zwerchfell (in der Medianebene durchschnitten und im Stande der höchsten Exspiration); i, i kaudale Grenze des zum Teil durch die Milz verdeckten leeren Magens; k punktierte Linie, welche die Umschlagstelle des Peritonaeum auf Rectum, Scheide und Harnblase angibt; l abgeschnittenes linkes Lig. latum uteri; m linker Eileiter; n linke Eierstockstasche; o Harnröhre; p Afterschwanzband; q Aufhängeband des Mastdarms; r M. sphincter ani int.; s Niederzieher des Schwanzes; t ventrale Bauchwand; u Schaufelknorpel.

a) Das **große (weite) Colon** bildet eine mächtige, doppelte, hufeisenförmige Darmschlinge, die somit aus 2 durch ein kurzes Gekröse (Abb. 619 k) verbundenen Schleifen besteht, von denen die ventrale sehr weit und ziemlich gleich weit ist und deutliche Bandstreifen und sehr viele deutliche Poschen zeigt, während die dorsale anfangs eng ist, dann allmählich an Weite zunimmt und teils glatt, teils mit undeutlichen Bandstreifen und Poschen versehen ist. Vom großen Colon liegen etwa $^1/_3$ (mit Anfangs- und Endteil) rechts in der Bauchhöhle und $^2/_3$ links in der Bauch- und Beckenhöhle. Vom Caecum aus verläuft es an der rechten Bauchwand ventral und brustwärts und bildet die rechte ventrale Längslage, *Colon ventrale dextrum* (Abb. 619 b u. 621 r. v. C.); in der Schaufelknorpelgegend geht diese als ventrale Querlage, *Flexura diaphragmatica ventralis*

(Abb. 619 b′, 620 u. 621 v. Q.), nach der linken Seite und zieht sich als linke ventrale Längslage, *Colon ventrale sinistrum* (Abb. 619 b″u. 620 l. v. C.), durch die linke Unterrippen- und Flankengegend bis ins Becken. Dieser ganze Abschnitt heißt die ventrale oder Anfangsschleife. Im Becken biegt das Colon in die Beckenkrümmung, Beckenflexur, *Flexura pelvina* (Abb. 619 c u. 621 F), um und geht medial und dorsal von der linken ventralen Längslage als linke dorsale Längslage, *Colon dorsale sinistrum* (Abb. 619 d u. 620 l. d. C.), wieder brustwärts, schlägt sich nahe dem Zwerchfell als dorsale Querlage, *Flexura diaphragmatica dorsalis* (Abb. 619 d′, 620 u. 621 d. Q.), nach rechts um, verläuft als rechte dorsale Längslage, *Colon dorsale dextrum* (Abb. 619 d″ u. 621 r. d. C.), beckenwärts und etwas dorsal und geht schließlich in das kleine Colon (Abb. 619 e) über. Der Abschnitt von der Beckenflexur bis zum kleinen Colon stellt die dorsale oder Endschleife des großen Colon dar.

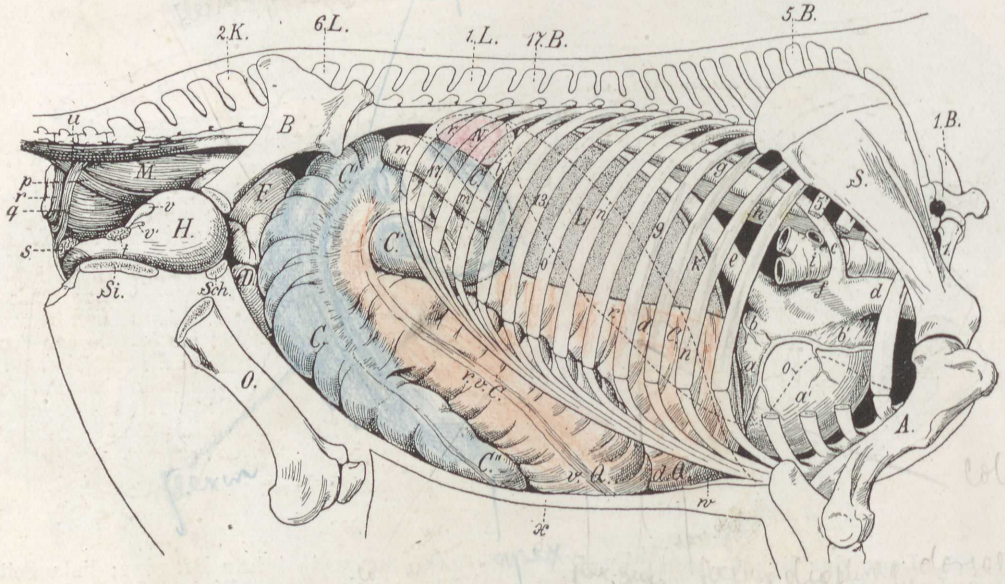

Abb. 621. Lage der Brust- und Bauchhöhlenorgane des männlichen Pferdes, von rechts gesehen; tiefere Lage. Die Weichteile der Brust- und Bauchwand, ein Teil des Beckens und des Os femoris, die rechte Hälfte des Zwerchfells und die rechte Lunge, der M. coccygeus, levator ani und sphincter ani ext. sind entfernt. Die Abbildung ist nach Gefrierpräparaten angefertigt.

1, 5, 9, 13 u. 17 die entsprechenden Rippen; **1. B., 5. B.** u. **17. B.** 1., 5. u. 17. Brustwirbel; **1. L.** u. **6. L.** 1. u. 6. Lendenwirbel; **2. K.** 2. Kreuzwirbel; **S.** Scapula; **A.** Humerus; **B.** Becken; **O.** Os femoris; **Si.** Sitzbein; **Sch.** Schambein; **L.** Leber; **r. N.** rechte Niere; **r. v. C.** rechte ventrale Längs- und **v. Q.** ventrale Querlage und **r. d. C.** rechte dorsale Längs- und **d. Q.** dorsale Querlage des Colon; **C.** Caecum; **C.′, C.′** Blinddarmkopf, dessen kraniale Grenze punktiert ist; **C.″** Blinddarmspitze; **D.** Jejunumschlingen; **F.** Beckenflexur; **H.** Harnblase; **M.** Rectum.

a linke und a′ rechte Herzkammer; b linke und b′ rechte Vorkammer; c V. azygos dextra; d V. cava cranialis; e V. cava caudalis; f Sinus venosus; g Aorta; h Oesophagus; i Trachea; k Zwerchfell (in der Medianebene durchschnitten und im Stande höchster Exspiration); l Lig. triangulare dextrum hepatis; m, m Duodenum; n, n Linie, die den Stand des Zwerchfells in der Medianebene während starker Inspiration angibt; o, o Grenze der Lunge bei starker Inspiration; p Afterschwanzband; q Aufhängeband des Mastdarms; r M. sphincter ani internus; s Gl. bulbourethralis; t Prostata; u Niederzieher des Schwanzes; v Samenblase; v′ rechter Harnleiter (abgeschnitten); w Schaufelknorpel; x durchschnittene ventrale Bauchwand.

Da, wo das Colon aus dem Caecum entspringt, ist es sehr eng. Das Ostium caecocolicum ist daher nur für einen Finger passierbar; es besitzt keine Klappe, jedoch einen 3—6 mm dicken Ringmuskel, *Sphincter caeci*. Nach kurzem Verlauf erweitert sich das Colon beutelförmig *(Vestibulum coli)*, verengt sich wieder und erweitert sich dann plötzlich bis zu dem beträchtlichen Durchmesser von 20—25 cm, den die ganze ventrale Schleife besitzt. Zwischen Vestibulum coli und fortlaufendem Colon befindet sich äußerlich eine Grenzfurche, im Innern eine ringförmige Schleimhautfalte, *Valvula vestibularis*; die Verhältnisse sind aber sehr wechselnd (Fromme [274]). An der Beckenflexur tritt eine ganz bedeutende Verengerung ein; dann erweitert sich das Colon jedoch allmählich wieder und

erreicht am Ende der rechten dorsalen Längslage als magenähnliche Erweiterung seine größte Weite. Dann verengt es sich plötzlich wieder und geht in das kleine Colon über. Die Anfangsschleife des Colon hat 4 starke Bandstreifen, *Taeniae* (Abb. 619 h, h′, h″), und 4 Reihen zahlreicher deutlicher Poschen; an der Beckenflexur hören Poschen und Bandstreifen (bis auf den vom Gekröse bedeckten, der auf die linke dorsale Längslage übertritt) ganz auf, und erst allmählich entstehen an der dorsalen Schleife wieder 3 schwächere Bandstreifen (i, i′) und 3 Reihen nicht sehr zahlreicher und flacher Poschen. Von den beiden der dorsalen Schleife zugekehrten Bandstreifen der ventralen Schleife ist der eine ganz, der andere nur im Bereiche der rechten ventralen Längslage vom Mesenterium bedeckt *(Taeniae mesocolicae)*; die beiden anderen liegen frei *(Taeniae liberae)*.

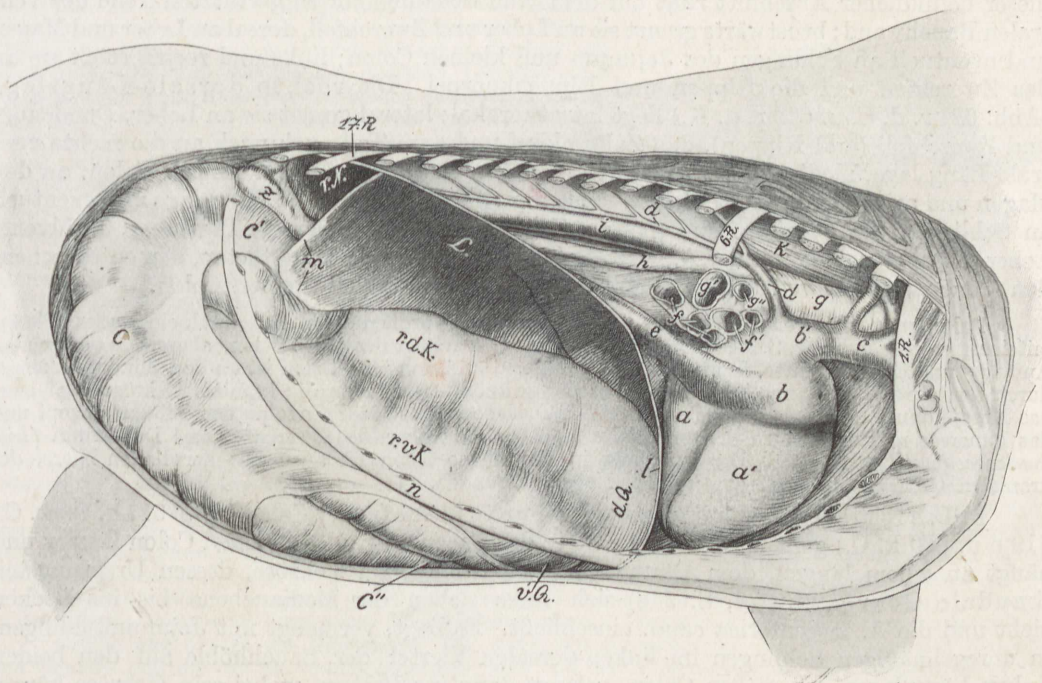

Abb. 622. Lage der Brust- und Bauchhöhlenorgane des Pferdes; von der rechten Seite gesehen. Formalinpräparat. Tiefere Lage. (Die Brust- und Bauchhöhlenwand ist bis auf einen Teil der Rippen entfernt, ebenso die rechte Lunge und die rechte Hälfte des Zwerchfells.) Die Abbildung dient zur Ergänzung von Abb. 621 und soll insbesondere die richtige Lage der V. cava caudalis (e) in der Brusthöhle demonstrieren; in Abb. 621 steigt die Vene zu steil auf, weil das Zwerchfell durch Gasentwicklung im Verdauungskanal zu stark gegen die Brusthöhle vorgewölbt ist.

1. R., 6. R. und 17. R. die entsprechenden Rippen bzw. Rippenteile; die übrigen Rippen sind entfernt; **C** Blinddarmkörper; **C′** Blinddarmkopf; **C″** Blinddarmspitze; **L** Leber; **r. N.** rechte Niere; **r. v. K.** rechte ventrale und **r. d. K.** rechte dorsale Längslage des Colon; **d. Q.** dorsale und **v. Q.** ventrale Querlage des Colon; **Z** Duodenum. a linke und a′ rechte Herzkammer; b rechte Vorkammer; b′ Sinus venosus; c V. cava cranialis; d, d V. azygos; e V. cava caudalis; f Vv. pulmonales; f′ A. pulmonalis; g Trachea (bei g′ abgeschnitten); g″ Bronchus für den rechten Spitzenlappen; h Oesophagus; i Aorta; k M. longus colli; l, l durchschnittenes Zwerchfell; m Lig. triangulare dextrum hepatis; n Rippenbogen.

Lage des großen Colon. Die rechte ventrale Längslage (Abb. 621 r. v. C. u. 622 r. v. K.) liegt direkt an der rechten Bauchwand längs des rechten Rippenbogens, teils extra-, teils intrathorakal; medial stößt sie im wesentlichen an die linken Grimmdarmlagen und an unbeständige Dünndarmschlingen; kaudoventral grenzt sie an Körper und Spitze des Caecum und kraniodorsal an die rechte dorsale Längslage. Die ventrale Querlage (Abb. 617, 620, 621 u. 622 v. Q.) ruht etwa handbreit beckenwärts vom Schaufelknorpel auf der ventralen Bauchwand, beckenwärts und ventral von der dorsalen Querlage. Kaudal stößt sie an die Zäkumspitze (Abb. 621), links und rechts an die Bauchwand. Die linke ventrale Längslage (Abb. 617 u. 620 l. v. C.) liegt mit ihrer linken und ventralen Fläche direkt an der linken Bauchwand am Übergange der linken zur ventralen Bauchfläche; medial

grenzt sie an unbeständige Dünndarmschlingen, an das rechte Colon und stellenweise an das Caecum, dorsal an die linke dorsale Längslage und an Schlingen des Jejunum und kleinen Colon. Die Beckenflexur (Abb. 621 F) liegt i. d. R. in der rechten Hälfte der Beckenhöhle, infolge der großen Beweglichkeit ist ihre Lage aber ziemlich inkonstant. Die linke dorsale Längslage (Abb. 620 l. d. C.) liegt dorsal von der linken ventralen Längslage an der linken Bauchwand, jedoch i. d. R. so, daß sie von dieser durch Schlingen des Jejunum (D) und kleinen Colon und bei weiblichen Tieren nahe dem Becken auch durch das linke Uterushorn (U) getrennt wird; medial und dorsal stößt sie an Schlingen des Jejunum und kleinen Colon. Die dorsale Querlage (Abb. 617, 620, 621 u. 622 d. Q.) liegt größtenteils intrathorakal, teils dorsal, teils kranial von der ventralen Querlage; ihr kranial von dieser befindlicher Abschnitt ruht auf dem vom Schaufelknorpel gestützten Teile der ventralen Bauchwand; brustwärts grenzt sie an Leber und Zwerchfell, dorsal an Leber und Magen und eventuell an Schlingen des Jejunum und kleinen Colon; links und rechts stößt sie an das Zwerchfell und die Rippen und Rippenknorpel. Die rechte dorsale Längslage (Abb. 621 r. d. C. u. 622 r. d. K.) liegt intrathorakal; lateral grenzt sie an Leber, Duodenum und Zwerchfell (und Rippen), den Zäkumkopf und zum Teil auch noch an die rechte ventrale Längslage, medial (bzw. links) an Schlingen des Jejunum und kleinen Colon, an den Magen und an die linken Kolonlagen, ventral an die rechte ventrale Längslage und eventuell an Schlingen des Jejunum und kleinen Colon, dorsal an Pancreas, Pfortader, Hohlvene, Leber, Jejunalgekröse mit der A. mesenterica cran. und deren Hauptästen, den entsprechenden Venen und Nerven und an Schlingen des Jejunum und kleinen Colon.

Befestigung. Die ventrale und die dorsale Schleife des großen Colon sind durch ein kurzes Gekröse miteinander verbunden (s. S. 346 u. Abb. 619 k); im übrigen liegt das große Colon, abgesehen von seinem Anfangs- und Endabschnitte, frei in der Bauchhöhle. Der Anfang des Colon ist an den Blinddarmkörper durch das etwa 4 cm lange Blindgrimmdarmgekröse (f) und an die kraniale Gekröswurzel bzw. das Mesojejunum befestigt; die rechte dorsale Längslage ist gegen ihr Ende an den Blinddarmkopf und das Pancreas und durch eine Peritonäalfalte auch an die Leber, das Zwerchfell und Duodenum *(Lig. duodenocolicum)* angeheftet. Der Übergang in das kleine Colon ist auch mit der linken Niere, der kranialen Gekröswurzel und dem großen Netze verbunden.

b) Das relativ enge, durchgängig gleich weite **kleine (enge) Colon** (Abb. 617 k. C., k. C., 619 e u. 620 k. C.) geht an der linken Seite des Caecum aus dem großen Colon hervor und hängt an einem langen, dem Dünndarmgekröse ähnlichen Gekröse, dessen Ursprungsteil (kaudale Gekröswurzel, S. 346) sich links neben der Medianebene bis ins Becken zieht und die A. mesenterica caud. einschließt. Es liegt, vermengt mit Jejunumschlingen, in unregelmäßigen Schlingen im linken-dorsalen Viertel der Bauchhöhle auf den beiden linken Längslagen des großen Colon, gelangt dann ins Becken, wobei sein Gekröse kürzer wird, und geht ohne Grenze in das Rectum über; es besitzt einen freien und einen vom Gekröse bedeckten Bandstreifen und 2 Reihen Poschen. Über das Zwölffingerdarm-Kolonband s. S. 420.

Der **Mastdarm,** *Intestinum rectum* (Abb. 620 u. 621 M), geht in gerader Linie ventral von dem Kreuzbein und den ersten Schwanzwirbeln zum After; er ist 20—30 cm lang und sehr ausdehnungsfähig und erweitert sich kurz vor dem After flaschenförmig zur *Ampulla recti* (Abb. 623 d u. e). Sein aus dem kleinen Colon hervorgehender Anfangsabschnitt besitzt noch ein Gekröse, *Mesorectum,* das sich in das Gekröse des kleinen Colon fortsetzt. Ungefähr in Höhe des 4. bis 5. Kreuzwirbels überschreitet der Mastdarm die [redacted] zwischen freiem und retroperitonäalem Teil der Beckenhöhle (s. S. 341) (Abb. 620 k); der retroperitonäale Abschnitt des Mastdarms ist durch lockeres Bindegewebe an das Kreuzbein und durch Muskelbündel (s. unten) an die ersten Schwanzwirbel befestigt.

Bei männlichen Tieren bedeckt er die Harnblase, das Ende der Ureteren und der Samenleiter, die Samenblasen, die Prostata, die Gll. bulbourethrales und die Urethra (Abb. 621), bei weiblichen Tieren den Uterus, die Vagina und das Vestibulum vaginae (Abb. 620).

Ein eigentümliches Verhalten zeigt seine Muskulatur. Es verlieren sich an ihm die Tänien; dadurch wird die Längsfaserschicht wieder zusammenhängend; sie besteht aus starken, durch lockeres Bindegewebe vereinigten Bündeln (Abb. 623). Vom ventralen Teile des Mastdarms löst sich jederseits eine Gruppe solcher Längsbündel los, läuft afterwärts und dorsal und befestigt sich, indem sich die Bündel mehrfach kreuzen, an der ventralen Fläche der ersten Schwanzwirbel; sie bilden den *M. rectococcygeus,* das **Afterschwanzband** (Abb. 620 u. 621 p u. 623 b). Eine Anzahl von diesen in gleicher Richtung laufenden Bündeln tritt jedoch nicht an die Schwanzwirbel, sondern verbindet sich mit den entsprechenden

Bündeln der anderen Seite und bildet die das Rectum dorsal umgreifende **dorsale Mastdarmschleife.** Über die ventrale Mastdarmschleife s. S. 428. Fast ebenso stark wie die Längsfaserschicht ist die ebenfalls aus Bündeln bestehende Kreisfaserschicht des Mastdarms. Nach dem After zu verdünnt sie sich, wird aber am After wieder stark und bildet unter der Afterschleimhaut den 3—4 cm breiten und 4—6 mm dicken *M. sphincter ani internus,* **inneren Schließmuskel des Afters** (Abb. 620 u. 621 r), der vom M. sphincter ani ext. (s. unten) umgeben wird.

Bau des Dickdarms (S. 405). Die **seröse Haut** ist im allgemeinen fest mit der Muskelhaut verbunden; nur da, wo sie in das kurze Verbindungsgekröse der beiden Kolonschleifen und in das Mesenterium caecocolicum übergeht, springt sie über die Gefäße, Mesenteriallymphknoten usw. hinweg und heftet sich hier nur locker an. Ferner läßt sie die Stellen des Blinddarmkopfes und der rechten dorsalen Längslage des Colon frei, an denen das Pancreas liegt (Abb. 619 zwischen a u. d″); sie überzieht hier dessen kraniodorsale Fläche. Ebenso besitzen die einander zugewendeten Flächen des Blinddarmkopfes und der rechten dorsalen Längslage des Colon und der Endteil des Rectum keinen Peritonäalüberzug. Über das Verhalten der **Muskelhaut** am Rectum und das Vorkommen von Tänien s. S. 405, 421, 425 u. 426. Die Kreisfaserschicht weicht nicht wesentlich von der des Dünndarms ab. Zwischen den Platten des Mesocolon majus gehen von dem Gekrös-Bandstreifen der dorsalen Schleife Muskelfaserbündel, die den Quermuskel des Colon (Martin [599]) bilden, an den entsprechenden Bandstreifen der ventralen Schleife und lassen Nischen zwischen sich, in denen Lymphknoten, *Lnn. colici,* liegen. Die mit Zylinderepithel bedeckte **Schleimhaut** haftet locker an der Muskelhaut und bildet, besonders an den poschenreichen Teilen, viele große Falten, die nach dem Darmlumen vorspringen, und an der Einmündungsstelle des Ileum viele kleine, dicht liegende Falten, *Plicae semilunares.* Eine *Valvula ileocaecalis* fehlt; das dickwandige Ileumende ragt zapfenartig, die Blinddarmmukosa vorstülpend, in die Blinddarmhöhle vor. Am schlitzförmigen Ostium caecocolicum finden sich starke Faltenbildungen, die diese Öffnung abschließen können. Ganz besonders locker ist die Schleimhaut mit der Muskelhaut im Endstücke des Rectum verbunden; sie bildet hier viele unregelmäßige, verstreichbare Falten. Nach dem Kotabsetzen wird die Schleimhaut in Form der sog. Rose aus dem After herausgepreßt. Darmzotten und Submukosadrüsen fehlen; gehäufte Lymphknötchen sind sehr selten; dagegen finden sich in der Schleimhaut Darmeigendrüsen und zahlreiche Einzellymphknötchen. Letztere treten in der Schleimhaut der Blinddarmspitze, der Beckenflexur und stellenweise im Rectum gehäuft auf, und zwar in der Blinddarmspitze in Form einer Follikelplatte, die 10—20 cm von der Spitze nach oben reicht.

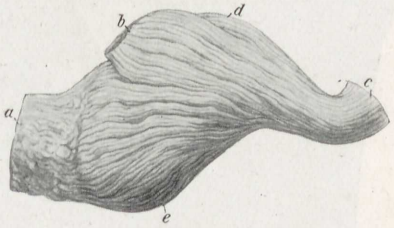

Abb. 623. Muskulatur des Rectum des Pferdes.
a Anus; b Afterschwanzband; c Rectum (abgeschnitten); d dorsale und e ventrale Ausbuchtung.

Gefäße und Nerven des Dickdarms. Die Arterien stammen von der A. mesenterica cranialis und caudalis und die des Mastdarms zum Teil noch von der A. hypogastrica. Die Venen ziehen zur V. portae. Die Nerven kommen vom Plexus mesentericus cranialis und caudalis, haemorrhoidalis und hypogastricus. Die Lymphgefäße münden in die Lnn. mesenterici craniales, caecales, colici, rectales und anales.

d) Der After des Pferdes und seine Muskeln (s. auch S. 406).

Der After, *Anus* (Abb. 443 34), stellt eine etwas vorspringende, mit der Afteröffnung versehene, rundliche Erhabenheit dar, die außen von der äußeren Haut überzogen und innen von einer Schleimhaut ausgekleidet ist und eine muskulöse Grundlage hat. Die äußere Haut des Afters ist dünn, haarlos oder höchstens mit sehr spärlichen, feinen Haaren besetzt und reich an Talg- und Schweißdrüsen und geht etwas einwärts vom Afterrand in der *Linea anocutanea* (s. S. 406) in die Afterschleimhaut über. Diese bildet einen die Öffnung umgebenden, 3—4 cm breiten Streifen und unterscheidet sich von der Rektalschleimhaut, von der sie sich durch die *Linea anorectalis* scharf absetzt, durch ihr weißliches Aussehen, das Fehlen von Drüsen und den Besitz eines geschichteten Plattenepithels mit Stratum corneum und eines hohen Papillarkörpers. Außer dem beim Mastdarm (s. oben) erwähnten, unter der Afterschleimhaut liegenden blassen *M. sphincter ani internus* bildet die Aftergrundlage noch der unter der äußeren Haut befindliche **M. sphincter ani externus** (Abb. 617 u. 624 c, c′), ein kräftiger, roter Muskel, der als breiter Ring die Afteröffnung umgibt; er bildet ventral einen Fortsatz, der sich bei männlichen Tieren in der Mittelfleischgegend verliert und bei weiblichen in den M. constrictor cunni übergeht.

Der Muskel zerfällt in den kranialen (paarigen) (Abb. 617 u. 624 c) und den kaudalen (unpaaren) Abschnitt (c′). Der letztere ist ein Ringmuskel. Der kraniale paarige Abschnitt besteht aus einer

oberflächlichen und einer tiefen Schicht. Die etwa fingerbreite oberflächliche Abteilung entspringt an der Schwanzfaszie und endet am ventralen Teile des Aufhängebandes des Afters. Die tiefe Abteilung entspringt sehnig an der ventralen Fläche des 3. Schwanzwirbels und an der Schwanzfaszie und fleischig am dorsalen Teile des Aufhängebandes; sie läuft zwischen der oberflächlichen Abteilung und dem M. levator ani schräg zum ventralen Rande des Afters, wo sie sich mit der der anderen Seite vereinigt.

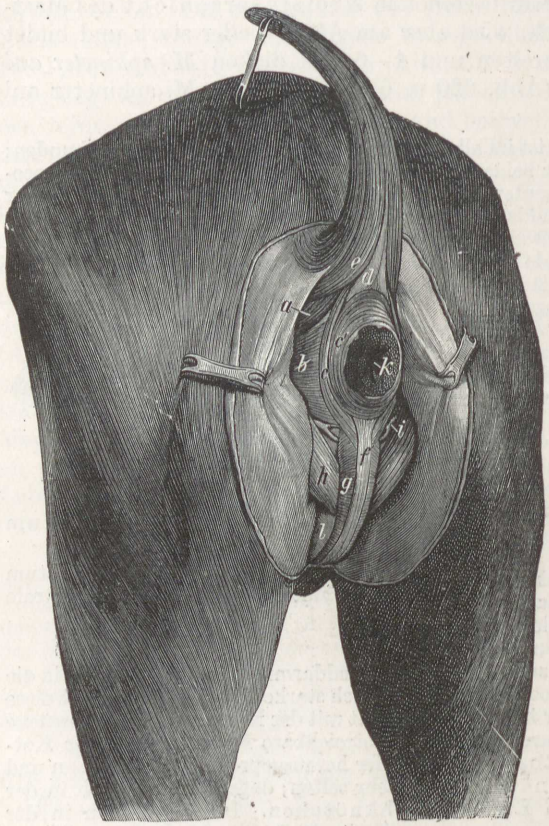

Abb. 624. Gegend des Afters und des Penisursprunges beim Pferde (die äußere Haut ist entfernt und die Mm. semimembranosi sind durch Haken etwas zur Seite gezogen; der Schwanz ist stark aufgebogen). a M. coccygeus; b M. levator ani; c paariger und c′ unpaariger Teil des M. sphincter ani externus; d Afterschwanzband; e langer Niederzieher des Schwanzes; f Afterpenismuskel; g M. bulbocavernosus; h M. ischiocavernosus; i Ende der A. pudenda interna, die sich in die A. perinei und bulbi urethrae spaltet; k Afteröffnung; l Corpus cavernosum penis.

Der vom M. sphincter ani ext. bedeckte **M. transversus perinei** entspringt am kaudalen Sitzbeinrande nahe dem M. ischiocavernosus und endet am Aufhängebande des Afters.

Der **M. levator ani** (Abb. 617 u. 624 b) liegt seitlich am Rectum und medial am breiten Beckenband und ist platt und ziemlich kräftig. Er entspringt, von diesem Bande bedeckt und anfangs mit ihm verbunden, an der Spina ischiadica, läuft, breiter werdend, afterwärts und dorsal, tritt unter den M. sphincter ani ext. und endet in der Afterwand.

Das aus glatten Muskelfasern bestehende **Aufhängeband des Afters,** die ventrale Mastdarmschleife (Abb. 620 u. 621 q), entspringt jederseits breit an der ventralen Fläche der ersten Schwanzwirbel und umgreift, bedeckt vom M. sphincter ani ext. und M. levator ani, den After gurtartig seitlich und ventral. Ein Teil seiner Fasern geht bei weiblichen Tieren als **Afterschamband** in die Scham und bei männlichen als **Afterpenismuskel** (Abb. 624 f) an die ventrale Fläche der Urethra bzw. des Penis und verläuft eichelwärts. Über die dorsale Mastdarmschleife s. S. 427.

Wirkungen. Der *M. sphincter ani ext.* hält, unterstützt vom *M. sphincter ani int.*, den After geschlossen. Die oberflächliche Abteilung seiner paarigen Partie kann seitlich auf die durch den After tretenden Kotballen drücken und wird dabei vom *M. transversus perinei* unterstützt, während die tiefe Abteilung den After wirbelwärts zieht. Der *M. levator ani* hält und zieht den After brustwärts. Das Aufhängeband hilft den After tragen, kann ihn wirbelwärts bewegen und in Verbindung mit der dorsalen Mastdarmschleife schließen.

Gefäße und Nerven des Afters. Das Blut wird durch die A. pudenda interna und die A. mesenterica caudalis zugeführt und durch die gleichnamigen Venen abgeführt. Die Lymphgefäße gehen zu den Lnn. sacrales externi, rectales und anales. Die Nerven stammen vom N. haemorrhoidalis caudalis, N. pudendus und N. sympathicus.

e) Die Leber, Hepar, des Pferdes (s. auch S. 406—410).

Die Leber (Abb. 592, 620, 621 u. 622 L, 625, 626 u. 627), ein plattes, breites, braunrotes Organ, ist die größte Drüse des Körpers und bei jungen Tieren relativ größer als bei älteren. Sie wiegt im Mittel 5, bei alten Tieren oft nur $2\frac{1}{2}$—$3\frac{1}{2}$ kg oder $^1/_{85}$ des Körpergewichtes (Bradley [115]). Sie liegt in der Regio epigastrica am Zwerchfell, zum größeren Teil (ungefähr $^3/_5$) rechts von der Medianebene.

Bei alten Tieren kommen jedoch sehr viele Ausnahmen vor. Es kann z. B. der linke Leberlappen (offenbar durch Druck vom Magen) atrophisch und dadurch der rechte Leberlappen hypertrophisch und umgekehrt auch der rechte Leberlappen (offenbar durch Druck vom Caecum und großen Colon) atrophisch und der linke hypertrophisch werden.

Ihre **parietale Fläche,** *Facies diaphragmatica* (Abb. 626), stößt direkt an das Zwerchfell; sie ist dementsprechend gewölbt und enthält eine vom rechten Teile des dorsalen Leberrandes schräg ventral gegen die Lebermitte verlaufende, die V. cava caud. enthaltende Furche (Hohlvenenfurche). In die V. cava caud. ergießen sich hier die Vv. hepaticae (g). An die konkave **Eingeweidefläche,** *Facies visceralis* (Abb. 625), stoßen Magen, Pancreas, Duodenum und Caecum, die dorsale Quer- und die rechte dorsale Längslage des Colon, die rechte Niere und bisweilen Jejunumschlingen, und zwar liegen diese Teile in flachgrubigen Vertiefungen der Leber, die in Abb. 627 mit a, a′, e, f, d, c, b, b′ u. g bezeichnet sind; sie treten am Präparat aber nur dann deutlich hervor, wenn die Leber in situ gehärtet ist (z. B. mit Formalin). An ihr findet sich außerdem fast in der Mitte, nicht weit vom stumpfen Rand, eine längliche, schräge Grube, die Leberpforte, *Porta hepatis* (Abb. 592 s). In dieser liegen die Pfortader (Abb. 625 i), die Leberarterie (k, k′), die Lebernerven, die

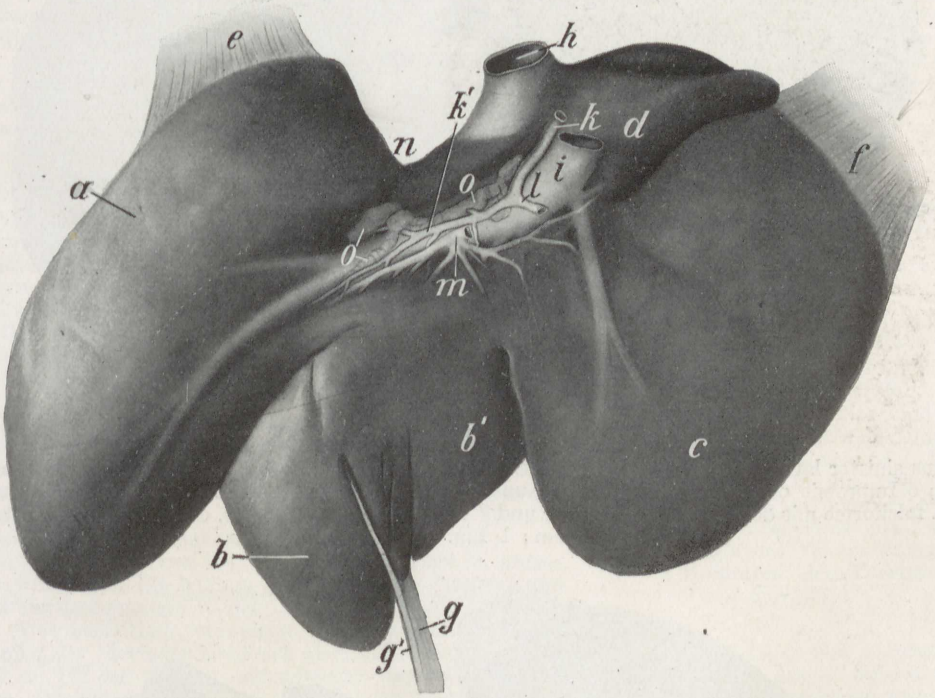

Abb. 625. Viszerale Fläche der Leber des Pferdes.
a Lobus sinister lateralis; b Lobus sinister medialis; b′ Lobus quadratus; c Lobus dexter; d Lobus bzw. Proc. caudatus; e Lig. triangulare sinistrum; f Lig. triangulare dextrum; g Lig. falciforme mit g′ dem Lig. teres; h V. cava caud.; i V. portae; k A. hepatica; k′ A. hepatica propria; l A. gastroduodenalis; m Ductus hepaticus; n Impressio oesophagea; o, o Lnn. hepatici.

Lymphgefäße und -knoten (o, o) und die Gallengänge (m). Diese Gebilde werden von der *Capsula fibrosa (Glissonii)* umhüllt. Das mittlere Drittel des dorsalen Leberrandes ist konkav und verdickt zum stumpfen Rande, *Margo obtusus* (bei e in Abb. 626). Er zeigt zwei flache Ausschnitte, von denen der rechts liegende die *Fossa venae cavae* ist, in der die V. cava caud. (Abb. 625 h u. 626 f) auf die Zwerchfellsfläche tritt. Der tiefer liegende linke Ausschnitt ist die *Impressio oesophagea* (Abb. 625 n u. 626 e); sie ist für den Oesophagus bestimmt. Die seitlichen Drittel des dorsalen Randes, die Seitenränder und der ventrale Rand der Leber sind scharf, scharfer Rand, *Margo acutus*. An seinem ventralen Teile befinden sich 2 tiefe Einschnitte, *Incisurae interlobares,* welche die Leber in 3 Lappen teilen. Der breitere **rechte** *(Lobus dexter)* (Abb. 592 b, 625 u. 626 c) und der längere **linke Lappen** *(Lobus sinister lateralis)* (Abb. 592, 625 u. 626 a) sind die größten; dabei ist der rechte bei jüngeren Tieren der größere, bei älteren Tieren sind entweder beide gleich groß, oder es ist der rechte, seltener der linke der größere (s. S. 428). Dorsal von der Porta hepatis bzw. der Pfortader findet sich an der Eingeweidefläche der den stumpfen

Rand bildende **geschwänzte (Spigelsche) Lappen,** *Lobus caudatus,* der sich auf den rechten Lappen fortsetzt und in den stumpf-dreieckigen *Proc. caudatus* ausgezogen ist (Abb. 592 d′, 625 u. 626 d). An diesem und dem dorsalen Teile des rechten Lappens befindet sich die seichte *Impressio renalis,* Nierengrube (Abb. 627 g), zur Aufnahme des kranialen Endes der rechten

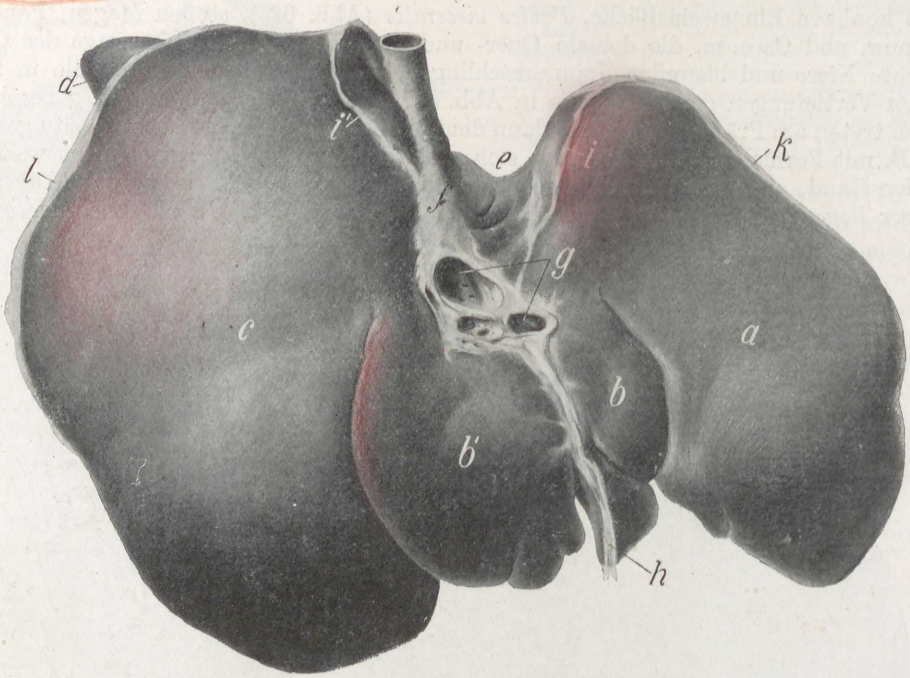

Abb. 626. Parietale Fläche der Leber des Pferdes.
a Lobus sinister lateralis; b Lobus sinister medialis; b′ Lobus quadratus; c Lobus dexter; d Proc. caudatus; e Impressio oesophagea; f V. cava caudalis; g in die V. cava caud. einmündende Lebervenen; h Lig. falciforme mit dem Lig. teres; i linker und i′ rechter Schenkel des Lig. coronarium; k Lig. triangulare sinistrum; l Lig. triangulare dextrum.

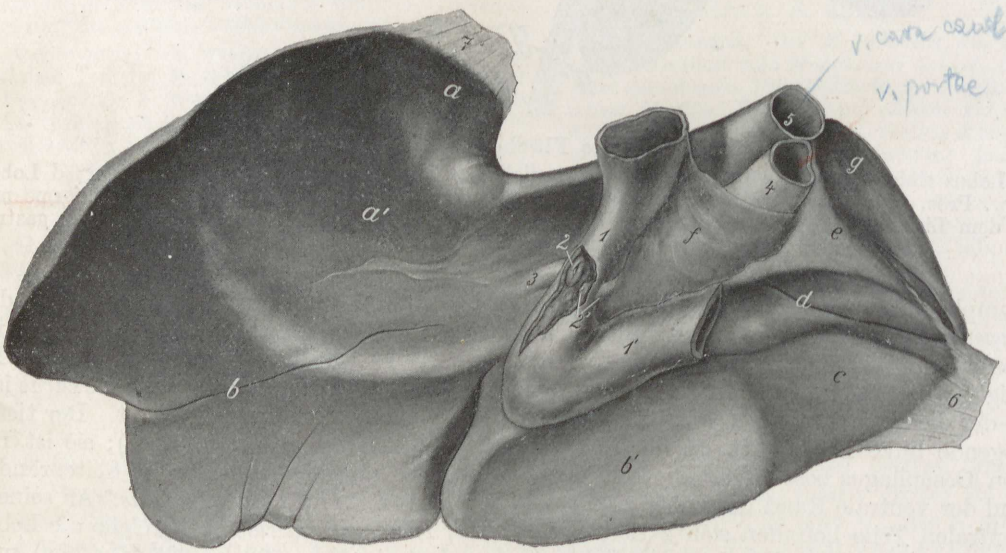

Abb. 627. Viszerale Fläche einer in situ mit Formalin gehärteten Leber des Pferdes.
a, a′ Impressio gastrica; b, b′ Impressio colica; c Impressio caecalis; d Impressio duodenalis; e und f Impressio pancreatica; g Impressio renalis.
1, 1′ Duodenum; 2 Diverticulum duodeni; 2′ Ductus pancreaticus accessorius; 3 Ende des Ductus hepaticus; 4 Pfortader; 5 Hohlvene; 6 Lig. triangulare dextrum; 7 Lig. triangulare sinistrum.

Niere. Der Lobus caudatus bildet den dorsalen Abschnitt des relativ kleinen **mittleren Lappens** (Abb. 625 u. 626 b, b′); dieser besitzt an seinem ventralen Rand einige Einschnitte, von denen einer eine Grube oder einen kurzen Kanal, *Fossa venae umbilicalis,* besitzt, in der das *Lig. teres,* das runde Band (Abb. 592 1, 625 g′, 626 h) (beim Fötus die Nabelvene), liegt. Der rechts von diesem Band und ventral von der Porta hepatis liegende Abschnitt des mittleren Lappens ist der *Lobus quadratus* (Abb. 592 c, 625 u. 626 b′), der links vom Lig. teres gelegene Teil (Abb. 592 a′, 625 u. 626 b) der *Lobus sinister medialis* (s. S. 408).

Befestigung (Abb. 625 u. 626): Die Leber ist durch Gefäße und Bauchfellfalten mit ihren Nachbarorganen verbunden. An das Zwerchfell wird sie außer durch die V. cava caud. durch das *Lig. triangulare dextrum* und *sinistrum* und durch das *Lig. falciforme* und *coronarium* befestigt.

Das **Lig. triangulare dextrum** (Abb. 625 f u. 626 l) tritt seitlich vom scharfen Rande des rechten Leberlappens an den dorsalen Teil der rechten Pars costalis des Zwerchfells. Das längere **Lig. triangulare sinistrum** (Abb. 625 e, 626 k) befindet sich links von der Impressio oesophagea am Rande des linken Lappens und befestigt sich links am sehnigen Teile des Zwerchfells. Das schmale **Lig. falciforme** (Abb. 625 g, 626 h) spannt sich ventral von der Hohlvene zwischen mittlerem Leberlappen und Zwerchfell aus, schließt das *Lig. teres* (Abb. 625 g′) ein und setzt sich auf die ventrale Bauchwand fort. Dorsal von der V. cava caud. geht es in das dreischenklige **Lig. coronarium** (Abb. 626 i, i′) über, dessen linker Schenkel (i) am linken Leberlappen bis zum Lig. triangulare sinistrum geht und mit ihm zusammenfließt; der rechte (i′) zieht sich dicht an der Hohlvene am rechten Leberlappen bis zum Lig. triang. dextrum hin und geht in dieses über. Ein kleiner mittlerer Schenkel geht gerade zum Ösophagusausschnitt und zum Lig. gastrophrenicum. In die Ligg. triangularia und das Lig. coronarium erstrecken sich oft bis in die nächste Umgebung des Zwerchfells weite Gallengänge (s. S. 409); auch Leberparenchym findet sich nicht selten inselartig zerstreut in ihnen vor (Trautmann [955]). Beckenwärts ist die Leber mit dem Magen durch das **Lig. hepatogastricum** und mit dem Duodenum durch das **Lig. hepatoduodenale** (s. S. 415) verbunden. Dorsal wird die Leber mit der mit ihrem kranialen Ende in der Impressio renalis liegenden rechten Niere und mit dem Blinddarmkopfe durch das 2—4 cm breite, in das Lig. triangulare dextrum übergehende **Lig. hepatorenale** verbunden; dieses ist reich an elastischen Fasern und besteht (nach Mannu [590]) aus einer ventralen und einer dorsalen Lamelle; zwischen beiden Lamellen bleibt ein Recessus hepato-renalis, der sich nach rechts in die Peritonäalhöhle öffnet.

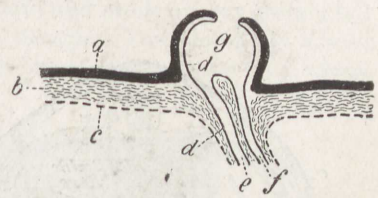

Abb. 628. Sagittalschnitt durch das Diverticulum duodeni des Pferdes (schematisch).

a Schleimhaut, b Muskelhaut und c Serosa des Dünndarms; d, d Schleimhaut des Ductus choledochus bzw. hepaticus, die sich auf die Innenfläche des Diverticulum duodeni fortsetzt; e Ende des Ductus choledochus bzw. hepaticus; f Ende des Ductus pancreaticus; g Hohlraum des Diverticulum duodeni.

Die Leber wird von der A. hepatica und der V. portae versorgt (s. S. 410). Die letztere durchbohrt das Pancreas und tritt mit der Leberarterie in der Leberpforte in die Leber, in der sich beide dendritisch verzweigen. Der in den linken Lappen gehende Ast der Pfortader zieht sich als oberflächlichster Zweig durch die ganze Länge der Leberpforte, während die für den rechten und mittleren Lappen bestimmten Äste sehr bald in das Leberparenchym eintreten. Die Lebervenen führen das Blut der Pfortader und Leberarterie ab. Sie verlaufen nicht mit den zuführenden Gefäßen, sondern gesondert und schließlich mit ihren Hauptstämmen zur Wandfläche, wo sie in die V. cava caudalis münden (Abb. 626 g).

Der **Lebergang,** *Ductus hepaticus* (Abb. 625 m), dessen Endstück dem *Ductus choledochus* der anderen Tiere entspricht (s. S. 409), setzt sich innerhalb der Leberpforte aus einem vom linken und mittleren Lappen stammenden größeren und aus einem vom rechten Lappen kommenden kleineren Stamme zusammen. Die Gallengänge folgen dem Laufe der Pfortaderäste. Der Ductus hepaticus (Abb. 627 3) ist 4—5 cm lang, liegt zwischen den Blättern des Lig. hepatoduodenale und mündet 12—15 cm vom Pylorus entfernt mit dem Ductus pancreaticus in den 2. Schenkel der S-förmigen Biegung des Duodenum. An der Mündungsstelle bildet der gemeinsame Endabschnitt der beiden Gänge eine rundlich-ovale, die Duodenalschleimhaut schlauchartig emporhebende Ampulle, das *Diverticulum duodeni* (Abb. 614 h, 615 10, 627 2, 628, 629 f), das die Größe einer Walnuß, seltener die eines Hühnereies hat und mit einer m. o. w. großen Öffnung mündet.

Die äußere Wandschicht des Divertikels wird von der Zwölffingerdarmschleimhaut (Abb. 628 a), die innere von der meist gefalteten Schleimhaut (d) der Gänge (e, f) gebildet.

Über den **Bau der Leber** s. S. 409. Die seröse Kapsel der Leber ist leicht abziehbar und bildet die Bänder der Leber. Jedes Leberband besteht aus 2 durch ihre Subserosa verbundenen serösen Blättern. Die braunrote Lebersubstanz des Pferdes läßt die Läppchenzeichnung nicht oder nur ganz undeutlich erkennen, weil das interlobuläre Gewebe nur sehr spärlich vorkommt (Abb. 596). Die Lebersubstanz ist von festem Gefüge, aber brüchig und leicht zerreißbar. An glatten Leberschnitten sieht man als offene, rundliche Löcher die Lumina der mit dem Parenchym fest verbundenen Lebervenenzweige, während die in lockerem Bindegewebe interlobulär liegenden Pfortaderzweige zusammengefallen sind.

Blutgefäße und Nerven der Leber s. S. 410. Ihre Lymphgefäße suchen die Lnn. portarum, gastrici, renales, iliaci laterales, coeliaci, mediastinales medii und craniales, mediastinales dorsales (aortici), den Ln. diaphragmaticus und Lymphknoten des Brusthöhleneinganges auf. Näheres siehe Baum [63].

f) Die Bauchspeicheldrüse, das Pancreas, des Pferdes (s. auch S. 410).

Das in frischem Zustand rötlichgelbe oder rötlich-graue Pancreas (Abb. 629) wiegt 250 bis 350 g. Es besteht aus einem langen und schmalen linken Lappen, *Cauda pancreatis* (Abb. 610 9 u. 629 a), und einem kurzen und dicken rechten Lappen, *Lobus dexter* (Abb. 610 10 u. 629 c). Beide stoßen unter fast rechtem Winkel zusammen und gehen in den mittleren Lappen, *Caput pancreatis* (Abb. 610 11 u. 629 b), über.

Man könnte auch den rechten und mittleren Lappen zusammen als Kopf bezeichnen.

Lage (Abb. 628 A). Das Pancreas liegt dorsal in der Regio epigastrica, ventral von Aorta und Hohlvene, im Bereiche des 17. bis 18. Brustwirbels zwischen A. coeliaca und A. mesenterica cran. und erstreckt sich mit dem linken Lappen über die Eingeweidefläche des Saccus caecus des Magens nach links bis zur Milz, während der kurze und dicke Lobus dexter an der Leber nach rechts bis zur rechten Niere reicht und der mittlere Lappen brustwärts und ventral an der Eingeweidefläche der Leber bis zum

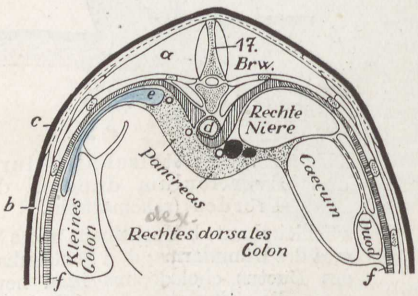

Abb. 628 A. Querschnitt der Gegend des 17. Brustwirbels des Pferdes zur Demonstration der Lage des Pancreas. a M. longissimus dorsi; b Bauchhautmuskel; c äußere Haut; d Aorta zwischen den beiden Zwerchfellspfeilern; e Milz; f, f Zwerchfell. 17. Brw. 17. Brustwirbel.

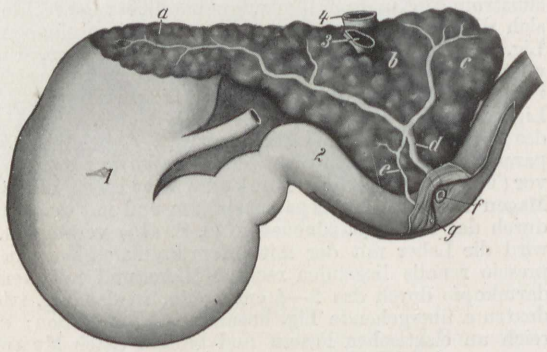

Abb. 629. Pancreas des Pferdes.
a Cauda, b Caput und c Lobus dexter pancreatis; d Ductus pancreaticus; e Ductus pancreaticus accessorius; f Diverticulum duodeni; g Papille mit der Mündung des Ductus pancreaticus accessorius.
1 Magen; 2 Duodenum; 3 V. portae; 4 V. cava caudalis.

2. Schenkel der S-förmigen Krümmung des Duodenum sich erstreckt. Das Pancreas reicht von einer durch den 15. Brustwirbel bis zu einer durch den 18. Brustwirbel gelegten Querebene. Dorsal stößt es an die Aorta, die V. cava caud., A. hepatica, V. lienalis, die rechte Niere, die Zwerchfellspfeiler, die Lendenzisterne und sympathische Nerven (und meist die Pfortader, s. unten), ventral und beckenwärts an den Blinddarmkopf, die rechte dorsale Längslage des großen Colon und deren Übergang in das kleine Colon und an die linke Niere, brustwärts an Saccus caecus des Magens und Leber; der ventrale Rand des rechten und Mittellappens wird vom Duodenum umsäumt. Das Pancreas liegt mithin zwischen Magen und Leber einerseits und Blinddarmkopf und rechter dorsaler Kolonlage anderseits.

Das Pancreas wird von der Pfortader (Abb. 629 3) durchbohrt, die nahe dem dorsalen Rande des Pancreas zwischen linkem und rechtem Lappen auf dessen kraniodorsale Fläche tritt und entweder ganz in das Pancreas eingebettet ist (Pfortaderring, *Annulus portae*) oder in einem tiefen, 2—3 cm breiten Ausschnitte (Pfortaderausschnitt) des Pancreas liegt.

Befestigung. Das Pancreas ist eingebettet in das Mesoduodenum dorsale (s. S. 344), das nachträglich mit der Serosa anderer Organe verschmilzt (s. auch S. 419). Seine hauptsächlichste Befestigung erreicht es dadurch, daß es zwischen die Serosa und Muscularis des Blinddarmkopfes und der rechten dorsalen Längslage des Colon, soweit es auf diesen Teilen liegt, eingeschoben ist (Abb. 619 zwischen a u. d″); infolgedessen ist nur die kraniodorsale Fläche des Pancreas vom Peritonaeum (ursprünglich Mesoduodenum dorsale) überzogen.

Ausführungsgänge. In jedem Seitenlappen setzt sich aus kleineren Gängen ein Stamm zusammen; beide verbinden sich im mittleren Lappen zum Hauptausführungsgang, *Ductus pancreaticus (Wirsungi)* (Abb. 629 d), der am Ende dieses Lappens das Duodenum durchbohrt und mit dem Mündungsstück des Ductus hepaticus das Duodenumdivertikel

(s. S. 431) bildet (Abb. 627 2 u. 629 f). Aus dem Hauptgang oder dem linken Gange zweigt sich der **Nebengang** ab, *Ductus pancreaticus accessorius (Santorini)* (Abb. 629 e), der kleine Gänge aufnimmt und dem Hauptgange gegenüber an einer Papille (Papilla minor) in das Duodenum mündet (Abb. 614 i, 627 2' u. 629 g); er ist nicht selten obliteriert. Die Ausführungsgänge anastomosieren in der Drüse und sind relativ weit und dünnwandig. Über den **Bau** des Pancreas s. S. 411.

Gefäße und Nerven. Das arterielle Blut wird von Zweigen der A. coeliaca zugeführt, das venöse fließt zur V. portae. Die Nerven stammen vom N. sympathicus (Plexus coeliacus und mesentericus cranialis). Die Lymphgefäße gehen zu den Lnn. portarum, mesenterici craniales und duodenales.

g) Die Milz, Lien, des Pferdes (s. auch S. 411 u. 412).

Die **Milz** (Abb. 599, 604, 610 Mz und 630) ist ein plattes, fast sichelförmiges Organ von bläulich-roter Farbe und langgezogener, annähernd dreieckiger Gestalt. Sie liegt in schräg kranioventraler Richtung intrathorakal in der linken Regio hypogastrica so, daß wir an ihr eine parietale und eine viszerale Fläche, einen brustseitigen und einen beckenseitigen Rand, ein breites dorsales Ende und eine ventrale Spitze unterscheiden (Abb. 620 Mi). Die parietale Fläche (Abb. 599) ist leicht gewölbt und glatt und stößt an das Zwerchfell, nur mit einem kleinen kaudodorsalen Abschnitt an den dorsalen Teil der 2—3 letzten Rippen (Abb. 620). Die viszerale Fläche zeigt nahe dem brustseitigen Rand eine Längsfurche, die Milzrinne, *Hilus lienis* (Abb. 630 c, c); in ihr liegen Gefäße, Nerven und Lymphknoten. Durch den Hilus wird von der viszeralen Fläche eine schmälere *Facies gastrica* abgetrennt, die an den Magen stößt, während der größere, übrige Teil der viszeralen Fläche an das große Netz, das Lig. gastrolienale und phrenicolienale, die Cauda pancreatis, die linke Niere und vor allem an Schlingen des Jejunum und kleinen Colon, eventuell auch an das große Colon (linke dorsale Längslage) grenzt (Abb. 620). Der brustseitige Rand ist konkav und schärfer als der konvexe beckenseitige Rand. Das dorsale Ende, *Caput lienis* (Abb. 630 a), ist breit und schiebt sich im Bereiche der letzten 2—3 linken Rippen und des ersten Lendenwirbels zwischen linke Niere und linke Bauchwand ein (Abb. 628 A e), so daß die kaudodorsale Ecke der Milz im allgemeinen am kaudalen Rande der letzten linken Rippe liegt (Abb. 620). Die Spitze, *Cauda lienis* (Abb. 630 b), ist kranioventral gekehrt, befindet sich in halber Höhe des 9.—11. Interkostalraums (Abb. 620) und folgt der Bewegung des Zwerchfells und den Lageveränderungen des Magens. Die Milz hat den größten Dickendurchmesser am Hilus (Abb. 604); von ihm aus nimmt sie brustwärts sehr rasch, beckenwärts nur allmählich an Stärke ab. Die Ränder und Flächen sind nicht selten mit Einschnitten versehen.



Abb. 630. Eingeweidefläche der Milz des Pferdes.
a dorsales und b ventrales Ende; c, c Milzhilus.

Größe und Gewicht der Milz sind individuell und außerdem je nach der Blutfüllung sehr verschieden. Im Durchschnitt beträgt ihre Länge 40—55 cm, ihre größte Breite 17—25 cm und ihr mittleres Gewicht ½—1½ kg bzw. $^1/_{230}$ des Körpergewichtes (Bradley [115]).

Lageveränderungen. Die Lage der Milz ist individuell und bei demselben Tiere zeitlich nach Füllung des Magens und Colon und nach der Atmung etwas verschieden; der dorsale Teil des beckenseitigen Randes der Milz liegt bei annähernd leerem Magen in einem Drittel der Fälle vor oder an dem kaudalen Rande der linken letzten Rippe, bei $^2/_3$ beckenwärts von ihm. Bei starker Magenfüllung kann die Milz so stark beckenwärts verschoben werden, daß die kaudodorsale Ecke der Milz bis 6 cm nach hinten verschoben ist (s. hierüber Ellenberger und Baum [223] und Carlin [151]). Unter normalen Verhältnissen ist die Milz nach Carlin [151] vom Mastdarm aus fast stets palpierbar.

Von Brandenstein [119 a] stellte bei seinen Untersuchungen an englischen Vollblutpferden fest, daß bei diesen das Gewicht der Milz durchschnittlich 2,023 kg, die Länge 60 cm, die Breite 30 cm und die Dicke 2—6 cm beträgt; die Maße bei Kaltblütern dagegen betragen: Gewicht 1 kg, Länge 45 cm, Breite 21 cm und Dicke 2—3 cm.

Befestigung der Milz. Mit dem Magen ist die Milz durch das Milzmagenband, *Lig. gastrolienale* (Abb. 610 19), verbunden. Dieses tritt von dem Saccus caecus und der Curvatura major des Magens an den Milzhilus und ist zwischen Magenblindsack und dorsalem Teil der Milz so kurz, daß beide dicht aneinander liegen. Nach der Milzspitze zu wird es breiter und geht in das große Netz über. Mit der linken Niere und dem linken Zwerchfellspfeiler ist die Milz durch das Aufhängeband, *Lig. suspensorium lienis*, verbunden, das von der viszeralen Fläche der Milz nahe deren dorsalem Rand entspringt; von diesem heißt der an die Niere tretende, sehr elastische Teil Milznierenband, *Lig. renolienale* (17), und der an das Zwerchfell tretende Teil Milzzwerchfellsband, *Lig. phrenicolienale*; letzteres geht in das Milzmagenband über und befestigt so den Saccus caecus des Magens an den linken Zwerchfellspfeiler. Vereinzelt findet man im Milzmagenbande kleine, der Milz an Farbe und Bau gleiche, rundliche oder platte Gebilde, **Nebenmilzen.** Über den **Bau der Milz** s. S. 412.

Gefäße und Nerven. Die Milz erhält ihr Blut von der A. lienalis bzw. A. coeliaca, das venöse Blut fließt zur V. portae. Die Nerven stammen vom N. sympathicus (Plexus coeliacus). Die Lymphgefäße ziehen zu den Lnn. lienales und coeliaci.

VIII. Vorder-, Mittel- und Enddarm der Wiederkäuer mit Anhangsdrüsen und Milz.

a) Der Vorderdarm (s. auch S. 393).

1. Die Wand der **Speiseröhre** ist beim Rind (Abb. 558) verhältnismäßig dünn, nur am Ösophagusanfang oder am Ende des 1. Drittels ist sie verdickt und das Lumen verengt; nach Hellfors [360] ist sie partiell wieder im letzten Drittel und am Ende verdickt. Beim Schaf (Abb. 556) nimmt die Wandstärke magenwärts zu, bei der Ziege (Abb. 560) kommt in der Mitte der Länge eine Wandverdickung vor (Rubeli [777], Hellfors [360]). Über Muskel- und Schleimhaut s. S. 395 u. 396.

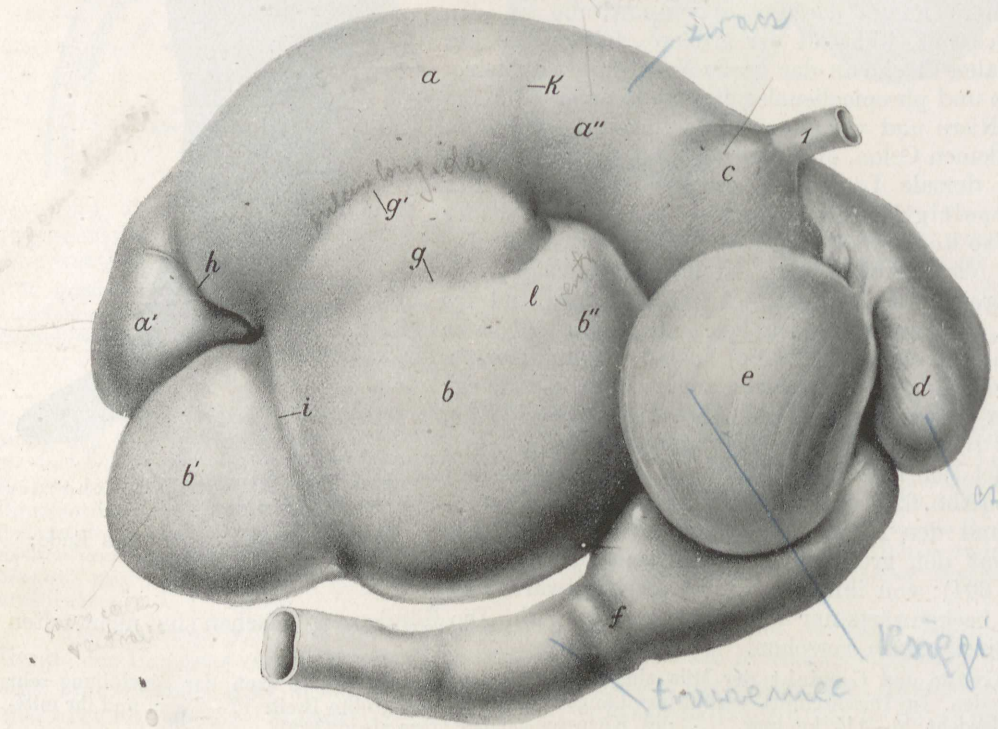

Abb. 631. Magen des Rindes, von der rechten Fläche gesehen.
a dorsaler Pansensack; a′ dorsaler Endblindsack; a″ dorsaler Anfangsblindsack; b ventraler Pansensack; b′ ventraler Endblindsack; b″ ventraler Anfangsblindsack; c gemeinsamer Magenvorhof; d Haube; e Psalter; f Labmagen; g, g′ rechte Längsfurche; h dorsale und i ventrale rechte kaudale Kranzfurche; k dorsale und l ventrale rechte kraniale Kranzfurche; l Ende der Speiseröhre.

2. Der **Magen.** Der zusammengesetzte Wiederkäuermagen zerfällt in 3 Vormagen, *Proventriculi*, und den eigentlichen Magen. Dazu kommt noch der kleine gemeinsame Magenvorhof, in den die Speiseröhre mündet. Die 3 Vormagen werden als 1., 2. und

3. Magen oder als Pansen, Haube und Psalter und der eigentliche Magen als 4. oder Labmagen bezeichnet. Psalter und Labmagen sind bis auf eine enge Verbindungsstelle deutlich voneinander und von den anderen Abteilungen getrennt; Pansen, Haube und Vorhof gehen dagegen äußerlich mehr ineinander über (Abb. 631 a'', c, d). Ihre Trennung ist äußerlich nur ventral und zum Teil seitlich durch eine seichte Rinne, die Haubenpansenrinne, angedeutet. Der Labmagen mündet am Pylorus in das Duodenum. Der **gemeinsame Magenvorhof,** *Atrium ventriculi* (Abb. 631 c, 632 u. 633 4), stellt eine kuppelartige Vorwölbung der dorsalen Wand der Haube und des brustseitigen Endes des Pansens dar, die nur undeutlich durch eine flache Rinne (Abb. 632 f, h) gegen Haube und Pansen abgegrenzt ist.

Der Hohlraum des Vorhofs geht in den der Haube und des Pansenvorhofs und durch die Speiserinne in den des Psalters über. Der kraniale Teil des Vorhofs liegt in der Gegend des Hiatus oesophageus am Zwerchfell.

Die Speiseröhre mündet ungefähr in der Höhe des 8. Interkostalraums in horizontaler Richtung unmittelbar nach dem Durchtritte durch den Ösophagusschlitz des Zwerchfells nahe der Wirbelsäule in die rechte dorsale Ecke des Magenvorhofs (Abb. 644 a). Sie ist fast trichterförmig und setzt sich in Form der Speiserinne (Schlundrinne) (s. S. 441) bis zur Haubenpsalteröffnung und durch die Psalterrinne bis zum Labmagen fort.

In den Vormagen, die als Nahrungsbehälter eine große Rolle spielen, findet unter lebhaften Gärungsprozessen eine Vorverdauung (von Rohfaser und eines Teiles Stärke und Eiweiß) statt und wird die übrige Nahrung unter Aufquellen erweicht und (im Psalter) zerkleinert. Die bei den Gärungsprozessen entstehenden Gase werden durch Rülpsen entleert. Der Inhalt der Vormagen ist ungemein reich an Mikroorganismen (Infusorien usw.).

Größe der Magen. Bei ausgewachsenen Wiederkäuern ist der Pansen die größte, der Labmagen die zweitgrößte Magenabteilung; bei älteren Föten und ganz jungen Tieren dagegen ist der Labmagen größer als der Pansen. In 3. Linie folgt beim Rinde der Psalter, der oft dem Labmagen an Größe gleich ist, und in 4. Linie die Haube, während bei Schaf und Ziege die Haube größer ist als der Psalter.

Bei Kälbern (Abb. 635) ist nach Schmaltz [818] die Pansenhaubenabteilung in den ersten 3 Wochen etwa halb so groß wie der Labmagen und verhält sich zu diesem mit sechs Wochen wie 2 : 3, mit 8 Wochen wie 3 : 2, mit 10—12 Wochen wie 2 : 1. Während dieser Zeit erscheint der Psalter ganz zusammengezogen. Mit 4 Monaten verhalten sich Pansen und Haube zu den beiden anderen Magenabteilungen wie 4—6 : 1. Dieses Verhältnis bleibt während des weiteren Lebens bestehen. Nur die relativen Größenverhältnisse des Labmagens und des Psalters untereinander ändern sich noch; der Psalter ist bei Tieren von 4—6 Monaten noch relativ klein, und der Labmagen verhält sich zu ihm wie 8 : 1. Erst mit ungefähr 1½ Jahren hat der Psalter seine definitive Größe erreicht; er faßt jetzt ungefähr ebensoviel wie der Labmagen oder ist nur unbedeutend kleiner. Nach Schmaltz [818] gestaltet sich die **Inhaltskapazität** des Wiederkäuermagens wie folgt: Das Fassungsvermögen aller 4 Magenabteilungen schwankt je nach der Größe und dem Alter der ausgewachsenen Tiere zwischen 95 und 235 Litern und ist selten noch größer; bei großen Tieren beträgt es im Durchschnitt 200 (160—235), bei mittelgroßen älteren 120—150 und bei mittelgroßen jüngeren 100—120, bei kleinen älteren Tieren 110—130 und bei kleinen jüngeren Tieren 95—118 Liter. Der Kälbermagen faßt im Alter von 6 Monaten 51—56, von 4 Monaten 31, von 10—12 Wochen 4—10, von 8 Wochen 4—5¾, von 4—6 Wochen 1¾—4 Liter. Von dem Gesamtinhalt des Rindermagens entfallen 81—87% auf Pansen und Haube (durchschnittlich 84%). Nach dem 4. Monat beträgt die Kapazität von Pansen und Haube schon durchschnittlich 83,8%. — Das Fassungsvermögen des Labmagens liegt bei erwachsenen Rindern zwischen 8 und 20 Litern; er faßt den 10. Teil dessen, was der Pansen aufnehmen kann; bei großen Tieren kann er durchschnittlich 15½, bei mittleren 10—11, bei kleineren 10 Liter aufnehmen. Das Fassungsvermögen des Psalters beträgt bei erwachsenen Rindern 7—18 Liter, und zwar durchschnittlich bei großen Tieren 14½, bei mittelgroßen älteren 10½—11½, bei mittelgroßen jüngeren 9, bei kleinen älteren 9 und bei kleineren jüngeren 7½ Liter. Bei Kälbern von 4—12 Wochen faßt er fast gar nichts, von 4 Monaten 2, von 6 Monaten 2½—3 Liter. Die mittlere Inhaltskapazität des Magens des Schafes und der Ziege beträgt nach Colin [162] für den Pansen 23,40, für die Haube 2,00, für den Psalter 0,90, für den Labmagen 3,30 Liter. Nach unseren Untersuchungen faßte der Pansen eines Schafes 13, die Haube 1, der Psalter kaum 0,30, der Labmagen 1,75 Liter Wasser. — Die Schleimhautoberfläche des Rindermagens beträgt nach Colin [162] im Pansen 2,00, in der Haube 0,43, im Psalter 5,56 und im Labmagen 1,18 Quadratmeter, die des Dünndarms 5,60, des Blinddarms 0,46 und des Colon 2,00 Quadratmeter. Über die Größen- und Formveränderungen, welche die Baucheingeweide von Rind und Schaf nach der Geburt bis zum erwachsenen Zustand durchmachen, s. Auernheimer [29].

Äußeres und Lage. Der **Pansen,** *Rumen* (Abb. 631 a, b, a', b', a'', b'', 632 u. 633 1, 2, 1', 2', 2'', 3), stellt einen mächtigen, seitlich abgeplatteten Sack mit einer linken und rechten Seitenfläche, einem abgerundeten dorsalen und ventralen (bzw. ventralen-rechten) Rand und einem brust- und beckenseitigen Ende dar. Er füllt die linke Hälfte der Bauchhöhle fast ganz aus (Abb. 634) und erstreckt sich von der

Beckenhöhle bis zum Zwerchfell, an das er mit seinem dorsalen Teil im 6. Interkostalraume stößt, während sein ventraler Teil vom Zwerchfell durch die Haube getrennt ist. Sein kranialer Teil ist auf die linke Hälfte der Bauchhöhle beschränkt, sein kaudaler Teil hingegen erstreckt sich beckenwärts immer mehr in den ventralen Teil der rechten Hälfte der Bauchhöhle, so daß er nahe dem Becken die rechte Bauchwand berührt und das ganze ventrale Drittel der Bauchhöhle einnimmt.

Mit seiner linken (parietalen) Fläche liegt er an der linken Bauchhöhlenwand von der dorsalen bis zur ventralen Medianlinie. Er stößt dabei an den Rippenteil des Zwerchfells, die letzten Rippen und die seitliche weiche Bauchwand; nur die Milz trennt ihn auf eine kurze Strecke vom Zwerchfell. Seine rechte (viszerale) Fläche liegt im kranialen Teile fast median und stößt hier ventral an den Labmagen und dorsal

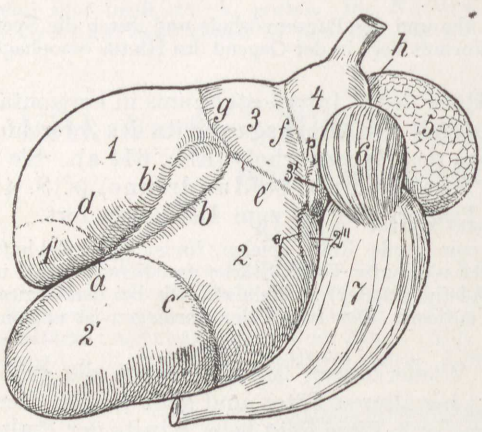

Abb. 632.

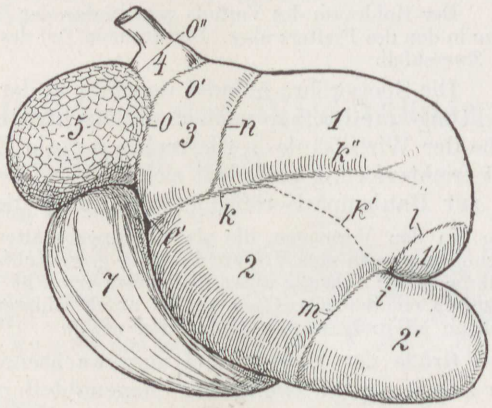

Abb. 633.

Abb. 632 u. 633. Skizzen des Wiederkäuermagens (Schaf), zur Demonstration der Pansenfurchen. Abb. 632 von der rechten, Abb. 633 von der linken Seite gesehen.

1 dorsaler Pansensack; 1′ dorsaler Endblindsack; 2 ventraler Pansensack; 2′ ventraler Endblindsack; 2″ ventraler Anfangsblindsack; 3 Pansenvorhof (dorsaler Anfangsblindsack, von dem sich bei 3′ durch eine undeutliche, mit p bezeichnete Furche ein sekundärer Blindsack abhebt); 4 gemeinsamer Magenvorhof; 5 Haube; 6 Psalter, der nach vorn (brustwärts) gezogen worden ist, damit das Ende der Furchen f und e sichtbar wird; 7 Labmagen.

a kaudale Pansenfurche; b rechte Längsfurche; b′ akzessorische Nebenfurche, die einen flachen Blindsack (Panseninsel) abgrenzt; c ventrale rechte kaudale Querfurche; d dorsale rechte kaudale Querfurche; e ventral absteigender Teil der rechten Längsfurche bzw. ventraler Abschnitt der dorsalen rechten kranialen Querfurche; e′ in Abb. 633 kraniale Pansenfurche; f Grenzfurche des gemeinsamen Magenvorhofs (4), die diesen vom Pansenvorhof (3) scheidet und nach links in o′ (Abb. 633) übergeht; g dorsale rechte kraniale Querfurche, die den Pansenvorhof (3) vom dorsalen Pansensack (1) scheidet und nach links in n (Abb. 633) übergeht; h Grenzfurche zwischen gemeinsamem Magenvorhof (4) und Haube (5), die nach links in o″ (Abb. 633) übergeht; i kaudale Pansenfurche; k linke Längsfurche, die sich in 2 Schenkel, einen dorsalen k″ und einen ventralen k′ spaltet; der ventrale ist bei Schaf und Ziege sehr undeutlich; l dorsale linke kaudale und m ventrale linke kaudale Querfurche; n dorsale linke kraniale Querfurche; o Haubenpansenfurche, die sich in 2 Schenkel, o′ und o″, spaltet; sie grenzen den Magenvorhof (4) ab; o′ geht über den dorsalen Pansenrand nach rechts in f (Abb. 632), o″ kranial um den Magenvorhof nach rechts in h über; p undeutliche Nebenfurche, die vom Pansenvorhof (3) einen sekundären Blindsack (3′) abtrennt; q ventrale rechte kraniale Querfurche, die den ventralen Anfangsblindsack (2″) undeutlich vom ventralen Pansensack (2) trennt.

an den Psalter, das Pancreas und die Leber (Abb. 634); weiter beckenwärts erstreckt sich die viszerale Fläche ventral immer weiter über die Medianlinie nach rechts und hat eine ventrolaterale Richtung; hier liegen an ihr der Labmagen, die linke Niere und der Darm. Der dorsale Rand liegt am linken Zwerchfellspfeiler und an den linken Lendenmuskeln und stößt auf eine kurze Strecke an das Pancreas. Die kranialen $^2/_3$ des dorsalen Randes sind an die Lendenmuskeln durch Bindegewebe befestigt; das kaudale Drittel ist frei (ausnahmsweise ist der dorsale Rand bis zum Kreuzbein befestigt); der ventrale bzw. rechte-ventrale Rand ruht auf der ventralen Bauchwand und beckenseitig auf Darmteilen. Das beckenseitige Ende bildet die beiden Endblindsäcke, das brustseitige geht in die Haube über und stößt ventral an den Labmagen.

Das kaudale Ende reicht bis zum Beckenhöhleneingang und zerfällt durch eine tiefe und fast horizontal gestellte Einschnürung, die kaudale Pansenfurche, *Sulcus caudalis* (Abb. 632 a u. 633 i), in einen dorsalen und ventralen Endblindsack, *Saccus caecus caudalis dorsalis* und *ventralis* (Abb. 632 u. 633 2′ u. 1′), die beim Rinde sich gleich weit beckenwärts erstrecken (Abb. 631), während bei Schaf und Ziege der ventrale Endblindsack weiter beckenwärts reicht als der dorsale (Abb. 633). Das brustseitige Ende des Pansens stößt an die Haube und den Magenvorhof, von denen es durch

die Haubenpansenfurche, *Sulcus ruminoreticularis* (Abb. 633 o), und durch die Grenzfurche (Abb. 632 f u. 633 o′) getrennt wird. An ihm befindet sich auch eine fast horizontale Einschnürung, die kraniale Pansenfurche, *Sulcus cranialis* (Abb. 633 e′); sie ist aber viel weniger tief als die kaudale und trennt die beiden Anfangsblindsäcke, *Saccus caecus cranialis dorsalis* und *ventralis* (Abb. 632 3 und 2″), von denen der dorsale (3) auch der Pansenvorhof heißt; er reicht weiter brustwärts als der ventrale und schiebt sich fast vor diesen, so daß er allein an die Haube stößt. Die beiden Pansenfurchen sind an beiden Flächen des Magens durch je eine Längsfurche, *Sulcus longitudinalis sinister* und *dexter* (Abb. 633 k, k′ u. 632 b), miteinander verbunden; diese scheiden den Pansen in den linken, dorsalen (Abb. 632 u. 633 1) und den rechten, ventralen Pansensack (Abb. 632 u. 633 2). Da, wo die kaudale Pansenfurche in die beiden Längsfurchen übergeht, zweigt jederseits fast im rechten Winkel in dorsaler und ventraler Richtung je eine kaudale Quer- oder Kranzfurche, *Sulci coronarii caudales* (Abb. 632 d u. c u. Abb. 633 l u. m), ab; die kaudalen Querfurchen, von denen die ventralen besonders deutlich sind, vereinigen sich über den dorsalen und ventralen Pansenrand mit denen der anderen Seite und scheiden die Endblindsäcke (1′, 2′) von den Pansensäcken (1, 2). Ebenso zweigen da, wo die kraniale Pansenfurche in die Längsfurchen übergeht, jederseits fast im rechten Winkel in dorsaler und ventraler Richtung die kranialen Quer- oder Kranzfurchen ab, *Sulci coronarii craniales* (Abb. 632 g, e u. q u. Abb. 633 n); sie scheiden die Anfangsblindsäcke (Abb. 632 3, 2″ u. Abb. 633 3) von den Pansensäcken (1, 2), sind aber viel undeutlicher als die kaudalen Kranzfurchen; die ventralen von ihnen fehlen wohl auch ganz (Abb. 633); die beiden dorsalen vereinigen sich am dorsalen Pansenrande miteinander. Die rechte Längsfurche (Abb. 632 b) verläuft von der kaudalen Pansenfurche aus zunächst schräg kraniodorsal, biegt dann plötzlich fast rechtwinklig ventral um und setzt sich in den Sulcus coronarius cranialis dexter dorsalis (e) fort. Von ihr geht nahe der kaudalen Pansenfurche eine bogige Nebenfurche, *Sulcus accessorius dexter* (b′), ab, die bald wieder mit der Hauptfurche zusammenfließt und mit ihr die Panseninsel begrenzt. Die linke Längsfurche (Abb. 633 k, k′) ist von der kranialen Pansenfurche aus erst etwas kaudodorsal (k), dann schräg ventral und beckenwärts gerichtet (k′). Der letztere Teil fehlt bei Schaf und Ziege i. d. R. Die linke Längsfurche sendet gleich anfangs eine Nebenfurche, *Sulcus accessorius sinister* (k″), ab, die am dorsalen Pansensacke schräg beckenwärts verläuft und sich dann verliert.

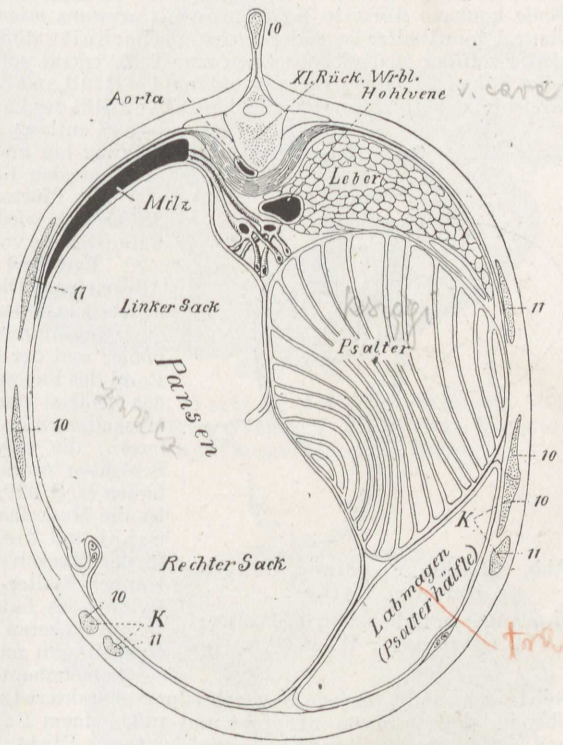

Abb. 634. Querschnitt durch die Bauchhöhle des Rindes (nach Schmaltz).

Der Schnitt ist durch den 11. Brustwirbel bzw. durch den 10. Brustwirbeldornfortsatz geführt.

Brustwärts von den Sulci coronarii craniales dorsales (Abb. 632 g u. 633 n) finden sich die Grenzfurchen des gemeinsamen Magenvorhofs (4), die diesen von dem Pansenvorhof (3) und der Haube (5) so abgrenzen, wie es Abb. 632 f u. h u. 633 o′ u. o″ zeigen.

Den tieferen der äußerlich am Pansen sichtbaren, meist mit Fett gefüllten Furchen entsprechen im Innern die von der Schleimhaut überzogenen muskulösen Pfeiler (s. S. 438 u. Abb. 640).

Die **Haube**, *Reticulum* (Abb. 631 d, 632 u. 633 5), ist fast kugelig und liegt zwischen Pansen und Zwerchfell auf dem vom Schaufelknorpel gestützten Teile der ventralen Bauchwand derart, daß durchschnittlich $^7/_{16}$ von ihr links und $^9/_{16}$ rechts von der Medianebene liegen.

Ihr dorsaler Rand liegt etwa in halber Höhe des Rumpfes (Schmaltz [837]). Mit ihrer brustseitigen Fläche liegt sie in der Konkavität des Zwerchfells und an der Leber, mit der beckenseitigen am Pansen, Psalter und Labmagen. Der rechte Rand stößt an den Labmagen, der linke an das Zwerchfell und zuweilen an die Milz; der dorsale Rand berührt den Pansen, den Psalter und die Leber. Vom Herzbeutel ist die Haube nur 2—4 cm entfernt.

Der **Psalter**, *Omasus* (Abb. 631 e, 632 6, 634, 635 P), hat beim Rind eine kugelige und seitlich etwas zusammengedrückte, beim Schaf eine ovale Gestalt und liegt dicht rechts neben der Medianebene im mittleren Drittel der Bauchhöhle, dorsal von Haube und Labmagen zwischen Pansen und Leber, ungefähr im Bereiche des 9. bis 12. Brustwirbels.

Er stößt mit seiner kranialen-rechten Fläche an das Zwerchfell und vor allem an die Leber und mit der kaudalen-linken Fläche an den Pansen und rechts und beckenwärts an die Gallenblase. Die rechte Bauchwand berührt er nur an einer kleinen Stelle ventral, etwa im 7. bis 9. Interkostalraume. Sein konvexer dorsaler Rand ist der Leber und beckenwärts von ihr der Wirbelsäule und dem Wirbelende der letzten rechten Rippen, sein nur kurzer, konkaver ventraler Rand dem Labmagen, der Haube und dem Pansen zugewendet. An seinem nach links gerichteten Anfangsabschnitt ist der Psalter etwas verengt und bildet den **Psalterhals,** *Collum omasi.*

Der **Labmagen,** *Abomasus* (Abb. 631f, 632 u. 633?, 634, 635 L), ist ein langgezogener, fast birnförmiger Sack, der sich mit seinem engeren Endabschnitte kraniodorsal krümmt. Er liegt rechts von der kranialen Hälfte des ventralen Pansensackes auf der ventralen Bauchwand.

Seine linke Fläche grenzt an den Pansen; seine rechte Fläche und seine gewölbte ventrale Krümmung, *Curvatura major,* liegen an der Bauchwand, während seine anfangs konvexe, gegen das Ende konkave dorsale Krümmung, *Curvatura minor,* an den Psalter und den Darm grenzt. Sein ventral vom Psalter liegender Anfangsabschnitt stößt im 6. Interkostalraum an die Haube und bildet links von der Medianebene einen zum Teil ventral von Pansen und Haube liegenden Blindsack, der beim Schafe die linke Thoraxwand und bei Rind und Schaf den Schaufelknorpel an einer kleinen Stelle erreicht. Der schmaler werdende Endabschnitt des Labmagens zieht sich ungefähr am rechten Rippenbogen entlang dorsal bis zur 12. Rippen-Rippenknorpelverbindung hin und biegt dann brustwärts um, so daß der Pylorus am ventralen Ende der 9. bis 11. Rippe liegt. Etwa 15—20 cm vor dem Pförtner hat der Labmagen eine Einschnürung, hinter der er sich wieder erweitert. Diese Einschnürung scheidet die Pars pylorica vom übrigen Magen. Über das **Duodenum** s. S. 446.

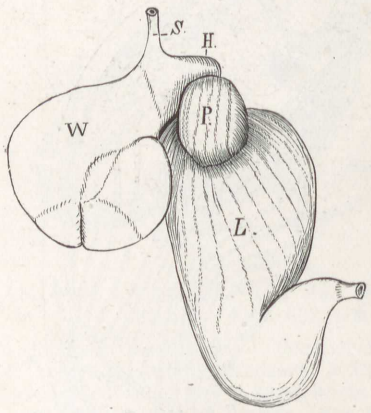

Abb. 635. Magen eines neugeborenen Kalbes.

H. Haube; **L.** Labmagen; **P.** Psalter; **S.** Oesophagus; **W.** Pansen.

Bau und innere Einrichtung der 4 Magenabteilungen. Allgemeines. Die seröse Haut überzieht die Magenabteilungen, überbrückt aber die zwischen ihnen befindlichen Spalten und die Pansenfurchen und läßt den mit dem linken Zwerchfellspfeiler und der linken Lendenmuskulatur verbundenen dorsalen Rand des Pansens frei. Die Muskelhaut besteht mit Ausnahme der wenigen von der Speiseröhre ausstrahlenden, quergestreiften Muskelfasern (s. Kardiamuskelschleife S. 398) aus glatten Muskelfasern, die sich im allgemeinen in zwei einander kreuzende Schichten ordnen, die ziemlich verwickelte Verhältnisse darbieten (s. S. 439, 442, 443 u. 446). Verhältnismäßig am stärksten ist die Muskelhaut der Haube (5 mm beim Rinde, 2 mm bei Schaf und Ziege), doch finden sich auch an anderen Stellen starke Muskelverdickungen, z. B. an der Speiserinne, an der Hauben-Psalter- und vor der Psalter-Labmagenöffnung, am Pylorus des Labmagens und ferner in Form der Pansenpfeiler. In schwächeren Zügen oder Schichten finden sich die glatten Muskelfasern auch in den Zotten und Leisten und in den Blättern der Schleimhaut (Abb. 643). Die Beschaffenheit der kutanen Schleimhaut ist für jede Magenabteilung charakteristisch. In den 3 Vormagen stimmt sie jedoch darin überein, daß sie drüsenfrei ist und außer einem Papillarkörper und makroskopischen Wärzchen und Zotten ein sehr starkes, geschichtetes Plattenepithel besitzt, dessen Stratum corneum sich bald nach dem Tod unter dem mazerierenden Einflusse des Mageninhaltes ablöst. Die Schleimhaut des 4. Magens ist eine Drüsenschleimhaut.

Spezielles. A. Pansen. An der Innenfläche (Abb. 640) fallen zunächst die Pfeiler (Hauptpfeiler und von diesen abgehende Nebenpfeiler) in die Augen.

Sie sind Verdickungen der Muskelschicht der Pansenwand, die von der Schleimhaut überzogen sind, und entsprechen den Furchen der äußeren Pansenoberfläche, und zwar der kraniale und kaudale Hauptpfeiler (6 u. 1) der kranialen und kaudalen Pansenfurche. Sie scheiden die Endblindsäcke und die Anfangsblindsäcke voneinander. Von den Hauptpfeilern gehen Nebenpfeiler aus, die teils Längs-, teils Querpfeiler sind und den S. 436 u. 437 besprochenen Längs- und Querfurchen entsprechen. Die Schleimhaut der Pfeiler ist glatter und heller als die übrige innere Pansenfläche (Abb. 641 a).

Der **kraniale Hauptpfeiler,** *Pila cranialis* (Abb. 640 6), liegt ungefähr in der Höhe des 11. Interkostalraums bzw. der 12. Rippe. Er stellt einen langen, bogenförmig ausgeschweiften, beim Rind etwa 7 cm in den Pansen hineinragenden und bis 2 cm dicken Wulst dar, der beiderseits beckenwärts in je einen niedrigen Längspfeiler (5′ u. 7) ausläuft, der in den entsprechenden des kaudalen Hauptpfeilers übergeht. Vom rechten Längspfeiler geht brustwärts ein Nebenpfeiler ab, der den ventralen Anfangsblindsack umgrenzt. Den dorsalen Anfangsblindsack scheidet eine besondere Schleimhautfalte (8) ab. Der **kaudale Hauptpfeiler,** *Pila caudalis* (1), bildet einen kurzen und dicken (beim Rinde bis 5,5 cm starken), nur ungefähr 3 cm in den Pansen vorspringenden, schrägen Querwulst, der an seinen beiden Enden in je einen niedrigen Längspfeiler (5′ u. 4) ausläuft; diese laufen an beiden Pansenflächen brustwärts, fließen mit den Längspfeilern des kranialen Hauptpfeilers zusammen und entsprechen den beiden Längsfurchen des Pansens. Der rechte Längspfeiler spaltet sich (5′ u. 5″) und erscheint doppelt wie die rechte Längsfurche. Aus dem kaudalen Pansenpfeiler entspringt da, wo er seitlich in die Längspfeiler übergeht, jederseits ein dorsaler und ventraler, zirkulär verlaufender Querpfeiler (2, 2′,

s, 3, 3′); die ventralen Querpfeiler bilden einen geschlossenen, die dorsalen einen offenen Kranz, die die Endblindsäcke vom übrigen Pansen scheiden.

Die dunkelbraune bis schwarze **Pansenschleimhaut** besitzt eine lockere Submucosa, ist rauh und zottig und nur an den Pfeilern glatter und heller von Farbe. Ihre Rauheit ist durch dicht stehende Zotten (Abb. 641 b) bedingt, die beim Rinde stellenweise z. B. eine Länge von 1 cm, beim Schafe von 5 mm und darüber haben und meist zungenförmig, bisweilen auch fadenförmig sind. Zwischen den größeren Zotten finden sich vielfach kleinere Wärzchen. Am stärksten sind die Zotten im haubenseitigen Ende des dorsalen Pansensackes, an den ventralen Teilen der Pansensäcke und in den Endblindsäcken, bedeutend schwächer und kleiner im dorsalen Teile des dorsalen Pansensackes; in der Nähe der Pfeiler werden sie kleiner und schließlich zu kleinen Knötchen oder fehlen auf diesen (Abb. 641). Länge und Farbe der Zotten sind verschieden. Das starke, geschichtete Pflasterepithel umhüllt die Zotten und deren Papillarkörper und ist der Träger der dunklen Farbe; die vom Epithel befreiten Zotten sind rötlichgelb.

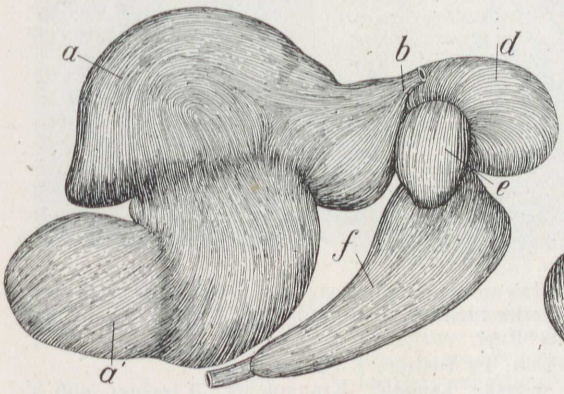

Abb. 636. Verlauf der Muskelfasern des äußeren Blattes der oberflächlichen (Längsfaser-) Schicht am Wiederkäuermagen (rechte Seite).

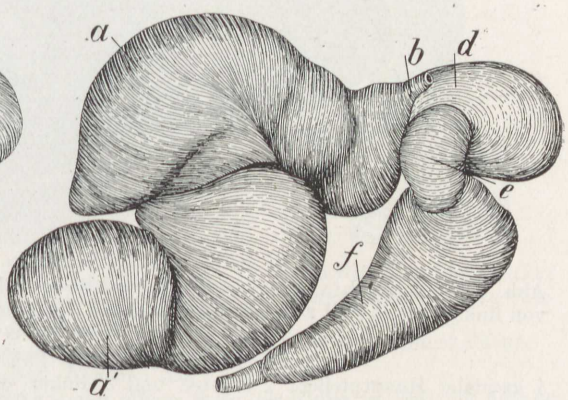

Abb. 637. Verlauf der Muskelfasern der tiefen (Kreisfaser-) Schicht am Wiederkäuermagen (rechte Seite).

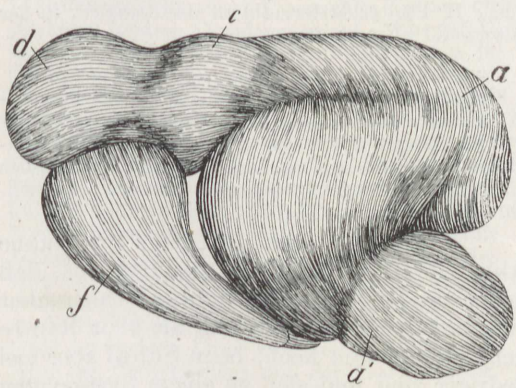

Abb. 638. Verlauf der Muskelfasern des äußeren Blattes der oberflächlichen Schicht am Wiederkäuermagen (linke Seite).

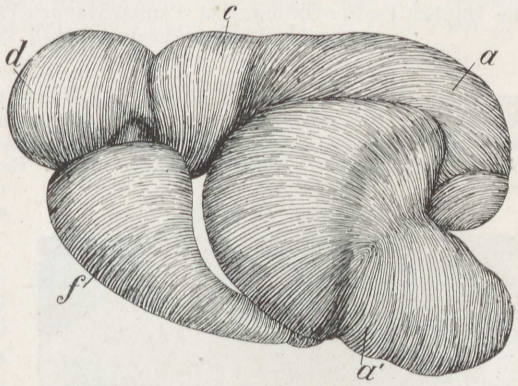

Abb. 639. Verlauf der Muskelfasern der tiefen Schicht am Wiederkäuermagen (linke Seite).

a Dorsaler und a′ ventraler Pansensack; b Cardia; c Pansenvorhof; d Haube; e Psalter; f Labmagen.

Die aus glattem Muskelgewebe bestehende **Muskelhaut** des Pansens und des Magenvorhofs setzt sich aus zwei sich kreuzenden Schichten zusammen. Die äußere Schicht (Längsfaserschicht) verläuft von Furche zu Furche und zerfällt dabei in 2 Blätter, von denen das äußere, wie Abb. 636 u. 638 zeigen, die Pansenfurchen überbrückt, während das innere Blatt in die Furchen eintritt und an den Pfeilern endet bzw. beginnt, demnach also eine Sondermuskulatur der einzelnen Pansensäcke darstellt. Die innere Hauptschicht (Kreisfaserschicht) verläuft im Bereiche der Furchen in deren Richtung (Abb. 637 u. 639) und bildet durch ihre örtliche Verdickung die beschriebenen Pfeiler. Ein ausgesprochener Sphincter cardiae ist nicht vorhanden. Die äußere Schicht ist beim Rind 1,5, bei Schaf und Ziege ½ mm dick, die innere beim Rinde 3, bei Schaf und Ziege 1 mm stark.

An der der Cardia entgegengesetzten, ventralen Pansen-Haubenwand findet sich der beim Rinde bis 5 cm hohe **Haubenpansenpfeiler,** *Pila ruminoreticularis* (Abb. 640 11), der ventral die Grenze zwischen Haube und Pansen markiert, während dorsal beide ohne Grenze in der beim Rind etwa 18 cm hohen

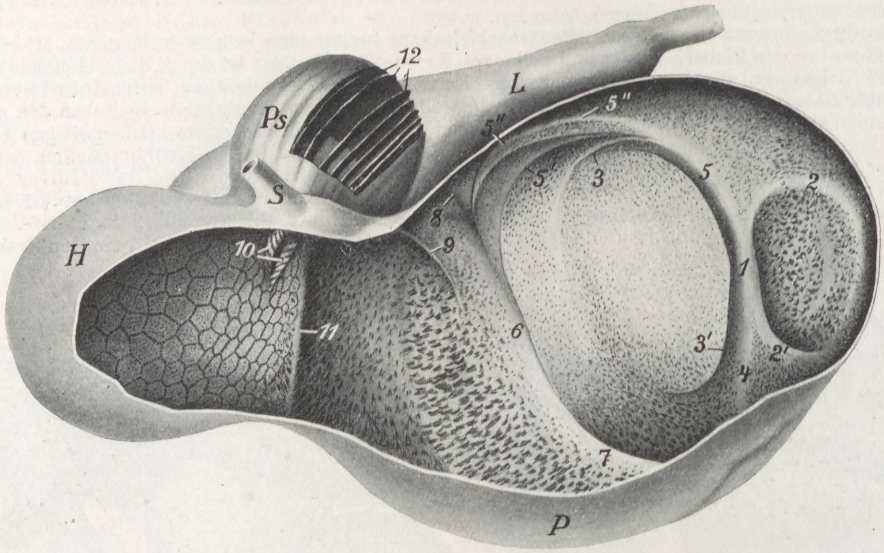

Abb. 640. Aufgeblasener und getrockneter Magen des Schafes, von dorsal und zum Teil von links gesehen und zum großen Teil durch Herausschneiden von Wandteilen aus Pansen, Haube und Psalter geöffnet.

H Haube; L Labmagen; P Pansen; Ps Psalter; S Speiseröhre.
1 kaudaler Hauptpfeiler; 2 rechter und 2′ linker dorsaler kaudaler Kranzpfeiler; 3 rechter und 3′ linker ventraler kaudaler Kranzpfeiler; 4 linker Längspfeiler, der sich verliert; 5 rechter Längspfeiler, der sich bald in seine beiden Schenkel (5′ und 5″) teilt; diese begrenzen die Panseninsel und fließen kranial zusammen zu 6 dem kranialen Hauptpfeiler, der sich in 7 den linken Längspfeiler und vor allem in dessen kaudodorsal verlaufenden Schenkel fortsetzt; 8 Pfeiler, der der rechten dorsalen kranialen Kranzfurche (zwischen Pansenvorhof und dorsalem Pansensack) entspricht; 9 Pfeiler, der der Furche zwischen Pansenvorhof und Magenvorhof entspricht; 10 die beiden Lippen der Speiserinne; sie begrenzen die Hauben-Psalter-Öffnung; 11 Pansen-Hauben-Pfeiler; 12 Psalterblätter, die an der dorsalen, in der Abbildung weggenommenen Psalterwand abgeschnitten sind.

und etwa 13 cm breiten Pansenhaubenöffnung, *Ostium ruminoreticulare* (Abb. 644 f), ineinanderfließen; ein Schließmuskel ist nicht vorhanden. Etwas beckenwärts vom Haubenpansenpfeiler liegt der kraniale Hauptpfeiler. Die Schleimhaut des Magenvorhofs ist mit kleinen Zotten versehen; brustwärts schließen sich an sie die Haubenleisten und seitlich, ventral und beckenwärts die höheren, zungenförmigen Zotten der Pansenschleimhaut an.

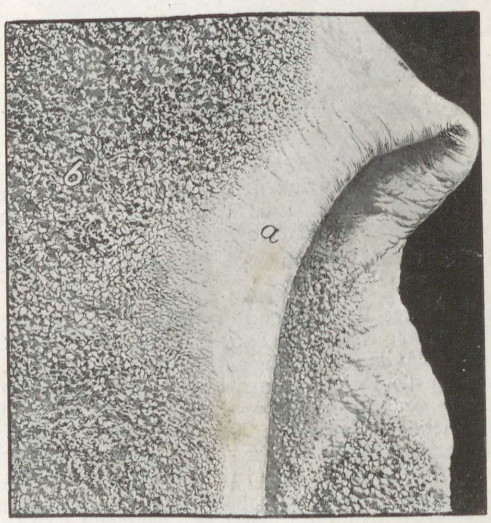

Abb. 641. Ein Stück Pansenschleimhaut. a Pfeiler; b Zotten.

B. **Haube.** Das Innere der Haube (Abb. 640 H) zeichnet sich dadurch aus, daß ihre nicht verschiebbare kutane Schleimhaut leistenartige Blättchen bildet, die beim Rinde meist 10—12 mm hoch, beim Schaf aber viel niedriger sind und sich zu einem System von vier-, fünf- oder sechseckigen Feldern, *Cellulae reticuli*, verbinden, die den Wachszellen der Bienenstöcke ähneln (Abb. 642).

Am Grunde der Haubenzellen befinden sich niedrigere Leistchen, die kleinere sekundäre Felder bilden und beim Schafe durch kleine, strichartige Hervorragungen ersetzt werden. Die Ränder und Flächen der Leisten sind, wie auch der Grund der Zellen, mit kleinen Spitzen oder Wärzchen versehen (Abb. 643). Gegen den Pansen und die Schlundrinne hin verschwinden die Zellen allmählich; die Leisten werden niedriger, sind bald nur noch nebeneinander verlaufende Leistchen ohne Zwischenverbindungen und lösen sich schließlich in Zotten auf. Bei Schaf und Ziege ist die Grenze zwischen den Haubenfeldern und Pansenzotten ziemlich scharf. Über die Schleimhaut an der Haubenpsalteröffnung s. S. 443.

Außer der Pansenhaubenöffnung (s. S. 440) hat die Haube, etwa in der Mitte ihres ventralen Randes, die zum Psalter führende schlitzförmige, enge Haubenpsalteröffnung, *Ostium reticuloomasicum* (Abb. 644 d). Sie steht mit der Cardia durch die **Speiserinne,** Schlundrinne, *Sulcus oesophageus* (Abb. 644), in Verbindung, die der an einer Seite offenen Speiseröhre zu vergleichen ist (s. Würfel [1027]). Sie wird von 2 wulstigen Längsleisten, den Lippen (b, c), begrenzt, zwischen denen sich der Boden der Rinne befindet. Die Lippen beginnen niedrig an der Mündung der Speiseröhre und werden allmählich höher. Die Speiserinne verläuft von der Speiseröhreneinmündung (a) an der rechten Vorhofs-Haubenwand ventral zur Haubenpsalteröffnung (d). Dabei beschreiben die Lippen um eine innen an der rechten Hauben-Vorhofswand vorhandene Vorwölbung eine spiralige, langgezogene Drehung derart, daß die am Anfange rechts von der Speiseröhrenöffnung gelegene rechte Lippe (c) am Ende (c′) links von der Haubenpsalteröffnung liegt, also zur linken Lippe geworden ist, während die linke Lippe (b) an die rechte Seite dieser Öffnung gelangt, also zur rechten Lippe (b′) wird. Ventral von der Haubenpsalteröffnung umgreift die sehr hohe linke Lippe (Abb. 645 e), indem sie sich im Bogen nach rechts wendet, die links umbiegende niedrige rechte Lippe (e′). Die rechte Hauben- und rechte Vorhofswand sind eingebuchtet und bilden dadurch die erwähnte innere Vorwölbung; diese bildet die Achse für die Drehung der Speiserinne in der Art, daß der Anfang dieser Rinne beckenseitig am dorsalen Ende der Hervorragung liegt, während das Ende brustseitig an deren ventralem Ende sich befindet; die offene Seite der Rinne ist also am Anfang nach hinten, am Ende nach vorn gekehrt. Der Verlauf der Speiserinne gleicht mithin einer langgezogenen Schraubenwindung. Die Schleimhaut bildet am Boden der Speiserinne Längsfältchen oder Reihen von Wärzchen, die zu den Psalterblättern führen, während die Lippen kleine Querfältchen tragen, die sich in die Leisten der Haube fortsetzen. Den Lippen und dem Boden der Speiserinne dient als Grundlage starke Muskulatur; die des Bodens setzt sich zusammen aus einer dünnen äußeren Längsfaserschicht, deren Fasern zum Teil aus quergestreiften Muskelfasern bestehen, und einer erheblich stärkeren inneren Querfaserschicht (Abb. 645 f), die beim Rinde 3 und bei Schaf und Ziege 1 mm dick ist; die Lippenmuskulatur besteht aus je einem starken, beim Rind etwa 7, bei Schaf und Ziege 3 mm dicken, von der Kreismuskelschicht des Speiseröhrenendes abstammenden Muskelstrange längsgerichteter Fasern (e, e′), in den sich ein Muskelblatt der inneren Muskelschicht des Bodens einsenkt. Die Fasern der Lippenmuskulatur laufen sowohl an der Cardia, als an der Haubenpsalteröffnung teils ineinander, teils gehen sie in benachbarte Muskelzüge der Haubenwand (i) über. Gegen die Psalterhaubenöffnung nimmt die Muskulatur an Stärke zu; an dieser Öffnung gehen die Fasern der Muskulatur der rechten Lippe zum Teil in die Muskulatur des Psalterbodens und der Psalterblätter, die der linken zum Teil in die Haubenmuskulatur über; im übrigen bildet die Muskulatur beider Lippen einen Schließmuskel um die genannte Öffnung.



Abb. 642.
Ein Stück Schleimhaut aus der Haube des Schafes.



Abb. 643. Durchschnitt einer großen Haubenleiste.
a Leistenmuskulatur.

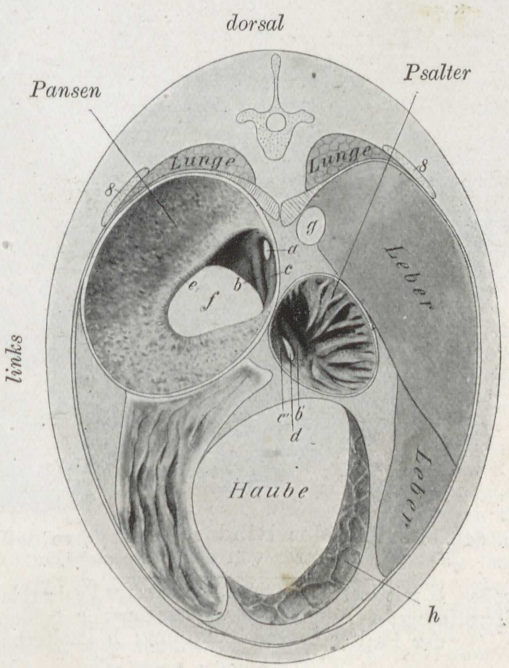

Abb. 644. Querschnitt durch den Rumpf eines Schafes in Höhe der 8. Rippe (Gefrierpräparat); Ansicht von der kaudalen Seite.

a Speiseröhre; b Anfangsteil der linken und b′ Endteil der linken (jetzt rechten) Schlundrinnenlippe; c Anfangsteil der rechten und c′ Endteil der rechten (jetzt linken) Schlundrinnenlippe; d Haubenpsalteröffnung; e Haubenpansenpfeiler; f Pansenhaubenöffnung; g V. cava caudalis.; h Cellulae reticuli. 8, 8 achte Rippe.

Die **Muskelhaut** der Haube besteht aus 2 Hauptschichten, einer inneren, fast parallel der Speiserinne, und einer äußeren, fast senkrecht zu ihr gerichteten Kreisfaserschicht, und der besprochenen Muskulatur der Speiserinne. Die beiden Hauptlagen, deren Verhalten sich aus Abb. 636—639 ergibt, beginnen und enden in der Muskulatur der Speiserinne; sie umfassen die Haube gurtartig; an der Haubenpsalteröffnung ist eine deutliche Verstärkung der Wandmuskulatur nachweisbar (Massig [602]). Pansen und Haube besitzen, abgesehen von der Speiserinne und den Haubenleisten, keine Muscularis mucosae.

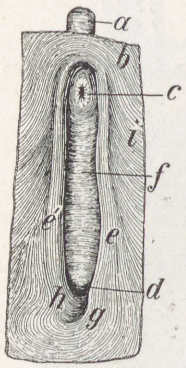

Abb. 645.

Abb. 645. Speiserinne des Rindes; von der Höhle der Haube aus gesehen.

Die Speiserinne an der rechten Hauben-Vorhofswand ist in ganzer Ausdehnung sichtbar; sie zeigt nicht die spiralige Drehung, weil nach Abziehen der Schleimhaut die Rinne etwas in die Länge gestreckt worden ist. Die Schleimhaut der Rinne und der Haube ist abgezogen worden, damit die innere Muskelschicht der Wand sichtbar wird.

a Oesophagus; b innere Muskelschicht der Wand des Magenvorhofes; c Ösophagusöffnung; d Haubenpsalteröffnung; e Längsmuskelstrang der starken Lippe; e' schwache Lippe der Speiserinne; e u. e' bilden durch einseitiges Umgreifen der Cardia eine der Kardiamuskelschleife anderer Tiere zu vergleichende Muskelschleife; f Quermuskelschicht des Speiserinnenbodens; g Ende der Muskulatur der starken Lippe, die sich hier umbiegt und das Ende der schwachen Lippe überbrückt; h Ende der schwachen Lippe, das sich ebenfalls umbiegt und unter die andere Lippe tritt; i innere Muskelschicht der Haube, von innen gesehen; ihre Fasern sind spitzwinklig zur Speiserinne gerichtet und treten zum Teil in die Lippen ein, um dann in diesen in der Längsrichtung zu verlaufen.

C. **Psalter.** Die innere Einrichtung (Abb. 646 u. 647) zeichnet sich besonders dadurch aus, daß sich von dem Dach und den Seitenwänden des Psalters zahlreiche verschieden hohe, längsgerichtete, unverstreichbare Schleimhautfalten, die Psalterblätter, *Laminae omasi*, in das Lumen erstrecken und dieses fast ausfüllen, ähnlich wie die Blätter eines Buches vom Buchrücken herabfallen; deshalb auch der alte Name **Buch** für Psalter.

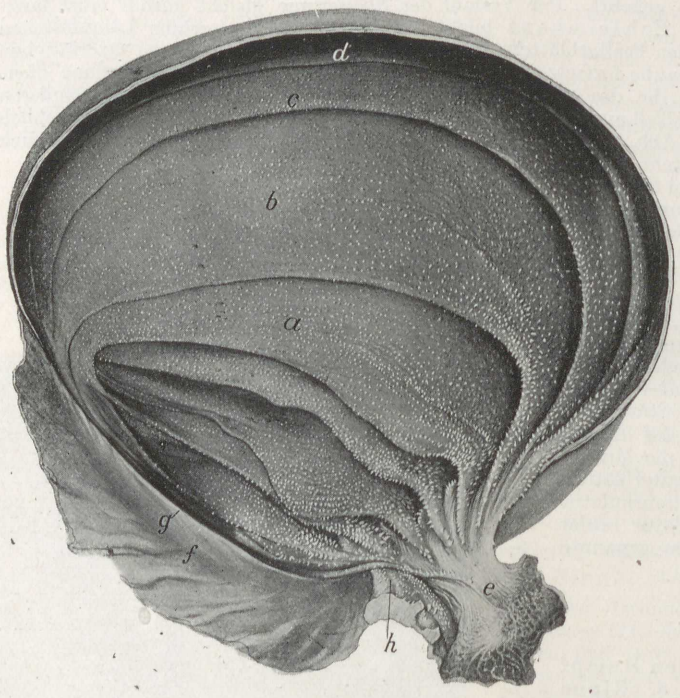

Abb. 646. Psalter des Rindes, geöffnet, so daß man Psalterblätter von der Seite sieht.

a großes, b mittleres, c kleines, d kleinstes Psalterblatt; e Hauben-Psalteröffnung; f Anfang des Labmagens; g Schleimhautfalte an der Psalter-Labmagenöffnung; h Psalterboden.

Nur die schmale ventrale Wand, der Psalterboden, *Fundus omasi* (Psalterbrücke), ist frei von Blättern; dagegen findet sich an seinen Seitenrändern je eine von der Haube zum Labmagen gerichtete und mit starken, hohen, spitzen Wärzchen besetzte Leiste. Beide Leisten begrenzen die von der Haubenpsalter- zur Psalterlabmagenöffnung führende Psalterrinne (Abb. 647 R). Der das Hauben- und Labmagenende verbindende Boden der Psalterrinne (Br.) ist glatt oder mit kleinen Leistchen und Wärzchen besetzt. Die Lippen der Rinne erstrecken sich bis zu der ovalen, 10—12 cm langen, in Höhe des ventralen Endes der 8. Rippe liegenden, hufeisenförmigen Psalterlabmagenöffnung, *Ostium omasoabomasicum*, vor der sich ein starker Quermuskelwulst am Endabschnitte des Psalterbodens befindet, der einen Sphincter ersetzt. Die Öffnung ist beim Rinde 10 cm von der Haubenpsalteröffnung entfernt; an der Psalterlabmagenöffnung befindet sich seitlich je eine segelartige Falte, das Psaltersegel.

Das psalterseitige Blatt des Segels ist beim Rinde kutane (Psalter-), das labmagenseitige dagegen Drüsen- (Labmagen-) Schleimhaut, bei Schaf und Ziege ist auch das erstere teilweise Drüsenschleimhaut.

Die Psalterblätter sind von ihrer Ursprungslinie radiär gegen die Psalterrinne und die Labmagenöffnung gerichtet. Zwischen ihrem freien Rand und dem Psalterboden bleibt ein in den Labmagen führender kleiner freier Raum, der Psalterkanal (Abb. 647 A). An jedem Psalterblatt unterscheidet man den (haubenseitigen) Anfang und das (labmagenseitige) Ende, den Ursprungsrand und den freien Rand und 2 Seitenflächen. Die Psalterblätter sind am höchsten in der Mitte ihrer Länge und nehmen nach beiden Enden an Höhe allmählich ab; der haubenseitige Anfangsteil ist muskulöser und dicker als das übrige Blatt (Anfangswulst). Der leicht konkave freie Rand der Blätter ist dicker und muskulöser als das übrige Blatt und bildet den Randwulst (Abb. 647). Rand- und Anfangswulst sind nur ausgeprägt an den großen Blättern. Auf den Seitenflächen der Blätter finden sich die Psalterwärzchen, makroskopische Papillen, die dorsal und labmagenwärts gerichtet sind; sie sind bis 5 mm hoch und in der Anfangshälfte der Blätter mit einer festen Hornspitze versehen; labmagenseitig werden sie niedriger und stumpfer und stellen schließlich abgerundete, körnige Gebilde dar.

Nach ihrer Höhe und Länge unterscheidet man bei Rind und Schaf 4, bei der Ziege 3 Arten von Psalterblättern (Abb. 646), nämlich große (a), mittlere (b), kleine (c) und kleinste (d) Blätter.

Jede Blattart hat im mittleren Teile des Psalters die größte Länge und Höhe; hier reichen sie vom Psalterhalse bis an das Psalterende und befestigen sich mit ihrem angewachsenen, konvexen Rande an der dorsalen Krümmung des Psalters. Die mehr seitlich entspringenden Blätter werden progressiv kürzer und schmaler (niedriger) (Abb. 647) und erreichen nicht mehr das Psalterende; sie befestigen sich an den Seitenwänden des Psalters und einige sogar ventral neben den Lippen der Psalterrinne. Die großen oder Hauptblätter (1, 1), von denen beim Rinde 12—14, beim Schafe 9—10, bei der Ziege 10—11 vorkommen, sind so geordnet, daß sie sich in gewissen Abständen voneinander befinden und große, bis in die Nähe der Labmagenöffnung reichende, spaltförmige Nischen, *Recessus interlaminares* (Primärkammern) (a), begrenzen, die nach der Labmagenöffnung und dem Psalterboden zu offen sind (gerade so wie die Logen eines Theaters gegen die Bühne). Jede dieser Hauptnischen wird durch ein etwa bis zur halben Höhe des inneren Nischenraumes reichendes mittleres Blatt (Mittelblatt) (2) in 2 Hälften (Sekundärkammern) geteilt. Diese werden durch ein kleines Blatt (Zwischenblatt) (3, 3) abermals in 2 Abteilungen zerlegt, die ihrerseits durch die kleinsten Blätter (Nebenblätter) (4, 4) nochmals geteilt werden. Auf diese Weise zerfällt jede Hauptkammer in 8 progressiv kürzer und enger werdende sekundäre, tertiäre und quaternäre Nebenkammern. Die Gesamtzahl der Blätter berechnet sich nach der Zahl der Hauptblätter beim Schaf auf 72—80, bei der Ziege auf 80—88, beim Rind auf 96—112. Bei Schaf und Ziege sind i. d. R. einige Psalternischen weniger vorhanden und die kleinsten Blätter oft nur leistenartig. Die Reihenfolge der Blätter ergibt sich aus Abb. 647. Von dieser Anordnung kommen hinsichtlich der Größe der Blätter jedoch mannigfache Ausnahmen vor; die mehr an den Seiten entspringenden Blätter verhalten sich unregelmäßiger als die in der Mitte liegenden und gehen in der Nähe der Labmagenöffnung zuletzt in kurze Falten über. Beim Rinde kommen zwischen je 2 Blättern noch Reihen von Wärzchen vor, die kleine, leistenartige Vorsprünge bilden.

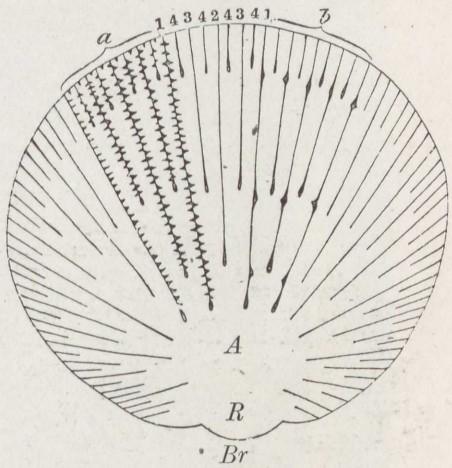

Abb. 647. Schematischer Querschnitt durch den Psalter.

A Psalterkanal; **R** Psalterrinne; **Br** Psalterboden. a Nische zwischen 2 großen Blättern (mit Papillen und Randwulst); b dasselbe (die Papillen sind nicht angedeutet, dagegen die Nebenblättchen). 1, 1 großes, 2 mittleres, 3, 3 kleines, 4, 4, 4, 4 kleinstes Blatt.

Die in den Labmagen führende Psalterlabmagenöffnung liegt am Endabschnitte der ventralen Krümmung des Psalters. Sie ist längsoval und spaltförmig und wird von den Segeln (S. 442) in der Weise eingefaßt, daß sie geflügelt erscheint. An der Haubenpsalteröffnung (Abb. 644 d) stehen am Ende der Speiserinne große, kolbige, blumenkohlartige, in ein Büschel von Hornspitzen ausgehende Hervorragungen, die beim Rinde 10—12 Reihen bilden. Der Psalter besitzt eine Muscularis mucosae und eine äußere Muskelhaut; die letztere besteht aus einer von der Haube zum Labmagen gerichteten, dünneren äußeren Längs- und einer etwa 10 mal stärkeren (beim Rinde 3,5, bei Schaf und Ziege 1,5 mm starken) inneren Kreisfaserschicht (Abb. 636—639); die Fasern der letzteren laufen konvergierend nach dem Boden des Psalters und bilden dessen starke Muskulatur und den S. 442 erwähnten Quermuskelwulst vor der Psalterlabmagenöffnung. Die Muscularis mucosae erstreckt sich in alle Blätter, außerdem sendet auch die äußere Muskelhaut ein Muskelblatt in die großen, mittleren und die meisten kleinen, nicht aber in die kleinsten Blätter, so daß in jedem größeren Blatte 3 Muskelschichten vorhanden sind, ein Mittelblatt, dessen Fasern vom angewachsenen zum freien Blattrande verlaufen, und zwei Seitenblätter (Muscularis mucosae), deren Fasern von der Haubenpsalter- zur Psalterlabmagenöffnung gerichtet sind. Die Muskulatur des Bodens besteht aus einer sehr dünnen äußeren Längsschicht, einer beim Rinde 3 und bei Schaf und Ziege 1,5 mm dicken, querfaserigen mittleren Schicht und einer unvollständigen, der Submucosa zugekehrten inneren Längsschicht.

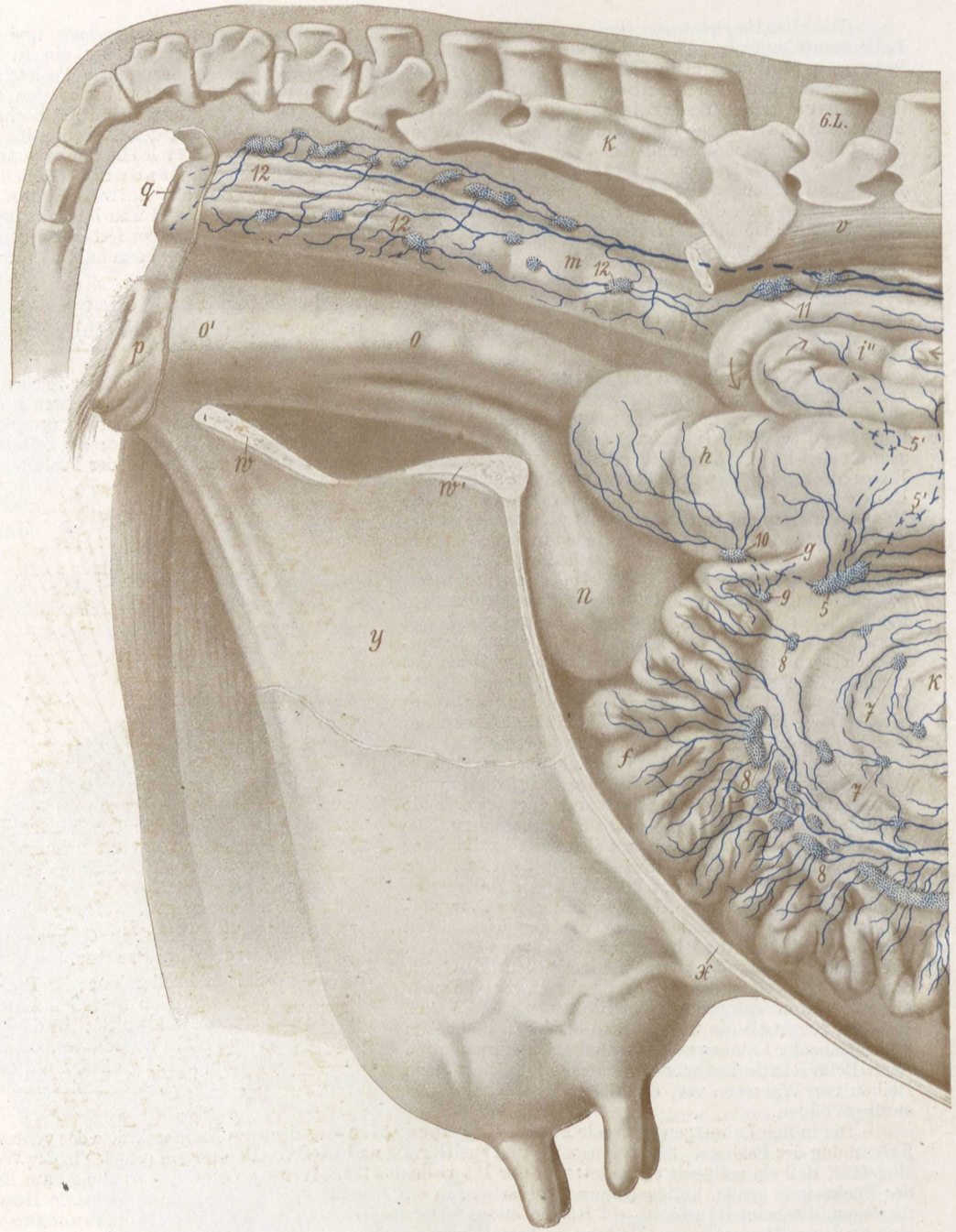

Abb. 648.

Abb. 648 u. 649. Bauchhöhleneingeweide des Rindes mit Lymphgefäßen und Lymphknoten; von der rechten Seite gesehen. (Aus Baum [58].)

Die Lage der Darmschlingen ist etwas schematisiert; z. B. sind die Jejunumschlingen von der Kolonscheibe etwas zurückgenommen, die einzelnen Teile der Anfangsschleife des Colon etwas übereinander gezeichnet, während sie in Wirklichkeit nebeneinander liegen.

a Zwerchfell (abgeschnitten); b Leber; c Gallenblase; d Labmagen; d′ ventraler Randabschnitt des Pansens; e, e′ Duodenum; f, f, f Jejunum; g Ileum; h Caecum; i, i′, i″ Anfangsschleife des Colon; k Kolonscheibe und k′ seine letzte Schlinge; l erster Schenkel der Endschleife des Colon; m Rectum; n Harnblase; o Vagina; o′ Vestibulum vaginae; p Vulva; q After; r rechte Niere (zurückgeschlagen) mit den Nierengefäßen, von denen die Vene abgeschnitten ist; s, s′ V. cava caudalis, aus der ein Stück heraus-

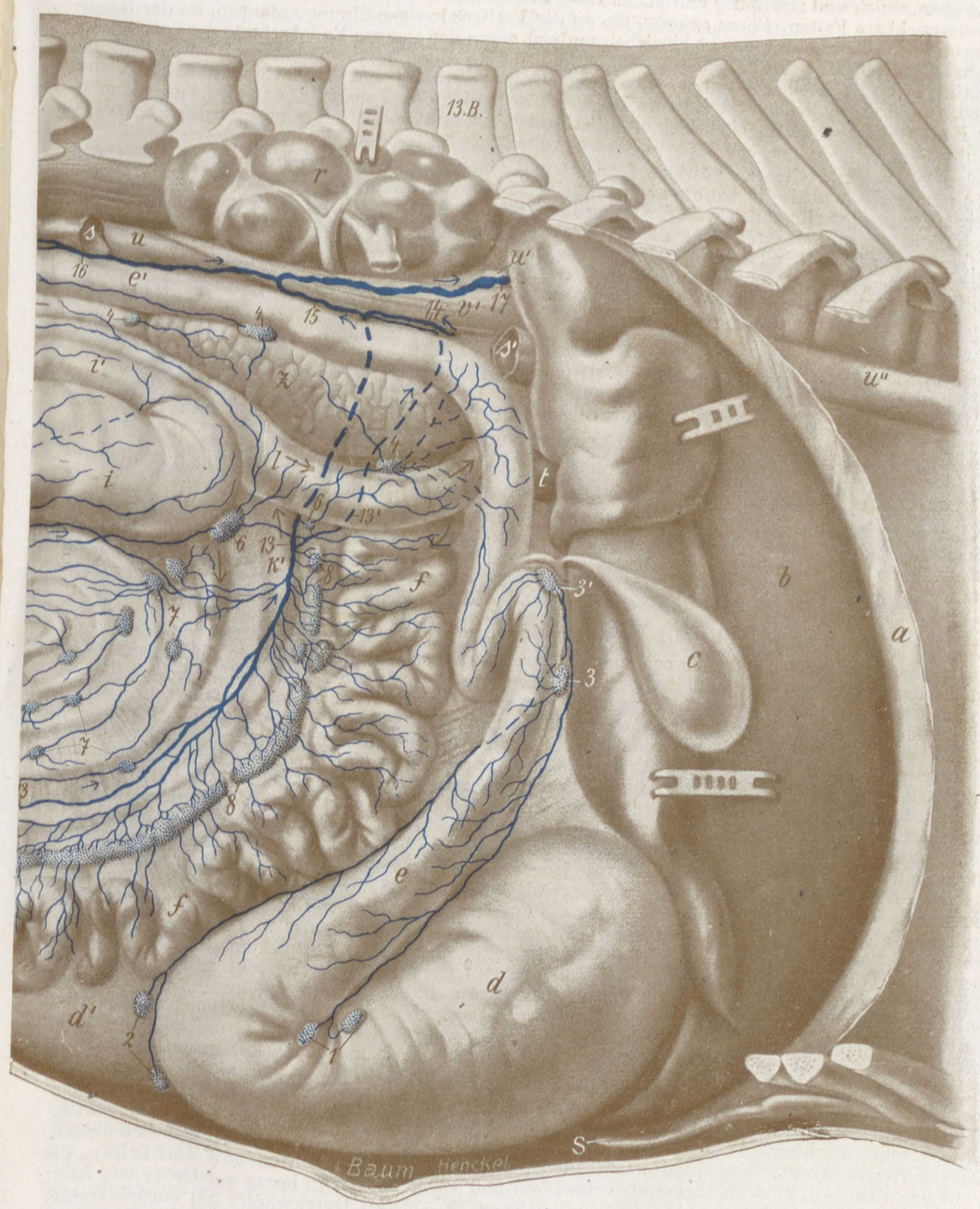

Abb. 649.

geschnitten ist; t Pfortader; u, u′, u″ Aorta; v Lendenmuskeln; v′ rechter Zwerchfellspfeiler; w, w′ durchschnittene ventrale Beckenwand; x durchschnittene ventrale Bauchwand; y Euter; z Pancreas.

13. B. = 13. Brustwirbel; **6. L.** = 6. Lendenwirbel; **K** = Kreuzbein; **S** = Schaufelknorpel.

1 Lnn. abomasici dorsales; 2 Lnn. abomasici ventrales; 3, 3′ Lnn. hepatici; 4, 4, 4 Lnn. pancreaticointestinales; 5, 5′, 5″ Lymphknoten der Gruppe a der Grimmdarmlymphknoten; 6, 6 Lymphknoten der Gruppe b der Grimmdarmlymphknoten; 7, 7, 7, 7 Lymphknoten der Gruppe c der Grimmdarmlymphknoten; 8, 8, 8, 8, 8 Jejunumlymphknoten; 9 Hüftdarmlymphknoten; 10 Blinddarmlymphknoten; 11 Lnn. iliaci mediales; 12, 12, 12 Lnn. anorectales; 13, 13 Vas efferens commune der Darmlymphknoten; 13′ Nebenast von 13; 14 Vas efferens commune der Magenlymphknoten; 15 Truncus intestinalis; 16 Beckenlymphstamm; 17 Lendenzisterne.

D. Der **Labmagen** besitzt eine 0,5—0,7, am Pylorus sogar 1—1,5 mm dicke Drüsenschleimhaut; diese ist glatt, weich und schlüpfrig und bildet 13—14 lange und ziemlich hohe (5 cm und darüber hohe), nicht verstreichbare Falten, *Plicae spirales*, die an der Psalterlabmagenöffnung anfangen, an der Innenfläche in etwas spiraliger Richtung sich hinziehen und sich gegen den engeren Endabschnitt des Labmagens, den Pylorusteil, verlieren. Der *Pylorus* ist eng. Die gefaltete Abteilung des Labmagens, deren Schleimhaut rötlich erscheint, stellt die Fundusdrüsenzone *(Corpus abomasi)* und die glatte Abteilung, die eine gelbliche, runzelige Schleimhaut trägt, die Pylorusdrüsenregion, *Pars pylorica*, dar. Zu ihnen kommt an der Psalterlabmagengrenze eine kleine, hellerfarbige, makroskopisch kaum nachweisbare Kardiadrüsenzone.

Der Labmagen besitzt eine äußere Längs- und eine innere Kreismuskelschicht (Abb. 636 bis 639) und eine Muscularis mucosae. Die beiden Muskelschichten der Tunica muscularis nehmen pyloruswärts zunächst allmählich, von der Grenze zwischen Fundus- und Pylorusdrüsenzone aber relativ plötzlich an Stärke zu und erreichen als Ersatz für den Sphincter pylori dicht vor dem Übergang in den Darm ihre größte Dicke (Schwabe [861]). Ein gegen die Umgebung abgesetzter *Sphincter pylori* fehlt. Am Ende der kleinen Kurvatur bildet die Kreisfaserschicht einen halbkugelig in den Pylorus hineinragenden Schließwulst. In den Schleimhautfalten des Corpus abomasi findet sich nur die Muscularis mucosae.

b) Der Mittel- und Enddarm der Wiederkäuer mit Anhangsdrüsen.

Der Darmkanal der Wiederkäuer bildet ein von einem gemeinschaftlichen Gekröse getragenes und zusammengehaltenes Darmkonvolut, die **Darmscheibe**, die in der Bauchhöhle an der rechten Fläche des Pansens und auf dem Labmagen ihre Lage hat und an ihrer rechten Seite von dem großen Netze verdeckt bzw. umschlossen wird.

Der zentrale Teil der Darmscheibe (Abb. 648 u. 649) wird vom Grimmdarmlabyrinth, der kaudale von dem Caecum, der brust- und rückenseitige (kraniodorsale) von dem Duodenum und der Anfangs- und Endschleife des Colon gebildet, während die kurzen Schlingen des Jejunum die Scheibe ventral halskrausenartig und bogenförmig umgeben. Links (medial) stößt die Scheibe an den Pansen und rechts, durch das Netz getrennt, an die Bauchwand.

1. Der **Dünndarm** (Abb. 651 Z, Z′, L u. H) ist sehr lang und relativ eng.

Das beim Rinde 90—120 cm lange und 5—7 cm weite **Duodenum** (Abb. 649 e, e′, 651 Z) geht nach seinem beckenwärts von Leber und Psalter gelegenen Ursprung aus dem Labmagen, an dessen dorsale Krümmung es durch das große Netz befestigt ist, dorsal und brustwärts bis an die Leber, mit der es durch das kleine Netz verbunden wird. An der Porta hepatis bildet es die S-förmige *Flexura portalis* (Abb. 649 bei 3′) und steigt von hier aus noch etwas in die Höhe. Dann läuft es ventral von der rechten Niere längs der rechten Bauchwand beckenwärts (e′) bis gegen das Tuber coxae, biegt zwischen den außerhalb der Darmscheibe liegenden Windungen des Dickdarms medial um (Abb. 648 bei 11) und verläuft nunmehr ventral von der Wirbelsäule, durch Bindegewebe an sie befestigt, an der linken Seite des gemeinschaftlichen Darmgekröses wieder bis zur Leber, wo es in das Jejunum übergeht (Abb. 651 Z′). In dem von der Flexura portalis zur Wirbelsäule aufsteigenden Teile nimmt es die Ausführungsgänge der Leber und des Pancreas auf, die beim Rinde jeder für sich (der erstere 50—70, der andere 80—110 cm vom Pylorus), bei Schaf und der Ziege aber vereinigt (etwa 30—35 cm vom Pylorus) einmünden. Das **Jejunum** (Abb. 648 u. 649 f, f, f, 651 L) bildet die aus sehr vielen kleinen Darmwindungen bestehende girlandenartige Einfassung der Kolonscheibe. Es beschreibt um den ventralen Rand der Dickdarmscheibe einen Bogen, der dorsal in Höhe der letzten Rippe, an der Leber und dem Pancreas gelegen, beginnt, sich beckenwärts und ventral bis nahe an den Beckeneingang erstreckt und hier auch die Medianebene nach links überschreitet. Wo der Leerdarm aufhört, sich zu schlängeln, wird er zum **Ileum** (Abb. 648 g, 651 u. 652 H). Dieses liegt als gerade verlaufendes Darmstück zwischen dem Caecum und der letzten Windung des Kolonlabyrinthes, ist vom Mesenterium eingeschlossen und pflanzt sich in schiefer kaudodorsaler Richtung in der Höhe des 4. Lendenwirbels in den Dickdarm ein (Abb. 572).

Die **Schleimhaut** bildet an der Einmündung des Ductus choledochus und des Ductus pancreaticus kleine, kielartige Hervorragungen, *Papillae duodeni* (s. S. 401). Sie besitzt schwache, nicht ganz verstreichbare Querfalten, *Plicae circulares*. Am Ostium ileocaecocolicum sind eine Ringfalte, *Valvula ileocaecocolica*, und ein schwacher *Sphincter ilei* vorhanden. Einzellymphknötchen finden sich überall, sind bei Kälbern aber mit unbewaffnetem Auge nicht zu sehen. Die gehäuften Knötchen, die Peyerschen Platten, sind deutlicher als beim Pferd und variieren sehr in bezug auf Größe und Zahl; bei älteren Rindern finden sich 18—40, bei Kälbern 20—58 (im Durchschnitt 33) langgestreckte, bandartige, selten rundliche, über die Oberfläche vorspringende Platten (Abb. 650), die 1—52 cm lang und 2—55 mm breit sind. Zuweilen fließen einige Platten zusammen, so daß größere Platten auftreten, die sich ausnahmsweise bis in den Dickdarm erstrecken. Stets liegt kurz vor der Valvula ileocaecocolica eine Peyersche Platte, die bei alten Tieren 1—35 cm, bei jungen hingegen 1,63—2,43 m lang ist und bei letzteren fast die ganze Darmbreite einnimmt; sie findet sich auch bei Schaf und Ziege, bei denen sie in der Jugend auffallend groß (1,5—3,06 m lang) ist. Bei 77% der Fälle ist die Valvula ileocaecocolica an der Blinddarmseite von einer Platte besetzt. Die ersten Follikelplatten treten etwa 2 m, bei jungen Tieren meist schon 1 m vom Pylorus entfernt auf. Schaf und Ziege besitzen 18—41 (durchschnittlich 25—30) längliche, m. o. w. rechteckige, beim Schaf 0,7—27 cm lange und 2—19 mm breite, bei der Ziege 1—17 cm lange und 5—25 mm breite Platten. Über die Zotten und Drüsen der Schleimhaut s. S. 401. Die Muskelhaut besitzt eine dünnere äußere Längs- und eine dickere innere Kreisfaserschicht und ist im Ileum etwas dicker als im Jejunum. Ihr liegt die seröse Haut an.

2. Der **Dickdarm** (Abb. 577 u. 651 B, g, M) unterscheidet sich durch seine Weite nicht auffallend vom Dünndarme. In seinem Anfangsteil ist er zwar weiter als dieser, wird dann aber wieder so eng, daß er die Maße des Dünndarms nicht wesentlich überschreitet. Er besitzt weder Poschen noch Bandstreifen.

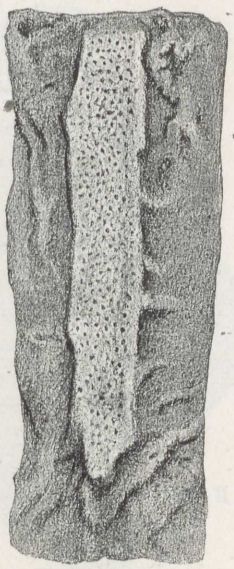

Abb. 650. Follikelplatte aus dem Dünnndarme des Rindes.

Das zylindrische **Caecum** (Abb. 648 h, 651 u. 652 B) liegt im dorsalen Drittel der rechten Hälfte der Bauchhöhle und mit seinem Anfang in der Mitte der Lendenwirbelsäule; es ist beckenwärts gerichtet, so daß sein über das Gekröse hinaustretendes blindes Ende sich ungefähr am Beckeneingange rechts vom Pansen befindet, bei Schaf und Ziege (und bei leerem Pansen auch beim Rind) aber auch über den ventralen Endblindsack hinweg nach links sich erstrecken kann. Das entgegengesetzte Ende geht ohne Grenze in den Grimmdarm über. Am **Colon** (Abb. 652 G, G, G) kann man eine Anfangsschleife, einen labyrinthisch verlaufenden Teil (Grimmdarmlabyrinth) und eine Endschleife unterscheiden. Die Anfangsschleife, *Ansa proximalis* (Abb. 577 a, a′, a″, 648 u. 649 i, i′, i″), läuft als erste Lage ventral von der rechten Niere brustwärts bis zum Übergange des Duodenum in das Jejunum, schlägt sich um, geht links an der ersten Lage zurück, tritt hierauf zwischen dem Duodenum, dem Caecum und der Endschleife des Colon hindurch, um wieder brustwärts zu verlaufen und dann in der Höhe des 3. Lendenwirbels in das Grimmdarmlabyrinth sich fortzusetzen; anfangs hat es noch die Weite des Caecum; vom 2. Schenkel ab wird es allmählich enger. In der Kolonscheibe bildet der Grimmdarm ein scheibenförmiges, labyrinthisches Konvolut, das **Grimmdarmlabyrinth,** *Ansa spiralis* (Abb. 648 u. 649 k, k′, 652 G, G, G), das man von links besser als von rechts übersieht, weil das Gekröse an der rechten Seite von einer Schlinge zur anderen überspringt, während es an der linken Seite sich zwischen die Schlingen einsenkt. Die das Labyrinth bildende Darmabteilung beschreibt zunächst beim Rind (Abb. 652) 1½—2, bei dem Schaf und der Ziege meist 3 zentripetale Windungen, *Gyri centripetales* (Abb. 651 c 1, 2, 3), schlägt sich in der Mitte um, *Ansa centralis* (Abb. 577 c), und kehrt in den Zwischenräumen, welche die zentripetalen Windungen zwischen sich lassen, in ebensovielen zentrifugalen Windungen, *Gyri centrifugales* (Abb. 577 d, d′, 651 ex 1, 2′, 2″, 3′), zurück, um

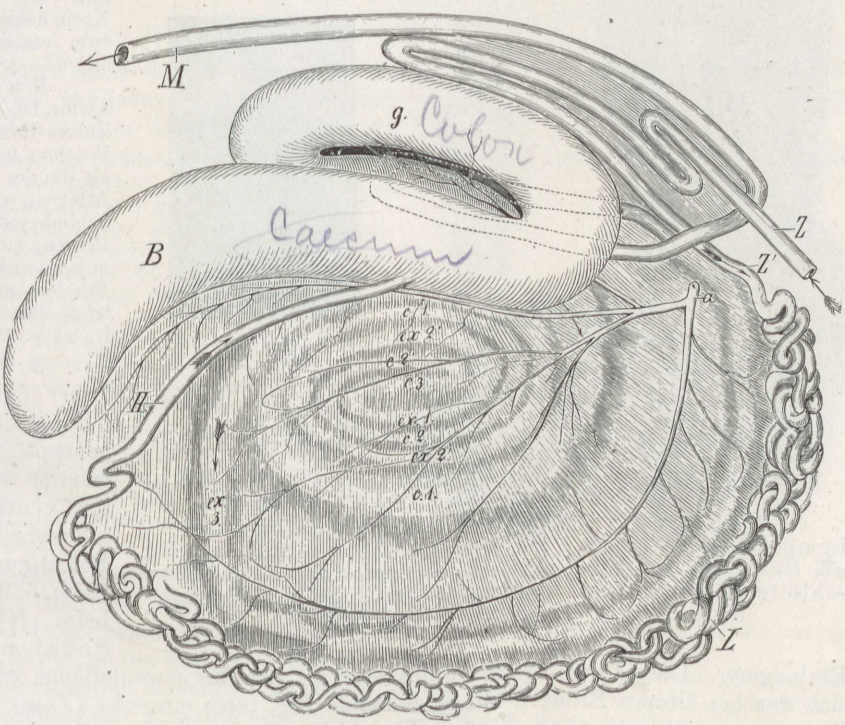

Abb. 651.

Abb. 651. Ausgebreiteter Darmkanal des Schafes.

B Caecum; **g** Colon; seine Anfangsschleife liegt frei und bildet die direkte Fortsetzung des Blinddarms; das Kolonlabyrinth schimmert durch das Gekrösblatt, von dem es bedeckt ist, hindurch; mit seinen zentripetalen Windungen (c1, 1, 2, 2′) windet sich der Darm bis zur Mitte des Labyrinthes (c 3); mit seinen zentrifugalen Windungen (ex 1, 2′, 2″ u. 3) tritt er wieder heraus, läuft beim Schafe bis in die Nähe des Jejunum zurück, um in die (in der Abbildung punktierte) Endschleife überzugehen; **H** Ileum; **L** Jejunum; **M** Rectum; **Z** Duodenum; es geht, nachdem es seine Schlinge gebildet hat, bei **Z′** in das Jejunum über. a A. mesenterica cranialis.

dann in der Höhe des 1. Lendenwirbels in die **Endschleife,** *Ansa distalis* (Abb. 577 e, e′, 649 l, 652), überzugehen. Diese geht weiter nach rechts, tritt zwischen Duodenum und Anfangsschleife des Colon, kehrt kurz um, geht brustwärts um das Pancreas herum bis an die A. mesenterica cran., wo der Darm die Wirbelsäule erreicht und sein eigenes Gekröse erhält, und läuft beckenwärts, um in den Mastdarm überzugehen. Die Windungen des Grimmdarmlabyrinthes und der Endschleife sind sehr eng, kaum weiter als die Jejunumschlingen. Die Windungen im Kolonlabyrinth bilden meist m. o. w. langgezogene Ovale, in denen die Windungen neben- oder teilweise übereinander liegen. Bei 3 vollständigen zentripetalen und ebensovielen zentrifugalen Windungen finden sich am Schafdarme 12, bei 1½ oder 2 zentrifugalen Windungen am Rinderdarme 6 bzw. 8 (Abb. 652) Lagen nebeneinander. Mitunter kommen auch Unregelmäßigkeiten in der Anordnung der Schlingen vor. Bei Schaf und Ziege geht die letzte zentrifugale Windung im Gekröse bis zum Dünndarme, läuft dicht neben diesem in der Richtung vom Ileum nach dem Duodenum zurück und bildet dann die Endschleife, die sich wie die des Rindes verhält.

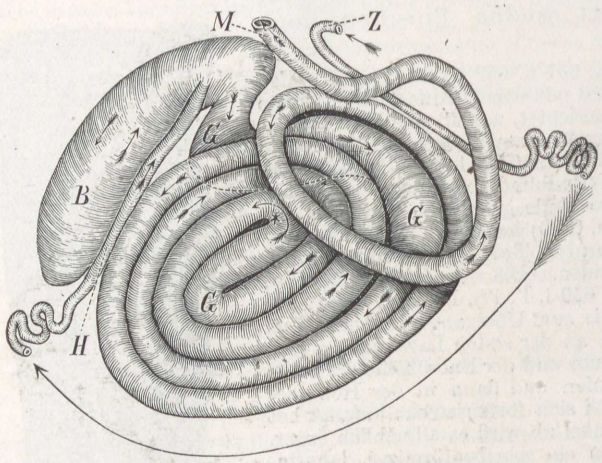

Abb. 652. Enddarm des Rindes.
B Caecum; **G, G, G** Colon; **H** Ileum; **M** Rectum; **Z** Duodenum; * Ansa centralis.

Das **Rectum** verläuft, zunächst links neben dem Duodenum, gerade zum After (s. S. 405 u. Abb. 648 m). Es ist i. d. R. von viel Fett umgeben und steht durch eine Bauchfellfalte mit dem Duodenum in Verbindung. An ihm finden sich mehrere ringförmige Einschnürungen (Abb. 654). Der ungefähr 30 cm lange Endabschnitt des Rectum ist nur durch Binde- und Fettgewebe an die Umgebung, der kraniale Teil hingegen durch das Mastdarmgekröse befestigt; dieses ist (vom After aus gedacht) zunächst nur 2—3 cm lang (ungefähr am Promontorium des Kreuzbeins), verlängert sich bis zum letzten Lendenwirbel aber auf 15—18 cm.

Bau des Wiederkäuerdickdarms. Die Muskelhaut bildet keine Bandstreifen und keine Poschen und ist etwas stärker als die des Jejunum. Nach dem After zu verstärkt sie sich erheblich, jedoch weniger als beim Pferde; sie bildet ein Afterschwanzband, indem sie mit Bündeln an die Schwanzwirbel tritt. Betreffs der Schleimhaut s. S. 405.



Abb. 653.
Lymphknötchenplatte am Ende der Anfangsschleife des Colon vom Kalbe.



Abb. 654.

Abb. 654. Mastdarm des Kalbes (mit Wasser gefüllt).
a Anus; b Schnürring; c Colon.



Abb. 655.

Abb. 655. Ein Stück aus Mastdarm und After des Schafes (nach einer Photographie reproduziert), zur Demonstration der reiskorngroßen Lymphknötchenplatten und der Zona columnaris am Ende der Mastdarmschleimhaut.

3. Die relativ kleine **Leber** (Abb. 590, 591, 656 u. 657) ist nur undeutlich gelappt, weil sie keine *Incisurae interlobares* besitzt; ihr ventraler Rand zeigt vielmehr in der Höhe der Befestigung des Lig. teres (Abb. 656 u. 657 m) nur eine beim Rinde flache, bei Schaf und Ziege tiefere Einbiegung. Dorsal von dieser findet sich an der Eingeweidefläche eine Grube, in die sich das bei älteren Rindern häufig fehlende Lig. teres einsenkt *(Fossa venae umbilicalis)*. Sodann bemerkt man an dieser Fläche die *Fossa vesicae felleae* für die Gallenblase (Abb. 656 u. 657 e) und den Ductus cysticus (f). Diese beiden Gruben teilen die Leber in einen brustseitigen (s. S. 449) linken (a), einen mittleren (b) und einen beckenseitigen rechten Lappen (c). Der mittlere Lappen zerfällt durch die die

Pfortader (k, k) enthaltende *Porta hepatis* in den ventralen *Lobus quadratus* (b) und den dorsalen *Lobus caudatus* (d, d′, d″). Der Lobus caudatus bildet den dorsalen stumpfen Leberrand, an dem man links (brustseitig) den Einschnitt für den Oesophagus, die *Impressio oesophagea*, und rechts (beckenseitig) den für die von hier direkt in den Hohlvenenschlitz des Zwerchfells eintretende V. cava caud. (i), *Fossa venae cavae*, wahrnimmt. Der Lobus caudatus zerfällt in 3 Abschnitte, in den ventral über die Pfortader herabhängenden *Proc. papillaris* (d′), den auf die Viszeralfläche des rechten Lappens sich erstreckenden und seinen beckenseitigen Rand überragenden stumpfen *Proc. caudatus* (d″) und eine beide verbindende und zwischen Hohlvene und Pfortader durchgehende Brücke (d). Bei Schaf und Ziege ist der Proc. caudatus spitz zulaufend, dreikantig mit scharfen Rändern und kurz, so daß er den rechten Leberrand nicht überragt (Abb. 591 u. 657).

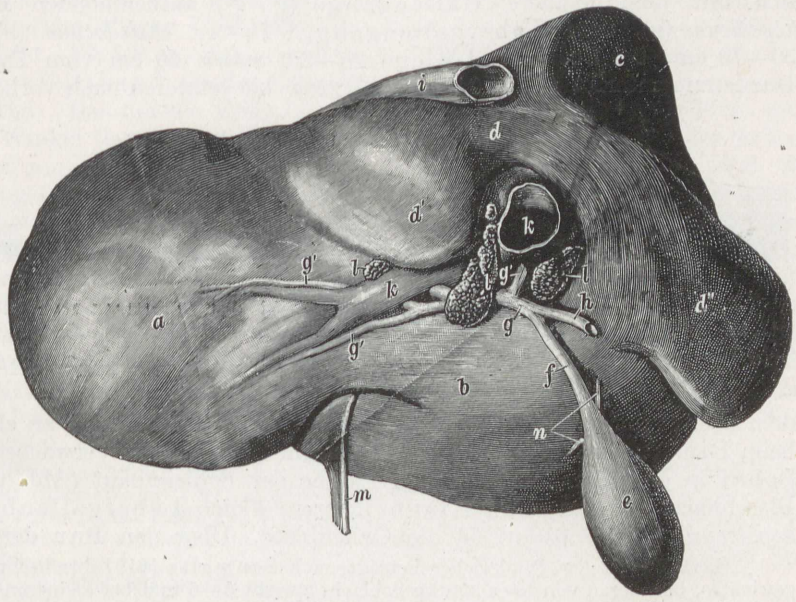

Abb. 656. Viszeralfläche der Leber des Rindes.
a linker Lappen; b mittlerer Lappen bzw. Lobus quadratus; c rechter Lappen; d Lobus caudatus; d′ Proc. papillaris; d″ Proc. caudatus; e Gallenblase; f Ductus cysticus; g Ductus hepaticus, dessen Hauptäste bei g′, g′ sichtbar sind; h Ductus choledochus (abgeschnitten); i V. cava caud.; k, k V. portae; l, l Lnn. hepatici; m Lig. teres; n Ductus hepatocystici.

Lage. Die Leber liegt vollständig rechts von der Medianebene vom 6. Interkostalraume bis zur letzten Rippe bzw. zum 3. Lendenwirbel; der linke Rand wird also bei der Wiederkäuerleber zum brustseitigen und der rechte zum beckenseitigen. Der ungefähr median liegende brustseitige Rand erreicht dorsal die V. cava caud. und ventral das Sternum; der beckenseitige Rand liegt an der Insertionslinie des Zwerchfells und zum Teil noch beckenwärts von ihr. An ihm findet sich da, wo der Proc. caudatus den Leberrand beckenwärts überragt, die zum Teil noch vom Rande des Lobus caudatus gebildete *Impressio renalis*, in der das brustseitige Ende der rechten Niere liegt und befestigt ist. Der Proc. caudatus ist durch ein Band an das Darmgekröse und damit indirekt an die Wirbelsäule und der rechte Lappen an den rechten Zwerchfellspfeiler befestigt. Das *Lig. falciforme* fehlt, bei älteren Tieren i. d. R. auch das *Lig. teres*; die *Ligg. triangularia* und das *Lig. coronarium* sind vorhanden.

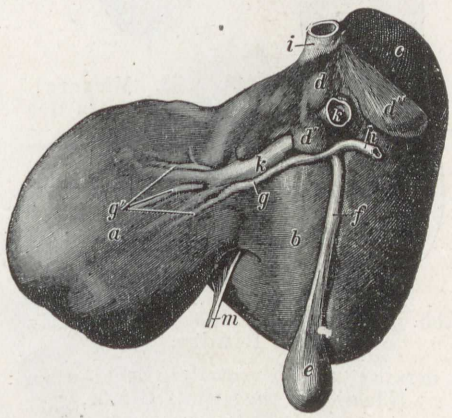

Abb. 657. Viszeralfläche der Leber des Schafes.
a linker Lappen; b mittlerer Lappen bzw. Lobus quadratus; c rechter Lappen; d Lobus caudatus; d′ Proc. papillaris; d″ Proc. caudatus; e Gallenblase; f Ductus cysticus; g Ductus hepaticus, dessen Hauptäste bei g′ sichtbar sind; h Ductus choledochus (abgeschnitten); i V. cava caud.; k, k V. portae; m Lig. teres.

An der Eingeweidefläche der Leber liegt in der Fossa sagittalis dextra die 10 bis 15 cm lange, birnförmige Gallenblase, *Vesica fellea* (Abb. 656 u. 657 e), an der man den Scheitel (Grund), den Körper und den Hals unterscheidet. Der gerundete Scheitel, *Fundus*, ragt über den ventralen Leberrand vor und berührt etwa im 10. Interkostalraume die Bauchwand. Der Körper liegt mit der kaudalen Wand frei, mit der anderen ist er in die Fossa vesicae felleae

eingesenkt und mit der Leber bindegewebig verbunden. Der Hals geht in den Gallenblasengang, *Ductus cysticus* (f), über. Dieser läuft bis zur Leberpforte und verbindet sich mit dem kleinere Gallengänge (g′, g′) aufnehmenden Lebergange, *Ductus hepaticus* (g), zum Lebergallengang, *Ductus choledochus* (h), der beim Rinde 50—70 cm, bei Schaf und Ziege 25—35, selbst 40 cm vom Pylorus entfernt in das Duodenum mündet (Abb. 649 c), und zwar bei letzteren nach vorheriger Vereinigung mit

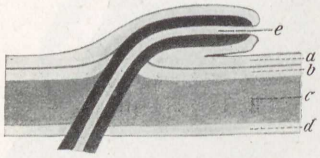

Abb. 658. Schema der Papilla duodeni vom Rinde.



Abb. 659. Schema der Papilla duodeni vom Schafe.



Abb. 660. Schema der Papilla duodeni von der Ziege.

a Darmschleimhaut; b Submucosa; c Muscularis; d Serosa des Darmes; e Ductus choledochus.

dem Ductus pancreaticus. Die Mündung erfolgt bei der Ziege an einer frei vorstehenden, beim Rind an einer einseitig mit der Darmwand m. o. w. verwachsenen Papille und beim Schaf in einer hohlsondenartigen Furche der Schleimhaut (Abb. 658—660). Nahe dem Blasenhalse münden beim Rinde mehrere kleine Lebergallenblasengänge, *Ductus hepatocystici* (Abb. 656 n), in die Gallenblase. Über den Bau der Gallenblase s. S. 409.

Das Gewicht der Rinderleber beträgt nach Schmaltz [819] durchschnittlich $^1/_{52}$ des Schlachtgewichtes, bei Tieren von über 250 kg Schlachtgewicht 5—6 und bei kleineren Tieren 3—4½ kg. Dabei ist die Leber der schweren Tiere 45—55 und die Leber der leichten 40—49 cm lang. Nach Schneider [848] beträgt das absolute Gewicht der Leber bei Ochsen 7,607 (11,54—4,995), bei Stieren 5,947 (8,45—3,1), bei Kühen 5,497 (7,8—3,7), bei weiblichen Jungrindern 4,786 (6,0 bis 3,34) kg; das relative Lebergewicht beträgt durchschnittlich $^1/_{96}$, $^1/_{98}$, $^1/_{83}$ und $^1/_{87}$ des Lebendgewichtes oder $^1/_{55}$, $^1/_{52}$, $^1/_{40}$ und $^1/_{45}$ des Schlachtgewichtes. Die Leber des Schafes (Abb. 657) ist infolge von Pigmenteinlagerung zuweilen schwarz.

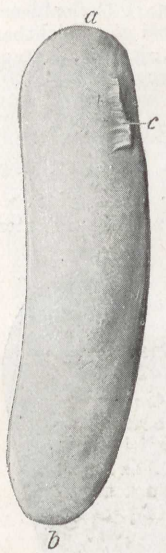

Abb. 661. Viszeralfläche der Milz des Rindes.

a dorsales und b ventrales Ende; c am Hilus lienis eintretende Gefäße.



Abb. 662. Viszeralfläche der Milz des Schafes.

a dorsales und b ventrales Ende; c Hilus lienis.

4. Das **Pancreas** (Abb. 649 z) ist hellgelbbraun bis rötlich-gelbbraun, bei gemästeten Tieren etwas heller von Farbe, liegt fast ganz rechts von der Medianebene und reicht vom dorsalen Ende der Milz bzw. vom 12. Brust- bis zum 2., selbst 4. Lendenwirbel. Es bildet eine Schleife, die aus einem querliegenden, an die Milz grenzenden und zwischen Pansen und Zwerchfellspfeiler gelegenen linken und einem an die rechte Niere, das Duodenum und das Colon stoßenden dickeren und längeren rechten Lappen und dem nicht verbreiterten, an die Leber stoßenden Scheitelstücke besteht, das von der V. portarum durchbohrt wird (Klasen [462]).

Der rechte Lappen liegt zwischen Dünndarm und Rectum und zwischen den Blättern des Gekröses am Duodenum ventral von der rechten Niere nahe der rechten Bauchwand. Der auf dem dorsalen Pansensacke liegende und an diesen und die Milz bindegewebig befestigte linke Schenkel teilt sich beckenwärts in 2 Äste, welche die Pfortader zwischen sich aufnehmen. Beim Rind ist das Pancreas ungefähr 40—50 cm lang und 8—10 cm breit.

Es hat beim Rinde nur einen Ausführungsgang, der am rechten Ende der Drüse hervortritt, ungefähr 80—110 cm vom Pylorus entfernt in der Höhe des 4. Lendenwirbels, etwa 15 cm ventral von der Wirbelsäule, schief in das Duodenum sich einsenkt und etwa 30—40 cm beckenwärts vom Ductus choledochus mündet. Nach Martin [599] soll das Pancreas öfter noch einen sehr kurzen, aber weiten Ausführungsgang haben, der in den Ductus choledochus führt. Bei Schaf und Ziege vereinigt sich der einzige Ausführungsgang mit dem Ende des Ductus choledochus (s. oben).

5. Die **Milz** (Abb. 661 u. 662) ist relativ klein und steht mit dem großen Netze nicht in Verbindung. Sie liegt beim Rind annähernd gerade dorsoventral links am brustseitigen Ende des dorsalen Pansensackes, also zwischen Pansen und Zwerchfell, so daß man eine parietale (zwerchfellsseitige) Fläche (Abb. 600) und eine viszerale (pansenseitige) Fläche (Abb. 661) unterscheidet. Sie ist an den dorsalen zwei Dritteln ihres kranialen Randes durch das Milzzwerchfellsband an das Zwerchfell und durch das Milzpansenband an den Pansen befestigt. Das dorsale Ende (a) liegt 6—10 cm von der Wirbelsäule entfernt; sein kaudaler Winkel liegt im 10. Interkostalraum (Gebauer [288]) (beim Schaf im 9.), sein kranialer am linken Zwerchfellspfeiler und das ventrale Ende (b) im 6. bis 7. Interkostalraum ungefähr 10 cm dorsal von der 7. Rippenfuge; der kaudale Rand bildet eine schräge Linie vom dorsalen Ende der 13. Rippe bis zum ventralen Ende des 7. Interkostalraums. Die Milz ragt beckenwärts nicht über die Zwerchfellsanheftung hinaus. Beim Rind ist die Milz von länglicher Gestalt und ziemlich gleichmäßig breit und rundet sich an beiden Enden etwas ab (Abb. 600, 605 u. 661). Ihre Länge beträgt 40—50, ihre Breite 10—15 und ihre Dicke 2—3 cm; bei Bullen und Mastochsen ist sie rotbraun und von derberer Konsistenz und hat abgerundete Ränder, während sie bei der Kuh eine graubläuliche Farbe, schlaffe Konsistenz und scharfe Ränder besitzt. Sehr selten ist sie gelappt. Bei Schaf (Abb. 602, 607 u. 662) und Ziege ist die Milz stumpf-dreieckig, von rotbrauner Farbe und weich-elastischer Konsistenz.

Die Milz kleinerer Rinder (200 kg Schlachtgewicht) wiegt nach Schmaltz [819] im Mittel ½ bis ¾ kg, die größerer Rinder (über 250 kg) 1 kg; nach Schneider [848] wiegt die Milz bei Ochsen 1,155 (2,0—0,715), bei Stieren 0,878 (1,39—0,39), bei Kühen 0,789 (1,2—0,45), bei weiblichen Jungrindern 0,744 (0,98—0,55) kg; das relative Milzgewicht beträgt entsprechend durchschnittlich $^1/_{629}$, $^1/_{658}$, $^1/_{585}$ und $^1/_{614}$ des Lebendgewichtes oder $^1/_{360}$, $^1/_{351}$, $^1/_{281}$ oder $^1/_{299}$ des Schlachtgewichtes. Form und Lage des Milzhilus ergeben sich aus Abb. 661 u. 662 c.

IX. Vorder-, Mittel- und Enddarm des Schweines mit Anhangsdrüsen und Milz (s. auch S. 393 ff.).

a) Vorderdarm.

1. Die **Speiseröhre** (Abb. 561) mündet trichterförmig in den Magen. Ihr Umfang beträgt an ihrem Anfang und an der Cardia 7,0 und ungefähr in der Mitte 4,2 cm (Rubeli [777]). Von der engsten Stelle, an der die Muscularis am dicksten ist, erweitert sich das Lumen und verdünnt sich die Wand nach beiden Seiten. An der Cardia tritt eine Verdickung der Muscularis ein. Über die Muskel- und Schleimhaut s. S. 395 u. 396.

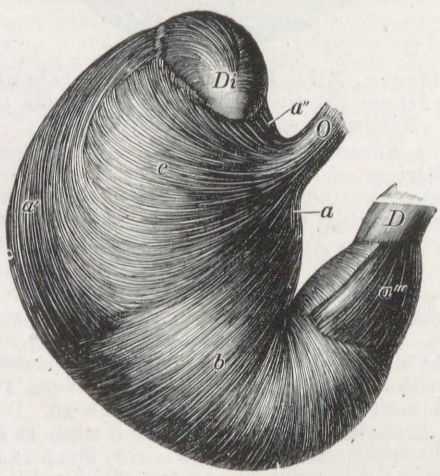

Abb. 663. Eingeweidefläche des Magens des Schweines, ohne Serosa.

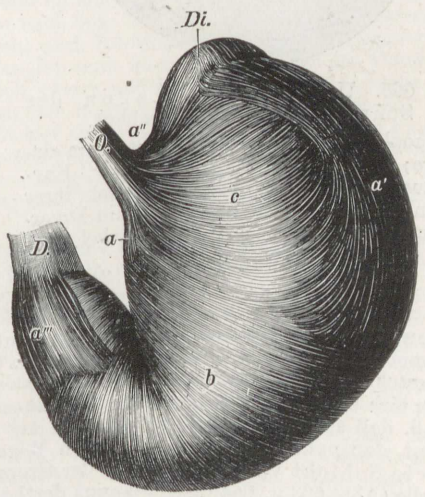

Abb. 664. Zwerchfellsfläche des Magens des Schweines, ohne Serosa.

O Oesophagus; **D** Duodenum; **Di** Diverticulum ventriculi. a Stratum longitudinale curvaturae min.; a′ Stratum longitudinale curvaturae maj.; a″ Stratum longitudinale zwischen Speiseröhreneinpflanzung und Diverticulum ventriculi; a‴ Stratum longitudinale pylori; b Stratum circulare; c Fibrae obliquae externae.

2. Der **Magen des Schweines** (vgl. Ellenberger und Hofmeister [225]) (Abb. 569, 666 a) ist relativ größer als der des Pferdes und ziemlich langgezogen. Am linken-dorsalen Teile des Magens befindet sich ein konischer, fast dreieckiger Anhangsblindsack, *Diverticulum ventriculi* (Abb. 666b), dessen Spitze beckenwärts und nach rechts gerichtet ist. Das Divertikel ist bei Föten im Verhältnis zum gesamten Magen erheblich größer und besser abgesetzt als bei erwachsenen Schweinen (Hopffe [398]). Die kleine Kurvatur ist konvex; zwischen der Cardia und dem starkwandigen Pförtner findet sich eine taschenartige Ausbuchtung (Posche) (Abb. 666).

Die **Muskelhaut** zerfällt in eine Längs- und eine Kreisfaserschicht und eine schiefe Schicht. a) Die Längsfaserschicht findet sich an der kleinen (Abb. 663 u. 664 a) und großen Kurvatur (a′), ferner zwischen dem Diverticulum ventriculi und der Cardia (a″) und am Pylorus (a‴); an letzterem bleibt nur der die Curvatura minor fortsetzende Rand frei von Längsfasern. b) Die Kreisfaserschicht (Abb. 663, 665 b) findet sich im wesentlichen in der Fundus- und Pylorusdrüsengegend. Am Pylorusende bildet sie einen aus dem halbmondförmigen Schließmuskel (Abb. 665 p u. 666 c) und dem knopfförmigen Pförtnerwulst (p′ bzw. d) bestehenden Verschlußapparat. Der *Sphincter pylori* geht von dem die Curvatura major fortsetzenden Rande des Endabschnittes der Pars pylorica auf dessen beide Wände über. Dem stärksten, wulstartig in das Magenlumen vorspringenden Teil des Sphincter gegenüber befindet sich der Pförtnerwulst (Abb. 665 p′ u. 666 d), der einem gestielten, langgezogenen Knopf ähnelt und bei mittelgroßen Schweinen 3—4 cm lang, 2 cm breit und 1 cm hoch ist. Er besteht aus Muskulatur und Fett und ist von der Schleimhaut überzogen. Beide Wülste, zwischen denen sich starke Schleimhautfalten hinziehen, berühren sich und bewirken einen derartig festen Verschluß, daß selbst der Austritt von Luft aus dem aufgeblasenen Magen meist verhindert wird. Dazu kommt, daß pylorusseitig an der ganzen Magenwand die Muskelhaut sehr stark (5 mm) wird. c) Die schiefe Schicht vermischt sich an der Grenze zur Fundusdrüsengegend mit Kreisfasern; ihre äußere Lamelle (Abb. 663 u. 664 c) entstammt der Längsfaserschicht des Oesophagus und breitet sich auf beide Magenflächen, aber nicht auf das Diverticulum aus; ihre innere Schicht (Abb. 665 c′, c″) bildet eine relativ schwache Schlinge (c″) um die Cardia (Kardiamuskelschleife, s. S. 398) und breitet sich seitlich flächenartig über den Kardiadrüsenteil des Magens aus (c′). Ihr Faserverlauf ergibt sich aus Abb. 665. Sie bildet insbesondere auch die Muskulatur des Divertikels und die Grundlage einer den Eingang zum Divertikel begrenzenden und von der Schleimhaut überzogenen Spiralfalte (Abb. 665 f). Näheres s. Ellenberger [221] und Weißflog [1009].

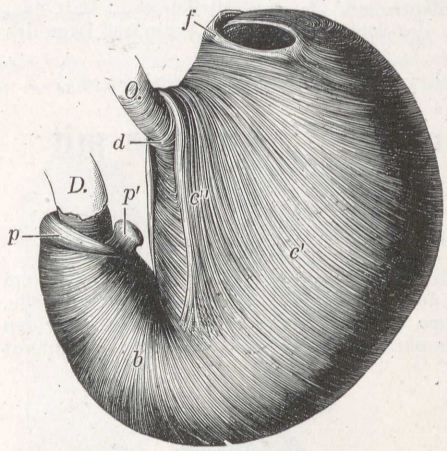

Abb. 665. Umgestülpter Magen des Schweines, ohne Schleimhaut.

O Oesophagus; D Duodenum; b Stratum circulare; c′ Fibrae obliquae internae; c″ Kardiamuskelschleife, d Verbindungsast ihrer Schenkel; f Falte am Eingange zum Diverticulum ventriculi; p Schließmuskel und p′ Pförtnerwulst.

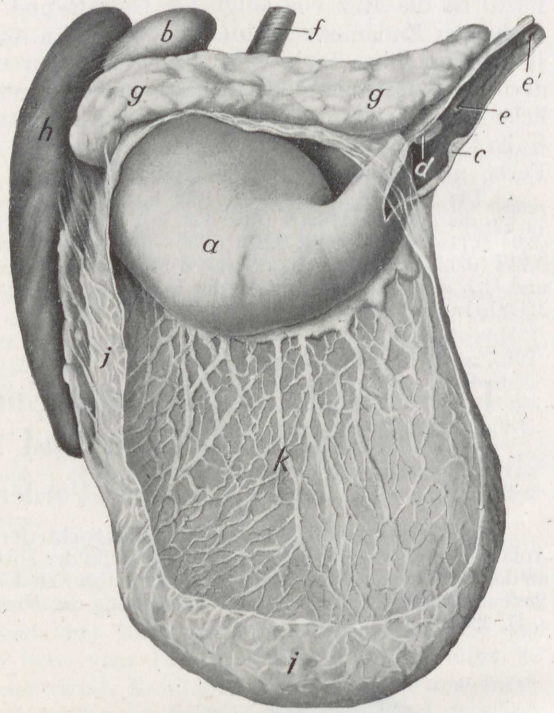

Abb. 666. Magen, Milz, Pancreas und Netzbeutel des Schweines; Pylorus, Anfang des Duodenum und Netzbeutel sind aufgeschnitten.

a Magen; b Diverticulum ventriculi; c M. sphincter pylori; d Pförtnerwulst; e Einmündung des Ductus choledochus und e′ des Ductus pancreaticus; f Speiseröhre; g, g Pancreas; h Milz; i, i dorsale Wand des Netzbeutels, aus der der größere Teil herausgeschnitten ist; k ventrale Wand des Netzbeutels.

Die **Schleimhaut** bildet an der Cardia viele Falten und am aufgeblasenen und getrockneten Magen eine halbmondförmige Klappe, die Kardiaklappe. An der Stelle, wo an der kleinen Kurvatur außen die Posche vorkommt, bildet die Schleimhaut eine in das Lumen des Magens vorspringende sehr starke Falte, welche die Abgrenzung der Pars pylorica markiert. Ebenso grenzt eine starke Falte die Höhle des Divertikels ab. Im Umkreise der Cardia und zwischen den erwähnten Falten besitzt die Schleimhaut in der Ausdehnung eines handtellergroßen, länglichen Viereckes den Charakter einer kutanen Schleimhaut; sie grenzt sich durch einen scharf ausgeprägten Rand von der drüsenhaltigen Schleimhaut ab (Abb. 569 ö). An diese *Pars oesophagea* schließt sich ein auch das Divertikel umfassender Magenabschnitt an, dessen Schleimhaut weißlich-grau erscheint, weich sich anfühlt und dünn ist; es ist die lymphknötchenreiche Kardiadrüsenabteilung (c 1 u. c 2). An sie schließt sich in der rechten Magenhälfte an der großen Kurvatur und an den Seitenwänden des Magens die dem Fundus ventriculi hom. entsprechende Fundusdrüsenregion (f) an; sie ist durch ihre braunrote, fleckige Farbe, ihre größere Dicke, ihre borkige Oberfläche und durch das Vorkommen von Fundusdrüsen ausgezeichnet und geht rechts in die Pylorusdrüsenabteilung (p) über, deren Schleimhaut dünner und mehr weißlich-grau ist und mit Schleimhautleistchen und verstreichbaren Falten versehen ist.

Die Grenze zwischen Pars cardiaca und Pars fundica tritt beim Schwein äußerlich hervor in Gestalt einer Einziehung an der kleinen Kurvatur, die der oben beschriebenen Schleimhautfalte entspricht, und einer von dieser ausgehenden seichten Furche, die fast parallel dem linken Magenrande zur großen Kurvatur verläuft. Die Grenze zwischen Pars fundica und Pars pylorica ist ebenfalls durch eine Einschnürung äußerlich angedeutet, die von derselben Einziehung ausgeht und annähernd parallel dem ventralen Magenrande zur großen Kurvatur verläuft, und im Innern durch eine Falte markiert. Vestibulum pyloricum und Canalis pyloricus (s. S. 398) sind infolge des doppelten Sphincter pylori deutlich geschieden.

Die durchschnittliche Dicke der Magenschleimhaut des Schweines beträgt in der Kardiadrüsenzone (C) 1 mm, in der Fundusdrüsenzone (F) 2,5—3 mm (an der dicksten Stelle 3—3,4 mm) und in der Pylorusdrüsenzone (P) 2 mm. Nach der Flächenausdehnung verhalten sich C : F : P = 17 : 13 : 10 (Näheres s. Barthol [42]).

Von der Kardiadrüsenabteilung führt an der kleinen Kurvatur eine Schleimhautbrücke, die geringe Dicke und weißlich-graue Farbe besitzt, zur Pylorusdrüsenabteilung. Auf die Pars oesophagea entfallen etwa $^2/_5$, auf die Kardiadrüsenzone etwa $^1/_{10}$, auf die Fundusdrüsenzone etwa $^1/_3$ und auf die Pylorusdrüsenregion $^1/_6$ der gesamten Schleimhaut. Die Pars pylorica zeichnet sich durch starke Längsfalten der Schleimhaut aus.

Lage des Magens. Er liegt intrathorakal, bei mäßiger Füllung im Bereiche des 7. bis 10. Interkostalraums und im wesentlichen links. Im gefüllten Zustande berührt er ventral die Bauchwand und reicht dann bis in die rechte Regio hypochondriaca ventral von der 11. bis 12. Rippe.

b) Mittel- und Enddarm des Schweines mit Anhangsdrüsen und Milz.

1. Der **Dünndarm** hat bei erwachsenen Schweinen eine Länge von 15—21 m.

Der Anfangsteil des 50—95 cm langen und 2—4 cm weiten Zwölffingerdarms besitzt ein 5 bis 6 cm breites Gekröse. Der Zwölffingerdarm verläuft vom Pylorus aus zunächst etwas nach rechts und ventral und dann am dorsalen Teile der rechten Bauchwand an einem 6—10 cm langen Gekröse beckenwärts und dorsal, biegt am kaudalen Ende der rechten Niere nach links um, verläuft dann als Pars ascendens am medialen Rande der rechten Niere magenwärts und geht nach Rückkehr in die Regio hypochondriaca dextra (links um die vordere Gekröswurzel herum) in das Jejunum über. Das Gekröse des Duodenum wird bereits in der Gegend der Flexura secunda erheblich kürzer und hört an der Flexura tertia vollständig auf. Die Pars ascendens duodeni liegt rechts neben dem Rectum, an dessen linker Seite der Übergang des Caecum in das Colon sich befindet. Lateral stößt hier an das Duodenum der Kopf des Pancreas und an diesen die rechte Niere; alle diese Teile sind bindegewebig miteinander verbunden und ventral vom Peritonaeum überzogen. Die Schlingen des Jejunum hängen in einem Bogen an einem 15—20 cm langen Gekröse, das mit dem Caecum und der 1. Windung des Colon zwar verbunden ist, aber nicht wie bei den Wiederkäuern den Grimmdarm einschließt.

Die Gesamtheit der zahlreichen kurzen Darmschlingen bildet ein beckenwärts und rechts gerichtetes und bis zur Niere reichendes Konvolut, das um die kaudale Hälfte und die Spitze des Kolonkegels einschließlich Caecum herum liegt und an die rechte, ventrale und linke Bauchwand stößt; besonders die Endschlingen des Jejunum erstrecken sich in die linke Hälfte der Regio meso- und hypogastrica, wo das durch ein deutliches Ileozäkalgekröse ausgezeichnete Ileum schräg kraniodorsal und rechts gerichtet in das Caecum mündet, in das es zapfenförmig hineinragt (Abb. 571). Der 2,2—2,6 cm lange Zapfen ist in spitzem Winkel nach dem blinden Ende des Caecum gerichtet. Das Ileum hat eine etwas stärkere Muskelhaut und geringere Weite als der übrige Dünndarm. Näheres s. Fromme [274] und Klimmeck [465].

Die **Dünndarmschleimhaut** enthält 2—5 cm vom Pylorus die Einmündung des Gallen- und 15 bis 25 cm vom Pylorus entfernt die des Pankreasganges. Über die Zotten und Drüsen der Schleimhaut s. S. 401. Solitäre und gehäufte Lymphknötchen sind sehr gut ausgeprägt. Von letzteren finden sich 16—38 Platten; sie sind meist bandartig, springen über die Schleimhautoberfläche vor, sind i. d. R. gut abgegrenzt (Abb. 667) und fangen oft schon als kleine, ½ cm lange Haufen im Duodenum an und nehmen afterwärts an Größe und Länge bis auf 50 cm zu; eine besonders große, 1,15 bis 3,20 m lange Platte findet sich im Ileum (Abb. 571 c) und zieht sich sogar etwas in den Dickdarm hinein. Die Einzelknötchen sind größer als beim Pferde, ragen stark über die Oberfläche vor und haben eine Einsenkung (Abb. 668).

2. **Dickdarm.** Der etwa von der Mitte der Lendenwirbelsäule bis zu deren Ende reichende Blinddarm (Abb. 671 B) ist relativ weiter als bei den Wiederkäuern und hat 3 Reihen Poschen. Sein Anfang liegt ungefähr ventral vom kaudalen Ende der linken Niere; sein abgestumpftes blindes Ende ist kaudoventral gerichtet, reicht über das Dünndarmgekröse hinaus bis ungefähr in die linke Leistengegend und ragt mit seinem blinden Ende etwas nach rechts über die Medianebene. Die Grenze zwischen Caecum und Colon bildet eine deutliche Einschnürung dicht afterwärts vom Ostium ileocaecale. Der Umfang des Caecum beträgt etwa 40 cm, der der zentripetalen Lagen des Colon nur etwa 22 cm (Fromme [274]). Das Colon (G, G, G′, G′) bildet ein durch ein kurzes Gekröse zusammengehaltenes labyrinthisches Konvolut, das nicht wie bei den Wiederkäuern die Form einer Scheibe, sondern die eines Kegels (Bienenkorbes) hat, der dicht beckenwärts von Leber und Magen in den kranialen zwei Dritteln der linken Hälfte der Bauchhöhle liegt. Der Kolonkegel stößt links zum größeren Teile direkt an die linke Bauchwand (Abb. 669 b, b^1, b^2, b^3, c, c^1), zum kleineren Teil an das Konvolut der Jejunumschlingen, rechts und ventral an Jejunumschlingen und kaudal an das Caecum und im übrigen ebenfalls an Dünndarmschlingen (d). Dieses Labyrinth entsteht dadurch, daß der Grimmdarm in engen Spiralen von links nach rechts laufende zentripetale Windungen (b^1, b^2, b^3) beschreibt, innerhalb deren der Darm in zentrifugalen Windungen (c^1) wieder zurückläuft.

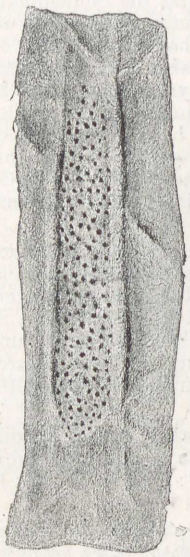

Abb. 667. Lymphknötchenplatte im Dünndarme des Ferkels.

Die ersten 3 zentripetalen Windungen decken die 3 letzten zentrifugalen (Abb. 671 G′, G′) so vollständig, daß diese zunächst nicht zu sehen sind. Die 4. zentripetale Windung dagegen deckt die 1. zentrifugale Windung nicht mehr ganz; sie biegt nach kurzem

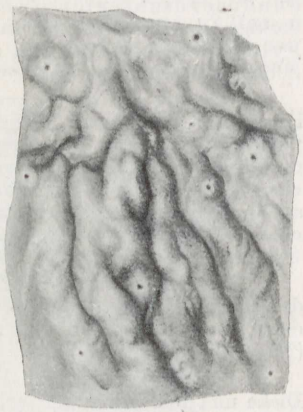

Abb. 668. Lymphknötchen im Dickdarme des Ferkels.

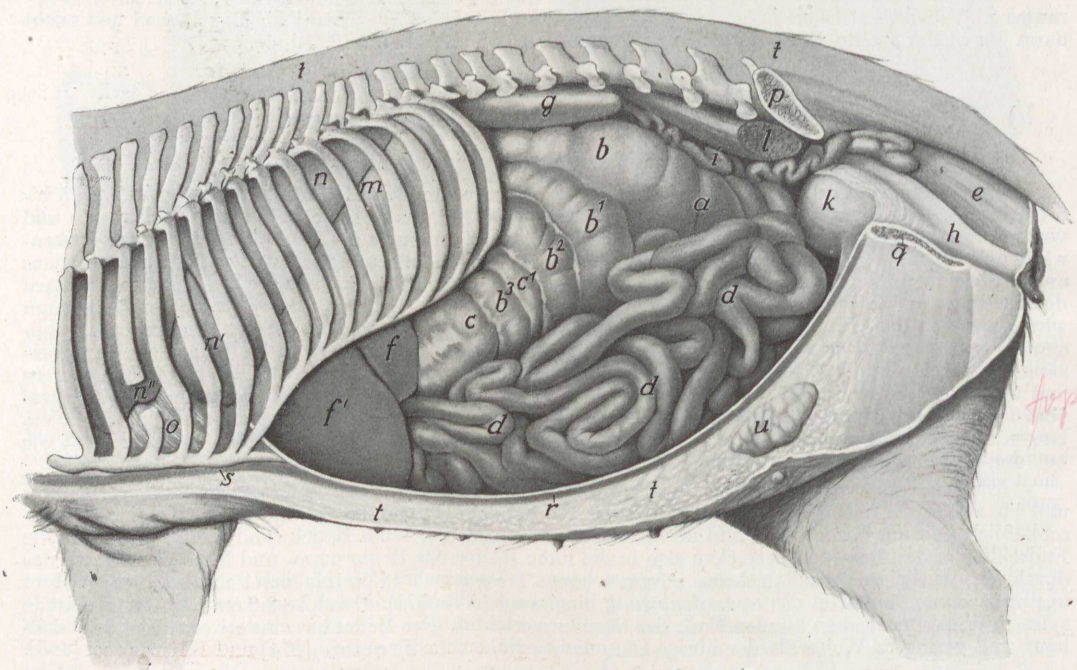

Abb. 669. Bauchhöhlen- (und Brusthöhlen-) Organe des Schweines, linke Seite.

a Caecum; b Anfangsteil des Colon; b^1 erste, b^2 zweite und b^3 dritte zentripetale Kolonwindung; c Ansa centralis; c^1 erste zentrifugale Kolonwindung (die noch folgenden 2—3 zentrifugalen Windungen liegen zentral von den zentripetalen Windungen und rechts vom Caecum); d, d, d Jejunum; e Rectum; f Lobus sinister lateralis und f′ Lobus sinister medialis der Leber; g linke Niere; h Vagina; i, i Uterus; k Harnblase; l durchschnittene Lendenmuskulatur; m Zwerchfell; n Lobus diaphragmaticus, n′ Lobus cardiacus und n″ Lobus apicalis der linken Lunge; o Herzbeutel; p durchgesägtes Darmbein; q Beckenfuge; r M. rectus abdominis; s M. pectoralis profundus; t, t Corpus adiposum; u Lnn. inguinales superficiales.

Verlauf in dem scheibenförmigen ventralen Ende des Labyrinthes um und geht dann in die erste zentrifugale Windung über. Diese bildet zuerst einen Teil der Peripherie des ventralen Labyrinthendes und wendet sich dann in kleinen und erheblich engeren Spiralen innerhalb der sie umschließenden größeren zentripetalen Windungen bis in die Nähe des Caecum zurück. Diese Windungsverhältnisse ergeben sich aus den Abb. 669 u. 671.

Der nach dem Austritt aus dem Grimmdarmlabyrinth viel enger gewordene Darm bildet sofort eine große Endschleife, die neben dem Duodenum liegt und brustwärts bis zum Magen und linken Lappen des Pancreas reicht. Ventral vom kranialen Ende der Nieren tritt dieser Teil unter die Aorta und V. cava caud. und läuft nun als Mastdarm, an einem relativ kurzen Gekröse hängend, geradlinig zum After (s. S. 405). Das Rectum ist oft ganz in Fett eingebettet. Näheres s. Klimmeck [465].

Bau. Die äußere Längsfaserschicht der Muscularis bildet Bandstreifen. Während das Caecum 3 Bandstreifen und 3 Reihen Poschen besitzt, hat das Colon nur 2 Bandstreifen und 2 Reihen Poschen, doch sind diese an den zentrifugalen Windungen unbedeutend und fehlen schließlich ganz. Das Rectum ist tänienfrei; seine Längsmuskelschicht tritt mit starken Bündeln an das Kreuzbein und an die Schwanzwirbel. Der Afterpenismuskel ist von der ventralen Mastdarmschleife getrennt und läuft seitlich am Rectum sehr weit brustwärts, um sich am Kreuzbein anzuheften.

3. Die **Leber** (Abb. 593 u. 672) ist relativ groß und wird durch 3 vom ventralen Rand ausgehende Einschnitte in 4 Lappen, den *Lobus sinister lateralis* (Abb. 672 a) und *medialis* (c) und den *Lobus dexter lateralis* (b) und *medialis* (c′), geteilt, zu denen sich der *Lobus caudatus* (e) und *quadratus* (d) gesellen.

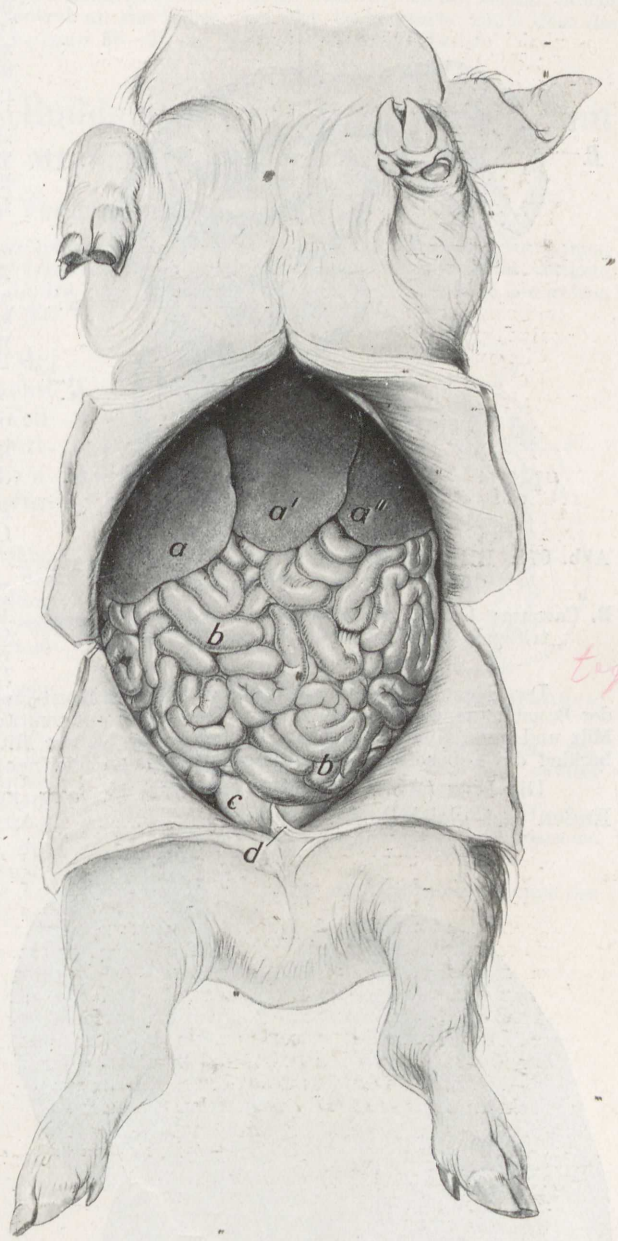

Abb. 670. Bauchhöhlenorgane eines jungen Schweines, ventrale Seite.

a Lobus dexter medialis, a′ Lobus sinister medialis und a″ Lobus sinister lateralis der Leber (Facies diaphragmatica); b, b Jejunum; c Harnblase; d Lig. vesicoumbilicale.

Der dorsal von der Pfortader (g) liegende, im übrigen nicht markierte *Lobus caudatus* (e) bildet einen stark ausgeprägten *Proc. caudatus*; der *Lobus quadratus* (d) ist meist dreieckig; er liegt zwischen Gallenblase, Pfortader und Lig. teres. Abweichungen in der Lappung sind nicht selten. Am Lobus dexter medialis (c′) liegt die in die Fossa vesicae felleae tief eingesenkte Gallenblase (i), die den ventralen Leberrand nicht erreicht. Ihre Schleimhaut ist stark gefeldert und kann vereinzelte Drüsen enthalten. Die Gallengänge (h′, h″) vereinigen sich zum *Ductus hepaticus* (h); dieser verbindet sich mit dem *Ductus cysticus* (k) zu dem ziemlich langen *Ductus choledochus* (l), der 2—5 cm vom Pylorus entfernt an einer kleinen *Papilla duodeni* in das Duodenum mündet (Abb. 666 e) und dabei nicht selten eine Ampulle bildet. Die Leberläppchen sind unregelmäßig, sehr verschieden groß und durch Bindegewebszüge und Gefäßscheiden (kleine Äste der Pfortader und Leberarterie und kleine Gallengänge) gut gegeneinander abgegrenzt (Pfuhl [708]) und erscheinen daher an der Ober- und Schnittfläche als kleine, rundliche oder unregelmäßig-eckige Felder von 1—2 mm Querdurchmesser (Abb. 597).

Die V. cava caudalis (Abb. 672 f) tritt am dorsalen Rande des Lobus caudatus an die Leber und wird bis zu der Stelle, wo die Lebervenen sich in sie ergießen, m. o. w. oder auch gänzlich vom

Leberparenchym umgeben. Sie geht nicht auf die Zwerchfellsfläche der Leber über wie beim Pferde, sondern tritt direkt in den Hohlvenenschlitz des Zwerchfells ein. Die *Impressio renalis* fehlt, weil die rechte Niere die Leber nicht erreicht; das *Lig. renohepaticum* ist aber vorhanden. Das *Lig. falciforme* ist klein; es zieht sich von der Hohlvene nur auf 3—4 cm herab. Das *Lig. coronarium* und das *Lig. triangulare dextrum* fließen zu einem Bande zusammen, das sich am rechten Drittel des dorsalen Leberrandes von der Hohlvene zum rechten Leberrande herüberzieht. Das *Lig. triangulare sinistrum* ist sehr klein; es erstreckt sich von der Hohlvene auf den linken Teil des dorsalen Leberrandes. Das *Lig. teres* liegt im mittleren Lebereinschnitt, links vom Lobus quadratus.

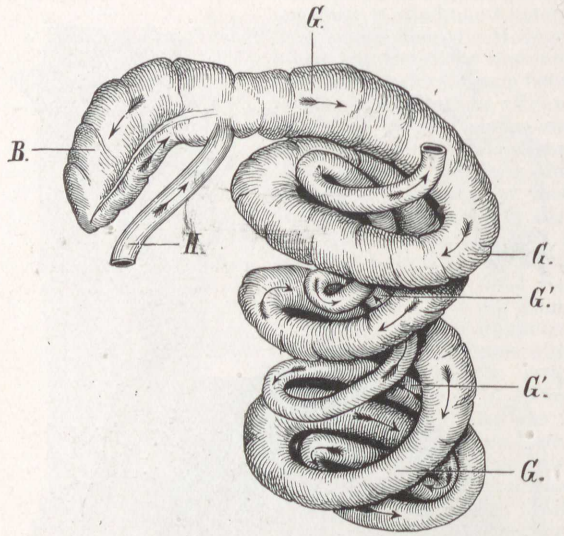

Abb. 671. Blinddarm und Grimmdarmlabyrinth des Schweines; rechte Seite.

B. Caecum; **G.**, **G.**, **G.** zentripetale und **G'.**, **G'.** zentrifugale Windungen des Colon; **H.** Ileum.

Lage und Gewicht. Die Leber bedeckt das Zwerchfell bis auf einen links gelegenen Abschnitt, berührt Magen und Milz und stößt an die ventrale Bauchwand; rechts reicht sie kaudal bis zum 12. Interkostalraum. Das Gewicht beträgt $^1/_{40}$ des Schlachtgewichtes bzw. 1—2,45 kg.

4. Die **Bauchspeicheldrüse** (Abb. 666 g, g) verhält sich wie beim Pferd, ist aber mehr graugelb und von Fett durchsetzt; sie besteht aus dem *Caput pancreatis*, dem *Lobus dexter* und der *Cauda pancreatis*.

Es ist nur ein Ausführungsgang vorhanden, der 15—25 cm beckenwärts vom Pylorus (Abb. 666 e') (12—20 cm vom Ductus choledochus [e]) mündet. Öfter geht vom rechten zum mittleren Lappen ein besonderer Drüsenschenkel.

Das Pancreas liegt im Bereiche der 2 letzten Brust- und 2 ersten Lendenwirbel im dorsalen Drittel der Bauchhöhle, der Kopf dorsal vom Duodenum und ventral von der Pfortader; die Cauda stößt an die Milz und linke Niere; der rechte Lappen reicht bis zur Mitte des medialen Randes der rechten Niere, berührt die Leberpforte und liegt am Duodenum und neben der Pfortader.

Die **Milz** (Abb. 601, 666 h u. 673) ist lang, zungenförmig und mit Ausnahme ihrer Enden fast gleich breit.

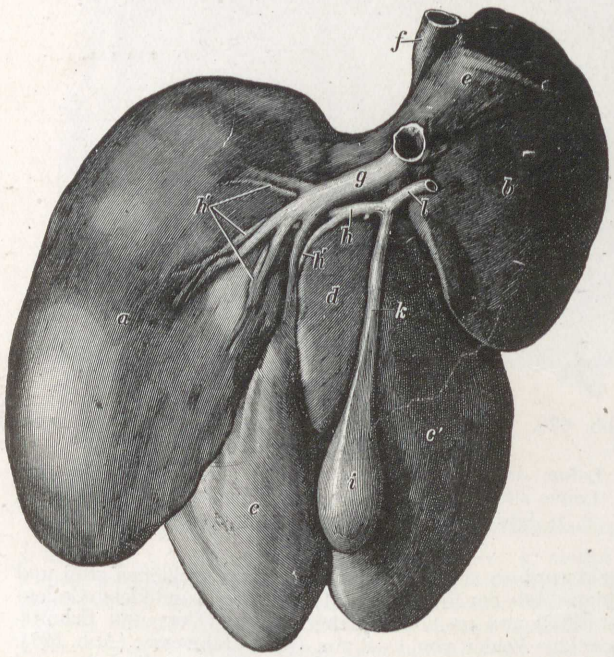

Abb. 672.

Abb. 672. Viszeralfläche der Leber des Schweines.

a Lobus sinister lateralis; b Lobus dexter lateralis; c Lobus sinister medialis; c' Lobus dexter medialis; d Lobus quadratus; e Lobus caudatus; f V. cava caud.; g V. portae; h Ductus hepaticus, dessen Hauptäste bei h', h'' sichtbar sind; i Gallenblase; k Ductus cysticus; l Ductus choledochus.



Abb. 673.

Abb. 673. Viszeralfläche der Milz des Schweines.

a dorsales und b ventrales Ende; c Hilus lienis.

Ihre parietale Fläche (Abb. 601) ist eben, die viszerale (Abb. 673) hat längs der Gefäßrinne eine kammartige Erhebung, durch welche die Milz auf dem Querschnitte dreikantig erscheint (Abb. 606). Die Farbe ist hellrötlich. Die Milzkörperchen sind mit bloßem Auge deutlich sichtbar. Die Milz liegt fast gerade dorsoventral in der linken Regio hypochondriaca, und zwar im wesentlichen am Magen; dorsal liegt sie zwischen Magen und linker Niere, ventral an der Leber; sie ragt beckenwärts kaum über die letzte Rippe vor. Sie ist bei großen Schweinen 38—45 cm lang und 5—8 cm breit.

X. Vorder-, Mittel- und Enddarm der Fleischfresser mit Anhangsdrüsen und Milz (s. auch S. 393 ff.).

a) Vorderdarm.

1. Die **Speiseröhre** (Abb. 557 u. 559) mündet gerade und trichterförmig in den Magen ein. Ihr Lumen ist am Anfang am engsten, dann folgt eine Erweiterung, dann wieder eine Verengerung, dann die stärkste Erweiterung; dann tritt wieder Verengerung ein. Die Wand ist an den engen Stellen dicker als an den weiten Stellen. Über Muskel- u. Schleimhaut s. S. 395 u. 396.

2. Am **Magen** (Abb. 566, 567, 674 Mg) unterscheidet man den der Cardia zunächst liegenden, abgerundeten linksseitigen Teil, Magengrund, *Fundus ventriculi*, den mittleren Teil, *Corpus ventriculi*, und den darmähnlichen rechten Abschnitt, *Pars pylorica* (Abb. 674 P).

Der Magenkörper ist sehr ausdehnungsfähig, während selbst bei stärkster Ausdehnung des Magens die rechte, starkwandige Pylorusabteilung ihren darmähnlichen Charakter beibehält. Diese krümmt sich nach rechts und dorsal und geht in das Duodenum über.

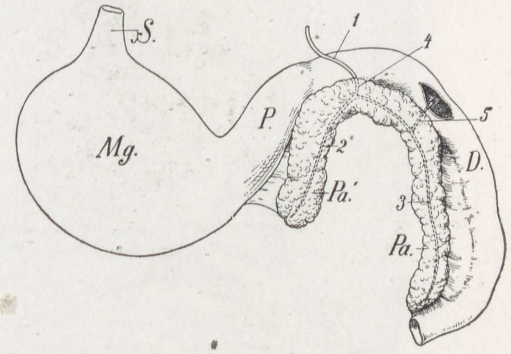

Abb. 674. Magen und Pancreas des Hundes, halbschematisch.

Mg. Magen; **S.** Oesophagus; **P.** Pylorus; **Pa., Pa.'** Pancreas (Pa.' sein linker und Pa. sein rechter Schenkel); **D.** Duodenum.
1 Ductus choledochus (abgeschnitten); 2 u. 4 Ductus pancreaticus accessorius; 3 u. 5 Ductus pancreaticus.

Der Magen der Fleischfresser ist relativ sehr groß. Nach Neumayer [679] entfallen beim Hund auf 1 kg Körpergewicht 100—250 ccm Magenvolumen. Nach Mintzlaff [631] schwankte das größte Fassungsvermögen des Hundemagens zwischen 950 und 8750 g oder 8,26 und 29,31% des Körpergewichtes. Der leere Magen wog 65—270 g oder 0,621—1,385% des Körpergewichtes (der Magen mit Inhalt 100 bis 550 g). Zum Darmvolumen verhält sich das Magenvolumen wie 1 : 0,7, sogar wie 1 : 0,5. Über die Größenverhältnisse des Magens bei den verschiedenen Hunderassen s. Kienitz [451 a].

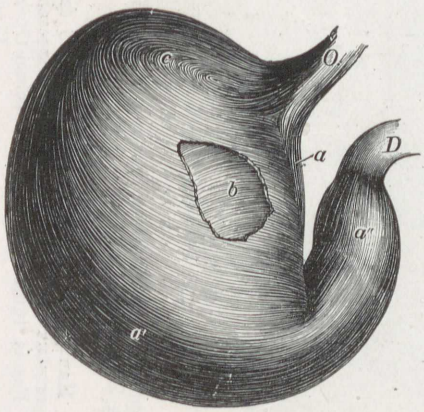

Abb. 675. Viszeralfläche des Magens des Hundes, ohne Serosa.

O Oesophagus; **D** Duodenum. a Stratum longitudinale curvaturae minoris; a' Stratum longitudinale curvaturae majoris; a'' Stratum longitudinale pylori; b Stratum circulare; c Fibrae obliquae externae.

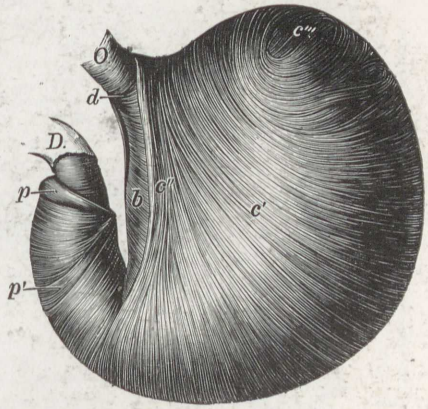

Abb. 676. Umgestülpter Magen des Hundes, ohne Schleimhaut.

O Oesophagus; **D** Duodenum. b Stratum circulare; c' Fibrae obliquae internae; c'' Kardiamuskelschleife; c''' Übergang der Fibrae obliquae int. in die Fibrae obliquae ext.; d Verbindungsast der Schenkel der Kardiamuskelschleife; p rechter-dorsaler u. p' linker-ventraler Sphincter pylori.

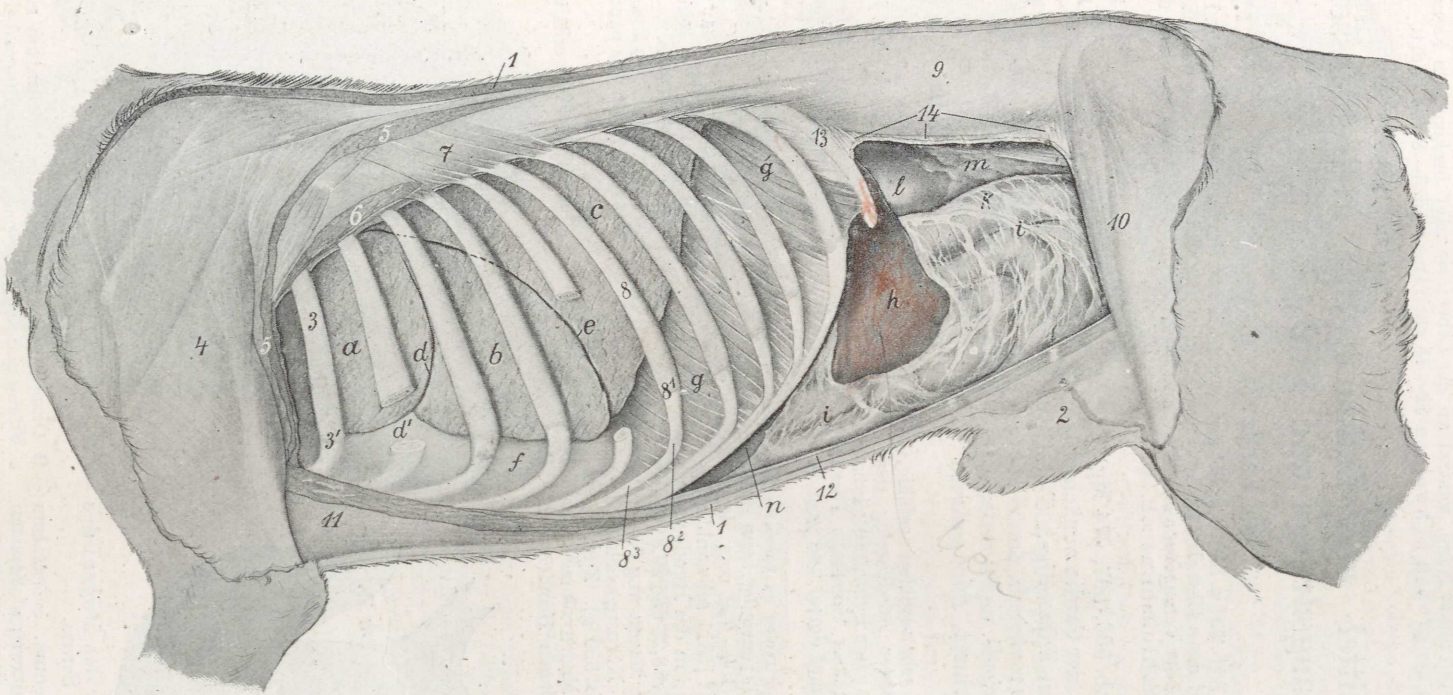

Abb. 677. Linke Seitenansicht der Brust- und Baucheingeweide des Hundes (Formalinpräparat). Die linke weiche Bauchwand und die auf und zwischen den Rippen liegenden Weichteile sind entfernt. Lunge in Exspiration.

a linker Spitzenlappen; b linker Herzlappen; c linker Basislappen; d Incisura interlobaris cranialis; d' Incisura cardiaca; e Incisura interlobaris caudalis; f Herzbeutel; g, g Zwerchfell; h Milz; i, i Netz, durch das Jejunumschlingen und bei k das Colon descendens durchschimmern; l linke Niere; m Fett; n Lobus sinister lateralis der Leber.

1 durchschnittene Haut; 2 Praeputium mit Penis; 3 dritte Rippe, 3' ihre Fuge; 4 Schulteroberarmmuskulatur; 5 M. latissimus dorsi, größtenteils weggeschnitten; 6 M. serratus ventralis, größtenteils weggeschnitten; 7 M. serratus dorsalis inspiratorius; 8 achte Rippe; 8^1 achte Rippenfuge; 8^2 und 8^3 achter Rippenknorpel; 9 Fascia lumbodorsalis; 10 Becken-Oberschenkelmuskulatur; 11 Brustmuskeln, durchschnitten; 12 M. rectus abdominis, durchschnitten; 13 dreizehnte Rippe; 14 M. obliquus abdom. int.

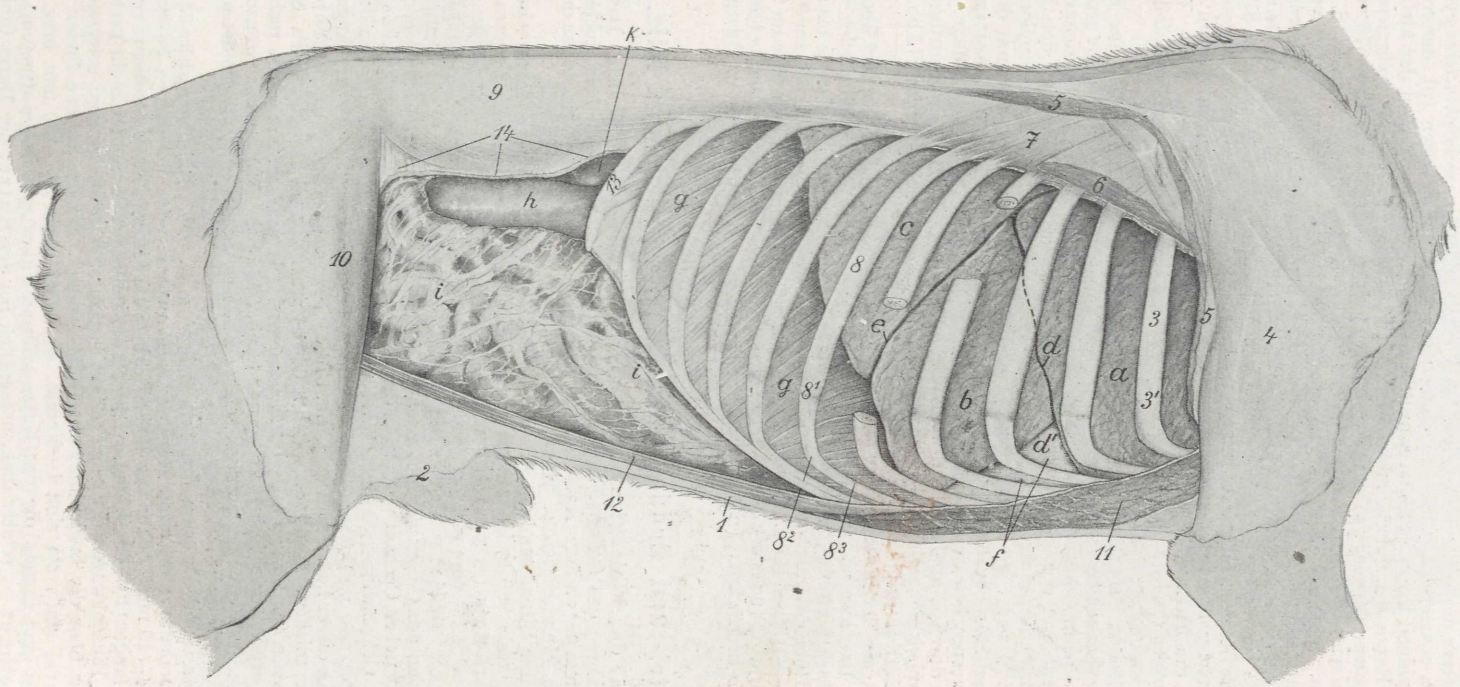

Abb. 678. Rechte Seitenansicht der Brust- und Baucheingeweide des Hundes (Formalinpräparat). Die rechte weiche Bauchwand und die auf und zwischen den Rippen liegenden Weichteile sind entfernt. Lunge in Exspiration.

a rechter Spitzenlappen; b rechter Herzlappen; c rechter Basislappen; d Incisura interlobaris cranialis; d′ Incisura cardiaca; e Incisura interlobaris caudalis; f Herzbeutel; g, g Zwerchfell; h Duodenum descendens; i, i Netz, durch das zahlreiche Jejunumschlingen schimmern; k rechte Niere. Bezeichnungen 1—14 wie in Abb. 677.

Die **Muskelhaut** besteht aus einer äußeren Längsfaser-, einer mittleren Kreisfaserschicht und der schiefen Schicht. Die Längsfaserschicht der Muskelhaut befindet sich an der kleinen und großen Kurvatur und am Pylorus (Abb. 675 a, a′, a″). Die bei mittelgroßen Hunden durchschnittlich 1½ mm dicke Kreisfaserschicht (Abb. 675 u. 676 b) ist fast über den ganzen Magen verbreitet; am Corpus ventriculi liegt sie zwischen beiden Blättern der schiefen Schicht. Am Pylorus bildet sie zwei *Sphincteres pylori* (Abb. 676 p, p′), einen ventralen, magenseitigen (p′) und einen dorsalen, darmseitigen (p), deren gegenseitiges Stärkenverhältnis individuell verschieden zu sein scheint; beide grenzen an dem der kleinen Kurvatur entsprechenden linken Rande des Pylorus aneinander und verlaufen von hier aus divergierend nach dem der großen Kurvatur entsprechenden rechten Rande des Pylorus, wie sich aus Abb. 676 ergibt. Infolge dieses doppelten Sphincter pylori sind Vestibulum pyloricum und Canalis pyloricus (s. S. 398) deutlich voneinander geschieden. Die zweischichtige schiefe Schicht findet sich am Corpus ventriculi. Die äußere schiefe Schicht (Abb. 675 c) stammt von der Längsfaserschicht der Speiseröhre und liegt oberflächlich. Die innere schiefe Schicht (Abb. 676 c′, c″) verhält sich ähnlich wie beim Pferde; sie bildet insbesondere eine Kardiamuskelschleife und einen Sphincter um die Cardia (s. S. 398 u. 417).

Die drüsenhaltige **Magenschleimhaut** bildet zahlreiche Falten und zerfällt, abgesehen von der ganz schmalen, bei mittelgroßen Hunden etwa 1 cm breiten, drüsenhaltigen kardialen Übergangszone (Abb. 566 c), in die Fundus- und Pylorusdrüsenabteilung (f.h., f.d. u. p). Die erstere ist 0,5—2 mm dick und meist dunkler gefärbt als die 0,5—1 mm dicke Pylorusdrüsenabteilung, die blaß und durch Galleneinwirkung post mortem oft gelblich gefärbt erscheint.

Die Grenze zwischen Pars fundica und Pars pylorica wird äußerlich durch eine Einziehung an der kleinen Kurvatur und durch eine von dieser fast parallel dem linken Magenrande zur großen Kurvatur verlaufende ganz seichte Einschnürung angedeutet. Im Innern entspricht der Einziehung eine Falte an der kleinen Kurvatur und der Einschnürung eine entsprechende Erhöhung an den Magenflächen.

An der Fundusdrüsenabteilung kann man wieder eine kardiaseitige und eine pylorusseitige Zone unterscheiden. Die kardiaseitige Zone ist heller und mit durchschnittlich 0,5 mm dicker Schleimhaut und mit deutlichen Magengrübchen ausgestattet (Abb. 566 f.h.), die pylorusseitig von ihr gelegene Zone ist ausgesprochen dunkelbraunrot und mit sehr engen und flachen Magengrübchen versehen und besitzt eine durchschnittlich 2 mm dicke Schleimhaut (f.d.). Die Pylorusdrüsenabteilung (p) nimmt $^1/_4$—$^1/_3$, die Fundusdrüsenregion $^2/_3$—$^3/_4$ des Magens ein. Der Magen der Katze (Abb. 567) ist mehr langgezogen als der Magen des Hundes.

Die **Lage** des Magens der Fleischfresser ähnelt der des Pferdemagens; er berührt aber im gefüllten Zustande die ventrale Bauchwand. Sein linkes Ende liegt am linken Zwerchfellspfeiler, das rechte an der Leberpforte. Bei starker Füllung reicht er beckenwärts bis zur 13., sonst höchstens bis zur 12. Rippe. Die Cardia liegt in der Höhe des 9. Interkostalraums; das linke-dorsale Ende reicht bis zur 9. bis 10. Rippe und berührt zum Teil die Rippenwand. Der Übergang in das Duodenum liegt ungefähr im 9. Interkostalraume. Bei tiefer Inspiration rückt der Magen um 1 Interkostalraum beckenwärts und bei der Trächtigkeit um 2 Interkostalräume brustwärts. (Genaueres über die Lage s. Ellenberger u. Baum [222].)

b) Mittel- und Enddarm mit Anhangsdrüsen und Milz.

Der Darmkanal der Fleischfresser ist dem des Menschen sehr ähnlich. Das Colon bildet nur eine einfache Schlinge; das *Colon sigmoideum* und der *Proc. vermiformis hom.* fehlen jedoch; das *Caecum* ist gegenüber dem der anderen Haustiere sehr klein. Über die Größenverhältnisse des Darmkanals bei den verschiedenen Hunderassen s. Kienitz [451 a].

1. Der relativ kurze **Dünndarm** hebt sich von dem sehr kurzen Dickdarm durch seine Weite kaum ab. Das Duodenum (Abb. 680 b, b) verläuft zunächst an der Leber und dem Pancreas nach rechts, dorsal und etwas beckenwärts bis zur rechten Bauchwand, dann an dieser als *Duodenum descendens* (Abb. 678 h u. 679 k), begleitet vom rechten Schenkel des Pancreas, beckenwärts bis zum kaudalen Ende der rechten Niere. Darauf schlägt es sich in der Gegend des 6. bzw. 5. bis 6. Lendenwirbels, um das Caecum und den Anfang des Colon biegend, nach links um und geht als *Duodenum ascendens* medial von der linken Niere zwischen Caecum und Colon descendens wieder brustwärts bis nahe an den Pylorus und bis zur kranialen Gekröswurzel; dann geht es ventral vom Colon in der *Flexura duodenojejunalis* in das Jejunum (Abb. 680 c, c) über. Dieses verläuft beckenwärts in 6—8 Windungen, welche die Bauchwand bzw. das an dieser liegende Netz (Abb. 679 d) ventral und seitlich berühren und vom Magen bis zum Becken reichen. Das Ileum (Abb. 680 d) wendet sich in schwachen Schlängelungen brustwärts und mündet in der Höhe des 1. bis 2. Lendenwirbels und des Endes des rechten Pankreasschenkels mit einem etwa 2 mm hohen Vorsprung (Abb. 573 c) (S. 402) an der Grenze vom Caecum zum Colon in den Dickdarm ein und ist nahe seinem Ende durch das *Lig. ileocaecale* an das Caecum befestigt.

Über die Zotten und Drüsen der **Schleimhaut** s. S. 401. Die Lymphknötchenplatten beginnen schon im Duodenum; bei alten Hunden findet man 11—21, bei jungen 14—25 Platten von 7—85 mm Länge und 4—15 mm Breite; nur die letzte, bis zum Ostium ileocaecocolicum reichende Platte ist bei jungen Hunden länger (10—40 cm lang); während die ersten Follikelhaufen mehr kreisrunde Gestalt besitzen und meist in Einsenkungen der Schleimhaut liegen, sind die mehr anal gelegenen oval, selbst bandförmig und treten über die Schleimhautoberfläche hervor. Bei der Katze finden sich nur 4 bis 6 Platten, die meist oval sind; sie sind 4—30 mm, die letzte sogar 45—100 mm lang. Die Einzelknötchen des Hundes sind kugel-, die der Katze eiförmig, aber mit unbewaffnetem Auge nicht zu erkennen. Die Muskelhaut ist relativ dick, namentlich bei der Katze; der Darm fühlt sich deshalb ziemlich hart an.

2. Der **Dickdarm.** Das Caecum (Abb. 680 e) beschreibt beim Hunde 2—3 Windungen, die ein kleines Gekröse zusammenhält. Bei sehr großen Hunden kann der Blinddarm eine Länge von 20 cm

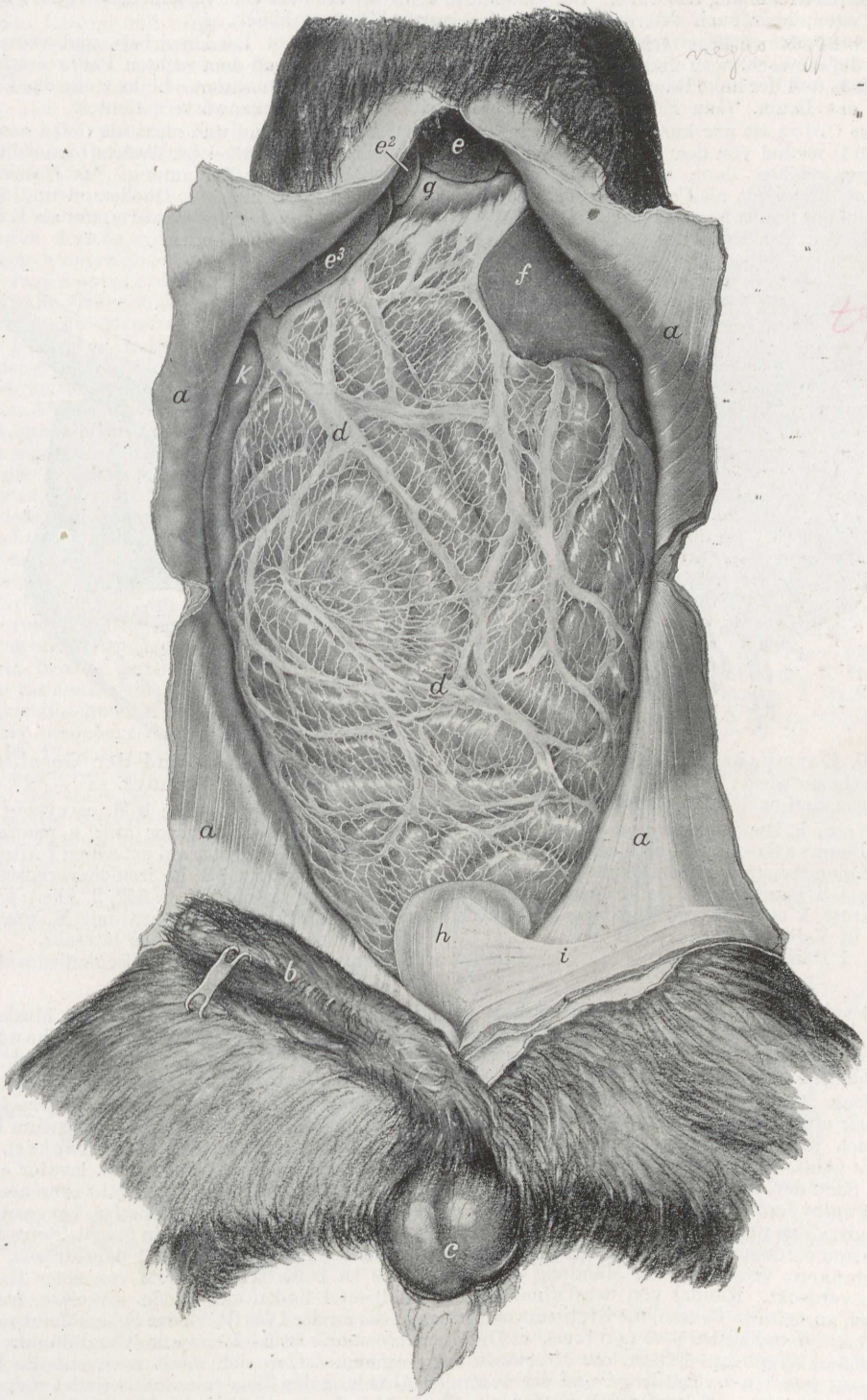

Abb. 679. Ventralansicht der geöffneten Bauchhöhle des Hundes.

a, a durchschnittene und zurückgelegte Bauchwände; b Praeputium mit Penis, zur Seite gelegt; c Hodensack; d Netz, durch das die Jejunumschlingen hindurchschimmern; e, e², e³ Leber; f Milz; g Magen; h Harnblase; i Lig. vesicoumbilicale; k Duodenum descendens.

erreichen. Bei der Katze bildet er nur einen einfachen, wenige Zentimeter langen, etwas gekrümmten, divertikelartigen Anhang des Colon. Der Blinddarm zeigt bei Hunden eine verschiedene Weite; er kann den weitesten, aber auch den engsten Teil des ganzen Darmes bilden.

Der Blinddarm liegt rechts und dorsal im Bereiche des 2. bis 4. Lendenwirbels, und zwar dorsal von den Jejunumschlingen und medial vom Duodenum descendens und dem rechten Pankreasschenkel. Der kaudale und der linke Rand des Caecum werden vom Duodenum umsäumt. Links stößt das Caecum noch an das Ileum. Sein Ende ist vom Ileumeintritt an meist beckenwärts gerichtet.

Das Colon ist nur kurz; es beginnt in der rechten Flankengegend und zieht als *Colon ascendens* (Abb. 680 f) medial von dem Duodenum und dem rechten Pankreasschenkel brustwärts bis in die Nähe des Magens, bildet dann kaudodorsal vom Magen nach links eine Krümmung, das *Colon transversum* (g), und läuft als *Colon descendens* (h), das links neben dem Ende des Duodenum und ventromedial von der linken Niere liegt, erst etwas rechts, dann median gerade schwanzwärts, um als Rectum (Abb. 847 i) in der Höhe des 4. Schwanzwirbels mit dem After (k) zu enden.

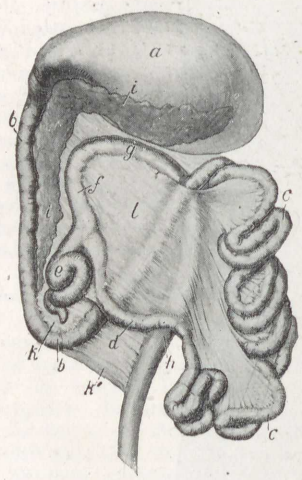

Abb. 680. Darmkanal des Hundes, etwas schematisiert; die Jejunumschlingen sind nach links umgelegt.

a Magen; b, b Duodenum; c, c Jejunum; d Ileum; e Caecum; f Colon ascendens; g Colon transversum; h Colon descendens; i, i Pancreas; k Zwölffingerdarmgekröse, k' sein mit dem Dickdarmgekröse in Verbindung stehender Teil; l Dünndarmgekröse.

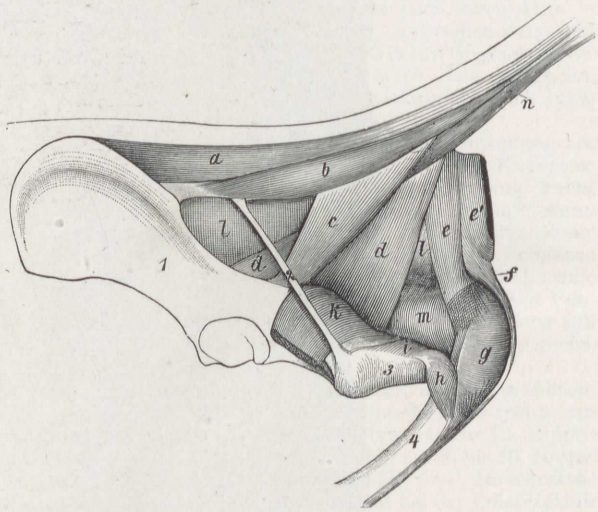

Abb. 681. Muskeln des Afters und der Geschlechtsorgane des Hundes.

a M. sacrococcygeus dorsalis lateralis; b M. coccygeus accessorius; c M. coccygeus; d M. levator ani; e paarige und e' unpaare Portion des M. sphincter ani externus; f Afterpenismuskel; g M. bulbocavernosus; h M. ischiocavernosus; i M. compressor venae dorsalis penis (vgl. S. 552, 2. Abs.); k M. obturator internus; l Rectum; m Urethra mit M. urethralis; n M. sacrococcygeus ventralis lateralis.
1 Os ilium; 2 Lig. sacrotuberosum; 3 Tuber ischiadicum; 4 Penis.

Der Enddarm besitzt keine Poschen und Bandstreifen, jedoch eine starke Muskelhaut. Seine relativ dicke Längsfaserschicht bildet am Rectum ein starkes Afterschwanzband. Die Schleimhaut des Caecum und Colon besitzt zahlreiche (50—100) Lymphknötchen, die bei jungen Tieren bis linsengroß werden und an der Blinddarmspitze der Katze sogar eine Platte bilden.

Nach Mladenowitsch [633] kann man am **Analtegument** eine *Zona cutanea, intermedia* und *columnaris* unterscheiden (s. S. 406). a) In der *Zona cutanea,* deren Epithel ein Stratum corneum besitzt, findet sich jederseits die stecknadelkopfgroße Mündung eines Analbeutels (Aftersackes), *Sinus paranalis* (Abb. 847 l); jeder Analbeutel stellt einen vom M. sphincter ani ext. und M. levator ani umgebenen Sack dar, dessen Größe vom Alter abhängt und bei jugendlichen Tieren ungefähr erbsengroß, bei alten bis walnußgroß ist (Gerstenberger [302]); er enthält eine dunkelgraue, schmierige, bei geschlechtsreifen Individuen unangenehm riechende Masse; die ihn auskleidende Haut trägt ein geschichtetes Epithel mit Stratum corneum und ist mit Haufen von talgdrüsenähnlichen alveolären und Knäueldrüsen, Analbeuteldrüsen, versehen. Die Mündung des Analbeutels ist beim Hunde stets von einer Hautfalte teilweise verdeckt. Kaudal von den Öffnungen der Analbeutel finden sich große, alveoläre, fast ganz von Zellen ausgefüllte Drüsen, die Zirkumanaldrüsen, die an der Oberfläche der Schleimhaut münden. b) Die *Zona intermedia* ist 1—3 mm breit. c) Die *Zona columnaris* ist 5—12 mm breit und dunkler als die Rektalschleimhaut; ihre Falten, die afterwärts konvergieren, setzen sich meist noch auf die Rektalschleimhaut fort. In der seitlichen und der ventralen Abteilung der Zona columnaris findet sich je eine Bucht mit sekundären Falten und Vertiefungen; ihre Schleimhaut enthält beim Hunde die eigenartigen Analdrüsen.

Der *M. levator ani* (Abb. 681 d) ist ein platter, dreieckiger, dünner und ausgedehnter Muskel, der kaudoventral und zum Teil noch medial vom M. coccygeus (c) liegt. Seine schwächere laterale oder Darmbeinportion *(M. iliococcygeus)* entspringt an der Crista iliopectinea, seine stärkere mediale oder Scham-Sitzbeinportion *(M. pubococcygeus)* am Schambeinkamm und an der Beckensymphyse.

Die beiden Portionen sind schräg dorsal und afterwärts gerichtet und enden zum größten Teil am 3. bis 5. Schwanzwirbel; einige Faserbündel treten an die Aponeurose, welche die Sphinkteren des Afters überzieht. Lateral und ventral bedeckt der M. levator ani den M. obturator int. (k), mit dem ihn nur lockeres Bindegewebe verbindet. Sie beide und der M. coccygeus umfassen in ihrem kaudalen Teil als *Diaphragma pelvis* das Rectum (l), den After und Geschlechtsteile (m), schließen so die Beckenhöhle kaudal und von den Seiten her ab und pressen bei ihrer Kontraktion auf die von ihnen umgebenen Organe. Der *M. sphincter ani ext.* (e, e′) und der Afterpenismuskel (f) verhalten sich wie beim Pferde. (Genaueres s. Eggeling [208], Laftschneider [531] und Holl [388 u. 389].)

3. Die **Leber** (Abb. 594 u. 682) zerfällt durch 2 tiefe seitliche Einschnitte und einen weniger tiefen mittleren Einschnitt in 4 Lappen: den *Lobus sinister lateralis* (Abb. 682 a) und *medialis* (c′) und den *Lobus dexter lateralis* (b, b) und *medialis* (c). Der Lobus sinister lateralis ist fast immer der größte. Zu diesen Lappen gesellt sich noch an der viszeralen Fläche der den ventralen Abschnitt des mittleren Leberlappens darstellende *Lobus quadratus* (d), der am schmalsten und kleinsten ist; er liegt ventral von der Leberpforte auf den einander zugekehrten Randabschnitten des Lobus dexter und sinister medialis und stößt rechts an die Gallenblase (3), links an das Lig. teres bzw. die Fossa venae umbilicalis. Ventral überragt er den Leberrand und wird dadurch von der parietalen Fläche aus zwischen Lobus dexter und sinister medialis sichtbar. Der dorsal von der Porta hepatis bzw. der Pfortader (1) liegende *Lobus caudatus* (e) ist sehr groß. Sein linker Abschnitt (e′) bildet dorsal die Impressio oesophagea (h) und ventral gegen die Pfortader einen kleinen Vorsprung, den *Proc. papillaris* (f). Der rechte Abschnitt liegt an der viszeralen Fläche des Lobus dexter lateralis und stellt den mächtigen *Proc. caudatus* (e″) dar. Er ist zuweilen geteilt und überragt den Lobus dexter lateralis nach rechts, so daß sein Ende von der parietalen Fläche aus sichtbar wird.

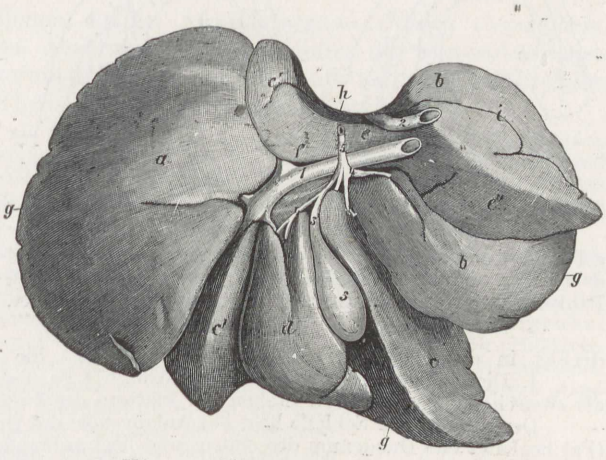

Abb. 682. Viszeralfläche der Leber des Hundes. a Lobus sinister lateralis; b, b Lobus dexter lateralis; c Lobus dexter medialis; c′ Lobus sinister medialis; d Lobus quadratus; e Lobus caudatus, e′ sein linker Teil, e″ sein rechter Lappen (Proc. caudatus), f sein Proc. papillaris; g, g, g Margo acutus; h Margo obtusus; i Impressio renalis. 1 Vena portae; 2 V. cava caud.; 3 Gallenblase; 3′ Ductus cysticus; 4 Ductus biliferi; 5 Ductus choledochus.

Die Lappen lassen sehr oft an den Rändern Einschnitte und Einkerbungen und an den Flächen Furchen erkennen, besonders gilt dies für den Lobus sinister lateralis. Das absolute Gewicht der Leber schwankt nach Mintzlaffs [631] Untersuchungen zwischen 127 g und 1350 g; das relative Gewicht beträgt 1,337%—5,956%, im Mittel etwa 3% des Körpergewichtes; bei kleinen Hunden beträgt es im Durchschnitt 3,52%, bei mittelschweren 2,82% und bei schweren 1,83%.

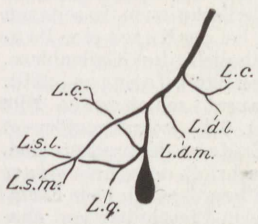

Abb. 683.

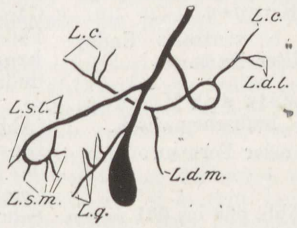

Abb. 684.

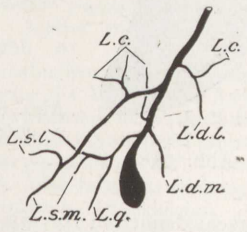

Abb. 685.

Abb. 683—685. Schematische Darstellung der Ausführungsgänge der Leber beim Hunde. **L. c.** Lobus caudatus; **L. q.** Lobus quadratus; **L. s. l.** Lobus sinister lat.; **L. s. m.** Lobus sinister medialis; **L. d. l.** Lobus dexter lat.; **L. d. m.** Lobus dexter medialis.

Die Gallenblase (Abb. 682 3) liegt zwischen Lobus quadratus und Lobus dexter medialis und erreicht den ventralen Rand der Leber nicht; trotzdem ist sie von der parietalen Fläche zwischen Lobus dexter und sinister medialis oft zu einem kleinen Teile sichtbar und stößt dann an das Zwerchfell. Ihre Schleimhaut ist gefeldert und kann einzelne Drüsen enthalten. Aus den Lappen der Leber treten 8 bis 10 *Ductus biliferi* (4) hervor, die sich zu 3—5 größeren *Ductus hepatici* vereinigen; letztere münden getrennt in den *Ductus cysticus* (3′), der von der Einmündung des letzten Ductus hepaticus ab *Ductus choledochus* heißt (5 u. Abb. 683—685); dieser mündet 2,5—6 cm weit vom Pylorus an einer sehr kleinen, leicht verstreichbaren und i. d. R. nur schwer auffindbaren *Papilla duodeni* in den Zwölffingerdarm, nachdem er eine Strecke weit in der Darmwand verlaufen ist. Der Zusammenfluß der Ductus biliferi zu den Ductus hepatici und die Art der Einmündung der letzteren in den Ductus cysticus zeigen aber die größten

Variationen (s. Abb. 683—685 u. Mintzlaff [631]). Die Leber der Katze zeigt ähnliche Verhältnisse, doch ist der Lobus dexter medialis sehr groß und der Ductus cysticus mehr oder weniger geschlängelt. Die Ductus hepatici zeigen große individuelle Schwankungen nach Zahl und Verlauf (Miller [627]). Unter 100 Fällen war die Gallenblase 5mal zwei- und 1mal dreigeteilt.

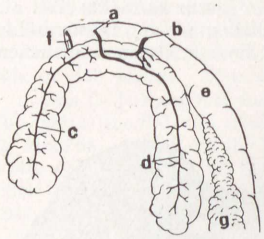

Abb. 686.

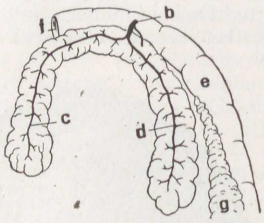

Abb. 687.

Abb. 686 u. 687. Ausführungsgänge des Pancreas des Hundes (halbschematisch).

a Papilla duodeni; b Papilla duodeni minor; c linker und d rechter Pankreasschenkel mit dem entsprechenden Pankreasgange; e Duodenum, f sein Pylorusende; g Fett.

Die Leber bedeckt das Zwerchfell fast vollkommen und erstreckt sich ventral an der Bauchwand bis in die Nabelgegend. Rechts ragt sie seitlich über den Rippenbogen beckenwärts vor; links ist dies nur ventral der Fall; an der rechten 13. Rippe liegt die Leber an der rechten Niere. Die Gallenblase liegt in der Höhe des 9. Rippenknorpels und erreicht die ventrale Bauchwand nicht. Das *Lig. triangulare dextrum* und *Lig. coronarium* sind relativ deutlich; das *Lig. triangulare sinistrum* und *Lig. falciforme* sind wenig ausgeprägt. Die Hohlvene (Abb. 682 2) liegt in der Fossa venae cavae und tritt direkt in den Hohlvenenschlitz des Zwerchfells. Sie ist öfter von Leberparenchym umgeben.

4. Die blaßrote **Bauchspeicheldrüse** (Abb. 674 Pa, Pa′, 680 i, i) ist sehr lang und schmal. Sie liegt als zweischenkelige Schleife zwischen den Blättern des Zwölffingerdarmgekröses und des großen Netzes.

Der Scheitel der Schleife liegt am Anfangsteile des Duodenum (s. Abb. 674). Der rechte Schenkel (Pa) begleitet das Duodenum descendens und liegt anfänglich dicht an ihm und an der Leber; er reicht bis zur rechten Niere. Der etwas dickere und breitere linke Schenkel (Pa′) liegt im Netz am Magen, am Querkolon und an der Leber und erreicht meist die linke Niere. Das Pancreas wiegt nach Mintzlaff [631] 13—108 g oder 0,13—0,35 % des Körpergewichtes.



Abb. 688.

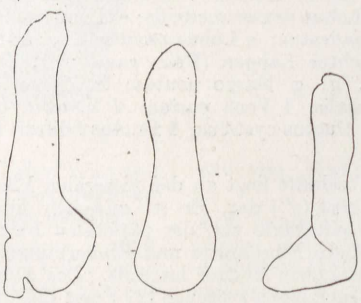

Abb. 689. Abb. 690. Abb. 691.

Abb. 688. Viszeralfläche der Milz des Hundes.

a dorsales und b ventrales Ende; c, c Hilus lienis.

Abb. 689—691. Milz des Hundes, laterale Seite; halbschematisch. Variationen der Formen.

Das Pancreas besitzt beim Hund 1 oder 2 Ausführungsgänge (Abb. 674, 686 u. 687). Sind 2 Ausführungsgänge vorhanden, dann anastomosieren sie in der Drüse (Abb. 674 zwischen 4 u. 5), und es mündet der eine (schwächere) von ihnen mit dem Ductus choledochus an der Papilla duodeni (Abb. 686 a) und der andere (stärkere) 3—5 cm beckenwärts von dieser an einer kleinen Papilla duodeni minor (b); ist nur 1 Gang vorhanden (Abb. 687), so mündet er an letzterer (Abb. 687 b). Nach Heß [371] besitzt das Pancreas des Hundes meist sogar 3 Ausführungsgänge. Die Gänge zeigen viele Variationen. In seltenen Fällen kann sich bei der Katze eine Pankreasblase, ähnlich der Gallenblase, finden (Dresbach [202], Johnson [425]).

5. Die blaurot-schiefergraue **Milz** (Abb. 603, 608 u. 688) ist zungenförmig. Ihr ventrales Ende ist der breiteste Teil, das Mittelstück sehr oft der schmalste; es kommen aber außerordentlich viele Formverschiedenheiten vor, wie schon die Abb. 688 bis 691 zeigen. Sehr oft finden sich Einschnitte und Einkerbungen an den Rändern und Furchen, Schlitze oder Taschen an den Flächen. (Näheres s. Mintzlaff [631].) Die Milz kann ausnahmsweise sogar geteilt sein (s. S. 411). Sie steht mit dem Magen durch das große Netz (Lig. gastrolienale) in lockerer Verbindung und zieht sich extrathorakal durch die linke Flankengegend bis in die Nähe des Beckens (Abb. 677 h). Sie liegt also schräg kaudoventral. Ihr ventrales Ende befindet sich meist in Höhe des 2. bis 4. Lendenwirbels und reicht bis zur Höhe der 7. bis 10. Rippensymphyse, das dorsale liegt in Höhe des letzten Brust- und 1. Lendenwirbels zwischen Magen und linker Niere einerseits und Zwerchfell und Lendenmuskeln andrerseits. Parietal liegt die Milz am Zwerchfell und an den Bauchmuskeln, viszeral an der linken Niere, dem Colon, an Dünndarmschlingen und eventuell auch am Magen. Der kraniale Rand liegt in Höhe der letzten Rippe am Magen, der mittlere Teil des kaudalen Randes wird meist durch eine Transversalebene durch den 2. Lendenwirbel getroffen. Das absolute Gewicht der Milz schwankt nach Mintzlaff [631] zwischen 8 und 147 g, das relative Gewicht beträgt 0,08—0,377 % des Körpergewichtes. An der viszeralen Fläche (Abb. 688) befindet sich eine Längsleiste, der *Hilus lienis* (c, c), an dem die A. und V. lienalis verlaufen und das große Netz sich anheftet.

C. Atmungsorgane, Organa respiratoria.

I. Vergleichende Betrachtung.

Die Organe, die der Atmung dienen, heißen **Atmungsorgane,** *Organa respiratoria.* Sie bestehen aus den Lungen, die den Austausch des Sauerstoffes der atmosphärischen Luft mit der Kohlensäure des Blutes vermitteln, und den die Luft zu- und abführenden Teilen: Nasenhöhle, Schlundkopfhöhle, Kehlkopf und Luftröhre.

Die Nasenhöhle dient zum Teil auch als Geruchs- und der Kehlkopf auch als Stimmorgan. Die Atmung erfolgt außer durch die Wirkung der Elastizität der Lungen durch Erweiterung und Verengerung des Brustkastens, der deshalb mit seinen Muskeln inkl. Zwerchfell ebenfalls zu den Atmungsorganen zu zählen ist. Letzteres gilt auch von den Nasen- und den Kehlkopfmuskeln. Diese Teile sind bereits abgehandelt worden (s. S. 213, 274, 275 u. 335).

Entwicklung der Atmungsorgane. Der größte Teil der Nasenhöhle entsteht aus der primitiven Mundhöhle; er wird von dieser als obere Etage bei der Entstehung des sekundären Gaumens abgetrennt (S. 349). Ein anderer Teil und der Zugang zu ihr wird durch Bildung des Nasenkanals geschaffen, der wie folgt entsteht: Seitlich über der Mundbucht bildet sich jederseits eine Grube, die Riechgrube; diese vertiefen sich allmählich zu den Riechsäcken, die mit ihrem Grunde bald das Dach der primitiven Mundhöhle erreichen und von dieser dann nur durch die epitheliale Membrana bucconasalis getrennt sind. Unter Einreißen der letzteren brechen die Riechsäcke in die Mundhöhle (d. h. in deren spätere obere Etage, die Nasenhöhle) durch und bilden die Nasenkanäle, die mit dem Nasenloch (der Riechgrubenanlage) nach außen und mit der primären Choane in die primitive Mundhöhle münden. Durch die Entstehung des sekundären Gaumens (S. 349) werden die bleibenden Choanen gebildet; Nasenkanal und obere Etage der Mundhöhle fließen zu einer Höhle, der Nasenhöhle, zusammen. Vorher war der in die primitive Mundhöhle mündende Tränennasenkanal aus einer Epithelleiste entstanden, die jederseits von der Lidspalte des Auges zum Mundbuchtwinkel führte.

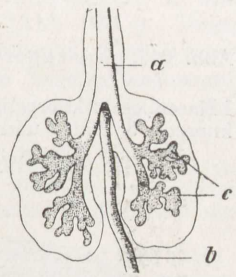

Abb. 692. Lungenanlage eines Embryo. a Trachea; b Oesophagus; c Lungenanlage.

a) Die **Nasenhöhle** umfaßt also die durch Bildung des Gaumens abgetrennte obere Etage der primitiven Mundhöhle und den Nasenkanal. Die Nasenmuscheln entstehen in Form von Wülsten an den inneren Flächen der Wandungen der Nase; sie gelangen bei ihrer weiteren Ausbildung durch Verschiebung an den bleibenden Sitz. Die Nebenhöhlen der Nase bilden sich vor Entstehung der knorpeligen Nasenkapsel durch Ausstülpungen der Nasenhöhle, und zwar stülpt sich dorsal der *Sinus frontalis* und ventral zwischen den Anlagen beider Nasenmuscheln der *Sinus maxillaris* aus. Die *Sinus sphenoidales* entstehen selbständig. Die anfangs häutige (mesenchymatöse) Nasenkapsel wird bald zur knorpeligen Nasenkapsel; an sie legen sich später Deckknochen, die den größten Teil der Knorpel zum Schwinden bringen; ein Teil der knorpeligen Nasenkapsel bleibt aber in Form der Nasenknorpel erhalten. Die Nasendrüsen entstehen als Epithelsprossen des Nasenhöhlenepithels, das Nasenbodenorgan im prämaxillaren Teile des mittleren Nasenfortsatzes als rinnenförmige Epitheleinstülpung jederseits am Septum der Nasenhöhlen. Später bildet sich um sie eine Knorpelhülle.

b) **Kehlkopf, Luftröhre** und **Lungen** entstehen durch rinnenartige Längsausbuchtung der ventralen Vorderdarmwand. Als erste Anlage des Kehlkopfes erscheinen am Kiemendarme die Anlagen der Aryknorpel in Form von 2 symmetrischen Wülsten, die bis zur 3. Schlundtasche vorwachsen, wobei an ihnen das *Tuberculum cuneiforme* und *corniculatum* entstehen. Vor der Aryknorpel- und hinter der Zungenanlage treten ein unpaarer Wulst, die Epiglottisanlage, und die *Plicae aryepiglotticae* auf. Dann werden Schild- und Ringknorpel als wulstartige Bildungen im 4. und 5. Viszeralbogen angelegt. In der Seitenwand des Vorderdarms treten nun 2 in sein Lumen vorspringende Längsleisten auf (Abb. 506 zwischen e und f), deren freie Kanten bald miteinander verwachsen und so die Anlage der Luftröhre (e) in Form eines vom Mesoblasten umhüllten Epithelrohres von der dorsal gelegenen Speiseröhre (f) abtrennen. Diese Leisten reichen von der Lungenanlage kranial bis zur Aryknorpelanlage. Der vor der Kehlkopfsanlage gelegene Teil des Kiemendarms und der durch die Gaumenanlage nicht geschiedene Teil des Kopfdarms werden zum *Pharynx.* In der Wand der **Luftröhre** treten, vom Kehlkopf aus in kaudaler Richtung fortschreitend, allmählich Knorpel- (Tracheal-) Ringe und zwischen diesen glatte Muskelfasern, Schleimdrüsen und elastische Faserbündel auf. Vom kaudalen Ende der Luftröhre sprossen als Anlage der beiden **Bronchien** und **Lungen** 2 bilateral symmetrische, am Ende keulenförmig aufgetriebene Hohlknospen, die Lungensäckchen, vor. Jedes Lungensäckchen verlängert sich und bildet dann so viele Aussackungen (Abb. 692 c), wie bei der betreffenden Tierart schließlich durch später auftretende Furchen abgetrennte Haupt-Lungenlappen vorhanden sind (der Anhangslappen entsteht erst später). Unter fortschreitender Verästelung bilden sich an den blinden Enden durch Einfaltung Lungenläppchen, wobei allmählich eine Scheidung in ausführenden Apparat und respiratorisches Epithel erfolgt und die feinsten Bronchien mit Lungenbläschen bzw. den Alveolengängen enden. Der größte Teil des endgültigen Lungenparenchyms wird erst nach der Geburt gebildet (Broman [133]). Das Entoderm liefert das Epithel der Luftröhre, der Bronchien und Lungenbläschen, die Mesoblasthülle des Entoderms die übrigen Teile der Lungen.

A. Die Nase und die Nasenhöhlen.

Bei den Haustieren fließt die **Nase** mit dem Gesicht und der Oberlippe zusammen; es kann bei ihnen daher von einer äußeren Nase, die der des Menschen entspricht, nicht die Rede sein. Man bezeichnet aber den dorsalen Teil der Gesichtsfläche des Kopfes, der die Nasenhöhlen begrenzt, als äußere Nase, *Nasus externus*, und unterscheidet an ihr den Nasenrücken, *Dorsum nasi*, die Nasenspitze, *Apex nasi*, die Gegend der Nasenlöcher, *Regio narium*, und die Seitengegenden der Nase, *Regiones laterales nasi*, die auch die weiche Nase, *Nasus cutaneus*, des Pferdes umfassen. Die **Nasenhöhlen** kommunizieren mit den Nebenhöhlen der Nase (S. 469) und stehen einerseits durch die Nasenlöcher, *Nares* (Naseneingang), mit der Außenwelt und andererseits durch die Nasenausgangsöffnungen, *Choanae*, mit der Schlundkopfhöhle in Verbindung.

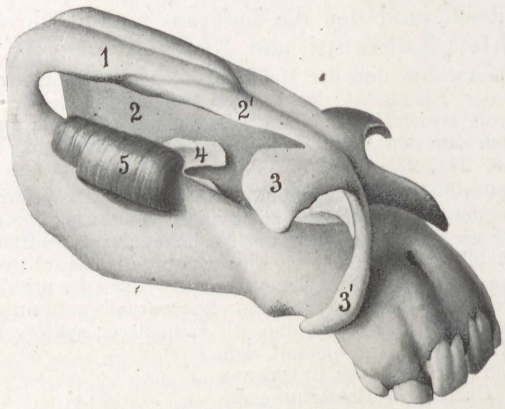

Abb. 693. Nasengerüst des Pferdes; von vorn und rechts gesehen.

1 Nasenbein; 2 knorpelige Nasenscheidewand; 2′ Seitenwandknorpel; 3 Platte und 3′ Horn des Flügelknorpels; 4 S-förmiger Knorpel; 5 Heber der S-förmigen Falte.

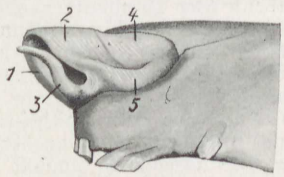

Abb. 695.

Nasengerüst des Schweines, linke Seite.

1 Rüsselknochen; 2 Flügelknorpel; 3 lateraler Ansatzknorpel; 4 dorsaler und 5 ventraler Seitenwandknorpel.

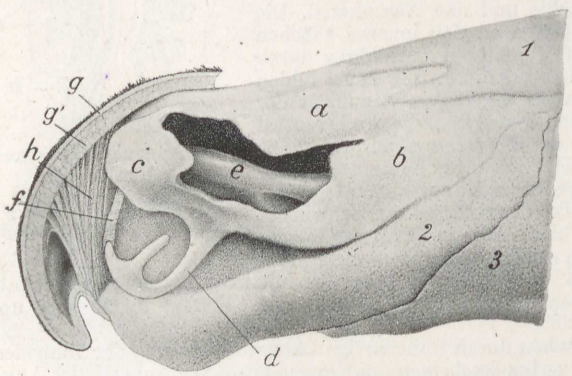

Abb. 694. Nasenknorpel des Rindes; linke Seite.

a dorsaler Seitenwandknorpel; b ventraler Seitenwandknorpel; c Nasenlochteil der Seitenwandknorpel; d lateraler Ansatzknorpel; e dem S-förmigen Knorpel entsprechender Knorpelfortsatz; f freier Rand der Nasenscheidewand; g Flotzmaul; g′ Drüsenschicht; h M. dilatator naris apicalis. 1 Os nasale; 2 Os incisivum; 3 Maxilla.

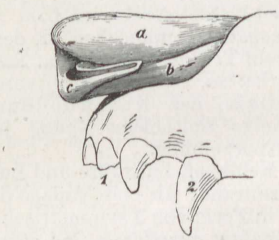

Abb. 696. Nasenknorpel des Hundes, linke Seite.

a dorsaler und b ventraler Seitenwandknorpel; c lateraler Ansatzknorpel. 1 Dentes incisivi; 2 Dens caninus.

Begrenzung der Nasenhöhle. Am Aufbau der Nasenhöhle und ihrer Nebenhöhlen beteiligen sich als stützende Gebilde eine Anzahl Kopfknochen und einige Knorpel, die teils als Ergänzungs-, teils als Stütz- und Gerüstknorpel dienen. Das Skelett des Bodens der Nasenhöhle wird durch die Procc. palatini der Maxillae und der Ossa incisiva und die Pars horizontalis der Ossa palatina, das Nasendach (Decke) durch die Ossa nasalia, einen Teil der Ossa frontalia und durch die Seitenwandknorpel, die z. T. ausgehöhlte laterale Wand durch die Maxillae, die Procc. nasales der Ossa incisiva, die Ossa lacrimalia, zygomatica und nasalia, die senkrechten Teile der Ossa palatina und die Seitenwandknorpel, die ebene mediane Wand durch den Vomer, den senkrechten Teil des Os ethmoidale und die knorpelige Nasenscheidewand gebildet. Außer diesen Stützgebilden tragen noch Muskeln, die äußere Haut und die Schleimhaut der Nasenhöhle zur Bildung ihrer Wände bei. Das Eingangsende (der knöcherne Nasenhöhleneingang, *Apertura nasalis ossea*) wird durch den freien Teil des lateralen Randes der Ossa nasalia und die Ossa incisiva begrenzt. Das Ausgangsende steht durch die Choanen mit der Schlundkopfhöhle in Verbindung. Dorsal von den Choanen werden die Nasenhöhlen durch das Sieb- und Keilbein von der Schädelhöhle getrennt. Man nennt diesen Teil den **Grund der Nasenhöhle,** *Fundus cavi nasi*; in ihn ragt das Siebbeinlabyrinth hinein.

Knorpelgerüst der Nase (Abb. 693, 694, 695, 696 u. 777). Die aus hyalinem Knorpelgewebe bestehenden Nasenknorpel sind 1. die **knorpelige Nasenscheidewand,** *Septum cartilagineum* (Abb. 693 2), die sich dorsal an das Nasendach, ventral an den Nasenboden (an den Vomer) und kaudal an das Ethmoidale anschließt, und 2. das die Nasenflügel und einen Teil der Seitenwand der Nase stützende Knorpelgerüst. Dieses wird im wesentlichen dadurch gebildet, daß von dem dorsalen und ventralen Rande des nasenlochseitigen Abschnittes der Nasenscheidewand oder auch von der ventralen Nasenmuschel Knorpelplatten, die **Seitenwandknorpel,** *Cartilagines nasi parietales (laterales N.),* abgehen, die sich an der lateralen Nasenwand gegeneinander biegen; bei Hund (Abb. 696 a u. b) und Schwein (Abb. 695 4 u. 5) erreichen sie sich ganz, bei den Wiederkäuern (Abb. 694 a, b, c) hingegen nur nahe dem Nasenloch und am entgegengesetzten Ende; zwischen beiden Stellen bleibt eine durch Bindegewebe ausgefüllte Lücke. Beim Pferd (Abb. 693 2′) sind die dorsalen Seitenwandknorpel nur schmal; die ventralen fehlen. Demnach besitzt die Seitenwand der Nase des Pferdes nasenlochseitig keine Skelettstütze; sie stellt nur eine häutig-muskulöse Wand, die weiche Nase, dar. Am freien Rande des ventralen Seitenwandknorpels findet sich außerdem bei den Fleischfressern, dem Schwein und den Wiederkäuern der in den lateralen Nasenflügel hineinragende **laterale Ansatzknorpel,** *Cartilago accessoria lateralis;* er ist bei den Fleischfressern (Abb. 696 c) und dem Schwein (Abb. 695 3) pfriemen- und bei den Wiederkäuern (Abb. 694 d) ankerförmig; beim Pferde fehlt er. Weiterhin geht vom ventralen Seitenwandknorpel oder der ventralen Muschel der kleine **mediale Ansatzknorpel** (S-förmiger Knorpel), *Cartilago accessoria medialis* (e), ab, der in der Flügelfalte der Schleimhaut liegt und besonders stark beim Pferd ist (Abb. 693 4). Beim Pferde sitzen dem freien Ende der Nasenscheidewand die **Flügelknorpel,** *Cartilagines alares* (Abb. 693 3, 3′), auf (S. 477). Beim Hund (Abb. 696) ragt die Nasenscheidewand mit den Seitenwandknorpeln weit über das Os nasale und Os incisivum vor; so entsteht die bewegliche, eine Doppelröhre darstellende Schnauze.

Beim Schwein (Abb. 695) kommt zur Bildung der Nase noch der Rüsselknochen, *Os rostri* (1), hinzu, der in der Verlängerung der Nasenscheidewand liegt. Nach Paulli [698] ist auch beim erwachsenen und alten Rind im nasalen Teile des ventral verbreiterten Septum cartilagineum ein pyramidenförmiger Rüsselknochen vorhanden.

Beim Menschen finden sich dorsale Seitenwandknorpel, *Cartilagines laterales,* und die Flügelknorpel, *Cartilagines alares majores,* die den vorderen Teil des Nasenloches umgreifen. Dazu kommen noch kleine Knorpelstückchen, *Cartilagines alares minores* und *sesamoideae;* die ventralen Seitenwandknorpel fehlen.

Nasenhöhle, *Cavum nasi* (Abb. 148, 149, 733—735, 777 u. 778). Die Nasenhöhlen kommunizieren durch die Nasenlöcher, *Nares,* mit der Außenwelt; die von den Nasenflügeln begrenzten Nasenlöcher sind bei mäßiger Inspiration beim Pferde halbmondförmig (Abb. 728 d), beim Rind oval und mit einer dorsalen Spalte versehen (Abb. 767 b), bei Schaf (Abb. 697 d) und Ziege schlitzförmig und gebogen, bei Hund (Abb. 699 d) und Katze (Abb. 700 d) rundlich und ventral geschlitzt und beim Schwein (Abb. 698 d) rundlich-oval. Zwischen den Nasenlöchern und bei Schwein, Hund und Katze noch in ihrer Umgebung besitzen die Haussäugetiere mit Ausnahme des Pferdes eine eigenartig modifizierte Hautpartie, die m. o. w. weit auf die Oberlippe sich fortsetzt und die man beim Rind als Flotzmaul *(Planum nasolabiale),* bei Schaf, Ziege, Hund und Katze als Nasenspiegel *(Planum nasale)* und beim Schwein als Rüsselscheibe *(Planum rostrale)* bezeichnet (Abb. 697—700 a). Das Flotzmaul des Rindes (Abb. 767) ist mit Ausnahme der mit Sinushaaren ausgestatteten lateralen Partien unbehaart; der Nasenspiegel von Schaf, Ziege, Hund und Katze ist völlig unbehaart; die Rüsselscheibe des Schweines trägt spärliche, kurze, dicke Sinushaare (Abb. 698 e). Die Oberfläche des Flotzmauls des Rindes, des Nasenspiegels von Schaf, Ziege und Hund sowie der Rüsselscheibe des Schweines zeigt stellenweise m. o. w. deutliche Felder, Areale *(Areae)* und Rinnen *(Sulci),* während der Nasenspiegel der Katze eine höckrige Oberfläche besitzt.

Die von den Epidermisleisten des Nasenspiegels von Rind, Schaf, Ziege, Schwein und Hund genommenen Abdrücke sind individuell verschieden und bleiben bei jedem Tier unverändert (Ghisleni [302 a] und Littwitz [564]).

Auf der Höhe der Felder finden sich bei Rind, Schaf, Ziege und Schwein kleine Poren *(Foveolae),* an denen unter der Haut gelegene, makroskopisch erkennbare Drüsenlager mit ihren Ausführungsgängen ausmünden. Bei Hund und Katze fehlen Drüsen und Poren. Das den Nasenspiegel bedeckende Sekret stammt bei ihnen von der lateralen

Nasendrüse, von den Gll. vestibulares nasi, von serösen Drüsen der Septumschleimhaut und von der Tränendrüse (Ellenberger [221], Gylek [330], Kormann [484], Trautmann [956]). Beim Pferde wird das Nasenloch durch die in den medialen Nasenflügel hineinragende, mit Haut bekleidete Platte des Flügelknorpels in ein dorsales, kleines falsches (Abb. 728 c) und ein ventrales, großes wahres Nasenloch (d) geschieden. Das erstere führt in die blind endende, in der weichen Nase liegende Nasentrompete, *Diverticulum nasi* (a), und das letztere in die eigentliche Nasenhöhle. Der Anfangsteil der Nasenhöhle, der Nasenvorhof, *Vestibulum nasi*, trägt eine kutane Schleimhaut, die beim Pferde zum größten Teil noch mit Haaren versehen ist; beim Menschen wird er lateral durch einen Grenzwulst, *Limen vestibuli*, von der eigentlichen Nasenhöhle geschieden. Der Nasenvorhof besitzt charakteristische Falten, die teils dem Nasenvorhof eigentümlich, teils Fortsetzungen von Falten der eigentlichen Nasenschleimhaut sind (s. Kormann [484] und Abb. 776).

Abb. 697. Abb. 698.

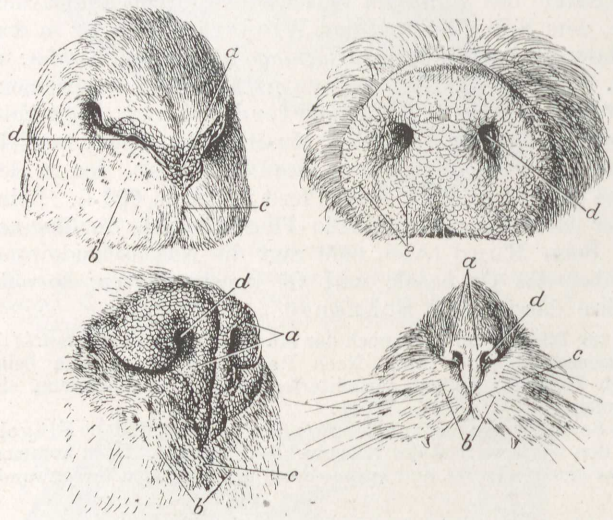

Abb. 699. Abb. 700.

Abb. 697—700. Nasenspiegel von Schaf (Abb. 697), Hund (Abb. 699) und Katze (Abb. 700) und Rüsselscheibe des Schweines (Abb. 698).

a Nasenspiegel; b Oberlippe; c Philtrum; d Nasenloch; e Fühlhaare.

Die beiden Nasenhöhlen sind durch die **Nasenscheidewand,** *Septum nasi*, die aus Knochen *(Vomer, Ethmoidale)*, Knorpel *(Cartilago septi nasi)* und der Nasenschleimhaut besteht, voneinander geschieden. Über den bei Schwein und Rind in der knorpeligen Nasenscheidewand vorhandenen Rüsselknochen s. S. 467. Sie erstreckt sich entweder so weit rachenwärts, daß jede Nasenhöhle für sich mit einer Öffnung, dem Nasenausgange, *Choana*, in die Schlundkopfhöhle mündet, oder sie endet kurz vorher, so daß beide Choanen zu einem Loche zusammenfließen (Rind, Pferd). Bei Schaf und Schwein setzt sie sich als häutige Scheidewand, *Septum membranaceum*, noch in einen Teil des Nasenrachens fort. Durch die an der lateralen Wand jeder Nasenhöhle befestigten beiden **Nasenmuscheln,** *Conchae nasales* (s. S. 76), wird jede Nasenhöhle in 3 **Nasengänge,** *Meatus nasi*, den dorsalen oder Riech-, den mittleren oder Sinus- und den ventralen oder Atmungsgang, zerlegt. Im ventralen Nasengange findet sich ziemlich versteckt in Höhe des Hakenzahns der spaltförmige, meist relativ weite Eingang in den schräg oroventral gerichteten **Nasengaumenkanal,** *Ductus nasopalatinus (incisivus N.)*, der in die Mundhöhle sich öffnet, und zwar mit einer stets sehr engen Öffnung an der Papilla incisiva (s. S. 356). Beim Pferd endet der Nasengaumenkanal blind am Mundhöhlendache (s. S. 349). In ihn mündet das neben dem ventralen Rande der Nasenscheidewand unter der Schleimhaut liegende Jacobsonsche oder **Nasenbodenorgan,** *Organon vomeronasale*. Es stellt ein aboral blind endendes, bei den großen Haustieren etwa gänsefederkielstarkes Schleimhautrohr dar, das von einem dünnwandigen Knorpelrohre, dem **Nasenbodenknorpel,** *Cartilago vomeronasalis*, bzw. von einer vom Vomer ausgehenden Skelettkapsel umgeben ist. Das bei Schaf und Schwein mitunter in 2 Röhren gespaltene Knorpelrohr steht jederseits mit dem ventralen Rande der Nasenscheidewand in Verbindung.

Der Nasenbodenknorpel reicht von der Gegend des Hakenzahns bis zur Gegend des 2. bis 4. Backzahns und ist bei Pferd und Rind 15—20 cm lang und etwa 1 cm weit, beim Schaf etwa 7 cm lang und 3—4 mm weit und beim Hunde 2,5—3 cm lang und 1—3 mm weit; beim Pferde liegt er in einer seichten Rinne des Proc. palatinus der Maxilla (s. S. 89), beim Rind in einer flachen, beim Schaf in einer tiefen Rinne des Proc. palatinus des Os incisivum. Die enge Mündung des Organs befindet sich beim Pferd in nächster Nähe der nasenhöhlenseitigen Öffnung des Ductus nasopalatinus, bei Schwein und

Hund etwa in der Mitte, bei Rind und Schaf dagegen im unteren Teile dieses Ganges. In der lateralen Wand des Schleimhautrohres findet sich eine große Vene (gelegentlich Schwellgewebe), durch deren Kontraktion die mit Riechstoffen beladene Flüssigkeit aus der Nasenhöhle und (durch den Ductus nasopalatinus) aus der Mundhöhle in das hierdurch erweiterte Lumen des mit typischen Riechzellen ausgestatteten Organs angesaugt wird. Das Jacobsonsche Organ enthält infolgedessen nie Luft, sondern stets seröse Flüssigkeit, die von den zahlreichen Organeigendrüsen, von den Tränendrüsen, den Nasenhöhlendrüsen und von den in die Mundhöhle mündenden Drüsen geliefert wird. Die Ductus nasopalatini können von der Mundhöhle und bei gewissen Säugetieren (u. a. Rind) auch gegen die Nasenhöhle temporär abgeschlossen werden (s. darüber S. 354). Die Mündung des Jacobsonschen Organs dagegen ist durch seine Lage im Gaumenskelett vor Zungendruck geschützt. Das Jacobsonsche Organ ist demnach Mundgeruchs- und Witterungsorgan (beim Pferde nur Witterungsorgan, da das untere Ende des Ductus nasopalatinus obliteriert ist). Näheres s. Broman [131].

An der Grenze zwischen äußerer Haut und Schleimhaut bemerkt man im ventralen Winkel des Nasenloches die **Mündung des Tränenkanals,** zu der sich beim Schwein und oft auch beim Hund eine 2. Mündung gesellt, die sich im ventralen Nasengange weit vom Nasenloch entfernt an der lateralen Fläche des kaudalen Endes der ventralen Muschel befindet und der einzigen Öffnung beim Menschen entspricht.

Bei allen Haustieren exkl. Rind kommt noch die **laterale Nasendrüse** vor. Sie besteht aus einem ganz im Sinus maxillaris (Karnivoren, Schwein) oder teils in diesem, teils in der Umgebung des Aditus nasomaxillaris (Pferd, Esel, Schaf, Ziege) gelegenen Drüsenkörper und einem im mittleren Nasengange verlaufenden Ausführungsgange, der nahe dem äußeren Nasenloch, und zwar in der Umgebung oder auch am Ende der geraden Falte mündet. Nur bei Pferd und Esel liegt die Öffnung des Ganges weiter choanenwärts (in einer zwischen P_2 und P_3 gelegten Querebene) an der lateralen Seite der ventralen geraden Falte; der Gang verläuft hier in der inneren Tour der aufgerollten dorsalen Muschel. Am größten und deutlichsten ist die Drüse beim Hunde; trotzdem sind bei kleinen Hunden und bei der Katze Drüse und Gang nur mikroskopisch nachweisbar; kleiner und weniger deutlich ist die Drüse bei Pferd, Esel, Schaf und Ziege.

Das Sekret der lateralen Nasendrüse sammelt sich am Boden der Nasenhöhle und fließt von hier in die Ductus nasopalatini und durch diese zur Mundhöhle. Es befeuchtet die Inspirationsluft und beim Hund auch den Nasenspiegel (S. 467) und spielt eine wichtige Rolle für die Funktion des Nasenbodenorgans (s. S. 468). Wenn dieses zurückgebildet ist (wie beim Menschen) oder wenn die Mündung des Jacobsonschen Organs (wie beim Rind) im unteren Teile des Ductus nasopalatinus liegt, so daß das zur Funktion des Organs nötige Sekret von den in die Mundhöhle mündenden Drüsen genommen werden kann, so werden auch die laterale Nasendrüse und andere, eventuell angelegte Nasenhöhlendrüsen zurückgebildet (Grosser [319] u. Broman [131]).

Die Nasenhöhlen werden von der rosaroten, blutreichen, mit dem Periost bzw. dem Perichondrium verbundenen **Nasenschleimhaut** ausgekleidet, die einerseits in die äußere Haut, anderseits in die Schleimhaut des Schlundkopfes übergeht. Im Nasenvorhof besitzt sie einen Papillarkörper und mehrschichtiges Platten- und in der eigentlichen Nasenhöhle mehrschichtiges flimmerndes Zylinderepithel. Man bemerkt an ihr die feinen, punktförmigen Öffnungen der Ausführungsgänge der *Gll. nasales.* Unter ihr finden sich an vielen Stellen ausgedehnte Venenplexus. Im Grunde der Nasenhöhle, in der Regio olfactoria, ist sie dicker und weicher, trägt ein Neuroepithel, hat eine gelbe bis gelbbräunliche, bei der Ziege braun-olivgrüne Farbe und heißt **Riechschleimhaut** *(Membrana olfactoria).* Bei Pferd, Schaf und Schwein ist die Regio olfactoria relativ klein.

Die **Nebenhöhlen der Nase,** *Sinus paranasales* (Abb. 734, 735, 747—749). Die Nasenhöhlen kommunizieren mit anderen lufthaltigen Höhlen, den Nebenhöhlen der Nase, die zwischen den Platten der Gesichtsknochen liegen. Dies sind: 1. die Muschel- und Siebbein-, 2. die Kiefer-, 3. die Stirn-, 4. die Gaumen-, 5. die Keilbeinhöhlen und 6. eventuell noch die Nasenbeinsinus und (Rind) die Tränenbeinhöhlen. Diese Höhlen sind mit einer dünnen, gefäßarmen Fortsetzung der Nasenschleimhaut ausgekleidet, die mit dem Periost der Knochen unlösbar verbunden ist. Die Nebenhöhlen sind hauptsächlich dazu bestimmt, die Oberfläche des Kopfes für den Muskelansatz ohne wesentliche Erhöhung des Kopfgewichtes zu vergrößern.

B. Der Kehlkopf, Larynx. (Abb. 752 u. 769.)

Der Kehlkopf ist ein kästchenartiges Organ, dessen Grundlage mehrere durch Bänder beweglich miteinander verbundene Knorpel bilden; zu den Bändern gesellen sich Muskeln, welche die Erweiterung oder Verengerung des Innenraums des Kehlkopfes bewirken, und eine Schleimhaut, die dessen Innenfläche überzieht. Der Kehlkopf ist an den Kehlkopfsästen des Zungenbeins befestigt und hat seine Lage im kaudalen Teile des Kehlganges am Übergange des Kopfes zum Halse, medial von der Gl. parotis und dem Unterkieferaste, ventral vom Anfange der Speiseröhre und von den Kopf- und Halsbeugern und kaudoventral vom Schlundkopfe. Kaudal geht er in die Luftröhre über. Er spielt beim Atmen und der Stimmgebung eine Rolle (s. S. 493 und Burow [145]).

1. Das **Knorpelgerüst** setzt sich aus dem Schild- und Ringknorpel, den beiden Gießkannenknorpeln und dem Kehldeckel zusammen. Der aus hyalinem Knorpel bestehende **Schildknorpel,** *Cartilago thyreoidea* (Abb. 701—705, 752 a u. 753), setzt sich zusammen aus den beiden viereckigen Schildplatten, *Laminae thyreoideae,* die ventral und median, beim Pferde nur auf eine kurze Strecke, bei allen übrigen Haustieren und dem Menschen fast in ihrer ganzen Ausdehnung zum Schildkörper verschmelzen (Abb. 701—705), und die länger als hoch, beim Hund aber höher als lang sind. Beim Menschen findet sich am kranialen Rande des Schildkörpers die ziemlich tiefe *Incisura thyreoidea oralis (sup. N.)* (a),

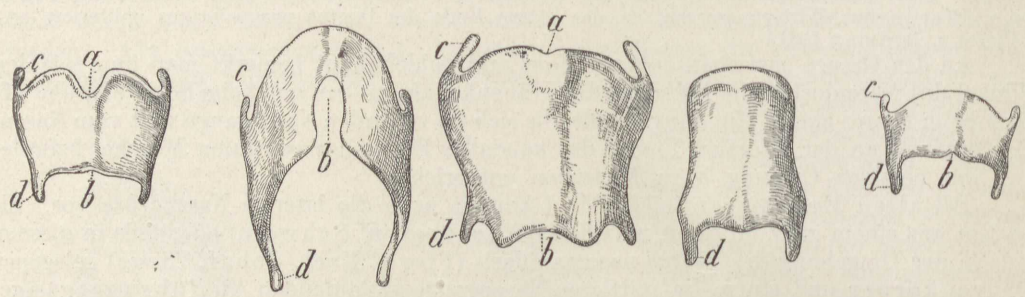

Abb. 701 (Mensch). Abb. 702 (Pferd). Abb. 703 (Rind). Abb. 704 (Schwein). Abb. 705 (Hund).

Abb. 701—705. Schildknorpel; von der ventralen Seite gesehen (zur Demonstration der Incisurae thyreoideae); halbschematisch.

a Incisura thyreoidea oralis; b Incisura thyreoidea caudalis; c Cornu orale; d Cornu aborale.

die bei den Haustieren unbedeutend ist (Wiederkäuer) oder fehlt (Schwein, Hund, Pferd). Beim Pferde findet sich aboral ein tiefer Ausschnitt zwischen den Schildplatten, *Incisura thyreoidea caudalis (inf. N.)* (b); er ist bei Mensch, Wiederkäuern und Hund unbedeutend und fehlt dem Schweine. Beim Menschen, namentlich beim Manne, tritt der Körper ventral stark vor und bildet die *Prominentia laryngea* (Adamsapfel), die auch beim Hunde deutlich, bei den übrigen Haustieren aber undeutlich ist. Der dorsale Rand einer jeden Schildplatte bildet an beiden Enden je einen Fortsatz, das *Cornu orale (sup. N.)* (c) und *caudale (inf. N.)* (d). Beim Schweine fehlt das orale Horn; bei den Wiederkäuern

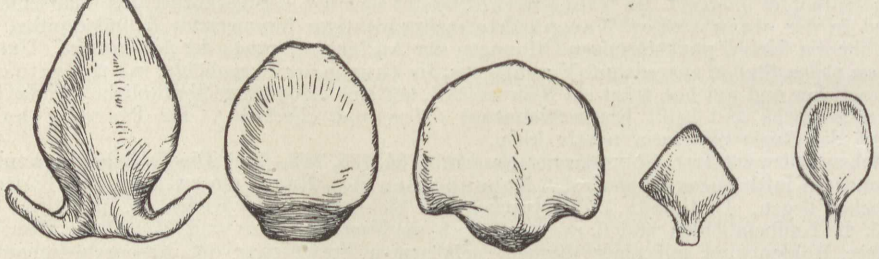

Abb. 706 (Pferd). Abb. 707 (Rind). Abb. 708 (Schwein). Abb. 709 (Hund). Abb. 710 (Mensch).

Abb. 706—710. Kehldeckel (halbschematisch).

sind die Hörner sehr lang. Der aus hyalinem Knorpelgewebe bestehende **Ringknorpel,** *Cartilago cricoidea* (Abb. 752 d, d′, 754, 759 g, g′ u. 769 d, d′), gleicht einem Siegelringe mit dorsaler Platte, *Lamina,* und ventralem Reifen; die Platte besitzt außen einen medianen Muskelkamm, *Proc. muscularis.* Der Ringknorpel artikuliert mit dem Schild- und Gießkannenknorpel. Beim Schweine steht der Reifen sehr schräg zur Platte. Die **Gießkannenknorpel** (Aryknorpel), *Cartilagines arytaenoideae* (Abb. 755—757 u. 759 e), ähneln dreiseitigen Pyramiden mit einer nasodorsalen, einer kaudodorsalen und einer ventralen stumpfen Ecke; der nasodorsalen Ecke sitzt ein kleiner elastischer Knorpel auf, das Knorpelhorn, *Cartilago corniculata (Santorini)* (b), das bei Pferd, Hund und Schwein groß und bei letzterem zweigespalten ist. Die aus hyalinem Knorpelgewebe bestehende ventrale Ecke bildet den

Proc. vocalis (c) zum Ansatze des gleichnamigen Bandes, die kaudodorsale Ecke ist durch eine Gelenkfläche (e) mit dem Ringknorpel verbunden. An der lateralen Fläche findet sich ein *Proc. muscularis (Crista arcuata N.)* (Abb. 755 a), der besonders stark an der kaudodorsalen Ecke des Aryknorpels wird. Der **Kehldeckel,** *Epiglottis* (Abb. 706—710), ist ein beweglicher, elastischer Knorpel am Eingange des Kehlkopfes, der beim Menschen myrtenblattähnlich (Abb. 710), beim Pferde dreieckig (Abb. 706), bei den Wiederkäuern oval (Abb. 707), beim Schweine rundlich (Abb. 708) und bei den Fleischfressern viereckig ist (Abb. 709). Beim Pferde findet sich an der der Innenfläche des Schildkörpers aufsitzenden Basis des Kehldeckels seitlich je ein Fortsatz, der elastische Keilknorpel, *Cartilago cuneiformis (Wrisbergi) (Proc. cuneiformis* nach Schmaltz [841], s. S. 490) (Abb. 758 b, b'). Diese Knorpel fehlen den Wiederkäuern, dem Schwein und der Katze und sitzen beim Hunde, bei dem sie sehr groß sind, an den Gießkannenknorpeln (vgl. S. 507). Bei Mensch, Hund und Katze spitzt sich der Kehldeckel an der Basis zu einem Stiele zu, *Petiolus* (Abb. 709 u. 710), mit dem er am Schildknorpel befestigt ist.

Zwischen Zungenbein und Schildknorpel, zwischen Schild- und Ringknorpel und zwischen letzterem und der Luftröhre bleibt je ein durch eine Membran (Band) geschlossener Zwischenraum. Es sind dies der **Schildzungenbein-, Schildring-** und **Ringluftröhrenraum.**

2. **Bänder des Kehlkopfes** (Abb. 759, 760, 770 u. 775). Die Kehlkopfsknorpel sind untereinander und mit dem Zungenbein und der Luftröhre durch Bänder und Membranen verbunden. Die Verbindung der Knorpel untereinander erfolgt durch die Ringgießkannenbänder, *Ligg. cricoarytaenoidea,* die Schildringbänder, *Ligg. cricothyreoidea,* die Schildgießkannenbänder, *Ligg. thyreoarytaenoidea,* und die Schildkehldeckelbänder, *Ligg. thyreoepiglottica;* die Verbindung des Kehlkopfes mit dem Zungenbein erfolgt durch die Schildzungenbeinbänder, *Ligg. thyreohyoidea,* und mit der Trachea durch das Ringluftröhrenband, *Lig. cricotracheale.* Die Lage der Bänder ergibt sich aus deren Namen. Von besonderem Interesse sind die in den Taschen- und Stimmfalten der Kehlkopfschleimhaut liegenden Ligg. thyreoarytaenoidea. Das in der Taschenfalte liegende, den Wiederkäuern fehlende *Lig. thyreoarytaenoideum orale* wird als **Taschenband,** *Lig. ventriculare,* und das in der Stimmfalte liegende *Lig. thyreoarytaenoideum caudale* als **Stimmband,** *Lig. vocale,* bezeichnet. Außerdem ist bei Pferd, Rind und Schwein ein *Lig. arycorniculatum,* das vom Aryknorpel zur Cartilago corniculata zieht, nachzuweisen (Franzmann [261]). Beim Menschen unterscheidet man noch eine Anzahl anderer, bei den Tieren bedeutungsloser Bänder.

3. Die **Muskeln des Kehlkopfes.** Die Muskeln des Kehlkopfes bewirken zum Teil eine Lageveränderung des ganzen Organs, zum Teil nur eine Verschiebung der Knorpel mit Verengerung oder Erweiterung des Innenraums des Kehlkopfes. Die ersteren entspringen an benachbarten oder entfernten Skeletteilen; die anderen gehen von einem Knorpel zum anderen. Zu den ersteren gehören die S. 362 besprochenen Muskeln des Zungenbeins, dessen Bewegungen der Kehlkopf folgt, und einige Muskeln, die vom Zungen- oder Brustbeine zum Kehlkopfe gehen, nämlich der M. sternothyreoideus, M. hyothyreoideus und M. hyoepiglotticus (hierüber s. S. 362). Die eigentlichen Kehlkopfsmuskeln liegen zum Teil außen am Kehlkopfe, zum Teil an der inneren Fläche der Schildplatten.

a) **Äußere Kehlkopfsmuskeln** (Abb. 761) sind: 1. der **M. cricoarytaenoideus dorsalis (post. N.)** (h), der jederseits auf der Ringplatte liegt und entspringt und am Muskelkamme des Aryknorpels endet, 2. der **M. cricothyreoideus** (c), der von der lateralen Fläche des Reifens des Ring- zum kaudalen Rande des Schildknorpels geht, 3. der **M. arytaenoideus transversus** (i), der dorsal auf den Aryknorpeln quer vom Muskelkamme des einen zu dem des anderen verläuft. b) **Innere Kehlkopfsmuskeln** sind: 1. der **M. cricoarytaenoideus lateralis** (g), der vom kranialen Rande des Ringknorpelreifens zum Proc. muscularis des Aryknorpels geht, 2. der **M. ventricularis** (e) und 3. der **M. vocalis** (f). Diese beiden Muskeln liegen jederseits zwischen der Schildplatte und der Kehlkopfschleimhaut an der lateralen Seite des Stimm- und Taschenbandes; sie entspringen an der Schildplatte und am Lig. cricothyreoideum medium, unter Umständen auch noch an der Basis des Kehldeckels und enden am Muskelfortsatze des Aryknorpels. Beim Pferde kommt bisweilen wie beim Menschen noch ein federkielstarker *M. thyreoarytaenoideus* vor, der von der medialen Fläche des dorsalen Randes des Schildknorpels zum Muskelkamme des Gießkannenknorpels geht. Beim Menschen finden sich außerdem ein *M. thyreoepiglotticus, aryepiglotticus* und *keratocricoideus obliquus;* zuweilen kann man auch noch einen *M. arycorniculatus obliquus* und *rectus* nachweisen.

4. **Schleimhaut und Innenraum des Kehlkopfes** (Abb. 538, 760, 762, 763, 770, 775). Der Innenraum des Kehlkopfes, die **Kehlkopfshöhle,** *Cavum laryngis* (Abb. 538 33, 762 u. 763), ist mit einer Schleimhaut ausgekleidet, die in die Schleimhaut der Luftröhre, des Pharynx und Zungengrundes übergeht. Die Schleimhaut bildet seitlich vom

Kehlkopfseingange (s. unten) jederseits zwischen dem Seitenrande des Kehldeckels und dem Gießkannenknorpel die Gießkannenkehldeckelfalte, *Plica aryepiglottica* (Abb. 759 c, 762 u. 763 e). Ungefähr in der Mitte zwischen Kehlkopfseingang und -ausgang bildet die Schleimhaut jederseits 2 von der Seitenwand in den Innenraum vorspringende, hintereinander liegende Falten, die das Taschen- und Stimmband überziehen und als Taschen- und Stimmfalte, *Plica ventricularis* (Abb. 762 u. 763 f) und *Plica vocalis* (g), bezeichnet werden. Zwischen Stimm- und Taschenfalte bildet die Schleimhaut jederseits eine zwischen M. ventricularis und M. vocalis nach außen hervortretende blinde Aussackung, die seitliche Kehlkopfstasche, *Ventriculus laryngis lateralis* (Abb. 759 m u. 761 11). Der meist spaltförmige Eingang zu dieser vom Cavum laryngis aus ist die *Rima ventriculi* (Abb. 538 35, 762 u. 763 h). Stimmfalte und Stimmband zusammen bilden die Stimmlippe, *Labium vocale*. Zwischen den beiden Stimmlippen bleibt ein Spalt, die Stimmritze, *Rima glottidis*, die sich noch zwischen beide Aryknorpel erstreckt. Der zwischen den beiden Stimmlippen gelegene Teil der Stimmritze ist deren *Pars intermembranacea* oder die echte Stimmritze; er ist schmal und eng. Der zwischen den von der Schleimhaut bedeckten beiden Procc. vocales der Aryknorpel gelegene Teil ist die *Pars intercartilaginea* der Stimmritze oder die Atmungsritze; er ist erheblich weiter als die echte Stimmritze. Der ganze Stimmapparat (beide Stimmlippen, Procc. vocales der Aryknorpel mit Schleimhautüberzug und Stimmritze) heißt die *Glottis* und zerfällt in die *Glottis vocalis*, die der echten Stimmritze entspricht, und die *Glottis respiratoria*, die der Atmungsritze entspricht. An der Basis der Epiglottis befindet sich median ein kleiner Blindsack, die mittlere Kehlkopfstasche, *Ventriculus laryngis medius* (Abb. 763 i). Dem Rinde fehlen Taschenfalte, Taschenband und mittlere und seitliche Kehlkopfstasche. Die mittlere Kehlkopfstasche fehlt dem Hunde, Taschenbänder und Kehlkopfstaschen fehlen auch der Katze. In der Submucosa der Schleimhaut findet sich viel elastisches Gewebe, das die *Membrana elastica laryngis* bildet. Die Schleimhaut enthält Drüsen und Lymphknötchen.

Der Innenraum des Kehlkopfes wird eingeteilt in 1. den mit dem Kehlkopfseingange beginnenden Vorhof des Kehlkopfes, 2. den mittleren Kehlkopfsraum und 3. den Ausgangsraum mit dem Kehlkopfsausgange. Den Kehlkopfseingang, *Aditus laryngis*, stellt die von der Schlundkopfhöhle in den Kehlkopf führende Öffnung dar, die vom Kehldeckel, den Plicae aryepiglotticae und den Knorpelhörnern der Gießkannenknorpel umrandet wird. Der Vorhof des Kehlkopfes, *Vestibulum laryngis*, reicht vom Kehlkopfseingange bis zu den Taschenfalten. In ihm liegt an der Epiglottisbasis als kleiner Blindsack die mittlere Kehlkopfstasche, *Ventriculus laryngis medius* (Abb. 763 i). Eine oral zwischen beiden Taschenfalten bleibende Spalte, die Vorhofsspalte, *Rima vestibuli*, vermittelt den Zugang in den mittleren Kehlkopfsraum, *Cavum laryngis intermedium;* dieser umfaßt die beiden Taschenfalten und die die Grenze zum Ausgangsraume des Kehlkopfes (s. unten) darstellenden Stimmfalten sowie den zwischen beiden Faltenpaaren gelegenen Raum. Mit ihm steht jederseits die seitliche Kehlkopfstasche (s. oben) in Verbindung. Der Ausgangsraum des Kehlkopfes, *Cavum laryngis inferius*, reicht von den Stimmlippen bis zum 1. Luftröhrenring und stellt den Übergang von der engen Stimmritze in die weite Luftröhre dar. Der Kehlkopfsausgang ist die von dem Ringluftröhrenraume bzw. dem Lig. cricotracheale (s. S. 471) begrenzte Öffnung in die Luftröhre.

C. Die Luftröhre, Trachea. (Abb. 711—714.)

Die Trachea reicht vom Kehlkopfe bis zur Lungenwurzel, so daß wir an ihr einen Halsteil und einen Brustteil unterscheiden. Der Halsteil liegt ventral von der Halswirbelsäule und dem M. longus colli; an ihm liegen die Speiseröhre, die Schilddrüse, Gefäße, Nerven, Lymphknoten und Muskeln (s. darüber S. 494 u. 495). Der Brustteil liegt zwischen den Pleurasäcken, ventral vom M. longus colli und Oesophagus, dorsal von der V. cava cran. Der Endabschnitt der Trachea liegt rechts vom Arcus aortae; dann teilt er sich in der Höhe des 4. bis 5. (beim Pferde des 5. bis 6.) Interkostalraums in die beiden Luftröhrenäste, *Bronchus dexter* und *sinister;* die Teilungsstelle heißt Luftröhrengabelung, *Bifurcatio tracheae*. Die beiden Bronchi treten alsbald an der Lungenwurzel (s. S. 474) in die entsprechende Lunge ein und durchziehen sie in der Richtung zur Lungenbasis als Stammbronchus. Bei dem Schwein und den Wiederkäuern geht vor der Bifurkation rechterseits ein Ast für den Spitzenlappen der rechten Lunge ab (eparterieller Bronchus).

Bau. Die Luftröhre besteht beim Menschen aus 15—20, beim Schwein aus 32—36, bei der Katze aus 38—43, beim Hund aus 42—46, bei Pferd und Wiederkäuern aus

48—60 **Knorpelringen,** *Cartilagines tracheales.* Vielfach verschmelzen benachbarte Trachealringe m. o. w. miteinander, manchmal sogar in ganzer Zirkumferenz, am häufigsten beim Schwein, am seltensten bei den Wiederkäuern. Die Luftröhre des Menschen, des Schweines (Abb. 714) und der Fleischfresser (Abb. 713) ist im allgemeinen zylindrisch, die des Pferdes (Abb. 711) dorsoventral und die der Wiederkäuer (Abb. 712) seitlich zusammengedrückt. Die Form des Querschnittes der Ringe bleibt aber nicht in der ganzen Länge der Luftröhre die gleiche. Die dorsalen Enden der einzelnen Ringe erreichen sich bei Mensch und Hund nicht, so daß der dorsale Teil der Luftröhrenwand häutig-muskulös ist, *Paries membranaceus;* bei Rind und Ziege sind die dorsalen Enden der Luftröhrenringe aufgebogen und liegen nebeneinander; beim Schaf (Abb. 771—773) erreichen sie sich im ersten Drittel der Luftröhre und legen sich auch ein Stück übereinander, im mittleren Drittel sind die dorsalen Enden stark aufgebogen wie bei der Ziege, im kaudalen Drittel ist nur noch das linke Ende stark aufgebogen. Beim Pferd (Abb. 711 d) und Schweine greifen sie im Halsteile der Luftröhre übereinander und werden durch eine *Membrana transversa* zusammengehalten. Die einzelnen Ringe werden dorsal dünner und breiter und decken sich hier i. d. R. gegenseitig dachziegelartig. Die Luftröhrenringe werden durch eine **Faserhaut** verbunden, die sich auf die Außen- und Innenfläche der Ringe fortsetzt, mit ihrem Perichondrium verschmilzt und zwischen den Knorpelringen die *Ligg. annularia* (Abb. 759 p) bildet; innen wird die Trachea von einer drüsenhaltigen, mit Flimmerepithel bedeckten **Schleimhaut** ausgekleidet. Nur dorsal liegt der Schleimhaut eine glatte **Muskelhaut** auf, die sich bei Hund und Katze außen an der Dorsalseite der Knorpelringe findet (Paul [695]).

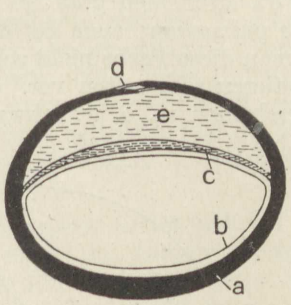

Abb. 711 (**Pferd**).



Abb. 712 (**Rind**).



Abb. 713 (**Hund**).



Abb. 714 (**Schwein**).

Abb. 711—714. Luftröhrenquerschnitte.
a Knorpel; b Schleimhaut; c Muskelhaut; d Membrana transversa; e lockeres Bindegewebe.

D. Die Lungen, Pulmones. (Abb. 617 L., 764 d, L., 765, 771 u. 779.)

Wir unterscheiden 2 Lungen (Lungenflügel), die nur durch den Zusammenfluß der beiden Bronchi zur Luftröhre miteinander in Verbindung stehen. Die Lungen sind gleichmäßig weiche, schwammige, elastische, unter Druck knisternde, mit Luft gefüllte Organe, die den größten Teil der Brusthöhle einnehmen und den von den übrigen in dieser Höhle gelegenen Organen freigelassenen Raum vollständig ausfüllen. Man unterscheidet an jeder Lunge folgende **Flächen** und **Ränder**: eine der Rippenwand zugekehrte *Facies costalis* (Abb. 765 u. 774), eine dem Mediastinum anliegende *Facies mediastinalis* (Abb. 779 a, b, c), eine auf dem Zwerchfelle ruhende Basis s. *Facies diaphragmatica* (c′) und eine in den Brusteingang hineinragende Spitze, *Apex pulmonis,* außerdem einen stumpfen dorsalen Rand, *Margo obtusus* (d), einen scharfen ventrolateralen Rand, *Margo acutus* (f, f′) und einen mediastinalen Rand, *Margo mediastinalis* (e). Die **Farbe** der Lungen ist von deren Blutfülle abhängig. Bei ausgebluteten Tieren sind die Lungen blaßrosarot, bei nicht ausgebluteten Tieren dunkelrosarot.

Da das Blut post mortem nur langsam und i. d. R. nur unvollkommen, oft auch (bei Kohlensäureüberladung) gar nicht gerinnt, senkt es sich in den Blutgefäßen nach unten bzw. nach den tiefstgelegenen Teilen der Lunge *(Hypostase),* so daß diese blutüberfüllt werden und m. o. w. dunkelrot erscheinen, während die anderen Teile weniger blutreich sind und infolgedessen hellrot erscheinen; der Senkungsprozeß kann auch schon im Leben bei ungenügender Herztätigkeit beginnen. Für die postmortale Hypostase, bei der das Blut aus den mittleren und größeren Gefäßen, nicht aber aus den kleineren und den Kapillaren der zu oberst liegenden nach den am tiefsten gelegenen Lungenabschnitten, und zwar sowohl aus dem einen in die anderen Lappen, als auch aus der einen in die andere Lunge abfließen kann, ist Voraussetzung, daß die jeweilige Lage den in Frage kommenden Gefäßästen die Möglichkeit eines gewissen Gefälles gewährt. Die Hypostase wird durch alle die Umstände

begünstigt, die die normalerweise 3—5 Stunden nach dem Tod eintretende Gerinnung des Blutes verzögern (septische Prozesse infolge Anreicherung von Bakterien, Erstickung, Phosphor- und Blausäurevergiftung). Andrerseits wird die räumliche Ausbreitung der einmal eingetretenen Hypostase gehindert durch die Totenstarre, die bei höherer Außentemperatur früher eintritt als bei niederer, und durch Temperaturen unter 0 Grad infolge Gefrierens des Blutes. Näheres s. Nitsche [681a].

Die Lungen des Menschen erscheinen grau bis grauschwarz infolge eingedrungener Kohlepartikelchen, *Anthracosis pulmonum*; auch bei den zumeist im Zimmer gehaltenen Hunden und Katzen findet man diese Farbe nicht selten; dagegen kommen pigmentierte Lungen bei den anderen Haustieren sehr selten vor. Nur die bronchialen Lymphknoten sind meist pigmentiert und erscheinen m. o. w. schwarz. Die **Größe** der Lungen richtet

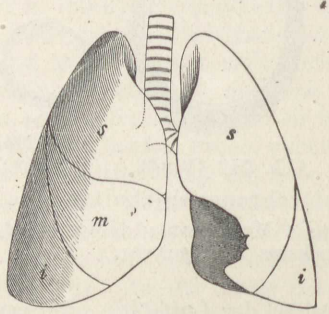

Abb. 715. Vorderansicht der Lunge des Menschen (Gegenbaur).

i, i Lobus inferior; m Lobus medius; s, s Lobus superior.

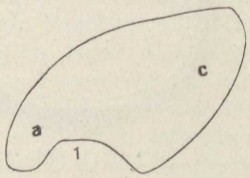

Abb. 716.

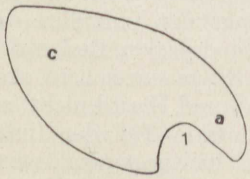

Abb. 717.

Pferd.

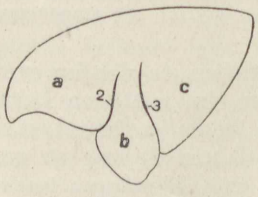

Abb. 718.

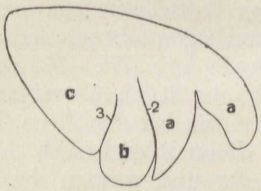

Abb. 719.

Rind.

Abb. 716—723 Lunge der Haustiere (schematisch).

Abb. 716 u. 717 Pferd,
„ 718 u. 719 Rind,
„ 720 u. 721 Schwein,
„ 722 u. 723 Hund.

Abb. 716, 718, 720 u. 722 sind von links, Abb. 717, 719, 721 u. 723 von rechts gesehen.

a Lobus apicalis; b Lobus cardiacus; c Lobus diaphragmaticus.

1 Incisura cardiaca; 2 Incisura interlobaris cranialis; 3 Incisura interlobaris caudalis.

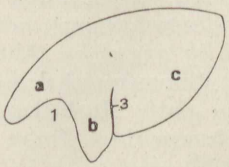

Abb. 720.

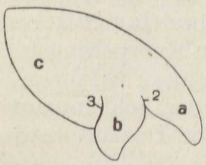

Abb. 721.

Schwein.

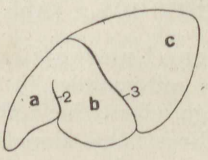

Abb. 722.

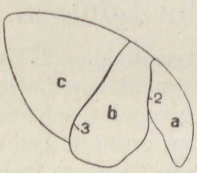

Abb. 723.

Hund.

sich nach ihrem Luftgehalte, so daß sie während der Inspiration erheblich größer sind als während der Exspiration; die rechte Lunge ist aber stets größer und schwerer als die linke. Das **Gewicht** der Lungen ist je nach der Größe der Tiere sehr verschieden, nach Wall [1001] beträgt es durchschnittlich 1—1,5% des Körpergewichtes. Beachtenswert aber ist, daß die Lungen, weil sie lufthaltig sind, auf dem Wasser schwimmen, während die luftleeren Lungen des Foetus untersinken. Die **Befestigung** der Lungen erfolgt im wesentlichen durch die Trachea; sie werden im übrigen aber auch vom Mediastinum, von Blutgefäßen (Aorta und A. pulmonalis) und einer besonderen Pleurafalte, *Lig. pulmonale* (Abb. 779 p), getragen (s. S. 336). Die Eintrittsstelle des von Gefäßen (Zweige der A. pulmonalis, der A. und V. bronchialis, Vv. pulmonales) und Nerven begleiteten Bronchus in die Lunge heißt **Lungenwurzel**, *Radix pulmonis*. Sie besteht aus dem betreffenden Bronchus, Gefäßen, Nerven, Bindegewebe und der diese Teile umhüllenden Pleura. Das von der Pleura freie Feld an der Lungenwurzel heißt *Hilus pulmonis*. An der Bifurkation liegen Pakete von Lymphknoten, die *Lnn. bronchiales*.

Läppchenzeichnung. Auf der Oberfläche der Lungen erkennt man durch die Pleura schimmernde kleine, beim Menschen durchschnittlich 5—8 mm große, polygonale Felder. Diese Felderung beruht auf der bei den einzelnen Tierarten verschieden großen Menge an interlobulärem Gewebe, das die Lungenläppchen, *Lobuli pulmonis,* umscheidet und gegeneinander abgrenzt. Beim Rind ist das interlobuläre Gewebe sehr reichlich und die Läppchenzeichnung an der Oberfläche und auf Durchschnitten sehr deutlich. Vielfach sind mehrere Läppchen zu einer Läppchengruppe *(Sublobus)* vereinigt und von stärkeren Bindegewebszügen umgeben (Abb. 774). Beim Schwein ist die Läppchenzeichnung weniger gut ausgebildet, immerhin sind aber die Lobuli und vor allem die Sublobi noch erkennbar. Bei Mensch, Schaf, Ziege und Pferd ist die Felderung viel weniger deutlich, aber doch bei der Ziege wieder etwas deutlicher als beim Schafe; ganz undeutlich ist sie bei den Fleischfressern.

Lappung. Im Bereiche der Herzspitze findet sich am ventralen Rande jeder Lunge ein flacher Ausschnitt, der Herzausschnitt, *Incisura cardiaca.* Außerdem findet man an den Lungen, mit Ausnahme der des Pferdes, noch m. o. w. tiefe Einschnitte, *Incisurae interlobares,* welche die Lungen in Lappen, *Lobi,* teilen. Beim Menschen (Abb. 715) zerfällt die linke Lunge durch eine tiefe Incisura interlobaris in einen *Lobus sup.* und *inf.;* an der rechten Lunge findet sich i. d. R. noch ein 2. Einschnitt, *Incisura accessoria,* der vom Lobus superior noch einen *Lobus medius* abtrennt. Bei den Wiederkäuern, Fleischfressern und dem Schwein (Abb. 718—723) zerfällt jede Lunge durch 2 Incisurae interlobares in 3 hintereinander gelegene Lappen: Spitzenlappen, *Lobus apicalis (superior N.)* (a), Herz- oder Mittellappen, *Lobus cardiacus (medius N.)* (b), und Zwerchfells- oder Basislappen, *Lobus diaphragmaticus (inferior N.)* (c); der rechte Spitzenlappen ist bei den Wiederkäuern wieder zweigeteilt (Abb. 719). Die Incisurae interlobares scheiden im allgemeinen die Lappen nicht vollständig voneinander, so daß diese dorsal noch durch Parenchymbrücken zusammenhängen; eine Ausnahme davon macht aber der Hund (s. S. 507). Beim Pferd (Abb. 716 u. 717), dem die Incisurae interlobares fehlen, wird jede Lunge nur durch den Herzausschnitt (1) unvollständig in den kleinen Spitzenlappen (a) und den mächtigen Zwerchfellslappen (Lungenkörper) (c) geschieden. Bei den Haustieren kommt außerdem ein Anhangslappen, *Lobus intermedius,* vor, der mit der rechten Lunge verbunden ist und sich in den zwischen Mediastinum und Hohlvenengekröse befindlichen Raum einschiebt. Es zerfällt mithin bei den Wiederkäuern die linke Lunge in 3, die rechte in 5, bei Schwein, Hund (Abb. 677 u. 678) und Katze die linke in 3, die rechte in 4 Lappen. Bisweilen zeigen die Lungenränder Einkerbungen und die Lungenflächen Vertiefungen, Rinnen usw.

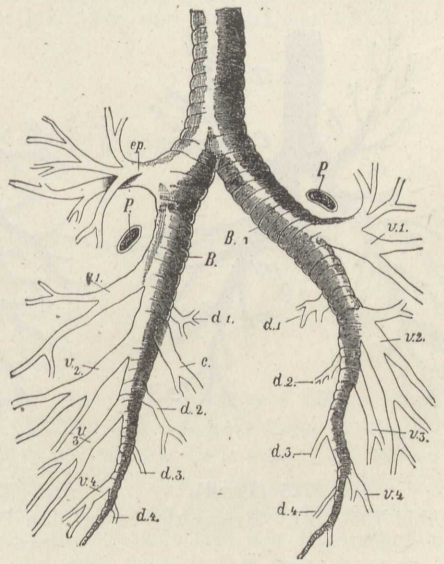

Abb. 724. Bronchialbaum des Menschen. (Nach Aeby.)
B rechter, B1 linker Stammbronchus; ep eparterieller Seitenbronchus; v1, v2, v3, v4 erster bis vierter hyparterieller Ventralbronchus; d1, d2, d3, d4 erster bis vierter hyparterieller Dorsalbronchus; c Ramus bronchialis cardiacus; P A. pulmonalis.

Bau der Lungen. Die Lungen sind von der *Pleura pulmonalis* überzogen; diese ist, ebenso wie die Pleura costalis, mit geringen Mengen einer serösen Flüssigkeit bedeckt; dadurch werden ihre einander zugekehrten Flächen schlüpfrig und Reibungen vermieden. Die Lungensubstanz zerfällt in das Lungenparenchym und das Interstitialgewebe. Das Interstitialgewebe besteht aus den Verästelungen der Stammbronchien, aus Nerven, Gefäßen, dem diese Gebilde zusammenhaltenden und umhüllenden, elastisches Gewebe und wenig Muskelgewebe enthaltenden Bindegewebe und den nutritiven Kapillargebieten. Die Verästelung der Trachea erfolgt di- und trichotomisch, also baumförmig. So entsteht der für jede Tierart m. o. w. charakteristische Bronchial- oder Lungenbaum.

Beim Menschen (Abb. 724) gibt der rechte Bronchus (s. S. 472) vor seinem Eintritt in die Lunge zunächst einen über der rechten A. pulmonalis (P) hinweggehenden eparteriellen Seitenbronchus, *Ramus bronchialis eparterialis* (ep), und dann als Stammbronchus in der Lunge 4 dorsale und 4 ventrale hyparterielle Seitenbronchien, *Rami bronchiales hyparteriales* (d_1—d_4 u. v_1—v_4), und außerdem noch den *Ramus bronchialis cardiacus* (c) für den Lobus medius ab. Der linke Bronchus bzw. Stammbronchus gibt nur 4 dorsale und 4 ventrale hyparterielle Seitenbronchien ab. Beim Pferd (Abb. 725) gibt jeder Stammbronchus zunächst einen Seitenbronchus für den Spitzenlappen (d u. f) ab und verhält sich dann wie beim Menschen, nur gibt der rechte noch den besonderen Ast (h) für den Anhangslappen ab. Bei den Wiederkäuern (Abb. 726) und dem Schweine geht vor der Bifurkation rechts aus der Trachea ein Seitenbronchus (i) für den rechten Spitzenlappen (eparterieller Bronchus) ab; der linke Stammbronchus (b) gibt erst einen Seitenbronchus (k) für den linken Spitzen- (d) und Herzlappen (e), der rechte (c) erst je einen Seitenbronchus für den rechten Herzlappen (g) und für den Anhangslappen (h) ab, dann zweigen beide Stammbronchien (b′ u. c′) je 4 schwächere dorsale und 4 stärkere ventrale Seitenbronchien für den Basislappen ab. — Bei den Fleischfressern (Abb. 727) spaltet der linke Bronchus (b), noch ehe er in die Lunge eintritt, einen Seitenbronchus (k) für den linken Spitzen- (d) und Herzlappen (e) ab und verbreitet sich dann (b′) im linken Basislappen, während der rechte Bronchus (c) noch vor Eintritt in die Lunge einen Seitenbronchus für den rechten Spitzenlappen (f), dann in der Lunge je einen solchen für den rechten Herzlappen (g) und den Anhangslappen (h) abgibt und dann (c′) mit mehreren (meist 3) Ästen im rechten Basislappen endet.

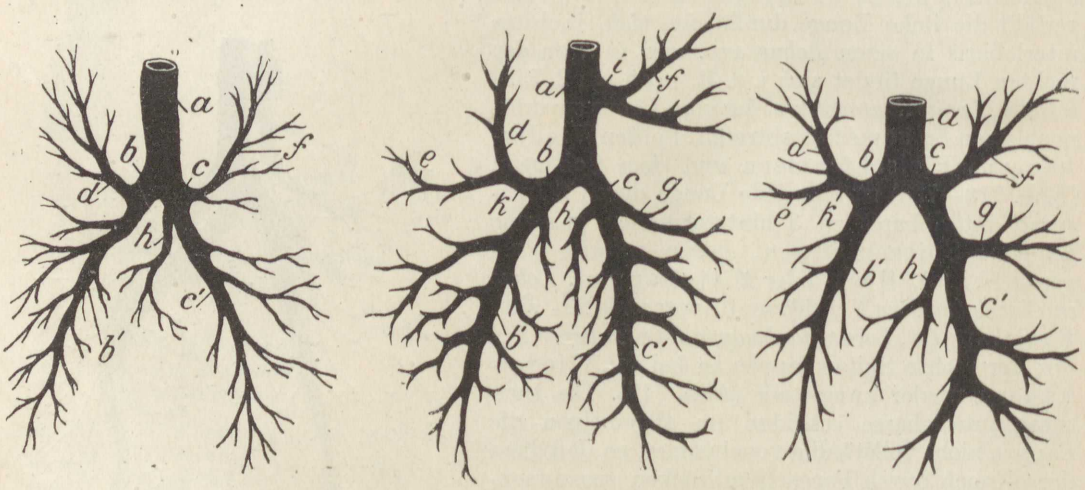

Abb. 725 **(Pferd).** Abb. 726 **(Rind und Schwein).** Abb. 727 **(Hund).**

Abb. 725—727. Bronchialbaum des Pferdes (Abb. 725), Rindes und Schweines (Abb. 726) und Hundes (Abb. 727).

a Ende der Luftröhre; b linker Bronchus; b′ linker Stammbronchus; c rechter Bronchus; c′ rechter Stammbronchus; d Seitenbronchus für den linken Spitzenlappen; e Seitenbronchus für den linken Herzlappen; f Seitenbronchus für den rechten Spitzenlappen; g Seitenbronchus für den rechten Herzlappen; h Seitenbronchus für den Anhangslappen; i eparterieller Seitenbronchus; k gemeinsamer Stamm für d und e.

Die beim Bronchialbaume des Menschen erwähnte Scheidung der Seitenbronchien in eparterielle und hyparterielle stammt von Aeby [5]; sie ist jedoch sehr angefeindet worden, besonders von Narath [672] und Gegenbaur [290]. Nach unserer Ansicht ist die Aeby sche Theorie überhaupt nicht haltbar; wollte man sie trotzdem im Aeby schen Sinne auf die Haustiere übertragen, so würde bei allen Haustieren der Seitenbronchus für den rechten Spitzenlappen (Abb. 766 d′) als eparterieller Seitenbronchus anzusprechen sein. An den Stammbronchien liegen der rechte und linke Ast der A. pulmonalis und Zweige der A. bronchialis, die sich mit den Bronchien verästeln (Abb. 766). Zu diesen Teilen kommen noch die Vv. pulmonales und Vv. bronchiales, die Lungennerven, Lymphgefäße und Lymphknoten. Die A. pulmonalis hat ihr Kapillargebiet im Lungenparenchym, die A. bronchialis dagegen im wesentlichen im Interstitialgewebe.

Lungenparenchym. Infolge der interstitiellen Verästelung der Bronchien entstehen schließlich die in die primären Lungenläppchen eintretenden Terminalbronchien *(Bronchioli veri);* diese geben intralobulär die *Bronchioli respiratorii* ab, denen bereits einige Alveolen (s. unten) aufsitzen und die sich in Alveolengänge, *Ductuli alveolares,* verzweigen. Die Alveolengänge stellen Schläuche mit ringsum aneinandergereihten, muldenartigen Ausbuchtungen, *Alveoli,* dar und gabeln sich spitzwinklig in 3—5 erweiterte, ebenfalls aus Alveolen bestehende Endschläuche, die Alveolensäckchen, *Infundibula.* Alle diese Gebilde (Bronchioli respiratorii, Alveolengänge und Alveolensäckchen) werden durch geringe Mengen eines teils elastischen, teils bindegewebigen Zwischengewebes zu einem Läppchen, *Lobulus,* vereinigt. In den Wänden der Alveolen liegt das respiratorische Kapillarnetz.

Bau der Bronchien. Die Bronchien bestehen aus 1. einer in Längsfalten gelegten Schleimhaut; sie enthält Drüsen *(Gll. bronchiales)* und Lymphknötchen *(Lymphonoduli bronchiales)* und trägt in den

größeren Bronchien mehrreihiges flimmerndes Zylinderepithel, das bis zu den kleinsten Bronchien allmählich zu einem ungeschichteten Flimmerepithel wird; in den Bronchioli respiratorii verliert dieses seine Zilien, und es treten zwischen den kubischen Zellen große, kernlose, platte Zellen auf; dadurch wird das Epithel zu respiratorischem Epithel, das auch die Alveolen auskleidet; 2. einer das ganze Rohr umfassenden Muskelhaut mit zirkulärem Faserverlauf; sie reicht bis in die kleinsten Bronchien; 3. einer bindegewebig-elastischen Faserhaut; in sie ist hyalines, beim Menschen elastisches Knorpelgewebe eingelagert, und zwar in den größeren Bronchien in Form von Knorpelringen oder spangenartigen Halbringen und Knorpelstücken, die allmählich immer kleiner werden, bis sie in den kleinsten Bronchien (von ½—1 mm Durchmesser) fehlen; in den größeren Bronchien finden sich hier auch Drüsen; 4. einer lockeren, bindegewebigen peribronchialen Schicht, die die Gefäße und Nerven und zuweilen Fettzellen enthält.

Gefäße und Nerven. Die Lunge erhält funktionelles und nutritives Blut getrennt. Das funktionelle ist venöses Blut und wird durch die A. pulmonalis zugeführt (s. S. 476); ihre Endverzweigungen bilden in den Alveolenwandungen das respiratorische Kapillarnetz. Aus ihm wird das arterialisierte Blut durch die Vv. pulmonales zur linken Vorkammer des Herzens abgeführt. Das nutritive Blut ist arterielles und wird durch die A. bronchialis und beim Menschen noch durch Äste der A. thoracica s. mammaria interna zugeführt, die sich interstitiell verzweigen. Aus dem interstitiellen Kapillarnetze wird das Blut durch die V. bronchialis abgeführt. Die Lungenpleura wird beim Hunde von der A. pulmonalis, bei Schaf und Pferd durch die A. bronchialis und beim Pferd außerdem von der A. oesophagea (s. diese) versorgt (Miller [628]). Die Nerven stammen vom N. vagus und N. sympathicus und verlaufen mit den Blutgefäßen.

Nebenlungen, d. h. in der frühesten Entwicklungsperiode abgesprengte Teile von Lungengewebe, die selbst in der Bauchhöhle liegen können, sind sehr selten; bei Tieren sind bis jetzt erst 3 Fälle bei Kälbern beschrieben worden (Paukul [694]).

II. Die Atmungsorgane des Pferdes

(s. auch S. 465 u. folg.).

A. Die Nasenhöhle, Cavum nasi, des Pferdes

(s. S. 466—469).

Über die allgemeinen Verhältnisse der Nasenhöhle und ihre Begrenzung s. S. 466.

1. Die Nasenknorpel des Pferdes.

a) Der **Nasenscheidewandknorpel,** *Cartilago septi nasi* (Abb. 538 14 u. 693 2), liegt median zwischen beiden Nasenhöhlen und ist eine in der Mitte 2—3, nahe dem Boden 10 bis 14 und nahe der Decke 7—8 mm dicke, unpaare Knorpelplatte. Sein dorsaler Rand befestigt sich an den Stirn- und Nasenbeinen, reicht jedoch auf etwa 5 cm Länge über die Nasenbeine hinaus. Aus dem dorsalen Rande geht jederseits ein schmaler **Seitenwandknorpel,** *Cartilago parietalis* (Abb. 693 2′), hervor, der einen kleinen Teil des Nasendaches bildet.

Der ventrale Rand ist gerundet und verdickt und liegt in einer Rinne des Vomer; nahe dem nasenlochseitigen Ende gehen von ihm schräg mundwärts 2 Fortsätze ab, die die Gaumenspalten schließen. Die von der Schleimhaut überzogenen Seitenflächen der Scheidewand sind glatt und eben und zeigen nur Gefäß- und Nerveneindrücke; das schädelseitige Ende geht in die senkrechte Platte des Ethmoidale über und verknöchert im Alter. Das freie (nasenlochseitige) Ende wird dicker und zeigt nicht selten Gelenkflächen für die Verbindung mit den Flügelknorpeln.

Über den Nasenbodenknorpel und das von ihm eingeschlossene Nasenbodenorgan s. S. 468.

b) Die **Flügelknorpel,** *Cartilagines alares* (Abb. 693 3 u. 3′ u. 732 e, e′, e″), bilden die Grundlage der Umgrenzung der Nasenlöcher. Sie sind durch Bandmassen und nicht selten durch ein Gelenk mit dem Ende des Scheidewandknorpels beweglich verbunden. Man unterscheidet an jedem Flügelknorpel die dorsale Platte und das Horn. Die schwach gebogene (ventral konkave) Platte, *Lamina* (Abb. 693 3, 728 u. 732 e′), stützt den Boden des falschen Nasenloches (s. S. 478). Das vom medialen Teile der Platte entspringende Horn, *Cornu* (Abb. 693 3′, 728 u. 732 e″), stellt einen fast halbkreisförmig gebogenen Knorpelstab dar, der die Grundlage des medialen Nasenflügels (Abb. 728 u. 732 g) bildet. Das auf dem Os incisivum ruhende Endstück des Hornes ist stark gebogen und ragt in den lateralen Nasenflügel hinein. Beide Nasenflügelknorpel gleichen vereinigt einem lateinischen *x*.

c) Der in der Flügelfalte liegende **S-förmige Knorpel** (Abb. 693 4) geht aus der dünnen Knorpelplatte hervor, die sich in der Verlängerung der ventralen Muschel an der Crista conchalis ventralis befestigt (S. 91). Am 1. Backzahne wird die Knorpelplatte stärker und beschreibt eine S-förmige Biegung. Mit ihrem 4 bis 5 cm langen freien Ende ragt sie über den Nasenfortsatz des Os incisivum hervor und dreht sich lateral.

2. Die Nasenein- und -ausgänge und die Nasentrompete des Pferdes.

a) Den **Naseneingang** bildet jederseits das von den **Nasenflügeln,** *Alae nasi* (Abb. 728 u. 732 f u. g), begrenzte **Nasenloch,** die Nüster, *Naris, Apertura nasi externa.* Von der medialen Seite aus springt in die Nasenöffnung die Platte des Flügelknorpels (s. S. 477) vor; dadurch zerfällt das Nasenloch in einen kleinen dorsalen Teil, falsches Nasenloch (Abb. 728 u. 732 c), und in einen größeren ventralen Teil, wahres Nasenloch (Abb. 728 u. 732 d); das erstere führt in die Nasentrompete (Abb. 728a), das letztere in die Nasenhöhle. Das wahre Nasenloch (Abb. 728 d) hat eine nahezu halbmondförmige, medianwärts konkave Gestalt, die sich bei mäßiger Inspiration in ein unregelmäßiges Oval und bei angestrengtem Atmen in eine rundlich-kantige Öffnung verwandelt. Der laterale Nasenflügel (Abb. 728f) wird von der äußeren Haut und den in deren Umschlagsstelle liegenden Muskeln gebildet. Der mediale Flügel (Abb. 728 u. 732 g) hat den Flügelknorpel als Grundlage (s. S. 477).

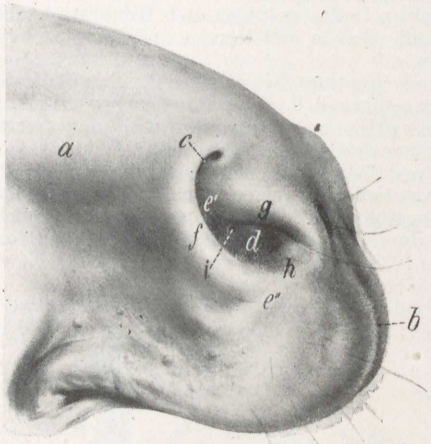

Abb. 728. Nasenloch und Nasentrompete des Pferdes.

a Nasentrompete (so hervortretend, als ob sie mäßig aufgeblasen sei); b Lippenrinne; c falsches und d wahres Nasenloch; e′ der von der Platte und e″ der vom Horne des rechten Flügelknorpels gestützte Teil der Nasenflügel; f lateraler und g medialer Nasenflügel; h ventraler Winkel des Nasenloches; i Ausmündung des Tränenkanals.

Der laterale Flügel hat einen abgerundeten Rand und geht im unteren Winkel (Abb. 728 u. 732 h) in den medialen Flügel über. Im oberen Winkel (Abb. 732 h′) geht die äußere Haut des lateralen Flügels über der Platte des Flügelknorpels zunächst medial, schlägt sich dann um, bekleidet die dorsale Fläche der Knorpelplatte (Abb. 732 e′) und geht an deren lateralem Rand (in Abb. 732 bei i) in die Haut des medialen Nasenflügels (g) über, die an der ventralen Fläche der Knorpelplatte medial geht und dann das Knorpelhorn bekleidet. Von der Knorpelplatte setzt sich eine Schleimhautfalte, die Flügelfalte (s. S. 481), in die Nasenhöhle fort.

b) Als **Nasentrompete,** *Diverticulum nasi* (Abb. 532 v, 728—731 a), wird die einen 5—6 cm langen, kegelförmigen, blind endenden Kanal bildende Einstülpung der äußeren Haut bezeichnet, die vom falschen Nasenloch (Abb. 728 c) bis zum Vereinigungswinkel des Os nasale und Os incisivum reicht.

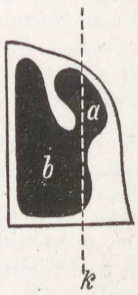

Abb. 729.

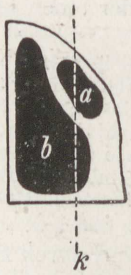

Abb. 730.

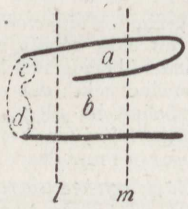

Abb. 731.

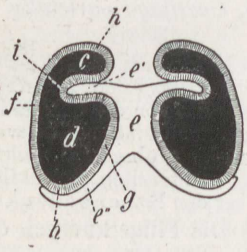

Abb. 732.

Abb. 729. Querschnitt durch den vorderen (nasenlochseitigen) Teil der Nasenhöhle des Pferdes (schematisch). Die Schnittrichtung gibt die in Abb. 731 mit l bezeichnete Linie an.

Abb. 730. Querschnitt durch den vorderen Teil der Nasenhöhle des Pferdes im Bereiche des blind geschlossenen Teiles der Nasentrompete (schematisch). Die Schnittrichtung gibt die in Abb. 731 mit m bezeichnete Linie an.

Abb. 731. Sagittalschnitt durch den Naseneingang und die Nasentrompete des Pferdes (schematisch). Die Schnittrichtung geben die in Abb. 729 u. 730 mit k bezeichneten Linien an.

Abb. 732. Querschnitt durch den Naseneingang des Pferdes (schematisch).

a Nasentrompete; b Nasenhöhle; c falsches und d wahres Nasenloch; e Flügelknorpel, e′ seine Platte und e″ sein Horn; f lateraler und g medialer Nasenflügel; h ventraler und h′ dorsaler Nasenwinkel; i die Stelle, wo sich die Haut des Nasenloches von de dorsalen auf die ventrale Fläche de Flügelknorpelplatte umschlägt; k Schnittlinie für Abb. 731; l Schnittlinie für Abb. 729; m Schnittlinie für Abb. 730.

Der ganze in dem Raume zwischen dem Os nasale und dem Proc. nasalis des Os incisivum liegende häutig-muskulöse Teil der Seitenwand der Nase heißt weiche Nase, *Nasus cutaneus.* Die dazu gehörige Nasentrompete liegt dorsolateral von der Nasenhöhle (Abb. 729 u. 730 a). Ihr Endabschnitt (Abb. 730 u. 731 a) ist allseitig geschlossen; ihr Anfangsteil (Abb. 729 a) führt jedoch ventromedial in die Nasenhöhle (b). Am Eingang in die Nasentrompete bilden die Platte des Flügelknorpels (Abb. 732 e′) und die Flügelfalte den unvollständigen Boden der Nasentrompete. Dadurch, daß die Flügelfalte aboral mit der lateralen Wand zusammenfließt, wird die Nasentrompete ventral geschlossen. Die sie auskleidende Haut ist mit feinen, makroskopisch kaum wahrnehmbaren Haaren spärlich besetzt.

Die Bekleidung des Nasenloches gleicht der äußeren Haut und ist reich an Talgdrüsen. Rings um das Nasenloch finden sich Spürhaare, die auch zwischen Oberlippe und Nasenspitze vorkommen; zu ihnen gesellen sich im Nasenloche stärkere Schutzhaare *(Vibrissae)* gegen das Eindringen von Staub usw. Die pigmentierte äußere Haut erstreckt sich auf eine kurze Strecke (lateral auf 4—6, medial auf etwa 2—4, am Nasendach auf etwa 2,0, am Nasenboden auf etwa 7,0 cm) in die Nasenlöcher *(Vestibulum nasi)*, wobei die Haare allmählich kleiner und spärlicher werden und schließlich ganz verschwinden, und geht dann in die Schleimhaut über. An der deutlich markierten Grenze zwischen beiden, jedoch schon in der äußeren Haut, findet sich im ventralen Winkel des Nasenloches die etwa 5 mm lange und 1—2 mm breite **Mündung des Tränenkanals;** öfter finden sich überzählige Öffnungen dieses Kanals.

c) Die **Nasenausgänge,** *Choanae,* sind 2 große, längsovale, etwa 8 cm lange und 3,5 cm breite, fast horizontale Öffnungen, die aus den Nasenhöhlen in den Pharynx führen und durch den Vomer voneinander getrennt sind.

3. Innenraum der Nasenhöhle des Pferdes.

Der Innenraum jeder Nasenhöhle wird dadurch, daß die mit der Nasenschleimhaut bekleideten beiden Nasenmuscheln (s. S. 482 u. 483) von der lateralen Wand nach innen vorspringen, in die 3 **Nasengänge,** *Meatus narium,* einen dorsalen (Abb. 733 b),

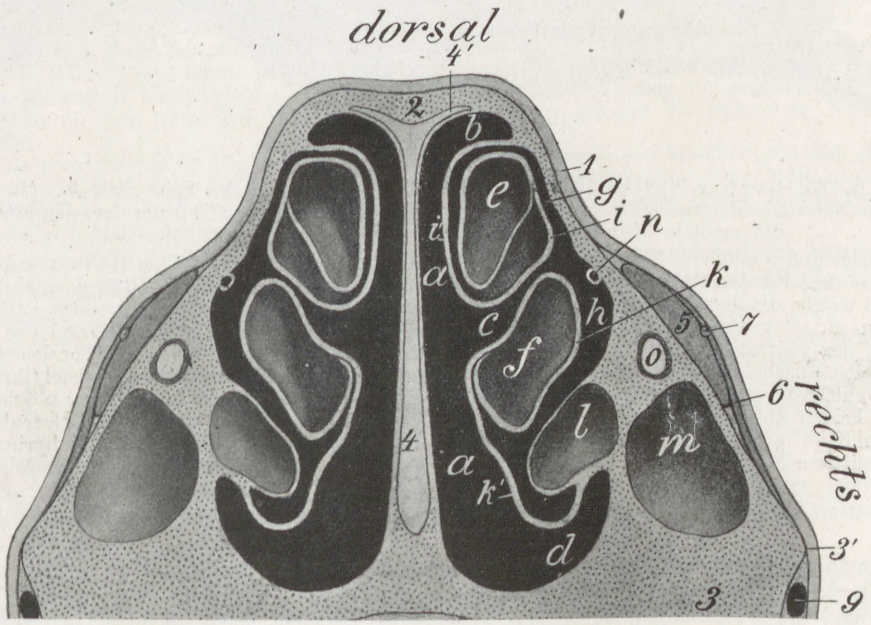

Abb. 733. Querschnitt durch den Kopf des Pferdes. Der Schnitt ist geführt zwischen dem 3. und 4. Oberkieferbackzahn in einer durch das nasale Ende der Gesichtsleiste, senkrecht zur Längsachse des Kopfes gelegten Querebene.

a, a medialer Nasenraum; b dorsaler, c mittlerer und d ventraler Nasengang; e Hohlraum der nasenlochseitigen (vorderen) Abteilung der dorsalen Nasenmuschel; f Hohlraum der nasenlochseitigen (vorderen) Abteilung der ventralen Nasenmuschel; g Zugang zu e vom mittleren Nasengang aus; h Zugang zu f vom mittleren Nasengang aus; i, i′ das die Wand der dorsalen und k, k′ das die Wand der ventralen Muschel stützende Knochenblättchen; l vorderster Teil der aboralen Abteilung der ventralen Muschel; m oraler (vorderster) Abschnitt der kleinen Kieferhöhle; n häutiger Tränenkanal; o Canalis infraorbitalis mit dem gleichnamigen Nerven.

1 Haut; 2 Os nasale; 3 Maxilla; 3′ orales Ende der Gesichtsleiste; 4, 4′ knorpelige Nasenscheidewand.

mittleren (c) und ventralen (d), zerlegt; sie stellen Rinnen dar, die medianwärts offen sind (Öffnungsspalt) und zu einem gemeinsamen schmalen, aber hohen Raum, dem **medialen Nasenraume,** *Meatus nasi communis* (a, a), zusammenfließen, den die Nasenscheidewand medial begrenzt.

Der **dorsale Nasengang** oder **Riechgang,** *Meatus nasi dorsalis* (Abb. 733 b, 734 a, a′), liegt zwischen dem Nasendach und der dorsalen Nasenmuschel (Abb. 734 d, d′, d″). Er führt zum Geruchsorgan und endet blind an der Siebplatte des Ethmoidale.

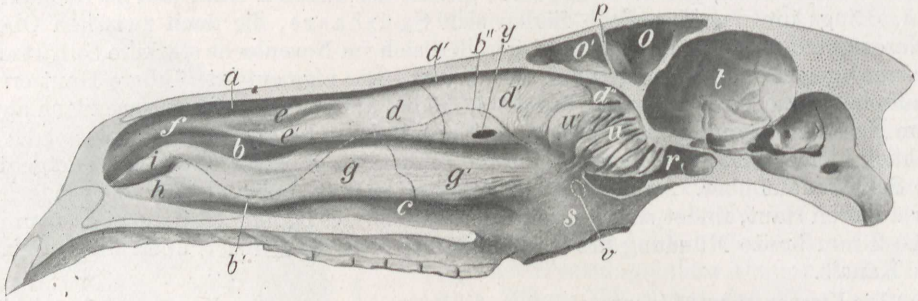

Abb. 734.

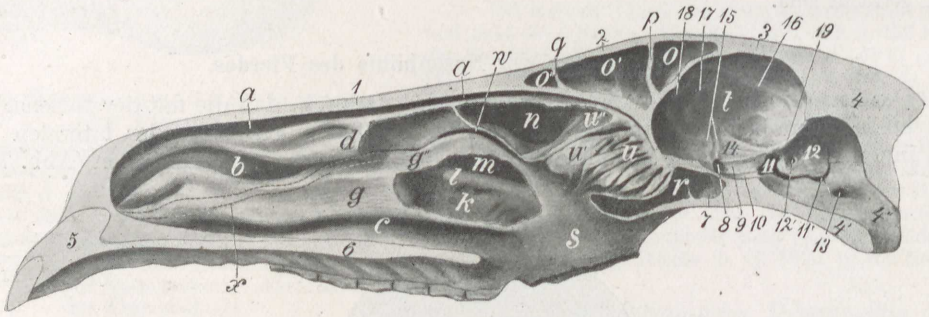

Abb. 735.

Abb. 734 u. 735. Rechte Nasenhöhle des Pferdes; von der medialen Seite gesehen. (In Abb. 734 ist nur die Nasenscheidewand entfernt, in Abb. 735 außerdem der größte Teil der dorsalen Muschel und die mediale Wand der aboralen Abteilung der ventralen Muschel.)

a, a′ dorsaler und b mittlerer Nasengang; b′ ventrale Grenze der nasenlochseitigen Hälfte von b; b″ dorsale Grenze der aboralen Hälfte von b; c ventraler Nasengang; d, d′, d″ dorsale Muschel; e, e′ die beiden Falten, in welche die dorsale Muschel nasenlochseitig ausgeht und die sich zu der geraden Falte (f) vereinigen; g, g′, g″ ventrale Nasenmuschel; h Bodenfalte; i Flügelfalte; k laterale Wand der aboralen Abteilung der ventralen Muschel; l Canalis infraorbitalis; m Kommunikation der aboralen Abteilung der ventralen Muschel mit der kleinen Kieferhöhle; n aborale Abteilung der dorsalen Muschel (ihre mediale Wand ist entfernt); o aborale und o′ nasale Abteilung der Stirnhöhle; o″ Nasenbeinsinus; p Scheidewand zwischen beiden Abteilungen der Stirnhöhle; q Scheidewand zwischen Stirnhöhle und Nasenbeinsinus; r Keilbeinhöhle; s Schleimhaut der Nasenhöhle; t Schädelhöhle; u, u′, u″ Siebbeinlabyrinth (u′ ist die sog. mittlere Muschel); v For. sphenopalat. um (von der Schleimhaut verdeckt); w Aditus nasomaxillaris; x Tränenkanal; y eine künstliche Trepanationsöffnung.

1 Nasale; 2 Frontale; 3 Parietale; 4, 4′, 4″ Occipitale; 5 Incisivum; 6 knöcherner Gaumen.

Sein Öffnungsspalt ist nasenlochseitig (vorn) etwas breiter als siebbeinseitig (hinten), wo er eng und nur 2—4 mm breit ist. Der Gang selbst ist 30—35 cm lang, 1—1½ cm hoch und 1¼—1½ cm tief. In den vorderen drei Vierteln der Nasenhöhle läuft der Gang parallel mit dem Nasenrücken, im hinteren Viertel hingegen wendet er sich im Bogen kaudoventral, weil sich hier die Stirnhöhle (Abb. 735 o, o′) und manchmal ein Nasenbeinsinus (o″) einschieben.

Der **mittlere Nasengang** oder **Sinusgang,** *Meatus nasi medius* (Abb. 733 c, 734 b), liegt zwischen beiden Muscheln (Abb. 734 d, d′, d″ u. g, g′); medial fließt er durch einen 1—1½ cm breiten Öffnungsspalt mit dem medialen Nasenraume zusammen. Sein vorderer Teil liegt zwischen der geraden Falte und der Flügelfalte. Der mittlere Nasengang kommuniziert mit dem Hohlraume beider Muscheln (Abb. 733 g u. h) und mit den Kieferhöhlen durch schwer auffindbare Zugänge, die an Stellen liegen, die innen von den Muscheln überdacht werden. Der Gang ist 25—30 cm lang, etwa 4 cm hoch (breit) und an seinem Anfang 1½—2 cm tief; dann wird er flacher, hierauf wieder tiefer (2½—3 cm) und gegen das Ende ganz flach.

Von den Zugängen zu den Muscheln findet sich ein 4—6 cm langer Spalt ungefähr in der Höhe des 1. bis 2. Backzahns; er führt in die nasenlochseitige Abteilung der ventralen Muschel. Ein in den

nasenlochseitigen Abschnitt der dorsalen Muschel führender zweiter Zugang beginnt in der Höhe des 2. und reicht bis zum vorletzten Backzahne. Der in die Kieferhöhle führende, 1½—2 cm lange und 1—2½ mm breite, kaudoventral gerichtete Nasenkieferhöhlenspalt, *Aditus nasomaxillaris* (Abb. 735 w), liegt in dem medial von der dorsalen Muschel bedeckten choanenseitigen Abschnitte des Ganges ganz verborgen, ungefähr in der Höhe des 5. bis 6. Backzahnes und da, wo beide Muscheln übereinandergreifen. Zwischen beiden Muscheln erstreckt er sich auf 2—3 cm kaudal; dann mündet er in die große Kieferhöhle. Die Mündungsstelle liegt am pharyngealen Ende der ventralen Muschel. Ist die Muschel aboral weit vorgewölbt, dann trifft die Mündung mit dem nasalen Rande der Stirnkieferhöhlenöffnung zusammen und setzt damit den mittleren Nasengang auch direkt mit der Stirnhöhle in Verbindung; ist jedoch die Muschel kurz, dann erreicht der Spalt direkt die große Kieferhöhle und liegt also vor der Stirnkieferhöhlenöffnung (bei 40% der Pferde). Von diesem Spalte führt meist ein sehr enger zweiter Spalt (Abb. 736 m) in die kleine Kieferhöhle. Dieser ist zugegen, wenn sich die ventrale Muschel in die kleine Kieferhöhle vorwölbt (Abb. 736 l). Er ist 1½—2½ cm lang und ungemein eng. Wenn sich die Muschel nicht vorwölbt, dann kann der Spalt fehlen, weil die Muschel dann mit der Maxilla verschmelzen kann (Abb. 736 links). Der mittlere Nasengang führt also in die Muschelhöhlen, in das sonstige Sinussystem der Kopfknochen und zum Siebbeinlabyrinth.

Der **ventrale Nasengang** oder **Atmungsgang,** *Meatus nasi ventralis* (Abb. 733 d u. 735 c), liegt zwischen der ventralen Muschel (Abb. 734 g, g′) und dem Boden der Nasenhöhle (Abb. 735 6). Er ist etwa 30 cm lang, 1½—2 cm breit und 1—1½ cm tief, also der geräumigste der 3 Nasengänge, und steht fast in ganzer Breite mit dem medialen Nasenraum in Verbindung. Er führt zu den Choanen und zur Schlundkopfhöhle. An seinem Boden liegen das *Organon vomeronasale* und der *Ductus nasopalatinus* (s. unten u. S. 468).

Der **mediale Nasenraum,** *Meatus nasi communis* (Abb. 733 a, a), liegt zwischen Nasenscheidewand und medialer Fläche der Nasenmuscheln, ist im dorsalen Teile 3—5, im ventralen dagegen 7—20 mm breit und kommuniziert mit den übrigen Nasengängen.

Über die **Nasenmuscheln** s. S. 482 u. 483. Der **Grund** der Nasenhöhle wird im wesentlichen vom Siebbeinlabyrinth (Abb. 734 u, u′) ausgefüllt.

Die Nasenhöhlen werden von der S. 469 beschriebenen rosaroten, blutreichen **Nasenschleimhaut** ausgekleidet.

Am nasenlochseitigen Ende der Muscheln (s. S. 482 u. 483) bildet sie Falten, die zum Nasenloche ziehen. Die ventrale Muschel setzt sich in zwei Falten fort; von ihnen enthält die dorsale, die **Flügelfalte,** *Plica alaris, Atrioturbinale* (Grünwald [322]) (Abb. 734 i), den S-förmigen Knorpel und setzt sich, 1 cm hoch, bis zur Platte des Flügelknorpels fort. Die ventrale Falte, **Bodenfalte** (Abb. 734 h), enthält den häutigen Tränenkanal und verliert sich gegen das Nasenloch; zwischen beiden Falten bleibt eine gegen den mittleren Nasengang offene Tasche. Am Ende der dorsalen Muschel finden sich i. d. R. 2 durch eine kleine Furche getrennte Falten (Abb. 734 e, e′), die kleine Stützknorpel (die geraden Knorpel) einschließen und sich in der Nähe des Nasenloches zur **geraden Falte** vereinigen (Abb. 734 f); an dem ventralen Schenkel der geraden Falte mündet die laterale Nasendrüse (s. S. 469).

Vom pharyngealen Ende des ventralen Randes der ventralen Muschel setzt sich eine leistenförmig vorspringende Falte kaudoventral fort und endet am Nasenausgang etwa 2 cm nasenlochseitig vom Häkchen des Flügelbeins. Diese Falte begrenzt eine nasenlochseitig offene, in der Verlängerung der ventralen Muschel liegende, praktisch wichtige Tasche.

An einzelnen Stellen bilden die Venen unter der Nasenschleimhaut **Schwellkörper,** *Plexus venosi (cavernosi N.) nasales,* die aus mehreren (bis 5) übereinander liegenden dichten Venennetzen bestehen, zwischen denen sich glatte Muskelfasern finden.

Der Schwellkörper der Nasenscheidewand ist etwa 2 cm breit und 5 mm dick und liegt der Länge nach an der Scheidewand, besonders gegen deren bodenseitigen Rand. Der Schwellkörper der Nasenmuscheln ist besonders ausgeprägt am nasenlochseitigen Ende und an der ventralen Partie der ventralen Muschel, ferner an den Ergänzungsfalten beider Muscheln, wo die Schleimhaut (einschließlich Schwellgewebe) bis 1 cm dick wird, während sie an den nicht kavernösen Stellen nur 1—1,2 mm dick ist. Am Sitze der Schwellkörper läßt sich die Schleimhaut leichter verschieben.

Die Gegend des Grundes der Nasenhöhle (Seitenmasse des Siebbeins, pharyngealer Teil der dorsalen Nasenmuschel und der Nasenscheidewand) dient dem Geruchssinn und wird deshalb als **Riechgegend,** *Regio olfactoria,* bezeichnet.

Die Schleimhaut dieser Gegend, die **Riechhaut,** *Membrana olfactoria,* ist dicker und weicher als die übrige Nasenschleimhaut, besitzt eine gelbe bis gelbbräunliche Farbe und enthält eigenartige tubulöse Drüsen. Auf ihrer Oberfläche trägt sie ein Neuroepithel, das aus den Riech-, Stütz- und Basalzellen besteht und das **Geruchsorgan,** *Organon olfactus,* im engeren Sinne darstellt. Die durch Duftstoffe erregbaren Riechzellen (die eigentlichen Neuroepithelzellen) bestehen aus einem Mittelstück, das den kugeligen Kern enthält, einem sehr dünnen, zylindrischen peripheren Teil, der an seinem freien Ende Härchen, die Riechhaare, trägt, und einem faserigen zentralen Teil, der in eine Faser des N. olfactorius, *Filum olfactorium,* übergeht. Über den Bulbus und Tractus olfactorius s. Gehirn.

In der Hakenzahngegend findet sich im ventralen Nasengange ziemlich versteckt eine spaltförmige Öffnung, die zu dem oroventral verlaufenden, 1½—2½ cm langen, blind endenden **Nasengaumenkanal,** *Ductus nasopalatinus,* führt, der jederseits zwischen dem Gaumenfortsatz und dem Körper des Os incisivum liegt. In ihn mündet das Nasenbodenorgan (s. S. 468).

Gefäße und Nerven. Die Nasenhöhlen erhalten ihr Blut von der A. maxillaris ext. und int. Von ersterer senden die A. labialis sup. und A. lateralis nasi Zweige von der Nasenlochseite und von letzterer die A. ethmoidalis und A. sphenopalatina solche von der Choanenseite in die Nase. Außerdem dringen beim Pferde von der A. palatina major Zweige von vorn und durch das Gaumengewölbe in den ventralen Nasengang. Das Blut wird abgeführt durch die V. sphenopalatina und V. palatina major, die Vv. ethmoidales, die V. dorsalis nasi und V. labialis superior. Die Lymphgefäße ziehen zu den mandibularen und retropharyngealen Lymphknoten. Die Nerven stammen vom N. olfactorius und N. trigeminus. Von letzterem sind es der N. ethmoidalis und N. nasalis aboralis, die für die Nasenhöhle bestimmt sind. Außerdem sendet der N. palatinus major Fäden durch den Nasenboden zur Nasenhöhle. Das Nasenbodenorgan wird von 2 Ästen des N. olfactorius und dem N. vomeronasalis, einem Aste der N. trigeminus, versorgt.

B. Die Nebenhöhlen der Nase.

1. Die Muschel- und Siebbeinhöhlen des Pferdes.

a) Die **Muschelhöhlen,** *Sinus concharum.* Wie S. 91 erwähnt, bilden die von der lateralen Wand der Nasenhöhlen entspringenden Muschelbeine tütenförmige, mit Luft gefüllte Knochenblasen. Da diese an beiden Flächen von der Nasenschleimhaut überzogen sind, so wird ihre Wand an den Stellen, wo die Knochenblättchen durchlöchert sind, nur von der doppelten Schleimhaut gebildet.

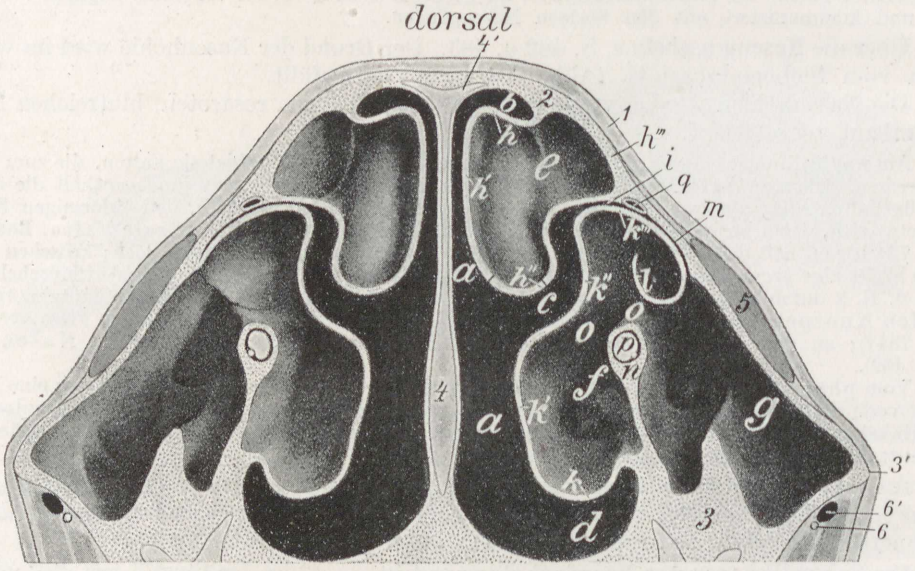

Abb. 736. Querschnitt durch den Kopf des Pferdes. Der Schnitt ist in der Mitte zwischen dem nasalen Ende der Gesichtsleiste und dem medialen Augenwinkel bzw. zwischen 5. und 6. Oberkieferbackzahn senkrecht zur Längsachse des Kopfes geführt.

a, a medialer Nasenraum; b dorsaler, c mittlerer und d ventraler Nasengang; e Hohlraum der aboralen Abteilung der dorsalen Muschel; f Hohlraum der aboralen Abteilung der ventralen Muschel; g kleine Kieferhöhle; h, h′, h″ das die aborale Abteilung der dorsalen Muschel stützende Muschelblättchen; h‴ vom Os nasale gebildete dorsolaterale Wand der aboralen Abteilung der dorsalen Nasenmuschel; i Aditus nasomaxillaris; k, k′, k″, k‴ das die aborale Abteilung der ventralen Nasenmuschel stützende Muschelblättchen; rechterseits setzt es sich bei 1 fort, rollt sich einwärts und dorsal auf und erscheint so in die kleine Kieferhöhle vorgewölbt; m Verbindung zwischen g und i; n Innenplatte der Maxilla; o, o Kommunikation zwischen f und g; p Canalis infraorbitalis mit dem N. infraorbitalis (und einer kleinen Arterie); q Tränenkanal.

1 Haut; 2 Nasale; 3 Maxilla; 3′ Crista facialis; 4, 4′ knorpelige Nasenscheidewand.

a) Die **dorsale Muschel,** *Concha dorsalis, Nasoturbinale* (Abb. 734 d, d′, d″), beginnt 5—7 cm rachenseitig von der Spitze der Nasenbeine und zieht, anfangs höher und breiter werdend, bis zum Siebbeinlabyrinth; dann wird sie wieder niedriger und schmäler; sie reicht bis zur Siebbeinplatte. Vom nasenlochseitigen Ende der Muschel zieht die Schleimhaut in Form der niedrigen geraden Falte (s. S. 481 u. Abb. 734 e, e′, f) zum Nasenloche. Die **dorsale Muschelhöhle** zerfällt durch eine schräge Querscheidewand in 2 Abteilungen. 1. Die nasenlochseitige (apikale) Abteilung (Abb. 735) reicht ungefähr von der Querebene durch den 2. bis zu der durch den 5. Backzahn, ist 5—6 cm lang und einheitlich oder durch unvollständige Querwände in Zellen zerlegt. Ihr stützendes Knochenblättchen (Abb. 733 i, i′) beginnt an der Crista conchalis dorsalis (etwa 2 cm ventral vom Nasendach) und rollt sich in

1½ Windungen ventral zusammen. Stellenweise fehlt das Knochenblättchen. Die Höhle ist vom mittleren Nasengang aus zugängig (s. S. 480). 2. Die aborale (hintere) Abteilung (Abb. 735 n, 747—749 b) fließt mit der Stirnhöhle zur Stirnmuschelhöhle zusammen (s. S. 486). Ihr Knochenblättchen (Abb. 736 h) beginnt ebenfalls an der Crista conchalis dorsalis, verläuft erst medial, dann ventral (Abb. 736 h′) bis zur ventralen Muschel oder über deren mediale Seite noch eine Strecke ventral, biegt dann lateral und dorsal um (Abb. 736 h″) und befestigt sich an der Maxilla, am Lacrimale und Frontale. Sie ist schädelseitig am weitesten und verengt sich nasenlochwärts.

b) Die **ventrale Muschel,** *Concha ventralis, Maxilloturbinale* (Abb. 734 g, g′), reicht von einer zwischen Hakenzahn und 1. Backzahn (P 3) gelegten Querebene bis zur Höhe des letzten Backzahns. Sie ist an der Maxilla befestigt, erreicht aber die Siebbeinplatte nicht und ist flacher als die dorsale Muschel; rachenwärts wird sie niedriger und verliert sich in der Choanenwand, wobei ihre Schleimhaut die S. 481 erwähnte Falte bildet und in die Schlundkopfschleimhaut übergeht. Nasenlochwärts geht sie in die Flügelfalte (S. 481 u. Abb. 734 i) und die Bodenfalte (S. 481 u. Abb. 734 h) über. Die **ventrale Muschelhöhle** wird durch eine in der Höhe des 3. bis 4. (oder des 4.) Backzahns befindliche, manchmal nur durch Schleimhaut gebildete quere Scheidewand in 2 Abteilungen getrennt. Das Knochenblättchen der apikalen (vorderen) Abteilung entspringt (Abb. 733 k′, k) an der Crista conchalis ventr. und macht 1½ Windungen dorsal; es fehlt an einzelnen Stellen und im vordersten Abschnitte sogar vollständig, so daß dessen Wand nur von der Schleimhaut gebildet wird. Der Innenraum ist einheitlich oder durch unvollständige Septen in Zellen zerlegt. Die aborale (choanenseitige) Abteilung (Abb. 735 k u. 736 f) bildet eine einheitliche Kammer, die lateral hauptsächlich von der inneren Platte des Oberkieferbeins (Abb. 735 k u. 736 n), medial, dorsal und ventral von dem nicht aufgerollten Muschelblättchen (Abb. 736 k, k′) begrenzt wird. Die laterale Wand (die Innenplatte der Maxilla, also die mediale Wand der kleinen Kieferhöhle) hat im dorsalen Drittel einen großen Längsspalt (Abb. 735 m u. 736 o, o), durch den Muschel- und kleine Kieferhöhle kommunizieren. Ventral vom Spalt liegt der Canalis infraorbitalis (Abb. 736 p, 747 u. 748 g). Die apikale (vordere) Wand bildet die Scheidewand zwischen beiden Muschelabteilungen. Die dorsale Wand (Abb. 736 k″, k‴) wird vom Muschelblättchen gebildet, das sich lateral und ventral umbiegt und entweder an der Maxilla entlang geht und sich in die kleine Kieferhöhle vorwölbt (Abb. 736 l) oder nur bis zu diesem Knochen läuft und dann öfter mit ihm verschmilzt (Abb. 736 links). Im ersteren Falle bleibt ein Spalt (Abb. 736 m u. 748 p), der vom mittleren Nasengange bzw. dem Aditus nasomaxillaris in die kleine Kieferhöhle führt. Hirnschädelwärts konvergieren in den ventralen zwei Dritteln das Muschelblättchen und die Innenplatte der Maxilla, bis sie einander erreichen. Die aborale Wand wird von dem quergestellten Muschelblättchen gebildet, das in die knöcherne Scheidewand zwischen den beiden Kieferhöhlen übergeht. Auch hier ist das Knochenblättchen oft durchlöchert. Die nasenlochseitigen Abteilungen der Muschelhöhlen kommunizieren durch Spalten mit der Nasenhöhle und die choanenseitigen mit deren Nebenhöhlen (s. S. 480 u. 481). Über die in den Siebbeinzellen gelegenen Höhlen, die wie die Muschelhöhlen ebenfalls mit der Nasenhöhle kommunizieren, s. S. 83 u. Abb. 734 u, u′.

2. Die Kieferhöhle, Sinus maxillaris (Highmori) des Pferdes [1]).

Im Bereiche der Maxilla, des Lacrimale und Zygomaticum befindet sich die Kieferhöhle, die durch eine nie fehlende dünne Scheidewand (Abb. 747—749 i) in zwei hintereinanderliegende Höhlen, die vordere kleine (e) und die hintere große Kieferhöhle (h, h) zerfällt.

Die erwähnte **Scheidewand** (Abb. 747—749 i) findet sich bei ca. 50% der erwachsenen Pferde in einer 5—6½ cm aboral vom Anfange der Gesichtsleiste gelegenen Querebene (Abb. 748), bei den

[1]) Die Nebenhöhlen der Nase entwickeln sich aus Ausstülpungen der Nasenhöhle. Ihre Homologisierung kann nach Paulli [696], dem wir zustimmen, nicht nach den Knochen, in denen sie liegen, sondern nur nach der Lage ihrer Einmündungsöffnungen in die Nasenhöhle, d. h. der Stellen in deren Wand vorgenommen werden, von denen aus sich die Höhlen entwickeln. Infolge der unabweisbaren Rücksichtnahme auf die Bedürfnisse der praktischen Tierheilkunde können wir jedoch die Benennung und Beschreibung des Sinussystems des Kopfes nach dieser onto- und phylogenetisch richtigen Deutung nicht vornehmen. Es sei aber nachstehend kurz angegeben, wie die Kopfhöhlen ontogenetisch aufzufassen sind. a) Die Kieferhöhle, *Sinus maxillaris,* wird als pneumatischer Raum vom mittleren Nasengang aus unmittelbar vor dem Siebbein, am Vorderrande der Seitenplatte des Siebbeins, entwickelt; er umfaßt beim Pferde das große Höhlensystem, zu dem die von uns als große Kieferhöhle, Stirnmuschelhöhle und Gaumenkeilbeinhöhle beschriebenen Höhlen gehören, während er bei den anderen Haustieren der als Kieferhöhle (inkl. Gaumenhöhle, Rind) beschriebenen Höhle entspricht. b) Ein System von pneumatischen Höhlen, die von der Regio olfactoria aus durch Schleimhautausstülpungen von den Zwischenräumen zwischen den Basallamellen der Ethmoturbinalien entwickelt werden und die man vielleicht (nach Sußdorf [930]) Nasengrundhöhlen nennen könnte; Paulli [696] numeriert sie einfach je nach den Ethmoturbinalien, an denen ihr Ausgangspunkt liegt. Solche Höhlen fehlen beim Pferd (abgesehen von einer nur ausnahmsweise vorkommenden besonderen Keilbeinhöhle); sie würden die Höhlen umfassen, die von uns beim Rind und Schwein als Stirnhöhle und dorsale Muschelhöhle und bei den Fleischfressern als Stirnhöhle beschrieben werden. c) Es kommt (nach Paulli aber nur beim Pferdegeschlecht) noch ein *Sinus malaris* vor; er entspricht der von uns als kleine Kieferhöhle und hintere Abteilung der ventralen Muschelhöhle beschriebenen Höhle. Die Bezeichnungen *Sinus frontalis* und *sphenoidalis* sind nach Paulli als vergleichend-anatomische Termini nicht berechtigt. Betreffs der näheren Verhältnisse sei auf die Arbeit von Paulli [696] verwiesen.

anderen 50 % liegt sie mundseitig von dieser Ebene, selbst am Anfange der Gesichtsleiste (Abb. 747) oder (selten) bis zu 2 cm aboral von dieser Ebene. Die Richtung der Scheidewand wechselt; bei etwa 50 % der erwachsenen Pferde verläuft sie schräg kaudodorsal, bei etwa 50% ist sie geknickt. Die ihr als Grundlage dienende Knochenplatte ist in der dorsalen Hälfte sehr dünn und zuweilen durchlöchert, weil sie hier vom ventralen Muschelblättchen gebildet wird, während ihre ventrale Hälfte der Maxilla angehört und etwas stärker ist; die die Scheidewand bekleidende Schleimhaut ist immer vollständig, so daß beide Kieferhöhlen intra vitam niemals miteinander kommunizieren. Wir haben die Scheidewand auch beim Esel stets gefunden (Baum [52]).

Abb. 737. Oberflächenbild bei einem 3 Tage alten Pferde.
Abb. 738. „ „ „ 1 Jahr „ „
Abb. 739. „ „ „ 3 Jahre „ „
Abb. 740. „ „ „ 5½ „ „ „
Abb. 741. „ „ „ über 20 Jahre alten Pferde.

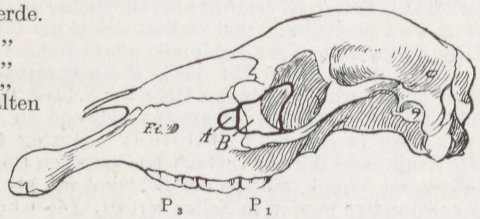

Abb. 737.

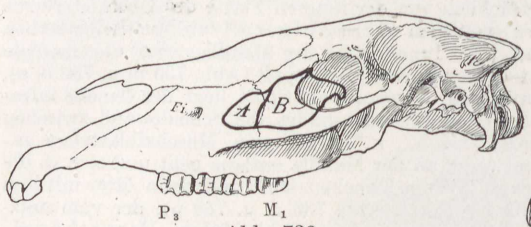

Abb. 738.

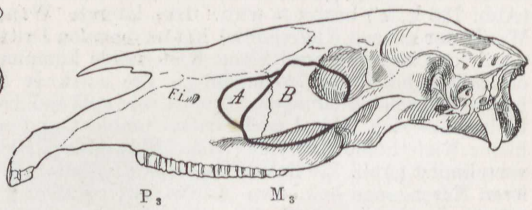

Abb. 739.

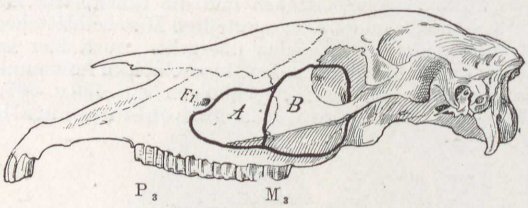

Abb. 740.

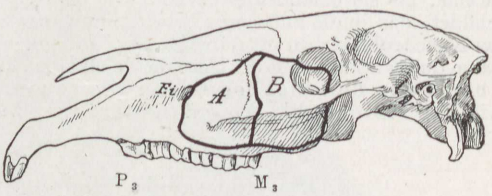

Abb. 741.

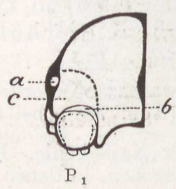

Abb. 742.

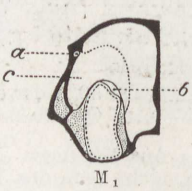

Abb. 743.

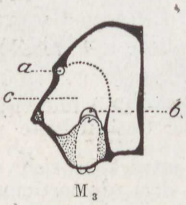

Abb. 744.

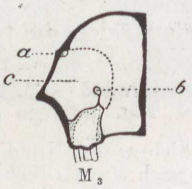

Abb. 745.

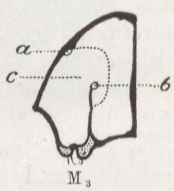

Abb. 746.

Abb. 737—746. Halbschematische Darstellung der Grenzen der Kieferhöhle von Pferden verschiedenen Alters. Nach Joest [423].

A kleine und B große Kieferhöhle; F. i. For. infraorbitale; M Dens molaris; P Dens praemolaris.

Abb. 742—746. Querschnitte durch die linke Schädelhälfte direkt aboral von dem angegebenen Backzahn (den Abb. 737—741 entsprechend). a Canalis lacrimalis; b Canalis infraorbitalis; c große Kieferhöhle.

Grenzen. Die nasale Grenze der kleinen Kieferhöhle liegt bei ca. 75% aller erwachsenen Pferde mundwärts (bis 5 cm) von der Gesichtsleiste (vgl. Abb. 737—741, 747 u. 748), bei den übrigen an ihrem Anfang (Abb. 748) und äußerst selten aboral von diesem. Die aborale Grenze (Abb. 748 m′) der großen Kieferhöhle fällt in eine Querebene, die man durch die lateralen Augenwinkel legt. Dorsal reichen beide Höhlen bis zu einer Linie, die man vom medialen Augenwinkel zur Mitte des Nasenrückens zieht (Abb. 747 hinteres n) und ventral bis zu einer Linie, die bis nahe an den Alveolarrand heranreicht (Abb. 747 u. 748 m).

Die **Form** der Kieferhöhlen ist im postembryonalen Leben (vor allem im Alter zwischen 5 [6] Monaten und 19—20 Jahren) fortgesetzten Formveränderungen unterworfen, die durch die postembryonale Entwicklung der Backzähne bedingt sind. Besonders weitgehende Veränderungen erleidet hierdurch der Boden der Kieferhöhle.

Bei ganz jungen Tieren (Abb. 742) erreichen die Backzähne den Boden der Kieferhöhle nicht, sondern sind durch spongiöses Knochengewebe von ihm getrennt. Der Boden ist zu diesem Zeitpunkte fast eben und wird zum Teil von dem flach auf ihm liegenden *Canalis infraorbitalis* (b) gebildet. Vom Alter von 4—5 Monaten ab ragen die Alveolen der inzwischen in die Länge gewachsenen Backzähne in den Kieferhöhlenraum als zylinderähnliche Erhebungen hinein (Abb. 743), deren Kuppen an ihrer dorsomedialen Seite durch den die Kieferhöhle längsdurchziehenden Canalis infraorbitalis (b) verbunden werden. Vom Alter von 1 Jahr ab verschmelzen diese Kuppen zu einem zusammenhängenden Längswulst, Alveolarwulst. Mit etwa 3 Jahren tritt auf dessen Kuppe Muldenbildung ein, die mit der beginnenden

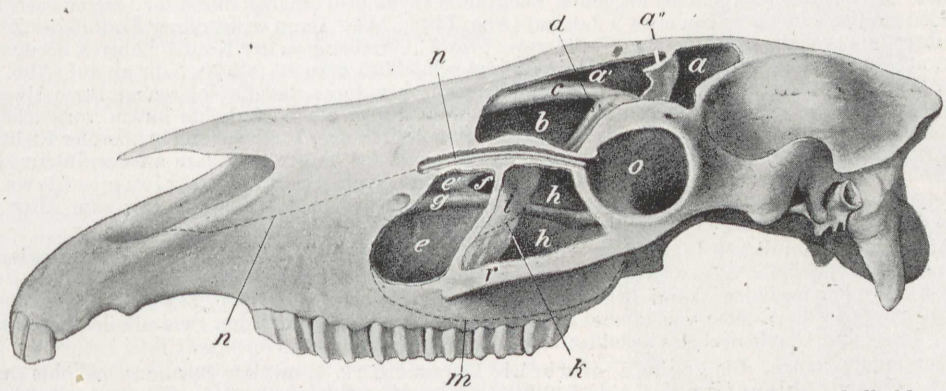

Abb. 747. Seitenansicht des Schädelskelettes des Pferdes. Die Stirnmuschelhöhle und die Kieferhöhlen sind geöffnet.

a hintere und a′ vordere Abteilung der Stirnhöhle; a″ die die beiden Abteilungen trennende Scheidewand; b hintere Abteilung der dorsalen Nasenmuschel; c dorsaler Nasengang; d Siebbeinlabyrinth; e kleine Kieferhöhle; e′ Knochentafel, welche die dorsomediale Abteilung der kleinen Kieferhöhle bzw. die hintere Abteilung der ventralen Nasenmuschel (f) lateral begrenzt; g Canalis infraorbitalis; h, h große Kieferhöhle; i Kieferhöhlenscheidewand; k Grenzlinie zwischen dem papierdünnen dorsalen und dem dickeren ventralen Teile der Scheidewand; m ventrale Begrenzungslinie der Kieferhöhlen; n, n Tränenkanal; soweit er im Bereiche der Kieferhöhlen, deren dorsale Grenze er angibt, verläuft, ist er durch Wegnahme der lateralen Knochenplatte freigelegt, im übrigen punktiert; o Augenhöhle; r Gesichtsleiste.

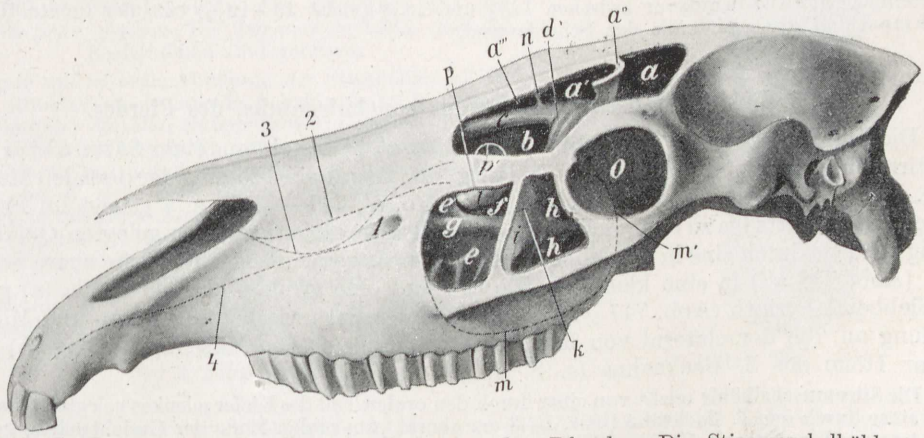

Abb. 748. Seitenansicht des Schädelskelettes des Pferdes. Die Stirnmuschelhöhle und die Kieferhöhlen sind geöffnet.

a hintere und a′ vordere Abteilung der Stirnhöhle; a″ die beide Abteilungen trennende Scheidewand; a‴ Nasenbeinsinus; b hintere Abteilung der dorsalen Nasenmuschel; c dorsaler Nasengang; d Siebbeinlabyrinth; e kleine Kieferhöhle; e′ Knochentafel, welche die dorsomediale Abteilung der kleinen Kieferhöhle bzw. die hintere Abteilung der ventralen Nasenmuschel (f) teilweise lateral begrenzt; g Canalis infraorbitalis; h, h große Kieferhöhle; i Kieferhöhlenscheidewand; k Grenzlinie zwischen dem papierdünnen dorsalen und dem dickeren ventralen Teile der Scheidewand; l in die kleine Kieferhöhle vorgewölbter Teil der hinteren Abteilung der ventralen Nasenmuschel; m ventrale und m′ aborale Begrenzungslinie der Kieferhöhle; n Scheidewand zwischen dem Nasenbeinsinus und der Stirnhöhle; o Augenhöhle; p Spalte, welche die direkte Verbindung zwischen der kleinen Kieferhöhle und dem mittleren Nasengange bzw. der Nasenkieferhöhlenspalte herstellt; p′ Stelle, an der eventuell nach Trepanation der Stirnhöhle nach der Nasenhöhle durchgestoßen werden kann. 1 For. infraorbitale; 2 Linie, welche die Hauptrichtung des mittleren Nasenganges angibt; 3 Linie, welche die ventrale Begrenzung des mittleren Nasenganges in dessen vorderer Hälfte bezeichnet; 4 Fortsetzung des Canalis infraorbitalis.

Entwicklung der Wurzeläste der Backzähne zusammenhängt, und beginnt die Trennung des Canalis infraorbitalis von den Alveolen (Abb. 744 b). Infolge der straffen Anlagerung der knöchernen Alveolenwand an die Backzähne entstehen bei der weiteren Ausbildung der Wurzeläste kubische Wabenflächen. Die so entstandenen Kämme und Leisten, deren Anordnung den Druckverhältnissen beim Kauen entspricht (Verstärkung des Kieferhöhlenbodens gegenüber dem Kaudruck), werden mit zunehmendem Alter des Tieres in der großen Kieferhöhle niedriger, während die Leisten und Kämme in der kleinen Kieferhöhle und vor allem der Canalis infraorbitalis im ganzen Höhlensystem die ursprüngliche Lage beibehalten (Abb. 745 u. 746 b). Gleichzeitig erfolgt Knochenneubildung am Boden der Alveolen. Die im Gebiete des Kieferhöhlensystéms liegenden Backzähne engen also anfangs durch ihr Längenwachstum die Höhlen ein (bis zum Alter von etwa 3 Jahren) (Abb. 742 u. 743). Dann wirkt dieser Einfluß der Zähne infolge ihrer immer mehr zunehmenden Verkürzung (durch Abreibung an der Kaufläche nach beendetem Längenwachstum) im entgegengesetzten Sinn und hört schließlich vom 19. bis 20. Jahr ab auf (Abb. 744 bis 746). Weitere Formveränderungen der Kieferhöhlen erfolgen dadurch, daß die Molaren mit ihren Alveolen vom Tuber maxillare aus fast horizontal in nasaler Richtung in die Kieferhöhle hinein vorgeschoben werden, so daß deren aborale Grenze bis zum Alter von 5 Jahren eine Verschiebung in aboraler Richtung erleidet (Abb. 737—739) und bei erwachsenen Pferden auch das Tuber maxillare an der Bildung der Kieferhöhle beteiligt ist (Abb. 740 u. 741). Dabei erfährt auch die Kieferhöhlenscheidewand, deren Lage individuell verschieden ist, bis zur Erreichung der vollen Schädelgröße (bis zum Alter von etwa 5 Jahren) eine derartige Verschiebung. Näheres s. Joest [423].

An der 2—3 mm dicken lateralen Wand der Kieferhöhlen befindet sich an der Grenze zwischen Kiefer- und Stirnmuschelhöhle der ungefähr ½ cm weite **knöcherne Tränenkanal** (Abb. 736 q, 742—746 a u. 747 n, n). In der medialen Wand liegt der **Canalis infraorbitalis** (Abb. 736 p, 742—746 b, 747, 748 g); er springt etwas in die Höhlen vor (s. oben). Die aborale Wand wird von den Orbitalteilen des Stirn-, Tränen-, Joch- und Oberkieferbeins gebildet.

Kommunikationen. Die große Kieferhöhle kommuniziert: 1. mit der Stirnmuschelhöhle durch die Kiefer-Stirnhöhlenöffnung (Abb. 749 h'), die 4—4½ cm lang und 2½—3½ cm breit ist und in einer Querebene liegt, die man durch beide mediale Augenwinkel legt; 2. mit der Gaumenkeilbeinhöhle durch die Kiefergaumenhöhlenöffnung, die sich in einer durch die lateralen Augenwinkel gelegten Querebene zwischen Canalis infraorbitalis und Siebbeinlabyrinth befindet und im Durchschnitt 31 mm lang und 15 mm breit ist (Sjölund [882]); 3. mit der Nasenhöhle durch die am Dache der großen Kieferhöhle liegende Nasenkieferhöhlenspalte (s. S. 481) (Abb. 735 w u. 749 f); 4. mit dem Innern des 2. Endoturbinale des Siebbeins durch eine etwa 1 cm lange Spalte an der lateralen Seite der Seitenmasse des Siebbeins. Die kleine Kieferhöhle kommuniziert i. d. R. mit der Nasenkieferhöhlenspalte (s. S. 481) und dadurch mit der Nasenhöhle; außerdem führt von ihr ein dorsomedial vom Canalis infraorbitalis gelegener Längsspalt (Abb. 736 o, o u. 748 p) in die Höhle der aboralen Abteilung der ventralen Muschel.

Der größte Querdurchmesser der Kieferhöhlen schwankt zwischen 6 und 8½ (meist 7—8), der größte Längsdurchmesser zwischen 12½ und 18½ (meist 15—16½) cm; der größte Höhendurchmesser findet sich nahe der Scheidewand.

3. Die Stirnmuschelhöhle, Sinus conchofrontalis, des Pferdes.

Die Stirnmuschelhöhle (Abb. 748 u. 749 a, a', b) besteht aus einer Stirnabteilung, der Stirnhöhle, und einer Muschelabteilung, der aboralen Abteilung der dorsalen Muschelhöhle. Die **Stirnhöhle,** *Sinus frontalis* (Abb. 734 o, o', 747—749 a u. a'), liegt im Frontale und reicht halswärts bis zu einer durch den oralen Teil des Kiefergelenkes gelegten Querebene. Häufig wird sie durch eine in der Höhe des lateralen Augenwinkels befindliche quere Scheidewand (Abb. 748 a'') in eine kleinere orale (a') und eine größere aborale Höhle (a) geteilt. Das Siebbeinlabyrinth (Abb. 747—749 d) gibt die Grenze zwischen der Stirn- und Muschelabteilung an, die dorsolateral von ihm zusammenfließen. Die **Muschelabteilung** (b) reicht bis zur Höhe des 5. Backzahns (s. S. 482).

Die **Stirnmuschelhöhle** reicht von einer durch den oralen Teil des Kiefergelenkes gelegten Querebene bis zu einer durch den 5. Backzahn (bzw. 1—3 cm aboral vom oralen Ende der Gesichtsleiste) gelegten Parallelebene. Ihre laterale Grenze folgt zunächst der Crista frontalis externa, verläuft dann nahe dem medialen Orbitarande bis in die Nähe des medialen Augenwinkels und von hier, der Richtung des Tränenkanals (Abb. 747 n, n) folgend, zur Mitte des Nasenrückens. Medial reicht die Höhle bis nahe an die Medianebene, von der der anderen Seite ist sie aber vollkommen getrennt. Die Stirnmuschelhöhle ist am Dach und etwa 1½ cm neben der Medianebene am längsten (13—20 cm, im Mittel 16—18 cm). Der größte Höhen- und Querdurchmesser befinden sich etwa 1 cm nasal von einer durch die medialen Augenwinkel gelegten Querebene; beide betragen durchschnittlich 6—7½ und 6—8½ cm. Nasal nimmt der Querdurchmesser bedeutend, der Höhendurchmesser weniger ab; hirnschädelwärts verhalten sie sich umgekehrt. Der Boden der Stirnmuschelhöhle ist sehr buchtig und uneben. In die Muschelabteilung ragt von der medialen Wand aus nahe der Decke die Wand des dorsalen Nasenganges in Form einer 1½ cm breiten und ¾—1 cm hohen Halbröhre hinein (Abb. 736 b, 747—749 c). Die Decke der Stirnmuschelhöhle wird von der Außenplatte des Frontale, Nasale und Lacrimale, der Boden von der Innenplatte des Frontale, dem Siebbeinlabyrinth und der Muschelwand und die laterale Wand in der Stirnabteilung von der knöchernen, medialen Orbitawand und im Muschelabschnitte von dem Nasale und der Muschelwand gebildet. Hirnschädelwärts nähert sich allmählich die Innenplatte des Stirnbeins

der Außenplatte, bis schließlich beide einander erreichen und die Höhle hier abschließen. Nasal schließt die dünne Muschelwand die Höhle ab. Medial ist die Stirnabteilung durch das 1 mm dicke *Septum sinuum frontalium* und die Muschelabteilung durch die Muschelwand begrenzt.

Kommunikationen. Die Stirnmuschelhöhle kommuniziert mit der großen Kieferhöhle durch die Kieferstirnhöhlenöffnung (s. S. 486) und oft mit dem mittleren Nasengange (s. S. 481).

4. Die Keilbeinhöhle, *Sinus sphenoidalis.*

Die Keilbeinhöhle befindet sich in dem oralen Keilbeinkörper; erst bei über 2½ Jahre alten Pferden erstreckt sie sich auch in das Os sphenoidale aborale.

Ihr Boden wird bei über 2½ Jahre alten Pferden durch einen infolge Verknöcherung des Fugenknorpels der Synchondrosis intersphenoidalis entstandenen Querwulst in eine orale und eine aborale Abteilung geschieden; der Boden der letzteren besteht aus Compacta und Spongiosa und ist dicker (2 bis 20 mm) als der der oralen Abteilung, der nur aus Compacta besteht (½—1 mm dick ist) und durch zwei Längswülste in Unterabschnitte zerlegt wird. Das Dach der Keilbeinhöhle ist durchschnittlich nur ½ mm dick und bildet den Boden der Forr. optica und des Sulcus chiasmatis und bei älteren Pferden auch noch den der Hypophysengrube. Ihre Länge schwankt zwischen 11 und 73 mm, ihre Höhe zwischen 15 und 33 mm und ihre Breite zwischen 22 und 40 mm. Im Gegensatz zur Breite und Höhe wird die Länge der Keilbeinhöhle mit zunehmendem Alter immer größer durch Ausdehnung in aboraler und während des Alters von 2½—5½ Jahren auch in oraler Richtung. Näheres s. Sjölund [882].

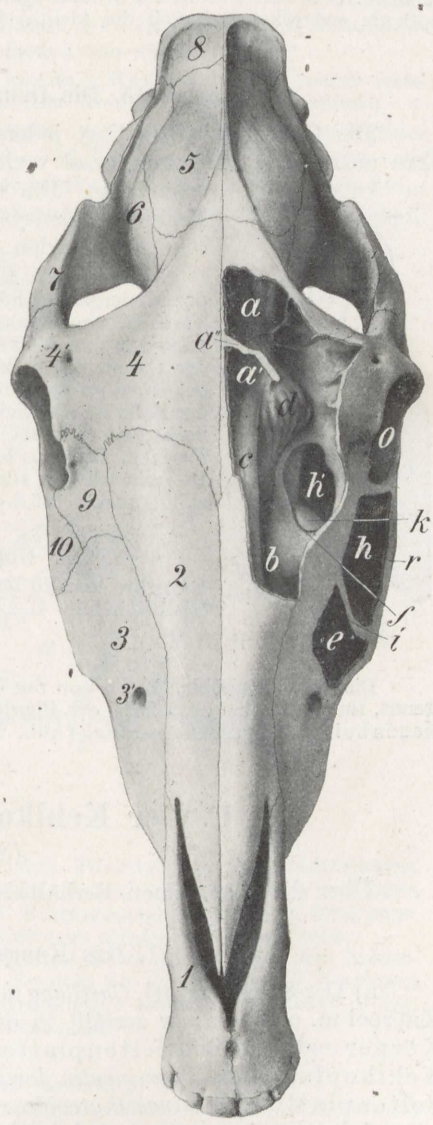

Abb. 749.

Abb. 749. Schädelskelett des Pferdes; von der dorsalen Seite gesehen. Die Stirnmuschelhöhle und die Kieferhöhlen sind geöffnet.

a aborale und a′ orale Abteilung der Stirnhöhle; a″ die beide Abteilungen trennende Scheidewand; b aborale Abteilung der dorsalen Nasenmuschel; c dorsaler Nasengang; d Siebbeinlabyrinth; e kleine Kieferhöhle; f Ausgangsöffnung des Aditus nasomaxillaris; h große Kieferhöhle; bei h′ sieht man durch die Kieferstirnhöhlenöffnung in die große Kieferhöhle; i Kieferhöhlenscheidewand; k der in die Kieferstirnhöhlenöffnung vorgewölbte Teil der aboralen Abteilung der ventralen Muschel; o Orbita; r Crista facialis.

1 Incisivum; 2 Nasale; 3 Maxilla; 3′ For. infraorbitale; 4 Frontale; 4′ For. supraorbitale; 5 Parietale; 6 Temporale; 7 Arcus zygomaticus; 8 Occipitale; 9 Lacrimale; 10 Zygomaticum.

Durch eine sehr variable Längsscheidewand (Abb. 750 L) wird die Keilbeinhöhle in zwei Abteilungen oder Höhlen geschieden (Kr u. Kl), die i. d. R. ungleich groß sind, weil die Scheidewand nicht median liegt. Die beiden Keilbeinhöhlen stehen in etwa der Hälfte der Fälle mit der entsprechenden Gaumenhöhle durch eine 10—16 mm breite und 5—10 mm hohe Öffnung in offener Kommunikation; dadurch entstehen die Gaumenkeilbeinhöhlen (Abb. 734 r u. 750 Gr u. Kr). In etwa 33% der Fälle (Paulli [696]) ist die Verbindung zwischen Keilbein- und Gaumenhöhle durch eine beiderseits vorhandene Querscheidewand unterbrochen, bei etwa 13% ist diese nur auf einer Seite vorhanden (Abb. 750 Q); die betr. Keilbeinhöhle kommuniziert dann mit ventralen Meatus ethmoidales. In etwas mehr als einem Fünftel der Fälle teilt sich die Längsscheidewand in zwei oder mehrere Flügel, wodurch die Keilbeinhöhle in 3 oder mehrere Abteilungen geschieden wird, die ausnahmsweise ganz abgeschlossen sind. Andererseits kann eine Gaumenhöhle sehr weit aboral bis in das Keilbein sich erstrecken und die Keilbeinhöhle ihrer Seite verdrängen; dann ist zwischen ihr und der Keilbeinhöhle stets eine Scheidewand vorhanden, und die Keilbeinhöhle kommuniziert mit einem ventralen Meatus ethmoidalis ihrer Seite.

Das vom Corpus sphenoidale orale gebildete Dach für das For. opticum enthält zwischen seinen beiden Kompaktaplatten fast regelmäßig eine Höhle, die **kleine Keilbeinhöhle,** die Längs- und Querscheidewände aufweist, leer oder ganz oder teilweise mit Spongiosa ausgefüllt sein kann und in direkter

Verbindung mit der eigentlichen Keilbeinhöhle oder mit einem Meatus ethmoidalis steht, aber auch ganz abgeschlossen sein kann; sie ist 3—6 mm lang, 2—17 mm hoch und 6—44 mm breit. Am Boden des For. opticum und des Sulcus chiasmatis finden sich vom Alter von 2½ Jahren ab seichtere oder tiefere Nischen, die sich weit in die Orbitalflügel des Keilbeins erstrecken können; auch in das Dach des For. opticum erstrecken sich von der kleinen Keilbeinhöhle aus Nischen.

5. Die Gaumenhöhle, *Sinus palatinus.*

Die Gaumenhöhle liegt jederseits in der Pars perpendicularis des Os palatinum. Ihre mediale Wand wird dorsal verlängert durch den entsprechenden Flügel des Pflugscharbeins. Die Gaumenhöhlen liegen tiefer (mehr ventral) als das Keilbeinhöhlensystem und sind verhältnismäßig schmale Räume mit stumpfen Enden.



Abb. 750.

Die nasale Begrenzung jeder Gaumenhöhle liegt ventral und nasal von der Kiefergaumenhöhlenöffnung (s. S. 486) und bildet zwei übereinanderliegende Taschen, von denen die dorsale zwischen For. sphenopalatinum und Canalis palatinus und die ventrale ventral von diesem liegt. Die aborale Begrenzung der Gaumenhöhle ist starken Schwankungen unterworfen, liegt aber im allgemeinen an der Grenze zwischen Hirn- und Gesichtsschädel. In ungefähr 50% der Fälle ist eine Scheidewand zwischen Gaumenhöhle und Keilbeinhöhlensystem vorhanden (s. S. 487). Am Boden der Gaumenhöhle befinden sich mehrere tiefe Taschen. Das Dach wird durch die Lamina transversalis des Siebbeins gebildet. In mehr als der Hälfte der Fälle ist die linke Gaumenhöhle größer (23,3 ccm) als die rechte (22,6 ccm). Näheres s. Sjölund [882].

Abb. 750. Schema der Gaumen-Keilbeinhöhle des Pferdes. **Gr** rechte und **Gl** linke Gaumenhöhle; **Kr** rechter und **Kl** linker Abschnitt der Keilbeinhöhle; **L** Längsscheidewand der Keilbeinhöhle; **Q** Querscheidewand. (Nach Sjölund [882] umgezeichnet.)

Die **Nasenbeinhöhle.** Nasal von der Stirnhöhle und von ihr durch eine quere Knochenplatte getrennt, findet sich bei etwa 25% der Pferde zwischen den Platten des Nasenbeins eine kleine, längliche Nasenbeinhöhle *(Sinus nasalis)* (Abb. 735 o″ u. 748 a‴).

C. Der Kehlkopf, Larynx, des Pferdes.

(S. auch S. 469 ff.)

Über die allgemeinen Verhältnisse des Kehlkopfes s. S. 469.

1. Das Knorpelgerüst (s. auch S. 470).

a) Der **Schildknorpel,** *Cartilago thyreoidea* (Abb. 702, 752 a u. 753), schließt die übrigen Knorpel m. o. w. ein; er zerfällt in den meist frühzeitig verkalkenden, kurzen, medianen Körper und die beiden Seitenplatten. Der erstere (Abb. 753) bildet ventral den schwachen Kehlkopfswulst, *Prominentia laryngea* (b). Von ihm gehen die viereckigen, großen Seitenplatten, *Laminae thyreoideae* (a, a′), ab, deren laterale Fläche schwach gewölbt ist und durch eine schräge, erhabene Linie *(Linea obliqua)* (g) in 2 dreieckige Flächen geteilt wird. Das *Cornu orale* (c) artikuliert mit dem Zungenbein und das *Cornu caudale* (d) mit dem Ringknorpel. Zwischen den einander zugekehrten ventralen Rändern beider Platten bleibt brustseitig vom Körper der Schildknorpelausschnitt, *Incisura thyreoidea caudalis* (Abb. 753f u. 702b). Der kopfseitige Rand ist dem Zungenbeine zugekehrt, während der brustseitige auf dem Ringknorpel liegt. Ventral vom oralen Horn findet sich die Schildknorpelspalte, *Fissura thyreoidea* (Abb. 752 c u. 753 e), deren orales Ende von so kurzen Bandmassen überbrückt ist, daß meist ein allseitig von Knorpel umschlossenes Loch, das für den N. laryngeus cranialis bestimmte Schildknorpelloch, *For. thyreoideum,* vorgetäuscht wird.

b) Der **Ringknorpel,** *Cartilago cricoidea* (Abb. 752 d, d′, 754, 759 g, g′ u. 760 6), liegt dicht brustwärts vom Schildknorpel, der ihn zum Teil noch einschließt. Er zerfällt in den breiteren dorsalen Teil, die Platte, *Lamina* (Abb. 752 d′, 754a u. 763 c), und den schmaleren seitlichen und ventralen Teil, den Reif, *Arcus* (Abb. 752d, 754b u. 762c). Die äußere Fläche der Platte ist durch einen medianen Muskelkamm, *Proc. musculuris* (Abb. 754 c), in

2 vertiefte Flächen geteilt. Am Übergange der Platte in den Reif findet sich außen jederseits nahe dem kaudalen Rand eine Gelenkvertiefung zur Artikulation mit dem Cornu caudale des Schildknorpels, *Facies articularis thyreoidea* (Abb. 754 d), und am oralen Rand eine Gelenkfläche zur Artikulation mit dem Gießkannenknorpel, *Facies articularis arytaenoidea* (e).

Der stark vorspringende kaudale Rand der Platte besitzt meist einen oder mehrere Ausschnitte. Der Reif ist ventral sehr schmal.

c) Die **Gießkannenknorpel**, Aryknorpel, *Cartilagines arytaenoideae* (Abb. 752 e, 755—757, 759 e u. 760 4), liegen oral vom Ringknorpel zwischen den Schildknorpelplatten dicht nebeneinander und haben eine fast dreieckige Gestalt mit stumpfen Ecken.

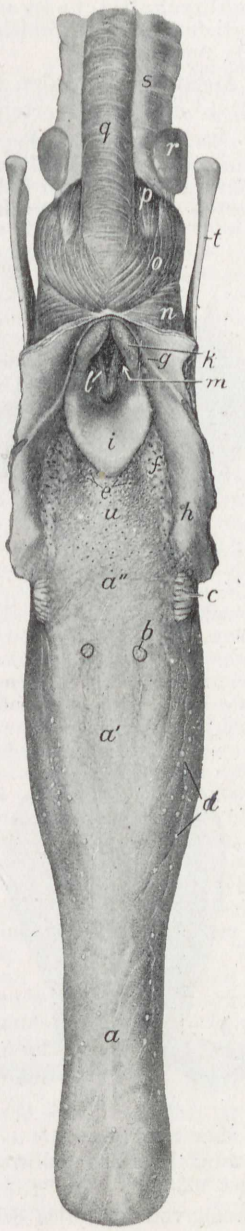

Abb. 751.

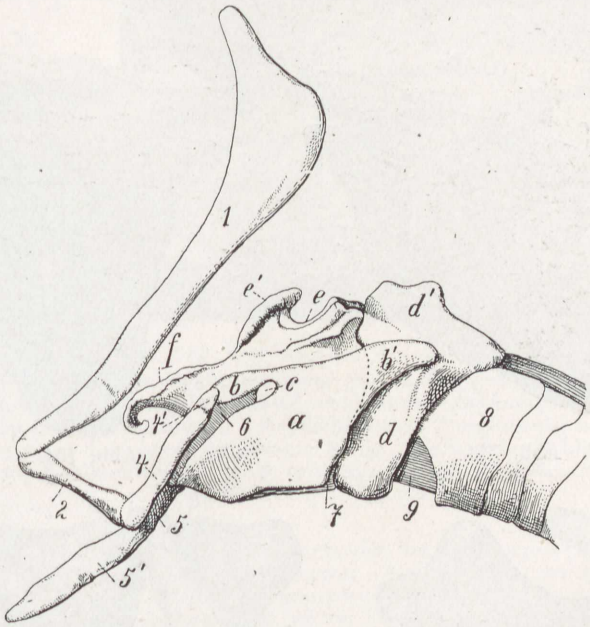

Abb. 752. Kehlkopfsknorpel des Pferdes im Zusammenhang.
a Schildknorpel, b sein orales und b′ sein kaudales Horn; c Fissura thyreoidea; d Ringknorpelreif; d′ Ringknorpelplatte mit dem Proc. muscularis; e Aryknorpel; e′ Cartilago corniculata; f Epiglottis.
1 großer und 2 kleiner Zungenbeinast; 4 Kehlkopfsast mit 4′ dem Ansatzknorpel; 5 Körper und 5′ Proc. lingualis des Zungenbeins; 6 Membrana hyothyreoidea; 7 Lig. cricothyreoideum; 8 erster Trachealring; 9 Lig. cricotracheale.

Abb. 751. Zunge und Kehlkopf des Pferdes.
a, a′, a″ Zunge; b Papilla vallata; c Papilla foliata; d Papillae fungiformes; e Zungenbälge; f Mandel; g durchschnittener Arcus pharyngopalatinus; h durchschnittener Arcus glossopalatinus bzw. Übergangsstelle der Schleimhaut des Zungengrundes in die des Gaumensegels; i Kehldeckel; k Aryknorpel bzw. Cartilago corniculata; l Stimmlippe; m Eingang in die seitliche Kehlkopfstasche; n M. thyreopharyngeus; o M. cricopharyngeus; p M. cricoarytaenoideus dorsalis; q Speiseröhre; r Schilddrüse; s Trachea; t Zungenbein; u Plica glossoepiglottica.

Die ventrale Ecke bildet den Stimmbandfortsatz, *Proc. vocalis* (Abb. 755 u. 756 c); an die nasodorsale setzt sich das gelbliche, faserknorpelige Knorpelhorn, *Cartilago corniculata* (Abb. 752 e′, 755 u. 756 b, 759 f u. 760 5), an, das mit dem der anderen Seite ein dem Ausguß einer Gießkanne ähnliches Schnäuzchen bildet (Abb. 757 b, b′). Die unregelmäßig-viereckige, glatte mediale Fläche (Abb. 756) ist der des anderseitigen Knorpels zugekehrt; die laterale Fläche wird durch den starken Muskelfortsatz, *Proc. muscularis* (Abb. 755 a), der sich ringknorpelseitig verdickt und hier medial die Gelenkfläche zur Artikulation mit dem Ringknorpel (Abb. 756 e) trägt, in eine dreieckige dorsale und in eine größere, dreieckige laterale Fläche geteilt.

d) Der **Kehldeckel**, *Epiglottis* (Abb. 538 31, 751 i, 752 f, 758, 759 a u. 760 1), ist eine sehr elastische Platte, die mit der sie überziehenden Schleimhaut eng verbunden ist

und am Kehlkopfseingange liegt. Sie sitzt so auf dem Körper des Schildknorpels, daß ihre Basis zum Teil von den Schildplatten umschlossen wird.

Der Kehldeckel ist in der Mitte am breitesten und läuft nach dem freien Ende hin in eine Spitze aus (Abb. 763 a). Die am Schildknorpel liegende Basis ist dick. Die orale Kehldeckelfläche ist ausgehöhlt, die laryngeale Fläche gewölbt (Abb. 762 a); sie zeigt viele kleine Vertiefungen, in die Schleimdrüsen münden. Die Seitenränder sind ausgezackt und etwas mundwärts umgebogen.

Aus der Basis des Kehldeckels geht jederseits ein knorpeliger Ansatz hervor, der die Stelle des **Keilknorpels,** *Cartilago cuneiformis (Wrisbergi)* (Abb. 758 b, b′ u. 759 d), vertritt.

Nach Görnemann [313] liegt über ihm in der Plica aryepiglottica, teils noch durch schmale Knorpelbrücken mit ihm verbunden, teils vollständig von ihm losgelöst, ein zumeist dreieckiges, flaches Knorpelstück; erst dieses soll dem Wrisbergschen Knorpel entsprechen, während der aus dem Kehldeckel hervorgehende Knorpelfortsatz nach Schmaltz [841] als *Proc. cuneiformis* zu bezeichnen wäre.

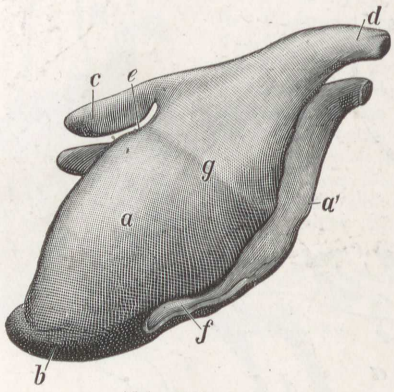

Abb. 753.

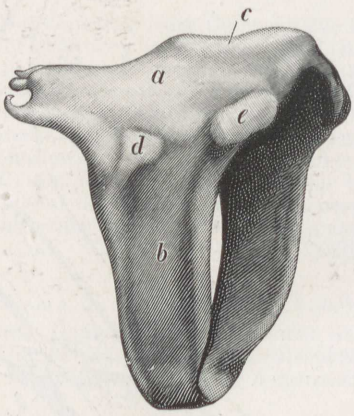

Abb. 754.

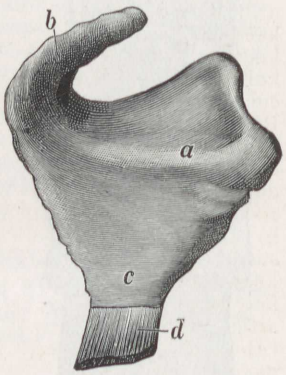

Abb. 755.

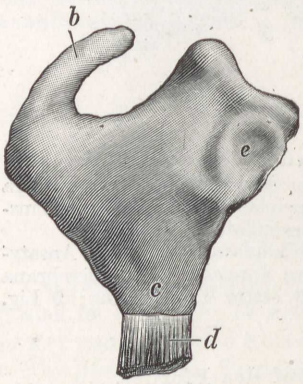

Abb. 756.

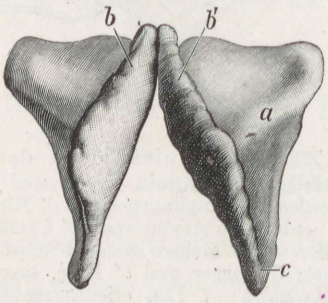

Abb. 757.

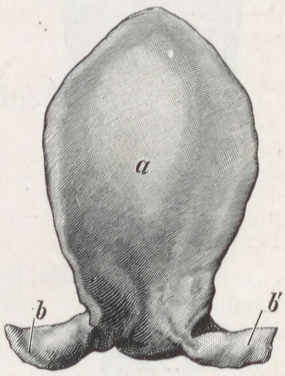

Abb. 758.

Abb. 753. Linke Seitenansicht der Cartilago thyreoidea des Pferdes.
a linke und a′ rechte Schildplatte; b Prominentia laryngea; c orales und d kaudales Horn; e Fissura thyreoidea; f Incisura thyreoidea caudalis; g Muskelleiste (Linea obliqua).

Abb. 754. Cartilago cricoidea des Pferdes; von der rechten und ein wenig von der oralen Seite gesehen.
a Platte und b Reif des Ringknorpels; c Proc. muscularis; d Gelenkfläche zur Artikulation mit dem Schildknorpel; e Gelenkfläche zur Artikulation mit dem Aryknorpel.

Abb. 755. Laterale Fläche der linken Cartilago arytaenoidea des Pferdes.
a Proc. muscularis; b Cartilago corniculata; c Proc. vocalis, an dem das Lig. vocale (d) entspringt.

Abb. 756. Mediale Fläche der rechten Cartilago arytaenoidea des Pferdes.
b Cartilago corniculata; c Proc. vocalis; d Lig. vocale (abgeschnitten); e Gelenkfläche zur Artikulation mit dem Ringknorpel.

Abb. 757. Beide Cartilagines arytaenoideae des Pferdes; von vorn gesehen.
a Proc. muscularis; b, b′ Cartilagines corniculatae; c Proc. vocalis.

Abb. 758. Epiglottis des Pferdes; vom Kehlkopf aus gesehen.
a Epiglottis; b, b′ Cartilagines (Processus) cuneiformes.

Knorpelige Einlagerungen im Lig. ventriculare beim Pferde so en andererseits darauf hindeuten, daß die Keilknorpel das Bestreben haben, eine Verbindung mit dem Aryknorpel einzugehen, wie es beim Hunde der F ll ist (s. S. 507).

2. Gelenke und Bänder des Kehlkopfes.

1. Zwischen **Schildknorpel** und **Zungenbein.** a) Die oralen Hörner des Schildknorpels (Abb. 752 b) sind mit den Knorpelfortsätzen der Kehlkopfsäste des Zungenbeins (4′) in der *Articulatio hyothyreoidea* (Abb. 759 zwischen h′ und b) durch die enge *Capsula articularis hyothyreoidea* verbunden. *b*) Vom oralen Rande des Körpers und der Seitenplatten des Schildknorpels geht die dünne *Membrana hyothyreoidea* (Abb. 752 6 u. 759 i) zu den Kehlkopfsästen und dem Körper des Zungenbeins; sie überbrückt den Schildzungenbeinraum (s. S. 471). 2. Zwischen **Schildknorpel** und **Ringknorpel.** a) Das kaudale Horn des Schildknorpels (Abb. 752 b′) artikuliert mit der Facies articularis thyreoidea des Ringknorpels (Abb. 754 d) in der *Articulatio cricothyreoidea;* sie ist von der dünnen *Capsula articularis cricothyreoidea* umgeben. b) Lateral und ventral spannt sich zwischen Ringknorpelreif und Schildknorpel das dünne, hautartige *Lig. cricothyreoideum* (Abb. 752 7 u. 759 n) aus, das durch Quer- und Längsfaserzüge verstärkt ist; es überbrückt die Incisura thyreoidea caudalis und den Schildringraum. 3. Zwischen **Ringknorpel** und **Gießkannenknorpel.** Die Facies articularis cricoidea des Aryknorpels (Abb. 756 e) ist jederseits mit der Facies articularis arytaenoidea des Ringknorpels (Abb. 754 e) in der *Articulatio cricoarytaenoidea* durch die zarte, schlaffe *Capsula articularis cricoarytaenoidea* (Abb. 760 b) verbunden, die ventromedial oft durch starke fibröse Fasern (b′) verstärkt ist. 4. Zwischen **beiden Gießkannenknorpeln** stellt das *Lig. arytaenoideum transversum* die Verbindung her, das sich zwischen den aboralen Winkeln der beiden Aryknorpel ausspannt; von ihm entspringen fibröse Fasern, die zum oralen Rande der Ringknorpelplatte verlaufen und dadurch die Aryknorpel an den Ringknorpel befestigen. 5. Zwischen **Ringknorpel** und **erstem Luftröhrenring** überbrückt den Ringluftröhrenraum das hautartige, elastische *Lig. cricotracheale* (Abb. 752 9 u. 759 o). 6. Zwischen **Schildknorpel** und **Gießkannenknorpel** finden sich zwei Bänder; a) das oral gelegene Taschenband, *Lig. ventriculare* (Abb. 759 k u. 760 c), geht vom Keilknorpel (der Epiglottis) zum Gießkannenknorpel und endet an dessen lateraler Fläche nahe dem ventralen Rande bis zum Knorpelhorn; b) das aboral vom Taschenbande gelegene Stimmband, *Lig. vocale* (Abb. 759 l u. 760 d), ist ein elastisches Band, das am Körper des Schildknorpels (Abb. 760 3) und am Lig. cricothyreoideum (d′) neben dem der andern Seite entspringt und lateral am Proc. vocalis des Aryknorpels (Abb. 755 c) endet. Das lockere Taschenband ist gegen die Umgebung nicht deutlich abgesetzt, während das Stimmband scharf umgrenzt ist. 7. Zwischen **Schildknorpel** und **Kehldeckel** spannt sich das kurze, elastische *Lig. thyreoepiglotticum* (Abb. 760 e) aus, das die Basis des Kehldeckels an den Körper des Schildknorpels befestigt und seitliche Verstärkungsfasern (e′) erhält. 8. Zwischen **Kehldeckel** und **Zungenbein.** Vom Körper des Zungenbeins zieht zum Kehldeckel das *Lig. hyoepiglotticum,* das den M. hyoepiglotticus vollständig umschließt. 9. Über das *Lig. arycorniculatum* s. S. 471.

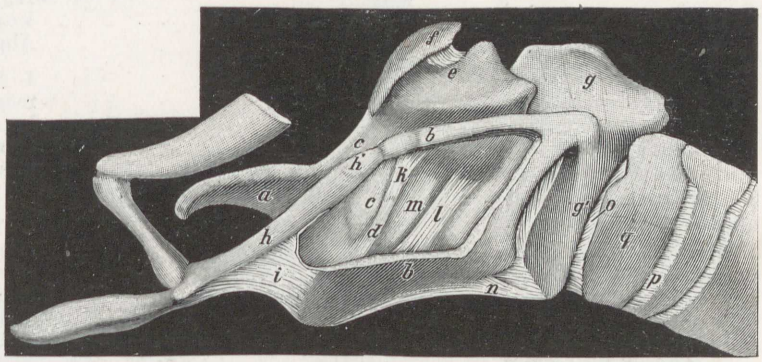

Abb. 759. Bänder des Kehlkopfes des Pferdes, linke Seite.
a Kehldeckel; b, b Schildknorpel (zum großen Teil entfernt); c, c Plica aryepiglottica; d Cartilago (Processus) cuneiformis; e Aryknorpel; f Cartilago corniculata; g, g′ Ringknorpel; h Kehlkopfsast des Zungenbeins; h′ Zungenbeinknorpel; i Lig. hyothyreoideum; k Lig. ventriculare; l Lig. vocale; m seitliche Kehlkopfstasche; n Lig. ericothyreoideum; o Lig. cricotracheale; p Lig. annulare; q 1. Trachealring.

3. Muskeln des Kehlkopfes des Pferdes.

1. **M. hyothyreoideus.**	U. Kehlkopfsast des Zungenbeins. A. Laterale Fläche des Schildknorpels.
2. **M. sternothyreoideus**	U. Manubrium sterni. A. Cartilago thyreoidea.
3. **M. hyoepiglotticus.**	U. Körper des Zungenbeins. A. Epiglottis.
4. **M. cricothyreoideus.**	U. Ringknorpelreif. A. Kaudaler Rand der Schildknorpelplatte.
5. **M. cricoarytaenoideus dorsalis.**	U. Äußere Fläche der Ringplatte. A. Proc. muscularis des Gießkannenknorpels.
6. **M. cricoarytaenoid. lat.**	U. Ringknorpelreif. A. Proc. muscularis des Gießkannenknorpels.
7. **M. arytaenoideus transversus** (unpaar).	U. Bedeckt dorsal die beiden Gießkannenknorpel.
8. und 9. **M. ventricularis und M. vocalis.**	U. Lig. cricothyreoideum und Schildkörper. A. Proc. muscularis des Gießkannenknorpels.

1. Über den **M. hyothyreoideus** s. S. 375.
2. Über den **M. sternothyreoideus** s. S. 377.
3. Über den **M. hyoepiglotticus** s. S. 375.
4. Der kurze **M. cricothyreoideus** (Abb. 761 c) entspringt jederseits an der Außenfläche des Ringknorpelreifens und verläuft schräg nasodorsal, um sich an der Außenfläche des kaudalen Randes der Schildknorpelplatte (bis zum Gelenk hin) zu inserieren. Ventral stößt er mit dem der anderen Seite zusammen.

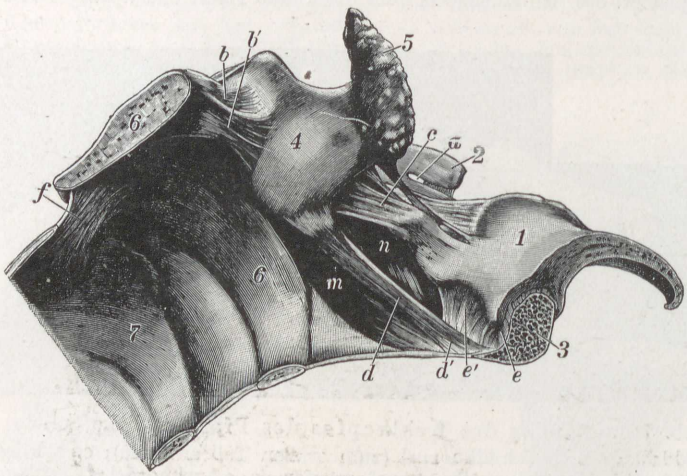

Abb. 760.

Abb. 760. Innenfläche der linken Hälfte des Kehlkopfes des Pferdes, nach Abpräparieren der Schleimhaut.

1 Epiglottis; 2 Cartilago thyreoidea (orales Horn); 3 Schildknorpelkörper; 4 Cartilago arytaenoidea; 5 Cartilago corniculata; 6, 6 Cartilago cricoidea; 7 erster Trachealknorpelring.

a Fissura thyreoidea; b Capsula cricoarytaenoidea, b′ ihre Verstärkungsschicht; c Lig. ventriculare; d Lig. vocale, d′ seine Fasern, die an das Lig. cricothyreoideum gehen; e Lig. thyreoepiglotticum, e′ seine seitlichen Verstärkungsfasern; f Lig. cricotracheale mit Verstärkungsschicht; m M. vocalis; n M. ventricularis.

5. Der **M. cricoarytaenoideus dorsalis** (Abb. 360 y, 761 h), der kräftigste Kehlkopfsmuskel, liegt jederseits auf der Platte des Ringknorpels. Er entspringt an der ganzen Ringknorpelplatte und besonders an deren Muskelkamm, läuft schräg orolateral und endet stark sehnig am Proc. muscularis des Aryknorpels.

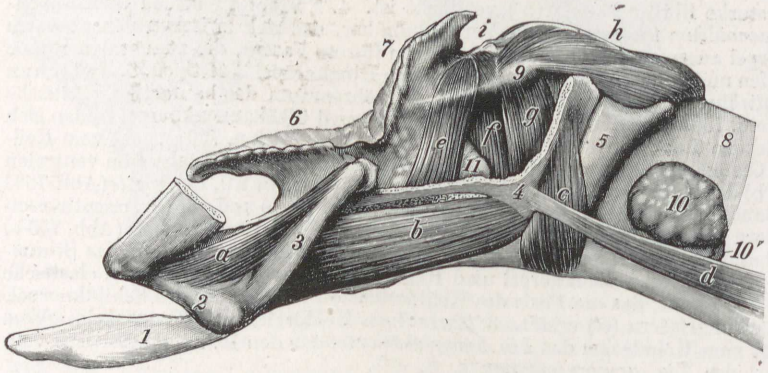

Abb. 761.

Abb. 761. Kehlkopfsmuskeln des Pferdes; von der linken Seite gesehen (der größere Teil der linken Schildknorpelplatte ist entfernt).

a M. keratohyoideus; b M. hyothyreoideus; c M. cricothyreoideus; d Ende des M. sternothyreoideus; e M. ventricularis; f M. vocalis; g M. cricoarytaenoideus lateralis; h M. cricoarytaenoideus dorsalis; i M. arytaenoideus transversus.

1 Zungenfortsatz, 2 kleiner Ast und 3 Kehlkopfsast des Zungenbeins; 4 Schildknorpel; 5 Ringknorpel; 6 Kehldeckel; 7 Cartilago corniculata; 8 Luftröhre; 9 Muskelfortsatz des Aryknorpels; 10 Schilddrüse, 10′ ihr Isthmus; 11 seitliche Kehlkopfstasche.

6. Der kräftige **M. cricoarytaenoideus lateralis** (Abb. 761 g) entspringt am Ringknorpelreifen und endet neben dem vorigen am Muskelfortsatze des Aryknorpels; er ist vom kaudalen Teile des Schildknorpels bedeckt.

7. Der kleine, unpaare **M. arytaenoideus transversus** (Abb. 761 i) liegt auf den Gießkannenknorpeln, entspringt jederseits an deren Proc. muscularis und bildet median eine Sehne, die ohne Befestigung auf diesen Knorpeln liegt, nach Franzmann [261] aber einen Sesamknorpel enthält; der Muskel ist nach Vermeulen [981] ein Teil des M. ventricularis.

8. u. 9. **M. ventricularis** und **M. vocalis,** Taschenband- und Stimmbandmuskel (Abb. 760 n u. m, 761 e u. f). Beide Muskeln liegen an der medialen Fläche des Schildknorpels und verlaufen ungefähr mit dem Taschen- bzw. mit dem Stimmbande. Sie beginnen am Lig. cricothyreoideum und am ventralen Rande der Schildplatte und enden größtenteils am Proc. muscularis des Aryknorpels.

Nur ein Teil des M. ventricularis geht weiter auf die dorsale Fläche des Gießkannenknorpels, bedeckt diese, unter Freilassung der Cartilago corniculata, und einen Teil des auf ihr liegenden M. arytaenoideus transversus und stößt median mit dem der anderen Seite zusammen, so daß er eine Art Ringmuskel darstellt. Beide Muskeln liegen der Kehlkopfsschleimhaut, dem Lig. vocale und ventriculare, der M. ventricularis auch dem Keilknorpel an; zwischen beide schiebt sich die seitliche Kehlkopfstasche ein und ragt lateral vor (Abb. 761 n).

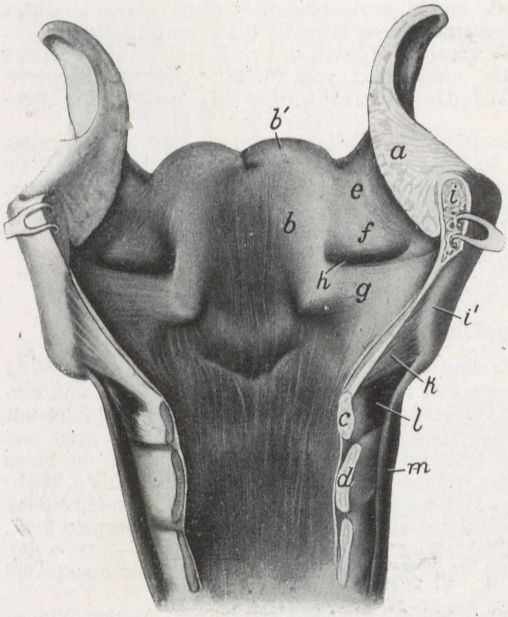

Abb. 762. Kehlkopf des Pferdes, an der ventralen Wand median gespalten und geöffnet.

a Kehldeckel (median durchschnitten); b Aryknorpel; b′ Cartilago corniculata; c Ringknorpelreif (median durchschnitten); d erster Luftröhrenring (median durchschnitten); e Plica aryepiglottica; f Plica ventricularis; g Plica vocalis; h Eingang in die seitliche Kehlkopfstasche; i Schildknorpelkörper (median durchschnitten); i′ Schildknorpelplatte; k Lig. cricothyreoideum; l M. cricothyreoideus; m Ende des M. sternothyreoideus.

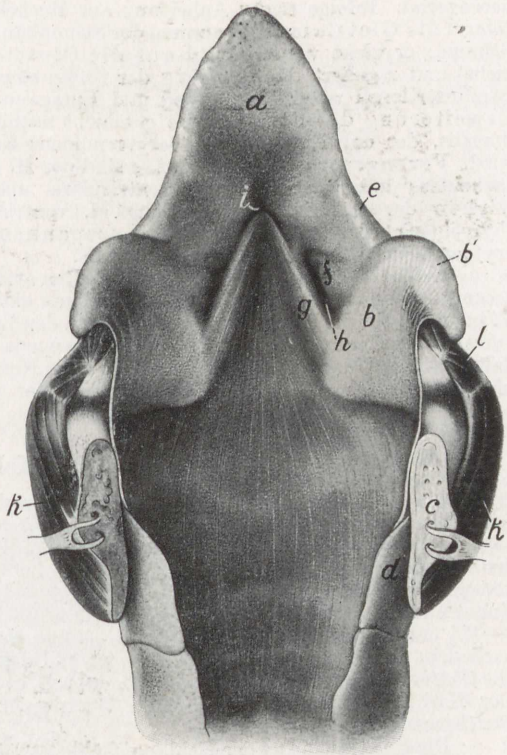

Abb. 763. Kehlkopf des Pferdes, an der dorsalen Wand median gespalten und geöffnet.

a Kehldeckel; b Aryknorpel; b′ Cartilago corniculata; c Ringknorpelplatte (median durchschnitten); der Ringknorpelreif modelliert sich durch die Schleimhaut; d erster Luftröhrenring, der sich durch die Schleimhaut modelliert; e Plica aryepiglottica; f Plica ventricularis; g Plica vocalis; h Eingang in die seitliche Kehlkopfstasche; i mittlere Kehlkopfstasche; k M. cricoarytaenoideus dorsalis; l M. arytaenoideus transversus.

Sehr selten kommt ein kleiner, etwa federkielstarker, blasser **M. thyreoarytaenoideus** vor, der vom dorsalen Rande der Schildplatte an den Muskelfortsatz des Aryknorpels tritt; an seiner Stelle findet sich i. d. R. ein Bandzug (Burow [145]).

Nach Görnemann [313] kommt außerdem noch ein dünner *M. tensor ventriculi lateralis* vor, der vom aboralen Ende des Proc. cuneiformis (s. S. 490) fächerförmig auf die seitliche Kehlkopfstasche ausstrahlt.

Wirkungen. Beim ruhigen Atmen genügt die normale Weite der Glottis, während diese beim angestrengten Atmen erweitert werden muß. Für die Stimmgebung sind die Weite der Stimmritze, die Spannung der Stimmbänder und die Stellung des Kehlkopfes von Wichtigkeit. Die Muskeln des Kehlkopfes, abgesehen vom M. hyoepiglotticus (s. S. 377), wirken daher im wesentlichen in 2 Richtungen, nämlich erweiternd und verengernd auf die Glottis (bzw. den Kehlkopf) und spannend oder entspannend auf die Stimmbänder (Stimmlippen). Einzelwirkungen: Der *M. cricothyreoideus* bewirkt durch Herausheben

des kranialen Teiles des Ringknorpels mit den an ihm befestigten Aryknorpeln Spannung der Stimmbänder (unter Erhöhung des Tones). Er unterstützt den M. sternohyoideus, sternothyreoideus und hyothyreoideus (s. S. 377), die bei Streckung des Kopfes den dabei erhobenen Kehlkopf in dieser Stellung fixieren, wobei der Ringknorpel aufwärts und der Schildknorpel abwärts bewegt, die Stimmbänder also gespannt werden. Der *M. cricoarytaenoideus dorsalis* ist bei beiderseitiger Wirkung der Haupterweiterer der Glottis, indem er unter Auswärtsdrehung des Muskelfortsatzes des Aryknorpels diesen Knorpel aus dem Kehlkopf heraushebt. Er wird dabei unterstützt durch Mitwirken des M. cricoarytaenoideus lateralis und arytaenoideus transversus. Wirkt der *M. cricoarytaenoideus lateralis* allein, dann verengert er unter Erschlaffung der Stimmlippen und Vertiefung der Stimme die Glottis, indem er den Muskelfortsatz des Aryknorpels nach außen und den Stimmfortsatz nach innen dreht. Ihn unterstützen der M. arytaenoideus transversus und M. ventricularis. Der *M. arytaenoideus transversus* wirkt also erweiternd oder verengernd, je nachdem er mit Erweiterern oder Verengerern wirkt. Allein wirkend verengert er die Pars intercartilaginea der Glottis; nach Thomassen [946] wirkt er stets verengernd. Infolge seiner Anheftung am Muskelkamme des Aryknorpels verengert der *M. ventricularis* die Glottis unter Spannung der Stimmbänder. Der *M. vocalis* ist Akkommodationsmuskel für die Stimme; er wirkt verengernd auf die Glottis (indem er die Aryknorpel abwärts in den Kehlkopf zieht) und reguliert die Spannung der Stimmbänder durch verschiedengradige Näherung der Stimmbandinsertionen unter Verkürzung und Entspannung der Stimmbänder. Gruppenwirkungen: Die Erweiterung der Stimmritze geschieht mithin in der Hauptsache durch den M. cricoarytaenoideus dorsalis, der dabei vom M. cricoarytaenoideus lateralis und M. arytaenoideus transversus unterstützt wird. Verengerer der Stimmritze sind der M. cricoarytaenoideus lateralis (unterstützt vom M. arytaenoideus transversus), der M. ventricularis und M. vocalis. Spannend auf die Stimmbänder wirken der M. cricothyreoideus und M. ventricularis, unterstützt vom M. sternohyoideus, sternothyreoideus und hyothyreoideus. Entspannend auf die Stimmbänder wirken der M. cricoarytaenoideus lateralis und der M. vocalis.

Gefäße und Nerven des Kehlkopfes. Das arterielle Blut führen die A. laryngea und A. pharyngea ascendens und eventuell auch die A. maxillaris ext. zu und das venöse die gleichnamigen Venen und die V. jugularis ab; die Lymphgefäße gehen zu den Lnn. retropharyngei und den Lnn. cervicales craniales. Die sensiblen Nerven stammen vom N. laryngeus cranialis und die motorischen vom N. laryngeus caudalis. Nur der M. cricothyreoideus erhält seine Nervenfäden vom N. laryngeus cranialis oder vom Plexus pharyngeus oder direkt vom Vagusstamm oder vom 1. Halsnerven (Vermeulen [981]).

4. Die Kehlkopfshöhle.

Die allgemeinen Verhältnisse der Kehlkopfshöhle sind S. 471 u. 472 beschrieben; für das Pferd seien folgende Einzelheiten hinzugefügt: Der *Aditus laryngis* ist 9—10 cm lang, 2½—3 cm breit und verengt sich an den Aryknorpeln schnabelförmig. Jede Stimmlippe (Abb. 751 l, 762 u. 763 g) bildet mit der ventralen Wand des Kehlkopfes einen Winkel von 30°, ist am Proc. vocalis ungefähr 1 cm breit und verschmälert sich ventral bis auf 5 mm. Die seitliche Kehlkopfstasche (Abb. 759 m) hat die Form eines Keiles mit ventral gerichteter Basis; sie ist 2—2½ cm tief und ihr Eingang (Abb. 751 m, 762 u. 763 h) 1—1½ cm lang und 4—6 mm breit. Die *Rima glottidis* bildet ein langgezogenes Dreieck, dessen Spitze nach dem Schildknorpelkörper gekehrt ist und dessen Basis zwischen beiden Gießkannenknorpeln liegt. Die *Glottis vocalis* ist in der Ruhe 3—5 mm breit, die *Glottis respiratoria* erheblich weiter (1½—2 cm weit). Der Kehlkopfsausgang hat einen Querdurchmesser von 4½—5½ cm und einen dorsoventralen Durchmesser von 5—6½ cm.

Die Schleimhaut der Kehlkopfshöhle ist rötlich und enthält viele Schleimdrüsen. An den Stimmbändern, den inneren Flächen der Gießkannenknorpel und am Ringknorpel ist sie dünn, blaß und fest anliegend; sie ist im Vestibulum und an der Glottis mit mehrschichtigem Plattenepithel, im übrigen mit Flimmerepithel bekleidet.

D. Die Luftröhre, Trachea, des Pferdes.

Die 5—7 cm weite Luftröhre (s. auch S. 472 u. Abb. 538 36 u. 764 c) beginnt am Kehlkopf und endet in der Brusthöhle in der Gegend des 5. bis 6. Interkostalraums, dorsal von der Basis des Herzens, indem sie sich in die beiden Bronchien (s. S. 496) gabelt (Luftröhrengabelung, *Bifurcatio tracheae*). Man kann also an der Luftröhre einen Halsteil und einen Brustteil unterscheiden. Sie stellt ein sehr elastisches, zylindrisches Rohr von ziemlich gleichem Durchmesser dar, das dorsoventral zusammengedrückt ist und eine dorsale und eine ventrale Fläche und zwei gerundete Seitenränder besitzt.

Die gestreckte Luftröhre ist gegen 1 m lang, in der Mitte des Halses 6—7 cm breit und 4—5 cm hoch, nahe dem Kopf und nahe der Brust jedoch etwas weniger hoch (3—4 cm); ihre Wand ist 4—5 mm dick. Sie ist umhüllt von der Fascia propria der Luftröhre und der Fascia profunda colli (s. S. 222). Die ventrale Fläche ist schwach gewölbt; sie und die gerundeten Seitenränder zeigen viele den Knorpelringen entsprechende Erhabenheiten und ebenso viele den Zwischenknorpelräumen entsprechende Vertiefungen. Die dorsale Fläche ist abgeplattet, leicht eindrückbar und fast eben.

Lage. Der Halsteil der Luftröhre liegt ventral am M. longus colli; an ihm liegt die Speiseröhre, und zwar liegt diese vom Schlundkopf aus zunächst auf der Luftröhre, dann

wendet sie sich allmählich (bis zum Brusteingang hin) an deren linke Seite (Abb. 423 2); ferner finden sich am dorsolateralen Rande der Luftröhre (linkerseits zum Teil an der Speiseröhre) die A. carotis communis (Abb. 536 m) und an deren dorsomedialem Rande wieder der N. vagus und N. sympathicus (zu einem Stamme vereinigt) (i, i′) und am ventralen Rande der A. carotis communis der dünne N. recurrens (h, h′), etwas weiter ventral am Seitenrande der Luftröhre die Schilddrüse (am Anfangsteile der Luftröhre) (Abb. 423 3, 3′), teils der Ductus lymphaticus trachealis (Abb. 536 k, k′) und tiefe Halslymphknoten (Abb. 537 r); auf sie folgen seitlich an der Luftröhre in der kranialen Hälfte (Abb. 536) der M. omohyoideus

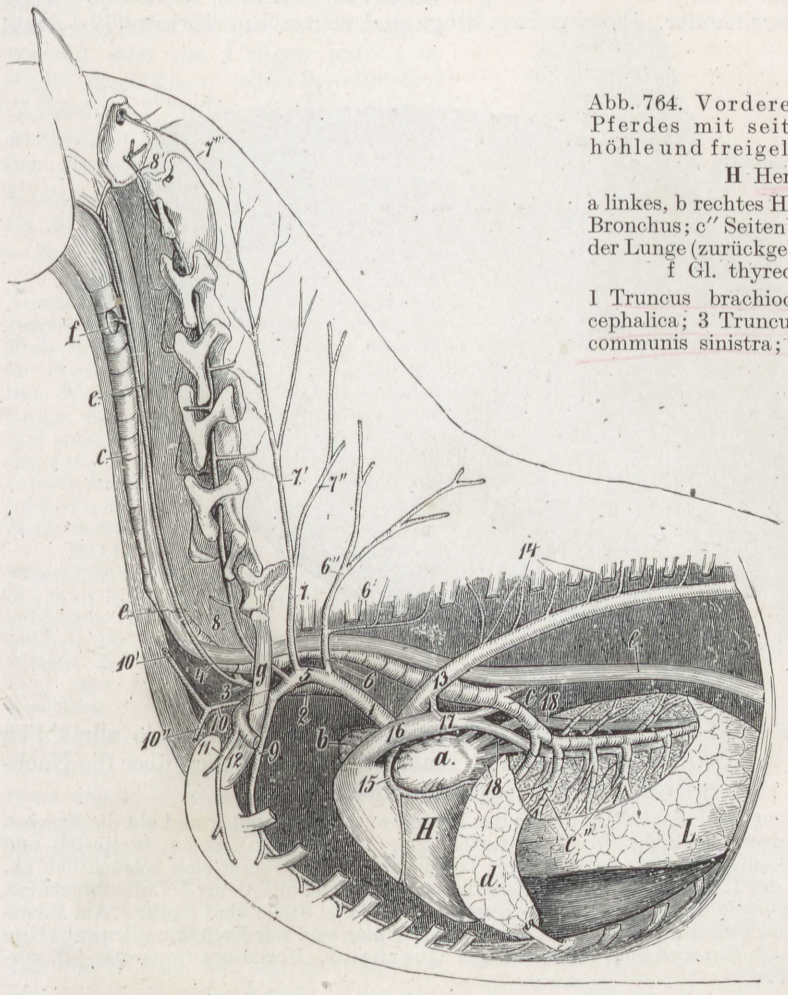

Abb. 764. Vorderer Rumpfabschnitt des Pferdes mit seitlich geöffneter Brusthöhle und freigelegter Halswirbelsäule.

H Herz; **L** Lunge.

a linkes, b rechtes Herzohr; c Trachea; c′ linker Bronchus; c″ Seitenbronchien; d Spitzenlappen der Lunge (zurückgebogen); e, e, e Oesophagus; f Gl. thyreoidea; g 1. Rippe.

1 Truncus brachiocephalicus; 2 A. brachiocephalica; 3 Truncus bicaroticus; 4 A. carotis communis sinistra; 5 A. subclavia sinistra; 6 A. costocervicalis; 6′ A. intercostalis suprema; 6″ A. transversa colli; 7 A. cervicalis prof., 7′ ihr aufsteigender, 7″ ihr querverlaufender Ast, 7‴ Anastomose des aufsteigenden Astes mit der A. occipitalis; 8 A. vertebralis, 8′ ihre Anastomose mit der A. occipitalis; 9 A. thoracica interna; 10 Truncus omocervicalis; 10′ A. cervicalis ascendens; 10″ A. transversa scapulae; 11 A. thoracica ext.; 12 A. axillaris; 13 Arcus aortae; 14 fünfte bis zwölfte Interkostalarterie; 15 A. coronaria sinistra; 16 A. pulmonalis; 17 Ligamentum arteriosum; 18, 18 Vv. pulmonales.

Abb. 764.

und in der kaudalen Hälfte (vgl. Abb. 537) der M. scalenus und an der ventralen Seite der Luftröhre die dünnen Mm. sternohyoidei und -thyreoidei; auf diese Teile folgen seitlich und ventral jederseits der M. brachiocephalicus und sternocephalicus, die die Drosselrinne mit der Drosselvene (V. jugularis [externa]) (Abb. 536 n u. 537 p) begrenzen; in der kranialen Hälfte des Halses ist die V. jugularis von der A. carotis communis durch den M. omohyoideus geschieden (Abb. 536), in der kaudalen Hälfte dagegen liegen beide Gefäße direkt aneinander (Abb. 537). (wichtig für den Aderlaß!). Die Mm. sternocephalici stoßen in der kaudalen Hälfte des Halses aneinander (Abb. 383 c u. 537), in der kranialen Hälfte weichen sie allmählich mehr und mehr auseinander, so daß hier die Luftröhre an ihrer ventralen Seite nur von den dünnen Mm. sternohyoidei (Abb. 383 b) und der Haut bedeckt ist (wichtig für den Luftröhrenschnitt!).

Der Brustteil der Luftröhre liegt zwischen den beiden Pleurasäcken ventral von dem M. longus colli und der Speiseröhre, die sich vom Brusthöhleneingang aus wieder auf die dorsale Fläche der Luftröhre wendet, und dorsal von dem Truncus brachiocephalicus und der V. cava cranialis; die Luftröhre tritt dann an die rechte Seite des Aortenbogens und teilt sich beckenwärts von diesem in die beiden 3—4 cm weiten und nur einige Zentimeter langen Luftröhrenäste, *Bronchus dexter* und *sinister*, die sich mit Gefäßen und Nerven bald in je eine Lunge einsenken.

Bau. Die Luftröhre besteht aus 48—60 Knorpelringen (Abb. 711 a), die nicht geschlossen, sondern dorsal offen sind. Ihre dorsalen Enden nähern sich bis auf ½—2 cm oder greifen m. o. w. übereinander. Die einzelnen Ringe sind ventral am stärksten (2—3 mm

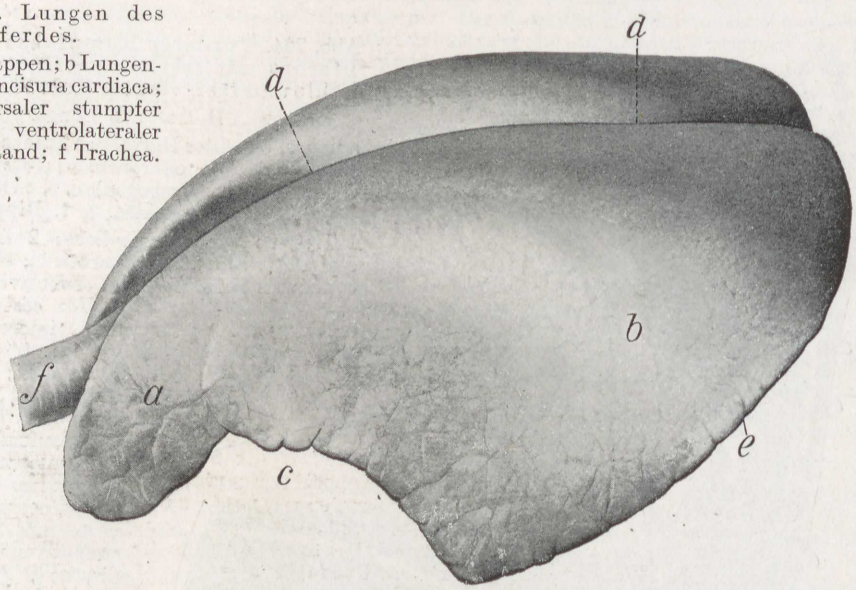

Abb. 765. Lungen des Pferdes.
a Spitzenlappen; b Lungenkörper; c Incisura cardiaca; d, d dorsaler stumpfer Rand; e ventrolateraler scharfer Rand; f Trachea.

Abb. 765.

dick) und von ziemlich gleicher Breite (11—14 mm breit); dorsal werden sie allmählich dünner und breiter und dadurch zu breiten, dünnen Knorpelplatten, die sich über die Nachbarringe schieben und sich gegenseitig dachziegelartig decken.

Durch diese Einrichtung wird die dorsale Fläche der Luftröhre sehr nachgiebig und ein die Trachea treffender Seitendruck weniger schädlich. Der 1. Luftröhrenring (Abb. 759 q) ist am breitesten und vom Ringknorpel des Kehlkopfes m. o. w. bedeckt; sein laryngealer Rand schrägt sich beträchtlich ab. In der Regel verschmilzt der 1. Ring mit dem 2. und dieser manchmal mit dem 3. Luftröhrenringe. Derartige Verschmelzungen sowie Spaltungen an der einen oder anderen Stelle sind häufig. Am Brustteile der Trachea erreichen sich die Ringe mit ihren Enden nicht; hier sind zur Ergänzung knorpelige Deckplatten vorhanden, die sich zwischen die durch das Querband, *Membrana transversa* (d), verbundenen Ringenden einschieben.

Der 1. Luftröhrenring ist mit dem Ringknorpel des Kehlkopfes durch das *Lig. cricotracheale* (Abb. 759 o) verbunden. Die übrigen Knorpel sind durch die feste, fibröse, an elastischen Fasern reiche, mit dem Perichondrium verschmolzene Faserhaut miteinander verbunden, die zwischen den Knorpelringen die *Ligg. annularia* (p) bildet. Dorsal wird diese lockerer und verbindet die Knorpelenden als Querband (s. oben). Der Schleimhautschlauch (Abb. 711 b) liegt nur der ventralen Wand und den Seitenwänden fest an, an der dorsalen Wand hingegen läßt er einen auf dem Querschnitt halbmondförmigen, durch lockeres Bindegewebe (e) ausgefüllten Raum frei. Hier spannt sich über der Schleimhaut, mit ihr eng verbunden, eine rötliche, 1,5—2 mm dicke, aus glatten Muskelfasern bestehende Muskelhaut (c) aus, die sich an den Seitenwänden verliert.

Die mit Flimmerepithel bekleidete Schleimhaut ist an der Oberfläche glatt und mit zarten Längsstreifen als Ausdruck von scharf begrenzten Längsbündeln elastischer Fasern versehen. Drüsen, *Gll. tracheales*, kommen in der Schleimhaut reichlich vor und münden an deren Oberfläche.

Gefäße und Nerven. Die Arterien der Luftröhre stammen von den Aa. carotides communes, die Venen von den Vv. jugulares. Die Nerven stammen vom N. vagus und N. sympathicus. Die Lymphgefäße des Halsteiles gehen zu den Lnn. cervicales profundi und den Lymphknoten des Brusthöhleneinganges, die des Brustteiles zu den Lnn. mediastinales craniales und medii und den Lnn. bifurcationis.

E. Die Lungen, Pulmones, des Pferdes (s. auch S. 473 ff.).

Die Lungen (Lungenflügel) (s. auch S. 473 und Abb. 617 u. 764 L u. 765) stehen durch die Bronchi (an der im 5. bis 6. Interkostalraume dorsal vom Herzen befindlichen Bifurkation der Luftröhre) mit der Trachea, durch die A. pulmonalis und die Vv. pulmonales mit dem Herzen, durch ein vom Mediastinum stammendes und sie als *Pleura pulmonalis* (s. S. 336 u. 475) überziehendes seröses Blatt mit dem Mediastinum und durch das Lungenzwerchfellsband (s. S. 336) mit dem Zwerchfell in Verbindung, während sie im übrigen zum größten Teil frei liegen; in ihrem mittleren Teile (kaudal von der Lungenwurzel) sind die Lungen jedoch in einem dreieckigen, etwa handgroßen (Adhäsions-) Felde miteinander verwachsen (s. S. 336). Die Eintrittsstelle des Bronchus in die Lunge heißt Lungenwurzel, *Radix pulmonis* (S. 474). Über den *Hilus pulmonis* s. S. 474.

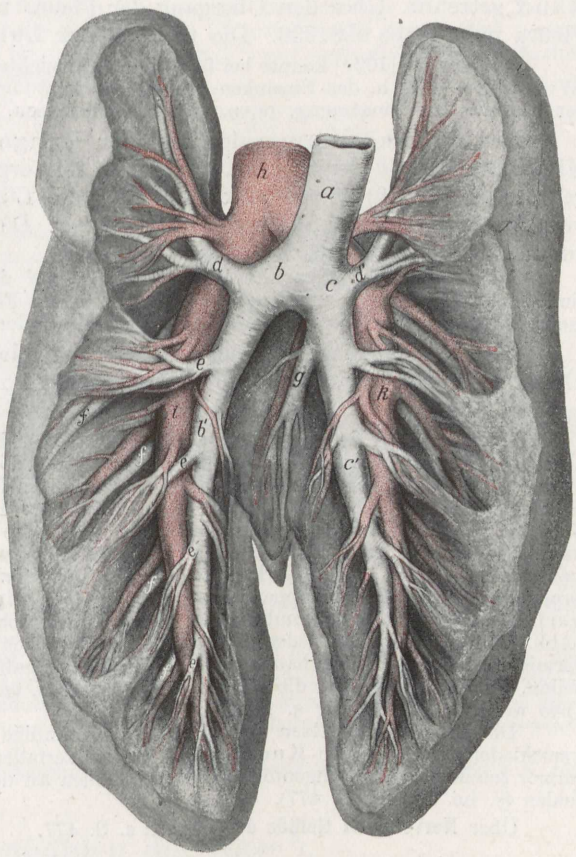

Abb. 766. Lageverhältnis der A. pulmonalis zu den Verzweigungen der Bronchien beim Pferde; von der dorsalen Seite gesehen.

a Ende der Luftröhre; b linker und c rechter Bronchus; b′ linker und c′ rechter Stammbronchus; d Seitenbronchus für den linken und d′ für den rechten Spitzenlappen; e, e, e, e dorsale und f, f, f, f ventrale Zweige des linken Stammbronchus; g Seitenbronchus für den Anhangslappen; h A. pulmonalis, i ihr linker und k ihr rechter Ast.

Die **Größe** der Lungen ist nach dem Atmungszustande verschieden; am Ende der Inspiration sind sie erheblich größer als am Ende der Exspiration. Ihr **spez. Gewicht** ist etwas kleiner als 1, so daß sie auf dem Wasser schwimmen; nur die luftleere Lunge des Foetus ist spezifisch schwerer und sinkt im Wasser unter. Über die **Farbe** der Lungen s. S. 473. Die **Konsistenz** der Lungen ist, da sie stets Luft enthalten, eine gleichmäßig schwammige, elastische, unter dem Fingerdruck knisternd.

Das Gewicht der Lungen hängt im wesentlichen von ihrem Blutgehalt ab. Nach Martin [599] wiegen die Lungen ausgebluteter Pferde 4 und die gestorbener größerer Pferde 6 kg; nach Bradley [115] beträgt das Gewicht der rechten Lunge $^1/_{130}$, das der linken $^1/_{150}$ des Körpergewichtes.

Die rechte Lunge ist größer als die linke und verhält sich zu dieser etwa wie 4 : 3. Sie besitzt einen dreieckigen Anhangslappen, *Lobus intermedius*, der zwischen beiden Lungen liegt. Die äußere Gestalt und der Umfang der Lungen entsprechen der Form der Brusthöhle. Halswärts sind sie am schwächsten und in den schmalen Spitzenlappen der Lunge, *Lobus apicalis*, *Apex pulmonis* (Abb. 765 a), ausgezogen, der jedoch nur undeutlich durch die *Incisura cardiaca* (c) (s. S. 498) von dem übrigen Lungenkörper, *Lobus diaphragmaticus* und *cardiacus* (Abb. 765 b u. S. 475), getrennt ist. Der mittlere Teil jeder Lunge ist der stärkste. Beckenwärts nehmen die Lungen allmählich wieder an Stärke und Umfang ab, erscheinen abgerundet und dorsoventral zusammengedrückt.

An **Flächen und Rändern** kann man an jeder Lunge unterscheiden: 1. am Spitzenlappen eine den Rippen anliegende Rippenfläche, *Facies costalis*, und eine dem Mediastinum zugewandte mediastinale Fläche, *Facies mediastinalis*, die durch den stumpfen dorsalen (d) und durch den scharfen ventrolateralen Rand (bei c) *(Margo obtusus* und *acutus)* getrennt sind. 2. Am Lungenkörper finden wir ebenfalls eine stark gewölbte

Facies costalis und eine verhältnismäßig schmale, fast ebene Facies mediastinalis, die namentlich an der linken Lunge den flachen, von der Speiseröhre herrührenden *Sulcus oesophageus* besitzt; zu diesen beiden Flächen gesellt sich noch eine dem Zwerchfell aufliegende Zwerchfellsfläche, *Facies diaphragmatica* s. *Basis pulmonum*. Die kostale und die mediastinale Fläche sind durch den stumpfen dorsalen Rand (Abb. 765 d, d), die Rippen- und die Zwerchfellsfläche durch den scharfen ventrolateralen Rand (e) voneinander geschieden, der sich in den Sinus phrenicocostalis (s. S. 336) einschiebt und am Übergang in den scharfen Rand des Spitzenlappens einen Ausschnitt, den Herzausschnitt, *Incisura cardiaca* (Abb. 617, 765 c), bildet. Die Zwerchfellsfläche und die mediastinale Fläche sind durch den mediastinalen Rand getrennt. Über den Übergang der Pleura mediastinalis und diaphragmatica in die Pleura pulmonalis s. S. 336. Die **Grenzen** der Lunge in situ ergeben sich aus Abb. 617.

Wittmann [1020] konnte bei fast allen untersuchten Pferden das respiratorische Phänomen (Weisz [1010]), d. h. das Einsinken der Interkostalräume am ventrolateralen Lungenrand im Moment der beginnenden Einatmung, m. o. w. gut nachweisen.

Der Anhangslappen der rechten Lunge wird von der linken Lunge durch das Mittelfell und von der rechten, aus der er hervorgeht, größtenteils durch das Hohlvenengekröse (s. S. 336) getrennt; dorsal geht die Lungenpleura jedoch ohne Unterbrechung vom Anhangslappen auf die rechte Lunge über. Der Anhangslappen spitzt sich kaudodorsal zu und hat daher eine dreieckige Gestalt.

Seine fast ebene Zwerchfellsfläche liegt auf dem Zwerchfelle, die gewölbten Seitenflächen sind den beiden Lungen zugewandt. An seiner rechten Fläche liegt in einer Furche die V. cava caud.; mehr halswärts wird diese von dem Anhangslappen dorsal umfaßt und eingeschlossen.

Der **Läppchenbau** der Lungen tritt wenig hervor (Abb. 765); immerhin schimmern kleine, unregelmäßig-polygonale Felder undeutlich durch die Pleura durch und sind auch an den Schnittflächen wahrzunehmen.

Bronchien und **Bronchialbaum** (Abb. 725 u. 766). Der rechte Bronchus (Abb. 725 u. 766 c) ist an seinem Ursprung etwa 4—4,8 cm, der linke (Abb. 725 u. 766 b) nur 3½—4 cm weit. Nach einem Verlaufe von etwa 2 cm und dicht vor dem Eintritt in die Lungen zweigt von jedem ein Ast für den Spitzenlappen ab (Abb. 725 d u. f, 766 d u. d'). Der fortlaufende Stammbronchus (Abb. 725 u. 766 b' u. c') verläuft nahe dem stumpfen Rande der Lunge und gibt dabei i. d. R. 4 kleinere dorsale Seitenzweige (Abb. 766 e, e, e, e), die schräg kaudodorsal zum stumpfen Rande der Lunge ziehen, und 4 stärkere ventrale Äste (f, f, f, f) ab, die kaudoventral zum scharfen Rande der Lunge verlaufen; die vom Seitenbronchus für den Spitzenlappen abgehenden Seitenzweige sind relativ schwach und kranioventral gerichtet. Der rechte Stammbronchus gibt außerdem noch einen Seitenbronchus für den Anhangslappen (Abb. 725 h u. 766 g) ab. Jeder Seitenbronchus teilt sich in der in Abb. 725 abgebildeten Weise baumförmig in kleinere Bronchialäste, die sich wieder gabelförmig in immer kleinere Zweige, *Bronchioli*, teilen, bis die Endzweige, die *Bronchioli terminales* s. *veri*, in die primären Lungenläppchen eintreten. (Die weitere Verzweigung s. S. 476.)

Die Bronchien besitzen anfangs noch vollständige Knorpelringe, die aber sehr bald in einzelne verschiedenartig geformte Knorpelstückchen zerfallen; diese werden an den kleineren Bronchien immer schmaler und spangenförmig, bis schließlich an den kleinsten Bronchien die Knorpelstückchen fehlen (s. im übrigen S. 477).

Über **Nerven und Gefäße der Lungen** s. S. 477.

III. Die Atmungsorgane der Wiederkäuer.

A. Die Nasenhöhlen der Wiederkäuer (s. auch S. 466).

Das **Knorpelgerüst.** Vom dorsalen Rande des nasenlochseitigen Endstückes des Nasenscheidewandknorpels entspringt eine etwa 2 cm breite Knorpelplatte (Abb. 694 c), die den Nasenlochteil der Seitenwandknorpel darstellt und ventral bis zum ventralen Nasenwinkel umbiegt. Hier entspringt aus ihr ein schmaler Fortsatz, der sich dorsal aufbiegt und an seinem freien Ende einen queren lateralen Ansatzknorpel (d) trägt, so daß er ein ankerförmiges Aussehen erhält. Er entspricht dem Flügelknorpel des Pferdes und dient dem lateralen Nasenflügel als Grundlage. Außerdem ist noch ein dorsaler und ein ventraler Seitenwandknorpel (a und b) vorhanden, von denen der letztere aus dem S-förmigen Knorpel entspringt. Beide Seitenwandknorpel biegen sich gegeneinander und erreichen einander zum größeren Teil, so daß die ganze Nasenseitenwand knorpelig ist bis auf eine Lücke, die durch derbes Bindegewebe ausgefüllt wird. Über das beim erwachsenen Rinde vorhandene *Os rostri* s. S. 467.

Als S-förmiger Knorpel (Abb. 694 e) erscheint eine knorpelige Verlängerung der ventralen Nasenmuschel; er wird von einer Schleimhautfalte, der Flügelfalte, eingeschlossen. Ventral von dieser befindet sich eine zweite Längsfalte, die Bodenfalte; sie besteht im wesentlichen nur aus Schleimhaut und Venennetzen und ist nach Dennhardt [178] die persistierende primäre Gaumenleiste. Vom ventralen Seitenwandknorpel geht am Boden der Nasenhöhle eine knorpelige Fortsetzung bis zum 5. Backzahne.

Die **Nasenlöcher** sind beim Rinde verhältnismäßig klein, halbmondförmig bis oval (Abb. 767 b) und mit einer dorsalen Spalte *(Sulcus alaris)* (Abb. 767 c) versehen; bei Schaf und Ziege sind sie schlitzförmig und zweimal gebogen.

Die Nasenflügel sind dick, wulstig und wenig beweglich. Das falsche Nasenloch und die Nasentrompete des Pferdes fehlen. Zwischen den Nasenlöchern findet sich der **Nasenspiegel** (Schaf, Ziege) bzw. das **Flotzmaul** (Rind) (Abb. 767 1, 2, 3, 4 u. 5). Näheres s. S. 467.

Die beiden **Nasenhöhlen** stehen an ihrem aboralen Ende in Verbindung, da zwischen dem Vomer und dem horizontalen Teile der Ossa palatina eine Lücke bleibt. Jede Nasenhöhle (Abb. 148 u. 149) zerfällt in die 3 Nasengänge und den medialen Nasenraum.

Der dorsale Nasengang (Abb. 148 a) führt zur Riechgegend. Der sehr enge mittlere Nasengang (b) teilt sich, da sich das 2. Endoturbinale des Siebbeins (i′) zwischen die dorsale und ventrale Muschel einschiebt, in einen zum Schlundkopf führenden ventralen (b″) und einen zum Siebbeinlabyrinth führenden dorsalen Schenkel (b′). Vom mittleren Nasengang (Abb. 149 b) führt eine Öffnung (b′) in die dorsale Abteilung der ventralen Muschelhöhle (g) und der Aditus nasomaxillaris in die Kieferhöhle und damit indirekt in die Gaumen- und Tränenbeinhöhle. Der dorsale Schenkel des mittleren Nasenganges führt in die Meatus ethmoidales und von diesen in die dorsale Muschelhöhle und die Stirnhöhlen. Der sehr weite ventrale Nasengang (Abb. 148 und 149 c), in dem sich eine in die ventrale Abteilung der ventralen Muschel (Abb. 149 h) führende Öffnung (c′) findet, fließt schon vor dem Schlundkopfe mit dem der anderen Seite zusammen, da der Vomer nur der vorderen Hälfte des Gaumengewölbes aufliegt. Beim Schafe setzt sich eine senkrechte Schleimhautfalte als häutige Nasen- oder Rachenscheidewand bis in den Nasenrachen fort.

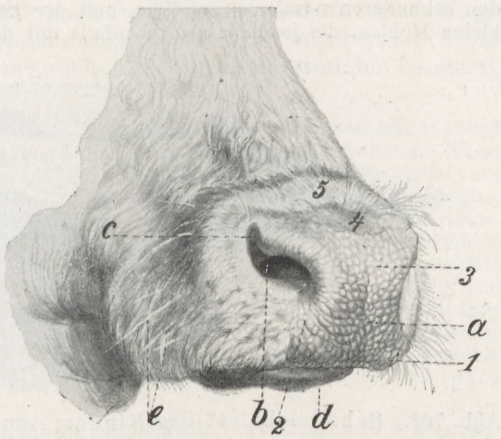

Abb. 767. Flotzmaul des Rindes.
1, 2, 3, 4 u. 5 Flotzmaul. a Philtrum; b Nasenloch; c Sulcus alaris; d Unterlippe; e Fühlhaare.

Die **Choanen** sind lang und schmal. Die ventralen Nasengänge kommunizieren mit der Maulhöhle mittels des beim Rinde 6 cm, beim Schafe etwa 1 cm langen *Ductus nasopalatinus* (s. S. 356), der schräg oroventral gerichtet von der Nasenhöhle in die Mundhöhle führt. In diesen mündet nahe der Mundhöhle das von einer Knorpelröhre (Nasenbodenknorpel) eingeschlossene Nasenboden- (Jacobsonsche) Organ. Über Nasenbodenknorpel und Nasenbodenorgan s. S. 468.

Die Nasenschleimhaut besitzt submukös ein arterielles Wundernetz und an der Scheidewand und an der Bodenfalte auf der S. 498 erwähnten Verlängerung der ventralen Nasenmuschel je einen Schwellkörper, von denen der erstere 5 mm dick ist. An den Muscheln finden sich keine Schwellkörper.

Über die dem Rinde fehlende **laterale Nasendrüse** und die **Mündung des Tränenkanals** s. S. 469.

B. Die Nebenhöhlen der Nase[1]).

1. Über die **Nasenmuscheln** und die **Nasenhöhlen der Wiederkäuer** s. S. 105 u. 467.

2. Die beiden **Stirnhöhlen** (Abb. 146 a, a″ u. 148 k, k) des Rindes sind größer als beim Pferde; sie erstrecken sich von der nackenseitigen Wand des Schädels durch die ganze Scheitel- und Stirngegend ungefähr bis zu einer durch die Mitte zwischen beiden Augenwinkeln jeder Seite gelegten Querebene und reichen von der Medianebene des Kopfes bis zum dorsolateralen Rande der Schädelhöhle bzw. bis an die mediale Wand der Orbita; sie setzen sich in die Hornfortsätze fort, liegen im Frontale und Parietale und werden zu einem kleinen Teil (an der nasalen Wand) noch von der dorsalen Nasenmuschel und dem Ethmoidale begrenzt. Eigentümlich ist der Stirnhöhle des Rindes, daß von ihrem nasalen Teile stets 2—3 kleinere, i. d. R. vollkommen abgeschlossene (Stirn-)Höhlen abgetrennt sind, so daß **mehrere Stirnhöhlen** entstehen, deren Verhalten auf beiden Schädelhälften nicht immer gleich ist; die genickseitige, weitaus größte, aber niedrige sekundäre Höhle ist sehr uneben und buchtig, weil im mittleren Drittel der medialen Hälfte der Höhle ihr von der Schädelkapsel gebildeter Boden stark gegen die Decke vorgewölbt ist (in Abb. 146 bei a′) und diese fast erreicht und weil zahlreiche Knochenleisten und Knochentafeln von den Wänden, besonders vom Boden der Stirnhöhle, vorspringen; am stärksten sind diese im

[1]) Genaueres s. Baum [53], Paulli [696] und Gutmann [328 u. 329].

nasalen Teile der Stirnhöhle; hier findet man stets eine (Abb. 146 b) bzw. zwei (selten mehr) Knochenplatten, die vom Boden bis zur Decke reichen und so die erwähnten sekundären Höhlen abtrennen. Die Stirnhöhle wird vom Canalis supraorbitalis (Abb. 146 e) durchsetzt.

Kommunikationen. In direkter Verbindung steht die Stirnhöhle nur mit den Meatus ethmoidales und dadurch mit dem dorsalen Endschenkel des mittleren Nasenganges. Ebenso steht jede der nasalen sekundären (Stirn-) Höhlen mit einem Meatus ethmoidalis in Verbindung (Abb. 146 c, c'). Die Kommunikation erfolgt durch kurze und relativ enge, nur für dünne Sonden passierbare Kanäle, die im nasomedialen Teile der eigentlichen Stirnhöhle und (je einer) auch in den sekundären (Stirn-) Höhlen beginnen, in naso-ventro-medialer Richtung verlaufen und sich in je einen Meatus ethmoidalis bzw. in den dorsalen Endschenkel des mittleren Nasenganges im Niveau des 5. Backzahns, ventrolateral von der dorsalen Muschel, öffnen. Eine direkte Verbindung zwischen Stirn- und Tränenbeinhöhle sowie zwischen Stirn- und dorsaler Muschelhöhle ist am mazerierten Schädel zwar i. d. R. nachzuweisen, dürfte aber intra vitam niemals vorhanden sein; es finden sich nämlich in der knöchernen Scheidewand zwischen den erwähnten Höhlen defekte Stellen, die intra vitam jedoch durch die beiden aneinander liegenden Schleimhautplatten verschlossen werden. Zwischen den sekundären nasalen Stirnhöhlen und der Seitenmasse des Siebbeins befinden sich noch mehrere kleine Höhlen, die jede für sich ebenfalls mit den Meatus ethmoidales kommunizieren.

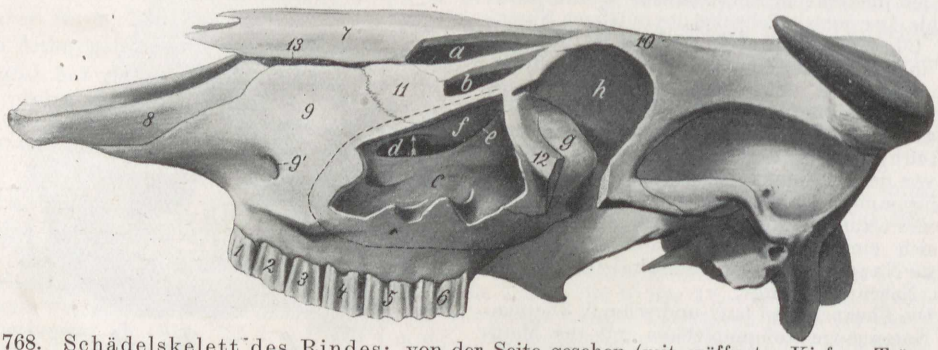

Abb. 768. Schädelskelett des Rindes; von der Seite gesehen (mit eröffneter Kiefer-, Tränenbein- und dorsaler Muschelhöhle).

a dorsale Muschelhöhle; b Tränenbeinhöhle; c Kieferhöhle, deren Grenzen punktiert sind; d Kiefergaumenhöhlenöffnung (der weiße Pfeil soll den Eingang in den Aditus nasomaxillaris andeuten); e Kiefertränenbeinhöhlenöffnung; f blasig in d und e vorgetriebener Teil des ventralen Muschelblättchens; g Bulla lacrimalis; h Orbita; vom Arcus zygomaticus ist ein Teil herausgesägt.

1—6 die entsprechenden Backzähne; 7 Nasale; 8 Incisivum; 9 Maxilla; 9' For. infraorbitale; 10 Frontale; 11 Lacrimale; 12 Zygomaticum; 13 Spalte zwischen 7 u. 8, 9 u. 11.

Beim 3 Wochen alten Kalbe fehlen die Stirnhöhlen noch (Gutmann [329]), da sie sich erst später entwickeln. Bei Schaf und Ziege bleiben die Stirnhöhlen auf die Stirnbeine beschränkt und reichen nur bis zur Höhe des Kiefergelenkes oder bei ungehörnten Tieren bis zum Proc. zygomaticus des Stirnbeins. Beim Schafe sind nach Gutmann [329] eine größere kaudale, vom 3. Ectoturbinale und eine kleinere orale, vom 5. Ectoturbinale stammende Höhle vorhanden, außerdem 8—9 kleinere Räume, die vom 2. Endoturbinale und dem 7. bis 13. Ectoturbinale ausgehen und in der an die Nasenhöhle grenzenden Wand der Orbita liegen.

3. **Kieferhöhle** (Abb. 768 c). Das Rind besitzt jederseits nur eine einzige Kieferhöhle, die der großen Kieferhöhle des Pferdes entsprechen dürfte; es teilen aber nicht selten, besonders bei älteren Tieren, eine oder mehrere vorspringende Knochentafeln die Höhle in Buchten; außerdem ragen bei jüngeren Tieren in den ventralen Teil der Höhle die Alveolen der 3 letzten Backzähne m. o. w. vor. Jede Kieferhöhle reicht (Abb. 768 c) von einer durch den 3. Backzahn gelegten Querebene bis zu einer durch den lateralen Augenwinkel gelegten Parallelebene. Diese weite Ausdehnung in aboraler Richtung wird dadurch bedingt, daß die aborale Wand der Kieferhöhle von der fast papierdünnen Tränenbeinblase (s. S. 105 u. Abb. 768 g) gebildet wird, die mithin direkt zur Vergrößerung der Kieferhöhle beiträgt.

Die ventrale Grenze der Höhle bleibt 1½—2½ cm vom Alveolarrande der Maxilla entfernt. Die dorsale Grenze gibt ungefähr eine Linie an, die man von der medialen Umrandung der Orbita zum Mundwinkel zieht. An der Begrenzung der Kieferhöhle beteiligen sich das Oberkiefer-, Joch- und Tränenbein. Die mediale Wand der Kieferhöhle steht nahezu sagittal, bildet die Scheidewand zwischen Kiefer- und Gaumenhöhle und enthält außer dem Canalis infraorbitalis die Kiefergaumenhöhlenöffnung (s. unten).

Kommunikationen. Die Kieferhöhle steht 1. mit der Gaumenhöhle ihrer Seite durch die große, längsovale, 5½—8 cm lange Kiefergaumenhöhlenöffnung (Abb. 768 d) in Verbindung. Sie befindet sich in der medialen Wand der Kieferhöhle vor dem medialen Augenwinkel. Aboral stößt

die Öffnung an die Kieferтränenbeinhöhlenöffnung und fließt mit ihr meist m. o. w. zusammen. Die Kieferhöhle kommuniziert 2. mit dem mittleren Nasengange durch den *Aditus nasomaxillaris* (in Abb. 768 deutet der weiße Pfeil den Eingang in die Spalte an). Dieser bildet, von der eröffneten Kieferhöhle aus gesehen, eine 2—2½ cm lange und 3—4 mm breite, i. d. R. ziemlich versteckte Spalte, die sich in einer zwischen dem 5. und 6. Backzahn gelegten Querebene zwischen der dorsalen Umrandung der Kiefergaumenhöhlenöffnung bzw. zwischen der dorsolateralen Wand der Kieferhöhle und dem ventralen Muschelblättchen befindet. Die Spalte führt zwischen der ventralen und dorsalen Nasenmuschel dorsomedial in den mittleren Nasengang. Die Kieferhöhle kommuniziert 3. mit der Tränenbeinhöhle durch die fast runde, 3—4½ cm lange Kieferтränenbeinhöhlenöffnung (Abb. 146 i u. 768 e), die sich dicht kaudodorsal von der Kiefergaumenhöhlenöffnung befindet, mit der sie meist m. o. w. zusammenfließt. Nicht selten wölbt sich in die Öffnung eine große Siebbeinzelle vor. Die Kieferhöhle des Rindes steht mithin (im Gegensatz zu der des Pferdes) weder mit einer Muschelhöhle, noch mit der Stirn- und Keilbeinhöhle in direkter Verbindung.

4. **Tränenbeinhöhle** (Abb. 146 h u. 768 b). Beim Rinde kommt noch eine wenig geräumige, besondere Nebenhöhle der Nase, die Tränenbeinhöhle, vor, die vielleicht als ein Teil der Kieferhöhle betrachtet werden muß; nach Paulli [696] wird sie vom 2. Ectoturbinale aus pneumatisiert. Sie liegt im allgemeinen nasomedial von der knöchernen Orbita im Stirn- und Tränenbein und ist zwischen die Stirnhöhle, die Kieferhöhle und den kaudalen Teil der dorsalen Nasenmuschel eingeschoben.

Aboral reicht die Höhle bis zu einer durch die lateralen Augenwinkel gelegten Querebene, lateral bis auf durchschnittlich ½—1½ cm an die nasodorsale Umrandung der knöchernen Orbita heran. Nasal von der letzteren reicht sie lateral ungefähr bis zu einer Linie, die man vom medialen Augenwinkel zum Nasenkieferwinkel zieht. Das nasale Ende liegt ungefähr in einer durch den letzten Backzahn gelegten Querebene. Medial bleibt die Tränenbeinhöhle im allgemeinen 3—4½ cm von der Medianebene entfernt, weil sich hier zwischen Tränenbeinhöhle und Medianebene die dorsale Muschelhöhle (Abb. 146 f) einschiebt. An der Bildung der Höhle beteiligen sich das Frontale, Lacrimale, Ethmoidale und das dorsale und ventrale Muschelblättchen; die Muschelblättchen bilden die mediale und einen Teil der kaudalen und ventralen Wand der Höhle. Die Tränenbeinhöhle steht 1. durch die große Kieferтränenbeinhöhlenöffnung (Abb. 146 i u. 768 e) mit der Kieferhöhle, 2. durch die Kiefergaumenhöhlenöffnung mit der Gaumen- und 3. indirekt durch den Aditus nasomaxillaris mit der Nasenhöhle in Verbindung (s. oben). Eine Verbindung mit der dorsalen Muschel- und der Stirnhöhle ist intra vitam nicht vorhanden.

Die **Gaumenhöhle** (Abb. 148 n, n u. 149 p) bildet eine durch vorspringende Knochenplatten nur mäßig gebuchtete, geräumige Höhle, die beim Rinde verhältnismäßig größer ist als bei Schaf und Ziege, größtenteils medial von der Kieferhöhle im Proc. palatinus der Maxilla und in der Pars horizontalis des Palatinum liegt und median von der der anderen Seite durch eine Knochenplatte getrennt ist; sie beginnt ungefähr 2 cm oral vom 1. Backzahne (bei Schaf und Ziege am 3. Backzahn) und reicht aboral bis zu einer durch die medialen Augenwinkel gelegten Querebene.

Die Decke des *Sinus palatinus* wird in der nasalen Hälfte von der 1½—3 mm dicken dorsalen Platte des Proc. palatinus der Maxilla, in der aboralen Hälfte hingegen nur von einem dünnen Knochenblättchen gebildet, das vom ventralen Muschelblättchen stammt; es spaltet sich von diesem nahe dessen Ursprung an der Crista conchalis ventralis ab (Abb. 149 k) und ist zunächst (2—5 cm) ventral gerichtet; dann biegt es medial bzw. ventromedial um und vereinigt sich mit der dorsalen Platte des Proc. palatinus der Maxilla und der Pars horizontalis des Palatinum. Diese Platte ist i. d. R. in großer Ausdehnung durchlöchert, so daß an diesen Stellen die Decke der Gaumenhöhle nur von den beiden aneinander liegenden Schleimhäuten gebildet wird. Am mazerierten Schädel stehen somit Gaumen- und Nasenhöhle in weiter Kommunikation, weil i. d. R. bei der Mazeration das die Decke der Gaumenhöhle bildende Muschelblättchen verlorengeht.

Kommunikationen. Die Gaumenhöhle steht durch die Kiefergaumenhöhlenöffnung (s. S. 500 und oben) mit der Kiefer- und Tränenbeinhöhle in Verbindung.

6. **Keilbeinhöhle.** Jede Keilbeinhöhle des Rindes (Abb. 148 l) ist 5—8 cm lang, durchschnittlich 1½—2½ cm hoch und fast ebenso breit und in mäßigem Grade buchtig; sie liegt hauptsächlich im Keilbeinkörper, zum Teil aber auch noch im Siebbein.

Sie steht nasal durch ein (nicht selten doppeltes) Loch oder einen kurzen Kanal mit den ventralen Meatus ethmoidales und durch diese mit der Nasenhöhle in Verbindung; die Kommunikationsöffnung liegt dicht ventral vom Siebbeinlabyrinth nahe der Nasenscheidewand und nahe der Siebbeinplatte, so daß man erst den rachenseitigen Teil der Nasenscheidewand entfernen muß, ehe man die Öffnung überschauen kann. Auffallenderweise erschien es uns manchmal, als ob die Höhle einer Seite (und zwar besonders der rechten) blind geschlossen sei. Jedenfalls steht die Keilbeinhöhle des Rindes nicht mit der gleichseitigen Gaumen- und Kieferhöhle in direkter Verbindung. Intra vitam scheint die Höhle von einer aus festem Fett und Spongiosablättchen bestehenden Masse, die festem graugelben Knochenmark ähnelt, ausgefüllt zu sein, so daß auf Medianschnitten durch frische und mäßig mazerierte Köpfe die Keilbeinhöhle zu fehlen scheint; erst durch intensives Mazerieren scheint sich die erwähnte Masse beseitigen zu lassen. Ob Alter und Rasse von Einfluß auf diese Verhältnisse sind, ist noch unbekannt.

C. Der Kehlkopf der Wiederkäuer.

Gerüst. Die Seitenplatten des Schildknorpels vereinigen sich, im Gegensatz zum Pferde, ventral in ihrer ganzen Länge zum Schildknorpelkörper (Abb. 703), der eine ganz flache *Incisura thyreoidea, oralis* und *caudalis* (a u. b) besitzt. Nahe dem Ringknorpel findet sich eine kleine *Prominentia laryngea*. Die *Fissura thyreoidea* (Abb. 769 c) ist vorhanden. Die Hörner der Schildplatten sind deutlich, besonders die kaudalen (b′) sind groß und gekrümmt. Die Platte des Ringknorpels (d′) schrägt sich jederseits etwas ab; die Verbindung mit dem Schildknorpel erfolgt nicht gelenkig, sondern durch straffe Bandmassen. Die Gießkannenknorpel (Abb. 769 e u. 770 4) sind mit den Knorpelhörnern (Abb. 770 5) verschmolzen; ihr Proc. vocalis ist sehr deutlich. Der Kehldeckel (Abb. 707) ist oval und sitzt der Membrana hyothyreoidea auf. Das *Lig. hyothyreoideum* bildet 2 seitliche Bandzüge; die Keilknorpel fehlen.

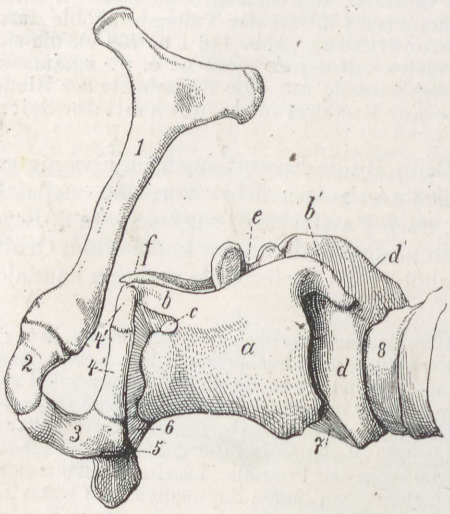

Abb. 769.

Abb. 769. Kehlkopfsknorpel des Rindes im Zusammenhang.

a Schildknorpel, b sein orales und b′ sein kaudales Horn; c Fissura thyreoidea; d Ringknorpelreif; d′ Ringknorpelplatte mit Proc. muscularis; e Aryknorpel; f Epiglottis.

1 großer, 2 mittlerer und 3 kleiner Zungenbeinast; 4 Kehlkopfsast mit 4′ dem Ansatzknorpel; 5 Körper des Zungenbeins mit Proc. lingualis; 6 Lig. hyothyreoideum; 7 Lig. cricothyreoideum; 8 erster Trachealring.

Inneres. Das *Lig. vocale* (Abb. 770 d) geht ohne scharfe Grenze in die Propria mucosae über und endet am Lig. cricothyreoideum. An Stelle des *Lig. ventriculare* finden sich submukös feine Fasern (c), die von der Basis der Epiglottis zur Seitenfläche der Aryknorpel gehen. Die mittlere und seitliche Kehlkopfstasche fehlen. Die *Labia vocalia* bilden mit der ventralen Fläche des Kehlkopfes einen Winkel von 90°. Die Stimmritze ist weit. Die *Plicae aryepiglotticae* sind stark ausgeprägt. Die Muskeln gleichen denen des Pferdes (s. S. 491), der *M. ventricularis* und *vocalis*

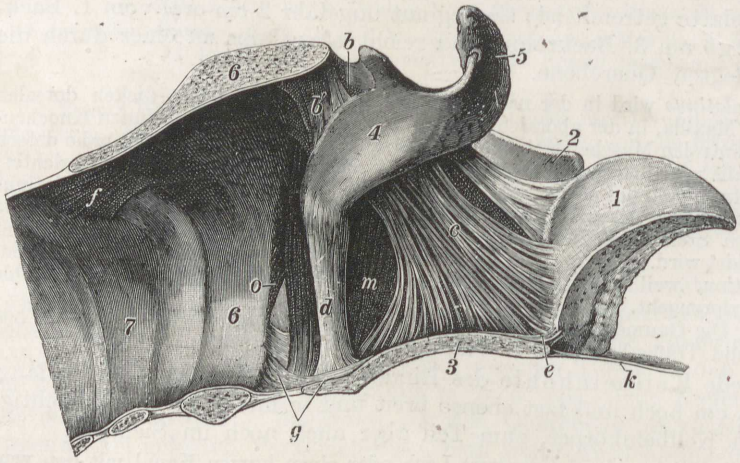

Abb. 770.

Abb. 770. Innenfläche der linken Hälfte des Kehlkopfes des Rindes nach Wegnahme der Schleimhaut.

1 Epiglottis; 2 orales Horn der Cartilago thyreoidea; 3 Cartilago thyreoidea; 4 Cartilago arytaenoidea; 5 Cartilago corniculata; 6, 6 Cartilago cricoidea; 7 erster Trachealring.

b Capsula cricoarytaenoidea, b′ ihre Verstärkungsschicht; c Fasern, die dem Lig. ventriculare des Pferdes entsprechen; d Lig. vocale; e Lig. thyreoepiglotticum; f Lig. cricotracheale mit Verstärkungsschicht; g Lig. cricothyreoideum; k Lig. hyoepiglotticum; m vereinigter M. vocalis und M. ventricularis; o M. cricothyreoideus.

fließen jedoch zu einem großen, fast fächerförmig gestalteten, dorsal sehr starken Muskel (Abb. 770 m) zusammen, der an der Basis des Kehldeckels, am Schildknorpelkörper und am Lig. cricothyreoideum entspringt, und dessen Fasern konvergierend zum Proc. muscularis des Aryknorpels verlaufen und an ihm und ventral von ihm enden; nur an der Stelle, wo sich beim Pferde die seitliche Kehlkopfstasche befindet, erscheint die Platte dünner. Der *M. hyoepiglotticus* ist sehr stark und zweischenklig.

Bei Schaf und Ziege sind die dem *Lig. ventriculare* entsprechenden Fasern relativ stärker und deutlicher; das *Lig. vocale* ist platt. Die mittlere Kehlkopfstasche ist relativ groß und deutlich.

D. Luftröhre und Lungen der Wiederkäuer.

Die **Luftröhre** der Wiederkäuer besteht aus 48—60 seitlich zusammengedrückten Ringen (Abb. 712), deren dorsale Endstücke bei dem Rinde, der Ziege und teilweise auch beim Schafe (Abb. 771 bis 773) (s. S. 473) aufgebogen sind und sich nebeneinander legen. Die Luftröhre erhält hierdurch einen scharfen dorsalen und einen abgerundeten ventralen Rand und zwei Seitenflächen. Der Querdurchmesser der Luftröhre (Abb. 771—773) verhält sich zum Höhendurchmesser wie 4 : 4½ bis 5 cm. Noch vor ihrer Bifurkation gibt sie den Bronchus für den Spitzenlappen der rechten Lunge (den eparteriellen Bronchus) ab (Abb. 726 i).



Abb. 771. Abb. 772. Abb. 773.

Abb. 771—773. Schematische Querschnitte durch die Luftröhre des Schafes.
(Abb. 771 kraniales, Abb. 772 mittleres und Abb. 773 kaudales Drittel.)

Die **Lungen** (Abb. 774) sind stark gelappt. Die linke besteht aus 3 Lappen, einem Spitzen-, Herz- und Zwerchfellslappen (a, b, c). Die rechte Lunge hat 5 Lappen, einen zweigeteilten Spitzen- (Abb. 719 a, a), einen mittleren oder Herz- (b), einen Zwerchfells- (c) und einen Anhangslappen. Der letztere liegt zwischen rechter Lunge und Mediastinum und mit seiner Basis am Zwerchfell.

Die Spitzenlappen liegen neben dem Aortenbogen, der Speise- und Luftröhre und zum Teil am Herzen. Der mittlere (kardiale) Lappen liegt neben dem Herzen und reicht kranial ungefähr bis zur 4. Rippe. Der Basislappen ruht auf dem Zwerchfelle. Der Spitzenlappen der rechten Lunge erhält einen eparteriellen Bronchus (s. oben). Die mediastinale Fläche beider Lungen ist kaudal von der Lungenwurzel

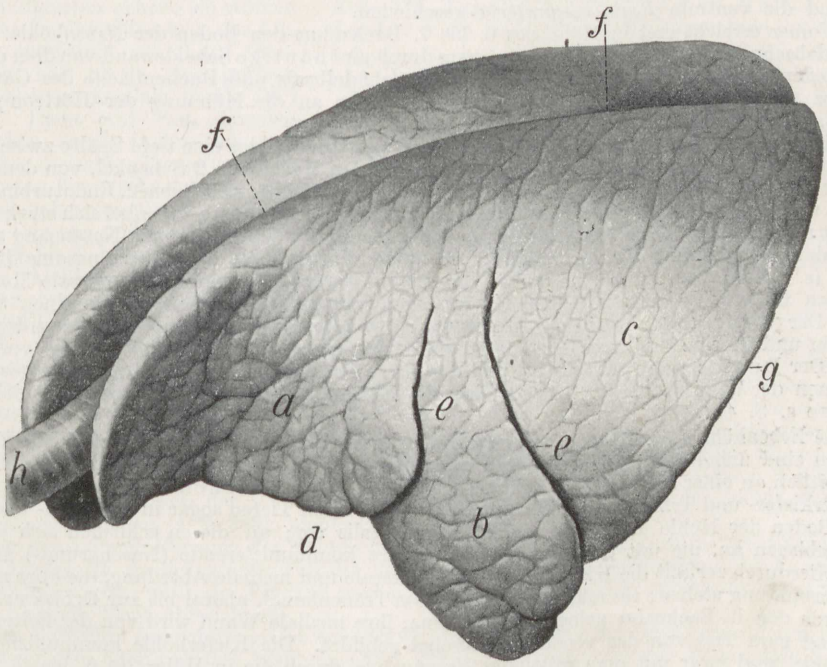

Abb. 774. Lunge des Rindes.
a Lobus apicalis; b Lobus cardiacus; c Lobus diaphragmaticus; d Incisura cardiaca; e, e Incisurae interlobares; f, f dorsaler stumpfer Rand; g ventrolateraler scharfer Rand; h Trachea.

mit dem Mediastinum verlötet; der Übergang der Pleura mediastinalis in die Pleura pulmonalis erfolgt von der Lungenwurzel bis zum Lungenzwerchfellsbande längs der Speiseröhre (s. S. 336). Über die Verzweigung der Bronchien s. S. 476.

Die rechte Lunge ist stets beträchtlich größer als die linke; das Gewicht beider verhält sich im allgemeinen wie 1,4 : 1 (die rechte Lunge einer Kuh wog 1100 g, die linke 750 g, die rechte eines Kalbes 400, die linke 280 g).

Die Lungen der Ziege sind schlanker als die des Schafes. Der Anhangslappen der rechten Lunge ist beim Schaf i. d. R. der Verbindungsstelle zwischen Lobus cardiacus und diaphragmaticus angesetzt, bei der Ziege zumeist nur dem Lobus cardiacus (Krause [493]).

Nach Schneider [848] beträgt das absolute Gewicht beider Lungen bei Ochsen 3,93 (3—4,8), bei Stieren 3,33 (1,6—4,5), bei Kühen 2,99 (2,35—3,55), bei weiblichen Jungrindern 2,65 (1,6 bis 3,2) kg, und das relative Gewicht entspricht durchschnittlich $^1/_{185}$, $^1/_{179}$, $^1/_{153}$, $^1/_{152}$ des Lebendgewichtes oder $^1/_{105}$, $^1/_{95}$, $^1/_{75}$, $^1/_{91}$ des Schlachtgewichtes.

Über die Läppchenzeichnung der Lunge s. S. 475.

IV. Die Atmungsorgane des Schweines (s. auch S. 465 ff.).

A. Die Nasenlöcher liegen im Rüssel, sind rundlich-oval und klein und können durch Muskelwirkung (s. S. 221) verengert oder sogar geschlossen werden. Der Rüssel, *Rostrum suis,* bildet in Verbindung mit der Oberlippe eine fast kreisrunde, bewegliche Scheibe. Die hier sehr empfindliche Haut ist mit spärlichen Sinushaaren besetzt und weist feine Poren auf, die die Mündungen der Rüsselscheibendrüsen (modifizierter Schweißdrüsen) darstellen (Näheres s. S. 467, Abb. 698 u. Scheuber [804]). Über die Epidermisleisten der Rüsselscheibe s. S. 467. Der Rüsselknochen (s. S. 467 u. Abb. 695 1) liegt zwischen den freien Enden der Ossa nasalia und incisiva und ist als das verknöcherte und stark vorspringende Endstück des sehr starken Nasenscheidewandknorpels aufzufassen, das dem Rüssel beim Aufwühlen des Bodens mehr Halt gibt. Vom dorsalen Teile des Rüsselknochens geht jederseits eine lateral und ventral gebogene Knorpelplatte (Flügelknorpel) (2) ab, die sich dem ebenso gebogenen, von der Scheidewand entspringenden dorsalen Seitenwandknorpel (4) anschließt; dieser bildet gemeinsam mit dem dorsal gebogenen, teils von der Scheidewand, teils von der ventralen Nasenmuschel herrührenden ventralen Seitenwandknorpel (5) die seitliche Begrenzung des apikalen Teils der Nasenhöhle. Vom ventralen Teile des Rüsselknochens geht noch jederseits der dorsolateral gerichtete, pfriemenförmige laterale Ansatzknorpel (3) ab, der im lateralen Nasenflügel liegt.

Die **Nasenhöhlen** sind lang und eng und am Boden flach. Ihr Endabschnitt, der Nasengrund und Nasenausgang, wird durch eine fast horizontale Knochenplatte, die durch die Vereinigung des Vomer mit dem sagittalen Teile des Palatinum und dem Ethmoidale entsteht, in die dorsale *Regio olfactoria* und die ventrale *Regio respiratoria* geschieden.

Der Vomer erreicht erst in Höhe des 6. bis 7. Backzahns den Boden der Nasenhöhle. Demnach wird der Endabschnitt des ventralen Nasenganges durch eine häutige Scheidewand von dem der anderen Seite geschieden. Diese setzt sich als eine zwischen Schädelbasis und Rachenfläche des Gaumensegels ausgespannte mediane Haut in den Nasenrachen bis nahe an die Mündung der Hörtrompeten fort. Über die Nasenmuscheln s. S. 110 u. 468.

Der dorsale Nasengang ist unbedeutend; der mittlere bildet eine tiefe Spalte zwischen beiden Nasenmuscheln; er teilt sich am aboralen Ende der ventralen Muschel in 2 Schenkel, von denen der eine zwischen der dorsalen Muschel und der ventral von ihr gelegenen Siebbeinzelle (dem 2. Endoturbinale) kaudodorsal führt und dem 2. Meatus ethmoidalis entspricht, während der andere Schenkel sich stark verbreitert und abflacht und mit dem ventralen Nasengange zusammenfließt. Vom mittleren Nasengang aus gelangt man in die dorsale Abteilung der ventralen Muschelhöhle, ferner durch den Aditus nasomaxillaris in die Kieferhöhle (s. unten) und durch eine dorsal von diesem gelegene Öffnung in die dorsale Muschelhöhle. Vom dorsalen Endschenkel des mittleren Nasenganges führen Öffnungen in die einzelnen Stirnhöhlen (s. unten). Der ventrale Nasengang ist geräumig; er führt in die ventrale Abteilung der ventralen Muschelhöhle und in eine oral von der Kieferhöhle gelegene besondere Höhle, falls sie vorhanden ist (s. unten). Der Ductus nasopalatinus und der Nasenbodenknorpel sind zuweilen gespalten und gleichen denen der Wiederkäuer (s. S. 499). Über die Mündung des Tränenkanals und die laterale Nasendrüse s. S. 469.

B. **Die Nebenhöhlen der Nase.** Die Muschelhöhlen sind denen des Rindes ähnlich. Die übrigen Nebenhöhlen sind ungemein groß und liegen derart in der Wand der Nasen- und Schädelhöhle, daß diese nur seitlich an einer kleinen Stelle einfach erscheint. Die Kieferhöhle ist verhältnismäßig klein, liegt im Oberkiefer- und Tränenbein und erstreckt sich bei alten Tieren sogar in das Joch- und Gaumenbein. Am Boden der Höhle ragt der Canalis infraorbitalis vor; an diesen schließen sich dorsal 1—2 (3) Knochenblasen an, die mit den Meatus ethmoidales kommunizierende (Nasengrund-) Höhlen einschließen. Hierdurch zerfällt die Kieferhöhle in eine laterale und mediale Abteilung, die aber miteinander in weiter Verbindung stehen; sie reicht dorsal bis zum Tränenkanal, aboral bis zur Orbita und nasal bis zu einer durch den 6. Backzahn gelegten Querebene; ihre mediale Wand wird von der Seitenplatte des Siebbeins und zum Teil von der ventralen Muschel gebildet. Die Kieferhöhle kommuniziert nur mit der Nasenhöhle, und zwar mit dem mittleren Nasengange durch die in Höhe des 6. bis 7. Backzahns liegende Nasenkieferhöhlenspalte. Vor der Kieferhöhle findet sich nach Dennhardt [178] bei älteren Schweinen noch eine kleine, langgestreckte Höhle, die direkt mit der ventralen Abteilung der ventralen Nasenmuschel bzw. mit dem ventralen Nasengange kommuniziert; sie dürfte der kleinen Kieferhöhle des Pferdes entsprechen. Die Keilbeinhöhle ist sehr groß; sie erstreckt sich vom Körper des Keilbeins in dessen Proc. pterygoideus und Ala temporalis und in die Squama temporalis bis zur halben Höhe der seitlichen Schädelwand. Sie kommuniziert mit der Pars olfactoria der Nasenhöhle bzw. mit dem ventralen Meatus ethmoidalis. Auch beim Schweine sind, ähnlich wie beim Rinde, jederseits **mehrere** Stirnhöhlen vorhanden, die sich durch das ganze Stirn- und Scheitelbein bis in das Hinterhauptsbein, zum Teil sogar noch in das Nasen-, Tränen- und Schläfenbein erstrecken und von denen der anderen Seite vollkommen getrennt sind. Die Zahl der Stirnhöhlen schwankt und nimmt mit zunehmendem Alter der Tiere zu, so daß alte Schweine i. d. R. jederseits 6—8 Stirnhöhlen haben. Jede Stirnhöhle kommuniziert

mit einem Meatus ethmoidalis und dadurch mit der Nasenhöhle. Eine Gaumenhöhle im senkrechten Teile des Gaumenbeins ist höchstens angedeutet (s. S. 110).

C. Der **Kehlkopf** (Abb. 775). Der Kehlkopf des Schweines ist sehr lang; seine Knorpel sind lockerer miteinander verbunden als die der anderen Tiere und bilden kein geschlossenes Gerüst. Der Schildknorpel (Abb. 704) ist lang; seine Seitenplatten sind ventral in ganzer Länge zum Körper verbunden, der am Kehlkopfsausgang am dicksten ist und oft verknöchert. Der brustseitige Teil der Platten ist am höchsten; das *Cornu caudale* ist kurz und breit. Das *Cornu orale* und die *Fissura thyreoidea* fehlen. Der Ringknorpel (Abb. 775 6, 6) ist schräg kaudoventral gestellt; am kaudalen Rande seiner Platte finden sich manchmal ein oder zwei kleine Knorpelplättchen; der Reif geht in eine kaudal gekehrte stumpfe Spitze aus. An dem Gießkannenknorpel (4) sind der Muskelfortsatz und der Proc. vocalis deutlich; die *Cartilagines corniculatae* (5) sind sehr groß und am Ende zweigespalten. Ihre breiteren und längeren medialen Abteilungen verschmelzen median zu einem unpaaren, rinnenförmig ausgehöhlten Schnäuzchen. Die kleineren lateralen Abteilungen sind pfriemenförmig. Zwischen den beiden dorsomedialen Winkeln der Aryknorpel liegt ein kleiner Zwischenknorpel (l). Die *Epiglottis* (Abb. 708 u. 775 1) ist breit und am freien Ende flachbogig abgerundet. Mit dem Schildknorpel ist sie nur locker durch die Schleimhaut und das elastische, dünne *Lig. hyothyreoideum* verbunden. In fester Verbindung steht sie mit dem Zungenbeinkörper durch das schmale, aber starke *Lig. hyoepiglotticum medium* und den starken *M. hyoepiglotticus;* außerdem geht jederseits das *Lig. hyoepiglotticum laterale* vom Ende des Kehlkopfsastes des Zungenbeins an den entsprechenden Rand des Kehldeckels.

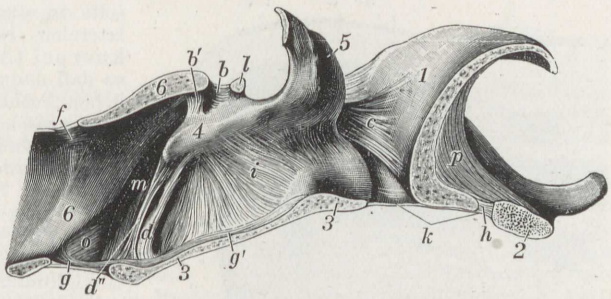

Abb. 775. Innenfläche der linken Hälfte des Kehlkopfes vom Schweine nach Wegnahme der Schleimhaut. 1 Epiglottis; 2 Os hyoideum; 3, 3 Cartilago thyreoidea; 4 Cartilago arytaenoidea; 5 Cartilago corniculata; 6, 6 Cartilago cricoidea.

b Capsula cricoarytaenoidea, b′ ihre Verstärkungsschicht; c Lig. ventriculare; d Lig. vocale, d″ sein kaudaler Schenkel; f Lig. cricotracheale mit Verstärkungsfasern; g, g′ Lig. cricothyreoideum; h Lig. hyoepiglotticum; i Fasern zur Stütze des Ventriculus lateralis; k Lig. hyothyreoideum; l Zwischenknorpel; m verschmolzener M. vocalis und M. ventricularis; o M. cricothyreoideus; p M. hyoepiglotticus.

Bänder und Inneres. Das *Lig. ventriculare* (Abb. 775 c) besteht aus Fasern, die von der Basis der Epiglottis zur lateralen Fläche des Gießkannenknorpels verlaufen. Zwischen ihm und dem Lig. vocale finden sich Faserbündel (i), die vom oralen Rande der Aryknorpel zu den Schildplatten gehen; sie stützen die seitlichen Kehlkopfstaschen; das *Lig. vocale* (d) entspringt am Lig. cricothyreoideum und ist in eine größere orale und kleinere kaudale Partie (d″) geschieden. Dicht oral vom dorsalen Ende des Lig. vocale findet sich eine kleine, flache, dreieckige Vertiefung. Die Stimmlippen liegen sehr nahe an- und fast parallel nebeneinander, so daß die Stimmritze sehr eng und spaltförmig ist. Mit der ventralen Kehlkopfsfläche bilden die schräg kaudoventral gerichteten Stimmlippen einen Winkel von etwa 110° (Burow [145]). Die seitlichen Kehlkopfstaschen bilden sich wie folgt: Jede Stimmfalte spaltet sich entsprechend den beiden Teilen des Stimmbandes in einen stärkeren oralen und einen schwächeren kaudalen Schenkel. Zwischen ihnen findet sich ein langer Schlitz, aus dem eine kleine, rundliche Öffnung in die große, bis zu den Ligg. ventricularia reichende seitliche Kehlkopfstasche führt, die zwischen der Schleimhaut und dem verschmolzenen *M. ventricularis* und *vocalis* (m) liegt und von den erwähnten Faserbündeln gestützt wird. Nahe der Basis des Kehldeckels findet sich der glattwandige *Ventriculus laryngis medius.* Die *Plicae aryepiglotticae* sind sehr deutlich, umgreifen die Gießkannenknorpel und treten dorsal an die Cartilagines corniculatae. Über das *Lig. arycorniculatum* s. S. 471. Die **Muskulatur** zeigt, abgesehen von der Verschmelzung des M. ventricularis und M. vocalis und abgesehen vom M. sternothyreoideus (s. S. 388), nichts Besonderes (s. S. 471).

Durch die weite Entfernung des Kehldeckels vom Schildknorpel und die eigentümliche Anordnung der Stimmbänder ist, da der größte Teil der vom Schildknorpel umschlossenen Höhle noch mit zum Eingang gezählt werden muß, der Eingang zum Kehlkopfe beim Schwein außerordentlich groß und von dem aller übrigen Tiere abweichend.

D. Die **Luftröhre** des Schweines ist zylindrisch und besteht aus 32—36 Ringen, deren Enden dorsal übereinandergreifen oder sich fast berühren (Abb. 714). 5—8 Ringe vor der Bifurkation der Luftröhre geht ein Bronchus für den Spitzenlappen der rechten Lunge (eparterieller Bronchus) ab.

E. Die **Lungen** erinnern durch ihre Läppchenzeichnung an die Rinderlungen. Die linke Lunge zerfällt in den Spitzenlappen und den Lungenkörper; die Incisura cardiaca ist aber so tief, daß der erstere wieder geteilt erscheint, so daß 3 Lappen vorhanden sind (Abb. 720 u. 721). Die rechte Lunge hat einen Spitzen-, Herz-, Zwerchfells- und Anhangslappen; die 3 ersteren liegen an der Brustwand, der Anhangslappen zwischen rechter Lunge und Mediastinum. Über *Lig. pulmonale* und Lungenzwerchfellsband s. S. 336.

V. Die Atmungsorgane der Fleischfresser (s. auch S. 465 ff.).

Die Nasenlöcher befinden sich beim Hund in der mit der Oberlippe verschmolzenen Schnauze (Nase). Diese stellt eine bis über die Schneidezähne hinausreichende, bewegliche Verlängerung der Nasenhöhlen in Form einer knorpeligen, von Haut und Muskeln umgebenen und von der Schleimhaut ausgekleideten Doppelröhre dar. In der Umgebung der Nasenlöcher ist die Haut haarlos, meist schwarz pigmentiert, beim Hunde gefeldert, bei der Katze höckerig und bei gesunden Tieren feucht und kalt. Man nennt diese drüsen- und porenfreie Partie den Nasenspiegel (s. Abb. 699, 700 u. S. 467).

Die Schnauze besitzt median eine flache Rinne *(Philtrum)*, die bei manchen Hunderassen so tief ist, daß die Schnauze gespalten erscheint (Doppelnase). Das Verhalten der im Vestibulum nasi vorhandenen Falten ergibt sich aus Abb. 776. Das knorpelige Gerüst der Schnauze wird hauptsächlich von der Nasenscheidewand gebildet; diese verlängert sich über die Ossa incisiva hinaus, verdickt sich an ihrem freien Teile beträchtlich und schickt von der Spitze der Nasenbeine an aus ihrem dorsalen und ventralen Rande die dorsalen und ventralen Seitenwandknorpel (Abb. 696 u. 777 a u. b) ab, die sich miteinander verbinden. Vor dem ventralen Seitenwandknorpel und mit ihm verbunden liegt jederseits in querer Richtung der kleine, dreieckige, den lateralen Nasenflügel stützende laterale Ansatzknorpel (Abb. 696 c), dessen Ränder aufgebogen sind, so daß dadurch eine Rinne entsteht, die mit einer ähnlichen Aushöhlung korrespondiert, die sich am ventralen oder zwischen beiden Seitenwandknorpeln findet und in die Nasenhöhle führt. Vom ventralen Seitenwandknorpel geht außerdem der mediale Ansatzknorpel ab, der mit einer Schleimhautfalte der ventralen Muschel in Verbindung steht und den S-förmigen Knorpel ersetzt (Abb. 777 c). Am Ursprunge dieser Falte, der Flügelfalte, findet man in der pigmentierten Schleimhaut eine Öffnung des Tränenkanals, eine zweite oft (30%) am rachenseitigen Ende der ventralen Muschel. Über die Nasenmuscheln s. S. 115.

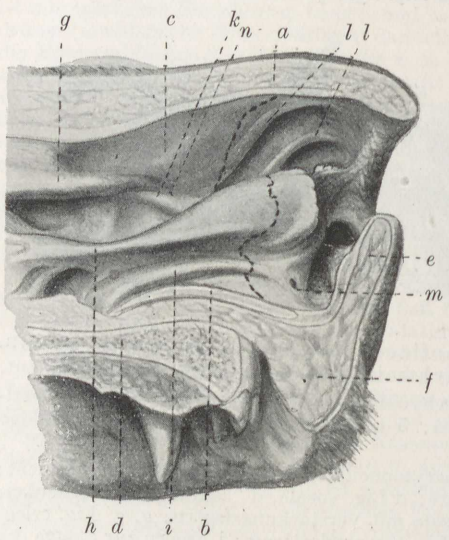

Abb. 776. Nasenvorhof des Hundes; die Nasenscheidewand ist entfernt. Der vor der punktierten Linie gelegene Teil ist der pigmentierte Vorhof.

a Nasendach; b Nasenboden; c laterale Nasenwand; d Körper des Os incisivum; e ein Teil vom Nasenspiegel; f Oberlippe; g gerade Falte; h Flügelfalte; i Plica nasi ventralis; k Schrägfalte; l, l Parallelfalten; m Mündung des Tränenkanals; n Mündung des Ausführungsganges der lateralen Nasendrüse.

Die Nasenhöhlen (Abb. 778) sind sehr geräumig, jedoch von den Muscheln und dem Siebbeinlabyrinth (c, c, d, e, f) fast ausgefüllt. Sie buchten sich in das Stirn- und Keilbein aus, wodurch unter Umständen eine Keilbeinhöhle vorgetäuscht und die Nasenscheidewand kaudodorsal noch vom Frontale gebildet wird.

Der dorsale Nasengang (Abb. 778 m) ist flach, der mittlere (l) sehr kurz und eng; er führt in die Hohlräume der ventralen Muschel und spaltet sich in der Querebene des 3. bis 4. Backzahns in einen dorsalen und ventralen Endschenkel; der erstere löst sich bald in Meatus ethmoidales auf, von denen Verbindungsöffnungen zur dorsalen Muschelhöhle und zu den Stirnhöhlen führen. Der ventrale Endschenkel führt zum ventralen Nasengange; in ihm liegt der große, rundliche *Aditus nasomaxillaris*. Der ventrale Nasengang (k) ist nasenlochseitig eng, rachenseitig geräumig und führt in die Hohlräume der ventralen Muschel.

Der Endabschnitt der Nasenhöhle wird durch eine horizontale Platte (Lamina transversalis des Siebbeins), die mit dem Vomer verschmilzt, in die dorsale Regio olfactoria und die ventrale Regio respiratoria (Fossa gutturalis) getrennt; diese Knochenplatte reicht bis in die Ebene des 3. Backzahns; weiter nasenlochwärts schließt an sie eine m. o. w. horizontale Schleimhautfalte sich an, die an der Scheidewand gegenüber der S-förmigen Falte liegt. Der in der Schnauze liegende Teil jeder Nasenhöhle, der durch das bewegliche Septum von dem der anderen Seite geschieden ist, stellt das *Vestibulum nasi* dar. Hier sind die Eingänge in die 3 Meatus nasi (Abb. 778 l, m, k) durch 2 Schleimhautfalten markiert von denen die ventrale die Flügelfalte ist (Abb. 776 h). In den ziemlich weiten Nasengaumenkanal mündet in der Gegend des Hakenzahns das Nasenbodenorgan (s. S. 468). Bei der Katze ist das knorpelige Gerüst des Naseneinganges verhältnismäßig kürzer; im übrigen verhalten sich die Nasenhöhlen wie beim Hunde. Von den venösen Schwellkörpern liegt der Scheidewandschwellkörper nahe dem ventralen Rande der Scheidewand; die Muschelschwellkörper sind nahe dem nasalen Ende und dem ventralen Rande der Muschel am mächtigsten und setzen sich ein wenig auch auf die nach den Nasenlöchern ziehenden Muschelfalten fort.

Die Nebenhöhlen der Nasenhöhle. Über die Muschelhöhlen s. S. 115. Die Oberkieferhöhle ist verhältnismäßig klein und länglich-oval und liegt in Höhe des 3. bis 6. Backzahns lateral vom Siebbein im Oberkieferbeine; sie kommuniziert durch den Aditus nasomaxillaris mit der Nasenhöhle. Die Stirnhöhle ist groß und zerfällt meist (besonders bei großen Hunden) in 2 vollständig getrennte Abteilungen, eine orolaterale und eine kaudomediale, die jede für sich mit dem 1. Meatus ethmoidalis kommunizieren. Bei älteren Tieren stülpen sich durch diese Kommunikationsöffnungen Ektoturbinalien in die Stirnhöhlen

ein. Die Ausdehnung der Stirnhöhlen ist je nach der Rasse verschieden, so daß die Höhlen bei kurzköpfigen Rassen nur klein sind und nach Paulli [696] ausnahmsweise sogar fehlen. Über die laterale Nasendrüse s. S. 469.

Der Kehlkopf. Gerüst. Der Kehlkopf des Hundes ist verhältnismäßig kurz und fast quadratisch, weil die Schildplatten höher als breit sind (Abb. 705); der Schildknorpelkörper bildet zuweilen eine deutliche *Prominentia laryngea*. Für den N. laryngeus cranialis ist eine *Fissura thyreoidea* vorhanden. Die Platte des Ringknorpels springt nach beiden Seiten stark vor; mit den Gießkannenknorpeln verbinden sich die großen, rundlichen *Cartilagines corniculatae*. Die *Epiglottis* (Abb. 709) bildet ein fast regelmäßiges Rechteck, von dem ein Winkel die Spitze und der gegenüber liegende den etwas verdickten

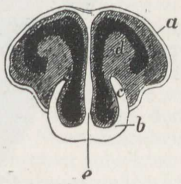

Abb. 777.

Abb. 777. Querschnitt durch die Nasenknorpel des Hundes. Der Schnitt ist zwischen dem vorderen und mittleren Drittel der Schnauze geführt.

a dorsaler und b ventraler Seitenwandknorpel; c Analogon des Sigmaknorpels; d Schleimhautfalte um den Sigmaknorpel, die sich als Schleimhautüberzug auf die Innenfläche des dorsalen und ventralen Seitenwandknorpels fortsetzt; e Septum narium. Die schwarz gezeichneten Stellen entsprechen den Eingängen zu den Nasengängen.

Grund mit dem Stiele, *Petiolus*, darstellt. Die *Cartilagines cuneiformes* sind groß und durch Bandfasern mit den Aryknorpeln verbunden; durch die Schleimhaut sind sie mit den seitlichen Winkeln der Epiglottis und mit den Ligg. ventricularia verbunden. An der Vereinigung beider Aryknorpel liegt ein kleiner Zwischenknorpel.

Inneres und Bänder. Die jederseits vom Kehldeckel zum Gießkannenknorpel ziehende *Plica aryepiglottica* geht seitlich am Keilknorpel vorbei und steht mit ihm in Verbindung, doch bleibt zwischen der Plica und dem Gießkannenknorpel ein tiefer Ausschnitt. Die Taschenbänder gehen nicht an die Gießkannenknorpel, sondern an den breiteren Teil der Keilknorpel. Die seitlichen Kehlkopfstaschen haben lange, spaltförmige Eingänge, sind geräumig und stoßen ventral zusammen. Die mittlere Kehlkopfstasche fehlt. Die Stimmbänder sind stark. Die **Muskulatur** ähnelt der des Pferdes (s. S. 491); auch beim Hund ist in die Unterfläche des M. arytaenoideus transversus ein auf dem Aryknorpel gleitender kleiner Sesamknorpel eingelagert; der *M. hyoepiglotticus* ist sehr stark und an seinem Ursprung am Zungenbeinkörper zweischenklig. An den Insertionsstellen der Muskeln finden sich auf den Aryknorpeln ein oder mehrere Sesamknorpel (Gurlt [326]).

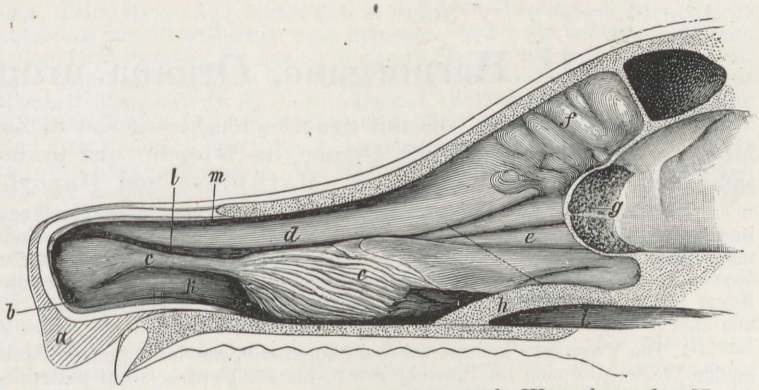

Abb. 778. Nasenhöhle des Hundes nach Wegnahme der Nasenscheidewand.

a Oberlippe; b Mündung des Tränenkanals; c, c ventrale und d dorsale Muschel; e Cellulae ethmoidales, in der der Teil aboral von der punktierten Linie die Regio olfactoria ist; f die übrigen Siebbeinzellen, die zum Teil in die Stirnhöhle ragen; g Lamina cribrosa; h ein Teil des Vomer; i Fossa gutturalis; k ventraler, l mittlerer und m dorsaler Nasengang.

Dem Kehlkopfe der Katze fehlen die keilförmigen Knorpel, doch hat die stumpf-lanzettförmige Epiglottis kleine seitliche Fortsätze, von denen die starken Plicae aryepiglotticae abgehen; diese verlieren sich aber in der Schleimhaut, ehe sie die Gießkannenknorpel erreichen. Statt der Taschenbänder findet sich ein Paar sehr dünner Schleimhautfalten, die gemeinschaftlich mit den Stimmbändern an den Gießkannenknorpeln entspringen und an die Basis des Kehldeckels gehen. Die *Rima vestibuli* ist eine ovale Spalte. Die Kehlkopfstaschen fehlen.

Die **Luftröhre** ist fast zylindrisch und nur leicht dorsoventral abgeplattet (Abb. 713); sie besteht beim Hund aus 42—46, bei der Katze aus 38—43 Ringen, die dorsal offen sind. Die Öffnung wird geschlossen durch eine fibröse Membran, der außen eine an den Knorpelringen entspringende Muskelhaut aus querverlaufenden Fasern *(M. transversus tracheae)* und innen die fest mit ihr verbundene Schleimhaut anliegt. An der Teilungsstelle der Trachea gehen die beiden Bronchi in einem stumpfen Winkel auseinander. Die linke **Lunge** besteht aus 3, die rechte aus 4 Hauptlappen, an denen noch kleinere Nebenlappen vorkommen können. Links unterscheidet man einen Spitzen- (Abb. 779 a), einen Herz- (b) und einen Zwerchfellslappen (c). Der Herz- und Spitzenlappen sind nur undeutlich geschieden. An der rechten Lunge finden sich ein (nicht selten wieder zweigeteilter) Spitzen- (Abb. 678 a), ein Herz- (b), ein Zwerchfellslappen (c) und der Anhangslappen (s. auch Abb. 722 u. 723). Die Lappen der Lungen des Hundes sind vollständig getrennt, da die Incisurae

interlobares (mit Ausnahme der linken Incisura interlobaris cranialis) bis auf die Stammbronchien und bis zum dorsalen Rande durchgehen. Die Läppchenzeichnung ist undeutlich. Über das *Lig. pulmonale* (Abb. 779 p) s. S. 336. Die Lungen des Hundes sind nicht selten pigmentiert, *Anthracosis pulmonum.* Über die Verzweigung der Bronchien s. S. 476 u. Abb. 727.

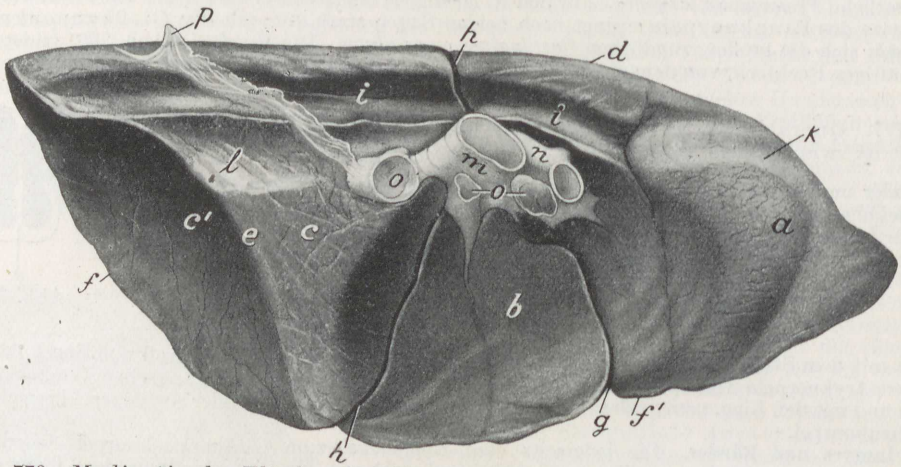

Abb. 779. Mediastinale Fläche der linken Lunge des Hundes (Formalinpräparat). a Spitzenlappen; b Herzlappen; c, c' Basislappen, und zwar c seine mediastinale und c' seine Zwerchfellsfläche; d Margo obtusus; f, f' Margo acutus; g Incisura interlobaris cranialis; h Incisura interlobaris caudalis; i, i Rinne für die Aorta; k Rinne für die A. subclavia sinistra; l Rinne für den Oesophagus; m linker Bronchus; n A. pulmonalis; o, o Vv. pulmonales; p Lig. pulmonale. Die mittleren zwei Viertel der mediastinalen Fläche sind vertieft zur Aufnahme des Herzens (Facies cardiaca).

D. Harnorgane, Organa uropoëtica.

Die Harnorgane, die mit den Geschlechtsorganen in Zusammenhang stehen, zerfallen in die harnabsondernden Organe, die Nieren, und in die harnleitenden und harnsammelnden Organe: Harnleiter, Harnblase und Harnröhre.

Entwicklung. Die erste Anlage des Harnapparates stellt die Urogenitalplatte dar, die sich in ein parietales und ein viszerales Blatt spaltet (wobei sich das zum Endozöl gehörende Urozöl bildet) und durch Segmentation in die Nephrotome zerfällt (s. S. 12). Aus ihr entstehen nacheinander 1. die Vorniere, *Pronephros,* und zwar aus ihrem kranialen Abschnitte, 2. die Urniere, *Mesonephros,* aus ihrem mittleren Teile, dem Urnierenblastem, und 3. die Dauer- (Nach-) Niere, *Metanephros,* aus ihrem kaudalen Abschnitte, dem Nierenblastem.

1. Die Vorniere kommt bei den Säugetieren nur im frühesten Embryonalleben vor. Sie entsteht in der Weise, daß sich im Bereiche des 5. bis 10. Urwirbels am parietalen Blatte der Urogenitalplatte durch Ausstülpung kurze Kanälchen, die Vornierenkanälchen, bilden; diese münden demnach mit freien Öffnungen (den Nephrostomen) in das Endozöl. Sie fließen mit ihren Enden zu einem bald hohl werdenden Strange, dem Vornierengange, primären Harnleiter, zusammen; dieser wächst kaudal und wird später infolge der Einmündung der Urnierenkanälchen (s. unten) zum Urnierenkanal, Wolffschen Gange. Mit Ausnahme dieses Ganges schwindet die Vorniere sehr rasch, während 2. die Urniere kaudal vom 10. Urwirbel auftritt. Diese entsteht so, daß in dicht aneinandergereihten soliden Zellkugeln des Urnierenblastems je ein Hohlraum als Urnierenbläschen auftritt. Diese Urnierenbläschen wachsen zu geschlängelten Urnierenkanälchen aus, die in den erwähnten, aus dem Vornierengange hervorgehenden und dorsolateral gelegenen Urnierenkanal münden, an dem man den die Kanälchen aufnehmenden Sammelgang und das anschließende Endstück unterscheidet; das letztere wächst kaudalwärts bis zum Ende des Enddarms, legt sich diesem an und senkt sich in ihn ein, wodurch die Kloake, *Urodaeum,* entsteht. Die Urnierenkanälchen wachsen in die Länge unter eventueller Neubildung von Kanälchen durch Sprossung und zerfallen in die geschlängelte *Pars secretoria* und die gerade *Pars collectiva,* das Mündungsstück. Das blinde Ende (das ursprüngliche Urnierenbläschen) der Urnierenkanälchen wird zusammengedrückt durch eine Mesenchymverdickung, in der bald Blutgefäßschlingen entstehen; diese bilden einen *Glomerulus* mit einem ein- und einem austretenden Stämmchen, der dann von dem zusammengedrückten Urnierenbläschen als Müllerscher Kapsel umwachsen wird. So entstehen die Urnierenkörperchen. Die Urnieren liegen unter der Wirbelsäule, sind von Zölomepithel bedeckt und ragen nach ihrer vollen Ausbildung als Urnierenwülste, Wolffsche Körper, ventral in die Bauchhöhle vor. Ihnen liegt lateral der Urnierengang an; an ihrer ventralen Seite entsteht die Geschlechtsleiste (s. S. 523). Die Rückbildung der Urnieren erfolgt zunächst vom kranialen und bald darauf auch vom kaudalen Ende her unter Erhaltung des Urnierenganges als Vas (Ductus) deferens der männlichen Tiere und unter

Erhaltung gewisser Reste des mittleren Teiles, der als *Pars genitalis* der Urniere bei der Bildung der Geschlechtsorgane Verwendung findet. 3. Die bleibende Niere oder Nachniere entsteht aus zwei Anlagen, aus a) einer Sprosse des Urnierenganges und b) dem Nierenblastem. a) An dem Urnierengang entsteht kurz vor seiner Mündung in die Kloake eine hohle Knospe, die Ureterenknospe; diese wächst in dorsaler Richtung gegen das Nierenblastem und zerfällt dabei in einen Stiel, die Anlage des Ureters (Abb. 802 o), und das erweiterte, bläschenartige blinde Ende, das primäre Nierenbecken. Letzteres gelangt durch Wachstum des Ureters in das Nierenblastem. Beim weiteren Wachstum erweitert und streckt sich das Nierenbecken und geht in vier hohle Sprossen, die primären Sammelröhren, und zwar 1 kaudale, 1 kraniale und 2 zentrale Sammelröhren I. Ordnung aus. Bald gabeln sich diese, sprossen und geben Sammelröhren II. und diese solche III. und IV. (bis XII., XIII.) Ordnung und die Terminalkanälchen ab. Auf dem primären Nierenbecken sitzt mantelartig das Nierenblastem. Infolge der erwähnten Sprossenbildung des Nierenbeckens zerfällt das Nierenblastem in Abschnitte, die den Sammelkanälchen-Büscheln als umhüllende Kappen aufsitzen; bei weiterer Sprossung und Teilung der Sammelkanälchen findet auch eine weitere Zerlegung dieser Epithel- bzw. Blastem-Kappen statt. b) Im Nierenblastem entwickeln sich die Nierenbläschen, die bald zu Harnkanälchen mit allen ihren Abschnitten auswachsen. Die so entstandenen Harnkanälchen setzen sich mit den Sammelkanälchen in Verbindung, so daß diese den ausführenden Teil (die Tubuli collectivi) der Harnkanälchen darstellen. Die Bildung der Nierenbläschen beginnt nächst dem Nierenbecken und setzt sich mit der Entstehung neuer Sammelröhrchen schichtenweise peripher fort. Die Harnkanälchen werden an ihrem verbreiterten blinden Ende zusammengedrückt und dabei löffelförmig; hier entstehen in einer Mesenchymanlage die Glomeruli mit ihrem ein- und austretenden Gefäß; die Glomeruli werden bald von dem Harnkanälchenende als Glomeruluskapsel ganz umschlossen (s. S. 508). Der Teil der Niere, in dem sich die Nierenbläschen bzw. die Nierenkörperchen bilden, wird zur Nieren-Rindensubstanz bzw. zur *Pars convoluta* (Nierenlabyrinth), während der nur Sammelkanälchen führende Teil zur Marksubstanz und *Pars radiata* (Markstrahlen) der Rindensubstanz wird. In der Marksubstanz tritt bei Mensch, Rind und Schwein eine Teilung in Lappen (innere Lappung) ein, deren zentrale Endabschnitte die Nierenpapillen darstellen. Das zunächst kleine Nierenbecken vergrößert sich außer durch eigenes Wachstum bei den höheren Säugetieren dadurch, daß die Hauptsammelröhren höherer Ordnung unter Erweiterung in das Nierenbecken einbezogen werden. Beim Rinde kommt ein Nierenbecken nicht zur Ausbildung; bei ihm teilt sich der Ureter in Äste; diese gehen in je ein Endbläschen aus, die sich als Nierenkelche über die zentralen Enden der inneren Nierenlappen (s. oben), die Nierenpapillen, stülpen. Beim Schweine sind es buchtige Erweiterungen (Hohlsprossen) des Nierenbeckens, die sich als Nierenkelche über die Papillen stülpen. Da bei den anderen Haustieren die innere Lappung fehlt, so besteht bei ihnen nur eine einzige Papille und ein einheitliches Nierenbecken ohne Kelchbildung. Beim Menschen bilden sich in ventralen Nierenabschnitten Kelche und Papillen. Beim Pferd entstehen am Nierenbecken zwei Sprossen. Außer der erwähnten inneren Lappung der Nieren (Lappung der Marksubstanz), die nur bei Mensch, Rind und Schwein eintritt, entsteht bei allen Tierarten an der ursprünglich glatten Oberfläche der Nieren während des Auswachsens der Sammelröhren und deren Büschelbildung eine die Rinde betreffende äußere Lappung unter Bildung tieferer oder flacherer Furchen. Diese äußere Lappung bleibt nur beim Rinde bestehen, während sie bei allen anderen Haustieren und dem Menschen durch Wiederverschmelzung der entstandenen Lappen verlorengeht, so daß bei ihnen glatte Nieren entstehen. Die Nieren haben während ihrer Entwicklung, gewissermaßen geschoben durch den wachsenden Ureter, eine Wanderung in kranialer Richtung bis über die Pars sexualis der Urniere hinaus vollzogen, so daß sie kranial vom Keimkörper zu liegen gekommen sind. Der Ureter trennt sich vom Urnierengange dadurch, daß nach Verschiebung der Uretermündung von der medialen nach der lateralen Seite des Urnierenganges der gemeinsame Stamm beider unter Erweiterung in die Kloake einbezogen wird, so daß jetzt beide (der Ureter und der Urnierengang [der spätere Ductus deferens]) gesondert in diese münden. Dadurch, daß die Brücke zwischen beiden später in die Breite wächst, rücken ihre Mündungen weiter auseinander.

Die **Harnblase** entsteht durch Zusammenfluß der Kloake, der Endoallantois (Abb. 802 d) und des in die Kloake einbezogenen gemeinsamen Mündungsteils (e) der Ureteren und der Urnierengänge (Wolffschen Gänge). Die Kloake wird dadurch, daß an ihren Seitenwänden je eine Längsfalte, die Urorektalfalte, entsteht und daß diese beiden Falten zum horizontalen Urorektalseptum verwachsen, in das dorsale Rectum (m) und den Kloakenrest geschieden (s. S. 524); von letzterem wird der kraniale Abschnitt zum Scheitelteile der Harnblase (Abb. 803 m), der kaudale zur Harnröhre bzw. zum Sinus urogenitalis (dem Scheidenvorhof der weiblichen Tiere) (Abb. 802 e). Das zwischen den Mündungen der Ureteren und der Urnierengänge gelegene Gebiet der Harnblase wird zum Trigonum vesicae. Der vom Scheitelteile der Harnblase zum Nabel ziehende Urachus (c), der die Ekto- und Endoallantois verbindet, schwindet nach der Geburt; die Stelle, wo er aus der Harnblase austrat, erhält sich in Form einer pyramidenförmigen (Pferd, Wiederkäuer, Schwein) oder warzenförmigen (Fleischfresser) Narbe am Blasenscheitel. Bei jungen Tieren sind die Urachusreste größer als bei älteren und enthalten meist einen verschieden weiten, nabelseitig sich verjüngenden blinden Gang (Hiilivirta [376]).

I. Vergleichende Betrachtung.

a) Die Nieren.

Lage. Die Nieren, *Renes* (Abb. 792 f), liegen rechts und links von der Medianebene in der Lendengegend, ventral an den Pfeilern des Zwerchfells und den Lendenmuskeln und seitlich von Aorta und Hohlvene, und zwar i. d. R. die rechte mehr brustwärts als die linke. Bei den Wiederkäuern liegen beide Nieren i. d. R. rechts und hintereinander,

und zwar die linke kaudal von der rechten. Die linke Niere der Wiederkäuer hängt, ebenso wie öfter die Nieren der Fleischfresser (Abb. 677 l u. 678 k), an einem m. o. w. langen Gekröse (Wandernieren). Ausnahmsweise kann (besonders beim Schwein) eine Niere fehlen.

Die Nieren sind paarige, große, rotbraune drüsige Organe mit einer gewölbten dorsalen und ventralen Fläche, einem abgerundeten brustseitigen und beckenseitigen Ende und einem konvexen lateralen und einem medialen Rande; der letztere besitzt eine Einbuchtung, *Hilus renalis* (Abb. 780—785), die jedoch dem Rinde fehlt.

Umhüllung. Die Nieren werden zunächst von einer leicht abziehbaren, festen *Tunica (Capsula) fibrosa*, die durch eine dünne Subfibrosa an die Niere befestigt ist, überzogen. An der ersteren liegt nach außen fettreiches Bindegewebe, das Nierenfett, *Capsula adiposa*, das die Nieren schützend locker umgibt und einen aktiven Fixationsapparat für die Niere darstellt (Pawlenko [699]). Dann folgt an der ventralen Fläche und eventuell (bei den Wandernieren) auch an den Rändern und den Enden der Nieren das Bauchfell, die *Tunica serosa;* dorsal liegt die Nierenkapsel direkt an den Lendenmuskeln und der Fascia iliaca, an die sie durch Bindegewebe befestigt ist.

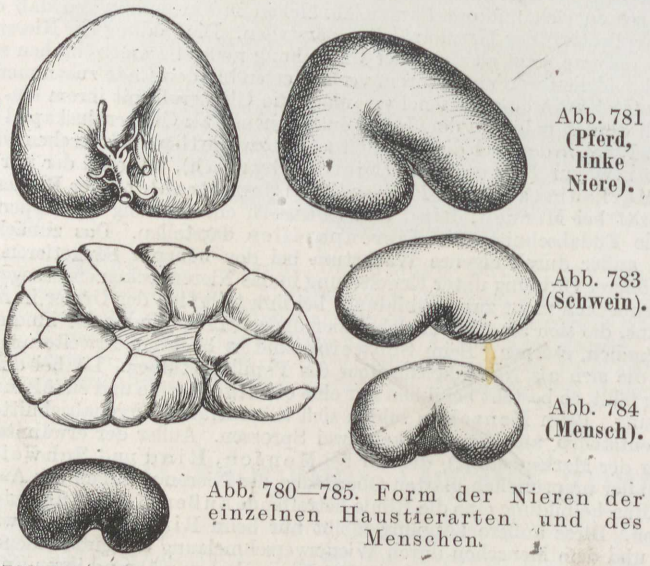

Abb. 780 (Pferd, rechte Niere). Abb. 781 (Pferd, linke Niere). Abb. 782 (Rind). Abb. 783 (Schwein). Abb. 784 (Mensch). Abb. 785 (Hund).

Abb. 780—785. Form der Nieren der einzelnen Haustierarten und des Menschen.

Abb. 780, 782, 783 und 785 von der ventralen, Abb. 781 und 784 von der dorsalen Seite gesehen.

Die Nieren (Abb. 780—785) haben im allgemeinen eine bohnenförmige **Gestalt.** Bei Mensch (Abb. 784) und Schwein (Abb. 783) gleichen sie platten, bei Schaf, Ziege, Hund (Abb. 785) und Katze dickeren Bohnen. Beim Pferde hat nur die linke (Abb. 781) annähernd Bohnenform, während die rechte (Abb. 780) fast dreieckig ist; beim Rind (Abb. 782) sind sie oval und stark abgeplattet. Die Ähnlichkeit der Niere mit einer Bohne wird durch den dem Nabel der Bohne vergleichbaren Hilus am medialen Nierenrand erhöht.

Im **Hilus renalis** treten die Nierengefäße und -nerven ein und die Lymphgefäße und der Ureter aus. Der Nierenhilus erweitert sich im Innern der Niere zum *Sinus renalis;* in ihm liegt das häutige, sackartige **Nierenbecken,** *Pelvis renalis,* das sich in den Ureter fortsetzt. Bei Mensch und Schwein sitzen am Nierenbecken die **Nierenkelche,** *Calyces renales,* während am Nierenbecken des Pferdes die beiden **Nierengänge** (s. S. 512 u. 517) in Form schlauchartiger Fortsetzungen vorkommen. Bei Schaf und Ziege sind keine und bei den Fleischfressern nur kurze Nierengänge vorhanden. Beim Rinde findet man an Stelle des Hilus und Sinus renalis eine Grube an der ventralen Fläche, in der die Ausführungsgänge der Nierenkelche zu dem erweiterten Anfangsteile des Ureters (fälschlich Nierenbecken genannt) zusammenfließen.

Die gewölbte **Oberfläche** der Nieren ist glatt; nur beim Rinde besitzt sie tiefe Furchen, die die Niere gelappt erscheinen lassen.

Die **Größe** der Nieren ist nach der Tierart verschieden; die Nieren des Menschen wiegen je 120 bis 200, die des Pferdes je 450—750, die des Rindes je 520—720, die des Schweines je 200—280 g. Zum Körpergewicht verhält sich das Gewicht der Nieren beim Pferde wie 1 : 500—700, Hunde wie 1 : 140—200, Schweine wie 1 : 150, Rinde wie 1 : 300, Menschen wie 1 : 240.

Bau. Die Nierensubstanz läßt eine periphere, braunrote, zum Teil körnig und zum Teil streifig erscheinende **Rindensubstanz,** *Substantia corticalis* (Abb. 786 u. 787 a, 788),

und eine zentrale, streifig erscheinende **Marksubstanz,** *Substantia medullaris,* erkennen; die Marksubstanz zerfällt wieder in eine Außen- und eine Innenzone; die Außenzone ist die an die Rindensubstanz stoßende Partie der Marksubstanz; sie hebt sich durch eine dunkelrote Farbe und reichen Gehalt an großen Gefäßen ab und wird auch als Grenzschicht der Marksubstanz (Abb. 786 u. 787 b) bezeichnet; die Innenzone der Marksubstanz (c) hat eine weißlichrote oder hellgraurote oder gelbliche Farbe. Im übrigen unterscheidet man folgende zwei Formen von Nieren:

A. **Gelappte Nieren.** Die Säugetierembryonen und auch gewisse erwachsene Wassersäugetiere (Wale, Robben, Eisbären, Fischottern usw.) besitzen gelappte Nieren, die aus gesonderten (oft mehreren Hundert) Lappen bestehen. Jeder Lappen stellt ein selbständiges **Nierchen,** einen *Renculus,* dar, der aus Mark- und der die Marksubstanz

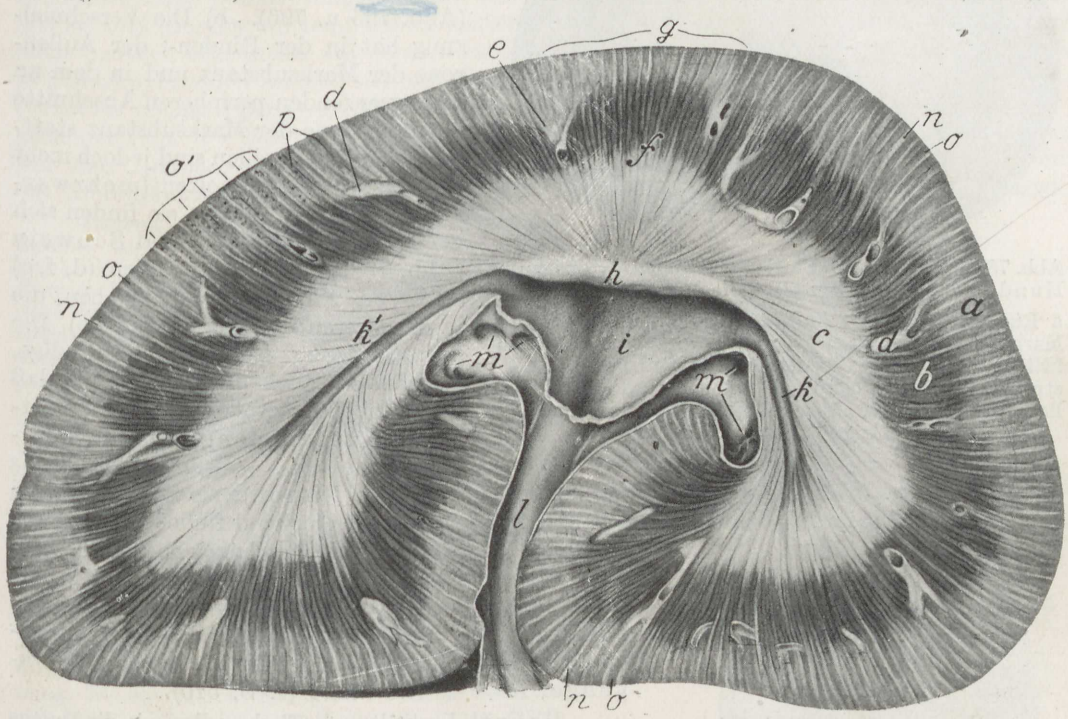

Abb. 786. Horizontalschnitt durch die linke Niere des Pferdes. Der Schnitt hat die Niere in eine dorsale und ventrale Hälfte zerlegt; man sieht die Schnittfläche der dorsalen Hälfte.

a Rindensubstanz; b Außenzone und c Innenzone der Marksubstanz; d, d Vasa arciformia; e Columna renalis; f Markpyramide; g Rindenläppchen; h Nierenwärzchen; i Nierenbecken; k kranialer und k' kaudaler Nierengang; l Harnleiter; m, m große Venen; n, n, n Markstrahlen; o, o, o Pars convoluta, deren feinkörniges Aussehen bei o' dargestellt ist (allerdings erheblich deutlicher, als es in Wirklichkeit mit unbewaffnetem Auge gesehen werden kann); p Blutgefäße in der Rinde.

kappenartig umfassenden Rindensubstanz besteht. Die Marksubstanz spitzt sich zentral kegelförmig zu und nimmt die Gestalt einer Pyramide, der Markpyramide, an, deren von Öffnungen durchlöcherte stumpfe Spitze Nierenwärzchen, *Papilla renalis,* genannt wird. Dieses wird von einem häutigen Säckchen, dem Nierenkelch, *Calyx,* umfaßt. Die Nierenkelche gehen in je ein Kanälchen über, das mit anderen zu größeren Kanälen und schließlich zum Harnleiter zusammenfließt. Die Renculi verschmelzen bei vielen Tierarten zu größeren Lappen, so daß diese Nieren nicht mehr aus mehreren Hunderten, sondern aus 20, 30 und mehr zusammengesetzten Renculi oder Lappen bestehen. Jeder Lappen läßt dann zwar den Aufbau aus einzelnen Renculi noch erkennen, bildet aber nur ein Nierenwärzchen, so daß auch nur 20, 30 und mehr Nierenwärzchen und Nierenkelche vorhanden sind. Die gelappten Nieren zerfallen in 1. solche, deren Lappen vollständig frei sind und an den Ausführungsgängen der Nierenkelche wie die Beeren einer Weintraube an den Stielchen hängen (Ursus), und 2. solche, deren Lappen durch lockeres Bindegewebe miteinander verbunden sind (Cetaceen und Lutra vulgaris).

B. **Einfache Nieren.** Die einfachen Nieren entstehen durch Verschmelzung zusammengesetzter Renculi. Nach dem Grade der Verschmelzung kann man 3 Arten unterscheiden: a) Die Verschmelzung hat in der Außenzone der Marksubstanz, im zentralen Teile der Rinden- und dem peripheren Teile der Innenzone der Marksubstanz stattgefunden; die Nierenpapillen sind also getrennt und von gesonderten Nierenkelchen umgeben; ebenso sind die Renculi peripher durch Furchen voneinander geschieden (mehrwarzige, gefurchte Nieren); sie finden sich beim Rind (Abb. 795 u. 796). b) Die Verschmelzung hat in der Rinden-, der Außenzone der Marksubstanz und in dem an diese grenzenden peripheren Abschnitte der Innenzone der Marksubstanz stattgefunden; die Papillen sind jedoch nicht miteinander verschmolzen (mehrwarzige, glatte Nieren); sie finden sich bei Mensch (Abb. 788) und Schwein (Abb. 798); die Nierenpapillen (d, f, g) sind von Nierenkelchen umgeben, die in ein Nierenbecken münden. c) Die Verschmelzung ist eine vollständige, umfaßt also auch die Papillen, so daß nur ein einziges, großes gemeinschaftliches (zusammengesetztes) Nierenwärzchen, *Papilla communis* (Abb. 786 h u. 787 f), vorhanden ist (einwarzige, glatte Nieren); sie finden sich bei Einhufern, Fleischfressern, Schaf und Ziege; dementsprechend findet sich nur ein einfaches Nierenbecken; die Nierenkelche fehlen. Beim Pferde treten jedoch nur die Pyramiden des mittleren Teiles der Nieren zur Bildung des Wärzchens zusammen; in den Endteilen münden die Sammelkanälchen in Anhänge des Nierenbeckens, die Nierengänge, *Recessus terminales* (s. S. 510).

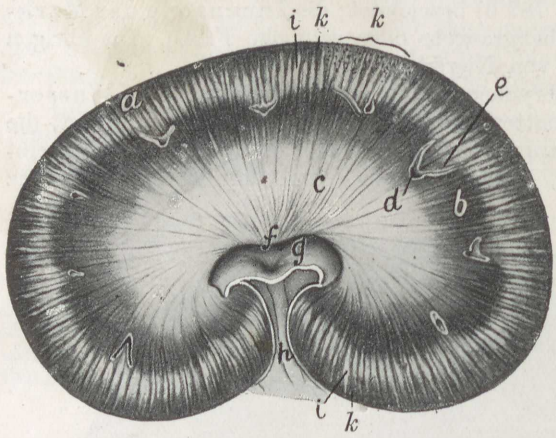

Abb. 787. Horizontalschnitt durch die Niere vom Hunde. (Der Schnitt zerlegt die Niere in 2 Hälften.)
a Rindensubstanz; b Außenzone und c Innenzone der Marksubstanz; d Vasa arciformia; e Columna renalis; f Nierenwärzchen; g Nierenbecken; h Harnleiter; i, i Markstrahlen; k, k Pars convoluta, die bei k′ erheblich deutlicher dargestellt ist, als sie in Wirklichkeit mit unbewaffnetem Auge gesehen werden kann.

Ihr Epithel enthält weder Becherzellen wie die Ductus papillares, noch ihre Wand Drüsen wie die des Nierenbeckens; Petersen [706a] und Ziegler [1032 a] fassen sie deshalb als große Sammelgänge, *Tubi maximi*, auf.

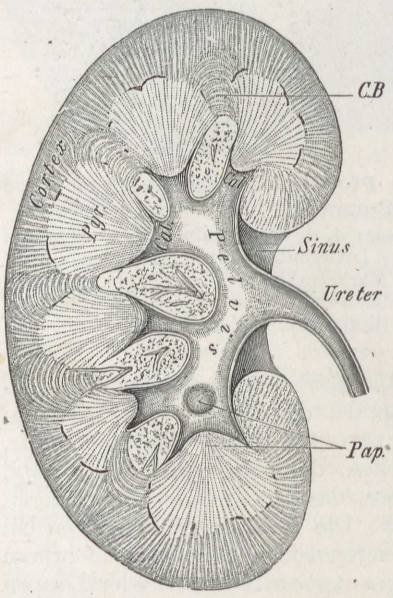

Abb. 788. Niere des Menschen im frontalen Durchschnitt (Gegenbaur).

An den Nieren aller Haussäugetiere ist der ursprüngliche Aufbau aus zusammengesetzten Renculi noch erkennbar. Betrachtet man die Schnittfläche einer vom Rande parallel zur Oberfläche durchschnittenen Niere, dann bemerkt man in der Außenzone der Marksubstanz quer oder schräg durchschnittene, fast gleich weit voneinander entfernte Gefäße, *Aa. interlobares* (s. S. 513); sie deuten den Aufbau der Niere aus Lappen an. Die Nierenlappen (Nierenkegel), *Lobi renales*, sind gegen die Nierenoberfläche breiter und dicker, gegen den Nierensinus schmaler und dünner. An jedem Lappen unterscheidet man die Rinden- und Marksubstanz. Jeder Lappen entspricht einem zusammengesetzten Renculus. Der der Marksubstanz angehörende kegelförmige Abschnitt der Lappen wird als Markpyramide (Malpighische Pyramide), *Pyramis renalis* (Abb. 786 f u. 788 Pyr.), und der der Rinde angehörige Abschnitt als Rindenläppchen, *Lobulus corticalis* (Abb. 786 g), bezeichnet. Die streifig

erscheinende Marksubstanz ragt teilweise, speziell in der axialen Partie jedes Lappens, in Form hellerer Streifen in die Rindensubstanz hinein und bildet so die Markstrahlen *(Processus Ferreini)* (Abb. 786 n, n, n, 787 i, i u. 789 c), die zusammen die *Pars radiata* der Rindensubstanz darstellen. Abgesehen von den streifigen Abschnitten erscheint die Rindensubstanz körnig, wenn auch die einzelnen Körnchen makroskopisch meist nicht deutlich zu erkennen sind. Die ganze körnige Masse bildet die periphere Schicht der Niere und senkt sich in Form von Fortsätzen zwischen die Markstrahlen ein; sie stellt das Labyrinth, *Pars convoluta,* der Rindensubstanz (Abb. 786 o, o, o′, 787 k, k′ u. 789 d) dar. Man sieht demnach auf Horizontalschnitten der Niere in der Rinde hellere Streifen (Markstrahlen), zwischen die sich eine dunklere, körnige Masse einschiebt. In letzterer beobachtet man punktförmige Gebilde, die zum Teil rötlich sind (Nierenkörperchen), z. T. farblos sind (durchschnittene Tubuli contorti); doch sind die Punkte makroskopisch i. d. R. nicht deutlich erkennbar, am ehesten noch bei Mensch, Hund und Schwein. Zwischen je 2 Markpyramiden schiebt sich die Rindensubstanz keilförmig ein als Nierensäulchen, *Columnae renales (Bertini)* (Abb. 786 und 787 e u. 788 C.B.). Zwischen je zwei Nierensäulchen ragt die Basis der Markpyramide bogig gegen die Rindensubstanz vor. Bei den Nieren von Schwein, Pferd, Fleischfressern, Schaf und Ziege reichen die Nierensäulchen nicht so weit zentral, wie dies Bertini beim Menschen fand.

Feinerer Bau. Die Niere ist eine zusammengesetzte tubulöse Drüse. Ihre Tubuli, die Harnkanälchen, beginnen in der Pars convoluta der Rindensubstanz mit je einer kleinen, blasigen Erweiterung (der Müllerschen Knäuelkapsel), die durch einen kleinen Gefäßknäuel, *Glomerulus,* eingestülpt ist und diesen umgibt und so mit ihm das Nierenkörperchen, *Corpusculum renis,* bildet (Abb. 789). Vereinzelt sind die Corpuscula renis auch in der Außenzone der Marksubstanz anzutreffen. Die Kapsel geht in einen kurzen, dünnen Röhrchenabschnitt, den Hals, und dieser in einen in der Pars convoluta liegenden gewundenen Abschnitt, den *Tubulus contortus,* über. Dieser verengt sich, tritt in die Pars radiata der Rindensubstanz und läuft darin bis in die Außenzone oder auch Innenzone der Markschicht, biegt um, wird weiter und läuft bis in die Rinde zurück (Henlesche Schleife), bildet dann einige Windungen (Schaltstück), wird wieder enger (Verbindungsstück) und vereinigt sich mit anderen Kanälchen zu einem geraden Sammelkanälchen *(Tubulus collectivus)* erster Ordnung. Die Sammelröhrchen erster Ordnung vereinigen sich in der Pars radiata der Rinde und in der Marksubstanz und verlaufen hier gegen den Nierensinus hin, wobei sie sich mehrfach mit anderen geraden Kanälchen zu größeren Sammelröhrchen (zweiter und dritter Ordnung) und schließlich zu den weiten *Ductus papillares* vereinigen, die in das Nierenbecken oder die Nierenkelche münden. Die Zahl der Ductus papillares dürfte beim Pferde bis auf 500 ansteigen können. Infolge der Mündungen dieser Kanäle erscheint die abgestumpfte Spitze der Nierenpapille siebartig durchlöchert und heißt daher Porenfeld, *Area cribrosa.* Die Arterien der Nieren treten größtenteils durch den Hilus, teilweise aber auch von den Flächen in der Nähe des Hilus in die Niere ein, drängen sich verästelnd als *Aa. interlobares* bis in die Außenzone der Marksubstanz vor und bilden in ihr durch gegenseitige Vereinigung nach der Peripherie der Niere gerichtete Bogen, *Aa. arciformes* (Abb. 786 u. 787 d, d). Aus diesen entspringen gegen die Rinde hin die in den Rindenläppchen liegenden *Aa. interlobulares (radiatae),* die zahlreiche Seitenäste, *Vasa afferentia,* abgeben; letztere bilden die *Glomeruli* (Abb. 789 e), aus denen die *Vasa efferentia* hervorgehen, die sich in Kapillarnetze auflösen. In der Marksubstanz verlaufen gerade Gefäße, die als *Aa. rectae spuriae* aus Vasa efferentia der Glomeruli hervorgehen oder als *Aa. rectae verae* von den Aa. arciformes, interlobulares und den Vasa afferentia abzweigen. Die Glomeruli der Rindensubstanz sind nach Roost [764] bei Wiederkäuern, Schwein und Fleischfressern um 30—40 μ kleiner als die der Marksubstanz (s. oben). Die gleichnamigen Venen liegen neben den Arterien. An der Nierenoberfläche laufen oft mehrere Venen sternförmig zum Anfang einer V. interlobularis zusammen und bilden so die *Vv. stellatae.* Genaueres über die Nierenvenen s. Hauch [350], Gérard u. Castiaux [297 u. 298], Herpin [369]. Von der fibrösen Nierenkapsel und dem das Nierenbecken umgebenden submukösen Bindegewebe ziehen dünne Bindegewebsbälkchen in die Niere.

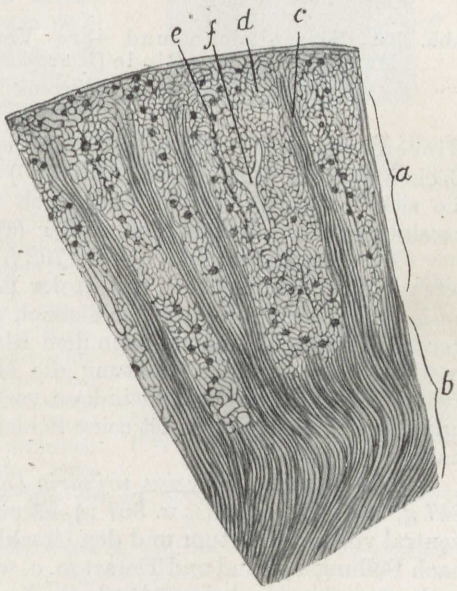

Abb. 789. Längsschnitt durch einen Teil einer Affenniere. (Umgezeichnet nach Szymonowicz.)

a Rindensubstanz; b Außenzone der Marksubstanz; c Markstrahlen; d Pars convoluta; e Arterie bzw. Glomerulus; f Vene.

Nach Lehmann und Treutlein [541] enthalten die Nieren des Menschen 1,2—1,9% Fett, die des Pferdes und Schafes etwa 1,6—1,7%, die des Rindes 2,2—2,8%, die des Hundes dagegen 4,2—5,2% und die der Katze 3,6—6,5% Fett. Über die Bedeutung des Fettgehaltes der Niere (Fettsekretion bei der Katze z. B.) s. Witt [1019].

b) Der harnabführende Apparat. Vergleichende Betrachtungen.

Der den Harn abführende und sammelnde Apparat (Abb. 786—788, 790, 792—794, 796—798) besteht aus dem Nierenbecken, dem Harnleiter, der Harnblase und Harnröhre. Das **Nierenbecken,** *Pelvis renalis* (s. Dumont [203], Skoda [886]), ist ein häutiger Behälter, der aus einer nur beim Pferde drüsenhaltigen Schleimhaut und einer Muskelhaut besteht und im Nierensinus liegt. In ihn münden die Harnkanälchen entweder direkt (Schaf, Ziege, Fleischfresser) oder durch Vermittlung von Nierenkelchen (Mensch und Schwein). Beim Pferde münden nur die Harnkanälchen des mittleren Teiles der Niere in das Nierenbecken, während von beiden Enden der Niere die Nierengänge (s. S. 512 u. 518), in die sich die anderen Harnkanälchen ergießen, in das Becken führen. Beim Rind (Abb. 790) gehen die Nierenkelche (b) in enge Schläuche aus, die sich zu größeren und schließlich zu zwei im Nierensinus liegenden großen Gängen vereinigen, die ihrerseits zum Ureter (a) zusammenfließen.

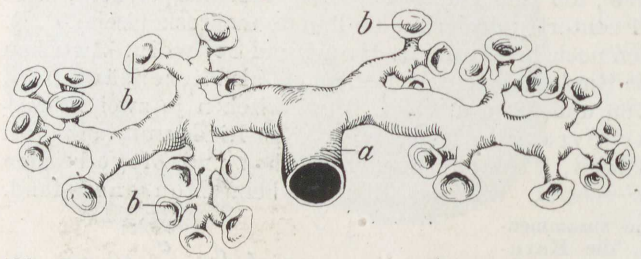

Abb. 790. Nierenkelche und ihre Vereinigung zum Harnleiter beim Rinde (Korrosionspräparat). a Harnleiter, b, b, b Nierenkelche.

Der **Harnleiter,** *Ureter* (Abb. 792 h), ist ein häutig-muskulöser Schlauch, der als Fortsetzung des Nierenbeckens erst in der Bauch- und dann in der Beckenhöhle (*Pars abdominalis* und *pelvina*) verläuft, schließlich in der Plica urogenitalis (s. S. 343) liegt und an der dorsalen Harnblasenfläche nahe dem Blasenhals und dem Ansatze des Lig. laterale vesicae (s. S. 343) in schräger Richtung die Muscularis durchbohrt (Bauch [45]), eine Strecke zwischen dieser und der Schleimhaut verläuft und dann in die Harnblase mündet (Abb. 791 a und 794 5). Beim Pferd ist seine Schleimhaut in einem kurzen Anfangsabschnitte drüsenhaltig.

Die **Harnblase,** *Vesica urinaria* (Abb. 620 u. 621 H, 648 n, 679 h, 792 p, 794, 797, 847 g, 859—863 e, 866 15 u. 867 u), ist ein häutig-muskulöser Sack, der in der Beckenhöhle, ventral von dem Rectum und den Geschlechtsorganen, dorsal auf dem Os pubis liegt und je nach Füllungszustand und Tierart m. o. w. weit, und zwar am meisten beim Hund (Abb. 679 h) und am wenigsten beim Pferd, in die Bauchhöhle hineinragt. Man unterscheidet an ihr den brustwärts gekehrten blinden Scheitel, *Vertex,* den Körper, *Corpus,* und den kaudalen Hals, *Collum.* Beim Menschen unterscheidet man an der gefüllten Harnblase den Scheitel und den Körper (meist auch einen Hals) und außerdem noch einen Blasengrund, *Fundus vesicae,* und versteht darunter den gegen die Vagina und das Rectum gerichteten und stärker vorspringenden abgerundeten Teil des Körpers; bei den Haustieren kann man analog zum Menschen als Blasengrund höchstens eine kleine Auftreibung in der Gegend der Einmündung der Ureteren ansprechen. Die Harnblase wird durch Seitenbänder (Abb. 792 p′) an die Seitenwände des Beckens und durch das *Lig. pubovesicale* und *vesicoumbilicale* (Abb. 679 i) an das Schambein und die ventrale Bauchwand befestigt.

Die Seitenbänder, *Ligg. lateralia vesicae,* bestehen aus einer Bauchfellfalte, *Plica umbilicalis lateralis* (Abb. 792 p′), und der in deren freien (kranialen) Rand bzw. beim Hund in ihre mittlere Partie eingeschlossenen obliterierten Nabelarterie, *Lig. umbilicale laterale* (10) (s. S. 343). Das Lig. pubovesicale und vesicoumbilicale stellen zusammen die *Plica umbilicalis media* dar (S. 343).

Die Wand der Harnblase besteht aus einer gefalteten, mit Mischepithel bedeckten Schleimhaut, die beim Menschen Schleimdrüsen enthält, einer Muskelhaut (s. S. 519) und einer serösen Haut, dem Peritonaeum, am Blasenscheitel und -körper (Abb. 487 u. 620). Die Dicke der Wandung ist regionär verschieden. Bei fast allen Tieren ist die Dicke der Muskulatur in der Nähe der Ureterenmündung am schwächsten und nimmt vertexseitig und nach dem Blasenhals hin zu. An der

Innenfläche der Harnblase bemerkt man am Blasengrunde jederseits die nach der Tierart verschieden gestaltete, meist schlitzförmige Einmündung des Ureters, das *Orificium ureteris*. Die Harnleiter durchbohren die dorsale Wand der Blase, und zwar die Muskulatur ziemlich steil, verlaufen dann eine relativ große Strecke zwischen Muscularis und Schleimhaut bzw. in der Propria mucosae (besonders beim Schwein) und münden schlitzartig in die Harnblase (Abb. 791 a u. 794 5).

Durch ihren Verlauf in der Blasenwand wölben die Harnleiter die Schleimhaut nach innen vor und veranlassen so zwei deutliche, strangartige Hervorragungen, die Harnleiterwülste, *Columnae uretericae* (Abb. 791 f u. 794 9), die konvergierend nach dem Blasenhalse gerichtet sind. Von der Mündung der Harnleiter aus werden die Stränge fortgesetzt durch je zwei durch eine Rinne getrennte, beim Hunde nur durch je eine leistenartig hervorragende Schleimhautfalte, die Harnleiterfalten, *Plicae uretericae* (Abb. 791 h u. 794 6). Diese verlaufen konvergierend nach dem Blasenhals und begrenzen so das Blasendreieck, *Trigonum vesicae* (Abb. 791 g u. 794 8). Die Basis des Blasendreieckes liegt zwischen den beiden Harnleitermündungen, seine Spitze am Zusammentreffen der Harnleiterfalten. Die lateralen Harnleiterfalten vereinigen sich an der Spitze des Blasendreieckes (am Blasenhalse) zu einem leistenartigen Strange, *Crista urethralis* (Abb. 791 b u. 794 7), der sich verschieden weit in die Harnröhre fortsetzt und beim männlichen Tier in seinem Verlauf oder an seinem Ende eine hügelförmige oder kammartige Verdickung bildet, den Samenhügel, *Colliculus seminalis* (Abb. 791c) (s. unten).

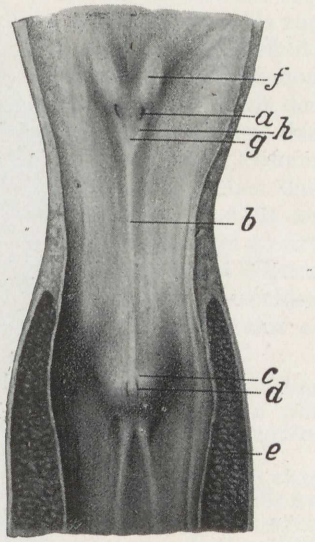

Abb. 791. Inneres des Harnblasenhalses und des Anfanges der Harnröhre des Bullen.

a Mündung des Harnleiters; b Crista urethralis; c Colliculus seminalis; d gemeinsame Mündung für je einen Ductus deferens und excretorius; e M. urethralis; f wulstartige Vorwölbung, bedingt durch das unter der Harnblasenschleimhaut verlaufende Endstück des Harnleiters; g Trigonum vesicae; h Plica ureterica.

Die medialen Harnleiterfalten bilden durch Zusammenfließen an der Spitze des Blasendreiecks einen der *Uvula vesicae hom.* entsprechenden, bei den Tieren aber undeutlichen Wulst, der sich beim Schweine jedoch als Längsfalte harnröhrenwärts fortsetzt, so daß die lateralen Falten getrennt bleiben und parallel mit der Medianfalte weiterziehen. Beim Pferd und Schwein erreicht die (beim Schweine demnach dreifache) Crista urethralis am Colliculus seminalis ihr Ende, während sie bei Mensch, Schaf und Hund über diesen hinaus noch in das Beckenstück der Harnröhre sich erstreckt und beim Bullen und Kater (gelegentlich auch beim Menschen) kaudal vom Samenhügel in zwei Schenkel, *Frenula cristae urethralis* (s. Abb. 791), sich teilt. Bei weiblichen Tieren ist die Crista urethralis gleichmäßig stark und nicht so deutlich ausgeprägt. Sie ist am kürzesten bei der Stute und reicht am weitesten vaginal bei der Hündin (Dorn [198 a]).

Der Blasenhals geht am *Orificium urethrae internum* in die häutig-muskulöse **Harnröhre**, *Urethra*, über.

Die Grenze zwischen beiden markiert sich innen als ein durch den *Sphincter vesicae* bedingter ringförmiger Wulst, *Annulus urethralis vesicae*. Bei männlichen Tieren münden in den Anfang der Harnröhre am *Colliculus seminalis*, in dessen seitlicher und kaudaler Umgebung die Schleimhaut eine stärkere Rötung aufweist, die Ductus ejaculatorii des Geschlechtsapparates bzw. die Ductus deferentes und die Ausführungsgänge der Samenblasen gesondert oder mit einem gemeinsamen Orificium ejaculatorium (Abb. 791 d) ein, wodurch die Harnröhre zum **Canalis urogenitalis** wird. Bei weiblichen Tieren liegt sie ventral von der Vagina und mündet in diese an der Grenze zwischen Vagina und Vestibulum vaginae (Abb. 859 bis 863 f). Sie ist bei Pferd, Schwein und Hund 6—8, beim Rinde 10—12, beim Menschen 2—3 cm lang. Näheres s. S. 560.

II. Harnorgane des Pferdes.

a) Die Nieren des Pferdes (s. auch S. 509 ff.).

Form und **Größe** der glatten, einwarzigen Nieren sind veränderlich; häufig ist die rechte Niere schwerer als die linke; die linke ist länger als breit (Abb. 781, 786) und hat deshalb meist annähernd Bohnenform, doch ist das brustseitige Ende schmaler als das beckenseitige; die rechte Niere ist mehr dreieckig, fast herzförmig und kürzer als breit (Abb. 780). Am medialen Rande findet sich der tiefe **Niereneinschnitt**, *Hilus*

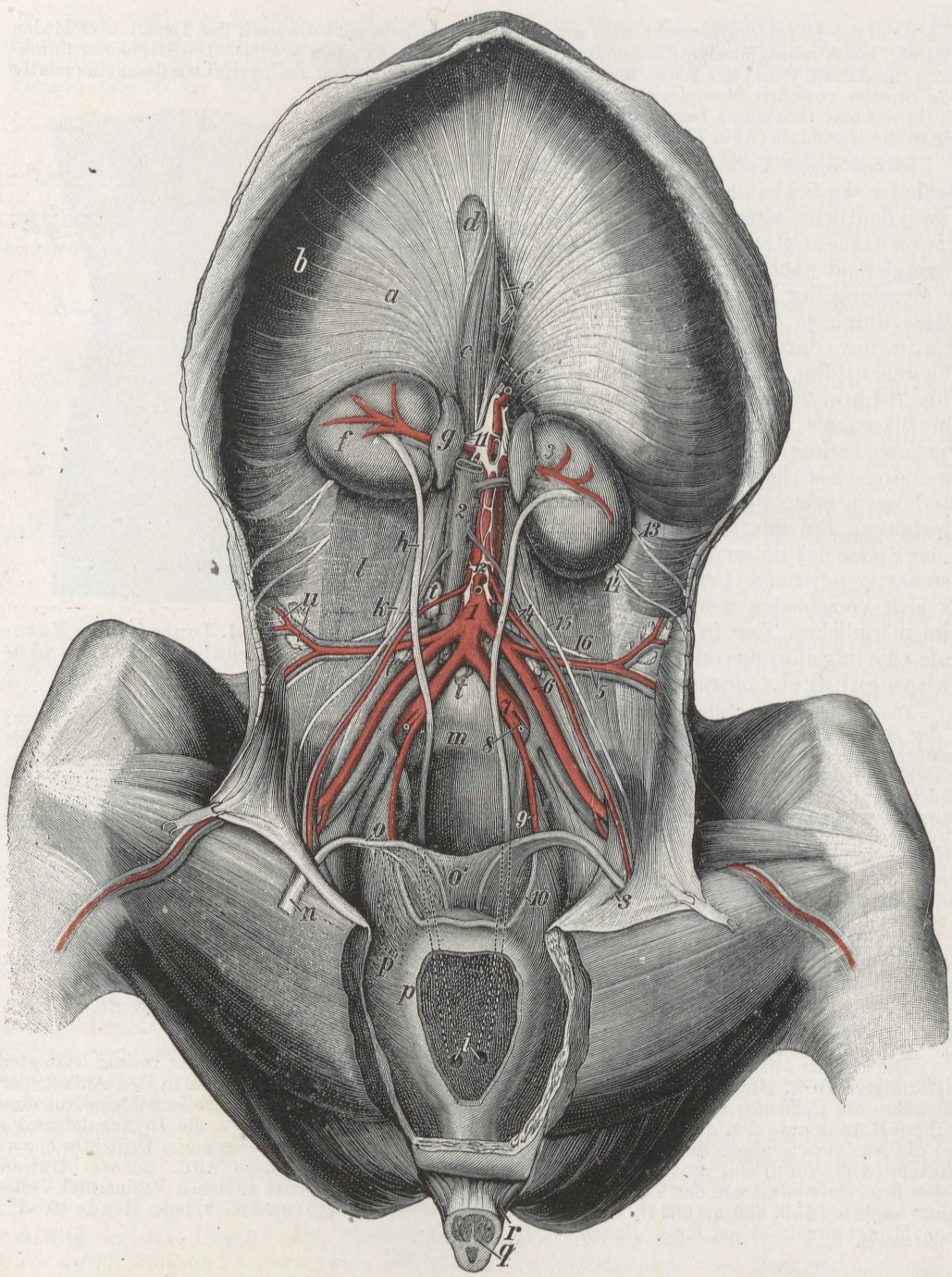

Abb. 792. Harnorgane, Gefäße und Nerven in der Lendengegend des Pferdes; von der ventralen Seite, d. h. von der Bauchhöhle aus gesehen.

a sehniger Teil des Zwerchfells; b Pars costalis des Zwerchfells; c rechter und c′ linker Zwerchfellspfeiler; d Hohlvenenschlitz; e Speiseröhre (abgeschnitten); f rechte Niere; g rechte Nebenniere; h rechter Harnleiter, der bei i in die Harnblase einmündet; k M. psoas minor; l M. psoas major, von der Fascia iliaca überzogen; m Promontorium; n Samenstrang; o Ductus deferens, der bei o′ in der Plica urogenitalis liegt; p Harnblase, deren ventrale Wand weggenommen ist, damit man die Mündung der Ureteren erkennen kann; p′ Lig. laterale vesicae; q durchschnittener Penis; r M. ischiocavernosus; s Ostium vaginale; t Lnn. iliaci mediales und hypogastrici; u Lnn. iliaci laterales. — 1 Aorta; 2 Hohlvene; 3 A. renalis und neben ihr die V. renalis; 4 A. u. V. spermatica interna; 5 A. u. V. circumflexa ilium profunda; 6 A. iliaca externa, neben ihr die entsprechende Vene; 7 A. hypogastrica; 8 A. pudenda interna (abgeschnitten); 9 A. umbilicalis; 10 ihr obliterierter Teil, das Lig. umbilicale laterale der Harnblase, das im Lig. laterale vesicae liegt; 11 Plexus solaris bzw. Ganglion coeliacum et mesentericum craniale dextrum; 12 Ganglion mesentericum caudale (die von 11 und 12 entspringenden Nerven sind größtenteils weggeschnitten); 13 N. iliohypogastricus; 14 N. ilioinguinalis; 15 N. spermaticus externus; 16 N. cutaneus femoris lateralis.

renalis, der in den *Sinus renalis* übergeht; am kranialen Teile des medialen Randes liegt die Nebenniere.

Lage (Abb. 792 f). Die Nieren liegen in der Bauchhöhle an den Lendenmuskeln, aber nicht ganz symmetrisch, denn die rechte Niere reicht brustwärts bis zur 16. (15., selbst 14.) Rippe und liegt ganz oder fast ganz intrathorakal, während die linke Niere sich nur bis zur 17. (16.) Rippe brustwärts erstreckt, kaudal aber bis zum 2., selbst 3. Lendenwirbel reicht, so daß sie nur mit ihrem kranialen Teil intrathorakal liegt. Mit der dorsalen Fläche stoßen beide Nieren an die Zwerchfellspfeiler, die Lendenmuskeln und die Fascia iliaca, mit der ventralen an das Bauchfell und im übrigen rechts an den Zäkumkopf, die Leber, das Pancreas und manchmal an das Duodenum, die linke an Schlingen des Jejunum und kleinen Colon. Das kraniale Ende der rechten Niere liegt in der Impressio renalis der Leber, das der linken Niere an der Cauda pancreatis, das kaudale Ende der rechten Niere stößt an das Duodenum, das der linken an Schlingen des Jejunum und kleinen Colon. Lateral grenzt die rechte Niere an das Zwerchfell und die linke an die Milz. Zwischen beiden Nieren liegen die V. cava caud. (2) und Aorta (1), die Nebennieren (g), Aa., Vv. und Plexus renales und die Ureteren (h). Genaueres über Lage, Größe und Gewicht der Nieren s. Ellenberger und Baum [223].

Hüllen. Die Nieren sind von einer Fettkapsel, *Capsula adiposa*, und der festen, weißlichen *Tunica (Capsula) fibrosa* umgeben; letztere läßt sich vom Parenchym leicht abziehen und ist nur da fester mit ihm verbunden, wo größere Nierengefäße durch sie hindurchtreten; dies ist besonders an der ventralen Fläche der Fall.

Bau und Inneres. Über den feineren Bau der Nieren, die bekanntlich der Harnsekretion, und zwar sowohl seiner Bereitung als seiner Fortleitung bis ins Nierenbecken dienen, s. S. 513. An der Schnittfläche einer in eine dorsale und ventrale Hälfte zerlegten Niere erkennt man die Scheidung der Nierensubstanz in die braunrote Rinden- (Abb. 786 a) und die streifig erscheinende Marksubstanz; diese zerfällt wieder in eine an die Rindensubstanz anstoßende, dunkelrot gefärbte Außenzone (b) und eine blaßrote Innenzone (c). In der Außenzone der Marksubstanz findet man in gewissen Abständen die relativ großen Aa. und Vv. interlobares, welche die **Nierenlappen** scheiden und zu Aa. und Vv. arciformes (Abb. 786 d, d) (s. S. 513) zusammenfließen. Die Markschicht jedes Nierenlappens stellt eine **Markpyramide** (f) und seine Rindenschicht ein **Rindenläppchen** (g) dar. Die gegen die Rinde vorspringende Basis der Markpyramide ist gerundet, so daß die Rindensubstanz in Form eines Keiles, **Nierensäulchen,** *Columna renalis* (e), zwischen je 2 Pyramiden zentral sich erstreckt. Die Marksubstanz erscheint auf Horizontalschnitten durch die Niere durchgehends streifig, weil in ihr nur gerade verlaufende Abschnitte von Harnkanälchen (S. 513) liegen, nämlich besonders Tubuli collectivi und Ductus papillares, die beide der Leitung des im wesentlichen in der Pars convoluta bereiteten Harnes nach dem Nierenbecken dienen. Die Rindensubstanz erscheint teils streifig als *Pars radiata*, teils gekörnt als *Pars convoluta*. Das streifige Aussehen wird hervorgerufen durch gerade verlaufende Abschnitte der Harnkanälchen, nämlich den Anfangsteil des absteigenden und den Endteil des aufsteigenden Schenkels der mit an der Harnbereitung beteiligten Henleschen Schleife und die nur der Harnabfuhr dienenden Tubuli collectivi erster Ordnung; das körnige Aussehen, das sich gut nur bei Lupenbetrachtung feststellen läßt, wird bedingt durch die Durchschnitte durch die geschlängelt verlaufenden Abschnitte der Harnkanälchen, die Tubuli contorti und die Schaltstücke, die beide besonders der Sekretion der spezifischen Bestandteile des Harnes dienen, und durch die Nierenkörperchen (S. 513), *Corpuscula renis*, in denen vor allem die Absonderung des Wassers des Harnes stattfindet und die bei Lupenbetrachtung als feine, rote Punkte zu erkennen sind. Die Pars radiata setzt sich aus den Markstrahlen, *Procc. Fereini* (n, n, n), zusammen, d. h. aus den in der Rindensubstanz radiär zum Nierenwärzchen in Büscheln (Abb. 789 c) verlaufenden geraden Abschnitten der Harnkanälchen (Abb. 789); sie sind verschieden stark und deutlich (Abb. 786) und verhalten sich sehr unregelmäßig; sie treten auf Schnitten als hellere, m. o. w. gerade verlaufende Streifen entweder von der Markpyramide in die Rinde ein und verschwinden oft schon bald wieder oder tauchen erst in der Rinde auf und reichen dann m. o. w. bis zur Peripherie. Zwischen den Markstrahlen liegen die Nierenkörperchen meist in Doppelreihen. Die Dicke der Rindensubstanz nimmt nach Lüerssen [577] bis etwa zum 8. Lebensjahre zu (bis etwa 15—17 mm) und dann wieder ab, schließlich bis auf 6—7 mm. Die Marksubstanz bleibt in ursprünglicher Stärke erhalten.

Von den Markpyramiden, deren Zahl sich auf 40—64 beläuft, und die in 4 Reihen angeordnet sind, sind nur die mittleren deutlich; sie bilden durch die Verschmelzung ihrer Spitzen das in das Nierenbecken als zusammengedrückter, halbmondförmiger Vorsprung hineinragende **Nierenwärzchen,** *Papilla renalis communis* (Abb. 786 h), das an seinem konkaven freien Rande zahlreiche kleine *Forr. papillaria* enthält. Die Pyramiden brust- und beckenwärts von dem mittleren Teile der Niere sind weniger deutlich; sie bilden weder eigene Wärzchen, noch erreichen ihre Harnkanälchen das Nierenbecken; sie münden vielmehr mit kleinen Ductus papillares in die 6—10 cm langen, durchschnittlich etwa 5 mm weiten, etwas gebogenen **Nierengänge,** *Recessus terminales* (k, k'), die in das Nierenbecken mit einem schlitzförmigen Spalt münden (s. S. 512 u. 514).

b) Harnabführende Organe des Pferdes (s. S. 514).

1. Das **Nierenbecken,** *Pelvis renalis* (Abb. 786), das den ihm durch die Tubuli collectivi und Ductus papillares zugeführten Harn zunächst zu sammeln und dann in die Ureteren zu treiben hat, zerfällt in das im Nierensinus liegende eigentliche Nierenbecken, den *Recessus medius* (i), und die Nierengänge, *Recessus terminales* (k, k') (s. S. 517).

Die von lockerem Bindegewebe, Gefäßen und Fett umgebene Wand des Nierenbeckens besteht aus einer stark drüsenhaltigen, gelbrötlichen, gefalteten Schleimhaut, die mit einem gemischten, aber sekretorische Funktionsstadien zeigenden Epithel bedeckt ist, und einer Muskelhaut.



Abb. 793. Recessus-Formen beim Pferde (nach Skoda).

Die mit einer sehr zarten Schleimhaut ausgestatteten *Recessus terminales* stellen nach Skoda [886] Blindkanäle dar, die ab und zu kleine Ausbuchtungen und sehr selten kleine Seitenkanäle besitzen (Abb. 793); ausnahmsweise können sie fehlen, dann teilt sich der Harnleiter in 2 Arme, von denen dorsal wie ventral blattförmige Ausstülpungen ausgehen; diese Form hält Skoda [886] ebenso wie die von Dumont [203] beschriebene Keulenform für Kunstprodukte der Korrosionstechnik. Das peripelvine Bindegewebe *(Capsula interna* der Niere) verbindet sich innig mit den an der äußeren Fläche des Nierenbeckens liegenden Blutgefäßen. Da die Äste der Gefäße mit den sie umhüllenden Bindegewebszügen sowohl vom Nierenbecken aus als auch neben den Nierengängen in die Nierensubstanz eindringen und die Nierenlappen abgrenzen helfen, so erhält das Nierenbecken durch sie gleichsam einen Halt.

2. Die beiden **Harnleiter,** *Ureteres,* führen, wie der Name besagt, den Harn vom Nierenbecken zur Harnblase. Nach dem Nierenhilus zu verengt sich das Nierenbecken und geht in den etwa 70 cm langen Ureter über. Dieser (Abb. 792 h u. 866 14) kommt ventral am Nierenhilus zum Vorschein, wendet sich beckenwärts, liegt anfangs neben der Aorta auf dem Peritonäalsack an den Lendenmuskeln und biegt schließlich ventral von den großen Schenkel- und Beckengefäßen, die er kreuzt, ins Becken ab. Hier wird er von der *Plica urogenitalis* (s. S. 343) eingeschlossen, kreuzt bei männlichen Tieren den Ductus deferens, läuft, dorsal auf der Harnblase gelegen, kaudal und durchbohrt deren Wand am Fundus vesicae, um in der Nähe des Blasenhalses zu münden. Bevor er mündet, liegt der Ureter auf eine Strecke von 3—5 cm zwischen Schleim- und Muskelhaut der Blase (s. S. 515). Die Harnleitermündungen (Abb. 794 5) sind etwa 3 cm voneinander entfernt.

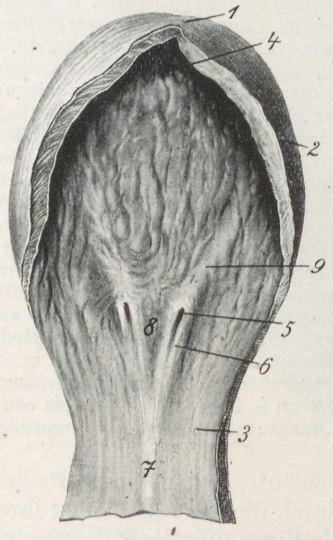

Abb. 794. Leere Harnblase des Pferdes, von der ventralen Seite aus geöffnet.

1 Scheitel, 2 Körper und 3 Hals der Harnblase; 4 Narbe als Rest des Urachus; 5 Harnleitermündungen; 6 Plica ureterica; 7 Crista urethralis; 8 Trigonum vesicae; 9 Columna ureterica.

Der Ureter besteht aus einer Adventitia, einer Muskel- und Schleimhaut; letztere enthält in ihrem Anfangsteil in einer Ausdehnung von 6—10 cm Häufchen von Drüsen, *Gll. mucosae ureteris,* die mit bloßem Auge wahrnehmbar sind.

3. Die **Harnblase,** *Vesica urinaria* (Abb. 792 p, 794, 859 e u. 866 15), ist ein häutig-muskulöser, birnförmiger Sack, der für die Aufnahme und zeitweise Aufbewahrung des von der Niere abgesonderten Harnes bestimmt ist und dessen Größe und Lage sich nach dem Füllungszustande der Blase und nach der Individualität richten. Die leere Harnblase ist kaum faustgroß, fühlt sich derb an und liegt ganz in der Beckenhöhle auf den Ossa pubis, ventral von der Vagina und dem Ende des Uterus bei weiblichen und ventral von dem Rectum und der Plica urogenitalis mit Inhalt (Samenblasen, Ductus deferentes, Harnleiter) bei männlichen Tieren. Im gefüllten Zustand ist sie brustwärts ausgedehnt, ragt aber kaum in die Bauchhöhle vor.

Ihr kranial gerichteter blinder, gerundeter Scheitel, *Vertex* (Abb. 794 1), grenzt an den Darmkanal; er trägt in seiner Mitte eine Narbe, den Rest eines beim Foetus durch den Nabel führenden und mit der Allantoisblase (S. 590) kommunizierenden offenen Ganges, der Harnschnur, *Urachus* (s. Abb. 794 4 u. S. 509). Außerdem endet am Scheitel jederseits ein rundlicher Strang (die obliterierte A. umbilicalis), *Lig. umbilicale laterale* (Abb. 792 10 u. 866 c), der in den kranialen (freien) Rand der *Plica umbilicalis lateralis*

(s. unten) eingeschlossen ist und die Blase mit der A. hypogastrica verbindet. Der abgerundete Körper, *Corpus vesicae* (Abb. 794 2), buchtet sich dorsal da, wo die Harnleiter münden, etwas aus; dieser Teil entspricht dem *Fundus vesicae* des Menschen (s. S. 514). Afterwärts verengert sich der Körper zum Blasenhalse, *Collum vesicae* (3), der den in die Harnröhre führenden Blasenausgang, *Orificium urethrae internum*, umgibt.

Bau der Harnblase. An der Harnblase unterscheidet man eine seröse, eine Muskel- und eine Schleimhaut. Die seröse Haut überzieht aber nur den Scheitel und Körper der Harnblase, so daß am Blasenhalse die am Körper und Halse subserös liegende Adventitia die äußerste Schicht bildet. Die Serosa bildet seitlich in Form zweier zur seitlichen Beckenwand gehenden Bauchfellfalten die Seitenbänder, *Ligg. lateralia (Plicae umbilicales laterales* und *Ligg. umbilicalia lateralia)* (Abb. 792 p'), und ventral in Form einer bei ausgewachsenen Tieren nur unbedeutenden, bei jungen Tieren aber starken, medianen Falte das mittlere Band, *Plica umbilicalis media*, das als *Lig. vesicoumbilicale* an die ventrale Bauchwand und als *Lig. pubovesicale* (s. S. 343) an das Os pubis tritt. In letzterem Bande finden sich zahlreiche elastische und Muskelfasern, die den *M. pubovesicalis* darstellen. Die im wesentlichen der Harnaustreibung dienende **Muskelhaut** ist blaßrot, fast weiß und besteht aus Bündeln, die sich am Vertex in den verschiedensten Richtungen verflechten; erst nach dem Blasenhalse zu und an diesem kann man im wesentlichen 2 Hauptrichtungen der Muskelfasern (längs- und kreisverlaufende) erkennen, die sich aber selbst am Blasenhalse keineswegs durch gleichmäßige Lagerung auszeichnen; außerdem finden sich auch noch schräg verlaufende Fasern (s. auch Bauch [45], Hiilivirta [376] u. Lenk [546]). Beim Menschen unterscheidet man ein längsfaseriges Stratum externum, den *M. detrusor urinae*, der Muskelfasern zum Rectum sendet *(M. rectovesicalis)*, ein kreisfaseriges Stratum medium und ein schräg- und längsfaseriges Stratum internum. Die schrägen und zirkulären Bündel bilden am Blasenhalse den für den Schluß der Harnblase bestimmten *Sphincter vesicae*, Schließmuskel der Blase. Die **Schleimhaut** geht in die Schleimhaut der Ureteren und der Urethra über. Sie ist weißlich bis gelblichrötlich und wird von Mischepithel bedeckt. Sie besitzt eine lockere Submucosa und bildet in der zusammengezogenen Blase zahlreiche Fältchen. Die *Columnae uretericae* (s. S. 515 u. Abb. 794 9) sind nicht so deutlich und das *Trigonum vesicae* (8) nicht so scharf begrenzt wie bei anderen Tieren.

4. Die aus dem Blasenhalse hervorgehende **Harnröhre,** *Urethra* (Abb. 823 15 u. 866 16), wird bei den Geschlechtsorganen (s. S. 542 u. 565) näher beschrieben.

Gefäße und Nerven. Die Nieren erhalten ihr Blut von den Aa. renales; nicht selten treten auch Zweige von der A. mesenterica caudalis, der A. spermatica interna und der A. circumflexa ilium prof., selbst von den Aa. phrenicae in die Nieren ein. (Näheres s. bei Gerard und Castiaux [297 u. 298].) Die Nierenvenen ziehen zur V. cava caudalis, die Lymphgefäße zu den Lnn. lumbales aortici bzw. Lnn. renales. Die Nerven stammen vom Plexus renalis. Der Ureter erhält sein Blut von der A. renalis und vesicalis, die Harnblase von den Aa. vesicales bzw. den Aa. pudendae int.; die Venen ziehen zur V. pudenda int., die Nerven stammen vom Plexus hypogastricus; die Lymphgefäße münden in die Lnn. iliaci mediales, Lnn. lumbales aortici, Lnn. vesicales und Lnn. renales.

III. Harnorgane der Wiederkäuer (s. auch S. 509 ff.).

Bei den Wiederkäuern liegen beide **Nieren** i. d. R. hintereinander auf der rechten Seite, und zwar die linke (ganz oder zum größten Teile) hinter der rechten; doch ist dieser Zustand (nach Görig [312] und Keller [447]) ein wechselnder; nach Junack [433a] liegt die linke Niere auf eine Strecke von etwa 5 cm auf der rechten Niere. Bei mäßig gefülltem Pansen liegt nämlich die linke Niere i. d. R. unmittelbar links neben der Medianebene oder erstreckt sich nur mit dem kranialen Drittel über diese nach rechts bis zur ventralen Fläche der rechten Niere; so ist die Lage auch bei den Rinderföten. Wahrscheinlich geht die Verlagerung der linken Niere parallel mit dem durch Anfüllung bedingten kaudalen Vorrücken des dorsalen Pansensackes einher und ist um so leichter möglich, als die linke Niere an einem längeren (etwa handbreiten) Gekröse hängt. Die rechte Niere reicht vom 12. Interkostalraume bis zum 2. oder 3. Lendenwirbel, die linke Niere beim Rinde vom 2. oder 3. bis zum 5. Lendenwirbel, bei Schaf und Ziege meist vom 4. bis zum 6. Lendenwirbel.

Das Gekröse der linken Niere setzt sich auf den Pansen fort (Pansen-Nierenband); in das Gekröse ist bei gut genährten Tieren sehr viel Fett eingelagert, so daß man den Eindruck hat, als ob die in Fett eingepackte linke Niere der Lendenmuskulatur nur locker anliegt, im Gegensatz zur rechten, die fest anliegt. Die rechte Niere stößt kranial an die Leber und den rechten Zwerchfellspfeiler; im übrigen liegt sie am M. psoas major; ventral von ihr liegen Pancreas, Caecum und Colon. Die linke Niere ist meist schräg gelagert. Bei Obduktion der Rinder in Rückenlage findet man die Nieren ähnlich gelagert, wie die der anderen Haustiere, die linke Niere also links von der Medianebene.

Nach Schneider [848] beträgt das absolute Gewicht einer Niere bei Ochsen 0,73 (0,53—0,97), bei Stieren 0,61 (0,3—0,99), bei Kühen 0,61 (0,36—0,78), bei weiblichen Jungrindern 0,49 (0,38—0,59) kg; das relative Gewicht entspricht durchschnittlich $^1/_{1000}$, $^1/_{952}$, $^1/_{775}$, $^1/_{870}$ des Lebendgewichts oder $^1/_{568}$, $^1/_{503}$, $^1/_{360}$, $^1/_{426}$ des Schlachtgewichtes. Nach Klingner [467] ist nach den an gleichaltrigen und gleichschweren Tieren vorgenommenen Untersuchungen das Gewicht der rechten und linken Niere gleich

und beträgt im Durchschnitt (beide Nieren zusammen) bei Ochsen 1,50, bei Bullen 1,36, bei Kühen 1,2, bei Jungrindern 0,97 kg. Das Gewicht beider Nieren verhält sich zum Schlachtgewicht wie $^1/_{296}$, $^1/_{289}$, $^1/_{223}$, $^1/_{251}$, zum Lebendgewicht wie $^1/_{520}$, $^1/_{515}$, $^1/_{431}$, $^1/_{435}$. Nach Junack [433a] dagegen ist die linke Niere in 85% der Fälle schwerer als die rechte. Beim Schafe schwankt das Gewicht der einzelnen Nieren zwischen 50 und 80 g.

Die Nieren des Rindes (Abb. 795 u. 796) sind mehrwarzige, gefurchte Nieren (s. S. 512) und weichen dadurch von den glatten, einwarzigen Nieren des Schafes und der Ziege ab; sie sind länglich-oval und platt und verhältnismäßig groß (durchschnittliche Länge: Ochse 20,4, Bulle 23,3, Kuh 21,5, Jungrind 16,7 cm; durchschnittliche Breite: 9,3, 8,9, 9,3, 8,2 cm; durchschnittliche Dicke: 5,2, 5,4, 4,9, 5,0 cm, Klingner [467]); ihr lateraler Rand ist gewölbt, der mediale fast gerade. An der ventralen Fläche, nahe dem medialen Rande, findet sich die dem *Hilus* und *Sinus renalis* anderer Tiere entsprechende und für den Ein- bzw. Austritt der Gefäße, Nerven und des Ureters (Abb. 796 A, B, C) bestimmte Nierengrube. Nach Junack [433a] und Auernheimer [29] zeigen die Nieren des Rindes charakteristische, durch den Druck des Pansens bedingte Formunterschiede. Die rechte Niere ist flach und gleichmäßig längsoval und an ihrem kaudalen Ende oft keilförmig abgeflacht; die Nierengrube liegt ganz offen. Die linke Niere ist an ihrem kranialen Ende atrophisch abgeflacht oder geradezu spitz; die kranialen zwei Drittel sind medial um die Längsachse um etwa 100° gedreht und bedecken dadurch die Nierengrube fast ganz. Das kaudale Ende der linken Niere zeigt oft kompensatorische Hypertrophie, so daß die linke Niere manchmal pyramidenförmige Gestalt mit kranialer Spitze annimmt. Die ungleich großen und ungleich gestalteten 17—24 und mehr Nierenlappen (D, D) verschmelzen zum Teil schon in ihrer Rindensubstanz, vor allem aber in der Außenzone der Marksubstanz miteinander; jeder Nierenlappen besteht aus Rinden- und Marksubstanz; aus letzterer geht ein gesondertes, kegelförmiges, 0,3 bis 1 cm langes **Nierenwärzchen** (Abb. 796 c, c, d, d) hervor, das in die Nierengrube hineinragt und von einem dünnhäutigen, trichterförmigen **Nierenkelch**, *Calyx renalis* (Abb. 790 b, b, b u. 796 a, a), umfaßt wird. Manchmal ist von benachbarten Lappen außer dem zentralen Teile der Rindensubstanz und der Außenzone der Marksubstanz auch deren Innenzone verschmolzen, so daß sich ein aus mehreren Markpyramiden hervorgegangenes, größeres zusammengesetztes Wärzchen bildet, das von einem gemeinschaftlichen Nierenkelch (*Calyx major*) umfaßt wird. Brasch [121] fand 18 (15 einfache und 3 zusammengesetzte) bis 22 (14 bzw. 8) Wärzchen, wobei die zusammengesetzten aus 2—5 Einzelwärzchen hervorgegangen waren. Zuweilen sind auch Wärzchen benachbarter Lappen nur mit ihren Spitzen verwachsen.

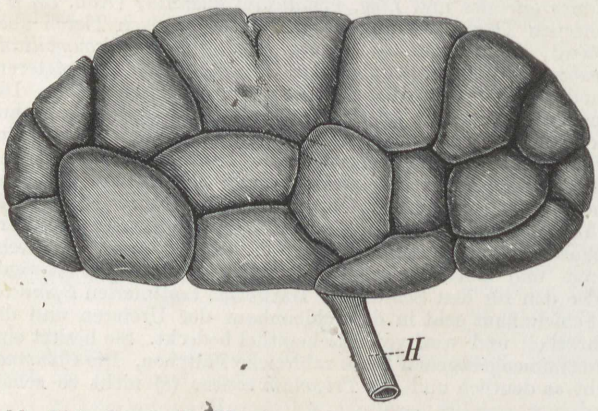

Abb. 795. Dorsale Fläche einer Niere des Rindes. H Ureter.

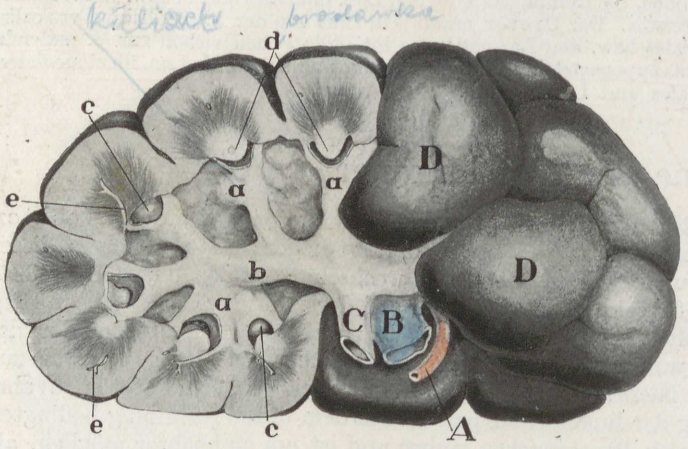

Abb. 796. Niere des Rindes, ventrale Fläche. Ein Teil der Nierensubstanz ist entfernt.

A A. renalis; B V. renalis; C Harnleiter; D, D Nierenlappen. a, a geöffnete Nierenkelche; b kurzer, stärkerer Gang, der aus dem Zusammenflusse der Nierenkelche entsteht und mit einem entsprechenden Gange des anderen Nierenendes den Harnleiter bildet; c, c unverletzte Nierenwärzchen, die von den Nierenkelchen umfaßt werden; d, d angeschnittene Nierenwärzchen; e, e angeschnittene Vasa arciformia.

Die Ausführungsgänge der Nierenkelche verbinden sich mit den benachbarten zu größeren Schläuchen, aus denen sich schließlich 2 starke, kurze Gänge zusammensetzen (Abb. 796 b), die in der Nierengrube zum Harnleiter zusammenfließen (Abb. 790 a, 795 H u. 796 C). Ein Nierenbecken fehlt mithin. Die Nieren haben zuweilen infolge von Pigmenteinlagerungen eine braunschwarze Farbe.

Die Nieren von Schaf und Ziege sind bohnenförmig und gewölbt und glatte, einwarzige Nieren (s. S. 512); sie hängen an einem Gekröse von der Wirbelsäule herab (lose oder Wandernieren)

und können bei der Ziege durch die Bauchdecken gefühlt werden (Gurlt [326]). Ihr medialer Rand ist beim Schafe tiefer und steiler eingesenkt als bei der Ziege, bei der er oft einen fast gestreckten Verlauf hat (Grundmann [321 a]). Ihr gemeinschaftliches Nierenwärzchen wird von 10 bis 16 verschmolzenen Pyramiden gebildet. Das Nierenbecken besitzt einen zentralen Teil und von diesem ausgehende und nach dem Harnleiter zu umbiegende, schlauchförmige Randausbuchtungen (*Recessus interpapillares*) (Agduhr [9]). Die Niere des Schafes ist etwa 5½ cm lang, 3 cm dick und 4 cm breit.

Der rechte **Ureter** geht rechts von der V. cava caud. und dorsal von der linken Niere beckenwärts, während der linke anfangs auch rechts, und zwar neben der linken Niere liegt, dann ventral vom rechten Ureter, dann wendet er sich wieder medianwärts und nach der linken Seite und sodann beckenwärts zur Harnblase. Die **Harnblase** (Abb. 861 e) ist namentlich beim Rinde sehr groß und fast ganz vom Bauchfell überzogen. Sie reicht weiter als beim Pferd in die Bauchhöhle hinein (Abb. 648 n, 871 u. 1029 6). Da die Orificia ureteris dichter beisammen liegen als beim Pferde, so ist das Trigonum vesicae (s. S. 515) schmal und klein (Abb. 791 g).

IV. Harnorgane des Schweines (s. auch S. 509 ff.).

Die glatten, mehrwarzigen **Nieren** haben länglichovale Bohnenform (Abb. 783), sind platter als die der übrigen Haustiere und liegen extrathorakal, beide in fast gleicher Höhe, ventral vom 1. bis 4. Lendenwirbel. Ihr lateraler Rand erreicht die Bauchwand. Görig [312] und Prettner [719] fanden nicht selten Lageanomalien. So liegt die linke Niere bisweilen nahe dem Beckeneingang und zeigt dann Andeutungen einer um so deutlicheren Lappung, je weiter kaudal sie sich findet. Ausnahmsweise kann sie ganz fehlen. Die rechte Niere erreicht die Leber nicht. Das **Nierenbecken** (Abb. 798 i, i′, i″) besitzt als Ausstülpungen 10—12 Nierenkelche (bei h), die ebenso viele Nierenwärzchen (e, f, g) umfassen. Sehr oft verschmelzen 2—5 benachbarte Nierenwärzchen, so daß nur 6 Wärzchen (3 einfache und 3 zusammengesetzte) übrigbleiben. Diese sind mit ihren Spitzen nach dem Nierenzentrum hin gerichtet. Besonders nach den Enden zu und in der Nähe des Hilus fließen meist einige Papillen zusammen; öfter bilden sie dann lange Kämme, ähnlich dem gemeinschaftlichen Nierenwärzchen der einwarzigen Nieren.

Die **Harnblase** (Abb. 797, 862 e) ist relativ sehr groß und reicht weit in die Bauchhöhle.

Über das Verhalten der Plicae uretericae und das Trigonum vesicae s. S. 515.

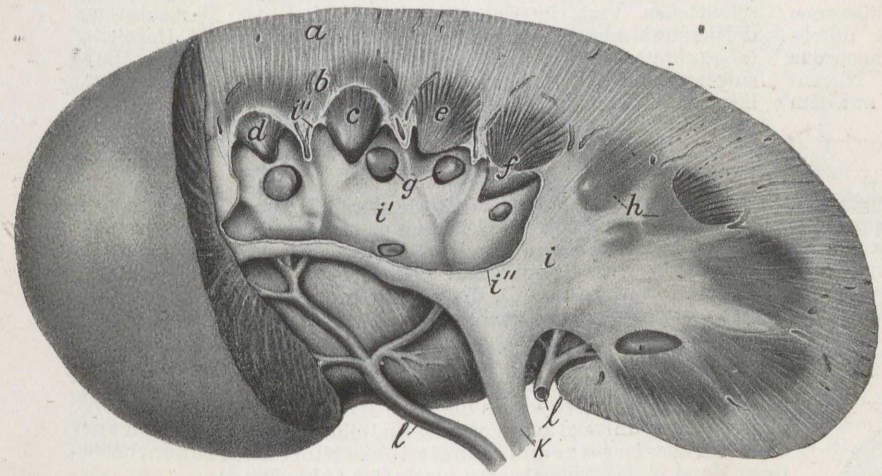

Abb. 797. Niere des Schweines (zum größeren Teil horizontal gespalten). a Rindensubstanz (in ihr sind außer den helleren Markstrahlen Blutgefäße auf dem Querschnitt und in der Flächenansicht [schwarz gezeichnet] zu erkennen); b Außenzone der Marksubstanz; c Innenzone der Marksubstanz; d von der Fläche gesehene Papille; e durchschnittene Papille; f eine zum Teil durchschnittene, zum Teil (an der Spitze) von der Fläche gesehene Papille; g, g durch das Nierenbecken ragende Papillen; h vom Nierenbecken verdeckte Papillen; i, i′ Nierenbecken, bei i uneröffnet und bei i′ eröffnet; i″, i″ durchschnittene Wand des Nierenbeckens; k Harnleiter; l, l im Nierenhilus eintretende Arterien.

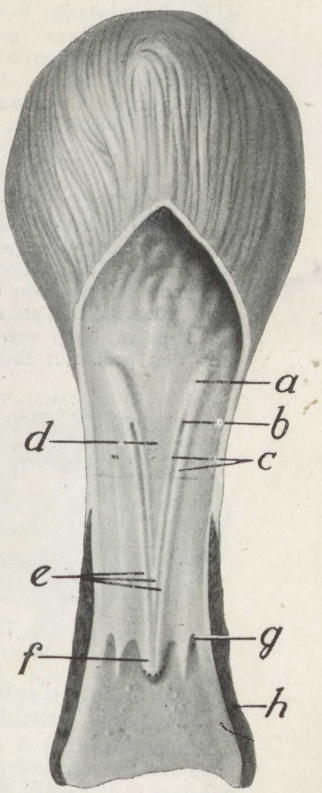

Abb. 798.

Abb. 798. Harnblase des Schweines (ventral teilweise geöffnet) mit Anfangsteil der Harnröhre. a Harnleiterwulst; b Harnleitermündung; c doppelte Harnleiterfalte; d Blasendreieck; e dreifache Crista urethralis; f Colliculus seminalis mit den Mündungsöffnungen der Ductus deferentes und Ductus excretorii; g von einer Querfalte bedeckter Blindsack, in den der Ausführungsgang der Gl. bulbourethralis mündet; h M. urethralis.

V. Harnorgane der Fleischfresser (s. auch S. 509 ff.).

Die glatten, einwarzigen **Nieren** sind fast ganz vom Bauchfell überzogen. Die Nieren des Hundes (Abb. 787 u. 800) sind bohnenförmig und verhältnismäßig dick (Abb. 799); sie reichen beide brustwärts nur bis zur 12. (13.) Rippe. Die rechte ragt häufig eine kurze Strecke weiter vor bis in die tiefe Impressio renalis der Leber. Beide Nieren liegen fast ganz in der Lendengegend, also extrathorakal (Abb. 677 l u. 678 k). Beckenwärts reichen sie bis zum 2. bis 4. Lendenwirbel. Der laterale Rand der linken Niere liegt an der Bauchwand und der Milz, der der rechten an Leber und Bauchwand.

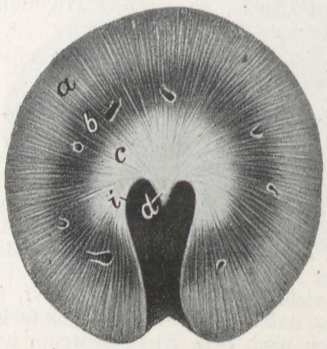

Abb. 799. Querschnitt durch die Niere des Hundes; im Bereiche des Hilus in der Richtung der beiden in Abb. 800 eingezeichneten Pfeile.

a Rindensubstanz; b Außenzone der Marksubstanz mit durchschnittenen Gefäßen; c Innenzone der Marksubstanz; d Nierenwärzchen; i ein Anbau auf dem Querschnitt.

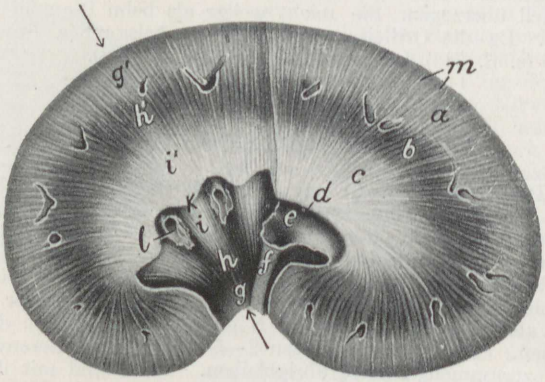

Abb. 800. Horizontalschnitt durch die Niere des Hundes; in der rechten Hälfte sind Nierenwärzchen und Nierenbecken erhalten, in der linken Hälfte beide weggenommen. Die beiden Pfeile geben die Schnittrichtung für Abb. 799 an.

a Rindensubstanz; b Außenzone der Marksubstanz mit durchschnittenen Vasa interlobaria; c Innenzone der Marksubstanz; d Nierenwärzchen; e Nierenbecken (durchschnitten); f Harnleiter (abgeschnitten); g, g' Rindensubstanz; h, h' Außenzone der Marksubstanz und i, i' Innenzone der Marksubstanz zweier gegenüberliegender Nierenlappen; k Anbau; l Gefäß mit Fett und Bindegewebe zwischen zwei Anbauen; m Markstrahlen (sie sind nicht so deutlich wie in Abb. 787; beides wird beobachtet).

Die Nieren des Hundes lassen auf Durchschnitten deutlich 12—18 durch Aa. und Vv. interlobares (s. S. 513) getrennte Lappen erkennen (Abb. 799 u. 800), die gleichsam zu eigenen Wärzchen veranlagt sind; diese kommen aber nicht zur Ausbildung, sondern verschmelzen mit benachbarten Wärzchen, und zwar gilt das besonders für gegenüberliegende (laterale und mediale bzw. dorsale und ventrale) Lappen; so entstehen 6—8 verschmolzene Wärzchen (d), die mit ihrem gewulsteten freien Rande dem Nierenbecken zugekehrt sind; diese verschmolzenen Wärzchen sind die Anbaue von Franck [599]; da zwischen je 2 von ihnen starke Stränge von dem um das Nierenbecken liegenden Bindegewebe mit den größeren Blutgefäßen sich einsenken, so sind die verschmolzenen Wärzchen (Anbaue) nach dem Auspräparieren der Bindegewebsstränge und Gefäße deutlich voneinander geschieden, so wie es die linke Hälfte der Abb. 800 zeigt. Wo die Wärzchen (Anbaue) zusammenfließen, bilden sie zusammen ein zwar schmales, aber langes gemeinschaftliches Nierenwärzchen, dessen freier Rand in das Nierenbecken hineinragt (Abb. 799 d).

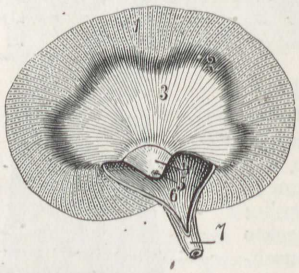

Abb. 801. Niere der Katze, horizontal gespalten.

1 Rindensubstanz; 2 Außenzone u. 3 Innenzone der Marksubstanz; 4 Papilla renalis, 5 ihr siebförmiger Teil, an dem die Harnkanälchen ausmünden; 6 Pelvis renalis, geöffnet; 7 Ureter.

Das Nierenwärzchen (Abb. 799 u. 800 d) ähnelt dem des Pferdes insofern, als sich an den Enden seines freien Randes ebenfalls 2 Spalten finden, die in Gänge, *Recessus terminales*, führen, die von dem mit Ausbuchtungen für die genannten Anbaue versehenen Nierenbecken abgehen. Die Recessus verlaufen nach den Nierenenden und zeigen Mündungen von Ductus papillares.

Die Nieren der Katze (Abb. 801) sind länglich-rund; ihre Flächen sind von oberflächlich liegenden Venen durchzogen, die in eigenen Furchen liegen. Das Nierenparenchym, besonders die Rindensubstanz, zeigt meist eine gelbliche Färbung, die von reichlicher Fettbildung herrührt (Näheres s. Witt [1019]). Das Nierenwärzchen (4) ist groß und hat eine stumpfe Spitze, die eine rundliche, siebförmig durchlöcherte Stelle (5) trägt, an der sämtliche Ductus papillares ausmünden. Bei der Hauskatze fehlen die beim Hunde vorkommenden Recessus terminales.

Harnleiter und **Harnblase** verhalten sich wie beim Pferde (s. S. 518). Die rundliche Harnblase (Abb. 679 h, 847 g, 863 e) liegt jedoch stets in der Bauchhöhle und nur selten mit einem kleinen Abschnitt

auch in der Beckenhöhle; sie ist deshalb fast ganz vom Peritonaeum überzogen; durch das Lig. vesicoumbilicale (Abb. 679 i) ist sie in der Medianebene an die ventrale Bauchwand befestigt. Im zusammengezogenen Zustand ist sie sehr dickwandig. Bei der Katze ist das Trigonum vesicae verhältnismäßig größer (länger) als bei anderen Tieren (s. S. 515) und die Crista urethralis beim männlichen Tiere kaudal vom Colliculus seminalis durch 2 Falten, *Frenula cristae urethralis*, dargestellt. Beim Hund ist im Blasenhalse bzw. im Anfangsteile der Harnröhre die Crista urethralis undeutlich oder gar nicht nachweisbar; sie wird beim männlichen Tier erst kaudal vom Colliculus seminalis deutlich.

E. Geschlechtsorgane, Organa genitalia.

Man hat männliche und weibliche Geschlechtsorgane zu unterscheiden. Beide bestehen aus den Keimdrüsen mit ihren Ausführungsgängen, den Begattungsorganen und den akzessorischen Geschlechtsdrüsen. Die Keimdrüsen mit ihren Nebenorganen nennt man innere Geschlechts- oder Zeugungsorgane, *Organa generationis;* die Organe, durch welche die Vereinigung der Keimstoffe bewirkt wird, heißen die äußeren Geschlechts- oder Begattungsorgane, *Partes genitales externae.*

Entwicklung im allgemeinen. Der Geschlechtsapparat geht aus einer beiden Geschlechtern gemeinsamen, also scheinbar indifferenten Anlage hervor (Abb. 802). Diese besteht aus 1. den Urnieren, 2. den Urnierengängen, 3. den Keimstockanlagen, 4. den Genitalgängen und 5. der Kloake.

Ad 1. Die Urnieren schwinden (s. S. 508) bis auf den Sexualteil, der die Anlagen des Nebenhodenkopfes und des Rete testis bei männlichen Tieren und die Anlagen der Markstränge der Ovarien der weiblichen Tiere liefert.

Ad 2. Die Urnierengänge (Abb. 802 q) (s. S. 508 u. 509) werden bei männlichen Tieren zum Ductus epididymidis und Ductus deferens; bei weiblichen Tieren schwinden sie bis auf Reste.

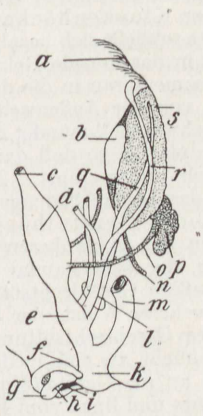

Abb. 802. Indifferente Anlage des Harn- und Geschlechtsapparates und Entstehung der Harnblase und des Sinus urogenitalis.

a Urnierenzwerchfellsband; b Keimstock; c Urachus; d Vesica urinaria; e Sinus urogenitalis; f Kloakenhöcker; g Phallus; h Geschlechtsfalten; i Kloakenfurche; k Kloake; l Sinus genitalis; m Rectum; n Leitband (abgeschnitten); o Ureter; p Nierenanlage; q Urnierengang; r Müllerscher Gang; s linke Urniere.

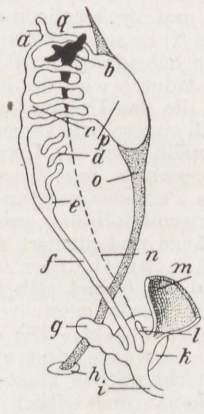

Abb. 803.

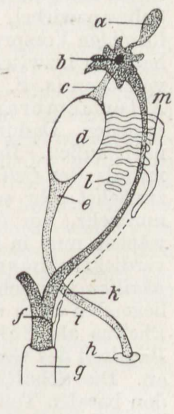

Abb. 804.

Abb. 803. Schema zur Entwicklung des männlichen Geschlechtstypus.

a Appendix epididymidis; b Appendix testis; c Epididymis; d Paradidymis; e Ductulus aberrans; f Ductus deferens; g Vesicula seminalis; h Annulus inguinalis; i Canalis urogenitalis; k Prostata; l Uterus masculinus; m Vesica urinaria; n Müllerscher Gang; o kaudales Keimband bzw. Leitband des Hodens; p Hoden; q kraniales Band des Keimstockes.

Abb. 804. Schema zur Entwicklung des weiblichen Geschlechtstypus.

a Appendix vesicularis; b Ostium abdominale tubae; c Fimbria ovarica; d Ovarium; e Lig. ovarii proprium; f Uterus; g Vagina; h Annulus inguinalis; i Gartnerscher Gang (Ductus epoophorus); k Lig teres uteri; l Paroophoron; m Epoophoron.

Ad 3. Die Keimstöcke werden bei männlichen Tieren zu den Hoden und bei weiblichen zu den Ovarien. Ihre Anlage erfolgt so, daß sich am freien Rand und medial am Abhange der Urniere eine sagittale, streifenartige Wucherung von Zylinderzellen als Geschlechts- oder Keimleiste bildet. Lateral und medial von dieser senkt sich das Coelomepithel faltenartig gegen die Unterlage ein; dadurch wird die Keimleiste zur Keimfalte, die sich bald unter Bildung eines kurzen Gekröses von der Urniere abhebt. Der mittlere Teil der Keimfalte, der gonale Teil, verdickt sich, und in seinem Epithel treten hohe, helle Zellen, die Genitalzellen oder Gonaden hervor; das Epithel wird dadurch zum Keimepithel und der gonale Teil der Keimfalte zum Keimstock (Abb. 802 b). Das Keimepithel wuchert geschlossen in den bindegewebigen Grundstock des Keimstockes als Epithelkern ein; dieser trennt sich, unter Entstehung einer dünnen Membran, der primären Albuginea, vom Oberflächenepithel ab, in dem aber ebenfalls Geschlechtszellen auftreten. Der kranial vom Keimstock gelegene Teil der Keimfalte, das kraniale Keimband (Abb. 802), geht in das Urnierenband (a) über und wird dadurch

an das Septum transversum (s. S. 347) angeheftet; der kaudal vom Keimstock gelegene Teil der Keimfalte, das kaudale Keimband, tritt an den kaudalen Teil des Urnierenganges heran; von dort zieht zur Anlage des Proc. vaginalis (Abb. 803 u. 804 h) ein in der dünnen Plica inguinalis hängender feiner Strang, das Leistenband, *Chorda gubernaculi* (n), das später zum Leitbande des Hodens der männlichen (Abb. 803 o) bzw. zum *Lig. teres uteri* der weiblichen Tiere (Abb. 804 k) wird. Die Entwicklung des Keimstockes zum Hoden oder Eierstock erfolgt unter Bildung dreier Arten von Zellsträngen, der Keim-, Rete- und Sexualstränge. Die Keimstränge entstehen aus dem Keimepithel und dessen Epithelkern, die Sexualstränge aus dem Sexualteile der Urniere und die Retestränge aus dem kranial an die Keimstöcke sich anschließenden Zölomepithel, dem Reteblastem; letzteres besteht aus netzartig verbundenen Epithelsträngen, die kranial in den Keimstock einwachsen. Hinsichtlich der Art der Entstehung bestehen zwischen Hoden und Eierstock wesentliche Unterschiede; darüber s. unten u. S. 553.

Ad 4. Die Genitalgänge (Abb. 802 r), aus denen sich bei weiblichen Tieren Eileiter, Gebärmutter und Scheide (Abb. 804 b, f, g) entwickeln und die bei männlichen Tieren bis auf Reste (Abb. 803 b und l) schwinden, entwickeln sich so, daß neben dem kranialen Ende der Urniere sich das Zölomepithel rinnen- und trichterförmig einsenkt und eine kranial erweiterte Längsrinne bildet, die sich dann zu einem Kanal, dem Genital- (Müllerschen) Gange, schließt. Dieser mündet kranial trichterförmig in die Bauchhöhle (Abb. 802 r), wächst kaudal weiter und legt sich ventral der Urniere an; er vereinigt sich kaudal mit dem der andern Seite zum *Sinus genitalis* (l), der zwischen beiden Urnierengängen (q) liegt. Die beiden Urnierengänge (q) und der Sinus genitalis werden durch eine Bauchfellfalte zum Genitalstrange vereinigt, an dem rechts und links die A. umbilicalis liegt.

Ad 5. Die Kloake (Abb. 802 k) und ihre Allantoisanlage, in welche der Sinus genitalis (l) und die Urnierengänge (q) münden, scheiden sich in Rectum (m) und Kloakenrest (s. unten u. S. 509); aus letzterem entsteht außer einem Teile der Harnblase (d) der *Sinus urogenitalis* (e).

Aus dieser indifferenten Anlage entstehen die männlichen oder die weiblichen Geschlechtsorgane, indem sich ein Teil von ihr weiter aus- und ein anderer Teil zurückbildet (s. unten u. S. 553).

Entstehung der Schamteile. Auch die äußeren Geschlechtsteile, die Schamteile, entstehen aus einer indifferenten Anlage, die entweder zum männlichen oder weiblichen Typus übergeht, und zwar ohne Rückbildungsvorgänge. Als erste Bildung der Schamteile tritt äußerlich in der Gegend zwischen Schwanzwirbel, Nabel und Beckengliedmaße der Kloakenhöcker (Abb. 802 f) in Form eines kegelförmigen Vorsprunges auf; an seine kaudale Seite schließt sich basal die Kloakenmembran an. Im Innern hat sich inzwischen die Scheidung der Kloake in das dorsale Rektal- und das ventrale Urogenitalrohr vollzogen (s. S. 509); dadurch wird die Kloakenmembran in die das Rektal- und Analrohr schließende Aftermembran und die das Urogenitalrohr von der Außenwelt trennende Urogenitalplatte geschieden. Dadurch, daß erstere bald zerreißt (schwindet), mündet das Analrohr mit der Afteröffnung nach außen. Bald zerreißt auch die Urogenitalplatte, so daß dann auch der Sinus urogenitalis vermittels des *Ostium urogenitale primitivum* nach außen führt. Zwischen beiden Öffnungen ist das zunächst sehr schmale *Perineum* entstanden, das beide Öffnungen trennt. Der Kloakenhöcker stellt nunmehr, vor der Urogenitalöffnung gelegen, den Genitalhöcker, den *Phallus* (g), dar. Dieser wächst nun in die Länge und gliedert sich in den schlankeren Spitzenteil, *Pars nuda*, und den verdickten basalen Abschnitt, *Pars basalis*, der sich kaudal abflacht und in die *Pars perineophallica* übergeht, in deren Gebiet sich die äußere Geschlechtsöffnung befindet. An der gegenüberliegenden Seite der Pars basalis entsteht ein lockerer Wulst, der sich gegen den festen Achsenteil des Phallus als Schafthaut abhebt. Die äußere Geschlechtsöffnung, *Ostium urogenitale*, ist an den Basalteil des Genitalhöckers angeheftet und schließt an eine mediane Rinne, die Kloakenfurche (i), an. Die Schafthaut reicht seitlich kaudal bis an die Genitalöffnung heran und begrenzt diese und den basalen Teil der Medianrinne seitlich. Rechts und links vom Phallus entwickeln sich flache Hügel, die Geschlechtswülste (h), die bei männlichen Tieren die Anlage des Scrotum darstellen, bei weiblichen aber schwinden sollen.

Aus dem geschilderten indifferenten Zustand entwickeln sich die männlichen und weiblichen Schamteile. Während ihrer Entwicklung entstehen am kaudalen Rande der Afterspalte zwei paarige Höcker, die Analhöcker; diese umwachsen dann die Afterspalte als Analring, und so entsteht die Aftergrube, in die das Rectum ausmündet.

1. Die männlichen Geschlechtsorgane, Organa genitalia masculina (virilia N.).

Als keimbereitende Organe fungieren die im Hodensacke liegenden Hoden, *Testes*. Ihr ausführender Apparat sind die Nebenhoden, *Epididymides*, und die Samenleiter, *Ductus deferentes*. Diese führen zur Harnröhre, die dadurch zum *Canalis urogenitalis* wird und in die auch die akzessorischen Geschlechtsdrüsen, die *Prostata*, die *Glandulae bulbourethrales* und die *Vesiculae seminales*, münden. Der Samen wird durch das Begattungsorgan, den **Penis**, in die weiblichen Geschlechtsorgane eingeführt.

Entwicklung der männlichen Keimorgane. Aus dem S. 523 u. 524 geschilderten indifferenten Zustand entstehen die männlichen Geschlechtsorgane unter Rückbildung der Müllerschen Gänge und der Urnieren durch weitere Ausbildung der Urnierengänge und der Pars genitalis der Urnieren und durch eigenartige Umbildung des Keimstockes (Abb. 803). In letzterem bildet der Epithelkern die Keimstränge, während das durch die Albuginea abgetrennte Keimepithel zum Peritonäalepithel des Hodens wird.

Die Keimstränge werden zu den Samenkanälchen *(Tubuli contorti)*, in denen die Genitalzellen zu den Samenzellen und die übrigen Epithelzellen zu den Sertolischen Fußzellen werden. Im interstitiellen Mesenchymgewebe bilden sich die interstitiellen Plasmazellen (Zwischenzellen, Leydig) aus. Die Retestränge bilden die Kanälchen des Rete testis; beide Kanälchenarten (die Samen- und Retekanälchen) verbinden sich (durch die *Tubuli recti)* miteinander. Die von der Pars genitalis der Urnieren einwachsenden und sich kanalisierenden Sexualstränge verbinden sich mit den Retekanälchen. Der Sexualteil der Urniere wird dabei (unter Umbildung der Urnierenkanälchen zu den Coni vasculosi) zum Nebenhodenkopfe (c) und der Urnierengang zum *Ductus epididymidis* und *Ductus deferens* (f). Von der sich zurückbildenden Urniere erhalten sich Rudimente, und zwar frei ohne Verbindung mit Hoden und Ductus deferens als *Paradidymis* (d) und am Ductus deferens als *Ductuli aberrantes* (e). Von dem Müllerschen Gange erhält sich als Rest des Mündungstrichters jederseits die ungestielte *Appendix testis* (b) und als Rest seines kaudalen Abschnittes ein nach Lage, Größe und Form stark variierendes Hohlgebilde (l), das zum Teil als *Utriculus prostaticus* in der Prostata, zum Teil bei stärkerer Ausbildung im Genitalstrang (in der Plica urogenitalis) zwischen den Enden der Ductus deferentes liegt. Je nach seiner Ausbildung entspricht es entweder nur einem Scheidenrudiment, *Vagina masculina*, oder einem solchen und einem rudimentären *Uterus masculinus*, der bei starker Entwicklung die Form des weiblichen Uterus der betreffenden Tierart wiederholen kann. Die akzessorischen Geschlechtsdrüsen einschließlich Samenblasen (g) entstehen durch epitheliale Wucherungen und Ausstülpungen des abführenden Apparates. — Das kurze Gekröse der Keimfalte (s. S. 523) wird zum *Mesorchium*, an dem man einen proximalen und einen distalen Abschnitt zu unterscheiden hat, die zu verschiedenen Zeiten und aus verschiedenen Teilen sich entwickeln. Der distale Abschnitt entsteht aus dem Bauchfellüberzuge des medial vom Urnierengange gelegenen, später schwindenden Urnierenanteils; er stellt also eine zweiblättrige seröse Verbindung zwischen Margo epididymidis des Hodens und Ductus deferens bzw. Nebenhoden dar, die sich aus dem Urnierengange bzw. dem lateralen Urnierenanteile bilden. Der proximale Mesorchiumabschnitt entwickelt sich aus dem Bauchfellüberzuge des lateralen Urnierenanteils. Wo proximaler und distaler Abschnitt zusammenstoßen, wo also der Nebenhoden liegt, entsteht durch Ausbuchtung des lateralen Mesorchiumblattes und als dessen laterale Abzweigung eine sekundäre Bauchfellduplikatur, die das Nebenhodengekröse, *Mesepididymis*, und die laterale Wand der so gebildeten Nebenhodentasche, *Sinus epididymidis*, darstellt. Deren größte Tiefe besteht zur Zeit der Geburt des Tieres, nimmt dann aber mit zunehmendem Alter ab, da durch das fortschreitende Wachstum des Nebenhodens einesteils die zweiblättrige Mesepididymis zum Bauchfellüberzuge des Nebenhodens wird und andernteils auch der distale Mesorchiumabschnitt mit zunehmender Größe des Hodens verschwindet und zu dessen Peritonäalüberzug wird. Bei voller Reife des Hodens und Nebenhodens ist also eine von Bauchfellfalten gebildete Tasche nicht mehr, vom ursprünglichen Mesorchium nur noch der proximale Abschnitt vorhanden. Die S. 524 erwähnte Leistenfalte mit dem Leistenbande (Chorda gubernaculi) geht in den kaudalen Teil des proximalen Mesorchiumabschnittes über; die Chorda gubernaculi verbindet dann also den Grund des Scheidenhautfortsatzes mit dem Nebenhodenschwanze. Am kaudalen freien Rande des distalen Mesorchiumabschnittes tritt eine Verdickung, das *Lig. testis*, auf, das in den ersten Lebensmonaten noch ein längeres (beim Pferde mehrere Zentimeter langes) Band ist, vom Nebenhodenschwanze zum Schwanzende des Hodens läuft und nach seiner Rückbildung zur Zeit der Geschlechtsreife zu einem straffen, fingerstarken Bande, dem *Lig. epididymidis*, wird. — Chorda gubernaculi und Lig. testis zusammen bilden für den Descensus testium das Leitband, *Gubernaculum testis*. (Näheres s. Malkki [587] und Schauder [799].)

Entwicklung der männlichen Schamteile. Der Phallus wächst zum Penis aus und vollzieht dabei unter der Bauchhaut eine Wanderung vom Schwanze weg in kranialer Richtung, wodurch das Perineum verlängert wird. Dabei wächst die Harnröhre, die an der Phallusbasis mündete und dort an ihr befestigt war, zu einem längeren Rohr aus; sie wächst zunächst am Phallus in die Höhe entlang einer Medianrinne desselben, bis schließlich das eng bleibende Ostium urogenitale an den Phallusgipfel gelangt; mit dem Wachstume des Phallus und dessen Verlängerung wächst sie weiter und liegt dann als enges, langes Rohr unter der Perinealhaut am Phallus bzw. Penis. Die seitlich vom Phallus entstandenen Genitalwülste bleiben an ihrer Stelle, liegen also später hinter dem kranial wandernden Phallus. Aus ihnen entstehen die durch eine Crista perinealis geschiedenen Skrotalwülste, in die sich bald je ein Processus vaginalis (des Bauchfells) vorstülpt. Nun bilden sie, weiter wachsend und sich erhebend, das Scrotum. Das Praeputium entsteht aus der Schafthaut, indem diese über die Pars nuda emporwächst. Unter der spitzenwärts wachsenden Schafthaut wächst deren Epithel gegen die Phallusbasis als röhrig gebogene Lamelle ein. Die dabei entstehende Glandarlamelle spaltet sich später in 2 Blätter; so entsteht das *Cavum praeputii periglandare*. Die Schwellkörper entstehen aus fibrösen Strängen durch reichliche Vaskularisierung.

Descensus testium (Abb. 805—809) (s. Frankl [258], Lesbre [551] und Malkki [587]). Der Hoden mit dem Nebenhoden, dessen Schwanz durch das Lig. testis mit dem Hoden verbunden ist, liegt beim Foetus zunächst jederseits dorsal in der Lendengegend an der Außenfläche des Bauchfellsackes. Von ihnen geht jederseits der oben erwähnte Strang, das aus der Chorda gubernaculi und dem Lig. testis gebildete Leitband, *Gubernaculum testis*, zum späteren Leistenringe. Da die Leibeswand des Foetus viel rascher als das Leitband wächst, das im Längenwachstum ganz zurückbleibt und sogar noch Retraktionserscheinungen zeigen soll, müssen die Hoden kaudoventral verlagert werden (wandern) und bald in die Nähe des Leistenringes zu liegen kommen. Inzwischen bildet sich der Hodensack mit der Tunica dartos aus. Der anfangs mit lockerem Mesenchymgewebe gefüllte Hodensack wird hohl; dabei senkt sich eine Ausstülpung der Fascia transversa und des dieser anliegenden Bauchfells durch den entstehenden Leistenring als Scheidenhautfortsatz, *Proc. vaginalis fasciae transversae et peritonaei*, in die Hodensackhöhle; so entsteht die Scheidenhauthöhle, *Cavum vaginale*, als eine Nebenkammer der Peritonäalhöhle. An das freie Ende des Scheidenhautfortsatzes befestigt sich durch ungeordnete Büschel von faserigem Bindegewebe das *Lig. scroti*. Dies ist ein aus glatten Muskelfasern oder

aus bandartig geschlossenen Bindegewebsfasern bestehender Strang, der in Fett- und Bindegewebe eingebettet ist und fein auslaufende Fäden an die Wand des Skrotalsackes und stellenweise bis an dessen Grund sendet. Es bietet so dem Gubernaculum (Chorda gubernaculi + Lig. testis) einen Fixationspunkt und ist durch seine Schrumpfung an der fortschreitenden Ausbildung des Proc. vaginalis nach dem Scrotum hin und damit am Descensus testium mitbeteiligt. Beim geborenen Individuum ist das Lig. scroti nicht mehr festzustellen. (Näheres s. Gadow [285].) Mit dem Proc. vaginalis gelangt das an den Grund des Scheidenhautfortsatzes befestigte Leitband in den Hodensack. Die in den Hodensack gelangte Aussackung der Fascia transversa und des Bauchfells wird später zur *Tunica vaginalis communis N. V.*, der außen der M. cremaster anliegt. Der Hoden liegt infolge des geringen Wachstums des Leitbandes ganz nahe dem Leistenring und wird von einer die ernährenden Gefäße führenden Bauchfellfalte, die der Lamina visceralis peritonaei entspricht, dem *Mesorchium*, als *Tunica vaginalis propria N. V.* überzogen und getragen. Indem der Hodensack größer wird, das Gubernaculum sich verkürzt und das Lig. scroti schrumpft, wird der neben dem Leistenringe gelegene Hoden in den Leistenkanal gezogen; er folgt dem Proc. vaginalis in den Hodensack [1]). Da er zwischen serösem und fibrösem Blatt des Proc. vaginalis in den Hodensack gleitet, stülpt er die Serosa in das Cavum vaginale vor, so daß ihn die Serosa als viszerales Blatt umhüllt und trägt. Er verhält sich dann zu der von der Ausstülpung des parietalen Blattes des Peritonaeum ausgekleideten Höhle des Hodensackes wie eine Darmschlinge zur Bauchhöhle und Bauchwand. Das Absteigen der Hoden in den Hodensack erfolgt bei Mensch, Pferd und Schwein i. d. R. ungefähr zur Zeit der Geburt, bei den Wiederkäuern aber erheblich früher und bei den Fleischfressern und manchmal beim Pferde später, erst längere Zeit nach der Geburt. Das Hodengekröse, *Mesorchium* (s. S. 525), ist wie das Darmgekröse die viszerale, faltenartige Vorstülpung des Bauchfells, die den Hoden trägt und in der er liegt. Das Mesorchium wird mit den von ihm eingeschlossenen Gefäßen und Nerven und dem Ductus deferens Samenstrang, *Funiculus spermaticus*, genannt.

I. Vergleichende Betrachtung der männlichen Geschlechtsorgane.

a) **Der Hodensack und die Scheidenhäute des Hodens.** Der **Hodensack**, *Scrotum* (Abb. 822 b), befindet sich bei dem Menschen, dem Pferd und den Wiederkäuern in der Regio pubis zwischen den Oberschenkeln, beim Hund etwas, bei dem Schwein und der Katze (Abb. 847 a, a') erheblich weiter anal. Die Mittelfleischgegend, d. h. der Raum zwischen After und Scrotum, ist sonach bei Mensch, Pferd und Wiederkäuern groß, beim Hund etwas kleiner und am kürzesten bei dem Schwein und der Katze. Das Scrotum mit Einschluß der Tunica vaginalis communis (s. S. 527) gleicht einer sackartigen Ausstülpung der ventralen Bauchwand (Abb. 805—809). Die letztere besteht in der Regio pubis aus 5 Schichten: 1. der äußeren Haut, 2. der Aponeurose des Bauchhautmuskels mit dem äußeren Blatte der Rektusscheide (einschließlich gelber Bauchhaut bei den Pflanzenfressern), 3. einer Muskelschicht (M. rectus abdom.), 4. der Sehne des M. transversus abdominis mit der Fascia transversa, also dem inneren Blatte der Rektusscheide, und 5. dem Bauchfell. Durch Ausstülpung der Cutis entsteht die Haut des Hodensackes, während durch die Ausstülpung der Subcutis und des Bauchhautmuskels die muskulös-elastische Fleischhaut, *Tunica dartos*, gebildet wird, die auch das mediane *Septum scroti* im Hodensacke bildet, so daß jeder Hoden in einer besonderen Bucht liegt. Die folgende (3.) muskulöse Schicht präsentiert sich im Hodensack in Form des Hodenmuskels, *M. cremaster*, der von einer dünnen Faszie (der Fortsetzung des äußeren

[1]) Zuweilen erfolgt der Abstieg eines oder (seltener) beider Hoden nicht vollständig oder gar nicht, so daß die (von der Serosa überzogenen) Hoden im Canalis vaginalis oder in der Bauchhöhle liegen (inguinaler und abdominaler Kryptorchismus). Solche Hoden bleiben in ihrer weiteren Entwicklung zurück und bilden (bei doppelseitigem Kryptorchismus) keine germinativen Zellen aus; solche Tiere sind daher steril. Die Tiere mit einer derartigen, auch vererbbaren Hodenanomalie *(Heterotopia testis)* werden als Spitzhengst, Urhengst oder Klopphengst, Spitzbulle, Spitzeber oder Binneneber bezeichnet. Der Grund für den unvollständigen Descensus sind Entwicklungsstörungen verschiedener Art. Entweder unterbleibt die Retraktion einzelner Abschnitte des Leitbandes; so erreicht z. B. bei ungenügender Retraktion des Lig. scroti der Proc. vaginalis (mit Inhalt) nicht den Hodensack oder fehlt ganz; oder es verkürzt sich bei vollständig ausgebildetem Proc. vaginalis die Chorda gubernaculi bzw. das Lig. testis (epididymidis) nicht genügend, so daß Nebenhoden und Hoden den Grund des Proc. vaginalis nicht erreichen bzw. nur der Nebenhodenschwanz, nicht aber der Hoden dahin gelangt. In diesen Fällen liegt der Hoden in der Bauchhöhle nahe dem Ostium vaginale oder im Canalis vaginalis. Andererseits kann Kryptorchismus hervorgerufen werden durch krankhafte Veränderungen am Bauchfelle des Foetus, wodurch der Hoden an die Bauchwand verlötet und am Abstiege gehindert wird, oder durch das Auftreten von Zysten und Geschwülsten am Hoden, die ihn für den Durchtritt durch den Canalis vaginalis zu umfangreich werden lassen, auch kann das Ostium vaginale zu eng sein. Der Hoden liegt dann in der Bauchhöhle m. o. w. weit vom Ostium vaginale entfernt, selbst in der Lendengegend, dem Orte seiner Entstehung. Im allgemeinen fehlt der Proc. vaginalis beim abdominalen Kryptorchismus; auch fehlt beim Kryptorchiden i. d. R. der M. cremaster.

Blattes der Rektusscheide), der *Fascia subdartoica (cremasterica N.)*, bedeckt ist und der folgenden fibrösen Schicht außen anliegt. Die 4. Schicht entsteht durch Ausstülpung der Fascia transversa. Ihr liegt nach innen als 5. Schicht das vorgestülpte Peritonaeum an. Die letzteren beiden Schichten verwachsen miteinander und stellen den Scheidenhautfortsatz, *Proc. vaginalis fasciae transversae et peritonaei*, dar, der sich von der Bauchhöhle durch den Leistenkanal in den Hodensack erstreckt; der im Leistenkanal gelegene Teil des Proc. vaginalis ist eng und umschließt den Scheidenhautkanal, *Canalis vaginalis*; der im Hodensack gelegene Teil ist weit und umschließt die Scheidenhauthöhle, *Cavum vaginale*. Der Canalis vaginalis kommuniziert bei den Haustieren am inneren Leistenringe mit der Peritonäalhöhle. Man nennt diese Kommunikation *Annulus vaginalis* oder *Ostium vaginale* (s. Abb. 823). In der Hodensackhöhle liegt jederseits ein durch den Descensus testium (s. S. 525) hierher gelangter Hoden samt Nebenhoden und den sie versorgenden Gefäßen und Nerven wie der Darmkanal in der Bauchhöhle, d. h. Hoden und Nebenhoden sind von einer Serosa überzogen, die in ein Gekröse (Hodengekröse) übergeht; das Hodengekröse geht andererseits wieder am hinteren Rande des Hodensackes in das seröse Blatt des Proc. vaginalis über. In der Veterinäranatomie werden die bei den Tieren

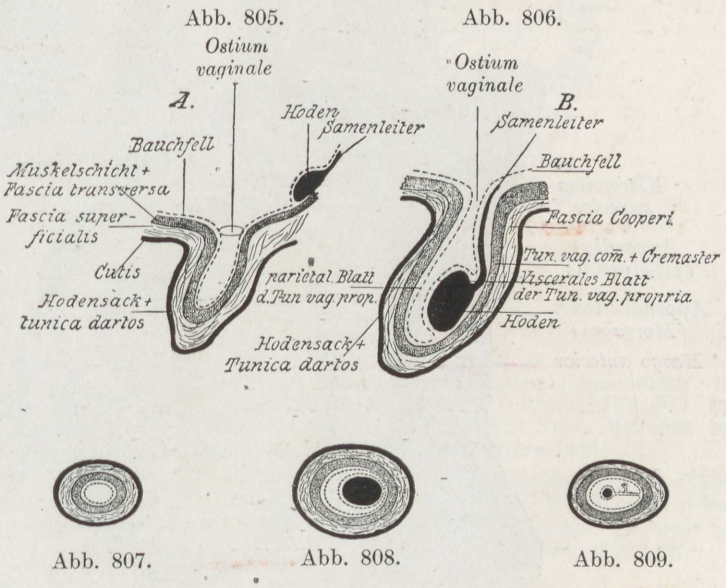

Abb. 807. Abb. 808. Abb. 809.

Abb. 805—809. 5 Schemata zur Darstellung des Descensus des Hodens und der Bildung seiner Hüllen beim Menschen. Abb. 805 u. 806 sind Längs- und Abb. 807—809 Querschnitte, und zwar Abb. 807 der Querschnitt des in Abb. 805 dargestellten Stadiums, Abb. 808 der Querschnitt des in Abb. 806 dargestellten Stadiums (der Schnitt ist im Bereiche des Hodens geführt) und Abb. 809 derselbe Querschnitt dorsal vom Hoden, so daß der Samenstrang mit seinen Hüllen getroffen ist. Abb. 805 zeigt die embryonalen, Abb. 806 die definitiven Verhältnisse. In Abb. 807—809 sind die einzelnen Teile in derselben Weise dargestellt wie in Abb. 805 u. 806.

miteinander verwachsenden beiden Blätter des Proc. vaginalis (ein fibröses und ein seröses) zusammen als *Tunica vaginalis communis (Lamina fibroserosa N. V.)* und das Hodengekröse und der seröse Hodenüberzug als *Tunica vaginalis propria (Lamina serosa visceralis N. V.)* bezeichnet. Zwischen Tunica vaginalis communis und propria bleibt bei den Tieren ein weiter Hohlraum, der mit der Peritonäalhöhle am Ostium vaginale kommuniziert. An der Tunica vaginalis communis der Tiere unterscheidet man demnach ein äußeres fibröses und ein inneres seröses Blatt. In der Anthropotomie dagegen wird als Tunica vaginalis communis nur die Fibrosa des Proc. vaginalis bezeichnet und seine Serosa (die Serosa der Tunica vaginalis communis der Tiere) zusammen mit dem Hodengekröse und dem serösen Hodenüberzug als Tunica vaginalis propria aufgefaßt, weil beim Menschen die Serosa zwischen Nebenhoden und dem verwachsenden Ostium vaginale (s. S. 528) durch Verwachsung des Canalis vaginalis schwindet, so daß die Fibrosa des Proc. vaginalis sowohl Hoden und Nebenhoden als auch den Samenleiter und die Hodengefäße, also den Samenstrang (s. S. 530), überzieht *(Tunica vaginalis communis testis et funiculi spermatici)*, während seine Serosa auf den Hoden und Nebenhoden beschränkt bleibt *(Tunica vaginalis propria testis)*. An letzterer unterscheidet man daher eine *Lamina parietalis* (i. e. Serosa des Proc. vaginalis, entspricht dem serösen Blatte der Tunica vaginalis communis der Tiere) und eine *Lamina visceralis* (i. e. seröser Hodenüberzug und Hodengekröse, entspricht der Tunica vaginalis propria der Tiere); die beiden serösen Blätter liegen beim

Menschen dicht aneinander, so daß nur ein kapillarer Spaltraum zwischen ihnen bleibt; die Tunica vaginalis communis ist jedoch von der Lamina parietalis der Tunica vaginalis propria zu trennen. Der Tunica vaginalis communis liegt außen an der lateralen und kaudalen Seite der in der Bauchhöhle (an der Sehne des M. psoas minor und der Fascia iliaca) entspringende und bis zum Hoden herabreichende Hodenmuskel, *M. cremaster (externus)* (s. S. 526), an. Die Kommunikation zwischen Canalis vaginalis und Peritonäalhöhle bleibt bei den Tieren offen, so daß durch das Ostium vaginale Darmschlingen in das Cavum vaginale gelangen können (echte Vaginal- oder Leistenbrüche). Beim Menschen ist dies i. d. R. unmöglich, denn bei ihm verwachsen einige Zeit nach der Geburt das Ostium vaginale *(Fovea vaginalis)* und der Canalis vaginalis, der zuweilen als solides Gebilde, *Rudimentum processus vaginalis N.*, zurückbleibt; beim Menschen können

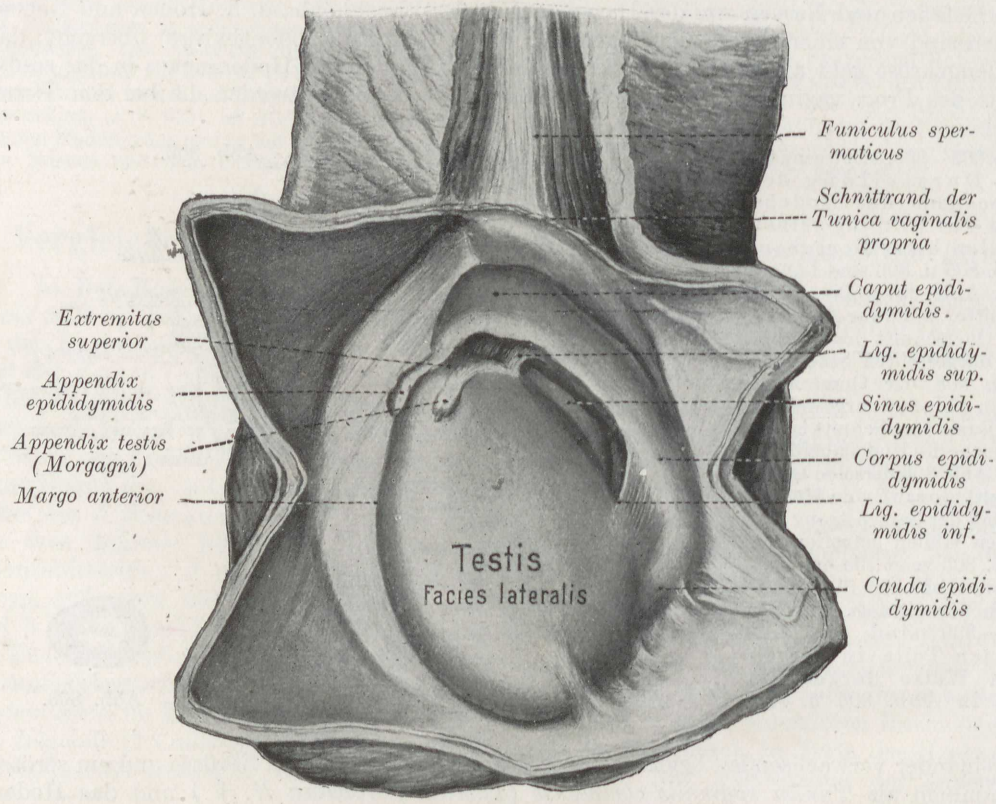

Abb. 810. Laterale Fläche des linken Hodens und Nebenhodens des Menschen nach Durchschneidung der Wand des Hodensackes (Rauber-Kopsch [731]).

die Darmschlingen infolgedessen unter Vorsichherschieben des neuausgestülpten Bauchfells nur neben dem verwachsenen Annulus vaginalis durch den Canalis inguinalis in den Raum zwischen Tunica vaginalis comm. und Tunica dartos eintreten. Die echten Leistenbrüche des Menschen sind also etwas anderes als die der Tiere.

b) Die **Hoden,** *Testes* (Abb. 810, 822 a, a′, 823 4, 831 3, 3′, 838 a, 847 a, a′), die den Samen im engeren Sinne (Hodensekret), also vor allem die Spermien produzieren, haben im allgemeinen eiförmige bei den Fleischfressern jedoch eine mehr kugelige Gestalt; sie sind bei Schaf, Ziege und Eber sehr groß und beim Menschen und bei den Fleischfressern verhältnismäßig klein. Ihre Oberfläche ist glatt und gewölbt. Nach ihrer Lagebeziehung zu dem entsprechenden Nebenhoden unterscheidet man an den Hoden ein dem Nebenhodenkopfe benachbartes Kopfende, *Extremitas capitata,* ein vom Nebenhodenschwanz überragtes Schwanzende, *Extremitas caudata,* einen an den Nebenhodenkörper stoßenden Nebenhodenrand, *Margo epididymidis,* einen freien Rand, *Margo liber,* und zwei Flächen. Die Hoden stoßen mit einer Fläche aneinander bzw. an das Septum

scroti, nur beim Ziegenbocke mit dem Nebenhodenrand an dieses. Bei Mensch und Pferd liegen sie ungefähr parallel mit der Körperlängsachse, so daß das Kopfende brustwärts *(Extremitas superior N.)* und der Nebenhodenrand dorsal gerichtet ist *(Margo posterior N.)*, während bei den Wiederkäuern die Hoden senkrecht zur Körperlängsachse gerichtet sind, so daß das Kopfende dorsal und der Nebenhodenrand bei Rind und Schaf kaudal, beim Ziegenbocke (s. oben) dagegen medial sich befindet. Bei dem Schwein und den Fleischfressern haben die Hoden eine schräge Lage (s. S. 526) derart, daß das Kopfende nabelwärts und das Schwanzende kaudodorsal und der Nebenhodenrand kraniodorsal gerichtet ist.

Abb. 811. Abb. 812.

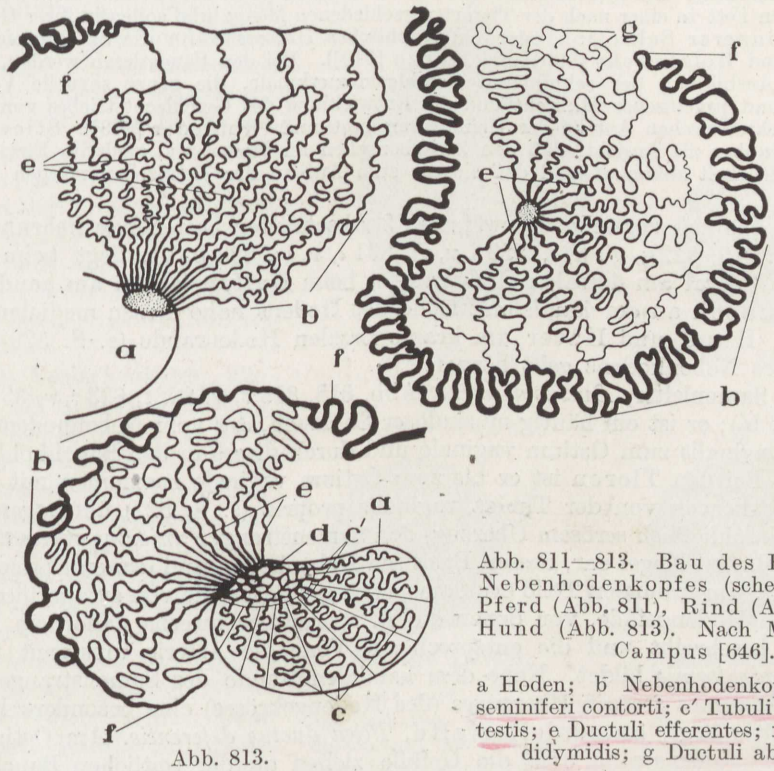

Abb. 813.

Abb. 811—813. Bau des Hodens und Nebenhodenkopfes (schematisch) von Pferd (Abb. 811), Rind (Abb. 812) und Hund (Abb. 813). Nach Mobilio und Campus [646].

a Hoden; b Nebenhodenkopf; c Tubuli seminiferi contorti; c′ Tubuli recti; d Rete testis; e Ductuli efferentes; f Ductus epididymidis; g Ductuli aberrantes.

Bau der Hoden (Abb. 811—813). Die Hoden sind von der festen, fibrösen *Tunica albuginea testis* umgeben, die untrennbar mit der Tunica vaginalis propria verbunden ist. Sie setzt sich am Kopf und Schwanze des Nebenhodens auf diesen fort und überzieht auch ihn. Am Nebenhodenrande des Hodens senkt sie sich beim Menschen in den Hoden ein und bildet in seiner Mitte eine unvollständige Scheidewand, *Mediastinum testis*, die beim Pferde kaum angedeutet, bei den Wiederkäuern, den Fleischfressern und dem Schwein in Form eines Längsstranges zugegen ist. Von ihr sowohl als von der fibrösen Kapsel gehen dünne, platte Fortsätze, *Septula testis* (Abb. 813), ab, die sich untereinander verbinden und das Interstitialgewebe des Hodens darstellen, dessen Maschenräume das Hodenparenchym, *Parenchyma testis*, enthalten, eine weiche, zusammenhängende Masse, die beim Pferd eine graugelbliche bis gelbbräunliche, beim Rinde gelbliche, bei Schaf, Ziege und Hund weißliche Farbe hat. Das Parenchym besteht aus den mit bloßem Auge meist noch erkennbaren Samenkanälchen (Hodenkanälchen), *Tubuli seminiferi* (Abb. 813 c, c′). Diese sind in ihrem gewundenen Teil (s. unten) mit einem eigenartigen, charakteristischen Epithel ausgekleidet, das die Spermien produziert; sie bilden kleinere, m. o. w. kegelförmige, mit der Basis peripher gekehrte Läppchen, *Lobuli testis*, verlaufen geschlängelt *(Tubuli seminiferi contorti* [c]*)* nach dem Mediastinum testis hin und münden direkt oder mit ganz kurzen geraden Endstücken, *Tubuli recti* (c′), in ein von diesen gebildetes Kanälchennetz, *Rete testis* (d); aus diesem gehen die ausführenden Kanäle, *Ductus efferentes testis* (e) (Hengst 12—23, Bulle 13—15, Schafbock 15—19, Schwein 14—21, Hund 15—16, Kater 15—18 nach Mobilio und Campus [646]), hervor, die am Kopfende den Hoden verlassen, und, durch Bindegewebe und Muskulatur zusammengehalten, den Nebenhodenkopf, *Caput epididymidis* (Abb. 811—813 b), bilden. Dabei werden sie zunächst weiter und dicker und winden sich auf, so daß kegelförmige, mit der Spitze gegen den Hoden gerichtete und durch Bindegewebssepten getrennte Körper, die Nebenhodenläppchen oder Samenkegel, *Lobuli epididymidis (Coni vasculosi)*, entstehen. Die Ductus efferentes vereinigen sich bald in variabler Weise (einzeln oder in Gruppen) (Abb. 811—813) zum Nebenhodenkanal, *Ductus*

epididymidis (f), der in vielen durch Bindegewebe verbundenen Schlängelungen am Hoden entlang läuft *(Corpus epididymidis)* und am Schwanzende des Hodens, indem er dieses überschreitet, sich erheblich erweitert *(Cauda epididymidis)* und in den *Ductus deferens* übergeht. Der Nebenhodenkanal ist in gestrecktem Zustand beim Pferde 20—30, beim Rinde 33—35, bei Schaf und Ziege 47—52, beim Schweine 17—18, beim Hunde 5—15 und bei der Katze 1,5—2 m lang (Mobilio und Campus [646]). Auf seinem Wege nimmt er noch mehrere blind endende, ein kleines Konvolut bildende Kanälchen, *Ductuli aberrantes* (Reste von Urnierenkanälchen, s. S. 525) (Abb. 812 g), auf. Am Kopfende des Hodens und des Nebenhodens können sich als Reste des Müllerschen Ganges Anhänge *(Appendices* s. *Hydatides)* (Abb. 810) und in der Nähe des Nebenhodenkopfes, in Bindegewebe eingebettet, als kleines, weißliches Klümpchen die *Paradidymis* (s. S. 525) finden; letztere ist verhältnismäßig am stärksten bei den kleinen Wiederkäuern, dann folgen Schwein und Rind; bei den Equiden ist sie am kleinsten (Mobilio und Campus [646]).

Das Interstitial- und intertubuläre Gewebe des Hodens (s. S. 259) enthält die Zwischenzellen; diese enthalten Fett in einer nach der Tierart verschiedenen Menge und sollen in ihrer Gesamtheit eine Drüse mit innerer Sekretion oder ein trophisches Hilfsorgan für die Spermiogenese darstellen (Steinach und Holzknecht [900] und Kunze [510]). Bei den Säugetieren werden, wie man annimmt, die Ausbildung der sekundären Geschlechtsmerkmale, die ganze sexuelle Veranlagung in somatischer und psychischer Hinsicht und die Entwicklung des Geschlechtstriebes von der Tätigkeit dieser innersekretorischen Anteile der Keimdrüsen bestimmt (Rohleder [763]). Stieve [903 a] vertritt demgegenüber die Ansicht, daß den Zwischenzellen im Hoden wie auch im Eierstock nur eine ernährende Tätigkeit zukommt und daß sie die zum Aufbau der Keimzellen nötigen Stoffe in sich aufspeichern.

c) Der aus den vorstehend erwähnten 3 Abschnitten bestehende **Nebenhoden,** *Epididymis* (Abb. 810, 822 g, g′, h, i, 823 5, 5′, 5″, 831 4, 4′, 4″, 838 b, b), liegt beim Menschen und Pferde lateral am dorsalen Hodenrande, beim Bullen lateral am kaudalen Rande, beim Ziegenbock an der kaudalen Fläche des Hodens nahe dessen medialem Rand und beim Eber, Hund und Kater am kraniodorsalen Hodenrande (s. S. 529). Aus dem Schwanze des Nebenhodens geht hervor:

d) der **Samenleiter,** *Ductus deferens* (Abb. 818, 819 5, 5′, 822 f, 823 7, 7′, 831 5, 5′, 844 3, 847 b, b, b′, b′); er ist ein häutig-muskulöser Schlauch, der vom Nebenhodenschwanz aus im Canalis vaginalis zum Ostium vaginale und durch dieses in der Bauchhöhle zur Harnblase zieht. Bei den Tieren ist er bis zum Ostium vaginale zusammen mit den Hodengefäßen und -nerven von der Tunica vaginalis propria (s. S. 527) überzogen und bildet mit ihnen (einschließlich serösem Überzug) den **Samenstrang,** *Funiculus spermaticus.* Dieser stellt einen platten Kegel dar, dessen Basis am Nebenhoden und dessen Spitze am Ostium vaginale liegt. Im kranialen Teile des Samenstranges liegen die von sympathischen Nerven umsponnenen Hodengefäße, von denen die A. spermatica interna nahe dem Hoden viele Windungen beschreibt und die entsprechende Vene die Arterie umspinnt und so den *Plexus pampiniformis* bildet. Nahe dem kaudalen Rande des Samenstranges bildet das mediale Blatt seines serösen Überzuges (des Hodengekröses) eine besondere Falte, in der der Samenleiter liegt, Samenleiterfalte, *Plica ductus deferentis.* Am Ostium vaginale löst sich der Samenstrang auf: die Gefäße ziehen an der seitlichen Bauchwand, eingeschlossen in die Gefäßfalte, *Plica vasculosa,* die in das Peritonaeum parietale der Bauchhöhle übergeht, kraniodorsal zur Lendengegend; der Samenleiter zieht in der Samenleiterfalte, die zunächst ebenfalls in das Peritonaeum parietale der seitlichen Bauchwand übergeht und am Ende des Samenleiters mit der der anderen Seite zur *Plica urogenitalis* (s. S. 343) zusammenfließt, kaudodorsal zur Harnblase. Auf deren dorsaler Fläche verläuft dann der Samenleiter konvergierend mit dem der anderen Seite gegen den Anfang der Urethra. Er vereinigt sich beim Menschen am Blasenhalse mit dem Ausführungsgange der Samenblase seiner Seite, dem Ductus excretorius, zum *Ductus ejaculatorius,* der am *Colliculus seminalis* in den Anfangsteil der Harnröhre mündet, wodurch diese zum *Canalis urogenitalis* wird. Bei Pferd und Wiederkäuern vereinigen sich der Ductus deferens und excretorius erst direkt an ihrem Ende miteinander, so daß am Colliculus seminalis nur ein ganz kurzer, aber sehr weiter Ductus ejaculatorius, richtiger ein *Ostium ejaculatorium,* entsteht, und zwar in Form einer bei Pferd und Rind etwa 5 mm tiefen Nische, in die beide Gänge einmünden. Beim Schweine mündet der Ductus deferens meist medial neben dem Ductus excretorius, seltener in gemeinsamer Nische; bei den Fleischfressern, denen die Samenblasen fehlen, mündet hier nur der Ductus deferens aus. Dorsal von der Harnblase tritt an den Samenleitern bei Mensch, Pferd und geringgradig bei den Wiederkäuern und dem Hund eine spindelförmige Erweiterung des Lumens mit Verdickung der Wand als *Ampulla ductus deferentis* ein, die bei Schwein und Katze fehlt.

e) Dorsal und seitlich vom Harnblasenhalse, lateral von der Ampulle des Samenleiters, liegt jederseits die **Samenblase**, *Vesicula seminalis* (Abb. 621 v, 818, 819 7, 823 10, 831 6, 838 bis 841 e, e), die beim Pferd eine wirkliche Blase, beim Menschen ein etwas gewundener und mehrfach gegen sich selbst zurückgebogener Schlauch, bei Schwein und Wiederkäuern jedoch eine kompakte Drüse *(Glandula vesicularis)* ist und den Fleischfressern fehlt. Die Samenblasen sind beim Schweine sehr groß; dann folgen Pferd, Rind, Schaf und Ziege. Ihr Ausführungsgang, *Ductus excretorius*, vereinigt sich beim Menschen mit dem Samenleiter zum *Ductus ejaculatorius*, bei Pferd und Wiederkäuern stets, beim Schweine mitunter zu einem *Ostium ejaculatorium* (s. S. 530). Zwischen beiden Samenblasen findet man oft in der Plica urogenitalis ein in Form und Größe stark variierendes kleines Bläschen, eine *Vagina masculina* oder einen *Uterus masculinus* (Abb. 803 1 u. 823 11), das bei Rind, Schwein und Fleischfressern als *Utriculus prostaticus* ganz oder zum Teil in der Prostata liegt; es kommuniziert zwischen den Ductus ejaculatorii mit dem Canalis urogenitalis oder ist blind geschlossen (z. B. stets beim Rinde). Näheres s. S. 525.

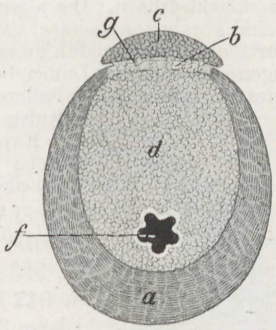

Abb. 814 (Rind).

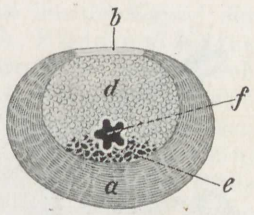

Abb. 815 (Schaf).

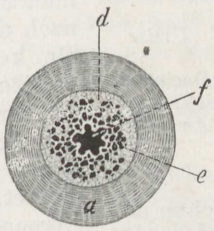

Abb. 816 (Ziege).

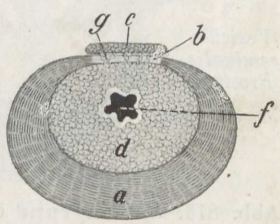

Abb. 817 (Schwein).

Abb. 814—817. Halbschematische Zeichnungen, die das Verhalten des M. urethralis, des Körpers und der Pars disseminata der Prostata und des Lumens der Harnröhre zu einander in Querschnitten durch das Beckenstück der Harnröhre veranschaulichen.
a M. urethralis; b Platte straffen Bindegewebes; c Körper der Prostata, d ihre Pars disseminata; e Corpus cavernosum; f Lumen der Harnröhre; g Verbindungsbrücken zwischen c und d.

f) Die **Vorsteherdrüse**, *Prostata* (Abb. 621 t, 814—817 c u. d, 818, 819 8, 823 12, 12′, 824 5, 831 8, 838 u. 839 f, 844 4 u. 847 f)[1]), liegt an dem Blasenhals und dem Anfange des Canalis urogenitalis und mündet mit ihren zahlreichen Ausführungsgängen (beim Pferde z. B. jederseits 16—18) (Abb. 824 6) in diesen. Ihre Größe ist umgekehrt proportional der Größe der Hoden; am größten ist sie bei den Fleischfressern; dann folgen Pferd, Rind, Schwein, Schaf und Ziege. Die Größe ändert sich aber sehr nach dem Alter. Zunächst ist sie klein, dann wächst sie plötzlich, wenn das Tier fortpflanzungsfähig wird; im Alter atrophiert oder degeneriert sie. Sie besitzt bei Mensch und Pferd 2 Lappen, die durch einen *Isthmus* verbunden sind. Beim Rind und Schwein ist sie klein und bildet einen am Anfange der Harnröhre gelegenen spangenförmigen oder platten Prostatakörper (Abb. 814 bzw. 817 c) und eine vom Körper aus kaudal sich fortsetzende dünne Drüsenschicht, *Pars disseminata* (d), die vom M. urethralis bedeckt in der Harnröhrenwand liegt; beim Schaf- und Ziegenbock ist nur die letztere vorhanden (Abb. 815 u. 816 d).

Bei Rind und Schwein liegt die Pars disseminata mantelförmig um die Harnröhre (Abb. 814 u. 817); beim Schafbock läßt sie die ventrale Wand der Harnröhre frei (Abb. 815 d). Beim Ziegenbock liegt die Pars disseminata größtenteils im Corpus cavernosum der Harnröhre (Abb. 816 d). Beim Hund ist die Prostata sehr groß (Abb. 844 4), umgibt den Harnblasenhals und den Anfang der Harnröhre rundum und setzt sich in eine dünne Pars disseminata fort, ebenso beim Kater (Abb. 847 f); jedoch läßt sie bei diesem die ventrale Wand der Harnröhre frei und beginnt erst 2½ bis 3 cm vom Blasenhals entfernt. Über den *Utriculus prostaticus* s. oben u. S. 525.

[1]) Vgl. betr. der Anhangsdrüsen Disselhorst [188], Hendrich [363], Müller [658], Schmaltz [840].

g) Die m. o. w. kugeligen **Harnröhrenzwiebel-** oder **Cowperschen Drüsen,** *Gll. bulbourethrales* (Abb. 621 s, 823 13, 824 8, 831 9, 838—840 g u. 847 e), liegen nahe dem Beckenausgang am Canalis urogenitalis; sie sind beim Schwein (Abb. 838—841 g) sehr groß, von länglich-platter Gestalt, 17—18 cm lang und 5 cm dick, beim Rind und Pferd etwa walnuß-, bei Schaf und Ziege etwa haselnußgroß, beim Menschen klein (6—8 mm); sie fehlen dem Hund und sind klein bei der Katze. Sie münden bei Mensch, Schwein, Wiederkäuern und Katze mit einem und beim Pferd mit 6—8 Ausführungsgängen (Abb. 824 9) in den Canalis urogenitalis.

Die akzessorischen Geschlechtsdrüsen sind bei kastrierten Tieren erheblich kleiner als bei nicht kastrierten (Abb. 838 u. 839).

Bau der akzessorischen Geschlechtsdrüsen. Die akzessorischen Geschlechtsdrüsen verhalten sich in ihrem Grundbau ähnlich und sind zusammengesetzte, verästelte tubulöse und lobuläre Drüsen, deren tubulöse Endstücke verschiedenartige und mannigfaltige seitliche und endständige, m. o. w. alveoläre Ausbuchtungen sowie Erweiterungen und ein weites Lumen besitzen und von ungeschichtetem, verschieden hohen, sekretorische Funktionsstadien zeigenden Zylinderepithel ausgekleidet sind. Sie besitzen verhältnismäßig viel Interstitialgewebe, das ebenso wie ihre Kapsel glattes oder sogar quergestreiftes Muskelgewebe enthält. Besonders reich an Interstitialgewebe sind die Drüsen der Kastraten.

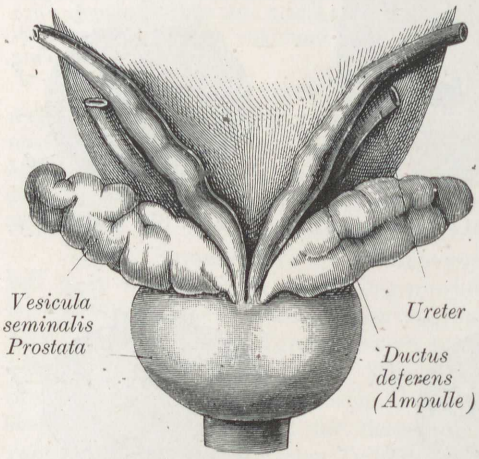

Abb. 818. Blasengrund des Menschen mit der Prostata, den Ductus deferentes und den Samenbläschen; von hinten und unten gesehen (Gegenbaur).

h) Die **Harnröhre,** *Urethra masculina (virilis N.)* s. *Canalis urogenitalis* (Abb. 819 11, 11′, 823 15, 825 18, 18′, 18″, 831, 838, 844 5, 846 a u. 847 h), ist ein häutiger Schlauch, der vom Blasenhalse, dem *Orificium urethrae internum,* bis zum Ende des Penis reicht und hier mit dem *Orificium urethrae externum* nach außen mündet. Sie führt den Harn und den Samen nach außen. Man unterscheidet an ihr einen Becken- und einen Penisteil. Die *Pars pelvina* geht aus dem Blasenhalse hervor, liegt auf der Beckensymphyse und ist zunächst von der Prostata umgeben, *Pars prostatica;* an ihrem Endabschnitte befinden sich die Bulbourethraldrüsen; hier ist ihr Lumen etwas verengt *(Isthmus urethrae).* Sie tritt nun aus dem Becken in den Sulcus urethralis des Penis (s. S. 533) und bildet das Penisstück der Harnröhre, *Pars externa* s. *cavernosa urethrae,* das von einem Corpus cavernosum umgeben ist. Dieses beginnt am Beckenausgange mit dem m. o. w. knotenförmigen *Bulbus urethrae,* der beim Pferd, Eber und Kater relativ klein, bei den anderen Haustieren und dem Menschen deutlich ist (Schmaltz [840]). Bei den Haustieren findet sich auch am Beckenstücke der Harnröhre ein Stratum cavernosum, das beim Pferd und Ziegenbock (Abb. 816) und in der ventralen Harnröhrenwand des Schafbockes (Abb. 815) relativ mächtig, bei den anderen Haustieren nur schwach und undeutlich ist (s. Müller [658] und Schmaltz [840]). Bei Pferd, Ziege und Schaf überragt die Harnröhre das Ende des Penis als *Proc. urethrae* (Abb. 825 18″, 828 5, 834 u. 835 G p), während dies bei den anderen Haustieren und beim Menschen nicht der Fall ist.

Die Urethra besteht aus einer mit gemischtem Epithel bedeckten Schleimhaut und einem Corpus oder Stratum cavernosum, dem sich eventuell Muskulatur anlegt. Die Schleimhaut enthält, besonders im Beckenstücke, zerstreute Drüsen, *Gll. urethrales* (Abb. 824 10). Am Orificium int. bemerkt man an der Schleimhaut der dorsalen Wand der Harnröhre eine aus den Plicae uretericae hervorgehende leistenartige Verdickung, *Crista urethralis* (s. S. 515), die, allmählich dünner werdend, sich bis zu einer im Anfangsteile der Harnröhre an deren dorsaler Wand liegenden Erhöhung, *Colliculus seminalis,* erstreckt; er ist bei Mensch, Pferd und Wiederkäuern relativ groß (beim Bullen haselnußgroß), bei Schwein und Fleischfressern klein; auf seiner kaudalen Fläche münden die Ductus ejaculatorii und zwischen diesen der Uterus masculinus. Seitlich und kaudal vom Colliculus ist die Schleimhaut der hier ampullenartig erweiterten Harnröhre stark gerötet und besitzt bei den Tieren mit Ausnahme vom Pferd und Schwein und bei dem Menschen als Fortsetzung der Crista urethralis 1 oder 2 Schleimhautleisten (s. S. 515). Bei Wiederkäuern und Schwein bildet kaudal von den Bulbourethraldrüsen die Schleimhaut einen Blindsack. Das *Corpus cavernosum urethrae* ist von einer fibrösen *Tunica albuginea* umgeben, die glatte Muskelfasern enthält.

i) Der **Penis** (Abb. 819 12, 13, 13′, 823 17, 20, 825, 827, 828, 831 11, 11′, 11″, 834—836, 838 l, l, l′, l″, 845, 846, 847 c) zieht sich bei den Haustieren vom Ende der Sitzbeinfuge zwischen den Oberschenkeln und den Scheidenhäuten der Hoden an der ventralen Bauchwand bis in die Nabelgegend hin und ist vom *Praeputium* eingeschlossen; nur beim Kater ist der Penis nach hinten gerichtet. Der Penis besteht aus den beiden Corpora cavernosa penis, dem Canalis urogenitalis und Muskulatur. Die Schwellkörper des Penis, *Corpora cavernosa penis,* machen den Hauptteil aus und entspringen als *Crura penis,* m. o. w. vom M. ischiocavernosus umgeben, am Arcus ischiadicus jederseits neben der Medianebene; sie treten sofort zusammen und bilden den Peniskörper, dessen Ende spitz zuläuft oder sich in mehrere Spitzen, *Apices,* spaltet; in dem Schwellgewebe des Penis befindet sich, besonders bei älteren und kastrierten Tieren, öfter Fettgewebe (s. auch S. 542). An dem der Bauchwand zugekehrten *Dorsum penis* findet sich eine flache Rinne für Gefäße, der *Sulcus dorsalis penis,* und ventral, an der *Facies urethralis,* eine tiefere Rinne für die Urethra, die Harnröhrenrinne, *Sulcus urethralis.* Bei den Wiederkäuern und dem Schwein wird der Sulcus urethralis dadurch, daß ihn die Kapsel der Schwellkörper überbrückt, zu einem Kanal geschlossen. Bei Mensch, Hund und Katze erfolgt der Abschluß durch fibröses Bindegewebe. Beim Pferde wird die Rinne durch einen Quermuskel, den *M. bulbocavernosus* (Abb. 827 c), überbrückt. Diesem legen sich 2 schmale, weiße Längsmuskeln, die Afterpenismuskeln, an, die auch bei den übrigen Haustieren, bei den Wiederkäuern (Abb. 831 14) und dem Schwein (Abb. 838 u. 839 n) aber erst nabelwärts von der Penisbeuge (s. unten), an der Harnröhrenfläche des Penis liegen. Am Anfange des Penis findet man beim Menschen eine oder mehrere kleine Anschwellungen, die *Bulbi penis.* Der Körper des Penis ist beim Pferde seitlich abgeplattet, bei den anderen Haustieren und dem Menschen zylindrisch. Meist kann man den Aufbau des Corpus cavernosum penis aus 2 durch das *Septum penis* geschiedenen symmetrischen Hälften nachweisen (Abb. 827). Der Penis der Wiederkäuer und des Schweines ist relativ lang und derber als der des Pferdes; sein Schwellgewebe ist relativ spärlich; er bildet eine S-förmige Biegung, *Flexura sigmoidea penis,* die bei den Wiederkäuern zwischen After und Scrotum (Abb. 831) und beim Schwein (Abb. 838 l′) nabelwärts vom Scrotum liegt.

Wie erwähnt, ist der Canalis urogenitalis vom Corpus cavernosum urethrae umgeben, das am Penisanfange den *Bulbus urethrae* bildet. An dieses schließt sich am Ende des Penis beim Menschen, dem Hund und dem Pferd eine deutliche **Eichel,** *Glans penis,* an, die ebenfalls aus Schwellgewebe besteht, das mit dem Corpus cavernosum urethrae in Verbindung steht (Abb. 825 19, 845, 846). Beim Menschen und Pferd ist sie m. o. w. abgerundet und setzt sich gegen den übrigen Penis durch das *Collum glandis,* den *Sulcus coronarius* und die *Corona glandis* ab. Beim Pferde hat die Eichel an der gewölbten freien Fläche eine Grube, die *Fossa glandis* (Abb. 825 22), aus der die Harnröhre als zylindrischer *Proc. urethrae* (18″) hervorragt. Beim Menschen endet die Harnröhre in der Eichel mit einer Erweiterung; ihr Boden bildet dabei die flache, 2 cm lange *Fossa navicularis.* Wiederkäuer, Schwein und Katze besitzen eine deutlich abgesetzte Eichel nicht (s. S. 547, 550 u. 552); bei ihnen läuft der Penis spitz zu; das dünne Ende des Penis ist beim Schweine schraubenförmig gewunden (Abb. 838 l″), während das Penisende des Schaf- und Ziegenbockes von einem *Proc. urethrae* überragt wird (Abb. 834 u. 835 G p); beim Bullen (Abb. 836) ist der Proc. urethrae zu einer Papille reduziert. Die Eichel des Hundes zerfällt in einen längeren, zylindrischen, spitz zulaufenden Endabschnitt, den Spitzenschwellkörper, und einen kugeligen, wulstigen Anfangsabschnitt, den Schwellknoten (*Bulbus glandis*). Beim Hund enthält die sehr lange Eichel, an der weder der Sulcus coronarius noch die Corona glandis bemerkbar sind, das hohlsondenartige *Os penis* (Abb. 845 2 u. 846 f, f), in dessen ventralem *Sulcus urethralis* (Abb. 845 3) die Harnröhre liegt. Bei der Katze läuft der Penis spitz zu und ist nach hinten gekehrt (Abb. 847 c). Sein Endabschnitt (847 c′) enthält ein kleines Knöchelchen, *Os glandis* (Abb. 848), und besitzt an der Oberfläche kleine, stachelartige Gebilde.

k) Die **Vorhaut,** *Praeputium* (Abb. 829 u. 831), ist eine mit Drüsen, *Gll. praeputiales,* versehene, röhrenartige, häutige Hülle, die das Ende des Penis umgibt. Sie besteht aus einem Integument-, einem Parietal- und einem Viszeral-(Penis-)Blatte. Das Integumentblatt umgibt den Penis seitlich und ventral und geht dorsal in die Haut des Bauches über;

es schlägt sich vorn nach innen (gegen den Penis) um, bildet so das *Ostium praeputiale* und geht in das Parietalblatt über. Die Behaarung des Integumentblattes nimmt in der Nähe des Ostium entweder ab oder derart zu, daß die Präputialöffnung von langen Haaren in Form von Büscheln umgeben wird. Das Parietalblatt geht eine Strecke am Integumentblatt zurück, schlägt sich dann wieder eichelwärts um, Grund des Präputialsackes, und geht in das Viszeral-(Penis-)Blatt über; es ist bei allen Tieren m. o. w. gefaltet. Von der Präputialöffnung aus behält es bei Rind, Hund, Schafbock und Eber auf eine kurze Strecke noch den Charakter des mit Haaren besetzten Integuments bei; beim Pferde trägt es sogar bis zum Grunde des Präputialsackes, beim Ziegenbocke bis zur Hälfte, weit auseinanderstehende, dünne, feine Härchen. Bei Hund, Schafbock, Ziegenbock und besonders Eber markieren sich in ihm Lymphknötchen als sicht- und fühlbare kleine Knötchen; beim Pferd und Ziegenbock enthält das Parietalblatt Drüsen. Das Penisblatt überzieht den Endabschnitt des Penis direkt bis zum Orificium urethrae ext. und geht hier in die Schleimhaut der Harnröhre über; beim Hund und Bullen treten an ihm Lymphknötchen hervor; beim Kater und Schafbock (Abb. 832) verjüngt sich der Präputialsack vom Orificium aus trichterförmig (s. Krage [489]). Beim Pferde bildet das Praeputium vom Grunde des Präputialsackes aus eine eichelwärts (gegen die Präputialöffnung) vorspringende Ringfalte, so daß der Eindruck einer doppelten Vorhaut entsteht (s. S. 543). Bei Wiederkäuern, Schwein und Fleischfressern besitzt die Vorhaut Muskeln, die sie vor- und zurückziehen (s. unten). Beim Schweine führt über dem Ostium praeputiale eine Öffnung in einen Hautblindsack, den Präputialbeutel (Abb. 838, 839, 842, 843). Beim Menschen findet sich ein *Frenulum praeputii*. Die Vorhaut wird nicht nur von der äußeren Haut, sondern auch von der zweiblättrigen Vorhautfaszie (der Fortsetzung der Fascia superficialis und der gelben Bauchhaut) gebildet. Da, wo das Parietalblatt der Vorhaut an den Penis tritt, vereinigen sich beide Faszienblätter zu der den Penis überziehenden *Fascia penis* (s. S. 535).

1) **Die Muskeln der männlichen Geschlechtsorgane.** Der **M. cremaster** liegt an der Außenfläche der Tunica vag. comm. Sein Ursprung liegt in der Bauchhöhle am M. psoas minor oder am M. obliquus abdom. int. oder an der Fascia iliaca. Der **M. urethralis** umgibt das Beckenstück der Harnröhre; bei Pferd, Ziegenbock und Fleischfressern ist er m. o. w. röhrenförmig (Abb. 816 a); beim Rinde, Schafbock und Eber läßt er die dorsale Wand der Harnröhre frei (Abb. 814, 815 u. 817 a). Mit dem M. urethralis vermischen sich auch die längs- und schrägverlaufenden, vom Sitzbein entspringenden Fasern der dem Menschen fehlenden **Mm. ischiourethrales.** Sie gehen vom Sitzbeine zur Harnröhre; ihr Seitenteil bedeckt als *M. ischioglandularis* s. *ischiourethralis lateralis* die Glandula bulbourethralis. Nach Brauell [122] kommen öfter an den Geschlechtsteilen noch folgende Muskeln vor: a) beim Schaf ein *M. glandularis proprius* und ein *M. bulboglandularis impar*, b) beim Rind ein *M. bulbourethralis lateralis* und *medius*, ein *M. bulboglandularis prof.* und ein *M. urethroglandularis*; c) beim Schwein ein *M. bulboglandularis lateralis*, *M. bulbourethralis lateralis* und ein *M. glandularis proprius*. Der **M. bulbocavernosus** umgibt den Bulbus urethrae als ein bei Wiederkäuern, Schwein und Hund sehr kräftiger, beim Menschen schwächerer paariger Muskel. Er entspringt ungefähr in Höhe der Gl. bulbourethralis aus dem M. urethralis und endet an den Crura penis. Beim Pferd ist er ein platter Quermuskel, der bis zur Eichel reicht und den Sulcus urethralis überbrückt. Der **M. ischiocavernosus** liegt am Anfange des Penis. Er entspringt jederseits am Arcus ischiadicus, bedeckt die Peniswurzel seiner Seite und endet am Corpus cavernosum penis. Beim Schaf und zuweilen beim Rinde kommt noch als *M. ischiobulbosus* ein auf dem Endabschnitte des M. bulbocavernosus liegender Quermuskel vor. Auch ein *M. urethrocavernosus*, der aber oft nur ein Band darstellt, kommt bei den Wiederkäuern und dem Schweine zuweilen vor; er entspringt an der Urethra nahe dem Ende des M. bulbocavernosus und endet auf diesem und dem M. ischiocavernosus. Der **M. retractor penis,** Afterpenismuskel, ist ein paariger, blasser Muskel, der am Anfange des Schwanzes oder aus dem Aufhängeband des Afters (s. S. 406 u. 428) oder (beim Schwein) am Os sacrum entspringt, neben dem After herabzieht, an den Penis tritt und mit dem der anderen Seite vereint an der Harnröhrenfläche des Penis bis zur Eichel verläuft. Bei Wiederkäuern und Schwein tritt er erst an der Penisbeuge an den Penis. Dem Menschen fehlt er. **Vorhautmuskeln,** *Mm. praeputiales*, finden sich nur bei Wiederkäuern, Schwein und Fleischfressern. Die Vorwärtszieher, *Mm. praeputiales craniales* (Abb. 833 a), beginnen in der Schaufelknorpelgegend am M. cutaneus maximus und enden nahe dem Ostium praeputiale; die Rückwärtszieher, *Mm. praeputiales caudales* (b), die dem Schwein öfter und den Fleischfressern stets fehlen, beginnen neben dem Samenstrang an der Tunica dartos oder an der äußeren Rektusscheide bzw. der gelben Bauchhaut oder an der Fascia penis und enden nahe dem Ostium praeputiale in der Vorhaut. Der *M. cremaster internus*, eine Anhäufung glatter Muskelfasern im Samenstrang, ist beim Pferd am stärksten, dann folgt das Schwein. Über den *M. transversus perinei* s. S. 428.

In der Regio perinei finden sich außer Genital- und Aftermuskeln noch **Faszien,** und zwar die Fascia perinei superficialis und profunda und die Fascia pelvis. Die *Fascia perinei superficialis* geht als Fortsetzung der Fascia superficialis der Hinterbackengegend von der medialen Fläche des M. semimembranosus auf die Regio perinei über, überbrückt den Raum zwischen After und Genitalien, überzieht die Außenfläche des M. sphincter ani ext. und tritt an die ventrale Fläche des Schwanzes, während sie

ventral den Penis überzieht und an der Schambeinsymphyse in das oberflächliche Blatt der Penisfaszie übergeht. Beim weiblichen Tier überzieht sie den M. constrictor vestibuli und geht zum Teil in die oberflächliche Euterfaszie über. Die *Fascia perinei profunda* verschließt als Fortsetzung der Fascia glutaea den Beckenausgang und wird vom Rectum und der Vagina oder der männlichen Urethra durchbohrt. Sie befestigt sich an den ersten Schwanzwirbeln, dem kaudalen Rande des breiten Beckenbandes und dem Sitzbeinhöcker, überzieht den kaudalen Abschnitt des M. coccygeus und M. levator ani und den M. ischiocavernosus und geht in das tiefe Blatt der Penisfaszie über. Die *Fascia pelvis* (s. S. 294) überzieht mit ihrer viszeralen Abteilung die retroperitonäal gelegenen Abschnitte des Geschlechtsapparates. Die *Fascia penis* zerfällt in ein oberflächliches und ein tiefes Blatt. Das erstere entspringt aus der Fascia superficialis trunci und liegt an dem von der äußeren Haut gebildeten Integumentblatte des Praeputium. Das tiefe Blatt geht am Ostium praeputiale nahe der Linea alba aus dem tiefen Blatte der Rumpffaszie bzw. aus dem äußeren Blatte der Rektusscheide der gelben Bauchhaut hervor und überzieht den Penis seitlich und ventral; es entspricht offenbar dem *Lig. fundiforme penis hom.*, wenn sich dieses auch an der Vorderfläche der Linea alba aus der oberflächlichen Bauchfaszie ablöst. Afterwärts verschmilzt die Fascia penis mit den *Ligg. suspensoria penis* (s. S. 541) und geht in das oberflächliche und tiefe Blatt der Fascia perinei über (s. oben).

II. Die männlichen Geschlechtsorgane des Pferdes.

a) Die Hoden, Testes, und ihre Hüllen (s. auch S. 526 ff.).

1. Die **Hoden** (Abb. 819 3, 822 a, a′, 823 4) produzieren als männliches Geschlechtsprodukt den Samen (das Hodensekret) und vor allem dessen Hauptbestandteil, die lebhaft beweglichen Spermien (Spermatozoen); die Hoden liegen eingeschlossen in die Scheidenhäute im Hodensack und sind eiförmige, seitlich etwas zusammengedrückte Organe, die ein anal

Abb. 819.

Männliche Geschlechtsorgane des Pferdes in der Lage (halbschematisch).

1 Hodensack; 2 äußeres und 2′ inneres Blatt der äußeren Vorhaut; 2″, 2″ äußeres und 2‴, 2‴ das in das Penisblatt übergehende innere Blatt der inneren Vorhaut; 3 von der gemeinschaftlichen Scheidenhaut eingeschlossener linker Hoden; 4 linkes Ostium vaginale; durch dieses treten die Gefäße und Nerven (4′) und der linke Ductus deferens (5), der mit dem abgeschnittenen rechten Samenleiter (5′) durch die Plica urogenitalis verbunden (6) ist; 7 linke Samenblase; 8 durchschnittene Prostata; 9 linke Bulbourethraldrüse; 10 Harnblase; 11 Beckenstück der median durchschnittenen Urethra, 11′ ihr Penisstück; 12 Eichel; 13 median durchschnittener Schwellkörper des Penis, 13′ seine Tunica albuginea; 14 Lig. suspensorium penis; 15 Rectum; 15′ durchschnittener After.

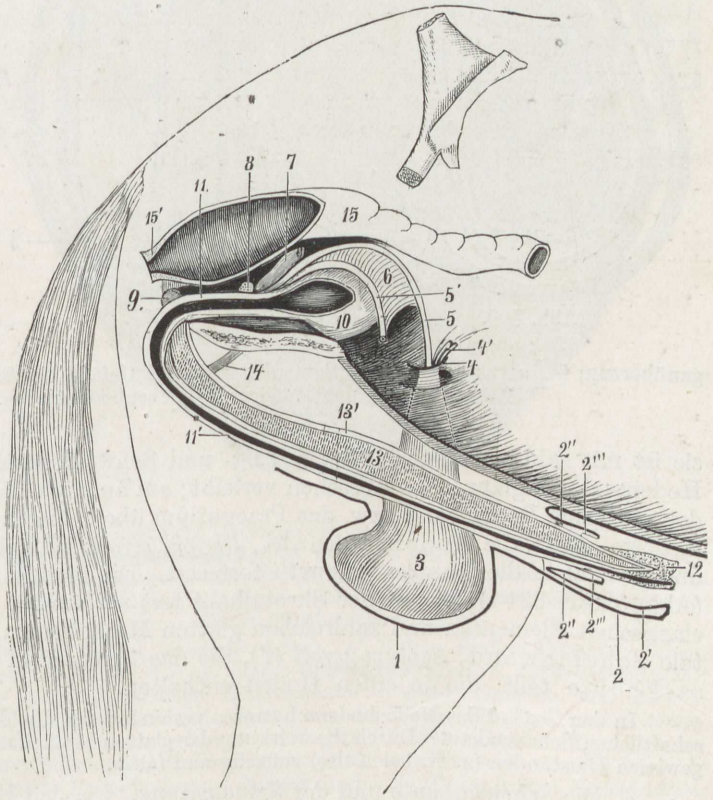

Abb. 819.

gerichtetes Schwanzende *(Extremitas caudata)*, ein kranial gekehrtes Kopfende *(Extremitas capitata)*, eine gewölbte laterale und mediale Fläche, einen konvexen, freien ventralen Rand, *Margo liber*, und einen ziemlich geraden, vom Nebenhoden bedeckten dorsalen Rand, *Margo fixus* s. *epididymidis*, besitzen. Sie sind 10—12 cm lang, 3—4 cm dick und 6—7 cm

hoch. Ihr Gewicht schwankt individuell und nach Alter und Rasse. Nach Martin [599] beträgt das Durchschnittsgewicht eines Hodens beim mittelgroßen, 2jährigen Hengst etwa 150 g, nach Chauveau [156] und Sisson [881] zur Zeit der Geschlechtsreife 200—300 g. Der linke Hoden ist meist schwerer und hängt etwas tiefer herab als der rechte; dadurch wird eine Quetschung beider Hoden zwischen den Oberschenkeln vermieden. Am kranialen Ende jedes Hodens liegt der Kopf des Nebenhodens (Abb. 823 5′), dessen strangförmiger Körper (5) lateral am dorsalen Hodenrande liegt und dessen über das kaudale Ende des Hodens vorspringender Schwanz (5″) in den Ductus deferens (7) übergeht.

Am Kopfende des Hodens findet sich häufig eine Hydatide, *Appendix testis* (Rest des Müllerschen Ganges; s. S. 530). Über den **Bau** des Hodens s. S. 529. Die Tunica albuginea zeichnet sich durch reichen Gehalt an glatten Muskelfasern aus. Das Mediastinum testis ist ganz undeutlich.

2. Der **Hodensack**, *Scrotum* (Abb. 819 1, 820, 821, 822 b), gleicht einer Ausstülpung der ventralen Bauchwand (S. 526), liegt in der Schamgegend zwischen den Oberschenkeln und stellt einen nahe dem Bauch etwas eingeschnürten Hautsack dar. Er besteht aus der äußeren Integumentschicht und der kontraktilen inneren Tunica dartos. Die Skrotalhaut (Abb. 820 u. 821 1) hat kurze, feine Haare, fühlt sich weich, fast fettig an und erscheint meist schwarz, nur ausnahmsweise (bei Schimmeln oder Schecken) rötlich oder fleckig;

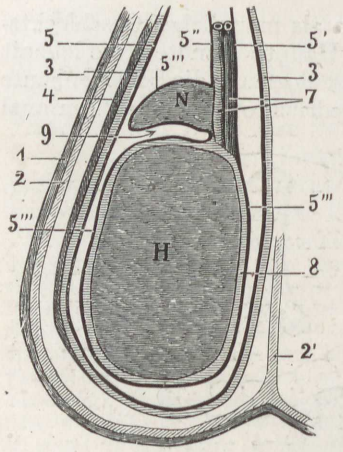

Abb. 820.

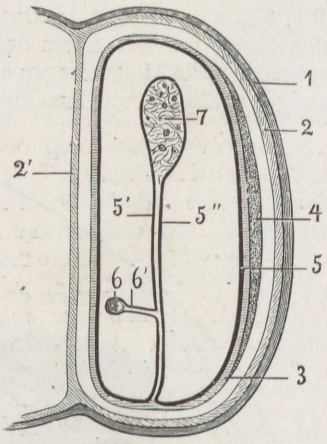

Abb. 821.

Abb. 820 u. 821. Schematische Schnitte durch den Hodensack eines ausgewachsenen Pferdes.

Abb. 820. Transversalschnitt durch den Hoden und seine Hüllen. Abb. 821. Horizontalschnitt durch den Hodensack, dorsal vom Nebenhoden. Die Bezeichnungen gelten für beide Abbildungen.

1 äußere Haut; 2 Tunica dartos, 2′ das von ihr gebildete Septum; 3, 3 Lamina fibrosa der Tunica vaginalis communis; 4 M. cremaster; 5 Lamina serosa der Tunica vaginalis communis; 5′, 5″ und 5‴ Tunica vaginalis propria, und zwar 5′ ihr mediales, 5″ ihr laterales Gekrösblatt, 5‴ Organüberzug; 6 Ductus deferens; 6′ Samenleiterfalte; 7 Gefäße des Samenstranges; 8 Tunica albuginea des Hodens; 9 Nebenhodentasche.

sie ist mit zahlreichen sehr großen Talg- und Schweißdrüsen versehen, deren Sekret dem Hodensack ein glänzendes Aussehen verleiht; am äußeren Leistenringe geht sie in die Haut der ventralen Bauchwand bzw. das Praeputium über. Median findet sich außen an ihr eine niedrige Leiste, die Hodensacknaht, *Rhaphe scroti*, die sich kaudal in die Rhaphe perinei und kranial in die Rhaphe praeputii fortsetzt. Die rötliche Fleischhaut, *Tunica dartos* (Abb. 820 u. 821 2), ist mit der Skrotalhaut fest verbunden und besteht aus Bindegewebe, elastischen Elementen und zahlreichen glatten Muskelfasern. Median bildet sie eine sagittale Scheidewand, *Septum scroti* (2′), die das Scrotum in die linke und rechte Hodensackhöhle teilt, die je einen Hoden enthalten.

In der Gegend des Nebenhodenschwanzes verbindet sich die Tunica dartos innig mit der gemeinschaftlichen Scheidenhaut. Durch die Wirkung der glatten Muskelfasern erscheint der Hodensack unter gewissen Umständen (z. B. bei Kälte) runzelig und faltig.

3. Die **Scheidenhäute** und der **Samenstrang.** Die den Hoden im Hodensack umgebenden Hüllen sind die gemeinschaftliche und die besondere Scheidenhaut. Über ihre Entstehung und Deutung s. S. 525 u. 527. *a*) Die gemeinschaftliche Scheidenhaut, *Tunica vaginalis communis* (Abb. 819 3, 822 c, c u. 823 1) (s. S. 527), besteht aus 2 sehr innig miteinander verbundenen Häuten, einem fibrösen und einem serösen Blatte. Das äußere, fibröse Blatt, *Lamina fibrosa* (Abb. 820 u. 821 3), ist am Grunde des Hodensackes am stärksten, verdünnt sich nach dem inneren Leistenringe hin und geht hier in die Fascia

transversa über; der Übergang ist aber nur bei jungen Tieren nachweisbar, bei alten Hengsten hingegen ist die Fibrosa nahe dem inneren Leistenringe so dünn, daß sie hier scheinbar fehlt (Näheres s. Ellenberger-Baum [223]). Das innere, seröse Blatt, *Lamina serosa parietalis* (5), verschmilzt mit der Lamina fibrosa; es geht am Ostium vaginale in die Lamina parietalis des Peritonaeum über. Beide Blätter bilden einen langen, häutigen Sack, den Scheidenhautsack, *Proc. vaginalis fasciae transversae et peritonaei* (S. 525 u. Abb. 819 3), der im Hodensack und Leistenkanal (s. S. 287) liegt. Sein im Leistenkanal gelegener Teil ist eng und umschließt den Scheidenhautkanal, *Canalis vaginalis*, sein im Hodensacke gelegener Teil ist weit und umschließt die Scheidenhauthöhle, *Cavum vaginale*; sein blindes Ende stülpt sich kaudal etwas aus und bildet einen anal gerichteten, kleinen sekundären Sack zur Aufnahme des Nebenhodenschwanzes (Abb. 823 1′). Der Canalis vaginalis steht am inneren Leistenringe durch das *Ostium vaginale* in offener Kommunikation mit der Peritonäalhöhle, als deren Ausbuchtung die Scheidenhauthöhle anzusehen ist. Das Ostium vaginale ist bei Wallachen ungefähr 1½ cm, bei Hengsten 2½—4 cm weit, bei alten Deckhengsten oft sehr weit (Schmaltz [841]); von ihm aus verengert sich der Canalis vaginalis zunächst auf ungefähr 1 cm, um dann allmählich wieder weiter zu werden, so daß seine engste Stelle ungefähr 1 cm vom Ostium vaginale entfernt ist und der ganze Scheidenhautfortsatz sanduhrförmig erscheint. Im Cavum vaginale liegen Hoden, Nebenhoden und Samenstrang. Sie treten daher erst nach dem Durchschneiden des Scheidenhautsackes frei zutage. Der Samenstrang (das Hodengekröse) und der Nebenhoden (nicht der Hoden) verbinden sich mit der gemeinschaftlichen Scheidenhaut entlang einer Linie, die sich an der kaudalen Wand des Scheidenhautfortsatzes vom Schwanze des Nebenhodens bis zum Ostium vaginale hinzieht. Die laterale Fläche und der kaudale Rand der Tunica vaginalis communis sind vom *M. cremaster* (Abb. 820 u. 821 4, 823 2, S. 826) bedeckt; sie ist im übrigen bis auf die S. 536 erwähnte Stelle am Schwanze des Nebenhodens mit der Tunica dartos nur locker durch Bindegewebe verbunden und läßt sich daher verhältnismäßig leicht aus dem Hodensacke hervorziehen.

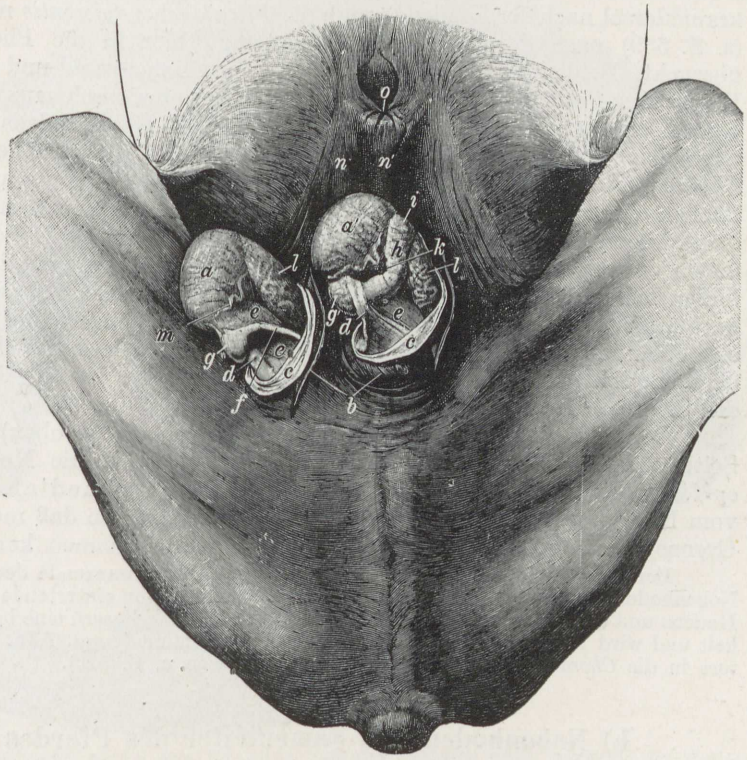

Abb. 822. Freigelegte Hoden eines auf dem Rücken liegenden Hengstes (Scrotum und Tunica vaginalis comm. sind durchgeschnitten und zurückgeschlagen; die Hoden sind etwas zur Seite gelegt, so daß vom rechten Hoden [a] die mediale und vom linken [a′] die laterale Fläche zu überschauen ist).

a rechter Hoden (mediale Seite); a′ linker Hoden (laterale Seite); b Hodensack inkl. Tunica dartos (durchgeschnitten u. zurückgeschlagen); c, c′ gemeinschaftliche Scheidenhaut (durchgeschnitten und zurückgeschlagen); d, d ist die Stelle, wo die Serosa der Tunica vag. comm. an den Nebenhodenschwanz herantritt (Chorda gubernaculi); e, e, e besondere Scheidenhaut; f Samenleiter; g Schwanz des rechten und g′ Schwanz des linken Nebenhodens; h Körper und i Kopf des linken Nebenhodens; k Nebenhodentasche; l die von der Tunica vaginalis propria umhüllten Hodengefäße; m Ende der A. spermatica int.; n Praeputium, durch das sich bei n′ der Penis modelliert; o Präputialöffnung.

b) Als **besondere Scheidenhaut,** *Tunica vaginalis propria testis* (Abb. 820 5′, 5″, 5‴, 821 5′, 5″, 822 e, e), wird der Gekrös- und Viszeralteil des durch Hoden, Nebenhoden und Ductus deferens mit Gefäßen und Nerven in den Hodensack vorgestülpten Bauchfells bezeichnet; sie entspricht dem zweiblättrigen Gekröse und dem serösen Überzug anderer Eingeweide und geht am kaudalen Rande des Samenstranges in die dem parietalen Peritonaeum der Bauchhöhle entsprechende Lamina serosa der Tunica vaginalis comm. über (Abb. 821). Man hat an ihr den den Hoden und Nebenhoden überziehenden Viszeralteil und den diese Organe tragenden Gekrösteil (Hodengekröse) zu unterscheiden. Das Hodengekröse, *Mesorchium* (s. S. 526), bildet mit den von ihm eingeschlossenen Teilen den **Samenstrang,** *Funiculus spermaticus* (Abb. 823 6). Dieser reicht vom Nebenhoden und Hoden bis zum Ostium vaginale und stellt einen platten Kegel dar, dessen Basis am Hoden und dessen Spitze im Scheidenhautkanal liegt. Am inneren Leistenringe tritt er durch das Ostium vaginale in die Bauchhöhle und spaltet sich in die Hodengefäß- und die Samenleiterfalte (s. unten), von denen die *Plica vasculosa* mit der A. und V. spermatica int. (8′) kraniodorsal nach der Lendengegend, die *Plica ductus deferentis* mit dem Ductus deferens (7) (s. S. 539) nach der Beckenhöhle zieht und hier in die Plica urogenitalis (s. S. 343) übergeht. Beide Falten liegen an der seitlichen Bauchwand und fließen mit dem parietalen Blatte des Peritonaeum zusammen. Am Nebenhodenschwanz ist das Mesorchium ganz schmal, aber sehr verdickt, so daß der Schwanz des Nebenhodens eng und fest an die Tunica vaginalis communis (an den Grund des Scheidenhautfortsatzes) befestigt ist; dieser Teil heißt *Chorda gubernaculi* (s. S. 524 u. Abb. 822 d). Am Samenstrang unterscheidet man 2 Seitenflächen (Abb. 821 5′, 5″) und einen kranialen und kaudalen Rand. Seinen freien kranialen Rand bilden die von der Serosa umhüllten Blutgefäße des Hodens (Abb. 821 7, 822 l), von denen die A. spermatica int. nahe dem Hoden viele Windungen beschreibt; die Venen bilden bis zum Scheidenhautkanal den die Arterien zum Teil umspinnenden *Plexus pampiniformis*. Das ganze Gefäßkonvolut ist beim Hengste $2\frac{1}{2}$—$3\frac{1}{2}$ cm dick. Zwischen den einander zugekehrten Blättern liegt glatte Muskulatur als *M. cremaster internus*. Nahe dem kaudalen Rande bildet das mediale Blatt des Hodengekröses als sekundäre Falte die Samenleiterfalte, *Plica ductus deferentis* (Abb. 821 6′) (s. oben).

Der Viszeralteil der Tunica vaginalis propria (s. oben) bildet an der lateralen Seite zwischen Hoden und Nebenhoden eine Tasche, die Nebenhodentasche, *Sinus epididymidis* (Abb. 820 9, 822 k), während er an der medialen Seite (Abb. 820 5′ u. 5‴) vom Nebenhoden auf den Hoden direkt überspringt, so daß man von dieser Seite aus die Grenze zwischen Hoden und Nebenhoden kaum erkennen kann.

Der Teil der Tunica vaginalis propria, der vom Schwanzende des Hodens an den Schwanz des Nebenhodens tritt (Rest des Lig. testis), erreicht durch in ihn eintretende Züge der Tunica albuginea des Hodens und durch aus dem Samenstrang kommende Muskelfasern eine beträchtliche Stärke und Festigkeit und wird **Nebenhodenband,** *Lig. epididymidis,* genannt (vergl. Abb. 822 bei g). Dieses setzt sich fort in die *Chorda gubernaculi* (Abb. 822 d) (s. oben u. S. 525).

b) Nebenhoden und Samenleiter des Pferdes (s. auch S. 530).

Die Nebenhoden sezernieren eine seröse Flüssigkeit, die für das Gedeihen der aus den Hoden stammenden Spermien von großer Bedeutung ist; sie dienen auch als Depot für die Spermien, die hier erst die volle Reife erlangen.

1. Der **Nebenhoden,** *Epididymis* (Abb. 822 g, g′ h, i, 823 5, 5′, 5″). Am kranialen Ende jedes Hodens treten beim Hengste 10—18, am Anfange weite und gerade Ductus efferentes hervor, die sich dann aufwinden und dicker werden und die *Lobuli epididymidis* (S. 529) bilden. Sie nehmen eine dunklere, bräunliche Farbe an und gehen allmählich unter gegenseitiger Vereinigung in den gewundenen Nebenhodenkanal, *Ductus epididymidis,* über.

Die Lobuli epididymidis sind beim Hengste bis zum Zusammenflusse zum Nebenhodenkanal etwa 6 cm lang und werden durch Bindegewebe und Muskelfasern zum **Nebenhodenkopfe,** *Caput epididymidis* (Abb. 822 i u. 823 5′), vereinigt.

Der sehr lange, bis zur Mitte nur 0,75, am Ende aber 2 mm dicke Nebenhodenkanal verläuft am dorsalen Hodenrand und bildet durch dicht nebeneinanderliegende und durch Bindegewebszüge zusammengehaltene Schlängelungen den 2 cm und darüber breiten Nebenhodenkörper, *Corpus epididymidis* (Abb. 823 5). Da die Bindegewebszüge sich stellenweise als stärkere Balken zwischen die Windungen einsenken, so entstehen auch am Nebenhodenkörper zahlreiche Läppchen. Am Schwanzende des Hodens

wird der Nebenhodenkanal allmählich weiter, verläuft weniger gewunden, tritt über das Ende des Hodens hinaus und bildet den rundlichen, knopfförmigen Nebenhodenschwanz, *Cauda epididymidis* (Abb. 822 g, g′, 823 5″). Dieser wird durch das kurze, starke *Lig. epididymidis* (Rest des Lig. testis) mit dem Hoden und durch die *Chorda gubernaculi* (Abb. 822 d) mit dem Grunde des Proc. vaginalis peritonaei verbunden (s. S. 538 u. 524—526).

Bei Kryptorchiden ist das Lig. epididymidis nach Vennerholm [978] sehr lang, so daß der Nebenhodenschwanz sich 10—15 cm vom Hoden entfernen kann.

Die Wand des Nebenhodenkanals besteht aus einer Muskelschicht und einer mit Flimmerepithel versehenen Schleimhaut. Die *Paradidymis* (S. 530) ist sehr klein und oft nicht nachzuweisen. Dagegen findet man nahe dem Nebenhodenkopf oft kleine Hydatiden als Reste des Müllerschen (Genital-) Ganges.

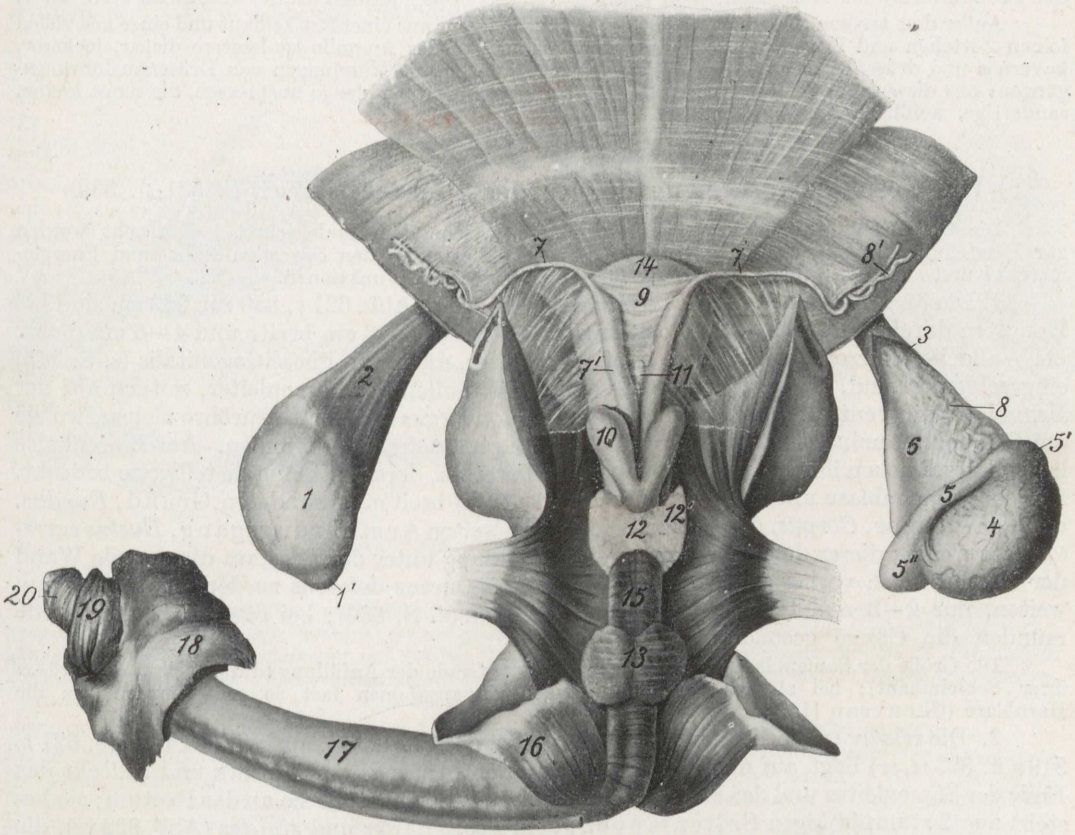

Abb. 823. Männliche Geschlechtsteile des Pferdes; von der dorsalen Seite gesehen; die Hoden sind seitlich zurückgezogen.

1 den linken Hoden umhüllende Tunica vaginalis communis, 1′ ihre Ausbuchtung für den Schwanz des Nebenhodens; 2 linker M. cremaster (oben abgeschnitten); 3 geöffnete Tunica vaginalis communis des rechten Hodens; 4 rechter Hoden; 5 rechter Nebenhoden, 5′ sein Kopf, 5″ sein Schwanz; 6 Samenstrang; 7, 7 Samenleiter, 7′ seine Ampulle; 8, 8′ Hodengefäße, die mit 7 gemeinschaftlich bei 8′ durch das Ostium vaginale treten; 9 die nach hinten etwas zurückgezogene, die beiden Samenleiter verbindende Plica urogenitalis; 10 Samenblase; 11 Uterus masculinus; 12 Isthmus und 12′ Seitenlappen der Prostata; 13 vom M. urethralis und M. ischioglandularis bedeckte Bulbourethraldrüsen; 14 brustseitiger Teil der von 9 bedeckten Harnblase; 15 das vom M. urethralis umgebene Beckenstück der Urethra; 16 M. ischiocavernosus; 17 Penis; 18 äußere und 19 innere Vorhaut; 20 Eichel.

2. Der **Samenleiter,** *Ductus deferens* (Abb. 792 o, 822 f, 823 7), liegt in der Samenleiterfalte (s. S. 538); er beschreibt an seinem Ursprung einige Windungen, steigt dann an der medialen Fläche des Samenstranges geradlinig empor, tritt mit der genannten Falte durch den Canalis vaginalis, trennt sich am Ostium vaginale von den in der Plica vasculosa (s. S. 538) vereinigten übrigen Teilen des Samenstranges und zieht an der seitlichen Bauchwand, eingeschlossen in die Samenleiterfalte (s. S. 538), kaudodorsal; er kreuzt den Ureter seiner Seite und erreicht die dorsale Wand der Harnblase, wo er mit dem der

anderen Seite durch die Plica urogenitalis (s. S. 343 u. Abb. 823 9) verbunden ist, die mit den Samenleiterfalten zusammenfließt. Hier bildet er bei Hengsten die etwa 22—25 cm lange, ungefähr 2—2,5 cm dicke, spindelförmige Ampulle (Abb. 823 7'); sie übertrifft bei kastrierten Tieren den übrigen Samenleiter an Dicke nur wenig. Auf der dorsalen Blasenwand verlaufen die Samenleiter in der Plica urogenitalis konvergierend nach dem Blasenhalse, wobei an ihrer lateralen Seite die Samenblasen (10) liegen, während sie den Uterus masculinus (11) zwischen sich haben. Sie liegen schließlich dicht nebeneinander unter dem Isthmus der Prostata und vereinigen sich jederseits mit dem Ausführungsgange der Vesicula seminalis ihrer Seite zu je einem Ostium ejaculatorium (s. S. 530). Diese durchbohren die dorsale Wand der Urethra und münden am Colliculus seminalis (s. S. 515 u. 542). Die Wand des Samenleiters ist sehr dick, sein Lumen dagegen eng, jedoch in der Ampulle sehr weit.

Außer dem serösen Überzuge besteht der Ductus deferens aus einer Muskelhaut und einer mit vielen feinen Zöttchen und Leistchen versehenen Schleimhaut. In der Ampulle ist letztere dicker, lockerer, kavernös und drüsenhaltig und besitzt viele große Öffnungen, die Mündungen von Drüsenausführungsgängen; aus diesen läßt sich durch Druck eine Flüssigkeit in großer Menge auspressen, die meist kleine, sandartige, weißliche Körnchen enthält.

c) Die Geschlechts-Anhangsdrüsen des Pferdes (s. auch S. 531 u. 532).

Die Geschlechts-Anhangsdrüsen liefern Sekrete, welche dem Hodensekret beigemischt werden zur Herstellung des befruchtungsfähigen Samens. Sie liefern den Spermien Nähr- und Energiematerial und sind von großer Bedeutung für deren motorische Funktionen.

1. Die **Samenblasen,** *Vesiculae seminales* (s. S. 531 u. Abb. 621 v, 819 7 u. 823 10), sind bei Hengsten durchschnittlich 12—15 cm lange, am Fundus 4—6 cm breite und 4—6 cm dicke, bei Wallachen kürzere und dünnere häutige Behälter, die in die Plica urogenitalis (s. S. 343) eingeschlossen sind, lateral und dorsal von den Ampullen der Samenleiter, seitlich auf der Harnblase und ventral vom Rectum liegen und konvergierend zur Harnröhre ziehen, wo sie am Colliculus seminalis (Abb. 824 7) mit den Ductus deferentes münden. Am Blasenhalse liegen lateral neben ihnen die Seitenlappen der Prostata, deren Isthmus sie teilweise bedeckt. An jeder Samenblase unterscheidet man den 4—6 cm breiten, gerundeten Grund, *Fundus,* und den Körper, *Corpus,* der sich zu dem relativ weiten Ausführungsgang, *Ductus excretorius,* verengt; dieser durchbohrt mit weiter Mündung unter der Prostata die dorsale Wand der Urethra nach vorheriger Vereinigung mit dem Ductus deferens zu dem etwa 6—7 mm weiten, nur 2—3 mm langen *Ostium ejaculatorium* (s. S. 530); bei etwa 15% der Pferde münden die Gänge gesondert.

Die Größe der Samenblasen wechselt sehr mit dem Grade der Anfüllung (durch Sekret der Drüsen ihrer Schleimhaut); bei starker Anfüllung können sie zusammen fast so groß werden wie die Harnblase (Chauveau [156]).

2. Die relativ große **Vorsteherdrüse,** *Prostata,* des Pferdes (s. auch S. 531 u. Abb. 621 t, 819 8 u. 823 12, 12') liegt auf dem Blasenhals und dem Anfange der Urethra und bedeckt das Ende der Samenleiter und das Ende der Samenblasen; dorsal stößt sie an das Rectum; sie besteht aus 2 stumpfeckigen Seitenlappen, dem *Lobus dexter* und *sinister* (Abb. 823 12'), die bei Hengsten 8—9 cm lang und 5—6 cm breit sind (bei Wallachen meist verkümmern), und einem beim Hengste 2 cm breiten und 5 cm dicken Mittellappen, *Isthmus prostatae* (12), der vom *M. prostaticus* (einem Teile des M. urethralis) bedeckt wird und die Lobi verbindet.

Die Seitenlappen liegen seitlich vom Ende der Samenblasen und sind durch Bindegewebe mit ihnen verbunden. Die Prostata hat jederseits 16—18, selbst bis 30 ziemlich weite Ausführungsgänge, *Ductus prostatici,* die seitlich neben dem Colliculus seminalis mit engen Öffnungen an kleinen Papillen oder unter kleinen Fältchen münden (Abb. 824 6). Bei alten Pferden zeigt die Prostata oft kolloide Degeneration.

In der Plica urogenitalis liegt zwischen beiden Samenblasen und zum Teil in der Prostata (als *Utriculus prostaticus)* meist ein kleines Hohlgebilde, *Vagina masculina* oder *Uterus masculinus* (s. S. 525 u. 531 u. Abb. 823 11); es kommuniziert zwischen den Ostia ejaculatoria oder kaudal von ihnen mit dem Canalis urogenitalis oder öffnet sich in eines von diesen.

3. Die **Harnröhrenzwiebel-** (Cowperschen) **Drüsen,** *Gll. bulbourethrales,* des Pferdes (s. S. 532 u. Abb. 621 s, 819 9 u. 823 13) liegen, vom M. ischioglandularis und M. urethralis bedeckt, nahe dem Beckenausgange seitlich am Beckenstücke der Urethra, ganz nahe den Mm. ischiocavernosi. Beim Hengste sind sie oval und etwa 4 cm lang. Jede Drüse mündet mit 6 bis 8 Ausführungsgängen, *Ductus bulbourethrales (excretorii N.),* median an der dorsalen Wand der Urethra. Die Mündungen (Abb. 824 9) bilden entweder 2 dicht nebeneinander liegende regelmäßige Längsreihen oder eine unregelmäßige Reihe.

Die an jeder Seitenwand der Harnröhre außerdem vorkommenden kleinen Öffnungen (Abb. 824 10), die sich in einer langen Linie bis in die Gegend des Colliculus seminalis hinziehen, sind die Mündungen der Ausführungsgänge kleiner *Gll. urethrales.*

d) Das männliche Glied, der Penis, des Pferdes (s. auch S. 533).

Der Penis (Abb. 823 17, 825 13) dient im Zustande der Erektion als Begattungsorgan und spielt nach seiner Einführung in die Vagina die Hauptrolle beim Samenerguß, der Ejaculatio seminis. Er zieht sich vom Arcus ischiadicus durch die Regio pubis bis in die Regio umbilicalis. Er wird durch Gefäße und Lymphknoten enthaltendes Bindegewebe, durch das Praeputium, die Fascia penis und die Ligg. suspensoria getragen. Über seinen Aufbau s. S. 542 u. Abb. 827 und über seine Faszien S. 535.

Abb. 824.

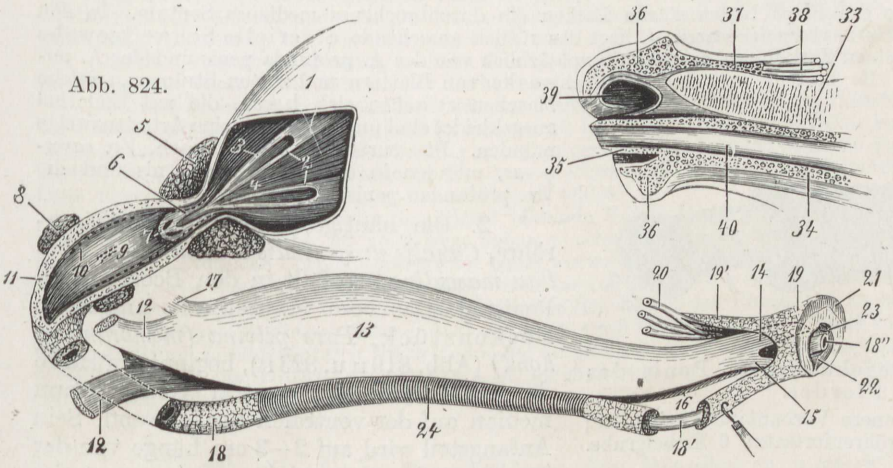

Abb. 825.

Abb. 826.

Abb. 827.

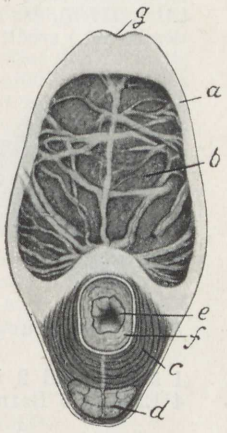

Abb. 824. Harnblase und Beckenstück der Harnröhre des Pferdes, ventral geöffnet. 1 kaudaler Teil der Harnblase, aufgeschnitten; 2 Mündung der Ureteren; 3 Plica ureterica; 4 Trigonum vesicae; 5 Seitenlappen der Prostata; 6 Pars prostatica der Harnröhre mit den Mündungen der Prostatagänge; 7 Colliculus seminalis mit den beiden Ostia ejaculatoria; 8 Gl. bulbourethralis; 9 Mündungen ihrer Ausführungsgänge; 10 Ausmündungsstellen seitlich gelegener Gll. urethrales; 11 Corpus cavernosum des Beckenstückes der Harnröhre.

Abb. 825. Penis des Pferdes; von der rechten und ventralen Seite gesehen. 12, 12 Crura penis; 13 Körper des Penis; 14 mittlerer und 15 kurzer seitlicher Fortsatz der Penisspitze; 16 Sulcus urethralis; 17 Lig. suspensorium penis; 18 Schwellkörper des Penisstückes der Urethra; bei 18′ ist der Schwellkörper entfernt, um die Schleimhaut der Harnröhre zu zeigen; 18″ frei hervorragender Harnröhrenfortsatz; 19 Schwellkörper der Eichel; er setzt sich bei 19′ kappenartig fort und geht bei 20 in die Vv. dorsales penis über; 21 Eichel; 22 Eichelgrube; 23 sekundäre Eichelgrube; 24 ein Teil des M. bulbocavernosus.

Abb. 826. Längsschnitt durch das Ende des Penis des Pferdes. 33 Schnittfläche der Spitze des Schwellkörpers des Penis; 34 Schwellkörper der Harnröhre, 35 seine Fortsetzung in den Harnröhrenfortsatz; 36, 36 Schwellgewebe der Eichel; 37 Kapuzenfortsatz des Schwellgewebes der Eichel; 38 Vv. dorsales penis; 39 Eichelgrube; 40 Schleimhaut der Urethra.

Abb. 827. Querschnitt durch den Penis des Pferdes. a Tunica albuginea; b Corpus cavernosum penis; c M. bulbocavernosus; d Afterpenismuskel; e Schleimhaut und f Corpus cavernosum der Urethra; g Gefäßrinne am Dorsum penis.

1. Die Schwellkörper, *Corpora cavernosa penis* (Abb. 826 33 u. 827 b), entspringen am Arcus ischiadicus des Beckens mit den beiden Penisschenkeln, *Crura penis* (Abb. 825 12, 12), die von den Mm. ischiocavernosi (Abb. 823 16) eingeschlossen sind. Nach kurzem Verlauf treten sie zur Peniswurzel, *Radix penis,* zusammen, wobei sie zu einem Schwellkörper, dem bedeutendsten Teile des Penis, verschmelzen. An die Peniswurzel treten die zwei kurzen, starken Aufhängebänder des Penis, *Ligg. suspensoria* (Abb. 825 17), die ventral an der Sitzbeinfuge entspringen. Der Peniskörper, *Corpus penis,* ist der stärkste Teil; er ist seitlich etwas abgeplattet (Abb. 827) und daher höher als breit. Am Anfange

seines mittleren Drittels am höchsten, wird er gegen das Ende allmählich niedriger und geht in die Spitze über, die mit 3 Fortsätzen, *Apices*, endet, von denen die beiden seitlichen (Abb. 825 15) kurz und stumpf sind, während der mittlere lang ist (14) und die Eichel trägt. Die Seitenflächen des Schwellkörpers sind glatt und ganz schwach gewölbt; das der ventralen Leibeswand zugekehrte, gerundete *Dorsum penis* ist mit dem seichten *Sulcus dorsalis* (Abb. 827 g) versehen, in dem die Rückengefäße und -nerven des Penis liegen; am breiteren ventralen Rande befindet sich die die Harnröhre aufnehmende tiefe, breite Harnröhrenrinne, *Sulcus urethralis* (Abb. 825 16).

Bau. Das Corpus cavernosum penis besteht aus einer fibrösen Hülle, dem Interstitialgerüst und dem Schwellgewebe. Die glänzend weiße, sehr feste fibröse Hülle, *Tunica albuginea* (Abb. 827 a), besteht aus Bindegewebe, elastischem Gewebe und glatten Muskelfasern und erreicht gegen den dorsalen Rand hin die Dicke von ½ cm. Sie sendet viele Fortsätze, *Trabeculae corporis cavernosi*, ab, die sich teilen und netzförmig verbinden und so das grauweiß aussehende Gerüst des schwammartig erscheinenden Schwellkörpers bilden. Ein *Septum penis* ist nicht immer deutlich erkennbar (Abb. 827); nur im Anfangsteile des Penis bilden starke Balken ein durchbrochenes medianes Septum. In den Maschenräumen, *Cavernae corporis cavernosi*, liegt das rötlich aussehende arterielle Schwellgewebe (Abb. 827 b), das seinen Zufluß von Arterien (hauptsächlich von der A. profunda penis und der A. pudenda ext.) erhält. Es besteht aus einem Geflechtwerke von Blättern und zarten Strängen, welche Maschen zwischen sich lassen, die mit Endothel ausgekleidet sind und in welche feine Arterienzweige münden. Die zurückführenden Venen, *Vv. cavernosae*, münden in die V. dorsalis penis und die Vv. profundae penis.

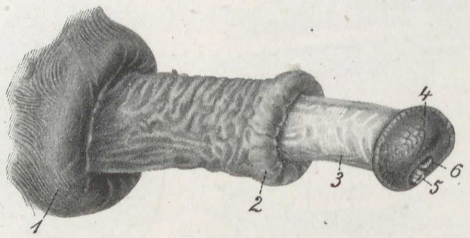

Abb. 828. Ausgeschachteter Penis des Pferdes.
1 äußere und 2 innere Vorhaut; 3 Penisspitze; 4 Eichel; 5 Harnröhrenfortsatz; 6 Eichelgrube.

2. Die häutige, sehr dehnbare **Harnröhre**, *Canalis urogenitalis masculinus* s. *Urethra masculina*, zerfällt in den Becken- und Penisteil. Das vom M. urethralis umgebene Beckenstück, *Pars pelvina (membranacea hom.)* (Abb. 819 11 u. 823 15), beginnt am Halse der Blase und liegt ventral vom Rectum median auf der ventralen Beckenwand. Sein Anfangsteil wird auf 2—3 cm Länge von der Prostata dorsal umfaßt, *Pars prostatica* (Abb. 824 6). Der folgende Abschnitt ist verhältnismäßig weit, verengt sich aber ventral vom After zum *Isthmus urethrae* (bei 11); hier liegen dorsal und seitlich an der Harnröhre die Gll. bulbourethrales. Ventral vom After wird die Harnröhre wieder etwas weiter, tritt über den Arcus ischiadicus aus dem Becken und zwischen die beiden Schenkel des Penis und geht damit in das Penisstück, *Pars externa (cavernosa hom.)* (Abb. 819 11'), über. Dieses liegt im Sulcus urethralis des Corpus cavernosum penis, wird ventral vom M. bulbocavernosus (Abb. 827 c) überbrückt und endet mit dem etwa 2—3 cm langen, zylindrischen Harnröhrenfortsatze, *Proc. urethrae* (Abb. 825 18'' u. 828 5), der aus der Eichelgrube hervortritt, ventral an diese durch ein kleines Bändchen, *Frenulum urethrae*, befestigt ist und mit der äußeren Harnröhrenöffnung, *Ostium urethrae externum*, mündet. Die Harnröhre besteht aus einer mit Mischepithel bekleideten Schleimhaut und einem dünnen Schwellkörper.

Der Schwellkörper der Harnröhre, *Corpus cavernosum urethrae* (Abb. 825 18), umgibt ihre Schleimhaut röhrenförmig (Abb. 827 e, f), und zwar (Abb. 824 11) nicht bloß das Penis-, sondern auch das Beckenstück; es ist ein venöses Schwellgewebe, d. h. Blutzu- und -abfluß erfolgen durch Venen. Am Anfange des Penis ist das Corpus cavernosum zu der undeutlichen Harnröhrenzwiebel, *Bulbus urethrae*, verdickt. Im übrigen ist es ventral stärker als dorsal und setzt sich in dünner Schicht auf den Proc. urethrae fort (Abb. 826 35). Am Penisende (Abb. 825) findet sich das *Corpus cavernosum glandis* (s. S. 543). Die Schleimhaut des Beckenstückes der Harnröhre wird von den Ausführungsgängen der Prostata (Abb. 824 6), der Bulbourethral- (9) und Urethraldrüsen (10) durchbohrt; kaudal von der Prostata findet sich median an der Innenfläche der dorsalen Wand am Ende der Crista urethralis der längliche, unpaare Samenhügel, *Colliculus seminalis*, an dem sich jederseits in Gestalt eines von einem flachen Ringwulst umgebenen hakenförmigen Schlitzes die Mündung des Ductus ejaculatorius bzw. das Ostium ejaculatorium befindet. Beim Hengst ist der Samenhügel (einschließlich Crista urethralis) etwa 4 cm lang, beginnt von der Blase aus niedrig und schmal und weist an der Grenze zwischen mittlerem und distalem Drittel die größte Breite (18 mm) und Höhe (etwa 1 cm) auf; das distale Ende ist abgerundet und etwa 2 mm hoch und trägt die genannten Öffnungen (Janjitsch [417]).

3. Die **Eichel**, *Glans penis* (s. S. 533 und Abb. 819 12, 825 21 u. 828 4), sitzt dem Ende des Corpus cavernosum penis mützenförmig auf. Sie stellt eine rundliche Anschwellung dar, die von einem vorspringenden Rande, *Corona glandis*, begrenzt wird und durch eine

rinnenartige Vertiefung, *Collum glandis*, vom Körper des Penis (Abb. 828 3) abgesetzt ist. Das Eichelschwellgewebe (Abb. 825 19 u. 826 36) setzt sich jedoch kaudal von der Corona noch auf den Penis fort, und zwar ragt die Eichel in Form eines stumpfen Vorsprunges, *Proc. dorsalis glandis* (Abb. 826 37), auf dem mittleren Fortsatz des Schwellkörpers des Penis dorsal weiter kaudal (wurzelwärts) als ventral. Bei starker Erektion wird dieser Vorsprung durch eine mediane Rinne halbiert. In ihrer ventralen Hälfte dacht sich das Ende der Eichel schräg rück- und abwärts ab. Hier befindet sich die Eichelgrube, *Fossa glandis* (Abb. 825 22, 826 39 u. 828 6), aus der der *Proc. urethrae* (Abb. 825 18″ u. 828 5) als ein 1,5 cm langer, zylindrischer Fortsatz hervorragt; unmittelbar dorsal von ihm buchtet sich die Eichelgrube zu der tiefen sekundären Eichelgrube (Abb. 825 23) aus, die meist mit einer m. o. w. festen, schmierigen Masse ausgefüllt und hierdurch nicht selten erweitert ist.

Die *Corona glandis* ist mit etwa 30 spitz- oder stumpfkegelförmigen, papillenähnlichen Hervorragungen besetzt, die bis 3,3 mm lang werden können; sie besitzt einen Umfang von 16,5—19,0 cm, eine Breite von 5,0—6,0 cm und schwillt bei der Erektion bedeutend an. Der beim Coitus aus dem Praeputium hervortretende Teil des erigierten Penis ist 31—47 cm lang (Schmaltz [839]).

Seitlich vom Proc. urethrae befindet sich in der Eichelgrube noch eine sehr variable, paarige Einbuchtung und ventral von ihm an der Eichel eine mediane Rinne.

Die die Eichel überziehende Haut ist eine Fortsetzung des drüsenlosen Penisblattes der Vorhaut; bei Pferden mit unpigmentierter Haut ist sie rosarot, bei dunklen Pferden verschiedengradig pigmentiert und gefleckt, manchmal auch gleichmäßig grau; im erschlafften Zustand zeigt sie Falten. Sie setzt sich auch in die Eichelgruben fort, überzieht den Proc. urethrae und geht an dessen Mündung in seine Schleimhaut über, die um die Mündung kleine Falten bildet.

Bau. Das die Hauptmasse der Eichel bildende Schwellgewebe enthält viele elastische, aber wenig muskulöse Elemente. Es zieht sich, indem es sehr weitmaschig wird, noch eine Strecke weit auf dem dorsalen Teile des Corpus cavernosum penis wurzelwärts (Abb. 826 37); aus ihm kommen (an der ventralen Fläche des Proc. dorsalis) größere Venen hervor (38). In der Mittelebene der Eichel finden sich Andeutungen eines *Septum glandis*. Die Elastizität der Eichel des Pferdes ist so bedeutend, daß eine langsam erhärtende Injektionsmasse (Gips) aus einer prall injizierten Eichel stets wieder herausgepreßt wird, wenn man dies nicht durch Unterbindungen verhindert. Betreffend Einzelheiten s. Schmaltz [839 u. 840]. Betreffs der Gefäße des Penis s. A. pudenda ext. und int. und A. obturatoria mit den entsprechenden Venen u. Abb. 1017.

e) Die Vorhaut, Praeputium, des Pferdes (s. auch S. 533).

Die Vorhaut dient als Schutzhülle des Penis, besteht aus der äußeren und inneren Vorhaut und bildet den Präputialsack, in dem der Endabschnitt des Penis liegt. Die **äußere Vorhaut,** der Schlauch (Abb. 819 2, 2′, 822 n, 828 1 u. 830 b, b, c, c), beginnt am Scrotum und reicht fast bis zum Nabel; sie geht dorsal in die äußere Haut der ventralen Bauchwand (Abb. 830 a) über und bildet eine zweiblättrige Hülle mit m. o. w. runder, weiter

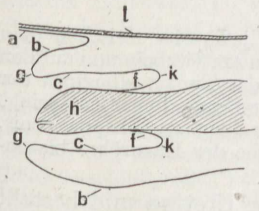

Abb. 829.

Abb. 829. Praeputium des Hundes (halbschematisch).

a Haut der ventralen Bauchwand; b, b äußeres und c, c inneres Blatt der Vorhaut; f, f Penisblatt; g, g Ostium praeputiale; h Penis; k, k Grund des Präputialsackes; l Muskulatur der ventralen Bauchwand.

Abb. 830. Praeputium des Pferdes (halbschematisch).

a Haut der ventralen Bauchwand; b, b äußeres und c, c inneres Blatt der äußeren Vorhaut; d, d äußeres und e, e inneres Blatt der inneren Vorhaut; f, f Penisblatt; g, g Ostium praeputiale; h Penis; i Eichel; l Muskulatur der ventralen Bauchwand.

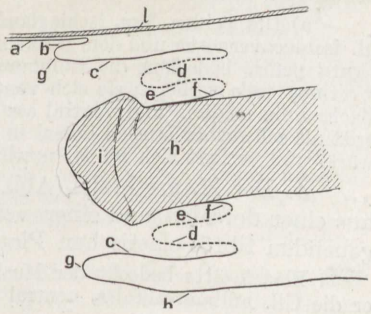

Abb. 830.

Öffnung, dem *Ostium praeputiale* (Schlaucheingang) (Abb. 822 o, 830 g, g), an dem sich ihr der Haut des Hodensackes gleichendes äußeres oder Integumentblatt (Abb. 830 b, b) in das viele unregelmäßige Falten bildende innere Blatt der äußeren Vorhaut (c, c) umschlägt. Dieses geht eine Strecke gegen den Hodensack hin, schlägt sich dann, den Grund der äußeren Vorhaut bildend, wieder um und bildet eine nach der Vorhautöffnung gerichtete (wulstartige) Ringfalte, die **innere Vorhaut,** *Annulus praeputialis* (d, d, e, e u. Abb. 828 2), die bei der Erektion verschwindet. Sie besteht aus einem gefalteten wandseitigen

(äußeren) und einem glatten penisseitigen (inneren) Blatte. Letzteres (e, e) schlägt sich nach innen (penisseitig) um, bildet den Grund der inneren Vorhaut, um dann als Penisblatt (f, f) den Penis bis zum Orificium urethrae ext. zu überziehen, wo es in die Harnröhrenschleimhaut übergeht. Es liegen mithin dorsal 4, seitlich und ventral sogar 5 Lagen (Integumentblatt und inneres Blatt der äußeren Vorhaut, äußeres und inneres Blatt der inneren Vorhaut und Penisblatt) umeinander (Abb. 830).

Die innere Vorhaut steht ventral durch eine Falte *(Frenulum praeputii)* mit der äußeren Vorhaut in Verbindung. An der ventralen Fläche des Praeputium befindet sich median eine kleine, leistenartige Hervorragung, die *Rhaphe praeputii*, die afterwärts in die Rhaphe scroti übergeht und sich nabelwärts bis zum Ostium praeputiale fortsetzt; seitlich von ihr befindet sich je eine größere Falte. Nicht selten verschmelzen ventral das innere Blatt der äußeren Vorhaut und das äußere Blatt der inneren Vorhaut miteinander.

Bau. Die Vorhaut zeigt mit Ausnahme des Penisblattes im allgemeinen den Bau der äußeren Haut; sie besitzt einen Papillarkörper, vielschichtiges, oberflächlich verhorntes Plattenepithel und Talg- und Schweißdrüsen. Am Integumentblatte der äußeren Vorhaut finden sich Haare, die am Übergang in deren inneres, penisseitiges Blatt (Membrana praeputialis) viel spärlicher, kleiner und feiner werden, vereinzelt sich aber noch bis zum Rande des Annulus praeputialis verfolgen lassen. Talg- (alveoläre Präputial- s. Smegma-) und Schweißdrüsen (tubulöse Präputialdrüsen) findet man bis an den Rand des Annulus praeputialis in reicher Zahl. Sie liefern ein Sekret, das sich als eine scharf riechende, fettige, grauschwärzliche Masse, *Smegma praeputii*, im Präputialsacke findet. An dem äußeren Blatt und dem freien Rande des Annulus praeputialis sind diese Drüsen und besonders die den *Gll. praeputiales* des Menschen vergleichbaren Talgdrüsen am größten, um dann plötzlich aufzuhören. Das innere Blatt der inneren Vorhaut und das Penisblatt sind wie eine kutane, drüsenfreie Schleimhaut gebaut. Das Penisblatt ist dünner und bildet viele feine, unregelmäßige Fältchen, die dem Penis ein runzeliges Aussehen verleihen, am erigierten Penis sich aber verlieren.

f) Muskeln der männlichen Geschlechtsorgane des Pferdes (s. auch S. 534).

1. Der **M. cremaster**, Hodenmuskel (Abb. 823 2), beginnt sehnig an dem M. psoas minor und der Fascia iliaca nahe dem Ursprunge des M. sartorius und bedeckt als ein kräftiger, fleischiger, fast fächerförmiger, platter Muskel hauptsächlich die laterale Fläche der Tunica vaginalis comm., befestigt sich an ihr und verliert sich mit seinen divergierenden Bündeln in der Gegend der lateralen Seitenfläche des Hodens, nicht weit von dessen freiem Rande. Mit einzelnen Bündeln setzt er sich auf die für die Cauda epididymidis bestimmte Ausstülpung der Tunica vaginalis communis fort.

2. Der **M. ischiocavernosus** (Abb. 624 h u. 823 16) ist ein kurzer, rundlicher, starker Muskel, der das Crus penis seiner Seite umgibt und fast ganz in einer Vertiefung des M. semimembranosus liegt. Er entspringt jederseits lateral am Arcus ischiadicus, verläuft ventromedial und endet am Corpus cavernosum penis.

3. Die **Mm. ischiourethrales** sind 3 schwache Muskeln, die vom Sitzbein an das Beckenstück der Harnröhre gehen.

a) Die beiden **Mm. ischioglandulares** sind kleine, lockere Muskeln, die jederseits zwischen dem M. ischiocavernosus und dem Beckenstücke der Urethra liegen. Sie entspringen am Sitzbein und auf den Crura penis, bedecken die Bulbourethraldrüsen und enden teils seitlich an der Tunica albuginea der Urethra, teils verlieren sie sich ventral im M. urethralis. b) Der **M. ischiourethralis impar** entspringt flachsehnig median und ventral am Sitzbein, kaudal von der Anheftung der Ligg. suspensoria penis, tritt als schwacher Muskel dorsal in das Becken, läuft an der ventralen Fläche der Harnröhre blasenwärts und verliert sich im M. urethralis.

4. Der **M. urethralis** (Abb. 823 15) umgibt die Pars pelvina der Urethra und besteht aus einer dorsalen und einer ventralen Lage von Querfasern, die seitlich in der sie umgebenden fibrös-elastischen Platte zusammenstoßen.

Blasenwärts bedeckt der Muskel noch einen Teil der Prostata *(M. prostaticus)*, kaudal umgibt er die Gll. bulbourethrales, ventral vermischt er sich mit den Mm. ischiourethrales.

5. Der **M. bulbocavernosus**, Harn- und Samenschneller (Abb. 624 g, 825 24 und 827 c), beginnt als Fortsetzung des vorigen Muskels an den Bulbourethraldrüsen, bedeckt den Bulbus urethrae und reicht am Penisteile der Harnröhre bis zur Eichel. Seine querverlaufenden Fasern überbrücken den Sulcus urethralis und befestigen sich an dessen Rändern; median hat er einen Sehnenstreifen, der eine Art Naht bildet. Der starke Anfangsteil des Muskels bildet einen Ring um die Urethra.

6. Der blasse, bandförmige **M. retractor penis**, Afterpenismuskel (Abb. 624 f), besteht aus glatten Muskelfasern; er geht aus dem Aufhängebande des Afters (s. S. 428) hervor und tritt alsbald so dicht an den der anderen Seite, daß beide scheinbar nur einen

Muskel darstellen (Abb. 827 d), der den M. bulbocavernosus größtenteils bedeckt, nach dem Ende des Penis zu jedoch von dessen Querbündeln bedeckt wird. An der Eichel verlieren sich seine Fasern allmählich.

Wirkungen. Der *M. cremaster* ist Heber des Hodens. Die *Mm. ischiocavernosi* pressen den Anfangsteil des Penis gegen das Becken, wodurch der Penis gehoben und der Rücktritt des venösen Blutes aus dessen Schwellkörper gehindert wird. Die *Mm. ischiourethrales* ziehen die Harnröhre nach hinten, drücken sie an den Knochen und pressen auf die Urethraldrüsen und die V. dorsalis penis zusammen. Der *M. urethralis* preßt die Harnröhre zusammen und drückt auf die Bulbourethraldrüsen; er ist außerdem willkürlicher Schließmuskel der Harnblase. Der *M. bulbocavernosus* wirkt austreibend auf den Harnröhreninhalt. Die Afterpenismuskeln drücken den After zusammen und ziehen den Penis in das Praeputium zurück.

Gefäße und Nerven der männlichen Geschlechtsorgane. Die Arterien der Hoden stammen von der A. spermatica int., die der Hodenhüllen von der A. spermatica ext. und der A. pudenda ext., die der Anhangsdrüsen von der A. pudenda int., die des Penis von dieser, der A. pudenda ext. und der A. obturatoria (Abb. 1017) und die des Praeputium von der A. pudenda ext. Die Lymphgefäße der Hoden ziehen zu den Lnn. iliaci mediales und Lnn. lumbales aortici, die der Anhangsdrüsen zu dem Ln. sacralis medialis und den Lnn. hypogastrici, die des Penis und Praeputium zu den Lnn. inguinales superficiales und profundi. Die Nerven der Hoden und Nebenhoden stammen vom sympathischen Plexus spermaticus int., die der Hodenhüllen und der übrigen Geschlechtsorgane teils vom sympathischen Plexus hypogastricus, teils von dem N. iliohypogastricus, N. ilioinguinalis, den Nn. spermatici ext. und den Nn. pudendi int.

III. Männliche Geschlechtsorgane der Wiederkäuer (s. auch S. 526).

Das **Scrotum** (Abb. 831 1, 1) liegt mehr nabelwärts als beim Pferde, hängt tiefer herab (baumelt) und ist über den Hoden halsartig eingeschnürt. Seine Haut ist beim Rinde rötlich und wenig oder nur kurz behaart, bei Schaf und Ziege dagegen stark behaart und trägt nahe am Bauche jederseits 1 (Schaf, Ziege) oder 2 (Rind) Afterzitzen. Die **Hoden** (Abb. 831 3, 3′ u. 833 4, 4′) sind relativ groß, besonders beim Schaf- und Ziegenbocke (beim Rinde 12—14 cm hoch, 6—7 cm dick und je etwa 250—300 g schwer, beim Schafbock durchschnittlich 10 cm hoch, 5—6 cm breit, 4—5 cm dick und etwa 200—300 g schwer, beim Ziegenbock nach abgeschlossenem Wachstum [mit 2½—2¾ Jahren] nach Marschner [598] 9,8—10,8 cm lang, 5,4—5,6 cm breit, 6,9—7,5 cm dick und 145—150 g schwer, bei jüngeren geschlechtsreifen Ziegenböcken nach Richter [753] 70—100 g schwer). Beim Rinde bilden sie ein langgezogenes, bei Schaf und Ziege ein breiteres Oval. Die Enden der Hoden sind dorsal und ventral, die Ränder kranial und anal, beim Ziegenbock lateral und medial gerichtet (nach Richter [753]). Der stark entwickelte breite Kopf des **Nebenhodens** (Abb. 831 4′, 4′) befindet sich am dorsalen Ende, der schmale Körper (4) lateral am kaudalen Rande (beim Ziegenbock an der kaudalen Fläche nahe dem medialen Rande) und der Schwanz (4″, 4″) am ventralen Ende des Hodens, das er noch überragt. Das Parenchym des Hodens ist beim Rinde gelblich, bei Schaf und Ziege weißlich. Der Läppchenbau ist wenig augenfällig, das *Mediastinum testis* ist ein 2—8 mm dicker Strang.

Die **Ductus deferentes** (Abb. 831 5) treten in der Plica urogenitalis (16) dicht aneinander; ihre Ampullen (5′) sind beim Bullen 13—15, beim Schafbock 6—8 cm lang, beim Bullen 1,2—1,5 und beim Schafbocke 0,4—0,8 cm dick; die Ductus deferentes enthalten zahlreiche Querfalten und münden mit den Samenblasen am Colliculus seminalis in die Urethra (s. unten). Dieser bildet einen beim Bullen haselnußgroßen Vorsprung der m. o. w. stark ausgeprägten Crista urethralis (s. S. 515). **Scheidenhäute** und **Samenstrang** weichen nicht wesentlich von denen des Pferdes ab (s. S. 536). Der Scheidenhautsack (2, 2′) ist sehr langgezogen; der *M. cremaster* steigt weniger tief an ihm herab. Der *M. cremaster int.* ist sehr schwach. Die Venen des *Funiculus spermaticus* bilden den dichten *Plexus pampiniformis*, der die Arterien umspinnt.

Die **Vesiculae seminales** (6) stellen weißrötliche, kompakte drüsige Organe *(Gll. vesiculares)* mit stark höckeriger Oberfläche dar, die seitlich am Harnblasenhalse liegen. Ihr kaudales Ende verjüngt sich zum Ausführungsgang; dieser mündet unter fast rechtem Winkel am Colliculus seminalis mit dem Ductus deferens in gemeinschaftlicher, nischenartig vertiefter Öffnung, *Ostium ejaculatorium* (s. S. 530).

Die Samenblasen sind beim erwachsenen Stiere 10—12 cm lang, 2—5 cm breit und 2—2,5 cm dick, wiegen zusammen 60—75 g und ragen oft bis in die Bauchhöhle hinein; beim Schafbocke sind sie mehr rundlich-oval und etwa 3—5 cm lang, 2—2,5 cm breit und 1,0—1,3 cm dick. Sie bestehen aus größeren Lappen und kleineren Läppchen und sind von einer 2,5—3,0 mm dicken, an glatter Muskulatur reichen Kapsel umgeben, die starke, ebenfalls glatte Muskulatur (besonders bei Schaf und Ziege) enthaltende Fortsätze zwischen die Lappen und Läppchen sendet; sie verleihen den Drüsen eine festere Konsistenz. Der *Ductus excretorius* ist ziemlich weit, zieht sich gewunden durch die ganze Drüse und nimmt die weiten

Ausführungsgänge der einzelnen Lappen auf; er mündet mit dem Ductus deferens im Ostium ejaculatorium (s. S. 540) am Colliculus seminalis. In der Plica urogenitalis liegt häufig (beim Rind in 71%) ein beim Bullen flaschenförmiger und 15—16 cm langer *Uterus masculinus* (s. S. 531); eine Verbindung zwischen diesem und dem Sinus urogenitalis besteht beim Rinde nie, beim Schafe gelegentlich (Skoda [889]).

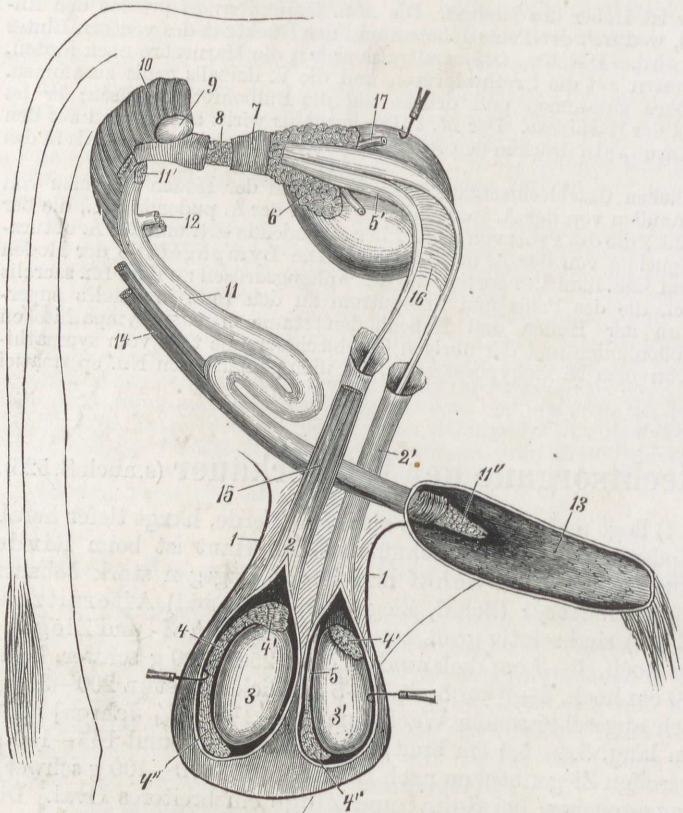

Abb. 831. Männliche Geschlechtsteile des Rindes.

1, 1 Scrotum; 2, 2′ Tunica vaginalis communis, am Ende aufgeschnitten; 3 rechter Hoden, von der lateralen, 3′ linker Hoden, von der medialen Seite gesehen; 4 Körper des rechten Nebenhodens; 4,′ 4′ Kopf und 4″, 4″ Schwanz der beiden Nebenhoden; 5 Ductus deferens, 5′ seine Ampulle; 6 Samenblase; 7 das vom M. urethralis umgebene Beckenstück der Urethra; 8 der von diesem Muskel bedeckte Teil der Prostata; 9 Gll. bulbourethrales; 10 M. bulbocavernosus; 11 Penis, 11′ seine abgeschnittene Wurzel, 11″ seine Spitze; 12 abgeschnittene Ligg. suspensoria; 13 geöffnetes Praeputium; 14 Afterpenismuskeln, abgeschnitten; 15 rechter M. cremaster, dorsal abgeschnitten; 16 Plica urogenitalis; 17 Ureter.

Die **Prostata** (Abb. 831 8) ist relativ klein und enthält viel glatte Muskulatur.

Sie besteht beim Bullen aus einem dorsal am Blasenhals und am Harnröhrenanfange gelegenen 4 cm breiten und 1—1½ cm dicken Körper (Abb. 814 c) und einer an und in der Wand des Beckenstückes der Harnröhre gelegenen, vom M. urethralis bedeckten, 12—14 cm langen *Pars disseminata*, die dorsal 1—1½ cm dick ist, seitlich und ventral aber immer dünner wird (d). Die Ausführungsgänge münden in Reihen zwischen den Frenula cristae urethralis (s. S. 515).

Beim Schaf- und Ziegenbock ist nur die Pars disseminata vorhanden, die beim Schafbocke die ventrale Wand der Harnröhre freiläßt (Abb. 851 d) und beim Ziegenbock in das die Urethra umgebende Schwellgewebe eingelagert ist (Abb. 816 d).

Die **Gll. bulbourethrales** (Abb. 831 9) haben eine glatte Oberfläche; sie sind beim Rinde fast walnußgroß (2,8 cm lang und 1,8 cm dick) und vom M. bulbocavernosus bedeckt; beim Schafbocke sind sie etwa 2 cm lang und 1,6 cm dick (Knieling [468]), aber nur vom M. urethralis bedeckt.

Jede ist von einer starken fibrösen Hülle umgeben und hat nur einen Ausführungsgang, der an der dorsalen Wand des Urogenitalkanals in einen kaudoventral offenen, von einer halbmondförmigen Falte der Harnröhrenschleimhaut gebildeten Blindsack mündet (vergl. Abb. 768).

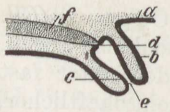

Abb. 832. Praeputium des Schafbockes (schematisch).

a Bauchwand; b äußeres, c inneres und d Penisblatt der Vorhaut; e Ostium praeputiale; f Penis.

Das **Praeputium** (Abb. 831 13) bildet eine enge Scheide um den Penis, die bis zum Nabel reicht und aus dem Integumentblatt, dem äußeren (parietalen) (Membrana praeputialis) und dem inneren (Penis-)Blatt besteht; am Ostium praeputiale finden sich beim Rinde lange, herunterhängende Haare.

Das parietale Vorhautblatt ist eine dünne, rötliche, kutane, haar- und drüsenlose Haut mit Papillarkörper; sie schlägt sich am Grunde des Präputialsackes auf den Penis über und bekleidet diesen als drüsenloses, beim Bullen mit großen Lymphknötchen ausgestattetes Penis- (viszerales) Blatt.

Für das Parietalblatt sind beim Bullen noch charakteristisch Färbung und Faltenbildung: die 1. Zone ist hellgrau und besitzt 3 Querfalten, die 2. Zone ist dunkelgrau und enthält etwa 5 Querfalten, die 3. Zone ist heller gefärbt und zeigt unregelmäßige Faltenbildung (Krage [489]); beim Ziegenbocke zeigt dieses Blatt 4 starke Längsfalten (vgl. auch S. 533). Beim Schafbocke legt sich das Penisblatt so locker an, daß es beim stark zurückgezogenen Penis vorgestülpt und nur an den vorderen Teil der Eichel befestigt ist (s. Abb. 832).

Die **Vorwärtszieher** der Vorhaut, *Mm. praeputiales craniales* (Abb. 833 a), entspringen an der Cartilago xiphoidea aus dem M. cutaneus maximus und enden nahe dem Ostium praeputiale am Praeputium; die **Zurückzieher,** *Mm. praeputiales caudales* (b), beginnen jederseits mit 2—3 Schenkeln lateral vom Samenstrang an der Tunica dartos und der gelben Bauchhaut, manchmal mit einigen Fasern auch medial vom Samenstrange. Vor dem Samenstrange vereinigen sich die Schenkel zu einem Muskel, der seitlich am Penis kranial zieht und in der Vorhaut dicht kaudal von der Anheftung der Vorwärtszieher endet.

Der **Penis** (Abb. 831 11) ist relativ dünn, sehr lang und zylindrisch; er verjüngt sich nabelwärts allmählich so, daß er mit einer etwas nach links gedrehten Spitze (11″) endet. Nahe dem Hodensacke beschreibt er die S-förmige **Penisbeuge,** *Flexura sigmoidea* (Abb. 831, 833 3′), indem er vom Scrotum aus wieder afterwärts umbiegt, eine Strecke weit zurückläuft, dann wieder umbiegt und seinen Lauf nabelwärts fortsetzt. Im erigierten Zustand verschwindet die Biegung. Der Penis erreicht dann bei großen Bullen eine Länge von 100 cm und darüber, beim Schafbock eine solche von etwa 30 cm.

Die *Corpora cavernosa penis* haben eine dicke, feste Tunica albuginea und ein sehr dichtes und starkes fibröses Balkennetz, weshalb sie derber und fester sind als die des Pferdes und zum Teil ein *Corpus fibrosum penis* darstellen. Axial fehlen die Schwellräume; im sehnigen Achsengewebe verläuft die Zentralarterie; auch die Venen verlaufen längere Strecken im Schwellgewebe (s. Mäder [582]).

An der von dem sehr starken *M. urethralis* umgebenen *Pars pelvina* der **Urethra** ist beim Rinde nur ein sehr schwacher Schwellkörper vorhanden; beim Schafbocke findet sich das schwache Stratum cavernosum fast nur an der ventralen Seite (Abb. 815 e); beim Ziegenbock ist ein gut entwickeltes Stratum cavernosum (Abb. 816 e) vorhanden. Vom kaudalen Ende des beim Bullen 2,5 cm langen und 1½—2 mm breiten *Colliculus seminalis* ziehen die *Frenula cristae urethralis* (s. S. 515) divergierend in der Harnröhre weiter. Das Penisstück wird, da der Sulcus urethralis durch das Zusammenstoßen der Ränder der Tunica albuginea penis geschlossen wird, von dieser ganz umgeben. Das *Corpus cavernosum urethrae* bildet am Übergang vom Becken- in das Penisstück der Harnröhre einen deutlichen *Bulbus urethrae* und verliert sich gegen die Penisspitze, ohne eine deutliche Eichel zu bilden.

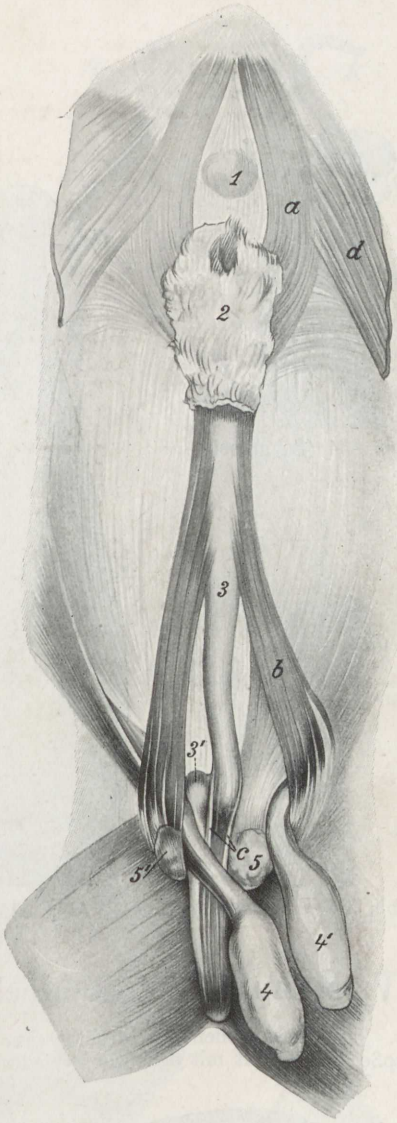

Abb. 833. Mm. praeputiales des Rindes.

a linker Vorwärtszieher und b linker Rückwärtszieher der Vorhaut; c Aftermuskeln; d Bauchhautmuskel. 1 Nabel; 2 Rest des Praeputium; 3 Penis; 3′ Flexura sigmoidea; 4, 4′ Hoden in ihren Hüllen; 5, 5′ Lnn. inguinales superficiales.

Auf Grund der entwicklungsgeschichtlichen Vorgänge deuten Fleischmann und Böhm [248] jedoch auch das freie Ende des Penis der Wiederkäuer als Eichel und unterscheiden an ihr, abgesehen vom Proc. urethrae (Abb. 834 bis 836 Gp), den fast zylinderförmigen, allmählich spitz zulaufenden Hals, *Collum glandis,* und eine diesem aufsitzende verdickte Haube, *Galea glandis* (Gg). Beim Schafbocke trägt das Collum an der linken Seite eine länglichrunde Seitenwarze (Abb. 834 T). Die Haube (Spitzenkappe nach Schmaltz [839]), die nur peripher eine ganz dünne Lage von Schwellgewebe enthält, ist beim Schaf- und Ziegenbock als Eichelwulst gut, beim Stiere viel weniger und beim Ochsen kaum noch ausgeprägt und durch eine besonders beim Schafbocke deutliche *Corona glandis* (Gc) abgesetzt. Der *Proc. urethrae* (Abb. 834—836 Gp) überragt als Fortsetzung der Harnröhre beim Schaf- und Ziegenbocke das Penisende. Er ist beim Schafbocke 3—4 cm lang, an seinem Grunde 2—2½ mm, an der Spitze 0,5—1,0 mm dick und gewöhnlich S-förmig gekrümmt; beim Ziegenbock ist er nicht so lang und weniger stark gekrümmt; beim Stiere fehlt er; bei diesem mündet die Urethra, die kurz vorher etwas erweitert ist,

spaltförmig an der ventralen Fläche des Penisendes (s. auch Mäder [582] und Schmaltz [839]). Die Oberfläche der Haube hat beim Stier ein schleimhautähnliches, rosafarbenes Aussehen und ist glatt, während der Vorhautüberzug des übrigen freien Penisteils fein gekörnt erscheint. Nach der Kastration verkleinert sich das freie Penisende um etwa $^1/_3$, die Haube noch mehr; außerdem verlötet nach Mäder [582] bei Ochsen, Widdern und Hammeln oft das Praeputium oder auch der Proc. urethrae mit dem Penis; der Proc. urethrae kann sogar ganz verkümmern. An der ventralen Seite des freien Penisendes des Schafbockes findet sich eine fast erbsengroße Erhöhung.

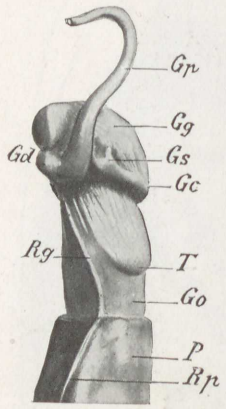

Abb. 834 (Schafbock).



Abb. 835 (Ziegenbock).

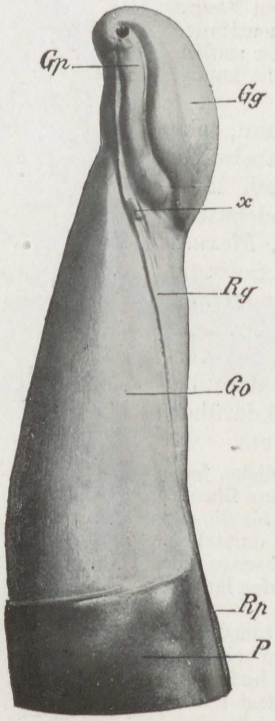

Abb. 836 (Bulle).

Die **Muskulatur** der männlichen Geschlechtsorgane unterscheidet sich von der des Pferdes besonders dadurch, daß der *M. bulbocavernosus* (Abb. 831 10) einen aus 2 seitlichen Hälften bestehenden sehr kräftigen (mindestens 3 cm dicken und beim Ochsen 16—17 cm langen) Muskel bildet, der den Bulbus urethrae und die Gl. bulbourethralis bedeckt und sich zuspitzend bereits an der Wurzel des Penis nahe den Ligg. suspensoria endet. Er ist von einer starken, fibrösen Scheide umgeben, die von den Corpora cavernosa penis ausgeht. Er umhüllt den *M. ischioglandularis* (s. S. 534). Der *M. ischiocavernosus* entspringt nicht nur am Arcus ischiadicus, sondern auch noch an der Innenfläche des Sitzbeins; er ist beim Bullen sehr stark und sendet beim Schafbock ein Bündel bis zur Penisbeuge. Die Afterpenismuskeln (Abb. 831 14) treten erst in der Penisbeuge an den Penis heran und laufen bis an dessen Ende. Die übrigen Muskeln gleichen m. o. w. denen des Pferdes (s. S. 544).

Abb. 834. Penis vom Schafbock,
Abb. 835. „ „ Ziegenbock,
Abb. 836. „ „ Bullen,
alle 3 von der linken Seite gesehen (nach Böhm [248]).

Gc Corona glandis; **Gd** rechte Koronarprominenz; **Gg** Galea glandis; **Go** Collum glandis; **Gp** Proc. urethrae s. Proc. glandis; **Gs** linke Koronarprominenz; **P** Praeputium; **Rg** Rhaphe glandis; **Rp** Rhaphe praeputii; **T** Tuberculum sinistrum; **x** läppchenförmiger Anhang an der Rhaphe glandis.

IV. Männliche Geschlechtsorgane des Schweines (s. auch S. 526).

Die männlichen Geschlechtsorgane des Schweines haben, abgesehen von einigen Besonderheiten, große Ähnlichkeit mit denen der Wiederkäuer. Das **Scrotum** liegt in der Nähe des Afters. Die **Hoden** (Abb. 838 a) sind sehr groß, das *Mediastinum testis* ist deutlich. Kopf und Schwanz des **Nebenhodens** (b, b) sind relativ stark; der Schwanz liegt afterwärts in einem kleinen Sacke der Tunica vaginalis comm. Der **Ductus deferens** (c, c) liegt an der medialen Seite des Hodengekröses (dorsal vom Nebenhoden) und tritt dann steil dorsal in den Canalis vaginalis. Er ist anfangs starkwandig, bildet keine Ampulle und endet mit enger Ausmündung medial neben dem Ductus excretorius der entspr. Samenblase am Colliculus seminalis. Der **Samenstrang** läuft im Canalis vaginalis kranial und dorsal zur Bauchhöhle.

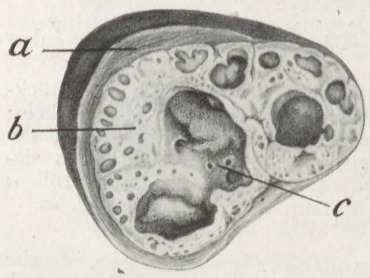

Abb. 837. Querschnitt durch die Bulbourethraldrüse des Ebers.
a M. ischioglandularis; b Drüsenparenchym; c Durchschnitt eines Sammelraums.

Die **Samenblasen** (Abb. 838—841 e, e) sind außerordentlich groß und stellen deutlich gelappte, kompakte, drüsige Organe *(Gll. vesiculares)* dar; sie erreichen bei starken, alten Ebern eine Länge von 12—15 cm, eine Breite von 6—8 cm und eine Dicke von 2—4 cm. Sie liegen auf dem Endabschnitte der Harnblase, auf dem Blasenhalse und auf und neben dem Anfange der Harnröhre; median berühren sich beide Drüsen und sind durch Bindegewebe zu einem einzigen Körper verbunden, der die Prostata, die Enden der Ductus deferentes und der

Ureteren (Abb. 838—841) bedeckt. Aus jeder Drüse setzt sich ein Ausführungsgang (Abb. 838 e′) zusammen, der ein spaltförmiges Lumen besitzt; dieser mündet meist lateral neben dem Ductus deferens an dem relativ sehr kleinen *Colliculus seminalis*. Die Samenblasen besitzen nur eine sehr dünne, muskelarme Hülle. Die hellgraue **Prostata** besteht beim älteren Eber aus dem

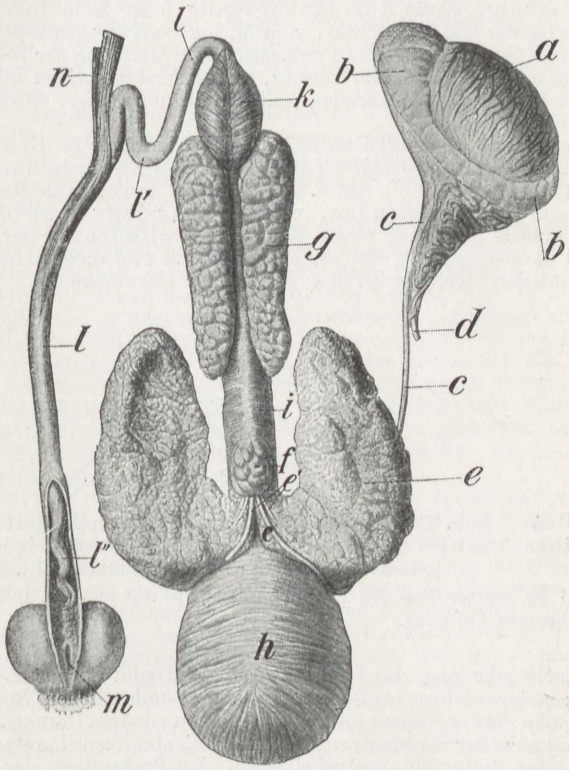

Abb. 838.

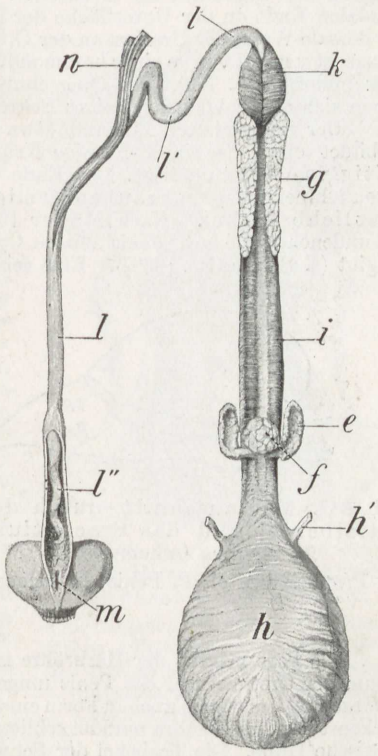

Abb. 839.

Abb. 838 u. 839. Geschlechtsorgane des Ebers (Abb. 838) und des kastrierten männlichen Schweines (Abb. 839).

a Hoden; b, b Nebenhoden; c, c Ductus deferens; d Hodengefäße; e, e Samenblasen (zur Seite geschlagen, um den Prostatakörper zu zeigen); e′ Ductus excretorius; f Prostatakörper; g Gl. bulbourethralis; h Harnblase; h′ Ureter; i M. urethralis; k M. bulbocavernosus; l, l Penis, l′ seine S-förmige Krümmung, l″ seine Spitze (die Vorhaut ist ein Stück aufgeschnitten); m Eingang in den Präputialbeutel; n Afterpenismuskel.

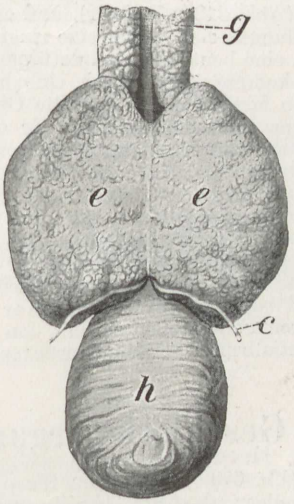

Abb. 840.

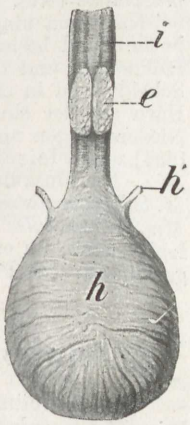

Abb. 841.

Abb. 840 u. 841. Samenblasen eines Ebers (Abb. 840) und eines kastrierten männlichen Schweines (Abb. 841) in natürlicher Lage.

c Ductus deferens; e, e Samenblasen; g Gl. bulbourethralis; h Harnblase; h′ Harnleiter; i M. urethralis.

Körper (Abb. 838 u. 839 f), der dorsal und seitlich vom Harnröhrenanfange liegt, von den Samenblasen vollständig verdeckt ist und den Ferkeln noch fehlt, und einer das ganze Beckenstück der Harnröhre allseitig umgebenden und vom M. urethralis bedeckten, 4 mm dicken *Pars disseminata* (Abb. 817 d), die mit vielen Ausführungsgängen in die Urethra mündet. Der Körper besteht aus 2 seitlichen Hälften, die aber so miteinander verbunden sind, daß man sie auch für ein unpaares Gebilde halten kann, das 4½ cm lang, 2½ cm breit und 1—1½ cm dick ist. Der *Uterus masculinus* (s. S. 531) mündet

zwischen den Ductus deferentes. Ganz besonders groß sind die vom M. ischioglandularis bedeckten **Gll. bulbourethrales** (Abb. 838 g). Sie stellen bei Ebern 16—18 cm lange, 3—4 cm breite und 2—3 cm dicke, beim kastrierten Tier etwas kleinere, fast dreikantige, ziemlich harte Organe dar, die sich kranial verschmälern und eine von einem kappenartig aufsitzenden selbständigen Muskel, *M. ischioglandularis* (Abb. 837 a), bedeckte höckerige Oberfläche besitzen. Sie reichen von der Prostata bis zum Beckenausgang und liegen auf der Harnröhre. Der einzige große Ausführungsgang jeder Seite tritt am kaudalen Ende an der Unterfläche der Drüse hervor und durchbohrt, vom M. bulbocavernosus bedeckt, die dorsale Wand der Urethra an der Grenze zwischen Becken- und Penisstück. Die Mündung der beiden Gänge ist ventral von je einer halbmondförmigen Schleimhautfalte bedeckt, die einen sinusartigen Blindsack bildet (Abb. 798). Der Querschnitt der Drüse zeigt verschieden weite Hohlräume (Abb. 837c), in denen sich ein dickliches, glasiges Sekret findet.

Der im erigierten Zustand etwa 60 cm lange **Penis** gleicht dem der Wiederkäuer (s. S. 547); er bildet ebenfalls eine S-förmige Krümmung, *Flexura sigmoidea* (Abb. 838 l'), die jedoch nabelseitig vom Scrotum liegt. Das Ende des Penis (Abb. 838 l'', 842 u. 843 P) reicht weit in die Nabelgegend hinein, ist schraubenförmig nach links gewunden, relativ sehr lang und ohne deutliche Eichel. Nach Mäder [582] besitzt der Eber einen Eichelschwellkörper, der im gewundenen Teile des Penis dessen Corpus cavernosum als dünner, höchstens 1,3 mm dicker Mantel umgibt (s. Schmaltz [839]). Eine seichte mediane Rinne zeigt den Verlauf der Harnröhre an.

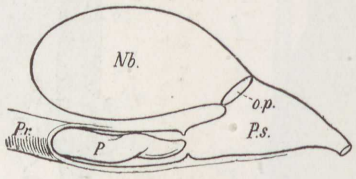

Abb. 842. Medianschnitt durch den Präputialbeutel und das Praeputium eines Ebers (schematisch).

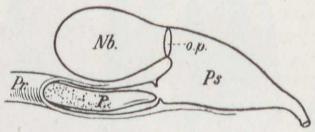

Abb. 843. Medianschnitt durch den Präputialbeutel und das Praeputium eines kastrierten männlichen Schweines (schematisch).

Nb. Präputialbeutel; **P.** Penis; **Pr.** enger und **Ps.** weiter Teil des Praeputium; **o. p.** die von Ps. in Nb. führende Öffnung.

Die Pars pelvina der **Harnröhre** ist relativ sehr lang, das Penisstück eng und vom Corpus cavernosum der Urethra und des Penis umgeben; ersteres bildet am Penisanfang einen undeutlichen *Bulbus urethrae* und findet sich auch in Form einer dünnen Pars cavernosa mit relativ wenigen venösen Räumen am Beckenstück. Die Urethra mündet schlitzförmig nahe der Penisspitze. Die Penisgefäße besitzen eine starke, elastische Hülle. Die Trabekel der Schwellkörper sind reich an Muskelfasern. Am **Praeputium,** das bei Kastraten oft mit dem Penis verschmilzt, und dessen parietales Blatt mit stark hervortretenden Lymphknötchen ausgestattet ist, kann man nach Oehmke [684] einen röhrenförmigen kaudalen Teil, der den Penis eng umschließt (Abb. 842 u. 843 Pr), und einen beträchtlich weiteren kranialen Teil (Ps) unterscheiden. Beide Abteilungen sind durch eine ringförmige Querleiste geschieden. Der weite Teil bildet an der dorsalen Wand eine beutelartige Ausstülpung, den **Präputialbeutel,** Nabelbeutel, *Diverticulum praeputiale* (Nb). Er kommuniziert durch eine bei Ebern schräg nach vorn und oben (Abb. 842 op), bei Kastraten hingegen fast senkrecht gestellte Öffnung (Abb. 843 op) mit dem weiten Teile des Praeputium und besitzt eine eigene Muskulatur. Er erreicht im aufgeblasenen Zustand die Größe eines Hühnereies und darüber und wird durch eine von der dorsalen Wand ausgehende unvollständige Scheidewand in eine rechte und linke Abteilung geschieden. Im Nabelbeutel sammelt sich m. o. w. Harn an, der einen unangenehmen, stechenden Geruch annimmt und nicht selten Veranlassung zu Niederschlägen und Konkrementbildung gibt. Der Zweck des Nabelbeutels ist unbekannt (s. Oehmke [684] und Fleischmann-Dürbeck [249]). Das *Ostium praeputiale* ist federkielstark.

Die **Muskulatur** gleicht im wesentlichen der des Rindes (s. S. 548). Der äußerst kräftige, kurze *M. bulbocavernosus* bedeckt die Bulbourethraldrüsen nicht. Der *M. cremaster internus* ist stark. Von den *Mm. praeputiales* sind nur die Vorwärtszieher stark; die Rückwärtszieher sind schwach oder fehlen ganz; im ersteren Falle stoßen sie mit den Vorwärtszieh ern zusammen und können mit diesen gemeinsam den Präputialbeutel zusammendrücken.

V. Männliche Geschlechtsorgane der Fleischfresser (s. auch S. 526).

Das **Scrotum** (Abb. 679 c) liegt beim Hunde zwischen den Oberschenkeln mehr afterwärts als beim Pferde, aber weniger als beim Schwein und Kater. Die **Hoden** sind rundlich-oval und relativ klein; verhältnismäßig oft (nach Skoda [888] in 5% aller Fälle) kommen Anomalien der Lage des Hodens beim Hunde vor. Die **Nebenhoden** sind groß und liegen mit ihrem Kopf am kranialen Ende, mit ihrem Körper lateral am dorsalen (Nebenhoden-) Rand und mit dem Schwanz am kaudalen Ende des Hodens. Die **Ductus deferentes** (Abb. 844 3) sind sehr starkwandig; sie bilden beim Hunde je eine unbedeutende Ampulle; beim Kater fehlt diese (Abb. 847 b, b'). Sie münden im Bereiche der Prostata an einem kammartig vorspringenden *Colliculus seminalis.* Der Samenstrang besitzt am Plexus pampiniformis einen schwachen *M. cremaster int.* Die **Vesiculae seminales** fehlen. Die gelbliche **Prostata** (Abb. 844 4) ist verhältnismäßig groß und derb und undeutlich zweilappig; sie liegt beim Hund etwa

1 cm, bei der Katze 5 cm von der Blase entfernt, umfaßt das Anfangsstück der Harnröhre vollständig und liegt auf dem Schambeine. Sie enthält in allen Altersstufen Fett (Kunze [510]).

Von ihr setzen sich kleine Drüsenläppchen als *Pars disseminata* auf die Urethra fort. Die Größe des Prostatakörpers schwankt sehr nach Größe und Rasse des Tieres; bei alten Hunden ist die Drüse oft verdickt. Ihre zahlreichen Ausführungsgänge münden seitlich und im Kreis um den Colliculus seminalis. Bei den Feliden läßt die Prostata die ventrale Harnröhrenwand frei. An Stelle eines Uterus masculinus erhält sich nur der Scheidenabschnitt des Genitalganges als *Vagina masculina*, die als kleiner Hohlraum *(Utriculus prostaticus)* in der Prostata liegt und in den Canalis urogenitalis mündet.

Die **Bulbourethraldrüsen** fehlen dem Hunde, sind aber beim Kater vorhanden, wenn auch sehr klein.

Das **Praeputium** umschließt beim Hunde den Penis ziemlich eng und ist schärfer von der Bauchwand abgesetzt als bei den übrigen Tieren (Abb. 829).

Das *Ostium praeputiale* ist verhältnismäßig eng; an ihm geht etwas einwärts vom Umschlagsrande das Integumentblatt plötzlich in das einer kutanen Schleimhaut ähnliche parietale Blatt der Vorhaut über; dieses liegt in kleinen Längsfalten, schlägt sich am Schwellknoten der Eichel auf die Eichel um und überzieht diese als Penisblatt bis zur Harnröhrenmündung. Das parietale und das Penisblatt des Praeputium lassen, besonders reichlich im Grunde des Praeputium, kleine, fühlbare, mit bloßem Auge wahrnehmbare, rundliche Lymphknötchen erkennen, die häufig so groß sind, daß sie der Vorhaut ein etwas unebenes, in höherem Grade sogar warziges Aussehen verleihen.

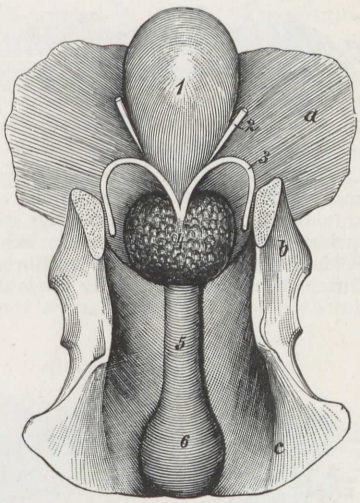

Abb. 844. Beckenteil des männlichen Harn- und Geschlechtsapparates des Hundes.

1 Harnblase; 2 Ureter; 3 Ductus deferens; 4 Prostata; 5 Urethra mit dem M. urethralis; 6 Bulbus urethrae. a Bauchdecken; b Darmbeinsäule (durchgesägt); c Sitzbein.

Der **Penis** des Hundes enthält in der Eichel den starken Penisknochen. Dieser setzt gewissermaßen die *Corpora cavernosa penis* (Abb. 845 1, 1) fort, deren Schenkel (1′) anfangs durch breite, fibröse Massen miteinander verbunden sind, die gegen das Ende zu in ein medianes, fibröses *Septum penis* übergehen.

Der **Penisknochen,** *Os penis* (Abb. 845 2 u. 846 f, f), ist ein fast dreikantiger, hohlsondenförmiger Knochen, der bei großen Hunden eine Länge von 10 cm und mehr erreichen kann. Sein mit dem Ende der Corpora cavernosa penis verbundener Anfang ist stärker als das Ende. Seine Seitenflächen treten dorsal in einem abgerundeten Rande zusammen; die ventrale Fläche besitzt eine für die Urethra (Abb. 845 4′, 846 a) bestimmte Rinne (Abb. 845 3) als Fortsetzung des Sulcus urethralis der Schwellkörper. Das Enddrittel ist schwächer, mehr rundlich und ohne Rinne; es wird durch einen knorpelharten, bindegewebigen Fortsatz (Abb. 845 4, 846 g) verlängert.

Die **Eichel,** deren Grundlage das Os penis bildet, ist sehr lang, in der Mitte etwas zusammengezogen und gegen das Ende zugespitzt. Sie zerfällt in den m. o. w. kugeligen Schwellknoten und den zylindrischen und spitz zulaufenden Spitzenschwellkörper.

Der starke **Schwellknoten,** Eichelknollen, *Bulbus glandis* (Abb. 845 6, 6, 846 d), steht mit dem Spitzenschwellkörper (Abb. 845 5) nur durch größere Venen (7′) in Verbindung. Er nimmt im erigierten Zustand die kaudale Hälfte des Penisknochens ein, den er von dorsal her bis zum Sulcus urethralis umfaßt, während er diesen selbst meist frei läßt. Er bildet einen dorsal und seitlich jederseits stark

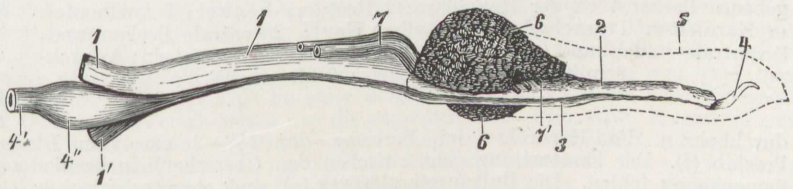

Abb. 845.

Abb. 845. Penis des Hundes; von der rechten und ventralen Seite gesehen.

1, 1 Corpus cavernosum penis, 1′ seine Schenkel; 2 Penisknochen; 3 Sulcus urethralis des Penisknochens; 4 bindegewebiger Fortsatz des Os penis; 4′ abgeschnittene Harnröhre; 4″ Bulbus urethrae; die punktierte Linie 5 deutet den Umfang des weggenommenen Spitzenschwellkörpers der Eichel an; 6, 6 injizierter Schwellknoten; 7 die aus dem Schwellknoten heraustretenden Vv. dorsales penis; 7′ aus dem Spitzenschwellkörper der Eichel in den Schwellknoten tretende Venen.

vortretenden Wulst, dessen mittlerer Teil spitzenwärts in einen kleinen Fortsatz ausläuft, und wird von einer sehr elastischen Haut überzogen, die sich von den Corpora cavernosa penis auf ihn fortsetzt und mit dem Periost des Penisknochens verschmilzt. Aus dem großmaschigen Gewebe des Schwellknotens gehen die Vv. dorsales penis (7) hervor. Der **Spitzenschwellkörper,** *Pars longa glandis* (Abb. 845 5, 846 c, c), ist mehr zylindrisch und ebenfalls großmaschig, umgibt das Ende des Penisknochens und

schiebt sich noch auf den Schwellknoten; die aus ihm führenden venösen Gefäße ergießen sich hauptsächlich in den Schwellknoten. Dicht vor dem Schwellknoten ist der Spitzenschwellkörper von einem dicken Drüsenringwulst, dem *Annulus glandularis* (Schmaltz [839]), umgeben. Das Beckenstück der **Harnröhre** besitzt nur Andeutungen eines Stratum cavernosum; ein vollentwickelter Schwellkörper tritt erst am Penisstück auf und beginnt jederseits mit einem *Bulbus urethrae,* der beim Kater kaum nachweisbar ist.



Abb. 846.

Abb. 846. Medianschnitt durch den Penis des Hundes.

a Harnröhre; b Corpus cavernosum urethrae; c, c Spitzenschwellkörper; d Schwellknoten; e Corpus cavernosum penis; f, f Penisknochen, g sein bindegewebiger Fortsatz.

Muskeln. Der *M. cremaster* geht aus dem M. obliquus abdom. int. hervor; er ist lang und schmal und verbreitert sich auf der Tunica vag. comm. nur wenig. Der *M. ischiocavernosus* (Abb. 681 h) ist breit; kranial von ihm laufen jederseits schwächere Muskeln (i) medianwärts, die am Tuber ischiadicum entspringen, topographisch den Mm. ischiourethrales entsprechen und auf der Sitzbeinfuge an einen mit dem Penis in Verbindung stehenden fibrösen Apparat herantreten, der die Dorsalvenen des Penis umschließt. Durch diesen *M. compressor venae dorsalis penis* können die Dorsalvenen des Penis zusammengedrückt werden. Der *M. urethralis* (m) ist kräftig, der *M. bulbocavernosus* (g) stark und kurz; er bedeckt den Bulbus urethrae; von ihm gehen kranioventral ein Paar Muskelschenkel ab, welche die Afterpenismuskeln umfassen und an der den Penis umgebenden elastischen Umhüllung enden. Die Afterpenismuskeln verlieren sich am Schwellknoten im Penisblatte des Praeputium. Die *Mm. praeputiales craniales* sind platt und schwach; sie beginnen an der Cartilago xiphoidea und der Linea alba und enden so am Praeputium, daß ihre Fasern das Ende des Penis fast ringförmig umfassen.

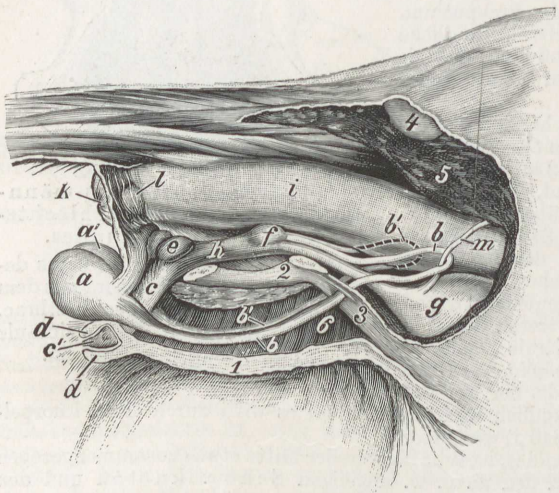

Abb. 847. Geschlechtsorgane des Katers. Die rechte Hälfte des Beckens ist weggenommen.

a rechter und a′ linker Hoden (von den Scheidenhäuten eingeschlossen); b, b rechter Ductus deferens mit M. cremaster; b′, b′ linker Ductus deferens; c Penis; c′ Penisspitze; d, d Praeputium (durchschnitten); e rechte Gl. bulbourethralis; f Prostata; g Harnblase; h vom M. urethralis umgebenes Beckenstück der Harnröhre; i Rectum; k After; l Analbeutel; m Harnleiter. 1 durchschnittene äußere Haut; 2 ventrale Beckenwand; 3 ventrale Bauchwand (abgeschnitten); 4 durchsägtes Darmbein; 5 durchschnittene Lendenmuskeln; 6 M. gracilis.



Abb. 848. Os glandis des Katers. (10fach vergrößert.)

Beim Kater liegt der **Hodensack** (Abb. 847) ganz nahe dem After; die rundlichen Hoden (a, a′) liegen dorsal am Praeputium (d, d). Die **Samenleiter** (b, b, b′, b′) laufen kraniodorsal, durchziehen den Leistenkanal, schlagen sich in einem Bogen um den Harnleiter in das Becken um, verlaufen kaudal und durchbohren die Harnröhre im Bereiche der 2½—3 cm vom Blasenhals entfernt liegenden **Prostata** (f). Der **Samenstrang** geht zwischen den Oberschenkeln kraniodorsal zum Leistenkanal. Die **Samenblasen** fehlen. Die **Bulbourethraldrüsen** (e) sind etwa erbsengroße Organe. Der **Penis** (c) ist kaudal und etwas ventral gerichtet; in seinem vom Praeputium und der Eichel umgebenen spitzen Ende (c′) findet sich i. d. R., besonders bei alten Tieren, ein kleines, 3—4 mm langes, spitzes Knöchelchen, *Os glandis* (Abb. 848); es ist mit dem bindegewebigen Ende des Corpus cavernosum penis von einer äußerlich jedoch nicht abgesetzten, etwa 10 mm langen Eichel umgeben, die abgesehen vom Eichelgipfel mit etwa 120 in Reihen gestellten kleinen Stacheln (Penisstacheln) besetzt ist (Schmaltz [827 u. 839], Wagner [999]). Die Penisstacheln sind von einem starken Stratum corneum überzogen und mit Nervenendapparaten ausgestattet; sie stellen aktive und passive Wollustorgane dar und verschwinden nach erfolgter Kastration.

2. Die weiblichen Geschlechtsorgane, Organa genitalia feminina (muliebria N.).

Die keimbereitenden Organe der weiblichen Tiere sind die Eierstöcke; sie produzieren die Eizellen und stoßen sie nach deren Reifung aus (Ovulation). Als keimleitende Organe fungieren die Eileiter, die frei in der Bauchhöhle nahe dem Eierstock beginnen, die vom Ovarium ausgestoßenen Eier aufnehmen und zur Gebärmutter leiten, die das Ei bis zu seiner Ausbildung zum lebensfähigen Tiere beherbergt und dann ausstößt. An die Gebärmutter schließen sich die Begattungsorgane an, in die der Penis bei der Begattung eingeführt wird, damit der Samen in die weiblichen Geschlechtsorgane gelangt. Die Begattungsorgane bestehen aus der Scheide, dem an diese sich anschließenden Scheidenvorhof, *Sinus urogenitalis,* in den die Harnröhre mündet, und der Scham, die den Kitzler enthält und nach außen führt.

Entwicklung. (Abb. 804.) Die inneren Geschlechtsorgane entwickeln sich aus der S. 523 erwähnten indifferenten Anlage wie folgt: Der vom Keimepithel (s. S. 523 u. unten) bedeckte Keimstock enthält die in überwiegender Menge vorhandenen Keimstränge, die das Reteblastem und später das Rete ovarii bildenden Retestränge und die vom Sexualteile der Urniere einsprossenden Sexualstränge. Die Keimstränge entstehen derart, daß das Oogonien enthaltende Keimepithel (Oberflächenepithel) mehrere Schübe Zellmaterial zum Epithelkerne sendet und daß dieser dann weiter wuchernd mit dem unterliegenden, ebenfalls wuchernden embryonalen Bindegewebe in einen Durchwachsungsprozeß eintritt, wobei Eifächer, Eiballen und Eistränge entstehen. Diese werden, während in ihnen die Oogonien zu Oozyten (Ureiern) auswachsen, durch abermaliges Durchwachsen mit Bindegewebe in kugelige Zellgruppen, Primärfollikel, mit je einem Oozyten zerschnürt. Unterdessen entsteht zwischen der epithelialen Rindenschicht des Ovarium und dem Keimepithel die Tunica albuginea. Die Primärfollikel bilden sich später zu sekundären und schließlich zu Bläschenfollikeln aus. Durch die Entstehung der Follikel tritt eine Scheidung des Eierstockes in eine Follikel- und eine Gefäßzone ein; in letzterer finden sich oft Reste der Sexualstränge, die sich im übrigen ebenso wie die Retestränge zurückbilden. — Eileiter, Uterus (f) und Vagina (g) entwickeln sich aus den bei den meisten Tierarten mit einem Wulste (dem Müllerschen Wulst) in den Sinus urogenitalis übergehenden (Müllerschen) Genitalgängen. Ihr kranial offener Anfangsabschnitt wird zu den Eileitern, ihr Mittelstück zum Uterus (f) und ihr in den Sinus urogenitalis mündendes Endstück zur Vagina (g). Da, wo der Sinus genitalis zwischen den beiden Urnierengängen in den Sinus urogenitalis einmündet (Abb. 802), d. h. am Müllerschen Hügel, entwickelt sich der Hymen, der entweder nur dorsal als halbmond- oder sichelförmige Falte oder auch als Ringfalte auftreten kann. Vom kranialen Ende des Genitalganges spaltet sich zuweilen ein Stück ab, das als Morgagnische Hydatide erhalten bleibt. Die Müllerschen Gänge vereinigen sich je nach der Tierart m. o. w. weit vor ihrer Mündung in den Sinus urogenitalis zum *Sinus genitalis,* der als Uterovaginalkanal die Anlage für die Vagina, die Cervix und das Corpus uteri darstellt, also in einen vaginalen, zervikalen und uterinen Abschnitt zerfällt. Verschmelzen alle drei Teile zu einer Einheit, dann entsteht ein *Uterus simplex* mit einer Vagina simplex (Mensch). Verschmelzen nur die vaginalen Endstücke, dann kommt es zur Bildung eines *Uterus duplex* (Kaninchen) mit einer Vagina simplex. Bei Verschmelzung des vaginalen und zervikalen und des kaudalen Hauptteils des uterinen Abschnittes entsteht der echte *Uterus bicornis* (Pferd, Schaf und Ziege); bleibt aber die Scheidewand im uterinen Anteile zwischen den beiden nur äußerlich verschmolzenen uterinen Abschnitten bestehen, dann haben wir den falschen *Uterus bicornis* als *Uterus bipartitus* (Rind) vor uns. Schwein und Fleischfresser nehmen eine Mittelstellung ein. Die Urnieren schwinden bis auf Reste; von ihrem Sexualteile kann ein Rudiment als Epoophoron (Abb. 804 m u. 855) und von ihrem Kaudalteil ein solches als Paroophoron (Abb. 804 l) zurückbleiben; diese liegen zwischen Eierstock und Eileiter im Lig. latum (in der Mesosalpinx). Die Sexualstränge lösen sich zuweilen in Zellklumpen, Hiluszellen, auf. Die Urnierengänge bilden sich nach Entstehung der Ureteren zurück; von ihrem kranialen Ende erhält sich oft ein Rest als *Appendix vesicularis* (Abb. 804 a), während der kaudale Teil oft in Form der Gartnerschen Gänge, *Ductus epoophori longitudinales* (i), bestehen bleibt. Das die Gonozyten enthaltende Keimepithel stellt am fötalen Keimstock in seiner Gesamtheit die Keimplatte (Abb. 849 5) dar. Diese hebt sich vom Peritonäalepithel (4) durch eine gewulstete, weißliche Linie und durch ihr mattes, sammetartiges, feingrubiges Aussehen ab. Die Keimplatte des Pferdes (Abb. 850—852 4) ist klein und oval und erstreckt sich nur auf den vom Bauchfellepithel unbedeckten Teil, also den freien Rand

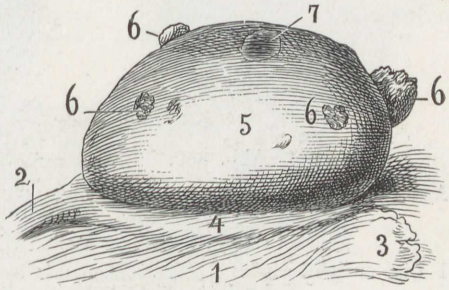

Abb. 849. Ovarium einer jungen Kuh, natürliche Größe.

1 Lig. suspensorium; 2 Eierstocksband; 3 Teil des gefransten Randes des Eileiters; 4 mit Peritonäalepithel bedeckter Teil des Ovarium; 5 mit Keimepithel überzogener Teil des Eierstockes (Keimplatte); 6, 6, 6, 6 Corpora lutea verschiedener Größe; 7 noch nicht geplatzter, durchscheinender (Graafscher) Bläschenfollikel.

und einen verhältnismäßig kleinen Teil der Seitenflächen des Keim- (Eier-) Stockes (Abb. 851); bei den übrigen Haustieren (Abb. 849 5) und dem Menschen ist die Keimplatte groß und nur ein ganz kleiner, an den Gefäßrand anschließender Teil (Abb. 849 4) der Seitenflächen vom Bauchfellepithel überzogen. Bei den Einhufern krümmt sich das Ovarium im Bereiche der Keimplatte derart ein, daß es hier stark konkav erscheint (Abb. 851 u. 852) und einen tiefen Einschnitt erhält, während der Hilusrand (Gefäßrand) stark konvex wird und Tubar- und Uterinende (Abb. 850—852 3 u. 2) derart aneinanderrücken, daß das Eierstocksband und der gefranste Rand des Eileiters (resp. die Eileiterfalte) ganz nahe nebeneinander liegen (Abb. 852 2 u. 3). Mit der fortschreitenden Einsenkung der Keimplatte rücken die Grenzen des Bauchfells immer näher aneinander, während die vom Peritonaeum bedeckten Teile des Eierstockes (Abb. 850—852 6) wachsen und die eingebuchtete Keimplatte (4) an ihren Rändern überwuchern, so daß diese immer mehr in die Tiefe gelangt. Schließlich liegt diese in einer an den genannten Einschnitt anschließenden Grube oder Höhle im Eierstocke; diese Grube nennt man nach Born [107] Ovulationsgrube. Der Eierstock des Pferdes (Abb. 850 bis 852) ist also, mit Ausnahme der Ovulationsgrube, ganz vom Bauchfell überzogen, während bei den übrigen Haustieren und beim Menschen die Serosa nur auf den Gefäßrand (Ansatz des Mesovarium) beschränkt ist.

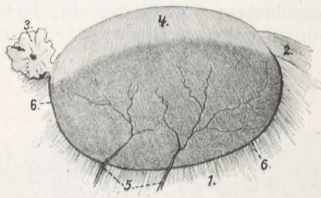

Abb. 850.

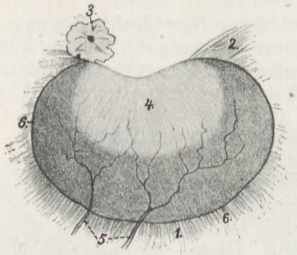

Abb. 851.

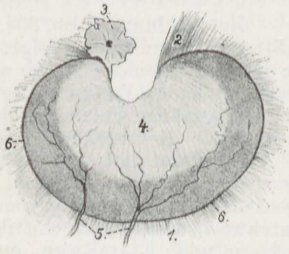

Abb. 852.

Abb. 850—852. Schematische Längsschnitte durch den sich entwickelnden Eierstock des Pferdes.

Die Abb. 850—852 stellen die fortschreitenden Entwicklungsphasen dar.

1 Lig. suspensorium; 2 Eierstocksband; 3 Bauchende des Eileiters; 4 mit Zylinderepithel versehene Keimplatte; 5 Gefäße; 6 mit Plattenepithel versehener seröser Überzug.

Descensus ovariorum. Wie bei männlichen Tieren (S. 525), bleibt auch bei weiblichen (mit Ausnahme der Fleischfresser) das Leitband im Wachstum zurück, wodurch die anfangs in der Lendengegend liegenden Eierstöcke weiter ventral und kaudal, d. h. näher an den inneren Leistenring, wo das Leitband endet, zu liegen kommen. Die zum Eierstock gehende Bauchfellfalte, das *Mesovarium* (der kraniale Abschnitt der ursprünglichen Keimfalte), muß sich dabei verlängern. Die Keimfalte hängt natürlich mit der Urnierenfalte zusammen, die bei dem Schwund der Urnieren zum Lig. latum uteri wird, an dem das Leitband als Lig. teres festzustellen ist; der kraniale Teil des die Keimdrüse mit der Urniere verbindenden embryonalen Mesovarium ist die spätere Eierstocksfranse. Ein Teil des Leitbandes verbindet den Eierstock mit dem Uterus als Eierstocksband.

Entstehung der Schamteile. Aus dem S. 524 beschriebenen indifferenten Zustande sollen die weiblichen Schamteile so entstehen, daß der kurze und weite Sinus urogenitalis nach Durchbruch der Urogenitalplatte zum Scheidenvorhof, *Vestibulum*, die Genitalwülste zu den großen Schamlippen und der Geschlechtshöcker zur *Clitoris* werden; letzterer wächst anfangs weit aus der Scham hervor, bleibt dann aber bei lebhafterem Wachstum der Schamlippen im Wachstum zurück. Die Genitalfalten stellen das *Praeputium* sowie das *Frenulum clitoridis* und die kleinen Schamlippen dar, aus denen auch das Corpus cavernosum clitoridis entsteht. Nahe dem Kitzler mündet die Urethra in den Sinus urogenitalis. In dieser Region entsteht der Hymen (s. S. 553). Die akzessorischen Geschlechtsdrüsen entstehen durch Sprossungen des Epithels des Urogenitalsinus. Fleischmann und Böhm [248] bestreiten die Richtigkeit dieser Angaben.

I. Vergleichende Betrachtung der weiblichen Geschlechtsorgane.

a) Die **Eierstöcke,** *Ovaria* (Abb. 620 O, 849–852, 853, 865 1, 866 1, 867 a, 871 1, 872 o, 878 1, 1′ u. 879 c), sind rundliche, meist ovale, derbe Gebilde, die beckenwärts von den Nieren in der Lendengegend liegen und an dem in der Gegend der Lendenmuskeln vom Peritonaeum abzweigenden doppelblättrigen *Mesovarium* s. *Lig. suspensorium ovarii* hängen, das ohne Grenze in das Lig. latum uteri übergeht. Man unterscheidet an ihnen eine *Facies lateralis* und *medialis*, einen ventralen *Margo liber* und einen dorsalen *Margo mesovaricus* und eine *Extremitas tubaria* und *uterina*. An den Margo mesovaricus tritt das Mesovarium mit den

Gefäßen und Nerven heran und setzt sich noch eine kurze Strecke auf die Seitenfläche fort. Der Rand ist mithin als Gefäßrand oder *Hilus ovarii* aufzufassen. An die Extremitas tubaria befestigt sich mit den *Fimbriae ovaricae* (Abb. 849—852 3) der die Abdominalöffnung des Ovidukts umgebende gefranste Rand des Eileiters; der letztere liegt in der Eileiterfalte, *Mesosalpinx* (s. S. 557); an die Extremitas uterina befestigt sich das *Lig. ovarii proprium* (Eierstocksband) (2); Eileiterfalte und Eierstocksband befestigen sich anderseits an den Uterus und schließen, da sie mit ihrem dorsalen Rande sich vereinigen, die *Bursa ovarii* (s. S. 557) ein. Über das Verhalten der Keimplatte s. S. 553. Beim Schweine haben die Ovarien eine höckerige, oft brombeerähnliche Oberfläche; bei Hund und Katze liegen sie ganz verborgen in der ventral offenen Bursa ovarii; auch beim Schweine werden sie teilweise von der Bursa umschlossen. Die Eierstöcke des Pferdes besitzen ventral einen kleinen Einschnitt, der in die kleine Ovulationsgrube führt, und unterscheiden sich hierdurch wesentlich vom Ovarium der übrigen Haustiere und des Menschen (s. S. 554).

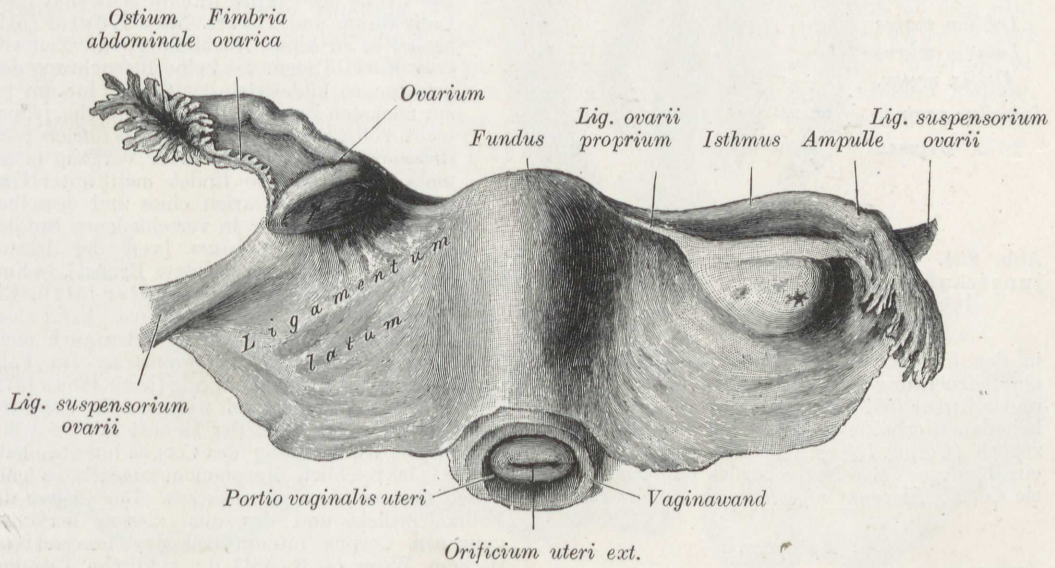

Abb. 853. Dorsalansicht des Uterus des Menschen mit Adnexen. Die Scheide ist abgeschnitten. Links ist der Eileiter samt Ovarium emporgezogen. Auf dem rechten Ovarium bemerkt man die frische Narbe eines geborstenen Follikels (Gegenbaur).

I. d. R. sind bei geschlechtsreifen Tieren beide Eierstöcke nicht gleich schwer; bei Rindern und selbst schon bei älteren Kälbern ist der rechte Eierstock i. d. R. schwerer und hat mehr Follikel als der linke (Käppeli [441], Zieger [1032], Krupski [501 u. 502]).

Zwischen Eierstock und Eileiter liegen in der Mesosalpinx das *Epoophoron* und *Paroophoron*, der Neben- und der Beieierstock (s. S. 553 u. Abb. 804 m, l u. 855). Kurze Zeit nach der Geburt lassen sie sich bei Wiederkäuern und Fleischfressern noch mit bloßem Auge erkennen, später nur noch mit dem Mikroskop. Das Epoophoron kann mit den Gartnerschen Gängen in Verbindung stehen. Außer dem Paroophoron kommen auch Hydatiden zwischen Eierstock und Eileiter vor (S. 553). (Über das Paroophoron der Wiederkäuer s. Rieländer [756].)

Bau des Eierstockes. Am Eierstocke kann man, abgesehen von dem des Pferdes, eine periphere Parenchym- (Rinden-) Schicht, *Zona parenchymatosa*, und eine zentrale Gefäß- (Mark-) Schicht, *Zona vasculosa*, die aber am Hilus die Oberfläche erreicht, unterscheiden. Die Parenchymschicht wird von einer derben Bindegewebsschicht, *Tunica albuginea*, umhüllt, auf der die Reste des Keimepithels sitzen. Am Hilusrande findet sich an deren Stelle eine Serosa, das Bauchfell. Die Tunica albuginea geht in das tausende von Eifollikeln und die interstitiellen Zellen beherbergende Stroma der Parenchymschicht über. Die Follikel bestehen entweder nur aus der Eizelle und dem diese umhüllenden einschichtigen Eiepithel (peripher gelegene primäre Follikel) oder aus Eizelle, geschichtetem Follikelepithel und Bindegewebshülle (sekundäre Follikel), oder sie sind Bläschenfollikel, *Folliculi vesiculosi (Graafi)*. Diese sind wesentlich größer und liegen mehr zentral als die primären und sekundären Follikel, erreichen aber durch Wachstum zum Teil die Oberfläche des Eierstockes; sie bestehen aus der zweischichtigen Hülle, *Theca folliculi*, und einem dieser innen anliegenden geschichteten Epithellager, *Stratum granulosum*. Die Innenschicht der Theca folliculi, *Theca interna*, enthält kurz vor dem Platzen des Follikels die Luteinzellen, die einen gelben Farbstoff, das Lutein, produzieren; die Außenschicht, *Theca externa*, zeigt fibrösen Bau. Das *Stratum granulosum* umschließt eine mit Follikelflüssigkeit, *Liquor folliculi*, gefüllte Höhle; in diese ragt an einer Stelle ein von dem Epithellager ausgehendes

und die Eizelle enthaltendes Häufchen Epithelzellen, *Cumulus oophorus*, hinein. Die Zona vasculosa ist frei von Follikeln, jedoch sehr reich an Gefäßen und Nerven und enthält Reste der Sexual- und Retestränge in Form der Markschläuche und Markstränge. Zur Zeit der Brunst erreichen bei uniparen Tieren ein, bei multiparen Tieren mehrere größer und reif gewordene Bläschenfollikel im hyperämischen Ovarium die Oberfläche, platzen und stoßen ihre Eizelle aus (Ovulation). Gelegentlich kommt ein Follikel nicht zum Platzen (Follikelatresie), sondern wächst sich unter Absterben seines Eies und unter Degenerationsvorgängen im Epithel (Kittelmann [460]) zu einer immer größer werdenden Follikelzyste (Retentionszyste) aus. Gebilde von größerem Durchmesser als 13 mm müssen z. B. beim Rinde nach Stern [902 a] als Zysten angesprochen werden; andererseits finden sich aber auch Zysten, die kleiner als Graafsche Follikel sein können. Die Ovulation hat eine Blutung in die Follikelhöhle und damit die Bildung des *Corpus rubrum* zur Folge; aus diesem bildet sich unter Wucherung der Gewebe, besonders der zu Luteinzellen gewordenen zelligen Elemente der Wand das *Corpus luteum* aus (Krupski [501]). Die Größe des Corpus luteum schwankt nach Individuum und Tierart. Nach Küpfer [512] bedarf es zu seiner Ausbildung einer Zeit von etwa 9—11 Tagen. Ist keine Befruchtung eingetreten, so bildet sich das Corpus luteum bis zur nächsten Brunst in der Hauptsache, jedoch nicht vollständig zurück *(Corpus luteum menstruationis)*. Wenn sich dieser Vorgang mehrmals wiederholt, so findet man unter Umständen an den Ovarien eines und desselben Tieres gelbe Körper in verschiedenen Stadien *(Corpus luteum primum* [von der letzten Brunst], *secundum* [vorletzte Brunst], *tertium* [drittletzte Brunst] nach Küpfer [512]). Ein Corpus luteum menstruationis kann sich jedoch aus unbekannten Gründen auch nicht in der üblichen Weise zurückbilden (vor allem beim Rinde), *Corpus luteum persistens*. Im Falle der Befruchtung wird das Corpus luteum außerordentlich groß und kann beim Rinde (nach Hess [372] und Küpfer [512]) die Größe des Eierstockes sogar übertreffen; es bleibt auch während der Trächtigkeitsdauer erhalten *(Corpus luteum graviditatis)* und bildet sich erst nach der Geburt wieder völlig zurück *(Corpus luteum involutionis)* (Borell [106]). Nach der Rückbildung des Corpus luteum bleibt eine bindegewebige Narbe zurück *(Corpus fibrosum simplex)*; ist reichlich Blutpigment zugegen, so heißt sie *Corpus fibrosum nigrescens*, bei mehr rotem Aussehen *Corpus fibrosum rubescens*. Das Sekret des Follikelepithels und des aus diesem hervorgegangenen Corpus luteum soll auf innersekretorischem Wege (s. S. 581) die zyklische Tätigkeit des Eierstockes und der Gebärmutter geschlechtsreifer Säugetiere regulieren und auch die tierische Brunst und die Ovulation bei Mensch und Tieren hervorrufen. Stirbt das Ei unbefruchtet ab oder wird der Foetus geboren, dann stellt auch das Corpus luteum, wie schon erwähnt, seine Funktion ein, indem es sich zurückbildet. Bleiben aber damit die protektiven Stoffe des gelben Körpers für die proliferierte Uterusschleimhaut aus, dann reduziert sich auch diese. Andererseits verhindert die volle Sekretion des Corpus luteum das Heranreifen weiterer Follikel. Deshalb kommt es im Ovarium, solange der gelbe Körper auf der vollen Höhe seines Sekretionsstadiums sich befindet, zu keiner neuen Ovulation. Sobald sich aber das Corpus luteum zurückbildet und damit seine Sekretion einstellt, ist die Möglichkeit gegeben, daß ein neuer Follikel (oder deren mehrere) ausreift und so den Gang der Dinge abermals in Bewegung setzt. Diese Wechselwirkung zwischen Corpus luteum und Uterus wird dazu benutzt, durch Abdrücken des Corpus luteum vom Mastdarm aus den Uterus zu ergiebigen Kontraktionen zu veranlassen und eine neue Brunst und Ovulation hervorzurufen. Man kann also durch Abdrücken eines Corpus luteum graviditatis normalen Uterusinhalt (lebende Föten) und durch Abdrücken eines Corpus luteum persistens pathologischen Inhalt (Eiter, Schleim, wässerige Flüssigkeit, abgestorbene Föten) zur Ausstoßung bringen und die in letzterem Falle bestehende Sterilität beheben. Dem gleichen Zwecke dient das Abdrücken einer Eierstockszyste (s. oben). Das Erlöschen der Genitalfunktion zur Zeit des Klimakteriums ist bedingt durch den Verbrauch des Follikelmaterials im Eierstock und demzufolge durch den Ausfall der Hormonproduktion von dieser Seite. Die erste Entwicklung der geschlechtsspezifischen Genitalkanäle und der sekundären Geschlechtsmerkmale steht unter der Herrschaft des

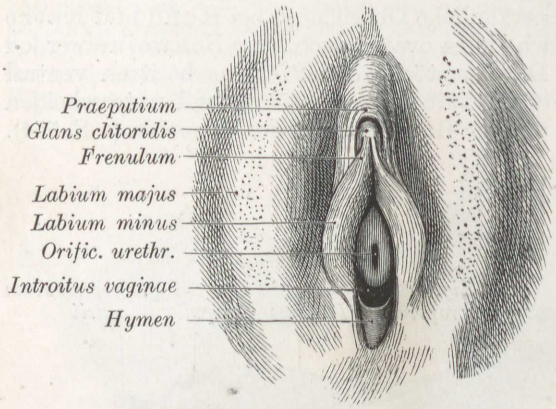

Abb. 854. Äußere Geschlechtsorgane eines jungfräulichen Weibes mit auseinandergelegten Schamlippen (Gegenbaur).

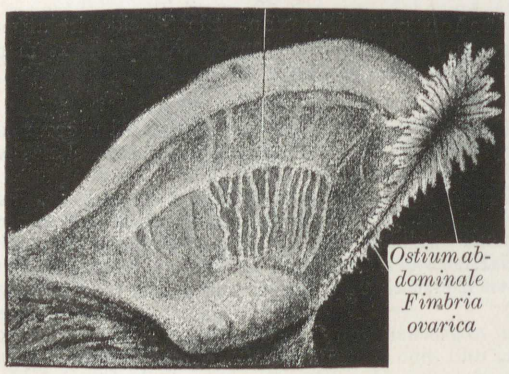

Abb. 855. Rechter Eileiter mit dem Ovarium und Epoophoron beim Menschen (Gegenbaur).

Follikelapparates (Zietzschmann [1052]). Über die Zwischenzellen des Eierstockes vgl. S. 530 und Steinach und Holzknecht [900]. Über das Vorkommen und die Bedeutung von Fett in den Ovarien s. Kiehn [451].

b) Der **Eileiter,** *Tuba uterina* (Abb. 620 m, 853, 856—858 d, d′, 865 u. 866 2, 867 d, 872 m, n, n′ u. 878 2, 2′), stellt eine enge, häutig-muskulöse, geschlängelt verlaufende Röhre dar, die in einer Bauchfellfalte, der Eileiterfalte, *Mesosalpinx* (s. unten), liegt und an ihrem Uterusende, *Extremitas uterina,* in den Uterus (bei den Haustieren in das Uterushorn) mit einer Öffnung, dem *Ostium uterinum tubae,* mündet. Das Bauchende der Tuba, *Extremitas abdominalis,* erweitert sich trichterförmig zum *Infundibulum tubae,* das bei den einzelnen Tieren eine verschiedene Form hat (Schmaltz [839]) und frei in die Bauchhöhle mündet. Der Rand der Schleimhaut des Infundibulum ist unregelmäßig ausgefranst und trägt daher Fortsätze, *Fimbriae tubae,* von denen einige als *Fimbriae ovaricae* mit dem Eierstocke verbunden sind. An einzelnen Fimbrien treten zuweilen Bläschen, *Hydatides terminales,* auf. In der Tiefe des Trichters findet sich das runde *Ostium abdominale tubae;* dieses führt in den erweiterten Anfangsteil des Eileiters, die *Ampulla tubae*; sein mittlerer Teil ist eng und heißt *Isthmus tubae;* sein Endabschnitt, *Extremitas uterina,* geht bei Wiederkäuern und Schwein unter Erweiterung allmählich in das zugespitzte Uterushorn über, während er bei Pferd und Fleischfressern sich nicht erweitert und in Form einer kleinen Papille, *Pars uterina tubae,* auf deren Scheitel das enge Ostium uterinum sich befindet, in den Uterus hineinragt. Über die Beziehungen zwischen Tubentrichter und Ovarium s. Gerhardt [300].

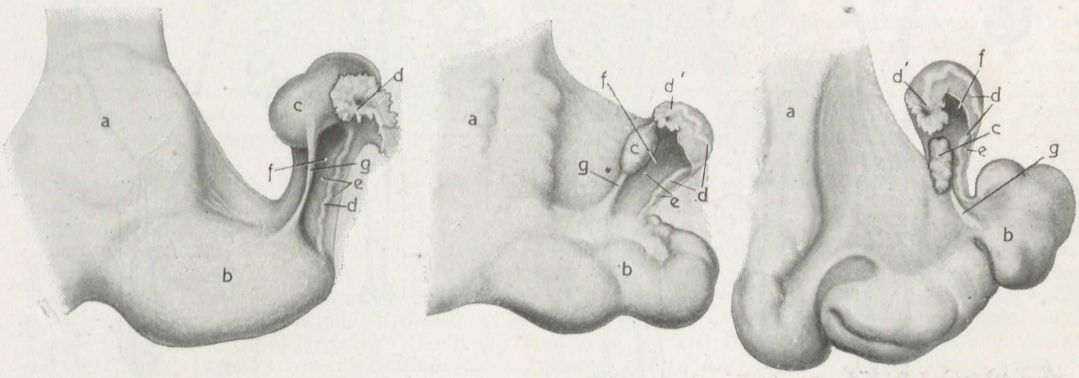

Abb. 856 **(Pferd).** Abb. 857 **(Rind).** Abb. 858 **(Schwein).**

Abb. 856—858. Bursa ovarii in verschiedener Ausdehnung.

a Uteruskörper; b Uterushorn; c Ovarium; d Eileiter; d′ abdominales Ende des Eileiters mit den Fimbriae tubae; e Eileiterfalte; f Bursa ovarii; g Lig. ovarii proprium.

Bau. Die Tubenwand besteht aus einer Serosa, einer Muskelhaut und einer Schleimhaut. Die mit zumeist einschichtigem Flimmerepithel bedeckte Schleimhaut ist drüsenfrei, dafür aber, namentlich in der Ampulla tubae, stark gefaltet und gebuchtet. Die Längsmuskelschicht ist stellenweise kaum nachweisbar oder fehlt, während die Kreismuskelschicht deutlich ist.

Beim Rind ist die **Eileiterfalte** erheblich größer als beim Pferd (Abb. 856 u. 857 e) und buchtet sich über das abdominale Ende der Tuba aus. Infolgedessen erscheint die *Bursa ovarii* (f) (s. S. 555) viel geräumiger als beim Pferd und wird zudem fast nur von der Eileiterfalte gebildet, während das Eierstocksband sich nur wenig an ihrer Begrenzung beteiligt. Noch mehr ist dies bei dem Schwein (Abb. 858) und den Fleischfressern der Fall. Hier ist der Eileiter unverhältnismäßig lang, so daß seine Anfangshälfte einen Bogen beschreibt. Die Eileiterfalte ist noch größer als bei den Wiederkäuern, so daß die Bursa ovarii (f) noch größer und geräumiger ist und nur von der Eileiterfalte gebildet wird; beim Hund ist in die Eileiterfalte stets außerordentlich viel Fett eingelagert, meist so viel, daß von ihm das Ovarium m. o. w. verdeckt wird. Ein Teil der Innenfläche der Bursa ovarii ist mit den Fimbrien des sehr weiten und sehr stark gefransten Infundibulum besetzt. In die Eierstockstasche werden bei der Ovulation (s. S. 556) die Eier abgestoßen. Damit diese aber nicht in die freie Peritonäalhöhle gelangen können, soll während der Ovulation der Eileitertrichter durch die Wirkung eines *M. infundibuli* m. o. w. vollständig über das Ovarium gestülpt werden, so daß dem Ei sein Weg zum Ostium abdominale tubae streng vorgezeichnet ist (Sobotta [890]).

c) Die **Gebärmutter,** *Uterus.* Je nach der Tierart unterscheidet man, abgesehen vom *Uterus duplex* der Marsupialier, einen Uterus simplex, bicornis und bipartitus. Der *Uterus simplex* (Abb. 853) stellt einen einhöhligen Sack dar; man unterscheidet an ihm den Uteruskörper, *Corpus uteri,* mit dem *Cavum uteri,* das blinde kraniale Ende als *Fundus uteri*

und den scheidenwärts sich verjüngenden Uterushals, *Cervix uteri*, mit dem *Canalis cervicis*. Beim *Uterus bicornis* (Abb. 859) ist das kraniale Ende in 2 divergierend kraniodorsal gerichtete Schläuche, Hörner, *Cornua uteri* (b), gespalten, zwischen denen sich der Fundus uteri befindet. Der *Uterus bipartitus* (Abb. 861) ist äußerlich dem Uterus bicornis ähnlich, im Innern ragt aber eine mediane Scheidewand vom Fundus uteri aus m. o. w. weit in die Uterushöhle hinein (bei c′), so daß diese im Bereiche der Scheidewand zweigeteilt und erst kaudal von ihr einheitlich ist. Strenggenommen entspricht nur der auf die einheitliche Uterushöhle entfallende Teil des Uterus dem Uteruskörper (c); der auf die geteilte Uterushöhle entfallende Teil hingegen (c′) gehört schon zu den Uterushörnern; dieser Teil jeder Uterushälfte verbindet sich jedoch eng mit der andern Seite und verschmilzt äußerlich geradezu mit ihr, verwachsener Teil der Uterushörner (c′); erst der Endteil des Uterushornes (b) ist frei, freies Uterushorn. Der verwachsene Teil der Uterushörner geht äußerlich ohne jede Grenze in den Uteruskörper über, so daß die verwachsenen Teile der beiden Hörner und der eigentliche Uteruskörper zusammen als scheinbarer Uteruskörper (c′) bezeichnet werden. An der Grenze zum scheinbaren Uteruskörper sind die freien Teile der beiden Uterushörner durch eine mit viel Muskulatur ausgestattete, beim Rinde doppelte, beim Hund einfache Serosafalte *(Lig. intercornuale)* miteinander verbunden.

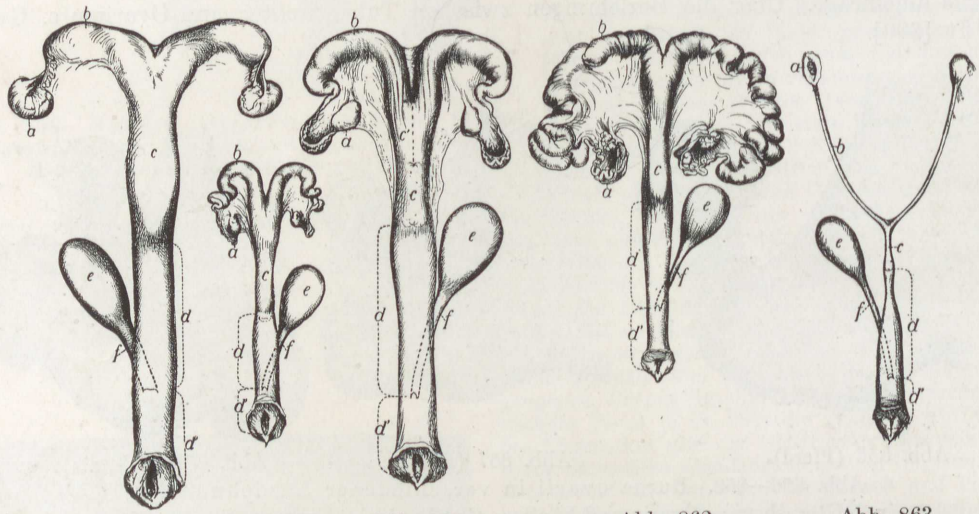

Abb. 859 (Pferd). Abb. 860 (Schaf). Abb. 861 (Rind). Abb. 862 (Schwein). Abb. 863 (Hund).

Abb. 859—863. Weibliche Geschlechtsorgane der Haustiere.

Diese Abbildungen sollen das Größenverhältnis des Uteruskörpers zu den Uterushörnern, das der Scheide zum Scheidenvorhof und das der letzteren beiden zusammen zum Uteruskörper demonstrieren.

a Ovarium; b Uterushorn; c Uteruskörper (c′ in Abb. 861 der verwachsene Teil der Hörner); d Vagina; d′ Vestibulum vaginae; e Harnblase; f Harnröhre.

Der Mensch besitzt einen brustwärts verbreiterten Uterus simplex mit einer Facies intestinalis und vesicalis, 2 Seitenrändern und dem brustseitigen, breiteren Fundus uteri (Abb. 853). Pferd, Schaf und Ziege besitzen einen Uterus bicornis, dessen Körper beim Pferd (Abb. 866 u. 867) verhältnismäßig lang ist und dessen Hörner beim Pferde kurz, aber etwas länger als der Körper, bei Schaf und Ziege länger und etwas geschlängelt sind. Beim Rind (Abb. 861 u. 870) kann man von einem Uterus bipartitus sprechen. Bei dem Schwein und den Fleischfressern ist der Uterus ein Mittelding zwischen Uterus bicornis und Uterus bipartitus (s. oben u. S. 553).

Bei den Fleischfressern (Abb. 863) ist der freie Teil der Uterushörner lang und der scheinbare Uteruskörper kurz, beim Rind (Abb. 861) ist der letztere lang und der freie Teil der Hörner kurz. Die Scheidewand im Innern reicht beim Rinde bis auf 3 cm an das Orificium uteri internum (s. S. 559) heran. Die Grenze zwischen Uterus und Vagina ist stets durch eine den Abschluß des Uterus gegen die Vagina ermöglichende Vorrichtung zum Ausdruck gebracht, und zwar in erster Linie durch eine erhebliche Verdickung der Muskulatur des Übergangsteils, der dadurch zum Uterushals, *Cervix uteri*, mit dem *Canalis cervicis* wird. Hierzu kommen beim Schweine, bei dem das Lumen der Vagina sich direkt in das des

Uterus fortsetzt, und bei dem Schaf und der Ziege noch mehrere hintereinanderliegende und ineinandergreifende quere, längsgefaltete Schleimhautwülste. Bei Mensch, Wiederkäuern, Fleischfressern und Pferd bildet die Wand des Zervikalkanals an der Übergangsstelle einen in die Vagina hineinragenden kurzen, hohlen Zapfen, *Portio vaginalis uteri*. Bei den Fleischfressern und Wiederkäuern ragt diese aber nicht rundum frei in die Vagina hinein, sondern ist bei den Wiederkäuern an der ventralen und bei den Fleischfressern an der dorsalen Wand angewachsen (Schmaltz [839]). Der Zervikalkanal mündet mit dem *Orificium uteri externum* in die Vagina und bei Mensch, Schwein, Wiederkäuern und Pferd mit dem *Orificium uteri internum* in das Cavum uteri, während bei den Fleischfressern wegen der Kürze des Kanals beide Öffnungen m. o. w. zusammenfließen. Das Orificium uteri externum liegt bei Pferd und Schwein zentral, bei den Wiederkäuern entsprechend der Lage der Portio vaginalis uteri (s. oben) ventral und bei den Fleischfressern dorsal. Bei Pferd und Wiederkäuern ist der Uterushals starkwandig, gut abgesetzt und lang; bei dem Schwein und den Fleischfressern zeichnet er sich ebenfalls durch seine starke Wand und derbe Konsistenz aus, geht aber äußerlich fast ohne Grenze in den Uterus über; im Innern hebt er sich dagegen bei allen Tieren gut ab. Seine Schleimhaut bildet bei den Einhufern und dem Rinde zahlreiche dicht aneinander liegende, auch sekundäre und tertiäre Fältchen tragende Längsfalten, beim Menschen die schrägen *Plicae palmatae* und bei Schwein, Schaf und Ziege die erwähnten Querwülste (Schlußkissen). Die Portio vaginalis uteri wird von der Wand der Vagina derart umfaßt, daß zwischen beiden ein Spalt bleibt. Die Scheidenschleimhaut schlägt sich hier auf die Außenfläche der Portio vaginalis um und bildet so das **Scheidengewölbe,** *Fornix vaginae*. Näheres über die Cervix uteri s. bei Röber [760], Kieschke [452], Kolewe [475] u. Heinonen [359].

Der Uteruskörper (beim Rinde scheinbarer Körper) einschließlich Hals verhält sich zum gestreckten Uterushorn (beim Rinde zum freien Uterushorn) bei Pferd, Rind, Schaf wie 1 : 1, bei dem Schweine, dem Hund und der Katze wie 1 : 3 (Abb. 859—863), der Uteruskörper einschließlich Hals zur Vagina und dem Vestibulum vaginae (einschließlich Labien) bei Pferd und Schwein wie 3 : 4, beim Schafe wie 1 : 1, bei dem Rind und der Katze wie 1 : 2, beim Hunde wie 1 : 3 (Abb. 859—863).

Bau des Uterus. Die Uteruswand besteht aus einer Schleimhaut, einer Muskelhaut und einer serösen Haut. Die **Serosa** ist als *Perimetrium* innig mit der Muskelhaut verbunden und setzt sich in das Mesometrium (s. unten) fort. Als *Parametrium* bezeichnet man beim Menschen das lockere Gewebe, das die neben Uterus und Scheide gelegenen großen Gefäßgeflechte einschließt und sich zwischen die Blätter des Mesometrium fortsetzt (s. S. 343). Die **Muskelhaut** besteht aus einer dünnen äußeren Längsfaserschicht als *Lamina longitudinalis serosae* und der eigentlichen, relativ dicken Uterusmuskulatur, die eine Kreisfaserschicht ist. Zwischen beiden liegt eine Gefäßschicht, das *Stratum vasculare* (s. Beiling [77], Schmaltz [839]). Die Muskulatur der Cervix ist mächtig und reich an elastischem Gewebe. Am Übergange zwischen Vagina und Uterus verhält sich die Muskulatur je nach der Orifiziumbildung verschieden. Bei Schaf, Ziege und Schwein ist die Muskulatur des Uterus von der des Vaginalrohrs nicht abgegrenzt, die Kreisschicht aber im Bereiche der Schlußkissen als deren Grundlage erheblich verdickt. Beim Pferd und Rind entsteht die starke Muskelwand der Pars vaginalis uteri durch Verdickung und Einfaltung der Kreis- und zum geringen Teile der Längsmuskulatur der Vagina, die, in ihrer Hauptmasse mit der Serosamuscularis verbunden, direkt in die Uteruswand übertritt. Beim Hunde biegen die innere Längs- und die (mittlere) Kreisfaserschicht der Vagina in den Teil der dorsalen Wand der Vagina, der mit der Portio vaginalis uteri verwachsen ist (s. oben), und in die übrige Wand der Portio vaginalis um, während die äußere Längsfaserschicht der Vagina in die Längsfaserschicht der Cervix sich fortsetzt. Bei der Katze sind die Verhältnisse ähnlich. Auf die Muskelschicht folgt ohne Verbindung durch eine Submucosa die mit zeitweise flimmerndem Zylinderepithel bedeckte drüsenhaltige, sehr dicke **Schleimhaut,** die in ihrer Propria die schlauchförmigen Uterindrüsen enthält. Am reichlichsten sind diese vorhanden beim Schafe, dann folgen Fleischfresser, Rind, Schwein und Pferd (Böhme [96]). Gegen die Cervix uteri schwinden die Uterindrüsen. Nur bei den Fleischfressern enthält die Zervixschleimhaut Drüsen, die bis zum Orificium externum an Zahl abnehmen. Sie besitzt bei allen Tieren enggestellte, hohe Längsfalten, die tiefe Längsfurchen einschließen; an den Längsfalten finden sich wieder flache sekundäre Nebenfurchen, deren Boden beim Rinde zu gewissen Zeiten (Brunst) drüsenähnliche Ausbuchtungen aufweist. Die Uterusschleimhaut der Wiederkäuer bildet eigentümliche, drüsenfreie Hervorragungen, die Karunkeln (Uteruskotyledonen), die im trächtigen Uterus beim Rinde zu den Gebärmutterknöpfen und bei Schaf und Ziege zu den Gebärmutternäpfen werden (s. S. 570). Über Veränderungen der Schleimhaut des Uterus während und nach der Brunst s. S. 571 und Zietzschmann [1052] u. Hölscher [394].

Der Uterus liegt zum Teil in der Becken-, zum Teil in der Bauchhöhle (Abb. 620 U). Er ist dadurch aufgehängt, daß das Peritonaeum jederseits vom dorsalen Teile der Seitenwand der Beckenhöhle als *Mesometrium* s. *Lig. latum uteri* an den Uterus tritt und ihn als *Perimetrium* überzieht (s. oben u. S. 343). Jedes Lig. latum besteht aus 2 muskelreichen Platten; ihre glatte Muskulatur setzt sich auch auf den Uterus fort und bildet die *Lamina longitudinalis serosae* der Uterusmuskulatur (s. oben). Die Ligg. lata gehen kranial in die *Mesovarien* über (s. S. 554); lateral bildet jedes Lig. latum als kleine Falte das *Lig. teres uteri,* das von der Gegend des Ovarium nach dem Ostium vaginale verläuft. Über die *Plica urogenitalis* und die *Excavatio recto-* und *vesicouterina* s. S. 343. Der Uteruskörper stößt dorsal an das Rectum und ventral im wesentlichen an die Harnblase; die Uterushörner und ein Teil des Körpers liegen in der Bauchhöhle und sind von Teilen des Darmkanals umgeben. Das Ende der Hörner liegt in der Nähe der Ovarien und ist an sie befestigt.

Über Form und Lage des trächtigen Uterus s. das Kapitel „Hüllen des Foetus" (S. 588).

d) An den Uterus schließt sich die *Vagina,* **Scheide** (Abb. 620 V, 864 d′, 866 7, 867 k, n, 871 3, 872 u. 877 a, a′, a″, 878 7, 8, 879 g, g′), an; sie ist ein häutig-muskulöser Schlauch, der

an der Cervix uteri anfängt, ventral vom Rectum, dorsal von der Harnblase bzw. Harnröhre und den Scham- und Sitzbeinen liegt und in den etwas engeren **Scheidenvorhof,** *Vestibulum vaginae,* übergeht, der mit der Scham nach außen mündet. Zwischen dem Scheidenvorhof und der Scheide ist äußerlich keine Grenze zu bemerken. Im Innern werden beide durch eine Schleimhautfalte, die Scheidenklappe, *Hymen femininus,* geschieden. Diese stellt beim Menschen eine von der dorsalen Wand vorspringende, bei Föten und nach Schmaltz [839] auch beim Fohlen und Ferkel gut ausgebildete ringförmige Falte dar; bei dem Kalb und der jungfräulichen Hündin findet sich eine niedrige Querspange an der ventralen Wand; bei guter Entwicklung verschließt oder verengt sie den *Introitus vaginae,* der beim Ferkel meist durch ein medianes Septum geteilt erscheint; bei Tieren, die begattet worden sind, ist die Scheidenklappe niedrig und i. d. R. kaum wahrnehmbar; es wird dann die Grenze zwischen Scheide und Scheidenvorhof nur durch die kraniale Begrenzung des Ostium urethrae gegeben. Dadurch, daß in den Scheidenvorhof an dessen ventraler Wand und an der Grenze zur Vagina (bzw. dicht am Hymen) die an ihrer dorsalen Wand mit einer Crista urethralis (s. S. 515) ausgestattete *Urethra feminina (muliebris N.),* **weibliche Harnröhre** (Abb. 859 bis 863 f), mündet, wird er zum *Sinus urogenitalis* (s. S. 515). Bei den weiblichen Rindern findet sich dicht ventral von der Einmündung der Urethra ein von der Schleimhaut gebildeter Blindsack, *Diverticulum suburethrale*; er ist auch bei Schwein, Schaf und Ziege vorhanden aber kleiner. Das Längenverhältnis der Vagina zum Vestibulum vaginae einschl. Labia vulvae verhält sich bei Pferd, Schwein, Schaf wie 3 : 2, beim Rind und Hunde wie 2 : 1, bei der Katze wie 1 : 1 (Abb. 859—863).

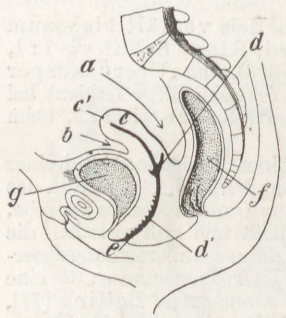

Abb. 864. Medianschnitt durch das weibliche Becken des Menschen (Schema).

a Excavatio rectouterina; b Excavatio vesicouterina; c Uterus; c′ Fundus uteri; d Fundus vaginae; d′ Vagina; e Introitus vaginae; f Rectum; g Vesica urinaria.

Bau. Die Wand der Vagina und des Sinus urogenitalis besteht aus einer kutanen Schleimhaut, einer deutlichen Muskelhaut und einer lockeren fibrösen Haut; nur im kranialen Teile der Vagina findet sich an Stelle der Fibrosa eine mit einer dünnen, längsfaserigen Muscularis versehene Serosa. Ihr kaudales Ende wird noch von willkürlichen Muskeln umgeben. Die stark gefaltete **Schleimhaut** der Vagina ist mit vielschichtigem Plattenepithel bedeckt und drüsenfrei. An bestimmten Stellen der Vorhofsschleimhaut sind Drüsen eingebettet, *Gll. vestibulares.* Kleine Einzeldrüsen, *Gll. vestibulares minores,* stehen zumeist in Längsreihen; durch Zusammenballung entstehen größere Drüsenkörper, *Gll. vestibulares majores (Bartholini),* die submukös und stets lateral oder dorsolateral liegen. Eine *Gl. vestibularis major* findet sich jederseits bei Mensch, Rind und Katze, gelegentlich auch beim Schafe (20%); ihr Ausführungsgang mündet an der Seitenwand des Vestibulum. Beim Menschen ist die Gl. vestibularis major erbsen- bis bohnengroß, beim Rinde haselnußgroß und bei der Katze hanfkorngroß. *Gll. vestibulares minores* sind vorhanden beim Menschen am ganzen Umfange des Scheideneinganges (an der Grenze zwischen Vestibulum vaginae und Vagina propria), beim Rind und i. d. R. bei der Hündin in der ventralen Bodenrinne des Vestibulum, beim Pferd und Schweine jederseits in 2 länglichen Gruppen, von denen die eine zwischen und die andere dorsolateral von den hohen Schleimhautfalten an der ventralen Bodenrinne sich findet, beim Schwein außerdem an den Rändern einer blind endenden Nische, deren Lage der Mündungsöffnung der Gl. vestibularis major des Rindes entspricht, und beim Schafe verstreut (Rautmann [732], Schmaltz [839 u. 840]). Außerdem kommen beim Menschen an den Labia minora bis 2 mm große Talgdrüsen vor. Zu beiden Seiten der Harnröhrenmündung finden sich häufig noch die Scheidengänge (Gartnersche Gänge), *Ductus epoophori longitudinales* (S. 553), die bei den Wiederkäuern fast stets vorhanden und sehr deutlich sind (Röder [761]). Außer ihnen können noch *Ductus paraurethrales* auftreten; sie stellen kurze Gänge dar, die als Sammelröhren für kleine Harnröhrendrüsen gedeutet werden und neben dem Orificium urethrae münden (gefunden bei Schaf, Schwein, Katze) (Schmaltz [839]). An der Seitenwand des Scheidenvorhofs liegt noch nahe der Scham ein Venengeflecht, der *Bulbus vestibuli.* Die Schleimhaut bildet Längsfalten und beim Menschen Wülste, *Columnae rugarum,* und quere Kämme, *Rugae vaginales.* Über die willkürlichen Muskeln s. S. 561.

e) Die Mündung des Urogenitalkanals, die **Scham,** *Vulva (Pudendum muliebre N.)* (Abb. 854, 866 s, 9, 9′, 9″, 867 r, 872 b, 878 15, 879 i, i), besteht bei den Tieren nur aus 2 wulstigen, mit spärlicher Behaarung versehenen Schamlippen, *Labia vulvae (pudendi N.),* die in den Schamwinkeln, *Commissurae labiorum,* zusammenstoßen und die Schamspalte, *Rima vulvae (pudendi N.),* umschließen. Der dorsale Schamwinkel ist beim Pferde spitz und der ventrale abgerundet; bei den übrigen Haustieren ist dies umgekehrt. Beim Menschen unterscheidet man die *Labia minora* (die vorstehende Wand des Urogenitalsinus) und die *Labia majora* (Abb. 854). Dazu kommt noch ein deutlicher *Mons pubis* (eine mit Haaren versehene, durch ein subkutanes Fettpolster bedingte Hervorwölbung

der Haut ventral von den großen Schamlippen). Im ventralen Schamwinkel, der bei Schaf, Ziege, Hund und Schwein äußerlich einen kleinen kegelförmigen oder spitzen Hautanhang besitzt, befindet sich ein Vorsprung, der **Kitzler,** *Clitoris,* das Homologon des Penis der männlichen Tiere. Seine Grundlage bilden 2 Corpora cavernosa, die als *Crura clitoridis* an den Sitzbeinen entspringen und zum *Corpus clitoridis* verschmelzen. Das freie Ende der Clitoris ragt in den ventralen Schamwinkel vor und bildet hier bei Mensch, Pferd und Fleischfressern eine *Glans clitoridis,* die der verkleinerten Glans penis vergleichbar ist. Das freie Ende der Clitoris bzw. die Glans clitoridis ist umgeben von einem *Praeputium clitoridis;* dieses entsteht dadurch, daß rund um das Ende der Clitoris die Schleimhaut der Labien sich einsenkt (parietales Blatt des Praeputium), dann auf die Klitorisspitze bzw. die Glans clitoridis übertritt und diese überzieht (viszerales Blatt des Praeputium).

Zwischen den beiden Blättern des Praeputium entsteht so die *Fossa praeputialis (clitoridis).* Die beiden Blätter des Praeputium verschmelzen aber bei den einzelnen Tierarten m. o. w. miteinander, am wenigsten beim Pferde, bei dem sie nur an der dorsalen (dem Vestibulum vaginae zugekehrten) Seite und nahe dem Grunde des Präputialsackes verschmelzen, so daß die verhältnismäßig große, wulstige und an der Oberfläche gefurchte Glans clitoridis fast rundum und in ganzer Ausdehnung frei und die Fossa praeputialis weit ist. Bei Rind und Schwein verwachsen beide Blätter ebenfalls an der dem Vestibulum zugekehrten dorsalen Seite, aber m. o. w. in ganzer Ausdehnung, so daß an dieser Seite die verhältnismäßig kleine, dünne und spitz auslaufende Clitorisspitze festgewachsen erscheint; die Fossa praeputialis ist im übrigen eng und an der Außenfläche der ventralen Wand der Vagina kurz vor dem ventralen Schamwinkel als eine beim Rind eiförmige, etwa 2,5 cm lange und 1,5 cm breite, beim Schweine rundliche Verdickung bemerkbar. Dicht vor der festgewachsenen Stelle der Clitoris befinden sich an der ventralen Wand des Vestibulum vaginae 1—2 kleine Gruben. Bei den Fleischfressern ist die Glans clitoridis kaum in den Präputialsack eingestülpt, so daß ein Viszeralblatt des Praeputium kaum ausgebildet ist und der Präputialsack einen einfachen, aber tiefen Sack bildet, dessen Boden mit gitterartig angeordneten Leisten besetzt ist; an der dem Vestibulum zugekehrten Seite bildet das Parietalblatt des Praeputium mit der Schleimhaut des Vestibulum eine vulvawärts vorspringende große Falte (Deckelfalte nach Schmaltz [839]) (Abb. 880 b); die Glans clitoridis ist äußerlich nicht zu erkennen, wölbt höchstens den Grund des Präputialsackes ein wenig vor. (Näheres s. Schmaltz [839], Trautmann und Koch [961].)

Der Kitzler des Menschen, des Pferdes und des Hundes ist relativ groß, der des Schweines und der Kuh lang und geschlängelt, der des Schafes kurz; sein freies Ende ist bei Rind, Schwein und Katze klein und spitz, bei Pferd, Hund und Mensch als Eichel relativ groß; beim Schafe hat er die Gestalt eines frei hervorragenden, spitzen, nach hinten gebogenen, hakenartigen Fortsatzes. Die *Corpora cavernosa clitoridis* sind wie die des Penis und an der Eichel wie die der Urethra gebaut; bei den Haustieren sind im wesentlichen in ihrer ursprungsseitigen Hälfte nach Eichbaum [215], Koch [470] und Schmaltz [839] Fettzellen teils in das Gerüst, teils in die Kavernen selbst in verschiedener Menge eingelagert, besonders reichlich beim Hunde.

f) Die **Muskeln der weiblichen Geschlechtsorgane** (Abb. 866 10, 16, 23) entsprechen im wesentlichen denen der männlichen Geschlechtsorgane. Der *M. erector clitoridis* verhält sich wie der M. ischiocavernosus des männlichen Tieres, ist aber erheblich schwächer. Der *M. urethralis* umgibt sphinkterähnlich die kurze weibliche Harnröhre und ist je nach deren Länge verschieden stark; er setzt sich noch, bedeckt vom nächstfolgenden Muskel, auf den Vorhof und die Seitenwände der Scham fort und erleichtert das Abfließen des Harnes. Der *M. bulbocavernosus* liegt als fast ringförmiger Muskel teils am Scheidenvorhof und an den Bulbi vestibuli, wo er als *M. constrictor vestibuli* wirkt, teils erstreckt er sich noch in die Schamlippen als *M. constrictor vulvae (cunni);* dieser Teil des Muskels umfaßt ventral die Clitoris und steht dorsal in Verbindung mit dem M. sphincter ani externus (Grundlage des Mittelfleisches). Der *M. ischiourethralis* zieht vom Kaudalende der Sitzbeinfuge zur Harnröhrenmündung und stellt einen ganz schwachen Rückwärtszieher der ventralen Scheidenwand dar. Ein *M. ischioglandularis* (s. S. 544) ist zuweilen angedeutet. Als Homologon des kranialen *M. praeputialis* tritt bei weiblichen Tieren wohl ein schwacher Nabelhautmuskel auf.

Über das **Euter** s. S. 575.

II. Die weiblichen Geschlechtsorgane des Pferdes.

a) Die Eierstöcke, Ovaria, des Pferdes (s. auch S. 554 ff.).

Die Eierstöcke (Abb. 620 O, 865 1 u. 866 1) liegen in der Lendengegend etwa handbreit beckenwärts von den Nieren und von der Medianebene und sind durch das etwa handbreite Eierstocksgekröse, *Lig. suspensorium ovarii (Mesovarium)* (Abb. 620, 866 6'), an die Lendenmuskeln befestigt; das Lig. suspensorium stellt einen Teil des Lig. latum uteri (S. 343) dar und reicht andererseits bis zu den Nieren (Eierstocksnierenband). Die Eierstöcke sind bei jüngeren Tieren verhältnismäßig größer als bei älteren; sie wiegen bei jüngeren (bis zu 3 Jahre alten) Stuten durchschnittlich 40 g, bei alten (20 bis 30 Jahre alten) Stuten 80 g und sind durchschnittlich 5—8½ cm lang und 2½—4 cm dick.

Sie haben eine bohnenförmige Gestalt und besitzen ein kraniales und ein kaudales Ende, eine konvexe dorsolaterale und ventromediale Fläche und einen dorsomedialen und ventrolateralen Rand. Am konvexen dorsomedialen Gekrös- (Hilus-) Rande, *Margo mesovaricus*, befestigt sich das Lig. suspensorium und treten die Gefäße ein und aus; am ventrolateralen freien Rande, *Margo liber*, befindet sich ein enger Einschnitt, der in die kleine Ovulationsgrube führt; zuweilen geht ein kurzer Ovulationskanal vom Einschnitt zur Grube.

Bei Ovarien ohne zystische Veränderungen steigen Gewicht und Größe der Eierstöcke zunächst an; nach dem 6. Lebensjahre macht sich ein gewisser Stillstand und nach dem 10. Lebensjahr ein allmähliches Sinken (Altersatrophie) bemerkbar (Haereid [335]).

Die Eierstöcke sind derb und fest und haben eine glänzende und meist glatte Oberfläche. Sie sind bis zum Rande der Ovulationsgrube vom Peritonaeum überzogen, das sich fest mit ihrer *Tunica albuginea* verbindet. Neben der Ovulationsgrube befestigen sich einerseits die *Fimbriae ovaricae* der Tuba und andererseits das Eierstocksband (s. S. 555).

Mit dem Uterushorn ist das Ovarium durch das Eierstocksband und die Eileiterfalte verbunden. Das Eierstocksband, *Lig. ovarii proprium* (Abb. 856 g, 865 4″ u. 867 b), tritt vom kaudalen Ende des Ovarium an den Uterus, ist stark, enthält sehr viele Bündel glatter Muskelfasern und geht in das dorsomediale Blatt des Lig. latum uteri über. Die dünnere Eileiterfalte, *Mesosalpinx* (Abb. 856 e, 865 4 u. 867 c), geht vom kranialen Ende des Eierstockes ab; sie schließt den geschlängelten Eileiter (Abb. 865 2, 867 d) bis an das Uterushorn ein, setzt sich mitunter noch als schmale Falte an der konvexen Krümmung des Uterushorns fort und geht in das ventrolaterale Blatt des Lig. latum uteri über. Eierstocksband und Eileiterfalte sind dorsal vereinigt und bilden dadurch die ventral offene **Eierstockstasche**, *Bursa ovarii* (Abb. 620 n, 856 f u. 865 4 u. 867 e), in die der Eierstock mit seiner lateralen Fläche hineinragt. Über den Bau des Eierstockes s. S. 555.

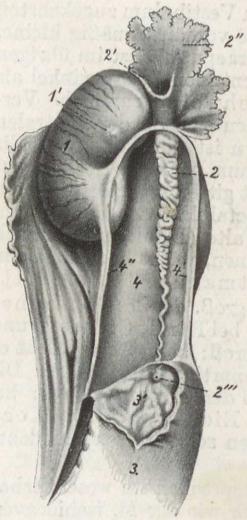

Abb. 865.

Abb. 865. Eierstock des Pferdes im Zusammenhang mit dem aufgeblasenen Eileiter und dem geöffneten Ende des Uterushorns.
1 Eierstock; 1′ Graafscher Follikel; 2 Eileiter, 2′ sein Ostium abdominale; 2″ Infundibulum tubae; 2‴ Ostium uterinum des Eileiters; 3 Ende des Uterushorns, 3′ seine Schleimhautfläche; 4 Eierstockstasche; 4′ Eileiterfalte; 4″ Eierstocksband.

Zwischen dem Ovarium und der Tuba uterina liegt in der Eileiterfalte der **Nebeneierstock**, *Paroophoron* (S. 553 u. 555), der aus blinden, gewundenen Kanälchen besteht. Er ist bei zeugungsfähigen Tieren am größten und schwindet mit dem Alter.

b) Die Eileiter, Tubae uterinae (Fallopii), des Pferdes (s. auch S. 557).

Jeder Eileiter (Abb. 856 d, 865 2, 866 2 u. 867 d) ist ein in der Mesosalpinx liegender, 25—30 cm langer, dünner Schlauch, der sich in starken Schlängelungen unter Zunahme seiner Wanddicke vom Ovarium seiner Seite zu dem entsprechenden Uterushorn hinzieht und in dieses mündet.

Sein ganz nahe dem Eierstocke gelegenes freies oder Bauchende (Abb. 856 d′, 867 d[1]) ist trompetenartig zu einer breiten Schleimhautplatte (Abb. 865 2″ u. 867 d[2]) erweitert, in deren Mitte sich das in den Eileiterkanal führende *Ostium abdominale tubae* befindet (Abb. 865 2′ u. 867 d[3]). Die Schleimhautplatte ist an ihrer submukösen Fläche mit dem Peritonaeum innig verbunden und mit zahlreichen feinen Fältchen und weniger zahlreichen größeren, geschlitzten Läppchen oder Fransen, den *Fimbriae tubae* (Abb. 867 d[2]), versehen, die ihr ein m. o. w. zernagtes Aussehen verleihen (*Morsus diaboli*) und sich zum Teil als *Fimbriae ovaricae* mit dem Tubenende des Ovarium verbinden. An ihren Enden kommen nicht selten m. o. w. gestielte Zysten vor, die Morgagnischen Endhydatiden. Das Uterinende ragt als kleines Wärzchen (Abb. 867 d 4) in das Uterushorn vor und mündet mit dem *Ostium uterinum* (Abb. 865 2‴), das so eng ist, daß man nur eine feine Borste einführen kann. Der Eileiterkanal ist anfangs weit *(Ampulla)* (Abb. 865 bei 2), verengt sich allmählich gegen den Uterus hin und verliert seine Schlängelungen. Die Schleimhaut bildet in der Ampulle ein sehr konzentriertes und buchtiges, im Isthmus ein einfacheres Faltensystem.

c) Die Gebärmutter, Uterus, des Pferdes (s. auch S. 557).

Der im jungfräulichen Zustand ¼—½, im trächtig gewesenen Zustande ¾—1¼ kg schwere Uterus (Abb. 620 U u. 867 f, f′, g, h, i) ist ein *Uterus bicornis* mit unpaarem Körper (Abb. 866 5) und paarigen Hörnern (3, 4). An dem etwa 8—10 cm dicken und ohne Cervix durchschnittlich 20 cm langen **Uteruskörper,** *Corpus uteri* (Abb. 867 g), der das *Cavum uteri* umschließt, unterscheidet man eine dorsale und ventrale Fläche, zwei gerundete Seitenränder und den zwischen dem Anfange beider Hörner liegenden *Fundus uteri.* Scheidenwärts geht er in den etwa 3,5—4,5 cm dicken und etwa 6,5 cm langen **Gebärmutterhals,** *Cervix uteri,* über, der den *Canalis cervicis* enthält; der Hals ist enger und mehr

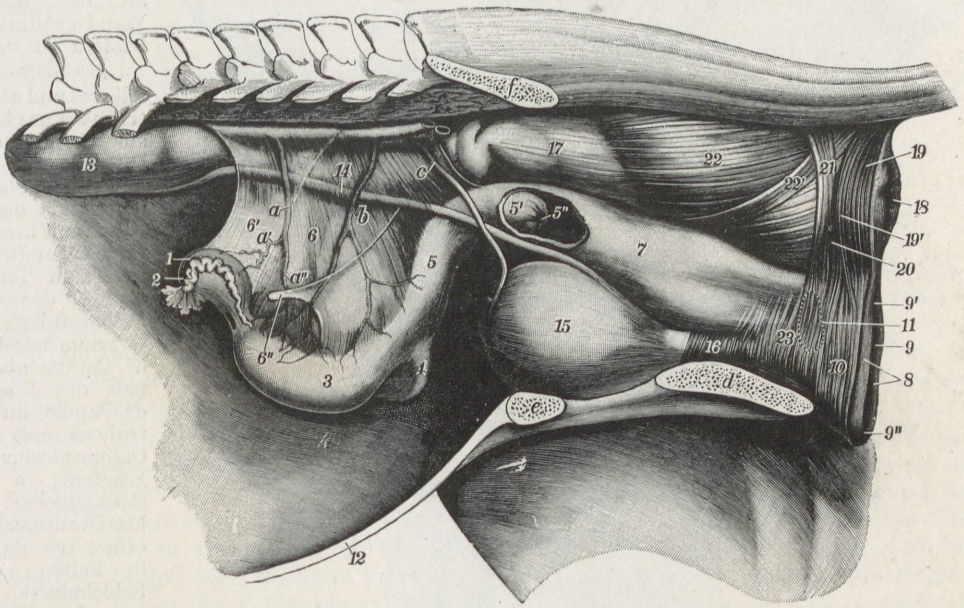

Abb. 866. Weibliche Geschlechtsorgane des Pferdes in der Lage; da die Baucheingeweide, auf denen Ovarium und Uterus ruhen, entfernt worden sind, so sind diese tiefer herabgesunken, als es normalerweise der Fall ist.

1 linkes Ovarium; 2 linker Eileiter; 3 linkes und 4 rechtes Uterushorn; 5 Corpus uteri; 5′ Portio vaginalis uteri; 5″ Orificium uteri externum; 6 Lig. latum uteri; 6′ Lig. suspensorium ovarii; 6″ Lig. teres uteri; 7 Vagina; 8 Labia vulvae; 9 Rima vulvae; 9′ dorsaler und 9″ ventraler Schamwinkel; 10 M. constrictor vulvae; 11 bezeichnet die Lage des Corpus cavernosum vestibuli; 12 durchschnittene ventrale Bauchwand; 13 linke Niere; 14 linker Ureter; 15 Harnblase; 16 Urethra mit M. urethralis; 17 Rectum; 18 After; 19 und 19′ M. sphincter ani externus; 20 Stelle, wo der M. levator ani unter den M. sphincter ani ext. tritt; 21 ventrale Mastdarmschleife; 22 Längsmuskulatur des Rectum; 22′ Afterschwanzband; 23 M. constrictor vestibuli.

a A. spermatica int., a′ ihr Ramus ovaricus, a″ ihr Ramus uterinus (A. uterina cranialis); b A. uterina media; c obliterierte A. umbilicalis (Lig. teres der Harnblase); d durchsägtes Sitzbein; e durchsägtes Schambein; f durchsägtes Darmbein.

zylindrisch und seine Wand infolge Verdickung der zirkulären Muskulatur stärker (10 bis 20 mm dick) und derber als die des Körpers. Sein Ende wird von der Vagina umfaßt und ragt als ein 3—4 cm langer Zapfen in sie hinein; es heißt deshalb der **Scheidenteil,** *Portio vaginalis uteri* (Abb. 866 5′ u. 867 h); dieser mündet mit dem von vielen Schleimhautfalten umgebenen **äußeren Muttermund,** *Orificium uteri externum* (Abb. 866 5″ u. 867 i), in die Vagina, das andere Ende des Canalis cervicis mit dem ebenfalls von Falten umgebenen, engen **inneren Muttermund,** *Orificium uteri internum,* in das Cavum uteri. Beide Öffnungen sind geschlossen, öffnen sich aber bei brünstigen und gebärenden Tieren. Die Schleimhaut der Cervix liegt in zahlreichen blattartigen und gefiederten Falten, die nach den Enden des Zervixkanals hin ausgesprochene Längsfalten werden und in Längsfalten des Uterus und der Vagina übergehen. Der Körper geht mit seinem brustwärts gerichteten Teil in die nierenwärts gerichteten, schwach gebogenen,

etwa 18—25 cm langen **Uterushörner,** *Cornua uteri* (Abb. 866 3, 4 u. 867 f, f'), über, die etwas länger sind als der Körper. Sie lassen eine brustwärts und ventral gerichtete, freie konvexe Krümmung und eine becken- und rückenwärts gerichtete und an das Lig. latum befestigte konkave Krümmung erkennen. In ihr blindes Ende (Abb. 865) münden die Eileiter (bei 2‴).

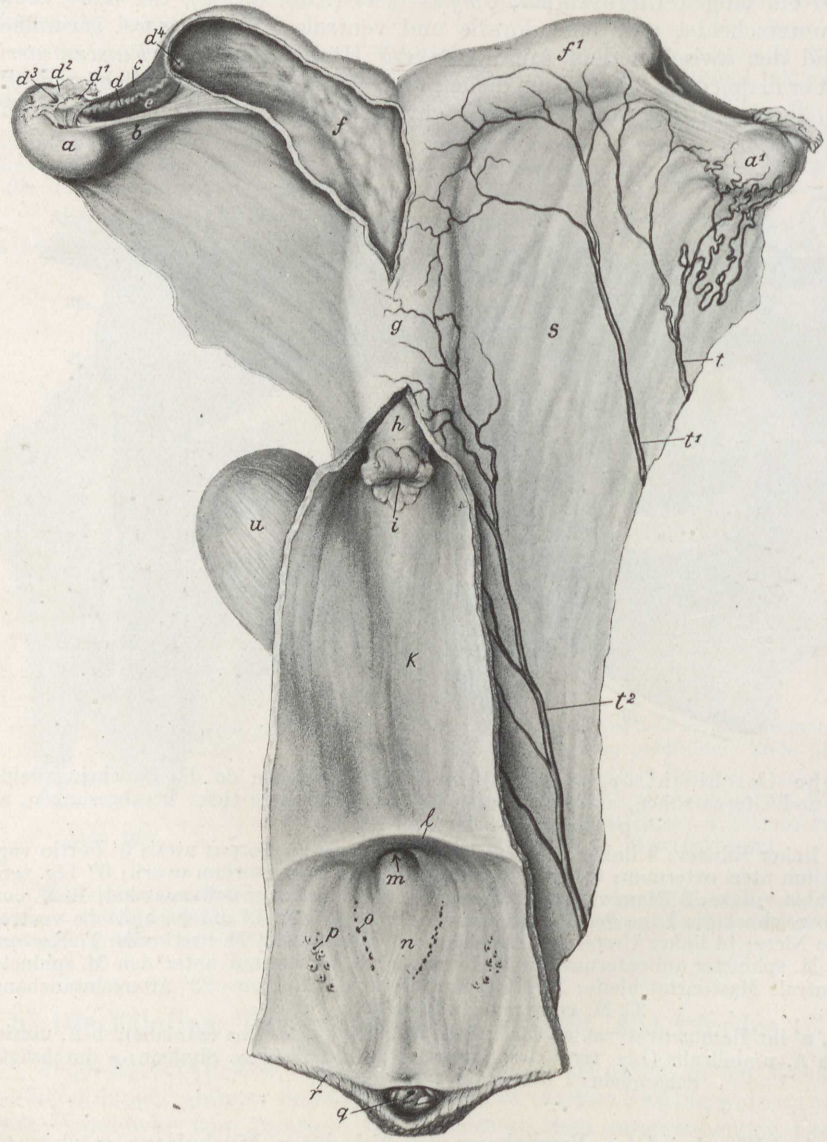

Abb. 867.

Abb. 867. Geschlechtsorgane der Stute, Dorsalansicht. (Vagina und Vestibulum vaginae sind an der dorsalen Wand geöffnet und letztere ist zurückgeschlagen.) a linkes und a¹ rechtes Ovarium; b Eierstocksband; c Eileiterfalte; d Eileiter; d¹ das abdominale Ende des Eileiters mit den Fimbriae tubae (d²), die sich zum Teil am Rande der Ovulationsgrube des Ovarium befestigen; d³ Ostium abdominale des Eileiters; d⁴ Papille im Uterushorn mit dem Ostium uterinum des Eileiters; e Eierstockstasche; f linkes Uterushorn (geöffnet, so daß die in Falten gelegte Schleimhaut zu sehen ist); f¹ rechtes Uterushorn; g Uteruskörper; h Portio vaginalis uteri mit starken Schleimhautfalten, die das Orificium uteri ext. (i) umgeben; k Schleimhaut der Vagina; l Hymen; m Mündung der Urethra; n Schleimhaut des Vestibulum vaginae; o Mündungsstellen der ventralen Gruppe und p der dorsalen Gruppe der Gll. vestibulares minores; q Clitoris; r Schamlippe; s Lig. latum uteri mit den Arterien, und zwar t A. spermatica int., t¹ A. uterina media und t² A. uterina caudalis; u Harnblase.

Lage. Der Uterus liegt zum Teil in der Becken-, zum größten Teil aber in der Bauchhöhle (Abb. 620 u. 866). Sein Körper liegt links von der Beckenflexur des Colon, ventral (und mitunter etwas links) vom Rectum und dorsal von der Harnblase, hat also eine *Facies rectalis* und *vesicalis*. Der Fundus uteri liegt ungefähr am Beckenhöhleneingange. Die Hörner liegen in der Bauchhöhle und sind brustwärts und lateral gerichtet, mit ihrem Ende dorsal aufgebogen und durch das Lig. ovarii proprium und die Eileiterfalte an das Ovarium befestigt. Das linke Uterushorn verläuft gerade oder in ventral flach konvexem Bogen bis auf 1—3 cm an den linken Eierstock heran und liegt medial und dorsal von Schlingen des Jejunum und kleinen Colon und links von den Längslagen des großen Colon; das nichtträchtige

Horn wird durch die Darmschlingen i. d. R. an die Lendenmuskulatur angedrückt. Das rechte Uterushorn verläuft schräg brustwärts, lateral und dorsal und tritt dabei zwischen Rectum bzw. Ende des kleinen Colon und der Beckenflexur oder Schlingen des kleinen Colon hindurch nach rechts; es liegt links von der linken dorsalen Längslage des großen Colon und medial vom Blinddarmkopfe dorsal auf Schlingen des Jejunum und kleinen Colon; durch die genannten Darmteile wird es an die Lendenmuskulatur gedrückt.

Bau und **Befestigung der Gebärmutter.** Die etwa 4 mm dicke Uteruswand besteht aus einer serösen, einer Muskel- und einer Schleimhaut (s. S. 559). Die seröse Haut, *Perimetrium*, setzt sich jederseits in das von der Lendengegend bis fast zum Beckenausgange reichende doppelblättrige breite Uterusband, *Mesometrium* s. *Lig. latum uteri* (Abb. 620 L. l. u. 867 s, S. 343 u. 359), fort; es zweigt jederseits vom Seitenrande des Uterus ab, ist dorsolateral gerichtet und geht längs einer Linie, die 5—8 cm lateral von der Medianebene liegt und an den Lendenmuskeln vom 3. bis 4. Lendenwirbel bis ungefähr zum 4. Kreuzwirbel reicht, in das Peritonaeum parietale über; es schließt die Gefäße und Nerven der inneren Geschlechtsorgane ein und setzt sich in das Eierstocksband, die Eileiterfalte und das Mesovarium fort (s. S. 343). Am Fundus uteri bildet es nicht selten zwischen beiden Uterushörnern eine deutliche, bandartige Querfalte. Das ventrolaterale Blatt des Lig. latum uteri bildet das *Lig. teres uteri*, das in Form einer Falte vom Ende des Uterushorns bis in die Gegend des Ostium vaginale männlicher Tiere reicht, in der Nähe des Uterus in einen freihängenden, am Ende verdickten, gerundeten Zipfel ausgeht und außer Gefäßen und glatter Muskulatur häufig einen schwachen roten Muskel, das Homologon des M. cremaster, enthält. Über die Muskel- und Schleimhaut s. S. 559.

Über das genauere Verhalten des Bauchfells s. S. 343.

d) Die weiblichen Begattungsorgane des Pferdes (s. auch S. 559).

Die weiblichen Begattungsorgane bilden einen ventral vom Rectum und zum Teil dorsal von der Harnblase gelegenen, 30—32 cm langen, häutigen Schlauch, der vom Uterus bis zur Scham reicht und in Vagina, Vestibulum vaginae und Vulva zerfällt.

1. Die an den Uterushals sich anschließende **Scheide,** *Vagina* (Abb. 620 V, 866 7, 867 k), nimmt etwa $^3/_5$ des Begattungskanals ein, dessen weitester Teil sie ist; gegen das Vestibulum vaginae ist sie ventral durch eine Querfalte, **Scheidenklappe**[1]), *Hymen* (Abb. 867 l), abgegrenzt, die sich, niedriger werdend, an den Seitenwänden bis zur dorsalen Wand hinzieht (s. S. 560). Bei jungfräulichen Tieren ist sie relativ hoch; doch wird selbst bei diesen von ihr der *Introitus vaginae* nicht vollständig geschlossen; Hornickel [400] fand sie bei 3jährigen Pferden sogar nur durchschnittlich 1 cm hoch. Die dorsale Wand der Vagina ist 10—12 cm weit vom Bauchfell überzogen, das hier die *Excavatio rectouterina* bildet. Im übrigen bildet eine lockere Fibrosa die Außenschicht der Vagina; ihr folgt eine Muskel- und dieser die Schleimhaut. Letztere bildet starke Längs- und feine Querfalten; am *Fornix vaginae* tritt sie auf die Portio vaginalis uteri und geht am Orificium uteri ext. in die Uterusschleimhaut über.

2. An die Vagina schließt kaudal der **Scheidenvorhof,** *Sinus urogenitalis* s. *Vestibulum vaginae* (Abb. 867 n), an; an seiner ventralen Wand befindet sich median und direkt am Hymen, vom ventralen Schamwinkel 11—14 cm entfernt, die Ausmündung der Urethra (m). Von der Harnröhrenmündung bis zu einer dicht kranial von der Clitoris gelegenen Delle zieht sich median ein beetartiger Streifen hin, der von hohen Schleimhautfalten eingefaßt wird.

Die rötliche Schleimhaut des Scheidenvorhofes liegt in leicht verschiebbaren Längs- und Querfalten. In der Nähe der Schamlippen ist sie mit sehr feinen Papillen besetzt, die ihr ein samtartiges Aussehen verleihen. Jederseits neben dem beetartigen Streifen finden sich auf kleinen Hervorragungen die Ausführungsgänge einer ventralen Gruppe von Vorhofsdrüsen, *Gll. vestibulares minores*. Diese Öffnungen (Abb. 867 o) begrenzen ein Dreieck, dessen Spitze der Clitoris und dessen Basis der Scheidenklappe zugekehrt ist und in dem sich oft noch einzelne Hervorragungen finden. Weiter bemerkt man jederseits am dorsalen Teile der Seitenwand 8—10 unregelmäßig gruppierte Hervorragungen (p), an denen die weiten, für mäßig starke Sonden passierbaren Ausführungsgänge der dorsalen Gruppe von *Gll. vestibulares minores* münden.

Die in den Vorhof mündende **Harnröhre,** *Urethra feminina* (Abb. 620 o, 859 f und 866 16), ist nur 6—8 cm lang und besteht aus einer Muskelhaut und einer an Venen reichen (kavernösen), drüsenfreien Schleimhaut, die mündungsseitig immer kavernöser wird und außen vom *M. urethralis* bedeckt ist.

Äußerst selten finden sich neben der Harnröhrenmündung die Scheidengänge, *Ductus epoophori longitudinales* (s. S. 560), die bis in die Ligg. lata führen können.

[1]) Nach Martin [599] findet sich dicht vor der Scheidenklappe und mit ihr m. o. w. verschmolzen bei Füllen bis zum zweiten oder dritten Jahre eine zweite, doppelt durchbohrte Querfalte, die bis zur dorsalen Scheidenwand reicht. Diese Falte soll später, auch bei nicht begatteten Stuten, schwinden, so daß nur die eigentliche Scheidenklappe bestehen bleibt.

Außen am Vorhofe liegt, vom M. constrictor vestibuli bedeckt, jederseits ein 6—8 cm langer und 3 cm breiter **Schwellkörper,** *Bulbus vestibuli* (Abb. 866 11), der dem Corpus cavernosum urethrae der männlichen Tiere entspricht und aus einem von einer fibrösen Haut umgebenen Netzwerke von Venen besteht.

Diese Schwellkörper ziehen sich nach der Clitoris, ohne sie zu erreichen, stehen aber mit deren kavernösem Gewebe durch ein Venengeflecht, *Plexus venosus intermedius,* in Verbindung. Auf ihrer äußeren Fläche liegt die A. pudenda int. Der Scheidenvorhof liegt retroperitonäal in lockerem Gewebe ventral vom Rectum.

3. Das Vestibulum vaginae geht ohne Grenze in die **Scham,** *Vulva* (s. auch S. 560 u. Abb. 443 35), über; sie liegt ventral vom After und ist durch das Perineum von ihm getrennt. Sie wird von den wulstigen Schamlippen, *Labia vulvae* (Abb. 866 8 u. 867 r), gebildet, die die Schamspalte, *Rima vulvae* (Abb. 866 9), umschließen und in dem sehr spitzen dorsalen Winkel, *Commissura dorsalis* (9′), und dem die Clitoris umfassenden, abgerundeten ventralen Winkel, *Commissura ventralis* (9″), zusammentreten.

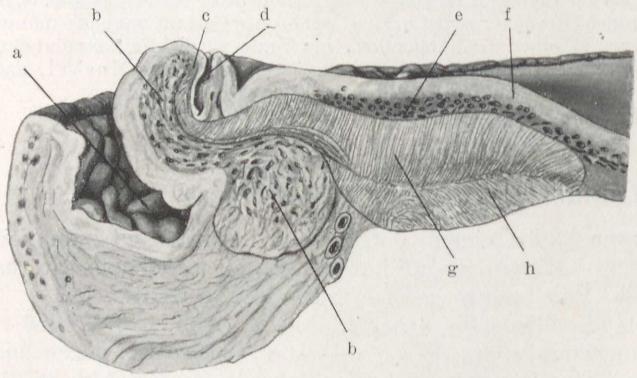

Abb. 868. Medianschnitt durch Kitzler und Kitzlergrube der Stute. (Nach Schmaltz [839].)

a Fossa clitoridis; b, b Glans clitoridis; c Spitze des Corpus clitoridis; d Fossa glandis; e Stratum cavernosum der Schleimhaut (f); g Corpus und h Crus clitoridis.

Die meist schwarz pigmentierte äußere Haut der Schamlippen besitzt nur wenige feine Härchen und ist reich an großen Schweiß- und Talgdrüsen, die sich an der Umbiegung der Haut nach innen plötzlich verlieren. An der inneren Fläche der Vulva wird die Haut 1—1½ cm vom freien Rande zu einer dünnen, drüsenlosen kutanen Schleimhaut. Ihr Papillarkörper ist sehr hoch und das ihn bedeckende geschichtete Plattenepithel sehr dick. Meist ist dieser zwischen äußerer Haut und Vorhofsschleimhaut liegende Hautteil dunkel pigmentiert und marmoriert.

4. Der **Kitzler,** *Clitoris.* Die Grundlage des in den ventralen Schamwinkel hineinragenden, von der *Fascia clitoridis* umgebenen Kitzlers (Abb. 867 q) bilden die *Corpora cavernosa clitoridis* (Abb. 868 g, c); sie entspringen mit 2 von den Mm. ischiocavernosi umgebenen *Crura clitoridis* (h) am Sitzbein und vereinigen sich zu dem 6—8 cm langen und etwa 2 cm dicken, gestreckt verlaufenden *Corpus clitoridis,* das von 2 *Ligg. suspensoria* getragen und dorsal von der Vorhofsschleimhaut (e, f) bedeckt wird; seitlich und ventral wird der Kitzler vom M. constrictor vulvae umgeben; die beiden Corpora cavernosa sind durch das *Septum clitoridis* unvollständig geschieden. Der Schwellkörper endet mit einem mittleren, längeren Fortsatze (c) und 2 seitlichen, stumpfen Spitzen. Die im ventralen Schamwinkel freiliegende, rundliche, gewulstete und 2—3 cm breite Eichel des Kitzlers, *Glans clitoridis* (Abb. 868 b, b), besteht aus einem Schwellkörper und der diesen überziehenden gefalteten, runzeligen und schwarz marmorierten Schleimhaut, die dorsal die ½—1 cm tiefe, kleine Kitzlergrube, *Fossa glandis* (Abb. 867, 868 d), bildet. Um die Glans herum befindet sich eine verhältnismäßig tiefe Grube, die *Fossa praeputialis* (Abb. 867, 868 a); sie ist an der ventralen und seitlichen Umrandung der Glans sehr tief (12—15 mm tief), an der dorsalen, dem Vestibulum zugekehrten Seite hingegen flach (5—7 mm tief); die die Eichel überziehende Haut ist das *Praeputium viscerale;* sie geht am Grunde der Fossa praeputialis in die diese auskleidende Haut, das *Praeputium parietale,* über; letzteres setzt sich ventral und seitlich in die Schleimhaut der Labien fort und bildet dorsal (an der Grenze zum Vestibulum) eine über die Fossa praeputialis vorstehende, ungefähr 6 mm hohe Falte, die Deckelfalte (s. S. 561). Vom Praeputium parietale zieht oft ein kleines Fältchen, *Frenulum clitoridis,* zur Eichel.

e) Muskeln der weiblichen Geschlechtsteile.

1. Der **M. ischiocavernosus** s. **M. erector clitoridis** ist sehr schwach und öfter nur angedeutet; er zieht von der Clitoris zum ventralen Schamwinkel.

2. Der **M. bulbocavernosus** umgibt die Vulva und den Sinus urogenitalis und zerfällt in 2 Muskeln. a) Der **M. constrictor vulvae** (Abb. 866 10) liegt zwischen Haut und Schleimhaut in der Vulva und bildet deren Grundlage; dorsal verschmilzt er mit dem M. sphincter ani ext., ventral umgreift er die Clitoris; seine seitlich am ventralen Schamwinkel strahlenförmig hinziehenden Bündel nennt Günther [324] *M. radiatus cunni*. b) Der **M. constrictor vestibuli** (23) umgibt den Vorhof und dessen Schwellkörper und befestigt sich ventral teils am Kitzler und Sitzbein, teils geht er an die Haut.

Ein breites, fächerförmiges, dem M. ischiourethralis männlicher Tiere entsprechendes Bündel dieser Abteilung, das am kaudalen Ende der Sitzbeinfuge entspringt und ventral an der Seitenfläche der Vagina bis zur Gegend der Einmündung der Harnröhre läuft, um dort zu enden, nennt Günther [324] den Rückwärtszieher der ventralen Scheidenwand.

3. Der **M. urethralis** (Abb. 866 16) ist von einer dünnen, elastisch-fibrösen Haut bedeckt, umgibt als Harnröhrenteil den Endteil der Urethra, setzt sich als Vorhofsteil, vom M. bulbocavernosus bedeckt, auf die Seitenwände des Scheidenvorhofs fort, wird schwächer und verliert sich nahe der Scham. Nicht selten sind auch die den *Mm. ischioglandulares* der männlichen Tiere entsprechenden Muskeln angedeutet.

Wirkungen. Der *M. erector clitoridis* krempelt den ventralen Schamwinkel um und bewegt den Kitzler etwas nach unten. Der *M. constrictor vulvae* und der *M. constrictor vestibuli* verengern die Vulva und den Scheidenvorhof und heben dabei die Clitoris. Die den ventralen Schamwinkel umgebenden strahligen Bündel ziehen diesen und mit ihm den freien Teil des Kitzlers nach unten; wird damit abwechselnd der Kitzler durch die an ihn tretenden Bündel des *M. constrictor vestibuli* gehoben, so entsteht das sog. Blinken. Der *M. urethralis* wirkt als Schnürer der Harnröhre; seine Vorhofsabteilung hebt den Vorhof und ermöglicht ein leichteres Abfließen des Harnes.

III. Weibliche Geschlechtsorgane der Wiederkäuer.

(s. auch S. 554 ff.).

Die **Ovarien** der Kuh (Abb. 872 o) sind relativ klein (etwa 3—4½ cm lang, 2,3—2,8 cm breit, 1½—2 cm dick und 14—19 g schwer), oval, platt und ohne Ovulationsgrube. Beim neugeborenen Kalb ist durchschnittlich das linke Ovarium etwas größer als das rechte, während beim erwachsenen Rinde das Gegenteil der Fall ist (S. 555); sehr oft besitzt das Ovarium Zysten, die aus einer Umwandlung von Follikeln entstanden sind (s. S. 556). Die Follikel erreichen bei der Kuh einen Durchmesser von 0,8—1,5 cm (Krupski [501]). Bei Schaf und Ziege sind die Ovarien mehr rundlich und relativ größer (etwa 1½ cm lang). Ihre Lage haben sie bei ungereiztem Uterus in der Höhe des medialen Darmbeinwinkels ganz nahe den Cornua uteri, an die sie durch das Eierstocksband (Abb. 857 g) und die große Eileiterfalte (e), die eine breite und flache Eierstockstasche (s. S. 555 u. 557 und Abb. 857 f) bilden, befestigt sind. Bei kontrahiertem Uterus liegen die Ovarien jederseits etwa in Höhe des Schambeinkamms dicht seitlich vom Ursprungsteile des freien Uterushorns (Abb. 869 c u. 871 1) (s. S. 558). Die **Tubae uterinae** (Abb. 872 m), die bei den Rindern im 7. bis 11. Jahre den höchsten Grad ihrer Ausbildung erreichen, sind nach Golz [309] bei Kälbern im Durchschnitt 12,4 cm, bei Jungrindern 20,9 cm und bei erwachsenen Kühen 24,5 cm (bei Schaf und Ziege 14—16 cm) lang (in gestrecktem Zustand vom Ostium uterinum bis zum Ansatze des Trichters gemessen).

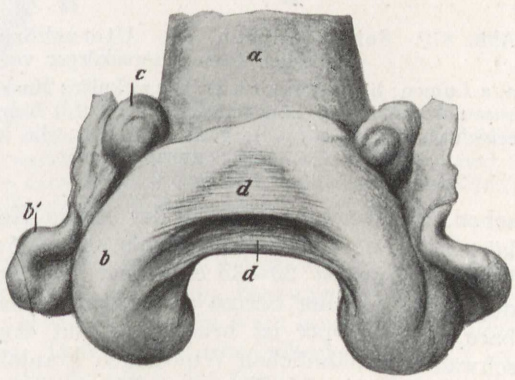

Abb. 869. Uterus des Rindes; von der kraniodorsalen Seite gesehen.

a scheinbarer Uteruskörper; b rechtes Uterushorn, b' sein freies Ende; c Ovarium; d, d Lig. intercornuale.

Ihr Querdurchmesser beträgt in der Mitte der Tube, wo er stets am geringsten ist, bei den drei Altersklassen des Rindes 0,51 bzw. 0,97 bzw. 1,10 mm. In der Nähe des Ostium uterinum beträgt er

0,1—0,2 mm mehr, am Trichteransatze dagegen das Drei- bis Vierfache. Trächtigkeit ändert diese Maße nur unwesentlich, jedoch ist der linke Eileiter in allen Alters- und Trächtigkeitsstadien um ein geringes kürzer und dicker. Die gegenüber dem Pferd in geringerem Grad auftretenden Windungen des Eileiters sind in der Nähe des Uterushorns niedrig und eng und prägen sich mit zunehmendem Alter schärfer aus (rücken näher aneinander), nach den Ovarien hin dagegen sind sie hoch und weit und in sämtlichen Alters- und Trächtigkeitsstadien gleich stark ausgeprägt.

Bei Schaf und Ziege und häufig auch bei der Kuh gehen die Eileiter allmählich in den zugespitzten Teil der Gebärmutterhörner über, bei der Ziege tritt dabei der Eileiter nach Kolewe [475] erst zwischen dem gerade verlaufenden und dem aufgewundenen Teil des Uterushornes hindurch. Die Ampulle hat 20—30 sehr hohe, der Isthmus 5—6 niedrige Schleimhautfalten (Beck [74]). Ihr Ostium abdominale (n′) ist trichterförmig, ihr Ostium uterinum weniger eng als bei der Stute. Der **Uterus** des Rindes (Abb. 861, 872 i, k, k′) ist ein Uterus bipartitus (s. S. 558). Er ist äußerlich dem der Stute ähnlich, im Innern aber sehr abweichend. Da die Öffnungen zu den Uterushörnern fast unmittelbar vor dem Orificium uteri internum liegen, so ist der eigentliche Körper (ohne Hals) nur 2—5 cm lang (Abb. 861 c); er hat einen Querdurchmesser von 9—12 cm. Zuweilen findet man 2 in die Vagina führende Orificia, so daß von einem Uterus duplex gesprochen werden kann. Die nach den Eileitern zu sich verjüngenden und in diese allmählich übergehenden Hörner sind 35—45 cm lang; sie liegen auf eine Strecke von 10—15 cm dicht aneinander, sind verwachsen und gemeinschaftlich von der Serosa mit deren Muskulatur eingeschlossen (Abb. 870), so daß sie einen ziemlich langen Uteruskörper vortäuschen. Der verwachsene Teil der beiden Hörner (Abb. 861 c′) und der eigentliche Uteruskörper (c) werden zusammen als scheinbarer Uteruskörper bezeichnet. Das freie Uterushorn ist 20—35 cm lang. Die wirkliche Länge des ganzen Hornes läßt sich durch eine auf der Serosa angedeutete Rhaphe bestimmen (Zieger [1032]). Der scheinbare Uteruskörper ist brustwärts und etwas ventral und der freie Teil der Hörner in schwach darmähnlichen Windungen kraniolateral und etwas dorsal gerichtet (Abb. 871 u. 1029 2′). An den Hörnern, die am Teilungswinkel 3—4 cm Durchmesser haben und sich nach ihrem freien Ende allmählich auf 5—8 mm verjüngen und die zunächst durch eine mit viel Muskulatur ausgestattete doppelte Serosaplatte *(Lig. intercornuale)* miteinander verbunden sind (Abb. 869 d, d), unterscheidet man eine kraniomediale und eine kaudolaterale Fläche; einen schwächeren dorsalen (dorsolateralen) und einen stumpferen, freien ventralen (ventromedialen) Rand, der leicht krausenartig gebogen ist, während der Uteruskörper eine dorsale und ventrale Fläche und 2 Seitenränder erkennen läßt; die dorsale Fläche geht in die kraniomediale und die ventrale in die kaudolaterale der Hörner über. Die Oberfläche des Uterus ist glatt.

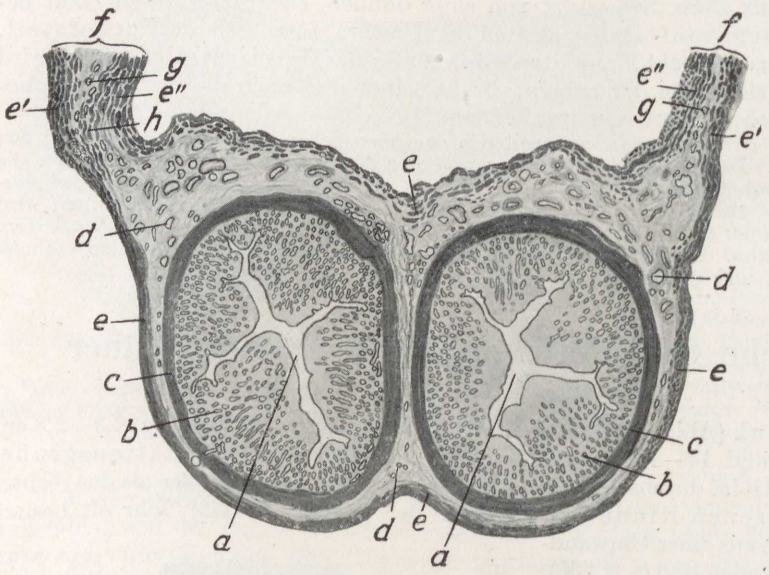

Abb. 870. Schnitt durch die Uterushörner des Schafes, die äußerlich einen Uteruskörper vortäuschen.

a, a Lumen; b, b Uterindrüsen; c, c zirkuläre Muskelschicht; d, d, d Stratum vasculare; e, e, e, e Längsmuskelschicht; f, f Ligg. lata uteri mit Muskelschichten (e′ e′, e″, e‴); g, g Subserosa, die in das Stratum vasculare uteri übergeht.

Bei dem noch lebenswarmen Uterus des geschlachteten Tieres verlaufen die Hörner zunächst eine Strecke brustwärts und biegen dann ventral und beckenwärts um, so daß die Enden der Hörner

neben dem scheinbaren Corpus uteri gelegen sind. Die Oberfläche des Uterus zeigt längsverlaufende Rillen. Die Hörner sind stark verkürzt; die Konsistenz ist derber. Dieselben Verhältnisse entstehen am lebenden Tiere bei der Rektaluntersuchung infolge des dabei ausgeübten Reizes. Fast das ganze Organ befindet sich dann in der Beckenhöhle, und nur ein kleiner Teil der Hörner überragt den Schambeinkamm (Dennhardt [177], Zieger [1032]) (Abb. 871). Bei Tieren, die öfter geboren haben, liegt im Ruhezustande der Uterus fast ganz in der Bauchhöhle.

Die Wand des Uteruskörpers ist bei jungfräulichen Rindern 6—7, bei trächtig gewesenen 9—12 mm dick; die Wand der Hörner ist an deren Ursprungsstelle 9—12 mm, am Teilungswinkel 7—8, nahe dem freien Ende 2 mm und am freien Ende selbst nur noch 0,8 mm dick (Näheres s. Kieschke [452]).

Schaf und Ziege besitzen einen Uterus bicornis (s. S. 558). Die Hörner sind relativ länger als beim Rind und an ihrem Ende zugespitzt und darmähnlich gewunden. Bei der Ziege ist der Körper bei juvenilen Tieren im Mittel 1,5 cm und bei trächtig gewesenen Tieren durchschnittlich 1,9 cm lang. Die Hörner juveniler Ziegen sind etwa 21 cm, bei trächtig gewesenen Tieren durchschnittlich 29 cm lang; ihre Wand ist nahe dem Uteruskörper 2—3 mm und nahe dem freien Ende 1 mm dick (Haenisch [334]).

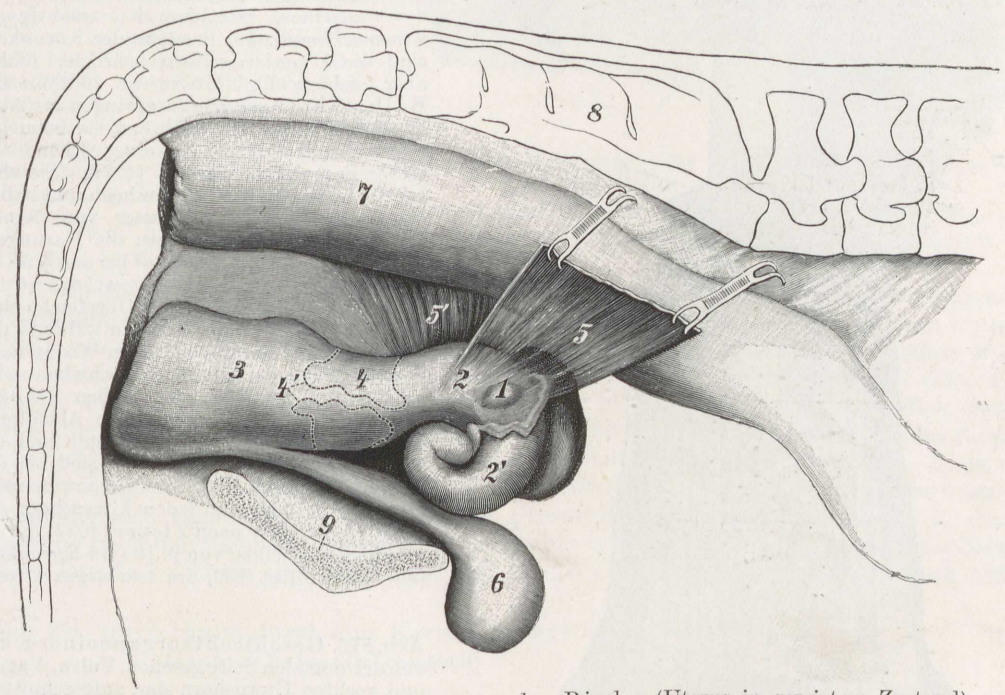

Abb. 871. Weibliche Geschlechtsorgane des Rindes (Uterus in gereiztem Zustand).
1 Ovarium (vom Mesovarium und der Eileiterfalte verdeckt); 2 scheinbarer Uteruskörper; 2′ freies Uterushorn; 3 Vagina; 4 Cervix uteri und 4′ Portio vaginalis uteri (beide punktiert); 5 rechtes und 5′ linkes Lig. suspensorium ovarii und Lig. latum uteri (der kaudale und dorsale Teil von 5 sind abgeschnitten); 6 Harnblase; 7 Rectum; 8 Kreuzbein; 9 Beckenfuge.

Die auf dem Querschnitt runde *Cervix uteri* (Abb. 873) ist bei erwachsenen Rindern durchschnittlich 7—11 cm, bei erwachsenen Schafen etwa 5 cm, bei jungen Schafen 3 cm, bei juvenilen Ziegen 3,5 cm und bei trächtig gewesenen Ziegen 6 cm lang, hart, deutlich abgesetzt und starkwandig (Rinder 2—3,5 cm Durchmesser, erwachsene Schafe 1 cm, junge Schafe 0,25—0,5 cm, Ziegen 0,5—0,8 cm Wandstärke); der Zervixkanal ist gewunden (Abb. 871 bei 4 u. 873 a) (Kieschke [452] und Haenisch [334]).

Das Gewicht des Uterus der Ziege beträgt nach Haenisch [334] im juvenilen Zustande 15 bis 50, im Mittel 28 g, nimmt während der Trächtigkeit bedeutend zu (s. S. 591) und geht nach der Geburt binnen 6 Wochen auf das bleibende Gewicht von 33—148, im Mittel 87 g, zurück.

Die **Muskelhaut des Uterus** ist stärker als beim Pferd und fest mit der Schleimhaut verbunden. An der starkwandigen Cervix uteri ist die Ringfaserschicht der Muskelhaut besonders stark (6 mm dick). Zur Eigenmuskulatur des Uterus gesellt sich noch eine von den Ligg. lata uteri stammende äußere Muskulatur, die im Bereiche des scheinbaren Uteruskörpers beiden Uterushörnern gemeinsam ist, sich also nicht zwischen diese einsenkt (s. Abb. 870 e, e, e, e). Die **Schleimhaut** der Cervix bildet zahlreiche derbe Falten und scheidenwärts gerichtete Vorsprünge, die einen sehr festen Verschluß ermöglichen. Die in die Scheide vorspringenden und in die Falten der Scheidenschleimhaut übergehenden Falten (Abb. 872 u. 873) sind sehr hoch; sie umgeben kreisförmig oder (bei Schaf und Ziege) mehr

zweilippig das dadurch gekerbt erscheinende Orificium uteri ext. (Abb. 873 c) und umschließen ähnliche, aber weniger weit scheidenwärts ragende und noch mit kleinen Nebenfältchen versehene starke Faltenvorsprünge, die gleichsam einen zweiten, inneren Verschlußring bilden. Manchmal kommt zu diesen hintereinander liegenden Faltenkränzen noch ein dritter und vierter; der kaudale und stärkste der Faltenkränze bildet die *Portio vaginalis*. Stets reichen die kleineren Falten bis zum Orificium uteri int. (b). Dadurch, daß sich zu ihnen noch starke Querfalten gesellen, kommt es zu einer Schlängelung bzw. zu einem förmlichen Schraubengange der Falten, der einen sehr festen Verschluß des Kanals bedingt. Dies ist am deutlichsten beim Schaf und bei der Ziege der Fall. Die mit großen Schlauchdrüsen versehene **Uterusschleimhaut** bildet zahlreiche vorspringende Zäpfchen, **Karunkeln** oder **Uteruskotyledonen,** *Cotyledones uterinae,* besonders bei trächtig gewesenen Tieren. Im Bereiche der Karunkeln sind die Uterindrüsen spärlich, fehlen aber nicht völlig (Hölscher [394]). Bei Kalb, Schaf und Ziege springen sie über die Schleimhaut vor, während sie beim geschlechtsreifen Rind in einer Ebene mit dieser liegen (Dennhardt [177]). Sie sind bei der juvenilen Ziege 2 mm hoch und haben einen Oberflächendurchmesser von 5 mm. Im trächtigen Uterus ragen die Karunkeln infolge mächtigen Wachstums bei den Kühen knopfförmig als Gebärmutterknöpfe (Abb. 875) über die innere Oberfläche vor. Bei Schaf und Ziege sind sie während der Trächtigkeit und in der ersten Woche nach der Geburt an der Oberfläche scheiben- oder napfförmig vertieft und heißen Gebärmutternäpfe (Abb. 874). Die Abstoßung der degenerierenden Karunkelköpfe und die Rückbildung des Karunkelstiels sind bei der Ziege 3 Wochen nach der Geburt beendet (Haenisch [334]). In jedem Uterushorn der Kuh findet man nach Zieger [1032] durchschnittlich 4 Reihen von je 10—14 Karunkeln (80—120, selbst 130, im trächtigen Uterus sogar bis 156), die bei nichtträchtigen Tieren meist 15—17 mm lang, 6—9 mm breit und 2—4 mm hoch sind und mit breiter Basis aufsitzen. Das Schaf besitzt etwa 88—96 Karunkeln (in jedem Horn 4 Reihen von 11—12 Karunkeln), die Ziege nach Kolewe [475] fast 160, von denen ungefähr 10 auf das Corpus uteri entfallen und der Rest in den Hörnern, in jedem Horn in 4 Reihen, sich findet. Im trächtigen Uterus und kurze Zeit nach der Geburt sind die Karunkeln der Kuh bis mannsfaustgroß, haben ein schwammiges Aussehen (Abb. 876) und sind mehr gestielt. Erst allmählich bilden sie sich zurück, ohne aber ganz die ursprüngliche Kleinheit wieder zu erreichen. Über die

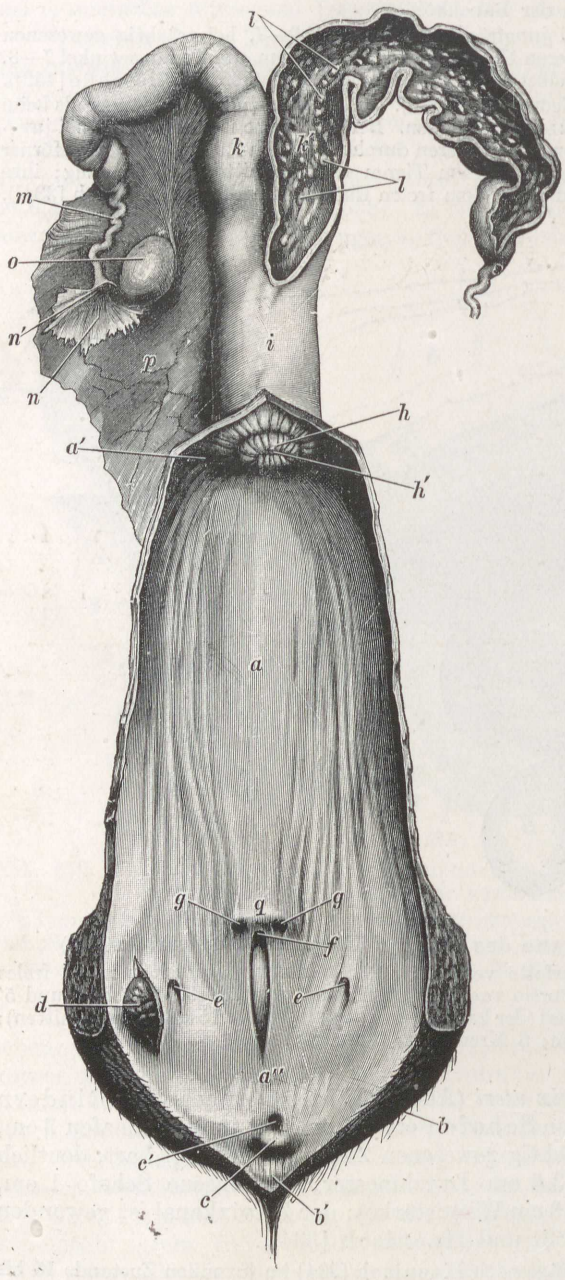

Abb. 872.

Abb. 872. Geschlechtsorgane einer Kuh; von der dorsalen Seite gesehen. Vulva, Vagina und rechtes Uterushorn sind aufgeschnitten. a Vagina; a′ Fornix vaginae; a″ Vestibulum vaginae; b rechtes Labium vulvae; b′ Commissura ventralis; c Glans clitoridis; c′ Grube mit Gll. vestibulares minores; d linke Gl. vestibularis major, die durch einen Schleimhautschnitt freigelegt ist; e, e Ausmündungsstellen der Gll. vestibulares majores; f Mündung der Harnröhre; g, g Mündungsstellen der Ductus epoophori longit.; h Portio vaginalis uteri mit h′ dem Orificium uteri ext.; i scheinbarer Uteruskörper; k uneröffnetes linkes und k′ eröffnetes rechtes Uterushorn; l Karunkeln; m Eileiter, n sein trompetenartig erweitertes Bauchende mit n′ dem Ostium abdominale; o Ovarium; p Lig. latum uteri; q rudimentärer ventraler Hymenteil.

Veränderungen der Uterusschleimhaut des Rindes vor, während und nach der Brunst s. Hölscher [394]. Es mag nur folgendes erwähnt sein: Auf der glasig aufgelockerten, leicht rosaroten bis elfenbeinfarbenen Schleimhaut des brünstigen Rinderuterus finden sich in geringer Menge trübe, schleimige Massen oder Beimischungen von flüssigem Blut. An den Karunkeln und in deren Umgebung treten kleine Blutungen von Stecknadelspitzen- bis Hanfkorngröße auf. Diese Veränderungen stellen sich in dem einen Horn ein und greifen dann weiter um sich. Während der nachbrünstigen Phase treten allmählich an Stelle der Blutungen auf den Karunkeln umschriebene braunschwarze Verfärbungen auf, und die Schleimhaut nimmt ein trockenes, lederartiges Aussehen an und erscheint zusammengezogen, dünn und blaß- bis weißlich-graurot. Im Stadium des Intervalls ist sie frei von Rückbleibseln der Blutungen, dünn und blaß, feucht und glänzend. Nach und nach nimmt sie an Dicke zu und erscheint aufgelockert, durchfeuchtet und bei geschlachteten Tieren elfenbeinfarben bis grauweiß. Vereinzelt sind diffuse Rötungen zu bemerken. Bei stärkerer Ausbildung dieser Veränderungen nimmt die Schleimhaut den Charakter der vorbrünstigen Phase an, in der die Karunkeln bald deutlicher, bald schwächer hervortreten. Über die fötalen Kotyledonen s. S. 588.

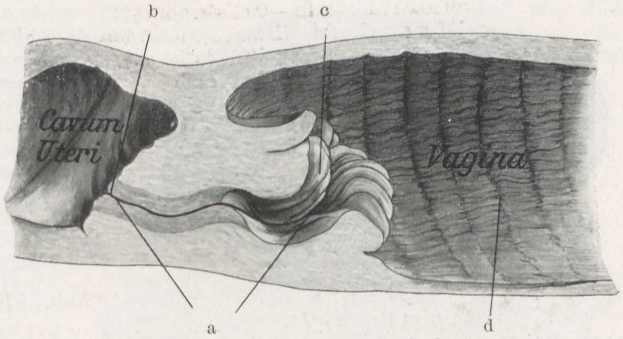

Abb. 873. Medianschnitt durch den Uterushals der Kuh (½ Größe). (Nach Schmaltz [839].)
a Zervixkanal; b Orificium uteri internum; c Orificium uteri externum; d Faltenkränze der Scheidenschleimhaut.

Die 22–28 cm lange **Vagina** ist sehr weit. Das einschließlich der Labien 10–14 cm lange **Vestibulum vaginae** (Abb. 872 a″) ist relativ kürzer als bei der Stute und fließt, da ein Hymen fehlt oder sehr rudimentär ist (q), mit der Vagina (a) zusammen. An beiden Seiten des Vestibulum liegen, vom M. constrictor vestibuli bedeckt, die bei der Kuh etwa 3 cm langen und 1,5 cm breiten *Gll. vestibulares majores* (d), die mit je einem ziemlich weiten, aber kurzen Ausführungsgang (e, e) an der Seitenwand des Vorhofs münden. Beim Schafe können sie fehlen. Die beim Rinde durchschnittlich 12 cm, beim Schafe 4—5 cm und bei der Ziege 5—6 cm lange **Urethra** mündet nicht direkt in den Vorhof, sondern an der kraniodorsalen Wand eines Blindsackes, *Diverticulum suburethrale* (Abb. 877 f), dessen Öffnung nach der Vagina einen längsovalen Schlitz bildet und vom ventralen Schamwinkel beim Rinde 7—11 cm und bei Schaf und Ziege 2½ cm entfernt ist (Lantzsch [528]).

Abb. 874. Querschnitt durch eine Karunkel eines trächtigen Schafes (schematisch).

Abb. 875. Querschnitt durch eine Karunkel einer trächtigen Kuh (schematisch).



Abb. 874. Abb. 875.

Das Diverticulum erstreckt sich bei der Kuh etwa 3—4 cm weit ventral von der Harnröhre hin. Der in die Harnröhrenöffnung eingebrachte Finger fängt sich stets in diesem Blindsack, wenn er nicht dicht an ihrer dorsalen Wand hingeführt wird. Bei Schaf und Ziege ist das Divertikel kleiner.

Die *Crista urethralis* (s. S. 515) ist beim Rind ½ cm hoch und an der Basis ebenso breit und reicht bis in das kaudale Drittel der Harnröhre; bei Schaf und Ziege ist sie weniger stark entwickelt und reicht etwa bis zur Hälfte der Urethra.

Die zwischen Schleim- und Muskelhaut an der ventralen Wand der Scheide liegenden, manchmal bis gänsefederkielstarken und zuweilen bis zum Orificium uteri ext. oder noch weiter reichenden *Ductus epoophori longitudinales*, die **Gartnerschen Gänge** (S. 560), werden bei Kühen häufig angetroffen. Nach Röder [761] fehlt der rechte Gang bei über 52%, der linke hingegen nur bei 22% der Kühe. Sie münden ¼—2 cm kraniolateral oder kranial von der Harnröhrenmündung (Abb. 872 g, g) an einem mit einem niedrigen Wall umgebenen kleinen Grübchen und obliterieren während der senilen Atrophie der Geschlechtsorgane allmählich. Beim Schafe finden sich neben dem Orificium urethrae die Mündungen der *Ductus paraurethrales* (s. S. 560). Nahe der Clitoris befindet sich an der ventralen Wand des Vestibulum beim Rind eine kleine, ziemlich tiefe Grube (Abb. 872 c′), in die ein Teil der *Gll. vestibulares minores* ausmündet, der übrige Teil mündet davor in der medianen Bodenrinne.

Die **Vulva** hat einen breiteren und gerundeten dorsalen und einen spitzen, mit langen, herabhängenden Haaren versehenen ventralen Winkel. Die Schamlippen (Abb. 872 b) sind dick und bis zur Schleimhautgrenze mit kurzen Haaren besetzt. Bei Schaf und Ziege ist der ventrale Schamwinkel in einen mit Wollhaaren besetzten

kegelförmigen Hautanhang ausgezogen. Die Schamlippen sind bei ihnen mehr gerunzelt. Die *Corpora cavernosa* des **Kitzlers** sind schwach, kurz, platt und etwa 2 cm lang und 0,5 cm breit. Sie entspringen aus der sehnigen Auflage der beiden Mm. ischiocavernosi in der Nähe ihrer Vereinigung unter der Scheide und verschmelzen zu dem anfangs platten, dann aber drehrund werdenden, geschlängelten, etwa 12 cm langen und 0,5 cm

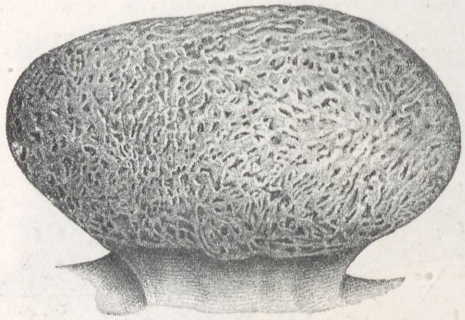

Abb. 876. Karunkel aus dem Uterus einer trächtigen Kuh.

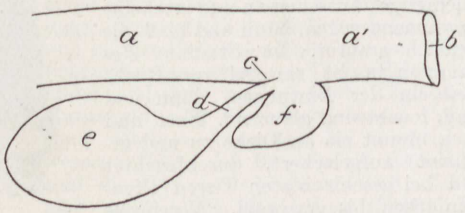

Abb. 877. Schematische Darstellung des Diverticulum suburethrale.
a Vagina; a' Vestibulum vaginae; b Vulva; c Hymen; d Urethra; e Harnblase; f Diverticulum suburethrale.

breiten *Corpus clitoridis;* sein kegelförmiges, spitzauslaufendes freies Ende wird von der an der dorsalen Seite mit ihm verwachsenen Vorhaut eng umschlossen (s. S. 561); beim Schafe besitzt das freie Ende der Clitoris die Gestalt eines frei hervorragenden, spitzen, nach hinten gebogenen, hakenartigen Fortsatzes. (Näheres s. Schmaltz [839].)

Bei Schaf und Ziege sind die Crura clitoridis 2,5 cm lang und 0,6 cm breit. Das drehrunde, mäßig geschlängelte Corpus ist 2,5 cm lang. Sein dünnes, sich zuspitzendes freies Ende liegt versteckt in einer engen, tiefen Fossa praeputialis und ist ebenfalls mit der dorsalen Wand des Praeputium verwachsen.

IV. Weibliche Geschlechtsorgane des Schweines (s. auch S. 554 ff.).

Beim Schweine sind die **Ovarien** (Abb. 878 1, 1') etwa 5 cm lang und rundlich und erscheinen infolge der vielen vorspringenden Follikel unregelmäßig höckerig, oft brombeerartig; sie liegen ähnlich wie die Ovarien der Wiederkäuer, doch ist infolge der ungemein großen Eileiterfalte die Eierstockstasche sehr weit und tief und schließt die Eierstöcke ganz ein (s. S. 557 u. Abb. 878). Ihre Lage ist nicht konstant, da bei den Schweinen, die geboren haben, das stark muskulöse Lig. suspensorium relativ sehr lang ist. Die 15—30 cm lange **Tuba uterina** (Abb. 878 2, 2') zieht sich im Bogen vom Eierstock zum Uterushorn, in das sie ohne deutliche Grenze übergeht. Ihre Bauchhöhlenöffnung (3') bildet eine außerordentlich weite, dünnwandige Ampulle (3). Der **Uterus** ist ein Mittelding zwischen Uterus bicornis und Uterus bipartitus mit sehr kurzem (5 cm langen) Körper (5) und verhältnismäßig sehr langem Hals (s. unten); er liegt fast ganz in der Bauchhöhle; die von den äußerst muskulösen Ligg. lata uteri getragenen, sehr langen Hörner (Abb. 862 b, 878 4, 4') beschreiben Windungen wie der Dünndarm und liegen der seitlichen und im trächtigen Zustand auch der ventralen Bauchwand an. Der Querschnitt durch den Uterus gestorbener geschlechtsreifer Schweine ist platt, der frisch geschlachteter Tiere m. o. w. rund.

Die Länge der Uterushörner beträgt nach Stegmann [898 a] bei jungfräulichen Tieren 108, bei älteren 184 und bei schwangeren Tieren 212 cm im Durchschnitt. Die 15—25 cm lange *Cervix uteri* bildet keine Portio vaginalis, sondern geht ohne scharfe Grenze in die Vagina über; die Grenze deutet das hinterste Schlußkissen an; der Hals zerfällt in einen längeren vaginaseitigen und in einen kürzeren uterusseitigen Abschnitt. Der erstere ist charakterisiert durch das Auftreten von 14—24 zerklüfteten Querwülsten (Schlußkissen, Abb. 878 6), die zahnradartig ineinander greifen, so daß sie einen festen Verschluß bedingen. Der uterusseitige Abschnitt hat ein enges Lumen und ist mit Schleimhautleisten bzw. -falten versehen, die wiederum sekundäre und tertiäre Fältchen aufweisen (Heinonen [359]). Die mit Uterindrüsen versehene Uterusschleimhaut ist weich und faltig. An der Zöttchen tragenden, gefäßreichen Uterusschleimhaut des trächtigen Schweines treten schon zu Beginn der Gravidität kleine, allmählich größer und deutlicher werdende Flecken *(Areolae uterinae)* auf, die sich durch Mangel an Zotten und durch Gefäßarmut auszeichnen.

Die **Vagina** (Abb. 878 7) ist etwa 10—12 cm lang, eng und muskelstark (4—5 mm) und geht ohne scharfe Grenze in die Cervix über. Der *Hymen* ist bei Ferkeln eine ringförmige Falte. Der **Sinus urogenitalis** (8) ist einschließlich der Labia vulvae 7—8 cm lang (Abb. 862 d').

Von dem Orificium urethrae ziehen 2 mittlere und 2 seitliche Schleimhautfalten (Abb. 878 16 u. 17) nach hinten und verlieren sich gegen die Clitoris; die beiden seitlichen Falten (17) gehen über dem Orificium urethrae bogenförmig ineinander über; seitlich von den seitlichen Falten können sich noch weitere Längsfalten der Schleimhaut finden. In der kaudalen Hälfte des Vestibulum findet sich jederseits seitlich von der Medianlinie eine konstante, tiefe Schleimhautnische (10), deren Wand nach Schmaltz [839] aus kavernösem Gewebe besteht. Zwischen den erwähnten Schleimhautfalten bis zur Umgebung der Schleimhautnischen liegen in der Vorhofswand in Reihen angeordnete *Gll. vestibulares minores* (s. S. 560), deren Zahl und Deutlichkeit nach Rautmann [732] großen Schwankungen unterliegen; ihre Ausmündungsöffnungen liegen auf kleinen, hügelartigen Erhebungen der Schleimhaut (18). Es können aber auch verhältnismäßig große Lymphknötchen (vor allem seitlich von den seitlichen Schleimhautfalten) zur Bildung kleiner Schleimhauthügel führen (11).

Die **Urethra** (Abb. 862 f) ist sehr lang; ventral von der Harnröhrenöffnung (Abb. 878 9) ist ein kleines *Diverticulum suburethrale* (Abb. 877 f) vorhanden. Die bei Ferkeln stets vorhandenen Gartnerschen Gänge sind bei älteren Individuen selten auffindbar. Neben dem Orificium urethrae münden die *Ductus paraurethrales* (s. S. 560). Die **Vulva** hat am ventralen Winkel einen zungenförmigen Hautanhang (Abb. 878 15). Die **Clitoris** ist bis 8 cm lang und geschlängelt und ragt mit ihrer 3—4 mm langen freien Spitze (13) in den ventralen Teil des Vorhofs hinein (s. S. 561).

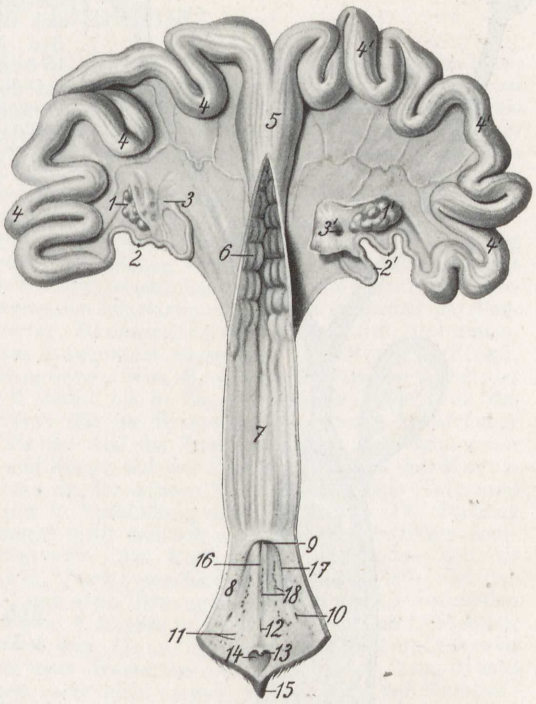

Abb. 878.

Abb. 878. Weibliche Geschlechtsorgane des Schweines.

1 linker Eierstock, zum Teil aus der Eierstockstasche hervorragend; 1′ rechter Eierstock in der Eierstockstasche freiliegend; 2 linker und 2′ rechter Eileiter; 3 Infundibulum des linken Eileiters; 3′ Ostium abdominale des rechten Eileiters; 4, 4, 4 linkes und 4′, 4′, 4′ rechtes Uterushorn; 5 Uteruskörper; 6 Schlußkissen des Uterushalses; 7 Scheide; 8 Scheidenvorhof; 9 Harnröhrenmündung bzw. Eingang in Harnröhre und Diverticulum suburethrale; 10 blind endende Nische; 11 Lymphknötchen; 12 Grube am Zusammenflusse der von der Harnröhrenmündung ausgehenden Längsfalten; 13 freies Ende der Clitoris; 14 Fossa praeputialis; 15 ventraler Schamwinkel; 16 mittlere und 17 seitliche Falten der Vorhofsschleimhaut; 18 Reihen von Gll. vestibulares minores.

V. Weibliche Geschlechtsorgane der Fleischfresser

(s. auch S. 554 ff.).

Die **Eierstöcke** (Abb. 879 c) liegen dicht an den Nieren (ungefähr in der Mitte zwischen letzter Rippe und Tuber coxae), unmittelbar brustwärts von den Enden der Cornua uteri und ventral vom 3. bis 4. Lendenwirbel; sie sind länglich und ohne Einschnitt und zeigen meist mehrere über die Oberfläche hervorragende Eifollikel. An bzw. neben der Niere beginnt jederseits eine starke Bauchfellfalte, die als *Mesovarium* zum Eierstock zieht *(Lig. suspensorium)* und 2 kleine Falten, die *Mesosalpinx* und das *Lig. ovarii proprium,* an das Uterushorn ihrer Seite sendet. Die erstere Falte bildet die Eierstockstasche (s. S. 557). Das Mesovarium ist durch zahlreiche glatte Muskelfasern verdickt, die sich nach der Gebärmutter hin vermehren und diese erreichen. Die Spalte der bei der Hündin meist sehr fettreichen, bei der Katze meist fettlosen Tasche ist ventral gerichtet und bei der Hündin enger als bei der Katze. Durch die starke Fetteinlagerung wird bei der Hündin das Ovarium vollständig verdeckt. Die häufig von Fett umgebenen, 5—9 cm langen **Eileiter** umziehen fast kreisförmig das Ovarium und verlaufen dann schwach oder gar nicht geschlängelt nach der Gebärmutter hin.

Das Ovarium mittelgroßer Hunde ist 1½—2 cm lang und abgeplattet, das der Katze kaum 1 cm lang und walzenförmig.

Der **Uterus** ist ein Mittelding zwischen einem Uterus bicornis und einem Uterus bipartitus (s. S. 558), denn der äußerlich einschließlich Hals 4—8 cm lange, mit Uterindrüsen

versehene Uteruskörper (Abb. 879e) besitzt im Innern eine vom Fundus uteri ausgehende, ½—1½ cm lange Scheidewand; er liegt fast ganz in der Bauchhöhle.

Von ihm gehen die langen und fast geraden Hörner (d, d) ungefähr in der Höhe des 6. bis 7. Lendenwirbels in Form einer römischen V ab und reichen bis in die Nähe der Nieren. Die dickwandige, harte, einen sehr engen Zervixkanal enthaltende *Cervix uteri* ist so kurz, daß die beiden Orifizien zusammenfallen, und liegt kolbenartig an der dorsalen Wand der Vagina (s. S. 559). Die *Ligg. lata uteri* sind bei der Hündin fetthaltig, bei der Katze meist fettlos. In der Nähe der Enden der Cornua uteri gehen von der ventrolateralen Fläche der Ligg. lata uteri dünne Stränge, die *Ligg. teretia uteri*, ab, die nach dem inneren Leistenringe ziehen; sie treten in den auch bei weiblichen Fleischfressern vorhandenen Leistenkanal und verlieren sich unter der Haut. Es ist bei diesen Tieren daher die Möglichkeit zum Entstehen von Leistenbrüchen vorhanden, besonders bei trächtigen Tieren, bei denen die Kanäle weiter zu sein pflegen. Über die Veränderungen der Uterusschleimhaut des Hundes während der Brunst und Trächtigkeit s. Keller [448]. Am Uterus der Katze sind äußerlich Corpus und Cervix nicht zu unterscheiden.

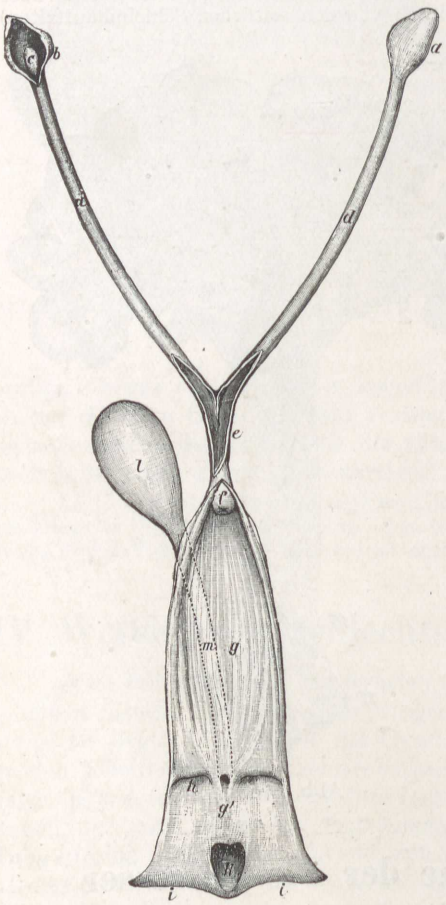

Abb. 879.

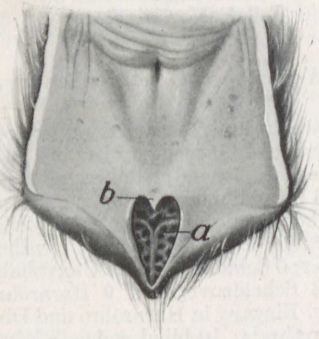

Abb. 880. Fossa praeputialis der Hündin.
a Fossa praeputialis; b Mittelzipfel der Deckelfalte.

Abb. 879. Weibliche Geschlechtsorgane des Hundes. Uteruskörper, Vagina und Scheidenvorhof geöffnet.
a Eierstockstasche, geschlossen und b geöffnet; c Ovarium; d, d Cornua uteri; e Cervix und Corpus uteri; f Portio vaginalis uteri; g Vagina; g′ Vestibulum vaginae; h Hymen; i, i Schamlippen; k Fossa praeputialis; l Harnblase; m Harnröhre (punktiert).

Die **Vagina** (Abb. 879 g) ist lang, das **Vestibulum vaginae** (g′) bei der Hündin knapp halb so lang, bei der Katze aber ebensolang wie diese. Der Scheidenvorhof ist mit einer längs gefalteten und quer gekerbten Schleimhaut versehen und von der Scheide durch einen Wulst abgegrenzt, der seitlich in leichte Falten ausgeht *(Hymen,* h). Die verhältnismäßig lange **Urethra** mündet kaudal am Wulst (bei mittelgroßen Hündinnen 4—5 cm, bei der Katze etwa 2 cm vom ventralen Schamwinkel entfernt) mit einer kleinen schlitzförmigen Öffnung, neben der sich bei der Katze jederseits ein kleines Blindsäckchen findet, *Ductus paraurethralis* (s. S. 560).

Von hier bis zum Uterus liegt die kutane Schleimhaut in starken, mit engen Quereinbuchtungen versehenen Längsfalten. Wo die kutane Scheidenschleimhaut in die der Gebärmutter übergeht, bildet sie einen mit tiefen Einschnitten versehenen Schließwulst. In der Seitenwand des Vestibulum liegt bei der Hündin jederseits ein mächtiger, m. o. w. halbmondförmiger *Bulbus vestibuli;* im übrigen ist die Wand des Vestibulum kavernös. *Gll. vestibulares minores* (s. S. 560) finden sich beim Hund i. d. R. in der ventralen Wand und münden zu beiden Seiten eines medianen Längswulstes (Schmaltz [821]). Die **Schamlippen** (Abb. 879 i, i) sind bei der Hündin gewulstet; der ventrale Schamwinkel ist in eine nach hinten gerichtete Spitze ausgezogen. Der **Kitzler** ist sehr groß, seine Crura sind 3—4 cm lang und verhältnismäßig schmal. Das aus derbem Fettgewebe bestehende breite und platte Corpus ist bei mittelgroßen Hündinnen 4 cm lang, 2 cm breit und durch ein deutliches Septum clitoridis in 2 Hälften geteilt; es trägt an seinem freien Ende die etwa 4—5 mm lange, zugespitzte Glans, die in der Fossa

praeputialis (Abb. 880 a) (s. S. 561) verborgen liegt. Der Präputialsack bildet einen einfachen, aber tiefen Sack, dessen Boden mit gitterartig angeordneten Leisten und dazwischen liegenden Grübchen besetzt ist (Abb. 880). An der dem Vestibulum zugekehrten Seite bildet das Praeputium mit der Scheidenschleimhaut eine 15—20 mm breite, vorstehende Falte, die Deckelfalte (Abb. 880 b) (s. S. 561).

Bei der Katze ist die **Scham** klein und rundlich; der etwa 1 cm lange und 2 mm dicke **Kitzler** tritt im ventralen Schamwinkel sehr wenig hervor und enthält einen kleinen Knorpel. Außer dem kavernösen Gewebe, das aber keinen ausgesprochenen Bulbus bildet, finden sich in der Vorhofswand der Katze noch die hanfkorngroßen *Gll. vestibulares majores* (s. S. 560), die mit deutlichen Öffnungen in den Scheidenvorhof münden.

VI. Das Euter (Mamma).

I. **Vergleichende Betrachtung** (Abb. 883—886). Die Milchdrüsen, *Gll. lactiferae,* Brüste des Menschen, Euter der Tiere, gehören zu den Hautdrüsen, treten aber funktionell in enge Beziehungen zu den Geschlechtsorganen; sie kommen nur beim weiblichen Geschlecht zur vollen Ausbildung, während sie bei männlichen Individuen als *Mammae masculinae* rudimentär bleiben. Sie liegen bei Pferd und Wiederkäuern als m. o. w. halbkugelige, paarige Organe in der Regio pubica, während sie sich beim Menschen in den Regiones mammales der Brust befinden. Bei dem Schwein und den Fleischfressern bilden sie lange, flache Körper, die neben der Mittellinie liegen und von der Schamgegend bis zur Brustbeingegend reichen; die beiden Euterhälften sind bei allen Tieren durch eine Medianfurche, *Sulcus intermammaricus,* getrennt, die dem Busen des Menschen, *Sinus mammarum,* entspricht; die Furche ist bei Schwein und Fleischfressern so tief, daß beide Euterhälften vollständig voneinander getrennt werden. Das Euter besteht aus einer für jede Tierart charakteristischen Anzahl von Mammarkomplexen, die sich je aus dem aus Drüsengewebe bestehenden hügelartigen Körper und einer papillenartig aufsitzenden Zitze, *Papilla mammae* (Saugwarze, Brustwarze des Menschen), zusammensetzen. Drüsenkörper und Zitze sind gemeinsam vom Integument überzogen. Bei Mensch, Pferd, Schaf und Ziege hat jede Euterhälfte nur eine Saugwarze, beim Rinde sind jederseits 2, bei der Katze 4, beim Hunde 4—5, beim Schweine 5—6 (selbst bis 8) Zitzen vorhanden. Die Haut der Brustwarze ist beim Menschen dunkler gefärbt, ebenso das die Brustwarze umgebende kreisförmige Feld, der Warzenhof, *Areola mammae.* Bei den Tieren sind die Zitzen in ganzer Ausdehnung nur beim Pferde behaart; die Haare fehlen bei Schaf und Ziege auf der Papillenspitze, bei den Karnivoren in der distalen Hälfte, bei Rind und Schwein an der ganzen Zitze. Hautdrüsen (Talg- und Schweißdrüsen) kommen am Integument der Zitze nur in Verbindung mit Haaren vor. Die Färbung der Haut ist nicht charakteristisch, eine Areola mammae nicht deutlich nachweisbar; relativ am deutlichsten ist sie noch bei Schwein und Fleischfressern. Am Ende jeder Zitze finden sich die Mündungen der Zitzengänge oder Strichkanäle, *Ductus papillares* (Abb. 888 u. 889). Bei den Wiederkäuern ist in jeder Zitze nur ein Strichkanal und eine Öffnung an der Zitzenspitze vorhanden (Abb. 884); das Pferd besitzt in jeder Zitze 2, selten 3 oder 4 Kanäle und 2 (3, 4) Öffnungen (Abb. 883); beim Schweine trifft man 1—3 Strichkanäle an. Bei dem Menschen und den Fleischfressern findet sich eine größere Anzahl von Strichkanälen in jeder Warze, bei der Katze 5—7, beim Hund 8—20 (Abb. 885). Die Zahl der Zitzen weist meistens, aber nicht immer, auf die Zahl der Mammarkomplexe hin. Beim Rinde z. B. sind 4 Zitzen vorhanden, das Euter aber erscheint äußerlich nur zweigeteilt; es sind aber auch 4 Milchdrüsen vorhanden, wie sich durch Korrosion nachweisen läßt (Zimmermann [1060]). Jeder Ductus papillaris erweitert sich noch in der Zitze zu der Milchzisterne, Milchsäckchen, *Sinus lactifer* (Abb. 888 c), die sich auch noch in die Drüsensubstanz erstreckt (d) und mithin in einen Zitzen- und einen Drüsenabschnitt zerfällt (s. S. 577). Die Milchzisterne ist am weitesten bei Ziege, Rind und Schaf; bei Pferd, Schwein und Karnivoren stellt sie ein längliches Säckchen dar. Drüsen- und Zitzenteil gehen bei Ziege, Pferd, Schwein und Karnivoren ohne Grenze ineinander über, beim Rinde sind sie unter Umständen durch eine Ringfalte, beim Schafe meist durch eine Einschnürung getrennt. Basal münden in die Milchzisterne die *Ductus lactiferi,* Milchgänge, die sich in die sezernierenden Drüsenabschnitte fortsetzen. Das aus Ductus papillaris, Sinus lactifer, Ductus lactiferi und sezernierenden Drüsenröhrchen bestehende Gangsystem ist unter sich abgeschlossen; nur ausnahmsweise enden (besonders bei Schwein und Hund) einzelne Ductus papillares blind. Während der Laktationsperiode sind Euter und Zitzen größer als vor und nach ihr, doch erreichen sie nach der Laktation nicht ganz wieder die Kleinheit wie vor dieser, so daß das Euter und besonders die Zitzen in der Zwischenlaktationszeit um so größer sind, je öfter das Tier geboren hat (Abb. 885 u. 886). Bei männlichen Individuen findet man meist nur kleine Hautwarzen anstatt der Zitzen und unter ihnen, infolge unvollkommener Entwicklung des Organs, spärliches Drüsengewebe. Näheres s. Zimmermann [1059], Zietzschmann [1046 u. 1051] und Kaeppeli [434].

Bau. Die Milchdrüsen sind von der Fascia superficialis und profunda und einer bindegewebigen und fetthaltigen Kapsel umgeben; diese sendet zahlreiche Fortsätze nach innen, welche als Interstitialgewebe die Drüse in Läppchen *(Lobuli mammae)* und Lappen teilen. Das Interstitialgewebe enthält außer Gefäßen, Nerven und Ausführungsgängen auch Fettgewebe und nimmt im Alter an Masse zu, während das Drüsengewebe schwindet. Die alveolären Drüsenhohlräume besitzen ein einschichtiges, je nach den Sekretionsstadien verschieden beschaffenes Epithel. Der ausführende Apparat verhält sich ähnlich dem der meisten zusammengesetzten Drüsen; die größeren Gänge der Drüsenlappen, die Milchgänge, *Ductus lactiferi,* münden in den Sinus lactifer (Abb. 887 a u. 888 bei d). Die Schleimhaut der Zisterne trägt (meist zweischichtiges) Zylinderepithel, die des Ductus papillaris vielschichtiges Plattenepithel. Über den unter der Zisternenschleimhaut gelegenen Zitzenschwellkörper s. S. 577. In die Propria der Zisternenschleimhaut sind die akzessorischen Milchdrüsenläppchen eingebettet. In der

Mittelschicht der Zitze befindet sich außer den Gefäßen glatte Muskulatur, deren Fasern außen longitudinal und schräg und innen zirkulär verlaufen und die sich in der Wand des Strichkanals bei Rind, Ziege und allenfalls Hund zu einem Schließmuskel verdichten. Die äußere Haut der Zitzen ist bei Rind und Schwein drüsenlos, bei den anderen Tieren aber drüsenhaltig. Bei Pferd, Hund und Katze lassen sich an der Strichkanalmündung Haare oder Drüsen nachweisen; über die Behaarung im übrigen s. S. 575. Seitlich unter dem Euter, bedeckt von der Fascia superficialis, liegt ein großes Venennetz in fetthaltigem, Lymphknoten enthaltenden Bindegewebe.

Gefäße und Nerven. Die Arterien kommen von der A. pudenda ext. und bei Schwein und Fleischfressern auch von den Aa. intercostales und der A. thoracica ext.; die Venen sind Zweige der gleichnamigen Gefäße und der V. pudenda int.; die Nerven kommen vom Plexus lumbalis und bei Schwein und Fleischfressern auch von den Nn. intercostales.

Die *A. pudenda ext.* tritt bei der Kuh nach Zietzschmann [1051] durch die dem Leistenkanal männlicher Tiere entsprechende Stelle der ventralen Bauchwand an das Euter und teilt sich in die beiden Mammararterien. Die *A. mammaria cranialis* verläuft etwa 3 cm von der Euterbasis entfernt im Parenchym, ventral von der entsprechenden Vene, im Bogen kranial und geht in Höhe der Bauchzitze (s. S. 579) in die *A. basalis cranialis* über, die lateral umbiegend auf die Oberfläche des Bauchviertels des Euters gelangt und auf die ventrale Bauchwand übertritt. In anderen Fällen entspringt die A. basalis cranialis als Basalast der A. pudenda externa und gibt die sonst von der A. mammaria cranialis abgehenden kleinen Äste ab, die dorsal ziehen und die Euterbasis versorgen. Als stärkere

Abb. 881.

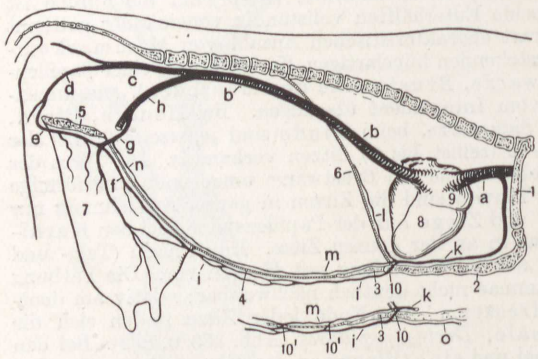

Abb. 882.

Abb. 881. Blutabflußverhältnisse am Kuheuter.

a V. cava cranialis; b, b V. cava caudalis; c V. hypogastrica; d V. pudenda interna; e V. perinei; f Venenstamm zwischen Euter und unterer (ventraler) Bauch- und Beckenwand; g V. pudenda externa; h V. iliaca externa; i, i Milchader (V. subcutanea abdominis); k V. thoracica interna; l V. musculophrenica; m V. epigastrica cranialis; n V. epigastrica caudalis.

1 erste Rippe; 2 Sternum; 3 Proc. xiphoideus; 4 durchschnittene ventrale Bauchwand; 5 durchschnittene ventrale Beckenwand; 6 Zwerchfell; 7 Euter; 8 rechte Herzkammer; 9 rechte Vorkammer; 10 Milchaderloch (Milchnäpfchen).

Abb. 882. Variation zu Abb. 881.

i V. subcutanea abdominis; k V. thoracica interna; m V. epigastrica cranialis; o Ramus communicans zur V. thoracica externa. 10 Milchnäpfchen; 10′, 10′ weitere Verbindungen zwischen V. subcutanea abdominis und V. epigastrica cranialis.

ventrale Zweige gehen von der A. mammaria cranialis ab die Zisternengefäße: 2 *Aa. sinus caudalis laterales*, eine *A. mammaria medialis*, 1 oder 2 *Aa. sinus cranialis laterales* und einige Parenchymäste, die mit Zweigen der genannten Arterien das Bauchviertel und den kranialen und medialen Teil des Schenkelviertels des Euters versorgen. Die *A. mammaria medialis*, der stärkste Ast der A. mammaria cranialis, teilt sich in einen kranialen und einen kaudalen Zweig, die beide je 2 Sinusarterien für die mediale Seite des betreffenden Euterviertels abgeben. Die Enden der Sinusarterien lösen sich zwischen den Mündungsabschnitten der Milchgänge in mehrere Äste auf, die miteinander anastomosieren und einen Gefäßring um den proximalen Teil jeder Zisterne bilden. Aus dem Gefäßring entspringen feine Äste für die Zitze, *Aa. papillares*. Die *A. mammaria caudalis*, der schwächere Endast der A. pudenda externa, zieht im Bogen in das Schenkelviertel des Euters und wird nach Abgabe eines basalen Zweiges, der in anderen Fällen als *A. basalis caudalis* aus der A. pudenda externa entspringt, und eines in halber Höhe des Euters abzweigenden rückläufigen Astes an die Lnn. inguinales superficiales zum kaudalen Zisternengefäß des Schenkelviertels.

Die Venen des Euters verhalten sich bei der Kuh analog den Verzweigungen der A. pudenda ext. Die *V. pudenda ext.* teilt sich in die *V. mammaria cranialis* und *caudalis*. Die von ihnen abgehenden Ventraläste verhalten sich genau wie die entsprechenden Arterienäste, sind aber als tiefe Zisternenvenen anzusehen; sie geben während ihres Verlaufs nach allen Seiten zahlreiche Äste an das Parenchym ab und münden im Zisternengebiet in sagittal angeordnete, oberflächlich gelegene Venen, für die im arteriellen System ein Analogon fehlt. Sie führen das Blut von beiden Zisternen einer Seite ab und sind weiter als die tiefen Zisternenvenen. Je eine derartige *V. sinuum superficialis* ist lateral, medial und in der Mitte an jeder Euterhälfte vorhanden. Kranial gehen sie in die 3 Wurzeln der V. subcutanea abdominis über; diese werden dargestellt durch die V. mammaria cranialis, die sich in 2 Äste (laterale und mittlere Wurzel der V. subcutanea abdominis) gabelt, und den kranialen Zweig der V. mammaria medialis, die in die mediale Wurzel der Bauchhautvene übergeht. Entsprechend dem arteriellen Gefäßring um den proximalen Teil jeder Zitze findet sich direkt unter der Schleimhaut an der Grenze zwischen Drüsen- und Zitzenteil der Zisterne ein *Circulus venosus papillaris*, der mit den oberflächlichen Zisternenvenen durch mehrere proximal gerichtete Anastomosen verbunden ist und von dem die distal ziehenden *Vv. papillares* sich abspalten. Diese bilden in mehreren Schichten ein längsmaschiges Venengeflecht, *Plexus*

venosus papillaris, um den Zitzenteil der Zisterne, der nach einigen Autoren als Zitzenschwellkörper die Erektion der Zitze unterstützen, nach anderen einen Verschlußapparat für die Zisterne bilden soll. Der starke *Ramus basalis* der V. mammaria caudalis entspringt kurz nach der Teilung der V. pudenda ext., verläuft in dem Winkel zwischen den beiden Mm. graciles neben dem der anderen Seite unter Schlängelung zum Arcus ischiadicus und geht dort in die V. pudenda int. bzw. V. perinei über. Das venöse Blut des Euters hat mithin 3 Abflußwege, und zwar fließt es auf 2 Wegen (V. pudenda int. und V. pudenda ext.) (Abb. 882 e, d, g) zur V. cava caudalis (b, b) und auf einem Wege (V. subcutanea abdominis) (i, i) zur V. cava cranialis (a). Das Stärkenverhältnis der einzelnen Venen schwankt dabei in sehr weiten Grenzen und ist auch durchaus kein konstantes, so daß die V. subcutanea abdom. schwächer, aber auch stärker als die V. pudenda ext. und die Dammvene sein kann. Die V. subcutanea abdominis wurde 1½—2 cm, die V. pudenda ext. 1½—3 cm stark gefunden.

Entwicklung. Als erste Anlage der Milchdrüse entsteht jederseits dorsal an der Rumpfseitenwand eine lineare Epithelverdickung, die Milchlinie, die beim Fleischfresser und Schwein von der Brust- bis zur Beckengliedmaße reicht, von der aber bei Pferd und Wiederkäuern der vordere (präumbilikale), bei Mensch und Affen der hintere (postumbilikale) Teil undeutlich ist oder fehlt. Durch weitere Wucherung der Epithelzellen der Milchlinie wird diese zu der deutlicher hervortretenden und mehr ventral rückenden Milchleiste, die sich rinnenartig in die mesenchymatöse Unterlage einsenkt. An dieser Leiste entstehen abgegrenzte, linsenförmige Verdickungen, die Milchhügel, und zwar meist in der Zahl der späteren Milchdrüsen bzw. Zitzen der verschiedenen Tierarten. An diesem perlschnurartigen Gebilde schwinden bald die Zwischenstücke zwischen den Milchhügeln; diese selbst aber wachsen zapfenartig in die Tiefe und bilden dabei einen Kolben, die Mammarknospe, die von verdichtetem Mesenchymgewebe, der Areolarzone, umgeben wird. In der Mammarknospe bildet sich durch von der Oberfläche einsetzende zentrale Verhornung ein Hornpfropf. Unter Schrumpfung der Zellen desselben kommt es zu einer Einsenkung der Oberfläche und damit zur Entstehung der Mammar- (Zitzen-) Tasche. Indem das die Knospe rund umgebende Areolargewebe wuchert, wird die gesamte Bildung als Zitzenanlage papillenartig emporgehoben. So entsteht die Primitivzitze. Dabei kann es zu einer ringförmigen Hervorragung des Randes der Zitzentasche kommen, die man als Kutiswall bezeichnet hat, dem aber eine besondere Bedeutung nicht zukommt. Von der Basalzellschicht der Mammarknospe, dem Drüsenfelde, wachsen je nach der Tierart ein oder mehrere zylindrische Epithelzapfen als Primärsprossen in das Areolargewebe ein und geben bald unter Wucherung des Areolargewebes Sekundärsprossen ab. Nun beginnt die Kanalisierung der Primärsprossen und die weitere Differenzierung ihres Epithels und dann ihre verschiedenartige Ausweitung und damit ihre Scheidung in Ductus papillaris und Zisterne. Indem je nach der Tierart die Mammarknospe schwindet und verstreicht oder der zentrale Hornpfropf zerfällt, so daß ein flacher Trichter (Mündungstrichter) entsteht, erlangen die Primärsprossen ihre freie Mündung nach außen. Die Scheidung der Primärsprossen in Strichkanal und Zisterne erfolgt schon relativ früh; der Strichkanal stellt das der Mammarknospe zunächstliegende enge Mündungsstück jedes Primärsprosses dar, sein Epithel wird zu einem geschichteten Plattenepithel mit Stratum corneum. Der tiefere Teil der Primärsprossen weitet sich zur Zisterne aus und bekommt ein zweischichtiges Zylinderepithel; die Zisterne reicht über die Zitzenbasis in die Drüse hinein, besteht also aus einem Zitzen- und einem Drüsenteile. In die Zisterne münden die inzwischen kanalisierten sekundären Milchsprossen als Ductus lactiferi; sie stellen erst die Anlage des Milchdrüsengewebes dar; indem sie sich verzweigen, entstehen weitere Sproßgenerationen; erst diese stellen die sezernierenden Drüsenkanäle dar. Das ursprüngliche Areolargewebe liefert die Drüsenhülle, das Interstitialgewebe der Milchdrüse und das Stützgewebe der Papille. In letzterem treten reichlich elastische Fasern und später auch glattes Muskelgewebe auf. Vergleichend ist zu bemerken, daß beim Rinde jederseits 2, bei Mensch, Schaf, Ziege und Pferd nur eine, beim Schweine 5—8 und bei den Fleischfressern 4—5 Mammarknospen angelegt werden und daß von deren Drüsenfeld bei den Wiederkäuern nur 1, bei Pferd und Schwein 2—3 und bei den Fleischfressern und dem Menschen je mehrere Primärsprossen entsandt werden. Auch bei männlichen Individuen wird eine Milchdrüse angelegt, die sich zunächst lebhaft entwickelt, später aber i. d. R. in der Entwicklung zurückbleibt und sich zum Teil auch zurückbildet.

II. Das **Euter** des **Pferdes** (Abb. 883). Bei der Stute liegt das aus 2 länglich-runden Hälften bestehende, von Fett umhüllte und von der äußeren Haut überkleidete Euter in der Schamgegend zwischen den Oberschenkeln.

Von den **Faszien des Euters** überzieht die oberflächliche als Fortsetzung der Fascia superficialis trunci die Oberfläche des Euters und verschmilzt schließlich mit der äußeren Haut des Euters. Sie bedeckt zu beiden Seiten des Euters ein umfangreiches Venennetz und die *Lnn. inguinales superficiales*. Die von der gelben Bauchhaut stammende tiefe Euterfaszie ist eine gelbe, elastische Haut, die unter der oberflächlichen Euterfaszie sich hinzieht und zitzenwärts schwächer wird. Als weitere Abspaltung der gelben Bauchhaut senkt sich nahe der Linea alba eine starke, aus 2 elastischen Platten bestehende mediane Scheidewand zwischen die beiden Euterhälften ein; sie sendet Faserzüge in das Bindegewebsgerüst des Euters, hilft dieses so als Aufhängeband, *Lig. suspensorium*, tragen und nimmt besondere Anheftung am kranialen Teile der Beckenfuge.

An jeder Hälfte des Euters findet sich die seitlich abgeplattete, dreieckige Zitze (Strich), *Papilla mammae* (Abb. 883 a, a'), deren Größe davon abhängig ist, ob die Tiere säugen oder gesäugt haben oder überhaupt Junge gehabt haben. Bei nicht säugenden Stuten ist die Zitze etwa 3—4 cm lang und an ihrer Basis 4—5 cm breit.

Die das Euter überziehende äußere Haut ist teils fein behaart, teils haarlos und mit vielen großen Talg- und kleinen Schweißdrüsen versehen. Letztere sind in dem zwischen den beiden Euterhälften befindlichen seichten *Sulcus intermammaricus* (s. S. 575) am mächtigsten. Die Zitzen sind mit spärlichen, sehr dünnen, weichen Härchen besetzt; aus jeder Strichkanalöffnung ragen ein oder mehrere

(meist 5—8) Härchen heraus, die zu einem Bündel zusammengeklebt sind; das Bündel ist in einen Gang eingelassen, der gleich zu Beginn des Strichkanals von diesem abzweigt und bis ungefähr zur Mitte des Ductus papillaris reicht, wo er sich in mehrere Gänge aufteilt. Die Schweißdrüsen verlieren sich nach der Spitze der Zitzen hin; hier sind die Talgdrüsen am größten.

An dem abgerundeten freien Ende der Zitze finden sich 2 dicht nebeneinander liegende Öffnungen (Abb. 883 b, b′), die in je einen 5—10 mm langen, engen Strichkanal, *Ductus papillaris*, führen; dessen Schleimhaut ist schwärzlich pigmentiert und mit Längsfältchen ausgestattet, zwischen und auf denen sich kleine, nach dem Ausgang gerichtete Zöttchen finden. Distal bildet sie eine Rosette; von hier aus erweitert sich der Strichkanal trichterförmig zur Milchzisterne, *Sinus lactifer*, die als weiter Kanal die Zitze durchzieht und an der Zitzenbasis fast rechtwinklig in das Drüsengewebe einbiegt, und zwar an der kranialen Zisterne nach vorn und an der kaudalen nach hinten. Die gelbliche Schleimhaut der Zisterne bildet besonders im Zitzenteile viele Längs- und Querfalten; basal münden in die Milchzisterne die Milchgänge. Die Zitze besitzt kein Fettgewebe, jedoch zwischen Schleimhaut und äußerer Haut eine mächtige Lage längs und zirkulär verlaufender glatter Muskelfasern; die zirkulären Fasern sind besonders im Strichkanal anzutreffen, ohne aber selbst hier einen geschlossenen M. sphincter papillae zu bilden.

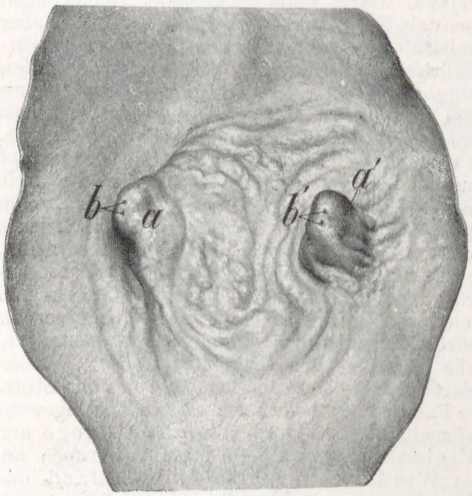

Abb. 883. Euter des Pferdes.
a, a′ Zitzen, jede mit den Mündungen zweier Strichkanäle (b, b′).

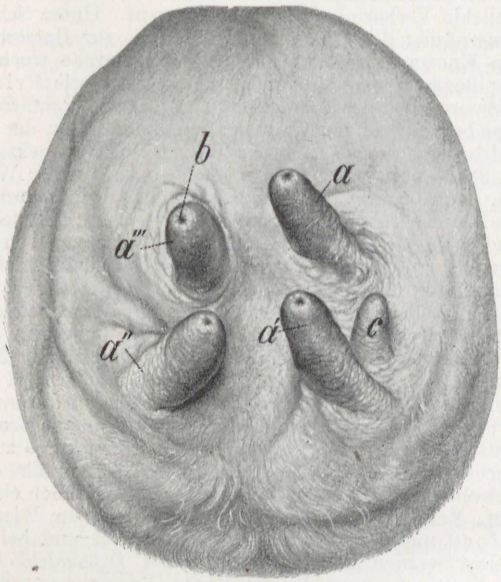

Abb. 884. Euter des Rindes.
a, a′, a″, a‴ die 4 Hauptzitzen, die je eine Mündung eines Strichkanals (b) erkennen lassen; c Afterzitze ohne Ausführungsgang.

Die Milchdrüsensubstanz hat ein weißrötliches Aussehen und unterscheidet sich durch Farbe und Beschaffenheit von dem umgebenden Fettgewebe. Physiologisch besteht jede Euterhälfte aus einem schwächeren kranialen und einem stärkeren kaudalen Abschnitte mit gesondertem Ausführungsapparat, der in die betreffende Zisterne das Sekret ergießt. Obgleich weder äußerlich noch an Längsschnitten diese Trennung zu konstatieren ist, so läßt sich durch Injekion der Ausführungsgänge doch die Selbständigkeit der beiden Partien einer jeden Euterhälfte nachweisen. Es besteht somit das Pferdeeuter strenggenommen aus 4 Vierteln bzw. Mammarkomplexen.

Hengst und Wallach zeigen selten und dann nur sehr kleine, rudimentäre Zitzen, und zwar am Praeputium vor dem Scrotum; sie kommen aber beim männlichen Foetus stets vor.

III. Das **Euter der Wiederkäuer** (Abb. 648 y, 884 u. 887—889). Das Euter der Kuh ist sehr umfangreich und reicht je nach seiner Größe weiter brust- und beckenwärts als das der Stute.

Die oberflächliche Euterfaszie und das *Lig. suspensorium* verhalten sich wie bei der Stute (S. 577). Die tiefe Euterfaszie ist besonders nahe der ventralen Bauchwand sehr stark ausgebildet und stellt als typisches Blatt unter der oberflächlichen Faszie einen bedeutend tragfähigeren Apparat für das bei der Kuh so außerordentlich stark entwickelte Euter dar. Sie spaltet sich als dickes Sehnenblatt, das stark von elastischen Fasern durchsetzt ist, im Bogen längs des kaudolateralen Randes des äußeren Leistenringes und noch kranial und kaudal darüber hinaus von der durch die gelbe Bauchhaut

verstärkten Aponeurose des M. obliquus abdominis ext. ab, bedeckt lateral die durch den Leistenkanal tretenden Gefäße und Nerven sowie die Lnn. inguinales superficiales, tritt an das Euter und spaltet sich in mehrere Lagen, die allmählich dünner werden und an der Basis der Zitzen in die Euterkapsel usstrahlen (Zietzschmann [1051]).

Das Euter der Kuh bildet in höherem Grad als bei der Stute eine zusammenhängende Masse, doch zerfällt es ebenfalls in zwei seitliche Hälften, die durch eine bindegewebige mediane Scheidewand getrennt sind; jede Hälfte besitzt 2 bei säugenden Tieren durchschnittlich 6—8 cm lange Zitzen (Abb. 884 a, a′, a″, a‴), zu denen sich mitunter (nach Henneberg [366] im Durchschnitt bei etwa 38%, bei einzelnen Rassen sogar bis 44% aller weiblichen Rinder) noch eine hintere dritte, jedoch dann verkümmerte (nur 1—3 cm lange) Zitze (c) gesellt. Eine Querteilung der beiden Hälften in Viertel, also in 4 selbständige Milchdrüsen, ist anatomisch nicht nachzuweisen; sie wird äußerlich höchstens durch eine undeutliche Querfurche angedeutet. Trotzdem spricht man beim Rinde herkömmlich von einem Bauchviertel mit der Bauchzitze und einem Schenkelviertel mit der Schenkelzitze. Das Drüsenparenchym einer jeden Hälfte hängt scheinbar kontinuierlich zusammen; es bestehen aber vier getrennte ausführende Apparate. Die Zitzen sind rund und länger und dicker als die der Stute; jede besitzt nur eine Öffnung (b), die i. d. R. von einem kleinen, deutlichen Ring umgeben ist. Der etwa 1 cm lange Strichkanal (Abb. 888 u. 889 b) ist mit Längsfalten der derben und mit feinen Papillen besetzten weißen Schleimhaut versehen und an der Grenze zur Milchzisterne durch eine 5—8fach gefaltete Rosette (Faltenkranz) (Abb. 889 f) deutlich gegen die Milchzisterne abgegrenzt; die 7—12 cm lange Milchzisterne ist zunächst eng (Zitzenteil) (Abb. 888 c) und erweitert sich allmählich basal (Drüsenteil) (d).

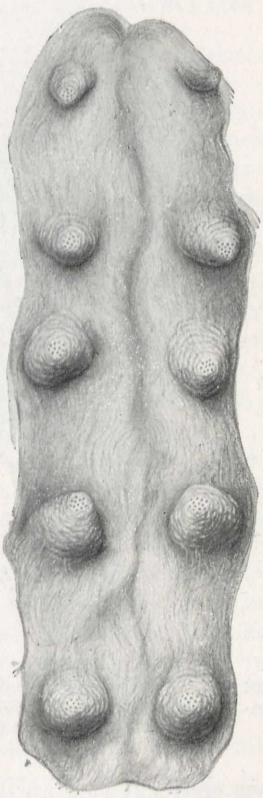

Abb. 885.



Abb. 886.

Abb. 885. Euter einer säugenden Hündin.

Abb. 886. Euter einer Hündin, die mehrmals trächtig gewesen ist. In Abb. 885 sind 10 und in Abb. 886 8 Zitzen, jede mit den Mündungen mehrerer Zitzenkanäle, vorhanden.

Bei jungen Tieren ist sie im distalen Teile der Zitze durch Schleimhautfalten stark eingeengt. Zitzen- und Drüsenteil der Zisterne gehen ohne Grenze ineinander über und bilden einen ungeteilten Hohlraum; bei älteren Kühen erweitert sich der Drüsenteil der Zisterne bedeutend zu einem einheitlichen, großen Hohlraum oder zu mehreren rundlichen Nebenräumen; die Zisterne ist in ihrer Gesamtheit weiter. Bisweilen sind Zitzen- und Drüsenteil durch einen Ringwall getrennt, der nach Zietzschmann [1046 und 1051] durch eine Ringvene des Zitzenschwellkörpers (s. S. 577) bedingt wird.

Die Schleimhaut der Zisterne erscheint gelblich und besitzt im ungefüllten Zustand der Zisterne leistenartige Erhebungen und Falten; in ihr kommen akzessorische Drüsen vor (s. S. 575). In die Milchzisterne münden 8—12 Milchgänge, die im leeren Zustande spaltförmig, bei praller Füllung 5—17 mm weit und in ihrem Verlaufe mit sinusartigen (bis zu 2—3 cm weiten) Erweiterungen ausgestattet sind (Wirz [1017] u. Rubeli [778]). Jede Zitze besitzt glatte Muskulatur, die am Übergange der Zisterne in den Ductus papillaris einen Sphincter bildet.

Bei Schaf und Ziege hat jede Euterhälfte nur eine Zitze. Die Zitzen des Schafes sind klein, kegelförmig und wie bei der Ziege nur mit einer Öffnung ausgestattet. Ihre Haut ist gewöhnlich bräunlich, selten weiß und bis auf die Spitze mit feinen Haaren dünn besetzt, die sich auf einem Höcker einpflanzen. Ihr mit Längsfältchen versehener Strichkanal ist bis 8 mm lang. Das Ziegeneuter ist i. d. R. unverhältnismäßig groß, hängt weit herab und besitzt 2 starke, dicke Zitzen, die nach unten und vorn gerichtet und spärlich behaart sind; bei laktierenden älteren Ziegen sind sie weitbauchig und gehen ohne Grenze aus dem Euter hervor. Meistens kommen noch 2 unvollkommen ausgebildete Zitzen ohne Ausführungsgang bei Schaf und Ziege vor. Beim Schafe findet sich jederseits lateral am Euter eine taschenförmige Einstülpung der drüsenreichen Haut, die Inguinaltasche, die Malkmus [588] als Rudiment der Beuteltasche der Beuteltiere gedeutet hat.

Die männlichen Wiederkäuer besitzen nur verkümmerte, bei Kastraten etwas längere Zitzen, die dicht kranial vom Hodensackhalse liegen. Beim Bullen findet man i. d. R. jederseits 2 spitze, kegelförmige, 1¾—2 cm lange Zitzen, beim Schafbock jederseits eine etwa ½ cm und beim Ziegenbock eine etwa 2—3 cm lange Zitze und vor dieser sehr oft noch eine kleinere. Beim Ziegenbock ist eine wirkliche Milchdrüse vorhanden, die oft recht groß ist und nicht selten Milch gibt. Beim Bullen liegen die Zitzen 2—3 cm, beim Schaf- und Ziegenbock etwa 1 cm kranial vom Hodensackhalse.

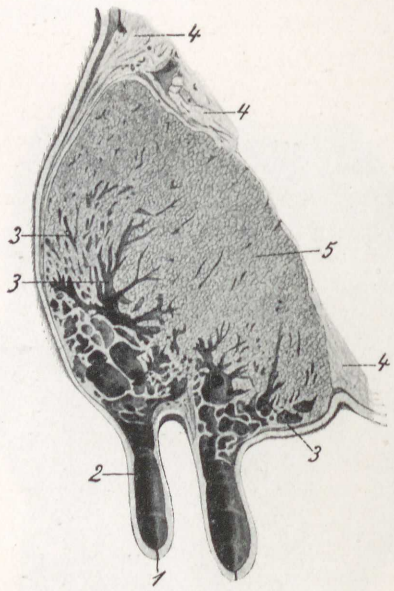

Abb. 887. Längsschnitt durch das Euter einer Kuh.
1 Strichkanal; 2 Zisterne; 3 Milchgänge; 4 Fett und Bindegewebe; 5 Drüsengewebe.

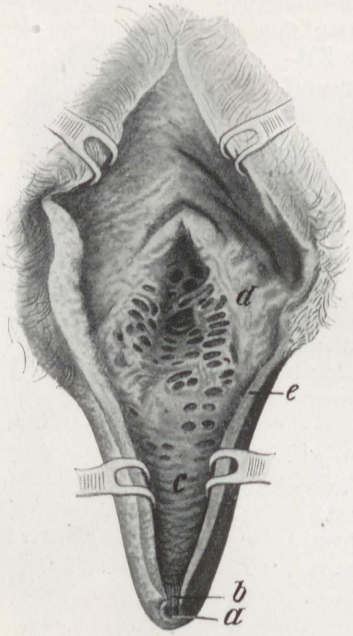

Abb. 888.

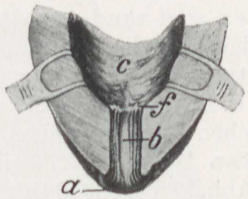

Abb. 889 dient zur Ergänzung von Abb. 888.
a Zitzenöffnung (Mündungstrichter); b Strichkanal mit Längsfalten der Schleimhaut; c Milchzisterne; f Faltenkranz.

Abb. 888.
Aufgeschnittene Zitze einer Kuh.
a Zitzenöffnung; b Strichkanal mit Längsfalten; c Zitzenabschnitt und d Drüsenabschnitt der Milchzisterne mit verschieden großen Ausbuchtungen, in welche die Drüsenausführungsgänge (Milchgänge) münden; e Wand der Zitze.

IV. Das **Euter** des **Schweines** erstreckt sich an der Bauchwand von der Scham- bis zur Brustbeingegend und zerfällt jederseits in 5—6 (selten 7—8) m. o. w. voneinander getrennte Abteilungen, von denen jede eine haarfreie, gerunzelte Zitze trägt, so daß das Schwein im ganzen 10—12 Zitzen hat, die man nach ihrer Lage Brust-, Bauch- und Weichen- oder Schamzitzen nennt. An jeder Zitze finden sich meist 2—3 (seltener 1) Mündungsöffnungen von ebenso vielen Strichkanälen.

Bei männlichen Tieren sind die Drüsen zwar verkümmert und die Zitzen kleiner, sie bleiben aber immerhin relativ groß und können bisweilen sogar Strichkanäle besitzen.

V. Das **Euter** der **Fleischfresser** (Abb. 885 u. 886) hat bei der Hündin dieselbe Lage wie beim Schweine; man findet an jeder Seite 5 (oft auch 4, selten 6) deutlich markierte Drüsenabteilungen (Mammarkomplexe), die jedoch häufig durch Parenchymbrücken verbunden sind; jede Abteilung trägt eine i. d. R. in der basalen Hälfte behaarte Zitze, die sich dadurch von den Zitzen der übrigen Tiere unterscheidet, daß ihre Spitze von 8—20 Öffnungen (Abb. 885) siebartig durchlöchert ist, die in ebenso viele *Ductus papillares* führen, die Zitze longitudinal durchziehen, ¼—½ so lang wie die Zitze sind und bei säugenden

Tieren in der Basis der Zitze je ein kleines, längliches Milchsäckchen, *Sinus lactifer*, bilden. Einzelne Strichkanäle oder Milchsäckchen können sich in 2, selbst 3 selbständig fortlaufende Zweige teilen, anderseits aber auch blind enden; i. d. R. sind 8—14 voll ausgebildete Gangsysteme vorhanden. Die Zitzenmuskulatur bildet Sonder- und gemeinschaftliche Sphinkteren. Nach der Lage unterscheidet man bei der Hündin jederseits 2 Brust-, 2 Bauch- und eine Schamzitze; beim Hunde sind nur einige kleine Wärzchen vorhanden.

Bei der Katze ähneln die Milchdrüsen denen der Hündin, doch finden sich an jeder Seite nur 4 unbehaarte, gerunzelte Zitzen, 2 an der Brust und 2 am Bauche; jede Zitze hat 5—7 Strichkanalöffnungen, davon 1—3 an der Zitzenspitze, die übrigen an den Flächen der Zitze. Beim Kater findet man i. d. R. jederseits zwei sehr kleine Zitzen, und zwar je 1 in der Regio umbilicalis und Regio xiphoidea.

F. Organe mit innerer Sekretion (Inkretion), Organa endocrinonta (endokrine Organe).

Als Organe mit innerer Sekretion, endokrine Drüsen oder Blutdrüsen, werden eine Anzahl drüsiger Organe bezeichnet, die nach entwicklungsgeschichtlicher Herkunft, anatomischem Bau und Lage sehr verschieden sind, die aber funktionell gemeinsam haben, daß ihre Produkte im Gegensatz zu denen echter Drüsen nicht in Hohlräume des Organs und von diesen aus durch einen ausführenden Apparat auf die freie Oberfläche der Haut oder von Körperhöhlen und -kanälen geführt, also nach außen entleert werden (Drüsen mit äußerer Sekretion, Sekrete), sondern daß ihre Produkte von den Drüsenzellen oder Drüsenhohlräumen direkt in die Säftemasse des Körpers bzw. in das Blut gelangen und chemisch erregend oder hemmend oder funktionsändernd auf andere Organe oder als Fermentaktivatoren u. dgl. wirken. In neuester Zeit werden diese Organe auch als Inkretionsorgane und ihr Produkt als Inkret bezeichnet.

Als inkretorische Organe gelten die Schilddrüse, die Epithelkörperchen, die Nebenniere, das chromaffine Gewebe, der Hirnanhang (Hypophysis cerebri), die Zirbel (Epiphysis cerebri) und die häufig auch zu den zytoblastischen (lymphoiden) Organen gerechnete Thymusdrüse. Außer diesen rein endokrinen Drüsen sind noch Organe bekannt, die neben einer äußeren auch eine innere Sekretion besitzen, von denen also nur gewisse Teile, oft nur Zellgruppen sich inkretorisch betätigen, so z. B. die Bauchspeicheldrüse und die Keimdrüsen mit ihren inkretorischen Anteilen, den Pankreas- (Langerhansschen) Inseln, dem Corpus luteum und den interstitiellen Zellen der Geschlechtsdrüsen (Pubertätsdrüsen). Es gibt weiterhin eine Reihe von Drüsen mit Ausführungsapparat, die (wie z. B. die Leber, die Niere, die großen Kopfspeicheldrüsen u. a.) wahrscheinlich auch eine inkretorische Funktion besitzen. Selbst für das Schleimhautepithel gewisser Dünndarmabschnitte und besonders für die Lympho- und Leukozyten wird eine teilweise inkretorische Funktion angenommen. Es ist daher zur Zeit nicht mit Sicherheit bekannt, ob wir alle Organe mit innerer Sekretion schon kennen oder wie groß ihr inkretorischer Anteil ist.

Die endokrinen Drüsen produzieren spezifische, in den Inkreten enthaltene Substanzen, die auf dem Blutwege in andere Organe gelangen und dort besondere Funktionen erfüllen, in die verschiedensten Phasen der Lebensvorgänge eingreifen und bestimmte Gewebselemente zu gewissen Tätigkeiten anregen (z. B. Hemmung oder Steigerung der Sekretionen, des Wachstums, der Geschlechtstätigkeit u. a.). Diese Substanzen nennt man Hormone. Beim Fehlen oder bei einer den normalen Verhältnissen nicht entsprechenden Zusammensetzung der Hormone treten schwere Funktionsstörungen des Organismus, sog. Ausfallserscheinungen auf (z. B. bei Ausfall oder Insuffizienz der Schilddrüsenfunktion Entwicklungshemmungen, Idiotie, Kretinismus, die durch geeignete Zufuhr von Schilddrüsensubstanz [Organotherapie] zu beseitigen oder zu mildern sind).

Von den angeführten endokrinen Organen sollen Schilddrüse, Epithelkörperchen, Thymus, Nebenniere und die chromaffinen Organe im folgenden geschildert werden, während Hypophyse und Zirbel aus topographischen und didaktischen Gründen beim Gehirn im Zusammenhang mit dessen einzelnen Teilen besprochen werden.

1. Die Schilddrüse, Glandula thyreoidea.

Die rotbraune Schilddrüse (Abb. 539 n, 544 s, 751 r, 761 10, 764 f, 890—897, 899 a u. b, 900 1) liegt nahe dem Kehlkopfe ventral und lateral an der Luftröhre und ist an diese durch lockeres Bindegewebe befestigt. Sie zerfällt in 2 lateral an der Luftröhre gelegene Seitenteile, *Lobus dexter* und *sinister* (Abb. 890—897 a, b), und einen ventral gelegenen mittleren Teil, der die brustseitigen Pole beider Seitenteile als *Isthmus* (c) verbindet. Beim Schwein (Abb. 892) und Menschen (Abb. 897), bei denen die Schilddrüse wegen des kurzen Halses mehr nach dem Brusteingange zu gelegen ist, liegen die Seitenteile (a u. b) nahe aneinander, und der drüsige Isthmus (c) ist so breit, daß die 3 Teile fast ein einheitliches Organ darstellen. Bei den Einhufern, Fleischfressern und Wiederkäuern (Abb. 890, 891, 893—896) ist der Isthmus oft nur ein undeutlicher, dünner Strang, der bei Hunden kleiner Rassen und der Katze i. d. R. sogar fehlt; beim Rind und Hund besteht er aus Drüsengewebe, bei Pferd, Schaf, Ziege und Katze i. d. R. aus Bindegewebe. Die Seitenteile liegen seitlich am Anfange der Luftröhre, im wesentlichen auf dem 2. und 3. Trachealring und sind meist von der Parotis bedeckt. Die Form der Schilddrüse der einzelnen Tierarten ergibt sich aus Abb. 890—897.

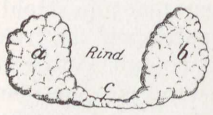

Abb. 890.

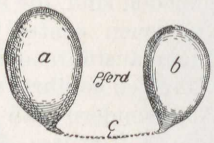

Abb. 891.



Abb. 892.



Abb. 893.



Abb. 894.

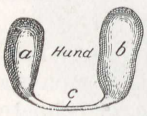

Abb. 895.



Abb. 896.

Abb. 890—896. Schilddrüse der Haustiere. a Lobus dexter; b Lobus sinister; c Isthmus.

Die Schilddrüse hat derbe Konsistenz und eine glatte Oberfläche, die nur beim Rind und Schweine den lappigen Bau des Parenchym deutlicher erkennen läßt und dadurch schwach höckerig erscheint. Die Farbe ist auf dem Durchschnitte rotbraun oder fleischrot (Rind, Schwein).

Größe, Gestalt und Gewicht der Schilddrüse unterliegen Schwankungen nach Alter, Rasse, Geschlecht und Individuum. Der linke Lappen ist bei den Haustieren i. d. R. etwas kleiner und leichter als der rechte. Mit höherem Alter nehmen Gewicht und Größe der Drüse zu, das Bindegewebe ab, die Konsistenz wird derber (Trautmann [960]). Nach Krupski [504] soll dagegen die Schilddrüse nach abgeschlossenem Körperwachstum eine gewisse Rückbildung erfahren.

Entwicklung. Die Schilddrüse entsteht als unpaare, mediane Ausstülpung des ventralen Pharynxepithels in Höhe der 2. Schlundtasche zwischen den beiden Zungenanlagen (Abb. 109 e). Das hohle Bläschen rückt allmählich kaudal und wird zum *Ductus thyreoglossus* (Abb. 898 g), dessen Mündung in die Mundhöhle sich beim Menschen am Zungengrund als *For. caecum* (s. S. 361) erhält; im übrigen wird der Gang zu einem soliden, dünnen Stiel, der an seinem Ende durch mächtiges Wachstum seiner Seitenteile (f) die beiden durch einen Isthmus verbundenen Lappen der Schilddrüse bildet. Isthmus und Stiel bilden sich fast völlig zurück, nur beim Menschen und Schwein erhalten sie sich als *Lobus pyramidalis* (Abb. 897 d), ebenso bei den anderen Tieren Reste des Stiels als akzessorische Schilddrüsen. Durch Sekretion der Zellen und eindringendes gefäßreiches Bindegewebe entstehen in den Lappen epithelumkleidete Bläschen (Alveolen), die mit Kolloidsubstanz angefüllt sind (Trautmann [960]).

Ob und in welchem Maße normalerweise die vom Epithel der 5. Kiementasche entstehenden post- oder ultimobranchialen Körper (Abb. 898 e) an der Bildung von Schilddrüsengewebe beteiligt sind, ist zweifelhaft.

Bau. Mit der bindegewebig-elastischen Kapsel der Schilddrüse steht das Interstitialgewebe in Verbindung, in dessen Maschen sich blasenartige Alveolen (Follikel) befinden, deren Innenfläche einschichtiges kubisches oder zylindrisches Epithel trägt und deren Hohlraum mit einer homogenen Substanz *(Kolloid)* gefüllt ist. Ausführungsgänge fehlen beim erwachsenen Tiere. Im normalen Schilddrüsengewebe von erwachsenen Pferden, Rindern und Hunden, vor allem von weiblichen Tieren, finden sich typische Lymphknötchen als Einzelfollikel oder gehäufte Follikel. Die Lymphknötchen fehlen bei jugendlichen Individuen und bei Schaf, Katze und Schwein (Trautmann [960]).

Gefäße und Nerven. Die Schilddrüse wird sehr reichlich von den Aa. thyreoideae mit Blut versorgt. Die Venen stammen von den Vv. jugulares. Die Lymphgefäße führen in die Lnn. retropharyngei und Lnn. cervicales prof. oder den Ductus trachealis. Die Nerven stammen vom Sympathicus.

An der Schilddrüse oder in ihrer Nähe liegen die Epithelkörperchen (s. S. 584), ferner meist Lymphknoten, bisweilen auch kleine Blutlymphknoten und akzessorische Schilddrüsen (s. S. 582 u. 584).

a) **Pferd** (Abb. 539 n, 751 r, 761 10, 764 f u. 891). Jeder Seitenlappen besitzt die Größe und Gestalt einer mäßig großen Pflaume, ist rundlich oval, etwa 3½—4 cm lang, 2½ cm breit, etwa 1½ cm dick und rotbraun von Farbe und liegt seitlich am 2. bis 3. Luftröhrenringe. Der Isthmus ist oft nur ein Bindegewebsstrang. Er geht entweder direkt quer vom brustseitigen Ende des einen Seitenteils zum anderen oder erst eine Strecke brustwärts, dann quer zur anderen Seite und dann wieder kopfwärts. Die Schilddrüse des Pferdes wiegt 20—35 g.

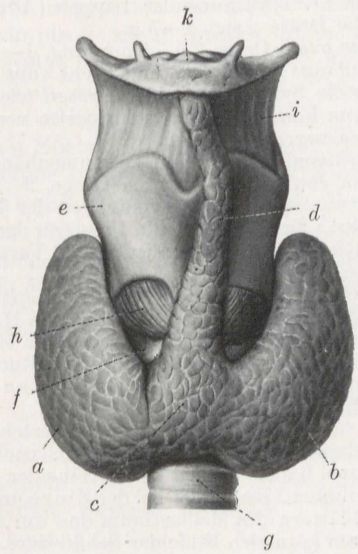

Abb. 897. Schilddrüse des Menschen in der Lage. (Nach Sobotta.)

a Lobus dexter, b Lobus sinister, c Isthmus und d Lobus pyramidalis der Schilddrüse; e Cartilago thyreoidea; f Cartilago cricoidea; g Trachealring; h M. cricothyreoideus; i Membrana hyothyreoidea; k Os hyoideum.

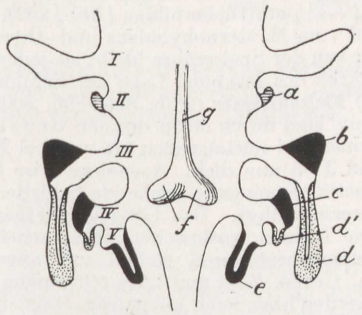

Abb. 898. Schema der Anlage der Schild- und Thymusdrüse und der Epithelkörperchen. (Nach Grosser.)

a Gaumenmandelanlage; b äußeres und c inneres Epithelkörperchen; d und d' Thymusanlage; e Anlage der ultimobranchialen Körperchen; f Schilddrüsenanlage, g ihr Ausführungsgang (Ductus thyreoglossus); I, II, III, IV und V 1. bis 5. Schlundtasche.

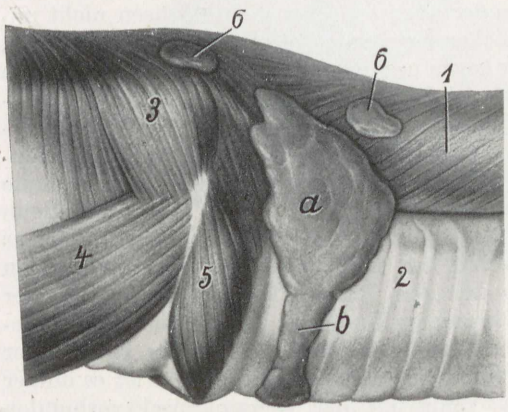

Abb. 899. Schilddrüse des Rindes.

a Lobus sinister; b Isthmus. 1 Speiseröhre; 2 Luftröhre; 3 Pharynxkonstriktoren; 4 M. hyothyreoideus; 5 M. cricothyreoideus; 6, 6 Lnn. cervicales craniales.

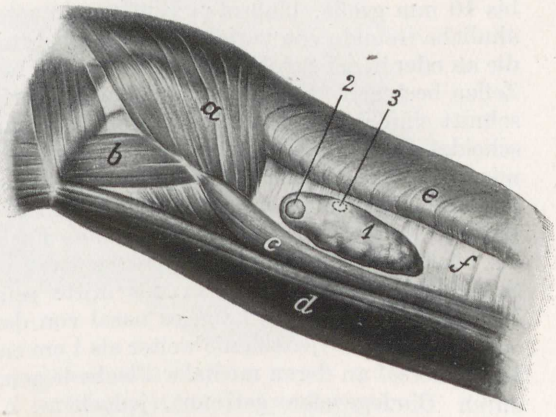

Abb. 900. Schilddrüse und Epithelkörperchen des Hundes.

1 linker Lappen der Schilddrüse; 2 äußeres Epithelkörperchen; 3 inneres Epithelkörperchen (punktiert). a Pharynxmuskulatur (M. crico- u. thyreopharyngeus); b M. hyothyreoideus; c M. sternothyreoideus; d M. sternohyoideus; e Speiseröhre; f Luftröhre.

Die Schilddrüse ist i. d. R. durch die Parotis hindurch nicht fühlbar, in ihrer Lage aber zu bestimmen; sie liegt nämlich ungefähr medial von dem durch die Teilung der V. jugularis in die beiden Vv. maxillares entstehenden Dreieck bzw. direkt dorsal vom M. sternomandibularis.

b) **Wiederkäuer.** Die beiden platten Seitenlappen sind beim Rind (Abb. 544 s, 890 a, b u. 899 a) 6 bis 7 cm lang, 4—5 cm breit und ¾—1½ cm dick; dorsal grenzen sie an den Oesophagus, kranial schieben sie sich noch zum Teil auf den M. cricopharyngeus und M. cricothyreoideus. Sie sind durch einen

1—1½ cm breiten parenchymatösen Isthmus (Abb. 544 s′ u. 899 b) verbunden. Die Drüse ist heller von Farbe als beim Pferde, hat einen lappigen Bau und wiegt 21—36 g.

Beim Kalb erscheint die Drüse dunkler und hat einen starken Isthmus.

Bein Schafe liegt jederseits ½—1 cm kaudal vom Ringknorpel an der Luftröhre zwischen Speiseröhre und M. sternothyreoideus ein 3—4 cm langer, 1¼—1½ cm breiter und ½—¾ cm dicker, braunroter, in der Farbe mit quergestreifter Muskulatur fast ganz übereinstimmender Lappen (Abb. 893). Der Isthmus ist meist nicht mit Sicherheit nachzuweisen. Die Drüse wiegt 4—7 g.

Bei der Ziege (Abb. 894) ist die walzenförmige, seltener ovale Drüse 2,5—5 cm lang, 1—1½ cm breit, 0,5—0,8 cm dick und 8—11 g schwer, liegt seitlich am Anfange der Trachea und reicht vom Larynx bis zum 3. bis 7. Trachealringe. Die Größe wechselt sehr; volle Symmetrie beider Drüsen nach Lage und Größe ist sehr selten. Ein parenchymatöser Isthmus kommt nur ausnahmsweise vor; öfter tritt an seine Stelle ein bindegewebiger Strang; aber selbst dieser kann fehlen.

c) **Schwein.** Beide Schilddrüsenhälften liegen so nahe aneinander, daß sie ein zusammenhängendes, nicht gelapptes, plattes, dunkelrotes, 12—30 g schweres Organ von etwa 4—4½ cm Länge, 2—2½ cm Breite, 1—1½ cm Dicke bilden (Abb. 892), das sich seitlich etwas verschmälert, ventral an der Trachea liegt und vom M. sternohyoideus und -thyreoideus bedeckt wird. Kranial stößt die Drüse an den Ringknorpel; von der Speiseröhre bleibt sie jederseits 1—1½ cm entfernt. Es kommen jedoch oft Variationen betr. Stärke des Isthmus, Lage der Schilddrüse usw. vor (Rossi [771]).

d) **Fleischfresser** (Abb. 895, 896, 900 1). Die beiden Seitenlappen liegen seitlich am Luftröhrenanfang und sind durch einen dünnen drüsigen Isthmus verbunden, der jedoch bei kleinen Hunden wohl immer, bei mittelgroßen oft und bei Katzen fast stets fehlt. Bei großen Hunden ist er bis 1 cm breit und 3—5 mm dick. Ausnahmsweise beschreibt er eine brustwärts ausgebogene und mitunter bis zum Brusthöhleneingang reichende Schleife. Die Seitenlappen sind relativ groß und lang und an beiden Enden verschmälert. Das Gewicht der ganzen Schilddrüse beträgt beim Hunde 3—13 g.

Die kleinen, rotbraunen **akzessorischen Schilddrüsen,** *Gll. thyreoideae accessoriae,* bestehen aus Schilddrüsengewebe und stellen nur abgesprengte Keime dieser Drüse dar (s. S. 582); nach Vorkommen, Größe, Zahl und Lage schwanken sie sehr; in der Regel finden sie sich in der Nähe der Schilddrüse, werden aber auch am ganzen Halsteile der Luftröhre gefunden, besonders bei der Ziege und beim Hunde, bei letzterem selbst in der Brusthöhle zwischen den Blättern des Mediastinum und am Aortenbogen. Beim Pferd und Rinde finden sie sich vorzugsweise am kranialen Ende der Schilddrüse. Sehr oft entgehen sie wegen ihrer Kleinheit der Beobachtung; wenn aber die Schilddrüse exstirpiert wird, dann vergrößern sie sich rasch bedeutend und sind leicht zu erkennen.

2. Die Epithelkörperchen, Glandulae parathyreoideae.

Die Epithelkörperchen (Abb. 900 2 u. 3) sind in ihrer Lage, Größe und Gestalt inkonstant; nur bei der Katze sind die Verhältnisse annähernd konstant. Sie sind kleine, 0,5 bis 10 mm große, blaßroten Blutlymphknoten oder akzessorischen Schilddrüsen nicht unähnliche Gebilde von variabler, meist aber rundlicher oder ovaler, etwas abgeplatteter Form, die an oder in der Schilddrüse oder in deren Nähe liegen und im wesentlichen aus polygonalen Zellen bestehen. Sie haben eine glatte Oberfläche und weiche Konsistenz; auf dem Durchschnitt sind sie gelbbraun oder graurötlich und heller als Schilddrüsengewebe. Man unterscheidet das von der dorsolateralen Wand der 4. Kiementasche (Abb. 898 IV u. c) abstammende innere Epithelkörperchen und das aus der 3. Kiementasche (III u. b) hervorgehende äußere Epithelkörperchen. Die Lage des **äußeren Epithelkörperchens** wechselt. Beim Pferde, bei dem es durch seine hellere Farbe auffällt (braunrot bis gelblichweiß), liegt es als höchstens erbsengroßer Körper entweder lateral am kranialen Ende des betreffenden Schilddrüsenlappens oder in der Mitte seines dorsalen Randes. Abweichungen in der Lage kommen vor; so kann es nasal von dem kranialen Ende der Schilddrüse im Binde- oder Fettgewebe (jedoch nie weiter als 1 cm entfernt) oder im Bereiche des oralen Drittels der Drüse dorsal an deren medialer Fläche liegen. Von dem Schilddrüsengewebe ist es immer durch Bindegewebe getrennt, jedoch m. o. w. innig mit der Drüsenkapsel verbunden (Kapp [440]). Nach Vermeulen [981] kann es sogar mit der Schilddrüse geradezu verwachsen oder teilweise, bisweilen auch ganz in diese eingebettet sein. Bei Hund (Abb. 900 2) und Katze liegt es oral an der lateralen Fläche oder am oralen Ende des betreffenden Schilddrüsenlappens und ist oft von der Schilddrüsenkapsel mitumgeben. Beim Rinde liegt es in unmittelbarer Nähe der Schilddrüse an deren ventralem Rand oder medialer Fläche. Beim Kalb und bei Lämmern bis zu einem Jahre findet es sich nach Sülzen [921] und Rossi [772] am oralen Ende des Thymus, das der Gl. submaxillaris anliegt. Bei erwachsenen Individuen von Schaf und Ziege und dem Schweine dagegen findet es sich entfernt von der Schilddrüse in der Nähe des Teilungswinkels der A. carotis communis oder noch etwas weiter dorsal, nämlich ventral vom Rande des Atlasflügels, im Fett verborgen. Das kleinere **innere Epithelkörperchen** fehlt i. d. R. dem Schweine; bei den anderen Haustieren (vgl. Abb. 900 3) liegt es an der der Luftröhre zugekehrten medialen Seite

des betreffenden Schilddrüsenlappens nahe dem dorsalen Rand, und zwar m. o. w. in das Schilddrüsenparenchym eingebettet. Nur beim Rinde liegt es häufig ganz, beim Schaf i. d. R. noch mit einer Fläche frei. Bei den anderen Haustieren ist es ganz im Schilddrüsengewebe verborgen, beim Pferde jedoch durch eine eigene Kapsel und hellere Farbe von ihm abgesetzt; es dürfte beim Pferde wohl immer vorhanden sein, ist aber makroskopisch nicht immer ohne weiteres auffindbar; Estes [230] fand es regelmäßig, Litty [565] bei 13 untersuchten Fällen nur 1 mal, Vermeulen [983] manchmal. Beim Menschen sind jederseits ein oberes und ein unteres Epithelkörperchen vorhanden; das obere liegt ungefähr in Höhe des kaudalen Randes des Ringknorpels in der Rinne zwischen Speiseröhre und dorsalem Rande des Seitenlappens der Schilddrüse, das untere in derselben Rinne nahe dem kaudalen Ende des Seitenlappens. Näheres siehe Bobeau [91], Hagenbach [336], Litty [565], Mayr [611], Mobilio [636], Rossi [769 u. 770], Vermeulen [981 u. 983] und Zietzschmann [1039].

Ähnlich wie bei der Schilddrüse können akzessorische Epithelkörperchen vorhanden sein, die durch Abschnürungen und Zerteilung der Anlage entstehen und als oft nur mikroskopisch nachweisbare Körper ihren Sitz in der Nähe der Hauptorgane oder m. o. w. weit entfernt haben. Näheres siehe Trautmann [960].

3. Die Thymusdrüse, Thymus.

Die Thymusdrüse (Abb. 549 11, 11, 901 a, a′ u. 902 1) ist nach Abkunft, Aufbau und biologischem Verhalten ein Organ, das Beziehungen sowohl zum endokrinen als auch zum lymphoiden System aufweist (Trautmann [960]). Sie findet sich als graurötliches Organ beim Foetus und bei jugendlichen Individuen im kranialen Teile der Brusthöhle (in der präkardialen Mittelfellspalte seitlich und vor allem ventral von den in dieser gelegenen Organen) und am Halsteile der Luftröhre. Sie besteht aus dicht aneinanderliegenden, durch Bindegewebe vereinigten Läppchen. Einige Zeit nach der Geburt schwindet sie

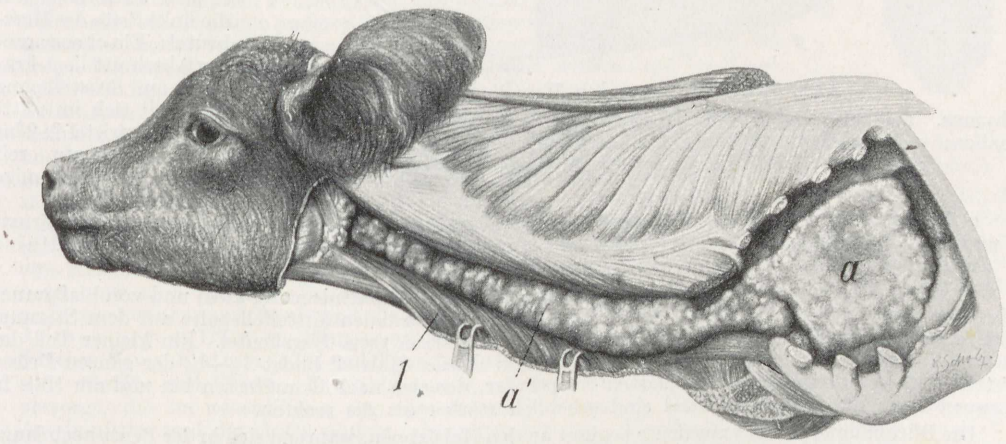

Abb. 901. Thymus eines neugeborenen Kalbes.
a Brustteil und a′ Halsteil des Thymus. 1 zurückgeschlagene Halsmuskulatur.

allmählich (s. S. 586) und wird zum Teil durch Fettgewebe ersetzt, so daß sie bei erwachsenen Individuen fehlt oder nur noch in Resten vorhanden ist. Beim Menschen, Pferd und Hunde reicht sie bei stärkster Ausbildung nicht bis über die Mitte des Halses kopfwärts, während sie bei den Wiederkäuern und dem Schweine bis zum Kehlkopf und noch weiter kopfwärts reicht. Beim Pferd und Schwein ist nach Rossi [773 u. 774] der Brustteil oft nur unvollkommen ausgebildet.

Entwicklung. Der Thymus entsteht ventral aus der 3. und 4. Schlundtasche (Abb. 898 d, d′) in Form zweier zunächst soliden Epithelzapfen, die rasch zu enghöhligen, mit dicker Epithelwand versehenen Schläuchen werden und an ihrem freien Ende rundliche, solide Sprossen treiben, die sich zu einem unpaaren Körper vereinigen. Sie schnüren sich bald von den Schlundtaschen vollkommen ab. Die Thymusdrüse ist entodermaler, beim Schwein ekto-entodermaler Herkunft, also ein Epithelorgan, eine echte Drüse von lappigem Bau. Später wandelt sich dieses in ein scheinbar zytoblastisches Organ

um, indem die Epithelzellen durch Verschmelzung ihrer Protoplasmafortsätze ein Reticulum bilden, in dessen Maschen Lymphozyten zu liegen kommen.

Bau. Der von einer Bindegewebshülle locker umgebene Thymus besteht aus größeren Läppchen, die in eine Mark- und eine Rindenschicht zerfallen, sich peripher wieder in kleinere Läppchen zerlegen lassen und einen dem zytoblastischen Gewebe ähnlichen Bau zeigen (s. S. 585), jedoch in der Marksubstanz eigenartige konzentrische (Hassalsche) Körperchen enthalten.

Gefäße und Nerven. Die Arterien stammen von der A. thoracica int., A. subclavia und A. carotis communis, die Nerven vom N. vagus und N. sympathicus, die Venen von der V. cava cranialis.

a) **Pferd.** Bei den Füllen liegt die Thymusdrüse mit ihrem dickeren abgerundeten Teil in der präkardialen Mittelfellspalte, ventral von der Trachea und den großen Gefäßen und reicht bis zum Perikard. Mit zwei dünnen Lappen tritt sie zwischen dem 1. Rippenpaar aus der Brusthöhle, liegt ventral und seitlich an der Trachea und reicht bei jüngeren Tieren weiter kopfwärts als bei älteren.

b) **Wiederkäuer.** Die Thymusdrüse des Rindes (Abb. 901 a, a′) besteht aus dem unpaaren Brust- und dem paarigen (zweischenkligen) Halsteile. Sie ist sehr groß und von lappigem Bau und reicht bis zum Kehlkopfe. Bei Kälbern nimmt sie bis zur 7. und 8. Lebenswoche an Gewicht rasch zu und wiegt in den ersten Lebenswochen 100—200, nach 4—6 Wochen 400—600 g; Krupski [503] gibt als Höchstgewicht 1050 g an, nach Bergfeld [79] dagegen beträgt das Durchschnittsgewicht zur Zeit der besten Drüsenausbildung nur 220 g.

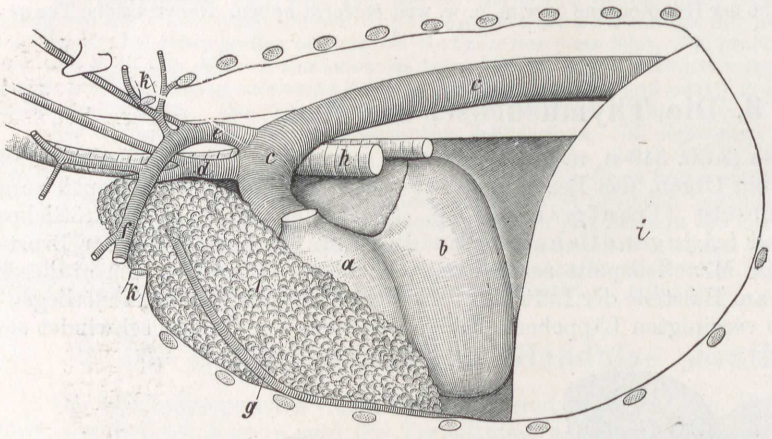

Abb. 902. Thymus des Hundes.

1 Thymus. a rechte und b linke Herzkammer; c, c Aorta; d A. brachiocephalica; e A. subclavia sinistra; f A. axillaris; g A. mammaria interna; h Trachea; i Zwerchfell; k, k erste Rippe (abgesägt).

Bei der Ziege liegt der unpaare Teil des Thymus in der kranialen Mittelfellspalte halswärts vom dorsalen Teile des Herzens, zum Teil links von Luft- und Speiseröhre und der V. cava cran., zum Teil ventral von ihnen; bei jungen Tieren erstreckt er sich auch noch auf die linke Seite des Herzbeutels. Ein ebenso großer Abschnitt liegt kranial vom Brusteingang und teilt sich im mittleren Halsdrittel in 2 bis zum Kehlkopfe reichende strangförmige Schenkel.

c) **Schwein.** Die sehr große Thymusdrüse ist zweischenklig und besteht aus dem unpaaren Brustteil und zwei Halslappen. Diese reichen selbst noch bei erwachsenen Tieren am Halse bis zum Kehl- und Schlundkopf (Abb. 549 11, 11).

d) **Hund.** Die Thymusdrüse des Hundes (Abb. 902 1) ist verhältnismäßig klein und von blaßgrauer Farbe. Sie liegt im Bereiche der 1. bis 6. Rippe in der präkardialen Mittelfellspalte auf dem Sternum zwischen den beiden Lungen; ihr Ende reicht bis zum Herzen resp. Herzbeutel. Ein kleiner Teil der Drüse tritt ventral von der Trachea aus dem Thorax. Dieser Halsteil bildet $^1/_5$—$^1/_6$ der ganzen Drüse. Sie stellt meist einen einheitlichen, platten Körper dar, der sich nach dem Herzen hin und am Hals in 2 Lappen teilt; die linken Schenkel sind erheblich stärker als die rechten.

Die **Rückbildung** der Thymusdrüse beginnt an den Halslappen, während sich in der Brust noch lange Zeit Reste erhalten können. Beim Menschen ist die Drüse im 2. oder 3. Lebensjahr am stärksten; im 25. bis 30. Jahr ist sie bis auf kleine Reste geschwunden. Beim Pferd ist sie 2—2½ Jahre nach der Geburt nicht mehr oder höchstens noch in ganz kleinen Resten nachweisbar. Bei dem Schwein und den Wiederkäuern erfolgt die Rückbildung derart, daß die Drüse zunächst in 2—3 große Teile zerfällt (in einen Hals- und einen Brustteil bei dem Schweine, dem Schaf und der Ziege oder in einen kranialen, mittleren und kaudalen Teil beim Rind, ausnahmsweise auch beim Schafe); der kraniale Teil zerfällt dann wieder in zwei seitliche Hälften (Rossi [773 u. 774]). Der Schwund beginnt am Halsteile; in der Brust finden sich bei den Wiederkäuern oft noch in hohem Alter Spuren oder selbst größere Reste von der Drüse. Beim Hunde wächst die Thymusdrüse nach Baum [49] noch in den ersten 14 Tagen nach der Geburt, so daß ihr Gewicht sich zum Körpergewicht wie 1 : 170 verhält; dann beginnt die Rückbildung, und zwar in den ersten 2—3 Monaten so rasch, daß das genannte Verhältnis auf 1 : 1200—1600 sinkt, dann aber sehr langsam, so daß man im 2. und 3. Lebensjahre noch Thymusreste findet. Zuerst schwinden die Halslappen. Die Rückbildung der Thymusdrüse ist nach Krupski [503] bedingt durch den Übergang von der Milchnahrung zur Fütterung mit festen Futtermitteln und das Einsetzen des Geschlechtstriebes. Über Persistenz der Thymusdrüse als normale Erscheinung s. Zimmermann [1064], über ihren Einfluß auf die normale Entwicklung der Hoden s. Leupold [552 a].

4. Nebennieren, Glandulae suprarenales, und Paraganglien.

Die **Nebennieren** liegen als paarige Organe von festweicher Konsistenz unter dem Peritonaeum am thorakalen Ende, beim Pferd (Abb. 792 g) noch am medialen Rande der Nieren und sind durch Bindegewebe und Blutgefäße an diese befestigt, haben aber mit den Nieren außer der Nachbarschaft nichts gemein. Die innig der V. cava caudalis anliegende rechte Nebenniere liegt i. d. R. mehr kranial als die linke, deren medialer Rand an die Aorta grenzt. Die Oberfläche ist beim Schweine stets, beim Pferd und Hunde zuweilen gefurcht, bei allen übrigen Haustieren glatt. Die Nebennieren besitzen eine rotbraune, bei den Fleischfressern gelbliche und beim Menschen gelbbräunliche Farbe. Beim Pferde sind sie platt und länglich, und zwar 4—9 cm lang und 2—4 cm breit; die rechte ist gewöhnlich etwas größer als die linke. Auch bei dem Schwein und den Fleischfressern sind die Nebennieren von länglicher bzw. länglich-runder und beim Menschen von rundlich-dreieckiger oder halbmondförmiger Gestalt und platt. Beim Rind umfassen sie die Hohlvene; die rechte ist herzförmig, die linke hat die Form einer 9; bei dem Schaf und der Ziege haben sie Form und Größe einer großen Bohne; beim Hund ist die linke sanduhrförmig (Césari [153]).

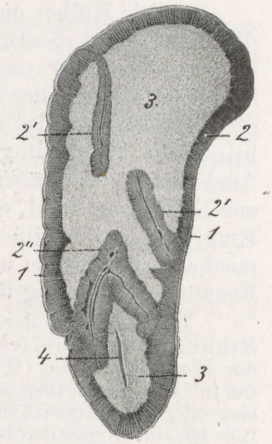

Abb. 903. Nebenniere des Pferdes. (Längsschnitt.)
1 Fibrosa; 2 Rindensubstanz, die sich bei 2′, 2″ ins Innere fortsetzt; 3 Marksubstanz; 4 längsgetroffenes Gefäß.

Bau. Die Nebennieren sind von einer fibrösen Kapsel (Abb. 903 1) umhüllt, die gefäß- und nervenreiche Septen in die Nebennierensubstanz sendet und dadurch innig an diese befestigt ist. Ihr Parenchym zerfällt in die gelblichbraune Rindensubstanz, *Substantia corticalis* (2, 2′, 2″), und die von dieser allseitig umschlossene gelblichgraue oder gelbrote Marksubstanz, *Substantia medullaris* (3). Die Rindensubstanz besteht aus fast parallel angeordneten Zellsträngen *(Zona fasciculata)*, die peripher unter Änderung der Zellform bogenförmig ineinander übergehen *(Zona arcuata)* und zentral unter Änderung ihrer Richtung netzförmige Anordnung zeigen *(Zona reticularis)*. Die Zellen der Rindensubstanz enthalten, besonders in der Z. reticularis, wechselnde Mengen von Fett, wodurch die Rindensubstanz bald heller, bald dunkler erscheint. Die Zona arcuata ist nur bei dem Pferde, dem Schwein und den Fleischfressern vorhanden und erscheint in jedem Falle heller als die beiden anderen Zonen. Bei älteren Pferden trifft man häufig zahlreiche breite Einfaltungen der Nebennierenrinde an, in die sich von außen das kapsuläre Bindegewebe einsenkt; seltener werden diese bei Rind, Schwein und Fleischfressern beobachtet (Trautmann [960]). Beide Substanzen sind nach Bau und Abstammung völlig verschiedene, voneinander unabhängige Teile. Die Rindensubstanz ist rein epithelialer Natur und besteht aus Zellen mit charakteristischem lipoiden Inhalt. Die Marksubstanz ist im wesentlichen aus Zellen zusammengesetzt, die in Chromsäure oder in Lösungen chromsaurer Salze sich intensiv gelb bis braun färben und deswegen chromaffine oder phäochrome Zellen heißen. Da bei den niederen Wirbeltieren die beiden Substanzen nicht wie bei den Säugetieren eine einheitliche Nebenniere, sondern zwei räumlich getrennte Organe bilden, bezeichnet man die zum Zwischennierensystem gehörige Rindensubstanz auch als Interrenalorgan und die Marksubstanz als Suprarenal- oder Adrenalorgan. Über das Mengenverhältnis von Mark und Rinde in der Säugernebenniere und ihren feineren Bau s. Kolmer [478] und Trautmann [960].

Gefäße und Nerven. Die Nebennieren werden von einer größeren Anzahl Aa. suprarenales versorgt, die im wesentlichen von der A. renalis stammen, aber auch von den Aa. phrenicae und Aa. lumbales und der Aorta abdom. abzweigen können. Die Venen ziehen zu den Vv. renales oder zu diesen und der V. cava caud. (Pferd, Rind, Schwein) oder zu einer V. lumbalis (Hund und Katze) (s. Landau [518]). Die Nerven kommen vom Plexus suprarenalis (N. sympathicus).

Entwicklung. Das Interrenalorgan (die spätere Nebennierenrinde) entsteht paarig in der Lendengegend aus dem mesodermalen Zölomepithel in Form kleiner metamerer Wucherungen, die sich vom Zölomepithel abschnüren und zu einer einheitlichen Zellmasse, der sog. Zwischenniere, verschmelzen. Unabhängig von der Rindenanlage entstehen aus der Sympathikusanlage, einem Abkömmlinge des Ektoderms, die Sympatho- und Phäochromoblasten. Erstere werden zu sympathischen Nervenzellen, letztere zu chromaffinen Zellen (Kohn [474]). Die chromaffinen Zellen lösen sich fast ganz vom Sympathicus ab und bilden das Suprarenalorgan, das in kleinen Gruppen unter allmählicher Verdrängung des Zwischennierengewebes in das Zentrum dieser Rindenanlage hineingelangt und schließlich als zentrales Mark vom Interrenalgewebe als peripherer Rinde umschlossen wird. Im Entwicklungsstadium ist die Nebenniere zunächst größer als die Niere.

Abgespaltene Teile des Interrenal- und Suprarenalorgans können als akzessorische Nebennieren auch an anderen Stellen des Körpers gefunden werden. Sie bestehen entweder nur aus lipoidem Gewebe (Beizwischennieren) oder nur aus chromaffinen Zellen (Paraganglien, s. S. 588) oder aus lipoiden und chromaffinen Zellen (Beinebennieren). Beizwischennieren können sich in der Nähe des Hauptorgans oder als subkapsuläre oder interkanalikuläre Einschlüsse der Nieren an den Gefäßwänden der hier verlaufenden Arterien und Venen, in den Nervengeflechten in Leber und Pancreas und

Gewicht nach Zust Pferd 20-22 g Schaf 2 g

an den Gefäßen und Nerven des retroperitonäalen Raumes finden. Beinebennieren wurden gefunden in der Nähe der Nebennieren und im Plexus solaris und pampiniformis. Chromaffines Gewebe findet sich als chromaffine Einzelzellen im ganzen Verbreitungsgebiete des Sympathicus in Ganglien und Nerven eingestreut, oder es bilden **chromaffine Zellgruppen,** in gefäß- und nervenreiches Bindegewebe eingebettet, selbständige kugelige oder spindelförmige Körper, die **Paraganglien.** Diese unterscheiden sich von den sympathischen Ganglien durch das Überwiegen der zelligen Bestandteile (der chromaffinen Zellen). Kleinere Paraganglien liegen besonders häufig am Brust- und Halsteile des Sympathicus, in der Umgebung der großen Bauchgefäße, an der Oberfläche der Nebenniere, im Nierenhilus, im Lig. latum uteri und anderwärts. Größere Paraganglien sind das paarige Zuckerkandlsche Organ, *Paraganglion aortae abdominalis,* an der Abgangsstelle der A. mesenterica caudalis, das von Pellegrini [701] bei den Fleischfressern nachgewiesen wurde, ferner das *Paraganglion intercaroticum* (s. S. 622) an oder kranial von der Karotisteilung, das der Karotisdrüse des Menschen entspricht, und vielleicht auch die Steißdrüse des Menschen (s. S. 672). Auch die Marksubstanz der Nebenniere ist demnach nichts anderes als ein mächtiges, solides Agglomerat von chromaffinen Zellen, ein *Paraganglion suprarenale* (Poll [716]).

G. Hüllen und Lage des Foetus.

1. Die **Hüllen des Foetus.** In der ersten Entwicklungsstufe (s. S. 9) sind die Eizelle, die Morula und die Blastula von dem Oolemma (Abb. 3 a) und bei den Einhufern und Fleischfressern noch von einer Gallerthülle (Abb. 3 f) umgeben; diese stellen die mütterlichen (akzessorischen) Hüllen des Embryo dar. Zu Beginn der Gastrulation schwinden diese Hüllen und das nackte Ei liegt direkt an (beim Menschen in) der Uterusschleimhaut, die bis dahin gewisse Veränderungen erlitten hat (s. S. 591). Während der weiteren Ausbildung des Embryo, speziell mit Beginn seiner Abschnürung von der Keimblase, die zur Nabelblase wird, entstehen neue, vom Embryo selbst gebildete und ihn einschließende Embryonalhüllen, die Eihäute. Diese dienen im wesentlichen zu seinem Schutze gegen mechanische Insulte und zu seiner Verbindung mit dem Uterus des Muttertieres, zu seiner Ernährung, Atmung usw. Man unterscheidet das Amnion, die Allantois und das Chorion.

Das Verhalten der Hüllen ist nach der Tierart verschieden. Am einfachsten ist es noch bei den Einhufern und Fleischfressern (Abb. 905, 906 u. 911): Die äußerste Hülle ist die Uteruswand mit der *Placenta materna* (Mutterkuchen); darauf folgt das Allantoischorion mit den Chorionzotten, die in ihrer Gesamtheit die *Placenta foetalis* (Fruchtkuchen) darstellen und in die Placenta materna eingreifen. Auf das Allantoischorion folgt die Allantoishöhle, die mit der Allantoisflüssigkeit angefüllt ist, die namentlich beim Pferd öfter eigentümliche, ovale, braune oder braungrüne Körper *(Hippomanes)* enthält. Darauf folgt das Amnion. Dieses umschließt die den Foetus umgebende und mit Amnioswasser gefüllte Amnioshöhle. Die Embryonalhüllen stehen nur am Nabel mit dem Foetus in Verbindung. Dort bilden sie, dicht aneinander liegend, mit anderen Teilen den Nabelstrang, *Funiculus umbilicalis.* Dieser besteht aus 1. der Amnioshülle, 2. dem Urachus (dem Allantoisstiel), 3. den Nabelgefäßen, 4. dem Nabelblasenstiele bzw. der rudimentären Nabelblase selbst und 5. dem diese Teile innerhalb der Amnioshülle umgebenden und verbindenden fötalen Bindegewebe, der sog. Whartonschen Sulze. Die Nabelgefäße sind 2 Aa. umbilicales (Abb. 929 l), die meist geschlängelt verlaufen, und eine V. umbilicalis (p), die bei einigen Tierarten doppelt auftritt. Die Nabelblase liegt während der späteren Entwicklungsperioden bei den meisten Tierarten ganz im Nabelstrang und verschwindet nebst ihrem Stiele wohl auch ganz, indem sich der Darm an der Stelle der Kommunikation zwischen Darm- und Nabelblasenhöhle im Darmnabel schließt.

Die Chorionzotten der Placenta verhalten sich verschieden (s. Abb. 904—907). Sie sind bei den Einhufern und dem Schweine ziemlich gleichmäßig über die Oberfläche des Chorion als *Placenta diffusa* verteilt. Bei den Einhufern sind ziemlich dicht stehende Zottenbüschel (Abb. 905 d) vorhanden, die in die Uterusschleimhaut hineinreichen. Beim Schweine bestehen große, gefäßreiche Wülste mit niedrigen Zotten, die in die Uterusschleimhaut eingesenkt sind, und außerdem weißgraue, gefäßarme Erhabenheiten, *Areolae,* die von radiären Zottenreihen umstellt sind. Die Enden des Fruchtsackes sind frei von Zotten. Die Wiederkäuer besitzen eine *Placenta multiplex.* Bei ihnen hat das Allantoischorion nur an bestimmten, durch zottenfreie Partien getrennten Stellen Zottenbüschel, Eihaut- oder fötale Kotyledonen (Abb. 907 h). Diese entsprechen den S. 570 erwähnten Karunkeln der Uterusschleimhaut, Uterus-Kotyledonen, die zusammen die Placenta materna darstellen. Bei dem Menschen und vielen Tierarten finden sich nur an einer bestimmten Partie von charakteristischer Gestalt echte, blutreiche Chorionzotten, *Chorion frondosum.* Nur die diesen Stellen entsprechenden Partien der Uterusschleimhaut bilden eine Placenta materna. Der Frucht- und Mutterkuchen tritt bei dem Menschen, den Affen, den Rodentia und Insectivora als *Placenta discoidea* in Scheibenform und bei den Fleischfressern als *Placenta zonaria (annularis)* (Abb. 904) gürtelförmig auf. Die neben der echten Placenta am übrigen Chorion auftretenden Zotten *(Chorion laeve)* sind ohne große Bedeutung.

Bezüglich der sonstigen Verschiedenheiten der Eihüllen der Haustiere ist zu bemerken, daß sich die Eihäute des Pferdes in erster Linie dadurch auszeichnen, daß die Allantois so weit zwischen die beiden Amniosblätter, das primäre, eigentliche Amnion und das amniogene Chorion, hineinwächst, bis sie beiden rundum anliegt (S. 590). Man trifft mithin beim Pferdeembryo 2 ineinander steckende Säcke, den Amnios- und den Allantoissack mit der Amnioshöhle (Abb. 905 a) und der Allantoishöhle (i, i); der letztere besitzt an seiner uterusseitigen Fläche die Placenta diffusa (d). An der Nabelseite des Foetus

ist die Fruchtblase etwas nach dem Leib des Foetus eingebogen. Hier befindet sich das Nabelblasenfeld (f), d. h. die Stelle, wo in früheren Entwicklungsstadien der Scheitel der länglichen Nabelblase das Chorion erreichte und Zotten besaß (die Nabelblasenplazenta), und bis wohin jetzt die Nabelgefäße reichen. Der ziemlich lange Nabelstrang besteht aus einem direkt an den Foetus anschließenden und von den Amniosblättern umgebenen kürzeren Amniosteil (h) und dem entfernteren, amniosfreien Allantoisteil (h'). Die Fleischfresser haben einen zitronenförmigen Fruchthüllensack; ihre Nabelblase (Abb. 906 c) erhält sich bis zur Geburt als ein kleines, rotes Säckchen, das am Nabelblasenfelde (f') mit dem Chorion verbunden ist. Amnion (g) und Allantois (e, e') verhalten sich wie beim Pferde. Der Nabelstrang ist kurz und fest. Das Charakteristische ist die gürtelförmige *Placenta zonaria* (Abb. 904). Die Verbindung mit der Placenta materna ist sehr innig, so daß diese wie beim Menschen die Placenta discoidea bei der Geburt als Membrana decidua abgestoßen wird. Die Wiederkäuer (Abb. 907) besitzen einen sehr langen, schlauchartigen Fruchthüllensack, der sich vom Ende des befruchteten Uterushorns durch dieses und den scheinbaren Uteruskörper hindurch und als leerer Schlauch auch noch in das andere, nicht trächtige Horn erstreckt. Die Nabelblase (c) wird sehr bald ganz rudimentär. Ein Nabelblasenfeld fehlt. Der Allantoissack (b u. f) umschließt den Amniossack (a u. e) nicht (S. 590); er liegt vielmehr neben diesem am größten Teile der Innenfläche des amniogenen Chorion (g), das mit dem ihm anliegenden Allantoissacke mächtig in die Länge wächst. Die Enden des Fruchthüllensackes bestehen also nur aus dem Allantoischorion und enthalten den Amniossack nicht. Der Amnios- und der Allantoissack (a, b) liegen gewissermaßen nebeneinander in dem von dem amniogenen Chorion (g) umschlossenen Hohlraume.

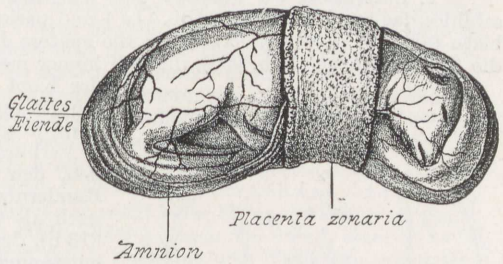

Abb. 904. Embryo eines Hundes mit Hüllen gegen Ende der Trächtigkeit.

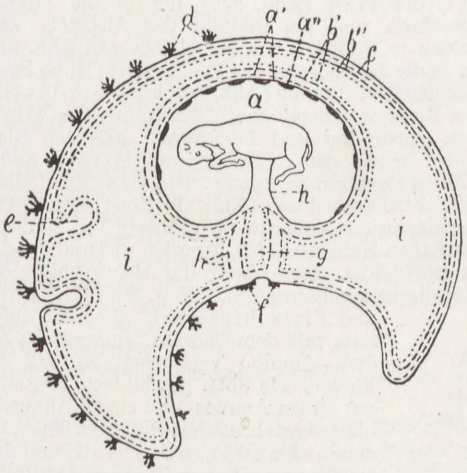

Abb. 905. Schema der Eihäute des Pferdes (Bonnet).

a Amnioshöhle; a' Amniosblätter; a'' Amnioswucherungen; b' Allantoisblätter des Amnion; b'' Allantoisblätter des Chorion; c amniogenes Chorion; d Placenta foetalis (Chorionzotten); e Hippomanes; f Nabelblasenfeld; g Nabelbläschen; h Amniosteil des Nabelstranges; h' Allantoisteil des Nabelstranges; i, i Allantoishöhle.

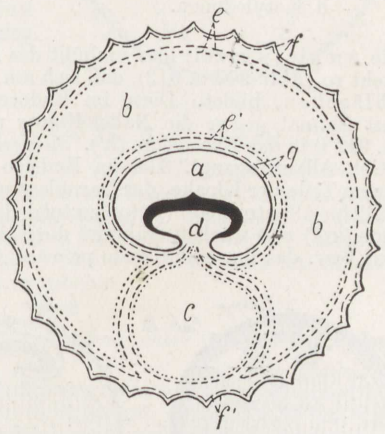

Abb. 906. Schema der Eihäute der Fleischfresser.

a Amnioshöhle; b, b Allantoishöhle; c Nabelblase; d Darmrinne; e Allantoisblatt des Chorion; e' Allantoisblatt des Amnion; f amniogenes Chorion (Amniosblatt des Chorion); f' Nabelblasenfeld; g Amniosblatt des Amnion (Bonnet).

Das Chorion besitzt die erwähnten Kotyledonen, *Placentae foetales* (h), die mit den Karunkeln der Uterusschleimhaut, den *Placentae maternae,* verbunden sind. Der Nabelstrang besitzt keinen amniosfreien Allantoisteil; er ist kurz und endet mit dem Amnion; er enthält 2 Nabelvenen. Das Integument des Foetus setzt sich auf eine kurze Strecke auf den Nabelstrang fort. — Der Fruchthüllensack des Schweines stellt ebenfalls einen langen Schlauch dar; im übrigen verhält sich der Amniossack zum Allantoissacke wie bei den Wiederkäuern. Die Enden des Allantoissackes wachsen aber durch die Enden des Chorionschlauches hindurch und liegen als Allantoiszipfel frei. Dadurch, daß mehrere Fruchtsäcke reihenweise aneinanderliegen, werden deren Enden durch Druck i. d. R. eingestülpt. Auch tritt häufig Verwachsung benachbarter Fruchtsäcke ein. Das Chorion besitzt eine Placenta diffusa mit den erwähnten gefäßreichen Wülsten und den Areolae (s. S. 588). Der Nabelstrang ist lang (so lang wie der Foetus); er ist aber ganz vom Amnion überzogen und besitzt keinen Allantoisteil.

Die Menge der Amniosflüssigkeit, in der der Foetus schwimmt, beträgt beim Menschen bis zu 2 kg, beim Pferd etwa 5, beim Rind etwa 4, bei dem Schaf und der Ziege etwa ¼—½ kg und nimmt gegen Ende der Trächtigkeit bis etwa auf die Hälfte ab. Die Menge der Allantoisflüssigkeit schwankt ungemein; man findet beim Pferd und Rind ½—9 kg, bei dem Schaf und der Ziege 50—100 g.

2. **Entstehung der Eihäute.** Das Amnion entsteht so, daß rund um den Rand des Embryonalschildes das aus Ektoblast (Abb. 11 a′) und parietalem Mesoblast (b′) bestehende Außenblatt der Keimblase (also an dessen Übergang in die spätere Leibeswandplatte des Embryo) eine Ringfalte bildet, die Amniosfalte (Abb. 908), die sich immer mehr erhebt und den Embryo umwächst. Zunächst wird der Kopf durch die Kopfkappe und dann der Schwanzabschnitt durch die Schwanzkappe überwachsen; beide treten dann durch die später auftretenden seitlichen Amniosfalten in Verbindung. Indem diese Falten wachsen, stoßen sie schließlich, den Embryo umhüllend, über dessen Rücken mit ihren Rändern zusammen. Dabei bleibt aber vorläufig zwischen ihnen noch als Öffnung und Kanal der Amniosnabel (Abb. 912 u. 913 b), der von außen in die so zwischen Foetus und Amnioshülle entstandene Amnioshöhle (m) führt. Bald verwachsen aber die Faltenränder in der Amniosnaht zum Mesamnion, das nach kurzem Bestehen einreißt und schwindet. Jetzt ist der Embryo von 2 Hüllen, den beiden Blättern der Amniosfalte, umgeben, nämlich dem die Amnioshöhle umschließenden primären Amnion (dem Innenblatte der Amniosfalte) (Abb. 912 k′, l′) und der das Exocoelom (Keimblasenzölom) (Abb. 912 u. 913 h′) umschließenden serösen Hülle, dem amniogenen Chorion (Amniochorion, dem Außenblatte der Amniosfalte) (Abb. 912 k, l u. Abb. 910). Das Exocoelom, das etwas seröse Flüssigkeit enthält, geht am Leibesnabel (g) in das Endocoelom (h) über. Das amniogene Chorion liegt mit seiner Außenseite an der Uterusschleimhaut und bildet gefäßlose Zotten, die Chorionzotten (Abb. 910), die in die Uterusschleimhaut einwachsen und bei Bildung der Allantois vaskularisiert werden (s. S. 591). Am Nabel (bei g in Abb. 912) geht das Amnion in die Leibeswand des Foetus über; diese Stelle ist die Amnioswurzel; hier umhüllt das Amnion später den Nabelstrang (Abb. 905 h). Die Allantois entsteht so (Abb. 909 u. 912), daß sich am Enddarme des Embryo ventral eine Ausstülpung, das Allantoisbläschen, bildet. Diese im Endocoelom zwischen Darmwand und Leibeswand gelegene Blase wächst kranial gegen die Nabelöffnung und durch diese neben dem Nabelblasenstiele nach außen (Abb. 912 i) in das Exocoelom (h′). Sie verengt sich am Nabel zu einem Schlauche, dem Urachus (Allantoisstiel, Allantoisgang). Der im Embryo liegende Teil der Allantoisblase (Endoallantois) wird später zu einem Teile der Kloake, der Harnblase und Harnröhre; der in das Außenzölom gelangte Teil stellt die eigentliche Allantoisblase (Ectoallantois) dar; sie liegt zwischen Nabelblase (d), Amnion (m) und Amniochorion (k, l) und wächst, während die Nabelblase sich zurückbildet. Dabei kann die Allantoisblase den Foetus bzw. das ihn einhüllende primäre Amnion vollständig umwachsen (Abb. 905 u. 906) (Einhufer und Fleischfresser), wobei sie einerseits mit dem Chorion, andererseits mit dem Amnion verwächst, so daß der Foetus, wie oben geschildert, von einer aus einem Amnios- und einem Allantoisblatte bestehenden Hülle (Abb. 905 a′, b′), dem sekundären Amnion, und dem aus dem amniogenen Chorion (Abb. 905 c) und einem Allantoisblatte (b″) bestehenden Allantochorion umgeben ist. Zwischen Amnion und Allantochorion befindet sich die Allantoishöhle (Abb. 905 i, i u. 906 b, b) anstatt des Außenzölom und zwischen sekundärem Amnion und Foetus die Amnioshöhle (a). Umwächst die Allantoisblase das Amnion nicht oder nicht vollständig (Wiederkäuer und Schwein) (Abb. 907), dann liegen Allantoishöhle bzw. -blase und Exocoelom (der Hohlraum

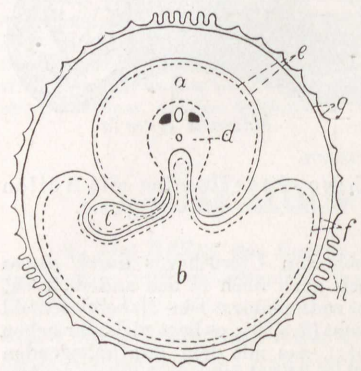

Abb. 907. Schema der Eihäute der Wiederkäuer.
a Amnioshöhle; b Allantoishöhle; c Nabelblase; d Embryo; e Amnion; f Allantois; g amniogenes Chorion; h Kotyledonen.

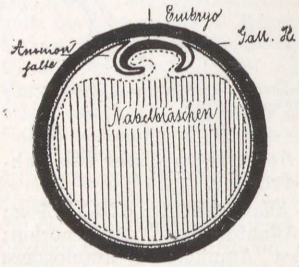

Abb. 908.

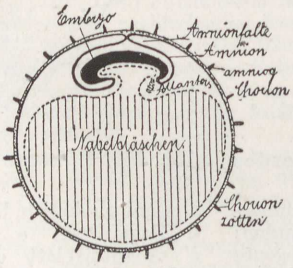

Abb. 909.

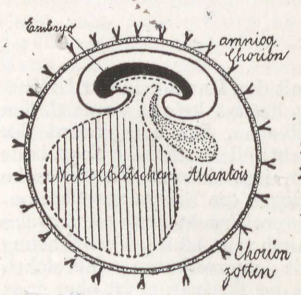

Abb. 910.

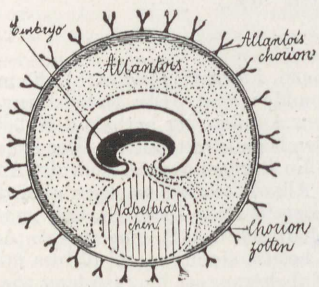

Abb. 911.

Abb. 908—911. Schemata der Eihautbildung bei Säugern (nach Martin).

Gall. H. in Abb. 908 Gallerthülle. Die Bezeichnung Allantois in Abb. 910 u. 911 bezieht sich auf die getüpfelte, blasige Ausstülpung des Enddarms.

zwischen primärem Amnion und amniogenem Chorion, in den die Allantoisblase nicht eingedrungen ist) nebeneinander (s. S. 589). Mit der Allantois wachsen die in ihrer Wand gelegenen Aa. umbilicales nach außen und vaskularisieren besonders das Allantochorion. Das vaskularisierte Allantochorion bildet nun Gefäßzotten, die in ihrer Gesamtheit die *Placenta foetalis*, den Fruchtkuchen (s. S. 588), darstellen.

3. Die **Lage der Früchte im Uterus** ist derart, daß der Rücken des Embryo gegen die Konvexität des Uterushorns gekehrt ist. Bei den Tieren mit einem Uterus bicornis liegt die Frucht gewöhnlich in einem Horne, selten im Corpus uteri. Bei Doppelträchtigkeit liegt in jedem Horn eine Frucht. Die Verteilung mehrerer Früchte multiparer Tiere ist in beiden Uterushörnern ziemlich gleichmäßig. Die Früchte liegen meist in regelmäßigen Abständen in den ziemlich gleich weiten Hörnern oder in den stark erweiterten und in der Wand verdünnten, gegen die eingeschnürten, fruchtfreien Zwischengegenden scharf abgehobenen Fruchtkammern, Ampullen. Selten bleibt bei den Multiparen ein Uterushorn leer.

4. **Evolution des Uterus.** Während der Schwangerschaft zeigen der Uterus und seine Adnexe gewisse Veränderungen, die sich nach der Geburt des Jungen wieder zurückbilden. Der schwangere Uterus ist bedeutend (10—30fach) schwerer als der nicht schwangere; er wiegt beim Menschen 1000 g (gegen 30—40 g), beim Pferde 4000 g (gegen 250), bei der Kuh 6000—7000 g (gegen 500—600), beim Schafe 500—700 g (gegen 60). Diese Gewichtszunahme ist bedingt durch Zunahme und Wachstum seiner Gewebselemente, der Muskulatur, der Gefäße und Nerven usw. Auch das elastische Gewebe der Uteruswand erfährt durch eine einmalige Konzeption eine erhebliche und bleibende Zunahme seiner Elemente. Dabei wird die Uteruswand trotz der großen Zunahme der Muskulatur dünner (4 mm: 5—6 mm beim Pferde, 2—5 mm: 5—7 mm beim Rinde), während die Zervixwand dicker (9 mm bei großen Tieren) wird. Die Uterusbänder werden länger und muskulöser, die Schleimhaut wird dicker, blutreicher und lockerer (s. auch S. 571) und bildet die Placenta materna. Bei dem Schweine, der Katze und der Hündin verhält sich der trächtige Uterus an den Lagerstellen der Föten wie bei den anderen Tieren; an den interampullären, etwas eingeschnürten Stellen ist die Uteruswand sehr dünn, die sonst lebhaft gerötete Schleimhaut blaß und von einer grauen, schmierigen Masse bedeckt.

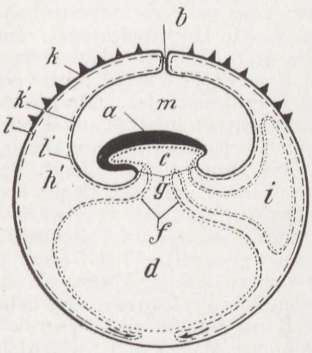

Abb. 912.

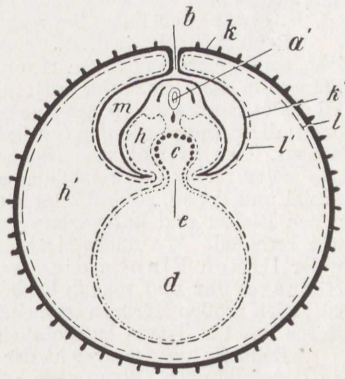

Abb. 913.

Abb. 912. Längsschnitt durch die Embryonalhüllen.

Abb. 913. Querschnitt durch die Embryonalhüllen.

a Embryonalschild; a′ Medullarrohr; b Amniosnabel; c Darm; d Nabelblasenhöhle (Außendarm); e Nabelblasengang; f Darmnabel; g Leibesnabel; h Innenzölom; h′ Außenzölom (Keimblasenzölom); i Allantois; k Amniosplazenta; k′ Ektoblast des Amnion; l, l′ Mesoblast des Amnion; m Amnioshöhle.

5. **Involution des Uterus.** Nach der Geburt zieht sich der Uterus zusammen und nimmt annähernd frühere Gestalt und Bau wieder an. Beim Rinde z. B. nimmt die Schleimhaut, die zu Beginn der Involution am dünnsten ist, mit fortschreitender Rückbildung zwar an Dicke zu, erreicht jedoch den juvenilen Stand nicht wieder. Die Verkleinerung der während der Evolution bedeutend gewachsenen Muskelzellen erfolgt bereits in den ersten 8 Tagen post partum teils durch das Schwinden der glykogenhaltigen Vakuolen, teils durch Auftreten von Fett in den Muskelfasern, das allmählich der Resorption anheimfällt. An der Intima der neugebildeten Gefäße, besonders in den Karunkeln und dem Stratum vasculare, treten bindegewebige Zellproliferationen auf, die eine Verengerung oder sogar einen vollständigen Verschluß der Gefäße herbeiführen, während die kleineren, dünnwandigen Venen und Kapillaren infolge mechanischer Kräfte sich schließen. Die Karunkeln atrophieren durch lebhafte Verfettungs- und Resorptionsprozesse und durch Ab- und Ausstoßung einzelner Teile; 46 Tage post partum sind die Rückbildungsvorgänge an ihnen zum Abschluß gelangt. (Näheres s. Krafft [488].) Bei der Ziege ist nach Haenisch [334] der Involutionsprozeß des normalen Uterus spätestens 6 Wochen nach der Geburt beendet. Spiralfaltenkränze in der Cervix treten bereits 12 Stunden post partum wieder auf. Spätestens 2 Wochen post partum ist die bleibende Stärke der Hörner erreicht, 3 Wochen post partum ihre Verkürzung beendet; zu derselben Zeit haben die Karunkeln, die im juvenilen Zustand eine Höhe von 2 mm und einen Oberflächendurchmesser von 5 mm haben, sich vollständig auf die Größe der etwa 4 mm hohen Dauerkarunkeln zurückgebildet. Spätestens 6 Wochen post partum sind innerer und äußerer Muttermund wieder geschlossen und ist die bleibende Länge des Uteruskörpers erreicht sowie das Lig. intercornuale (s. S. 568), das an den im Puerperium befindlichen Fruchthältern nicht nachweisbar ist, wieder vorhanden. Mit der Involution des Uterus geht die der anderen Teile des Geschlechtsapparates einher. Übrigens kehren die Geschlechtsteile schwanger gewesener Individuen nicht ganz wieder in den jungfräulichen Zustand zurück; Uterus, Vagina, Vulva, Euter und Euterzitzen bleiben etwas größer als sie vor der ersten Schwangerschaft waren.

6. **Lage des trächtigen Uterus.** Während der Trächtigkeit ändert sich die Lage des Uterus. Infolge der zunehmenden Größe und des steigenden Gewichtes der Fruchtblase lagert sich diese nach Sand [786] in den am tiefsten liegenden Teil des vergrößerten Uterus, nämlich in das kaudale Ende des trächtigen Uterushorns; dadurch sinkt das ganze Organ nach und nach bis auf die ventrale Bauchwand. Da der Uterus des Pferdes die größten Hindernisse rechts (Caecum und großes Colon), der der Kuh sie dagegen links findet (Pansen), so liegt der trächtige Uterus beim Pferd etwas mehr links, bei der Kuh mehr rechts von der Medianebene. Bei allen Tieren liegt er direkt an der Bauchwand und zeichnet sich bei mageren Tieren durch diese ab. Beim Pferde vergrößern sich das trächtige Horn und der Uteruskörper, in dem ein Teil, selten der ganze Foetus liegt, bedeutend und erreichen beide je einen Umfang von 80—100 cm. Das kraniale Ende des Uteruskörpers wird sehr bald der am tiefsten und am weitesten kranial liegende Teil des Organs und deswegen Sitz der Fruchtblase. Dabei wird das trächtige Horn 80—90 cm lang; es wächst besonders an der konvexen Seite und reicht schließlich weit über das am Eierstock festliegende Ende hinaus, so daß dieses mit dem Eierstock ungefähr in der Mitte des Gesamtuterus liegt (Franck [257]). Der trächtige Uterus liegt ganz in der Bauchhöhle; er reicht meist bis an Zwerchfell, Leber und Magen. Er verschiebt den Darmkanal dorsal und seitlich. Die Uterushörner liegen an und zwischen den Kolonlagen. Auch das nichtträchtige Horn wächst bogig, ist aber kaum halb so lang wie das andere Horn. Die Enden beider Hörner sind einander zugekehrt; die Hörner verlaufen erst lateral, dann brustwärts und schließlich medial. Bei linksseitiger Trächtigkeit ist der asymmetrische Uterus i. d. R. etwas nach links, bei rechtsseitiger etwas nach rechts verschoben. (S. auch Sand [786].)

Beim Rind ist i. d. R. (in 60%) das rechte Horn befruchtet. Im Uteruskörper liegt der Foetus nicht, sondern stets in einem Horn; aber der leere Teil des Eihautsackes reicht durch den Uteruskörper hindurch in das unbefruchtete Horn, das an dieser Stelle ebenfalls sich vergrößert, so daß der freibleibende Teil dieses Hornes als kleines Anhängsel des Uterus erscheint. Das Eierstocksende des Uterus liegt etwas dorsal; die Hörner verlaufen erst kranial, dann ventral, zuletzt kaudal; sie liegen an der rechten Fläche des Pansens. Der kranial vom Netze bedeckte Uterus liegt asymmetrisch, und zwar wegen des Pansens stets mehr rechts; er reicht dorsal bis in die Hungergrube hinauf. Er verschiebt die Darmschlingen kranial und dorsal, so daß diese zum Teil auf seiner dorsalen Fläche liegen. Kranial grenzt der Uterus an den Psalter und Labmagen; er reicht also nicht so weit brustwärts wie beim Pferd und liegt nicht am Zwerchfell. We nndas linke Horn trächtig ist, dann verschiebt dieses den Pansen derart, daß es in der linken Flanke die Bauchwand erreicht. Bei Schaf und Ziege liegt der Foetus im Uteruskörper und ragt in beide Hörner vor, so daß der Uterus als ein dickes, bauchiges Gebilde mit fast gleich großen Hörnern erscheint. Bei den Wiederkäuern und beim Pferd überragt der trächtige Uterus das Lig. latum beträchtlich (beim Rind um 38 cm, Franck [257]).

Beim Schwein erreicht der Uterus Leber, Magen und Zwerchfell; seine Hörner liegen zwischen den Darmschlingen. Wenn viele Föten im Uterus sind, dann sind die Hörner vielfach winklig abgebogen. Das gilt auch vom Hunde. Bei ihm knickt sich der Uterus ebenfalls winklig ab, weil die Hörner länger werden, als die Länge vom Becken bis zum Zwerchfell beträgt. Die die Föten enthaltenden Ampullen liegen also, ebenso wie beim Schwein, oft quer und neben- oder übereinander. Der Uterus verschiebt die Darmschlingen kranial und seitlich, erreicht Magen, Leber und Zwerchfell und dorsal die Niere. Das Zwerchfell ist bei allen Schwangeren zentral erheblich gegen die Lungen vorgeschoben. Es erreicht beim Hunde die Höhe der 5. Rippe, während es sonst nur bis zur 7. Rippe reicht.

Anhang. Die Exenteration der Eingeweide.

A. Das Exenterieren der Bauch- und Beckeneingeweide des Pferdes. Über die Bauch- und Beckenhöhle des Pferdes s. S. 341 u. 342 und über die Regionen der Bauchhöhle und Bauchwand S. 340 u. 341. Die Lage der Eingeweide der Bauch- und Beckenhöhle, *Situs viscerum abdominis,* ist bei der Schilderung der einzelnen Organe abgehandelt worden.

Die Bauchhöhle eines auf dem Rücken liegenden Pferdekadavers eröffnet man in der Weise, daß man nach dem Zurücklegen des Penis bis zum Samenstrange, der zu umschneiden ist, bzw. des Euters bis zum Schambeinkamm (eventuell unter Schonung der A. pudenda externa) zunächst einen Längsschnitt durch die ventrale Bauchwand dicht neben der Linea alba vom Schambeine bis zum Schaufelknorpel ausführt und dann jederseits noch einen zum ersten Schnitte senkrechten Querschnitt von der Nabelgegend bis zur Lendengegend anlegt, der die letzte Rippe trifft. Bei normaler Lage der Eingeweide bemerkt man zunächst in der Mitte die Spitze und einen Teil des Körpers des nach dem Nabel bzw. dem Schaufelknorpel gerichteten Blinddarms und bisweilen Jejunumschlingen, die i. d. R. aber erst nach dem Aufheben der Blinddarmspitze zum Vorschein kommen. Zu beiden Seiten des Blinddarms treten die Längslagen der durch sehr deutliche Bandstreifen und Poschen gekennzeichneten, sehr weiten und in ganzer Ausdehnung gleich weiten ventralen Schleife des großen Colon entgegen, mit denen links die engere und rechts die weitere poschenarme oder poschenfreie, links nur mit einem, rechts mit 2 sichtbaren Bandstreifen versehene entsprechende Längslage der dorsalen Schleife des großen Colon durch das Kolongekröse, Mesocolon majus, verbunden ist. Die rechte ventrale Längslage des großen Colon ist außerdem durch das Blind-Grimmdarmgekröse, Mesenterium caecocolicum, mit dem Blinddarmkörper verbunden. In der Schaufelknorpelgegend findet man brustwärts von der Spitze des Caecum die ebenfalls miteinander verbundenen Querlagen des großen Colon, von denen die dorsale weiter brustwärts liegt als die ventrale. Weiterhin bemerkt man, besonders wenn man die rechte dorsale Kolonlage etwas von der rechten Bauchwand abdrängt, zwischen dieser, dem Zwerchfell und der Leber einerseits und der rechten dorsalen Längslage des Colon anderseits den kranialen Teil des Blinddarmkopfes und stellt fest, daß die meist links liegende Beckenflexur bis in die Beckenhöhle reicht. Zur besseren Übersicht der Baucheingeweide kann man den Kadaver zunächst etwas auf die linke und dann etwas auf die rechte Seite neigen. Ist das Neigen nach beiden Seiten schwierig, dann empfiehlt

es sich, den Kadaver halb nach links geneigt zu öffnen und nach Feststellung der einzelnen Darmabschnitte das große Colon durch Ziehen an der Beckenflexur möglichst aus der Bauchhöhle zu entfernen. Dann kann man das ganze Caecum, die beiden rechten Längslagen des Colon, den Ursprung und Verlauf des Duodenum, von dem die Bauchspeicheldrüse verdeckt wird, den zunächst ebenfalls vom Duodenum verdeckten Eingang in das Netzbeutelloch, der sich zwischen dem Proc. caudatus der Leber und der (der rechten dorsalen Längslage des Colon und dem Blinddarmkopf anliegenden) Extremitas dextra des Pancreas befindet, den größeren Teil der Leber, einen Teil des Magens, nicht selten Schlingen des Jejunum und kleinen Colon übersehen. Liegt das Tier auf der rechten Seite, dann kann man feststellen, daß links sich befinden: die Schlingen des Jejunum und kleinen Colon, das Ende des Duodenum, der Anfang des Ileum und die linken Lagen und die Beckenflexur des großen Colon. Beim Zurückschlagen dieser Darmteile sieht man die beiden Gekröswurzeln (s. S. 345).

a) Exenteration des Darmkanals. Das Exenterieren des Darmkanals kann, nachdem Colon und Zäkumkörper aus der Bauchhöhle hervorgezogen sind, sowohl von rechts als auch von links geschehen. Größte Sorgfalt erfordert die Lostrennung des Pancreas vom Dickdarme. Vor allem muß das Einreißen der Dickdarmwand vermieden und darauf geachtet werden, daß das Pancreas mit der Milz, dem Magen, dem Duodenum und der Leber in Verbindung bleibt, und daß eine Verletzung der das Pancreas durchbohrenden Pfortader, deren Unterbindung dann unnötig ist, vermieden wird.

Ist die rechte Seite oben, so sucht man zunächst das Ileum auf (s. unten) und zieht dann das Colon an der Beckenflexur so weit als möglich nach links aus der Bauchhöhle. Dann trennt man das (zunächst vom Duodenum verdeckte) Pancreas vom Colon und Caecum, indem man erst das Bauchfell durchschneidet und dann das Organ vorsichtig mit dem Finger abstößt, bis die V. portae freiliegt und vor allem auch die Cauda pancreatis und seine Extremitas dextra vollständig abgetrennt sind. Hierzu drängt man mit der flach aufgelegten linken Hand den Blinddarmkopf und das Colon zurück. Dann unterbindet man das Duodenum in der Gegend der rechten Niere zweimal und durchschneidet es, zugleich aber auch das Gekröse, das es mit dem Kopfe des Caecum und der rechten dorsalen Längslage des Colon verbindet. Sodann löst man mit den Fingern die Befestigung des Blinddarmkopfes an den Lendenmuskeln, der rechten Niere und dem Zwerchfell, bis die kraniale Gekröswurzel frei liegt; dann kann man den ganzen Dickdarm mühelos so weit aus der Bauchhöhle ziehen, daß die ganze kraniale Gekröswurzel überschaut werden kann. Sodann legt man das kleine Colon ebenfalls nach der linken Seite, zieht das Rectum aus der Beckenhöhle heraus und unterbindet es zweimal, schneidet es durch, faßt sein abgeschnittenes proximales Ende und spannt das Gekröse an, in dem man die zur kaudalen Gekröswurzel ziehenden Venen und Arterien bzw. die A. mesenterica caudalis selbst erkennt. Dann schneidet man erst das Gekröse nahe der Wirbelsäule bis zur kaudalen Gekröswurzel durch, hierauf 1—2 cm von der Aorta entfernt diese selbst mit der A. mesenterica caudalis. Zuletzt umgreift man die kraniale Gekröswurzel bzw. die A. mesenterica cranialis und mit ihr gleichzeitig die Nerven des kranialen Gekrösgeflechtes sowie die freigelegte Pfortader mit der linken Hand und schneidet den stark von der Wirbelsäule abzuziehenden ganzen Strang mit möglichst wagerecht geführtem Messer nahe der Aorta durch, wobei gleichzeitig das Gekröse des Dünndarms mit abgetrennt wird. Dann wird der vorher noch nicht abgetrennte Teil des Netzes vom Dickdarm abgelöst. Ist die linke Seite oben, so schlägt man das kleine Colon mit seinem Gekröse zurück, unterbindet das Duodenum unter der linken Niere zwischen Wirbelsäule und Blinddarmkopf, durchschneidet es und trennt das ganze Netz von dem Colon und dem Anfange des Rectum ab. Dann trennt man das Pancreas ab, unterbindet und durchschneidet das Rectum sowie die beiden Gekröswurzeln. Nach Durchschneidung der kranialen Gekröswurzel wird das Zwölffingerdarmgekröse und das an den Blinddarmkopf tretende Bauchfell abgetrennt. Ist die rechte Seite oben, dann sind die Verhältnisse des Darmkanals im allgemeinen übersichtlicher und die Exenteration bequemer. Man wird deshalb diese Lage vorziehen, falls man nicht zur anderen gezwungen ist.

Bei den Exenterationsübungen sollen die Studierenden vor dem Herausziehen des Colon aus der Bauchhöhle das Ileum und nach dem Herausziehen des Colon das Duodenum und das Netzbeutelloch zeigen. Das Ileum sucht man in der Weise auf, daß man mit der linken Hand die Zäkumspitze hochhebt und mit der rechten Hand zwischen den beiden ventralen Längslagen des Colon nach der kleinen Kurvatur des Blinddarmkopfes zu eingeht und den an seiner derberen Konsistenz leicht kenntlichen Hüftdarm zu fassen sucht. Man zieht ihn hervor und überzeugt sich durch das doppelte Gekröse (Dünndarmgekröse und Hüft-Blinddarmgekröse), daß man den richtigen Darmteil ergriffen hat. Man kann auch von der Spitze des Caecum aus dem freien Bandstreifen des Blinddarms nachgehen. Man stößt dann auf das Hüft-Blinddarmgekröse und erreicht damit das Ileum. Das Duodenum ist leicht 1. an seinem Verlaufe zwischen der Leber und der rechten dorsalen Längslage des Colon (bzw. dem Kopfe des Caecum) und 2. an seiner Verbindung mit beiden durch ein kurzes, höchstens 4—6 cm breites Gekröse zu erkennen. Man hat es auf der rechten Seite gegen den Rücken hin durch Beiseiteschieben der anderen Teile zu suchen. — Will man in das Netzbeutelloch gelangen, so schiebt man, nachdem die Darmteile beiseite gelegt sind, den Zeige- und Mittelfinger der rechten Hand zwischen der rechten dorsalen Längslage des Colon und dem rechten Leberlappen bzw. Lobus caudatus vor. Besser läßt sich das Netzbeutelloch nach der Exenteration des Darmkanals zeigen; sein Eingang liegt dann zwischen dem Lobus caudatus der Leber und der Extremitas dextra des Pancreas.

b) Exenteration von Magen, Leber, Milz und Bauchspeicheldrüse. Diese 4 Organe werden im Zusammenhang exenteriert, nachdem der Darm entfernt ist. Das Tier liegt am besten auf dem Rücken oder so nach links gewendet, daß die rechte Seite des Tieres zur rechten-oberen wird. Nachdem man sich über die Lage der Organe (siehe darüber S. 414, 428, 432 u. 433), über die Lage der A. mesenterica cranialis, der Aorta, der Pfortader mit ihren Durchtritt durch das Pancreas u. dgl. orientiert hat, löst man möglichst ohne Messer die bindegewebige Verbindung des rechten und linken Pankreaslappens mit der dorsalen Bauchwand, während sein mittlerer Lappen in Verbindung mit dem Duodenum und der Leber bleibt. Nach unseren Erfahrungen schneidet man am vorteilhaftesten schon jetzt den Stamm der A. coeliaca aus der Aorta. Man hebt zu diesem Zwecke zunächst die V. cava caudalis vom rechten Zwerchfellspfeiler

ab, um diesen freizulegen, geht dann, indem man mit der linken Hand stark am Plexus solaris zieht, mit dem rechten Zeigefinger zwischen dem rechten Zwerchfellspfeiler und der Aorta ein und trennt beide voneinander; man sieht dann den Ursprung der A. coeliaca, umgeben von den starken Nerven und Ganglien des Plexus solaris. Nun schneidet man, indem man dauernd durch Ziehen am Plexus solaris die Gefäße anspannt, ein ungefähr 1½ qcm großes Stück, das den Ursprung der A. coeliaca enthält, aus der ventralen Wand der Aorta heraus. Im Anschluß hieran schneidet man, nachdem man mit der linken Hand die Milz angezogen hat, an der Milzbasis das angespannte Lig. renolienale und Lig. phrenicolineale ab (wobei man die in den Milzhilus eintretende A. lienalis zu schonen hat!), hebt mit der linken Hand den linken Leberlappen auf und stößt mit dem Zeigefinger der rechten Hand zuerst das Lig. triangulare sinistrum und dann das Lig. falciforme vom Zwerchfell ab, letzteres in der Weise, daß man das Band mit dem Zeigefinger in dem Winkel zwischen Zwerchfell, Hohlvene und Band von unten (links) her durchstößt und es dann vom Zwerchfell abschlitzt. Bei gut ausgebluteten Pferden kann man dann sogleich die V. cava caudalis zwischen Zwerchfell und Leber durchschneiden, das Lig. coronarium bis zur Speiseröhre abstoßen und das die letztere umgebende Lig. gastrophrenicum durch einen halbkreisförmigen Schnitt einschneiden. Ist das Tier nicht oder nicht gut ausgeblutet, stößt man vorteilhaft erst das Lig. coronarium ab, indem man es von oben (rechts) her mit dem rechten Zeigefinger zwischen Zwerchfell, Hohlvene und Band durchstößt und es dann vom Zwerchfell abschlitzt. Nach dem Durchtrennen des Lig. gastrophrenicum läßt sich die Speiseröhre dann leicht um Handbreite aus der Brusthöhle herausziehen und ohne Unterbindung durchschneiden. Darauf schneidet man das Lig. triangulare dextrum vom Zwerchfell ab, trennt das Lig. hepatorenale unter Schonung der rechten Niere und Nebenniere ab, schneidet dicht beckenwärts vom dorsalen Leberrande nochmals die Hohlvene durch und trennt sie von ihrer Unterlage ab. Damit sind die Organe von den Bauchwandungen gelöst, höchstens könnten noch kleine Reste des Lig. coronarium und Lig. gastrophrenicum abzutrennen sein.

Man kann die genannten Organe auch, wenn die linke Seite des Kadavers oben liegt, wie folgt exenterieren: Durchschneiden des Lig. renolienale, Lösen der Cauda pancreatis, Abtrennen des Lig. triangulare sinistrum, Lig. falciforme hepatis und Lig. gastrophrenicum vom Zwerchfell, Durchschneiden der Speiseröhre und des linken Schenkels des Lig. coronarium, Herausschneiden eines etwa 2 qcm großen Stückes der ventralen Aortenwand mit dem Stamm der A. coeliaca, Wendung des Kadavers, so daß die rechte Seite nach oben zu liegen kommt, Lösung des rechten und mittleren Lappens der Bauchspeicheldrüse, Durchschneiden des rechten Schenkels des Lig. coronarium und des Lig. triangulare dextrum hepatis, sodann der V. cava caudalis zuerst an der Wirbelsäule und dann am Zwerchfell.

c) Exenteration der Harn- und Geschlechtsorgane. Von den Harn- und Geschlechtsorganen sind einige in den Peritonäalsack eingeschoben, andere liegen nur an ihm, einige außerhalb der Körperhöhlen. Über die Beckenhöhle s. S. 341 u. 342. Am Peritonäalsacke liegen Nieren, Nebennieren und Harnleiter; retroperitonäal befinden sich im wesentlichen ein Teil der Harnblase und die Harnröhre, ferner bei männlichen Tieren ein Teil der Samenblasen, die Enden der Ductus deferentes, die Prostata und die Bulbourethraldrüsen, bei weiblichen Tieren der größte Teil der Vagina und das Vestibulum vaginae. In den Peritonäalsack eingeschoben sind ein Teil der Harnblase und der Samenblasen, die Ductus deferentes, Hoden und Nebenhoden, ferner die Ovarien, der Uterus und ein Teil der Vagina. Außerhalb der Körperhöhlen liegen der Penis, die Vulva mit dem Kitzler und das Euter.

Das Exenterieren der Harn- und Geschlechtsorgane kann nach der Exenteration von Magen, Leber, Milz und Bauchspeicheldrüse entweder ohne vorheriges Zersägen des Kadavers oder so geschehen, daß man nach dem Zurücklegen der Nieren samt Peritonaeum, Harnleiter und Samenstrang bzw. beim weiblichen Tiere der Ovarien und Uterushörner bis in die Beckenhöhle den Kadaver hinter der letzten Rippe durchsägt und das Hinterteil entweder in eine sitzende Stellung mit abwärts gekehrten Beinen bringt oder in der Rückenstellung mit aufwärts gebundenen Beinen läßt. In jedem Fall orientiert man sich zunächst über die Lage der Aorta und V. cava caudalis, der A. mesenterica caudalis, der A. renalis und A. spermatica int., des Ductus deferens, des M. cremaster, der Aa. umbilicales (Ligg. umbilicalia lateralia), der Nn. lumbales und der Nervengeflechte usw., über die Lage der übrigen Harn- und Geschlechtsorgane, über das Verhältnis des Peritonaeum in der Bauch- und Beckenhöhle usw. Erst dann geht man an die Exenteration. Nur das Zurücklegen des Penis bzw. Euters kann vorher geschehen.

α) **Bei männlichen Tieren.** Beim kastrierten männlichen Tiere (Wallach) löst man, nachdem schon vor Eröffnung der Bauchhöhle der Penis bis zum Samenstrange zurückgeschlagen worden war (s. S. 592), den Stumpf des Samenstranges mit dem M. cremaster von seiner Umgebung, vor allem von seiner Verwachsung mit der äußeren Haut des ursprünglichen Scrotum, zieht ihn samt dem M. cremaster nach Erweiterung des Ostium vaginale durch Aufschlitzen des Proc. vaginalis am inneren Leistenring in die Bauchhöhle und trennt in dieser den M. cremaster an seinem Ursprung ab. Dann legt man den Penis bis zum Arcus ischiadicus zurück, wobei man die Lnn. inguinales superficiales freilegt und die zwischen dem M. gracilis und M. pectineus bzw. durch letzteren in die Tiefe tretende starke V. pudenda externa und die Ligg. suspensoria penis durchschneidet.

Beim Hengste kann man verschieden verfahren, je nachdem die Hoden im Hodensacke bleiben sollen oder nicht. Im letzteren Falle durchschneidet man am Hodensacke die äußere Haut mit der Tunica dartos und die Tunica vaginalis communis, so daß Hoden, Nebenhoden und Samenstrang frei zutage treten. Dann schlitzt man die Tunica vaginalis communis bis zum Ostium vaginale auf und erweitert dieses. Am Grunde des Proc. vaginalis durchschneidet man nun die zwischen ihm und dem Nebenhodenschwanz ausgespannte Chorda gubernaculi und löst sodann die Verbindung zwischen Hodengekröse und serösem Blatt der Tunica vaginalis communis bis zu dem erweiterten Ostium vaginale hin, durch das der Hoden jetzt in die Bauchhöhle geschoben wird. Nunmehr wird die leere Tunica vaginalis communis quer durchschnitten und der Penis samt leerem Hodensack bis zum Arcus ischiadicus zurückgelegt. Sollen die Hoden im Hodensacke bleiben, so wird der freigelegte Samenstrang samt Tunica vaginalis communis durchschnitten und sein in die Bauchhöhle tretender zentraler Teil wie beim Wallach (s. oben) in die Bauchhöhle geschoben. Dann werden Penis und Hodensack mit Hoden bis zum Arcus ischiadicus

zurückgelegt. Will man bei Belassung der Hoden im Hodensacke den Samenstrang ganz erhalten, so durchschneidet man vom äußeren Leistenring aus das äußere Blatt der Rektusscheide und den M. rectus abdominis bis zu dem zwecks Eröffnung der Bauchhöhle angelegten Längsschnitt hin und sodann am inneren Leistenringe die Tunica vaginalis communis. Hierauf löst man die bindegewebige Verbindung von Penis, Praeputium und Scrotum mit der ventralen Beckenwand bis zum Arcus ischiadicus hin und durchschneidet sodann in der unten näher beschriebenen Weise jederseits den M. ischiocavernosus mit dem von ihm eingeschlossenen Crus penis. Hierauf durchsägt man die Beckenfuge, um später (nach dem Abstoßen des Peritonaeum) die gesamten äußeren Geschlechtsorgane und den Samenstrang in die Beckenhöhle legen zu können. Nunmehr beginnt man mit der Exenteration der Harnorgane. Man durchschneidet am lateralen Rande der Nieren mit einem m. o. w. halbkreisförmigen Einschnitte das Peritonaeum und trennt dann unter Schonung des Harnleiters die Nieren (zuerst die linke und dann die rechte) und die Nebennieren von den Lendenmuskeln, wobei man entweder die Nierenarterie und -vene nahe der Aorta und V. cava caudalis quer durchschneidet oder aus diesen herausschneidet. Sodann zieht man mit der einen Hand die abgetrennte Niere mit Harnleiter an und stößt vorsichtig mit der anderen Hand das Peritonaeum bis zu den Bauchmuskeln ab, an denen man es mit dem Messer durchschneidet. Man muß jedoch sehr darauf achten, daß man nicht unter die Fascia iliaca gerät, weil sonst die an der Faszie verlaufenden Gefäße und Nerven aus ihrer Lage gebracht werden. Das Peritonaeum stößt man bis in die Beckenhöhle von den Wänden ab; dabei trifft man auf mehrere Hindernisse: 1. auf die Aa. und Vv. spermaticae internae (beim Hengst auch die starken Aa. spermaticae ext.), die an ihrem Ursprung abgeschnitten werden; 2. auf das Lig. pubovesicale und Lig. vesicoumbilicale, die man median von der ventralen Becken- und Bauchwand mit dem Peritonaeum ohne weiteres abstößt; 3. jederseits am Beckeneingang auf die obliterierte A. umbilicalis (Lig. umbilicale laterale vesicae), die als starker, schwer zerreißbarer Strang von der A. hypogastrica zum Blasenscheitel zieht und an der seitlichen Beckenwand durchschnitten werden muß, und 4. auf die A. haemorrhoidalis media, die zwischen kranialem und mittlerem Drittel der Länge der Beckenhöhle durchschnitten werden muß. Ist das Peritonaeum abgetrennt, so sucht man mit dem Finger noch möglichst viel von dem perirektalen und periurethralen Bindegewebe abzustoßen; nur bei alten Tieren muß man unter Umständen das Messer zu Hilfe nehmen. Das Zurückschlagen der Nieren, Nebennieren und Harnleiter kann man sich vorteilhaft auch bis jetzt aufsparen. Sodann durchtrennt man nach dem Abhäuten der Umgebung des Afters und des Penisursprunges möglichst mit den Fingern das Bindegewebe seitlich zwischen den Beckenorganen und der muskulösen Beckenwand und legt den M. ischiocavernosus frei, indem man am Tuber ischiadicum den M. semimembranosus möglichst zurückdrängt und das beide Muskeln verbindende Gewebe durchschneidet. Hierauf zieht man After und Mastdarm möglichst nach einer Seite, durchschneidet zunächst die den M. levator ani und M. coccygeus überziehende Faszie, sucht die Grenze zwischen dem mehr dorsal gelegenen M. coccygeus und dem ventral gelegenen M. levator ani auf (Abb. 624), schneidet letzteren durch und trennt den M. coccygeus mit dem Finger von seiner Unterlage; dasselbe geschieht dann auf der anderen Seite. Hierauf zieht man den Penis mit Vorhaut nach hinten an, schneidet nahe dem Sitzbeine die Mm. ischiocavernosi und die von ihnen eingeschlossenen Crura penis vom Arcus ischiadicus ab und stößt mit der Hand die letzten bindegewebigen Befestigungen der Beckenorgane an der ventralen Wand durch. Sodann schneidet man den von der Schwanzfaszie entspringenden paarigen Teil des M. sphincter ani ext. ab, legt dadurch das vertikalfaserige Aufhängeband des Afters einschließlich Afterpenismuskel und das medial vom vorigen gelegene längsfaserige Afterschwanzband frei und trennt sie ebenfalls ganz nahe dem Schwanz ab, stößt die letzten bindegewebigen Wandverbindungen der Beckenorgane mit der Hand durch und stülpt nun entweder die sämtlichen Eingeweide nach der Bauchhöhle vor oder zieht sie nach hinten aus dem Becken heraus. Will man die in der Beckenhöhle gelegenen Organe näher und in situ überschauen, so ist auch für die anderen beiden Exenterationsverfahren das Durchsägen der Beckenfuge (nach dem Zurücklegen des Penis bis zum Arcus ischiadicus und dem Durchschneiden der Crura penis) zu empfehlen.

β) Die **weiblichen Harn- und Geschlechtsorgane** werden ganz ähnlich exenteriert; das Verfahren ist jedoch einfacher. Man schlägt das Euter zurück, löst zunächst in der beschriebenen Weise Nieren und Nebennieren von der Unterlage und stößt das Bauchfell bis zur Beckenhöhle ab, wobei man die Aa. spermaticae ext. und int. an ihrem Ursprunge durchschneidet; damit werden gleichzeitig die die Ovarien und die den Uterus an die Wirbelsäule bzw. die Lendenmuskeln befestigenden Ligg. lata uteri und die Ligg. suspensoria der Ovarien abgetrennt. In der Beckenhöhle stößt man ebenfalls das gesamte Peritonaeum und damit auch das Lig. pubovesicale und Lig. vesicoumbilicale ab, trennt möglichst das perirektale und perivaginale Bindegewebe ab und schneidet jederseits die A. umbilicalis und die bei Stuten viel stärkere A. haemorrhoidalis media einschließlich A. uterina caudalis durch. Dann schlägt man das Euter bis zum Arcus ischiadicus zurück, trennt die Schenkel der Clitoris mit den Ausstrahlungen des M. constrictor vestibuli vom Arcus ischiadicus und verfährt im übrigen wie bei den männlichen Tieren.

B. Exenteration der Baucheingeweide der Wiederkäuer. Über die Bauch- und Beckenhöhle der Wiederkäuer s. S. 341 u. 342. Die Bauchhöhlenorgane der Wiederkäuer verteilen sich auf die beiden Hälften der Bauchhöhle derart, daß in der linken Hälfte der weitaus größte Teil des Pansens, der linke Teil der Haube und der Anfangsteil des Labmagens, die Milz und öfters das Ende des Blinddarms (das aber auch nach der rechten Bauchwand gerichtet sein und ihr direkt anliegen kann), daß in der rechten Hälfte dagegen ventral der ventrale Pansensack, brustseitig von ihm die Haube und rechts von ihm der Labmagen liegen; dorsal vom Anfangsteile des Labmagens und der Haube befindet sich der Psalter; brustseitig und rechts von Psalter und Labmagen liegen am Zwerchfell die Leber und beckenseitig von ihr und gleichzeitig rechts von dem nicht von Psalter und Labmagen bedeckten Teile des Pansens der Darmkanal (im wesentlichen Kolonscheibe und Jejunumschlingen) und, von den Darmteilen verdeckt, die Nieren (bei weiblichen Tieren noch Ovarien, Eileiter und Uterus).

Beim **Exenterieren,** wobei das Tier auf der linken Seite liegt, kann man entweder alle Verdauungsorgane im Zusammenhang aus der Bauchhöhle nehmen, oder es kann der Darm von den übrigen Eingeweiden abgetrennt und für sich herausgenommen werden.

Die Bauchhöhle öffnet man in der Weise, daß man nach dem Zurückschlagen des Euters bzw. der männlichen Geschlechtsorgane die ventrale Bauchwand knapp handbreit rechts von der Linea alba entfernt durch einen Längsschnitt durchschneidet und dann im rechten Winkel zu diesem durch einen Vertikalschnitt die rechte Bauchwand in Höhe des hinteren Randes der letzten rechten Rippe bis zu den Querfortsätzen der Lendenwirbel durchtrennt. Zweckentsprechend entfernt man unter möglichster Schonung des Zwerchfells auch noch das ventrale Drittel der falschen Rippen, damit man die intrathorakal gelegenen Teile besser übersehen kann. Nach Öffnung der Bauchhöhle stößt man zunächst auf das große Netz, das die einzelnen Magen- und Darmabteilungen bis auf die rechte Fläche des Labmagens und den Anfangsteil des Duodenum überzieht. Labmagen und Duodenum stoßen direkt an die rechte Bauchwand, und zwar der Labmagen an deren ventralen und das Duodenum an deren dorsalen Teil. Das Duodenum biegt vom Ende des Labmagens aus dorsal und kranial um, läuft an der rechten Bauchwand brustwärts bis zur Leber, biegt hier wieder dorsomedial und beckenwärts um und läßt sich, wenn man die übrigen Darmteile etwas zurückdrängt, am dorsalen Teile der rechten Bauchwand und stets auf dem Netze gelegen bis zum Eingang in die Beckenhöhle verfolgen; der weitere Teil ist zunächst nicht zu übersehen. Zum Darm kann man, ohne das Netz zu verletzen, um dessen beckenseitigen Rand herum gelangen. Durchtrennt man das Netz, so liegen Magen und Darm frei. Im ventralen Drittel (bzw. bei aufgetriebenem Pansen in der ventralen Hälfte) der Bauchhöhle kommt der Pansen zum Vorschein, der vom Beckeneingange bis nahe zum Schaufelknorpel reicht. Zwischen sein brustseitiges Ende und die rechte Bauchwand schiebt sich der Labmagen mit seinem Übergang in das Duodenum ein. Dorsal vom Anfangsteile des Labmagens und brustwärts vom Pansen bemerkt man den größtenteils der rechten Bauchwand anliegenden Psalter, der sich vollständig intrathorakal befindet, während der Labmagen nur zum kleineren Teil intrathorakal liegt und nur bei aufgetriebenem Pansen zum größeren Teil intrathorakal gedrängt wird. Dorsal und zum Teil noch kranial vom Psalter sieht man die Leber, die in großer Ausdehnung rechts dem Zwerchfelle (bzw. der rechten Bauchwand) anliegt und zum kleinen Teile sich noch zwischen Psalter und rechte Bauchwand erstreckt. In dem Winkel zwischen Leber, Psalter und Duodenum überragt die Gallenblase den ventralen Leberrand. Beckenseitig von Leber und Gallenblase und dorsal vom Labmagen liegen an der rechten Pansenfläche die zahlreichen Jejunumschlingen und dorsal von diesen die Anfangsschleife des Colon, der Blinddarm und auf dem zurückgeschlagenen Netz das beckenwärts verlaufende Duodenum (s. oben); dieses ist an seinem Dorsalrande vom Pancreas begleitet, das sich im übrigen mit seiner linken Fläche dem Colon (dem 3. Schenkel der Anfangsschleife) anlegt. Das Caecum ist i. d. R. durch Jejunumschlingen von der rechten Bauchwand getrennt, so daß es nicht ohne weiteres zu überschauen ist; nur sein Ende tritt bisweilen dicht beckenwärts vom Pansen direkt an die rechte Bauchwand heran, kann aber auch in die linke Hälfte der Bauchhöhle sich erstrecken. Schlägt man die Jejunumschlingen etwas zurück, dann kann man das kaudoventral gerichtete Caecum ganz überschauen und feststellen, daß es links vom Duodenum und dem an dieses herantretenden Teile des Netzes brustwärts in den ebenso weiten 1. Schenkel der Anfangsschleife des Colon sich fortsetzt. Dieses läuft nahe der dorsalen Bauchwand brustwärts, biegt um, läuft als 2. Schenkel dorsal vom 1. beckenwärts, biegt abermals um, und zwar in medialer Richtung, und läuft als 3. Schenkel medial von den ersten beiden Schenkeln wieder brustwärts, um in das Labyrinth überzugehen. Ventral von dem Caecum und der Anfangsschleife des Colon kommt nach dem Zurückschlagen der Jejunumschlingen ein Teil der Kolonscheibe zum Vorschein, von der zunächst nichts zu sehen war, weil sie durch die Jejunumschlingen und die anderen Teile des Colon verdeckt war. Dorsomedial vom 2. Schenkel der Anfangsschleife liegt die Endschleife, durch das Gekröse mit ihm verbunden.

Will man den Darm für sich herausnehmen, so löst man das am dorsalen Rande des Duodenum liegende Pancreas von der Endschleife des Colon ab, unterbindet dann das Duodenum zweimal direkt hinter dem Pancreas, schneidet durch und löst seinen Endabschnitt mitsamt dem Netze vom Gekröse. Dann löst man das Darmgekröse entlang der Wirbelsäule ab, wobei man die Jejunum- und Kolonschlingen möglichst aus der Bauchhöhle herauszieht; dabei kommt i. d. R. auch die Kolonscheibe und bei weiblichen Tieren noch das linke Ovarium mit dem linken Uterushorn und dem Gekröse beider deutlicher zum Vorschein. Darauf unterbindet man am Eingange zur Beckenhöhle das nahe der Wirbelsäule und medial vom Ovarium bzw. Lig. latum liegende Rectum zweimal und durchschneidet es. Sodann trennt man die stehengebliebenen Teile des Gekröses ab, wobei man auf die linke Niere und den linken Harnleiter stößt und diese besonders beachten muß. Sollte, was i. d. R. der Fall ist, auch das Pancreas noch nicht vollständig abgestoßen sein, so besorgt man dies zunächst. Man stößt dabei auf die A. mesenterica cran. und die Pfortader und durchschneidet beide. Dann läßt sich der gesamte Darmkanal aus der Bauchhöhle herausnehmen. Nunmehr kann man den Pansen fast ganz überschauen, ebenso das Verhalten der linken und rechten Niere, die an den Lendenmuskeln hintereinander liegen, so daß die an einem handbreiten Gekröse hängende linke Niere i. d. R. sogar weiter nach rechts ragt als die rechte Niere. Man kann ferner besser die an dem Zwerchfell und der rechten thorakalen Bauchwand gelegene Leber übersehen, von deren viszeraler Fläche nahe dem rechten Rande der Proc. caudatus sich abhebt. Die Haube kommt erst dann zum Vorschein, wenn man die rechte thorakale Bauchwand etwas in die Höhe hebt; sie liegt zwischen dem ventralen Teile der Leber, dem Zwerchfelle, Psalter und Labmagen.

Will man die nach Herausnahme des Darmes in der Bauchhöhle verbliebenen Organe exenterieren, so durchschneidet man beim gut ausgebluteten Tiere zunächst medial von der rechten Niere die V. cava caudalis und A. coeliaca, löst die Leber von der rechten Niere und vom Zwerchfelle bis in die Nähe des Hohlvenenschlitzes ab, durchschneidet zum zweiten Male die Hohlvene und sieht direkt links von dieser Stelle die Speiseröhre in den Hiatus oesophageus treten; diese durchschneidet man nach Unterbindung und trennt die noch stehengebliebene Verbindung zwischen Pansen und Milz einerseits und der Lendenmuskulatur und den Zwerchfellspfeilern anderseits ab. Ist das Tier nicht oder nicht gut ausgeblutet, dann schneidet man die Hohlvene, falls man sie nicht 2 mal unterbinden will, medial von der rechten Niere zunächst nicht durch, sondern trennt erst die Leber, wie beschrieben, bis zum For. venae cavae ab, versucht, was bisweilen schwierig ist, ohne die Hohlvene zu durchschneiden, die links von ihr

durch das Zwerchfell tretende Speiseröhre zu erlangen und nach Unterbindung zu durchschneiden, und schneidet erst dann die Hohlvene am Hohlvenenschlitze durch.

C. Auch beim **Exenterieren der Bauchhöhlenorgane des Schweines** und **der Fleischfresser** nimmt man entweder den Darm gesondert heraus, wobei man das Duodenum und Rectum unterbindet, und exenteriert dann Magen, Leber und Milz, oder man läßt den Darm mit dem Magen im Zusammenhang, unterbindet die Speiseröhre und exenteriert alle Bauchhöhlenorgane exkl. Nieren im Zusammenhange. Auf folgende Besonderheiten, die während des Exenterierens zu beachten sind, sei noch hingewiesen:

Bei einem auf dem Rücken liegenden sehr fetten **Schwein** ist es manchmal nicht leicht, sofort das Geschlecht des Tieres zu erkennen. Das bis zum Thorax reichende Euter der weiblichen Tiere ist zurückzulegen. Bei männlichen Schweinen hat man den Nabelbeutel (s. S. 550) und den relativ recht dünnen und i. d. R. von einer starken Fettschicht umhüllten Penis mit seiner S-förmigen Biegung zu beachten. Beim Eröffnen der Bauchhöhle muß man darauf achten, daß man die Bauchwand inkl. subperitonäalen Fettes durchschneidet, da man andernfalls das Fett von der durchschnittenen Bauchwand abstößt und dann für das stark mit Fett durchsetzte Netz halten kann. Das verhältnismäßig große Netz überzieht i. d. R. nicht die Darmteile ventral und seitlich, sondern schiebt sich in unregelmäßiger Weise zwischen Magen und Darmschlingen ein, so daß diese nach Eröffnung der Bauchhöhle meist frei zutage treten. Aber selbst wenn das Netz ausgebreiteter ist, liegen Milz und Duodenum einschließlich Pancreas außen am Netze; jedoch ist die in der linken Regio hypochondriaca zu suchende Milz sehr oft von dem zusammengeschobenen Netze vollkommen eingehüllt und wird infolgedessen nicht ohne weiteres gefunden; das rechts und dorsal zu suchende Duodenum kann zwar an dem an ihm gelegenen Pancreas erkannt werden; da dieses aber sehr rasch nach dem Tode des Tieres in Fäulnis übergeht, ist es dann schwer von dem ebenfalls faulenden Fett zu unterscheiden. Die Demonstration des Darmkanals, der Leber, Milz usw. bietet, wenn man die S. 451—457 gegebenen Beschreibungen beachtet, keine besonderen Schwierigkeiten.

Will man die Bauchhöhlenorgane im Zusammenhang exenterieren (und das dürfte vorzuziehen sein), so unterbindet man zunächst 2 mal das Rectum und schneidet es durch; dann trennt man das Gekröse entlang der Wirbelsäule bis zur Nierengegend ab, schneidet das Lig. falciforme der Leber bis zur Hohlvene durch, sucht in der linken Regio hypochondriaca den Oesophagus auf, durchschneidet die ihn umgebende Serosa, zieht die Speiseröhre ein Stück aus der Brusthöhle heraus, unterbindet sie und schneidet sie brustseitig von der Unterbindung durch. Sodann durchschneidet man, indem man kräftig die Leber vom Zwerchfell abzieht, die V. cava caudalis und die übrigen Verbindungen zwischen Leber und Zwerchfell und zum Schluß unter besonderer Beachtung der Nieren und Nebennieren zum zweiten Male die V. cava caudalis und den Rest des Gekröses mit der A. coeliaca und A. mesenterica cranialis, die ebenso wie die A. mesenterica caudalis in dem fetthaltigen Gekröse nicht besonders auffallen.

Auch bei den **Fleischfressern** hat man bei weiblichen Tieren das ausgedehnte Euter zu beachten. Nach Eröffnung der Bauchhöhle kommt das Netz zum Vorschein, das die sämtlichen Darmteile umhüllt. Außen am Netz, also ohne weiteres sichtbar, liegen 1. an der linken Bauchwand die Milz, die jedoch bisweilen von einer Netzfalte m. o. w. verdeckt wird, und 2. rechts und dorsal das Duodenum, das leicht an dem ihm anliegenden Pancreas zu erkennen ist. Außerdem ist stets der größte Teil der Harnblase zu übersehen, die weit in die Bauchhöhle hineinragt. Schlägt man vorsichtig vom Becken aus das Netz zurück, so kommen die Jejunumlagen zum Vorschein, die in 6—8 Schlingen ziemlich regelmäßig hintereinander liegen. Man sucht sodann in der rechten Flankengegend dorsal den medial vom Duodenum gelegenen Blinddarm (s. S. 462) auf, verfolgt von ihm aus das Colon ascendens, dann das Colon transversum und das Colon descendens, indem man das Konvolut der Jejunumschlingen zuerst etwas nach links, dann nach hinten und schließlich nach rechts neigt. Die Demonstration der übrigen Bauchhöhlenorgane bietet unter Berücksichtigung der S. 457—464 gegebenen Beschreibung keine Schwierigkeiten. Die Exenteration erfolgt genau wie beim Schweine.

Die Exenteration der Harn- und Geschlechtsorgane erfolgt bei den Wiederkäuern, dem Schwein und den Fleischfressern im allgemeinen wie beim Pferde.

Die Exenteration der Brusthöhlenorgane. Über das Verhältnis des Thorax, der Brusthöhle und der Pleurahöhlen der Haustiere s. S. 335—339. In der Brusthöhle liegen außer Gefäßen, Nerven und Lymphknoten die Lungen, das Herz mit den großen Gefäßstämmen, die Brustportion der Luft- und Speiseröhre und bei jungen Tieren die Thymusdrüse. Das Exenterieren der Brustorgane kann verschieden geschehen. Für den anatomischen Unterricht ist bei allen Haustieren die folgende Methode die beste: Man entfernt bei dem auf der rechten Seite liegenden Tiere nach Ablösung der linken Schultergliedmaße an der linken Seite die 1. bis 8. (11.) Rippe. Dann löst bzw. schneidet man das Mediastinum und Perikard vom Sternum und ersteres und das Lig. pulmonale (s. S. 336) vom Zwerchfell ab. Ferner schneidet man den Oesophagus und die V. cava caudalis mit dem Hohlvenengekröse und die Aorta am Zwerchfell (oder m. o. w. weit von diesem) durch und löst die letztere und ihre Hauptäste mit dem Mittelfell von der Wirbelsäule ab. Dann schneidet man ungefähr in der Mitte des Halses die Luft- und Speiseröhre mit den sie begleitenden Gefäßen und Nerven durch und trennt diese Teile von der Umgebung bis zum Brusteingang ab, um schließlich die noch stehen gebliebenen Gefäße, die im präkardialen Mittelfellspalt an die Rumpfwand herantreten, zu durchschneiden. Soll der Brustkorb behufs Muskelpräparation geschont werden, dann durchschneidet man nach Exenteration der Baucheingeweide das Zwerchfell, am besten vermittels eines Kreisschnittes nahe seinem Ansatz, und nimmt durch die entstandene Öffnung die Brusteingeweide heraus, nachdem man die betreffenden Teile, wie geschildert, abgelöst und durchgeschnitten hat. Natürlich muß man die Luft- und Speiseröhre am Brusthöhleneingange durchschneiden. Unter gewissen Verhältnissen (vor allem beim Hunde) kann man nach Entfernung der Brustmuskeln durch Wegnahme des Brustbeins und der wahren Rippenknorpel die Brusthöhle öffnen und dann durch Abtrennen des Herzbeutels und Mittelfells vom Sternum bzw. Zwerchfell zur Exenteration der Brusteingeweide schreiten (s. Ellenberger und Baum [223]).

IV. Gefäßlehre.

Die **Gefäßlehre,** *Angiologia,* beschreibt das Blut- und das Lymphgefäßsystem.

Zum **Blutgefäßsystem** gehören das muskulöse **Herz** und die **Blutgefäße.** Die Gefäße bilden ein vom Herzen entspringendes und im Herzen endendes, blutführendes Röhrensystem und zerfallen in folgende 3 Abteilungen: 1. Gefäße mit zentrifugaler Stromrichtung, in denen das Blut vom Herzen nach den verschiedenen Teilen des Körpers strömt: Pulsadern, Schlagadern, Arterien. 2. Gefäße mit zentripetaler Stromrichtung, in denen das Blut nach dem Herzen zurückkehrt: Blutadern, Venen. 3. Gefäße, die zwischen Arterien und Venen eingeschoben sind: Haargefäße, Kapillaren.

Die Arterien sind nach dem Tode meist blutleer, so daß die Alten glaubten, daß sie Luft (*ἀήρ*) enthielten (*τηρέω*); daher der Name *ἀρτηρία.*

Entscheidend für die Bezeichnung der Gefäße als Arterien oder Venen ist demnach nicht die Beschaffenheit des in ihnen strömenden Blutes, sondern die Richtung des Blutstromes. Die Vv. pulmonales z. B. führen hellrotes arterielles, die A. pulmonalis dunkelrotes venöses Blut.

Da das Blut vom Herzen weg- und zu diesem wieder zurückströmt, spricht man von einem Kreislaufe des Blutes; an diesem unterscheidet man einen Körperkreislauf, in dem das Blut vom Herzen nach fast allen Teilen des Körpers und von diesen zurück zum Herzen fließt, und einen Lungenkreislauf, in dem das Blut vom Herzen zum respiratorischen Kapillarnetze der Lungen und von diesem zurück zum Herzen strömt. Eine besondere Abteilung des Körperkreislaufs ist der Pfortaderkreislauf, der dadurch zustandekommt, daß die Pfortader (der Sammelstamm der Venen des Magens, des Darmkanals, des Pancreas und der Milz) sich in der Leber wie eine Arterie in Kapillaren auflöst; aus ihnen gehen die Lebervenen hervor, die in die V. cava caud. münden und dadurch das Blut zum Herzen führen.

Bau der Blutgefäße. Dem gesamten Blutgefäßsystem ist das dünne, zarte Endothelrohr gemeinsam; dieses bildet für sich allein die Wand der Kapillaren und im übrigen die innerste Schicht der Arterien, Venen, Lymphgefäße und des Herzens. In der Wand der Arterien und Venen legen sich, abgesehen von den kleinsten Gefäßen, um das Endothelrohr 3 ineinander übergehende Häute: a) die *Tunica intima,* eine sehr elastische Haut, die innen vom Endothelhäutchen überzogen wird; b) die *Tunica media,* die sich wesentlich aus Muskelfasern und elastischen Netzen aufbaut, und c) die *Tunica externa* s. *adventitia,* die aus lockerem Bindegewebe und elastischen Fasern besteht. In den großen Arterien gewinnen die elastischen Elemente die Oberhand, während die muskulösen mehr zurücktreten, so daß sie am Ursprunge der Aorta und der A. pulmonalis fast ganz fehlen. In den Venen ist die Media weniger stark, die Venenwand ist weniger reich an muskulösen und elastischen Elementen als die der Arterien. Die Klappen der Venen stellen vom Endothel überzogene Falten der Intima dar. Die Adventitia dient zur Verbindung der Gefäßwand mit benachbarten Geweben und enthält die zur Ernährung der Gefäßwand bestimmten Blutgefäße, *Vasa vasorum,* und deren Nerven. Die arteriellen Ernährungsgefäße, die zum Teil auch in die Media eindringen, entspringen nicht aus der Arterie, deren Wand sie versorgen, sondern aus Ästen von dieser oder einer benachbarten Arterie; die Venen der Gefäßwand münden in benachbarte Venen; die Gefäßnerven stammen teils von sympathischen, teils von Zerebrospinalnerven und lösen sich in der Media zu einem dichten Netz äußerst feiner Fasern auf. Die Muskulatur in der elastischen Gefäßwand bedingt deren Kontraktilität und das elastische Gewebe ihre große Dehnbarkeit. Infolge ihrer Elastizität ziehen sich durchschnittene Arterien nach beiden Seiten zurück.

Die aus dem Herzen entspringenden **Arterienstämme** teilen sich bald; ihre Äste geben unter spitzen, selten unter rechten oder stumpfen Winkeln Zweige ab, die sich weiter verästeln und dabei enger werden. Das Lumen der aus einem Stamm abgehenden Äste ist zusammen stets größer als das Lumen des Stammes; das Arterienblut gelangt demnach

in ein immer breiter werdendes Strombett. Selbst kleinere Arterien haben noch eine so starke Wand, daß die durchschnittene Arterie ein offenes Lumen besitzt und die Wand nicht kollabiert. Die größeren Arterien, die meist von Nerven begleitet werden, zeigen bei derselben Tierart meist einen übereinstimmenden Verlauf und dasselbe Verbreitungsgebiet, jedoch kommen im Verlauf und in der Abgabe von Ästen nicht selten Abweichungen vor.

Über die Art der Gefäßverzweigungen s. Dragendorff [199]. Die Arterien sind nur locker an ihre Nachbarschaft befestigt, haben i. d. R. eine geschützte Lage in der Tiefe und verlaufen, um Verengerungen des Lumens und Zerrungen zu verhüten, vorzugsweise an der Beugeseite der Gelenke. Oft verlaufen sie geschlängelt, damit sie sich den Lage- und Volumveränderungen der Teile, die sie mit Blut versorgen, anpassen können, oder damit das Blut in der Zeiteinheit nach einem bestimmten Teil in geringerer Menge gelangt. Zu dem letzteren Zwecke lösen sich mitunter die Arterien auch zu mehr oder minder engmaschigen Gefäßnetzen auf; treten deren Zweige dann wieder zu kleinen arteriellen Stämmen zusammen, so entsteht ein Wundernetz, *Rete mirabile*.

Häufig münden Äste eines Stammes oder verschiedener Stämme ineinander ein; eine solche Verbindung, **Anastomose**, kommt mitunter auch zwischen größeren Arterienstämmen vor. Durch die Anastomosen wird es bedingt, daß eine durchschnittene Arterie von beiden Seiten her blutet, und daß i. d. R. die Versorgung eines bestimmten Teiles mit Blut selbst dann noch fortdauert, wenn dessen Hauptarterie unwegsam

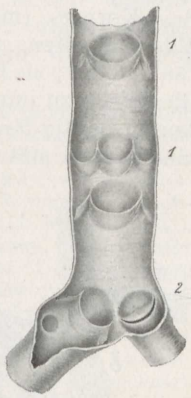

Abb. 914.

Abb. 914. Ein der Länge nach geöffnetes Venenstück (Formalinhärtung). 1, 1 Venenklappen, die von der Venenwand abgehoben sind; 2 zwei einander zugekehrte, sich schließende Venenklappen.

geworden ist. Der durch die Anastomosen vermittelte Kollateralkreislauf sichert dann dem betreffenden Teile meist die nötige Zufuhr von Blut. Arterien, deren Zweige mit anderen Arteriengebieten nicht in Zusammenhang stehen, heißen Endarterien.

Wegen der dünnen Media ist die Wand der **Venen** stets dünner als die Arterienwand; durchschnittene oder blutleer gewordene Venen fallen zusammen.

Die Venen des Kadavers enthalten i. d. R. Blut. Die kleinsten Venen beginnen mit den Kapillaren und vereinigen sich zu immer größeren Stämmen, bis endlich 2—3 Venenstämme in die rechte und 5—8 Pulmonalvenen in die linke Vorkammer des Herzens einmünden. Trotz ihrer dünnen Wand sind die Venen ziemlich widerstandsfähig; sie zerreißen selten und können sich in bedeutendem Maße ausdehnen. I. d. R. begleiten die Venen die Arterien; sie sind meist in größerer Anzahl vorhanden oder von größerem Durchmesser und liegen oberflächlicher als die entsprechenden Arterien; Abweichungen vom gewöhnlichen Verlaufe kommen häufiger vor als bei den Arterien. Sie bilden zahlreiche Anastomosen; oft verbinden weite Queräste größere Venenstämme. Die Venen treten öfter zu Geflechten, Venengeflechten, *Plexus venosi*, und anastomosierenden Netzen zusammen, die sogar in mehreren Lagen übereinander liegen können.

Die **Venenklappen**, *Valvulae venarum* (Abb. 914), liegen meist zu 2 (bisweilen 3) nebeneinander, selten einzeln, und haben die Form kleiner Taschen, deren freier Rand in der Richtung nach dem Herzen gerichtet ist. Solange die Blutströmung auf kein Hindernis stößt, liegen die Klappen der Venenwand an; beim Zurückstauen des Blutes aber werden sie aufgerichtet (1, 1) und hindern oder erschweren den Rückfluß des Blutes. Die Venenklappen fehlen in den kleinsten Venen, in der V. cava cranialis und den Vv. iliacae communes, im System der Pfortader (mit Ausnahme der Venen des Netzes, in denen wir sie wenigstens bei Pferd, Rind und Hund sicher nachgewiesen haben), in den Venen der Leber, des Gehirns, des Rückenmarkes, der Lungen, der Nieren, des Uterus, der Corpora cavernosa penis und clitoridis, der Knochen und des Hufes, soweit diese unter der Hornkapsel liegen; sie finden sich am reichlichsten in den Venen der Gliedmaßen, in denen das Blut entgegen dem Schwergewicht in die Höhe steigen muß, und fehlen selten da, wo eine kleinere Vene in eine größere mündet oder wo 2 Venen sich verbinden (2). Man kann demnach Mündungs- und Wandklappen unterscheiden.

Die mikroskopisch kleinen **Kapillaren** bilden ein zwischen die Arterien und Venen eingeschobenes und allmählich in beide übergehendes Gefäßnetz, dessen Maschen bald weiter, bald enger, in demselben Gewebe jedoch gewöhnlich nahezu gleich weit sind. Die Maschen des Kapillargefäßnetzes sind besonders eng in den Lungen, Drüsen, Schleimhäuten und Muskeln, in der Haut und in der grauen Substanz des Gehirns und Rückenmarkes. Die Kapillaren fehlen in der Cornea und im hyalinen Knorpel und sind spärlich in Bändern und Sehnen; besonders reich an Kapillaren sind wachsende Teile. Die Form der Maschen ist sehr verschieden.

Das **Lymphgefäßsystem** besteht aus den Lymphgefäßen, Lymphknoten und Lymphknötchen. Die **Lymphgefäße** bilden ein System von Kanälen, durch welche die **Lymphe** und der **Chylus** (Chylusgefäße) dem Blute zugeführt werden. In die Bahnen der Lymphgefäße sind größere oder kleinere Knoten, die **Lymphknoten** (Lymphdrüsen), und indirekt auch die **Lymphknötchen** eingeschoben; schließlich münden die Hauptstämme des Lymphgefäßsystems im Brusthöhleneingang in den Endteil der V. cava cranialis oder da, wo beide Vv. jugulares entspringen (Abb. 915). Die Lymphgefäße können deshalb als ein Anhang des Venensystems angesehen werden. Sie entspringen in allen Teilen und Geweben des Körpers (mit Ausnahme des Augenbulbus, der nervösen Zentralorgane und der Eihäute) offen, mit Stomata, Saftlücken, Saftkanälchen, Sinusbildungen u. dgl. (Baum [58 u. 63c]); sie bilden auf ihrem Wege (Abb. 1049—1070) viele Anastomosen und treten wie die Venen zu immer größeren, aber stets relativ eng bleibenden Stämmen zusammen; diese laufen häufig längere Strecken nebeneinander; ein Teil von ihnen begleitet die Venen; sie sind jedoch stets in größerer Anzahl vorhanden als diese. Fast alle Lymphgefäße gehen, bevor sie die in Venen mündenden Hauptstämme erreichen, durch mindestens einen, i. d. R. durch mehrere Lymphknoten. Nur ausnahmsweise können Lymphgefäße, ohne einen Knoten passiert zu haben, direkt in den Ductus thoracicus oder in eine Vene einmünden (Baum [58 u. 63c]). Nicht selten überschreiten Lymphgefäße die Medianebene und münden in Knoten der anderen Körperhälfte ein. Nach Baum [58] gilt dies beim Rinde besonders für Lymphgefäße der neben der Medianebene gelegenen Partien der äußeren Haut, der Zungenspitze, des harten Gaumens und des Zahnfleisches, der Unterlippe, der Schilddrüse, der Luft- und Speiseröhre, der Lungen, des Thymus, der Nieren und für die Vasa efferentia der Euterlymphknoten. Die Zahl der in einen Lymphknoten eintretenden Lymphgefäße, *Vasa afferentia,* ist größer (im Durchschnitt ungefähr doppelt so groß) als die Zahl der austretenden *Vasa efferentia,* die nach Baum [58] 1—12, bei den meisten Knoten 1—3 beträgt; nur bei den langen Gekröslymphknoten des Rindes kann sie noch erheblich größer werden (bis 50 und mehr bei einem Knoten); jedoch haben die Vasa efferentia einen größeren Durchmesser. Vor dem Eintritt in die Knoten teilen sich die Lymphgefäße oft in eine Anzahl kleinerer Äste.

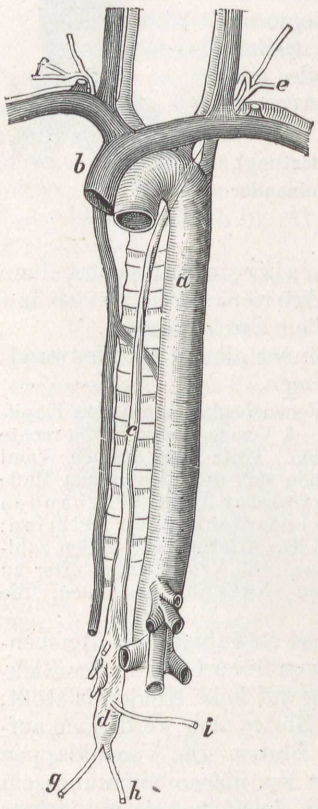

Abb. 915.

Abb. 915. Einmündung der Lymphgefäße in die Blutbahn.
a Aorta; b V. cava cranialis; c Ductus thoracicus; d Lendenzisterne; e und f Ductus tracheales; g, h und i Lymphgefäßstämme, die in die Lendenzisterne einmünden.

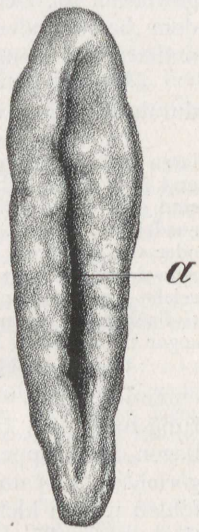

Abb. 916.

Abb. 916. Langgestreckter Lymphknoten eines Rindes, dessen Hilus (a) eine lange Furche bildet.

Der Bau der Lymphkapillaren stimmt im wesentlichen mit dem der feinsten Blutkapillaren, der Bau der größeren Lymphgefäße mit dem der Venen überein. Die Intima bildet wie die der Venen Klappen, die meist zu zweien nebeneinander angeordnet sind und in kürzeren Zwischenräumen aufeinander folgen als in den Venen. Die Klappen finden sich auch in kleinen Lymphgefäßen und an den Stellen, wo die Hauptstämme des Lymphgefäßsystems in das Venensystem münden. Durch die zahlreichen Klappen entstehen häufig in unregelmäßigen Zwischenräumen Verengerungen und Erweiterungen, wodurch die Lymphgefäße bei Stauungen ein perlschnurähnliches Aussehen erhalten können. Die Wand der Lymphgefäße ist so dünn, daß der gelbliche, in den Chylusgefäßen mitunter milchweiße Inhalt durch sie hindurchschimmert. Wegen ihrer dünnen Wand fallen leere oder durchschnittene Lymphgefäße zusammen.

Die **Lymphknoten,** *Lymphonodi* (früher Lymphdrüsen, *Lymphoglandulae,* genannt), kommen an bestimmten Körperteilen als graue, gelbbraune, rotgelbe oder rote Knoten von verschiedener Form und Größe vor und haben i. d. R. an den Stellen, an denen die Blutgefäße ein- und aus- und die Lymphgefäße austreten, einen m. o. w. deutlichen Einschnitt, *Hilus,* der bei den langen Knoten in Form einer Längsfurche auftritt (Abb. 916). Die Knoten sind oft durch lockeres Bindegewebe zu größeren oder kleineren Haufen vereinigt. Das Parenchym der Lymphknoten zerfällt in die dunkler gefärbte Rinden- und in die hellere, mehr zentral und in der Nähe des Hilus gelegene Marksubstanz. Die an verschiedenen Stellen des Körpers, besonders häufig in den Schleimhäuten vorkommenden **Lymphknötchen** (Lymphfollikel), *Lymphonoduli,* stellen kleine, begrenzte, in andere Gewebe eingelagerte Partien von zytoblastischem Gewebe mit Keimzentren dar.

Die **Größe der Lymphknoten** schwankt von Stecknadelkopfgröße bis zu 10—20 (und beim Rinde noch mehr) cm Länge; die meisten Lymphknoten messen ½—2 cm im Durchmesser; die längsten Lymphknoten findet man im Dünndarmgekröse der Wiederkäuer. Das Pferd hat im allgemeinen kleine Lymphknoten, die in größerer Zahl zu Haufen vereinigt sind, während beim Wiederkäuer die Lymphknoten i. d. R. sehr groß, dafür aber nur in geringerer Zahl vorhanden sind, so daß die meisten Lymphknotengruppen beim Rinde nur aus einem oder wenigen Knoten bestehen (Näheres s. Baum [63d]). Die Lymphknoten alter Tiere sind relativ kleiner als die jüngerer Tiere. Fette Tiere haben relativ leichtere Lymphknoten als magere Tiere. Nach Jänicke [416] sollen männliche Tiere schwerere Lymphknoten haben als weibliche. Die **Form der Lymphknoten** ist meist rundlich oder oval und etwas zusammengedrückt, nicht selten aber auch langgestreckt, selbst sehr lang oder unregelmäßig, z. B. hufeisenförmig, ringförmig eingeschnürt, lokal verdickt usw.; bisweilen kommt partielle Verschmelzung zweier benachbarter Knoten vor (Baum [58 u. 63d]). Die von einem Organ aus injizierbaren Lymphknoten werden als regionäre oder korrespondierende des betreffenden Organs bezeichnet; umgekehrt sagt man, das betreffende Organ ist diesen Lymphknoten tributär. Nur selten ist ein Organ nur einer Lymphknotengruppe tributär und fast niemals eine Lymphknotengruppe nur für ein einziges Organ regionär.

Bau der Lymphknoten. Die Lymphknoten sind von einer bindegewebigen Hülle umgeben, die elastische Fasern und muskulöse Elemente enthält und Fortsätze (Balken) in das Innere sendet. Indem die Balken sich teilen und untereinander verbinden, entsteht ein Fachwerk. In den so entstandenen rundlichen Hohlräumen der Rindensubstanz liegen die Rindenknoten, in den länglichen Lücken der Marksubstanz die Markstränge. Die Rindenknoten sind von Lymphe umflossene, von Blutkapillaren durchsetzte und mit Keimzentren ausgestattete kugelige oder ovoide Partien von zytoblastischem Gewebe; die ebenfalls aus zytoblastischem Gewebe bestehenden Markstränge gehen aus den Rindenknoten hervor, verästeln sich häufig und haben meist Zylinderform. Zwischen den Gerüstbalken und den Knoten und Strängen finden sich schalenartige Lymphräume (Lymphsinus), durch die sich zarte Fäden ziehen, die mit den Balken des Gerüstes in Verbindung stehen. So entsteht ein System von zusammenhängenden, Lymphe führenden Hohlräumen und Kanälen, das mit den ein- und austretenden Lymphgefäßen kommuniziert. Bei den mesenterialen Lymphknoten sollen diese Lymphräume stets Fett enthalten (Euken [231]). Über Blutlymphknoten s. S. 746.

1. Das Blutgefäßsystem.

Entwicklung des Gefäßsystems. Schon vor der Abschnürung des Embryo von der Keimblase, in der Zeit der Scheibenform des Embryo, also ehe der platte Embryo zur Zylinderform übergeht, erfolgt die paarige Anlage des Herzens im kaudalen Abschnitte jedes Schenkels der hufeisenförmigen Parietalhöhle (Pleuroperikardialhöhle) (s. S. 12), indem das viszerale Blatt des Mesoblasten (Abb. 19 f) an einer Stelle sich zur Herzplatte (Abb. 19 u. 20 g) verdickt; der ihm anliegende Entoblast bildet eine schlauchartige Ausstülpung, den Angiothelschlauch (Endokardschlauch) (h), der die myoepikardiale Herzplatte gegen die Parietalhöhle vorstülpt, sich bald vom Entoblasten abschnürt und die kraniale Fortsetzung der rechten und linken V. omphalica darstellt. Infolge der Umbiegung der Parietalzone (wobei der Embryo die zylindrische Röhrenform annimmt [s. S. 348]) gelangt jeder der beiden, die Herzanlage bergenden Abschnitte der Parietalhöhle unter die Vorderdarmhöhle. Die beiden aus je einem Angiothelrohr und der es umschließenden Myoepikardialplatte bestehenden Herzanlagen liegen mithin dann ventral vom Vorderdarm- und Hirnrohre; dabei rücken sie so nahe aneinander, daß nur noch eine dünne Scheidewand, das *Septum intercardiale,* die beiden Herzhöhlen und die Pleuroperikardialhöhlen trennt. Indem die Scheidewand zwischen den Herzhöhlen schwindet, fließen beide Herzschläuche zu einem unpaaren, länglichen, ventral vom Vorderdarme gelegenen Schlauch (Abb. 21 bei h) zusammen, während der dorsal und ventral vom Herzschlauche die beiden Pleuroperikardialhöhlen scheidende Teil des Septum das *Mesocardium dorsale* und *ventrale* (f′, f″) darstellt. Das ventrale Herzgekröse schwindet später. Die nun wieder einheitliche Parietalhöhle teilt sich in die ventrale Herzbeutelhöhle und die beiden Pleurahöhlen (s. S. 348). Die Herzwand gliedert sich bald in Endo-, Myo- und Epicard und das aus dem parietalen Mesoblasten und der Somatopleura (s. S. 12) entstandene Perikard als Herzhülle (Abb. 496 l′). Das Endokard entsteht aus dem Endothelschlauche (Abb. 493 u. 494 e), das Epikard aus der Außenschicht des viszeralen Mesoblasten (der Splanchnopleura [s. S. 12], dem Überzuge der Herzplatte [Abb. 495—497 s]) und das Myokard aus dem Mesenchymgewebe der Herzplatte, wobei die entstehenden Herzmuskelfasern Muskelbälkchen bilden, die sich netzartig untereinander verbinden und dem Myokard einen schwammartigen Charakter verleihen.

Das kraniale Ende des Herzschlauches wächst zu dem an seinem Anfange zum *Bulbus arteriosus* (Abb. 917 b) erweiterten *Truncus arteriosus* (a) aus, während an seinem kaudalen Ende durch Zusammenfluß der Venae omphalicae der *Sinus venosus* (e) entsteht.

Schon vor der Bildung des Herzens entstehen Blutgefäße in der Wand der Keimblase und später auch solche im Embryo selbst. Die ento- und exoembryonalen Blutgefäße bilden sich aber einschließlich des Blutes zunächst unabhängig voneinander. Im Embryo waren während der Bildung des Herzens ventral von den Urwirbeln jederseits neben der Chorda je ein Längsgefäßstamm entstanden, die primitiven Aorten (Abb. 14 i). Mit diesen setzt sich der ventral vom Vorderdarme liegende Truncus arteriosus dadurch in Verbindung, daß er sich in 2 Längsstämme spaltet und durch diese jederseits eine Anzahl (bis 6) Viszeralbogen- (Branchial-) Arterien abgibt, die an der Seite des Vorderdarms in den Viszeralbögen (s. S. 15) dorsal verlaufen und in die Aorten münden. Im übrigen waren vor der Bildung des Herzens exoembryonal, und zwar dicht um die Embryonalanlage herum, in der Wand der Keimblase Blutgefäße entstanden, die sehr bald in der Gegend des Plazentarwulstes (in der *Area opaca*) ein dichtes Gefäßnetz, die *Area vasculosa*, bilden. Von hier aus wachsen Gefäße in den Embryo, in dem aber auch selbständig Gefäße entstanden waren. Zwischen den Enden der primitiven Aorten und dem Nabelblasengefäßnetz entsteht eine Verbindung durch je eine A. und V. omphalica. Die Aa. omphalicae entspringen aus den primitiven Aorten, die Vv. omphalicae aus dem kaudalen Herzende bzw. dem Sinus venosus. Somit ist jetzt der Nabelblasenkreislauf geschlossen. Der arterielle (kraniale) Herzabschnitt treibt das Blut durch die Viszeralbogenarterien, die Aorten und die Nabelblasenarterien in das Nabelblasengefäßnetz; von hier aus gelangt es durch die Nabelblasenvenen zum venösen (kaudalen) Herzabschnitt zurück, der es wieder in den arteriellen Abschnitt treibt. An die Stelle dieses Nabelblasenkreislaufes tritt später mit dem Schwinden der Nabelblase, der Entstehung der Allantois und der Nabelgefäße (Aa. und Vv. umbilicales), dem Verschmelzen der beiden primitiven Aorten (als Aortenwurzeln) zur Aorta descendens und dem Schwinden einiger Viszeralarterien der Plazentarkreislauf (s. S. 606).

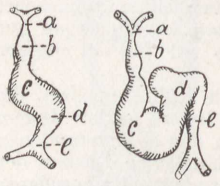

Abb. 917.

Abb. 918.

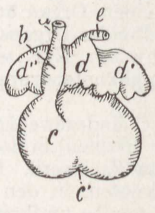

Abb. 919.



Abb. 920.

Abb. 917—920. Herzausbildung nach Modellen von Ziegler.

a Truncus arteriosus; b Bulbus arteriosus; c Herzkammeranlage; c′ Sulcus interventricularis; d Vorkammeranlage; d′, d″ Herzohren; e Sinus venosus; f Truncus arteriosus mit f′ der Anlage seines Septum, wodurch er in Aorta und A. pulmonalis geteilt wird.

Umbildungen am Herzen (s. Abb. 917—920). Der rasch in die Länge wachsende Herzschlauch krümmt sich bald, und zwar zunächst S-förmig derart (Abb. 917), daß allmählich der kaudale venöse Vorkammerabschnitt (d) kraniodorsal und links und der kraniale arterielle Ventrikelteil (c) kaudoventral und rechts zu liegen kommt (Abb. 918). Mit Zunahme der Krümmung kommt schließlich der venöse Abschnitt genau dorsal vom arteriellen zu liegen (Abb. 919). Dabei entsteht, nachdem schon vorher eine Einschnürung an der Grenze zwischen Vorkammerabschnitt und Sinus venosus aufgetreten war, eine zweite Einschnürung, Sulcus atrioventricularis, zwischen venösem Teil (Atrium, Vorkammer) und arteriellem Teil (Ventrikel, Kammer), so daß beide nur durch den engen *Canalis auricularis* miteinander kommunizieren. Dieser Kanal wird später zum *For. atrioventriculare commune*, an dem sich die Atrioventrikularklappen entwickeln. Der Vorkammerabschnitt bildet durch seitliche Aussackungen die Herzohren, *Auriculae* (d′, d″). An der rasch wachsenden Kammerhälfte tritt an der ventralen Fläche eine sich bald auch auf die Seitenflächen fortsetzende Rinne, der *Sulcus interventricularis* (c′), auf, der äußerlich die später entstehende Scheidung in die beiden Herzkammern andeutet. Die kleinere rechte Kammerhälfte ist vom *Bulbus arteriosus* (b) durch die Hallersche Bucht *(Fretum Halleri)* geschieden; hier entwickeln sich später die Semilunarklappen. An dem einfachen Herzschlauche tritt bald nach der Entstehung der Lungen und Lungengefäße eine Zweiteilung auf durch die Entstehung dreier Scheidewände, und zwar einer an der Vorkammer-, einer an der Kammerabteilung und einer am Bulbus arteriosus. Zuerst bildet sich kranial und dorsal am Vorhofe da, wo sich äußerlich eine seichte Sagittalrinne findet, eine in ihn vorspringende Leiste, die Anlage des Vorhofsseptum; indem die Leiste wächst, scheidet sie schließlich beide Vorhöfe bis auf das bis zur Geburt offene *Foramen ovale*. Dadurch, daß die Vorhofsscheidewand auch in den Ohrkanal hineinwächst, teilt sie diesen und das For. atrioventriculare commune in zwei Atrioventrikularöffnungen. Bald nach der Anlage der Vorhofsscheidewand bildet sich in der Gegend des Sulcus interventricularis am Kammerabschnitt eine in dessen Höhlung vorspringende Leiste, die Anlage der Kammerscheidewand, die gegen die Atrioventrikularöffnung bis zu ihrer Verwachsung mit der Vorhofsscheidewand und gegen den Arterienbulbus vorwächst und beide Kammern vollständig scheidet, so daß jede Kammer nur durch die Atrioventrikularöffnung ihrer Seite mit der entsprechenden Vorkammer kommuniziert. Zuletzt entsteht die Zweiteilung des Bulbus und Truncus arteriosus (Abb. 920 f). An ihm bilden sich äußerlich 2 einander gegenüberliegende Furchen (f′), denen innen 2 gegeneinander gerichtete Leisten entsprechen. Indem diese Leisten unter Vertiefung der beiden äußeren Furchen wachsen und Leisten und Furchen einander erreichen, entsteht eine Längsteilung dieses Stammes in die *Aorta* und die *Arteria pulmonalis* (Abb. 922 g). Die beide Gefäße trennende Scheidewand wächst nach dem Herzen zu, vereinigt sich mit dem ihr entgegenwachsenden Septum ventriculorum und bildet dann dessen *Pars membranacea*, so daß dann die beiden Gefäßstämme getrennt aus je einer Kammer entspringen.

Die Semilunarklappen entstehen aus endokardialen Wülsten. Die Atrioventrikularklappen bilden sich zum Teil auch aus Endokardwülsten, zum Teil aber auch aus der inneren Schicht des spongiösen Myokard. Auch am For. ovale entsteht eine Klappe, und zwar aus dessen kaudaler und ventraler Einfassung, während sich seine kraniale und dorsale Umrandung zum *Limbus foraminis ovalis* verdünnt. Nach der Geburt legt sich die Klappe an den Limbus; Limbus und Valvula verschmelzen und schließen das Loch; es bleibt nur noch die *Fossa ovalis* übrig.

Nach der Scheidung der Atrien mündet in das Atrium sinistrum der gemeinsame Stamm der Vv. pulmonales und in das Atrium dextrum der Sinus venosus. Indem sich der Truncus pulmonalis und Sinus venosus (Abb. 920 e) bedeutend erweitern, werden sie in die Vorhofswände einbezogen, so daß nunmehr links die einzelnen Lungenvenen und rechts die Vena cava cran. und caud. und der *Sinus coronarius* (das Rudiment des linken Sinus reuniens und Ductus Cuvieri, s. S. 606) gesondert in die Vorkammern münden.

Umbildungen an den Gefäßen. Die Entwicklung der Arterien und Venen ist zunächst eine bilateral symmetrische und metamere (in Form der Intersegmentalgefäße). Diese Anlage geht aber bald an einem großen Teile des Gefäßsystems verloren, es werden Hauptbahnen zu Nebenbahnen und umgekehrt, auch verschwinden vorhandene Gefäße wieder u. dgl. Die Metamerie bleibt nur bei den Interkostal- und Lumbalarterien bestehen.

Die Stämme des **Arteriensystems,** deren Entstehung S. 602 angegeben wurde, verhalten sich zunächst wie folgt (Abb. 921): Ventral vom Vorderdarme liegt 1. der den Herzschlauch kranial fortsetzende und mit dem Bulbus arteriosus beginnende *Truncus arteriosus* (Abb. 921—923 a); er setzt sich 2. kranial in zwei zum Gesicht usw. gehende ventrale Längsstämme (Subbranchialarterien) (f, f′) fort. Von dem Anfangsabschnitte dieser beiden Längsstämme gehen 3. mehrere (bis sechs) Viszeralbogenarterien

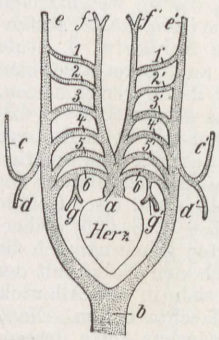

Abb. 921.

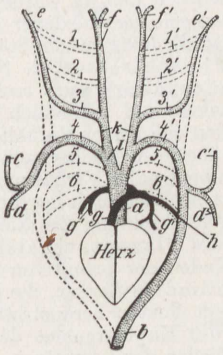

Abb. 922.

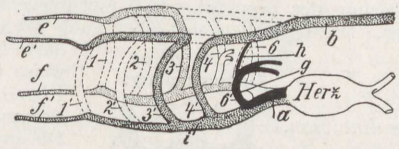

Abb. 923.

Abb. 921—923. Schemata der Umbildung der Arterienbögen beim Menschen. (Abb. 921 u. 922 ventrale Seite, Abb. 923 linke Seite.)

1—6 rechter und 1′—6′ linker erster bis sechster Arterienbogen.

a Bulbus arteriosus (aortae) und Truncus arteriosus; b Aorta descendens; c, c′ rechte und linke A. vertebralis; d, d′ rechte und linke A. axillaris; e, e′ rechte und linke A. carotis interna; f, f′ rechte und linke A. carotis externa; g, g′ rechte und linke A. pulmonalis bzw. g in Abb. 922 u. 923 Stamm der A. pulmonalis; h Ductus arteriosus; i (in Abb. 922) A. brachiocephalica dextra; i (in Abb. 923) A. carotis communis sinistra; k A. carotis communis dextra und sinistra.

(primitive Arterienbögen) (1—6 u. 1′—6′) seitlich vom Vorderdarm (in den Schlundbögen) dorsal und bilden jederseits dorsal vom Vorderdarme je einen Längsstamm, die Aortenwurzeln, die 4. kranial zwei kleine dorsale Längsstämme (Suprabranchialarterien) (e u. e′) zum Hirnschädel entsenden und kaudal in dorsale Längsstämme (Suprabranchialarterien) (e u. e′) zum Hirnschädel entsenden und kaudal in 5. die beiden primitiven Aorten übergehen; diese fließen zur *Aorta descendens* (b) zusammen, die mit der A. sacralis media oder A. caudae endet. Außerdem sind noch zu erwähnen 6. die beiden Aa. omphalicae und 7. die beiden Aa. subclaviae, die am 4. Viszeralbogen aus der primitiven Aorta jederseits entspringen und sich in die A. vertebralis (c) und A. axillaris (d) teilen. Durch Rückbildung einzelner und weitere Ausbildung anderer Abschnitte dieser ursprünglichen Hauptgefäße entstehen die bleibenden Stämme des Gefäßsystems. Von den beiden ventralen Längsstämmen wird das Verbindungsstück zwischen 3. und 4. Bogen zur *A. carotis communis dextra* und *sinistra* (Abb. 922 k) und seine kraniale Fortsetzung zur *A. carotis ext. dextra* und *sinistra* (Abb. 922 u. 923 f, f′); die beiden von den Aortenwurzeln abgehenden, kranial gerichteten dorsalen Längsstämme werden zur *A. carotis int. dextra* und *sinistra* (e, e′). Von den 6 Viszeralbogenarterien verschwinden die erste und zweite beiderseits (Abb. 921 bis 923 1 u. 2 u. 1′ u. 2′); der dritte Bogen (3 u. 3′) bleibt jederseits erhalten und wird dadurch, daß die dorsale Verbindung zwischen dem 3. und 4. Bogen schwindet, zum Anfangsabschnitte der A. carotis int. (e, e′). Nunmehr entspringen also A. carotis ext. und int. jederseits aus dem Anfangsstück des ventralen Längsstammes (der A. carotis communis) (Abb. 922 k). Der 4. Bogen wird linkerseits zum *Arcus aortae* (4′), der die A. vertebralis sin. und A. subclavia sin. (c′ u. d′) abgibt und dann in die Aorta descendens (b) übergeht. Rechterseits erhält sich zwar der 4. Bogen (Abb. 921—923 4) und entsendet dorsal die A. vertebralis dextra und A. subclavia dextra (c, d); er verliert aber die Verbindung zum 5. und 6. Bogen, weil diese gänzlich schwinden. Ebenso geht seine dorsale Verbindung mit dem 3. Bogen verloren; auch diese schwindet. Das Stück des rechten ventralen Längsstammes, aus dem der 4. Bogen (Stamm der A. vertebralis dextra und A. subclavia dextra) und die rechte A. carotis communis entspringen, stellt die *A. brachiocephalica dextra* dar (Abb. 922 i). Der 5. Bogen (5, 5′) wird auf beiden Seiten vollständig zurückgebildet; der 6. bleibt links (Abb. 922 u. 923 6′) erhalten; rechts schwindet er (6) und

damit die ganze rechte Aortenwurzel. Der linke 6. Bogen mündet in die Aorta (also eigentlich in die zur Aorta gewordene linke Aortenwurzel). Von ihm (Abb. 922 6′) gehen aber 2 Stämmchen aus, die zu den beiden Lungen als *Arteriae pulmonales* (g′) führen. Inzwischen hat sich der Bulbus arteriosus der Länge nach in 2 Stämme gespalten (s. S. 602), von denen der linke zum *Bulbus aortae* (Abb. 922 u. 923 a) und zur *Aorta ascendens* wird, während sich der rechte in den linksseitigen 6. Gefäßbogen und damit in die Lungenarterien fortsetzt; er wird also zur *Arteria pulmonalis* (Abb. 922 u. 923 g). Da dieser in den linken 6. Gefäßbogen führt, so muß er, wie die Abbildung zeigt, die links von ihm liegende Aorta überkreuzen; sein zur rechten Lunge gehender Ast verläuft natürlich nach rechts. Beide Lungenäste sind zunächst klein und eng und der zur Aorta ziehende Stamm *(Ductus arteriosus* [Botalli]*)* (h) groß und weit. Bei der Geburt erweitern sich der ventrale Abschnitt des 6. Aortenbogens bis zum Abgange der beiden Lungenäste und diese selbst bedeutend, während der zur Aorta fortlaufende dorsale Abschnitt des Bogens, Ductus arteriosus (Abb. 922 u. 923 h), rudimentär wird.

Der vollständig erhaltene linke 4. Bogen, der *Arcus aortae,* übertrifft bald alle anderen, ihm anfangs gleichwertigen Gefäßstämme derart, daß sie nur noch als Äste des Aortenbogens erscheinen. Die Reste der Gefäßbögen der rechten Seite entspringen beim Menschen (Abb. 922) aus dem Aortenbogen mit einem gemeinsamen Stamme, der A. brachiocephalica dextra, die sich in die A. carotis communis dextra und die A. subclavia dextra mit der A. vertebralis dextra teilt. Die linke A. carotis communis (Abb. 923 i) und die linke A. subclavia erscheinen als Zweige des Aortenbogens. Aus den Aa. carotides communes entspringen die A. carotis ext. und int.

Die Umwandlung der Stämme des Arteriensystems der Embryonen in die bleibenden Verhältnisse, wie sie vorstehend für den Menschen geschildert wurden, erleidet je nach der Tierart später gewisse Änderungen. Durch die Verlängerung des Halses, wodurch das Herz weit kaudal vom Kopfe zu liegen kommt, und die Entwicklung des das Herz einschließenden Brustkastens muß auch eine bedeutende Verlängerung des besprochenen Ursprungsgebietes, namentlich der Aa. carotides communes, zustande kommen. Dazu gesellen sich aber auch noch Verschiebungen verschiedener Art, die im wesentlichen darin bestehen, daß die linksseitigen Stämme (Aortenäste) stufenweise (1. Stufe Fleischfresser, 2. Stufe Schwein, 3. Stufe Pferd und Wiederkäuer) nach rechts an die rechtsseitigen Stämme heranrücken und schließlich mit ihnen verschmelzen. Die so entstehenden definitiven Verhältnisse werden S. 619 u. 620 geschildert. Das übrige Arteriensystem bildet sich beim Embryo von Anfang an zu bleibenden Verhältnissen aus; nur eine wichtige Besonderheit tritt noch dadurch hervor, daß mit der Bildung der Allantois und der Rückbildung der Nabelblase und ihrer Gefäße die Entstehung des Plazentarkreislaufes (s. S. 606) einhergeht. Aus den Enden der primitiven Aorten gehen nämlich die beiden Aa. umbilicales hervor, die durch den Nabel mit der Allantois aus dem Foetus heraustreten, sich in der Allantois verbreiten und das Kapillargebiet der Placenta bilden. Nach dem Zusammenfließen der primitiven Aorten zur Aorta descendens erscheinen die Aa. umbilicales als Äste der Aa. hypogastricae s. iliacae internae, während die kaudal fortlaufende Aorta die A. sacralis media bildet. Nach der Geburt werden die Aa. umbilicales funktionslos und veröden zu den Ligg. umbilicalia der Harnblase.

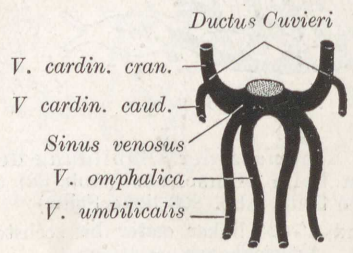

Abb. 924. Einmündung der embryonalen Venenstämme in den Sinus venosus cordis.

Das **Venengebiet** zerfällt genetisch in das Gebiet der Körpervenen und das der Anhänge bzw. das Pfortadergebiet. Es ist anfangs bilateral symmetrisch und wird erst später asymmetrisch.

a) Das Gebiet der Venen der Embryonalanhänge und das Pfortadergebiet. Aus der exoembryonalen Area vasculosa (s. S. 602) gehen die paarigen Vv. omphalomesentericae (omphalicae) hervor, die im Foetus zum Sinus venosus des Herzens ziehen. Auf dem Wege etwas verwickelter Vorgänge (Anastomosenbildung und Rückbildungsvorgänge) entsteht aus den beiden Venen ein einziger Stamm, der bald auch die Venen des Magens, des Darmes und der Milz aufnimmt. Dieser Stamm wird zur *V. portae primitiva* dadurch, daß er Zweige in die Leber sendet als *Vv. hepaticae advehentes,* die sich in der Leber in Kapillaren auflösen; aus diesen entspringen *Vv. hepaticae revehentes,* die in den herzseitigen Abschnitt des Truncus omphalicus (der auch V. hepatica revehens genannt wird) münden. Der Abschnitt der V. omphalica, der zwischen dem Abgange der Vv. advehentes und der Einmündung der Vv. revehentes in den Truncus omphalicus liegt (der unter Vereinigung mit der sie kaudal verlängernden rechten Urnierenvene zum Mündungsteil der V. cava caudalis wird) verödet bald, so daß jetzt alles Nabelblasenblut in die Leber geführt wird. Mit dem Auftreten der Allantois und ihrem Wachstum bilden sich die Umbilikalvenen aus und fließen in 2 Stämme zusammen, von denen der eine bald schwindet. Die bleibende, an der Leber vorbei zum Herzen ziehende linke Nabelvene sendet Anastomosen zur V. portae primitiva (omphalica) bzw. zu deren Ästen. Mit der Rückbildung der Nabelblase und den aus ihr entspringenden Vv. omphalicae und dem Wachstum der Allantois und der Placenta werden die in dieser entspringenden Vv. umbilicales immer größer; weiterhin wird mit dem Wachstum der Leber ihre Anastomose zur V. portarum immer weiter und ihr an der Leber vorbeiziehender Stamm immer enger, so daß dann alles Plazentarblut und auch das Blut der Vv. omphalicae, mesentericae, gastricae und der V. lienalis durch die Pfortader in die Leber abfließt und erst durch die Vv. hepaticae (revehentes) zur V. cava caud. und damit zum Herzen gelangt. Bei den Fleischfressern und Wiederkäuern bleibt neben der V. portarum noch eine direkte Anastomose zwischen V. umbilicalis und V. cava caud., gewissermaßen als ein Abschnitt der letzteren, erhalten, die als *Ductus venosus (Arantii)* an der visceralen Fläche der Leber liegt. Nach der Geburt verödet dieser Gang zum *Lig. venosum* und die Nabelvene zum *Lig. teres* der Leber.

b) Das Körpervenensystem. Die erste Anlage des Körpervenensystems bilden zwei vom Kopfe herkommende Venen, die *V. cardinalis cranialis (jugularis primitiva) dextra* und *sinistra*, und zwei das Blut vom kaudalen Körperabschnitt abführende Venen, die *Vv. cardinales caudales*, die an beiden Seiten der Wirbelsäule verlaufen und etwa in Höhe der Anlage der Schultergliedmaße sich jederseits zu dem kurzen *Ductus Cuvieri* vereinigen (Abb. 924). Durch deren Verbindung mit den Vv. omphalomesentericae und Vv. umbilicales entsteht jederseits ein *Sinus reuniens*, der in den entsprechenden Vorhof des Herzens mündet. Die linke V. omphalomesenterica schwindet oder vereinigt sich mit der rechten zu einem Stamme, der später zum Mündungsstücke der V. cava caudalis wird (s. S. 604). Da auch das Mündungsstück der linken V. umbilicalis und der linken kranialen und kaudalen Kardinalvene schwindet, wird der linke Sinus reuniens zum *Sinus coronarius*, in den die die Herzvenen darstellenden Reste der genannten Venen bzw. ihrer Äste einmünden. In den rechten Sinus reuniens, der in die Vorhofswand einbezogen und zum *Sinus venosus* wird, münden nun außer dem rechten Ductus Cuvieri, der später zum Mündungsstück der V. cava caudalis wird (s. S. 604), auch die V. cava cranialis. (Die Abweichungen bei Schwein und Wiederkäuern s. S. 606.) In die kaudalen Kardinalvenen münden die Venen der Beckengliedmaßen *(V. iliaca externa)*, des Schwanzes *(V. caudae)*, des Beckens *(V. iliaca interna* s. *hypogastrica)* und der übrigen Leibeswand (die *Vv. sacrales, lumbales* und *intercostales* usw.) (Abb. 925—928). In die kranialen Kardinalvenen *(Vv. jugulares)* ergießen sich die Venen des Kopfes und Halses und der Brustgliedmaßen. Zu dem durch die Vv. cardinales caudales repräsentierten paarigen, symmetrischen Venensystem gesellt sich später dadurch ein unpaares System, daß die beiden Vv. omphalicae nahe dem Herzen zu dem unpaaren *Truncus omphalicus* zusammenfließen, in den nach Bildung des primitiven Pfortadersystems (s. S. 604) die Vv. hepaticae

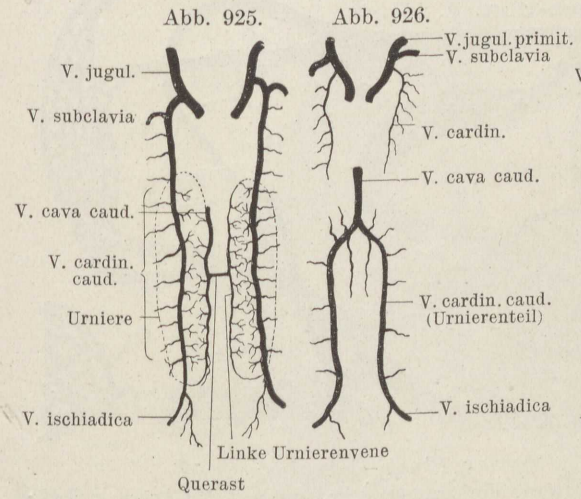

Abb. 925 u. 926. Schema des Venensystems des Embryo in den beiden ersten Entwicklungsstadien (nach Kollmann [477]).

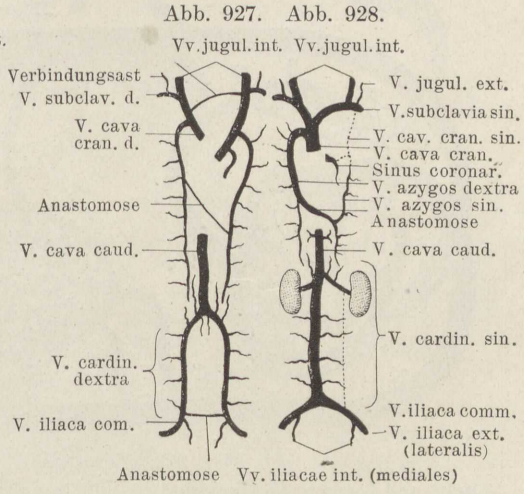

Abb. 927 u. 928. Schema des Venensystems des Embryo in den letzten Entwicklungsstadien (nach Kollmann [477]).

revehentes münden, so daß dieser Stamm die erste Anlage bzw. den kranialen Abschnitt der V. cava caudalis darstellt. Mit der Entstehung der Urnieren entstehen eine rechte und linke Urnierenvene; die rechte führt zum Truncus omphalicus (der V. hepatica revehens), während die linke durch Anastomosen ihr Blut der rechten zusendet (Abb. 925). Die rechte Urnierenvene ist jetzt die kaudale Verlängerung des Truncus omphalicus. Das so gebildete Gefäß ist die V. cava caudalis. Nun bildet jede der beiden Urnierenvenen eine Anastomose mit der kaudalen Kardinalvene ihrer Seite. Indem diese Anastomosen sich erweitern, fließt das Blut des kaudalen Abschnittes der beiden Kardinalvenen in die rechte Urnierenvene ab, d. h. in die sich erweiternde Vena cava caudalis. Mit dem Schwinden der Urniere und ihrer Venen werden die kaudalen Abschnitte der kaudalen Kardinalvenen, von denen sich die kranialen Abschnitte getrennt haben (Abb. 927), zu Ursprungsstämmen der kaudalen Hohlvene, welche die Venen des Beckens und Schwanzes und der Beckengliedmaßen aufnehmen (Abb. 926). Zwischen diesen beiden Stämmen entsteht in der Beckengegend eine Anastomose (Abb. 927); mit der bald eintretenden Erweiterung des rechten Stammes erfolgt auch eine Erweiterung der Anastomose, so daß schließlich das Blut der linken Seite des hinteren Rumpfabschnittes und der linken Beckengliedmaße in den rechten Stamm abfließt; der kraniale Teil des linken Stammes verkümmert dadurch und der rechte stellt nunmehr allein die Ursprungspartie der kaudalen Hohlvene dar (Abb. 928), in die auch die Nierenvenen usw. münden. Jetzt reicht also die V. cava caudalis vom Becken bis zum Herzen (Abb. 927). Aus den kranialen Abschnitten der beiden kaudalen Kardinalvenen entstehen zwei Gefäße, die beim Menschen herkömmlich als V. azygos und V. hemiazygos bezeichnet werden. Von der linken V. cardinalis caudalis, die sich durch eine Queranastomose mit der rechten verbindet (Abb. 927), schwindet meist der in den Ductus Cuvieri mündende kraniale Abschnitt; ihr kaudaler Abschnitt führt dann als *V. azygos sinistra* (V. hemiazygos des Menschen) sein Blut durch die erwähnte Anastomose in die rechte kaudale Kardinalvene, die als *V. azygos dextra* (V. azygos des Menschen) (Abb. 928) erhalten bleibt und in das Ende der rechten kranialen Kardinalvene (V. jugularis) mündet; diese wird dadurch mit dem rechten Ductus Cuvieri zur bleibenden V. cava cranialis (Abb. 928)

(Mensch, Einhufer, Fleischfresser). Bei den Wiederkäuern und dem Schweine bleibt nur der Brustteil der linken Kardinalvene als *V. azygos sinistra* mit dem Sinus venosus in Verbindung, während der Brustteil der rechten kaudalen Kardinalvene schwindet und eine V. azygos dextra fehlt. Die V. azygos dextra und sinistra nehmen die Segmentalvenen der Körperwand, vor allem die Vv. intercostales auf. Der linke Ductus Cuvieri erhält sich als V. coronaria cordis.

Die *Vv. jugulares primitivae (cardinales craniales)*, die mit den Vv. cardinales caudales den rechten und linken Ductus Cuvieri, der das Mündungsstück der Vv. cavae craniales darstellt, bilden, wachsen derart, daß sie bald die kaudalen Kardinalvenen überflügeln (Abb. 927). Die zunächst symmetrischen Verhältnisse werden aber dadurch asymmetrisch, daß sich von der linken zur rechten V. cava cranialis eine Queranastomose bildet, die sich bald erweitert und schließlich das gesamte Blut der linken Seite zur rechten V. cava cranialis hinüberführt (Abb. 927 u. 928). Damit wird die V. cava cranialis sinistra funktionslos und verschwindet. Nur ihr am Herzen liegender Endabschnitt (also der linke Ductus Cuvieri) bleibt mit dem linken Sinus reuniens (in den früher die später sämtlich schwindenden V. cardinalis caudalis sinistra, die V. omphalica sinistra und die V. umbilicalis sinistra einmündeten) als *Sinus coronarius*, der die Herzvenen aufnimmt, erhalten. Ausnahmsweise bleibt die V. cava cranialis sinistra erhalten; Bradley [111] beschreibt einen Fall, in dem die Anastomose zur V. cava cranialis dextra fehlte.

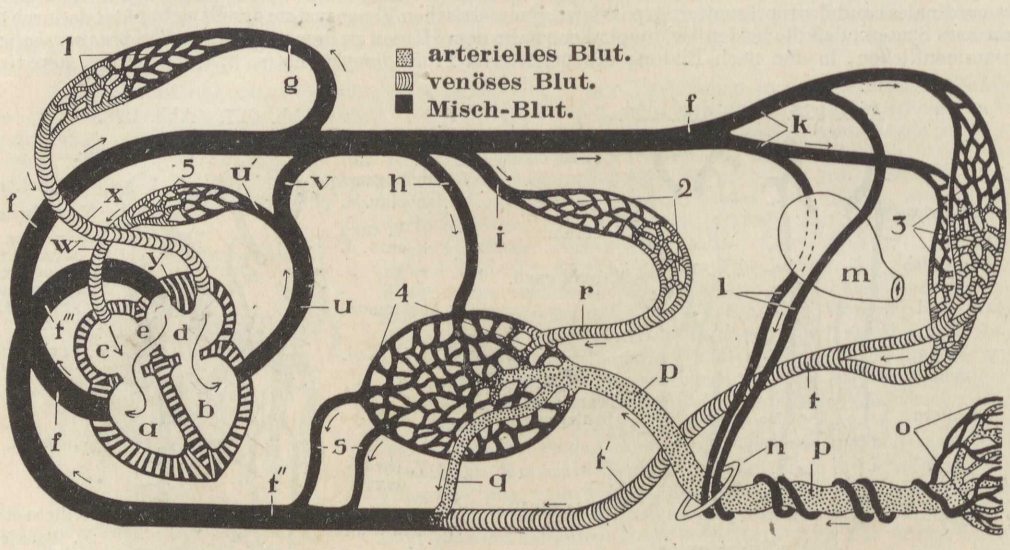

Abb. 929. Schema des fötalen Blutkreislaufes.

a linke und b rechte Herzkammer; c linke und d rechte Vorkammer; e For. ovale; f, f, f Aorta; g Gefäße für Kopf, Hals und Schultergliedmaßen; h Leberarterie; i Gefäße für Magen, Milz, Pancreas und Darm; k Aa. iliacae externae und Aa. hypogastricae; l Aa. umbilicales; m Harnblase; n Nabel; o Placenta; p, p V. umbilicalis; q Ductus venosus (Arantii); r V. portae; s Vv. hepaticae; t, t', t'', t''' V. cava caudalis; u, u' A. pulmonalis; v Ductus arteriosus (Botalli); w Vv. pulmonales; x V. cava cranialis; y Tuberculum intervenosum.

1 Kapillargebiet von Kopf, Hals und Schultergliedmaßen; 2 Kapillargebiet von Magen, Milz, Pancreas und Darm; 3 Kapillargebiet von Rumpf und Beckengliedmaßen; 4 Kapillargebiet der Leber; 5 Kapillargebiet der Lunge.

Der fötale Kreislauf (Abb. 929). Der an die Stelle des Nabelblasenkreislaufs tretende Plazentarkreislauf ist ein Anhängsel des fötalen Kreislaufs und beginnt mit den aus den Aa. iliacae int. (k) entspringenden Aa. umbilicales (l), die durch den Nabel (n) nach außen treten und sich in der Placenta bzw. der Allantois auflösen (o). Aus ihrem Kapillargebiet entspringen die Venen, die schließlich in zwei und endlich in eine V. umbilicalis (p) zusammenfließen; diese tritt in den Nabelstrang ein, gelangt durch die Nabelöffnung in die Bauchhöhle und zieht anfangs an der Leber vorbei zum Herzen (p, q, t''), schickt später aber ihr Blut durch die Leber (4) hindurch zur Hohlvene (s. S. 604). Über den Verschluß und die Rückbildung der Nabelgefäße s. Warneke [1005]. Im übrigen unterscheidet sich der Kreislauf des Foetus von dem des geborenen Tieres im wesentlichen dadurch, das der Lungenkreislauf (5) sehr unbedeutend ist und daß außerdem Kommunikationen zwischen rechter und linker Vorkammer und zwischen Aorta und A. pulmonalis bestehen. Es ergießen zwar die Hohlvenen ihr Blut in die rechte Vorkammer des Herzens (d); das Blut der V. cava caud. (t''') fließt aber durch das *For. ovale* (e) direkt in die linke Vorkammer und die linke Kammer, so daß in die rechte Herzkammer nur das Blut der V. cava cranialis (x) gelangt, das durch die Kammerkontraktion in die A. pulmonalis getrieben wird (u). Diese kommuniziert aber durch den weiten *Ductus arteriosus* (v) (s. S. 604) mit dem Arcus aortae und sendet nur enge Aa. pulmonales (u') zu den Lungen. Infolgedessen strömt der größte Teil des Blutes der kranialen Hohlvene in die Aorta und nur ein kleiner Teil in die Lungen. Bei der Geburt werden infolge des Atmens die Lungen und die Lungengefäße enorm erweitert, so daß das Blut in großen Mengen durch die Lungenarterien in die Lungen gelangt; der Lungenkreislauf bildet sich also mit einem Schlag aus, der Ductus arteriosus

wird funktionslos und verödet zu einem soliden Bande, *Lig. arteriosum*, das die A. pulmonalis mit der Aorta verbindet. Es kommt beim Eintritt des Lungenkreislaufs i. d. R. zum baldigen Verschluß des Foramen ovale, an dessen Stelle die Fossa ovalis sich erhält (s. S. 611).

I. Das Herz.

Das Herz, *Cor*, ist ein dunkelrotes, hohles, muskulöses Organ; es wird von einem ringsum geschlossenen Sacke, dem Herzbeutel, *Pericardium*, umgeben.

Lage des Herzens und Herzbeutels[1]). Das kegelförmige Herz und der Herzbeutel füllen den mittleren Mittelfellspalt aus und werden bis auf einen kleinen ventralen Teil ihrer Seitenflächen durch die Lungen von den Wänden des Brustkastens getrennt. Beide

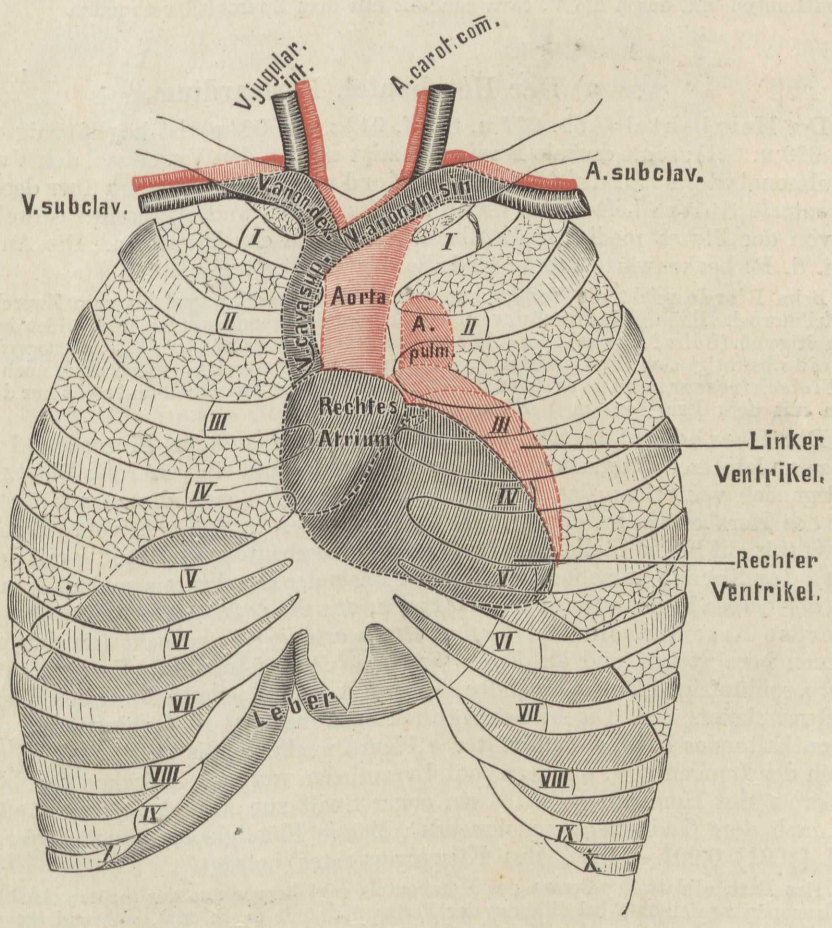

Abb. 930. Die Lage des Herzens beim Menschen (nach Richter). Die venösen Herzteile schwarz, die arteriellen (nebst A. pulmonalis) rot.

reichen bei den Fleischfressern von der 3. bis 7., beim Pferde von der 3. Rippe (oder selbst dem 2. Interkostalraume) bis zur 6. Rippe, bei den Wiederkäuern und dem Schweine von der 3. bis 5. (6.) Rippe und liegen in der ventralen Hälfte der Brusthöhle, so daß die Basis des Herzens von einer durch die Mitte der 1. Rippe gelegten Horizontalebene getroffen wird (Abb. 620, 621 u. 622 a, a'); sie liegen aber nicht genau median, sondern zu $^3/_5$ links und $^2/_5$ rechts (beim Rinde sogar zu $^5/_7$ links) von der Medianebene. Die stumpfe Spitze des Herzens liegt frei im Herzbeutel in der Höhe der 5. Rippe (Rind)

[1]) Betreffs der genaueren topographischen Verhältnisse des Herzens und des Herzbeutels des Pferdes s. Ellenberger und Baum [223] und Zimmerl [1055].

bzw. im 5. bis 6. Interkostalraume; meist entspricht sie der Mitte des 6. bis 7. Rippenknorpels und ist 1—3 cm vom Brustbein entfernt. Die Längsachse des Herzens ist ventral, etwas nach links und gleichzeitig beckenwärts gerichtet, und zwar bei Pferd und Rind am wenigsten, so daß das Herz mehr senkrecht steht; beim Schweine hat es eine schrägere kaudoventrale Lage, und beim Hund ist es mit der Spitze so stark kaudal gekehrt, daß es fast horizontal liegt. Die Lage beim Menschen ergibt sich aus Abb. 930.

Die Linksdrehung des Herzens ist darauf zurückzuführen, daß die rechte Vorhofsanlage bald die größere wird, weshalb auch bei Föten und Neugeborenen nach Lech [538] die rechte Herzhälfte schwerer ist als die linke und die linke Lunge primär eine schwächere Ausbildung zeigt (Broman [132]).

Befestigung des Herzens. Das Herz wird durch die großen Gefäßstämme, an denen es gleichsam aufgehängt ist, befestigt.

Durch die Aorta wird es mit der Wirbelsäule, durch die A. pulmonalis und die Vv. pulmonales mit den Lungen und durch die V. cava caudalis mit dem Zwerchfell verbunden.

a) Der Herzbeutel, Pericardium.

Der Herzbeutel (Abb. 677 u. 678 f, 942 5, 5 u. 964 a) ist kegelförmig wie das Herz (Abb. 620 u. 621); seine dorsale Basis befestigt sich an den Vv. cavae, den Vv. pulmonales, der Pulmonalarterie und der Aorta (beim Pferd und Rinde 5—7 cm über deren Ursprung). Die ventrale Spitze heftet sich durch straffes Binde- und elastisches Gewebe, das jederseits von der Pleura mediastinalis überzogen ist, an das Brustbein. Die Anheftungsstelle wird i. d. R. beckenwärts breiter und die Verbindung fester.

Beim Pferde reicht die Verbindung vom 4. (5.) Rippenknorpel bis zum Zwerchfellsansatz am Schaufelknorpel. Beim Wiederkäuer ist das Perikard besonders stark und bildet in der Höhe des beiderseitigen 5. (Schaf, Ziege) oder 6. Rippenknorpels 2 sehnige Bänder (*Ligg. sternopericardiaca*); beim Schweine befestigt sich der Herzbeutel ganz ähnlich am Brustbeine, jedoch auch noch am Zwerchfell; beim Fleischfresser inseriert er sich nahe dem Brustbein am Zwerchfell und steht nur durch das Mediastinum mit dem Brustbein in Verbindung.

Der Herzbeutel besteht aus 2 Häuten, einer äußeren Fibrosa und einer inneren Serosa; an letzterer unterscheidet man ein parietales und ein viszerales Blatt. Die Fibrosa befestigt sich ventral an das Brustbein (s. oben), setzt sich dorsal an der Befestigungsstelle des Herzbeutels an den großen Gefäßstämmen in deren Adventitia fort und ist im übrigen (bis auf kleine Stellen an der Basis des Herzbeutels) vollständig mit dem Parietalblatte der Serosa verschmolzen. An der Basis des Herzbeutels schlägt sich das parietale Blatt der Serosa in das viszerale Blatt um, das die Anfangsabschnitte der großen Gefäße als seröse Arterienscheide, *Vagina serosa arteriarum*, bedeckt (an den großen Gefäßstämmen herabsteigt) und als *Epicardium* das Herz überzieht. Es sind mithin 2 glatte, feuchte, schlüpfrige Flächen einander zugewandt, so daß jede Reibung des Herzens am Herzbeutel vermieden wird. Die Außenfläche des Herzbeutels verbindet sich durch lockeres, Fett enthaltendes Bindegewebe mit der Pleura mediastinalis (s. S. 336), so daß auch Reibungen der Lungen usw. am Herzbeutel vermieden werden. Zwischen den beiden Blättern der Serosa des Herzbeutels bleibt ein enger Spalt zur Aufnahme einer äußerst geringen, bald nach dem Tod etwas zunehmenden Menge Flüssigkeit, *Liquor pericardii*, die nach Wall [1001] 0,001—0,02% des Körpergewichtes beträgt.

Das Parietalblatt der Serosa des Herzbeutels geht hervor aus der serösen Auskleidung (Pleura) der Pleuroperikardialhöhle bei Bildung der Perikardialhöhle (s. S. 348), während ihr viszerales Blatt, das Epikard, aus dem viszeralen Mesoblastblatt entsteht (s. S. 347 u. 348 u. Abb. 21 f). Infolgedessen ist es zweifelhaft, ob das Epikard zur Serosa des Herzbeutels zu rechnen ist. Andererseits rechnen andere Autoren auch die Pleura pericardiaca zum Herzbeutel, was seine Berechtigung hat, da die Pleura pericardiaca, die fibröse Grundlage und das dieser anliegende seröse Blatt des Herzbeutels zusammen ursprünglich die Herzbeutelfalte darstellen (s. S. 348).

b) Das Herz als Ganzes.

Das Herz (Abb. 935 u. 936) bildet einen seitlich etwas zusammengedrückten Kegel, an dem man die dorsale breite *Basis* (Grund) und die ventral gekehrte Spitze, *Apex*, unterscheidet. Die rechte und linke Seitenfläche, *Facies sinistra* und *dextra*, sind gewölbt und gehen halswärts in einem konvexen, beckenwärts in einem fast geraden oder nur sehr wenig ausgehöhlten Rande, *Margo cranialis* und *caudalis*, ineinander über; jede Seitenfläche

besitzt eine Längsfurche, *Sulcus longitudinalis sinister* und *dexter;* beide entspringen aus der Kranzfurche, *Sulcus coronarius,* die zwischen den Vorkammern und Kammern verläuft und der *Basis ventriculorum* entspricht.

Der *Sulcus longitudinalis dexter* (Abb. 933 e) verläuft zwischen mittlerem und kaudalem Drittel der rechten Seitenfläche des Herzens von der Kranzfurche nach der Spitze (in Abb. 621 zwischen a und a′) und wendet sich nahe dieser allmählich nach links; die Furche ist mithin strenggenommen eine **rechte-kaudale Längsfurche**; umgekehrt wird der *Sulcus longitudinalis sinister* (Abb. 933 d) zur **linken-kranialen Längsfurche,** weil er zwischen dem kranialen und mittleren Drittel der linken Seitenfläche vom Sulcus coronarius nach der Herzspitze verläuft (in Abb. 620 zwischen a und a′); er erreicht jedoch ebenfalls nicht die Spitze, sondern tritt nahe dieser auf den kranialen Rand und fast auf die rechte Fläche. Beim

Abb. 931.

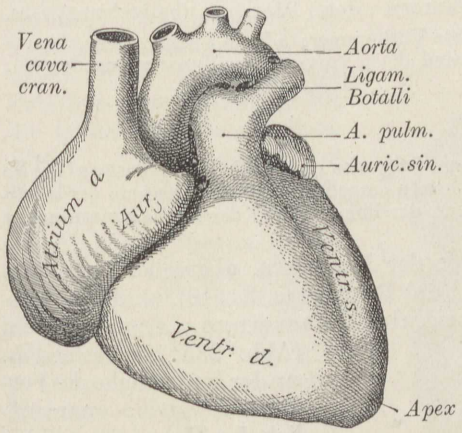

Abb. 932.

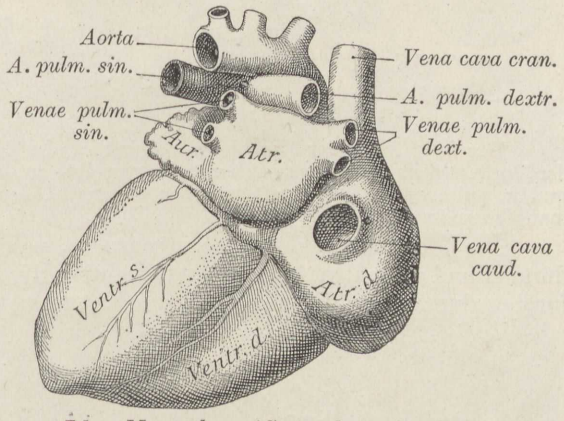

Abb. 931 u. 932. Ansicht des Herzens des Menschen (Gegenbaur [291]).
Abb. 931 von vorn und etwas von oben und rechts, Abb. 932 von hinten und etwas von unten und links gesehen.

Rinde verläuft noch eine sehr seichte 3. Längsfurche als *Sulcus intermedius* am kaudalen Rande des Herzens; sie beginnt an der Kranzfurche, läuft jedoch nicht bis zur Spitze herab; im Sulcus intermedius liegt beim Rinde die V. cordis magna. Die Kranzfurche (Abb. 943 g) läuft rings um das Herz. Am Herzen des Menschen (Abb. 931 u. 932) unterscheidet man eine gewölbte *Facies sternalis,* eine dem Zwerchfell aufliegende *Facies diaphragmatica,* einen *Margo sinister* und *dexter* und einen *Sulcus longitudinalis anterior* und *posterior.*

In den Furchen liegen die Blutgefäße des Herzens, umgeben von Fett, das auch bei mageren Tieren nicht ganz schwindet, dessen Menge aber nach der einzelnen Tierart sehr verschieden ist. Verhältnismäßig am wenigsten Fett ist vorhanden bei Pferd, Schwein und Fleischfressern, bei denen es auf den Sulcus coronarius und die Sulci longitudinales (bei Fleischfressern und Schwein sogar nur auf deren dorsalen Teil) beschränkt ist; viel stärker ist es beim Rind ausgeprägt, bei dem es außer in großer Menge in den genannten Furchen, über die es noch weit hinausragt, auch noch am kaudalen Rande des Herzens (im Sulcus intermedius), am Herzteile der Aorta und A. pulmonalis und an der rechten Seite beider Vorkammern sich findet (Abb. 938 k, k).

Der Innenraum des Herzens zerfällt in die rechte und linke Vorkammer, *Atria,* und die rechte und linke Kammer, *Ventriculi.* Jede Vorkammer steht mit ihrer Kammer durch die weite Atrioventrikularöffnung in Verbindung; dagegen werden rechte Vorkammer und Kammer von der linken Vorkammer und Kammer durch Scheidewände so vollständig getrennt, daß man ein rechtes venöses und ein linkes arterielles Herz unterscheiden kann. Die Längsfurchen bezeichnen äußerlich die Grenze zwischen den Herzkammern, die Kranzfurche die zwischen Kammern und Vorkammern. Alle Hohlräume des Herzens werden von dem dünnen *Endocardium* ausgekleidet.

c) Die Vorkammern des Herzens.

Die beiden Vorkammern, *Atria cordis,* liegen dorsal vom Sulcus coronarius und sind durch eine Scheidewand, *Septum atriorum,* voneinander getrennt. Sie bilden je eine nach links gerichtete, dreieckige Ausstülpung, das Herzohr, *Auricula dextra* und *sinistra.* Die beiden Herzohren (Abb. 936 a′, b′) werden äußerlich an der linken Seite, links vom Vorkammerseptum, durch die Aorta (e) und Pulmonalarterie (h) getrennt.

Das Lageverhältnis der 4 Teile des Herzens zueinander ist so, daß die Vorkammern dorsal und die Kammern ventral vom Sulcus coronarius liegen; von den beiden Herzhälften liegt die eine kranial und rechts von der anderen, so daß wir strenggenommen von einer kranialen-rechten und einer kaudalen-linken Kammer bzw. Vorkammer (Abb. 933 u. 934) sprechen müßten.

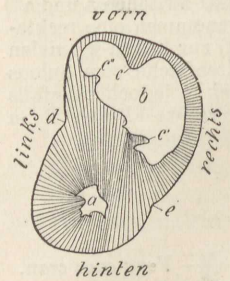

Abb. 933.

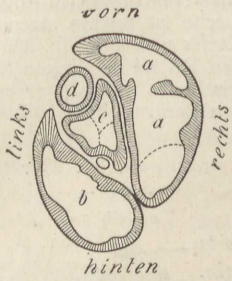

Abb. 934.

Abb. 933. Horizontalschnitt durch die Herzkammern des Pferdes (halbschematisch).

a linke Kammer; b rechte Kammer; c, c′ und c″ Papillarmuskeln; d Sulcus longitudinalis sinister; e Sulcus longitudinalis dexter.

Abb. 934. Horizontalschnitt durch die Herzvorkammern des Pferdes (halbschematisch).

a, a rechte Vorkammer; b linke Vorkammer; c Aorta (in ihr sind die 3 Valvulae semilunares angedeutet); d A. pulmonalis.

Der freie Rand der Herzohren, namentlich des linken, ist etwas eingekerbt. Die Außenfläche der Vorkammern ist an der rechten Seite gewölbt, an der linken eingebuchtet zur Aufnahme der Aorta und A. pulmonalis. Den Spalt zwischen diesen Gefäßen und der linken Wand der Vorkammern nennt man *Sinus transversus pericardii*.

Die Muskulatur der Vorkammern ist von der der Kammern, abgesehen von dem dünnen und schmalen Atrioventrikular- (Hisschen) Bündel (s. S. 616), an der Kranzfurche durch fibröses Gewebe, die Atrioventrikular-Faserringe, *Annuli fibrosi* (Abb. 935 7), geschieden. An der Innenfläche der Vorkammerwände, namentlich der Herzohren, bilden die Muskelfasern stellenweise rundliche, verschieden starke Bündel, Fleischbalken, *Mm. pectinati N.* (Abb. 935 11),

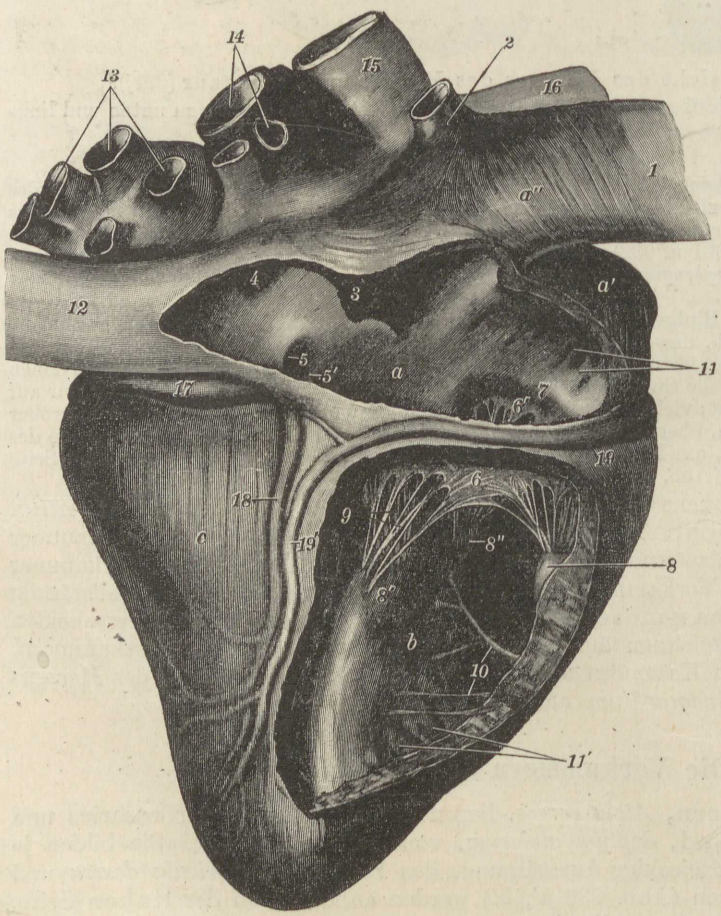

Abb. 935.

Abb. 935. Herz des Pferdes mit eröffneter rechter Kammer und Vorkammer; von rechts gesehen.

a rechte Vorkammer; a′ rechtes Herzohr; a″ Sinus venosus; b rechte Kammer; c linke Kammer.

1 V. cava cranialis; 2 V. azygos (dextra); 3 Tuberculum intervenosum; 4 Fossa ovalis; 5 Einmündung der V. cordis magna; 5′ Mündungsstelle der V. cordis media; 6, 6′ Zipfel der Valvula tricuspidalis; 7 rechter Atrioventrikular-Faserring; 8, 8′, 8″ Mm. papillares, von jedem M. papillaris gehen Chordae tendineae (9) zu je zwei Klappenzipfeln; 10 Mm. transversi cordis; 11 Mm. pectinati; 11′ Trabeculae carneae; 12 V. cava caudalis; 13 Vv. pulmonales; 14 Äste der A. pulmonalis; 15 Arcus aortae; 16 Truncus brachiocephalicus communis; 17 V. cordis magna; 18 V. cordis media; 19, 19′ A. coronaria cordis dextra.

die leistenartig die Innenfläche überragen und infolge ihrer netzartigen Verflechtung verschieden tiefe Buchten umgrenzen. Die Scheidewand der Vorkammern ist dünn und geht ohne scharfe Grenze in die Seitenwände über.

a) Die **rechte Vorkammer,** *Atrium dextrum,* liegt dorsal von der rechten Kammer und rechts und halswärts von der linken Vorkammer und reicht nur mit ihrem Herzohre nach links bis zum Ursprunge der Pulmonalarterie. Aus ihr entspringen die V. cava cranialis und caudalis und die V. cordis magna; das *Ostium venae cavae cranialis* (Abb. 935 1) befindet sich in einer Ausbuchtung des kraniodorsalen Teiles der Vorkammer, dem Lowerschen Sack, *Sinus venosus* (a″); das *Ostium venae cavae caudalis* (12) liegt im kaudoventralen Teile der Vorkammer dicht neben dem Septum, das zwischen den Öffnungen für die beiden Hohlvenen einen Wulst, den Lowerschen Hügel, *Tuberculum intervenosum* (3), bildet. Die für die V. cordis magna (5) bestimmte 3. Öffnung liegt an der ventralen Umrandung des Ostium venae cavae caudalis, *Sinus coronarius,* und eine 4. Öffnung führt in die rechte Kammer als rechte Atrioventrikularöffnung, *Ostium atrioventriculare dextrum (Ostium venosum N.).* Außerdem findet sich häufig noch eine 5. Öffnung im Sinus venosus für eine Vena azygos (2), die jedoch i. d. R. in die Vena cava cranialis mündet. Nahe dem Ostium venae cavae caudalis enthält die Scheidewand als Überbleibsel des fötalen Foramen ovale (s. unten u. S. 602, 603 u. 606) eine längliche oder fast runde Grube, *Fossa ovalis* (4), deren sehniger Rand den *Limbus fossae ovalis* darstellt.

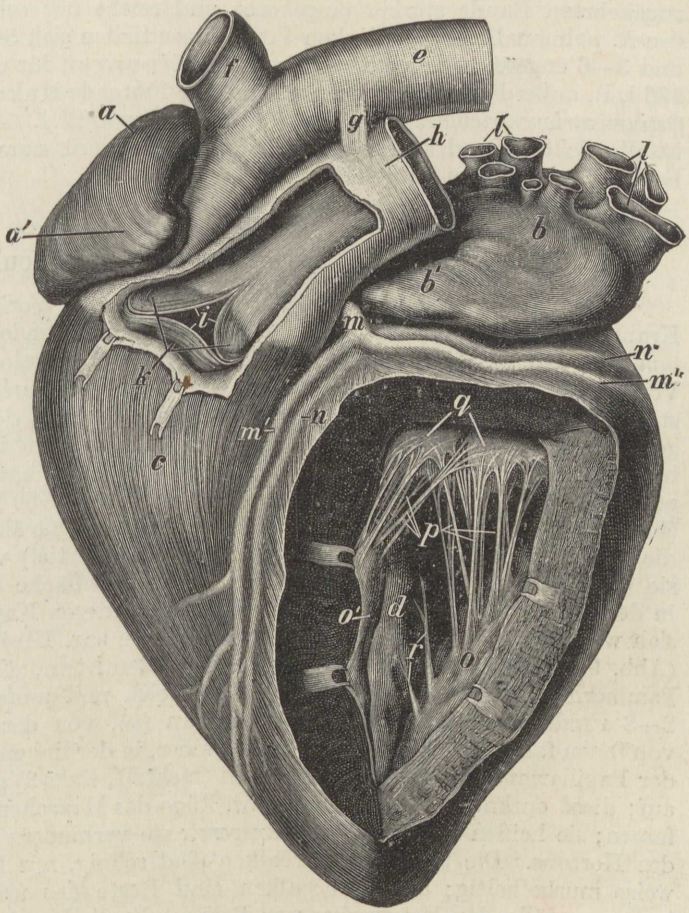

Abb. 936. Herz des Pferdes; von der linken Seite gesehen. Linke Kammer und Anfangsteil der Lungenarterie sind geöffnet. a, a′ rechte Vorkammer; b, b′ linke Vorkammer; c rechte Kammer; d linke Kammer; e Arcus aortae; f Truncus brachiocephalicus communis; g Lig. arteriosum; h A. pulmonalis; i drei halbmondförmige Klappen am Ursprunge der A. pulmonalis; k Klappentaschen; l, l Vv. pulmonales (abgeschnitten); m A. coronaria sinistra mit m′ ihrem Ramus descendens und m″ ihrem Ramus circumflexus; n, n′ V. cordis magna; o, o′ Mm. papillares der linken Kammer; p Chordae tendineae; q Zipfel der Valvula bicuspidalis; r Mm. transversi cordis.

Durch die Kontraktionen des Tuberculum intervenosum werden die Mündungen beider Hohlvenen der Atrioventrikular-Öffnung genähert; außerdem wirkt das Tuberculum intervenosum wie ein die Blutströme beider Hohlvenen scheidender Damm und leitet während des fötalen Lebens das durch die V. cava caudalis zugeführte Blut durch das trichterförmig von rechts nach links durch die Vorkammerscheidewand führende *For. ovale* nach der linken Vorkammer. Am Rande dieses Loches findet sich linksseitig eine Klappe, *Valvula foraminis ovalis,* die nach der linken Vorkammer sich öffnet und somit den Rücktritt des Blutes aus dieser in die rechte Vorkammer hindert. Sie verwächst nach der Geburt beim Pferd in etwa 5 Wochen (Krüger [500]), beim Rind in 50% der Fälle in 3—4 Wochen; eine offene Kommunikation zwischen den beiden Vorkammern erhält sich bei Jungrindern in 23%, bei älteren Rindern in 16% der Fälle (Stroh [918a]). Am Ostium venae cavae caudalis erhält sich nach Bonnet [105] bei jungen Tieren eine Klappe, *Valvula*

venae cavae caudalis (Eustachii), die bei älteren Tieren jedoch vollkommen schwindet und auch bei Fohlen sehr oft fehlt. Die Einmündung der V. cordis magna am *Sinus coronarius* (Rest des Ductus Cuvieri sinister, s. S. 605) ist mit einer sehr schmalen, beim Pferd undeutlichen Klappe, *Valvula sinus coronarii (Thebesi)* versehen. Neben dieser Öffnung oder in ihr findet sich die mitunter doppelte Öffnung der V. cordis media (5′); außerdem sind versteckt zwischen den Fleischbalken in der Seitenwand noch 4—5 sehr enge Öffnungen für die Mündungen der Vv. cordis parvae, *Forr. venarum minimarum*, vorhanden.

b) Die weniger geräumige **linke Vorkammer**, *Atrium sinistrum* (Abb. 936 b, b′), liegt dorsal von der linken Kammer und kaudal und links von der rechten Vorkammer und reicht etwas weiter nach links als diese. Ihr Herzohr, *Auricula* (b′), ist an dem den großen Gefäßen zugekehrten Rande stärker eingekerbt und reicht mit seiner Spitze bis zum Ursprunge der A. pulmonalis. In der linken Vorkammer finden sich 5—8 (meist 7), nämlich 2 weitere und 3—6 engere, nebeneinander liegende Öffnungen für die *Vv. pulmonales* (Abb. 935 13, 936 l, l), außerdem die in die linke Kammer führende linke Atrioventrikularöffnung, *Ostium atrioventriculare sinistrum (Ostium venosum N.)*. An der Stelle der Fossa ovalis ist die Scheidewand sehr dünn und faltig und wird nur vom verdickten Endokard der beiden Vorkammern gebildet.

d) Die Herzkammern, Ventriculi cordis.

Die Herzkammern stellen 2 ventral von den Vorkammern gelegene und von der Kranzfurche bis an oder nahe an die Spitze herabreichende Höhlen dar, die durch das *Septum ventriculorum* getrennt werden und durch die Atrioventrikularöffnungen mit ihren Vorkammern und durch je eine 2. Öffnung mit der Pulmonalarterie bzw. Aorta in Verbindung stehen. Die Scheidewand der Kammern ist nach der rechten Kammer etwas vorgewölbt, nach der linken entsprechend eingezogen. An ihrem dorsalen Teile kann man beim Menschen und Hund eine dreieckige, dünne, häutige Stelle, *Pars membranacea*, nachweisen; bei Schaf, Kalb und Schwein und in 50% der Fälle auch beim Pferde (Krüger [500]) ist an der rechten Seite des Septum eine ähnliche sehnige Stelle vorhanden, die aber linkerseits durch Muskulatur (Mm. subaortici) verdeckt ist; beim Rinde fehlt sie (Hahn [338], Jarisch [418]). An der Innenfläche der Kammerwände, namentlich in der Spitze der linken Kammer und an der hinteren Kante der rechten Kammer, finden sich wulstförmige Erhabenheiten der Wand, die sog. Fleischbalken, *Trabeculae carneae* (Abb. 935 11′), und dadurch hervorgerufene Buchten, die sich ähnlich wie die der Vorkammern verhalten, jedoch nicht so zahlreich und umfangreich sind; außerdem laufen 2—8 rundliche Stränge, die Querbalken (10), von der Scheidewand zur Seitenwand; von ihnen fallen in der rechten Kammer einer, in der linken zwei, die vom Septum zur Basis der Papillarmuskeln an der Seitenwand (rechts 1, links 2) gehen, durch ihre größere Stärke auf; diese enthalten die Schenkel bzw. Züge des Hisschen Bündels (S. 616), also Muskelfasern; sie heißen deshalb *Mm. transversi;* sie verhindern auch eine abnorme Erweiterung des Herzens. Die übrigen Querbalken sind sehnig, nur kurz nach der Geburt noch teilweise muskelhaltig; alle Querbalken sind Reste des ursprünglich das ganze Kammerlumen ausfüllenden Netzwerkes von Balken. In die Herzkammern ragen fleischige, zapfenartige Vorsprünge der Muskelwände, die *Mm. papillares*, hinein. Sie teilen sich an ihrem freien Ende in mehrere Spitzen, an denen feste *Chordae tendineae*, sehnige Fäden, entspringen, die zu den Atrioventrikularklappen verlaufen. In der rechten Herzkammer neigen bei Karnivoren (Ackerknecht [4] und Steinmüller [901]) und Wiederkäuern der seitenwandständige und der kaudale scheidewandständige Papillarmuskel oft zur Gruppenbildung.

a) Die **rechte Herzkammer**, *Ventriculus dexter* (Abb. 935 b, 936 c), liegt halswärts und rechts von der linken und reicht nicht bis zur Herzspitze. Ihre Seitenwand ist kaum halb so dick wie die der linken Kammer.

Die rechte Kammer erscheint, wenn sie mit Blut gefüllt ist, bauchig vorgewölbt und fühlt sich wegen der schwachen Seitenwand schlaff an. Sie ist beim Kadaver geräumiger als die linke, weil die Totenstarre wegen der geringeren Stärke der Seitenwand in der rechten Kammer keine so bedeutende Zusammenziehung im Gefolge hat wie in der linken. Außer einem stärkeren Querbalken (Abb. 935 10), der in oder ventral von der Mitte des Höhendurchmessers zur Basis des seitlichen Papillarmuskels geht, sind mehrere kürzere, meist schwächere Querbalken in der Nähe der Herzspitze vorhanden. Alle Querbalken verlaufen schräg.

Die Seitenwand hat 1, die Scheidewand 2 kegelförmige oder zylindrische Papillarmuskeln (Abb. 933 c, c′ u. c″ u. Abb. 935 8, 8′, 8″), von denen der kraniale Septummuskel näher der Atrioventrikularöffnung liegt und kleiner ist als die beiden anderen. Das nach der Vorkammer führende *Ostium atrioventriculare dextrum* ist von einem aus Bindegewebe bestehenden weißen Faserring, *Annulus fibrosus atrioventricularis* (Abb. 935 7), umgeben. An ihn befestigt sich die dreizipfelige Klappe, *Valvula tricuspidalis,* rechte Atrioventrikularklappe (Abb. 935 6, 6′ u. 937 d, d^1, d^2), die an ihrem Ursprung ein Ganzes bildet, sich jedoch in 3, ausnahmsweise (besonders beim Schwein) auch wohl in 4, selbst 5 dreieckige Hauptzipfel teilt. Jeder Zipfel wird gegen den freien Rand hin dünner und spaltet sich dabei i. d. R. in mehrere Nebenzipfel. Der der Scheidewand zugekehrte Zipfel ist der kleinste. Von den Spitzen jedes Papillarmuskels entspringen i. d. R. 6—10 *Chordae tendineae* (Abb. 935 9), die entweder als einfache Fäden zur Klappe ziehen oder sich mehrfach teilen; sie werden dabei dünner, heften sich an den freien Rand und an die der Kammer zugewendete Fläche der Klappenzipfel an und lassen sich an dieser noch eine Strecke verfolgen. Jeder Klappenzipfel erhält sehnige Fäden von 2 Papillarmuskeln (s. Abb. 935 u. 936).

Von den 3 Zipfeln befindet sich der eine (Abb. 937 d^2) dicht über der Scheidewand an der kaudalen-linken, der andere (d) an der kranialen-linken und der 3. (d^1) an der rechten Umrandung der Atrioventrikularöffnung.

Die dreizipfelige Klappe besteht aus einer vom Endothel überzogenen Verdoppelung des Endokard, in die vom Faserring eine an elastischen Fasern reiche Bindegewebslage tritt. Diese enthält Gefäße und Nerven und nahe dem Klappenansatz auch Herzmuskelfasern, die von der Vorkammer ausstrahlen. Die Klappen legen sich bei der Kontraktion der Kammern mit ihren Rändern aneinander und verhindern das Rückstauen des Blutes aus der Kammer in die Vorkammer. Über Vaskularisation der Atrioventrikularklappen s. Argaud [21].

Die Chordae tendineae werden von Bindegewebe und einzelnen Muskelfasern gebildet und vom Endokard überzogen. Sie verhindern ein Umschlagen der Klappen in die Vorkammern.

Aus dem dorsalen Teile der rechten Kammer führt links die Lungenarterienöffnung, *Ostium pulmonale (Ostium arteriosum N.),* in die A. pulmonalis (Abb. 936 h, 937 a). Sie ist von der Atrioventrikularöffnung durch einen starken Muskelwulst getrennt und bedingt an der Seitenwand der rechten Kammer außen eine Hervorwölbung, den *Conus arteriosus,* der die Kranzfurche unterbricht. Ein aus festem Bindegewebe bestehender dünner und schmaler Faserring, *Annulus fibrosus arteriosus,* umrandet die Lungenarterienöffnung. An ihm heften sich die 3 halbmondförmigen Klappen, *Valvulae semilunares* (Abb. 936 i u. 937 a^1, a^2, a^3), mit ihrem konvexen, basalen Rand an, und zwar die eine links und kranial, die andere rechts und kranial und die 3. kaudal; ihr freier Rand enthält in der Mitte das aus festem Bindegewebe bestehende undeutliche Klappenknötchen, *Nodulus valvulae semilunaris.* Die äußere Fläche der Klappen ist der Arterienwand zugewendet, die, soweit die Klappe reicht, verdünnt erscheint und an jeder Klappe eine seichte Vertiefung, die Klappentasche, *Sinus Valsalvae* (Abb. 936 k), besitzt.

Die Semilunarklappen besitzen eine vom Annulus fibrosus stammende fibrös-elastische Eigenschicht, die an einer Seite vom Endokard und an der anderen von der Intima der A. pulmonalis (bzw. Aorta) einschließlich Endothel überzogen ist und nahe dem Klappenursprunge glatte Muskelfasern enthält. Während der Kontraktion der Kammern liegen die Klappen der Innenfläche der A. pulmonalis an, werden jedoch von ihr, sowie die Herzkammer erschlafft, vom rückströmenden Blut abgehoben und wirken daher wie Taschenventile; die freien Klappenränder legen sich dann derart aneinander, daß der Rückfluß des Blutes in die Kammer verhindert wird. Die Klappenknötchen an den Semilunarklappen der Lungenarterienöffnung finden sich nach Witzemann [1020 a] beim Schaf in 70%, beim Rind in 50%, beim Pferd in 40%, beim Hund in 30% und beim Schwein in 26% der Fälle. Sie bestehen aus aufgelockertem Bindegewebe mit Knorpelzellen, die beim Hunde fehlen. Sie verhindern die Verklebung der Klappenmembran mit der Arterienwand und fungieren außerdem als Stützbalken (Witzemann [1020 a]).

b) Die **linke Herzkammer,** *Ventriculus sinister* (Abb. 935 c, 936 d), liegt links und kaudal von der rechten und reicht bis zur Herzspitze.

Ihr Höhendurchmesser übertrifft den der Breite fast um das Doppelte; die Seitenwand ist ungefähr doppelt so dick wie an der rechten Kammer, gegen die Basis und Spitze wird sie etwas schwächer und an einer kleinen Stelle der Herzspitze sogar verhältnismäßig sehr dünn.

Die *Trabeculae carneae* sind weniger zahlreich und die von ihnen gebildeten Buchten flacher als in der rechten Kammer; sie finden sich am deutlichsten im ventralen Teile. Außer 2 stärkeren Querbalken (Abb. 936 r), die von der Scheidewand zur Basis der Mm. papillares gehen, sind einige kleinere am ventralen Ende der Kammer vorhanden. Je nachdem, ob die Teilung des Hisschen Bündels in seine beiden Endäste näher oder entfernter von der Herzbasis erfolgt, entspringen die beiden stärkeren Querbalken mit einem gemeinsamen Stamme vom Septum oder sind völlig getrennt.

Die Seitenwand trägt 2 benachbarte Papillarmuskeln (Abb. 936 o, o'), von denen der kraniolaterale der stärkere ist; von beiden entspringen 6—8 sehnige Fäden (p), die stärker als die der rechten Kammer sind und zum Teil auch neben den Papillarmuskeln entspringen. An der etwas engeren linken Atrioventrikularöffnung findet sich die in 2, ausnahmsweise in 3 (selbst 4) Hauptzipfel geteilte *Valvula bicuspidalis*, zweizipflige Klappe (Abb. 936 q u. 937 f, f^1); von den beiden Zipfeln heftet sich der eine (f) dicht über der Scheidewand am kranialen, der andere (f^1) am kaudalen Rande der Atrioventrikularöffnung an. Die Hauptzipfel sind weniger spitz, jedoch größer, dicker und fester als rechterseits, haben ein dickes Mittelstück und dünne Randpartien und spalten sich nach dem freien Rande hin ebenfalls in Nebenzipfel. Dicht neben der Atrioventrikularöffnung liegt rechts die Aortenöffnung, *Ostium aorticum (arteriosum N.)* (Abb. 934 c, 937 b). Sie ist durch den kranialen Zipfel der Valvula bicuspidalis verdeckt und von einem stärkeren und breiteren Faserring umgeben, an dem sich, wie an der Lungenarterienöffnung, auch 3, jedoch etwas breitere halbmondförmige Klappen (Abb. 934 bei c, 937 b^1, b^2, b^3) anheften, und zwar die eine am kranialen, die 2. am linken-kaudalen und die 3. am rechten-kaudalen Teile der Öffnung. Die Öffnungen, Klappen und Klappentaschen verhalten sich wie die der rechten Kammer.

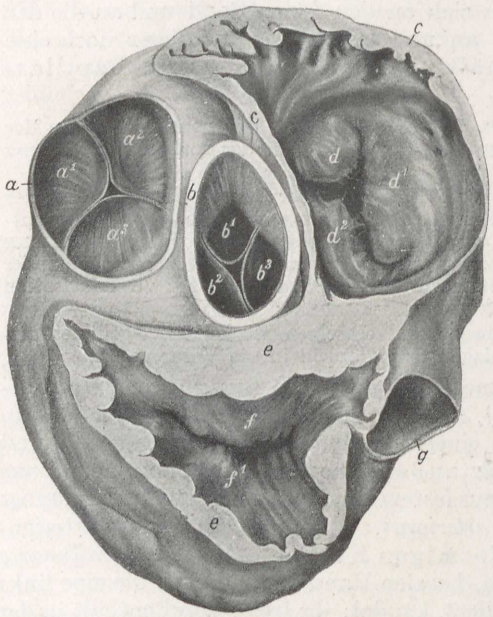

Abb. 937. Dorsale Seite der Herzbasis des Pferdes mit geöffneten Vorkammern und abgeschnittener Aorta und A. pulmonalis.

a abgeschnittene A. pulmonalis; a^1, a^2, a^3 halbmondförmige Klappen der Lungenarterienöffnung; b abgeschnittene Aorta; b^1, b^2, b^3 halbmondförmige Klappen am Ostium aorticum; c, c Wand der rechten Vorkammer; d, d^1, d^2 Zipfel der Valvula tricuspidalis; e, e Wand der linken Vorkammer; f, f^1 Zipfel der Valvula bicuspidalis; g V. cava caudalis.

Die Klappenknötchen an den Semilunarklappen der Aortenöffnung sind stets größer und stärker und häufiger vorhanden als die Pulmonalisknötchen, nämlich bei Pferd, Rind und Hund in 100%, beim Schwein in 96% und beim Schaf in 83% der Fälle (Witzemann [1020 a]). Über Bau und Bedeutung der Knötchen s. S. 613.

Gewicht, Größe und Einzelmaße des Herzens. Beim **Menschen** entspricht die Größe des Herzens etwa der Größe der Faust des betreffenden Individuums. Über Herzgewicht usw. beim Menschen s. Rauber-Kopsch [731]. Das Gewicht des Herzens beträgt beim **Pferde** nach Bradley [115] $^1/_{160}$, nach Colin [162] $^1/_{103}$—$^1/_{171}$, nach Schubert [850] $^1/_{133}$—$^1/_{159}$, nach Frey [269] $^1/_{69}$—$^1/_{116}$ des Körpergewichtes, nach Krüger [500] bei Schrittpferden 0,6% und nach von Brandenstein [119 a] bei Vollblutpferden 1,04% des Körpergewichtes. Das absolute Gewicht bewegt sich nach Frey von 2150 bis 4300 g (Durchschnitt 3220 g), nach Schubert (das des völlig entleerten Herzens) von 1680—4500 g (Durchschnitt 3450 g), nach unseren Messungen an Anatomiepferden von 2120—3440 g und steigt nach Krüger [500] bis zum 8. Lebensjahr an und fällt dann langsam ab; das Herz des 670 kg schweren Cleveland-Hengstes Gretna wog 5,20 kg, das des Fuchshengstes Faust nach Schmaltz [833] 5,75 kg. Tiere mit niedrigem Körpergewicht haben verhältnismäßig schwerere Herzen als Tiere mit hohem Körpergewicht. Bei Messungen des Herzens wurden von Frey und Schubert folgende Maße gefunden: Höhendurchmesser von der Kranzfurche bis zur Spitze 18—28 cm, kraniokaudaler Durchmesser der Herzbasis 18—27 cm, Umfang der Herzbasis an der Kranzfurche 44,7—68 cm. Die Wand der rechten Vorkammer ist (ohne Trabekel gerechnet) 0,6 (0,4—1) cm, die der linken Vorkammer 1,0 (0,8—1,6) cm, die Vorkammerscheidewand 0,8 (0,5—1,2) cm dick; nach Krüger [500] ist jedoch die Vorhofsscheidewand stets wesentlich dicker als die äußeren Wandungen. Die Dicke der Wand der rechten Kammer beträgt ganz nahe dem Sulcus coronarius 0,6 (0,4—1,1) cm, 3—5 cm spitzenwärts davon 1,7 (1,1—2,2) cm und nahe der Herzspitze nur noch 0,5 (0,3—0,8) cm; an der linken Kammer sind die entsprechenden Maße 1,3 (1,0—1,7) cm, 4,77 (3,8—5,9) cm und 0,9 (0,5—1,2) cm; an einer kleinen Stelle der Herzspitze ist die linke Ventrikelwand sogar sehr dünn; an der Kammerscheidewand betragen die entsprechenden Dickenmaße 1,2 (1,0—1,8) cm, 5,0 (4,2—6,2) cm und 1,5 (1,2—2,0) cm. Bei Vollblutpferden sind nach von Brandenstein [119 a] sämtliche Wandstärken größer als bei Schrittpferden und der Querdurchmesser des kugelähnlichen Herzens stets größer als Schräg- und Sagittaldurchmesser. Die rechte Herzkammer ist 15—16 (13,2—20,4) cm, die linke 17,5—18,5 (16,5—21,1) cm hoch. Das *Ostium venae cavae cran.* ist 4—5 cm, das *Ostium venae cavae caud.* 5—5½ cm, die Öffnung für die V. cordis magna bis 2 cm, das *Foramen ovale* über 2 cm, das *Ostium atrioventriculare dextrum* im Durchschnitt 8,4

(am totenstarren Herzen 4—5) cm, das *Ostium atrioventriculare sinistrum* im Durchschnitt 7,2 (am totenstarren Herzen 3½—4½) cm, das *Ostium pulmonale* durchschnittlich 5,0 (am totenstarren Herzen 3½) cm und das *Ostium aorticum* durchschnittlich 5 (am totenstarren Herzen 3—3½) cm weit.

Beim **Rinde** (Abb. 938) beträgt der Höhendurchmesser (s. S. 614) 15—24 cm, der Umfang am Sulcus coronarius 37—51,8 cm, beim **Schafe** der Höhendurchmesser 10—11 cm, das Gewicht bei mittelgroßen Rindern 2—3½ kg. Nach Schneider [848] beträgt das absolute Gewicht des Herzens bei Ochsen 3,01 (3,9—2), bei Bullen 2,59 (3,6—1,2), bei Kühen 2,20 (3,39—1,4), bei weiblichen Jungrindern 1,89 (2,6—1,2) kg und das relative Gewicht entsprechend durchschnittlich $^1/_{212}$, $^1/_{226}$, $^1/_{203}$, $^1/_{219}$ des Lebendgewichtes oder $^1/_{138}$, $^1/_{120}$, $^1/_{100}$, $^1/_{114}$ des Schlachtgewichtes. Schubert [850] fand das Gewicht bei Ochsen 2850 (2300 bis 3400) g oder $^1/_{229}$ ($^1/_{207}$—$^1/_{250}$) des Körpergewichts, bei Bullen 2750 (2160 bis 3330) g oder $^1/_{228}$ ($^1/_{244}$—$^1/_{233}$) des Körpergewichtes, bei Kühen 2237 (1950 bis 2400) g oder $^1/_{195}$ ($^1/_{153}$—$^1/_{270}$) des Körpergewichtes. Die Dicke der Wand des linken Ventrikels beträgt am Sulcus coronarius 1,34 (1,2—1,5) cm, etwas unterhalb des Sulcus cor. an der am stärksten gewölbten Stelle 4,0 (3,0 bis 4,8) cm und an der Spitze 0,5 (0,3—0,8) cm; für den rechten Ventrikel betragen die entsprechenden Maße 1,0 (0,8—1,3) cm, 1,5 (1,1—2,0) cm und 0,5 cm und für die Kammerscheidewand 1,2 (0,8—1,5) cm, 3,8 (3,1—5,6) cm und 0,8 cm. Die Vorkammerscheidewand ist im Mittel 1,0 cm dick. Nach Lempen [544] sind beim Herzen des Kalbes typische Verschiedenheiten zwischen Höhen- und Niederungsrassen nachweisbar.

Das Herz des **Schweines** wiegt nach Chauveau-Arloing-Lesbre [156] den 163. bis 303. Teil des Körpers oder 2,29—6,10 g pro kg Körpergewicht.

Beim **Hund** ist das Herz fast rundlich (Abb. 943). Es wiegt nach Colin [162] $^1/_{75}$—$^1/_{173}$ (nach Rabe [727] $^1/_{177}$—$^1/_{253}$) des Körpergewichtes oder pro kg Körpergewicht 5,9—13 g beim Hund und 3,95 bis 8,54 g bei der Katze; nach Schubert [850] wiegt das mit Blutgerinnsel gefüllte Hundeherz 40 bis 670 g oder 0,9—2,2% des Körpergewichtes, das entleerte Herz hingegen 29—493 g oder 0,85—1,4% des Körpergewichtes, nach Krippendorf [499] das leere Herz 1,01—1,27% des Körpergewichtes. Betreffs weiterer auf das Herz der Haustiere bezüglicher Einzelmaße s. die Arbeiten von Magnan [584], Schneider [848], Frey [269], Schubert [850], Lech [538], Krippendorf [499].

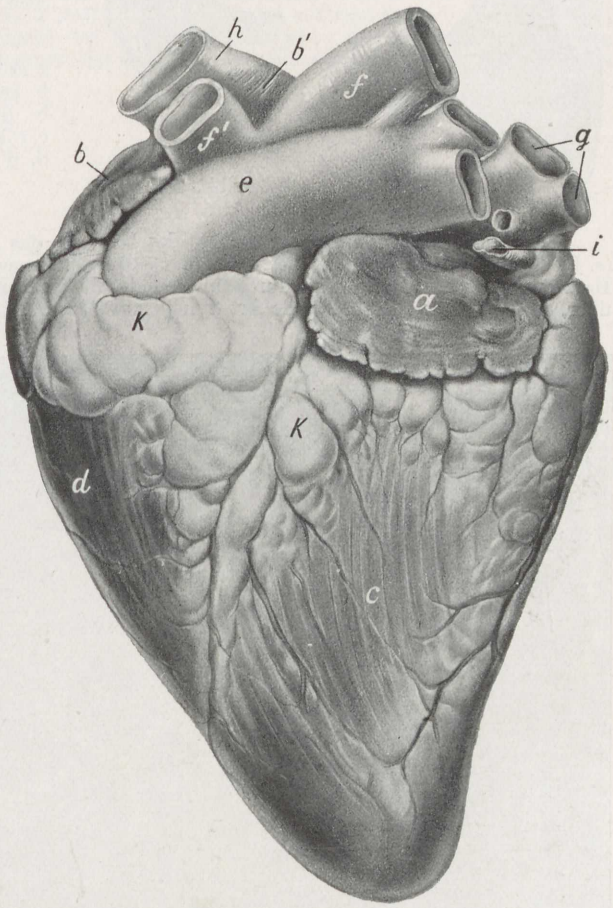

Abb. 938. Herz des Rindes, linke Seite.
a linke Vorkammer; b rechte Vorkammer; b′ Sinus venosus; c linke Kammer; d rechte Kammer; e A. pulmonalis; f Aorta; f′ Truncus brachioceph. comm.; g Vv. pulmonales; h V. cava cranialis; i V. azygos sinistra; k, k Fettmassen.

Kranial von der Mündung der V. cava caud. und der V. cordis magna sind in den Faserring des Aortenursprunges bei Pferd, Schwein und Hund ein Herzknorpel, *Cartilago cordis*, der beim Pferd etwa 5 cm lang und 1 cm breit ist, und beim Rinde 2 Herzknochen, *Ossa cordis*, eingelagert. Der Herzknorpel des Pferdes und Schweines ist ein von der rechten Vorkammer aus leicht zu fühlender platter, unregelmäßig-dreieckiger Knorpel, der bei alten Tieren oft verknöchert. An ihm befestigt sich die rechte-kaudale Semilunarklappe des Aortenursprunges. I. d. R. finden sich zur Anheftung der linken-kaudalen halbmondförmigen Klappe beim Pferde noch ein oder zwei kleinere Knorpel (Katschinsky [444a]).

Beim Hund ist der Herzknorpel sehr klein oder fehlt ganz.

Der etwa 5—6 cm lange große (rechte) Herzknochen des Rindes entspricht (Abb. 939) dem Herzknorpel des Pferdes; er ist meist stiefelzieherförmig (Ladany [516]); an seiner ausgehöhlten linken Fläche befestigt sich die rechte-kaudale halbmondförmige Klappe der Aorta (b); das kaudale

Ende geht in 2 Spitzen aus. Der kleine (linke) Herzknochen (Abb. 940) ist m. o. w. dreieckig oder mehr leisten- oder spornförmig und etwa 2 cm lang. An ihm heftet sich die linke-kaudale Klappe der Aorta (b′) an. Die 3. Klappe befestigt sich nur am Faserringe. Die erste Anlage der Herzknochen wurde bei Rindern rechts im Alter von 4—5, links im Alter von 10 Wochen beobachtet (s. Vaerst [972]).

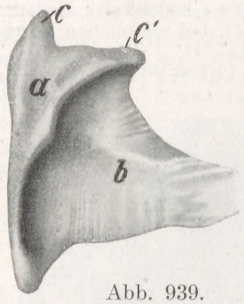

Abb. 939.

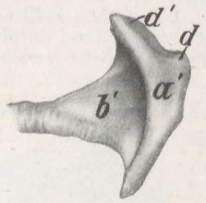

Abb. 940.

Abb. 939. Rechter Herzknochen des Rindes.

Abb. 940. Linker Herzknochen des Rindes.

a rechter Herzknochen; a′ linker Herzknochen; b rechte-kaudale Klappe der Aortenöffnung; b linke-kaudale Klappe der Aortenöffnung; c, c′ kaudale Fortsätze des rechten Herzknochens; d, d′ kaudale Winkel des linken Herzknochens.

Bau des Herzens. Die Muskelmasse des Herzens, das *Myocardium*, wird außen vom *Epicardium* (s. S. 608) und innen vom *Endocardium* (s. S. 601) überzogen und besteht aus den S. 5 beschriebenen Herzmuskelfasern. Diese sind durch kurze Äste miteinander verbunden und gehen dadurch ineinander über, so daß sie eine Einheit, eine Art Syncytium bilden. Das spärliche intermuskuläre Bindegewebe ist auch bei gut genährten Tieren sehr wenig fetthaltig. Die Muskulatur der Vorkammern wird von der der Kammern durch die Atrioventrikularfaserringe getrennt. Beide stehen nur durch ein Muskelbündel, das Atrioventrikular-Bündel (His) im Zusammenhang. Dies beginnt mit einem feinsten Faserwerk in dem Teile der Vorkammerscheidewand, der der medialen Wand des Mündungsteils der V. cordis magna (Sinus coronarius) und der Mündung der V. cava caudalis angehört. Dieses Faserwerk, das unter und innerhalb einer 2—4 mm dicken Lage von Muskelfasern ventral von der Fossa ovalis und dem kaudoventralen Rande des Tuberculum intervenosum liegt, geht in ein etwas konsistenteres, rundliches Gebilde, den Tawaraschen oder Atrioventrikular-Knoten über, der unmittelbar am Übergange des Aortenrandes in die Pars membranacea an der Grenze zwischen Vorkammer und Kammerscheidewand dicht oberhalb der Basis der rechten-kaudalen Klappe der Aortenöffnung liegt. Aus diesem geht der kurze Stamm hervor, der sich bald in 2 Schenkel teilt. Der rechte Schenkel behält anfangs die kraniale Richtung des Stammes bei und steigt dann subendokardial an der rechten Septumseite herab, geht in dem starken M. transversus cordis (Trabecula septomarginalis) zu dem Papillarmuskel an der Seitenwand und bildet um diesen ein feines Netzwerk, aus dem Fasern basis- und spitzenwärts in die Seitenwand gehen; die letzteren biegen um die Herzspitze in die Scheidewand um, steigen an ihr wieder in die Höhe und gehen zum großen Teil zu den Papillarmuskeln am Septum. Der linke Schenkel (Abb. 941 a) tritt zwischen der Aorta bzw. Pars membranacea und dem Septum ventriculorum zur linken Septumseite und steigt am Septum herab. Der obere Abschnitt ist von Zügen oberflächlich gelegener Ventrikelmuskulatur, der untere Abschnitt nur vom Endokard bedeckt. Etwa in der Mitte des Septum teilt er sich in 3 Endäste, von denen 2 in den beiden Mm. transversi cordis zu den Papillarmuskeln der Seitenwand und von dort weiter zur Herzspitze und um diese zum Septum verlaufen und von denen

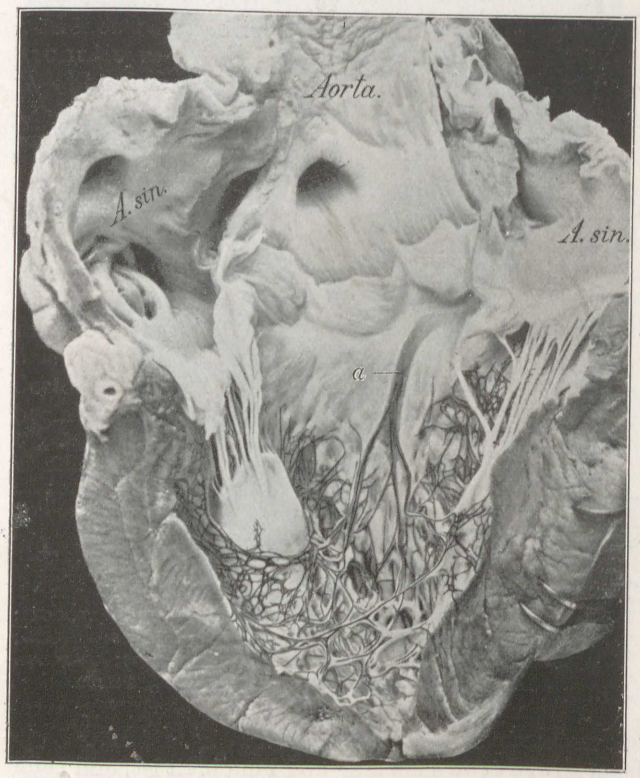

Abb. 941. Herz einer Kuh mit geöffneter linker Kammer und Vorkammer (A. sin.). Der Verlauf des linken Schenkels des Hisschen Bündels (a) und seiner Endverzweigungen ist durch Injektion der bindegewebigen Hülle sichtbar gemacht. (Aus Aagaard u. Hall [1].)

der dritte am Septum gegen die Herzspitze ausstrahlt. Bei der Ziege treten nach Kammermann [437] die Fasern des linken Schenkels nicht in die Querbalken ein, sondern erreichen ohne diese um die Herzspitze die Seitenwand und die Papillarmuskeln. Die Fasern des Hisschen Bündels sind von einer injizierbaren bindegewebigen Scheide umgeben. Die Endverzweigungen des Atrioventrikularbündels, die stets Netze bilden, sind nach Tawara Purkinjesche Fäden, es werden sogar die spezifischen Fasern des ganzen Reizleitungssystems als Purkinjesche Fäden betrachtet. Die Maße der einzelnen Abschnitte des Hisschen Bündels bei den verschiedenen Tierarten finden sich in den Arbeiten von Schauder [800], Petersen [706], Kammermann [437] und Zimmermann [1063]. (Näheres s. Holl [387], Aagaard u. Hall [1], Petersen [706], Schauder [800], King [456], Kammermann [437].)

In der Wand der Mündungsgebiete der großen Venen finden sich nahe dem Herzen bei allen Haustieren nach Anders [19], Bobke [92], Schick [807] und Zien [1035] auf eine m. o. w. große Strecke Herzmuskelfasern in der mediaseitigen Schicht der Adventitia. Zwischen den einander zugekehrten Enden der Hohlvenen und der rechten Vorkammer liegt bei Pferd und Wiederkäuern am Sinus venosus

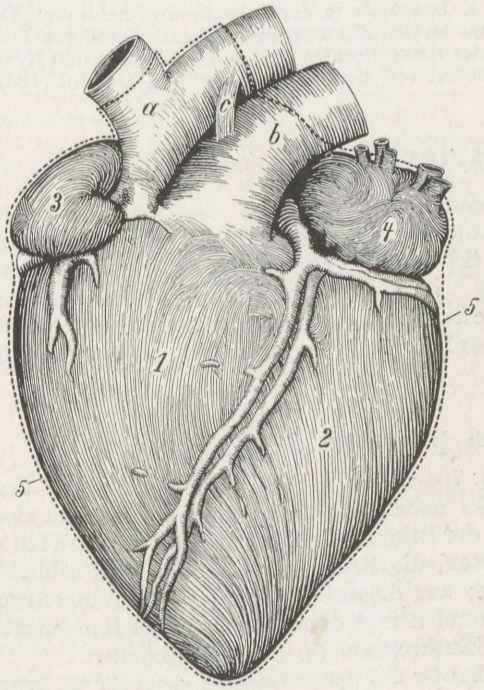

Abb. 942. Herz eines Pferdes (linke Seite) mit Darstellung der subepikardialen Muskelschicht mit den charakteristischen Muskelfeldern; gleichzeitig Demonstration des Ansatzes des Herzbeutels an den Gefäßen und Andeutung der oberflächlich sichtbaren Arterien und Venen.

a Aorta; b A. pulmonalis; c Lig. arteriosum. 1 rechte Kammer; 2 linke Kammer; 3 rechte Vorkammer; 4 linke Vorkammer; 5, 5 Herzbeutel.

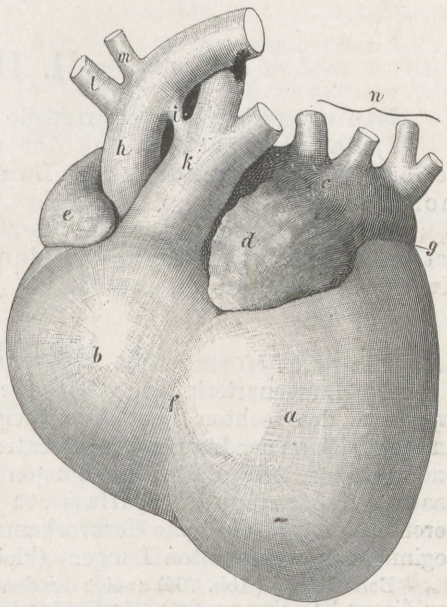

Abb. 943. Herz des Hundes; von links gesehen.

a linke und b rechte Kammer; c linke Vorkammer; d linkes Herzohr; e rechtes Herzohr; f Sulcus longitudinalis sinister; g Sulcus coronarius; h Aorta; i Lig. arteriosum; k A. pulmonalis; l A. brachiocephalica; m A. subclavia sinistra; n Vv. pulmonales.

ein retikulär aufgebautes Muskelsystem von spezifischer Struktur, das bei den Wiederkäuern in Form einer V-förmigen Schleife angeordnet ist. Der Scheitel dieser Schleife, der dem Sinusknoten oder Sinuaurikularknoten des Menschen entspricht, ist in die vordere Wand des Grenzgebietes der kranialen Hohlvene und des rechten Herzohres eingelassen, während die Schenkel (ein rechter und ein linker) in den seitlichen Hohlvenenvorhofsgebieten nach hinten und abwärts ziehen. Die Muskulatur der V. cava cran. und des rechten Vorhofs sind nur vorn scharf voneinander getrennt, sonst gehen beide ohne Grenze ineinander über. Eine beim Menschen beschriebene Verbindung zwischen Atrioventrikular- und Sinuaurikularknoten konnte bei Tieren bisher nicht festgestellt werden (Schwartz [865] und Zimmermann [1063]). Die Muskelzüge der Vorkammern verlaufen teils zirkulär, teils vertikal, teils schräg oder spiralig; die Außenschicht wird hauptsächlich durch Zirkulärfasern gebildet, die zum großen Teile beiden Vorkammern gemeinsam sind. Am kompliziertesten ist der Faserverlauf in den Herzohren; in diesen bilden die Züge nach der Spitze der Herzohren immer enger werdende Spiralen (Abb. 942). An den Kammern unterscheidet man 5 gegeneinander jedoch nicht deutlich abgesetzte Schichten: 1. die subepikardiale und 2. die subendokardiale Schicht, 3. die subepikardiale Grenz-, 4. die subendokardiale Grenz- und 5. die Mittelschicht. Die Fasern der subepikardialen und subendokardialen

Schicht entspringen bzw. enden am Sulcus coronarius und an der Pulmona - und Aortenöffnung. Sie sind im allgemeinen längs bzw. schräg gerichtet, die der subepikardialen Schicht zum Teil aber auch (besonders beim Pferde) ganz irregulär angeordnet (Abb. 942). Die Fasern der subepikardialen Schicht sind zum Teil beiden Kammern gemeinsam. Die zwischen diesen beiden Schichten gelegene Hauptmasse der Muskulatur besteht im allgemeinen aus in Achterwindungen verlaufenden Zügen, deren Umbiegungsstelle meist nahe der Herzspitze liegt. Die Fasern der subendokardialen und subepikardialen Grenzschicht bilden langgezogene und schmale, die der Mittelschicht kurze (niedrige) und breite Achtertouren. Ihre Fasern stammen teils von der subepikardialen Schicht, zum Teil entspringen bzw. enden sie an den Ostia atrioventricularia. Dabei treten die Bündel aller Schichten gegen die Herzspitze wirtelförmig zusammen *(Vortex cordis)*. Zu diesem Wirtel kann sich (besonders beim Hund) an der tiefsten Stelle der rechten Kammer noch ein *Vortex cordis accessorius* gesellen. Die Fasern der Kammerscheidewand verhalten sich ähnlich wie die der Kammerseitenwände. Die Papillarmuskeln werden zum größten Teil aus vertikal verlaufenden Fasern zusammengesetzt (siehe Schubert [850]).

Gefäße und Nerven des Herzens. Die Arterien entspringen aus der Aorta, die Venen aus der rechten Vorkammer des Herzens. Das Herz enthält, besonders in der Scheidewand nahe den Atrioventrikularöffnungen, in der rechten Vorkammer und an den Einmündungsstellen der größeren Venen, viele mikroskopische Ganglien und erhält vermittels des Herzgeflechtes Zweige des N. vagus und N. sympathicus. Genaueres über Herzvenen s. in den Arbeiten von Lomakina [568] und Dogiel [193].

II. Die Arterien.

Man unterscheidet zwei arterielle Systeme:

a) das System der aus der rechten Herzkammer entspringenden und venöses Blut führenden, zum Lungen- (kleinen) Kreislauf gehörenden A. pulmonalis und

b) das System der aus der linken Herzkammer entspringenden und arterielles Blut führenden, den arteriellen Stamm des Körper- (großen) Kreislaufs bildenden Aorta.

A. Die Arteria pulmonalis.

Die **Lungenarterie**, *A. pulmonalis* (Abb. 764 16, 766 u. 936 h), entspringt am Conus arteriosus des rechten Ventrikels, steigt links neben der Aorta flachbogig kaudodorsal und teilt sich an der Lungenwurzel ventral von der Bifurkation der Luftröhre in einen linken und rechten Ast, die in die Lungen eintreten, die Bronchien begleiten und schließlich das respiratorische Kapillarnetz bilden; aus diesem entspringen die Lungenvenen, deren Stämme in die linke Herzvorkammer münden und damit den mit der Lungenarterie beginnenden sogenannten Lungen- (kleinen) Blutkreislauf (s. S. 598) schließen.

Beim Pferd (Abb. 766) zweigt der den Bronchus für den Spitzenlappen begleitende Ast kranial von diesem Bronchus aus dem betreffenden Ast der A. pulmonalis an der Lungenwurzel ab. Bei Wiederkäuern und Schwein zweigt ein den eparteriellen Bronchus begleitender starker Zweig extraperikardial und extrapulmonal vom Ramus dexter der A. pulmonalis ab und teilt sich bei Zweilappung des rechten Spitzenlappens in 2 Zweige (Buri [141]). Die A. pulmonalis versorgt beim Hund auch die Lungenpleura (Miller [628]).

Vor der Teilung verbindet sich die Pulmonalarterie mit dem Aortenbogen durch ein starkes, gelbes, elastisches Band, *Lig. arteriosum* (Botalli) (Abb. 764 17, 931, 936 g, 943 i) (s. S. 606), das infolge der nach der Geburt eintretenden Verödung des Ductus arteriosus entsteht.

B. Die Aorta.

Die **Aorta** entspringt mit einer Erweiterung, dem *Bulbus aortae*, am Ostium aorticum der linken Kammer, steigt, von beiden Herzohren umfaßt, rechts von der Pulmonalarterie als *Aorta ascendens* kraniodorsal, um noch innerhalb des Herzbeutels in den kraniodorsal konvexen Aortenbogen, *Arcus aortae* (Abb. 764 13), überzugehen, der etwas links von der Medianebene zur Wirbelsäule verläuft und diese dicht beckenwärts vom M. longus colli am 6. Brustwirbel erreicht. Von hier aus läuft sie als *Aorta descendens* etwas links von der Medianebene an der ventralen Fläche der letzten 12 Brust- und der 5 ersten Lendenwirbel kaudal.

Die Wand der Aorta ist an den einzelnen Stellen ohne bestimmte Regelmäßigkeit verschieden dick. Im Arcus aortae (Abb. 944) ist bei Pferd und Rind die kraniodorsale Wand meist 5—7, die kaudoventrale 3,5—4,5 mm dick, im Hiatus aorticus (Abb. 945) die dorsale Wand nur noch 1,1—1,2 mm, die ventrale 1,5—2,5 mm dick; vom Hiatus ab bis zum Ende wird die Wand wieder etwa 3 mm dick (Abb. 946) (Bärner [38]).

Aus der Aorta ascendens entspringen im Bereiche der Klappentaschen die beiden Kranzarterien des Herzens, *Aa. coronariae (cordis)*.

1. Die *A. coronaria dextra* (Abb. 935 19, 19′) entspringt im Bereiche der kranialen Semilunarklappe, tritt zwischen Pulmonalarterie und rechtem Herzohr hervor, geht im Sulcus coronarius nach rechts (19) und läuft als *Ramus descendens* (19′) im Sulcus longitudinalis dexter bis gegen die Spitze des Herzens. 2. Die *A. coronaria sinistra* entspringt im Bereiche der linken-kaudalen Semilunarklappe, tritt zwischen A. pulmonalis und linkem Herzohr (Abb. 936 m) in den Sulcus coronarius und teilt sich in den Ramus descendens und den Ramus circumflexus; der *Ramus descendens* (m′) verläuft im Sulcus longitudinalis sinister bis zur Herzspitze; der *Ramus circumflexus* (m″) geht im Sulcus coronarius beckenwärts und nach rechts und anastomosiert mit der A. coronaria dextra. Beide Kranzarterien geben zahlreiche Zweige an die Herzwände und dünne Zweige an die Aorta und Pulmonalarterie ab und anastomosieren nahe der Herzoberfläche oft miteinander (Spalteholz [891]). Beim Rind ist die linke A. coronaria erheblich stärker (12—14 mm) als die rechte (5 mm); sie gibt nicht nur den Ramus descendens für die linke Längsfurche ab, sondern bildet mit dem Ende ihres Ramus circumflexus auch noch den Ramus descendens für die rechte Längsfurche und gibt einen Ast für die kaudale Längsfurche ab; dafür ist die A. coronaria dextra auffallend schwach und teilt sich, nachdem sie zwischen Aorta und Pulmonalis einerseits und rechtem Herzohr anderseits hervorgetreten ist, in mehrere dünne Äste, die den Sulcus coronarius kreuzen und sich nur in der Wand der rechten Kammer verzweigen. Das Ostium der A. coronaria sinistra liegt noch im Bereiche der Klappentasche, das der A coronaria dextra dorsal von ihr. Wolffhügel [1022] beschreibt einen Fall, in dem die rechte Koronararterie des Rindes aus der A. pulmonalis entsprang.

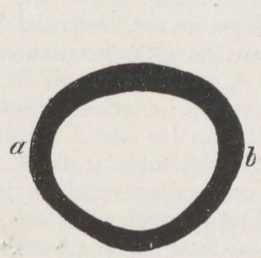

Abb. 944.

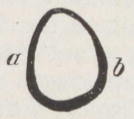

Abb. 945.

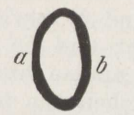

Abb. 946.

Abb. 944—946. Querschnitte durch den Arcus aortae (Abb. 944), die Aorta im Hiatus aorticus (Abb. 945) und das Ende der Aorta abdominalis des Pferdes (Abb. 946). (½ der natürlichen Größe.) a linke und b rechte Seite.

C. Die kranial vom Herzen gelegenen Arteriengebiete.

a) Vergleichende Betrachtung.

Der Aortenbogen gibt die Arterien für Kopf, Hals, Brustgliedmaßen, den kranialen Teil des Thorax und einen Teil der in diesem liegenden Organe ab. Für diese Teile kommen 4 Hauptarterien in Betracht, nämlich jederseits eine für Kopf und Hals bestimmte *A. carotis communis* und je eine für die Brustgliedmaßen und den kranialen Teil des Rumpfes bestimmte *A. subclavia*. Wenn die Karotiden nicht direkt aus dem Aortenbogen entspringen, dann sind sie Äste der A. subclavia dextra. Diese heißt dann bis zur Abzweigung der Karotiden *A. brachiocephalica*. Beim Menschen (Abb. 947) entspringen aus dem Arcus aortae 3 Stämme: die *A. brachiocephalica* (f), *A. carotis communis sinistra* (d) und *A. subclavia sinistra* (e). Die A. brachiocephalica teilt sich bald in die *A. subclavia dextra* (b) und die *A. carotis communis dextra* (c). Die beiden Aa. carotides communes gehen zum Kopf und Hals, während die beiden Aa. subclaviae, nachdem sie Äste an die Brustwand, die Brusteingeweide und den Hals abgegeben haben, als *Aa. axillares* an die Schultergliedmaßen treten. Bei den Fleischfressern (Abb. 948) und dem Schwein (Abb. 949) entspringen aus dem Aortenbogen nur 2 Stämme: eine A. brachiocephalica (f) und die A. subclavia sinistra (e); die erstere teilt sich beim Schwein in die A. subclavia dextra (b) und den kurzen *Truncus bicaroticus* (g), der sich bald wieder in die beiden Karotiden (c und d) gabelt; bei den Fleischfressern gibt die A. brachiocephalica (f) nacheinander die A. carotis communis sinistra (d) und dextra (c) ab und heißt dann A. subclavia dextra (b). Bei Pferd und Wiederkäuern (Abb. 950) entspringt aus dem Aortenbogen nur der *Truncus brachiocephalicus (communis)* (h), der sich bald in die A. subclavia sinistra (e) und die A. brachiocephalica (f) teilt. Die letztere gibt den Truncus bicaroticus (g) ab und heißt dann A. subclavia dextra (b). Der Truncus bicaroticus, der sich bald in die beiden Aa. carotides communes (c u. d) spaltet, geht beim Rind als erster Ast aus der A. brachiocephalica hervor; beim Pferd entspringt er als 4. Ast, nachdem bereits die A. costocervicalis, A. cervicalis prof. und A. vertebralis der rechten Seite abgegeben worden sind. Bei Schaf und Ziege entspringt aus der A. brachiocephalica zunächst ein starker Truncus vertebrocervicalis (s. S. 620) und dann der Truncus bicaroticus.

Von den Karotiden abgesehen, entspringen aus der A. subclavia sinistra linkerseits und aus der A. brachiocephalica und deren Fortsetzung, der A. subclavia dextra, rechterseits der Reihe nach bei den Einhufern folgende Gefäße (Abb. 964): 1. die *A. costocervicalis* (d), die sich in die *A. intercostalis suprema* (d′) und die *A. transversa colli* (d″) spaltet; 2. die *A. cervicalis profunda* (e); 3. die *A. vertebralis* (f); 4. die *A. mammaria int.* (i); 5. der *Truncus omocervicalis* (h), der sich in die *A. transversa scapulae* und *A. cervicalis ascendens* teilt; 6. die *A. thoracica ext. (lateralis N.)*. Hierauf erhält das Gefäß den Namen *A. axillaris* (g′) und geht an die Schultergliedmaße. Bei den Wiederkäuern und dem Schwein entspringen die A. vertebralis und A. cervicalis profunda entweder gemeinsam mit einem *Truncus vertebrocervicalis*, oder sie entspringen aus der A. costocervicalis (so daß diese den gemeinsamen Stamm für die A. intercostalis suprema, A. transversa colli, A. vertebralis und A. cervicalis prof. bildet); die A. transversa scapulae entspringt vor der A. mammaria int. und die A. cervicalis ascendens nach ihr direkt aus der A. subclavia; die A. transversa scapulae entspringt oft auch aus der A. thoracica ext.; im übrigen stimmen die Äste im wesentlichen mit denen des Pferdes überein. Bei den Fleischfressern (Abb. 987) entspringen

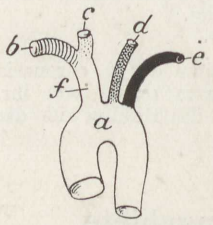

Abb. 947
(Mensch).

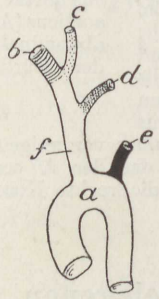

Abb. 948
(Hund).

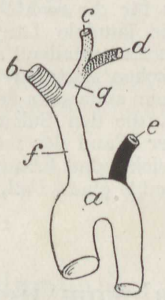

Abb. 949
(Schwein).

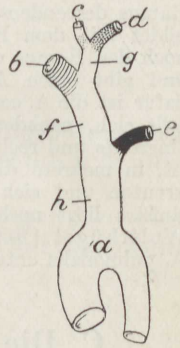

Abb. 950
(Pferd und Wiederkäuer).

Abb. 947—950. Schematische Darstellung der Äste des Aortenbogens bei den verschiedenen Haustieren und beim Menschen (ventrale Seite).

a Arcus aortae; b A. subclavia dextra; c A. carotis communis dextra; d A. carotis communis sinistra; e A. subclavia sinistra; f A. brachiocephalica; g Truncus bicaroticus; h Truncus brachiocephalicus communis.

nacheinander: 1. die A. vertebralis (e); 2. die A. costocervicalis (f), die auch die A. cervicalis profunda (h) umfaßt; 3. ein Truncus omocervicalis (k) für die A. transversa scapulae (m) und A. cervicalis ascendens (l); 4. die A. thoracica int. (t); 5. die A. thoracica ext. (lateralis) (r). Beim Menschen folgen aufeinander: 1. A. vertebralis; 2. A. thyreoidea caudalis; 3. A. cervicalis ascendens; 4. A. transversa scapulae; 5. A. cervicalis superficialis; 6. A. transversa colli (cervicis); 7. A. cervicalis profunda; 8. A. intercostalis suprema; 9. A. mammaria interna. Die unter 2 und 3 genannten Gefäße entspringen meist zusammen als *Truncus thyreocervicalis*, ebenso die unter 7 und 8 genannten als *Truncus costocervicalis*. Über das Verhalten der genannten Gefäße sei folgendes erwähnt:

1. Die **A. costocervicalis** (Abb. 964 d) spaltet sich beim Pferd und Schwein in die *A. intercostalis suprema* (d′) und die *A. transversa colli* (d″) und gibt bei den Fleischfressern noch die A. cervicalis profunda (Abb. 987 h), bei den Wiederkäuern und dem Schweine meist noch diese und die A. vertebralis ab; die *A. intercostalis suprema* zweigt die 2. bis 4. (beim Rinde die 1. bis 3.) Interkostalarterie für die entsprechenden Zwischenrippenräume ab; die *A. transversa colli* geht bei den Tieren durch den 2. Interkostalraum an die Muskulatur der Widerristgegend und des Nackens. Beim Menschen geht die A. transversa colli halswärts von der 1. Rippe an die Halsmuskulatur und liegt oberflächlicher als bei den Tieren; die A. intercostalis suprema ist nur für den 1. oder 1. und 2. Zwischenrippenraum bestimmt.

Im fötalen Zustand ist noch eine *A. vertebralis thoracica* vorhanden, die aus der A. vertebralis entspringt, die 1. bis 4. Interkostalarterie abgibt und sich mit der 5. Interkostalarterie vereinigt. Sie wird später zurückgebildet (Kraßnig [492]).

2. Die **A. cervicalis profunda** (Abb. 964 e) geht durch den 1. (Pferd und Fleischfresser) oder 2. (Schwein) Interkostalraum oder um den kranialen Rand der 1. Rippe (Mensch, Wiederkäuer) in die Nackenmuskulatur und in dieser bis zum Kopfe.

3. Die **A. vertebralis** (f) verläuft im Canalis transversarius bis zum Atlas, wo sie mit der A. occipitalis anastomosiert (Abb. 965 49 u. 9′) und beim Einhufer und Schwein in dieser Anastomose endet. Beim Menschen tritt ihr Endstamm zwischen Occipitale und Atlas in den Wirbelkanal und durch das For. occipitale magnum in die Schädelhöhle und verbindet sich mit der der anderen Seite zur *A. basilaris cerebri;* beim Rinde gelangt er zwischen dem 2. und 3. (oder 3. u. 4.) Halswirbel in den Wirbelkanal, gibt Zweige an das Rete mirabile (s. S. 622 u. 656), trägt zur Bildung der A. basilaris cerebri bei und gelangt durch das For. intervertebrale des Atlas in die Nackenmuskulatur. Bei den Fleischfressern geht ein Ast zwischen dem 2. und 3. Halswirbel in den Wirbelkanal und hilft die A. basilaris cerebri bilden. Im übrigen gibt die A. vertebralis an jedem For. intervertebrale Muskel- und Rückenmarkszweige ab.

4. Die **A. thoracica** s. **mammaria interna** (Abb. 902 g u. 964 i) läuft an der Innenfläche des Sternum bis zum Zwerchfell und gibt zunächst *Rami intercostales,* Zweige für den Herzbeutel, den Thymus, das Mediastinum, die Brustmuskeln und beim Menschen für die Brustdrüse (Mamma) und außerdem bei diesem die zur Lungenwurzel und zu den Bronchien gehenden *Aa. bronchiales anteriores* ab. Sie spaltet sich am Schaufelknorpel in die für das Zwerchfell bestimmte *A. musculophrenica* und in die in der Bauchhöhle am M. rectus abdominis beckenwärts verlaufende *A. epigastrica cranialis (superior N.),* die mit der aus der A. iliaca ext. entspringenden A. epigastrica caudalis zusammenfließt.

5. Die **A. cervicalis ascendens** (Abb. 764 10′) geht in die ventral von der Trachea gelegenen Halsmuskeln, beim Menschen außerdem in die tiefen Nackenmuskeln; sie gibt beim Schwein auf einer Seite die unpaare *A. thyreoidea caudalis,* beim Menschen eine mit der A. transversa colli fast parallel über die Nackenmuskulatur verlaufende *A. cervicalis superficialis* ab.

6. Die **A. transversa scapulae** (10″) verzweigt sich in den an der Streckseite des Schultergelenkes gelegenen Muskeln, beim Menschen, indem sie quer über das Collum scapulae geht, im M. subclavius, M. supra- und infraspinatus. Bei den Fleischfressern entspringen die der A. transversa scapulae entsprechenden Gefäße sehr wechselnd, meist aber mit der A. cervicalis ascendens in einem gemeinsamen Stamme (Truncus omocervicalis) (s. S. 666).

7. Die **A. thyreoidea caudalis (inferior N.)** entspringt beim Menschen aus der A. subclavia, geht an der Luftröhre zur Schilddrüse und gibt an den Kehlkopf die *A. laryngea (inferior N.)* ab. Bei den Fleischfressern entspringt sie ebenfalls aus der A. subclavia oder aus dem Anfang der A. carotis communis und beim Schwein aus der A. cervicalis ascendens oder der A. carotis communis. Bei den Wiederkäuern und Einhufern fehlt sie; beim Pferde tritt aber oft ein aus der A. carotis communis entspringender kleiner Zweig stellvertretend für sie ein.

8. Die **A. thoracica externa (lateralis N.)** geht in die Brustmuskeln; beim Menschen werden diese und der M. serratus ventralis außerdem durch die den Tieren fehlende *A. thoracica suprema* versorgt. Beide Arterien senden beim Weibe *Rami mammarii externi* an die Brustdrüse.

9. Die **Aa. carotides communes** *(sinistra* und *dextra)* (Abb. 951, 965 1, 980 4, 4, 1178 22) verlaufen seitlich an der Luftröhre kopfwärts; am Pharynx teilt sich jede A. carotis communis in ihre Endäste; das sind bei Mensch, Pferd, Schwein und Fleischfressern die *A. carotis externa* und *interna;* beim Menschen sind beide fast gleich stark, während bei Pferd, Schwein und Fleischfressern die A. carotis externa bedeutend stärker als die A. carotis int. ist und als der fortlaufende Stamm der A. carotis communis erscheint. Beim erwachsenen Wiederkäuer fehlt die A. carotis interna, so daß die A. carotis communis ohne Grenze (dicht kaudal von der Abzweigung der A. occipitalis) in die A. carotis ext. übergeht. Die A. carotis int. wird beim Wiederkäuer durch Zweige der A. maxillaris int. ersetzt (vgl. auch die Arbeit von Tandler [937]).

Aus der A. carotis communis entspringen bis zu ihrer Teilung Zweige für die Vorderhalsmuskeln, die Luft- und Speiseröhre, außerdem bei den Tieren in Höhe der Schilddrüse eine zu dieser gehende *A. thyreoidea cranialis (superior N.)* (Abb. 965 5), die noch eine schwache *A. pharyngea ascendens* (6) für den Schlundkopf und eine *A. laryngea* (7) für den Kehlkopf abgibt; doch entspringen diese beiden Arterien oft, bei Schaf und Ziege sogar i. d. R., direkt aus der A. carotis communis, ausnahmsweise auch aus der A. occipitalis oder A. lingualis. Beim Schafe wird die A. thyreoidea cranialis durch 2 bis 3 Karotisäste vertreten; beim Menschen entspringt sie aus der A. carotis ext. und die A. laryngea aus der A. thyreoidea caudalis. Außerdem gibt die A. carotis communis beim Pferd i. d. R. noch eine *A. parotidea* für die Gl. parotis ab (4).

Nach Kohn [473] findet sich an, häufiger kranial von der Karotisteilung, und zwar meist zwischen der A. carotis interna und externa, bei Pferd, Schwein, Katze und Kaninchen das *Paraganglion intercaroticum* (Ganglion intercaroticum, Glandula carotica), das der Karotisdrüse des Menschen entspricht. Dieses Gebilde, das dem sympathischen Nervensystem anzugliedern ist, besteht aus Häufchen chromaffiner Zellen, großen Mengen markloser Nervenfasern und Ganglienzellen (s. Schaper [798], Vassale [977], Vincent [989] und S. 588).

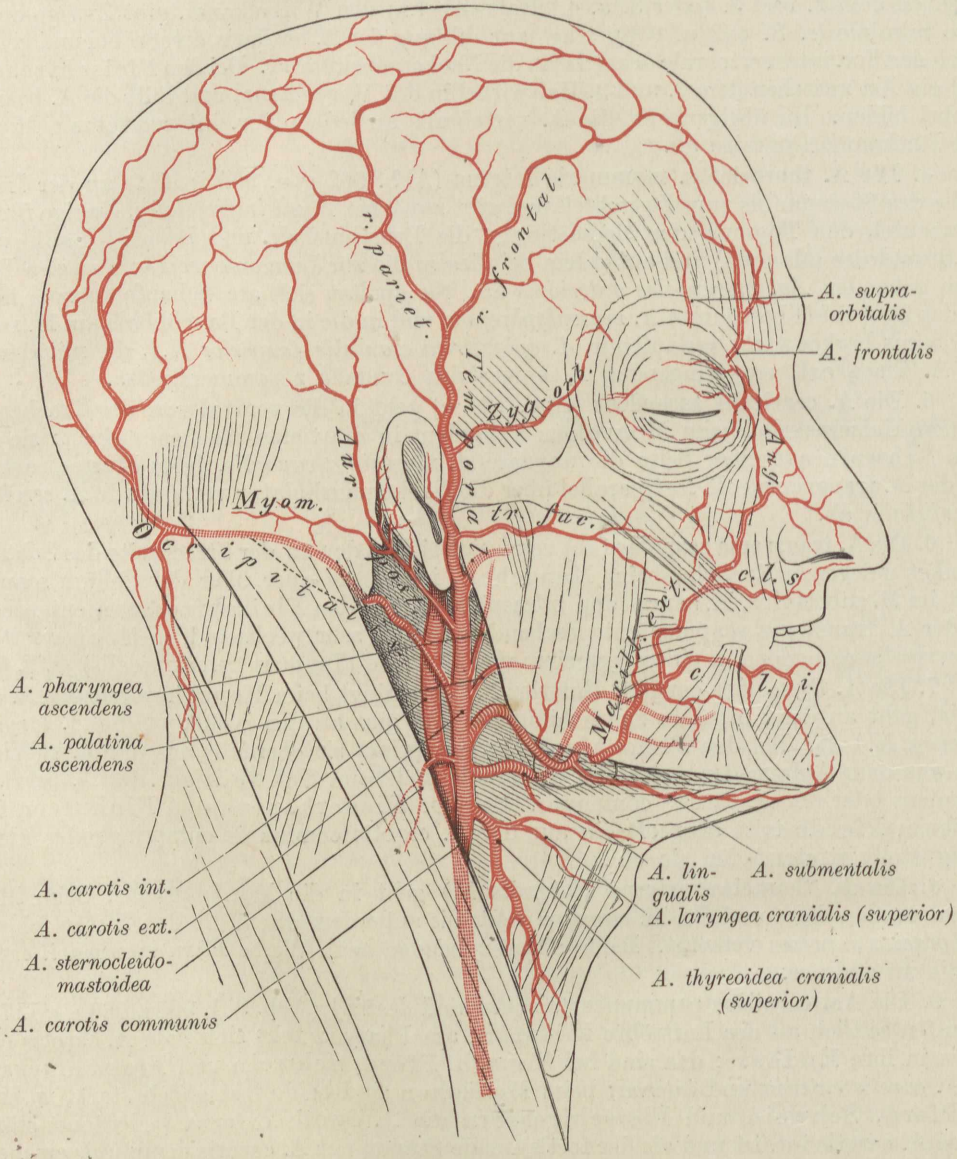

Abb. 951. Oberflächliche Arterien des Kopfes des Menschen.
Verzweigungen der A. carotis ext. Ganz oder teilweise verdeckt verlaufende Arterien sind heller dargestellt (Gegenbaur [291]).

I. Die **A. carotis interna** (Abb. 951, 965 s, s u. 1178 26), die bei den erwachsenen Wiederkäuern durch Zweige der A. maxillaris int. ersetzt wird, die durch das For. ovale und For. orbitorotundum in die Schädelhöhle gelangen, entspringt mit einer kleinen Erweiterung, *Sinus caroticus*, dicht vor der A. occipitalis; sie tritt durch das For. lacerum oder den Canalis caroticus in die Schädelhöhle ein und versorgt das Gehirn mit Blut, wobei sie sich mit den Endästen der *A. basilaris cerebri* (s. A. vertebralis S. 621) und mit der der anderen Seite entweder zu einem ungefähr die Hypophyse umkreisenden Gefäßringe, dem *Circulus arteriosus cerebri* (Mensch, Einhufer und Hund), verbindet oder ein Wundernetz (Wiederkäuer, Schwein und Katze) bilden hilft, aus dem eine *A. carotis cerebralis* entspringt,

die dann wie die A. carotis interna bei Mensch, Pferd und Hund sich verhält; beim Schweine gibt die A. carotis int. außerdem die *A. condyloidea* ab. Außer den an das Gehirn und den Schädel gehenden Ästen entspringt beim Menschen aus der A. carotis interna eine starke *A. ophthalmica;* die dieser bei den Tieren entsprechende Arterie entspringt als *A. ophthalmica ext.* aus der A. maxillaris interna (s. S. 626); außer ihr kommt aber bei den Tieren noch eine sehr dünne *A. ophthalmica int.* vor, die aus der A. carotis interna (Pferd, Hund) bzw. der A. carotis cerebralis (Schaf, Ziege, Katze) oder dem Rete mirabile der A. ophthalmica ext. (Rind) entspringt und durch das For. opticum zum Auge tritt. Die A. carotis interna gibt beim Menschen (Abb. 952), nachdem sie an das Gehirn herangetreten ist, jederseits eine verhältnismäßig dünne *A. (Ramus) communicans posterior (caudalis)* zur A. profunda cerebri (bzw. dem Endaste der A. basilaris cerebri), sodann eine den Tractus opticus begleitende dünne *A. chorioidea (nasalis)* und die am nasalen Rande

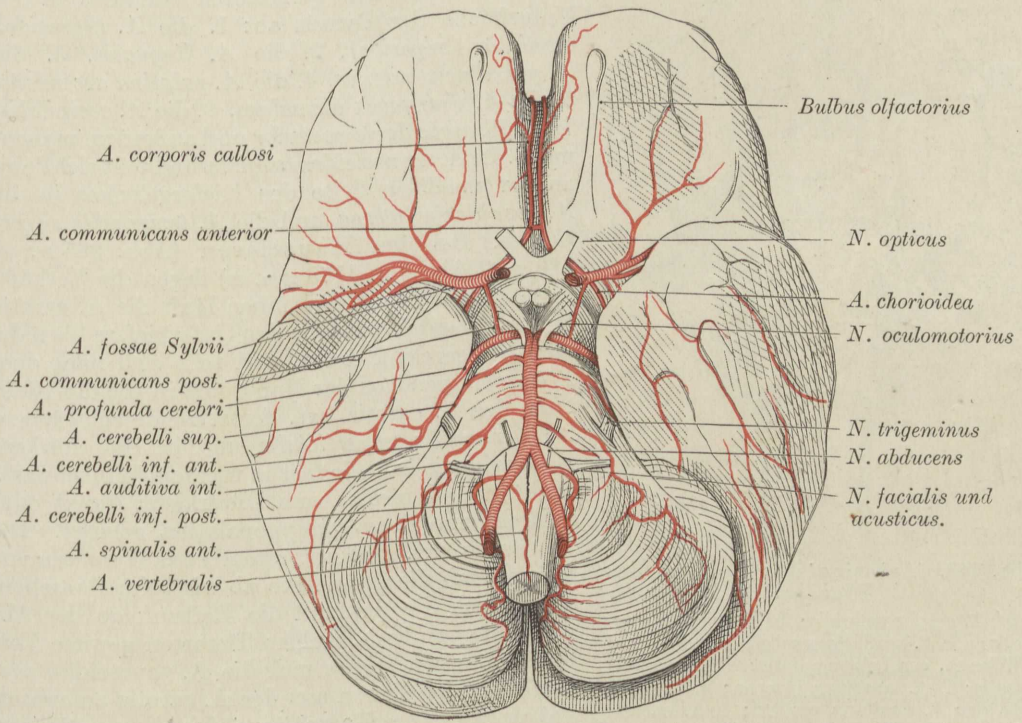

Abb. 952. Verzweigungen der Arterien an der Basis des Gehirns des Menschen (Gegenbaur [291]).

des Lobus piriformis zur Fissura lateralis ziehende, sehr starke *A. cerebri media* ab. Das Ende jeder A. carotis interna *(A. cerebri anterior N.)* setzt sich unter dem Chiasma in die um das Balkenknie auf den Balken tretende *A. corporis callosi* fort, nachdem sie sich mit der der anderen Seite durch eine *A. communicans anterior (nasalis)* verbunden hat. Die unpaare *A. basilaris cerebri* wird von den durch die Membrana atlantooccipitalis in den Rückenmarkskanal tretenden Enden der beiden Aa. vertebrales gebildet (s. S. 621), verläuft in der Fissura mediana ventralis der Medulla oblongata bis zu den Großhirnschenkeln, wobei sie jederseits 2 *Aa. cerebelli* und eine *A. auditiva interna* abgibt, und teilt sich in ihre beiden Endäste, die zu den *Aa. cerebri profundae* werden, indem sie sich um die Großhirnschenkel zum Schläfen- und Okzipitallappen wenden; die jederseitige A. cerebri profunda verbindet sich mit der A. communicans posterior (caudalis), wodurch der *Circulus arteriosus cerebri* geschlossen wird.

Bei den Tieren (Abb. 953) liegen die Verhältnisse ähnlich wie beim Menschen, nur folgende Hauptunterschiede finden sich: 1. Der *Ramus communicans caudalis* (i) der A. carotis interna (h) ist so stark, daß er gleichsam als ein Endast derselben erscheint; er fließt zudem ohne scharfe Grenze mit dem Endast (g, g') der A. basilaris cerebri (c) zusammen,

so daß die *A. cerebri profunda* (k, k) nicht als Fortsetzung des jederseitigen Endastes der A. basilaris erscheint, sondern aus dessen Zusammenfluß mit dem Ramus communicans caudalis entspringt. 2. Bei den Tieren ist i. d. R. ein *Ramus communicans nasalis* (m) deshalb nicht deutlich ausgeprägt, weil das Ende der beiden Aa. carotides internae zu einer unpaaren A. corporis callosi zusammenfließt. 3. Die *A. basilaris cerebri* (c, c) wird von der A. vertebralis und A. occipitalis oder sogar von dieser allein (Pferd, Schwein) gebildet. (Näheres über die Gehirnarterien siehe bei Bach [32], Brückner [136], Hofmann [385], Jenke [420], Mensa [612], Tandler [937] und Zietzschmann [1043].)

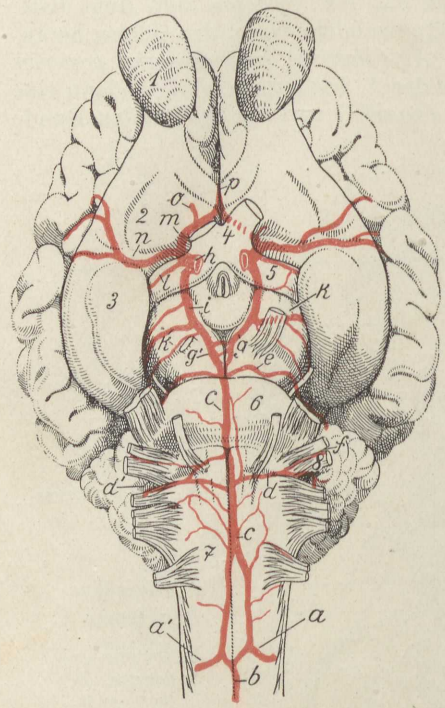

Abb. 953. Arterien des Gehirns des Pferdes.

a, a′ A. cerebrospinalis; b A. spinalis ventralis; c, c A. basilaris cerebri; d′ rechte und d linke A. cerebelli caudalis; e A. cerebelli nasalis; f A. auditiva interna; g, g′ Endäste der A. basilaris cerebri; h A. carotis interna, i ihr Ramus caudalis (Ramus communicans caudalis); k, k A. cerebri profunda; l A. chorioidea nasalis; m Ramus nasalis der A. carotis interna; n A. cerebri media; o A. meningea nasalis; p A. corporis callosi.

1 Bulbus olfactorius; 2 Trigonum olfactorium; 3 Lobus piriformis; 4 Chiasma opticum; 5 Tractus opticus; 6 Brücke; 7 Medulla oblongata; 8 N. acusticus.

II. Die **A. carotis externa** gibt beim Menschen (Abb. 951) während ihres kaudal vom Unterkiefer aufwärts gerichteten Verlaufes an der Unterfläche der Parotis ab: 1. die *A. thyreoidea cranialis (superior)*, 2. die *A. lingualis*, 3. die *A. maxillaris externa*, 4. die *A. palatina ascendens*, 5. die *A. pharyngea ascendens*, 6. die *A. occipitalis*, 7. die *A. auricularis posterior* und außerdem manchmal 8. die *A. sternocleidomastoidea* und teilt sich dann an der medialen Seite des Kiefergelenkes in die *A. maxillaris interna* und die *A. temporalis superficialis*. Bei den Haustieren (Abb. 965 14, 14, 980 20, 986 g, g u. 1178 27 u. 32) liegen die Verhältnisse ähnlich; auch bei ihnen läuft die A. carotis ext. am kaudalen Rande des Unterkiefers bis nahe zum Kiefergelenk dorsal und teilt sich nahe dem Proc. condyloideus der Mandibula in die die Richtung der A. carotis ext. fortsetzende schwächere *A. temporalis superficialis* und in die stärkere *A. maxillaris int.*, die fast in rechtem Winkel nasal umbiegt und medial vom Unterkiefer direkt oder indirekt zur Fossa pterygopalatina gelangt. Die A. carotis ext. gibt auf ihrem Verlauf im wesentlichen auch dieselben Äste ab wie beim Menschen, wenn auch die Art und die Reihenfolge der Abzweigung bei den einzelnen Tierarten gewisse Verschiedenheiten zeigen und die A. thyreoidea cranialis bei den Tieren aus der A. carotis communis entspringt. Die Hauptäste der A. carotis ext. sind der Reihe nach bei Pferd und Rind (Abb. 965 u. 980): die *A. occipitalis*, die *A. maxillaris externa*, die ihrerseits wieder die *A. lingualis* abgibt, die *A. masseterica*, die *A. auricularis magna* und (als Endäste) die *A. temporalis superficialis* und die *A. maxillaris interna*, bei Schaf und Ziege: *A. occipitalis*, *A. lingualis* und *A. auricularis magna*, bei Schwein und Fleischfressern: *A. occipitalis*, *A. laryngea*, manchmal *A. pharyngea ascendens*, *A. lingualis*, *A. maxillaris ext.* und *A. auricularis magna*. Zu diesen Hauptästen kommen je nach der Tierart noch andere nebensächlichere Äste hinzu. Das genauere Verhalten der Hauptäste der A. carotis externa ergibt sich aus Folgendem:

1. Die *A. occipitalis* verzweigt sich in der Gegend des Atlas, des Genickes und am Hinterhaupte. Bei den Haustieren sendet sie durch das For. hypoglossi eine *A. condyloidea*, die nur beim Schwein aus der A. carotis int. entspringt, bei den Wiederkäuern ferner die *A. meningea media* durch das For. lacerum und bei Pferd, Schaf, Ziege und Fleischfressern die *A. meningea caudalis* durch ein Loch zwischen Hinterhaupts- und Schläfenbein zur Dura mater, bei den Wiederkäuern außerdem oft die

A. palatina ascendens zur seitlichen Schlundkopfwand und endlich bei Pferd, Schwein, Schaf, Ziege und Fleischfressern die *A. cerebrospinalis* durch das For. vertebrale laterale des Atlas in den Rückenmarkskanal; sie bildet dort beim Pferd und Schweine mit der der anderen Seite die beim Menschen ganz und bei Wiederkäuern und Fleischfressern zum Teil von der A. vertebralis stammende *A. basilaris cerebri* (s. S. 621 u. 622) und anastomosiert mit der A. spinalis ventralis.

2. Bei Pferd und Rind entspringt i. d. R. eine *A. glandulae submaxillaris.*

3. Beim Rind ist die *A. palatina ascendens* (s. A. occipitalis) manchmal ein Ast der A. carotis ext.

4. Die *A. maxillaris ext.* (Abb. 965 16, 981 21), die dem Schaf und der Ziege fehlt und beim Pferd und meist auch beim Rinde die *A. lingualis* abzweigt, geht bei Pferd, Rind, Schwein und Fleischfressern an der medialen Fläche oder am ventralen Rande des Unterkiefers bis zu dessen Gefäßausschnitt, tritt dann (bei den Tieren als *A. facialis* bezeichnet) an das Gesicht und läuft an diesem (außer beim Schweine, s. unten) nasenrückenwärts. Ihre Äste sind Kehlgangs- und Gesichtsäste. Kehlgangsäste sind: a) die nur beim Menschen und Pferd aus der A. maxillaris externa entspringende und zum Velum palatinum und dem Schlundkopfe gehende *A. palatina ascendens,* die beim Rinde von der A. carotis ext. oder der A. occipitalis und beim Schwein und Hunde von der A. lingualis stammt. (Beim Menschen kommt hierzu noch die *A. tonsillaris,* die oft aus der A. lingualis entspringt.) b) die nur beim Pferd und i. d. R. beim Rinde von der A. maxillaris ext. stammende *A. lingualis,* die bei Mensch, Schwein, Fleischfressern, Schaf und Ziege direkt aus der A. carotis externa entspringt; sie versorgt die Zunge. c) *Rami glandulares* für die Gl. submaxillaris und die Lnn. mandibulares und *Rami musculares* für den M. pterygoideus und M. digastricus. d) die ventral von der Zunge zum Kinnwinkel verlaufende dünne *A. sublingualis,* die bei den Wiederkäuern und dem Schwein aus der A. lingualis entspringt und bei den Tieren i. d. R. eine dünne *A. submentalis* abgibt, während diese beim Menschen der stärkste Halsast der A. maxillaris ext. ist. Demnach hat die A. maxill. ext. des Schweines, abgesehen von den Rami glandulares, gar keine benannten Äste. — Gesichtsäste der *A. maxillaris ext.* s. *facialis* kommen nur bei Mensch, Pferd, Rind und Fleischfressern vor, da der Gesichtsteil dieser Arterie beim Schwein ungemein dünn und kurz ist, sich im Hautmuskel verliert und durch Zweige der A. alveolaris mandibulae, A. infraorbitalis, A. buccinatoria und A. malaris, bei Schaf und Ziege durch Äste der A. transversa faciei und A. malaris ersetzt wird. Gesichtsäste der A. maxillaris ext. der erstgenannten Tiere sind: a) die zur Unterlippe gehende (beim Rinde doppelte) *A. labialis inferior,* die beim Schweine von der A. alveolaris mandibulae und A. buccinatoria und bei Schaf und Ziege von der A. transversa faciei kommt. b) die zur Oberlippe verlaufende *A. labialis superior,* die beim Schweine von der A. infraorbitalis und bei Schaf und Ziege von der A. transversa faciei stammt. c) beim Pferd eine zur Nase verlaufende *A. lateralis nasi,* für die beim Menschen die seitlich an der Nase hinziehende Fortsetzung der A. maxillaris externa und bei den Fleischfressern Zweige der A. infraorbitalis, bei Schwein und Rind Zweige dieser und der A. malaris, bei Schaf und Ziege Zweige der letzteren eintreten. d) beim Pferd eine *A. dorsalis nasi,* die bei den Fleischfressern durch Zweige der A. infraorbitalis, bei Schwein und Wiederkäuern durch solche der A. malaris ersetzt und beim Menschen als *A. angularis (nasi)* bezeichnet wird; sie stellt hier das Ende der A. maxillaris externa dar und verbindet sich mit dem Ramus nasalis der A. ophthalmica. e) eine nur beim Pferde von der A. maxillaris ext. (A. facialis) stammende und zum unteren Augenlide gehende *A. angularis oculi.* Die bei Schaf und Ziege, wie erwähnt, die A. maxillaris externa vertretende A. transversa faciei entspringt aus der A. temporalis superficialis, geht quer über den M. masseter und gibt die A. labialis inferior und superior ab.

5. Bei Mensch, Schaf, Ziege, Schwein, Fleischfressern und oft auch beim Rind entspringt aus der A. carotis externa die *A. lingualis,* die beim Pferd und i. d. R. auch beim Rind aus der A. maxillaris ext. abgeht.

6. Die bei den Wiederkäuern, Schwein und Fleischfressern ganz dünne und nur beim Pferde starke *A. masseterica* zieht am Rande des Unterkiefers direkt zum M. masseter (sie entspringt beim Menschen erst neben den Aa. temporales profundae und geht durch die Incisura mandibulae zum M. masseter).

7. Die für das Ohr und dessen Muskeln bestimmte *A. auricularis magna* zweigt mehrere *Rami auriculares* an die Ohrmuschel und aus ihrem Stamm oder aus einem der Rami auriculares die *A. stylomastoidea* ab, die durch das For. stylomastoideum zur Paukenhöhle geht und bei den Fleischfressern außerdem *Rami glandulares* für die Submaxillardrüse abgibt.

8. Die beim Schwein äußerst schwache *A. temporalis superficialis* geht dorsal zur Scheitel- bzw. Stirn- und Schläfengegend, so daß man von einem Ramus frontalis und temporalis als den Endästen spricht.

Sie gibt beim Menschen mehrere Schläfenäste *(A. temporalis media, Ramus temporalis anterior* und *posterior)* und *Aa. auriculares anteriores,* die man auch bei den meisten Tieren nachweisen kann, ferner bei allen Tieren die *A. transversa faciei* und beim Rinde die *A. meningea accessoria* ab. Die *A. transversa faciei* verläuft horizontal über den oder in dem M. masseter lippenwärts, ist bei dem Rind und den Fleischfressern schwach, beim Pferd und Schweine stark und verliert sich im M. masseter und M. zygomaticus. Beim Menschen verbreiten sich ihre Endäste am Gesicht; bei Schaf und Ziege ist sie sehr stark und gibt die Lippenarterien ab (s. S. 625). Beim Menschen entspringen in dieser Gegend auch die *A. auricularis profunda,* die bei den Haustieren aus der A. auricularis magna kommt, und die *A. tympanica,* die bei den Haustieren aus der A. auricularis inferior entspringt. Bei den Wiederkäuern wird der Endstamm der A. temporalis superficialis zur Arterie des Hornzapfens.

9. Die *A. maxillaris interna* (Abb. 965 34, 34', 981 24, 24, 986 r) tritt an die mediale Fläche der Mandibula, wendet sich dann der Medianebene zu und passiert, bevor sie sich in der Fossa pterygopalatina in ihre Endzweige auflöst, bei Pferd und Hund den Canalis alaris. Sie gibt ab: a) die im Unterkieferkanal verlaufende *A. alveolaris mandibulae (inferior N.)* (Abb. 1179 b); sie gibt im Unterkieferkanal Zweige an die unteren Backzähne und das Zahnfleisch und sendet durch das For. mentale die *A. mentalis* (b') nach außen und nimmt dann den Namen *A. incisiva inf.* an, die zu den unteren Schneidezähnen geht. Die A. mentalis besteht oft aus mehreren Zweigen, die das Kinn und die Unterlippe versorgen und die beim Schwein auch die A. labialis inferior bilden helfen. Ehe die A. alveolaris mandibulae in den Unterkieferkanal eintritt, gibt sie beim Menschen die *A. mylohyoidea* ab. b) die beim Rind aus der A. occipitalis entspringende und durch das For. lacerum bzw. die Incisura spinosa oder das For. ovale (Hund) zur Dura mater gehende *A. meningea media.* c) eine (Rind, Fleischfresser) oder zwei (Mensch, Pferd, Schwein) *Aa. temporales profundae,* die zum Schläfenmuskel gehen. d) nur bei den Wiederkäuern 4—9 Reteäste, die durch das For. ovale und das For. orbitorotundum in die Schädelhöhle eindringen und die fehlende A. carotis int. ersetzen. Sie bilden mit einem Endzweige der A. vertebralis (s. S. 621) und einem Zweige der A. condyloidea (s. S. 656) an der Gehirnbasis ein Wundernetz, *Rete mirabile.* Aus dem Wundernetz entspringt jederseits eine im weiteren Verhalten der A. carotis int. der anderen Tiere entsprechende Arterie *(A. carotis cerebralis)* (s. S. 622). In dieser Gegend gehen bei allen Tieren und dem Menschen auch *Rami (Aa.) pterygoidei* ab. e) die beim Menschen aus der A. carotis int. entspringende *A. ophthalmica (ext.)* (S. 623), die bei den Haustieren durch die Aa. ciliares, Aa. lacrimales und Rami musculares das Auge und dessen Nebenorgane versorgt und dann die *A. frontalis* durch das For. supraorbitale (bzw. den Canalis supraorbitalis bei Wiederkäuern und Schwein) zur Stirn und die *A. ethmoidalis* durch das For. ethmoidale in die Fossa cranii nasalis und durch das Siebbein zur Nasenhöhle sendet. Bei den Wiederkäuern bildet die A. ophthalmica (ext.) ein Rete mirabile. Bei der Katze bildet die A. maxillaris interna in der Schläfengrube ein Wundernetz, aus dem die unter h, i und l genannten Arterien entspringen. f) die zu der Backe und den Backendrüsen gehende *A. buccinatoria,* die bei den Fleischfressern sehr schwach, beim Schweine sehr stark ist, bis zum Mundwinkel geht und teilweise die A. labialis inferior ersetzt. g) die nur bei den Haustieren vorkommende und zum unteren Augenlide, beim Schwein und Rind auch zur Stirn und zum Nasenrücken *(A. dorsalis nasi)* gehende *A. malaris.* Beim Menschen entspringt hier auch die *A. alveolaris superior posterior,* die bei den Haustieren durch Zweige der folgenden ersetzt wird. h) die *A. infraorbitalis,* die zunächst im Oberkieferkanal verläuft und *Rami alveolares* und *dentales* an die maxillaren Back- und Schneidezähne und an das entsprechende Zahnfleisch und eine im Ober- und Zwischenkieferbeine zu den oberen Schneidezähnen verlaufende *A. incisiva sup.* abgibt; sie gelangt mit einem beim Menschen und Pferde kleinen, bei den übrigen Haustieren größeren Endast durch das For. infraorbitale an das Gesicht und gibt bei dem Rind und den Fleischfressern Zweige, die die *A. lateralis nasi* ersetzen, und beim Schweine 4 bis

5 Zweige für die Oberlippe, die Nase und den Rüssel ab. i) die *A. palatina minor,* die am Flügelbeine zum weichen Gaumen geht (ihre Stelle vertreten beim Menschen Zweige der A. palatina descendens, der A. palatina posterior und lateralis, die durch den Knochen zum weichen Gaumen gehen). k) die *A. palatina descendens* (s. *pterygopalatina),* die in den Canalis palatinus tritt und nach Abgabe von Seitenzweigen, zu denen auch die *A. canalis pterygoidei* (Vidii) gehört, als *A. palatina major* den Kanal verläßt, an den harten Gaumen tritt und neben dem Alveolarfortsatze schneidezahnwärts verläuft. Nahe dem For. incisivum vereinigen sich beim Pferd und Schweine die beiderseitigen Gefäße zu einem Endstamme, der durch dieses Loch an die Oberlippe tritt und von dort in die Nase dringt. Diese Vereinigung findet bei den anderen Haustieren und beim Menschen nicht statt. Bei ihnen sendet die A. palatina major nur Rami perforantes durch das Gaumendach in die Nasenhöhle. l) die *A. sphenopalatina,* die bei dem Menschen und den Haustieren durch das For. sphenopalatinum in die Nasenhöhle eintritt und *Aa. nasales posteriores laterales et septi narium* abgibt. Das Verhalten des Ursprunges der letzten Äste (f—l) der A. maxillaris interna ist nach der Tierart verschieden. I. d. R. teilt sich die A. maxillaris interna nach Abgabe der unter d, e und f angeführten Äste in 3 Hauptäste, aus denen die anderen, unter g—l genannten Zweige entspringen.

Die **A. axillaris** (Abb. 973 u. 974 1) ist die Fortsetzung der A. subclavia und führt das Blut für die Schultergliedmaße. Sie tritt um die 1. Rippe aus dem Brusteingang an die mediale Seite des Schultergelenkes und wird, nachdem sie an die mediale Seite des Oberarms getreten ist, zur *A. brachialis.* Die A. axillaris gibt ab 1. kranial die *A. thoracicoacromialis,* der bei den Fleischfressern die Endäste des Truncus omocervicalis (s. S. 666) entsprechen; sie entspringt beim Schwein aus der A. subscapularis nach Gurlt [326]; 2. kaudal die *A. subscapularis* und beim Menschen noch die *A. thoracica suprema* und *lateralis* und die *Aa. circumflexae humeri.*

Die zum Rückenwinkel des Schulterblattes verlaufende **A. subscapularis** entsendet: 1. die an der Beugeseite des Schultergelenkes zur lateralen Seite des Armes ziehende, beim Menschen aus der A. axillaris entspringende *A. circumflexa humeri posterior,* die bei Rind und Schwein teilweise die A. profunda brachii ersetzt; 2. die zu den kaudal von der Schulter und dem Schultergelenk gelegenen Muskeln gehende *A. thoracicodorsalis,* die beim Menschen den ventralen Endast oder den fortlaufenden Stamm der A. subscapularis darstellt; 3. nach der lateralen Seite der Schulter außer unbenannten Zweigen die *A. circumflexa scapulae.* Beim Menschen kann man von einer Teilung der A. subscapularis in 2 Endäste, in die unter 2 und 3 genannten Arterien, sprechen. Bei etwa 50 % aller Hunde entspringt auch noch die A. circumflexa humeri anterior aus der A. subscapularis.

Beim **Menschen** (Abb. 954) verläuft die **A. brachialis** medial am M. biceps nach dem Ellbogengelenke bis zur Höhe des Collum radii, wo sie die A. radialis abgibt, und teilt sich bald danach in die A. ulnaris und die A. interossea communis. Auf ihrem Wege gibt sie außer einigen Rami musculares die A. profunda brachii, die A. collateralis ulnaris superior, die A. collateralis ulnaris inferior, die A. radialis und die A. recurrens ulnaris ab.

1. Die *A. profunda brachii* entspringt am distalen Rande des M. teres major, wendet sich zwischen Caput laterale und mediale des M. triceps brachii nach hinten und distal und zieht in Begleitung des N. radialis als *A. collateralis radialis* auf der hinteren und lateralen Seite des Humerus nach dem Ellbogengelenk. Sie gibt ab: a) den *Ramus deltoideus* an den M. deltoideus, b) die *A. nutricia humeri* und c) die *A. collateralis media;* diese zieht auf der Hinterfläche des Humerus bis zur Streckseite des Ellbogengelenkes, wo sie sich in das Rete articulare cubiti einsenkt. d) Die *A. collateralis radialis* ist das Ende der A. profunda brachii; sie zieht in Begleitung des N. radialis zwischen Caput mediale des M. triceps einerseits und M. brachioradialis und M. extensor carpi radialis longus andererseits nach dem Epicondylus lateralis humeri, beteiligt sich hier an der Bildung des Rete articulare cubiti und sendet ihre Endzweige bis auf den Unterarm (zu den genannten Muskeln).

2. Die *A. collateralis ulnaris superior* geht proximal von der Mitte des Oberarms aus der A. brachialis hervor und zieht mit dem N. ulnaris nach dem Epicondylus medialis humeri; auf der Streckseite des Ellbogengelenkes hilft sie das Rete articulare cubiti bilden. Sie gibt Zweige an den M. brachialis und das Caput mediale des M. triceps.

3. Die *A. collateralis ulnaris inferior* entspringt etwas proximal von der Ellbogenbeuge, zieht auf dem M. brachialis nach dem Epicondylus medialis, wobei sie auf- und absteigende Zweige an die benachbarten Muskeln abgibt, und beteiligt sich schließlich an der Bildung des Rete articulare cubiti.

4. Die *A. radialis* setzt annähernd die Richtung der A. brachialis fort und folgt dem Verlaufe des Radius bis zu dessen distalem Ende; in der distalen Hälfte des Unterarms ist sie nur von der Haut und Faszie bedeckt. Am Carpus tritt sie über dessen radiale Seite auf den Handrücken und dann sofort wieder durch den ersten Intermetakarpalraum zur Hohlhand, wo sie sich in ihre Endäste, die A. metacarpea volaris I und den Ramus volaris profundus, teilt. Sie gibt ab: a) nahe ihrem Ursprunge die *A. recurrens radialis,*

die zwischen dem M. brachioradialis und M. brachialis proximal zieht und am Epicondylus lateralis in das Rete articulare cubiti sich einsenkt; b) *Rami musculares* an die benachbarten Muskeln; c) am Carpus den *Ramus carpeus volaris* zum Rete carpi volare und d) den *Ramus volaris superficialis*, der mit einem entsprechenden Aste der A. ulnaris den *Arcus volaris superficialis* bildet (s. S. 631); e) auf der dorsalen Seite den *Ramus carpeus dorsalis* zum Rete carpi dorsale und f) die *A. metacarpea dorsalis I*, die den Zeigefinger und Daumen versorgt; g) die *A. metacarpea volaris I*, die auf der volaren Seite Daumen und Zeigefinger versorgt; h) den *Ramus volaris profundus*, der mit dem entsprechenden Aste der A. ulnaris den *Arcus volaris profundus* bildet (s. S. 634).

5. Die *A. recurrens ulnaris* entspringt dicht proximal von der Endteilung der A. brachialis und teilt sich sehr bald in zwei Äste, die gelegentlich auch getrennt aus der A. brachialis entspringen. Die schwächere kraniale Arterie zieht zwischen M. brachialis und M. pronator teres lateral und proximal und anastomosiert mit der A. collateralis ulnaris inferior; die stärkere kaudale Arterie gelangt unter dem M. flexor digitorum sublimis zur Rückseite des Epicondylus medialis, folgt zwischen den beiden Köpfen des M. flexor carpi ulnaris der Bahn des N. ulnaris aufwärts und mündet in das Rete articulare cubiti.

I. Die **A. ulnaris** verläuft an der ulnaren Seite des Unterarms zur Hohlhand. Sie ist an ihrem Ursprunge vom N. medianus bedeckt und erreicht etwa in der Mitte des Unterarms den N. ulnaris, der die Arterie in ihrem weiteren Verlaufe begleitet.

Sie gibt folgende Äste ab: 1. *Rami musculares* an die benachbarten Muskeln; 2. den *Ramus carpeus volaris* zum Rete carpi volare; 3. um die laterale Seite des Carpus herum den *Ramus carpeus dorsalis* zum Rete carpi dorsale; 4. den *Ramus volaris profundus*, der mit dem entsprechenden Aste der A. radialis den *Arcus volaris profundus* (s. S. 634) bildet, und 5. die *A. volaris digiti V. ulnaris* an die laterale Volarseite des kleinen Fingers. 6. Das starke Ende der A. ulnaris bildet den *Ramus volaris superficialis*, der mit dem Ramus superficialis der A. radialis den *Arcus volaris superficialis* bildet (s. S. 631).

II. Die **A. interossea communis** teilt sich bereits nach kurzem Verlauf in einen dorsalen und einen volaren Ast. 1. Der dorsale Ast, die *A. interossea dorsalis*, dringt durch die Membrana interossea auf die Streckseite des Unterarms und verläuft zwischen den oberflächlichen und den tiefen Streckmuskeln distal bis zur Handwurzel, wo sie sich am Rete carpi dorsale beteiligt. Außer zahlreichen Zweigen an die Streckmuskeln gibt sie sofort nach ihrem Durchtritt auf die Streckseite die *A. interossea recurrens* ab, die zwischen Olecranon und Epicondylus lateralis proximal zum Rete articulare cubiti zieht.

2. Der volare Ast, die *A. interossea volaris*, zieht an der volaren Fläche der Membrana interossea herab bis zum M. pronator quadratus, durchbohrt die Membrana interossea und gelangt auf die Dorsalseite, wo sie im Rete carpi dorsale endet. Sie gibt sofort nach ihrem Ursprunge die lange, dünne *A. mediana* an den N. medianus und im übrigen *Aa. nutriciae* für Radius und Ulna und zahlreiche Muskeläste ab.

Bei den **Haustieren** gibt die *A. brachialis* am Oberarm annähernd dieselben Äste ab wie beim Menschen, ihre Endteilung ist jedoch eine andere und erfolgt erheblich weiter distal als beim Menschen. Der Abschnitt dieses Gefäßes zwischen dem Ellbogengelenk und der Teilungsstelle folgt dem Verlaufe des N. medianus und wird daher *A. mediana* genannt, obwohl seine Beurteilung und die seiner Endäste noch nicht mit Sicherheit feststeht (s. S. 630). Die Oberarmäste der A. brachialis bei den Haustieren sind folgende (Abb. 974):

1. Die *A. circumflexa humeri anterior*, die beim Menschen noch aus der A. axillaris, beim Hund oft aus der A. subscapularis entspringt, geht zur vorderen und lateralen Fläche des Humerus und umfaßt bei den Haustieren auch die beim Menschen oft gesondert aus der A. brachialis entspringende *A. bicipitalis* für den M. biceps brachii.

2. Die *A. profunda brachii* (vgl. Mensch S. 627) ist bei den Haustieren im wesentlichen für den M. triceps brachii bestimmt und zudem bei Wiederkäuern und Schwein sehr schwach, da bei diesen Tieren ihr Verbreitungsgebiet zum Teil durch Zweige der A. circumflexa humeri posterior versorgt wird (s. S. 627). Beim Pferde sendet sie einen dünnen Zweig an die Haut der dorsolateralen Seite des Unterarms und kleinere Äste zum Ellbogengelenk.

3. Die *A. collateralis radialis proximalis* entspricht dem Ramus deltoideus N. (s. S. 627) und kommt nur beim Hunde vor als starkes Gefäß, das bis zum Carpus herabzieht und sich dort in die Aa. metacarpeae dorsales superficiales II—IV teilt (s. S. 634).

4. Die *A. collateralis radialis distalis (A. collateralis radialis N.)* entspringt bei den Haustieren selbständig aus der A. brachialis (vgl. Mensch S. 627) und ist bei den Wiederkäuern, dem Schwein und den Fleischfressern nur schwach, beim Pferd aber ein starkes Gefäß. Sie wendet sich bei den Tieren zur vorderen Seite des Unterarms, gibt beim Schweine Zweige an das Ellbogengelenk, versorgt im übrigen die Streckmuskeln und beteiligt sich an der Bildung des Rete carpi dorsale.

5. Die *A. collateralis ulnaris proximalis (superior N.)* (vgl. Mensch S. 627) entspringt bei den Haustieren erst in der Nähe des Ellbogengelenkes. Sie zieht nach der medialen Seite des Ellbogenhöckers und dann eine Strecke weit (beim Pferde bis zum Carpus) in Begleitung des N. ulnaris distal. Sie gibt Zweige an den M. triceps brachii, das Ellbogennetz und die Beugemuskeln des Unterarms und verbindet sich beim Schweine mit der A. interossea communis, beim Pferde mit der A. metacarpea volaris profunda lateralis.

Da die Arterie beim Pferde fast während ihres ganzen Verlaufes dem N. ulnaris folgt und fast bis zum Carpus gelangt, könnte man beim Pferde wohl ihren proximalen Abschnitt der A. collateralis ulnaris superior des Menschen, ihren distalen Abschnitt aber der A. ulnaris vergleichen (s. jedoch S. 630).

Aus der *A. mediana* (s. S. 628) entspringt bei den Haustieren (Abb. 974 u. 985) außer Zweigen für die volaren Muskeln und die Knochen des Unterarms und für das Ellbogengelenk immer etwas distal von diesem die *A. interossea communis*. Diese teilt sich nach sehr kurzem Verlauf in einen volaren und einen dorsalen Ast. Der volare Ast, die *A. interossea volaris*, der den Wiederkäuern fehlt (s. jedoch unten) und beim Pferde nur sehr schwach ist, zieht in der Tiefe an der volaren Seite des Unterarms distal und gibt Zweige an das Periost und die hier gelegenen Muskeln und bei Schwein und Fleischfressern einen starken Zweig ab, der zwischen Radius und Ulna auf die dorsale Seite des Unterarms tritt und mit einem dünnen Aste der A. interossea dorsalis das *Rete carpi dorsale* bildet. Das Ende der A. interossea volaris bildet bei Schwein und Fleischfressern mit dem tiefen Aste der A. radialis den *Arcus volaris profundus* (s. S. 634).

Der dorsale Ast der A. interossea communis, die *A. interossea dorsalis*, tritt durch das (proximale) Spatium interosseum auf die dorsolaterale Seite des Unterarms, gibt bei Pferd und Wiederkäuern (wie beim Menschen) die *A. interossea recurrens* ab, die mit den Endzweigen der A. profunda brachii und mit der A. collateralis ulnaris anastomosiert, und verläuft zehenwärts. Sie versorgt dabei die Streckmuskeln und bildet schließlich bei Pferd, Wiederkäuern und Schwein mit anderen Gefäßen das *Rete carpi dorsale*. Bei den Wiederkäuern entsendet die A. interossea dorsalis außerdem durch das Spatium interosseum distale zur volaren Seite des Unterarms einen starken Zweig (Abb. 985 v), der sich an der Bildung des Rete carpi volare beteiligt und sich in die *A. metacarpea volaris profunda lateralis* (k', k) fortsetzt. Dieser Zweig dürfte vielleicht die fehlende A. interossea volaris ersetzen.

Die beim Menschen dicht unterhalb des Ellbogengelenkes stattfindende Endteilung der A. brachialis bzw. der A. mediana der Haustiere erfolgt bei diesen zum Teil wesentlich weiter distal, und zwar bei den Fleischfressern im Bereiche des proximalen Drittels, bei Wiederkäuern (Abb. 985) und Schwein ungefähr in der Mitte und beim Pferd (Abb. 974) am distalen Drittel des Unterarms. Die A. mediana teilt sich an der angegebenen Stelle bei Fleischfressern, Schwein und Wiederkäuern (s. jedoch S. 630) in die A. radialis und die A. ulnaris, beim Pferd in drei Zweige (s. S. 630), von denen es aber sehr zweifelhaft ist, ob einer von ihnen einer der genannten Arterien entspricht (s. S. 630).

Die *A. ulnaris* (vgl. Mensch S. 628) ist im allgemeinen das stärkere Gefäß; sie zieht bei Fleischfressern, Schwein und Wiederkäuern fast ganz an der volaren Seite des Unterarms, Carpus und Metacarpus distal, und zwar bei Schwein und Wiederkäuern an der medialen Seite der tiefen Beugesehne und beim Hunde zwischen M. flexor carpi radialis und M. flexor digitalis profundus. Beim Hunde gibt die A. ulnaris in der Mitte des Metacarpus die *A. metacarpea volaris I* ab und teilt sich kurz darauf in die *Aa. metacarpeae volares superficiales II, III* und *IV* (s. S. 634). Beim Schweine verbindet sie sich am Carpus mit einem Zweige der A. radialis und sodann nahe dem distalen Ende des Mittelfußes mit deren oberflächlichem Aste zum *Arcus volaris superficialis* (s. S. 634). Bei den Wiederkäuern wird die A. ulnaris am Fuße zur *A. metacarpea volaris superficialis III* (s. S. 634).

Die *A. radialis*, der schwächere Endast der A. brachialis, liegt mediovolar am Unterarm; sie ist beim Hunde sehr dünn und spaltet sich nahe dem Carpus in einen dorsalen Ast, der das Rete carpi dorsale bilden hilft (s. S. 634 u. Abb. 957), und einen volaren Ast (Abb. 958 f), der etwa in der Mitte des Metacarpus mit der A. interossea volaris den *Arcus volaris profundus* bildet (s. S. 634). Beim Schweine teilt sich die dünne A. radialis am Übergange zum Metacarpus in den zum Arcus volaris superficialis führenden oberflächlichen Ast und den zum Arcus volaris profundus gehenden tiefen Ast (s. S. 634 und Abb. 960). Beim Rinde gibt die A. radialis einen um den medialen Rand des Unterarms herum verlaufenden Zweig an das *Rete carpi dorsale*, mehrere feine Äste an das *Rete carpi volare* und dicht distal vom Carpus einen *Ramus transversus* ab, der sich bald in zwei Gefäße teilt; das eine Gefäß, die *A. metacarpea perforans proximalis*, tritt durch das proximale Loch des Mittelfußknochens auf die dorsale Seite und mündet in die A. metacarpea dorsalis III; das andere Gefäß zieht als *A. metacarpea volaris profunda III* distal zum Arcus

volaris (s. S. 635 u. Abb. 962). Der fortlaufende Stamm der A. radialis bildet am Mittelfuße die *A. metacarpea volaris profunda II* (s. S. 634 u. Abb. 962).

Beim Pferde gibt die *A. mediana* i. d. R. erst einen stärkeren Zweig, die *A. metacarpea volaris profunda medialis,* und dann einen schwächeren Zweig, die *A. metacarpea volaris profunda lateralis,* ab und verläuft dann als starke *A. metacarpea volaris superficialis (medialis)* bis nahe zum Fesselgelenke, wo sie sich in ihre Endäste teilt (s. S. 635).

Die Deutung der aus der Teilung der A. brachialis hervorgehenden Gefäße ist noch nicht einwandfrei gelungen, vor allem ist die Deutung der Endäste der A. mediana des Pferdes sehr zweifelhaft. Aus vergleichend-anatomischen und entwicklungsgeschichtlichen Untersuchungen hat sich ergeben, daß bei Mensch und Säugetieren die A. brachialis die A. radialis abgibt und sich dann später in die A. interossea communis und A. ulnaris teilt (Zuckerkandl [1070]). Dabei bilden phylogenetisch die A. axillaris, A. brachialis und A. interossea zusammen das ursprüngliche Stammgefäß der Schultergliedmaße. Die A. interossea wird jedoch in ihrer Bedeutung abgelöst durch die A. mediana, und diese wiederum tritt bei höheren Ordnungen immer mehr zurück unter der Ausbildung seitlicher Gefäßbahnen, der A. radialis und A. ulnaris, von denen die letztere die späteste Erwerbung des Arteriensystems der Schultergliedmaße darstellt. Die starke Beteiligung der A. mediana, des beim Menschen sehr dünnen Gefäßes längs des N. medianus, an der Versorgung der Hand bzw. des Vorderfußes kann nach de Vriese [998], Erik Müller [659] und Göppert [310] nur unter starker Rückbildung der A. radialis und A. ulnaris erfolgen. Damit trifft zusammen, daß auch die A. interossea volaris stark zurücktritt und daß kompensatorisch aus den ursprünglich vorhandenen feinen Gefäßen um den N. medianus die A. mediana entsteht, die sich allmählich zum Hauptstamm ausbildet. Das Beispiel weitestgehender Art würde in diesem Sinne das Pferd bieten, bei dem die A. mediana die A. brachialis fortsetzt und sich in drei Gefäße teilt, die in der Hauptsache allein den Fuß versorgen, während seitliche und dorsale Gefäßbahnen nur eine ganz untergeordnete Rolle dabei spielen. Gleichzeitig verlieren die bei niederen Ordnungen starken oberflächlichen Gefäßbahnen (A. superficialis antibrachii dorsalis und volaris) Bedeutung und Ausbildung (Göppert [310]).

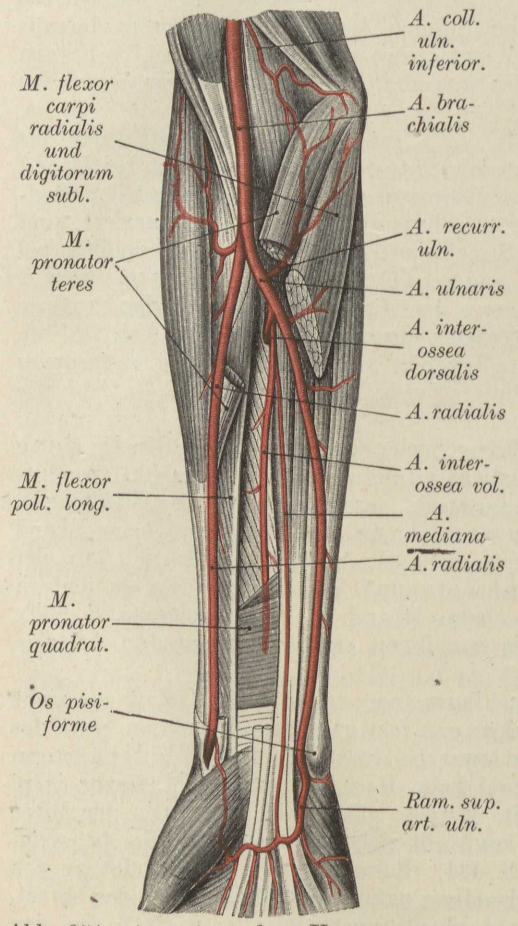

Abb. 954. Arterien des Unterarmes des Menschen von der Volarseite. Die oberflächlichen Muskeln sind zum Teil entfernt, so daß die tiefen Arterien freiliegen (Gegenbaur [291]).

Ermöglicht wird diese phylogenetische Umbildung dadurch, daß ontogenetisch die Arterien der Extremität nicht als einheitliche Gefäße, sondern als Gefäßnetze angelegt werden, die vorzugsweise die Nachbarschaft der Nervenbahnen einnehmen und miteinander in Verbindung stehen (de Vriese [998] und Erik Müller [659]). Das Schwinden der Netzform und die Entstehung größerer Stämme ist auf den Einfluß des Blutdruckes zurückzuführen, durch den einzelne Strecken des Netzes erweitert werden, während andere schwinden (Erik Müller [659]).

Nach der zusammenfassenden Darstellung Göpperts [310] fehlt (entgegen der von uns gegebenen Darstellung) die A. ulnaris den Ungulaten (Pferd, Wiederkäuer, Schwein), während sie bei den Karnivoren vorhanden ist. Den Hauptstamm am Unterarme bildet bei all diesen Tieren die A. mediana, die zudem auch das Gebiet der A. radialis übernimmt. Es entsteht so die *A. medianoradialis* (bzw. *Ramus medianoradialis* nach Merz [617]), die bei Wiederkäuern und Schwein dem von uns als A. radialis bezeichneten Gefäß entspricht, während das von uns A. ulnaris genannte Gefäß bei diesen Tierarten die fortlaufende A. mediana darstellen würde. Beim Pferde hatte Sußdorf [927] die A. metacarpea volaris profunda medialis bis zum Arcus volaris profundus als A. radialis, die A. metacarpea volaris superficialis als A. ulnaris und die A. metacarpea volaris profunda lateralis bis zum Arcus volaris profundus als Ramus profundus der A. ulnaris aufgefaßt, später aber [928] sich der Ansicht von Trofimoff [965] und Zuckerkandl [1070 u. 1071] angeschlossen, nach der die A. radialis beim Pferde fehlt und die A. ulnaris durch das den N. ulnaris begleitende Gefäß, die A. collateralis ulnaris proximalis, dargestellt wird. Jedenfalls steht die Deutung der aus der Verzweigung der A. brachialis hervorgehenden Gefäße für die Haustierarten noch nicht einwandfrei fest.

Arterien der Hand bzw. des Vorderfußes. Die Arterien der Hand bzw. des Vorderfußes, die im wesentlichen von der A. ulnaris und A. radialis geliefert werden, sollen der besseren Übersicht halber für Mensch und Haustiere gesondert beschrieben werden.

Die zur Versorgung der Hand (des Vorderfußes der Tiere) bestimmten Arterien verlaufen sowohl an der dorsalen als auch an der volaren Fläche des Metacarpus in den Interstitien zwischen den einzelnen Metakarpalknochen herab und teilen sich an den Metakarpophalangealgelenken oder in deren Nähe in je 2 für die einander zugekehrten Flächen zweier benachbarter Finger (Zehen) bestimmte Äste (besondere Zehenarterien, *Aa. digitales propriae)* (Abb. 955 b). Es können aber sowohl an der dorsalen als auch an der volaren Seite des Metacarpus 2 Lagen solcher Arterien, eine oberflächliche und eine den Knochen direkt anliegende tiefere Lage, vorhanden sein (Abb. 956), die sich dann nahe den Metakarpophalangealgelenken miteinander vereinigen, d. h. es vereinigen sich das oberflächliche und das tiefe Gefäß eines Interstitium, und aus der Vereinigung beider entsteht ein Stämmchen, das sich seinerseits in die besonderen Zehen- (Digital-) Arterien spaltet. Ehe sich das Stämmchen teilt, vereinigt es sich meist auch noch mit den Stämmchen der anderen Fläche, d. h. für ein Interstitium das dorsale mit dem volaren Stämmchen (Abb. 957 a). Diese Vereinigung zwischen dorsalen und volaren Arterien eines Interstitium findet vor allem meist dann statt, wenn an einer oder an beiden Flächen des Metacarpus nur eine Lage von Arterien sich befindet. Wir bezeichnen alle am Metacarpus gelegenen Arterien als **Aa. metacarpeae**; es können mithin vorhanden sein: 1. *Aa. metacarpeae dorsales superficiales*, 2. *Aa. metacarpeae dorsales profundae*, 3. *Aa. metacarpeae volares superficiales* und 4. *Aa. metacarpeae volares profundae*. Benannt werden die Metakarpalarterien nach dem Interstitium, in oder an dem sie liegen, also eine im 2. Interstitium (zwischen Mc 2 u. Mc 3) gelegene Arterie als A. metacarpea dorsalis bzw. volaris II. Die am distalen Ende des Metacarpus aus der Vereinigung dorsaler oder volarer oder dorsaler mit volaren Metakarpalarterien entstehenden Stämmchen sind **Aa. digitales communes** (Abb. 957 u. 958 i); sie teilen sich nach kurzem Verlauf wieder in die **Aa. digitales propriae** (b) für die einander zugewendeten Flächen zweier benachbarter Finger oder Zehen. Die Aa. digitales communes sind oft sehr kurz und können sogar ganz fehlen, wenn die beteiligten Gefäße an einer Stelle zu einem Gefäße zusammenfließen und dieses sofort in die Aa. digitales propriae sich teilt (Abb. 955) oder wenn z. B. das tiefe Gefäß nicht direkt mit dem oberflächlichen, sondern mit einem der Endäste sich vereinigt (Abb. 963). Dies ist oft beim Menschen, viel seltener bei den Tieren der Fall. Vereinigen sich die Aa. metacarpeae überhaupt nicht in der besprochenen Weise, dann kommt es nicht zur Bildung von Aa. digitales communes, sondern die Aa. metacarpeae spalten sich direkt in die Aa. digitales propriae. Bei den Haustieren kommt dies nur selten, beim Menschen häufiger vor. Die Aa. metacarpeae dorsales entspringen entweder aus einem an der dorsalen Seite des Carpus gelegenen *Rete carpi dorsale* oder sind direkte Endäste von Unterarmarterien (Abb. 955, 957, 959, 961). Die Aa. metacarpeae volares verhalten sich ähnlich; auch sie sind entweder Endäste von Unterarmarterien, oder sie entspringen aus einem volar am Metacarpus gelegenen *Arcus volaris superficialis* oder einem *Arcus volaris profundus* (Abb. 956, 958, 960, 962 u. 963). Die Hand- bzw. Vorderfußarterien verhalten sich wie folgt:

A. Mensch. I. Handrücken (Abb. 955). Die Arterien für den Handrücken entspringen zum Teil direkt aus der A. radialis (m), zum Teil aus einem Rete carpi dorsale (c), das aus Zweigen der A. radialis, der A. interossea perforans (g) und des Ramus dorsalis der A. ulnaris (f) gebildet wird. Aus der A. radialis entspringt die *A. metacarpea dorsalis I* (k), die auf der dorsalen Seite beide Seiten des Daumens und die radiale Seite des Zeigefingers versorgt, aus dem Rete carpi dorsale die *Aa. metacarpeae dorsales II, III, IV* (h); diese verbinden sich nahe den Metakarpophalangealgelenken i. d. R. mit den Hohlhandarterien, wodurch die *Aa. digitales communes* (a u. i) zur Versorgung der einander zugekehrten Flächen der Finger entstehen. Allerdings sind sehr oft die Aa. digitales communes sehr kurz oder überhaupt nicht vorhanden; dann entspringen die Aa. digitales propriae (b) direkt aus der Verbindungsstelle der dorsalen mit den volaren Metakarpalarterien. Verbinden sich dorsale und volare Metakarpalarterien nicht miteinander, dann teilen sie sich direkt in die Aa. digitales propriae. **II. Hohlhand** (Abb. 956). Die Hohlhandarterien entspringen aus einem am proximalen Ende des Metacarpus gelegenen Arcus volaris superficialis (e) und profundus (d). Der *Arcus volaris superficialis* (e) wird im wesentlichen von dem den Stamm der A. ulnaris fortsetzenden Ramus volaris superficialis der A. ulnaris (r) und vom Ramus volaris superficialis der A. radialis (f) gebildet. Aus ihm entspringen die *Aa. metacarpeae volares superficiales II, III* und *IV* (o), ferner sehr oft die *A. metacarpea volaris V* (p), die lateral am Metacarpus herabläuft und am 5. Metakarpophalangealgelenk zur *A. digiti V ulnaris* (m) wird, die jedoch sehr oft auch aus dem Arcus volaris profundus abgeht. Die Aa. metacarpeae volares superficiales vereinigen sich sehr oft nahe den Metakarpophalangealgelenken mit den entsprechenden Aa. metacarpeae volares profundae (n) und den Aa. metacarpeae dorsales (a), wodurch die *Aa. digitales communes II, III, IV* (l) entstehen.

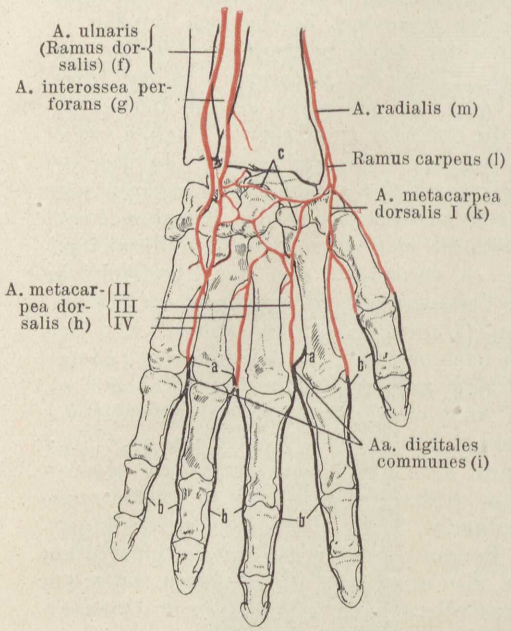

Abb. 955. Arterien am **Handrücken des Menschen.**

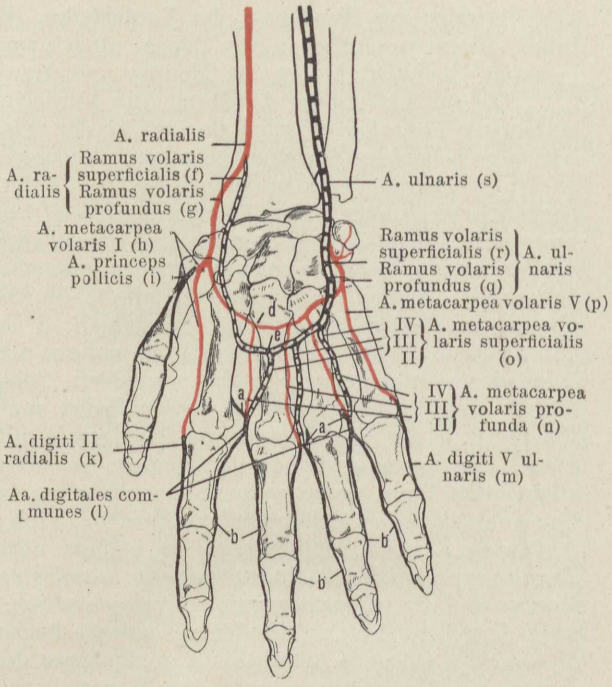

Abb. 956. Arterien an der **Hohlhand des Menschen.**

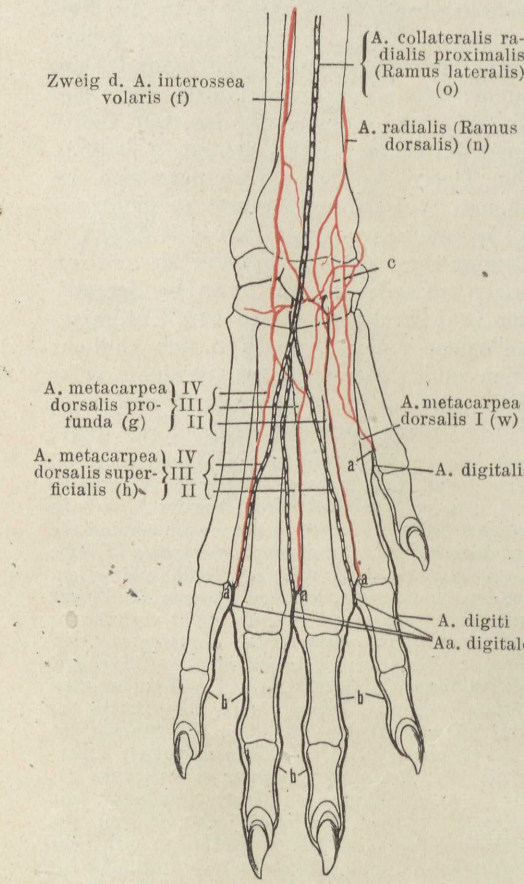

Abb. 957. Arterien an der **dorsalen Fläche des Vorderfußes des Hundes.**

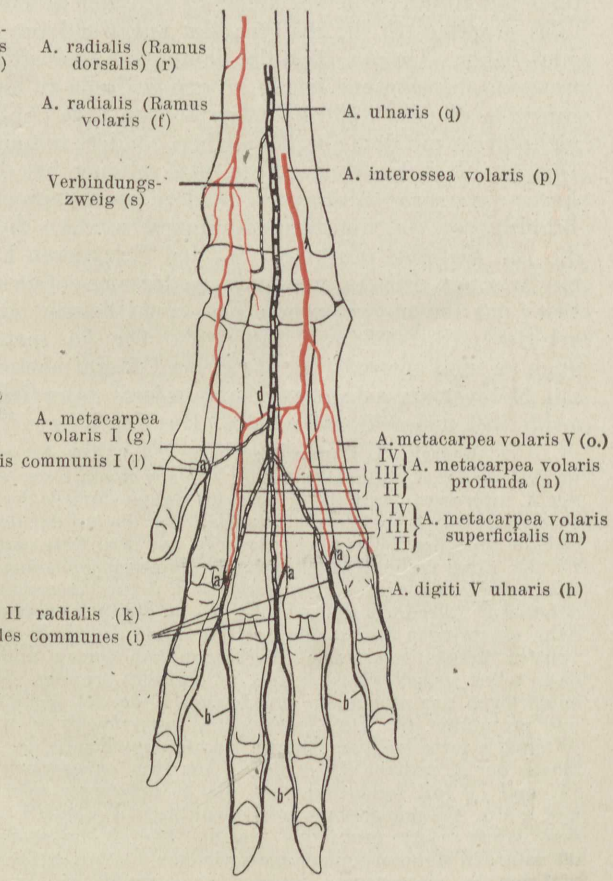

Abb. 958. Arterien an der **volaren Fläche des Vorderfußes des Hundes.**

In den Abbildungen 955—963 bezeichnet a die Verbindungen zwischen dorsalen und volaren Metakarpal-

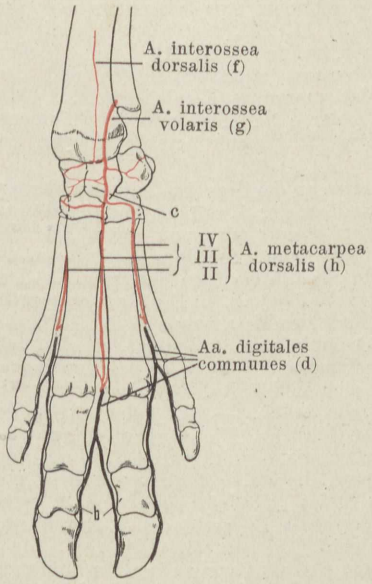

Abb. 959. Arterien an der **dorsalen Seite des Vorderfußes des Schweines.**

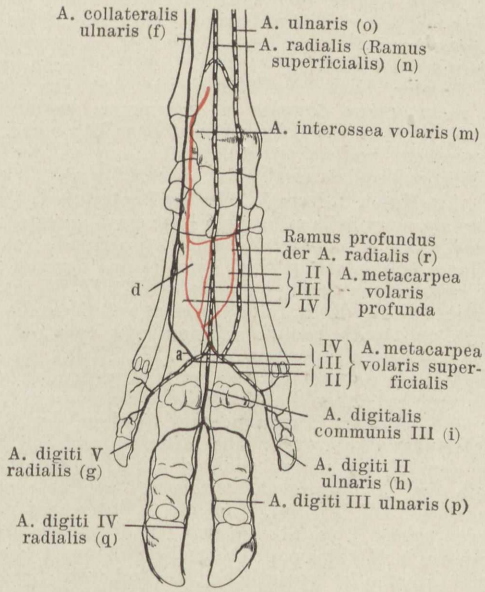

Abb. 960. Arterien an der **volaren Seite des Vorderfußes des Schweines.**

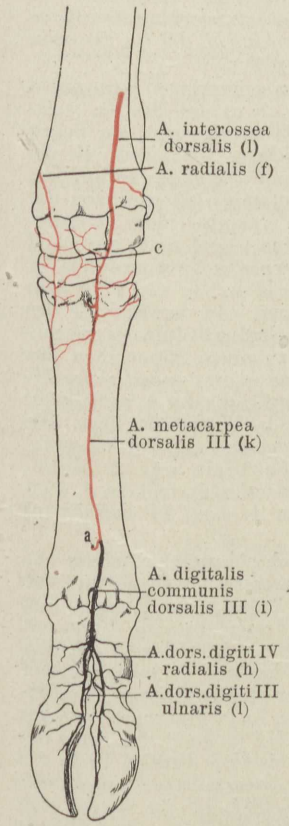

Abb. 961. Arterien an der **dorsalen Seite des Vorderfußes des Rindes.**

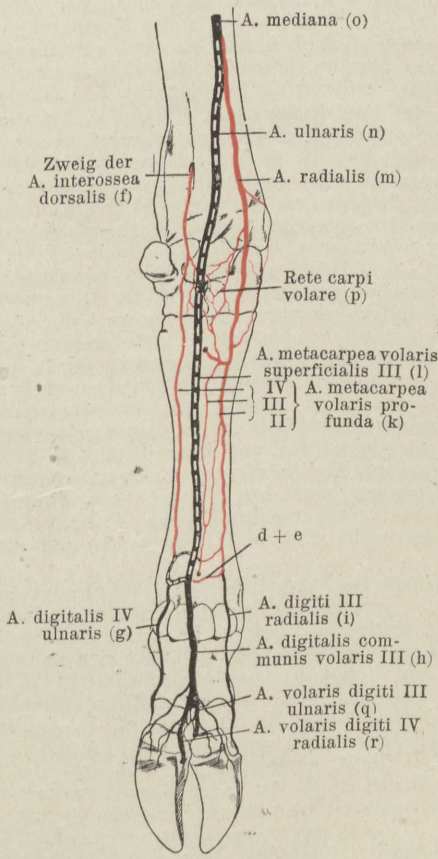

Abb. 962. Arterien an der **volaren Seite des Vorderfußes des Rindes.**

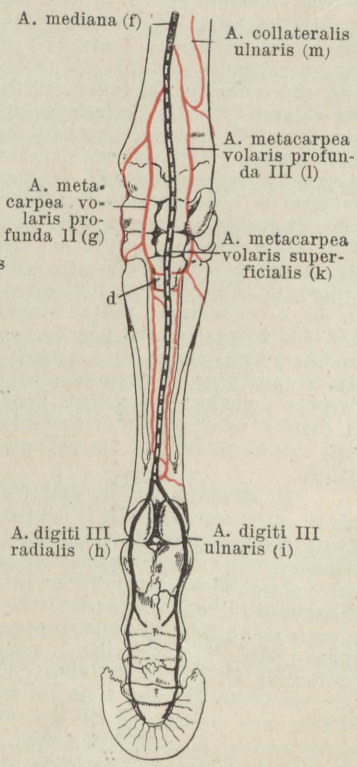

Abb. 963. Arterien an der **volaren Seite des Vorderfußes des Pferdes.**

arterien, b Aa. dig. propriae, c Rete carpi dors., d Arcus vol. prof., e Arcus vol. superficialis, sup. = superficialis.

Der *Arcus volaris profundus* (d) wird von dem einen Endast der A. radialis, dem Ramus volaris profundus (g), und vom Ramus volaris profundus der A. ulnaris (q) gebildet. Aus ihm entspringen die *A. metacarpea volaris I* (h) und die *Aa. metacarpeae volares profundae II, III, IV* (n), ferner oft die *A. metacarpea volaris V* (p) (s. S. 631). Die Aa. metacarpeae volares profundae II, III, IV (n) fließen am distalen Ende des Metacarpus mit den Aa. metacarpeae volares superficiales (o) und den Aa. metacarpeae dorsales (a) zusammen, wodurch die Aa. digitales communes (l) entstehen (s. S. 631). Die A. metacarpea volaris I gibt das Stämmchen für die beiden volaren Seitenarterien des Daumens, *A. princeps pollicis* (i), ab, läuft dann an der medialen Seite des 2. Fingers herab und wird am 2. Metakarpophalangealgelenk zur *A. digiti II radialis* (k).

B. Hund. I. Dorsale Seite des Vorderfußes (Abb. 957). Die Arterien an der dorsalen Seite des Vorderfußes stammen teils von einem Rete carpi dorsale (c), teils sind sie Endäste der A. radialis und des Ramus lateralis der A. collateralis radialis proximalis (o). a) Das *Rete carpi dorsale* wird von einem Aste der *A. interossea volaris* (f) und dem Ramus dorsalis der A. radialis (n) gebildet. Aus ihm entspringen die *Aa. metacarpeae dorsales profundae II, III, IV* (g), die in den Metakarpalinterstitien verlaufen. b) Der Ramus dorsalis der A. radialis zweigt außerdem die *A. metacarpea dorsalis I* (w) ab. c) Der Ramus lateralis der A. collateralis radialis proximalis (o) teilt sich am proximalen Ende des Metacarpus in die *Aa. metacarpeae dorsales superficiales II, III, IV* (h), die nahe den Metakarpophalangealgelenken mit den entsprechenden Aa. metacarpeae dorsales profundae (g) und den Aa. metacarpeae volares (a) sich verbinden; hierdurch entstehen die *Aa. digitales communes II, III, IV* (i), die sich in die *Aa. digitales propriae* (b) für die einander zugewendeten Flächen der 2. bis 5. Vorderzehe teilen. — **II. Volare Seite des Vorderfußes** (Abb. 958). Die Arterien zerfallen in tiefe und oberflächliche. Die tiefen entspringen aus dem *Arcus volaris profundus* (d); dieser wird vom Ramus volaris der A. radialis (f) und dem Ende der A. interossea volaris (p) gebildet; aus ihm entspringen die *Aa. metacarpeae volares profundae II, III, IV* (n). Ehe die A. interossea volaris den Arcus bildet, gibt sie noch eine *A. metacarpea volaris V* (o) ab, die sich mit der A. metacarpea volaris superficialis IV verbindet (s. unten) und dann am 5. Metakarpophalangealgelenk zur *A. digiti V ulnaris* (h) wird. Die oberflächlichen Volararterien sind im wesentlichen die Endzweige der A. ulnaris (q); diese gibt am Carpus einen Verbindungszweig (s) zur A. radialis, entsendet am Metacarpus die *A. metacarpea volaris I* (g) und teilt sich in die *Aa. metacarpeae volares superficiales II, III, IV* (m), von denen sich die A. metacarpea volaris superficialis IV mit einem Aste der A. metacarpea volaris V (o) vereinigt *(Arcus volaris superficialis)*. Die A. metacarpea volaris I (g) wird nach Verbindung mit der A. metacarpea dorsalis I (Abb. 957 w) zur *A. digitalis communis I* (l), welche die einander zugekehrten Flächen der 1. und 2. Zehe versorgt. Die *Aa. metacarpeae volares superficiales II, III, IV* (m) laufen in den Metakarpalinterstitien herab und vereinigen sich nahe den Metakarpophalangealgelenken mit den entsprechenden Aa. metacarpeae volares profundae (n) und den Aa. metacarpeae dorsales zu den *Aa. digitales communes II, III, IV* (i), die nach kurzem Verlaufe sich in die *Aa. digitales propriae* (b) für die 2. bis 5. Zehe spalten.

C. Schwein. I. Dorsale Seite des Vorderfußes (Abb. 959). Die Arterien entspringen aus einem von der A. interossea dorsalis (f) und volaris (g) gebildeten *Rete carpi dorsale* (c); es sind die *Aa. metacarpeae dorsales II, III, IV* (h) vorhanden, die in den entsprechenden Metakarpalinterstitien liegen und sich nahe den Metakarpophalangealgelenken mit den Aa. metacarpeae volares verbinden. **II.** An der **volaren Seite des Vorderfußes** (Abb. 960) sind ein *Arcus volaris superficialis* und *profundus* vorhanden, aus denen die volaren Metakarpalarterien entspringen. Der *Arcus volaris profundus* (d) wird von der A. interossea volaris (m) und dem tiefen Aste der A. radialis (r) gebildet; aus ihm entspringen die *Aa. metacarpeae volares profundae II, III* und *IV* (l). Die Verhältnisse beim Schweine sind jedoch nicht genügend geklärt; es kommen sicher viele Abweichungen vor; so dürfte die A. metacarpea volaris profunda II sehr oft aus Dorsalarterien entstehen und umgekehrt die A. metacarpea dorsalis II und IV nicht aus dem Rete carpi dorsale, sondern aus den entsprechenden volaren Arterien abzweigen. An der Bildung des Arcus volaris superficialis und profundus scheint sich ein Endzweig der A. collateralis ulnaris zu beteiligen (f). Die 3 *Aa. metacarpeae volares profundae* vereinigen sich zehenwärts zu einem Stämmchen, das in die A. metacarpea volaris superficialis III (k) mündet; die *Aa. metacarpeae volares superficiales II, III, IV* (k) zweigen aus dem *Arcus volaris superficialis* ab, der vom Ramus superficialis der A. radialis (n) und dem Endstamme der A. ulnaris (o) gebildet wird und in der distalen Hälfte des Mittelfußes liegt. Die Aa. metacarpeae volares profundae und superficiales vereinigen sich untereinander und mit den Aa. metacarpeae dorsales; aus diesen Vereinigungen entstehen die laterale Seitenarterie der 2. Zehe, *A. digiti II ulnaris* (h), die mediale Seitenarterie der 5. Zehe, *A. digiti V radialis* (g), und die *A. digitalis communis III* (i), die sich wieder in die *A. digiti III ulnaris* (p) und die *A. digiti IV radialis* (q) gabelt.

D. Rind. I. An der **dorsalen Seite des Vorderfußes** (Abb. 961) findet sich als größere Arterie nur die *A. metacarpea dorsalis III* (k); sie entspringt aus dem vom Ende der A. interossea dorsalis (l) und von Zweigen der A. radialis (f) gebildeten *Rete carpi dorsale* (c), läuft als schwaches Gefäß in der Rinne an der dorsalen Seite des Hauptmittelfußknochens herab und verbindet sich nahe dessen distalem Ende mit den volaren Metakarpalarterien (a) zur *A. digitalis communis dorsalis III* (i), die sich bald in die *A. dorsalis digiti IV radialis* (mediale Seitenarterie der lateralen Zehe) (h) und in die *A. dorsalis digiti III ulnaris* (laterale Seitenarterie der medialen Zehe) (l) spaltet. **II.** An der **volaren Seite des Vorderfußes** (Abb. 962) sind eine A. metacarpea volaris superficialis III (l) und die Aa. metacarpeae volares profundae II, III, IV (k) vorhanden. Die *A. metacarpea volaris superficialis III* (l) stellt das Ende der A. ulnaris (n) dar und läuft am medialen Rande der tiefen Beugesehne fast bis zum distalen Ende des Metacarpus, wo sie sich mit den Aa. metacarpeae volares profundae (k) zum *Arcus volaris (superficialis et profundus)* (s. S. 635) vereinigt. Die *Aa. metacarpeae volares profundae II, III, IV* (k) werden von einem Zweige der A. interossea dorsalis (f) und dem Ende der A. radialis (m) gebildet; diese Gefäße bilden ein *Rete carpi volare* (p) und entsenden teils aus diesem Netze, teils direkt die Aa. metacarpeae volares profundae. Die 3 Aa. metacarpeae volares profundae (k) laufen lateral, in der Mitte und medial

auf dem Hauptmittelfußknochen herab und vereinigen sich an seinem distalen Ende mit der A. metacarpea volaris superficialis III (l) und einem Verbindungszweige von der A. metacarpea dorsalis III zum *Arcus volaris* (d u. e), aus dem die *A. digiti IV ulnaris* (*g*), die *A. digiti III radialis* (i) und die *A. digitalis communis volaris III* (h) entspringen; die letztere teilt sich in die *A. volaris digiti IV radialis* (r) und die *A. volaris digiti III ulnaris* (q), die sich mit den entsprechenden der dorsalen Seite in variabler Weise verbinden.

E. Pferd. I. Beim Pferde kommen an der **dorsalen Fläche des Metacarpus** größere Arterien nicht vor; es verlaufen nur in den Rinnen zwischen Mc 3 und Mc 2 bzw. Mc 4 zwei ganz dünne Gefäße *(A. metacarpea dorsalis II [medialis]* und *III [lateralis]*), die aus dem von der A. interossea dorsalis und der A. collateralis radialis distalis gebildeten *Rete carpi dorsale* entspringen und in die entsprechende A. metacarpea volaris profunda einmünden. **II.** Arterien an der **volaren Seite des Vorderfußes** (Abb. 963). Da die Deutung einer A. ulnaris und A. radialis noch zweifelhaft ist, wird die am Unterarme neben dem N. medianus gelegene Fortsetzung der A. brachialis als *A. mediana* (f) bezeichnet; sie liefert im wesentlichen die Arterien für die volare Seite des Metacarpus; außer ihr kommt nur noch der dünne Endzweig der A. collateralis ulnaris (m) in Betracht. Die A. mediana teilt sich im distalen Drittel des Unterarms in 3 Äste, in die A. metacarpea volaris profunda medialis (II) (g) und lateralis (III) (l) und die A. metacarpea volaris superficialis (k). Die beiden *Aa. metacarpeae volares profundae*, die erheblich schwächeren Endzweige, verlaufen lateral und medial über die volare Seite des Carpus, wobei die laterale mit dem Ende der A. collateralis ulnaris (m) anastomosiert, und verbinden sich am proximalen Ende des Metacarpus durch einen i. d. R. doppelten Ramus communicans *(Arcus volaris [proximalis] profundus)* (d); dann laufen sie an den Nebenmittelfußknochen herab bis nahe zum Metakarpophalangealgelenk, nehmen die entsprechende A. metacarpea dorsalis auf und vereinigen sich zu einem Stämmchen, das i. d. R. in den Anfangsabschnitt der lateralen Zehenarterie (i) oder (äußerst selten) in das Ende der A. metacarpea volaris superficialis mündet, wodurch streng genommen ein *Arcus volaris distalis* entsteht. Die bedeutend stärkere *A. metacarpea volaris superficialis* (k), der fortlaufende Stamm der A. mediana, der als Hauptvordermittelfußarterie bezeichnet wird, läuft am medialen Rande der tiefen Beugesehne bis nahe zum Metakarpophalangealgelenk und teilt sich in die *A. digiti III ulnaris (digitalis lateralis)* (i) und die *A. digiti III radialis (digitalis medialis)* (h). Eine *A. digitalis communis* ist beim Pferde nicht vorhanden, weil das Pferd nur eine Zehe (die 3.) hat.

Tabellarische Übersicht der am Metacarpus gelegenen Arterien.

Tierart	Handrücken (dorsale Seite des Metacarpus)	Hohlhand (volare Seite des Metacarpus)
Mensch	Aa. metacarpeae dorsales I, II, III, IV.	Aa. metacarpeae volares superficiales II, III IV. Aa. metacarpeae volares profundae II, III, IV. Aa. metacarpeae volares I, V.
Hund	A. metacarpea dorsalis I. Aa. metacarpeae dorsales profundae II, III, IV. Aa. metacarpeae dorsales superficiales II, III, IV.	A. metacarpea volaris I. A. metacarpea volaris V. Aa. metacarpeae volares profundae II, III, IV. Aa. metacarpeae volares superficiales II, III, IV.
Schwein	Aa. metacarpeae dorsales II, III, IV.	Aa. metacarpeae volares profundae II, III, IV. Aa. metacarpeae volares superficiales II, III, IV.
Rind	A. metacarpea dorsalis III.	A. metacarpea volaris superficialis III. Aa. metacarpeae volares profundae II, III, IV.
Pferd	Aa. metacarpeae dorsales II, III.	Aa. metacarpeae volares profundae II, III. A. metacarpea volaris superficialis.

b) Truncus brachiocephalicus communis des Pferdes.

Über die **Aorta** und die **Aa. coronariae cordis** s. S. 618 u. 619.

Etwa 7 cm vom Bulbus aortae entfernt entspringt noch innerhalb des Herzbeutels aus der Konvexität des Aortenbogens in der Höhe des 3. (4.) Brustwirbels der 6—8 cm lange, starke, ventral von der Trachea, dorsal von der V. cava cranialis und etwas links von der Medianebene gelegene und halswärts verlaufende **Truncus brachiocephalicus communis** (Abb. 936 f). Er teilt sich in der Höhe des 2. (3.) Brustwirbels in die schwächere A. subclavia sinistra und die stärkere A. brachiocephalica; ausnahmsweise entspringen beide getrennt aus dem Aortenbogen.

Die **A. subclavia sinistra** (Abb. 764 5 u. 964 g) geht in dorsal konvexem Bogen an der linken Seite der Trachea halswärts und gibt bis zum kranialen Rande der 1. Rippe ab: 1. die A. costocervicalis, 2. die A. cervicalis profunda, 3. die A. vertebralis,

4. die A. mammaria (thoracica) interna, 5. den Truncus omocervicalis und 6. die A. thoracica externa und heißt dann 7. A. axillaris (Abb. 964 g′).

Die halswärts verlaufende **A. brachiocephalica,** *A. anonyma N.* (Abb. 764 2), geht ventral von der Trachea zwischen dieser und der V. cava cranialis nach der rechten Seite und gibt erst die S. 635 mit 1—3 bezeichneten Arterien der rechten Seite und dann den **Truncus bicaroticus** (Abb. 1034 8) ab. Aus dem dann bleibenden Stamme, der **A. subclavia dextra** (1), entspringen die oben unter 4—7 aufgeführten Arterien der rechten Seite (Abb. 1034).

1. Die Arteria costocervicalis.

Die **A. costocervicalis** (Abb. 764 6 u. 964 d) entspringt links aus der A. subclavia sinistra, rechts aus der A. brachiocephalica, bisweilen auch aus dem Truncus brachiocephalicus comm. und bildet häufig, besonders rechts, mit der A. cervicalis profunda einen gemeinsamen Stamm (Abb. 1034 2); sie steigt an der Luftröhre und am M. longus colli dorsal und etwas lateral auf und sendet kleine Zweige an die Luftröhre, Lymphknoten, die Pleura und den Truncus brachiocephalicus communis; am 2. Interkostalraume teilt sie sich in ihre 2 Endzweige:

a) die **A. intercostalis suprema,** den Stamm der 2. bis 4. (5.) Zwischenrippenarterie (Abb. 764 6′ u. 964 d′), der den N. sympathicus kreuzt, am dorsolateralen Rande des M. longus colli kaudal läuft und die 2. bis 4. (5.) Zwischenrippenarterie und Zweige für den M. longus colli und die Pleura abgibt. Über den Verlauf der 2. bis 4. (5.) Zwischenrippenarterie s. Aorta thoracica (S. 681);

b) die stärkere **A. transversa colli** (Abb. 764 6″ u. 964 d″); diese gibt oft die 2. Zwischenrippenarterie ab, tritt durch den 2. (selten 3.) Interkostalraum aus der Brusthöhle, steigt zwischen M. iliocostalis und M. longissimus dorsi einerseits und dem M. serratus ventralis andererseits auf und verzweigt sich in den Widerristmuskeln.

2. Die Arteria cervicalis profunda.

Die **A. cervicalis profunda** (Abb. 764 7, 964 e u. 1034 2′) entspringt dicht kranial von der vorigen, oft mit ihr und ausnahmsweise mit der A. vertebralis einen Stamm bildend (Abb. 1034 2), links aus der dorsalen Wand der A. subclavia sinistra, rechts aus der A. brachiocephalica, geht dorsal und etwas kraniolateral und tritt zwischen der 1. und 2., mitunter zwischen der 2. und 3. Rippe aus der Brusthöhle. Vorher gibt sie ab:

a) die kleine **A. mediastinalis cranialis** für das kraniale Mediastinum und den Herzbeutel und b) die sehr schwache **A. intercostalis prima,** die im 1. Interkostalraume verläuft und mit der A. mammaria int. anastomosiert.

Nach dem Austritt aus dem Thorax tritt die A. cervicalis prof. unter den M. longissimus dorsi et cervicis und teilt sich in:

c) den **Ramus transversus** (Abb. 764 7″), der zwischen M. splenius und M. semispinalis capitis und mit Ästen auch unter dem M. semispinalis capitis nach dem Widerrist aufsteigt und Zweige für diese und den M. spinalis et semispinalis dorsi et cervicis, M. multifidus und M. longissimus capitis abgibt; d) den **Ramus ascendens** (Abb. 536 o, 764 7′); er verläuft unter dem M. longissimus cervicis hinweg an der medialen Fläche des M. semispinalis capitis kopfwärts und verzweigt sich in den Hals- und Kopfstreckern. Beide Äste geben Zweige an das Nackenband und die Haut des Kammes bis zum Widerrist; der aufsteigende Ast anastomosiert mit der A. occipitalis und vertebralis (Abb. 764 7‴ u. 965 50).

3. Die Arteria vertebralis.

Die **A. vertebralis** (Abb. 764 8, 964 f u. 965 49) ist ein ziemlich starkes Gefäß, das halsseitig von der A. cervicalis profunda aus der A. subclavia sinistra bzw. A. brachiocephalica entspringt und kraniodorsal verlaufend seitlich von der Trachea aus der Brusthöhle tritt. Vom M. scalenus bedeckt geht sie ventral vom Querfortsatze des 7. nach dem For. transversarium des 6. Halswirbels und tritt in den Canalis transversarius ein. Sie verläßt diesen am 2. Halswirbel, geht über die Gelenkkapsel zwischen 1. und 2. Halswirbel hinweg, tritt auf den Flügel des Atlas und verbindet sich mit dem durch das For. transversarium des Atlas hervortretenden Ramus descendens der A. occipitalis (Abb. 764 8′ u. 965 9′). Sie stellt demnach einen Kollateralkreislauf für die A. carotis communis her. An jedem Zwischenwirbelloche gibt sie ab:

a) einen **Rückenmarkszweig,** *Ramus spinalis,* der durch das For. intervertebrale in den Rückenmarkskanal dringt, in der Dura mater spinalis und den Halswirbeln sich verbreitet und mit der A. spinalis ventralis anastomosiert, und b) zwei **Muskelzweige,** *Rami musculares;* der dorsale gibt Gefäße an die Kopf- und Halsstrecker, an den M. brachiocephalicus, den Hautmuskel, die Haut und die Gelenke zwischen

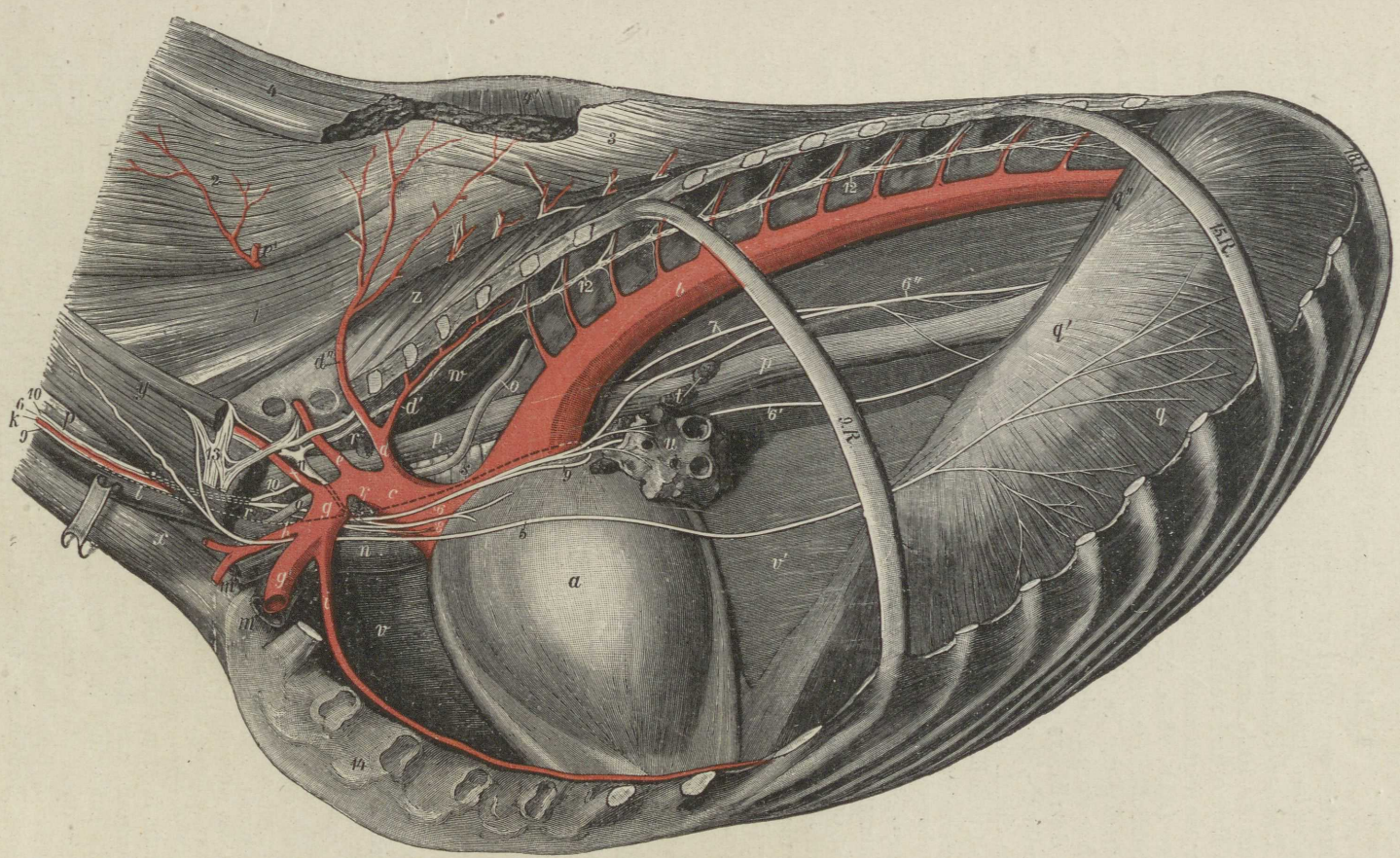

Abb. 964. Brusthöhle des Pferdes mit Gefäßen und Nerven. Die Rippen sind bis auf die 9., 15. und 18. entfernt; die linke Lunge ist abgeschnitten. 9. R., 15. R. und 18. R. bedeuten die entsprechenden Rippen. a Herzbeutel mit Herz; b Aorta descendens mit den entsprechenden Aa. intercostales, die zum Teil zwischen den Rückenmuskeln wieder zum Vorschein kommen; c Truncus brachiocephalicus comm.; d A. costocervicalis; d′ A. intercostalis suprema; d″ A. transversa colli; e A. cervicalis profunda, e′ ihr Endstamm; f A. vertebralis; g A. subclavia sinistra, g′ ihr Ende bzw. A. axillaris sinistra; h Truncus omocervicalis; i A. mammaria interna; k A. carotis communis sinistra; l V. jugularis sinistra; m V. axillaris; m′ Stamm der V. cervicalis ascendens und V. transversa scapulae; n V. cava cranialis; o Milchbrustgang; p, p, p Oesophagus; q Pars costalis, q′ Centrum tendineum und q″ Pars lumbalis des Zwerchfells; r Lnn. cervicales caudales und mediastinales craniales; s Trachea; t bronchiale Lymphknoten; u Ursprung der linken Lunge, die abgeschnitten ist; v, v′ Mediastinum (durch v′ schimmert der Anhangslappen der rechten Lunge hindurch); w M. longus colli; x M. sternomandibularis; y M. scalenus (abgeschnitten); z M. iliocostalis. 1 M. longissimus cervicis; 2 M. splenius; 3 M. spinalis et semispinalis dorsi et cervicis; 4, 4′ M. rhomboideus (abgeschnitten); 5 N. phrenicus sinister; 6, 6 N. vagus sinister; 6′ ventraler und 6″ dorsaler Endast beider Nn. vagi; 7 dorsaler Endast des rechten N. vagus; 8 Ramus cardiacus (vom N. vagus und sympathicus); 9, 9 N. recurrens sinister; 10, 10 Halsteil des N. sympathicus; 11 Ganglion cervicothoracale; 12, 12 N. sympathicus; 13 Plexus brachialis.

den Gelenkfortsätzen. Ein zwischen 2. und 3. Halswirbel entspringender und im M. semispinalis capitis verlaufender Zweig anastomosiert mit Ästen der A. cervicalis prof. und A. occipitalis. Der ventrale Zweig versorgt den M. longus colli und capitis.

4. Die Arteria carotis communis.

Die **Arteriae carotides communes** entspringen dicht halswärts von der rechten A. vertebralis mit dem *Truncus bicaroticus* (Abb. 764 3, 1034 8 u. 1178 22) aus der A. brachiocephalica (Abb. 764 2). Der Truncus bicaroticus verläuft fast in der Medianebene ventral an der Trachea halswärts, ist 5—10 (einmal sogar 21) cm lang und teilt sich ventral vom 7. oder 6. Halswirbel in die linke und rechte *A. carotis communis,* die jederseits an der Trachea kopfwärts verlaufen; sie liegen zunächst am Seitenrande, weiter kopfwärts am dorsolateralen Rande der Luftröhre (Abb. 764 4, 965 1 u. 1034 8') (die linke gleichzeitig am Oesophagus [Abb. 536 m]) und schließlich medial von Parotis und Submaxillaris auf dem Schlundkopfe; an ihr liegen dorsomedial der N. vagus und N. sympathicus (Abb. 536 i, i') und ventral der N. recurrens (h, h'); vom 6. oder 5. Halswirbel ab bis zur Parotis ist die A. carotis communis durch den M. omohyoideus von der V. jugularis getrennt (Abb. 536). Dorsal vom Schlundkopfe, zwischen Luftsack und M. jugulomandibularis, teilt sich jede A. carotis comm. in die *A. carotis interna* und die *A. carotis externa,* bzw. sie gibt die A. carotis interna ab und läuft als A. carotis externa weiter bis nahe an das Kiefergelenk.

Die A. carotis interna wurde in einem Falle beiderseits schon etwa in der Mitte des Halses von der A. carotis communis abgegeben und begleitete diese bis zum Schlundkopfe.

Bis zur Abgangsstelle der A. carotis int. gibt jede A. carotis communis am Hals ab:

a) **Rami musculares** (Abb. 965 3) von verschiedener Stärke für den M. brachiocephalicus und die ventral von der Trachea liegenden Muskeln, den M. longus capitis, M. scalenus und Halshautmuskel. Aus ihnen entspringen Zweige für die Haut.

b) **Zweige für die Speiseröhre,** *Rami oesophagei,* **für die Luftröhre,** *Rami tracheales* (2), und für die Lnn. cervicales craniales und medii. Sie entspringen zum Teil aus Muskelästen. Die Zweige für die Luftröhre verbinden sich vielfach miteinander und mit denen der anderen Seite.

Nahe der Abgangsstelle der A. carotis int. gibt die A. carotis communis am 1. oder 2. Halswirbel ab:

c) die **A. parotidea** (4); sie tritt in das ventrale Ende der Gl. parotis, verzweigt sich in ihr und gibt Zweige an die Lnn. cervicales craniales, häufig auch einen Zweig an die Gl. submaxillaris ab.

d) die 3—7 mm starke **A. thyreoidea cranialis** (Abb. 965 5 u. 1178 24); sie entspringt 5½ bis 10 cm kaudal von der Abgangsstelle der A. carotis interna, läuft bis zur Schilddrüse und bildet um deren Kopfende einen konvexen Bogen, der Zweige zur Schilddrüse sendet; außerdem gibt sie die A. pharyngea ascendens und die A. laryngea, ferner Zweige für den M. sternohyoideus, M. omohyoideus, M. sternothyreoideus, für die Speise- und Luftröhre ab und endet in der Schilddrüse.

Die **A. pharyngea ascendens** (Abb. 965 6) ist ein kleiner Zweig, der nicht selten aus der A. carotis communis oder aus der A. laryngea entspringt. Sie läuft dicht am Oesophagus, der Zweige erhält, kopfwärts und verzweigt sich im Pharynx.

Ein starker Zweig, die **A. laryngea** (Abb. 965 7), versorgt die Kehlkopfsmuskeln und die Mm. constrictores pharyngis, tritt zwischen Ring- und Schildknorpel in den Kehlkopf und verzweigt sich in dessen Schleimhaut. Die A. laryngea anastomosiert mit der der anderen Seite und entspringt nicht selten direkt aus der A. carotis communis. Ein kaudal von der A. thyreoidea cranialis aus der A. carotis communis oder aus der A. parotidea entspringender und in das kaudale Ende der Schilddrüse tretender, kleiner, jedoch nicht konstanter Zweig wird als *A. thyreoidea caudalis* bezeichnet; er gibt auch kleine Rami tracheales und musculares ab.

A. Die **A. carotis interna** (Abb. 965 8, 8 u. 1178 26) ist der erheblich schwächere Endast der A. carotis communis, aus der sie mit einer kleinen Erweiterung dicht brustwärts von der A. occipitalis entspringt (s. S. 622 u. 640). Sie verläuft in 2 Krümmungen kaudal am Luftsack, den sie dabei etwas einstülpt, nach der Schädelbasis (zur Gegend der Bulla tympanica), biegt hier oral um und tritt medial von der Bulla tympanica in die das For. lacerum verschließende Bandmasse und dann in den als Sinus basilaris bezeichneten Teil des basilaren Blutleitersystems der Schädelhöhle ein. Unter Bildung von vier meist konstanten Schlingen durchzieht sie diesen und dessen Fortsetzung in der Schädelhöhle, den Sinus cavernosus.

Der oral konvexe Scheitel der ersten Schlinge liegt an der Durchtrittsstelle der Arterie in den Sinus basilaris, wo sie sofort dorsal umbiegt zur zweiten Schlinge, die mit kaudodorsal konvexem Scheitel in der Nische zwischen Hörtrompete und Vorderrand der Felsenbeinpyramide einerseits und Austrittsstelle des N. mandibularis andererseits liegt. Die dritte Schlinge mit oral konvexem Scheitel liegt in der Fossa carotica des Temporalflügels des Keilbeins (s. S. 81, Abb. 131 12); die Schenkel der vierten Schlinge umgreifen mit kaudaler Konvexität den medialen Abschnitt der Incisura carotica (Abb. 131 12″), so daß der distale Schenkel dieser Schlinge in der Schädelhöhle im Sinus cavernosus liegt. Während ihres Verlaufes im Sinus basilaris und cavernosus ist die Arterie von venösem Blut umspült und wird durch bindegewebige Spangen in der Lage erhalten. Die Anordnung in Schlingen, die Versenkung in das Blutleitersystem und der besondere histologische Bau (s. Ruedi [781]) haben nach Zietzschmann [1054] den Zweck, die arterielle Blutwelle abzuschwächen, bevor diese das in den starren Wänden des Cavum cranii befindliche Gehirn trifft. Nach den experimentellen Untersuchungen von Fuchs [275 a] dagegen ist die Schlingenbildung der A. carotis interna ohne jede Bedeutung für die Blutzirkulation im Gehirn.

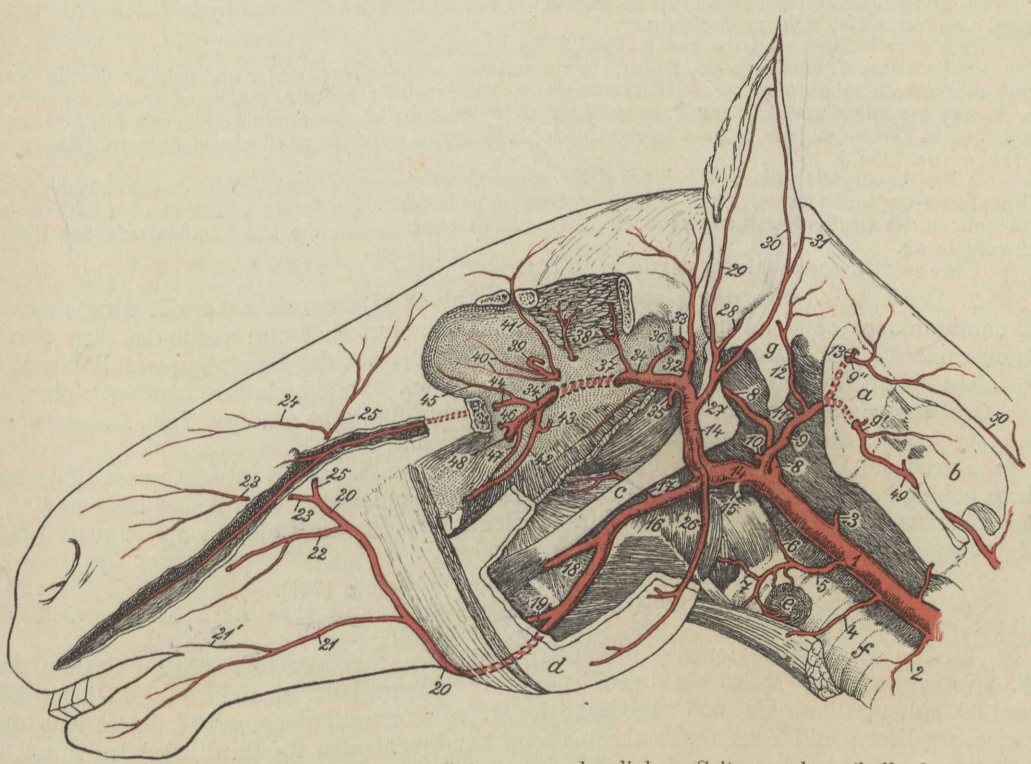

Abb. 965. Arterien des Kopfes des Pferdes; von der linken Seite gesehen (halbschematisch). 1 A. carotis communis; 2 ein Ramus trachealis; 3 ein abgeschnittener Ramus muscularis; 4 A. parotidea; 5 A. thyreoidea cran.; 6 A. pharyngea ascendens; 7 A. laryngea; 8, 8 A. carotis interna; 9 A. occipitalis, 9′ ihr Ramus descendens, 9″ ihr Ramus occipitalis; 10 A. glandulae submaxillaris caud.; 11 A. condyloidea; 12 A. meningea caud.; 13 A. cerebrospinalis; 14, 14 A. carotis externa; 15 A. glandulae submaxillaris media; 16 A. maxillaris ext.; 17 A. palatina ascendens; 18 A. lingualis; 19 A. sublingualis; 20, 20 A. facialis; 21 A. labialis inferior; 21′ A. angularis oris; 22 A. labialis superior; 23, 23 A. lateralis nasi; 24 A. dorsalis nasi; 25, 25 A. angularis oculi; 26 A. masseterica; 27 A. auricularis magna; 28 A. auricularis prof.; 29 Ramus auricul. lateralis; 30 Ramus auricul. intermedius; 31 Ramus auricul. medialis; 32 A. temporalis superf.; 33 A. transversa faciei; 34, 34′ A. maxillaris int.; 35 A. alveolaris mandibulae; 36 A. meningea media; 37 A. temporalis prof. aboralis; 38 A. temporalis prof. oralis; 39 A. ophthalmica ext., 40 Äste von ihr; 41 A. frontalis; 42 A. buccinatoria (abgeschnitten); 43 Augenfettarterie; 44 A. infraorbitalis; 45 A. malaris; 46 A. sphenopalatina; 47 A. palatina minor; 48 A. palatina major; 49 Ende der A. vertebralis; 50 Ende der A. cervicalis profunda.
a Atlas; b Epistropheus; c großer Zungenbeinast; d Unterkieferast (ein Teil aus ihm herausgesägt); e Schilddrüse; f Luftröhre; g Proc. jugularis des Hinterhauptsbeines.

Im Sinus cavernosus verbindet sich die A. carotis interna durch einen im Sinus intercavernosus caudalis (am kaudalen Rande der Hypophyse) gelegenen starken Querast, *A. intercarotica*, mit der der anderen Seite. Sie verläuft dann am Seitenrande der Hypophyse nasal, durchbohrt die Wandung des Sinus cavernosus bzw. die Dura mater (Abb. 953 h) und wird so zur *A. carotis cerebralis* (Tandler [937]), die sich sofort in den nasalen und den

kaudalen Ast (m u. i) teilt. Vorher gibt die A. carotis interna kleine Zweige an die Hypophyse, den Sinus cavernosus, den 3., 4. und 6. Gehirnnerven und an die beiden ersten Äste des 5. Gehirnnerven ab.

1. Der nasale Ast (m) verläuft nasomedial und vereinigt sich dorsal vom Chiasma opticum mit dem der anderen Seite zur unpaaren *A. corporis callosi* (p). Aus dem nasalen Ast entspringen:

a) die **A. ophthalmica interna**; sie geht als dünner Ast zum Sehnerven und verläuft an diesem erst lateral und dann über die dorsale zur medialen Seite; sie mündet in der Orbita in den Truncus ciliaris nasalis (S. 645) ein (s. Zietzschmann [1043] und Bach [32]).

b) die **A. chorioidea nasalis** (l), ein kleiner Zweig, der mit dem Tractus opticus zwischen Lobus piriformis und Pedunculus cerebri in die Seitenkammer des Gehirns eindringt und hier das Adergeflecht bilden hilft. Seltener zweigt das Gefäß aus der A. cerebri media oder dem Ramus caudalis ab.

c) die starke **A. cerebri media** (n); sie geht in der Fossa transversa dicht nasal vom Lobus piriformis lateral und verbreitet sich im Großhirn.

d) 2 oder 3 Zweige an die basale Fläche des Gehirns.

e) die kleine **A. meningea nasalis** (o); sie verbreitet sich in der Dura mater und geht zu dem in der Fossa ethmoidalis subdural gelegenen *Rete ethmoidale*. Dieses wird von der A. meningea nasalis, Zweigen der A. corporis callosi und A. ethmoidalis gebildet, steht durch die letztgenannte Arterie mit den Arterien der Orbita in Verbindung und schickt Zweige durch die Foramina cribrosa zur Riechschleimhaut. (Näheres s. Hofmann [385].)

f) Die **A. corporis callosi** (p) schlägt sich um das Genu corporis callosi auf die dorsale Fläche des Hirnbalkens um und verzweigt sich in ihm, im Septum pellucidum, im Fornix und in den benachbarten Abschnitten des Großhirns. Sie gibt auch kleine *Rami olfactorii* an die Riechkolben und das Rete ethmoidale ab.

Über den **R. communicans nasalis** s. S. 624.

2. Der kaudale Ast der A. carotis interna (Abb. 953 i) entspricht der viel schwächeren A. communicans caudalis hom. (S. 623), verläuft kaudomedial und verbindet sich ohne Grenze mit dem Endaste der A. basilaris cerebri (g, g'); aus der Vereinigungsstelle zweigt die nicht selten doppelte **A. cerebri profunda** ab (k, k). Sie geht lateral, schlägt sich um den Großhirnschenkel nach den Corpora quadrigemina um, gibt an diese Teile Zweige und zuletzt eine *A. chorioidea caudalis* an das Adergeflecht.

Durch die Verbindung der beiden nasalen Äste der A. carotis interna unter sich und ihrer beiden kaudalen Äste (der Rami communicantes caudales) mit der A. basilaris entsteht der *Circulus arteriosus (Willisi)*, **Gehirnarterienkranz**, der das Chiasma opticum und die Hypophyse umsäumt.

Näheres über die Topographie der A. carotis int. s. Ruedi [781].

Alle Gehirnarterien zeigen große Variationen, und ihre Äste bilden vielfach Netze, besonders innerhalb des Circulus arteriosus.

B. Die **A. carotis externa** (Abb. 965 14, 14, 1178 27 u. 52), der fortlaufende Stamm der A. carotis communis, steigt bis zum Kiefergelenk auf und läuft medial von der Gl. parotis und Gl. submaxillaris bis zur Unterfläche des M. jugulomandibularis und M. digastricus und zwischen diesen und dem Luftsacke bis zum kaudoventralen Rande des großen Zungenbeinastes; zwischen diesem und dem M. stylohyoideus tritt sie lateral durch und verläuft am halsseitigen Rande des Unterkiefers über die Außenfläche des großen Zungenbeinastes hinweg dorsal bis nahe an den Proc. condyloideus der Mandibula und liegt dabei wieder zwischen Parotis einerseits und großem Zungenbeinast und Luftsack anderseits. Nahe dem Proc. condyloideus teilt sie sich in die die Richtung der A. carotis ext. fortsetzende schwächere A. temporalis superficialis (Abb. 965 32) und in die an die mediale Fläche der Mandibula rechtwinklig abbiegende A. maxillaris interna (34, 34').

Auf ihrem Wege gibt sie ab:

1. die **A. occipitalis** (Abb 965 9, 1178 25). Sie entspringt i. d. R. dicht kopfseitig von der A. carotis interna, bisweilen auch aus dieser, steht der Stärke nach zwischen der A. carotis ext. und int., verläuft medial von dem Luftsack und dem Proc. jugularis nach der Fossa atlantis und gibt folgende Äste ab:

a) die kleine **A. glandulae submaxillaris caudalis** (Abb. 965 10), die sich im halsseitigen Ende der Gl. submaxillaris verbreitet. Sie entspringt häufig im Teilungswinkel der A. carotis communis, mitunter aus der A. carotis ext. oder aus der A. meningea caudalis.

b) die dünne **A. condyloidea** (11); sie läuft am Luftsacke schräg zum For. hypoglossi, tritt durch dieses in die Schädelhöhle und verzweigt sich in der Dura mater. Sie entspringt häufig aus der A. meningea caudalis, im übrigen manchmal vor, manchmal nach ihr.

c) die **A. meningea caudalis** (12); sie ist stärker als die beiden vorigen, läuft am Proc. jugularis des Occipitale nasodorsal, gibt Zweige an den M. obliquus capitis cranialis, den M. rectus capitis lateralis und ventralis und an die Gelenkkapsel des Kopfgelenkes und tritt durch einen Kanal zwischen der Pars

mastoidea und der Squama des Schläfenbeins in den Schläfengang und durch diesen in die Schädelhöhle, wo sie sich in der Dura mater, dem Tentorium cerebelli und der Falx cerebri verzweigt. Sie anastomosiert mit der der anderen Seite.

d) Zweige an die Kopfbeuger, den Luftsack und die Lnn. cervicales craniales.

In der Fossa atlantis teilt sich die A. occipitalis in 2 Äste:

e) Der schwächere **kaudale Ast,** *Ramus descendens* (Abb. 764 8′ u. 965 9′), tritt durch das For. transversarium des Atlas auf dessen Flügel, gibt dem M. obliquus capitis caudalis Zweige und verbindet sich mit der A. vertebralis (s. S. 636).

f) Der stärkere **kraniale Ast,** *Ramus occipitalis* (Abb. 965 9″), gelangt durch das For. alare auf die dorsale Fläche des Atlas und verbreitet sich in dem M. obliquus capitis cranialis und caudalis, dem M. splenius, M. semispinalis capitis, den Mm. recti capitis dorsales, dem langen Heber und Auswärtszieher des Ohres und in der Haut; er anastomosiert mit Zweigen der A. cervicalis prof. (50) und A. meningea caudalis und mit dem der anderen Seite. Bei seinem Durchtritt durch das For. alare gibt er die **A. cerebrospinalis** (13) ab; diese tritt durch das For. vertebrale laterale des Atlas in den Wirbelkanal, durchbohrt die Dura mater, die kleine Zweige erhält, und teilt sich an der ventralen Fläche der Medulla oblongata (Abb. 953 a, a′) in einen kaudal und einen kranial gehenden Ast, die sich bald mit den anderseitigen zu einem Gefäßkranze vereinigen, aus dem kaudal die *A. spinalis ventralis* (b) und nasal die *A. basilaris cerebri* (c) entspringen. Nicht selten fehlt die A. cerebrospinalis einer Seite, oder beide Aa. cerebrospinales vereinigen sich, ohne sich zu teilen.

aa) Die **A. spinalis ventralis** (b) läuft in der Fissura mediana ventralis des Rückenmarkes bis zu dessen Ende und gibt ihm viele, jedoch sehr kleine Zweige. Auf diesem Wege erhält sie an jedem For. intervertebrale Verstärkungs- und Verbindungszweige von den Aa. vertebrales, Aa. intercostales, Aa. lumbales und Aa. sacrales laterales.

bb) Die **A. basilaris cerebri** (c, c) läuft median an der ventralen Fläche der Medulla oblongata und des Pons, sodann zwischen den beiden Großhirnschenkeln nasal und verbindet sich öfter mit einem die Dura mater durchbohrenden Aste der A. carotis interna, der *A. caroticobasilaris*. Kaudal von der Hypophyse teilt sie sich in 2 spitzwinkelig auseinandergehende Endäste (g, g′), die jederseits ohne Grenze mit dem kaudalen Aste der A. carotis interna (A. communicans caudalis) (i) zusammenfließen; jeder Endast gibt überdies kleine Zweige an das Infundibulum und die Hypophyse ab. Zwischen den beiden Endästen befindet sich meist ein kleines Wundernetz. Die A. basilaris cerebri gibt jederseits folgende Zweige ab:

α) zehn bis zwölf Zweige für das verlängerte Mark, *Rami medullares.*

β) die oft doppelte **A. cerebelli caudalis** (d, d′); sie entspringt dicht kaudal von der Brücke, geht fast gerade lateral, gibt Zweige für das Kopfmark und die Brücke ab und tritt dann an das Kleinhirn, in dem sie sich verzweigt. Sie anastomosiert mit der der anderen Seite und mit der A. cerebelli nasalis.

γ) die sehr kleine **A. auditiva interna** (f); sie entspringt oft aus der vorigen. Sie dringt mit dem N. acusticus durch den Meatus acusticus int. in das innere Ohr ein und teilt sich in einen Zweig für die Schnecke und einen für den Vorhof und die Bogengänge.

δ) die **A. cerebelli nasalis** (e); sie entspringt dicht nasal von der Brücke, besteht sehr oft aus 2 oder mehreren dicht nebeneinander liegenden parallelen Zweigen, gibt kleine Äste an die Zirbel und das mittlere Adergeflecht, anastomosiert mit der A. cerebelli caudalis und verbreitet sich im Kleinhirn.

ε) Zweige an die Brücke und an die Schenkel des Großhirns.

2. die schwache **A. glandulae submaxillaris media** (Abb. 965 15), die sich im mittleren Teile der Gl. submaxillaris verbreitet, oft fehlt und dann durch die in diesem Falle stärkere A. glandulae submaxillaris caudalis (s. S. 640) oder durch einen Zweig der A. masseterica ersetzt wird; sie gibt auch Zweige für den M. hyothyreoideus, M. crico- und thyreopharyngeus ab.

3. einen Zweig an den M. jugulomandibularis.

4. medial vom M. digastricus die kräftige (7—10 mm starke) **A. maxillaris externa** (Abb. 965 16, 1178 28), die an einer Stelle entspringt, die lateral vom 12. und medial vom 9. Gehirnnerven gekreuzt wird. Sie begleitet zuerst, zwischen dem 9. und 12. Gehirnnerven verlaufend, den ventralen Rand des großen Zungenbeinastes, geht nach Abgabe der A. lingualis medial am M. pterygoideus unter lateraler Überkreuzung des 12. Gehirnnerven und der Sehne des M. digastricus und M. stylohyoideus und am ventralen Rande des oralen Bauches des M. digastricus entlang bis zum Gefäßausschnitt der Mandibula, schlägt sich um diesen auf die Gesichtsfläche um und wird von hier an **A. facialis,** Gesichtsarterie (s. S. 642), genannt. Bis zum Gefäßausschnitt gibt sie ab:

a) die **A. palatina ascendens** (Abb. 965 17), die medial vom großen Zungenbeinaste nasodorsal zum Schlundkopf und Gaumensegel geht. Ein stärkerer Zweig von ihr, *Ramus tonsillaris*, geht zur Mandel. Sie entspringt bisweilen im Abgangswinkel der A. maxillaris ext.

b) die 5—7 mm starke **A. lingualis** (Abb. 965 18 u. 1178 31); sie verläuft am ventralen Rande des großen Zungenbeinastes zwischen dem M. hyoglossus und M. keratohyoideus oroventral, geht lateral über den kleinen Zungenbeinast hinweg und gelangt zwischen den M. hyoglossus und M. genioglossus. Sie verläuft nunmehr als *A. profunda linguae* lateral am M. genioglossus bis zur Zungenspitze, gibt Zweige an die Muskeln und die Schleimhaut der Zunge und am Grunde der Zunge stärkere *Rami dorsales linguae* an den Zungenrücken und -grund und anastomosiert mit der anderseitigen und der A. sublingualis.

c) die **Aa. glandulae submaxillaris orales**, 2—3 kleine Gefäße, die zum Kehlgangsende der Gl. submaxillaris gehen.

d) die **A. sublingualis** (Abb. 965 19); sie ist 3—5 mm stark, läuft zwischen dem M. digastricus bzw. M. mylohyoideus und dem M. pterygoideus bzw. dem Unterkiefer am dorsalen Rande des M. digastricus mundwärts, versorgt diese und den M. geniohyoideus, den Gesichtshautmuskel, die Kehlgangslymphknoten, die Gl. sublingualis und die Haut, tritt in Höhe des 3. oder 4. Backzahns an die mediale Fläche des M. mylohyoideus und der Gl. sublingualis und dann neben das Frenulum linguae, begleitet das Endstück des Ductus submaxillaris und verzweigt sich in der sublingualen Mundhöhlenschleimhaut.

Sie gibt in der Höhe des 3. oder 4. Backzahns, bevor sie den M. mylohyoideus durchbohrt, die dünne *A. submentalis* ab, die außen am M. mylohyoideus weiter lippenwärts verläuft, Zweige an diesen Muskel abgibt und in der Haut des Kinns endet, wo sie mit Zweigen der A. alveolaris mandibulae anastomosiert. Die A. sublingualis entspringt bisweilen aus der A. lingualis; dann wird die A. submentalis von der A. maxillaris externa abgegeben.

e) Zwischen den unter a bis d genannten Ästen entspringen *Rami musculares* für den M. pterygoideus und M. digastricus und für das Ende des M. sterno- und omohyoideus.

Die **A. facialis**, Gesichtsarterie (Abb. 532 31, 965 20, 20), läuft vom Gefäßausschnitte des Unterkiefers aus, bedeckt von dem Gesichtshautmuskel, den Nn. buccales, dem M. zygomaticus und M. levator nasolabialis und auf dem M. buccinator gelegen, am M. masseter bis zum dorsalen Rande des M. levator labii superioris proprius und teilt sich dann in ihre beiden unter k und l angeführten Endäste. Sie wird von der V. facialis und dem Parotidengange begleitet; am Kieferrande liegt sie am meisten oral, der Speichelgang am weitesten aboral, die Vene zwischen beiden, dann kreuzt allmählich der Gang die Vene und schließlich auch die Arterie.

In einem Fall entsprang die A. facialis aus der A. carotis externa da, wo sich von dieser der Ramus massetericus abzweigt; sie begleitete den Parotidengang bis zum ventralen Rande des Unterkiefers und verlief hierauf wie gewöhnlich.

Die A. facialis gibt ab:

f) Zweige für den M. masseter, den M. cutaneus labiorum und die Haut.

g) die **A. labialis inferior** (Abb. 532 32, 965 21, 966—970 b); sie läuft am ventralen Rande des M. buccinator, bedeckt von diesem, dem M. cutaneus labiorum und dem M. depressor labii inferioris, lippenwärts.

Sie versorgt die genannten Muskeln, die Mundschleimhaut und die ventralen Backendrüsen, tritt an die Unterlippe, gibt dem M. orbicularis oris, M. mentalis und M. incisivus inferior Zweige, anastomosiert mit der A. mentalis und verbindet sich mit der der anderen Seite.

Vor ihrem Eintritt in den M. orbicularis oris gibt sie die *A. anguli oris* (Abb. 965 21′) für den Mundwinkel ab; diese tritt zwischen M. depressor labii inferioris und M. buccalis hervor, läuft, bedeckt vom M. cutaneus labiorum, zur Oberlippe und anastomosiert mit der A. labialis superior.

h) die **A. labialis superior** (Abb. 532 33, 965 22, 966—970 c); sie entspringt meist nahe der Gesichtsleiste, direkt dorsal vom N. facialis und M. zygomaticus, und verläuft, den N. buccalis dorsalis unterkreuzend, ventral vom M. caninus und schließlich unter diesem und dem M. levator nasolabialis zur Oberlippe.

Sie gibt Zweige an die Muskeln, die Haut und die Schleimhaut der Oberlippe, der Nase und Backe und dringt mit einigen Zweigen in die Schleimhaut der Nasenhöhle ein. In der Oberlippe verbindet sie sich mit der der anderen Seite und mit der aus dem For. incisivum hervortretenden A. palatina major.

i) die **A. lateralis nasi** (Abb. 532 34, 965 23, 23, 966—970 d); sie ist schwächer als die vorige und bisweilen doppelt; sie läuft fast parallel mit der A. labialis superior entlang dem ventralen Rande des M. levator labii superioris proprius gegen die Incisura nasomaxillaris und über den Proc. nasalis des Incisivum zur Nasenhöhle.

Sie verzweigt sich in den Muskeln der Oberlippe, dem M. lateralis nasi, in der Haut der Nasentrompete und in der Schleimhaut der Nase; sie anastomosiert mit der A. infraorbitalis (Abb. 965 44), die jedoch häufig in die A. facialis mündet.

k) die **A. dorsalis nasi** (Abb. 532 35, 965 24, 966—970 e, e); sie läuft am Nasenbeine zur Nasenspitze.

Sie gibt Zweige an die Nasentrompete, an die Haut, den M. lateralis nasi und die Schleimhaut der Nase und verbindet sich mit einem längeren Zweige der A. palatina major, der zwischen dem Flügelknorpel und dem M. transversus nasi nasenrückenwärts verläuft.

Abb. 966.

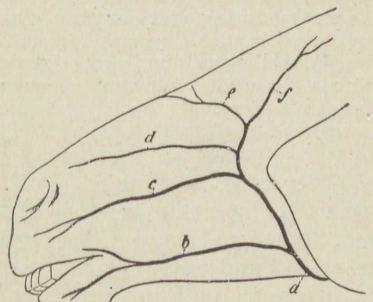

Abb. 969.

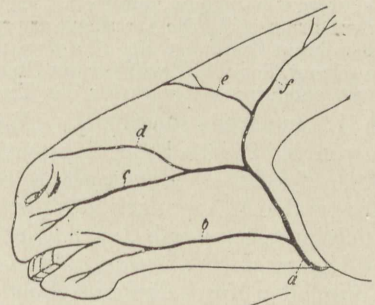

Abb. 967.

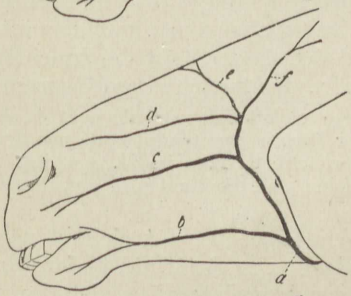

Abb. 970.

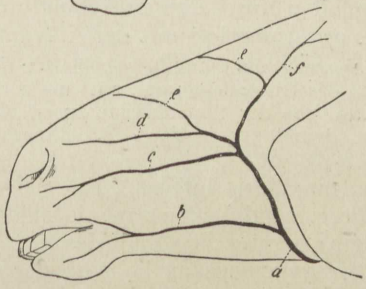

Abb. 968.

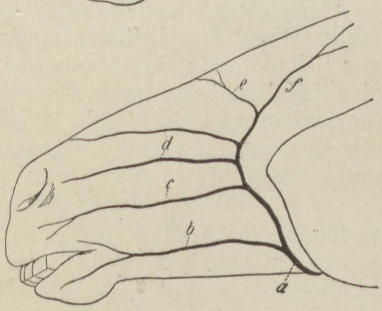

Abb. 966—970. Schemata des Verhaltens der Gesichtsarterien des Pferdes. Die Bezeichnungen sind in allen Abbildungen dieselben.
a A. facialis (Umschlagstelle); b A. labialis inf.; c A. labialis sup.; d A. lateralis nasi; e, e A. dorsalis nasi; f A. angularis oculi.

l) die **A. angularis oculi** (Abb. 532 36, 965 25, 966—970 f); sie geht schräg nach dem medialen Augenwinkel zu, gibt dem M. levator labii superioris proprius, M. levator nasolabialis, M. malaris und der Haut Zweige und anastomosiert mit dem Ramus malaris der A. infraorbitalis.

Über die wesentlichen Varietäten der Gesichtsarterien des Pferdes geben Abb. 966 bis 970 Aufschluß.

Nach Abgang der A. maxillaris ext. zweigen von der A. carotis ext. folgende Arterien ab:

5. die **A. masseterica** (Abb. 532 25, 965 26); sie tritt zwischen V. maxillaris int. und Kieferrand unter der Parotis hervor in den M. masseter und gibt Zweige ab für den M. pterygoideus, den M. jugulomandibularis und für die Parotis.

6. die **A. auricularis magna (posterior** N. V.) (Abb. 532 26 u. 965 27); sie ist ein starkes Gefäß, das in der Höhe des großen Zungenbeinastes aus der A. carotis ext. entspringt, tief in der Parotis ohrmuschelwärts geht, Zweige an die Drüse, an den M. auricularis ventralis und den M. jugulohyoideus abgibt und sich in folgende, in bezug auf ihren Ursprung variable Äste spaltet:

a) Der *Ramus auricularis lateralis* (Abb. 532 27 u. 965 29) ist der kleinste Ast, tritt am aboralen Rande des M. auricularis ventralis an den lateralen (aboralen) Rand der Ohrmuschel und läuft an ihm bis zur Ohrspitze. Er gibt Äste an die Parotis, den Niederzieher und den langen Auswärtszieher des Ohres.

b) u. c) Der *Ramus auricularis intermedius* (Abb. 965 30) und *medialis* (31) entspringen aus einem gemeinsamen Stamm (Abb. 532 26'); dieser läuft am Gesäß der Muschel kaudomedial zwischen langem und kurzem Auswärtszieher hindurch und unter dem langen Heber an das Dorsum der Muschel; der Ramus intermedius tritt am kaudalen Rande des Hebers hervor und geht am Dorsum entlang bis zur Spitze der Muschel, während der Ramus medialis den langen Heber unterkreuzt, um an dessen oralem Rande hervor und zum medialen Muschelrande hin zu treten; diesen begleitet er bis zur Spitze. Beide Gefäße geben kleine Zweige an die Ohrmuskeln und sehr dünne Zweige, die auch durch den Muschelknorpel dringen, an die Haut an beiden Flächen der Muschel. Die 3 Zweige verbinden sich nahe der Muschelspitze und bilden dadurch 2 Bogen.

d) Die *A. auricularis profunda* (Abb. 532 u. 965 28) zieht zunächst zum For. stylomastoideum hin, wendet sich dann in der Spalte zwischen dem äußeren Gehörgang und der Pars mastoidea unter den Schildknorpel des Ohres und verbreitet sich in den dort liegenden Ohrmuskeln; ein Zweig dringt, den N. auricularis internus begleitend, durch ein Loch des Muschelknorpels und verzweigt sich in der Haut der Innenfläche der Ohrmuschel. Die A. auricularis profunda, die mit der A. meningea caudalis anastomosiert, gibt bald nach ihrem Ursprunge die *A. stylomastoidea* ab, die durch das For. stylomastoideum in die Paukenhöhle gelangt, deren Schleimhaut mit Blut versorgt und einen Bogen um das Trommelfell bildet; aus dem Bogen entspringen Zweige für das Trommelfell und für die Muskeln der Paukenhöhle.

7. die **A. temporalis superficialis** (Abb. 532 29 u. 965 32); sie ist ein 4—7 mm starkes Gefäß, das, von der Parotis bedeckt, zunächst nach Unterkreuzung des N. facialis am halsseitigen Rande des Unterkiefers verläuft, dann den Jochbogen in dorsomedialer Richtung kreuzt und unter den M. scutularis, der Zweige erhält, und unter den Schildknorpel tritt. Sie verbreitet sich im M. temporalis, nachdem sie Zweige an die Parotis und die Mm. auriculares anteriores *(A. auricularis anterior)* und einen Zweig abgegeben hat, der mit dem N. auricularis int. durch den Muschelknorpel dringt und sich in der Haut der Innenfläche des Ohres verbreitet. Sie anastomosiert mit der A. frontalis. Kurz nach ihrem Ursprunge gibt sie ab:

die *A. transversa faciei* (Abb. 532 30, 965 33); diese schlägt sich ventral vom Gelenkfortsatz um den halsseitigen Rand des Unterkiefers um, tritt unter der Parotis hervor und läuft mit dem N. temporalis superficialis ventral von der Gesichtsleiste zuerst oberflächlich, dann im M. masseter mundwärts, gibt Zweige an diesen, den M. zygomaticus, M. cutaneus faciei und die Haut und anastomosiert durch feine Zweige mit der A. facialis.

8. die **A. maxillaris interna** (Abb. 965 34, 34'); sie wendet sich in nasaler Richtung ventral vom Proc. condyloideus an die mediale Fläche des Unterkiefers, biegt aber bald medial ab, indem sie unter dem Ende des M. pterygoideus lateralis und entlang dem kaudalen Rande des M. pterygoideus medialis an der dorsalen Wand des Luftsackes und über den M. tensor und M. levator veli palatini hinweg zur Schädelbasis zieht; nahe der letzteren, wo sie lateral vom N. mandibularis überkreuzt wird, biegt sie in einem fast rechten Winkel nasal um, tritt in den Flügelkanal, durchläuft ihn und wendet sich (Abb. 965 34' u. 971 v) in der Fossa pterygopalatina, umsponnen von Zweigen des N. maxillaris, nach dem For. palatinum aborale und geht in die A. palatina major (Abb. 971 z) über. Bis zur Eintrittsstelle in den Flügelkanal gibt sie ab:

a) die 3½—5 mm starke **A. alveolaris mandibulae (inf.)** (Abb. 965 35 u. 1179 b, b); diese läuft mit dem gleichnamigen Nerven zwischen den Mm. pterygoidei, die Zweige erhalten, nach dem For. mandibulare, tritt in den Canalis mandibulae und verläßt ihn als *A. mentalis* (Abb. 1179 b') durch das For. mentale. Im Canalis mandibulae gibt sie Zweige für die mandibularen (unteren) Backzähne und das Zahnfleisch und nahe dem For. mentale einen dünnen Zweig ab, der als *A. incisiva inferior* im Canalis alveolaris incisivus inferior (S. 92) fast bis zur Mittelebene geht und kleine Gefäße für den unteren Hakenzahn und die unteren Schneidezähne abgibt. Die *A. mentalis* (Abb. 1179 b') tritt in die Unterlippe und anastomosiert mit der A. labialis inferior.

b) kleine Zweige an den M. pterygoideus.

c) einen Zweig für den M. levator und tensor veli palatini und die Tuba auditiva.

d) die kleine **A. meningea media** (Abb. 965 36); sie ist an ihrem Ursprunge vom N. buccinatorius bedeckt; dann tritt sie durch die Incisura spinosa des For. lacerum in die Schädelhöhle, verläuft in Rinnen der Innenfläche des Schläfenbeins und Scheitelbeins und verzweigt sich in der Dura mater.

e) die **A. temporalis profunda aboralis** (37); sie läuft dorsal und verzweigt sich im M. temporalis.

Im Flügelkanal des Keilbeins entspringen aus der A. maxillaris interna:

f) die **A. temporalis profunda oralis** (38); sie entspringt i. d. R. gemeinsam mit der folgenden, tritt durch das For. alare parvum hervor und verbreitet sich im M. temporalis. Beide Aa. temporales profundae anastomosieren mit der A. temporalis superficialis.

g) die **A. ophthalmica externa** (Abb. 965 39); sie durchbohrt die Periorbita, tritt zwischen M. rectus lateralis und M. rectus dorsalis und beschreibt dann zwischen dem M. retractor und dem M. rectus dorsalis einen nasal konvexen Bogen; dann strebt sie zwischen M. rectus medialis und M. obliquus dorsalis als *A. ethmoidalis* dem gleichnamigen Loche zu. Aus ihrem Bogen gehen (nach Zietzschmann [1043 u. 1047]) folgende Zweige ab (s. Abb. 972):

aa) der *Ramus bulbi* (rb) zur Rinne zwischen dem M. rectus lateralis und M. rectus ventralis; er gibt wie bei anderen Tieren außer den Zuflüssen zum Zinnschen Gefäßkranz (z) und außer der A. centralis nervi optici (co) die beiden Trunci ciliares posteriores ab. Der *Truncus ciliaris (posterior) temporalis* (ct) tritt entlang dem M. retractor temporalis zum Bulbus und durchbohrt den Muskel und die Sclera im temporalen Hauptmeridian, indem er nach Abgabe verschiedener *Aa. ciliares posteriores breves (temporales)*, die senkrecht die Sclera zur Chorioidea hin durchsetzen, in die *A. ciliaris posterior longa (temporalis)* übergeht, die nun allmählich in meridionalem Verlauf in die Sclera sich einsenkt und zum Circulus arteriosus iridis major führt. Der *Truncus ciliaris (posterior) nasalis* (cn) läuft meist unter dem M. retractor ventralis hinweg und zwischen diesem und dem M. retractor nasalis zum nasoventralen Sehnervenrande, wo die A. ophthalmica int., vom Hirn herkommend, sich einsenkt. Auf dem M. retractor ventralis läuft der Stamm weiter bis zu dessen Insertion und verhält sich im nasalen Hauptmeridian genau wie der Truncus ciliaris temporalis. Am Sehnerven bilden gewöhnlich die Endäste des temporalen und des nasalen Zuflusses den *Circulus arteriosus nervi optici* und geht die *A. centralis nervi optici* (co) ab, die sich in den Sehnerven einige Millimeter vor dessen Eintritt in den Bulbus einbohrt. — Entgegen den Verhältnissen bei anderen Tieren gehen beim Pferde noch ab: die *A. ciliaris anterior ventralis* (cav) über den M. obliquus ventralis hinweg zur ventralen Korneaumrandung, eventuell eine ventrale Arterie für die Fascia bulbi und die Unterlidkonjunktiva und die *A. palpebrae tertiae* (pt).

bb) die *A. lacrimalis* (Abb. 965 40, 971 m, m); sie läuft zwischen dem M. rectus lateralis und dorsalis zur Tränendrüse, in der sie sich verzweigt. Jeder Ast gibt Zweige für die Tränendrüse und für die Fascia bulbi (Abb. 972 af) ab. Der mittlere Ast wird zur *A. palpebrae superioris temporalis* (pst), die nahe dem Lidrande mit der aus der A. malaris stammenden A. palpebrae superioris nasalis zum *Arcus tarseus superior* zusammenläuft. Der temporale Ast, der eventuell die schon erwähnte Arterie für die Fascia bulbi und die Unterlidkonjunktiva abgibt, wird zur *A. palpebrae inferioris temporalis* (pit); diese verläuft am Grunde der Tarsaldrüsen und geht ebenfalls mit einer aus der A. malaris kommenden nasalen Arterie in einen *Arcus tarseus inferior* über.

cc) der *Truncus ciliaris dorsalis* (Abb. 972 cd); er zieht unter dem M. rectus dorsalis auf dem M. retractor dorsalis zu dessen Insertionsstelle und verzweigt sich am dorsalen Hauptmeridian wie der temporale Ziliarstamm.

dd) die *A. ciliaris anterior dorsalis* (cad); sie läuft unter dem M. rectus dorsalis bis zum Bulbusteil des M. obliquus dorsalis; dieser wird überschritten; nach Umschlagen auf die Oberfläche der Sehnen des M. rectus dorsalis verzweigt sie sich an der dorsalen Korneaumrandung. Einzelne Äste gehen wie ventral zur Conjunctiva bulbi, andere zum Kornearand, andere unter Durchbohrung der Sclera zur mittleren Augenhaut.

ee) die *A. frontalis* (Abb. 965 41, 971 k, k); sie durchbohrt die Periorbita und läuft am Knochen zum For. supraorbitale. Sie gibt feine Äste an Periost und Periorbita ab und eventuell eine Anastomose zur A. meningea media, die vergleichend eine wichtige Rolle spielt (Tandler [937]). Die A. frontalis kann anstatt aus der A. ophthalmica ext. aus der A. meningea media entspringen (Mobilio [634], Maultier; Zietzschmann [1043], Pferd). Nach Abgabe eines Astes zum Sinus frontalis tritt sie durch das For. supraorbitale und verzweigt sich im M. orbicularis oculi, M. corrugator supercilii und in der Haut des Oberlides; sie anastomosiert mit der A. angularis oculi, A. malaris, A. lacrimalis und A. temporalis superfic. und prof.

ff) die *A. infratrochlearis* (Abb. 972 itr); sie geht mit dem gleichnamigen Nerven unter der Trochlea hinweg in die Tiefe des medialen Augenwinkels zur Fascia orbitalis und dem Lidsacke.

gg) *Rami musculares*; sie gehen von allen speziellen Orbitalgefäßen ab, können aber ausnahmsweise auch direkt aus der A. ophthalmica ext. hervorgehen.

hh) die *A. ethmoidalis* (Abb. 972 e); sie ist der fortlaufende Stamm der A. ophthalmica ext., tritt durch das For. ethmoidale in die Schädelhöhle, läuft in ihr quer medial über die Siebbeinplatte, gibt Zweige an die Dura mater, anastomosiert mit Zweigen der A. corporis callosi und tritt durch ein Loch am medialen Rande der Siebbeinplatte in die Nasenhöhle, wo sie sich in der Schleimhaut der Siebbeinzellen verzweigt und mit einem langen Ast (Abb. 538 18) an der dorsalen Muschel entlang läuft, der Zweige an diese und die Scheidewand abgibt.

Nach dem Austritt aus dem Flügelkanal gibt die A. maxillaris interna (Abb. 965 34' u. 971 v) ab:

h) die 3—5 mm starke **A. buccinatoria** (Abb. 965 42, 971 w); sie läuft am Tuber maxillare mundwärts und lateral und verzweigt sich im M. pterygoideus und M. masseter, in den dorsalen Backendrüsen und dem M. molaris und M. depressor labii inferioris.

Bald nach ihrem Ursprunge gibt sie die lange, dünne Augenfettarterie (Abb. 965 43) ab, die in die Augenhöhle zurückläuft und sich im extraorbitalen Fettpolster verzweigt. Sie entspringt bisweilen aus der A. maxillaris interna.

i) den gemeinsamen Stamm der nachstehend genannten beiden Arterien:

aa) Die **A. malaris** (Abb. 965 45, 971 x') verläuft an der oroventralen Wand der Augenhöhle außerhalb der Periorbita in der Richtung nach dem unteren Augenlid und gibt Zweige an die Schleimhaut des Sinus maxillaris, an die Periorbita und an den M. obliquus bulbi ventralis. In der Tiefe des Orbitaringes, etwa am lidseitigen Rande des M. obliquus ventralis, teilt sie sich (Zietzschmann [1043 u. 1047])

in die *A. palpebrae inferioris nasalis,* die außer Angesichtsästen eine Anastomose zur ventralen Arterie der Fascia orbitalis entsendet und den Arcus tarseus inferior bilden hilft, und in die *A. palpebrae superioris nasalis,* die die A. sacci lacrimalis und die A. canalis lacrimalis abgibt und an der Bildung des Arcus tarseus superior sich beteiligt.

bb) Die **A. infraorbitalis** (Abb. 965 44, 971 x) tritt in den Canalis infraorbitalis und gibt in ihm Zweige an die Wurzeln der Backzähne und an das Zahnfleisch und eine dünne *A. incisiva superior* ab, die in dem Canalis alveolaris incisivus superior an den Hakenzahn und an die Schneidezähne geht. Die A. infraorbitalis tritt als ein meist sehr dünner Zweig aus dem For. infraorbitale und verbindet sich mit der A. facialis oder mit der A. lateralis nasi (Abb. 965 20, 23). Bisweilen tritt durch das For. infraorbitale ein größerer Zweig hervor, der die A. labialis superior und A. lateralis nasi ersetzen hilft. In einigen Fällen ging die A. infraorbitalis aus dem Canalis infraorbitalis in das Oberkieferbein, trat lippenwärts vom ersten Backzahn an den harten Gaumen und verband sich mit der A. palatina major.

k) die **A. palatina minor** (Abb. 965 47, 971 z′); sie ist ein sehr dünnes Gefäß, das medial vom Tuber maxillare zum Gaumensegel verläuft.

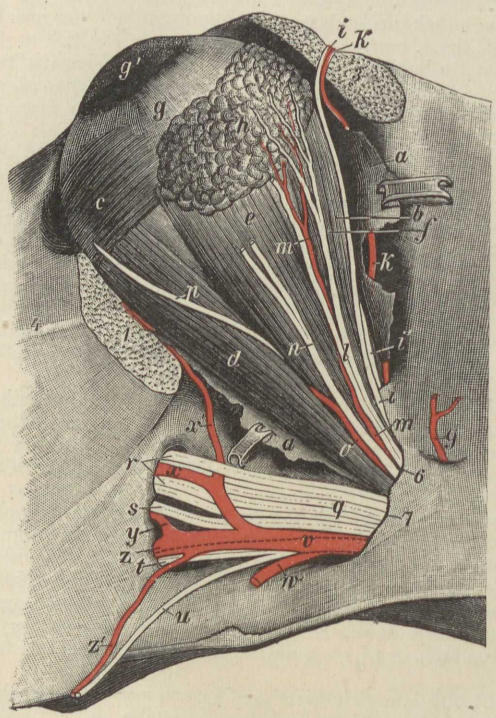

Abb. 971. Die innerhalb der Periorbita des Pferdes gelegenen Teile. Der Joch- und der Augenhöhlenbogen sind entfernt.

a, a Reste der aufgeschnittenen und zurückgeklappten Periorbita; b M. levator palpebrae superioris; c M. obliquus oculi ventralis; d M. rectus oculi ventralis; e M. rectus oculi lateralis; f M. rectus oculi dorsalis; g Bulbus (Sclera); g′ Cornea; h Tränendrüse; i, i N. frontalis; i′ N. trochlearis; k, k A. frontalis (außerhalb der Periorbita gelegen); l Hauptäste des N. lacrimalis; m, m A. lacrimalis; n N. malaris; o starker Muskelast der A. ophthalmica ext.; p der zum M. obliquus oculi ventralis ziehende Hauptast des N. oculomotorius; q Oberkieferast des 5. Nerven; r N. infraorbitalis; s N. nasalis aboralis s. sphenopalatinus; t N. palatinus major; u N. palatinus minor; v A. maxillaris interna; w A. buccinatoria (abgeschnitten); x A. infraorbitalis; x′ A. malaris; y A. sphenopalatina; z A. palatina major; z′ A. palatina minor. 1 abgesägter Jochbogen; 3 abgesägter Jochfortsatz des Stirnbeins; 4 Jochleiste; 6 Fissura orbitalis; 7 For. rotundum bzw. For. alare orale; 9 A. temporalis prof. oralis.

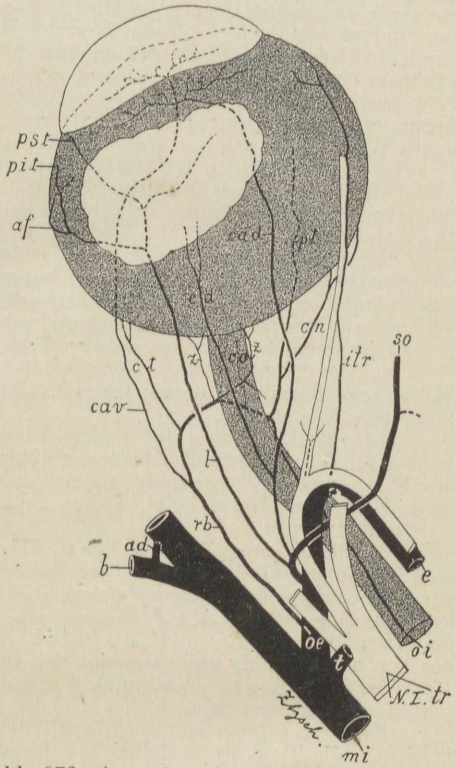

Abb. 972. Arterien des linken Augapfels vom Pferde (O. Zietzschmann). Schematisch.

ad A. adiposa; **af** A. der Fascia bulbi; **b** A. buccinatoria; **cad** A. ciliaris anterior dorsalis; **cav** A. ciliaris anterior ventralis; **cd** Truncus ciliaris dorsalis; **cn** Truncus ciliaris nasalis; **co** A. centralis nervi optici; **ct** Truncus ciliaris temporalis; **e** A. ethmoidalis mit dem N. ethmoidalis; **itr** A. u. N. infratrochlearis; **l** A. lacrimalis; **mi** A. maxillaris interna; **oe** A. ophthalmica externa; **oi** A. ophthalmica interna; **pit** A. palpebrae inferioris temporalis; **pst** A. palpebrae superioris temporalis; **pt** A. palpebrae tertiae; **rb** Ramus bulbi; **so** A. supraorbitalis s. frontalis; **t** A. temporalis profunda oralis, gemeinsam mit der A. ophthalmica externa entspringend; **z, z** 3 Zuflüsse zum Ziliar- (Zinnschen) Kranz (nasaler, ventraler, temporaler); **N. I. tr** N. ophthalmicus nervi trigemini, sein ventraler Ast ist der N. lacrimalis.

l) nahe dem For. palatinum aborale die **A. sphenopalatina** (Abb. 965 46, 971 y), aus der bisweilen die A. palatina minor entspringt; sie tritt durch das For. sphenopalatinum in die Nasenhöhle, in der sie sich in 2 Zweige spaltet. Der mediale Zweig verbreitet sich in der Nasenscheidewand (Abb. 538 17), der laterale in der Schleimhaut der ventralen Nasenmuschel, des ventralen Nasenganges, der Choanen, der Stirn- und Kieferhöhle. Die A. sphenopalatina entspringt bisweilen aus der A. infraorbitalis.

m) die **A. palatina major** (Abb. 965 48, 971 z); sie läuft durch den Canalis palatinus, tritt durch das For. palatinum majus in den Sulcus palatinus und verbindet sich an dessen oralem Ende, zwischen der 3. und 4. Gaumenstaffel, bogenförmig mit der der anderen Seite. Das hierdurch entstandene Gefäß (Abb. 538 15) gelangt durch das For. incisivum an die Lippenfläche des Zwischenkieferbeins und spaltet sich in 2 Zweige, von denen der eine Gefäße an die Lippenschleimhaut, an den M. orbicularis oris und M. incisivus superior abgibt und der andere den vorderen Teil der Nasenhöhle versorgt; sie anastomosieren mit der A. labialis superior und der A. lateralis nasi.

Im Sulcus palatinus gibt sie Zweige an den harten Gaumen und Äste ab, die durch kleine Löcher des Gaumenfortsatzes der Maxilla in die Nasenhöhle dringen und sich in der Schleimhaut des ventralen Nasenganges, der ventralen Nasenmuschel und der Nasenscheidewand verbreiten und mit der A. sphenopalatina und A. ethmoidalis anastomosieren.

5. Die Arteria thoracica (s. mammaria) interna.

Die starke **A. thoracica interna** (Abb. 764 9 u. 964 i) entspringt medial am kaudalen Rande der 1. Rippe aus der A. subclavia, geht an der Innenfläche der 1. Rippe ventral und tritt am Brustbeinende des Knorpels der 2. Rippe unter den M. transversus thoracis; bis dahin gibt sie mehrere kleine Zweige an den Thymus und das Mediastinum ab. Sie läuft sodann, vom M. transversus thoracis bedeckt, am Seitenrande der Innenfläche des Brustbeins beckenwärts und teilt sich an der 6. oder 7. Rippe in ihre beiden unter c und d beschriebenen Endäste. Aus ihr entspringen:

a) in jedem Zwischenrippenraume bis zum siebenten ein Zweig, der Gefäße an den M. transversus thoracis und an den Herzbeutel sendet, als *Ramus perforans* aus der Brusthöhle tritt, sich in den Brustmuskeln und der Haut verbreitet und ferner einen *Ramus intercostalis* abgibt, der im Zwischenrippenraum dorsal verläuft und sich mit der entsprechenden A. intercostalis verbindet.

b) in der Höhe der 4. Rippe die sehr kleine *A. pericardiacophrenica,* die sich in dem Perikard, dem Mediastinum und dem sehnigen Teile des Zwerchfells verzweigt.

c) die **A. musculophrenica,** die am Ansatze der Pars costalis des Zwerchfells an den Rippen zuerst an der Brust-, dann an der Bauchhöhlenfläche des Zwerchfells verläuft und Zweige an das Zwerchfell, den M. transversus abdominis und an die Mm. intercostales gibt. Die Zweige für die letzteren anastomosieren mit den Aa. intercostales.

d) Die **A. epigastrica cranialis** ist der fortlaufende Stamm der A. mammaria int., tritt zwischen dem 9. Rippenknorpel und dem Schaufelknorpel, und zwar ventral von diesem, in die Bauchhöhle, geht zwischen M. transversus und M. rectus abdominis oder an der dorsalen Fläche des letzteren, teils auch in ihm beckenwärts, verzweigt sich in diesen Muskeln und anastomosiert in der Mitte der ventralen Bauchwand mit der A. epigastrica caudalis (s. S. 687).

6. Der Truncus omocervicalis.

Der **Truncus omocervicalis** (Abb. 764 10 u. 964 h) entspringt halsseitig von der A. thoracica interna aus der kranialen Wand der A. subclavia, läuft kranioventral, tritt, vom M. scalenus bedeckt, aus der Brusthöhle, gibt Zweige an die Lnn. cervicales caudales sowie an das Mittelfell und teilt sich in:

a) die **A. cervicalis ascendens** (Abb. 764 10′); sie ist der stärkere Ast, tritt an der präskapularen Portion des M. pectoralis prof. unter den M. brachiocephalicus und M. omohyoideus, gibt Zweige an die Muskeln ventral von der Trachea und an den M. scalenus und verzweigt sich im M. brachiocephalicus und in der Pars praescapularis des M. pectoralis prof. sowie in den kaudalen Hals- und in den Buglymphknoten.

b) die **A. transversa scapulae** (10″); sie tritt zwischen der Pars praescapularis des M. pectoralis prof. und dem M. brachiocephalicus in die seitliche Brustfurche und verzweigt sich in den genannten Muskeln sowie im M. pectoralis prof.

7. Die Arteria thoracica externa (lateralis N.).

Die **A. thoracica externa** (Abb. 764 11 u. 973 2), der kleinste Ast der jederseitigen A. subclavia, schlägt sich am ventralen Rande des M. scalenus um das ventrale Ende der

1. Rippe, läuft unter dem M. pectoralis prof. nahe dessen dorsolateralem Rande bis zu seinem kaudalen Ende, gibt ihm und der Pars sternocostalis des M. pectoralis superficialis Zweige und verbreitet sich im M. cutaneus maximus.

Sie entspringt häufig aus der A. mammaria interna, mitunter aus der A. axillaris, A. subscapularis, A. thoracicodorsalis oder A. brachialis. An der normalen Abgangsstelle entspringt in diesen Fällen oft ein kleiner Muskelzweig.

8. Die Arteria axillaris.

Die A. subclavia tritt in dem Winkel zwischen der 1. Rippe und dem ventralen Rande des M. scalenus dorsal von der V. axillaris aus der Brusthöhle und wird zur **A. axillaris** (Abb. 764 12, 964 g', 973 1 u. 974 1), deren 5—6 cm langer Stamm an der medialen Seite des Schultergelenkes beckenwärts läuft. Er gibt kranial vom Gelenk die oft doppelte *A. thoracicoacromialis* (Abb. 973 3, 974 2) ab und teilt sich dicht kaudal vom Schultergelenk in die *A. subscapularis* und *A. brachialis*.

Die **A. thoracicoacromialis** verläuft kranial vom Schultergelenk dorsal und gibt Zweige an den M. supraspinatus, M. subscapularis, die Pars praescapularis des M. pectoralis prof., den M. brachiocephalicus und die Gelenkkapsel und Ernährungsarterien für den Humerus ab. Letztere treten zwischen Gelenkkapsel und Ursprungssehne des M. biceps brachii in die Tiefe und dringen durch die Löcher zwischen Gelenkkopf und Rollhöckern des Humerus in letzteren.

1. Die **A. subscapularis** (Abb. 973 4, 4' u. 974 3) ist ein starkes Gefäß, das in der Tiefe zwischen M. teres major und M. subscapularis am kaudalen Rande der Scapula nach deren Rückenwinkel verläuft und sich im M. deltoideus und M. infraspinatus und im Caput longum des M. triceps brachii verzweigt. Aus ihr entspringen:

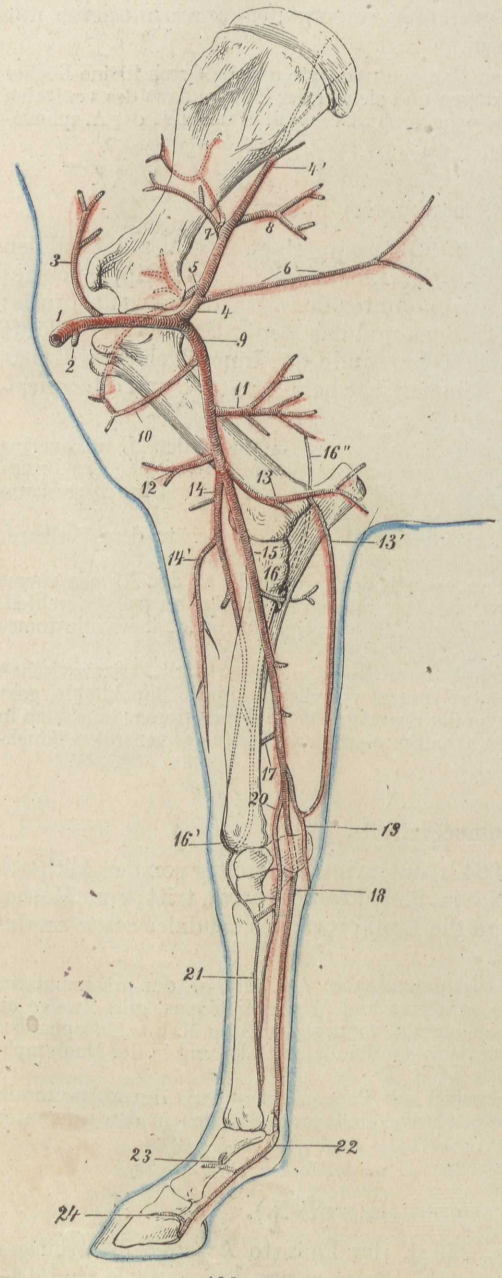

Abb. 973.

Abb. 973. Arterien der rechten Schultergliedmaße des Pferdes; von der medialen Seite gesehen; die punktierten Linien deuten den weiteren Verlauf der Arterien an der lateralen Fläche der Gliedmaße an (halbschematisch).

1 A. axillaris; 2 A. thoracica externa; 3 A. thoracicoacromialis; 4 A. subscapularis, 4' ihr an die laterale Fläche des Schulterblattes tretender fortlaufender Stamm; 5 A. circumflexa humeri posterior; 6 A. thoracicodorsalis; 7 A. circumflexa scapulae; 8 Muskelzweige für den M. triceps brachii; 9 A. brachialis; 10 A. circumflexa humeri anterior; 11 A. profunda brachii; 12 Muskelzweige für den M. biceps brachii; 13 A. collateralis ulnaris, 13' ihr Endstamm, der mit der A. metacarpea vol. prof. lateralis anastomosiert (zu dick gezeichnet); 14 A. collateralis radialis (distalis), 14' ihre Zweige für die Streckmuskeln; 15 A. mediana; 16 A. interossea communis; 16' A. interossea dorsalis, die sich mit der A. collateralis radialis (distalis) verbindet und mit ihr das Rete carpi dorsale bildet; 16'' A. interossea recurrens und ihre Anastomose mit der A. profunda brachii; 17 A. retis carpi volaris; 18 A. metacarpea vol. superficialis (fälschlich über die laterale Seite des Os accessorium gezeichnet); 19 A. metacarpea vol. prof. lateralis; 20 A. metacarpea vol. prof. medialis; 21 A. metacarpea dorsalis medialis; 22 A. digitalis medialis; 23 dorsale Fesselbeinarterie; 24 dorsale Kronbeinarterie.

a) 1,5—2,5 cm von ihrem Ursprung entfernt die lange **A. thoracicodorsalis** (Abb. 973 6 u. 974 5), die an der medialen Fläche des M. teres major und M. latissimus dorsi kaudodorsal geht und sich in den Achsellymphknoten, im M. teres major, M. latissimus dorsi und im Bauchhautmuskel verzweigt. Sie entspringt sehr selten aus der A. brachialis.

b) die **A. circumflexa humeri posterior** (Abb. 973 5 u. 974 4); sie entspringt ½—2¼ cm dorsal von der vorigen, geht kaudal vom Schultergelenk mit dem N. axillaris zwischen dem Caput longum und Caput laterale des M. triceps, die Zweige erhalten, lateral (Abb. 975 10), gibt Zweige an die Gelenkkapsel, den M. capsularis, M. deltoideus, M. teres minor und M. infraspinatus und verbreitet sich im M. cutaneus scapulae und in der Haut; sie anastomosiert mit der A. circumflexa humeri anterior.

c) die **A. circumflexa scapulae** (Abb. 973 7 u. 974 6); sie entspringt aus der A. subscapularis 5½—9 cm nach deren Abgang und tritt, nachdem sie Zweige an den M. subscapularis und einen Zweig für die mediale Fläche des Schulterblattes abgegeben hat, am kaudalen Rande des Schulterblattes durch das Caput longum des M. triceps hindurch auf die laterale Fläche des Schulterblattes, läuft an ihr in einer seichten Gefäßrinne halswärts und verzweigt sich im M. teres minor, M. infra- und supraspinatus (Abb. 975 11) und gibt eine Ernährungsarterie für die Scapula ab.

d) **Rami musculares** für das Caput longum des M. triceps, den dorsalen Abschnitt des M. tensor fasciae antibrachii, den M. teres major und M. subscapularis (Abb. 973 8 u. 7, 7).

2. Die **A. brachialis** (Abb. 973 9 u. 974 8) läuft an der medialen Fläche des Humerus, halsseitig begleitet vom N. medianus und beckenseitig begleitet von der V. brachialis und dem N. ulnaris und allmählich den Knochen kreuzend, zum Ellbogengelenk. Auf diesem Wege gibt sie ab:

a) die **A. circumflexa humeri anterior** (Abb. 973 10 u. 974 9); sie entspringt nur wenige Zentimeter distal vom Teilungswinkel der A. axillaris, geht mit dem N. musculocutaneus zwischen beiden Portionen des M. coracobrachialis oder zwischen dessen proximaler Portion und dem Humerus halsw arts, gibt Zweige an den M. coracobrachialis und M. pectoralis prof. und verzweigt sich schließlich im M. biceps brachii. Sie anastomosiert mit der A. circumflexa humeri posterior.

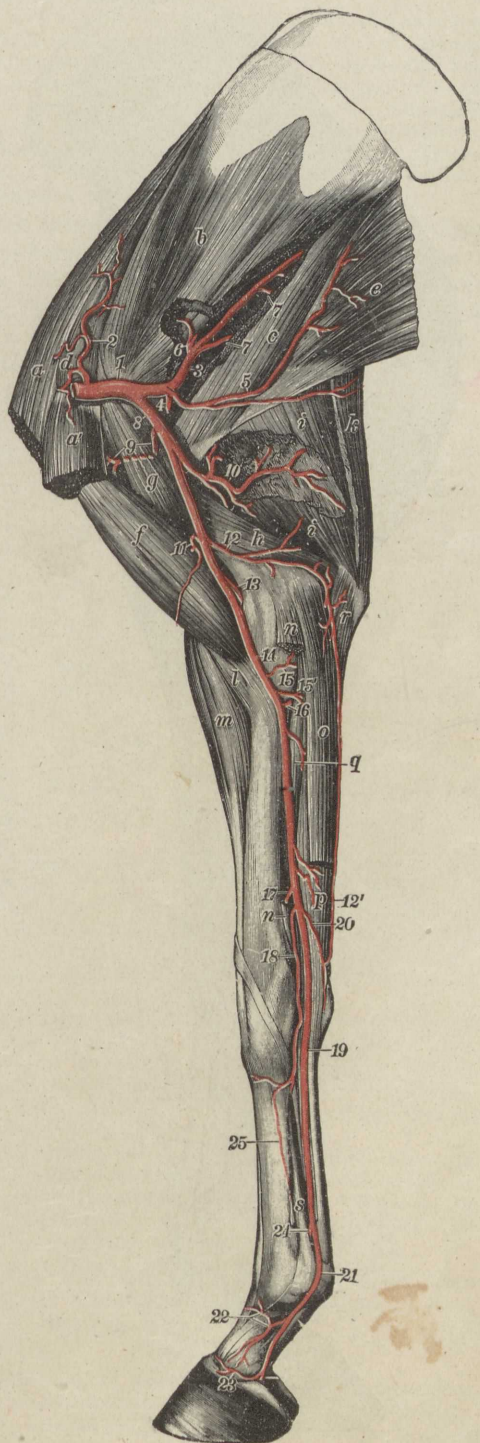

Abb. 974.

Abb. 974. Arterien an der medialen Seite der rechten Schultergliedmaße des Pferdes.

1 A. axillaris; 2 A. thoracicoacromialis; 3 A. subscapularis; 4 A. circumflexa humeri posterior; 5 A. thoracicodorsalis; 6 A. circumflexa scapulae; 7, 7 Rami musculares; 8 A. brachialis; 9 A. circumflexa humeri anterior; 10 A. profunda brachii; 11 Ramus muscularis; 12 A. collateralis ulnaris, 12′ ihr Endstamm; 13 A. collateralis radialis; 14 A. mediana; 15, 15′ Rami musculares; 16 A. interossea communis; 17 A. retis carpi volaris; 18 A. metacarpea volaris prof. medialis; 19 A. metacarpea volaris superficialis; 20 A. metacarpea vol. prof. lateralis; 21 A. digitalis medialis; 22 dorsale Fessel- und Kronbeinarterie; 23 Arterie der Kronenwulst; 24 A. digitalis lateralis; 25 A. metacarpea dorsalis medialis.

a Pars praescapularis und a′ Pars humeralis des M. pectoralis profundus; b M. subscapularis; c M. teres major; d M. supraspinatus; e M. latissimus dorsi; f M. biceps; g M. coracobrachialis; h Caput mediale und i, i Caput longum des M. triceps brachii; k M. tensor fasciae antibrachii; l M. brachialis; m M. extensor carpi radialis; n, n M. flexor carpi radialis; o M. flexor carpi ulnaris; p M. flexor digitalis sublimis; q M. flexor digitalis profundus; r Caput ulnare des M. flexor carpi ulnaris; s M. interosseus medius.

Häufig entspringt sie distal von der Mitte des Humerus und geht dann zwischen dem M. coracobrachialis und M. biceps brachii bis zur ihrer gewöhnlichen Ursprungsstelle zurück, an der in solchen Fällen ein dünnes, nur für den M. coracobrachialis bestimmtes Gefäß von der A brachialis abzweigt.

b) die **A. profunda brachii** (Abb. 973 11 u. 974 10); sie entspringt als ein kurzer, nicht selten doppelter Stamm ungefähr in der Mitte des Humerus aus der A. brachialis, ganz ausnahmsweise auch aus der A. subscapularis, geht beckenwärts und teilt sich in mehrere Zweige, die sich im M. triceps, im mittleren Abschnitte des M. tensor fasciae antibrachii, im M. anconaeus und M. brachialis verbreiten; kleinere Äste gelangen zwischen dem letzteren und dem Caput longum des M. triceps zur Gelenkkapsel des Ellbogengelenkes (Abb. 975 12); ein dünner Zweig, der am M. extensor carpi radialis herabläuft, versorgt die Haut. Die Arterie anastomosiert mit der A. interossea recurrens und der A. collateralis ulnaris.

c) **Rami musculares** an den M. teres major, M. pectoralis prof., M. coracobrachialis und M. biceps brachii (Abb. 973 12 u. 974 11).

d) die **A. collateralis ulnaris (proximalis)** (Abb. 973 13 u. 974 12); sie läuft am ventralen Rande des Caput mediale des M. triceps, das Zweige erhält, nach der medialen Fläche des Olecranon und gibt Gefäße an den distalen Abschnitt des M. tensor fasciae antibrachii, die Pars sternocostalis des M. pectoralis superficialis, die Lnn. cubitales, die Gelenkkapsel des Ellbogengelenkes, den Schulterhautmuskel und die Haut. Sie wendet sich

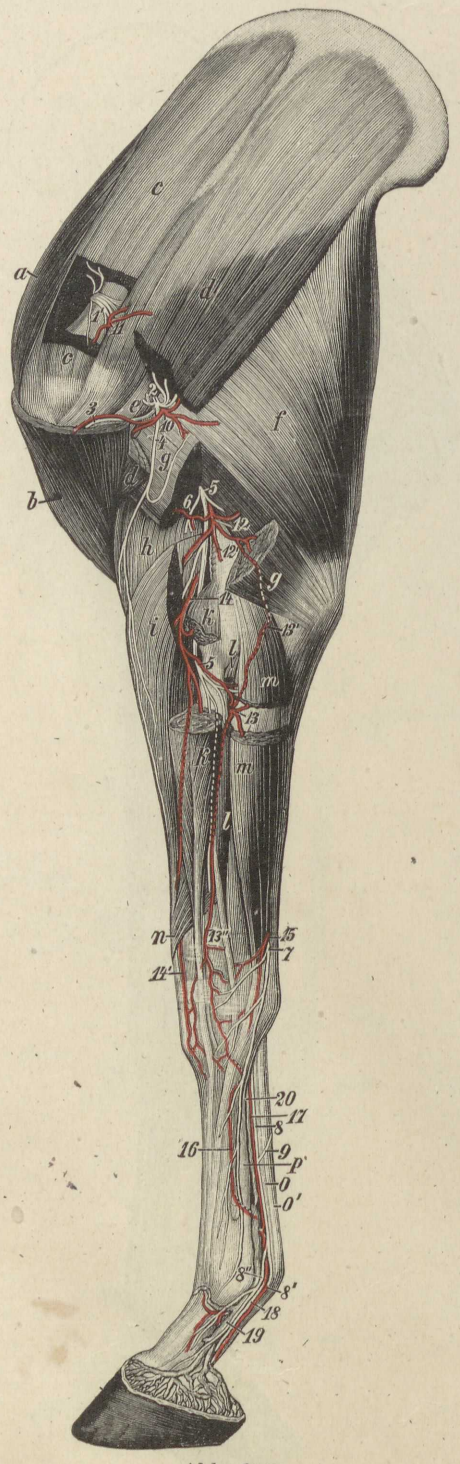

Abb. 975.

Abb. 975. Arterien und Nerven der Schultergliedmaße des Pferdes; von der lateralen Seite gesehen.

1 N. suprascapularis, der einen Zweig an den M. supraspinatus (c) abgibt; 2 N. axillaris, der schwache Zweige an den M. deltoideus (d) und M. teres minor (e), außerdem einen starken Zweig (3) an den M. brachiocephalicus (b) und einen Hautnerven (4) abgibt; 5, 5 N. radialis, der Muskelzweige an das Caput longum des M. triceps (f), den M. extensor carpi radialis (i), M. extensor digitalis communis (k, k), M. extensor digitalis lateralis (l, l), M. extensor carpi ulnaris (m, m) und M. abductor pollicis longus (n) abgibt und außerdem einen Hautnerven (6) abzweigt, dessen Äste abgeschnitten sind; 7 Ramus dorsalis des N. ulnaris; 8 N. volaris lateralis, 8′ sein volarer und 8″ sein dorsaler Endzweig; 9 Ramus communicans zwischen beiden Nn. volares; 10 A. circumflexa humeri posterior mit ihren Ästen; 11 Endzweige der A. circumflexa scapulae, von denen der abgeschnittene die Haut versorgt; 12 Endzweige der A. profunda brachii; 12′ Zweig für den M. extensor carpi radialis; 13 A. interossea dorsalis; 13′ A. interossea recurrens; 13″ Ende der A. interossea dorsalis, das zum Rete carpi dorsale geht; 14 A. collateralis radialis, 14′ ihr Ast zum Rete carpi dorsale; 15 Endzweig der A. collateralis ulnaris; 16 A. metacarpea dorsalis lateralis; 17 dünner Arterienzweig, der den N. volaris lateralis begleitet; 18 A. digitalis lateralis; 19 V. digitalis lateralis; 20 V. metacarpea volaris superficialis lateralis.

a präskapulare Portion des M. pectoralis profundus; b Endteil des M. brachiocephalicus (abgeschnitten); c, c M. supraspinatus (aus dem ein Stück herausgeschnitten ist); d, d M. deltoideus (aus dem ein Stück herausgeschnitten ist); e M. teres minor; f Caput longum und g, g Caput laterale des M. triceps (ein Teil aus letzterem herausgeschnitten); h M. brachialis; i M. extensor carpi radialis (sein Ursprungsteil ist herausgeschnitten); k, k M. extensor digitalis communis (aus dem ein Stück herausgeschnitten ist); l, l M. extensor digitalis lateralis (ein Stück herausgeschnitten); m, m M. extensor carpi ulnaris (ein Stück herausgeschnitten); n M. abductor pollicis longus; o tiefe und o′ oberflächliche Beugesehne; p M. interosseus medius.

am Unterarme fußwärts und läuft, von der gleichnamigen Vene und dem N. ulnaris begleitet, zwischen M. extensor und flexor carpi ulnaris (Abb. 391 h), die Zweige erhalten, fast bis zum Os accessorium (Abb. 973 13′ u. 974 12′), sendet proximal von diesem einen Verbindungsast an die A. metacarpea volaris prof. lateralis (Abb. 973 19 u. 974 20) und verbreitet sich mit dünnen Zweigen in der Haut lateral am Carpus (Abb. 975 15).

e) die **A. nutricia humeri**; sie ist ein kleines und kurzes Gefäß, das häufig aus der vorigen Arterie entspringt und durch das Ernährungsloch in den Humerus eindringt.

f) die **A. collateralis radialis (distalis)** (Abb. 973 14 u. 974 13); sie ist ein starkes Gefäß, das zwischen dem Humerus und dem M. biceps brachii, sodann zwischen Humerus und M. brachialis über die Beugefläche des Ellbogengelenkes, dessen Gelenkkapsel Zweige erhält, auf die vordere Fläche des Radius und unter den M. extensor carpi radialis tritt und zwischen beiden unmittelbar auf dem Knochen fußwärts verläuft (Abb. 391 0). Sie gibt Gefäße für den M. extensor carpi radialis, M. extensor digitalis communis, M. abductor pollicis longus (Abb. 973 14′ u. 975 14) sowie die Haut ab und anastomosiert am proximalen Ende des Unterarms mit der A. interossea dorsalis. Die Arterie entsendet im übrigen einen dünnen Zweig zu dem *Rete carpi dorsale* (s. unten und Abb. 975 14′). Die für die genannten Streckmuskeln bestimmten Zweige entspringen mitunter aus der A. interossea dorsalis.

Der Endstamm der A. brachialis geht über die Sehne des M. biceps, die kraniomediale Seite des Ellbogengelenkes[1]) und das mediale Seitenband des Ellbogengelenkes an den Unterarm und wird zur **A. mediana** (Abb. 973 15, 974 14 u. 979a) (s. S. 629 u. 630). Diese läuft nahe dem medialen Rande der kaudalen Radiusfläche, bedeckt vom M. flexor carpi radialis (Abb. 391 b), fast bis zum distalen Ende des Radius, wo sie zwischen M. flexor carpi radialis und ulnaris tritt und sich in die *A. metacarpea volaris prof. medialis* (Abb. 979 c) und *lateralis* (d) und die *A. metacarpea volaris superficialis* (b) teilt. Bis dahin gibt sie ab:

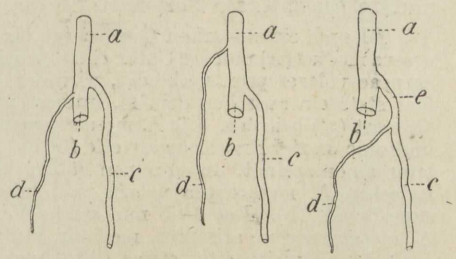

Abb. 976. Abb. 977. Abb. 978.

Abb. 976—978. Schemata der Endteilung der A. mediana des Pferdes. a A. mediana; b A. metacarpea volaris superficialis; c A. metacarpea volaris prof. medialis; d A. metacarpea volaris prof. lateralis; e gemeinschaftlicher Stamm von c und d.

g) **Gelenkzweige** für das Ellbogengelenk.

h) **Muskelzweige** für die an der kaudalen Radiusfläche liegenden Beugemuskeln und besonders starke an den proximalen Teil der letzteren (Abb. 974 15, 15′).

i) die 4—5 mm starke **A. interossea communis** (Abb. 973 16 u. 974 16); sie gibt bisweilen kurz nach ihrem Ursprunge die A. interossea volaris ab, tritt durch den Unterarmspalt auf die laterale Seite des Radius und wird damit zur A. interossea dorsalis. Die *A. interossea volaris* verläuft auf der volaren Fläche des Radius karpuswärts und verzweigt sich im Periost und im Caput radiale des M. flexor digitalis prof. Die *A. interossea dorsalis* (Abb. 975 13) anastomosiert mit der A. collateralis radialis, verläuft dann in der Tiefe zwischen M. extensor digitalis communis und lateralis, die Zweige erhalten, auf dem M. abductor pollicis longus nahe dessen hinterem Rande nach dem Carpus (Abb. 391 n u. 975 13″) und löst sich hier in mehrere feine Gefäße auf, die mit Zweigen der A. collateralis radialis und ulnaris das *Rete carpi dorsale* (Abb. 975) (s. unten) bilden. Im Unterarmspalt entspringt aus der A. interossea communis die *A. nutricia radii*, die durch das Ernährungsloch in den Knochen dringt. Nach dem Durchtritt durch den Unterarmspalt gibt sie bzw. die A. interossea dorsalis die sehr dünne *A. interossea recurrens* (Abb. 973 16″ u. 975 13′) ab, die auf der lateralen Fläche der Ulna, zum Teil vom lateralen Querbande bedeckt, oberarmwärts läuft und mit der A. profunda brachii sowie mit der A. collateralis ulnaris anastomosiert.

Aus dem **Rete carpi dorsale** (Abb. 975) entspringen Zweige für die Bänder und Faszienausbreitungen der Vorderfußwurzel und die sehr dünne *A. metacarpea dorsalis lateralis* und *medialis* (Abb. 973 21, 974 25, 975 16). Diese verlaufen in den Furchen zwischen dem Hauptmittelfußknochen und den beiden Griffelbeinen zehenwärts, geben Zweige an die Haut und verbinden sich am distalen Ende der Griffelbeine mit der tiefen volaren Metakarpalarterie ihrer Seite (Abb. 979 k′, k″). Die A. metacarpea dorsalis medialis entspringt häufig aus der entsprechenden tiefen volaren Metakarpalarterie.

k) die **A. retis carpi volaris** (Abb. 973 u. 974 17); sie entspringt im distalen Drittel des Unterarms und bildet an der Beugefläche des Carpus das grobmaschige **Rete carpi volare.** Dieses gibt Zweige an die volaren Bänder des Carpus und anastomosiert mit dem dorsalen Netze. In einigen Fällen entsprang die Arterie aus dem Hauptstamm am Ellbogengelenk, verlief oberflächlich auf der Unterarmfaszie bis zur gewöhnlichen Ursprungsstelle, um dann in die Tiefe zu dringen und das Gefäßnetz zu bilden.

Nahe dem Carpus (2½—8 cm proximal von ihm) teilt sich die A. mediana in die oben erwähnten Endäste, und zwar in der Weise, daß in der Regel (bei 59 von 100 untersuchten Tieren) erst die *A. metacarpea volaris profunda medialis* (Abb. 976 c), dann ½—1 cm distal

[1]) An dieser Stelle, die zum Pulsfühlen benutzt wird, ist die Arterie nur von der dünnen Pars sternocostalis des M. pectoralis superficialis und der Haut bedeckt und an ihrem kaudalen Rande (manchmal aber auch am vorderen oder medialen Rande) vom N. medianus und im übrigen von zwei Vv. brachiales begleitet, die an ihrem kranialen und kaudalen Rande liegen.

davon die *A. metacarpea volaris profunda lateralis* (d) entspringt, während der fortlaufende Stamm als *A. metacarpea volaris superficialis* bezeichnet wird (b). Doch kommen davon sehr viele Ausnahmen vor.

So entsprang in 13 von 100 Fällen erst die A. metacarpea volaris prof. lateralis und ½—2½ cm distal von ihr die A. metacarpea volaris prof. medialis (Abb. 977); in 6 von 100 Fällen zweigten beide Aa. metacarpeae volares prof. in gleicher Höhe ab; in 20 von 100 Fällen bildeten beide einen 3 mm bis 3½ cm langen gemeinschaftlichen Stamm (Abb. 978 e). In einem Falle entsprang die A. metacarpea volaris prof. lateralis 9½ cm proximal von der A. metacarpea volaris prof. medialis, in einem anderen Falle am proximalen Ende des Metacarpus aus der A. metacarpea volaris prof. medialis. Das Stärkeverhältnis der lateralen zur medialen A. metacarpea volaris prof. und zur A. metacarpea volaris superficialis ist ungefähr 1 : 2 : 4—6.

Die **A. metacarpea volaris prof. medialis** (Abb. 973 20, 974 18 u. 979 c, c') verläuft oberflächlich und in das Lig. carpi transversum eingeschlossen nahe dem medialen Rande des Carpus zehenwärts, gibt Zweige an das Rete carpi dorsale (Abb. 979 k) und tritt am proximalen Ende des medialen Griffelbeins in die Tiefe und an die volare Fläche des Hauptmittelfußknochens, an der sie neben dem medialen Griffelbeine zehenwärts verläuft und mit der A. metacarpea dorsalis medialis anastomosiert (k''). Am distalen Ende des Hauptmittelfußknochens verbindet sie sich mit der A. metacarpea volaris prof. lateralis (d') zu einem Stämmchen (e), das zwischen beiden Schenkeln des M. interosseus medius hindurchtritt und in die laterale Seitenarterie der Zehe (l) einmündet.

Durch einen starken Querast (g), der am proximalen Ende der Griffelbeine zwischen dem M. interosseus medius (10) und der Unterstützungssehne des M. flexor digitalis prof. (9) liegt und die beiden Aa. metacarpeae volares prof. verbindet, wird der **Arcus volaris profundus** gebildet, zu dessen Vervollständigung fast stets ein zwischen dem M. interosseus medius und der volaren Fläche von Mc 3 liegender zweiter Querast (g') beiträgt. Die A. metacarpea volaris prof. medialis gibt Zweige an den M. interosseus medius und eine starke Ernährungsarterie für das Mc 3 (i) ab, die bisweilen aus der A. metacarpea volaris prof. lateralis entspringt. In einzelnen Fällen (bei 11 von 100 untersuchten Pferden) bestand eine Verbindung zwischen A. metacarpea volaris prof. medialis und A. metacarpea volaris superficialis, **Arcus volaris superficialis** (h). Der 3—5 mm starke Verbindungsast entspringt 1—6 cm distal vom Carpus aus der A. metacarpea volaris prof. medialis, läuft um den medialen Rand der tiefen Beugesehne nach hinten (volar) und gleichzeitig etwas distal und mündet in die A. metacarpea volaris superficialis.

Die **A. metacarpea volaris prof. lateralis** (Abb. 973 19, 974 20, 979 d, d') ist ein dünnes Gefäß, das sich dicht proximal vom Carpus, bedeckt vom M. flexor carpi ulnaris, mit dem Endstamme der A. collateralis ulnaris verbindet (Abb. 974 12', 979 f) und, den N. volaris lateralis begleitend, nahe dem volaren Rande der medialen Fläche des Os accessorium zehenwärts und etwas lateral verläuft. Sie gibt dünne Zweige für das Rete carpi dorsale ab, tritt am Köpfchen des lateralen Griffelbeins in die Tiefe und verbindet sich durch 1—2 Queräste zur Bildung des *Arcus volaris profundus* (s. oben) mit der A. metacarpea volaris prof. medialis (Abb. 979 g, g').

Sie gibt Zweige an das Lig. carpi transversum und die Haut sowie an oder nahe dem Arcus volaris prof. einen sehr dünnen Zweig (Abb. 975 17) ab, der den N. volaris lateralis bis zum Fesselgelenk begleitet und in die A. digitalis lateralis mündet. Sie verläuft dann an der volaren Fläche des Mc 3 neben Mc 4 zehenwärts und verbindet sich mit der A. metacarpea volaris prof. medialis zu einem Stämmchen (e), das in die A. digitalis lateralis mündet, und anastomosiert (Abb. 975 k') mit der A. metacarpea dorsalis lateralis. In einzelnen Fällen entsprang die A. metacarpea volaris prof. lateralis nahe dem Ellbogengelenk aus der A. mediana und verlief außerhalb der Unterarmfaszie bis zum Os accessorium und dann wie gewöhnlich.

4. Die **A. metacarpea volaris superficialis** (früher *A. digitalis communis*), Hauptmittelfußarterie (Abb. 973 18, 974 19, 979 b, b), ist der fortlaufende Stamm der A. mediana und liegt an den Sehnen der Zehenbeuger zuerst innerhalb des Lig. carpi transversum, dann oberflächlich am medialen Rande der tiefen Beugesehne, und zwar volar von der entsprechenden Vene und dorsal vom N. volaris medialis. Sie gibt Zweige an die Beugesehnen, den M. interosseus medius und die Haut; nahe dem distalen Ende des Hauptmittelfußknochens tritt sie an die volare Fläche des M. interosseus medius und teilt sich proximal von den Sesambeinen in

a) die **A. digitalis medialis** *(digiti III. radialis)* (Abb. 973 22, 974 21, 979 l') und

b) die **A. digitalis lateralis** *(digiti III. ulnaris)* (Abb. 974 21, 975 18, 979 l), mediale und laterale Seitenarterie der Zehe. Beide gehen an dem der Fußachse abgekehrten Rande des Sesambeins ihrer Seite und der Beugesehnen und volar von der gleichnamigen Vene nach dem Hufbein und dringen mit ihrem Endstamm in das entsprechende Sohlenloch ein.

Die A. digitalis lateralis verbindet sich bald nach der Teilung der A. metacarpea volaris superficialis mit dem durch die Vereinigung der beiden Aa. metacarpeae volares profundae entstandenen

Stämmchen (Abb. 979 e); aus dem hierdurch hergestellten Gefäßbogen gehen medial und lateral Zweige fußrückenwärts, die zwischen dem Fesselgelenk und der Sehne des M. extensor digitalis communis das dorsale Zehennetz bilden. Die Aa. digitales geben außer Zweigen an die Haut, die Sehnen und Bänder der Zehe, von denen sich einer unmittelbar distal von den Sesambeinen mit dem entsprechenden der anderen Seite verbindet, noch folgende Äste ab:

a) in der Mitte des Fesselbeins jederseits die kurze Fesselbeinarterie, die sich bald in die dorsale (Abb. 973 23, 974 22 u. 979 m) und volare Fesselbeinarterie, *Ramus dorsalis* und *volaris phalangis primae*, teilt. Die ersteren verlaufen zwischen Phalanx I und Strecksehne, geben Zweige an diese, an das Fesselgelenk, an die Haut und die Kronlederhaut und verbinden sich mehrfach untereinander. Die volaren Fesselbeinarterien verlaufen zwischen dem Lig. rectum und den Ligg. obliqua der Sesambeine und den Beugesehnen, geben Zweige an diese Teile und verbinden sich durch einen Querast.

b) jederseits die *A. torica phalangis tertiae*, Ballenarterie (Abb. 979 n); sie entspringen jederseits nahe dem Hufknorpel aus der A. digitalis und gehen mit mehreren Ästen zu den Ballen und zur Strahllederhaut. Beide Ballenarterien anastomosieren miteinander.

c) die *Rami dorsales phalangis secundae*, dorsale Kronbeinarterien; sie entspringen dicht proximal von dem Strahlbein (Abb. 973 24) und laufen nahe dem Hufgelenk, von dem Hufknorpel und der Strecksehne bedeckt, an der dorsalen Fläche der Phalanx II nach deren Mitte, wo sie sich verbinden, nachdem sie Zweige an die Strecksehne, die Bänder des Hufgelenkes und die Kronenwulst abgegeben haben.

d) die *Rami volares phalangis secundae*, volare Kronbeinarterien; sie entspringen gegenüber den vorigen, sind jedoch schwächer und bilden am proximalen Rande und am Aufhängebande des Strahlbeins zusammen einen Querast, der die beiden Aa. digitales verbindet. Sie geben Zweige an das Hufgelenk.

e) die *Aa. coronales phalangis tertiae*, Arterien der Kronenwulst (Abb. 974 23); sie entspringen meist aus den dorsalen Kron-, seltener aus den dorsalen Fesselbeinarterien (im ersteren Falle schlagen sie sich um den proximalen Rand des Hufknorpels um). Sie verzweigen sich in der Kronenwulst und bilden in deren Mitte auf der Strecksehne einen Bogen.

Die Aa. digitales verlaufen nach Abgabe dieser Äste in der Sohlenrinne des Hufbeins (s. S. 138) und geben dort jederseits die *A. dorsalis phalangis tertiae*, Arterie der Wandlederhaut, ab. Diese sendet Zweige an das Strahlkissen und die Sohlenlederhaut, tritt durch das Astloch oder den Ausschnitt in die Rinne der Wand und verzweigt sich netzartig in der Wandlederhaut. Im weiteren Verlaufe treten die Aa. digitales in den Hufbeinkanal und bilden in

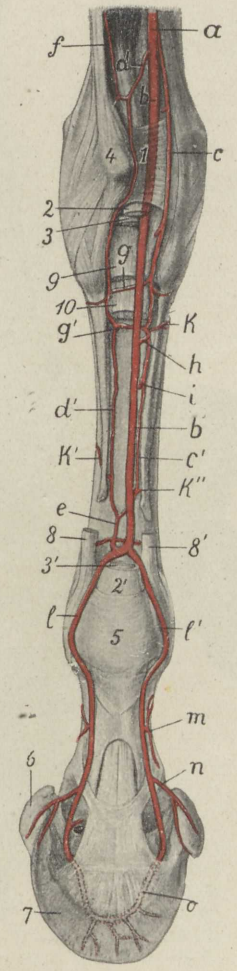

Abb. 979.

Abb. 979. Arterien am linken Vorderfuße des Pferdes; die Beugesehnen sind am Mittelfuß entfernt, das Lig. carpi transversum ist zum Teil erhalten. a A. mediana; b A. metacarpea volaris superficialis; c, c′ A. metacarpea volaris profunda medialis; d, d′ A. metacarpea volaris profunda lateralis; e Endstamm der beiden Aa. metacarpeae volares prof.; f Ende der A. collateralis ulnaris; g, g′ Arcus volaris prof.; h Arcus volaris superficialis; i Ernährungsarterie für Mc 3; k Zweig von c an das Rete carpi dorsale; k′, k″ Verbindungszweige zwischen den entsprechenden Aa. metacarpeae dorsales und Aa. metacarpeae volares profundae; l laterale und l′ mediale Zehenarterie; m A. phalangis primae dorsalis; n Arterie für den Ballen und Hufknorpel; o Arcus terminalis. 1 Lig. carpi transversum; 2, 2′ oberflächliche Beugesehne; 3, 3′ tiefe Beugesehne; 4 Os accessorium; 5 Ringband am Metakarpophalangealgelenk; 6 Hufknorpel; 7 Hufbein; 8, 8′ Endschenkel des M. interosseus medius; 9 Verstärkungssehne des M. flexor digitalis prof.; 10 M. interosseus medius.

ihm durch ihre Vereinigung einen *Arcus terminalis*, Endgefäßbogen (Abb. 979 o); dieser gibt viele Zweige ab, die teils in den aufsteigenden Kanälen des Hufbeins (s. S. 138) verlaufen und durch die Wandlöcher hervortreten, teils in den absteigenden Kanälen verlaufen und an den Sohlenrandlöchern hervortreten. Die Gefäße verzweigen sich teils in der Wandlederhaut, teils, nachdem sie sich um den Tragerand umgeschlagen haben, in der Sohlenlederhaut. Diese Zweige bilden an der Wand und an der Sohle viele Anastomosen und am Tragerand des Hufbeins einen Gefäßbogen.

Alle in den Weichteilen des Hufes sich verzweigenden Arterien anastomosieren vielfältig untereinander. Einzelne kleine Arterienäste gehen direkt in Venen über.

c) Truncus brachiocephalicus communis der Wiederkäuer.

Der Aortenbogen verhält sich wie beim Pferde (s. S. 618); aus ihm entspringt der sehr starke, beim Rinde 12—15 cm lange **Truncus brachiocephalicus communis** (Abb. 980 1), der sich in die *A. subclavia sinistra* (5) und die stärkere *A. brachiocephalica* (2) teilt. Letztere

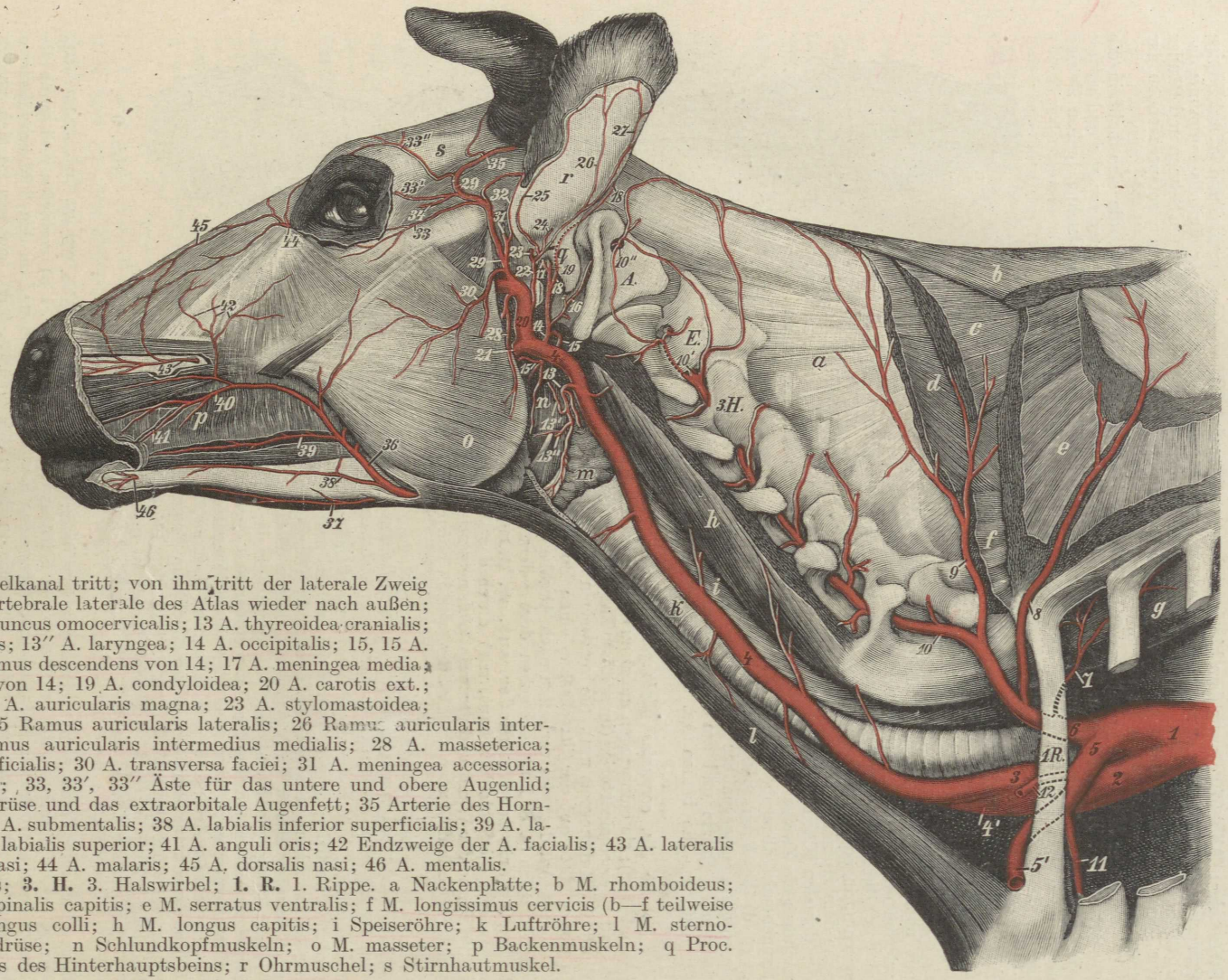

Abb. 980. Arterien am Kopf und Halse des Rindes, linke Seite.

1 Truncus brachiocephalicus communis; 2 A. brachiocephalica; 3 Truncus bicaroticus; 4 A. carotis communis sinistra; 4′ A. carotis communis dextra; 5 A. subclavia sinistra, 5′ ihr Ende bzw. der Übergang in die A. axillaris; 6 gemeinschaftlicher Stamm der A. intercostalis suprema (7), A. transversa colli (8), A. cervicalis profunda (9) und A. vertebralis (10); 7 A. intercostalis suprema; 8 A. transversa colli; 9 A. cervicalis profunda; 10 A. vertebralis; 10′ Endstamm der A. vertebralis, der zwischen 2. und 3. Halswirbel in den Wirbelkanal tritt; von ihm tritt der laterale Zweig bei 10″ durch das For. vertebrale laterale des Atlas wieder nach außen; 11 A. mammaria int.; 12 Truncus omocervicalis; 13 A. thyreoidea cranialis; 13′ A. pharyngea ascendens; 13″ A. laryngea; 14 A. occipitalis; 15, 15 A. palatina ascendens; 16 Ramus descendens von 14; 17 A. meningea media; 18, 18 Ramus occipitalis von 14; 19 A. condyloidea; 20 A. carotis ext.; 21 A. maxillaris ext.; 22 A. auricularis magna; 23 A. stylomastoidea; 24 A. auricularis prof.; 25 Ramus auricularis lateralis; 26 Ramus auricularis intermedius lateralis; 27 Ramus auricularis intermedius medialis; 28 A. masseterica; 29, 29 A. temporalis superficialis; 30 A. transversa faciei; 31 A. meningea accessoria; 32 A. auricularis anterior; 33, 33′, 33″ Äste für das untere und obere Augenlid; 34 Zweige für die Tränendrüse und das extraorbitale Augenfett; 35 Arterie des Hornzapfens; 36 A. facialis; 37 A. submentalis; 38 A. labialis inferior superficialis; 39 A. labialis inferior prof.; 40 A. labialis superior; 41 A. anguli oris; 42 Endzweige der A. facialis; 43 A. lateralis nasi; 44 A. malaris; 45 A. dorsalis nasi; 46 A. mentalis.

A Atlas; **E** Epistropheus; **3. H.** 3. Halswirbel; **1. R.** 1. Rippe. a Nackenplatte; b M. rhomboideus; c M. splenius; d M. semispinalis capitis; e M. serratus ventralis; f M. longissimus cervicis (b—f teilweise abgeschnitten); g M. longus colli; h M. longus capitis; i Speiseröhre; k Luftröhre; l M. sternomandibularis; m Schilddrüse; n Schlundkopfmuskeln; o M. masseter; p Backenmuskeln; q Proc. jugularis des Hinterhauptsbeins; r Ohrmuschel; s Stirnhautmuskel.

gibt ungefähr 5—6 cm nach ihrem Ursprunge den 5—6 cm langen *Truncus bicaroticus* (3) ab; der fortlaufende Stamm ist die *A. subclavia dextra,* aus der, ebenso wie aus der A. subclavia sinistra, folgende Gefäße entspringen: 1. bis 4. der *Truncus costocervicalis* (5): der gemeinsame Stamm der *A. intercostalis suprema* (7), *A. transversa colli* (8), *A. cervicalis profunda* (9)

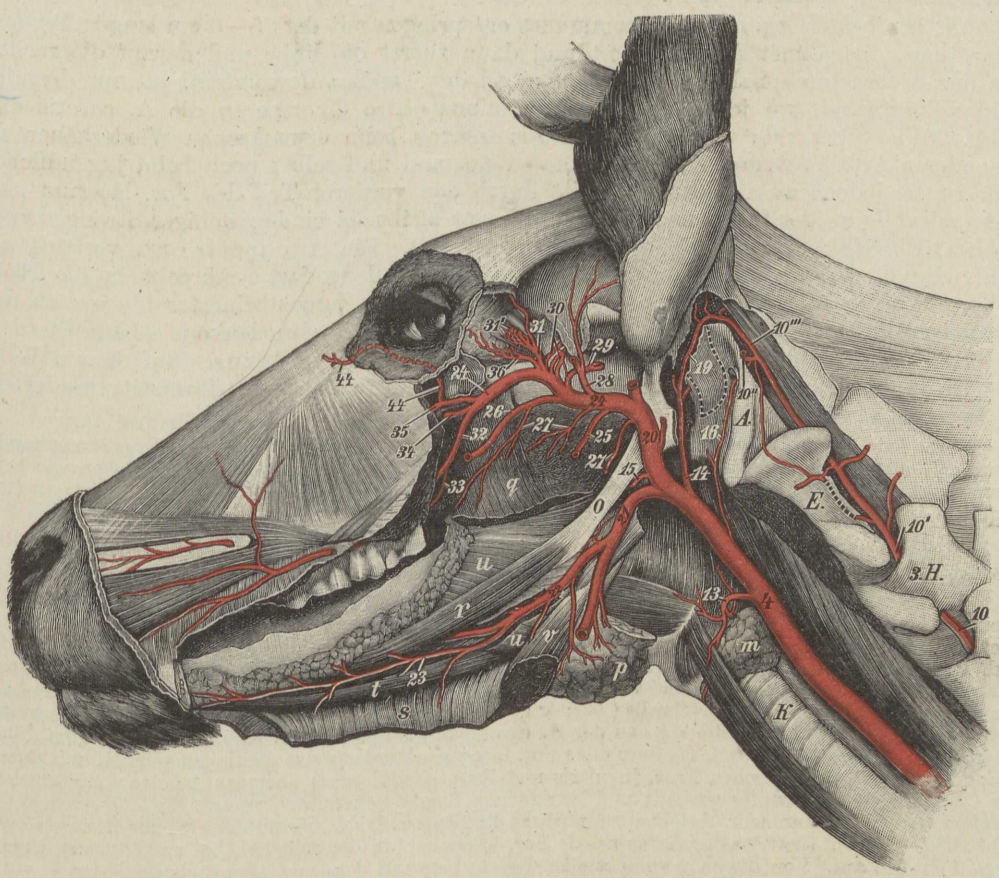

Abb. 981. Tiefere Arterien am Kopfe des Rindes (zur Ergänzung von Abb. 980).
Die Zahlen 1—21 und 44 beziehen sich auf dieselben Arterien wie in Abb. 980.

4 A. carotis communis sinistra; 10 A. vertebralis; 10′ Endstamm der A. vertebralis, der zwischen 2. und 3. Halswirbel in den Wirbelkanal tritt; sein lateraler Zweig tritt bei 10″ durch das For. vertebrale laterale des Atlas wieder nach außen; 10‴ medialer Endast der A. vertebralis, der mit der A. condyloidea (19) anastomosiert und an der Bildung des Rete mirabile sich beteiligt; 13 A. thyreoidea cranialis; 14 A. occipitalis; 15 A. palatina ascendens; 16 Ramus descendens der A. occipitalis, der in diesem Fall gesondert entspringt; 19 A. condyloidea, die mit dem medialen Endaste der A. vertebralis (10‴) anastomosiert; 20 A. carotis ext.; 21 A. maxillaris ext.; 22 A. lingualis; 23 A. sublingualis; 24, 24 A. maxillaris int.; 25 A. alveolaris mandibulae (abgeschnitten); 26 A. buccinatoria (abgeschnitten); 27, 27 Rami pterygoidei; 28 A. temporalis profunda (sie gibt bald einen sehr starken Ramus pterygoideus ab, der abgeschnitten ist); 29 Reteast, der durch das For. ovale in die Schädelhöhle tritt; 30 Reteäste, die durch das For. orbitorotundum in die Schädelhöhle treten; 31 A. ophthalmica ext., 31′ das von dieser gebildete Netz; 32 A. palatina major; 33 A. palatina minor; 34 A. sphenopalatina; 35 A. infraorbitalis; 36 A. adiposa; 44, 44 A. malaris. A Atlas, dessen Arcus dorsalis entfernt ist; E Epistropheus, dessen dorsaler Teil entfernt ist; **3. H.** 3. Halswirbel.

k Luftröhre; m Schilddrüse; o großer Zungenbeinast; p oraler Teil der Gl. submaxillaris; q M. pterygoideus; r. M. styloglossus; s M. mylohyoideus; t M. geniohyoideus; u, u M. hyoglossus; v M. digastricus (abgeschnitten).

und *A. vertebralis* (10); zuerst entspringt die A. intercostalis suprema und dicht neben ihr, oft auch gemeinsam mit ihr, die A. transversa colli; dann geht, einige Zentimeter von der A. transversa colli entfernt, die A. cervicalis profunda ab; der verbleibende Stamm ist die A. vertebralis; zuweilen haben die A. cervicalis prof. und die A. vertebralis einen gemeinsamen Ursprungsstamm, *A. vertebrocervicalis;* 5. die *A. mammaria (thoracica) interna* (11);

6. mit gemeinsamem Stamm (*Truncus omocervicalis* [12]) die *A. cervicalis ascendens* und *A. transversa scapulae;* 7. die *A. thoracica externa* und 8. die *A. axillaris* (5′).

Bei Schaf und Ziege geht der gemeinschaftliche Stamm der unter 1—4 genannten Arterien zuerst von der A. brachiocephalica ab, dann folgt der kurze Truncus bicaroticus; das dann übrigbleibende Gefäß ist die A. subclavia dextra.

A. Die beiden **Aa. carotides communes** entspringen mit dem 5—6 cm langen Truncus bicaroticus, ausnahmsweise gesondert und dann zuerst die linke und darauf die rechte, aus der A. brachiocephalica. Sie verlaufen an der Trachea dorsolateral bis zur dorsalen Schlundkopfwand, wo jede A. carotis communis ohne Grenze in die A. carotis ext. (Abb. 981 20) übergeht, weil die A. carotis interna beim erwachsenen Wiederkäuer als besonderer Arterienstamm fehlt; im fötalen Zustand und selbst noch beim jugendlichen Tier ist sie jedoch ausgebildet und tritt durch den vorderen Teil des For. lacerum zum Rete mirabile an der Schädelbasis; als Rudiment bleibt ein bindegewebiger Strang zurück (Schmidt [844], Canova [149], La Rocca [759]). Die A. carotis ext. verläuft am Schlundkopfe zunächst noch ein Stück nasal, steigt dann fast senkrecht in die Höhe (Abb. 981 20), gelangt über die laterale Seite des großen Zungenbeinastes hinweg an den kaudalen Rand des Unterkiefers und teilt sich nahe dem Kiefergelenke wie beim Pferd in die A. temporalis superficialis und die A. maxillaris interna. Auf diesem Wege gibt sie beim Rind ab die A. occipitalis, die A. maxillaris ext. (die ihrerseits wieder die A. lingualis abspaltet), die A. auricularis magna und die A. masseterica.

Eine jede A. carotis communis gibt außer *Rami tracheales, oesophagei* und *musculares* etwas kaudal vom Schlundkopfe noch die **A. thyreoidea cranialis** (Abb. 980 13) ab, die sich im wesentlichen wie beim Pferde verhält (S. 638) und wie bei diesem eine *A. pharyngea ascendens* (13′) und eine *A. laryngea* (13″) abgibt.

a) Die **A. occipitalis** (Abb. 980 u. 981 14) wird zum Teil durch die A. vertebralis (s. S. 660) ersetzt und bildet infolgedessen einen verhältnismäßig schwachen Stamm, der abgibt:

1. direkt an seinem Ursprunge die *A. palatina ascendens* (Abb. 980 15, 15), die in der dorsolateralen Pharynxwand, den retropharyngealen Lymphknoten und im Gaumensegel sich verbreitet, nicht selten aber auch selbständig aus der A. carotis externa entspringt (wie in Abb. 981 15); 2. sehr variabel den i. d. R. dünnen *Ramus descendens* (Abb. 980 16); er wendet sich über die Kopfbeuger nach der Fossa atlantis, tritt durch das For. alare und vereinigt sich mit dem durch das For. vertebrale laterale des Atlas austretenden Endaste der A. vertebralis (10″); er gibt Zweige an die Kopfbeuger und entspringt sehr oft, vielleicht sogar i. d. R., selbständig aus der A. carotis communis (wie in Abb. 981 16); 3. eine dünne *A. meningea media* (Abb. 980 17), die durch das For. lacerum aborale zu den Meningen geht; 4. den *Ramus occipitalis* (18, 18), der zwischen Proc. jugularis und Proc. condyloideus über das Atlantookzipitalgelenk zur Genickfläche des Kopfes verläuft und hier in den Kopfstreckern sich verzweigt; 5. Zweige an die Kopfbeuger. 6. Der nunmehr übrigbleibende starke Endstamm der A. occipitalis wird zur *A. condyloidea* (Abb. 980—982 19). Sie tritt durch das nasale For. hypoglossi in die Schädelhöhle und löst sich in eine Anzahl Zweige auf. Von diesen verbindet sich der stärkste mit dem medialen Endzweige der A. vertebralis (Abb. 982 10‴) und trägt zur Bildung des Wundernetzes in der Schädelhöhle (s. S. 657 u. 660) bei; ein anderer Zweig tritt durch eine kleine Öffnung in die Diploë des Condylus occipitalis, verzweigt sich hier und läßt einige Zweige wieder austreten zu den Kopfstreckern; ein weiterer Zweig tritt in den Schläfenkanal, anastomosiert mit der A. meningea accessoria (Abb. 980 31) und verzweigt sich von hier aus im M. temporalis und in der Auskleidung der Stirnhöhle; weitere Zweige gehen an die Dura mater.

b) Die **A. maxillaris externa** (Abb. 980 u. 981 21) ist beim Rinde schwächer als beim Pferde, verläuft jedoch im wesentlichen wie bei diesem (s. S. 641). Sie gibt die starke *A. lingualis* (Abb. 981 22) ab, die jedoch nicht selten selbständig teils kaudal, teils nasal von der A. maxillaris ext. aus der A. carotis externa entspringt.

Die *A. lingualis* verhält sich im allgemeinen wie beim Pferde, gibt aber noch 1—2 Zweige an die Gl. submaxillaris, meist je einen Zweig an die seitliche Pharynxwand und den M. digastricus und meist einen *Ramus hyoideus* zur Verbindung mit der der anderen Seite, außerdem nasal vom kleinen Zungenbeinaste die *A. sublingualis* (Abb. 981 23) ab. Diese verläuft am ventralen Rande des M. styloglossus und der Gl. sublingualis nach dem Kinnwinkel, um sich mit ihren Endzweigen in den im Kehlgange gelegenen Muskeln aufzulösen.

Der fortlaufende Stamm der A. maxillaris externa gibt Zweige an den M. pterygoideus, M. digastricus, M. mylohyoideus und M. sternomandibularis, an die Muskeln des Zungengrundes, die Gl. submaxillaris (Abb. 981 bei p) und die Kehlgangslymphknoten, gelangt wie beim Pferd um den Gefäßausschnitt als **A. facialis** (Abb. 980 36) an das Gesicht und gibt ab:

1. an der Umschlagsstelle ein schwächeres Gefäß, das einen Zweig zur Gl. submaxillaris sendet, während ein anderer (als *A. submentalis* [37] nach Schmidt [844]) am M. mylohyoideus kinnwärts läuft; 2. die am ventralen Rande des M. depressor labii inferioris verlaufende schwache *A. labialis inferior superficialis* (38); 3. die etwas stärkere, an der medialen Seite des M. depressor labii inf. nach dem

Mundwinkel strebende *A. labialis inferior profunda* (39) und 4. weiter dorsal die *A. labialis superior* (40), die (meist bedeckt vom M. zygomaticus) am ventralen Rande des M. caninus zur Oberlippe zieht und meist einen stärkeren Zweig zum Mundwinkel, *A. anguli oris* (41), und einen starken Ast abgibt, der der A. lateralis nasi (s. unten) fast parallel verläuft. Die A. labialis superior erscheint meist als der Endstamm der A. facialis. Von ihr sowie dem Parallelast und der A. lateralis nasi gehen 6—8 feine Zweige (42) ab, die divergierend nach dem Nasenloche, dem Nasenrücken und dem unteren Augenlide verlaufen und mit der A. malaris und A. dorsalis nasi anastomosieren. Die *A. lateralis nasi* (43) ist das Ende der A. infraorbitalis (S. 660) und die *A. dorsalis nasi* (45) das der A. malaris (S. 660).

Die *A. labialis superior* und *inferior* werden bei Schaf und Ziege nicht von der A. facialis, sondern von der A. transversa faciei abgegeben.

c) Die *A. palatina ascendens* (Abb. 981 15) für die dorsolaterale Pharynxwand entspringt sehr oft aus der A. occipitalis (Abb. 980 15) (s. S. 656).

d) Die *A. auricularis magna* (22) entspringt etwa 4 cm dorsal von der A. maxillaris ext.; sie verhält sich im allgemeinen wie beim Pferde (s. S. 643).

Sie gibt in wechselnder Weise eine durch den Fazialiskanal in das Mittelohr gelangende *A. stylomastoidea* (23), eine durch das Gesäß der Ohrmuschel an deren Innenfläche tretende *A. auricularis prof.* (24), einen *Ramus auricularis lateralis* (25), *Ramus auricularis intermedius lateralis* (26) und *medialis* (27) und Muskeläste ab.

e) Die *A. masseterica* (28) entspringt 5—6 cm dorsal von der A. maxillaris ext. entfernt; sie gibt i. d. R. auch Zweige für den M. pterygoideus, M. digastricus und die Parotis ab, die nicht selten selbständig aus der A. carotis ext. entspringen.

Aus der Endteilung der A. carotis ext. gehen die A. temporalis superficialis und A. maxillaris int. hervor.

f) Die **A. temporalis superficialis** (29, 29) verläuft kaudal vom Kiefergelenke zur Schläfengegend und zum oberen Augenlide. Sie gibt außer Zweigen an die Parotis ab:

α) die *A. transversa faciei* (30), die einen Muskelast für den M. masseter darstellt und ungefähr in dessen Mitte, also weit vom Jochbogen entfernt, verläuft; sie gibt bei Schaf und Ziege die *Aa. labiales* ab. β) eine *A. meningea accessoria* (31) (Canova [149], Schmidt [844]), die durch den Schläfenkanal in die Schädelhöhle gelangt und sich in der Dura mater verbreitet, jedoch auch Zweige in die Stirnhöhle, an den M. temporalis und an die Ohrmuschel sendet. Sie zweigt i. d. R. eine *A. auricularis anterior* (32) ab, deren Ende den *Ramus auricularis medialis* bildet. γ) Der fortlaufende Stamm gibt starke Zweige an das obere und untere Augenlid (33, 33′, 33″), die Tränendrüse *(A. lacrimalis superficialis)* und das extraorbitale Augenfett (34), die Haut der Stirn- und Scheitelgegend, den Stirnhautmuskel und den M. temporalis ab, die mit denen der anderen Seite anastomosieren. Der Endstamm läuft als Arterie des Hornzapfens (35) um den lateralen Rand der Hornbasis herum bis zur Hinterhauptsgegend, wo er mit dem der anderen Seite anastomosiert; er gibt starke Zweige an das Corium cornus und an die Ohrmuskeln.

g) Die **A. maxillaris interna** tritt als Hauptast der A. carotis ext. an die mediale Seite der Mandibula und strebt der Fossa pterygopalatina zu (Abb. 981 24, 24). Ihre Äste sind folgende:

aa) Die *A. alveolaris mandibulae* (25) gibt i. d. R. zunächst einen Zweig an den M. pterygoideus, verläuft dann durch den Canalis mandibulae und verläßt diesen als *A. mentalis* durch das For. mentale (Abb. 980 46), nachdem sie vorher noch einen *Ramus incisivus inf.* für die Schneidezähne abgegeben hat.

bb) *Rami pterygoidei* an den M. pterygoideus (Abb. 981 27, 27).

cc) Die *A. temporalis profunda (aboralis)* (28) entspringt dicht nasal von dem Kiefergelenk, gibt meist einen starken Ast an den M. pterygoideus und teilt sich in mehrere zum M. temporalis gehende Zweige.

dd) 2—3 cm nasal von der vorigen die *A. buccinatoria* (26), die zwischen Ober- und Unterkiefer an die Backe tritt und diese mit Blut versorgt, vorher aber Zweige an den M. temporalis und M. pterygoideus und an die dorsalen Backendrüsen abgibt.

ee) Mehrere Reteäste vertreten die **A. carotis interna**; von ihnen gelangen ein stärkerer Zweig durch das For. ovale (Abb. 981 u. 982 29) und 3—8 schwächere (30) durch das For. orbitorotundum in die Schädelhöhle, in der sie zusammen mit Zweigen der A. vertebralis (s. S. 660) und der A. condyloidea (s. S. 656) zwischen der Schädelbasis und der Dura mater ein größeres **Wundernetz,** *Rete mirabile cerebri* (Abb. 982 1), seitlich von der Hypophyse bilden und die letztere dadurch, daß die beiderseitigen Wundernetze sich durch Queräste verbinden, fast vollständig umkreisen. Aus jedem Wundernetz entspringt nasal von der Hypophyse die kurze, starke *A. carotis cerebralis,* welche die Dura mater durchbohrt und sich sogleich in einen Ramus cranialis und caudalis teilt. Diese verbinden sich mit den gleichen Gefäßen der anderen Seite zum Circulus arteriosus. Aus dem Zusammenfluß der beiden Rami caudales entsteht die *A. basilaris cerebri,* die unmerklich in die *A. spinalis ventralis* übergeht. Aus dem Circulus arteriosus und der A. basilaris cerebri entspringen dieselben Gefäße wie beim Pferde (s. S. 640 u. 641). Einige Reteäste bilden bereits extrakraniell am N. maxillaris ein Gefäßnetz, das längs dieses Nerven in die Schädelhöhle gelangt. Ein kleiner Teil dieses Netzes setzt sich von der Orbita aber durch das For. opticum in die Schädelhöhle fort und bildet ventral vom Chiasma opticum (extradural) ein Rete mirabile, aus dem die *A. ophthalmica int.* entspringt; diese begleitet den Sehnerven und mündet in den Truncus ciliaris temporalis (s. S. 658).

ff) Die *A. ophthalmica ext.* (Abb. 981 31) kreuzt den N. maxillaris, wobei sie bisweilen Reteäste (s. oben) abgibt, durchbohrt die Periorbita, tritt zwischen dem M. rectus oculi lateralis und dorsalis in

die Tiefe und bildet an der dem Sehnerven zugekehrten Fläche des M. rectus oculi dorsalis ein *Rete mirabile arteriae ophthalmicae* (31′); sie selbst geht durch dieses Netz hindurch und teilt sich in die zum For. ethmoidale ziehende *A. ethmoidalis*, die sich wie beim Pferde verhält (s. S. 645), und die *A. frontalis;* diese tritt in den Canalis supraorbitalis und verzweigt sich hauptsächlich in der Wand der Stirnhöhle. Nur feine Zweige treten auf die Stirn. An ihrem Ursprunge bilden Zweige der A. frontalis und A. ethmoidalis oft ebenfalls ein Netz und geben eine *A. ciliaris anterior dorsalis* für den Bulbus ab. Aus dem Rete mirabile der A. ophthalmica ext. (Abb. 984) entspringen: α) der *Ramus bulbi*, der den Sehnerven bis zum Bulbus begleitet und sich in den *Truncus ciliaris nasalis* und *temporalis* teilt. Diese geben je mehrere *Aa. ciliares posteriores breves* ab und werden zur *A. ciliaris posterior longa nasalis* und *temporalis*; β) die *A. lacrimalis prof.* für die Tränendrüse; γ) *Rami musculares* für die Mm. recti oculi, den M. retractor bulbi, M. levator palpebrae superioris, das intraorbitale Augenfett und die Sehnervenscheide.

gg) Die *A. adiposa* (Abb. 981 36) entspringt oft aus der A. ophthalmica ext. und versorgt das Augenfett, die Conjunctiva und den Bulbus *(A. ciliaris anterior ventralis)*.

Der Endstamm der A. maxillaris interna teilt sich in den nasodorsal gerichteten

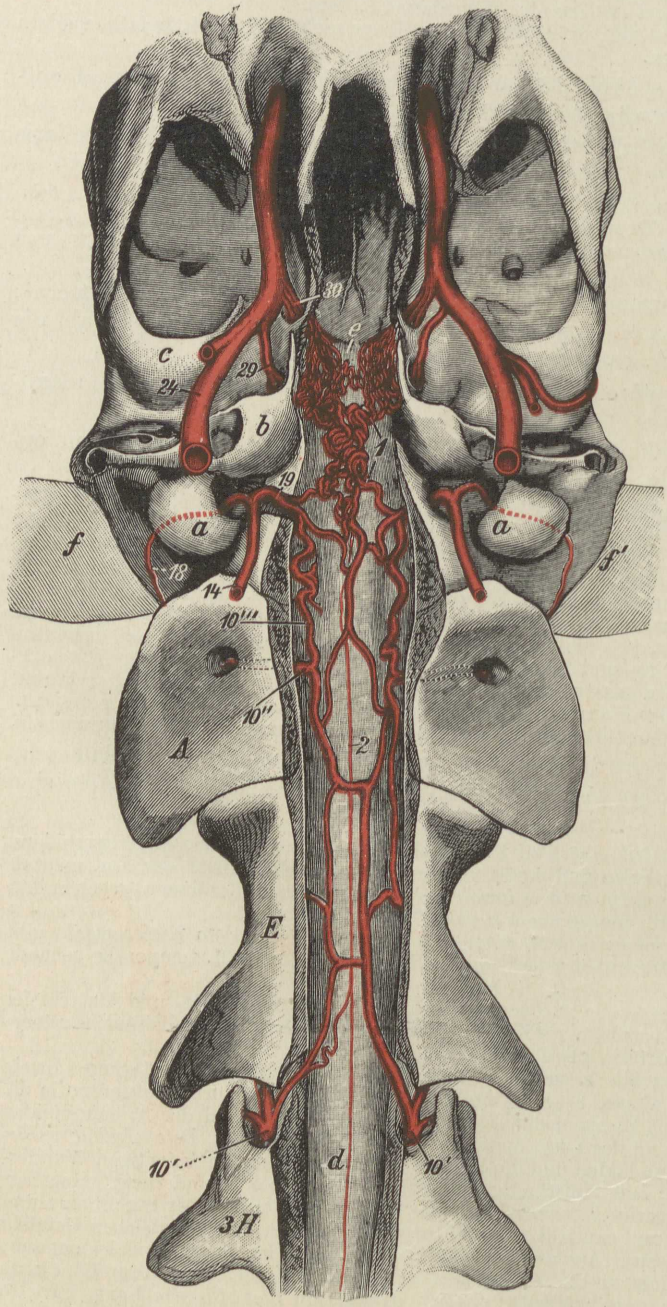

Abb. 982.

Abb. 982. Arterielles Netz an der Schädelbasis des Rindes, aus dem die Arterien für das Gehirn entspringen.

Die Zahlen 10′, 10′, 10″, 10‴, 14, 18 u. 19 beziehen sich auf dieselben Arterien wie in Abb. 980 u. 981.

1 Rete mirabile an der Schädelbasis; 2 Arterie für die Dura mater spinalis; 10′, 10′ Ende der Aa. vertebrales, die zwischen 2. und 3. Halswirbel in den Wirbelkanal treten; 10″ der durch das For. vertebrale laterale des Atlas nach außen tretende laterale Ast der A. vertebralis, 10‴ ihr medialer Endast, der mit der A. condyloidea (19) anastomosiert und an der Bildung des Rete sich beteiligt; 14 A. occipitalis; 18 Ramus occipitalis; 19 A. condyloidea; 24 A. maxillaris interna; 29 Reteast, der durch das For. ovale in die Schädelhöhle tritt; 30 Reteäste, die durch das For. orbitorotundum in die Schädelhöhle treten.

A Atlas; E Epistropheus; 3. H. 3. Halswirbel.

a, a Proc. jugularis; b Bulla tympanica; c Tuberculum articulare; d Rückenmark; e Hypophyse; f rechtes und f′ linkes Horn (abgeschnitten).

Stamm der *A. malaris* (Abb. 981 44, 44) und *A. infraorbitalis* (35) und in den nasoventral verlaufenden Stamm der *A. sphenopalatina* (34) und *A. palatina major* (32), die je 1½—2 cm lang sind.

Abb. 983. Kopfarterien des Schafes (nach Canova [149]).

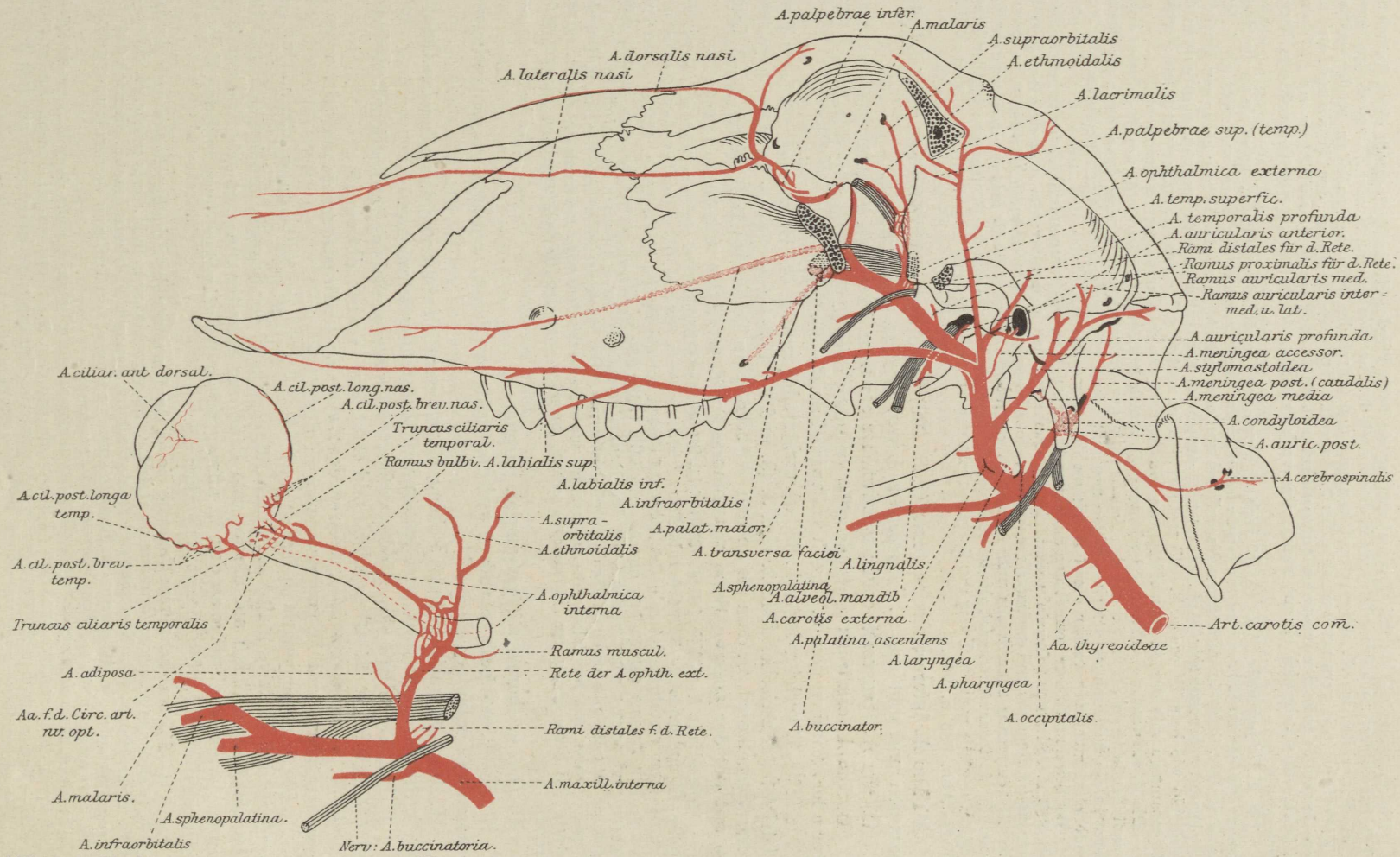

Abb. 984. Endverzweigung der A. maxillaris int. des Schafes (nach Canova [149]).

Die *A. malaris* (Abb. 981 44, 44) ist stärker als beim Pferde; sie verläuft durch einen Ausschnitt der Tränenbeinblase nach der Orbita und in dieser nach dem unteren Augenlide, gibt Zweige an das Augenfett, die Periorbita, den M. obliquus oculi ventralis und (durch die Bulla lacrimalis) an die Schleimhaut der Kieferhöhle und versorgt weiterhin das 3. Augenlid, die Tränenkarunkel, den Tränensack und das untere Augenlid; nahe dem medialen Augenwinkel tritt sie an das Gesicht und wird hier zur *A. dorsalis nasi* (Abb. 980 45), die sich bis zur Nasenspitze verfolgen läßt und Zweige an die Stirn und den Nasenrücken abgibt.

Die *A. infraorbitalis* (Abb. 981 35) verläuft durch den Canalis infraorbitalis, wobei sie an die Backzähne die *Aa. alveolares (dentales* und *gingivales) maxillae* abgibt, verläßt den Kanal und zieht als *A. lateralis nasi* (Abb. 980 43) zum äußeren Nasenflügel und versorgt diesen sowie die hier gelegenen Muskeln.

Die *A. sphenopalatina* (Abb. 981 34) tritt durch das For. sphenopalatinum, verzweigt sich in der Nasenhöhle wie beim Pferde (s. S. 647) und löst sich im ventralen Nasengang, an der ventralen Muschel und (zusammen mit der A. ethmoidalis) am Siebbein in ein weitmaschiges Netzwerk auf.

Die *A. palatina major* (Abb. 981 32) ist schwächer als beim Pferde, gibt die dünne *A. palatina minor* (33) zum Gaumensegel ab, tritt durch den Canalis palatinus an den harten Gaumen, dann durch die Fissura incisiva in die Schleimhaut der Nasenhöhle und bildet in der Umgebung des Canalis nasopalatinus ein Wundernetz, gibt aber vorher einen Zweig an die Zahnplatte ab.

Bei **Schaf** und **Ziege** verhält sich die **Verzweigung der A. carotis communis** ähnlich wie beim Rinde (Abb. 983 u. 984); nur folgende wesentliche Unterschiede seien angegeben: die *A. carotis ext.* gibt die *A. occipitalis, lingualis* und *auricularis magna* ab; die *A. maxillaris ext.* wird durch Äste der A. transversa faciei, A. temporalis superficialis und A. malaris vertreten. Die *A. labialis inferior* und *superior* sind Zweige der A. transversa faciei, die *A. lateralis* und *dorsalis nasi* Zweige der A. malaris; bei der Ziege ist die A. dorsalis nasi ein Zweig der A. temporalis superficialis. Betreffs Einzelheiten s. Canova [149] und die Abb. 983 u. 984.

B. Die **A. intercostalis suprema** (s. S. 620) entspringt allein oder mit der folgenden zusammen und gibt die *A. intercostalis prima, secunda* und *tertia* ab.

C. Die **A. transversa colli** ist schwächer als beim Pferde (s. S. 636).

D. Die **A. cervicalis profunda** geht zwischen dem 1. Brust- und 7. Halswirbel, mitunter aber zwischen dem 6. und 7. Halswirbel an die Nackenmuskeln.

E. Die **A. vertebralis** (Abb. 980 10) verläuft bis zum 2. (3.) Halswirbel wie beim Pferd und tritt dann zwischen dem 2. und 3. (3. und 4.) Halswirbel (bei 10′ in Abb. 980—982) in den Wirbelkanal, in dem sie an den Wirbelkörpern kopfwärts läuft, durch 2—3 Queräste mit der der anderen Seite anastomosiert und am Atlas sich in 2 Äste teilt.

Der mediale Ast (Abb. 981 u. 982 10″) läuft nach der Schädelhöhle, verbindet sich mit der A. condyloidea (19) und sendet 2—3 Zweige zum *Rete mirabile cerebri* (s. S. 656 u. 657). Der laterale Ast gelangt durch das For. vertebrale laterale des Atlas auf dessen dorsale Fläche (Abb. 980 u. 982 10″), vereinigt sich mit dem Ramus descendens der A. occipitalis (Abb. 980 u. 981 16), verzweigt sich in den Kopfstreckern und ersetzt zum großen Teile den Ramus occipitalis der schwachen A. occipitalis. Im For. vertebrale laterale gibt er einen Zweig zum Wundernetz. Die Rückenmarkszweige der Aa. vertebrales, Aa. intercostales, Aa. lumbales und Aa. sacrales laterales verbinden sich, bevor sie in die *A. spinalis ventralis,* die Fortsetzung der *A. basilaris cerebri,* münden, auf den Wirbelkörpern zu langgezogenen Maschen.

F. Die **A. thoracica (mammaria) interna,**

G. die **A. cervicalis ascendens** und die häufig aus der A. thoracica ext. entspringende **A. transversa scapulae,** ebenso

H. die **A. thoracica externa** weichen nicht wesentlich von den entsprechenden Gefäßen des Pferdes (s. S. 647) ab, sind jedoch verhältnismäßig schwächer.

J. Die **A. axillaris** des Rindes verläuft über die mediale Seite des Schultergelenkes und teilt sich in die *A. subscapularis* und *brachialis.* Vorher gibt sie ab

die *A. thoracicoacromialis;* diese sendet Zweige an die Brustmuskeln und tritt zwischen M. subscapularis und M. supraspinatus in die Tiefe.

I. Die **A. subscapularis** ist fast so stark wie die A. brachialis, verläuft zwischen M. subscapularis und M. teres major nach dem Rückenwinkel der Scapula, schlägt sich in dessen Nähe als dünnes Gefäß auf die laterale Seite der Schulter um und geht bis zur Spina scapulae, wobei sie Zweige an den M. infraspinatus, M. latissimus dorsi und den Schulterhautmuskel abgibt. Sie zweigt außerdem ab:

a) 1½—2½ cm nach ihrem Ursprung die an der Beugeseite des Schultergelenkes nach der lateralen Seite tretende *A. circumflexa humeri posterior.* Sie verzweigt sich im M. teres minor, M. deltoideus und M. infraspinatus, vor allem aber gibt sie starke Zweige an den M. triceps brachii, die nach dem Olecranon zu verlaufen, in die genannten Muskeln eintreten und einen Teil des Verbreitungsgebietes der A. profunda brachii des Pferdes übernehmen.

b) die *A. thoracicodorsalis;* sie verläuft kaudodorsal und gibt nicht allein dem M. teres major und M. latissimus dorsi, sondern auch den Brustmuskeln und dem M. triceps brachii Zweige. Sie entspringt i. d. R. 2—3 cm nach dem Abgange der A. subscapularis. Wir sahen sie jedoch auch aus dem Teilungswinkel der A. axillaris oder aus dieser selbst abgehen.

c) 10—15 cm nach ihrem Abgange die *A. circumflexa scapulae,* die sich wie beim Pferde verhält (s. S. 649).

d) inkonstante, mitunter recht starke *Rami musculares.*

II. Die **A. brachialis** läuft, den Humerus kreuzend, über den medialen Teil der Beugeseite des Ellbogengelenkes an den Unterarm und wird damit zur **A. mediana,** die am mediovolaren Rande des Radius bis fast zur Mitte des Unterarms geht (Abb. 985 a) und sich dort in die A. radialis (b) und A. ulnaris (h) spaltet (s. S. 628—630). Bis dahin gibt sie ab:

a) 1½—2½ cm nach ihrem Ursprunge die *A. circumflexa humeri anterior,* die durch den M. coracobrachialis zum M. biceps brachii tritt und bisweilen aus der A. subscapularis oder der A. circumflexa humeri posterior entspringt.

b) ungefähr zwischen 1. und 2. Drittel des Humerus die *A. profunda brachii,* die aber sehr schwach ist, weil ihr Verbreitungsgebiet zum Teil von der A. circumflexa humeri posterior übernommen wird (s. S. 660).

c) nahe dem Ellbogengelenke die in der Richtung nach dem Olecranon verlaufende, bisweilen doppelte *A. collateralis ulnaris (proximalis),* die sich im M. triceps brachii und den Beugemuskeln am Unterarm verzweigt, aber nicht zum Carpus gelangt.

d) die an der Beugeseite des Ellbogengelenkes entspringende *A. collateralis radialis (distalis)* für den M. biceps und M. brachialis und die Streckmuskeln am Unterarm; sie gibt auch die *A. nutricia humeri* ab, läuft aber nicht bis zum Carpus.

e) am proximalen Ende des Unterarms einen sehr starken *Ramus muscularis* für die Beugemuskeln, der meist auch noch Zweige an die Streckmuskeln abgibt.

f) ein wenig weiter zehenwärts die starke *A. interossea communis,* die mit der A. profunda brachii anastomosiert *(A. interossea recurrens)* und als *A. interossea dorsalis* in der Gefäßrinne zwischen Radius und Ulna liegt und Zweige an die Streckmuskeln und die Haut gibt. Am distalen Unterarmende sendet sie durch den distalen Unterarmspalt auf die volare Fläche des Radius einen Zweig (s. S. 629) (Abb. 985 o), der sich an der Bildung des *Rete carpi volare* beteiligt (o′) und sich in die *A. metacarpea volaris prof. lateralis* (k, k′) fortsetzt (s. S. 662), während der fortlaufende Stamm der A. interossea dorsalis das *Rete carpi dorsale* bilden hilft.

Das **Rete carpi dorsale** wird außer vom Endstamme der A. interossea dorsalis von Zweigen der A. radialis gebildet. Aus ihm entsteht die schwache *A. metacarpea dorsalis III.* (s. S. 634).

III. Die **A. radialis** (Abb. 985 b) ist schwächer als die A. ulnaris, läuft oberflächlich am mediovolaren Rande des Radius, Carpus und Metacarpus zehenwärts und gibt am distalen Ende der Speiche Zweige an das Rete carpi dorsale und volare (c u. d), ferner am proximalen Ende des Hauptmittelfußknochens einen Querast (e) ab, der zwischen den Knochen und den M. interosseus medius tritt, Gefäße an diesen und das Rete carpi volare gibt und den *Ramus perforans proximalis* (e′) durch das proximale Loch des Hauptmittelfußknochens zur A. metacarpea dorsalis III sendet, während sein Stamm als *A. metacarpea volaris prof. III* s. *media* (e″) volar am Hauptmittelfußknochen liegt, wo er nicht selten netzförmige Verzweigungen bildet und sich ungefähr in der Mitte des Metacarpus mit einem Zweige (g) der

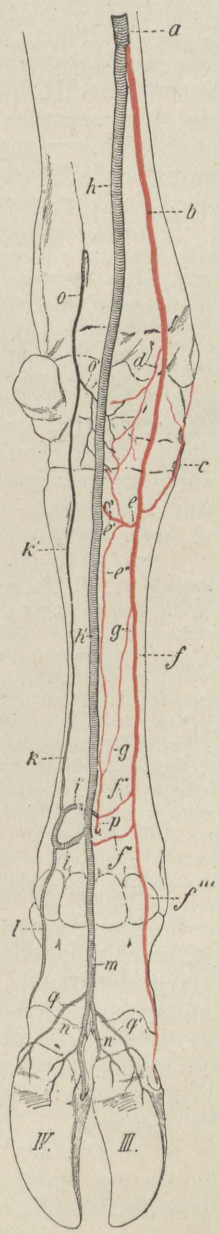

Abb. 985.

Abb. 985. Arterien an der volaren Seite des Vorderfußes des Rindes; Verzweigung der A. radialis und A. ulnaris. (Halbschematisch.)

a A. mediana; b A. radialis, c ihr Zweig zum Rete carpi dorsale, d ihr Zweig zum Rete carpi volare; e Querast der A. radialis, der Zweige zum Rete carpi volare, ferner den Ramus perforans proximalis (e′) durch das proximale Loch des Hauptmittelfußknochens zur A. metacarpea dorsalis schickt und selbst als A. metacarpea volaris prof. III (media) (e″) weiterläuft; f A. metacarpea volaris prof. II (medialis), f′ ihr Zweig zur A. metacarpea volaris superficialis III, wodurch der Arcus volaris superficialis entsteht; f″ Zweig von f, der sich mit e″, i′ und g zum Arcus volaris profundus vereinigt; f‴ A. digiti III radialis; g, g Zweig der A. metacarpea volaris prof. II; h A. ulnaris; h′ A. metacarpea volaris superficialis III; i Querast von h′, i′ sein Ende; k, k′ A. metacarpea volaris prof. IV (lateralis); l A. digiti IV ulnaris; m A. digitalis communis volaris III; n A. volaris digiti IV radialis; n′ A. volaris digiti III ulnaris; o Zweig der A. interossea dorsalis, o′ sein Ast zum Rete carpi volare; p Ramus perforans distalis; q, q′ Zweige an die Ballen. III mediale und IV laterale Klaue (die Afterklauen sind unberücksichtigt geblieben).

A. metacarpea volaris prof. II vereinigt. Nach Abgabe des Querastes (e) wird die A. radialis zur *A. metacarpea volaris prof. II* (f).

Diese spaltet zunächst einen dünnen Zweig ab (g), der zwischen dem M. interosseus medius und dem Hauptmittelfußknochen an dessen volare Fläche tritt, sich mit der A. metacarpea volaris prof. III (e″) vereinigt und den Arcus volaris profundus bilden hilft. Weiterhin gibt die A. metacarpea volaris prof. II im distalen Drittel des Metacarpus einen Verbindungszweig zur A. metacarpea volaris superficialis III (f′, s. unten), wodurch der *Arcus volaris superficialis* entsteht, und einen Zweig (f″) ab, der sich um den medialen Rand der tiefen Beugesehne und des M. interosseus medius schlägt und mit den ersterwähnten Zweigen (e″ und g) und dem Queraste der A. metacarpea volaris superficialis III (i′, s. unten) den zwischen M. interosseus medius und Knochen gelegenen *Arcus volaris profundus* bildet; das Ende der A. metacarpea volaris prof. II geht zur medialen Seite der medialen Haupt- und zur medialen Afterzehe und wird zur medialen Seitenarterie der medialen Hauptzehe, *A. digiti III radialis* (f‴).

Aus dem *Arcus volaris profundus* entspringen Zweige für die Beugesehnen und die Bänder der Metakarpophalangealgelenke, eine Ernährungsarterie für den Hauptmittelfußknochen und ein Gefäß, das als *Ramus perforans distalis* (Abb. 985 p) durch das distale Loch des Hauptmittelfußknochens tritt und in die A. metacarpea dorsalis III (s. S. 634) mündet.

IV. Die **A. ulnaris** (Abb. 985 h) verläuft am medialen Rande der tiefen Beugesehne bis zum distalen Ende des Metacarpus und heißt am Metacarpus **A. metacarpea volaris superficialis III** (h′). Im distalen Drittel des Metacarpus verbindet sie sich mit einem Zweige der A. metacarpea volaris prof. II (f′, s. oben), wodurch der *Arcus volaris superficialis* entsteht. Diesem gegenüber geht fast rechtwinklig der Querast der A. metacarpea volaris superficialis III (i) ab, der sich um den lateralen Rand der Beugesehnen schlägt und zwischen den M. interosseus medius und den Knochen tritt.

Hierbei spaltet er die am lateralen Rande des M. interosseus medius bis zum Rete carpi volare oder bis zum volaren Zweige der A. interossea dorsalis (s. S. 661) aufsteigende *A. metacarpea volaris prof. IV* s. *lateralis* (k, k′) und die absteigende *A. digiti IV ulnaris* (laterale Seitenarterie der lateralen Hauptzehe) (l) für die laterale Seite der lateralen Hauptzehe und die laterale Afterklaue ab. Das Ende des Querastes (i′) hilft, wie oben erwähnt, den Arcus volaris profundus bilden (i′, f″, e″ u. g). Auf diese Weise entsteht durch Vereinigung des oberflächlichen und tiefen Gefäßbogens ein Gefäßkranz, der die Beugesehnen einschl. M. interosseus medius umfaßt.

Nach Abgabe des Querastes und Bildung des oberflächlichen Gefäßbogens tritt die A. metacarpea volaris superficialis III als *A. digitalis communis volaris III* (Abb. 985 m) am 1. Zehengelenk in den Zehenspalt, sendet durch diesen eine *A. interdigitalis perforans* zur A. metacarpea dorsalis III (s. S. 634) und teilt sich in die mediovolare Seitenarterie der lateralen und die laterovolare Seitenarterie der medialen Hauptzehe, *A. volaris digiti IV radialis* (n) und *A. volaris digiti III ulnaris* (n′).

Diese verlaufen im Zehenspalte klauenwärts, geben an Phalanx II u. III und besonders an die Ballen Zweige (q, q′), die sich mit entsprechenden der anderen Digitalarterie verbinden, und dringen schließlich in die Sohlenlöcher der Klauenbeine ein. Die Ballenzweige (q) entspringen sehr oft schon aus dem Ende der A. digitalis communis volaris III (m).

Von diesem Verhalten der A. radialis und A. ulnaris kommen mannigfache Abweichungen vor. So fanden wir, daß der Querast der A. metacarpea volaris superficialis III ausnahmsweise statt um den lateralen um den medialen Rand der Beugesehnen in die Tiefe tritt, daß der oberflächliche Ast der A. radialis in diesen Querast mündet und aus diesem erst die mediale Seitenarterie der medialen Hauptzehe entspringt, oder daß der oberflächliche Ast der A. radialis in die A. metacarpea volaris superficialis III mündet und etwas distal von dieser Stelle die A. digiti III radialis (s. oben) aus dem Arcus volaris oder aus der A. digitalis communis volaris III abgeht; ganz ausnahmsweise fehlte der Querast der A. metacarpea volaris superficialis III usw.

d) A. brachiocephalica und A. subclavia sinistra des Schweines.

Ein *Truncus brachiocephalicus communis* fehlt; aus dem Arcus aortae entspringen die **A. brachiocephalica** (Abb. 949 f) und etwas mehr dorsal die stark bogig verlaufende **A. subclavia sinistra** (e). Die *A. brachiocephalica* gibt zuerst den sehr kurzen *Truncus bicaroticus* (g) ab; aus der verbleibenden *A. subclavia dextra* (e) entspringen wie aus der *A. subclavia sinistra*: 1. der *Truncus costocervicalis*, 2. die *A. cervicalis profunda*, 3. die *A. vertebralis* — die unter 1—3 genannten Arterien oft mit einem gemeinsamen Stamme —, 4. die *A. cervicalis ascendens*, 5. die *A. thoracica interna*, 6. die *A. transversa scapulae*, 7. die *A. thoracica externa*, 8. die *A. axillaris*.

A. Die aus dem *Truncus bicaroticus* hervorgehenden **Aa. carotides communes** verlaufen am Halse kopfwärts und geben außer Zweigen an die Speiseröhre, die Luftröhre und Halslymphknoten die *A. thyreoidea cranialis* (Abb. 986 z, z′) und die *A. laryngea* (y, y′) ab. Eine *A. thyreoidea caudalis* kommt zuweilen einseitig oder auf beiden Seiten vor und

entspringt aus der A. cervicalis ascendens oder der A. carotis communis. Jede A. carotis communis teilt sich am Schlundkopf in den gemeinsamen Stamm (a) der stärkeren *A. occipitalis* und der schwächeren *A. carotis int.* und die *A. carotis ext.* (g, g).

Die **A. carotis interna** (e) bildet mit der der anderen Seite an der Gehirnbasis ein Wundernetz, das kleiner ist als bei den Wiederkäuern, weniger weit halswärts reicht und mit der A. condyloidea und der A. vertebralis nicht in Verbindung steht. Im übrigen weichen die *A. carotis interna* (e) und die *A. occipitalis* (b, c, d, d′) im Verlauf und in der Verzweigung nicht wesentlich von den entsprechenden Arterien des Pferdes (s. S. 638—641) ab; die *A. condyloidea* (f) entspringt jedoch aus der A. carotis interna.

Die **A. carotis externa** (g, g) verläuft bis zum Kiefergelenk und wird hier nach Abgabe der A. temporalis superficialis (q) zur A. maxillaris int. (r). Vorher gibt sie ab: α) die starke *A. lingualis* (h), aus der die *A. pharyngea ascendens* (i), die *A. palatina ascendens* (k), die *A. sublingualis* (für die Gl. sublingualis und den M. hyoglossus) (l) und Zweige für Zungenmuskeln (m′), die Gl. submaxillaris, die Lnn. mandibulares und den Kehlkopf entspringen. Das Ende der A. lingualis stellt die *A. submentalis* (m) dar oder fließt mit der der anderen Seite zu einem Stamme zusammen (Mezzano [622]); β) die schwache *A. maxillaris ext.* (n); sie verzweigt sich in der Gl. submaxillaris, im M. masseter, M. pterygoideus und M. mylohyoideus und mit einem Hautaste, der fast mit dem N. facialis verläuft, im Gesichtshautmuskel. Eine *A. facialis* fehlt; die Gesichtsäste stammen beim Schweine von der A. alveolaris mandibulae, der A. infraorbitalis, der A. buccinatoria und der A. malaris; γ) die *A. auricularis magna* (p, p, p″), die sich ähnlich wie beim Pferde (s. S. 643) verhält; sie anastomosiert mit der A. temporalis superficialis; δ) die

Abb. 986.
Schematische Darstellung der Kopfarterien des Schweines (nach Diwó und Roth [191]; umgezeichnet).

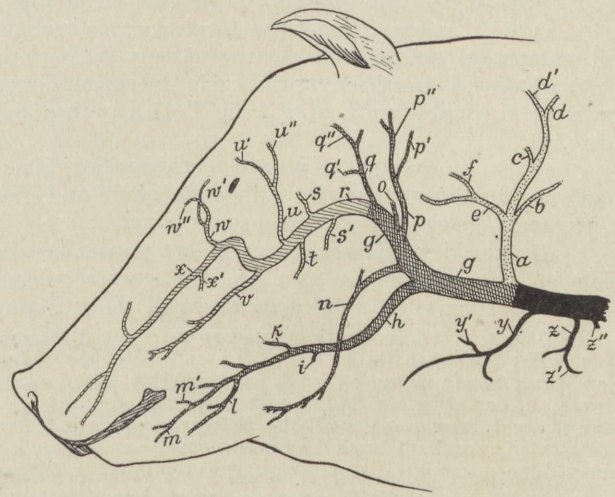

Abb. 986.

A. masseterica (o) und ε) die *A. temporalis superficialis* (q), die die sehr starke *A. transversa faciei* (q′) abgibt, so daß der fortlaufende Stamm (q″) nur schwach ist. Nach Tandler [937] können beide selbständig entspringen. Aus der auf die mediale Seite der Mandibula umbiegenden *A. maxillaris interna* (r) entspringen: eine starke *A. alveolaris mandibulae* (s′), deren Zweige durch die 4—5 Kinnlöcher austreten und die *A. labialis inferior* ersetzen; ferner die *A. meningea media*, ein *Ramus pterygoideus*, eine sehr schwache *A. temporalis prof.* (s), die starke *A. buccinatoria* (t), die sich im M. masseter und den Gesichtsmuskeln verzweigt und zum Teil die A. facialis (die A. labialis inferior und A. anguli oris) vertritt; ferner die *A. ophthalmica (ext.)* (u), aus der die *A. lacrimalis* (u′) und die *A. frontalis* (u″) und andere Äste abgehen. In der Fossa sphenopalatina teilt sich die A. maxillaris int. in den Stamm der *A. infraorbitalis* und *A. sphenopalatina* und in die *A. palatina major*. Die erstere gibt zunächst einen kurzen Stamm (w) ab, der sich bald in den *Ramus frontalis* (w′) für das untere Augenlid und die *A. malaris* (w″) teilt, die zum medialen Augenwinkel geht, die *A. lateralis* und *A. dorsalis nasi* ersetzt und sich in der Stirn- und Nasengegend verzweigt. Die *A. infraorbitalis* (x) kommt mit ihrem fortlaufenden Stamm aus dem For. infraorbitale, läuft zum Rüssel und vertritt die *A. labialis superior*, zum Teil auch die *A. lateralis nasi*. Die *A. sphenopalatina* (x′) gelangt durch das For. sphenopalatinum in die Nasenhöhle und verzweigt sich dort. Die *A. palatina major* (v) verläuft im Canalis und Sulcus palatinus (s. auch Diwó und Roth [191]).

B. Die **A. intercostalis suprema,** C. die **A. cervicalis profunda,** D. die **A. vertebralis** und E. die **A. thoracica (mammaria) interna** verhalten sich im wesentlichen wie die entsprechenden Arterien des Pferdes (s. S. 636 u. 647).

F. Die **A. cervicalis ascendens** gibt eine unpaare, starke *A. thyreoidea caudalis* und *Rami parotidei* ab und verhält sich sonst wie beim Pferde (s. S. 647).

G. Die **A. transversa scapulae** entspringt für sich gesondert oder aus
H. der **A. thoracica externa**; beide gleichen denen des Pferdes (S. 647).

J. Die **A. axillaris** teilt sich an der Beugeseite des Schultergelenkes in die *A. subscapularis* und *A. brachialis*. 1. Die **A. subscapularis** läuft zwischen M. subscapularis und M. teres major nach dem Rückenwinkel der Scapula, schlägt sich hier auf die laterale Seite um und löst sich in Äste für den M. infraspinatus, M. trapezius und das Caput longum des M. triceps brachii auf. Sie gibt außer *Rami musculares* ab:

a) die *A. thoracicodorsalis* für den M. teres major, M. latissimus dorsi und die Brustmuskeln.
b) die *A. circumflexa humeri posterior*, die der des Rindes gleicht (s. S. 660). Aus ihr entspringen sehr oft die A. circumflexa humeri anterior und die A. circumflexa scapulae. Der gemeinschaftliche Stamm der 3 Gefäße ist dann erheblich stärker als die fortlaufende A. subscapularis.
c) die *A. circumflexa scapulae*, die sehr oft mit der A. circumflexa humeri posterior aus einem Stamm entspringt; sie ist ein auffallend starkes Gefäß, das über die mediale Fläche des Schulterblattes verläuft, zum M. subscapularis und M. supraspinatus Zweige sendet und sich am Halsrande der Scapula auf deren Außenfläche umschlägt.
d) die *A. thoracicoacromialis* (s. S. 627).

2. Die **A. brachialis** läuft bis zum Ellbogengelenk und von da als **A. mediana** bis zum mittleren Drittel des Unterarms und spaltet sich in die A. radialis und A. ulnaris (s. S. 628—630). Auf diesem Wege gibt sie außer Muskelzweigen folgende Äste ab:
a) die *A. circumflexa humeri anterior;* sie verhält sich wie beim Pferde (S. 649). Sehr oft entspringt sie aus der A. circumflexa humeri posterior (s. oben).
b) die *A. profunda brachii;* sie entspringt etwas über der Mitte des Humerus, ist relativ schwach und wird zum Teil durch die A. circumflexa humeri posterior ersetzt.
c) die *A. collateralis ulnaris (proximalis);* sie ist verhältnismäßig schwach, verläuft nach der medialen Seite des Ellbogenhöckers und gibt dem M. triceps brachii und den am Unterarme gelegenen Beugemuskeln Zweige.
d) nahe der Beugeseite des Ellbogengelenkes die *A. collateralis radialis (distalis)*, die sich im wesentlichen in den am Unterarme gelegenen Streckern verbreitet.
e) am proximalen Unterarmviertel die *A. interossea communis*.

Diese teilt sich im Spatium interosseum in die *A. interossea volaris* und *dorsalis*. *α*) Die *A. interossea volaris* liegt zwischen Radius und Ulna und bildet am Metacarpus mit dem tiefen Aste der A. radialis den *Arcus volaris profundus* (s. S. 634 und Abb. 960 d). Dicht über dem Carpus gibt sie einen starken Zweig ab, der zwischen Radius und Ulna hindurch auf die dorsale Seite tritt und mit einem dünnen Zweige der A. interossea dorsalis das *Rete carpi dorsale* (s. S. 634 und Abb. 959 c) bildet. *β*) Die *A. interossea dorsalis* tritt proximal durch die Unterarmspalte zu den am Unterarme gelegenen Streckern und entsendet einen dünnen Zweig (f) zum *Rete carpi dorsale* (s. S. 634 und Abb. 959 c).

3. Die **A. radialis** ist der schwächere Endast der A. mediana.

Sie läuft am mediovolaren Rande des Radius zehenwärts, gibt am Carpus einen Zweig zur A. ulnaris und teilt sich am proximalen Ende des Mittelfußes in 2 Äste, von denen sich der tiefe mit der A. interossea volaris zum *Arcus volaris profundus* (s. S. 634) vereinigt, während der oberflächliche zwischen Mc 2 u. Mc 3 herabläuft und nahe dem distalen Mittelfußende mit der A. ulnaris und der A. metacarpea volaris superficialis IV zum *Arcus volaris superficialis* (s. S. 634 und Abb. 960) zusammenfließt.

4. Die **A. ulnaris** ist der stärkere Endast der A. mediana.

Sie liegt an der Beugeseite des Unterarms, des Carpus und Metacarpus und verbindet sich am Carpus mit einem Aste der A. radialis und nahe dem distalen Ende des Vordermittelfußes mit dem oberflächlichen Aste der A. radialis zum *Arcus volaris superficialis* (s. S. 634 u. Abb. 960).
Über die Metakarpal- und Zehenarterien s. S. 634.

e) A. brachiocephalica und A. subclavia sinistra der Fleischfresser (Abb. 987).

Aus dem Arcus aortae entspringt zuerst die *A. brachiocephalica* (Abb. 987 b), dann die *A. subclavia sinistra* (d); ein *Truncus brachiocephalicus communis* fehlt. Die **A. brachiocephalica** entsendet die *A. carotis communis sinistra* (c) und *dextra*, um dann als **A. subclavia dextra** wie die **A. subclavia sinistra** abzugeben: 1. die *A. vertebralis* (e, e), 2. den gemeinsamen Stamm (f) der *A. transversa colli* (g), *A. intercostalis suprema* (i) und *A. cervicalis profunda* (h), 3. den *Truncus omocervicalis* (k), 4. die *A. thoracica interna* (t), 5. die *A. thoracica externa* (r), 6. die *A. axillaris* (s). Ein *Truncus bicaroticus* fehlt; von den **Aa. carotides communes** entspringt erst die linke, dann die rechte. Sie geben auf ihrem Verlauf ab: die *A. thyreoidea caudalis*, die mitunter aus der A. brachiocephalica bzw. A. subclavia sinistra, selbst aus der A. cervicalis ascendens entspringt; die *A. thyreoidea cranialis*, von

der außer *Rami thyreoidei* der *Ramus pharyngeus,* Muskelzweige und die *A. cricothyreoidea* für den M. sternohyoideus und -thyreoideus, M. hyothyreoideus und den Kehlkopf abgegeben werden. Der Ramus pharyngeus und die A. cricothyreoidea können auch selbständig aus der A. carotis communis entspringen. Die *A. parotidea* fehlt. Ventral von der Ala atlantis teilt sich die A. carotis communis in die *A. carotis interna* und den als *A. carotis externa* bezeichneten fortlaufenden Stamm.

a) Die schwache **A. carotis interna** entspringt dicht kaudal von der A. occipitalis mit einer Erweiterung, läuft beim Hunde nach dem For. lacerum, tritt in den Canalis caroticus (s. S. 113), verläuft in ihm bis zum For. caroticum und dringt durch dieses in die Schädelhöhle. Sie verbindet sich in dieser meist nicht mit der der anderen Seite. Ehe sie die Dura mater durchbohrt, gibt sie Zweige an diese und einen *Ramus anastomoticus* (Tandler [937]) ab, der durch die Fissura orbitalis nach außen läuft, vor dem Austritt ein kleines Wundernetz bildet und mit der A. ophthalmica ext. anastomosiert. Die Verzweigung am Gehirn ähnelt der des Pferdes; die A. chorioidea entspringt jedoch aus der A. cerebri media (Szakáll [932]). Aus dem Ramus nasalis entspringt eine relativ starke *A. ophthalmica interna,* die mit dem Sehnerven durch das For. opticum in die Orbita tritt und in die A. ophthalmica ext. (den Truncus ciliaris posterior temporalis) mündet (Brückner [136]). Aus ihr entspringt die *A. centralis retinae.*

b) Die **A. carotis externa** ist wenig schwächer als die A. carotis communis; sie verläuft nach dem Kiefergelenk und wird nach Abgabe der A. temporalis superficialis zur A. maxillaris int. Sie gibt folgende Äste ab:

1. die schwache **A. occipitalis**; diese zweigt (meist an der Teilungsstelle der A. carotis communis) die *A. condyloidea* und einen starken *Truncus cervicalis* für die Nackenmuskulatur ab und teilt sich am Proc. jugularis in den Ramus occipitalis und descendens. Der *Ramus occipitalis* läuft nach der Protuberantia occipitalis ext. und gibt die *A. meningea caudalis* ab; der *Ramus descendens* tritt durch die Incisura alaris auf die dorsale Fläche des Atlas und verzweigt sich größtenteils in den dort gelegenen Muskeln. Ein Zweig, die *A. cerebrospinalis,* tritt durch das For. vertebrale laterale des Atlas, verbindet sich mit einem Aste der A. vertebralis und bildet wie beim Pferde die *A. basilaris cerebri.*
2. die *A. laryngea cranialis,* die am oralen Schildknorpelhorn in den Kehlkopf tritt.
3. die *A. pharyngea ascendens* für die Schlundkopfmuskulatur, den M. longus capitis und eventuell für den M. digastricus.
4. die *A. lingualis* sowie Muskelzweige.
5. die *A. maxillaris externa;* sie gibt Zweige an Muskeln (M. styloglossus, M. digastricus, M. pterygoideus, M. mylohyoideus) sowie an die Gl. submaxillaris und Gl. sublingualis und teilt sich, kurz bevor sie den ventralen Rand der Mandibula erreicht, in die *A. sublingualis* und *A. facialis.* Letztere tritt zwischen M. masseter und M. digastricus an die Gesichtsfläche; aus ihr entspringen die *A. labialis inferior, A. angularis oris* und als fortlaufender Stamm die *A. labialis superior.* Die *A. sublingualis* entsendet eine *A. submentalis* zum Kinn.
6. die starke *A. auricularis magna;* aus ihr entspringen die Ohrarterien *(Ramus auricularis medialis, lateralis* und *intermedius, A. auricularis prof.* und *A. stylomastoidea)* mit Ausnahme der A. auricularis anterior (nasalis) und Zweige für die Parotis, die Gl. submaxillaris, die Muskeln des Genickes und des Ohres und für den M. temporalis.
7. die *A. temporalis superficialis,* aus der eine sehr schwache *A. transversa faciei,* eine *A. auricularis anterior (nasalis)* sowie Zweige für die Parotis, die Ohrmuskeln und die Haut entspringen. Ihr Ende teilt sich in die *A. palpebrae superioris temporalis* und *A. palpebrae inferioris temporalis.*

Die die Fortsetzung der A. carotis ext. bildende *A. maxillaris int.* verläuft unter Bogenbildung — beim Hunde durch den Canalis alaris — zur Fossa pterygopalatina.

Sie gibt zunächst die *A. alveolaris mandibulae* ab, die in den Unterkieferkanal tritt; ihre aus den Foramina mentalia austretenden relativ starken Zweige verbreiten sich in der Unterlippe und im Zahnfleische; sie anastomosieren mit denen der anderen Seite und mit der A. labialis inferior. Ferner entspringen kaudal vom Canalis alaris 2 bis 3 *Aa. temporales profundae,* von denen die orale nicht selten von der A. buccinatoria abzweigt, und die *A. meningea media,* deren Zweige ein Wundernetz bilden. Nach dem Austritt aus dem Flügelkanal gibt die A. maxillaris int. ab: a) die *A. ophthalmica ext.;* sie tritt als *A. ethmoidalis ext.* durch das For. ethmoidale in die Schädelhöhle, verbindet sich hier durch die *A. ethmoidalis int.* mit dem Ramus nasalis der A. carotis int. und versorgt die Riechgegend. Die A. ophthalmica ext. gibt intraorbital ab: α) den *Ramus bulbi,* der sich in den *Truncus ciliaris nasalis* und *temporalis* teilt, die wieder *Aa. ciliares* abspalten; β) den *Ramus muscularis;* er gibt Zweige an den M. obliquus bulbi dorsalis und ventralis, an das obere und das 3. Augenlid und die *A. ciliaris anterior dorsalis* und *ventralis* ab und löst sich dann in zahlreiche lange Zweige für den M. retractor, die Mm. recti und das intraorbitale Fett auf. γ) Die *A. lacrimalis,* die mit einem Zweige die Tränendrüse und mit einem zweiten, der der A. frontalis der anderen Tiere entspricht, die Bulbusmuskulatur und das intraorbitale Fett versorgt (Brückner [136]); b) die *A. buccinatoria* für die Gl. orbitalis, den M. temporalis, M. masseter, M. buccinator und M. pterygoideus, das Gaumensegel und die Plica pterygomandibularis und c) die *A. palatina minor.* Der fortlaufende Stamm teilt sich in d) die *A. infraorbitalis,* die Zweige an die Gl. orbitalis, die *A. malaris* zum unteren Augenlide, *Rami dentales* an die oberen Backzähne und eine *A. alveolaris incisiva superior* an den oberen Hakenzahn und die oberen Schneidezähne abgibt, dann aus dem For. infraorbitale tritt und die *A. lateralis* und *dorsalis nasi* ersetzt, in e) die *A. palatina major,* die mit der A. labialis superior nicht anastomosiert, und in f) die in die Nasenhöhle tretende *A. sphenopalatina.*

Bei der Katze fehlt der Canalis alaris; die *A. carotis int.* ist ein sehr schwaches, mitunter nicht nachweisbares Gefäß, das durch das For. lacerum aborale in die Schädelhöhle tritt und in die A. carotis cerebralis (s. S. 666) mündet. Die *A. maxillaris interna* bildet in der Schläfengrube medial vom Proc.

condyloideus des Unterkiefers ein Wundernetz, das den N. maxillaris umgibt, vom For. ovale bis zum For. opticum reicht und teils intra-, teils extraorbital liegt; aus ihm entspringen: eine *A. temporalis profunda*, die *A. meningea media*, ein *Ramus pterygoideus*, die *A. buccinatoria*, zwei *Rami anastomotici* zur A. ophthalmica int., *Rami musculares* für Augenmuskeln, die *A. lacrimalis*, der *Ramus bulbi*, der verschiedene Ziliararterien zum Bulbus sendet, mehrere Reteäste und die *A. ophthalmica ext.* Die Reteäste gelangen durch die Fissura orbitalis in die Schädelhöhle und bilden ein extradural gelegenes *Rete mirabile*. Aus ihm entspringt jederseits eine *A. carotis cerebralis*, die für das Gehirn im wesentlichen dieselben Äste abgibt wie die A. carotis int. bei Pferd und Hund. Sie nimmt die A. carotis int. auf (s. S. 665) und gibt die *A. ophthalmica interna* ab, die durch das For. opticum in die Orbita tritt und mit Zweigen der A. ophthalmica ext. anastomosiert. (Näheres s. Hürlimann [405].)

A. Die **A. vertebralis** verläuft bis zum 3. Halswirbel wie beim Pferde.

Zwischen dem 2. und 3. Halswirbel teilt sie sich in 3 Äste, von denen sich der stärkste in den die beiden ersten Halswirbel umgebenden Muskeln verzweigt, während der zweite zwischen dem 2. und 3. Halswirbel in den Wirbelkanal dringt und durch Verbindung mit dem der anderen Seite und einem Aste der A. occipitalis die *A. basilaris cerebri* bildet. Der viel schwächere fortlaufende Stamm (als dritter Ast) gelangt durch das For. transversarium des 2. Halswirbels auf den Atlasflügel, dann durch das For. transversarium des Atlas in die Flügelgrube und verbindet sich mit einem Aste der A. occipitalis.

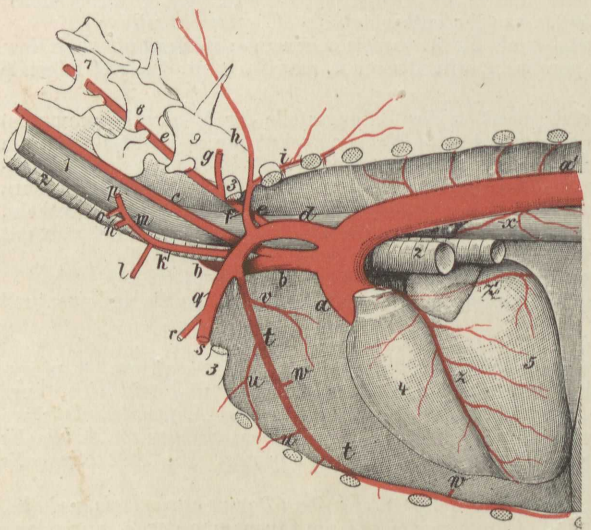

Abb. 987. Brusthöhle des Hundes mit arteriellen Gefäßen; von links gesehen.

a Aorta ascendens; a′ Aorta descendens; b A. brachiocephalica; c A. carotis comm. sinistra; d A. subclavia sinistra; e, e A. vertebralis; f Truncus costocervicalis; g A. transversa colli; h A. cervicalis profunda; i A. intercostalis suprema; k Truncus omocervicalis; l A. cervicalis ascendens; m A. transversa scapulae; n A. scapularis medialis; o A. acromialis; p A. cervicalis superficialis; q Endstamm der A. subclavia; r A. thoracica externa; s A. axillaris; t, t A. thoracica interna; u, u Rami sternales; v, w, w Aa. mediastinales craniales; x Aa. bronchiales; z Ramus descendens und z′ Ramus circumflexus der A. coronaria cordis sinistra.

1 Oesophagus; 2, 2 Trachea; 3, 3 erste Rippe (abgesägt); 4 rechte und 5 linke Herzkammer; 7, 8 und 9 die 3 letzten Halswirbel.

B. Der gemeinschaftliche Stamm der **A. transversa colli** (Abb. 987 g), **A. intercostalis suprema** (i) und **A. cervicalis profunda** (h) — *Truncus costocervicalis* (f) — entspringt häufig aus der A. vertebralis.

Die *A. transversa colli* tritt zwischen dem 1. Brust- und 7. Halswirbel, die *A. cervicalis profunda* durch den ersten Zwischenrippenraum aus der Brusthöhle. Die *A. intercostalis suprema* gibt die 2. und 3., mitunter auch die 4. Interkostalarterie ab. Im übrigen weicht der Verlauf nicht wesentlich von dem beim Pferd ab.

C. Der **Truncus omocervicalis** (k) entspringt am halsseitigen Rande der 1. Rippe aus dem Ende der A. subclavia und ist verhältnismäßig stark. Er wendet sich nach dem Manubrium sterni, steigt mit seinem Ende zwischen M. scalenus und M. serratus ventralis einerseits und dem M. brachiocephalicus und M. omotransversarius andererseits dorsal und gibt folgende Äste ab:

a) den *Ramus descendens* für die seitliche Brustfurche;

b) die *A. cervicalis ascendens* (Abb. 987 l) für die ventralen Halsmuskeln;

c) die *A. scapularis medialis* (n), die zwischen M. supraspinatus und M. subscapularis in die Tiefe dringt;

d) die *A. acromialis* (o), die sich um den kranialen Rand des M. supraspinatus nach der lateralen Seite umschlägt;

e) die *A. cervicalis superficialis* (p), die die oberflächlichen Muskeln am Halse, den Halshautmuskel und die Haut versorgt.

Die unter c, d und e angeführten Gefäße entsprechen zusammen der *A. transversa scapulae* der anderen Tiere.

D. Die **A. thoracica (mammaria) interna** und

E. die **A. thoracica externa (lateralis)** weichen nicht wesentlich von den entsprechenden Arterien des Pferdes (S. 647) ab.

F. Die **A. axillaris** bildet medial vom Schultergelenk einen flachen, halswärts konvexen Bogen und teilt sich in die A. subscapularis und A. brachialis.

1. Die **A. subscapularis** läuft zwischen dem M. subscapularis und M. teres major nach dem Rückenwinkel des Schulterblattes, gelangt an diesem auf die laterale Schulterfläche und verbreitet sich im M. trapezius, M. deltoideus, M. supraspinatus und M. brachiocephalicus. Sie gibt der Reihe nach ab:

a) die *A. circumflexa humeri anterior,* die jedoch in fast 50% der Fälle wie beim Pferd aus der A. brachialis entspringt; bisweilen ist sie doppelt. b) die *A. thoracicodorsalis.* c) die *A. circumflexa humeri posterior,* die manchmal mit der unter a genannten A. circumflexa humeri anterior einen gemeinschaftlichen Stamm bildet. d) die *A. circumflexa scapulae.* e) *Rami musculares.* Die unter a bis e genannten Gefäße verhalten sich im allgemeinen wie beim Pferde (s. S. 649), nur liegt der Ursprung der A. circumflexa scapulae weiter dorsal als bei diesem.

2. Die **A. brachialis** kreuzt in spitzem Winkel die mediale Fläche des Humerus, gelangt an die kraniomediale Seite des Ellbogengelenkes, tritt dann zwischen Radius und M. pronator teres an den kaudomedialen Rand des Radius und wird zur **A. mediana** (s. S. 628—630); diese teilt sich etwas proximal von der Mitte des Unterarms in die A. radialis und A. ulnaris. Bis dahin gibt sie außer Zweigen für die Beugemuskeln ab:

a) bei ungefähr der Hälfte aller Fälle die *A. circumflexa humeri anterior* (s. oben).

b) zwischen dem 1. und 2. Drittel des Oberarms die *A. profunda brachii.*

c) zwischen 3. und 4. Viertel des Oberarms die *A. bicipitalis* für den M. biceps und inkonstante Zweige für das Caput mediale des M. triceps.

d) fast an derselben Stelle die *A. collateralis ulnaris;* die unter a—d genannten Arterien verhalten sich ähnlich wie beim Pferde (s. S. 649 u. 650), nur fehlt der am Unterarme herablaufende Endast der A. collateralis ulnaris.

e) gegenüber von d und i. d. R. ein wenig weiter schulterwärts die dem Pferde fehlende *A. collateralis radialis proximalis.* Sie gibt i. d. R. kleine Zweige an den M. biceps und die Haut und läuft dann am M. extensor carpi radialis zehenwärts, gibt diesem und dem M. brachioradialis Zweige und teilt sich zwischen dem 1. und 2. Unterarmviertel in einen medialen und lateralen Zweig.

Der mediale Zweig liegt neben der V. cephalica antibrachii, gibt Äste an die Haut und hilft das Rete carpi dorsale bilden. Der stärkere laterale Zweig läuft bis zum Metacarpus und teilt sich, nachdem er Zweige zur Haut und meist auch zum Rete carpi dorsale gegeben hat, in die *Aa. metacarpeae dorsales superficiales II, III* und *IV* (s. S. 634).

f) die *A. collateralis radialis distalis*; sie entspringt dicht proximal vom Ellbogengelenk und verhält sich ähnlich wie beim Pferde (S. 651).

g) die *A. interossea communis;* sie entspringt etwas distal vom Ellbogengelenke. Sie gibt Zweige für die Beugemuskeln und die *A. interossea volaris* ab und geht als *A. interossea dorsalis* durch das Spatium antibrachii zu den Streckern. Die *A. interossea volaris* läuft, bedeckt vom M. pronator quadratus, zehenwärts, spaltet einen Zweig für das Rete carpi dorsale, dann am proximalen Ende des Metacarpus die *A. metacarpea volaris V* (Abb. 958 o) ab und verbindet sich mit dem Ramus volaris der A. radialis zum *Arcus volaris profundus* (d).

Das Weitere über das *Rete carpi dorsale,* die *A. metacarpea volaris V* und den *Arcus volaris profundus* s. S. 634.

3. Die **A. radialis** ist der schwächere Endast der A. mediana.

Sie läuft am medialen Rande des Radius bis nahe zum Carpus und spaltet sich in einen dorsalen (Abb. 958 r u. 957 n) und einen volaren Zweig (Abb. 958 f); der erstere hilft das *Rete carpi dorsale* und die *A. metacarpea dorsalis I* (Abb. 957 c u. w und S. 634), der letztere (Abb. 958 f), nachdem er einen Verbindungsast zur A. ulnaris gesandt hat, den *Arcus volaris profundus* bilden (s. Abb. 958 d u. S. 634).

4. Die **A. ulnaris** (q) ist der stärkere Endast der A. mediana.

Sie läuft am medialen Rande bzw. an der Unterfläche der tiefen Beugesehne über den Carpus, an dem sie einen Verbindungszweig (s) zur A. radialis abgibt, zum Metacarpus, entsendet die *A. metacarpea volaris I* (g) für die 1. Zehe und spaltet sich etwa in der Mitte des Metacarpus in die *Aa. metacarpeae volares superficiales II, III* u. *IV* (s. S. 634 u. Abb. 958 m).

D. Die Aorta descendens.

a) Vergleichende Betrachtung.

Aus der ventral von den Brustwirbeln und etwas links von der Medianebene gelegenen **Aorta thoracica** entspringen die *Aa. intercostales* (abgesehen von den 4 ersten), die *A. bronchialis* und *A. oesophagea,* die *Aa. phrenicae* und *Aa. mediastinales.* Jeder Zwischenrippenraum erhält eine Interkostalarterie, die sich in einen für die Rückenmuskulatur und das Rückenmark bestimmten dorsalen und einen für die Zwischenrippen-, Bauch- und andere Muskeln bestimmten ventralen Ast spaltet.

Die Bronchial- und Ösophagealarterie entspringen gesondert oder aus einem Stamme. An das Zwerchfell gehen beim Menschen die *Aa. phrenicae superiores (craniales)* und *inferiores (caudales);* dem Schweine, den Fleischfressern und Wiederkäuern fehlen die ersteren, dem Pferde die

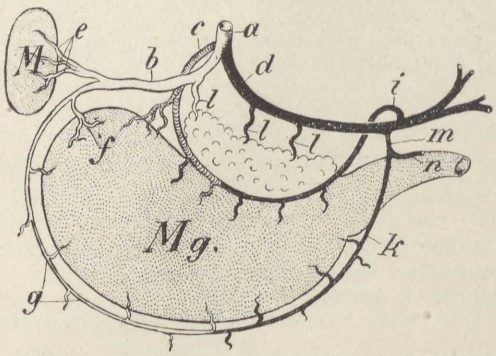

Abb. 988 (Mensch).

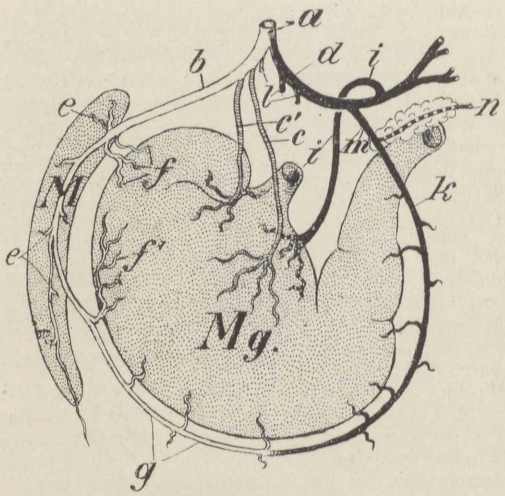

Abb. 989 (Schwein).

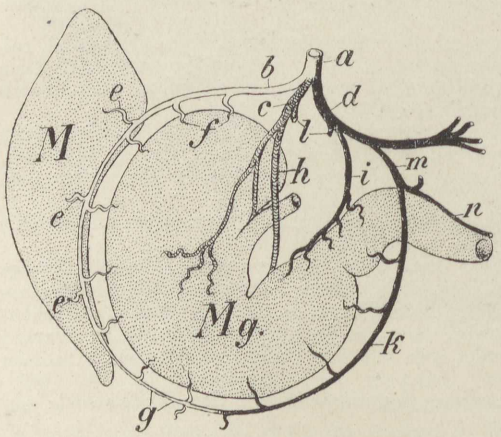

Abb. 990 (Pferd).

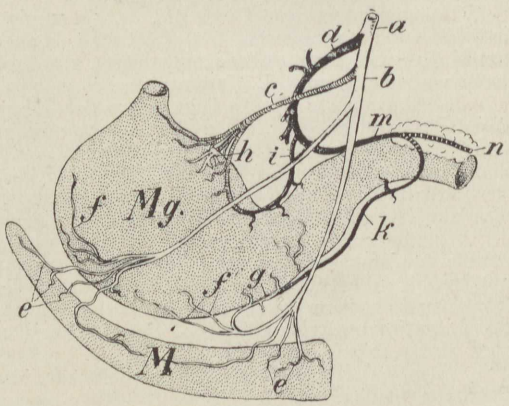

Abb. 991 (Hund).

letzteren. Die *Aa. phrenicae craniales* entspringen gemeinsam oder getrennt aus der Aorta thoracica, bisweilen aus einer A. intercostalis, die *Aa. phrenicae caudales* aus der Aorta abdominalis, häufig aus der A. coeliaca oder aus einer Lumbal- oder der letzten Interkostalarterie.

Die **Aorta abdominalis** (Abb. 792$_1$), die ventral und etwas links von den Körpern der Lendenwirbel liegt, teilt sich kaudal von der Mitte der Lendenwirbelsäule in ihre Endäste, die *Aa. iliacae externae,* die *Aa. hypogastricae* und die dünne, als ihr fortlaufender Stamm zu deutende *A. sacralis media.* Beim Menschen spaltet sie sich in eine rechte und linke *A. iliaca communis,* von denen jede sich in die A. iliaca ext. und A. hypogastrica ihrer Seite teilt, während bei den Haustieren die Aorta erst die beiden Aa. iliacae ext. abgibt und sich dann, abgesehen von der A. sacralis media, in die beiden Aa. hypogastricae spaltet. Bis zur Teilungsstelle gibt die Bauchaorta die *Aa. lumbales* und eventuell die *Aa. phrenicae caudales* (s. S. 667) und beim Hunde die *Aa. circumflexae ilium profundae* an die Bauchwand und im übrigen folgende Eingeweidegefäße ab (s. Sieber [874]):

1. die im wesentlichen für Magen, Leber, Milz und Pancreas bestimmte, bei Mensch, Pferd und Schwein sehr kurze (1—2 cm lange), bei den Fleischfressern etwas und bei den Wiederkäuern erheblich längere **A. coeliaca,** die am 1. Lendenwirbel aus der ventralen Aortenwand entspringt. Diese teilt sich, nachdem sie bei Schwein und Wiederkäuern i. d. R. *Aa. phrenicae caudales* (s. S. 667) abgegeben hat, bei Mensch (Abb. 988), Pferd (Abb. 990) und Fleischfressern (Abb. 991) in 3 Äste (A. lienalis, A. gastrica sinistra und A. hepatica), beim Schweine nur in 2 Äste (A. lienalis und A. hepatica).

Die *A. lienalis* wendet sich nach links zur Milz, gibt Zweige an diese (e), das Pancreas und den Magen *(Aa. gastricae breves)* (f) sowie beim Schweine die *A. gastrica caudalis* (c) (s. S. 669) und *A. diverticuli* (c′)

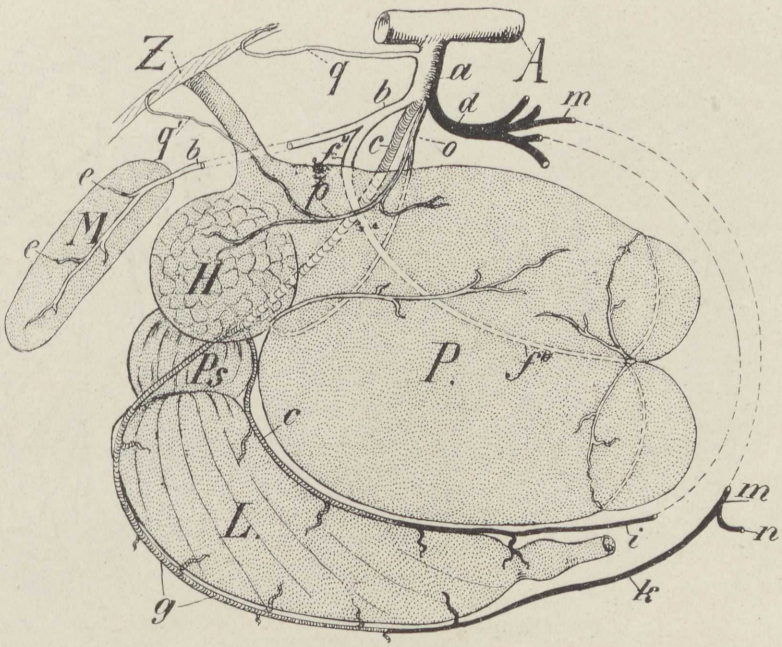

Abb. 992 (Wiederkäuer).

Abb. 988—992. Verzweigung der A. coeliaca bei Mensch, Schwein, Pferd, Hund und Wiederkäuern (halbschematisch). Das Gebiet der A. lienalis ist durchgehends weiß, das der A. hepatica schwarz, das der A. gastrica sinistra schraffiert gehalten.
A Aorta; Z Zwerchfell; M Milz; Mg Magen; P Pansen; H Haube; Ps Psalter; L Labmagen.
a A. coeliaca; b, b A. lienalis; c A. gastrica sinistra bzw. A. gastrica caudalis des Schweines; c′ (Abb. 989) A. diverticuli des Schweines; d A. hepatica; e, e Rami lienales; f, f′ Rami gastrici; f″, f″ A. ruminalis dextra; g A. gastroepiploica sinistra; h Ramus cranialis der A. gastrica sinistra; i A. gastrica dextra bzw. A. gastrica cranialis des Schweines; k A. gastroepiploica dextra; l, l, l Rami pancreatici; m A. gastroduodenalis; n A. pancreaticoduodenalis; o A. ruminalis sinistra; p A. reticularis; q, q′ Aa. phrenicae caudales.

ab, verläuft dann längs der großen Kurvatur des Magens als *A. gastroepiploica sinistra* (g) nach rechts und anastomosiert mit der A. gastroepiploica dextra (k). Die *A. gastrica sinistra* (c) geht in ventraler Richtung zur kleinen Kurvatur des Magens, gibt Zweige an das Pancreas, verzweigt sich an beiden Magenflächen und anastomosiert mit der A. gastrica dextra (i). Beim Schweine wird sie durch die aus der A. lienalis entspringende A. gastrica caudalis (c) und die aus der A. hepatica entspringende A. gastrica cranialis (i) (s. unten) vertreten. Die *A. hepatica* (d) ist nach rechts gegen die Leberpforte gerichtet, gibt *Rami pancreatici* (l) ab und teilt sich bei Mensch, Pferd und Schwein in die A. hepatica propria und A. gastroduodenalis. Vor ihrer Teilung gibt sie beim Pferde die *A. gastrica dextra* (i) an die kleine Kurvatur des Magens ab, die bei Mensch und Schwein von der A. hepatica propria abgeht und beim Schweine die *A. gastrica cranialis* (s. oben) darstellt. Die *A. hepatica propria*, die bei Mensch und Schwein die A. gastrica dextra (i) abgibt, löst sich in mehrere Zweige auf, die mit den Verzweigungen der Pfortader in die Leber eindringen. Die *A. gastroduodenalis* (m) teilt sich nach kurzem Verlauf in die A. gastroepiploica dextra und die A. pancreaticoduodenalis. Die *A. gastroepiploica dextra* (k) verläuft über den Pylorus an die große Kurvatur des Magens, entsendet Aa. gastricae breves zum Magen und anastomosiert mit der A. gastroepiploica sinistra (g). Die *A. pancreaticoduodenalis* (n) versorgt das Pancreas mit weiteren Zweigen und das Duodenum. Bei den Fleischfressern (Abb. 991) tritt die A. hepatica (d) wie bei den Wiederkäuern (s. unten) direkt in die Leberpforte, gibt hier die einzelnen Äste an die Leber ab, entsendet dann die A. gastrica dextra (i) und wird so zur A. gastroduodenalis (m), die sich im übrigen wie bei Mensch, Pferd und Schwein verhält. Bei den Wiederkäuern zerfällt die A. coeliaca in 5 Äste (Abb. 992): die *A. lienalis* für die Milz (b, b), die *A. ruminalis dextra* und *sinistra* (f″, f″ u. o) für den Pansen, die *A. gastrica sinistra* (c, c) für Haube, Psalter und Labmagen und die *A. hepatica* (d). Die A. lienalis bildet sehr oft mit der A. ruminalis sinistra oder auch dextra zunächst einen Stamm, oder die A. ruminalis sinistra entspringt aus der A. gastrica sinistra (c) usw.; die A. ruminalis sinistra gibt eine *A. reticularis* (p) an die Haube und die A. gastrica sinistra die *A. gastroepiploica sinistra* (g) an die große Kurvatur des Labmagens. Die A. hepatica (d) gibt außer Leberzweigen die *A. gastrica dextra* (i) und *A. gastroepiploica dextra* (k) ab.

2. die unpaare **A. mesenterica cranialis** (sup. N.); sie entspringt dicht beckenseitig von der A. coeliaca aus der ventralen Aortenwand, versorgt den Dünndarm (abgesehen vom Duodenumanfang) und den Dickdarm (bis auf den Endabschnitt des Colon descendens) und bei Mensch, Wiederkäuern und Schwein auch einen Teil des Pancreas, und zwar erhalten Ileum, Caecum und der Anfang des Colon ascendens ihr Blut von der *A. ileocaecocolica*, die sich i. d. R. in einen *Ramus iliacus* für den Hüftdarm, einen *Ramus caecalis* für das Caecum und einen *Ramus colicus* für den Anfang des Colon ascendens teilt. Der für den Endabschnitt des Colon ascendens bestimmte rechte Ast ist die *A. colica dextra*, der

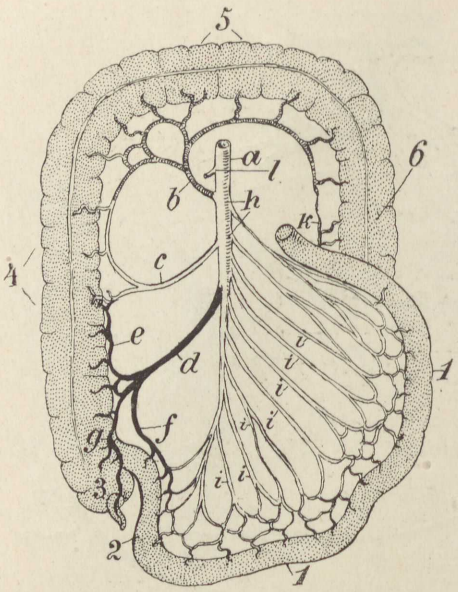

Abb. 993 (Mensch).

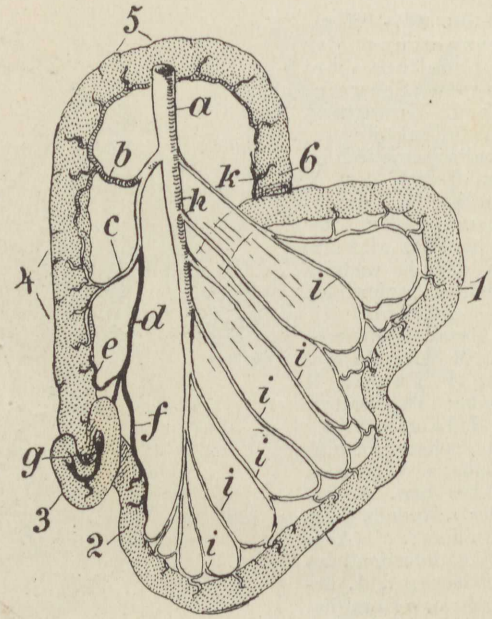

Abb. 994 (Hund).

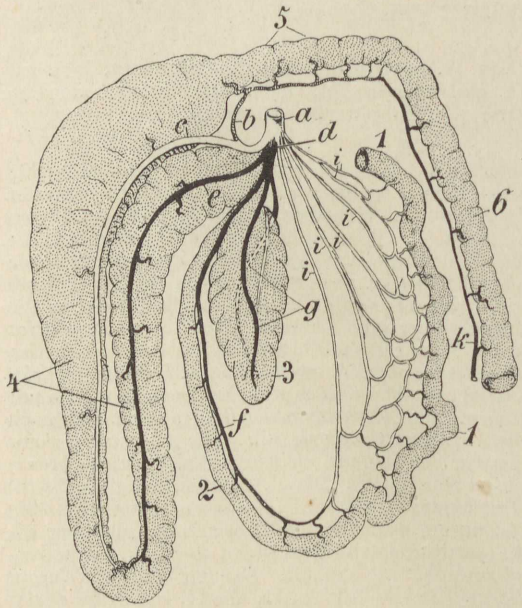

Abb. 995 (Pferd).

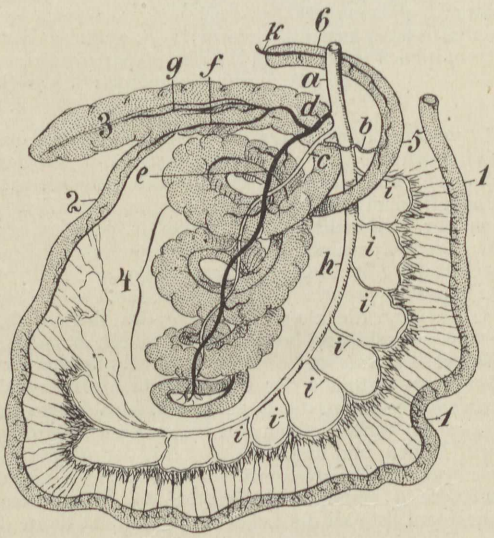

Abb. 996 (Schwein).

für das Colon transversum und einen kleinen Anfangsabschnitt des Colon descendens bestimmte die *A. colica media* und der nach links an das übrige Colon descendens gehende die *A. colica sinistra* (sie ist ein Ast der A. mesenterica caudalis).

Die Homologisierung der Dickdarmarterien des Menschen mit denen der Haussäugetiere entspricht der Homologisierung der einzelnen Dickdarmabschnitte nach topographischen Gesichtspunkten (s. S. 404). Bei Mensch, Hund, Schwein und Wiederkäuern ist die A. mesenterica cranialis verhältnismäßig lang (Abb. 993, 994, 996, 997 a u. h) und gibt auf einer Seite eine größere Anzahl *Aa. jejunales* (i, i) für das Jejunum und den Endabschnitt des Duodenum ab, während aus der entgegengesetzten Seite und eventuell dem Ende des Stammes die Arterien für den Dickdarm und das Ileum hervorgehen. Beim Menschen (Abb. 993) zweigt zuerst die *A. colica media* (b) ab (für das Colon transversum und den Anfangsteil des Colon descendens), nachdem vorher noch eine kleine *A. pancreaticoduodenalis caudalis* (l) abgegangen ist; dann folgt die *A. colica dextra* (c) (für den Endabschnitt

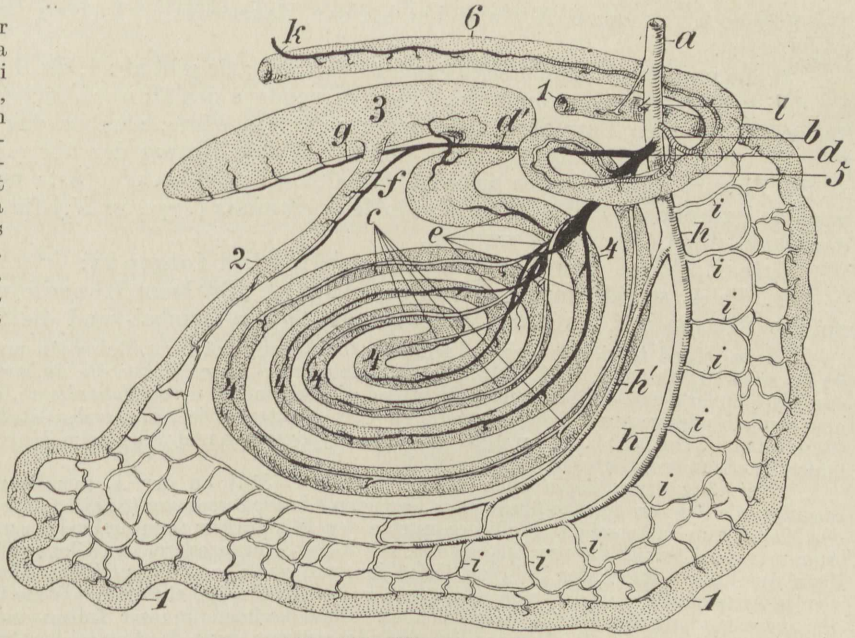

Abb. 997 **(Wiederkäuer).**

Abb. 993—997. Verzweigung der A. mesenterica cranialis bei Mensch, Hund, Pferd, Schwein und Wiederkäuern (halbschematisch). Das Gebiet der A. ileocaecocolica ist durchgehends schwarz, das der A. colica dextra weiß, das der A. colica media schraffiert gehalten. Die Darmteile sind fein punktiert; der Anfang des Duodenum und das Rectum sind nicht eingezeichnet. a und h A. mesenterica cranialis; b A. colica media; c A. colica dextra (s. A. colica dorsalis des Pferdes; beim Rinde mehrere Zweige, die die A. colica dextra vertreten); d A. ileocaecocolica; d′ A. ileocaecalis (Rind); e Ramus (bzw. Rami) colicus (s. A. colica ventralis des Pferdes); f Ramus iliacus; g, g Rami caecales; h, h fortlaufender Stamm der A. mesenterica cranialis; h′ Ramus collateralis (Rind); i, i, i Aa. jejunales; k A. colica sinistra; l A. pancreaticoduodenalis caudalis. 1, 1, 1 Duodenum und Jejunum; 2 Ileum; 3 Caecum; 4 Colon ascendens; 5 Colon transversum; 6 Colon descendens.

des Colon ascendens) und zuletzt (meist als fortlaufender Stamm der A. mesenterica cranialis) die *A. ileocaecocolica* (d) mit dem *Ramus colicus* (e) für den Anfangsabschnitt des Colons ascendens, dem *Ramus caecalis* (g) für das Caecum und dem *Ramus iliacus* (f) für das Ileum. Beim Hund (Abb. 994) liegen die Verhältnisse ähnlich, nur bilden die drei genannten Hauptgefäße zunächst einen Stamm, der die *A. colica media* (b) und *dextra* (c) abgibt und dann zur *A. ileocaecocolica* (d) wird. Beim Schwein (Abb. 996) geht zunächst die *A. ileocaecocolica* (d) ab, die einen *Ramus caecalis* (g) zum Caecum, einen *Ramus iliacus* (f) zum Ileum und einen *Ramus colicus* (e) an die zentripetalen Kolonwindungen (i. e. Anfangsabschnitt des Colon ascendens) sendet; dann geht die *A. colica media* (b) für das Colon transversum (s. S. 404) und die *A. colica dextra* (c) für die zentrifugalen Kolonschlingen (s. S. 404) ab. Beim Rind (Abb. 997) zweigt zunächst die *A. colica media* (b) für das Colon transversum (s. S. 404) und fast zugleich die *A. ileocaecocolica* (d) ab; diese gibt erst eine *A. ileocaecalis* (d′) für Caecum (g) und Ileum (f) ab und wird dann zum *Truncus colicus*, der Zweige an das Kolonlabyrinth sendet; die an die zentripetalen Windungen (Anfangsabschnitt des Colon ascendens) gehenden Zweige (e) entsprechen dem Ramus colicus der A. ileocaecocolica und die an die zentrifugalen Windungen und den brustwärts gerichteten Schenkel der Endschleife (Endabschnitt des Colon ascendens) gehenden Zweige (c) der A. colica dextra. Beim Pferd (Abb. 995) ist der Stamm der A. mesenterica cranialis nur sehr kurz; er zweigt erst eine große Anzahl *Aa. jejunales* (i, i, i) und aus der entgegengesetzten Wand den Stamm der *A. colica media* (b) für das Colon transversum (Anfangsteil des kleinen Colon) und der *A. colica dextra* (c) ab; diese geht an die dorsalen Lagen des großen Colon (Endabschnitt des Colon ascendens) und heißt deshalb auch *A. colica dorsalis;* der dann bleibende Stamm ist die *A. ileocaecocolica* (d); sie gibt den *Ramus colicus* (e) ab, der die ventralen Lagen des Colon (Anfangsabschnitt des Colon ascendens) versorgt und deshalb auch *A. colica ventralis* heißt, und spaltet sich dann in den doppelten *Ramus caecalis* (g, g) für den Blinddarm und den *Ramus iliacus* (f) für den Hüftdarm. Wie beim Menschen (Abb. 993) der Ramus colicus (e) der A. ileocaecocolica (d) mit der A. colica dextra (c) im Bereiche des Colon ascendens (4) anastomosiert, so besteht auch bei den Tieren eine Verbindung zwischen den entsprechenden Arterien; beim Pferd (Abb. 995) anastomosiert die A. colica dorsalis (dextra) (c) mit der A. colica ventralis (Ramus colicus der A. ileocaecocolica) (e) in der Flexura pelvina (d. h. am Übergange des Anfangsabschnittes des Colon ascendens in dessen Endabschnitt) und entsprechend bei den Wiederkäuern (Abb. 997) und dem Schwein (Abb. 996) in der Ansa centralis.

3. die beim Menschen und allen Haustieren zu den Nieren gehenden **Aa. renales.**

4. kleine **Aa. suprarenales** (für die Nebennieren), die häufig aus den vorigen, zum Teil aber auch kranial und kaudal von ihnen entspringen.

5. jederseits eine **A. spermatica interna.** Sie geht bei männlichen Individuen an den Hoden, den Nebenhoden und den Samenstrang; bei weiblichen Individuen geht sie an

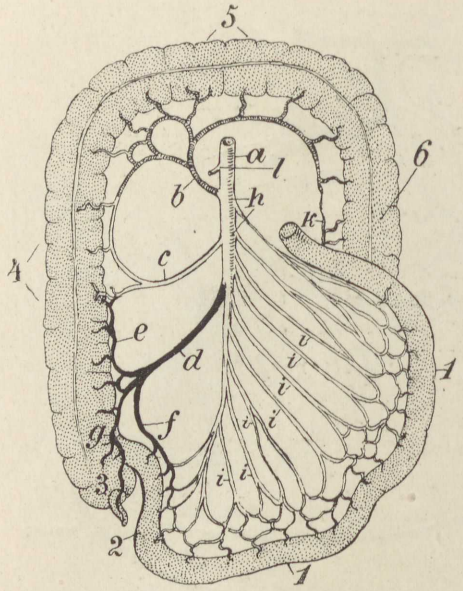

Abb. 993 (Mensch).

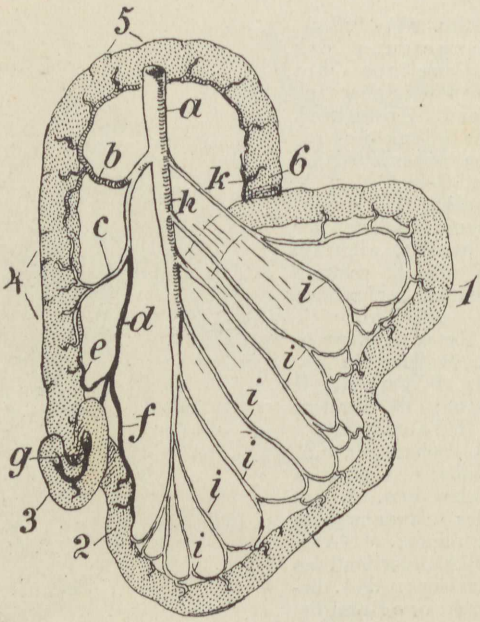

Abb. 994 (Hund).

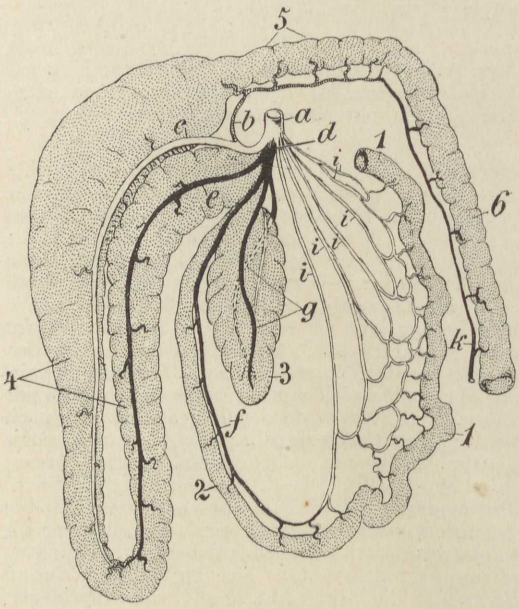

Abb. 995 (Pferd).

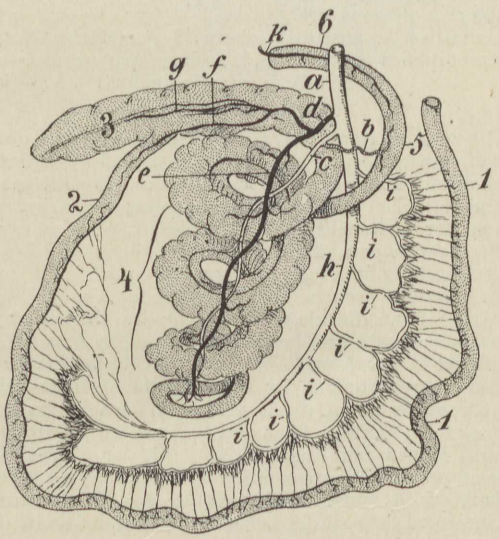

Abb. 996 (Schwein).

für das Colon transversum und einen kleinen Anfangsabschnitt des Colon descendens bestimmte die *A. colica media* und der nach links an das übrige Colon descendens gehende die *A. colica sinistra* (sie ist ein Ast der A. mesenterica caudalis).

Die Homologisierung der Dickdarmarterien des Menschen mit denen der Haussäugetiere entspricht der Homologisierung der einzelnen Dickdarmabschnitte nach topographischen Gesichtspunkten (s. S. 404). Bei Mensch, Hund, Schwein und Wiederkäuern ist die A. mesenterica cranialis verhältnismäßig lang (Abb. 993, 994, 996, 997 a u. h) und gibt auf einer Seite eine größere Anzahl *Aa. jejunales* (i, i) für das Jejunum und den Endabschnitt des Duodenum ab, während aus der entgegengesetzten Seite und eventuell dem Ende des Stammes die Arterien für den Dickdarm und das Ileum hervorgehen. Beim Menschen (Abb. 993) zweigt zuerst die *A. colica media* (b) ab (für das Colon transversum und den Anfangsteil des Colon descendens), nachdem vorher noch eine kleine *A. pancreaticoduodenalis caudalis* (l) abgegangen ist; dann folgt die *A. colica dextra* (c) (für den Endabschnitt

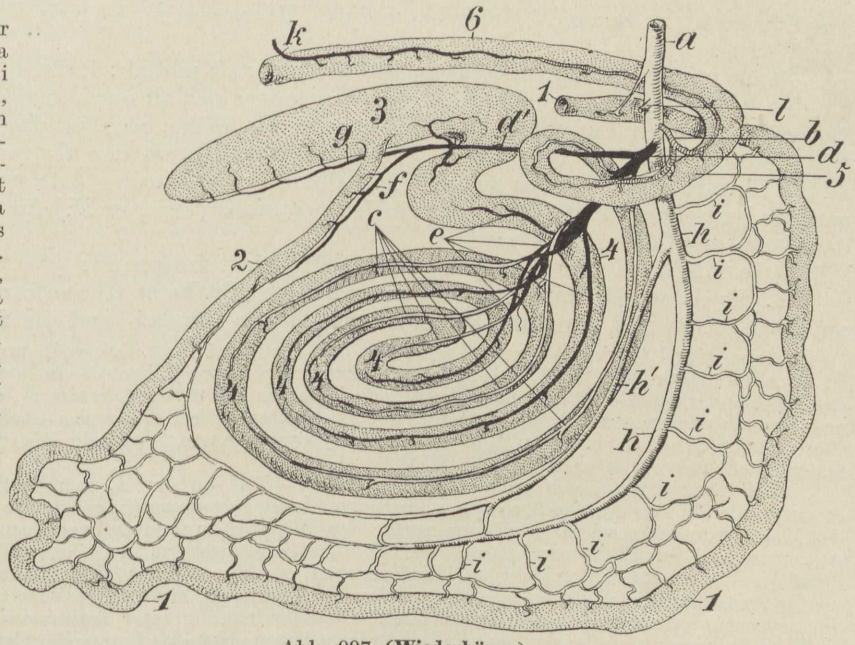

Abb. 997 **(Wiederkäuer).**

Abb. 993—997. Verzweigung der A. mesenterica cranialis bei Mensch, Hund, Pferd, Schwein und Wiederkäuern (halbschematisch). Das Gebiet der A. ileocaecocolica ist durchgehends schwarz, das der A. colica dextra weiß, das der A. colica media schraffiert gehalten. Die Darmteile sind fein punktiert; der Anfang des Duodenum und das Rectum sind nicht eingezeichnet. a und h A. mesenterica cranialis; b A. colica media; c A. colica dextra (s. A. colica dorsalis des Pferdes; beim Rinde mehrere Zweige, die die A. colica dextra vertreten); d A. ileocaecocolica; d' A. ileocaecalis (Rind); e Ramus (bzw. Rami) colicus (s. A. colica ventralis des Pferdes); f Ramus iliacus; g, g Rami caecales; h, h fortlaufender Stamm der A. mesenterica cranialis; h' Ramus collateralis (Rind); i, i, i Aa. jejunales; k A. colica sinistra; l A. pancreaticoduodenalis caudalis. 1, 1, 1 Duodenum und Jejunum; 2 Ileum; 3 Caecum; 4 Colon ascendens; 5 Colon transversum; 6 Colon descendens.

des Colon ascendens) und zuletzt (meist als fortlaufender Stamm der A. mesenterica cranialis) die *A. ileocaecocolica* (d) mit dem *Ramus colicus* (e) für den Anfangsabschnitt des Colons ascendens, dem *Ramus caecalis* (g) für das Caecum und dem *Ramus iliacus* (f) für das Ileum. Beim Hund (Abb. 994) liegen die Verhältnisse ähnlich, nur bilden die drei genannten Hauptgefäße zunächst einen Stamm, der die *A. colica media* (b) und *dextra* (c) abgibt und dann zur *A. ileocaecocolica* (d) wird. Beim Schwein (Abb. 996) geht zunächst die *A. ileocaecocolica* (d) ab, die einen *Ramus caecalis* (g) zum Caecum, einen *Ramus iliacus* (f) zum Ileum und einen *Ramus colicus* (e) an die zentripetalen Kolonwindungen (i. e. Anfangsabschnitt des Colon ascendens) sendet; dann geht die *A. colica media* (b) für das Colon transversum (s. S. 404) und die *A. colica dextra* (c) für die zentrifugalen Kolonschlingen (s. S. 404) ab. Beim Rind (Abb. 997) zweigt zunächst die *A. colica media* (b) für das Colon transversum (s. S. 404) und fast zugleich die *A. ileocaecocolica* (d) ab; diese gibt erst eine *A. ileocaecalis* (d') für Caecum (g) und Ileum (f) ab und wird dann zum *Truncus colicus*, der Zweige an das Kolonlabyrinth sendet; die an die zentripetalen Windungen (Anfangsabschnitt des Colon ascendens) gehenden Zweige (e) entsprechen dem Ramus colicus der A. ileocaecocolica und die an die zentrifugalen Windungen und den brustwärts gerichteten Schenkel der Endschleife (Endabschnitt des Colon ascendens) gehenden Zweige (c) der A. colica dextra. Beim Pferd (Abb. 995) ist der Stamm der A. mesenterica cranialis nur sehr kurz; er zweigt erst eine große Anzahl *Aa. jejunales* (i, i, i) und aus der entgegengesetzten Wand den Stamm der *A. colica media* (b) für das Colon transversum (Anfangsteil des kleinen Colon) und der *A. colica dextra* (c) ab; diese geht an die dorsalen Lagen des großen Colon (Endabschnitt des Colon ascendens) und heißt deshalb auch *A. colica dorsalis;* der dann bleibende Stamm ist die *A. ileocaecocolica* (d); sie gibt den *Ramus colicus* (e) ab, der die ventralen Lagen des Colon (Anfangsabschnitt des Colon ascendens) versorgt und deshalb auch *A. colica ventralis* heißt, und spaltet sich dann in den doppelten *Ramus caecalis* (g, g) für den Blinddarm und den *Ramus iliacus* (f) für den Hüftdarm. Wie beim Menschen (Abb. 993) der Ramus colicus (e) der A. ileocaecocolica (d) mit der A. colica dextra (c) im Bereiche des Colon ascendens (4) anastomosiert, so besteht auch bei den Tieren eine Verbindung zwischen den entsprechenden Arterien; beim Pferd (Abb. 995) anastomosiert die A. colica dorsalis (dextra) (c) mit der A. colica ventralis (Ramus colicus der A. ileocaecocolica) (e) in der Flexura pelvina (d. h. am Übergange des Anfangsabschnittes des Colon ascendens in dessen Endabschnitt) und entsprechend bei den Wiederkäuern (Abb. 997) und dem Schwein (Abb. 996) in der Ansa centralis.

3. die beim Menschen und allen Haustieren zu den Nieren gehenden **Aa. renales.**

4. kleine **Aa. suprarenales** (für die Nebennieren), die häufig aus den vorigen, zum Teil aber auch kranial und kaudal von ihnen entspringen.

5. jederseits eine **A. spermatica interna.** Sie geht bei männlichen Individuen an den Hoden, den Nebenhoden und den Samenstrang; bei weiblichen Individuen geht sie an

den Eierstock *(A. ovarii N.)* und hat bei den Haustieren noch einen *Ramus uterinus* für den Uterus.

6. die unpaare **A. mesenterica caudalis** (inf. N.); sie gibt ab: 1. die *A. colica sinistra* (k) für den größeren Endabschnitt des Colon descendens des Menschen und Hundes sowie die entsprechenden Darmabschnitte der übrigen Haustiere, nämlich das kleine Colon des Pferdes und den Endabschnitt des Colon und das Rectum der übrigen Haustiere. Die an die Flexura sigmoidea des menschlichen Colon herantretenden Äste werden als *Aa. sigmoideae* bezeichnet. 2. die *A. haemorrhoidalis cranialis (superior N.)* für das Rectum und das Ende des Colon der Haustiere.

Die Endäste der Aorta abdominalis sind folgende:

I. die **A. sacralis media** *(Aorta sacralis)*; sie gibt beim Menschen Rami viscerales an das Rectum und als Rami parietales die letzten Lumbal- und die Sakralarterien ab.

Beim Pferd ist sie schwach und fehlt oft; bei Wiederkäuern, Schwein und Fleischfressern ist sie relativ stark (Abb. 1012, 1013, 1014 d). Sie gibt bei diesen Tieren die *Aa. sacrales laterales* (s) für das Rückenmark und die Schwanzmuskeln und die beiden *Aa. caudae laterales* ab, die sich wieder in je eine dorsale und ventrale Schwanzarterie (w u. x) spalten. Die Aa. sacrales laterales entspringen bei Mensch und Pferd (Abb. 1011 u. 1015) aus der A. hypogastrica und geben beim Pferde die dem Menschen fehlenden Schwanzarterien ab.

Bei Säugetieren liegen nach v. Schumacher [856] an der A. sacralis media die *Glomeruli caudales,* die dem an der Steißbeinspitze liegenden *Glomus coccygeum* (Steißdrüse, *Glandula coccygea)* des Menschen entsprechen. Sie liegen nur an den Wirbelkörpern und zeigen meist eine segmentale Anordnung. Während die proximalen Abschnitte des Schwanzes frei von Glomeruli sind, nehmen diese distal an Größe (oft auch an Zahl) zu. Die Glomeruli caudales und das Glomus coccygeum sind arteriovenöse Anastomosen, an denen man die zuführende Arterie, die abführende Vene und zwischen beiden die anastomosierenden Gefäße unterscheidet. Diese besitzen in ihrer Intima viele längsverlaufende, zu Bündeln angeordnete Muskelfasern; die Bündel springen gegen das Lumen der Gefäße vor und können durch ihre Kontraktion bei gleichzeitiger Kontraktion der Kreismuskulatur der Media völligen Verschluß des Gefäßes bewirken. Einige Autoren rechnen die Steißdrüse zum chromaffinen System, weil sie auch Sympathikusfasern mit eingelagertem chromaffinen Gewebe enthält (s. S. 588 und Trautmann [960]).

II. Die **A. iliaca ext.** und **A. femoralis** (Abb. 792 6, 998, 1018 4, 4, 1026 12, 12′, 1029 c, 1030 5, 1033 e, e, e). Den beim Menschen aus der A. iliaca communis hervorgehenden und für die Gliedmaße bestimmten Stamm nennt man *A. iliaca* oder A. iliaca externa und im letzteren Falle die A. hypogastrica A. iliaca interna. Nach dem Austritt aus dem Becken wird die A. iliaca (ext.) zur *A. femoralis.* Die A. iliaca des Menschen gibt die A. circumflexa ilium profunda und die A. epigastrica caudalis ab; aus letzterer entspringt die A. spermatica externa. Die A. femoralis wird in der Kniekehle zur *A. poplitea.* Die A. iliaca (externa) und die A. femoralis zeigen nur geringe Verschiedenheiten bei den Haustierarten. Die Hauptunterschiede sind, daß beim Pferde die A. saphena dünn ist, während sie bei den anderen Haustieren stark und an der Versorgung des Fußes mit Blut beteiligt ist, und daß die A. circumflexa femoris lateralis beim Pferd aus der A. obturatoria, bei den anderen Haustieren mit der A. femoris cranialis (anterior) aus der A. femoralis entspringt.

Aus der **A. iliaca** (externa) entspringen: 1. die zur Bauchwand gehende *A. circumflexa ilium profunda,* die beim Hund i. d. R. aus der Aorta entspringt; 2. die *A. spermatica externa,* deren Ursprung aber sehr unbeständig ist; aus der A. iliaca externa entspringt sie eigentlich nur beim Pferde, selbst bei diesem oft aber auch aus der A. hypogastrica; beim Mann entspringt sie aus der A. epigastrica caudalis und beim männlichen Rind, Schwein und Fleischfresser aus dem Truncus pudendoepigastricus oder der A. profunda femoris.

Sie geht bei männlichen Individuen an das Mesorchium und die Hodenhüllen, beim Weib als *A. ligamenti teretis uteri* an das Lig. teres uteri und die Labia majora. Bei weiblichen Haustieren, mit Ausnahme der Stute, fehlt offenbar ein homologes Gefäß. Bei der Stute entspricht der A. spermatica externa des Hengstes die aus der A. iliaca externa entspringende *A. uterina media,* die bei den andern weiblichen Haustieren von der A. umbilicalis, beim Weibe von der A. iliaca interna abgeht und bei diesen Species der A. deferentialis männlicher Individuen, einem Zweige der A. umbilicalis (s. S. 679), entspricht.

3. die *A. pudenda externa,* die bei männlichen Tieren zum Scrotum und Praeputium und beim Pferd außerdem zum Penis geht, während sie bei allen weiblichen Haustieren zur Euterarterie wird; 4. die *A. epigastrica caudalis,* die an den Muskeln der ventralen Bauchwand brustwärts verläuft und mit der A. epigastrica cran. zusammenfließt. Die A. pudenda ext. und A. epigastrica caud. entspringen bei Schwein, Hund und Pferd und häufig auch bei den Wiederkäuern meist aus der A. profunda femoris, und zwar

beim Schweine meist gesondert, bei Hund, Wiederkäuern und Pferd aus dem *Truncus pudendoepigastricus.*

Aus der **A. femoralis** gehen ab außer großen Muskelästen: 1. die zu den Adduktoren ziehende *A. profunda femoris,* die die *A. circumflexa femoris medialis* abspaltet; bei den Haustieren entspringt sie i. d. R. aus dem Ende der A. iliaca externa bzw. aus deren Übergang in die A. femoralis und gibt den gemeinsamen Stamm, *Truncus pudendoepigastricus,* für die A. pudenda ext. und A. epigastrica caudalis ab (s. S. 672); 2. die im wesentlichen zum M. quadriceps femoris gehende *A. femoris cranialis (anterior)*; beim Menschen wird sie durch 6—8 inkonstante Rami musculares anteriores ersetzt; bei Hund, Wiederkäuern und Schwein bildet sie i. d. R. mit der A. circumflexa femoris lateralis einen Stamm (Abb. 1026 19 u. 25); 3. mit Ausnahme des Pferdes die *A. circumflexa femoris lateralis,* die mit der A. femoris cran. meist aus einem Stamm und beim Menschen aus der A. profunda femoris entspringt; beim Pferd ist sie ein Zweig der A. obturatoria (S. 681); 4. die *A. saphena,* die beim Pferde nur sehr schwach, bei den übrigen Haustieren stark ist, und deren Verhalten S. 675 näher beschrieben wird; 5. die im wesentlichen zu den kaudalen Ober- und Unterschenkelmuskeln gehende *A. femoris caudalis,* die sich in einen Ramus ascendens und descendens spaltet; beim Menschen wird sie durch 3—4 *Aa. perforantes* ersetzt, die die Mm. adductores durchbohren und so an die hintere Seite des Oberschenkels gelangen. Beim Menschen kommen zu diesen Arterien noch hinzu die *A. epigastrica superficialis,* die *A. circumflexa ilium superficialis (ext.)* und die *A. genus suprema;* die letztere ist mitunter auch bei Schwein und Wiederkäuern und i. d. R. bei Pferd und Fleischfressern vorhanden, entspringt zwischen dem 2. und 3. Drittel des Oberschenkels und geht zur medialen Seite des Kniegelenkes. Die in der Kniekehle liegende **A. poplitea** gibt einige Muskel- und Gelenkäste ab und teilt sich dann in die *A. tibialis anterior* und *posterior,* die für den Unterschenkel und den Fuß bestimmt sind.

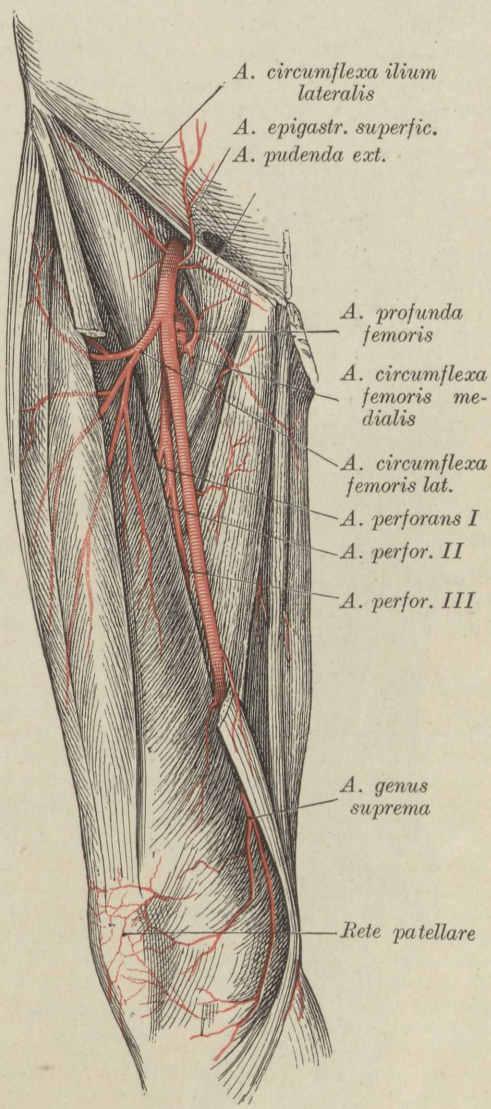

Abb. 998. Arterien des Oberschenkels des Menschen. Vom Bauche des M. sartorius ist eine Strecke abgetragen (Gegenbaur [291]).

Die **A. tibialis anterior** (Abb. 999, 1018 23, 23, 1021 b) liegt an der vorderen Seite des Unterschenkels, gelangt als *A. dorsalis pedis* an den Fußrücken und gibt einen großen Teil der Fußarterien ab.

Am Unterschenkel entspringen aus ihr 1. die *A. recurrens tibialis anterior;* sie läuft aufwärts zum Kniegelenk und fehlt bei den Haustieren als konstantes Gefäß; 2. Muskeläste; 3. und 4. eine *A. malleolaris lateralis* und *medialis*; sie gehen als kleine Gefäße an das Periost und die Haut der Knöchel; 5. eine oder mehrere *Aa. tarseae;* sie verbreiten sich an der Beugeseite des Tarsalgelenkes und beteiligen sich an der Bildung des *Rete tarsi dorsale,* aus dem beim Pferd eine sehr dünne *A. metatarsea dorsalis medialis* und *media* entspringen; 6. ein *Ramus superficialis* beim Hunde, der zur *A. metatarsea dorsalis V* (Abb. 1004 p) wird. Der an die Beugeseite des Tarsus gelangte Endstamm der A. tibialis anterior heißt *A. dorsalis pedis;* sie gibt bei Pferd, Wiederkäuern und Schwein eine durch den Canalis tarsi tretende *A. tarsea perforans* (Abb. 1006 f, 1008 g u. 1010 g) und bei Mensch und Fleischfressern eine durch das 2 (oder 1.) Metatarsalinterstitium tretende *A. metatarsea perforans (Ramus plantaris profundus N.)* (Abb. 1002 k

u. 1004 i) ab; beide helfen plantar am proximalen Ende des Metatarsus den *Arcus plantaris* bilden (s. S. 675, 678 u. 679 und Abb. 1001, 1003, 1007 u. 1009 c). Der Endabschnitt der A. dorsalis pedis liefert einen großen Teil der Arterien für die dorsale Seite des Fußes (s. S. 675 u. 678).

Die **A. tibialis posterior** (Abb. 1000, 1018 17, 1021 f) ist nur beim Menschen und Pferde stark, bei den anderen Haustieren dagegen verkümmert und nur für einige Zehenbeuger

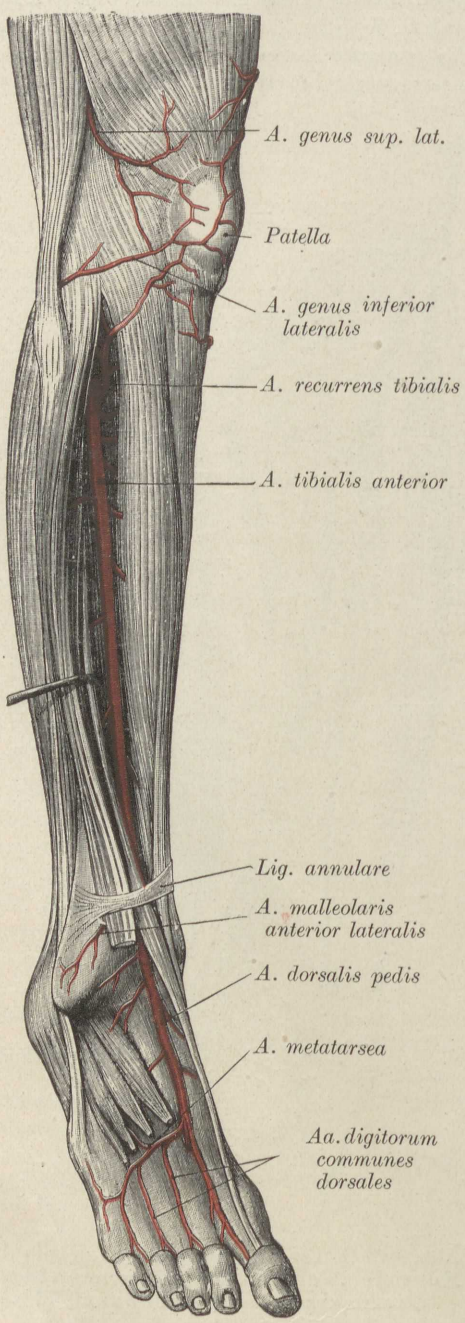

Abb. 999. Vordere Arterien des Unterschenkels des Menschen. Von den Muskeln sind der M. extensor hallucis longus und M. extensor digitorum longus zur Seite gelegt, der M. extensor digitorum brevis ist durchschnitten (Gegenbaur [291]).

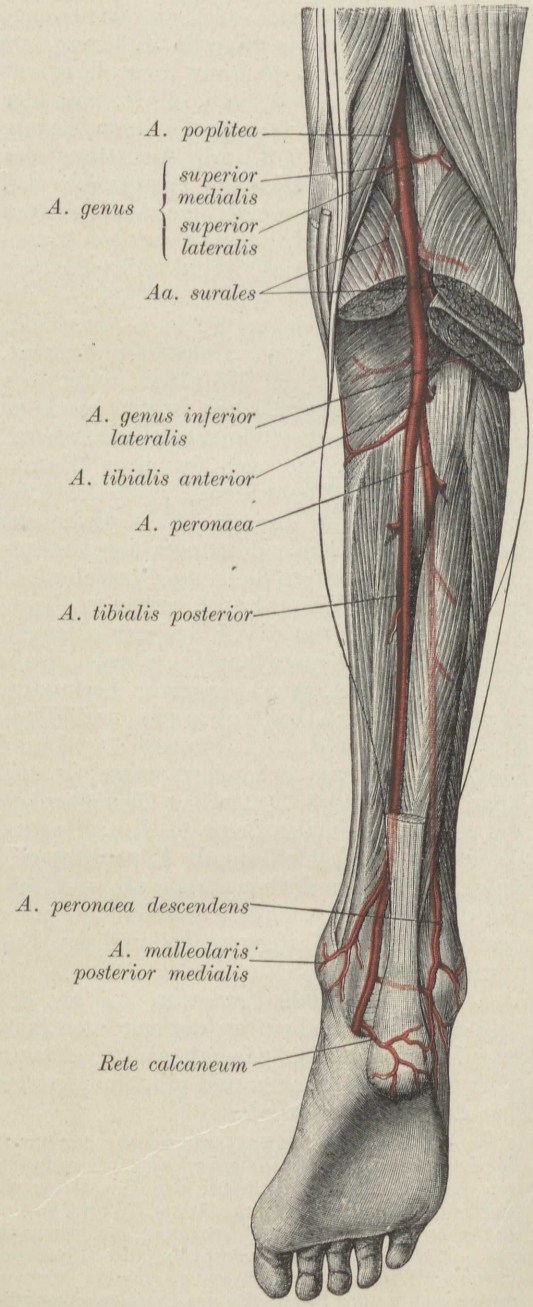

Abb. 1000. Hintere Arterien des Unterschenkels des Menschen. Die Wadenmuskeln sind durchschnitten. Der Weg der A. peronaea ist durchschimmernd dargestellt (Gegenbaur [291]).

bestimmt. Beim Menschen teilt sich diese Arterie, nachdem sie die *A. peronaea* und einige andere Zweige abgegeben hat, an der Fußsohle in die *A. plantaris medialis* und *lateralis* (Abb. 1001 f u. g). Die erstere geht an den medialen Fußrand; die letztere vereinigt sich mit der A. metatarsea perforans (Ramus plantaris profundus der A. tibialis anterior) (b) zum *Arcus plantaris proximalis* (c) (s. unten). Beim Pferde gibt die A. tibialis posterior (Abb. 1021 f) am Unterschenkel Knochen- und Muskelgefäße und nahe dem Tarsus die schwache *A. tarsea lateralis* (g) für die laterale Seite des Tarsus ab und heißt dann *A. tarsea medialis* (h); diese bildet am Tarsus einen Bogen, aus dessen zweitem (proximal konvexen) Schenkel die zur Anastomosenbildung mit der A. saphena und der A. femoris caudalis bestimmte *A. recurrens tibialis* (i) abzweigt (die beim Menschen vom Anfange der A. tibialis posterior oder vom Ende der A. poplitea oder gelegentlich auch aus der A. tibialis anterior entspringt). An der plantaren Seite des Tarsus teilt sich die A. tarsea medialis in die *A. plantaris lateralis* (k) und *medialis* (l). Diese bilden am proximalen Ende des Metatarsus mit der A. tarsea perforans (d) den *Arcus plantaris proximalis* (k' u. l') und werden dann zu den *Aa. metatarseae plantares superficiales* (lateralis und medialis) (k'' u. l'') (s. S. 679).

Die **A. saphena** schickt beim Pferde nur einen Verbindungszweig zur A. tibialis posterior, beteiligt sich aber sonst nicht an der Blutversorgung des Fußes. Bei Wiederkäuern, Schwein und Fleischfressern ist sie sehr stark und liefert einen Teil der Fußarterien. Beim Hunde teilt sich die A. saphena im proximalen Drittel des Unterschenkels in den *Ramus dorsalis* für die dorsale und den *Ramus plantaris* für die plantare Seite des Fußes (s. S. 678 u. 704 und Abb. 1003 u. 1004). Bei dem Schwein und den Wiederkäuern gibt die A. saphena die *A. tarsea lateralis* ab; ihr fortlaufender Stamm ist die *A. tarsea medialis* und teilt sich in die *A. plantaris lateralis* und *medialis*, welche die hauptsächlichsten Arterien an der plantaren Seite des Fußes bilden (s. darüber S. 678 und Abb. 1005 e u. l und 1007 e u. n). Die A. plantaris lateralis ist beim Schwein unbeständig und klein, beim Rind (Abb. 1027 d) groß und beständig und liegt lateral an den Beugesehnen.

Die **Arterien am Fuße** (Hinterfuß der Tiere) sind wie die an der Hand bzw. dem Vorderfuße zu beurteilen. Die Arterien am Fußrücken werden beim Menschen und bei allen Tieren im wesentlichen von der A. tibialis anterior, nur ausnahmsweise auch von der A. saphena (Abb. 1002, 1004, 1006, 1008, 1010), die an der Fußsohle ebenfalls im wesentlichen von der A. tibialis anterior, aber meist zum Teil auch noch von der A. saphena und der A. tibialis posterior (Abb. 1001, 1003, 1005, 1007, 1009) geliefert (s. auch Manno [589]).

A. Mensch. I. Fußrücken (Abb. 1002). Die Arterien des Fußrückens stammen im wesentlichen von der *A. dorsalis pedis* (e). Nachdem diese am Tarsus die *Aa. tarseae* (f) abgespalten hat, von denen die laterale mit ihren Verzweigungen das *Rete dorsale pedis* bildet, gibt sie am proximalen Ende des Metatarsus zunächst die *A. arcuata*, den Stamm der *Aa. metatarseae dorsales II, III, IV* (g), und etwas weiter distal die *A. metatarsea dorsalis I* (i) ab, um dann durch das 1. Interstitium als *A. metatarsea perforans (Ramus plantaris profundus N.)* (k) auf die plantare Seite zu treten und dort den *Arcus plantaris proximalis* bilden zu helfen (s. unten). Die Aa. metatarseae dorsales verlaufen im 1. bis 4. Metatarsalinterstitium distal und bilden nahe dem distalen Ende des Metatarsus meist Anastomosen (a) mit den Aa. metatarseae plantares; hierdurch entstehen die *Aa. digitales communes (dorsales)* I—IV (h), die sich in die entsprechenden *Aa. digitales propriae* (b) teilen. Fehlt diese Verbindung, dann kommt es nicht zur Bildung von Aa. digitales communes, sondern die Aa. metatarseae dorsales teilen sich direkt in die Aa. digitales propriae. Die *A. dorsalis digiti V fibularis* ist die Fortsetzung der A. tarsea lateralis oder entspringt aus dem Rete dorsale pedis. **II. Fußsohle** (Abb. 1001). Die Arterien der Fußsohle stammen im wesentlichen vom Ende der A. tibialis posterior (e), die sich an der plantaren Seite des Tarsus in die schwächere A. plantaris medialis (f) und die stärkere A. plantaris lateralis (g) teilt. Die *A. plantaris medialis* geht an den medialen Fußrand und versorgt im wesentlichen die an der Fußsohle gelegenen Muskeln, erstreckt sich mit ihrem Ramus superficialis aber oft bis zum medialen Rande der großen Zehe als *A. plantaris digiti I tibialis* (A. plantaris hallucis medialis). Ihr Ramus profundus und die von der A. dorsalis pedis stammende A. metatarsea perforans (b) bilden mit der *A. plantaris lateralis* den am proximalen Ende des Metatarsus gelegenen *Arcus plantaris proximalis* (c); aus ihm entspringen die Aa. metatarseae plantares I—V (i) und eventuell auch die A. plantaris digiti I tibialis (s. oben). Die *A. metatarsea plantaris V* liegt an der lateralen Seite des Mt 5 und wird am 5. Metatarsophalangealgelenk zur *A. plantaris digiti V fibularis* (n). Die *Aa. metatarseae plantares I—IV* verlaufen in den entsprechenden Metatarsalinterstitien und verbinden sich nahe dem distalen Ende des Metatarsus i. d. R. durch Rami perforantes (a) mit den Aa. metatarseae dorsales; von dieser Verbindung ab heißen sie *Aa. digitales communes (plantares) I—IV* (h), die sich in die *Aa. digitales propriae plantares* (b) teilen. Sollten ausnahmsweise an der Fußsohle außer den Aa. metatarseae plantares noch oberflächlich gelegene Gefäße vorkommen, dann würden erstere als *Aa. metatarseae plantares profundae*, letztere als *Aa. metatarseae plantares superficiales* zu bezeichnen sein.

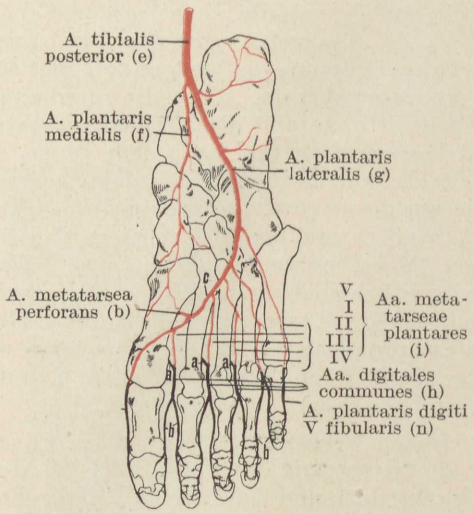

Abb. 1001. Arterien an der **Fußsohle des Menschen.**

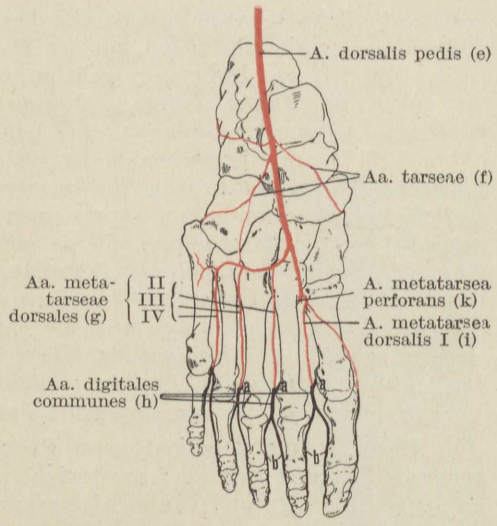

Abb. 1002. Arterien am **Fußrücken des Menschen.**

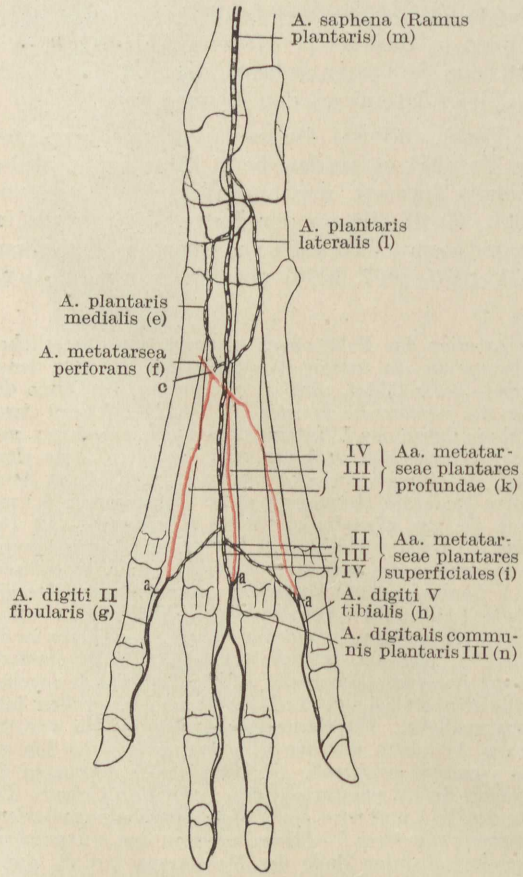

Abb. 1003. Arterien an der **plantaren Fläche des Hinterfußes des Hundes.**

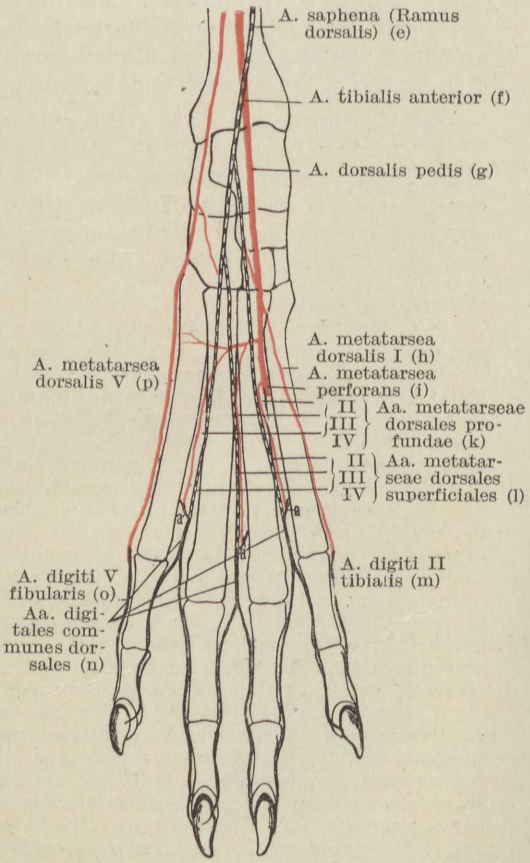

Abb. 1004. Arterien an der **dorsalen Fläche des Hinterfußes des Hundes.**

a Verbindungsäste zwischen dorsalen und plantaren Metatarsalarterien; b Aa. digitales propriae; c Arcus plantaris proximalis; d Arcus plantaris superficialis distalis.

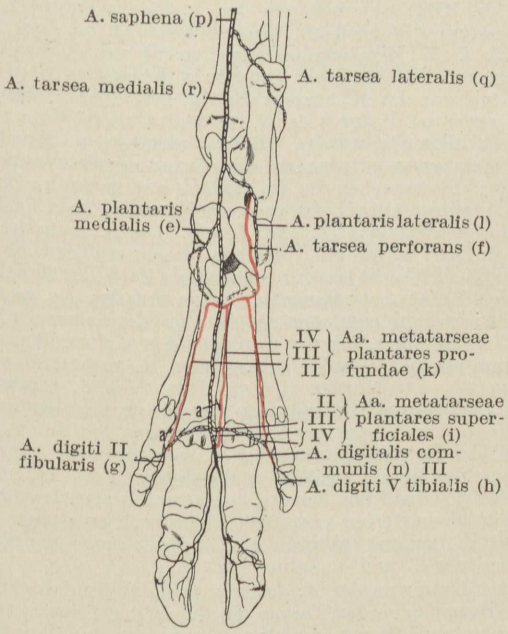

Abb. 1005. Arterien an der **plantaren Fläche des Hinterfußes des Schweines.**

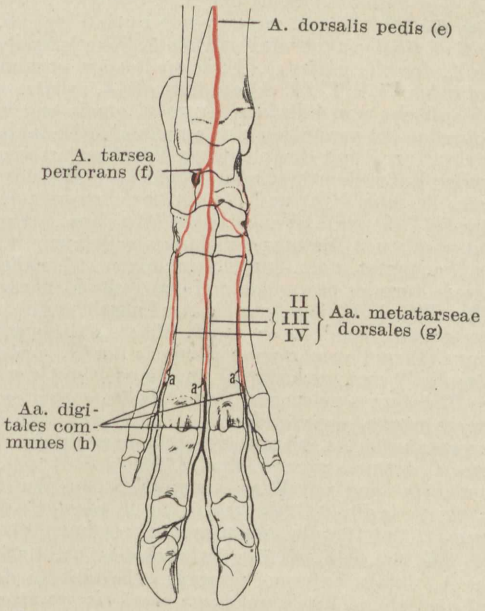

Abb. 1006. Arterien an der **dorsalen Fläche des Hinterfußes des Schweines.**

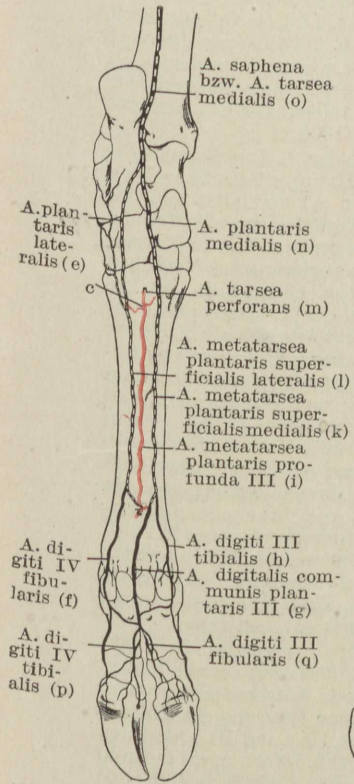

Abb. 1007. Arterien an der **plantaren Fläche des Hinterfußes des Rindes.**

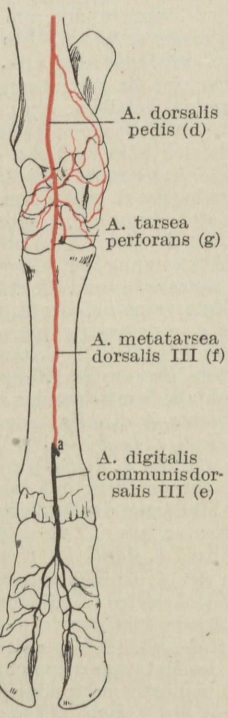

Abb. 1008. Arterien an der **dorsalen Fläche des Hinterfußes des Rindes.**

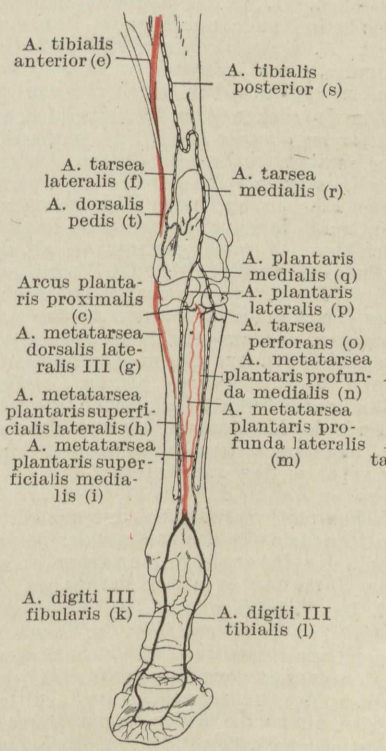

Abb. 1009. Arterien an der **plantaren Fläche des Hinterfußes des Pferdes.**

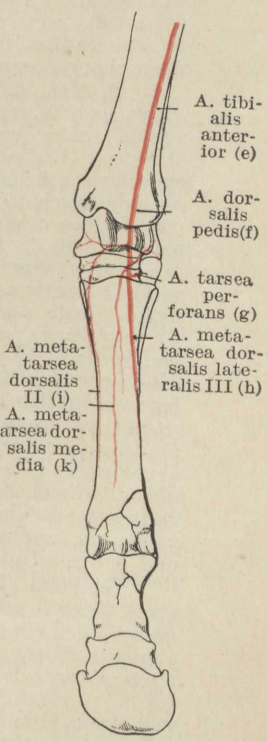

Abb. 1010. Arterien an der **dorsalen Fläche des Hinterfußes des Pferdes.**

B. Hund. I. Die Arterien des **Fußrückens** (Abb. 1004) stammen von der A. tibialis anterior (f) und dem Ramus dorsalis der A. saphena (e). Die erstere gibt noch am Unterschenkel an die laterale Seite des Mt 5 die *A. metatarsea dorsalis V* (p) ab, die am 5. Metatarsophalangealgelenk zur *A. dorsalis digiti V fibularis* (o) wird und die 5. Zehe lateral versorgt; die A. tibialis anterior wird dann am Tarsus zur *A. dorsalis pedis* (g). Diese spaltet am proximalen Ende des Metatarsus die *Aa. metatarseae dorsales profundae II, III, IV* (k) ab, tritt als *A. metatarsea perforans* (i) durch das 2. Metatarsalinterstitium zur Sohlenfläche und hilft den *Arcus plantaris proximalis* bilden (s. unten). Die Aa. metatarseae dorsales profundae (k) vereinigen sich am distalen Ende des Metatarsus mit den Aa. metatarseae dorsales superficiales (l) und mit den plantaren Metatarsalarterien (a). So entstehen die *Aa. digitales communes* (n). Der für den Fußrücken bestimmte *Ramus dorsalis* der *A. saphena* (e) teilt sich noch am Tarsus in die *A. metatarsea dorsalis I* (h) und die *Aa. metatarseae dorsales superficiales II, III, IV* (l). Die A. metatarsea dorsalis I (h) verläuft medial am Mt 2 (bzw., wenn ein Mt 1 vorkommt, zwischen diesem und dem Mt 2) und wird am 2. Metatarsophalangealgelenk zur *A. digiti II tibialis* (m) für die mediale Seite der 2. Zehe. Die Aa. metat. dors. superf. vereinigen sich nahe den Metatarsophalangealgelenken mit den Aa. metatarseae dorsales profundae und den Fußsohlenarterien; dadurch entstehen die *Aa. digitales communes II, III* u. *IV* (n). **II.** Die Arterien der **Fußsohle** (Abb. 1003) stammen von der das Ende der A. dorsalis pedis darstellenden und durch das 2. Metatarsalinterstitium an die Fußsohle gelangenden *A. metatarsea perforans* (f) und vom *Ramus plantaris* der *A. saphena* (m). Der letztere gibt am Tarsus die *A. plantaris lateralis* (l) und *medialis* (e) ab, die sich mit der A. metatarsea perforans zu dem im proximalen Teile des Metatarsus gelegenen *Arcus plantaris proximalis* (c) vereinigen; aus ihm entspringen die *Aa. metatarseae plantares profundae II, III, IV* (k), während der Ramus plantaris der A. saphena nach Abgabe der erwähnten Aa. plantares fast bis zum distalen Ende des Metatarsus läuft und sich hier in die *Aa. metatarseae plantares superficiales II, III, IV* (i) teilt, die sich bald mit den Aa. metatarseae plantares profundae (k) und mit Rami anastomotici (a) der Fußrückenarterien vereinigen; hierdurch entstehen die *A. plantaris digiti V tibialis* (h), die *A. plantaris digiti II fibularis* (g) und die *A. digitalis communis plantaris III* (n) für die einander zugewendeten Flächen der 3. und 4. Zehe.

C. Schwein. I. Der **Fußrücken** (Abb. 1006) wird nur von der *A. dorsalis pedis* (e) (Endabschnitt der A. tibialis anterior) versorgt. Sie gibt an der Beugefläche des Tarsus die durch den Canalis tarsi auf die Sohlenfläche zum *Arcus plantaris proximalis* tretende (der A. metatarsea perforans des Menschen und Hundes vergleichbare) *A. tarsea perforans* (f) ab und teilt sich dann in die *Aa. metatarseae dorsales II, III, IV* (g), von denen die A. metatarsea dorsalis II noch einen Verbindungsast von der A. plantaris medialis empfängt. Im distalen Teile des Metatarsus vereinigen sich die Aa. metatarseae dorsales mit den entsprechenden plantaren Arterien (a), wodurch die *Aa. digitales communes II, III, IV* (h) mit ihren Verzweigungen entstehen. **II.** An der **plantaren Seite des Fußes (Fußsohle)** (Abb. 1005) liegen die Verhältnisse ähnlich wie beim Hunde, nur ist statt „Ramus plant. der A. saphena" zu setzen: A. saphena (p). Diese teilt sich in eine *A. tarsea lateralis* (q) und *medialis* (r). Letztere gibt, wie der Ramus plantaris der A. saphena des Hundes, die *A. plantaris lateralis* (l) und *medialis* (e) ab. Die unbedeutenden anderen Abweichungen ergeben sich aus dem Vergleiche der Abb. 1005 mit der Abb. 1003.

D. Rind. I. Am **Fußrücken** (Abb. 1008) findet sich nur eine die Fortsetzung der *A. dorsalis pedis* (d) darstellende *A. metatarsea dorsalis III* (f), die in der dorsalen Gefäßrinne des Hauptmittelfußknochens verläuft, nahe den Metatarsophalangealgelenken sich mit den Fußsohlenarterien (a) verbindet und dadurch zur *A. digitalis communis dorsalis III* (e) wird, die sich bald in 2 *Aa. digitales propriae* für die einander zugekehrten Flächen der beiden Hauptzehen teilt. Aus der A. dorsalis pedis zweigt am Tarsus noch die durch den Canalis tarsi auf die Sohlenfläche tretende (der A. metatarsea perforans des Menschen und Hundes vergleichbare) *A. tarsea perforans* (g) ab, die den *Arcus plant. proxim.* bilden hilft. **II.** Die **plantare Seite des Fußes (Fußsohle)** (Abb. 1007) wird von der A. saphena (o) und der A. tarsea perforans (m; s. oben) versorgt. Die *A. saphena* spaltet sich nach Abzweigung der *A. tarsea lateralis* als *A. tarsea medialis* plantar am Tarsus in die schwächere *A. plantaris lateralis* (e) und die stärkere *A. plantaris medialis* (n). Beide verbinden sich am proximalen Ende des Metatarsus mit der A. tarsea perforans (m) zum *Arcus plantaris proximalis* (c). Aus diesem entspringen die *A. metatarsea plantaris superficialis lateralis* (l) und *medialis* (k) und die *A. metatarsea plantaris profunda III* (i). Die ersteren beiden laufen an den entsprechenden Rändern der tiefen Beugesehne, die letztere plantar am Hauptmittelfußknochen herab bis zum distalen Ende des Metatarsus; hier vereinigen sich alle 3 miteinander und mit dem Ramus anastomoticus der A. metatarsea dorsalis III zum *Arcus plantaris distalis*. Aus diesem entspringen die mediale Seitenarterie der medialen Zehe *(A. digiti III tibialis)* (h), die laterale Seitenarterie der lateralen Zehe *(A. digiti IV fibularis)* (f) und die *A. digitalis communis plantaris III* (g); diese tritt in den Zehenspalt, vereinigt sich durch je einen starken Zweig mit den genannten Zehenarterien und spaltet sich in 2 Endäste, die sich bald mit den beiden Endästen der A. digitalis communis dorsalis III vereinigen, wodurch die laterale Seitenarterie der medialen Zehe, *A. digiti III fibularis* (q), und die mediale Seitenarterie der lateralen Zehe, *A. digiti IV tibialis* (p), entstehen.

E. Pferd. I. Der **Fußrücken** (Abb. 1010) wird von der A. tibialis anterior (e) versorgt; diese gibt als *A. dorsalis pedis* (f) an der Beugefläche des Tarsus Gelenkzweige ab, die ein *Rete tarsi dorsale* bilden, zweigt die durch den Canalis tarsi zur Fußsohle und zum *Arcus plant. prox.* tretende *A. tarsea perforans* (g) ab und läuft als *A. metatarsea dorsalis lateralis (III)* (h und Abb. 1009 g) zwischen Mt 3 und Mt 4 zehenwärts; sie tritt dann an der Grenze vom 2. zum 3. Drittel des Metatarsus zwischen Mt 3 und Mt 4 hindurch auf die plantare Seite, nimmt die beiden Aa. metatarseae plantares profundae (Abb. 1009 n u. m) auf und teilt sich bald in die beiden Seitenarterien der 3. Zehe, die *A. digiti III tibialis (digitalis medialis)* (l) und die *A. digiti III fibularis (digitalis lateralis)* (k). **II.** Die **Fußsohle** (Abb. 1009) wird von der A. tibialis posterior (s) versorgt. Diese gibt nahe dem Tarsus die *A. tarsea lateralis* (f) ab, verläuft dann als *A. tarsea medialis* (r) über die plantare Seite des Tarsus und teilt sich in die *A. plantaris lateralis* (p) und *medialis* (q); diese vereinigen sich am proximalen Ende des Metatarsus durch Verbindungsäste miteinander und mit der A. tarsea perforans (o) zum *Arcus plantaris proximalis* (c). Aus ihm entspringen: die *A. metatarsea*

plantaris prof. lateralis (m) und *medialis* (n) und die *A. metatarsea plantaris superficialis lateralis* (h) und *medialis* (i). Die ersteren laufen direkt auf dem Hauptmittelfußknochen zehenwärts und münden in die A. metatarsea dorsalis lat. (III) (s. S. 678); die Aa. metatarseae plantares superficiales verlaufen am lateralen und medialen Rande der tiefen Beugesehne und enden variabel; meist münden sie in die Seitenarterien der Zehe (Aa. digitales).

Tabellarische Übersicht der am Metatarsus gelegenen Arterien.

Tierart	Fußrücken (dorsale Fläche des Metatarsus)	Fußsohle (plantare Fläche des Metatarsus)
Mensch	Aa. metatarseae dorsales I—IV	Aa. metatarseae plantares I—V
Hund	A. metatarsea dorsalis I u. V	Aa. metatarseae plantares profundae II, III, IV
	Aa. metatarseae dorsales profundae II, III, IV	Aa. metatarseae plantares superficiales II, III, IV
	Aa. metatarseae dorsales superficiales II, III, IV	
Schwein	Aa. metatarseae dorsales II, III, IV	Aa. metatarseae plantares profundae II, III, IV
		Aa. metatarseae plant. superfic. II, III, IV
Rind	A. metatarsea dorsalis III	A. metatarsea plantaris superficialis lateralis und medialis
		A. metatarsea plantaris profunda III
Pferd	A. metatarsea dorsalis lateralis (III)	A. metatarsea plantaris profunda lateralis und medialis
		A. metatarsea plantaris superficialis lateralis und medialis

III. Die **A. hypogastrica** s. **A. iliaca interna** versorgt sowohl die Beckeneingeweide als auch die Beckenwandung, so daß man an ihren Verzweigungen viszerale und parietale Äste zu unterscheiden hat, deren Ursprung und Gruppierung allerdings beim Menschen und bei den Haustieren verschieden sind. Die Scheidung in viszerale und parietale Gefäße ist bei Hund und Pferd am deutlichsten, da bei diesen Tieren beide Gefäßarten (mit Ausnahme einiger Schwanzarterien) aus je einem gemeinschaftlichen Stamm entspringen (Abb. 1011 u. 1012). Der Stamm der viszeralen Gefäße wird bei diesen Tierarten als *A. pudenda interna* bezeichnet. Bei Mensch, Wiederkäuern und Schwein dagegen entspringen viszerale und parietale Gefäße aus einem Stamme, dessen Ende sich in eine A. pudenda interna und eine A. glutaea caudalis teilt (Abb. 1013, 1014 u. 1015). Die nähere Anordnung der einzelnen Gefäße und die Art ihres Ursprunges ergeben sich aus den Abb. 1011—1015; es kommen aber oft Abweichungen von dieser Regel vor.

A. **Viszerale Gefäße** sind folgende: 1. die **A. umbilicalis** (Abb. 1011—1015 f, 1030 9 u. 10); sie ist nur beim Foetus als starkes Gefäß vorhanden, zieht zum Scheitel der Harnblase und von da durch den Nabel im Nabelstrange zur Plazenta (s. S. 604 u. 606); nach der Geburt wird sie, da sie obliteriert, zum *Lig. umbilicale laterale* (Abb. 792 10) (s. S. 604); nur ihr Anfangsteil führt noch Blut (9) und gibt ab: α) die bei männlichen Tieren den Ductus deferens begleitende *A. deferentialis* (Abb. 1011—1014 h u. 1030 27); beim Menschen entspringt diese oft gesondert aus der A. iliaca interna oder aus der A. vesicalis caudalis (Abb. 1015 h); beim weiblichen Tiere (mit Ausnahme der Stute) ist das entsprechende Gefäß viel stärker und tritt als *A. uterina media* (Abb. 1029 f) an den Uterus; bei der Stute entspringt diese jedoch aus der A. iliaca externa als Homologon der A. spermatica externa des Hengstes (s. S. 672). β) die *Aa. vesicales craniales (sup. N.)* (Abb. 1011—1015 i, 1030 14) an die Harnblase; γ) die *A. ureterica* (Abb. 1012—1014 g, 1030 28) an den Ureter. Die A. umbilicalis kann außerdem die *Aa. vesicales caudales* und die *A. urethrogenitalis* (Abb. 1030 16) (s. unten) abgeben. 2. die **Aa. vesicales caudales (inf. N.)** (Abb. 1011—1015 k, 1030 16') an die Harnblase; beim Rind und Schwein entspringen sie und die Äste für die akzessorischen Geschlechtsdrüsen bzw. beim weiblichen Tiere die A. uterina caudalis (Abb. 1013 u. 1014 k') (s. unten) mit einem gemeinsamen Stamme, der *A. urethrogenitalis* (Abb. 1029 i). 3. eine **A. haemorrhoidalis media** (Abb. 1011, 1012 u. 1015 l) zum mittleren und distalen Teile des Rectum und zu den Aftermuskeln; sie fehlt den Wiederkäuern, dem Schwein und den Fleischfressern. 4. **Äste an die akzessorischen Geschlechtsdrüsen** beim männlichen Tier (Abb. 1011—1014 k'); beim weiblichen Tier entspricht diesen die *A. uterina caudalis* (Abb. 1029 k), die an den Endteil des Uterus und an die Vagina geht. 5. eine

A. haemorrhoidalis caudalis (inf. N.) (Abb. 1012—1015 m, 1030 18) für das Ende des Rectum, den After und seine Muskeln; sie fehlt beim Pferde. 6. die **A. bulbi urethrae** (Abb. 1011 n bis 1015 n, 1030 20, 1031 27) für den Bulbus urethrae bei männlichen und den Bulbus vestibuli bei weiblichen Tieren. 7. eine **A. perinei** (Abb. 1011, 1012, 1014, 1015 n′, 1030 21, 1033 s) an das Mittelfleisch und dessen Umgebung (Teile des Afters und der äußeren Genitalien). 8. die **A. penis (A. clitoridis)**; sie spaltet sich bei männlichen Tieren in eine *A. profunda penis* (Abb. 1012—1015 o, 1033 t) für das Schwellgewebe des Penis und eine *A. dorsalis penis* (Abb. 1012—1015 p, 1030 23, 1033 v), die am Dorsum penis liegt und außerdem das Praeputium und die Glans penis versorgt; beim Pferde jedoch werden die A. profunda

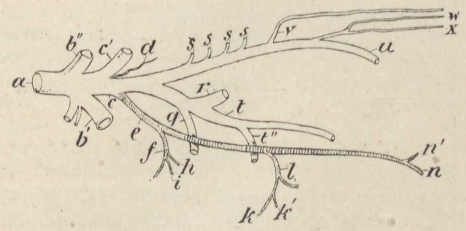

Abb. 1011 **(Pferd).**

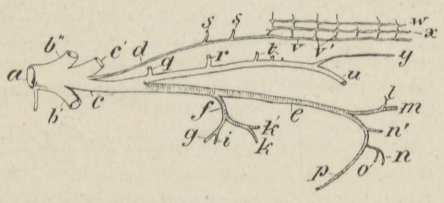

Abb. 1012 **(Hund).**

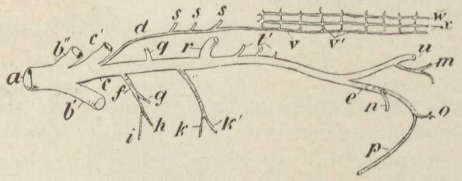

Abb. 1013 **(Schwein).**

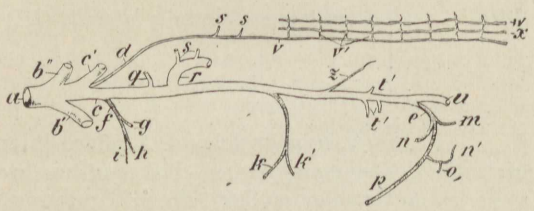

Abb. 1014 **(Rind).**



Abb. 1015 **(Mensch).**

Abb. 1011—1015. Verzweigung der A. hypogastrica bei Pferd, Hund, Schwein, Rind und Mensch (schematisch). Die viszeralen Gefäße sind schraffiert, die parietalen weiß gehalten. a Aorta; b A. iliaca communis dextra; b′ A. iliaca ext. dextra; b″ A. iliaca ext. sinistra; c A. iliaca int. s. A. hypogastrica dextra; c′ A. iliaca int. s. A. hypogastrica sinistra; d A. sacralis media; e A. pudenda int.; f A. umbilicalis; g A. ureterica; h A. deferentialis (beim weibl. Rind, Schwein und Fleischfresser entspricht dieser Arterie die A. uterina media); i A. vesicalis cranialis; k A. vesicalis caudalis; k′ Arterie für Prostata usw. (beim weibl. Tier entspricht dieser Arterie die A. uterina caudalis); l A. haemorrhoidalis media bzw. Zweige, die diese vertreten; m A. haemorrhoidalis caudalis; n A. bulbi urethrae; n′ A. perinei; o A. profunda penis; p A. dorsalis penis; q A. iliolumbalis; r A. glutaea cranialis; s, s, s, s Aa. sacrales laterales (bzw. beim Menschen [Abb. 1015] Äste der A. sacralis lateralis); t A. obturatoria; t′ Rami obturatorii; t″ A. circumflexa femoris lateralis; u A. glutaea caudalis; v A. coccygea; v′ Aa. caudae; w A. caudae lateralis dorsalis; x A. caudae lateralis ventralis; y A. caudae lateralis superficialis; z Gefäß an den M. coccygeus.

penis und die A. dorsalis penis durch anastomosierende Äste der A. bulbi urethrae (s. oben), A. obturatoria (s. S. 681) und A. pudenda externa (s. S. 672) ersetzt. Bei weiblichen Tieren geht dieses Gefäß entweder als *A. clitoridis* an den Kitzler (Abb. 1029 o) oder (besonders beim Pferd) als *A. bulbi vestibuli* an den Bulbus vestibuli.

B. **Wand- (Parietal-) Gefäße** sind folgende: 1. die **A. iliolumbalis** (Abb. 1011—1015 q, 1026 28, 1029 g, 1033 m); sie verläuft an der Innenfläche des Darmbeinflügels zum lateralen Darmbeinwinkel und versorgt die Lenden- und Gesäßmuskeln, meist auch noch den M. tensor fasciae latae. 2. die **A. glutaea cranialis (superior N.)** (Abb. 1011—1015 r, 1026 29, 1029 h u. 1033 n); sie tritt über die Incisura ischiadica major zu den Gesäßmuskeln. 3. die **A. obturatoria** (Abb. 1011—1015 t, t′, 1018 35, 1026 36); sie gelangt durch das For. obturatum zu den hinteren Oberschenkelmuskeln und den Adduktoren; sie wird sehr oft durch

mehrere kleine, inkonstante *Rami obturatorii* vertreten; beim Pferde gibt sie die A. circumflexa femoris lateralis (s. S. 673) und außerdem einen Zweig ab, der beim weiblichen Tiere zur Clitoris geht (A. clitoridis), beim männlichen Tiere mit Ästen der A. bulbi urethrae (s. S. 680) und A. pudenda ext. anastomosiert und so das Homologon der A. dorsalis penis der andern Tiere und des Menschen bildet. 4. die **A. glutaea caudalis (inferior N.)** (Abb. 1011—1015 u u. 1026 38); sie tritt im wesentlichen in den M. biceps femoris und gibt bisweilen kleinere Zweige noch an die anderen hinteren Oberschenkelmuskeln und die Gesäßmuskeln ab. 5. die **Aa. sacrales laterales** (Abb. 1011—1015 s, s, s, s); sie sind variabel entspringende Gefäße, die einen Muskelast abzweigen, in die Forr. sacralia ventralia eindringen und mit der A. spinalis ventralis sich vereinigen; sie sind im allgemeinen Äste der A. sacralis media und A. coccygea; nur beim Menschen und Pferde zweigen sie aus einem Sonderstamm ab, der als *A. sacralis lateralis* bezeichnet wird und beim Menschen mit oder aus der A. glutaea cranialis (Abb. 1015 r), beim Pferd aus der A. hypogastrica entspringt (Abb. 1011). 6. die **Schwanzarterien;** sie werden gebildet von α) der *A. sacralis media* (Abb. 1011—1015 d, 1026 40, 1033 w), die aus dem Abgangswinkel der Aa. hypogastricae (gewissermaßen als Fortsetzung der Aorta) entspringt und median an der ventralen Seite des Schwanzes spitzenwärts verläuft; vom 1. Schwanzwirbel ab wird sie als *A. coccygea* bezeichnet; wenn die A. sacralis media fehlt oder rudimentär ist, kann die A. coccygea als ein Wandast der A. hypogastrica auftreten (Pferd) (Abb. 1011 v); β) der *A. caudae lateralis dorsalis* und *ventralis* (Abb. 1011—1014 w u. x), die seitlich dorsal und ventral am Schwanze verlaufen; sie entspringen entweder mit einem Stamm als Wandast der A. hypogastrica, oder sie werden von metameren Zweigen der A. coccygea gebildet. Zu ihnen gesellt sich unter Umständen noch eine *A. caudae lateralis superficialis* (Hund) (Abb. 1012 y), die aus dem Wandaste der A. hypogastrica entspringt und unter der Haut seitlich am Schwanze verläuft.

b) Die Aorta descendens des Pferdes.

Die **Aorta descendens** (Abb. 964 b) erreicht am 6. Brustwirbel die Wirbelsäule (s. S. 618), läuft als **Aorta thoracica,** Brustaorta, etwas links von der Medianebene an den Brustwirbelkörpern zwischen beiden Pleurasäcken kaudal und tritt durch den Hiatus aorticus des Zwerchfells in die Bauchhöhle. Sie grenzt rechts an den Ductus thoracicus und die V. azygos dextra. In der Bauchhöhle geht sie als etwas schwächere **Aorta abdominalis,** Bauchaorta (Abb. 792 1), an den Lendenwirbelkörpern, etwas links von der Medianebene und links neben der V. cava caudalis, beckenwärts bis zum 5. Lendenwirbel, wo sie sich in die beiden Aa. hypogastricae und die oft fehlende A. sacralis media teilt. I. Aus der Aorta thoracica (Abb. 764 13) entspringen: 1. der Stamm der A. oesophagea und A. bronchialis, 2. jederseits 13 (oder 14) Aa. intercostales, 3. die Aa. phrenicae craniales; II. die Aorta abdominalis (Abb. 792 1) gibt ab: 1. die A. coeliaca, 2. die A. mesenterica cranialis, 3. die beiden Aa. renales, 4. die A. mesenterica caudalis, 5. die beiden Aa. spermaticae internae, 6. jederseits 5 Aa. lumbales, 7. die Aa. iliacae externae, 8. die Aa. hypogastricae und 9. die A. sacralis media.

Über die Wandstärke der Aorta s. S. 618.

α) Aorta thoracica des Pferdes.

1. Der Truncus bronchooesophageus.

Der kurze, unpaare Stamm entspringt am 6. Brustwirbel aus der rechten Seite der Aorta oder aus der rechten 6. A. intercostalis und teilt sich bald in die A. oesophagea und A. bronchialis. Mitunter fehlt der Stamm, so daß beide Äste gesondert aus der Aorta oder der 6. A. intercostalis entspringen.

a) Die **A. oesophagea** (Abb. 1034 11) geht als ein kleines, unpaares Gefäß zwischen den Pleurasäcken zur Speiseröhre, läuft dorsal an ihr beckenwärts und verbindet sich nahe dem Zwerchfell mit dem Ramus oesophageus der A. gastrica sinistra. Sie gibt viele Zweige an das Mediastinum, die postkardialen Mittelfelllymphknoten und den Oesophagus, außerdem nahe dem Zwerchfell zwei Äste ab, die im Lungenzwerchfellsband an die Lungen treten und in deren subpleuralem Gewebe ein weitmaschiges Gefäßnetz bilden.

b) Die stärkere **A. bronchialis** kreuzt in ventraler Richtung die linke Fläche des Oesophagus, gibt kleine Zweige an die Speise- und Luftröhre und an die Lnn. bronchiales und spaltet sich an der Lungenwurzel in einen linken und rechten Ast. Beide verlaufen geschlängelt, begleiten den gleichseitigen Bronchus und verzweigen sich in den Lungen. Vor dem Eintritt in diese gehen an die Lungenpleura Zweige, die ein subpleurales Gefäßnetz bilden, das mit dem der A. oesophagea in Verbindung steht.

2. Die Arteriae intercostales.

Jederseits sind 18 am kaudalen Rande der Rippen liegende **Aa. intercostales**, Zwischenrippenarterien, vorhanden, von denen die 1. aus der A. cervicalis profunda und die 2., 3. und 4. aus der A. intercostalis suprema (s. S. 636) entspringen. Im Bereiche des 5. bis 18. Brustwirbels entspringt an jedem Wirbel jederseits eine **A. intercostalis** *(dorsalis)* (Abb. 964 bei b u. 764 14) aus der dorsalen Wand der Aorta; meist sind jederseits nur 13 Stämme vorhanden, weil die 5. und 6. Zwischenrippenarterie mit einem Stamm entspringen. Jede Zwischenrippenarterie geht am Wirbelkörper in den zugehörigen Interkostalraum, gibt kleine Zweige an den Wirbelkörper und die Pleura costalis und teilt sich in den kleineren dorsalen und den größeren ventralen Ast. a) Aus dem **Ramus dorsalis** entspringen:

α) ein *Ramus spinalis*, der durch das For. intervertebrale in den Wirbelkanal dringt und mit der A. spinalis ventralis anastomosiert, nachdem er die Rückenmarkshäute durchbohrt und an die Dura mater spinalis Zweige gegeben hat.

β) ein *Ramus muscularis*, der die Mm. intercostales am dorsalen Ende der Rippen durchbohrt und sich in den dorsal auf der Wirbelsäule und den Rippen liegenden Muskeln verzweigt. Letztere erhalten auch einen kleinen Ast von jedem Rückenmarkszweige. Kleine Äste gehen als *Rami cutanei* auch an die Haut des Rückens.

b) Der **Ramus ventralis** läuft anfangs fast in der Mitte des Zwischenrippenraums und zwischen den beiden Mm. intercostales, dann zwischen M. intercostalis int. und Pleura im Sulcus costalis am kaudalen Rande der Rippen zwischen V. und N. intercostalis ventral.

Er gibt Zweige an die Pleura, die Rippen und die Mm. intercostales und Äste ab, welche die Interkostalmuskeln i. d. R. im mittleren Teile des Zwischenrippenraumes durchbohren und sich in den Bauchmuskeln, dem M. serratus ventralis und der Haut verbreiten. Die fortlaufende Arterie verbindet sich am ventralen Ende der Rippen mit Zweigen *(Aa. intercostales ventrales)* der A. mammaria int. und der A. musculophrenica.

3. Die Arteriae phrenicae craniales.

Die **kranialen Aa. phrenicae** sind 2 kleine Arterien, die zwischen den Pfeilern des Zwerchfells (oft mit einem Stamm) aus der ventralen Wand der Aorta oder einer A. intercostalis entspringen. Die linke (schwächere) tritt in den linken, die rechte in den rechten Zwerchfellspfeiler. Die linke entspringt oft neben der A. coeliaca.

β) Aorta abdominalis des Pferdes.

1. Die Arteria coeliaca (s. auch S. 668).

Die **A. coeliaca** ist eine unpaare Arterie, die für Magen, Leber, Milz, Pancreas und den Anfangsteil des Duodenum bestimmt ist. Sie entspringt dicht beckenwärts vom Hiatus aorticus des Zwerchfells mit einem nur etwa 1 cm langen Stamme (Abb. 792, 1016 1) aus der ventralen Wand der Aorta und teilt sich sofort in die rechts gehende A. hepatica, die links gerichtete A. lienalis und die mittlere, ventral verlaufende A. gastrica sinistra, die zusammen mit dem kurzen Stamme den Hallerschen Dreifuß, *Tripus coeliacus*, bilden.

a) Die **A. gastrica sinistra** (Abb. 1016 2) ist der Lage nach der mittlere und der Stärke nach der schwächste Ast, läuft nach der Cardia und teilt sich in einen für die Leber-Zwerchfellsfläche des Magens bestimmten *Ramus cranialis* (2″) und einen für seine Eingeweidefläche bestimmten *Ramus caudalis* (2′). Vorher gibt die Arterie einen *Ramus oesophageus* und *Rami pancreatici* (11) ab.

Die Arterie entspringt ausnahmsweise aus der A. lienalis; mitunter entspringen beide Äste gesondert oder der kaudale aus der A. hepatica und der kraniale aus der A. lienalis.

aa) Der *Ramus oesophageus*, der nicht selten aus der A. lienalis oder dem Ramus caudalis der A. gastrica sinistra (Abb. 1016 2‴) entspringt, tritt am dorsalen Rande der Speiseröhre, die er versorgt, in die Brusthöhle und verbindet sich mit der A. oesophagea (s. S. 681).

bb) Mehrere kleine *Rami pancreatici* (11, 11) für das Pancreas entspringen variabel.

cc) Der *Ramus caudalis* (2′) läuft an der kleinen Kurvatur nach rechts und teilt sich zwischen der Serosa und Muscularis an der kaudalen Fläche des Magens in 5—6 größere Zweige, die geschlängelt in der Richtung nach der großen Kurvatur verlaufen, die Wand des Magens versorgen und zahlreiche Anastomosen untereinander, mit der A. gastrica dextra und den Aa. gastricae breves des Magens bilden (s. unten u. S. 684).

dd) Der *Ramus cranialis* (2″) tritt an der rechten Seite der Cardia über die kleine Kurvatur hinweg an die Leber-Zwerchfellsfläche des Magens, an der er sich ebenso verbreitet und dieselben Verbindungen eingeht wie der vorige an der kaudalen Fläche.

b) Die **A. hepatica** (Abb. 625 k, 1016 3) ist meist ebenso stark wie die A. lienalis, geht am Pancreas nach rechts und ventral zur Eingeweidefläche der Leber und teilt sich in die A. hepatica propria und die A. gastroduodenalis. Sie gibt ab:

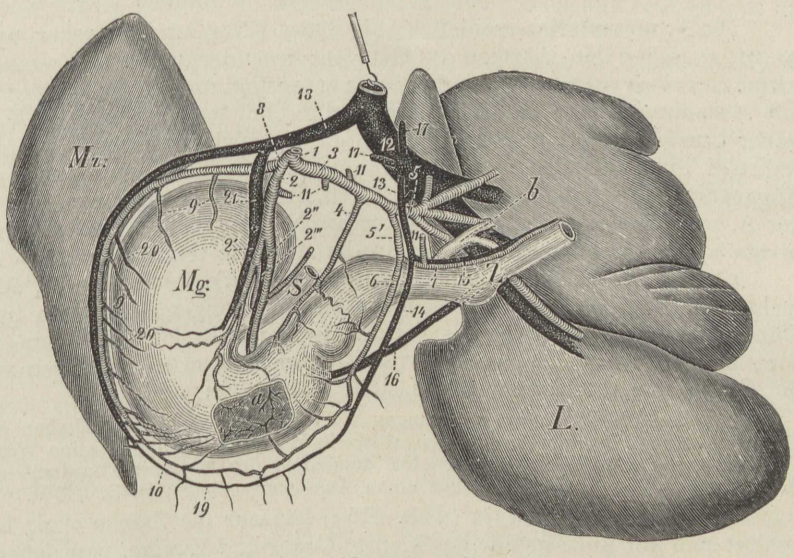

Abb. 1016.

Abb. 1016. A. coeliaca, V. lienalis und Stamm der Pfortader des Pferdes.

1 Stamm der A. coeliaca; 2 A. gastrica sinistra, 2′ ihr Ramus caudalis, 2″ ihr Ramus cranialis; 2‴ Ramus oesophageus, der in diesem Falle nicht aus der A. gastrica sinistra, sondern aus ihrem Ramus caudalis entspringt; 3 A. hepatica; 4 A. gastrica dextra; 5 A. hepatica propria; 5′ A. gastroduodenalis; 6 A. gastroepiploica dextra; 7 Ramus duodenalis der A. pancreaticoduodenalis; 8 A. lienalis; 9, 9 Aa. gastricae breves; 10 A. gastroepiploica sinistra; 11, 11 Rami pancreatici der A. gastrica sinistra, A. hepatica und A. pancreaticoduodenalis; 12 Stamm der V. portae; 13 V. gastroduodenalis; 14 V. gastroepiploica dextra; 15 Ramus duodenalis der V. pancreaticoduodenalis; 16 V. gastrica cranialis; 17, 17 Rami pancreatici; 18 V. lienalis; 19 V. gastroepiploica sinistra; 20, 20 Vv. gastricae breves; 21 V. gastrica caudalis. **Mg.** Magen, bei **a** ist ein Stück der Serosa und der Muscularis entfernt, um die Verzweigungen der Arterien zwischen der Muskel- und Schleimhaut zu zeigen; S Oesophagus; Z Duodenum; L Leber; b Gallengang; **Mz.** Milz.

aa) mehrere kleine **Rami pancreatici** an den linken und eine größere **A. pancreatica dextra** an den rechten Lappen des Pancreas.

bb) die **A. gastrica dextra** (Abb. 1016 4); sie tritt unter dem mittleren Lappen des Pancreas an den Pylorus, gibt diesem Zweige und teilt sich in mehrere Äste, die teils an die Curvatura minor und das rechte Ende des Magens gehen und mit der A. gastrica sinistra anastomosieren, teils sich im Anfange des Duodenum verbreiten.

cc) die **A. hepatica propria** (Abb. 625 k′, 1016 5); sie tritt mit der Pfortader in die Porta hepatis und teilt sich in einen rechten, mittleren und linken Ast, welche die Verzweigungen der V. portae begleiten, sich in den entsprechenden Lappen der Leber verbreiten und kleine Gefäße an die Gallengänge und die seröse Leberkapsel abgeben.

dd) die **A. gastroduodenalis** (Abb. 616 13, 625 l, 1016 5′); sie läuft nach rechts bis zum Duodenum und teilt sich in die A. gastroepiploica dextra und die A. pancreaticoduodenalis.

α) Die *A. gastroepiploica dextra* (Abb. 1016 6) geht unter dem mittleren Lappen des Pancreas über das Duodenum, das Zweige erhält, nach der großen Kurvatur des Magens, läuft dieser fast parallel zwischen den Blättern des großen Netzes nach links, gibt Zweige an dieses und an die große Kurvatur des Magens, die mit Zweigen der A. gastrica sinistra anastomosieren, und verbindet sich in großem Bogen mit der A. gastroepiploica sinistra.

β) Die *A. pancreaticoduodenalis* spaltet sich in den *Ramus pancreaticus* (11) und *duodenalis* (7); ersterer verzweigt sich im mittleren Lappen des Pancreas und wird sehr oft durch mehrere kleine, inkonstante Zweige vertreten; letzterer geht im Mesoduodenum beckenwärts, gibt Zweige an das Duodenum und verbindet sich bogenförmig mit der ersten A. jejunalis.

c) Die **A. lienalis** (Abb. 1016 8) geht an das dorsale Ende der Milz, läuft im Hilus lienis bis zur Milzspitze und wird zur A. gastroepiploica sinistra. Sie gibt ab:

aa) einige Zweige an den linken Lappen des Pancreas, **Rami pancreatici.**

bb) viele **Rami lienales,** deren stärkste den dorsalen Teil der Milz versorgen.

cc) 5—7 **Aa. gastricae breves** (9, 9), die im Lig. gastrolienale an die große Kurvatur des Magens treten, sich in der Magenwand verbreiten und mit Zweigen der A. gastrica sinistra anastomosieren.

dd) Die **A. gastroepiploica sinistra** (10), der fortlaufende Stamm der Milzarterie, geht von der Milzspitze aus fast parallel zur großen Kurvatur des Magens zwischen den Blättern des großen Netzes nach rechts und verbindet sich, nachdem sie Zweige für das Netz, das auch direkt aus der A. lienalis Gefäße erhält, und 3 bis 5 *Aa. gastricae breves* an die große Kurvatur des Magens abgegeben hat, mit der A. gastroepiploica dextra (s. S. 683).

2. Die Arteria mesenterica cranialis (s. auch S. 669).

Die **A. mesenterica cranialis** (Abb. 995 a, 616 2) ist ein starker, nur wenige Zentimeter langer, zwischen den Blättern des Gekröses liegender unpaarer Stamm [1]), der am 1. Lendenwirbel aus der ventralen Wand der Aorta entspringt und für den ganzen Darmkanal (s. S. 670) mit Ausnahme seines Anfangs- und Endabschnittes bestimmt ist. Zuerst entspringt aus seiner brustseitigen Wand der etwa ½ cm lange Stamm der *A. colica media* und *dorsalis,* während links aus der beckenseitigen Wand die Dünndarmarterien abgehen, deren Abgangsstelle 3—5 cm lang ist. Der fortlaufende, 3—4 cm lange, verschieden dicke Stamm der A. mesenterica cran., die *A. ileocaecocolica,* ist ventral und ein wenig nach rechts und brustwärts gerichtet und teilt sich in die *A. colica ventralis* und die *A. ileocaecalis.*

a) Die 18—21 **Aa. jejunales (intestinales N.)** (Abb. 616 3, 3, 3), von denen sehr oft mehrere mit einem gemeinsamen Stamm entspringen, verlaufen im Gekröse nach dem Dünndarme. Jeder Ast teilt sich in 2 Zweige, die sich nahe dem Darme mit den entsprechenden Ästen der benachbarten Dünndarmarterien zu Bogen verbinden, aus denen die Zweige für die Darmwand abgehen (Abb. 995).

Aus den 36—42 Bogen entspringen viele kleine Zweige, die zwischen den beiden Blättern des Gekröses an den Darm treten, dessen Muskelhaut durchbohren und seine Wand versorgen. Die erste Dünndarmarterie bildet mit dem Ramus duodenalis der A. pancreaticoduodenalis, die letzte mit dem Ramus iliacus der A. ileocaecocolica einen Anastomosenbogen (s. S. 683 u. unten).

b) Die **A. colica media** (Abb. 616 4) hat nur die Stärke einer Dünndarmarterie. Sie spaltet sich am Anfangsteile des kleinen Colon in 2 Zweige, von denen der eine brust-, der 2. beckenwärts verläuft. Der erstere anastomosiert bogig mit der A. colica dorsalis, der letztere mit einem Zweige der A. colica sinistra.

c) Die starke **A. colica dorsalis** (s. dextra) (5) tritt an die dorsalen Lagen des großen Colon, gibt sogleich einen starken Ast an den mittleren Lappen des Pancreas, begleitet den vom Mesocolon bedeckten und den ventralen Kolonlagen zugekehrten Bandstreifen und fließt an der Beckenflexur mit der A. colica ventralis zusammen.

Auf ihrem Wege gibt sie zahlreiche Äste an das Colon, die direkt nach ihrem Ursprunge viele kleine Bögen, Schlingen oder Netze bilden, aus denen Gefäße an die Darmwand und die Kolon-Lymphknoten gehen; die ersteren verlaufen zunächst eine Strecke weit zwischen Serosa und Muscularis.

d) Die **A. ileocaecocolica** gibt ab: einen *Ramus colicus,* der als **A. colica ventralis** (6) an der ventralen Kolonschleife wie die A. colica dorsalis an der dorsalen Schleife verläuft und einen Zweig an den Blinddarmkopf sendet. Der dann bleibende Stamm, die **A. ileocaecalis** (7), teilt sich an der Mündung des Ileum in das Caecum in den Ramus iliacus und 2 Rami caecales.

Der *Ramus iliacus* (9) läuft am Ileumende entlang, gibt ihm Zweige und verbindet sich mit der letzten A. jejunalis (s. oben). Die beiden *Rami caecales* (8, 8) liegen an beiden Flächen des Caecum an den Bandstreifen bis zu dessen Spitze und geben ihm viele Zweige; vom lateralen Aste geht auch ein Zweig an den Anfangsteil des Colon; die Zweige beider Blinddarmäste anastomosieren vielfach untereinander.

3. Die Arteriae renales.

Die kurzen, starken **Aa. renales** (Abb. 792 3) entspringen rechts und links neben der A. mesenterica cran. unter fast rechtem Winkel aus der Aorta. Die rechte ist etwas länger als die linke, entspringt meist etwas weiter zwerchfellwärts und kreuzt die V. cava caud.

[1]) Der Stamm der kranialen Gekrösarterie, noch häufiger die A. ileocaecocolica, ist bei älteren Pferden i. d. R. durch Einwanderung von Eingeweidewürmern (Strongylus armatus) aneurysmatisch verändert; die Wände erscheinen verdickt, häufig sogar verkalkt.

an deren dorsaler Fläche. Jede Nierenarterie verläuft zur Niere ihrer Seite und spaltet sich in 5—8 Äste, die teils an dem Nierenhilus, dorsal von Vene und Ureter, teils an der ventralen Fläche in die Niere eindringen und sich in ihr verbreiten (s. S. 513).

Bisweilen ist eine Nierenarterie doppelt; die kaudale entspringt dann 5—10 cm beckenwärts von der kranialen, läuft schräg zwerchfellwärts, um nahe dem Hilus an der ventralen Fläche der Niere einzudringen. Vor der Teilung gibt jede Nierenarterie kleine Zweige für die Nierenkapsel, den Ureter und die Nebenniere ab. Die Nebennierenarterien, **Aa. suprarenales,** entspringen teils direkt aus der Aorta, brustwärts von der A. renalis, teils aus dieser.

4. Die Arteria mesenterica caudalis (inferior N.).

Die kurze, mittelstarke **A. mesenterica caudalis** (Abb. 616 10, 1018 2) entspringt am 4. Lendenwirbel aus der Aorta, verläuft im Gekröse des kleinen Colon und teilt sich in die A. colica sinistra und A. haemorrhoidalis cranialis.

a) Die **A. colica sinistra** (Abb. 616 11) teilt sich sogleich in 3 Äste, die sich wie die Dünndarmarterien, jedoch näher dem Darme, teilen und Bögen bilden; aus diesen gehen kleine Gefäße an den mittleren Teil des kleinen Colon. Der erste Ast anastomosiert mit der A. colica media (s. S. 684), der letzte mit

b) der **A. haemorrhoidalis cranialis** (12). Diese läuft dicht ventral von der Wirbelsäule im Gekröse des Endabschnittes des kleinen Colon und des Anfanges des Rectum beckenwärts bis zum Endabschnitte des Mastdarms, in dem sie sich verbreitet und mit Zweigen der A. pudenda int. anastomosiert. Auf diesem Wege gibt sie 4—6 Äste ab, die sich wie die Äste der vorigen teilen, Bögen bilden und sich im Rectum verzweigen.

5. Die Arteriae spermaticae internae.

Die mäßig starke **A. spermatica interna** (Abb. 792 4) entspringt jederseits, meist etwas brust-, selten beckenwärts von der A. mesenterica caudalis, in der Gegend des 4. Lendenwirbels aus der Aorta und ist beim männlichen Tiere für den Hoden, beim weiblichen Tiere für Ovarium und Uterus bestimmt. Beim männlichen Tiere läuft sie in der Plica vasculosa (s. S. 530) zum Ostium vaginale (Abb. 1018 3), tritt durch dieses in den Canalis vaginalis und verläuft im kranialen Teile des Samenstranges zum Hoden; ehe sie den Hoden erreicht, beschreibt sie viele knäuelförmige Windungen (Abb. 822 l, m).

Sie gibt Zweige an den Samenstrang, kreuzt die mediale Fläche des Nebenhodens nahe dessen Kopf und tritt zwischen Hoden und Nebenhoden hindurch an den dorsalen Rand des Hodens; sie gibt dabei Zweige an den Nebenhoden, läuft geschlängelt am dorsalen Rande bis zum kaudalen Ende des Hodens, schlägt sich um dieses um und läuft geschlängelt am freien Rande nach dem Kopfende des Hodens. Am ventralen Rande entspringen mehrere starke Zweige, die geschlängelt unter der Tunica albuginea des Hodens an beiden Flächen in die Höhe steigen und kleine Zweige in den Hoden senden. Nicht selten teilt sich die A. spermatica int. in 2 Zweige, die sogar selbständig aus der Aorta entspringen können.

Beim weiblichen Tiere verläuft die A. spermatica int. (Abb. 867t) im Mesovarium nahe dessen kranialem Rande und teilt sich in den *Ramus ovaricus* und *Ramus uterinus*.

a) Der **Ramus ovaricus,** der kraniale Ast, beschreibt viele Schlängelungen, tritt mit je einem Zweig an die Enden des Eierstockes und verbreitet sich mit geschlängelten Zweigen in diesem. b) Der **Ramus uterinus** *(A. uterina cranialis)* tritt an den konkaven Rand des Endes des Uterushorns, verzweigt sich in ihm und verbindet sich mit der A. uterina media (A. spermatica ext.).

6. Die Arteriae lumbales.

Aus der dorsalen Wand der Aorta abdominalis entspringen an jeder Seite beim Pferde meist 5, beim Esel 4 **Aa. lumbales,** die erste zwischen dem 1. und 2., die fünfte zwischen dem 5. und 6. Lendenwirbel. Eine 6. A. lumbalis wird zwischen dem letzten Lendenwirbel und dem Kreuzbeine von der A. hypogastrica abgegeben (Abb. 1018 42). Jede Lendenarterie läuft am Körper des Lendenwirbels in die Höhe, dann am kaudalen Rande von dessen Querfortsatz lateral, tritt (als *Ramus ventralis*) zwischen den M. transversus und M. obliquus abdominis int. und verzweigt sich in diesen, im M. obliquus abdominis ext., im Bauchhautmuskel und in der Haut. Bis zum Proc. transversus der Lendenwirbel gibt jede A. lumbalis ab:

1. mehrere Zweige an die Lendenmuskeln, die Lendenwirbel und die Lnn. lumbales; 2. einen *Ramus spinalis,* der sich wie der gleichnamige der Interkostalarterien (s. S. 682) verhält; 3. einen stärkeren *Ramus dorsalis,* der zwischen 2 Procc. transversi hindurch zum M. longissimus dorsi, M. multifidus dorsi, M. glutaeus medius und zur Haut tritt.

7. Die Arteriae iliacae externae.

Die beiden **Aa. iliacae ext.** (Abb. 792 6, 1018 4, 4, 1019 3) entspringen in der Gegend des 5. Lendenwirbels aus der Aorta.

Bisweilen (aber selten) teilt sich die Aorta in 2 Stämme, entsprechend den *Aa. iliacae communes* des Menschen; jeder der Stämme teilt sich dann in die A. iliaca ext. und A. hypogastrica; aus ersterer entspringt dann, abgesehen von den gewöhnlichen Ästen, i. d. R. der gemeinschaftliche Stamm der A. iliolumbalis, A. circumflexa femoris lateralis und A. obturatoria.

Jede A. iliaca ext. geht kranial von der gleichnamigen Vene unter dem Peritonaeum längs der Darmbeinsäule am M. iliopsoas und M. psoas minor ventral und etwas kaudolateral, tritt durch den Schenkelring (s. S. 307) aus der Bauchhöhle in den Schenkelkanal (s. S. 307) und wird zur *A. femoralis;* diese verläuft im Schenkelkanal fußwärts und gelangt allmählich an die hintere Fläche des Os femoris. An der Stelle, wo dieses die für die Arterie bestimmte Gefäßrinne enthält, durchbohrt sie den M. adductor, gelangt zwischen den Mm. gastrocnemii in die Fossa intercondyloidea des Os femoris und wird zur *A. poplitea.* Die A. iliaca externa gibt folgende Gefäße ab:

a) Die **A. circumflexa ilium profunda** (Abb. 792 5, 1018 5, 1019 2) entspringt aus der A. iliaca ext. bald nach deren Abgang aus der Aorta oder aus dieser selbst, läuft zwischen dem M. iliopsoas, der Zweige erhält, und dem Peritonaeum lateral und teilt sich nahe dem Tuber coxae in den kranialen und kaudalen Ast. Der N. spermaticus ext. überkreuzt die mediale Fläche der Arterie; der N. cutaneus femoris lateralis begleitet sie.

Der kraniale Ast gibt Zweige an den M. iliopsoas und M. psoas minor, tritt zwischen M. transversus abdom. und M. obliquus abdominis int. und verzweigt sich in ihnen. Der kaudale Ast geht medial am M. tensor fasciae latae, der Zweige erhält, bis in die Gegend der Kniefalte, wo er sich nach Durchbohrung der Fascia lata in dem Bauchhautmuskel, den Lnn. subiliaci und der Haut verbreitet. Beim weiblichen Tiere gibt er außerdem dünne *Rami mammarii* an das Euter.

b) Die **A. spermatica externa** (Abb. 1018 6) entspringt sehr variabel aus der A. iliaca ext., meist dicht neben der A. circumflexa ilium prof. oder aus dieser oder weiter fußwärts, mitunter aus der A. hypogastrica. Sie ist beim Hengst ein sehr dünner Zweig, der zwischen Peritonaeum und Fascia transversa, die Zweige erhalten, nach dem inneren Leistenringe verläuft, dann im Hodengekröse herabsteigt und dabei zahlreiche feine Zweige an das Hodengekröse, die Tunica vaginalis communis und vor allem an den Nebenhoden, besonders dessen Schwanz und Körper, abgibt. Bei der Stute ist das der A. spermatica externa des Hengstes entsprechende Gefäß (s. S. 672) besonders stark und heißt *A. uterina media;* es verläuft im Lig. latum zum Uterus (Abb. 867 t[1]) und anastomosiert mit dem Ramus uterinus der A. spermatica int. (A. uterina cranialis) und mit der A. uterina caudalis.

c) Die starke **A. profunda femoris** (Abb. 1018 10, 1019 4) entspringt aus der A. iliaca ext. bei deren Eintritt in den Schenkelkanal und gibt sofort den *Truncus pudendoepigastricus* (7) ab, der jedoch nicht selten aus der A. iliaca ext. selbst entspringt. Der Stamm der A. profunda femoris geht dann ventral vom Ramus acetabularis des Schambeins und vom M. obturator ext. zwischen dem M. iliopsoas und M. pectineus, die Zweige erhalten, kaudal und in die Tiefe, versorgt die Hüftgelenkskapsel und den M. pectineus und teilt sich am medialen Rande der kaudalen Fläche des Os femoris in den fortlaufenden Stamm und die *A. circumflexa femoris medialis.*

1. Der 2—8 cm lange **Truncus pudendoepigastricus** (Abb. 1018 7 u. 1019 7) schlägt sich um den kaudalen Rand des Lig. inguinale (s. S. 287) und läuft, bedeckt vom Peritonaeum, brustwärts und etwas ventral und teilt sich in zwei Äste:

aa) Die an ihrem Ursprunge 3—6 mm starke **A. pudenda externa** (Abb. 1018 8 u. 1019 8) ist bei männlichen Tieren stärker als bei weiblichen; sie geht bei ersteren am M. cremaster außerhalb der Tunica vaginalis comm. durch den Leistenkanal ventral und lateral (Abb. 1017 1), gibt beiden Teilen Äste und ferner zahlreiche anastomosierende Zweige an die Lnn. inguinales superficiales, den Hodensack, die Haut und namentlich an das Praeputium und teilt sich dann (nach Schmaltz [823]) in mehrere *Rami profundi penis;* von diesen laufen die kaudalen Äste, ohne sich dem Penis anzulegen, gegen die Peniswurzel und dringen in sein Corpus cavernosum ein; ein Ast anastomosiert mit der A. obturatoria (3); die kranialen Äste dringen in den vorderen Teil des Corpus cavernosum penis; einer läuft an der dorsalen Penisfläche als *A. glandis* (2) bis zur Eichel. Durch die Verbindung der A. pudenda ext. mit der A. obturatoria und dieser mit der A. pudenda int. entsteht ein Gefäßbogen, der funktionell die *A. dorsalis penis* der anderen Tierarten vertritt. Bei weiblichen Tieren tritt die A. pudenda ext. an das Euter und teilt sich in einen kaudalen Ast, der das Euter und die Lnn. supramammarii versorgt und mit der A. pudenda int. anastomosiert, und in einen stärkeren kranialen Ast, der ebenfalls Zweige an das Euter und im übrigen an die Kniefalte und deren Lymphknoten gibt und sich bis zum Nabel hinzieht.

bb) Die an ihrem Ursprunge 4—7 mm starke **A. epigastrica caudalis** (Abb. 1018 9 u. 1019 9) läuft an der Innenfläche des M. rectus abdominis brustwärts, verzweigt sich in ihm und im M. obliquus abdom. int. und anastomosiert mit der A. epigastrica cranialis (S. 647).

2. Der fortlaufende Stamm der **A. profunda femoris** (Abb. 1018 10′, 1019 6) läuft nach hinten und verzweigt sich in dem M. adductor, M. gracilis und M. semimembranosus; er wird öfter durch mehrere Rami musculares ersetzt.

3. Die 7—10 mm starke **A. circumflexa femoris medialis** (Abb. 1018 10″, 1019 6) verläuft kaudal vom Os femoris zwischen diesem und dem M. obturator ext. und M. quadratus femoris lateral und etwas kaudal und verzweigt sich in dem M. adductor, M. obturator ext. und M. quadratus femoris, hauptsächlich aber im M. biceps femoris.

Aus der **A. femoralis** (Abb. 1019 11) entspringen:

d) 6—8 verschieden starke *Rami musculares* für die an der medialen Fläche des Oberschenkels gelegenen Muskeln. Einer von ihnen, die **A. femoris cranialis** (Abb. 1018 11, 1019 12), ist besonders stark.

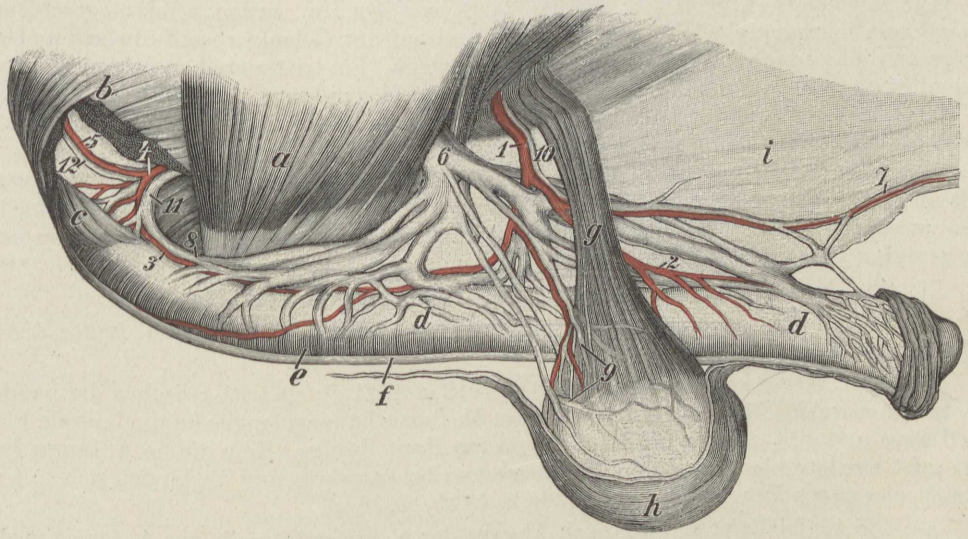

Abb. 1017. Blutgefäße des Penis und Hodensackes des Pferdes.

1 A. pudenda ext., die nur von einer sehr dünnen Vene (10) begleitet ist; 2 A. glandis; 3 Ramus communicans der A. pudenda ext. zur A. obturatoria; 4 A. obturatoria, 5 ihr Verbindungszweig zur A. pudenda int.; 6 V. pudenda ext., die durch den kranialen Teil des M. gracilis (a) hervortritt; sie bildet ein sehr starkes Venengeflecht, von dem ein Zweig (7) mit der V. subcutanea abdominis anastomosiert und ein anderer (8) mit der V. obturatoria sich verbindet; 9 Zweige der V. pudenda ext. für den Hodensack; 10 dünne Vene, die die A. pudenda ext. begleitet; 11 V. obturatoria, 12 ihr Verbindungszweig zur V. pudenda int. a M. gracilis; b M. semimembranosus, aus dem ein Teil herausgeschnitten ist; c M. ischiocavernosus; d, d Penis; e M. bulbocavernosus; f Afterpenismuskel; g M. cremaster; h Hodensack; i ventrale Bauchwand.

Sie entspringt etwas distal von der A. profunda femoris, läuft zwischen dem M. sartorius und M. iliopsoas kranial und etwas fußwärts und tritt mit mehreren Ästen zwischen dem M. vastus medialis und M. rectus femoris in die Tiefe; sie verbreitet sich im M. quadriceps. Sie wird bisweilen durch einen stärkeren Zweig der A. circumflexa femoris lateralis vertreten, der zwischen M. iliopsoas und M. rectus femoris bis zur gewöhnlichen Eintrittsstelle der A. femoris cranialis in den M. quadriceps verläuft und in den Muskel eintritt.

e) die dünne **A. saphena** (Abb. 1018 12, 12, 1019 13, 1195 3); sie entspringt im Schenkelkanal, tritt zwischen dem M. gracilis und M. sartorius an die Oberfläche und verläuft unter der Haut neben der V. saphena und dem N. saphenus auf dem M. gracilis, dem M. semitendinosus und der Fascia cruris fußwärts.

Sie gibt Hautzweige ab und verbindet sich in der Mitte des Unterschenkels mit der A. recurrens tibialis (Abb. 1018 20′ u. 1019 24). Bisweilen ist die A. saphena stärker, und ihre Verbindung mit der A. recurrens tibialis fehlt, so daß sie direkt in die A. tarsea medialis übergeht.

f) die 3—6 mm starke **A. genus suprema** (Abb. 1018 16, 1019 14); sie entspringt zwischen dem 2. und 3. Drittel des Oberschenkels und geht schräg nach der medialen Seite des Kniegelenkes; sie verzweigt sich an diesem und gibt dem M. sartorius und M. vastus medialis Zweige.

g) dicht beckenwärts von den Mm. gastrocnemii oder direkt, nachdem sie zwischen beide Mm. gastrocnemii getreten ist, gibt die A. femoralis die starke **A. femoris caudalis** (Abb. 1018 13, 1019 15) ab, die sich sogleich in den aufsteigenden und den absteigenden Ast teilt, nicht selten auch mit beiden Ästen getrennt entspringt.

Der stärkere *Ramus ascendens* wendet sich beckenwärts und verzweigt sich im Ende des M. biceps femoris, M. semimembranosus, M. semitendinosus und im M. vastus lateralis. Aus einem seiner Muskelzweige entspringt ein dünnes Gefäß, das lateral an der Achilles- bzw. oberflächlichen Beugesehne zehenwärts verläuft und sich mit der A. tarsea recurrens, einem Zweige der A. tarsea lateralis, verbindet (Abb. 1018 14). Der schwächere *Ramus descendens* gibt Zweige an die Mm. gastrocnemii und den M. flexor digitalis pedis sublimis und eine dünne Arterie (Abb. 1019 16) ab, die den N. tibialis begleitet, an der medialen Seite des M. flexor digitalis pedis sublimis fußwärts läuft und sich mit der A. recurrens tibialis (Abb. 1018 20″ u. 1019 23) verbindet.

h) die **A. nutricia femoris**; sie entspringt aus der A. femoralis oder der A. femoris caudalis.

Die **A. poplitea** (Abb. 1018 15, 1019 17) läuft, von den Mm. gastrocnemii eingeschlossen, in der Fossa intercondyloidea des Os femoris und auf der Gelenkkapsel fußwärts und gibt Zweige an die genannten Muskeln und das Kniegelenk. Sie tritt zwischen beiden Kondylen an die hintere Fläche der Tibia und läuft unter dem M. popliteus, dem sie Zweige gibt, mit der gleichnamigen Vene fußwärts und etwas lateral und teilt sich im 1. Viertel der Tibia in die *A. tibialis posterior* und *anterior*.

i) Die **A. tibialis posterior** (Abb. 1018 17, 1019 19, 1021 f, 1195 4), der schwächere Ast, läuft an der kaudalen Fläche der Tibia, anfangs vom M. popliteus bedeckt, fußwärts, tritt dann zwischen M. flexor hallucis longus und M. flexor digitalis pedis longus an die Sehne des letzteren und gibt bis zum distalen Tibiaende ab:

1. eine Ernährungsarterie für die Tibia, **A. nutricia tibiae.**

2. **Rami musculares** an den M. popliteus und an die Köpfe des M. flexor digitalis pedis profundus.

3. die **A. tarsea lateralis** (Abb. 1018 18, 1019 20, 1021 g); sie tritt zwischen der kaudalen Fläche des distalen Endes der Tibia und dem M. flexor hallucis longus an die laterale Fläche des Tarsus und gibt dort an die Bänder und die Haut Zweige. Eine dünne **A. tarsea recurrens** geht am lateralen Rande der Achillessehne beckenwärts und verbindet sich mit dem Ramus ascendens der A. femoris caudalis (Abb. 1018 14).

4. Die **A. tibialis post.** wird nach Abgabe der A. tarsea lateralis zur **A. tarsea medialis** (Abb. 1018 19, 1019 21, 1021 h, 1195 6). Sie bildet zuerst einen zehenwärts, dann einen beckenwärts konvexen Bogen (Abb. 1018 19), läuft dann an der Sehne des M. flexor hallucis longus und M. tibialis posterior zehenwärts und teilt sich nahe dem distalen Ende des Tarsus in die *A. plantaris medialis* und *lateralis*.

Aus dem beckenwärts konvexen Bogen entspringt die **A. recurrens tibialis** (Abb. 1018 20, 1019 22, 1021 i), die an der Achillessehne neben dem N. tibialis beckenwärts läuft und sich sowohl mit der A. saphena (Abb. 1018 20′, 1019 24) als auch mit dem Ramus descendens der A. femoris caudalis (Abb. 1018 20″, 1019 16 u. 23) verbindet. Von der A. tarsea medialis gehen distal vom 2. Bogen Zweige für die Bänder und die Haut an der medialen Fläche des Tarsus ab.

Die beiden Plantararterien, von denen die mediale (Abb. 1018 21, 1021 l) die schwächere ist, verlaufen an der tiefen Beugesehne über die plantare Seite des Tarsus und verbinden sich am proximalen Ende des Metatarsus mit der A. tarsea perforans zum *Arcus plantaris proximalis* (s. S. 689). Der fortlaufende Stamm der *A. plantaris medialis*, die *A. metatarsea plantaris superficialis medialis* (Abb. 1018 21′, 1019 26, 1021 l″, 1195 8), geht neben dem N. plantaris medialis am medialen Rande der tiefen Beugesehne zehenwärts und mündet in das Ende der A. metatarsea dorsalis lateralis oder in die A. digitalis medialis. Sie gibt am proximalen Ende des medialen Griffelbeins einen sehr dünnen Verbindungszweig (Abb. 1021 p′) zur A. metatarsea dorsalis medialis (s. S. 689). Der fortlaufende Stamm der *A. plantaris lateralis*, die *A. metatarsea plantaris superficialis lateralis* (Abb. 1018 22′, 1019 25, 1020 4, 1021 k″), liegt mit dem N. plantaris lateralis am lateralen Rande der tiefen Beugesehne und mündet in die A. digitalis lateralis oder (selten) in die A. metatarsea dorsalis lateralis. Beide Aa. metatarseae plantares superficiales geben Zweige an die Beugesehnen und die Haut.

k) Die **A. tibialis anterior** (Abb. 1018 23, 23, 1019 18, 1021 b), der viel stärkere Ast der A. poplitea, tritt durch die Membrana interossea cruris an die laterale Fläche der Tibia und läuft an ihr, bedeckt vom M. tibialis anterior, bis zur Beugefläche des Tarsus, wo sie zur **A. dorsalis pedis** (Abb. 1020 1 u. 1021 b′) wird; diese tritt unter dem lateralen Endschenkel des M. peronaeus tertius und unter der Sehne des M. extensor digitalis lateralis hindurch an den Metatarsus und geht in die *A. metatarsea dorsalis lateralis* über. Bis dahin gibt sie ab:

1. die **A. peronaea,** einen kleinen, variablen Ast, der sich im M. extensor digitalis pedis lateralis, M. tibialis anterior und M. flexor hallucis longus verzweigt.

2. **Muskelzweige** für die Muskeln an der dorsolateralen Seite der Tibia.

3. **Gelenkzweige,** die sich in den Bändern des Tarsus verbreiten.

Aus ihnen entspringen nach Storch [909] zwei äußerst feine Gefäße, von denen das eine als *A. metatarsea dorsalis medialis (II)* (Abb. 1010 i) zwischen medialem Griffelbein und Hauptmittelfußknochen und das andere als *A. metatarsea dorsalis media* (k) an der dorsalen Fläche des Hauptmittelfußknochens herabläuft und sich i. d. R. verliert. Die erstere (Abb. 1021 p) verbindet sich meist im proximalen Viertel des Metatarsus (p′) mit der A. metatarsea plantaris superficialis medialis (l″) (s. S. 688) und mündet bisweilen in die A. metatarsea plantaris prof. (e′).

4. Nahe dem Metatarsus entspringt aus der A. dorsalis pedis die starke **A. tarsea perforans** (Abb. 1018 25, 1020 2, 1021 d), die durch den Canalis tarsi an die plantare Seite des proximalen Endes des Mittelfußes gelangt und sich durch einen Ramus communicans (Abb. 1021 k′) mit der A. plantaris lateralis, meist auch noch mit der A. plantaris medialis (bei l′) zu dem auf dem M. interosseus medius gelegenen *Arcus plantaris proximalis* verbindet, aus dem die beiden Aa. metatarseae plantares prof. entspringen, die den Mm. interossei Zweige geben.

aa) Die *A. metatarsea plantaris prof. lateralis* (Abb. 1018 45, 1021 e) ist ein schwaches Gefäß, das medial am lateralen Griffelbeine verläuft und in die Hauptmittelfußarterie, ausnahmsweise

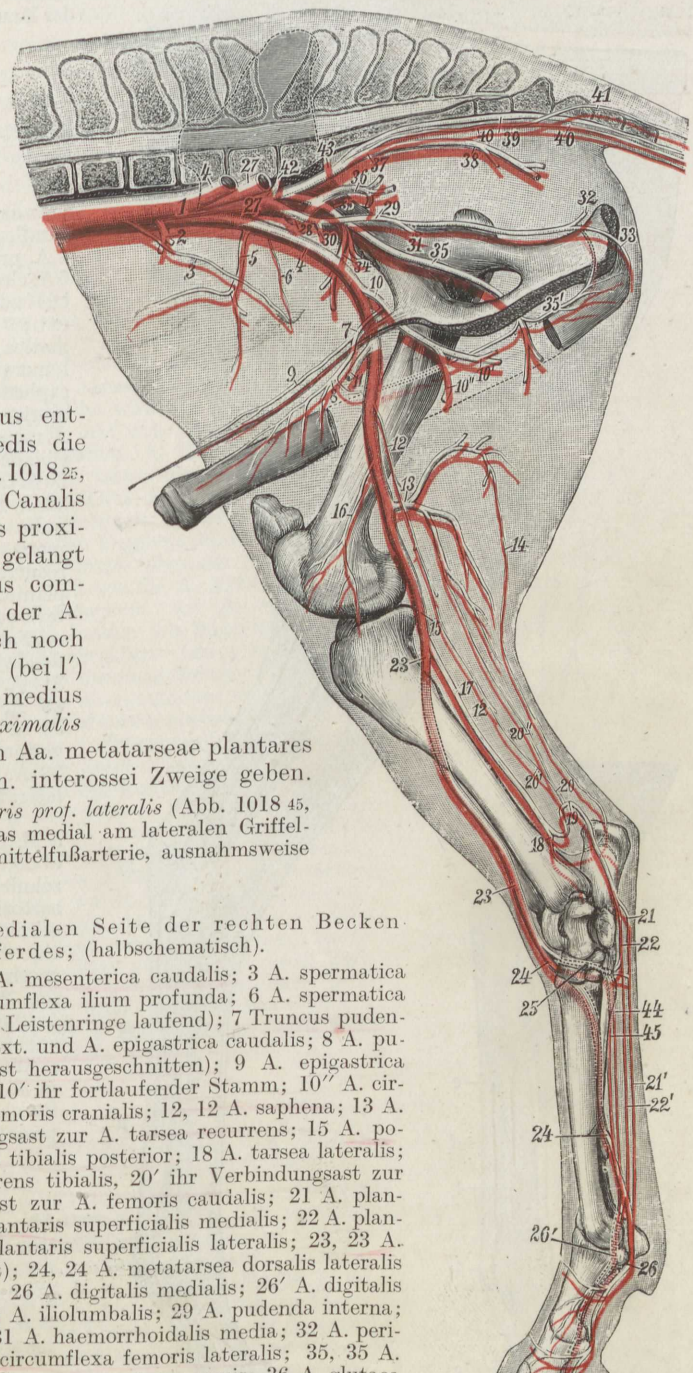

Abb. 1018. Arterien an der medialen Seite der rechten Beckengliedmaße des Pferdes; (halbschematisch).

1 Ende der Aorta abdominalis; 2 A. mesenterica caudalis; 3 A. spermatica int.; 4, 4 A. iliaca ext.; 5 A. circumflexa ilium profunda; 6 A. spermatica ext. (ebenso wie 3 nach dem inneren Leistenringe laufend); 7 Truncus pudendoepigastricus für die A. pudenda ext. und A. epigastrica caudalis; 8 A. pudenda ext. (ein Stück des Penis ist herausgeschnitten); 9 A. epigastrica caudalis; 10 A. profunda femoris, 10′ ihr fortlaufender Stamm; 10″ A. circumflexa femoris medialis; 11 A. femoris cranialis; 12, 12 A. saphena; 13 A. femoris caudalis, 14 ihr Verbindungsast zur A. tarsea recurrens; 15 A. poplitea; 16 A. genus suprema; 17 A. tibialis posterior; 18 A. tarsea lateralis; 19 A. tarsea medialis; 20 A. recurrens tibialis, 20′ ihr Verbindungsast zur A. saphena, 20″ ihr Verbindungsast zur A. femoris caudalis; 21 A. plantaris medialis; 21′ A. metatarsea plantaris superficialis medialis; 22 A. plantaris lateralis; 22′ A. metatarsea plantaris superficialis lateralis; 23, 23 A. tibialis anterior (zum Teil punktiert); 24, 24 A. metatarsea dorsalis lateralis (punktiert); 25 A. tarsea perforans; 26 A. digitalis medialis; 26′ A. digitalis lateralis; 27, 27 A. hypogastrica; 28 A. iliolumbalis; 29 A. pudenda interna; 30 A. umbilicalis (abgeschnitten); 31 A. haemorrhoidalis media; 32 A. perinei; 33 A. bulbi urethrae; 34 A. circumflexa femoris lateralis; 35, 35 A. obturatoria, 35′ ihr Zweig für das Corpus cavernosum penis; 36 A. glutaea cranialis; 37 A. sacralis lateralis; 38 A. glutaea caudalis; 39 A. coccygea; 40, 40 A. caudae lateralis ventralis; 41 A. caudae lateralis dorsalis; 42 sechste Lendenarterie; 43 Rückenmarkszweig der A. sacralis lateralis; 44 A. metatarsea plantaris profunda medialis; 45 A. metatarsea plantaris profunda lateralis.

auch in eine der Aa. digitales mündet. bb) Die *A. metatarsea plantaris prof. medialis* (Abb. 1018 44, 1021 e′) erscheint meist als der fortlaufende Stamm der A. tarsea perforans; sie verläuft nahe dem medialen Griffelbein an der plantaren Fläche des Hauptmittelfußknochens, gibt an ihn eine Ernährungsarterie ab und verbindet sich nahe dem Fesselgelenke mit der Hauptmittelfußarterie (Abb. 1021 b‴).

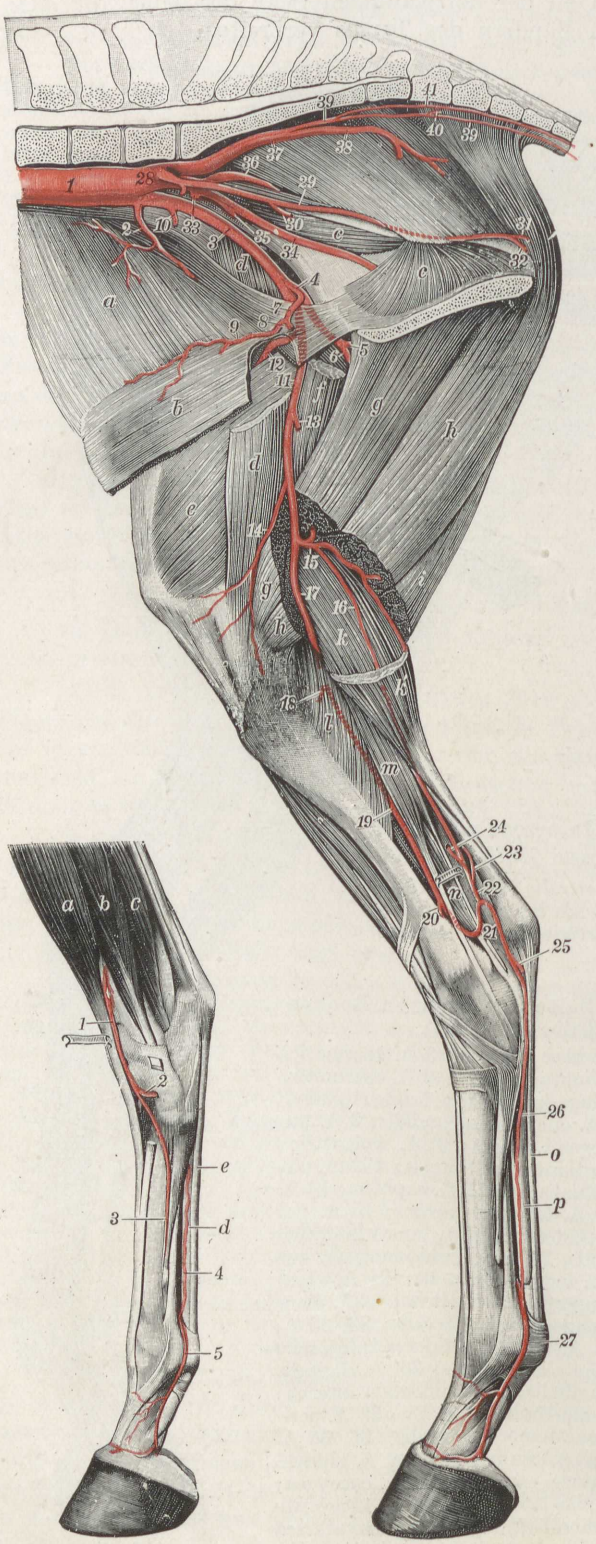

Abb. 1019. Arterien der medialen Seite der rechten Beckengliedmaße des Pferdes.

1 Ende der Aorta abdominalis; 2 A. circumflexa ilium profunda; 3 A. iliaca ext.; 4 A. profunda femoris, 5 ihr Endstamm; 6 A. circumflexa femoris medialis; 7 Truncus pudendoepigastricus; 8 A. pudenda ext.; 9 A. epigastrica caudalis; 10 A. spermatica externa (A. uterina media); 11 A. femoralis; 12 A. femoris cranialis; 13 A. saphena; 14 A. genus suprema; 15 A. femoris caudalis, 16 ihre Anastomose zur A. recurrens tibialis; 17 A. poplitea; 18 A. tibialis anterior; 19 A. tibialis posterior; 20 A. tarsea lateralis; 21 A. tarsea medialis; 22 A. recurrens tibialis, 23 ihre Anastomose zum Ramus descendens der A. femoris caudalis; 24 Anastomose der A. recurrens tibialis zur A. saphena; 25 A. plantaris lateralis; 26 A. metatarsea plantaris superficialis medialis; 27 A. digitalis medialis; 28 A. hypogastrica; 29 A. pudenda int.; 30 A. haemorrhoidalis media; 31 A. perinei; 32 A. bulbi urethrae; 33 A. iliolumbalis; 34 A. obturatoria; 35 A. circumflexa femoris lateralis; 36 A. glutaea cranialis; 37 A. sacralis lateralis; 38 A. glutaea caudalis; 39, 39 A. caudae lateralis ventralis; 40 A. caudae lateralis dorsalis; 41 A. coccygea.

a M. transversus abdominis; b M. rectus abdominis (ein Stück aus ihm herausgeschnitten); c, c M. obturator int.; d M. sartorius (ein Stück aus ihm herausgeschnitten); e M. vastus medialis; f M. pectineus; g, ĝ M. adductor (ein Stück herausgeschnitten); h, h M. semimembranosus (ein Stück herausgeschnitten); i M. semitendinosus (abgeschnitten); k M. gastrocnemius lateralis; k′ M. gastrocnemius medialis (abgeschnitten); l M. popliteus; m M. flexor digitalis pedis longus; n M. flexor hallucis longus und M. tibialis posterior; o oberflächliche und p tiefe Beugesehne.

Abb. 1020. Arterien am Hinterfuße des Pferdes; von der lateralen Seite gesehen.

1 A. dorsalis pedis; 2 A. tarsea perforans; 3 A. metatarsea dorsalis lateralis; 4 A. metatarsea plantaris superficialis lateralis; 5 A. digitalis lateralis.

a M. extensor digitalis pedis longus; b M. extensor digitalis pedis lateralis, aus dessen Sehne ein Stück herausgeschnitten ist; c M. flexor hallucis longus; d tiefe und e oberflächliche Beugesehne.

5. Der fortlaufende Stamm der A. dorsalis pedis tritt als Hauptmittelfußarterie, **A. metatarsea dorsalis lateralis** (Abb. 1018 24, 24, 1020 3, 1021 b″), in die Rinne zwischen dem Hauptmittelfußknochen und dem lateralen Griffelbein und dann nahe dem distalen Ende des letzteren zwischen beiden Knochen hindurch an die plantare Fläche des Hauptmittelfußknochens, wo sie die Aa. metatarseae plantares prof. (s. S. 689 u. 690) und öfter auch die Aa. metatarseae plantares superficiales (S. 688) aufnimmt; ihr Ende, das früher *A. digitalis communis* (Abb. 1021 b‴) genannt wurde, teilt sich nahe dem Fesselgelenk und zwischen den beiden Schenkeln des M. interosseus medius, in den Zwischenraum zwischen diesen und den Beugesehnen tretend, in die *A. digitalis medialis* (Abb. 1018 26, 1019 27, 1021 c′, 1197 11) und *lateralis* (Abb. 1018 26′, 1020 5, 1021 c), die Seitenarterien der Zehe, die wie die entsprechenden Arterien der Schultergliedmaße verlaufen und sich verzweigen (s. S. 652). Die A. metatarsea dorsalis lateralis gibt der Haut, den Sehnen und Bändern am Mittelfuße Zweige.

Abweichungen. Die am Hinterfuße gelegenen Arterien lassen oft Abweichungen erkennen, von denen wir einige von uns beobachtete wichtigere Fälle aufführen wollen. 1. Die A. recurrens tibialis kann doppelt sein. 2. Die A. tibialis posterior spaltet sich nicht in eine A. tarsea lateralis und medialis, sondern wird direkt zur A. tarsea lateralis, während die A. tarsea medialis von der A. saphena gebildet wird, die als ein 3—4 mm starkes Gefäß bis zum Tarsus herabläuft und sich dann in die beiden Aa. metatarseae plantares superficiales spaltet. 3. Bisweilen fließt die A. plantaris medialis vollständig mit der A. tarsea perforans zusammen; es entspringt dann i. d. R. etwas weiter distal aus der A. metatarsea plantaris prof. medialis eine A. metatarsea plantaris superficialis medialis. 4. In einigen Fällen ging die A. tibialis anterior ungeteilt durch den Sprunggelenkskanal, gab beim Austritt die A. metatarsea plantaris prof. medialis ab und verlief dann als sehr starkes Gefäß wie die A. metatarsea plantaris superficialis medialis bis zum Fesselgelenk, wo sie sich in die Aa. digitales teilte. 5. Bei einem Pferde fanden wir folgendes: Die A. tibialis posterior verhielt sich wie unter 2 angegeben. Die A. saphena war 4 mm stark und verband sich am distalen Sprunggelenksende mit einem starken Zweige der A. tarsea perforans. Der so entstandene Stamm lief als eine 6 mm dicke A. metatarsea plantaris superficialis medialis am medialen Rande der tiefen Beugesehne bis nahe zum 1. Zehengelenk und teilte sich in die beiden Aa. digitales. Die A. tibialis anterior war verhältnismäßig schwach und teilte sich nahe der distalen Sprunggelenksgrenze in einen starken und einen sehr dünnen Zweig. Der letztere bildete die A. metatarsea dorsalis lateralis, die 1—1½ mm stark zwischen Hauptmittelfußknochen und lateralem Griffelbein bis nahe zum Metatarsophalangealgelenk herablief und sich dann verlor. Der unverhältnismäßig stärkere (5 mm dicke) Endast der A. tibialis anterior wurde zur A. tarsea perforans, die nach Durchlaufen des Sprunggelenkskanals eine sehr dünne A. metatarsea plantaris superficialis lateralis, sodann eine sehr (4 mm) starke A. metatarsea plantaris prof. medialis abspaltete und sich mit ihrem Endstamm mit der A. saphena vereinigte. Die A. metatarsea plantaris prof. medialis mündete in die A. digitalis lateralis. Eine A. metatarsea plantaris prof. lateralis fehlte. 6. Bisweilen fehlt die A. metatarsea plantaris prof. medialis. 7. Die A. tarsea lateralis ist ein Zweig der A. saphena.

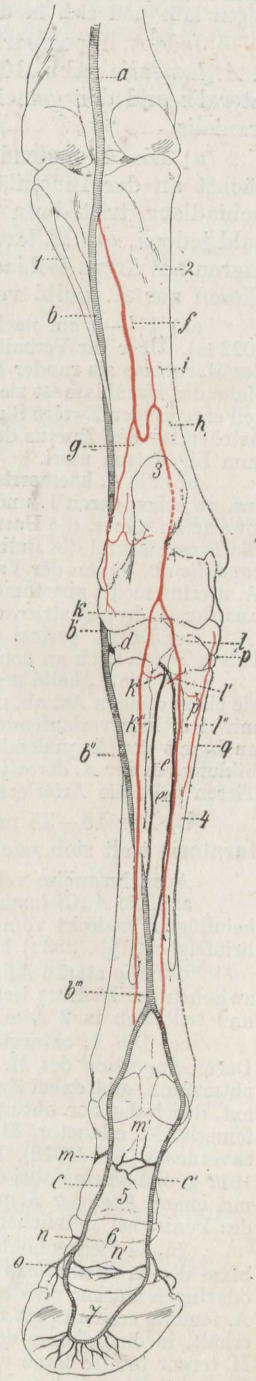

Abb. 1021.

Abb. 1021. Arterien an der plantaren Seite des linken Unterschenkels und Fußes des Pferdes (halbschematisch).

a A. poplitea; b A. tibialis anterior; b′ A. dorsalis pedis; b″ A. metatarsea dorsalis lateralis, b‴ ihr Ende; c, c′ A. digitalis lateralis und medialis; d A. tarsea perforans; e A. metatarsea plantaris prof. lateralis; e′ A. metatarsea plantaris prof. medialis; f A. tibialis posterior; g A. tarsea lateralis; h A. tarsea medialis; i A. recurrens tibialis; k A. plantaris lateralis, k′ ihr Verbindungsast zur A. tarsea perforans; k″ A. metatarsea plantaris superficialis lateralis; l A. plantaris medialis, l′ ihr Verbindungsast zur A. tarsea perforans bzw. zur A. metatarsea plantaris prof. medialis; l″ A. metatarsea plantaris superficialis medialis; m dorsale und m′ volare Fesselbeinarterien; n dorsale und n′ volare Kronbeinarterien; o Ballenarterien; p und q A. metatarsea dorsalis medialis, p′ ihr Verbindungszweig zu l″. 1 Fibula; 2 Tibia; 3 Tuber calcanei; 4 Metatarsus; 5 Phalanx I; 6 Phalanx II; 7 Phalanx III.

8. Die Arteriae hypogastricae.

Die beiden kurzen **Aa. hypogastricae,** Beckenarterien (Abb. 792 7, 1018 27, 27, 1019 28), sind stärker als die Aa. iliacae ext. und entstehen dadurch, daß sich das Endstück der Aorta abdominalis am 5. Lendenwirbel teilt.

Aus dem Teilungswinkel entspringt mitunter eine kleine, unpaare *A. sacralis media,* die etwas links von der Medianebene an der ventralen Fläche des Kreuzbeins schwanzwärts läuft und sich im Periost verliert oder in die A. coccygea mündet oder (in seltenen Fällen) sich bis zum M. sphincter ani ext. verfolgen läßt und sich in diesem verzweigt.

Jede A. hypogastrica gibt die mit den übrigen Lumbalarterien gleichlaufende (s. S. 685) 6. *A. lumbalis* (Abb. 1018 42) und die A. pudenda int. ab und teilt sich in die A. sacralis lateralis und den gemeinsamen Stamm der A. iliolumbalis, A. obturatoria und A. glutaea cranialis.

a) Die **A. pudenda interna** (Abb. 792 8, 1018 29, 1019 29, 1022—1024 l) verläuft zunächst an der Innenfläche des breiten Beckenbandes in der Richtung nach dem Arcus ischiadicus, tritt dann in der Nähe der Spina ischiadica an die Außenfläche des Bandes, bald jedoch, am M. levator ani, wieder an seine Innenfläche und teilt sich bei männlichen Tieren am Arcus ischiadicus in die A. perinei und die A. bulbi urethrae, die bei weiblichen Tieren zur A. bulbi vestibuli wird. Sie gibt ab:

aa) $1\frac{1}{2}$—3 cm nach ihrem Ursprunge die **A. umbilicalis,** Nabelarterie (Abb. 792 9, 1018 30, 1022 m). Über ihr Verhalten beim Foetus s. S. 606. Beim erwachsenen Tiere läuft sie im Lig. laterale der Harnblase als runder Strang, *Lig. umbilicale laterale* (s. S. 343 u. Abb. 792 10), zum Vertex vesicae. Nahe der Harnblase ist sie ein solider Strang; aus ihrem noch Blut führenden, aber sehr engen Anfangsteil entspringen Zweige für die Harnblase *(Aa. vesicales craniales)* und die Prostata und meist ein dünnes Ästchen für den Ductus deferens *(A. deferentialis)*; bei Stuten läuft ein dünner Zweig am Ureter zurück zum Lig. latum uteri.

bb) die **A. haemorrhoidalis media** (Abb. 1018 31, 1019 30, 1022 n); sie entspringt aus der A. pudenda int. zwischen deren 1. und 2. Drittel in der Beckenhöhle, läuft neben dem Rectum afterwärts und gibt Zweige an dieses, die Harnblase und Harnröhre, bei männlichen Tieren auch an die Vesiculae seminales, die Prostata und die Bulbourethraldrüsen. Bei weiblichen Tieren ist sie stärker und gibt die *A. uterina caudalis* ab, die an der Vagina brustwärts läuft, sich in ihr und im Uteruskörper verzweigt und mit der A. uterina media anastomosiert (Abb. 867 t^2). Nur sehr ausnahmsweise entspringt die A. uterina caudalis aus der A. hypogastrica oder aus der A. umbilicalis (bei 72 untersuchten Pferden je 1 mal).

cc) Die **A. perinei** (Abb. 1018 32, 1019 31) gibt Zweige an den M. sphincter ani ext., bei männlichen Tieren auch an den M. bulbocavernosus und endet in der Haut des Afters und des Mittelfleisches.

dd) Die **A. bulbi urethrae** (Abb. 1018 33, 1019 32) dringt in den Bulbus urethrae ein; vorher zweigt sie einen dünnen Ast ab, der sich um den Arcus ischiadicus schlägt und sich am dorsalen Rande des Penis mit dem hier verlaufenden Zweige der A. obturatoria (Abb. 1017 5) verbindet. Da diese andererseits auch mit der A. pudenda externa anastomosiert, so entsteht beim Pferde durch diese Anastomosenbildung ein der *A. dorsalis penis* des Menschen und der andern Haustiere analoges Gefäß. Bei weiblichen Tieren geht die Arterie als *A. bulbi vestibuli* an den Schwellkörper der Vulva.

b) Der 18—35 mm starke **Stamm der A. iliolumbalis, A. glutaea cranialis und A. obturatoria** teilt sich nach kurzem Verlauf in ventraler Richtung in seine 3 Äste (Abb. 1022).

Ausnahmsweise verzweigt sich die A. hypogastrica so, wie es Abb. 1023 u. 1024 zeigen.

aa) Die *A. iliolumbalis* (Abb. 1018 28, 1019 33, 1022—1024 g) läuft am kaudalen Rande des Kreuzbeinflügels, bedeckt vom M. iliopsoas, der Zweige erhält, in einer flachen Rinne der ventralen Darmbeinfläche (Abb. 283 1) lateral nach dem Hüfthöcker und verzweigt sich im M. glutaeus medius.

bb) Die starke **A. glutaea cranialis** (Abb. 1018 u. 1019 36, 1022—1024 h) tritt durch einen Spalt zwischen der Incisura ischiadica major und dem Lig. sacrospinosum et -tuberosum aus der Beckenhöhle und teilt sich in 2 Äste für den M. glutaeus medius und profundus.

cc) Die **A. obturatoria** (Abb. 1018 35, 35, 1019 34, 1022—1024 i, i') läuft am medialen Rande der Darmbeinportion des M. obturator int. und sodann unter seiner Schamsitzbeinportion nach dem For. obturatum, gibt dabei Zweige an diesen Muskel und die Harnblase, tritt zwischen M. obturator int. und ext. durch das For. obturatum aus der Beckenhöhle und teilt sich sofort in starke Äste für den M. biceps femoris, M. adductor, M. quadratus femoris, M. semitendinosus, M. semimembranosus und M. ischiocavernosus (Abb. 1018). Bei männlichen Tieren treten 1—2 Zweige als *Rami profundi penis* (Abb. 1018 35', 1017 4), indem sie dabei durch einen dünnen Zweig mit dem Ende der A. pudenda int. (Abb. 1017 5) und mit einem Aste der A. pudenda ext. (3) anastomosieren (s. oben u. S. 686), in die Corpora cavernosa des Penis, bei weiblichen als *Rami clitoridis* in die der Clitoris.

In der Beckenhöhle gibt die A. obturatoria außer Zweigen an den M. obturator int. und die Harnblase die **A. circumflexa femoris lateralis** (Abb. 1018 34, 1019 35 u. 1022—1024 k) ab, die ebenso stark oder noch stärker als der fortlaufende Stamm der A. obturatoria ist und mitunter gemeinsam mit der A. femoris cranialis aus der A. femoralis entspringt. Sie verläuft, bedeckt vom M. iliopsoas, der Zweige erhält, in einer Rinne der Darmbeinsäule (Abb. 283 2) lateral, verzweigt sich in den Mm. glutaei, dem M. tensor fasciae latae und gibt auch die A. nutricia ossis ilium und Äste an das Hüftgelenk ab. Der Endast tritt zwischen M. rectus femoris und M. vastus lateralis in den M. quadriceps ein.

c) Die anfangs 10—16 mm dicke **A. sacralis lateralis** (Abb. 1018 37, 1019 37, 1022 bis 1024 b) läuft am Seitenrande des Kreuzbeins, zuerst zwischen den beiden Blättern des breiten Beckenbandes, dann außen an ihm schwanzwärts und gibt ab:

aa) **Rami spinales** (Abb. 1018 43), die durch die Forr. sacralia ventralia in den Wirbelkanal dringen, sich in der Dura mater verbreiten und mit der A. spinalis ventralis verbinden.

bb) die **A. glutaea caudalis** (Abb. 1018 38, 1019 38 u. 1022—1024 d); sie tritt durch das breite Beckenband aus der Beckenhöhle, gibt einen Zweig ab, der den N. glutaeus caudalis begleitet, läuft dann lateral und ventral und verzweigt sich in den Wirbelköpfen des M. biceps femoris, M. semitendinosus und M. semimembranosus.

cc) die unpaare **A. coccygea** (Abb. 1018 39, 1019 41 u. 1022—1024 c); sie entspringt aus der linken oder rechten A. sacralis lateralis, sehr oft aber auch aus einer A. caudae lateralis ventralis (Abb. 1023 e), läuft mitten an der Beugefläche des Schwanzes zwischen dem jederseitigen Afterschwanzbande bzw. den Mm. sacrococcygei ventrales mediales (Abb. 428 f) bis zur Spitze und gibt an diese Muskeln und die Haut Zweige ab.

dd) Die **A. caudae lateralis ventralis** (Abb. 1018 40, 1019 39, 39, 1022—1024 e), der fortlaufende Stamm der A. sacralis lateralis, geht seitlich am Schwanze zwischen dem M. sacrococcygeus ventralis lateralis und den Mm. intertransversarii caudae (Abb. 428 g) bis zur Schwanzspitze und verzweigt sich im Schwanze. Zwischen dem 2. und 3. oder 3. und 4. Schwanzwirbel gibt sie die **A. caudae lateralis dorsalis** (Abb. 1018 41 u. 1019 40) ab, die zwischen dem M. sacrococcygeus dorsalis lateralis und den Mm. intertransversarii caudae verläuft (Abb. 428 h) und die Streckseite des Schwanzes mit Blut versorgt.

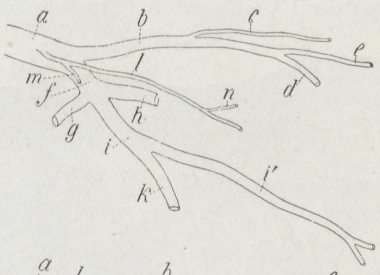

Abb. 1022.

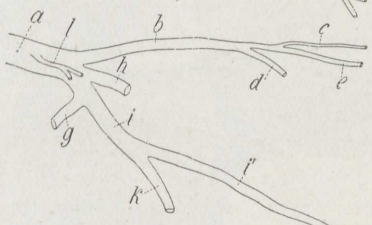

Abb. 1023.

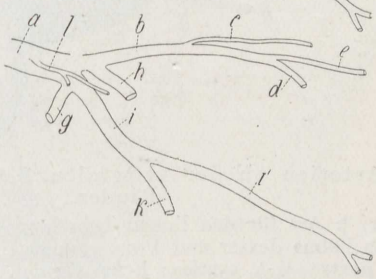

Abb. 1024.

Abb. 1022—1024. Schemata der Endverzweigung der A. hypogastrica des Pferdes, welche die hauptsächlichsten Abweichungen von der Regel darstellen.

a A. hypogastrica; b A. sacralis lateralis; c A. coccygea; d A. glutaea caudalis; e A. caudae lateralis ventr.; f Stamm der A. iliolumbalis, A. glutaea cranialis und A. obturatoria; g A. iliolumbalis; h A. glutaea cranialis; i, i′ A. obturatoria; k A. circumflexa femoris lateralis; l A. pudenda interna; m A. umbilicalis; n A. haemorrhoidalis media.

c) Aorta descendens der Wiederkäuer.

Die Aorta descendens erreicht die Wirbelsäule am oder unmittelbar beckenwärts vom 4. Brustwirbel. Über ihre Wandstärke s. S. 618.

α) Aorta thoracica.

1. Die **A. oesophagea** und **A. bronchialis** entspringen häufiger als beim Pferde mit gesonderten Stämmen.

2. Von den **13 paarigen Aa. intercostales** entspringen die ersten 3 aus der A. intercostalis suprema (S. 660) und die 10 letzten aus der Aorta, und zwar entspringen die 4. und 5. gewöhnlich mit einem Stamme. Die Rami spinales bilden im Wirbelkanal ein Gefäßnetz.

3. Die **Aa. phrenicae craniales** fehlen; die dünnen **Aa. phrenicae caudales** zerfallen in dorsale und ventrale (Abb. 992 q, q′) und entspringen sehr unregelmäßig (aus der Aorta, A. coeliaca, A. ruminalis sinistra, einer A. intercostalis oder A. lumbalis).

β) Aorta abdominalis.

1. Die **A. coeliaca** (Abb. 992 a), die zwischen den Zwerchfellspfeilern aus der Aorta entspringt, hat einen längeren Stamm als beim Pferd und ist beim Rind etwa 12, bei

Schaf und Ziege 4—4½ cm lang; sie teilt sich an der rechten Fläche des dorsalen Pansensackes in variabler Weise in die *A. lienalis*, die *A. ruminalis dextra* und *sinistra*, *A. gastrica sinistra* und *A. hepatica*.

Meist bildet die A. ruminalis dextra oder sinistra mit der A. lienalis einen kurzen Stamm; bisweilen entspringt die A. ruminalis sinistra aus der A. gastrica sinistra.

a) Die beim Rinde durchschnittlich 12 mm starke *A. ruminalis dextra*, rechte Pansenarterie (f″), ist der stärkste Ast der A. coeliaca, geht in der rechten Längsfurche des Pansens beckenwärts und tritt zwischen den beiden Endblindsäcken an die linke Wand des Pansens. Sie gibt für die kaudalen Querfurchen Äste und im übrigen viele Zweige ab, die sich beiderseits in der Pansenwand verbreiten und mit Zweigen der linken Pansenarterie anastomosieren.

b) Die beim Rind etwa 8 mm starke *A. ruminalis sinistra*, linke Pansenarterie (Abb. 992 o), tritt zwischen den kranialen Enden der beiden Pansensäcke in die linke Längsfurche, verbreitet sich in der linken Wand der Pansensäcke und anastomosiert vielfach mit Zweigen der rechten Pansenarterie. Bald nach ihrem Ursprunge gibt sie i. d. R. die *A. reticularis* (p) ab, die einen Ast an den Pansen und den Oesophagus gibt und sich dann in der Haube verbreitet.

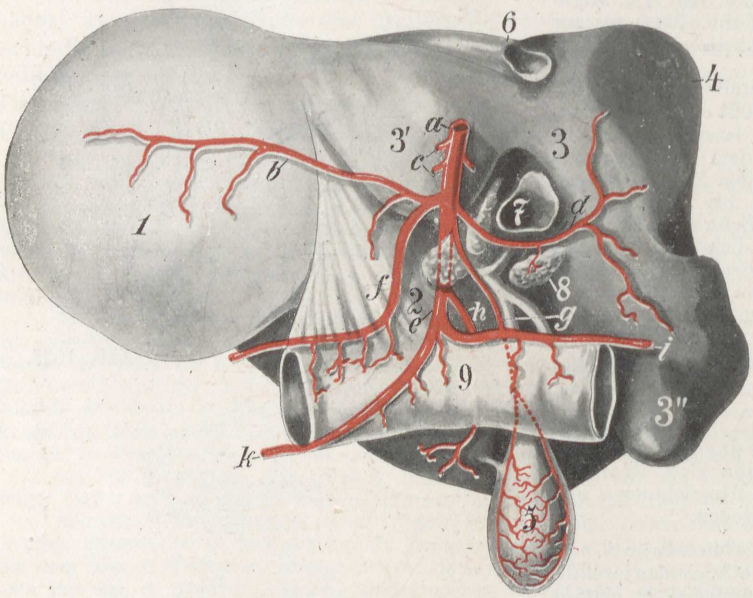

Abb. 1025. Arterien an der viszeralen Fläche der Leber des Rindes.

a A. hepatica; b Ast für den linken Leberlappen; c Rami pancreatici; d Ast für den Lobus dexter und Proc. caudatus; e A. gastroduodenalis; f A. gastrica dextra; g A. cystica; h Ast für den Mittellappen; i A. pancreaticoduodenalis cranialis; k A. gastroepiploica dextra.
1 linker Lappen; 2 mittlerer Lappen bzw. Lobus quadratus; 3 Lobus caudatus; 3′ Proc. papillaris; 3″ Proc. caudatus; 4 rechter Lappen; 5 Gallenblase; 6 V. cava caudalis; 7 V. portae; 8 Lnn. hepatici; 9 Duodenum.

c) Die beim Rind etwa 8 mm starke *A. lienalis* (b, b) gibt mehrere Äste an die Milz.

d) Die beim Rinde 10—14 mm starke *A. gastrica sinistra*, gemeinschaftliche Magenarterie (c), erscheint als der fortlaufende Stamm der A. coeliaca; sie tritt zunächst zwischen Haube und Pansen, dann zwischen Psalter und Labmagen und teilt sich in 2 Äste. Der dorsale Ast (c) geht an die dorsale Krümmung des Labmagens, gibt an diesen, den Psalter und das Netz viele Zweige und anastomosiert mit der A. gastrica dextra (i). Der ventrale Ast geht als *A. gastroepiploica sinistra* (g) zwischen Psalter, Pansen und Haube an die ventrale Krümmung des Labmagens, verzweigt sich in diesem und anastomosiert mit der A. gastroepiploica dextra (k).

e) Die *A. hepatica* (Abb. 992 d u. 1025 a) verläuft nach rechts zum dorsalen Teile der Leber und gibt nacheinander ab: *α*) *Rami pancreatici* (Abb. 1025 c); *β*) u. *γ*) je einen Ast für den linken und rechten Leberlappen (b bzw. d); *δ*) die Arterie der Gallenblase, *A. cystica* (g); sie läuft am Ductus cysticus herab zur Wand der Gallenblase; *ε*) die meist aus der Arterie für den linken Leberlappen entspringende *A. gastrica dextra* (Abb. 992 i u. 1025 f); sie gibt Zweige an den Pylorus und den Anfang des Duodenum und vereinigt sich mit der A. gastrica sinistra. *ζ*) Die *A. gastroduodenalis* (Abb. 1025 e), der fortlaufende Stamm der A. hepatica, teilt sich in die *A. gastroepiploica dextra* (Abb. 992 k u. 1025 k) und die *A. pancreaticoduodenalis cranialis* (Abb. 1025 i); erstere anastomosiert mit der A. gastroepiploica sinistra.

2. Die am Ursprung 17—20 mm starke **A. mesenterica cranialis** (Abb. 997 a) zweigt dicht kaudal von der A. coeliaca aus der Aorta ab, verläuft zunächst kaudoventral und etwas nach rechts, kreuzt die Endschleife des Colon und geht nunmehr (h) in einem großen Bogen nahe dem Dünndarm im Gekröse kaudoventral; sie löst sich in ein grobes, sehr weitmaschiges Netz auf, zu dem auch der Ramus collateralis und die Ausläufer der A. ileocaecalis beitragen. Bis zur Abgabe des Ramus collateralis beträgt die Länge der A. mesent. cranialis etwa 10 cm. Sie gibt folgende Äste ab:

a) *Rami pancreatici* und eine *A. pancreaticoduodenalis caudalis* (l); letztere geht an das Ende des Duodenum und an das Pancreas.

b) die etwa 8 mm starke *A. colica media* (b) für den kranialen Bogen der Endschleife des Colon.

c) die etwa 12 mm starke *A. ileocaecocolica* (d). Sie gibt ihrerseits ab:

α) Zweige an die Kolonendschleife, β) die durchschnittlich 8 mm dicke *A. ileocaecalis* (d′) für das Caecum (g) und Ileum (f), γ) den *Truncus colicus* für das Kolonlabyrinth; er entspricht offenbar der A. colica dextra und dem Ramus colicus der A. ileocaecocolica von Mensch, Hund und Schwein. Er ist 1—6 cm lang, durchschnittlich 9 mm dick und nach der Ansa centralis gerichtet, wobei er die Windungen des Colon überbrückt; sowohl der Stamm als seine Äste liegen rechts an der Darmscheibe. Vom Stamme

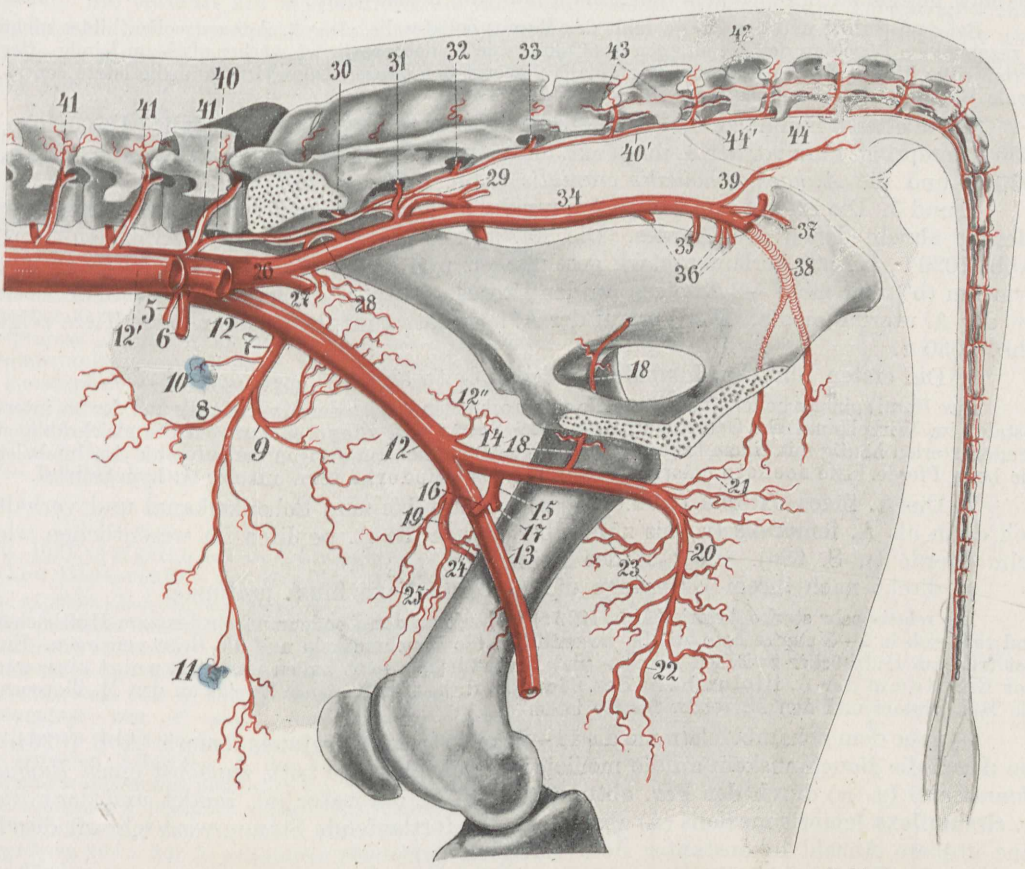

Abb. 1026. Parietalgefäße des Beckens vom Rinde (männlich).

5 A. spermatica int.; 6 A. mesenterica caudalis; 7 A. circumflexa ilium prof., 8 ihr kranialer und 9 ihr kaudaler Ast, 10 und 11 ihre Äste an Lymphknoten; 12, 12′ Aa. iliacae externae; 12″ Ast an den M. iliopsoas; 13 A. femoralis; 14 A. profunda femoris; 15 Truncus pudendoepigastricus; 16 A. epigastrica caudalis; 17 A. pudenda ext.; 18, 18 Ramus obturatorius; 19 A. circumflexa femoris lateralis; 20 A. circumflexa femoris medialis; 21 Äste, die den fortlaufenden Stamm der A. profunda femoris ersetzen; 22 und 23 Äste der A. circumflexa femoris medialis; 24 Anastomosenäste zwischen der A. circumflexa femoris lateralis und medialis; 25 A. femoris cranialis; 26 u. 34 A. hypogastrica dextra; 27 A. umbilicalis; 28 A. iliolumbalis; 29 A. glutaea cranialis; 30—33 Aa. sacrales laterales; 34 A. hypogastrica dextra; 35 A. urethrogenitalis; 36 Rami obturatorii; 37 A. pudenda int.; 38 A. glutaea caudalis; 39 Ast an den M. coccygeus; 40 A. sacralis media; 40′ u. 44 A. coccygea; 41, 41, 41 Aa. lumbales; 42 Aa. caudae laterales ventrales; 43 Aa. caudae laterales dorsales; 44 A. coccygea; 44′ Aa. caudae laterales.

gehen an die Windungen des Labyrinthes Seitenzweige ab, die jedoch erst eine Viertel- bis eine halbe Drehung um den Stamm beschreiben, so daß das dadurch entstehende Gefäßbündel quirlförmig aufgedreht erscheint. Diese Seitenzweige gehen nur an je eine Hälfte einer Kolonwindung, so daß jeder Zweig immer nur die eine Schlingenhälfte versorgt. Am entgegengesetzten Ende der Labyrinthschleife anastomosiert jeder Ast mit dem der anderen Schleifenhälfte. Die Gesamtheit der die zentripetalen Schleifen versorgenden Gefäße (e) ist offenbar dem Ramus colicus der A. ileocaecocolica, die der zentrifugalen (c) dagegen der A. colica dextra der anderen Tiere gleichzustellen.

d) etwas distal von der A. ileocaecocolica den 8—10 mm starken *Ramus collateralis* (h′); er tritt an die letzte zentrifugale Kolonschlinge, aber ohne ihr Zweige zu geben; er sendet

vielmehr Zweige an die Gekröslymphknoten, gibt eine Anzahl *Aa. jejunales* ab und anastomosiert mit der A. ileocaecalis.

e) Der nach Abgabe des Ramus collateralis übrigbleibende Stamm (h) der A. mesenterica cranialis gibt außer Zweigen an die Lnn. mesenterici zahlreiche *Aa. jejunales* (i, i) ab; diese bilden untereinander, ebenso wie die unter d genannten Arterien, Schleifen, aus denen neue Äste abgehen, die wieder Bögen untereinander bilden, so daß vom Stamm aus 2, 3 und sogar 4 Reihen Gefäßbögen entstehen; erst aus den am weitesten peripher gelegenen entspringen die Zweige für die Darmwand.

Bei dem Schaf und der Ziege fehlt der Ramus collateralis. Die A. ileocaecocolica bildet nicht so regelmäßige Bögen an den Windungen des Colon. Die A. ileocaecalis ist stärker als beim Rinde. Der fortlaufende Stamm der A. mesenterica cranialis versorgt den ganzen Dünndarm und die letzte zentrifugale Windung des Grimmdarms (s. S. 447 u. Abb. 651 a).

3. Die etwa 8 mm dicke und ungefähr 9 cm lange **A. mesenterica caudalis** (Abb. 1029 p, 1030 8) entspringt kurz vor der A. iliaca ext. und teilt sich in die *A. colica sinistra* (Abb. 1029 q, 1030 8′) und die *A. haemorrhoidalis cranialis* (Abb. 1029 r u. 1030 7).

4. und 5. Die 12—14 mm dicken **Aa. renales** und die 3—6 mm starken **Aa. spermaticae internae** ähneln denen des Pferdes. Die Aa. spermaticae internae der weiblichen Tiere (Abb. 1029 b, b′, b″) verlaufen stark geschlängelt und gehen mit mehreren Ästen an das Ovarium (b′) und mit 1—2 Zweigen an das Uterushorn (b″); die letzteren anastomosieren mit der A. uterina media. Den Verlauf der A. spermatica int. beim männlichen Tiere zeigt Abb. 1030 15.

6. Die ersten fünf **Aa. lumbales** an jeder Seite ähneln denen des Pferdes.

Ihre Rami spinales helfen ähnlich wie die entsprechenden Zweige der A. vertebralis und der Aa. intercostales im Wirbelkanal ein Gefäßnetz bilden. Bei Schaf und Ziege entspringen die gleichzähligen Lendenarterien häufig mit einem kurzen gemeinsamen Stamme. Im übrigen verlaufen die Aa. lumbales wie beim Pferde. Die sechste entspringt auch bei den Wiederkäuern aus der A. hypogastrica.

7. Die **A. iliaca externa** (Abb. 1026 12) verläuft bis zum Schenkelkanal und verhält sich dann als **A. femoralis** (13) bis zum Übergang in die A. poplitea im wesentlichen wie beim Pferde (s. S. 686). Sie gibt der Reihe nach ab:

a) direkt nach ihrem Ursprunge die **A. circumflexa ilium profunda.**

Die relativ sehr starke Arterie (Abb. 1026 7) verläuft an den Lendenmuskeln bis zum Hüfthöcker und teilt sich in 2—3 starke Äste, die im wesentlichen die Bauchmuskeln und die Haut versorgen. Ein Ast tritt am Hüfthöcker zwischen Lenden- und Bauchmuskeln nach außen und verzweigt sich wie der Endstamm der A. iliolumbalis des Pferdes, d. h. er gibt starke Zweige an den M. iliopsoas, die Mm. glutaei und den M. tensor fasciae latae.

b) nahe dem Schambeinkamme die 11—15 mm starke **A. profunda femoris** (Abb. 1026 14), die durch die Bauchmuskeln an die mediale Oberschenkelseite tritt, zunächst einen *Ramus obturatorius* (18, 18) durch das For. obturatum zum M. obturator int. sendet und dann die **A. circumflexa femoris medialis** (20) abspaltet. Der fortlaufende Stamm wird sehr oft durch eine größere Anzahl inkonstanter Äste vertreten (21).

In der Bauchhöhle gibt sie meist den *Truncus pudendoepigastricus* ab, den gemeinsamen Stamm der je 7—9 mm starken **A. epigastrica caudalis** und **A. pudenda externa** (Abb. 1026 16 u. 17 u. 1030 29, 29, 30), aus dem i. d. R. auch die **A. spermatica externa** (Abb. 1030 26) entspringt.

Die **A. spermatica ext.** (Abb. 1030 26) entspringt beim männlichen Tiere meist aus dem Truncus pudendoepigastricus, seltener aus der A. profunda femoris. Sie fehlt beim weiblichen Tiere; die bei der Stute der A. spermatica ext. entsprechende *A. uterina media* entspringt aus der A. umbilicalis (s. S. 698).

Die *A. pudenda externa* (Abb. 1030 30) verzweigt sich bei männlichen Tieren besonders im Hodensack; sie ist bei Kühen, namentlich während der Laktationsperiode, sehr stark (15—20 mm dick) (Euterarterie). Betreffs ihres weiteren Verhaltens s. S. 576.

Nur ausnahmsweise entspringen die A. pudenda ext. und A. epigastrica caudalis direkt aus der A. femoralis. Die unter b genannte Arterie verzweigt sich im übrigen wie beim Pferde (s. S. 686).

c) die **A. circumflexa femoris lateralis** (Abb. 1026 19); sie entspringt dorsal von der A. femoris cranialis und bisweilen sogar in der Bauchhöhle gegenüber der A. profunda femoris aus der A. iliaca externa.

Sehr oft entspringt sie aus der A. femoris cranialis (s. S. 697). Sie verläuft durch den Ursprungsteil des M. quadriceps lateral und gibt diesem Muskel, den Mm. glutaei, dem M. iliacus und dem M. tensor fasciae latae Zweige.

d) die **A. femoris cranialis** (Abb. 1026 25); sie entspringt aus der A. femoralis, nachdem diese durch die Bauchmuskeln getreten ist; sie tritt sehr bald zwischen dem M. vastus medialis und M. rectus femoris in den M. quadriceps femoris ein. Sie gibt sehr oft die A. circumflexa femoris lateralis ab (s. S. 696).

e) die **A. saphena** (Abb. 1027 a); sie ist ein starkes Gefäß, das ungefähr in der Mitte des Oberschenkels entspringt, an der medialen Seite der Gliedmaße bis nahe zum Metatarsophalangealgelenke verläuft und die A. tibialis posterior des Pferdes zum großen Teil ersetzt. Sie verläuft am medialen Rande der Achillessehne bis nahe zum Tarsus, gibt für die laterale Seite des Sprunggelenkes die schwache **A. tarsea lateralis** (b) ab und geht als **A. tarsea medialis** (c) weiter, um sich medial vom Calcaneus in die A. plantaris medialis und lateralis zu teilen.

Die **A. plantaris medialis** (i) läuft am medialen Rande der tiefen Beugesehne zehenwärts und verbindet sich am proximalen Ende des Metatarsus durch einen *Ramus anastomoticus* (k) mit der A. tarsea perforans (v); sie läuft dann als *A. metatarsea plantaris superficialis medialis* (i′) am medialen Rande der tiefen Beugesehne weiter und verbindet sich nahe dem distalen Mittelfußende (m) mit dem durch das Loch im distalen Teile des Hauptmittelfußknochens auf dessen plantare Fläche tretenden Ramus perforans (q) der A. metatarsea dorsalis und mit einem Zweige der A. metatarsea plantaris superficialis lateralis (f) zum *Arcus plantaris distalis*. Am Metatarsus gibt die A. metatarsea plantaris superficialis medialis außerdem noch einen Verbindungszweig (l) zur A. metatarsea plantaris prof. (III) ab (s. S. 698). Aus dem Arcus plantaris distalis entspringen 2 Gefäße, von denen das mediale als mediale Seitenarterie der medialen Zehe, *A. digiti III tibialis* (n), an deren medialer Seite herabläuft und auch schwächere Zweige zur

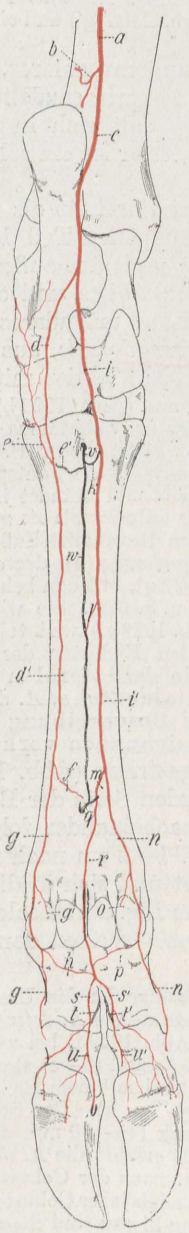

Abb. 1027.

Abb. 1027. Arterien an der plantaren Seite des linken Hinterfußes des Rindes (halbschematisch). a A. saphena; b A. tarsea lateralis; c A. tarsea medialis; d A. plantaris lateralis; d′ A. metatarsea plantaris superficialis lateralis; e ein vom Rete tarsi dorsale stammender und sich mit d verbindender Zweig; e′ Verbindungszweig von d zur A. tarsea perforans; f Verbindungsast von d′ zum Arcus plantaris distalis; g, g laterale Seitenarterie der lateralen Zehe, g′ ihr Zweig zur lateralen Afterzehe, h ihr Verbindungszweig zur A. digitalis communis plantaris; i A. plantaris medialis; i′ A. metatarsea plantaris superficialis medialis, k ihr Verbindungszweig zur A. tarsea perforans; l Verbindungszweig von i′ zur A. metatarsea plantaris prof. III; m Verbindungszweig von i′ zum Arcus plantaris distalis; n, n mediale Seitenarterie der medialen Zehe, o ihr Zweig zur medialen Afterklaue; p Verbindungszweig von n zur A. digitalis communis plantaris; q Ramus perforans, der von der A. metatarsea dorsalis stammt und zur Bildung des Arcus plantaris distalis beiträgt; r A. digitalis communis plantaris; s, s′ Endäste der A. digitalis communis plantaris; t, t′ Endäste der A. digitalis communis dorsalis; u mediale Seitenarterie der lateralen Hauptzehe; u′ laterale Seitenarterie der medialen Hauptzehe; v Ende der A. tarsea perforans; w A. metatarsea plantaris prof. (III).

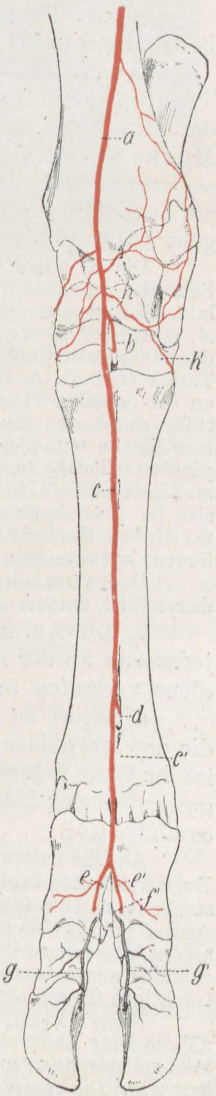

Abb. 1028.

Abb. 1028. Arterien an der dorsalen Seite des linken Hinterfußes des Rindes (halbschematisch). a A. tibialis anterior; b A. tarsea perforans; c A. metatarsea dorsalis (III); c′ A. digitalis communis dorsalis; d Ramus perforans; e, e′ Endäste der A. digitalis communis dorsalis; f, f′ Endäste der A. digitalis communis plantaris; g laterale Seitenarterie der medialen und g′ mediale Seitenarterie der lateralen Zehe; h Gelenkzweige der A. tibialis anterior, die das Rete tarsi dorsale bilden; h′ Zweig vom Rete tarsi dorsale zur A. plantaris lateralis.

rudimentären 2. Zehe (o) abgibt, während das laterale als *A. digitalis communis plantaris III* (r) in den Zehenspalt tritt, sich durch je einen starken Zweig (h und p) mit der medialen Seitenarterie der medialen und der lateralen Seitenarterie der lateralen Zehe (s. unten) vereinigt und sich dann in 2 Endäste (s, s′) spaltet, die sich bald mit den beiden Endästen der A. digitalis communis dorsalis III (t, t′) vereinigen, wodurch die laterale Seitenarterie der medialen Zehe, *A. digiti III fibularis* (u′), und die mediale Seitenarterie der lateralen Zehe, *A. digiti IV tibialis* (u), entstehen; diese laufen an der Spaltfläche der Zehen herab und geben dabei dorsale und plantare Zweige ab, um schließlich in das Sohlenloch der Phalanx III einzudringen.

Die **A. plantaris lateralis** (d) läuft am lateralen Rande der tiefen Beugesehne zehenwärts, gibt Zweige an das Rete tarsi dorsale (s. unten u. e) und verbindet sich am proximalen Ende des Mittelfußes (e′) mit der A. tarsea perforans (v) und der A. plantaris medialis (i) zum *Arcus plantaris proximalis*. Mitunter zweigt sogar die ganze A. plantaris lateralis aus dem Rete tarsi dorsale und nicht aus der A. saphena ab. Der fortlaufende Stamm der A. plantaris lateralis wird zur *A. metatarsea plantaris superficialis lateralis* (d″), die am lateralen Rande der tiefen Beugesehne verläuft und sich am distalen Mittelfußende (f) mit dem Ramus perforans der A. metatarsea dorsalis III (s. unten) vereinigt und dadurch zur Bildung des *Arcus plantaris distalis* beiträgt (s. unten u. S. 678). Sie verläuft dann als laterale Seitenarterie der lateralen Zehe, *A. digiti IV fibularis* (g, g), an deren lateraler Seite, wobei sie Zweige an die rudimentäre 5. Zehe (g′) und einen stärkeren Verbindungsast (h) zur A. digitalis communis plant. III abgibt.

f) inkonstante **Rami musculares.**

g) die starke **A. femoris caudalis** für die Muskeln in der Kniekehle.

8. Die **A. poplitea** teilt sich in die A. tibialis posterior und anterior.

Die **A. tibialis posterior** ist ein schwaches, nur für die hinteren Unterschenkelmuskeln bestimmtes Gefäß.

Die **A. tibialis anterior** tritt als fortlaufender Stamm der A. poplitea zwischen der Tibia und dem den proximalen Teil der Fibula ersetzenden Band auf die vordere Fläche der Tibia (Abb. 1028 a) und gibt außer einer *A. nutricia tibiae* die sehr kleine *A. peronaea*, Muskel- und Gelenkzweige und an der Beugeseite des Sprunggelenkes die *A. tarsea perforans* (b) ab; die Rami articulares (h) bilden mit der A. tarsea lateralis (Abb. 1027 b) ein ausgedehntes *Rete tarsi dorsale*, aus dem ein Verbindungszweig zur A. plantaris lateralis geht (Abb. 1027 e u. 1028 h′), der mitunter die A. plantaris lateralis vertritt (s. oben).

Die *A. tarsea perforans* (Abb. 1028 b) tritt durch das Sprunggelenk hindurch auf die plantare Seite des proximalen Endes des Metatarsus (Abb. 1027 v) und verbindet sich hier mit der A. plantaris lateralis und medialis (e′ u. k) (s. oben u. S. 697) zum *Arcus plantaris proximalis*, aus dem die schwache *A. metatarsea plantaris prof. (III)* (w) entspringt. Diese verläuft in der Rinne an der plantaren Seite des Hauptmittelfußknochens und mündet in den Arcus plantaris distalis (s. oben u. S. 678). Distal vom Tarsus tritt die A. tibialis anterior als *A. metatarsea dorsalis (III)* (Abb. 1028 c) in die mittlere Rinne an der dorsalen Fläche des Hauptmittelfußknochens und vereinigt sich am distalen Ende des Mittelfußes durch den *Ramus perforans* (d), der durch das den Knochen durchbohrende Loch auf die plantare Fläche tritt (Abb. 1027 q), mit den beiden Aa. metatarseae plantares superfic. (f u. m) zum *Arcus plantaris distalis* (s. oben u. S. 678). Sie wird nach Abgabe des Ramus perforans zur *A. digitalis communis dorsalis (III)* (Abb. 1028 c′) und teilt sich an den 1. Zehengelenken in 2 Endäste (e, e′), die sich im Zehenspalt mit den Endästen der A. digitalis communis plantaris III (f, f′) (s. oben) zur medialen Seitenarterie der lateralen Zehe, *A. digiti IV tibialis* (g′), und zu der lateralen Seitenarterie der medialen Zehe, *A. digiti III fibularis* (g) (s. oben), vereinigen.

Die vorstehende Beschreibung der Fußarterien kann nur als Regel gelten, von der nicht selten Abweichungen vorkommen.

9. Die **Aa. hypogastricae** (Abb. 1026 26, 34, 1029 d u. 1030 6) sind lange Stämme, die jederseits an der medialen Seite der Beckenwand in der Richtung nach dem Arcus ischiadicus verlaufen und nacheinander folgende Zweige abgeben:

a) sofort an bzw. 1—2 cm nach ihrem Ursprunge die **A. umbilicalis** (Abb. 1030 10, 9), die zur Harnblase zieht und sich in dieser als *A. vesicalis cranialis* (14) verbreitet; i. d. R. ist ihr Ende jedoch zum Lig. umbilicale laterale (s. S. 343) obliteriert, und ihre Endverzweigungen in der Harnblase erhalten dann ihr Blut durch Anastomosen von der A. vesicalis caudalis (16′).

Aus ihr entspringt außer der den Ureter begleitenden dünnen *A. ureterica* (Abb. 1030 28) die den Ductus deferens begleitende dünne *A. deferentialis* der männlichen Tiere (27) oder die sehr (10—12 mm) starke **A. uterina media** (Abb. 1029 f) bei weiblichen Tieren; diese verläuft nach dem Uteruskörper und spaltet sich in eine ganze Anzahl (5—8) starker Zweige, die an den Uteruskörper, im wesentlichen aber an das Uterushorn treten und mit dem Ramus uterinus der A. spermatica int. und mit der A. uterina caudalis anastomosieren (b″ u. k). Der Stamm der A. umbilicalis und A. uterina media (e) ist bei trächtigen Tieren sehr stark (15—20 mm dick).

Nach Ahlborn [14] erfährt die A. uterina media beim Rinde durch Gravidität eine stetige Zunahme ihrer Elemente, der nach der Geburt (im Puerperium) sofort der Abbau folgt; der Abbau ist aber kein vollständiger, so daß nach jeder Geburt die Arterie stärker bleibt, als sie vor der zugehörigen Trächtigkeit war. Die Veranlassung hierzu sind die mechanische Dehnung durch den schwerer werdenden Uterus und Reize, die auf erhöhten Blutdruck und ein Mehr an Arbeitsleistung des Gefäßes zurückzuführen

sind. Ihre Länge (von der Abzweigung aus der A. umbilicalis bis zum Uterushorn) betrug bei einem jungfräulichen Rinde 15 cm und ihre Stärke (5 cm unterhalb der Abzweigung) 1,5 mm; die entsprechenden Zahlen sind bei einem 2jährigen Rind im 5. Monat der 1. Gravidität 38 cm und 4 mm, bei einem 18 Monate alten Rind im 9. Monate der 1. Gravidität 42 cm und 5 mm, bei einer 7jährigen Kuh im 6. Monate 50 cm und 7,5 mm, bei einer 8jährigen Kuh ½ Jahr nach der Geburt nur noch 32 cm und 4 mm. Je öfter ein Tier trächtig war, desto geschlängelter und stärker ist die Arterie.

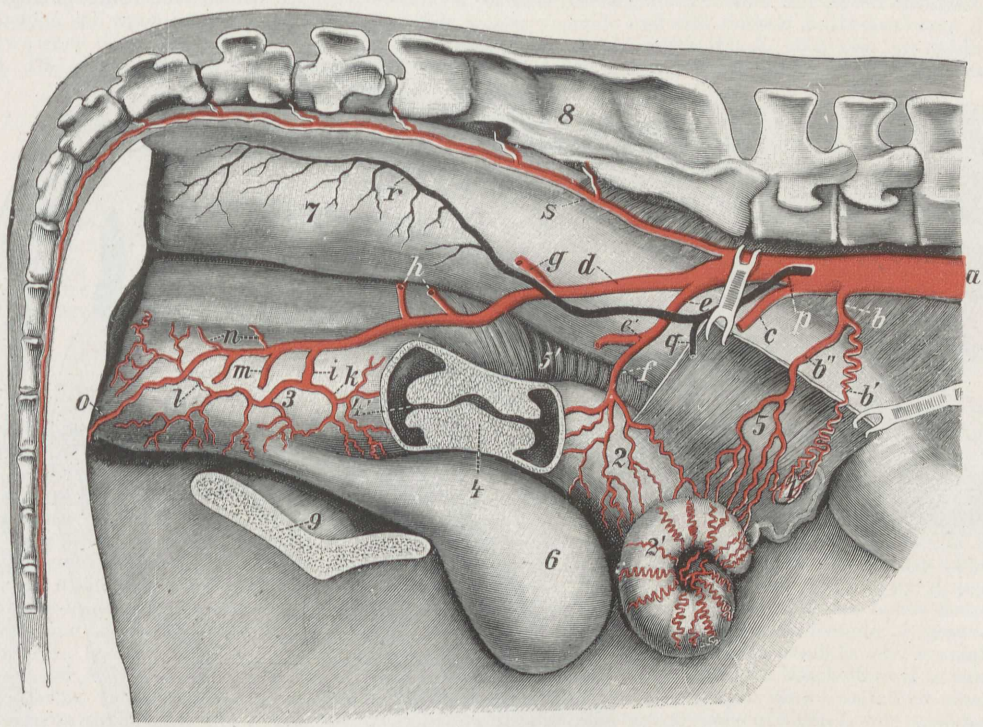

Abb. 1029. Viszeralgefäße des Beckens des weiblichen Rindes.

a Aorta; b A. spermatica int., b′ ihr Ramus ovaricus, b″ ihr Ramus uterinus (A. uterina cranialis); c A. iliaca ext.; d rechte A. hypogastrica; e Stamm der A. umbilicalis und A. uterina media; e′ A. umbilicalis; f A. uterina media; g A. iliolumbalis; h A. glutaea cranialis; i A. urethrogenitalis; k A. uterina caudalis; l A. perinei; m A. glutaea caudalis; n Rami obturatorii; o A. clitoridis; p A. mesenterica caudalis; q A. colica sinistra; r A. haemorrhoidalis cranialis; s A. sacralis media.

1 Ovarium (vom Mesovarium und der Eileiterfalte verdeckt); 2 scheinbarer Uteruskörper; 2′ freies Uterushorn; 3 Vagina; 4 Cervix uteri; 4′ Portio vaginalis uteri; 5 rechtes Lig. suspensorium ovarii und Lig. latum uteri (der kaudale und dorsale Teil sind abgeschnitten); das mit 5 bezeichnete Lig. latum uteri erstreckt sich in Wirklichkeit über die laterale Seite des Uterushorns bis zu dessen ventrolateralem Rand, ist aber nicht soweit gezeichnet, weil sonst der Überblick verloren gegangen wäre; 5′ linkes Lig. latum uteri; 6 Harnblase; 7 Rectum; 8 Kreuzbein; 9 Beckensymphyse.

b) 7—9 cm nach ihrem Ursprunge die schwache **A. iliolumbalis** (Abb. 1026 28, 1029 g, 1030 11), die sich im wesentlichen in den Lendenmuskeln verbreitet und oft durch einen Ast der A. glutaea cranialis ersetzt wird. Das ihr beim Pferde zukommende Verbreitungsgebiet wird größtenteils von der A. circumflexa ilium profunda (s. S. 696) und zum Teil auch von der A. glutaea cranialis übernommen.

c) 2—3 cm von der vorigen entfernt die **A. glutaea cranialis** (Abb. 1026 29, 1030 12).

Sie entspringt bisweilen mit 3—4 Ästen aus der A. hypogastrica (Abb. 1029 h) und gibt i. d. R. die 1. und 2. *A. sacralis lateralis* (Abb. 1026 30 u. 31) ab, die andernfalls aus der A. sacralis media entspringen (s. S. 701). Entspringt die A. glutaea cran. nur mit einem Stamme, dann zerfällt dieser bald in mehrere Zweige, die außer den Gesäßmuskeln noch die Lendenmuskeln versorgen und die oft fehlende A. iliolumbalis (s. oben) ersetzen.

d) ungefähr zwischen mittlerem und kaudalem Drittel der Beckenhöhle die **A. urethrogenitalis** (Abb. 1026 35).

Sie gibt beim männlichen Tier (Abb. 1030 16) Zweige an die Harnblase (*A. vesicalis caud.* [16′]) und die akzessorischen Geschlechtsdrüsen; beim weiblichen Tier (Abb. 1029 i) zweigt sie die sehr starke *A. uterina caudalis* (k) ab, die kranial bis zum Uteruskörper verläuft, dabei Zweige an die Scheide und

Harnblase abgibt und mit mehreren starken Endästen den Uteruskörper versorgt; diese anastomosieren mit Ästen der A. uterina media. Außerdem gibt sie bei weiblichen Tieren eine schwache *A. haemorrhoidalis caudalis* und *A. perinei* (l) an das Ende des Mastdarms und das Perineum ab.

e) 3—4 cm kaudal von d eine 10—12 mm starke **A. glutaea caudalis** (Abb. 1026 38, 1029 m u. 1030 17), die über die Incisura ischiadica minor hinweg in den M. biceps dringt und kleine Zweige noch an den M. glutaeus profundus, M. gemellus und M. quadratus femoris abgibt.

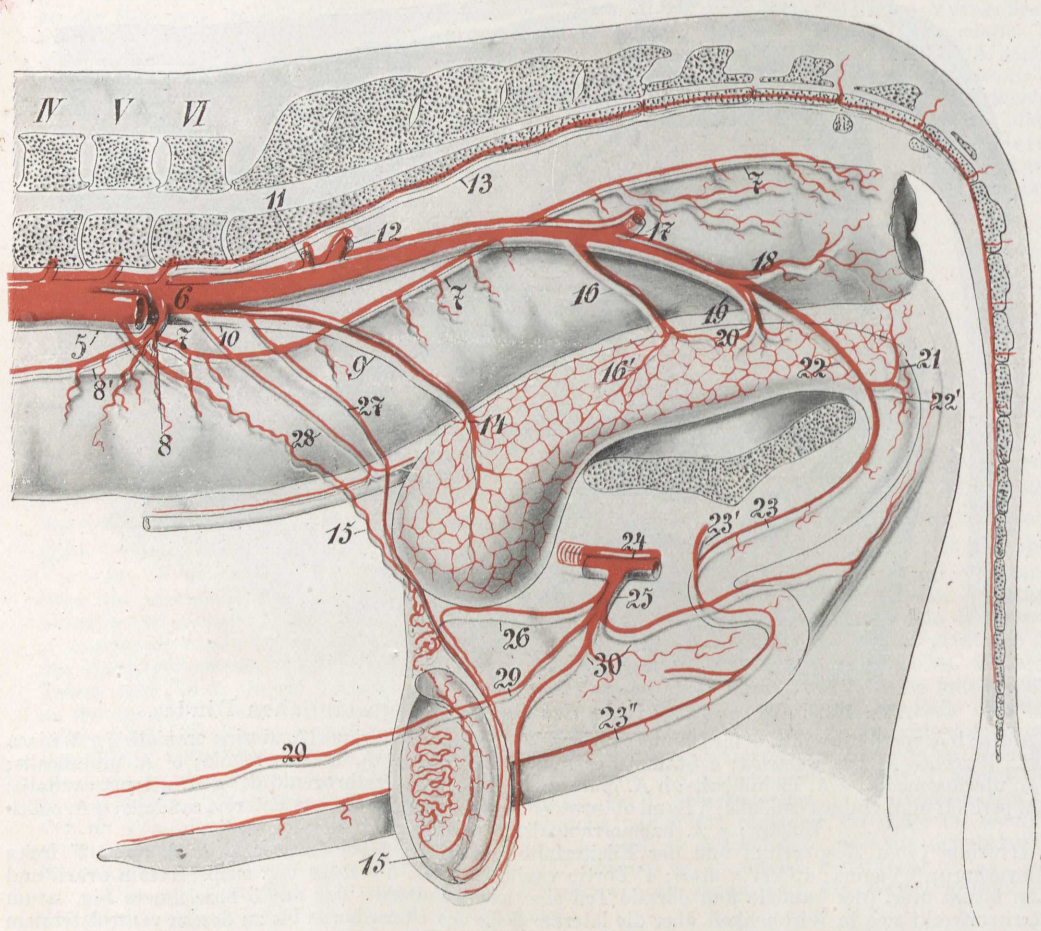

Abb. 1030. Viszeralgefäße des Beckens des männlichen Rindes.

5 A. iliaca ext. sinistra; 6 A. hypogastrica sinistra; 7, 7, 7 A. haemorrhoidalis cranialis; 8 A. mesenterica caudalis; 8′ A. colica sinistra; 9 u. 10 A. umbilicalis; 11 A. iliolumbalis; 12 A. glutaea cranialis; 13 A. sacralis media; 14 A. vesicalis cranialis; 15, 15 A. spermatica int.; 16 A. urethrogenitalis; 16′ A. vesicalis caudalis; 17 A. glutaea caudalis; 18 A. haemorrhoidalis caudalis; 19 A. pudenda int.; 20 A. bulbi urethrae; 21 A. perinei; 22 A. penis; 22′ A. profunda penis; 23 A. dorsalis penis der linken Seite; 23′ A. dorsalis penis der rechten Seite; 23″ A. dorsalis penis, distal von der S-förmigen Krümmung; 24 A. profunda femoris; 25 Truncus pudendoepigastricus; 26 A. spermatica ext.; 27 A. deferentialis; 28 A. ureterica; 29, 29 A. epigastrica caudalis; 30 A. pudenda ext.

IV, V, VI die entsprechenden Lendenwirbel.

f) kleine *Rami obturatorii* (Abb. 1026 36, 1029 n), die an den M. obturator int. und durch das For. obturatum hindurch an den M. obturator ext. und die Mm. adductores gehen; sie entspringen nicht selten zum Teil auch brustwärts von der A. glutaea caudalis (Abb. 1026).

g) Der schwache Endstamm der A. hypogastrica wird beim weiblichen Tiere zur *A. clitoridis* (Abb. 1029 o), die sich in der Clitoris und deren Nachbarschaft verbreitet; beim männlichen Tiere gibt er zunächst die *A. haemorrhoidalis caudalis* (Abb. 1030 18), sodann eine *A. bulbi urethrae* (20) ab und wird dann zur *A. penis* (22); diese teilt sich in die *A. dorsalis penis* (23) und *A. profunda penis* (22′); erstere verläuft bis zum Ende des Penis (23″) und verzweigt sich im Praeputium, aber auch im Penis; letztere gibt i. d. R. eine kleine *A. perinei* (21) ab und dringt am Sitzbeinausschnitt in das Corpus cavernosum des Penis und der Urethra ein.

10. Die **A. sacralis media** (Abb. 1026 40, 1029 s, 1030 13) ist ein etwa 5 mm starkes, an der ventralen Fläche des Kreuzbeins links neben der Mittellinie schwanzwärts verlaufendes Gefäß, das im Teilungswinkel der Aa. hypogastricae entspringt und die Richtung der Aorta fortsetzt. Am 1. Schwanzwirbel wird sie zur *A. coccygea* (Abb. 1026 40′, 44).

Sie gibt bald nach ihrem Ursprunge 2—4 schwache *Aa. sacrales laterales* (Abb. 1026 32 u. 33) ab, die in die Forr. sacralia ventralia dringen, zum Teil (30 u. 31) aber auch von der A. glutaea cranialis abgegeben werden können (s. S. 699) und nur an das Rückenmark und an die Schwanzmuskeln Zweige senden. Am Anfange des Schwanzes entspringen aus der A. sacralis media gesondert oder mit einem Stämmchen die beiden *Aa. caudae laterales*. Diese teilen sich in eine ventrale und eine dorsale Seitenarterie des Schwanzes (42 u. 43), während die mittlere Schwanzarterie durch die A. coccygea (44) gebildet wird. Die ersteren stehen durch metamere Queräste unter sich und mit der A. coccygea in Verbindung.

d) Aorta descendens des Schweines.

α) Aorta thoracica.

1. Die **A. oesophagea** und **A. bronchialis** entspringen i. d. R. gesondert.

2. Je nach der Zahl der Brustwirbel gibt die Aorta thoracica 10—12 **Aa. intercostales** ab, von denen häufig 2 mit je einem kurzen Stämmchen aus der dorsalen Wand der Aorta entspringen, so daß die eine oder die andere A. intercostalis von der vorhergehenden oder der folgenden abgegeben wird.

3. Die **Aa. phrenicae craniales** fehlen.

β) Aorta abdominalis.

1. Die 2 **Aa. phrenicae caudales** haben einen inkonstanten Ursprung.

Zu ihnen gesellen sich **2 Aa. phrenicoabdominales** (Abb. 1032 4), die etwa 1 cm vor den Aa. renales entspringen und sich im Zwerchfell (4′) und in den Bauchmuskeln (4″) verbreiten.

2. Die 1½—2½ cm lange **A. coeliaca** (Abb. 989 a) teilt sich in die *A. hepatica* und *A. lienalis*. Die *A. gastrica sinistra* wird durch die A. gastrica cranialis und caudalis und die A. diverticuli, Äste der A. hepatica oder A. lienalis, vertreten.

Die 7—8 mm starke **A. hepatica** (d) ist der stärkere Ast der A. coeliaca und gibt ab: a) häufig die *A. diverticuli* (c′) und die *A. gastrica caudalis* (c), b) kleine *Rami pancreatici* (l), c) einen Ast für den Lobus caudatus, d) die *A. gastroduodenalis* (m); sie spaltet sich in die *A. gastroepiploica dextra* (k) und die *A. pancreaticoduodenalis* (n), die eine Anzahl *Aa. pyloricae* abgeben; e u. f) je einen Ast für den Lobus dexter lateralis und medialis der Leber, g) eine für die brustseitige Wand des Magens bestimmte *A. gastrica cranialis* (i), von der meist der *Ramus oesophageus* abzweigt. Aus der A. gastrica caudalis oder cranialis oder aus der A. hepatica treten an die kleine Kurvatur des Magens Gefäße, die sich büschelförmig in zahlreiche kleine, vielfach anastomosierende Äste teilen, so daß diese Verzweigung in ihrer Gesamtheit einem Wundernetz ähnlich ist; h u. i) Äste für den Lobus sinister lateralis und medialis und den Lobus caudatus. Aus einem dieser Zweige entspringt k) die *A. cystica*, Gallenblasenarterie.

Aus der 4—6 mm starken **A. lienalis** (b) entspringen: a) ein *Ramus pancreaticus* (l), b) die für die beckenseitige Wand des Magens bestimmte *A. gastrica caudalis* (c), die bisweilen aus der A. hepatica oder aus dem Teilungswinkel der A. coeliaca abgeht. Sie gibt Gefäße ab, die sich an der kleinen Kurvatur ebenso büschelförmig verzweigen wie die Äste der A. gastrica cranialis; c) eine *A. diverticuli* (c′), die bisweilen aus der A. hepatica oder der A. gastrica caudalis entspringt, d) Zweige für die Milz (e), e) die *Aa. gastricae breves* (f, f′), f) die *A. gastroepiploica sinistra* (g); g) das Ende der Milzarterie verzweigt sich in der Milz und im großen Netz. Der Ramus oesophageus entspringt mitunter anstatt aus der A. gastrica caudalis aus der A. lienalis.

3. Die **A. mesenterica cranialis** (Abb. 1031 3) entspringt 3—6 cm kaudal von der A. coeliaca (2) und ist anfangs 10—12 mm dick. Sie gibt ab (Abb. 996 a): a) einige *Rami pancreatici;* b) 10—12 *Aa. jejunales* (i, i), die 4—6 mm dick sind und miteinander Bögen bilden; von diesen gehen nebeneinander entspringende dünne Gefäße ab, die durch gegenseitige Verzweigung und Verbindung ein luffaschwammähnliches, flach ausgebreitetes Netzwerk bilden; erst aus diesem treten die direkten Zweige für die Darmwand hervor; die erste A. jejunalis sendet einen Zweig zum Duodenum; c) die 4—5 mm dicke und 3—4 cm lange *A. ileocaecocolica* (d). Sie gibt wieder ab:

α) die schwache *A. ileocaecalis* für das Ileum (f) und Caecum (g) und β) den *Ramus colicus* (e); dieser beschreibt mit der A. colica dextra korkzieherartige Windungen, deren Zahl mit der der Grimmdarmwindungen übereinstimmt, wobei beide Gefäße innerhalb des Grimmdarmkegels nach der Ansa centralis verlaufen. Aus der peripheren Wand des Ramus colicus und der A. colica dextra gehen zahlreiche Zweige ab, die wie beim Dünndarm zunächst luffaschwammähnliche Netze bilden, aus denen wiederum lange, dünne Zweige hervortreten, die vom Ramus colicus nur an die zentripetalen Windungen treten.

d) den etwa 2 cm langen Stamm der *A. colica media* und *A. colica dextra*. Er teilt sich wieder in: α) die 2 mm dicke *A. colica media* (b) für die Endschleife des Colon und β) die *A. colica dextra* (c); diese verhält sich wie der Ramus colicus der A. ileocaecocolica, sendet ihre Äste aber nur an die zentrifugalen Kolonwindungen.

4. und 5. Die **Aa. renales** und **Aa. spermaticae internae** weichen nicht von denen des Pferdes ab (s. S. 684 u. 685).

6. Die **A. mesenterica caudalis** ist wie bei den Wiederkäuern (s. S. 696).

7. 6 **Aa. lumbales** entspringen an jeder Seite; die 7. entspringt aus der A. sacralis media.

8. Die **A. iliaca externa** (Abb. 1032 8) tritt 2—3 cm kranial vom Os pubis aus der Bauchhöhle an die mediale Seite des Os femoris und verläuft als **A. femoralis** (16) zur Kniekehle. Sie gibt ab:

A. in der Beckenhöhle: a) 4—5 cm nach ihrem Ursprunge die relativ (5—6 mm) starke **A. circumflexa ilium profunda** (9), die sich in den Bauchmuskeln und mit je einem Ast im M. quadriceps und in der lateralen Muskulatur des Oberschenkels verzweigt und Zweige an die Lnn. subiliaci abgibt;

b) die **A. spermatica externa,** die bei kastrierten männlichen Tieren sehr dünn ist und i. d. R. aus dem Truncus pudendoepigastricus oder auch aus der A. profunda femoris entspringt; beim weiblichen Tiere fehlt sie, und die *A. uterina media* entspringt aus der A. umbilicalis.

c) ganz nahe dem Schambeinkamme die **A. profunda femoris** (10, 14, 15, 15′, 15″); von ihr werden mit einem **gemeinsamen Stamme** (11) oder gesondert die **A. epigastrica caudalis** (13) und die **A. pudenda externa** (12) abgegeben. Erstere entspringt öfter aus der A. circumflexa ilium prof., letztere geht bei männlichen Tieren nur an die Vorhaut; sie und die A. profunda femoris verhalten sich wie beim Rinde (s. S. 696).

B. am Oberschenkel: d) den ¾—1 cm langen **gemeinsamen Stamm der A. circumflexa femoris lateralis** und **A. femoris cranialis** (17), der aus der A. femoralis direkt nach deren Durchtritt durch die Bauchmuskeln entspringt. Die schwächere *A. femoris cranialis* (18) tritt sofort in den M. quadriceps, während die stärkere *A. circumflexa femoris lateralis* (19) zum M. biceps, M. tensor fasciae latae und M. quadriceps tritt.

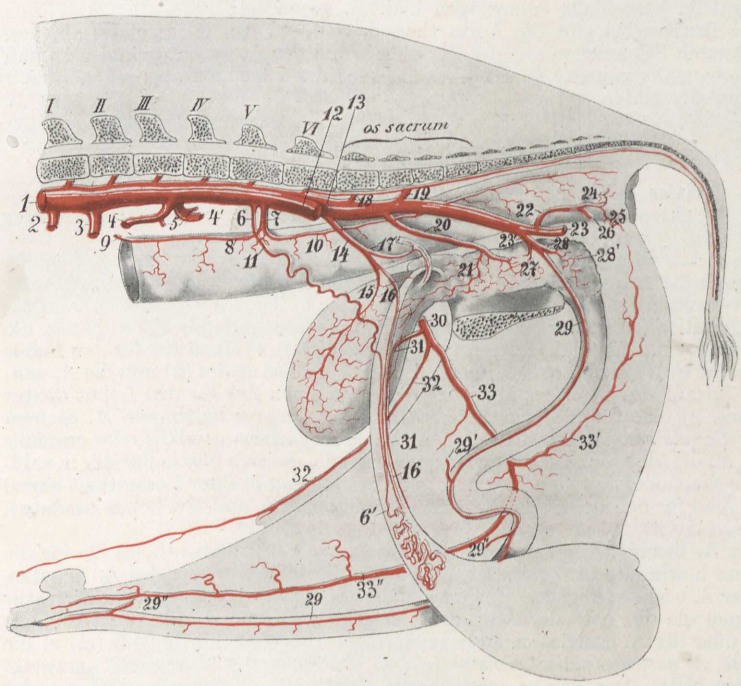

Abb. 1031.

Abb. 1031. Viszeralgefäße des Beckens des männl. Schweines.
1 Aorta; 2 A. coeliaca; 3 A. mesenterica cranialis; 4 A. renalis sinistra; 4′ A. renalis dextra; 5 Aa. suprarenales; 6, 6′ A. spermatica int.; 7 A. mesenterica caudalis; 8 A. colica sinistra; 9 A. colica media; 10 A. haemorrhoidalis cranialis; 11 Äste, die den Aa. sigmoideae hom. entsprechen; 12 A. iliaca ext.; 13 A. hypogastrica; 14 A. umbilicalis; 15 A. vesicalis cranialis; 16 A. deferentialis; 17 A. ureterica; 18 A. iliolumbalis; 19 A. glutaea cranialis; 20 A. urethrogenitalis; 21 Aa. vesicales caudales; 22 u. 24 A. haemorrhoidalis caudalis; 23 A. glutaea caudalis; 23′ A. pudenda int.; 24 A. haemorrhoidalis caudalis; 25 A. perinei; 26 Muskelast an den M. bulbocavernosus; 27 A. bulbi urethrae; 28 A. penis; 28′ A. profunda penis; 29, 29 linke A. dorsalis penis; 29′, 29″, 29‴ rechte A. dorsalis penis; 30 Truncus pudendoepigastricus; 31, 31 A. spermatica ext.; 32, 32 A. epigastrica caudalis; 33 A. pudenda ext., 33′ ihr kaudaler und 33″ ihr kranialer Ast.

e) die **A. saphena**; sie ist sehr stark und verläuft an der medialen Seite des Schenkels bis nahe zum Tarsus (Abb. 1005 p), an dessen laterale Seite sie die **A. tarsea lateralis** (q) abgibt, während sie selbst zur **A. tarsea medialis** (r) wird; diese verläuft über die mediale Seite des Tarsus und liefert gemeinsam mit der A. tarsea perforans (f) die Arterien für die plantare Seite des Fußes (s. S. 678 und Abb. 1005).

f) inkonstante **Muskelzweige.**

g) die **A. femoris caudalis** für die Mm. gastrocnemii, den M. flexor digitalis pedis sublimis, M. biceps, M. semitendinosus und M. semimembranosus.

Die **A. poplitea** gibt die *A. peronaea* ab, die am Wadenbeine herabläuft, und teilt sich in die A. tibialis posterior und anterior.

Die **A. tibialis posterior** geht in der Tiefe zwischen Tibia und Fibula bis zum Tarsus und gibt die Ernährungsarterie für die Tibia sowie Zweige für die hinteren Unterschenkelmuskeln ab.

Die **A. tibialis anterior** tritt zwischen Tibia und Fibula an die vordere Fläche der Tibia und läuft an ihr, indem sie den hier gelegenen Muskeln Zweige gibt, bis zum Sprunggelenke, wo sie zur *A. dorsalis pedis* wird (Abb. 1006 e). Dort spaltet sie die *A. tarsea perforans* (f) ab, die durch den Sprunggelenkskanal tritt, um sich mit der A. plantaris lateralis und medialis zum Arcus plantaris proximalis zu vereinigen (s. S. 678 und Abb. 1005), während sich die fortlaufende A. dorsalis pedis in die Arterien für die dorsale Fläche des Fußes teilt (s. S. 678 und Abb. 1006).

9. Die **Aa. hypogastricae** und

10. die **A. sacralis media** (Abb. 1013 d, 1031 u. 1032) verlaufen und teilen sich im wesentlichen wie bei den Wiederkäuern (s. S. 701). Die zwischen beiden bestehenden kleinen Unterschiede ergibt ein Vergleich der Abb. 1013, 1031 u. 1032 mit den Abb. 1014, 1026 u. 1030.

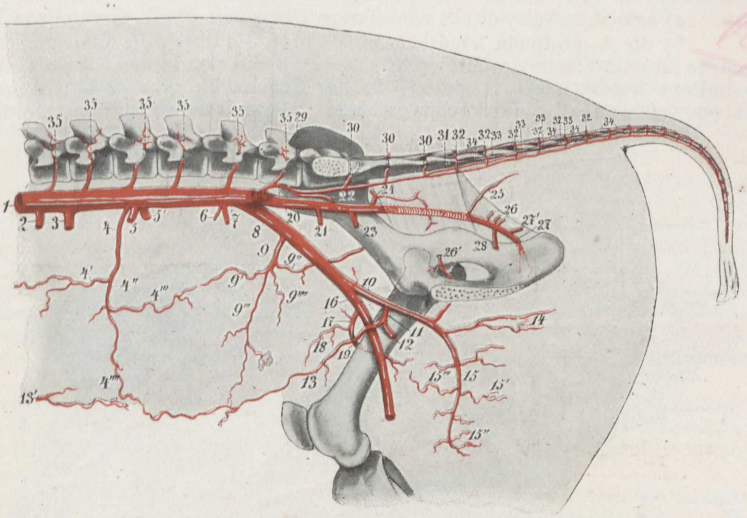

Abb. 1032.

Abb. 1032. Parietalgefäße des Beckens des Schweines.

1 Aorta; 2 A. coeliaca; 3 A. mesenterica cranialis; 4 A. phrenicoabdominalis, 4′ ihr Ramus phrenicus, 4″ ihr Ramus abdominalis; 4‴ Anastomose mit der A. circumflexa ilium profunda; 4⁗ Anastomose mit den beiden Aa. epigastricae; 5 A. renalis sinistra; 5′ A. renalis dextra; 6 A. spermatica int.; 7 A. mesenterica caudalis; 8 A. iliaca ext.; 9 A. circumflexa ilium profunda, 9′ ihr kranialer und 9″ ihr kaudaler Ast; 9‴ Anastomose mit der A. epigastrica caudalis; 9⁗ Ast an den M. rectus femoris; 10 A. profunda femoris; 11 Truncus pudendoepigastricus; 12 A. pudenda ext.; 13 A. epigastrica caudalis; 13′ A. epigastrica cranialis; 14 Äste, die den fortlaufenden Stamm der A. profunda femoris vertreten; 15 A. circumflexa femoris medialis; 15′ Äste an den M. semitendinosus; 15″ Äste an den M. biceps; 15‴ Anastomose mit der A. circumflexa femoris lateralis; 16 A. femoralis; 17 gemeinschaftlicher Stamm der A. femoris cranialis und der A. circumflexa femoris lateralis; 18 A. femoris cranialis; 19 A. circumflexa femoris lateralis; 20 A. hypogastrica; 21 A. umbilicalis; 22 A. iliolumbalis; 23 A. urethrogenitalis; 24 A. glutaea cranialis; 25 Ast an den M. coccygeus; 26 Rami obturatorii; 26′ Ramus obturatorius der A. profunda femoris; 27 A. glutaea caudalis; 27′ A. haemorrhoidalis caudalis; 28 A. pudenda int.; 29 A. sacralis media; 30, 30, 30 Aa. sacrales laterales; 31 A. coccygea; 32 Aa. caudae laterales; 33 A. caudae lateralis ventralis; 34 A. caudae lateralis dorsalis; 35 Aa. lumbales.

e) Aorta descendens der Fleischfresser.

α) Aorta thoracica.

1. Die **A. oesophagea** und **A. bronchialis** verhalten sich wie beim Pferde (s. S. 681 u. 682).

2. Jederseits sind 9 oder 10 **Aa. intercostales** vorhanden. Die ersten 3 oder 4 entspringen aus der A. intercostalis suprema, die 1. häufig aus der A. cervicalis profunda.

3. Die **Aa. phrenicae craniales** fehlen.

β) Aorta abdominalis.

1. Es sind 2 **Aa. phrenicae caudales** vorhanden.

2. Der Stamm der **A. coeliaca** (Abb. 991 a) ist etwa 1½—3 cm lang und teilt sich ähnlich wie beim Pferde; zuerst spaltet sich i. d. R. die *A. hepatica* (d) ab, so daß ein kurzer *Truncus gastrolienalis* übrigbleibt. Die **A. gastrica sinistra** (c) gleicht der des Pferdes (s. S. 682). Aus der **A. hepatica** (d) entspringen: a) *Rami hepatici* und b) die *A. gastrica dextra* (i). Der dann bleibende Stamm, die *A. gastroduodenalis* (m), spaltet sich in die *A. gastroepiploica dextra* (k) und die *A. pancreaticoduodenalis* (n). Die **A. lienalis** (b) läuft im Milz-Magenbande nach rechts und gibt ab: a) starke *Rami pancreatici*, b) lange und starke *Rami lienales* (e) für die Milz, c) die *Aa. gastricae breves* (f, f′), d) die *A. gastroepiploica sinistra* (g).

3. Die **A. mesenterica cranialis** (Abb. 994 a u. h) entspringt ½—3 cm kaudal von der A. coeliaca, ist relativ lang und gibt die *Aa. jejunales* (i, i) und den Stamm der *A. colica media* (b), *A. colica dextra* (c) und *A. ileocaecocolica* (d) ab; die *A. colica media* (b) tritt an das Colon transversum und den Anfang des Colon descendens, die *A. colica dextra* (c) an das Colon ascendens; die *A. ileocaecocolica* (d) teilt sich in den *Ramus caecalis* (g) für das Caecum, den *Ramus iliacus* (f) für das Ileum und den *Ramus colicus* (e) für den Anfang des Colon ascendens. Die 14—16 *Aa. jejunales* (i) gehen an das Jejunum und den Endabschnitt des Duodenum.

4. Eine **A. phrenicoabdominalis** verhält sich ähnlich wie beim Schweine (s. S. 701).

5. und 6. Die **Aa. renales** und **Aa. spermaticae internae** gleichen denen des Pferdes.

7. Die **A. mesenterica caudalis** ist schwach; die *A. colica sinistra* geht an das Endstück des Colon.

8. Jederseits sind 6 **Aa. lumbales** vorhanden; die 7. entspringt aus der A. hypogastrica.

9. Die **A. circumflexa ilium profunda**; ausnahmsweise wird sie von der A. iliaca externa abgegeben.

10. Die **A. iliaca externa** (Abb. 1033 e) und deren Fortsetzung, die **A. femoralis**, verlaufen bis zur Kniekehle im allgemeinen wie beim Pferde. In der Bauchhöhle gibt sie ab:

a) ausnahmsweise direkt nach ihrem Ursprunge die **A. circumflexa ilium prof.** (s. oben).

b) die **A. profunda femoris** (Abb. 1033 f), die durch die Bauchmuskeln aus der Bauchhöhle tritt, an die laterale Fläche des M. pectineus gelangt und sich in den fortlaufenden Stamm und die **A. circumflexa femoris medialis** spaltet. In der Bauchhöhle gibt sie ab: die **A. epigastrica caudalis** (g) und **A. pudenda ext.** (h), die entweder gesondert oder mit einem Stamm entspringen. Außerdem kommt aus ihr (oder aus der A. epigastrica caud. oder der A. iliaca ext.) die **A. spermatica ext.** der männlichen Tiere; bei weiblichen Tieren fehlt sie; die **A. uterina media** entspringt aus der A. umbilicalis (s. S. 705).

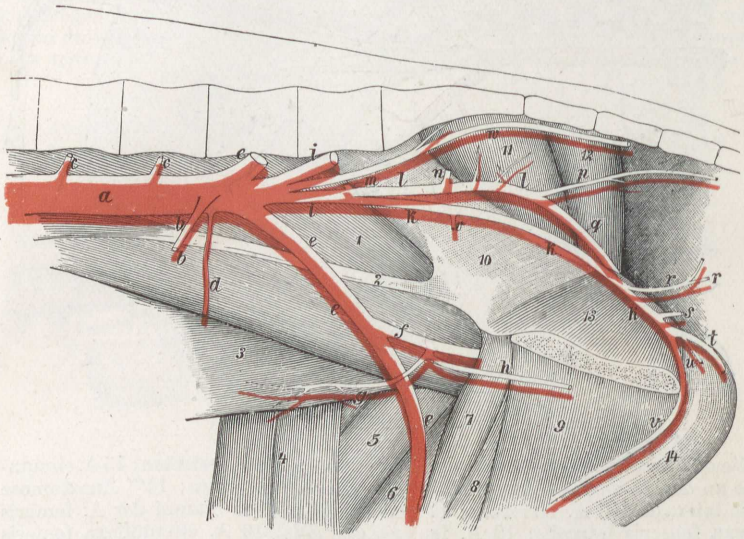

Abb. 1033. Arterien der Beckenhöhle des männlichen Hundes.
a Aorta abdominalis; b, b A. mesenterica caudalis; c, c Aa. lumbales; d A. circumflexa ilium prof.; e, e, e, e Aa. iliacae ext.; f A. profunda femoris; g A. epigastrica caudalis; h A. pudenda ext.; i, i Aa. hypogastricae; k, k, k A. pudenda int.; l, l fortlaufender Stamm der A. hypogastrica; m A. iliolumbalis; n A. glutaea cranialis; o A. umbilicalis; p A. caudae lateralis superficialis; q A. glutaea caudalis; r, r A. haemorrhoidalis caudalis; s A. perinei; t A. profunda penis; u A. bulbi urethrae; v A. dorsalis penis; w A. sacralis media.
1 M. iliopsoas; 2 Sehne des M. psoas minor; 3 Bauchmuskeln; 4 M. sartorius; 5 M. rectus femoris; 6 M. vastus medialis; 7 M. pectineus; 8 M. adductor; 9 M. gracilis; 10 Os ilium; 11 M. piriformis; 12 M. glutaeus superficialis; 13 M. obturator int.; 14 Penis.

Die unter a und b genannten Arterien verhalten sich im übrigen wie beim Pferde (s. S. 686). Am Oberschenkel gibt die A. femoralis ab:

c) die **A. femoris cranialis** und

d) die **A. circumflexa femoris lateralis.** Beide entspringen sofort nach dem Austritt der A. iliaca ext. aus der Bauchhöhle entweder mit einem kurzen gemeinsamen Stamm oder gesondert. Die *A. circumflexa femoris lateralis* verläuft zwischen M. tensor fasciae latae und M. rectus femoris einerseits und M. sartorius anderseits fast gerade nach vorn und gibt Zweige an den M. sartorius, M. quadriceps, M. tensor fasciae latae und die Mm. glutaei. Die *A. femoris cranialis* dringt zwischen M. rectus femoris und M. vastus medialis in die Tiefe und verzweigt sich im M. quadriceps, gibt aber auch dem M. iliopsoas Zweige.

e) starke **Rami musculares**, die zum Teil proximal, zum Teil distal von f und g entspringen.

f) die **A. genus suprema**; sie entspringt etwas distal von der Mitte des Os femoris gegenüber oder ein wenig zehenseitig von der A. saphena und verläuft schräg zehenwärts und nach vorn zur medialen Seite des Kniegelenkes.

g) die **A. saphena**; sie entspringt in der Mitte des Oberschenkels oder etwas weiter zehenwärts aus der medialen Wand der A. femoralis, läuft bis zum proximalen Viertel des Unterschenkels und spaltet sich in einen vorderen (dorsalen) und einen hinteren (plantaren) Ast.

Der *Ramus dorsalis* verläuft zur Beugeseite des Tarsus und liefert mit der A. tibialis anterior die Arterien für die dorsale Seite des Fußes (s. S. 678 u. Abb. 1004).

Der *Ramus plantaris* läuft am M. flexor digitalis profundus bis nahe zum Tarsus herab, gibt die *A. tarsea lateralis* für die laterale Seite des Sprunggelenkes ab, verläuft als *A. tarsea medialis* weiter über den medialen Teil der Streckfläche des Tarsus und liefert den größeren Teil der Arterien für die plantare Fläche des Fußes (s. S. 678 u. Abb. 1003).

h) drei **Aa. femoris caudales**, eine proximale, mittlere und distale, von denen die proximale sämtliche Einwärtszieher des Oberschenkels und die mittlere und distale die an der Beugeseite des Kniegelenkes gelegenen Muskelteile versorgen (M. biceps, M. semitendinosus, Mm. gastrocnemii, M. flexor digitalis sublimis).

Die **A. poplitea** gibt Muskel- und Gelenkzweige ab und spaltet sich im proximalen Viertel des Unterschenkels in die A. tibialis posterior und anterior.

Die schwache **A. tibialis posterior** ist für den M. flexor digitalis pedis prof. bestimmt.

Die starke **A. tibialis anterior** tritt durch das Spatium interosseum cruris auf die vordere Fläche der Tibia, läuft an dieser bis zur Beugeseite des Tarsus (Abb. 1004 f), wobei sie den hier gelegenen Muskeln Zweige gibt und die *A. metatarsea dorsalis V* (p) für die laterale Seite des Mt 5 abspaltet, und versorgt alsdann gemeinschaftlich mit dem Ramus dorsalis der A. saphena (e) die dorsale Fläche des Fußes mit Arterien (s. S. 678 u. Abb. 1004).

Nach Abgabe der Aa. iliacae ext. verläuft die Aorta noch 1—3 cm weiter, gibt dann die beiden Aa. hypogastricae ab und wird zur A. sacralis media.

11. Die **A. hypogastrica** (Abb. 1033 i, i) läuft zur medialen Fläche der Darmbeinsäule und spaltet sich in die A. pudenda interna als viszeralen Ast (k, k) und den fortlaufenden Stamm als parietalen Ast (l, l). a) Der parietale Ast, der dorsal von der A. pudenda interna liegt und stärker als diese ist, läuft über die mediale Seite der Darmbeinsäule und des M. piriformis zur Incisura ischiadica minor und wird dort zur A. glutaea caudalis. Er gibt ab:

α) die **A. iliolumbalis** (m), die bisweilen auch aus der A. hypogastrica entspringt; sie tritt nahe dem Hüfthöcker zwischen dem M. iliopsoas und der Darmbeinsäule zum M. glutaeus medius und gibt außerdem an den M. iliopsoas und M. tensor fasciae latae Zweige. β) die **A. glutaea cranialis** (n); sie entspringt am medialen bzw. dorsalen Rande der Darmbeinsäule und versorgt die Mm. glutaei inkl. M. piriformis. γ) **Rami musculares** für den M. obturator internus *(A. obturatoria* [Abb. 1012 t]), M. levator ani und M. coccygeus. δ) die **A. caudae lateralis superficialis** (Abb. 1033 p); sie liegt als dünnes Gefäß am Seitenrande des Schwanzes direkt unter der Haut. ε) die **A. glutaea caudalis** (q); sie ist das Ende des Ramus parietalis und gibt Zweige an die Mm. glutaei, die Mm. adductores, den M. biceps, M. semitendinosus und M. semimembranosus sowie an die Mm. gemelli, den M. obturator ext. und M. quadratus femoris.

b) Die **A. pudenda interna** (k) liegt ventral vom Wandast und ist etwas schwächer als dieser, aber gegenüber der A. pudenda int. der anderen Tiere sehr stark. Sie verläuft zum Arcus ischiadicus, wo sie beim weiblichen Tier in Scheide, Scham und Clitoris, beim männlichen aber als A. penis (s. unten) an den Penis tritt. Sie gibt ab:

α) an der medialen Fläche der Darmbeinsäule die **A. umbilicalis** (o), das Lig. umbilicale laterale der Harnblase des geborenen Tieres, dessen blutführender Anfangsteil kleine, blutführende Äste an die Harnblase *(A. vesicalis cran.)*, an den Ureter und beim männlichen Tier an den Ductus deferens *(A. deferentialis)*, beim weiblichen Tier eine starke *A. uterina media* an den Uterus abgibt. β) nahe dem Arcus ischiadicus die **A. haemorrhoidalis caudalis** (r, r) für den Mastdarm und After mit seinen Muskeln und die Analdrüsen. γ) die kleine **A. perinei** (s) für das Mittelfleisch. δ) die **A. penis** (den Endstamm der A. pudenda interna); sie spaltet am Sitzbeinausschnitte zunächst die *A. profunda penis* (t) ab, die in das Schwellgewebe des Penis eintritt und vorher die *A. bulbi urethrae* (u) zum Bulbus urethrae entsendet, während der fortlaufende Stamm als *A. dorsalis penis* (v) am Dorsum penis bis zum Praeputium verläuft.

12. Die dünne **A. sacralis media** (w) läuft zwischen den langen Niederziehern des Schwanzes spitzenwärts. Sie gibt die einzelnen Sakral- und Schwanzarterien ab.

III. Die Venen.

Aus der linken Vorkammer des Herzens entspringen die Lungenvenen, aus der rechten Vorkammer die Venen des Herzens und die V. cava cranialis und caudalis. Zum System dieser Hauptstämme tritt als 5. das der V. portae (s. S. 727) hinzu.

A. Die Lungenvenen (Vv. pulmonales) des Pferdes.

Es sind 5—8 Lungenvenen vorhanden, die aus der linken Vorkammer entspringen (S. 612), an der Lungenwurzel mit den beiden Bronchi in die Lungen eintreten und sich mit ihnen und den Ästen der A. pulmonalis verzweigen, wobei sie der Ventralwand der Bronchien anliegen und schließlich das respiratorische Kapillarnetz (S. 476) bilden.

Sie sind ohne Klappen und führen das Blut aus den Lungen, wo es durch die Einwirkung der atmosphärischen Luft arterialisiert worden ist, zur linken Vorkammer zurück. Ihre Wand besitzt vom Herzende bis in die Lungen hinein eine Kreislage von Herzmuskelfasern, durch deren Kontraktion bei der Vorkammerkontraktion der Rückfluß des Blutes aus der Vorkammer verhindert wird (Martin [599]).

B. Die Venen des Herzens des Pferdes.

1. Die **V. cordis magna** (Abb. 935 17) geht aus der rechten Vorkammer ventral von der Einmündungsstelle der V. cava caudalis am dorsalen Ende des Sulcus longitudinalis dexter hervor (5); sie verläuft zunächst in der kaudalen Hälfte des Sulcus coronarius als *Ramus circumflexus* (dorsal und etwas lateral von der entsprechenden Arterie) nach links (Abb. 936 n′) und steigt sodann als *Ramus descendens* im Sulcus longitudinalis sinister herab (n). Ihre Äste verzweigen sich in der Wand der linken Herzkammer. Kurz nach ihrem Abgange zweigt von ihr die im Sulcus longitudinalis dexter liegende *V. cordis media* (Abb. 935 5′ u. 18) ab.

Abb. 1034.

Gefäße und Nerven in der Brusthöhle des Pferdes (von der rechten Seite; die Rippen sind bis auf die 9., 15. und 18. entfernt).

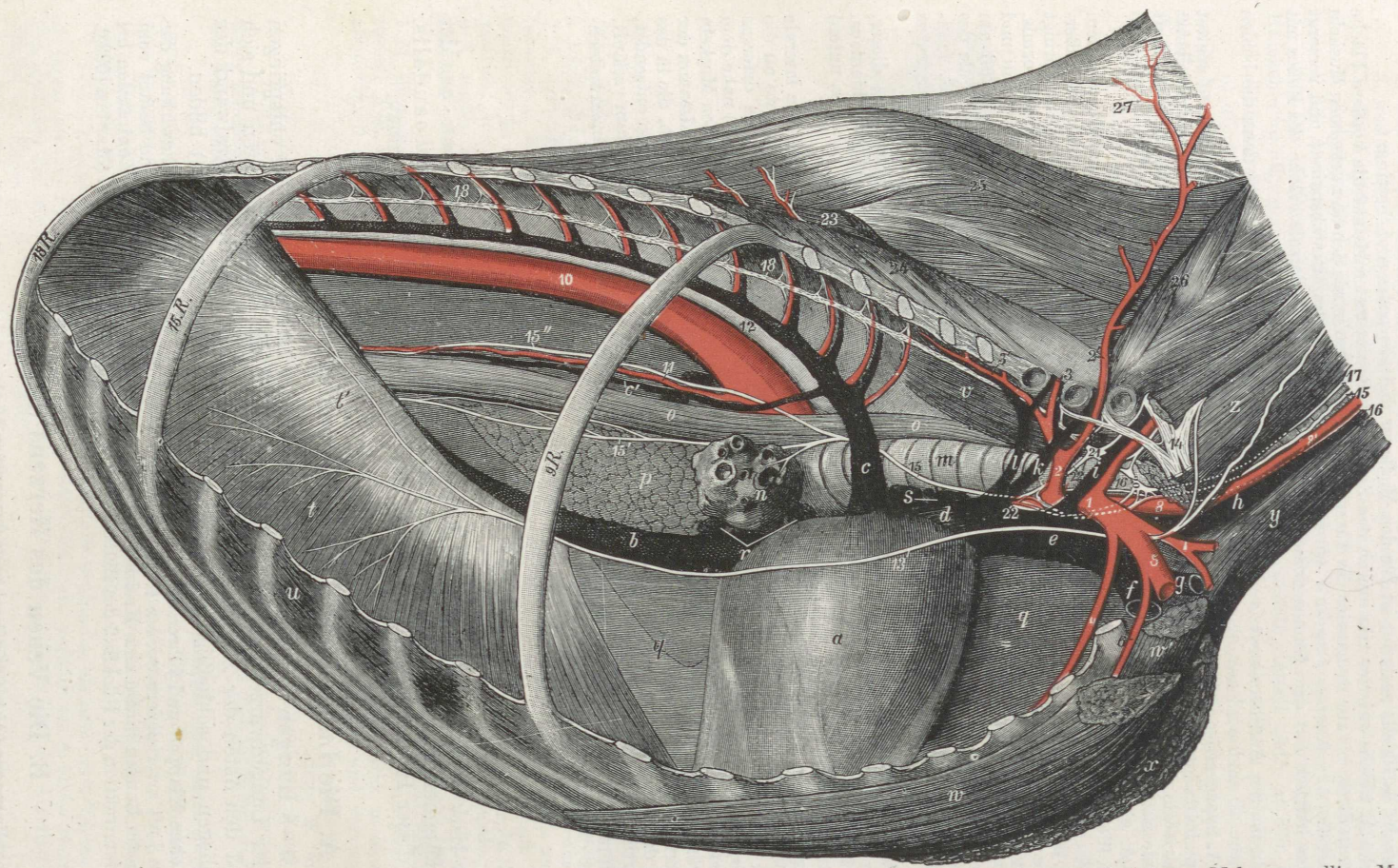

a Herzbeutel mit Herz; b V. cava caudalis; c V. azygos dextra; c′ V. oesophagea; d Sinus venosus; e V. cava cranialis; f V. axillaris; g V. cervicalis ascendens; h V. jugularis; i V. vertebralis; k V. cervicalis profunda; l V. costocervicalis; m Luftröhre; n rechte Lungenwurzel; o, o Speiseröhre; p Anhangslappen der rechten Lunge; q, q Mediastinum; r bronchiale Lymphknoten; s Lnn. mediastinales craniales; t Pars costalis des Zwerchfells; t′ Zwerchfellssehne; u Zwischenrippenmuskulatur; v M. longus colli; w M. pectoralis prof. (humerale Portion); w′ M. pectoralis prof. (präskapulare Portion); x M. pectoralis superficialis (w, w′ und x sind abgeschnitten); y M. sternomandibularis; z M. scalenus. 1 A. subclavia dextra; 2 Stamm der A. cervicalis profunda (2′) und A. costocervicalis, die sich wieder in die A. transversa colli (3) und die A. intercostalis suprema (3′) teilt; 4 A. mammaria int.; 5 A. axillaris bzw. Ende der A. subclavia dextra; 6 A. thoracica externa; 7 Truncus omocervicalis; 8 Truncus bicaroticus; 8′ A. carotis communis dextra; 9. R. 9. Rippe; 10 Aorta; 11 A. oesophagea; 12 Ductus thoracicus; 13 N. phrenicus dexter; 14 Plexus axillaris; 15. R. 15. Rippe; 15, 15 N. vagus dexter; 15′ ventraler und 15″ dorsaler Endast der beiden Nn. vagi; 16, 16 N. recurrens dexter; 17 Halsteil des N. sympathicus; 18. R. 18. Rippe; 18, 18 Brustteil des N. sympathicus; 20 Ganglion cervicale caudale; 21 Ganglion thoracale primum; 22 Ramus cardiacus dexter; 23 M. longissimus dorsi (abgeschnitten); 24 M. iliocostalis; 25 M. spinalis et semispinalis dorsi et cervicis; 26 M. multifidus cervicis; 27 Nackenplatte.

2. Die **Vv. cordis minores** sind schwache Gefäße von wechselnder Zahl — meistens 4 oder 5 —, deren Seitenzweige in der rechten Kammer und rechten Vorkammer liegen. Sie entspringen im rechten Teile des Sulcus coronarius aus der rechten Vorkammer. Die kleinen Ursprungsöffnungen liegen ganz versteckt zwischen den Mm. pectinati der Vorkammer.

C. Die V. cava cranialis (superior N.) des Pferdes.

Die **V. cava cranialis** (Abb. 1034 e) ist eine starke, unpaare Vene, die dem Truncus brachiocephalicus comm. der Arterien entspricht. Sie reicht vom Herzen bis zum 1. Rippenpaar, liegt dabei etwas rechts von der Medianebene in der präkardialen Mittelfellspalte ventral vom Truncus brachiocephalicus comm. und entspringt aus dem Sinus venosus cordis (s. S. 611); aus ihr zweigen die V. azygos dextra, ferner jederseits der Stamm der V. costocervicalis und V. cervicalis profunda, die V. vertebralis und die V. thoracica (mammaria) interna ab; dann spaltet sie sich am Brusthöhleneingang in die Vv. axillares und den Stamm der Vv. jugulares. Am Ursprunge dieser Venen finden sich starke Klappen (Lehmann [540]).

1. Die V. azygos dextra des Pferdes.

Die **V. azygos dextra** (Abb. 1034 c) zweigt die Venen ab, die den von der Aorta thoracica abgehenden Arterienästen entsprechen; sie entspringt aus der V. cava cranialis direkt nach deren Ursprung aus der rechten Vorkammer, manchmal auch aus dieser selbst (aus dem Sinus venosus), steigt dann in leichtem Bogen rechts von der Speise- und Luftröhre dorsal zum 6. Brustwirbel auf und liegt von hier ab dorsal und rechts vom Ductus thoracicus (12), der sie von der Aorta (10) trennt; sie tritt zwischen den Zwerchfellspfeilern in die Bauchhöhle, löst sich am 1. Lendenwirbel, rechts von der Medianebene, in Zweige für den M. transversus abdominis und M. iliopsoas auf und verbindet sich mit der rechten ersten V. lumbalis. Sie gibt ab:

a) die *V. bronchialis* und *V. oesophagea* (c'), mit den gleichnamigen Arterien verlaufende schwache Gefäße, die gesondert oder mit einem gemeinschaftlichen Stämmchen aus der V. azygos dextra entspringen;

b) die letzten 14 *Vv. intercostales dorsales* der rechten und die 5. bis 11. oder 5. bis 14. der linken Seite. Sie begleiten die gleichzähligen Arterien, anastomosieren mit den Zwischenrippenzweigen *(Vv. intercostales ventrales)* der V. mammaria int. und nehmen von den Wirbelblutleitern entspringende Venen auf.

c) die *V. azygos sinistra*; sie entspringt in der Gegend des 11. bis 14. Brustwirbels, tritt dorsal von der Aorta nach der linken Seite hinüber, läuft links am dorsalen Rande der Aorta beckenwärts, tritt durch den Hiatus aorticus in die Bauchhöhle und vereinigt sich mit der ersten V. lumbalis. Sie spaltet die letzten 4—7 Vv. intercostales dorsales der linken Seite ab; bisweilen fehlt sie; dann entspringen diese Vv. intercostales aus der V. azygos dextra.

2. Der Stamm der V. costocervicalis und V. cervicalis profunda des Pferdes.

Der kurze, an der Luft- und Speiseröhre gelegene Stamm (Abb. 1034) gibt die *V. costocervicalis* (l) ab, die sich wieder in die *V. intercostalis suprema* (bei 3') und die *V. transversa colli* (bei 3) teilt; der fortlaufende Stamm wird zur *V. cervicalis profunda* (k). Diese Venen verhalten sich wie die gleichnamigen Arterien (s. S. 636); die V. cervicalis profunda entspringt bisweilen selbständig aus der V. cava cranialis.

3. Die V. vertebralis des Pferdes.

Die **V. vertebralis** (i) gleicht der gleichnamigen Arterie (s. S. 636).

Die durch die Forr. intervertebralia der Halswirbel in den Wirbelkanal tretenden Zweige verbinden sich mit dem Sinus columnae vertebralis ihrer Seite (s. Gehirnhäute S. 772).

4. Die V. thoracica s. mammaria interna des Pferdes.

Die **V. thoracica int.** verzweigt sich mit der gleichnamigen Arterie (s. S. 647).

5. Die Vv. jugulares des Pferdes.

Die beiden (rechte und linke) je 2,5—3 cm weiten **Vv. jugulares**, Drosselvenen (Abb. 532 41, 1034 h u. 1035 1), entspringen mit dem kurzen, nur wenige Zentimeter langen *Truncus bijugularis* im Brusthöhleneingang aus der V. cava cranialis (s. oben). Jede

Drosselvene reicht bis zum 2. Halswirbel und spaltet sich unter spitzem Winkel am Halszipfel der Parotis in die V. maxillaris ext. (Abb. 1035 25) und int. (3,3), die V. occipitalis (6) und die (der A. carotis int. entsprechende) V. cerebralis ventralis (5); die letzteren beiden Venen bilden i. d. R. einen gemeinsamen Stamm, *V. craniooccipitalis* (Schmaltz [825]) (4),

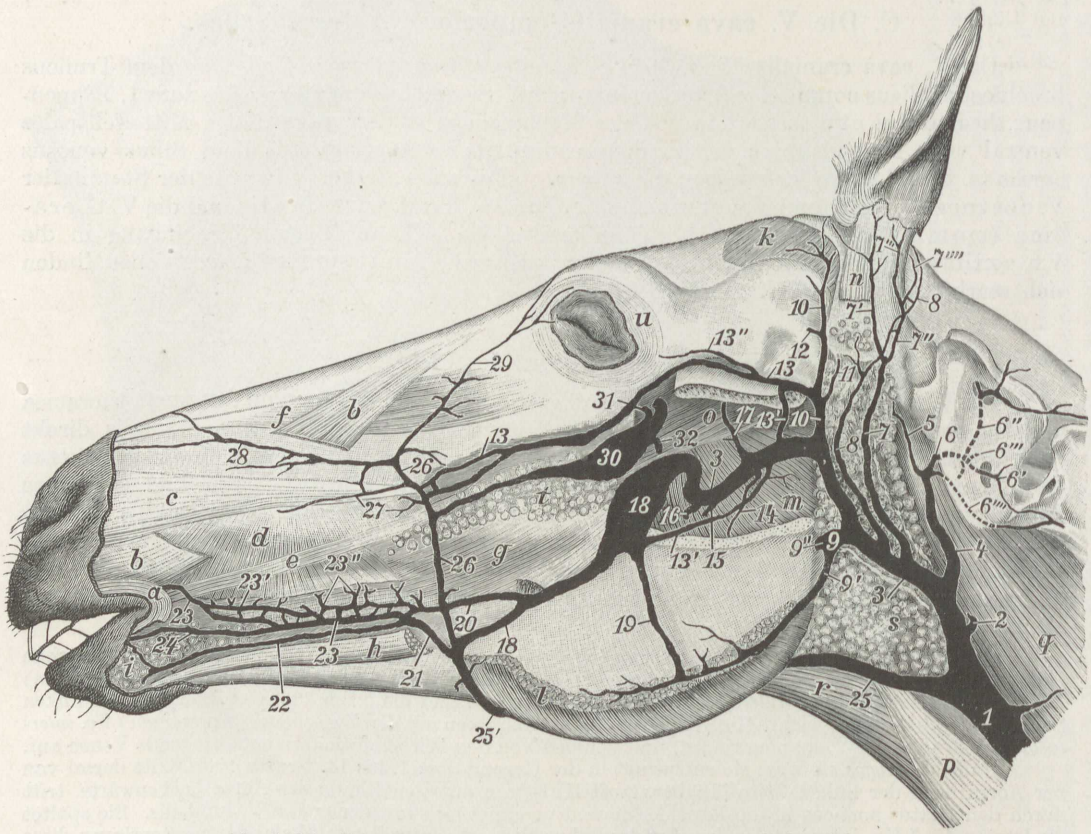

Abb. 1035. Die Venen am Kopfe des Pferdes, linke Seite.

(Der M. masseter ist bis auf seinen unteren Randabschnitt weggenommen. Die V. maxillaris int. und der M. pterygoideus medialis und lateralis sind durch teilweises Abtragen des Unterkiefers freigelegt.)
1 V. jugularis; 2 V. thyreoidea; 3, 3 V. maxillaris int.; 4 V. craniooccipitalis; 5 V. cerebralis ventralis; 6 V. occipitalis; 6′ Ramus muscularis; 6″ Ramus cerebrospinalis; 6‴ Zweig für das Flügelgrubenloch des Atlas; 6⁗ Verbindungszweig zur V. vertebralis; 7 V. auricularis magna; 7′ Ramus lateralis; 7″ Stamm für den Ramus intermedius (7‴) und medialis (7⁗); 8, 8 V. auricularis posterior; 9 Stamm der V. masseterica (9′) und des Ramus pterygoideus der V. masseterica (9″); 10, 10 V. temporalis superficialis; 11 V. auricularis profunda; 12 V. cerebralis dorsalis; 13, 13 V. transversa faciei; 13′, 13′ Ast der V. transversa faciei zur V. buccinatoria; 13″ Ast der V. transversa faciei zum lateralen Augenwinkel; 14 Ramus pterygoideus; 15 V. alveolaris mandibulae; 16 V. dorsalis linguae; 17 V. temporalis profunda; 18, 18 V. buccinatoria; 19 Ast der V. masseterica zur V. buccinatoria; 20 Ast der V. buccinatoria zur V. labialis communis (21); 22 V. labialis inferior; 23, 23, 23′ V. labialis sup.; 23″ Venennetz der V. labialis communis und V. labialis superior; 24 V. angularis oris; 25, 25′ V. maxillaris ext.; 26, 26 V. facialis; 27 V. lateralis nasi; 28 V. dorsalis nasi; 29 V. angularis oculi; 30 V. reflexa; 31 der gemeinsame Stamm der V. infraorbitalis und der V. sphenopalatina; 32 V. palatina major.
a M. orbicularis oris; b, b M. levator nasolabialis; c M. caninus; d M. buccalis; e M. zygomaticus; f M. levator labii superioris proprius; g Anfangsteil des M. molaris und M. depressor labii inferioris; h M. depressor labii inferioris; i Lippendrüsen; k M. temporalis; l M. masseter; m M. pterygoideus medialis; n Niederzieher des Ohres; o M. pterygoideus lateralis; p M. sternomandibularis; q M. longus capitis; r vereinigter M. omohyoideus und M. sternohyoideus; s Parotis; t dorsale Backendrüsen; u M. orbicularis oculi.

der meist von der V. maxillaris int., ausnahmsweise aber auch vom Ende der V. jugularis abgeht, sich nahe der Fossa atlantis in seine Endäste spaltet und 1—4 Klappen besitzt. — Am Halse liegt die V. jugularis (Abb. 382 l) in der Drosselrinne (s. S. 237) und wird vom Kopfe bis zur Mitte des Halses durch den M. omohyoideus (g), weiter brustwärts nur durch Bindegewebe von der dorsal und medial von ihr liegenden A. carotis communis (k) und im

ganzen Verlauf durch den Halshautmuskel von der Haut getrennt (vgl. Abb. 536 u. 537). In der kaudalen Hälfte jeder Drosselvene finden sich 2—5 Klappenpaare; der kraniale Teil ist klappenlos. Nebenäste jeder Drosselvene sind:

a) die *V. cephalica humeri* (s. S. 714).

b) die *V. cervicalis ascendens* (Abb. 1034 g); sie begleitet die gleichnamige Arterie. Ihre Endzweige liegen im M. scalenus, M. brachiocephalicus und in den ventral von der Luftröhre gelegenen Muskeln und Lymphknoten. Sie geht vom Anfange der V. jugularis, mitunter von der V. axillaris ab.

c) Venen, die sich in den ventral von der Trachea gelegenen Muskeln, ferner im M. brachiocephalicus, der Luft- und Speiseröhre verzweigen.

A. Die **V. maxillaris externa** ist schwächer als die V. maxillaris int. und 1,5—2 cm weit; sie begleitet zunächst (Abb. 1035 25), unter der Haut und der Faszie gelegen, den ventralen Rand der Parotis, liegt dann ventral von der A. maxillaris ext. und bedeckt vom Gesichtshautmuskel im Kehlgang, tritt an der Incisura vasorum des Unterkiefers (25′) auf die Gesichtsfläche und wird damit zur *V. facialis* (26, 26). Diese liegt mit der A. facialis und dem Ductus parotideus (s. S. 379) am oralen Rande des M. masseter (Abb. 532) und teilt sich am oralen Ende der Crista facialis in die zum medialen Augenwinkel aufsteigende und dort mit der V. malaris, V. frontalis und V. transversa faciei anastomosierende *V. angularis oculi* (29) mit 4—6 Klappen und in die neben der A. lateralis nasi gelegene und mit der V. infraorbitalis Verbindungen eingehende *V. dorsalis nasi* (28) mit 8—12 Klappen.

Das dreieckige Feld (vgl. Abb. 532) zwischen V. maxillaris externa (43), halsseitigem Rand des Unterkieferastes und der Endsehne des M. sternomandibularis (1′) ist das Viborgsche Dreieck.

Im Kehlgange zweigen von der V. maxillaris ext., die 3—5 Klappen besitzt, ab:

a) die neben der gleichnamigen Arterie gelegene *V. sublingualis,* die ausnahmsweise mit einem 2. Ast aus der V. lingualis entspringt und aus mehreren übereinander gelegenen Stämmchen besteht; sie zweigt die 4—5 Klappen enthaltende *V. submentalis* ab und besitzt selbst 9—13 Klappen.

b) die *V. lingualis;* sie liegt zunächst ventral von der A. lingualis. Sie zweigt 12,5—16,5 cm oral vom Ursprunge der V. maxillaris ext. von dieser ab, läuft auf dem M. omohyoideus und M. sternohyoideus und dann unter der Zwischensehne des M. digastricus hindurch nasodorsal bis zum kleinen Zungenbeinast, verbindet sich bisweilen mit einem Zweige der V. sublingualis und teilt sich in mehrere (meist 5) Äste, die sich in der Zunge und ihren Muskeln verbreiten. Der Stamm der V. lingualis besitzt 1—3, ihre Äste meist noch mehr Klappen.

c) *Vv. glandulae submaxillaris,* die ausnahmsweise von der V. sublingualis oder der V. lingualis abzweigen.

d) *Rami musculares* für den M. sternohyoideus und M. omohyoideus.

Die **V. facialis** besitzt 3—4 Klappen und zeigt vom Gefäßausschnitt ab, wo sie 9 bis 12 mm weit ist, außer dem oben Erwähnten folgendes Verhalten (Abb. 1035 26):

1. Sie verbindet sich mit der sehr starken *V. buccinatoria* (18) (s. S. 710).

2. Gegenüber dieser Stelle zweigt von der V. facialis die *V. labialis communis* (21) ab, die sich mit einem starken Aste der V. buccinatoria (20) zu einem zwischen dem M. molaris und der Backenschleimhaut gelegenen Venennetze (23″) auflöst, aus dem wieder die *V. labialis superior* und *inferior* (22, 23, 23 u. 23′) hervorgehen; die erstere spaltet die *V. angularis oris* (24) ab.

Ausnahmsweise zweigt die V. labialis communis aus der V. buccinatoria ab; sie besitzt 2—4 Klappen.

Die *Vv. labiales* verlaufen näher dem freien Lippenrand als die gleichnamigen Arterien; sie besitzen zahlreiche (7—14) Klappen.

3. Nahe dem oralen Ende der Jochleiste geht die starke *V. reflexa* (Schmaltz [825]) (30) ab; sie liegt zunächst, bedeckt vom M. masseter, am dorsalen Rande des M. molaris und der dorsalen Backendrüsen, bildet eine (oft auch mehrere) starke, 6—10 cm lange und 2—2,6 cm dicke, spindelförmige Erweiterung, tritt zwischen Tuber maxillare und Mandibula hindurch in die Fossa pterygopalatina, gibt hier die nachstehend unter aa—ee genannten Venen ab, durchbohrt die Periorbita, tritt zwischen den Ursprungsteilen des ventralen und lateralen geraden Augenmuskels hindurch und geht durch die Fissura orbitalis in die Schädelhöhle, wo sie mit dem Sinus cavernosus (s. S. 771) anastomosiert. Bis zur Fossa pterygopalatina ist die V. reflexa klappenlos, der Endteil hingegen weist 1—3 Klappen auf. Die unter aa—ee genannten Venen entsprechen den Endzweigen der A. maxillaris int. vom Canalis alaris ab.

aa) Die *V. palatina major* (32) liegt von ihrem Ursprung aus zunächst nicht mit der gleichnamigen Arterie im Gaumenkanal, sondern außerhalb von ihm zwischen dem Tuber maxillare und der Pars perpendicularis des Os palatinum; sie besitzt 4—7 Klappen, gibt Zweige an das Gaumensegel ab und löst

sich am aboralen Ende des harten Gaumens in eine Anzahl Zweige auf, die mit denen der anderen Seite zwischen der Schleimhaut des harten Gaumens und dem Knochen ein dichtes, klappenloses Venennetz bilden, das besonders nahe den Schneidezähnen sehr stark ist.

bb) Die *V. sphenopalatina* bildet i. d. R. zunächst mit der V. infraorbitalis einen Stamm (31), tritt, mit 1—2 Klappen ausgestattet, mit der gleichnamigen Arterie durch das For. sphenopalatinum in die Nasenhöhle und teilt sich wie die Arterie in einen Ramus lateralis und medialis, die sich in der Schleimhaut der ventralen Muschel und der Nasenscheidewand zu umfangreichen, klappenlosen Venennetzen auflösen.

cc) Die *V. infraorbitalis* entspringt i. d. R. mit einem 2. Aste aus der V. sphenopalatina, hat 6 bis 7 Klappen und zeigt im übrigen den gleichen Verlauf wie die gleichnamige Arterie.

dd) Die *V. malaris* entspringt nicht selten aus der V. ophthalmica, liegt neben der A. malaris, anastomosiert mit der V. angularis oculi und hat 4—6 Klappen.

ee) Die *V. ophthalmica* bildet einen mit 4—5 Klappen ausgestatteten kurzen Stamm, der die *Vv. ciliares*, die *V. centralis retinae*, *Rami musculares* und *Rami lacrimales* abgibt und ventral vom Jochfortsatz des Stirnbeins ein Venennetz bildet, aus dem die *V. frontalis* und *V. ethmoidalis* (mit 4 Klappen) entspringen; die genannten Venen entsprechen den gleichnamigen Arterien. Aboral steht die V. ophthalmica mit dem Sinus cavernosus in Verbindung (Schindo [813]).

4. Ganz nahe dem oralen Ende der Jochleiste verbindet sich die V. facialis mit der *V. transversa faciei* (13) und gibt dann ab:

α) die sehr oft doppelte *V. lateralis nasi* (27) mit 4—5 Klappen.

β) Zweige an den M. masseter, den Gesichtshautmuskel und die Haut.

γ u. δ) die *V. dorsalis nasi* (28) und die *V. angularis oculi* (29) (s. S. 709).

B. Die **V. maxillaris interna** (Abb. 1035 3, 3) ist am Ursprung etwa 2,5 cm, an der Umbiegungsstelle 1,5 cm weit, also etwas stärker als die V. maxillaris ext., und hat 3 bis 6 Klappen. Sie liegt zunächst in nasodorsaler Richtung oberflächlich in der Parotis, steigt dann über die laterale Fläche des M. jugulomandibularis am halsseitigen Kieferrand in die Höhe und biegt ventral von der gleichnamigen Arterie mundwärts um; von hier aus liegt sie zuerst zwischen dem Unterkieferast und dem M. pterygoideus medialis, dann tritt sie unter starker Erweiterung zwischen Tuber maxillare und Mandibula hindurch an den ventralen Rand des M. molaris und vereinigt sich gegenüber der Abgangsstelle der V. labialis communis mit der V. facialis. Die Vene entspricht bis zur Durchtrittsstelle zwischen Tuber maxillare und Mandibula der A. carotis ext. und der A. maxillaris int. bis zu deren Eintrittsstelle in den Canalis alaris, während das Ende der Vene als *V. buccinatoria* aufgefaßt werden muß. Die Venen, die den Endästen der A. maxillaris int. vom Canalis alaris ab entsprechen, werden von der S. 709 als V. reflexa beschriebenen Vene abgegeben. Die V. maxillaris int. gibt folgende Äste ab, von denen die unter a—h genannten den gleichnamigen Arterien entsprechen:

a) i. d. R. die *V. thyreoidea* (Abb. 1035 2), von der wieder die *V. thyreoidea cranialis*, *V. laryngea* und *V. pharyngea ascendens*, mitunter auch eine *V. thyreoidea caudalis* abzweigen. Die genannten Venen entsprechen den gleichnamigen Arterien. Die V. thyreoidea ist ein 0,9—1,3 cm starkes Gefäß mit 2 bis 3 Klappen.

b) die *V. masseterica* (9, 9′). Sie steht oft durch einen direkt an der lateralen Fläche des Unterkieferastes verlaufenden starken Zweig mit der V. buccinatoria in Verbindung. Sehr oft gibt sie einen *Ramus pterygoideus* (9″), der in anderen Fällen direkt aus der V. maxillaris int. entspringt, an den M. pterygoideus ab; sie besitzt 4—6 Klappen.

c) *Rami parotidei*.

d) die *V. auricularis magna* (7); sie verhält sich wie die entsprechende Arterie, gibt aber nicht ab die *V. auricularis profunda* (s. unten) und nur selten die *V. auricularis post.* (8); letztere entspringt vielmehr i. d. R. selbständig aus der V. maxillaris int. (8, 8) oder auch aus der V. temporalis superficialis. Die V. auricularis magna besitzt 3—6 Klappen, ebenso ihre Äste.

e) die *V. temporalis superficialis* (10, 10); sie begleitet die gleichnamige Arterie und gibt wie diese die *V. transversa faciei*, außerdem aber, im Gegensatz zur Arterie, die *V. cerebralis dorsalis* und die *V. auricularis profunda* (11) ab. aa) Die *V. transversa faciei* (13, 13) mit 4—9 Klappen begleitet zwar zunächst die gleichnamige Arterie, senkt sich dann aber in den M. masseter ein und verbindet sich mit der V. facialis (s. oben) und außerdem durch einen Ast mit der V. reflexa; sie sendet Zweige zum M. masseter und zu den Augenlidern und einen Verbindungszweig zur V. buccinatoria (13′). bb) Die *V. cerebralis dorsalis* (12) entspringt dorsal von der V. transversa faciei, tritt durch den Schläfenkanal in die Schädelhöhle und vereinigt sich mit dem dorsalen Blutleitersystem (s. S. 770), dessen Blut sie abführt; sie besitzt höchstens 1 Klappe. cc) Die *V. auricularis profunda* (11) verhält sich wie die gleichnamige Arterie.

Der medial vom Unterkieferaste gelegene Teil der V. maxillaris int. gibt ab:

f) den *Ramus pterygoideus* (14) zum M. pterygoideus.

g) die *V. alveolaris mandibulae* (15); sie verbindet sich sehr oft mit der vorigen und hat 2—4 Klappen.

h) die *V. temporalis profunda* (17); sie verzweigt sich mit mehreren Ästen im M. temporalis, anastomosiert mit der V. temporalis superficialis und gibt einen Zweig an die Tränendrüse ab; sie hat 3 bis 7 Klappen.

i) die *V. dorsalis linguae* (16); sie zweigt nahe dem Tuber maxillare ab und verzweigt sich mit mehreren (3) Ästen in der Schleimhaut und den Muskeln des Zungengrundes und des Schlundkopfes und im Gaumensegel; sie kommuniziert mit Zweigen der V. lingualis und V. sublingualis. Der nunmehr übrigbleibende Endstamm der V. maxillaris int. wird zur

k) *V. buccinatoria* (18, 18), deren Verlauf S. 710 schon beschrieben ist. Sie stellt eine starke, klappenlose Vene dar und gibt i. d. R. einen Zweig ab, der sich in der Backe verbreitet und zusammen mit den Vv. labiales ein Venennetz zwischen dem M. molaris und der Mundschleimhaut bildet (s. S. 709).

C. Die 7—10 mm starke **V. cerebralis ventralis** (Abb. 1035 5) liegt von ihrem Ursprung (s. S. 708) an bis zum For. lacerum orale neben der A. carotis int. und öffnet sich in die extrakraniell gelegene ampullenartige Erweiterung des Sinus basilaris (s. S. 772). Sie anastomosiert mit dem Venennetz in der Unterschläfengegend und hat meist 1—3 Klappen.

Eine *V. condyloidea* fehlt. Man könnte höchstens das durch das For. hypoglossi verlaufende Verbindungsstück vom nasalen zum kaudalen Teile des Sinus basilaris als solche ansehen.

D. Die **V. occipitalis** (Abb. 1035 6) (s. S. 708) besitzt höchstens 1 Klappe, geht zur Fossa atlantis und teilt sich hier in einen Ramus muscularis und einen Ramus cerebrospinalis.

aa) Der *Ramus muscularis* (6′) tritt durch das For. transversarium zu den dorsal auf dem 1. und 2. Halswirbel gelegenen Muskeln und anastomosiert mit der V. vertebralis.

bb) Der *Ramus cerebrospinalis* (6″) tritt durch das For. alare auf den Atlasflügel, wo er sich mit der V. cervicalis prof. verbindet; er schickt vorher je einen Zweig durch das Flügelgrubenloch (6‴) und das For. vertebrale laterale in den Wirbelkanal, in dem diese sich mit dem Sinus basilaris vereinigen.

Betreffs Einzelheiten der Kopfvenen des Pferdes s. Möckel [647].

6. Venen der Schultergliedmaße des Pferdes.

Die Venen der Schultergliedmaße zerfallen in a) das Verbreitungsgebiet der *V. axillaris* und b) das der *V. cephalica*, das Hautvenensystem. Beide Venen sind stark und verzweigen sich nach folgendem Schema:

- **A. V. axillaris**, Seitenzweige: V. thoracico-acromialis, V. thoracica ext.
  - V. subscapularis
    - V. circumflexa humeri posterior
    - V. circumflexa scapulae
    - Muskeläste
  - V. brachialis
    - V. thoracicodorsalis
    - V. circumflexa humeri anterior
    - V. profunda brachii
    - V. collateralis ulnaris
    - Muskelzweige
    - V. interossea communis
    - V. collateralis radialis
    - V. mediana
    - Ramus communicans
- **B. V. cephalica**
  - V. cephalica humeri
  - V. cephalica antibrachii

Rami musculares; V. metacarpea vol. superf. lat.; Stamm der V. metacarpea vol. superficialis medialis und der V. metacarpea vol. prof. medialis → Arcus venosus volaris → V. digitalis medialis, V. digitalis lateralis

V. cephalica accessoria; V. metacarpea vol. superf. medialis

A. Die V. axillaris des Pferdes.

Die *V. axillaris* (Abb. 1036 2), jederseits der stärkste Ast der V. cava cranialis, entspringt neben dem Truncus bijugularis, verläßt die Brusthöhle mit der entsprechenden A. axillaris und liegt ventral von dieser fast horizontal an der medialen Seite des Schultergelenkes. Die V. axillaris gibt die i. d. R. 2—3fache, sonst von der Arterie nicht abweichende *V. thoracicoacromialis* (3) und (im Gegensatz zur Arterie) die *V. thoracica externa* (7) ab und teilt sich in die *V. subscapularis* und *V. brachialis*.

Die *V. thoracica ext.* (7) geht i. d. R. mit einem 2. Aste von der V. brachialis oder von der V. subscapularis ab; beide Äste vereinigen sich zu einem Stamme. Dieser verläuft bis zur 6. bis 7. Rippe und dann, bedeckt vom Bauchhautmuskel, am dorsolateralen Rande der Pars humeralis des M. pectoralis prof. beckenwärts. Der letztere Teil der Vene tritt i. d. R. deutlich durch die Haut hervor und wurde deshalb früher Sporader genannt. Die V. thoracica ext. gibt Äste an die Mm. intercostales, Mm. pectorales und den Bauchhautmuskel ab und löst sich in mehrere Äste auf, die sich in der ventralen Bauchwand verzweigen und mit der V. epigastrica caudalis und der V. subcutanea abdominis und dadurch auch mit der V. pudenda ext. anastomosieren. Gelegentlich entspringt aus der V. thoracica ext. die *V. thoracicodorsalis* (8) (s. S. 712).

a) Die **V. subscapularis** (4) liegt medial von der A. subscapularis; sie gibt die *V. circumflexa humeri posterior* (5), dann die *V. circumflexa scapulae* (6), die beide mit den gleichnamigen Arterien verlaufen, und schließlich Muskeläste an die Schultermuskeln, das Caput longum des M. triceps brachii, den M. tensor fasciae antibrachii und den Bauchhautmuskel, jedoch nicht die V. thoracicodorsalis ab (s. unten).

b) Die **V. brachialis** (Abb. 1036 9) liegt bis zur medialen Seite des Ellbogengelenkes kaudal und zum Teil noch medial von der entsprechenden Arterie und teilt sich dort in die V. mediana, die V. collateralis radialis (distalis) und den Ramus communicans. Am Oberarme gibt sie ab: 1. die *V. thoracicodorsalis* (8) (s. unten), 2. die *V. circumflexa humeri anterior* (11), 3. die *V. profunda brachii* (10), 4. die *V. collateralis ulnaris (proximalis)* (12), 5. Muskelzweige für den M. biceps und M. brachialis. Die unter 2—5 genannten Venen liegen neben den entsprechenden Arterien.

Die *V. thoracicodorsalis* entspringt oft (Abb. 1036 8) aus der V. profunda brachii oder aus der V. thoracica ext. (7) und liegt dann an der aus der A. subscapularis abzweigenden gleichnamigen Arterie.

Die neben der gleichnamigen Arterie am Unterarme liegende *V. collateralis ulnaris* gibt dicht über dem Carpus i. d. R. einen Querast zur V. mediana und geht selbst in die *V. metacarpea volaris superficialis lateralis* über (17) (s. S. 713).

α) Die **V. collateralis radialis** (Abb. 1036 13) liegt neben der gleichnamigen Arterie; β) der **Ramus communicans** (14) ist schräg nach vorn und etwas zehenwärts gerichtet und verbindet sich mit der V. cephalica humeri (20) (s. S. 714); γ) die **V. mediana** (15, 15) wird nicht selten durch 2—3 untereinander in Verbindung stehende, bis zum Carpus reichende Parallelgefäße repräsentiert. Sie spaltet am Spatium interosseum die von der Arterie nicht abweichende *V. interossea communis* (16) und Muskeläste ab und teilt sich, nachdem sie kurz vorher noch Verbindungsäste zur V. cephalica antibrachii gegeben hat

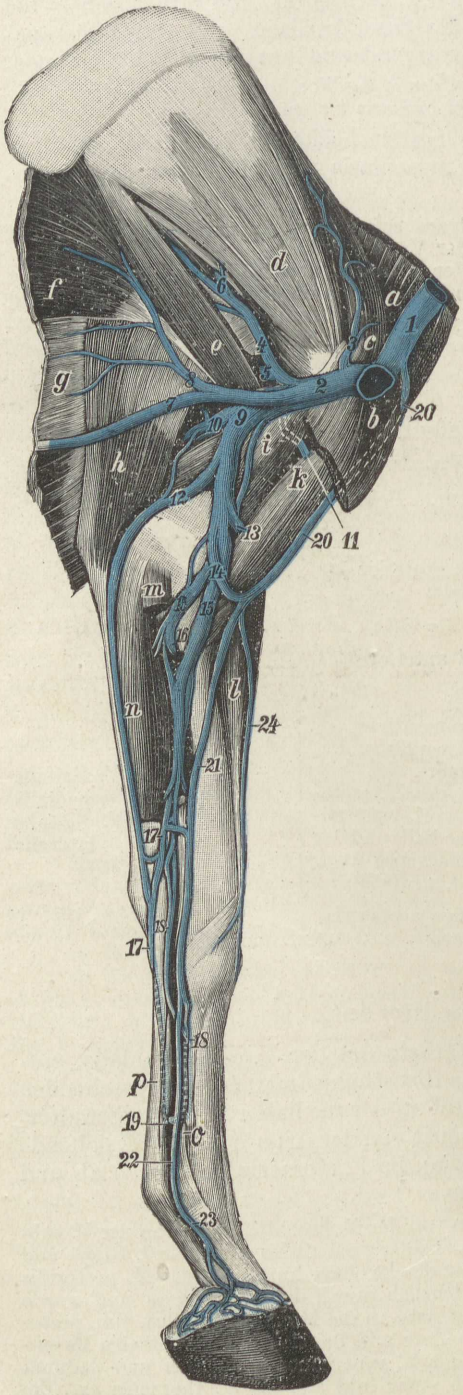

Abb. 1036.

Abb. 1036. Venen der linken Schultergliedmaße des Pferdes; von der medialen Seite gesehen.

1 Ende der V. jugularis; 2 V. axillaris; 3 V. thoracicoacromialis; 4 V. subscapularis; 5 V. circumflexa humeri posterior; 6 V. circumflexa scapulae; 7 V. thoracica ext.; 8 V. thoracicodorsalis; 9 V. brachialis; 10 V. profunda brachii; 11 V. circumflexa humeri anterior; 12 V. collateralis ulnaris; 13 V. collateralis radialis; 14 Ramus communicans; 15, 15 doppelte V. mediana; 16 V. interossea comm.; 17, 17 V. metacarpea volaris superficialis lateralis; 18, 18 V. metacarpea volaris prof. medialis; 19 Arcus venosus volaris; 20, 20 V. cephalica humeri; 21 V. cephalica antibrachii; 22 V. metacarpea volaris superficialis medialis; 23 V. digitalis medialis; 24 V. cephalica accessoria.

a Ende des M. brachiocephalicus; b humerale Portion des M. pectoralis profundus; c M. supraspinatus; d M. subscapularis; e M. teres major; f M. latissimus dorsi; g Bauchhautmuskel; h M. tensor fasciae antibrachii; i M. coracobrachialis; k M. biceps brachii; l M. extensor carpi radialis; m M. flexor carpi radialis; n M. flexor carpi ulnaris; o M. interosseus medius; p Beugesehnen.

(s. S. 714), in die V. metacarpea volaris superficialis lateralis (17) und den Stamm der V. metacarpea volaris prof. medialis (18) und V. metacarpea volaris superficialis medialis (22) (Schmaltz (829]), die am distalen Ende des Metacarpus zum *Arcus venosus volaris* (19) zusammenfließen.

1. Die *V. metacarpea volaris superficialis lateralis* (Abb. 1036 17, 17) ist eine starke Vene, die sich zunächst neben der A. metacarpea volaris prof. lateralis befindet und sich dabei mit dem Ende der V. collateralis ulnaris verbindet. Am proximalen Ende des Metacarpus vereinigt sie sich durch einen i. d. R. doppelten, auf dem M. interosseus medius liegenden und medial gerichteten Querast mit der V. metacarpea volaris prof. medialis und liegt dann am lateralen Rande der tiefen Beugesehne; sie hilft den *Arcus venosus volaris* bilden (s. unten).

2. Der Stamm der V. metacarpea volaris prof. medialis und superficialis medialis ist schwächer als die vorige; er begleitet die A. metacarpea volaris prof. medialis und teilt sich am proximalen Ende des Metacarpus in seine beiden Endäste. *α*) Die *V. metacarpea volaris prof. medialis* (18) begleitet die gleichnamige Arterie weiter, verbindet sich proximal am Metacarpus durch einen meist doppelten Ast mit der V. metacarpea volaris superfic. lat. (s. oben) und tritt am distalen Metakarpusende zwischen den beiden Endschenkeln des M. interosseus medius hindurch zum *Arcus venosus volaris*. *β*) Die *V. metacarpea volaris superficialis medialis* (22) fließt bald mit der V. cephalica antibrachii zusammen und liegt des weiteren kranial von der gleichnamigen Arterie am medialen Rande der tiefen Beugesehne und mündet in den *Arcus venosus volaris* (s. unten).

Es kommen aber viele Variationen vor. Sehr oft erscheint die V. metacarpea volaris superficialis medialis als die direkte Fortsetzung der V. cephalica, die nur durch einen Kommunikationsast mit der V. metacarpea volaris prof. medialis verbunden ist (wie es in Abb. 1036 dargestellt ist); es kann sogar diese Vene ebenfalls aus der V. cephalica entspringen.

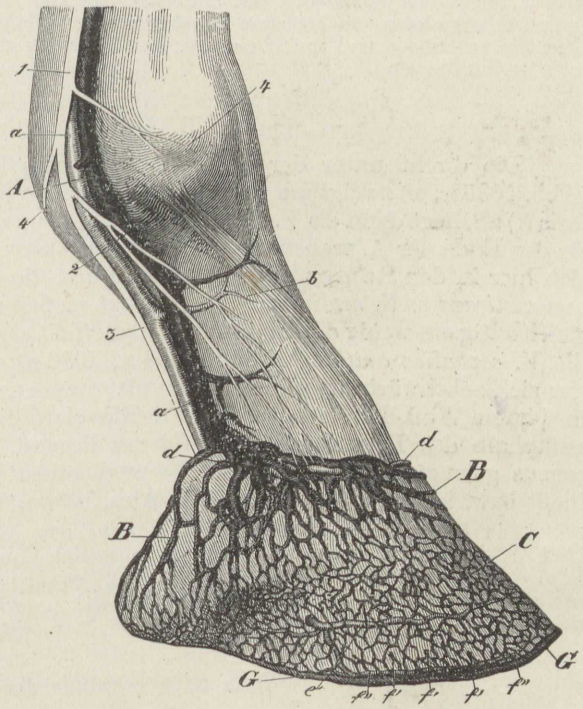

Abb. 1037. Gefäße und Nerven der Vorderzehe des Pferdes; Seitenansicht.

a, a A. digitalis; b dorsale Fesselbeinarterie; d, d dorsale Kronbeinarterie; e′ in der Wandrinne verlaufender Arterienzweig; f′, f′, f′ absteigende Zweige des Arcus terminalis, die durch die Löcher oberhalb des Sohlenrandes des Hufbeins hervortreten; sie verbinden sich untereinander und bilden die Arterie des distalen Hufbeinrandes (f″, f″). **A** V. digitalis; **B, B** oberflächliches Venennetz der Kronlederhaut; **C** Venennetz der Wandlederhaut; **G, G** Vene des distalen Hufbeinrandes.

1 N. volaris, 2 sein dorsaler, 3 sein volarer Zweig, 4, 4 seine Hautzweige.

δ) Der **Arcus venosus volaris** (Abb. 1036 19) entsteht durch den Zusammenfluß der V. metacarpea volaris superficialis lateralis, der V. metacarpea volaris prof. medialis (s. oben) und der V. metacarpea volaris superficialis medialis (s. oben); er liegt dicht proximal von den Sesambeinen des Fesselgelenkes zwischen der tiefen Beugesehne und dem M. interosseus medius. Aus ihm geht jederseits eine V. digitalis ab.

Die *V. digitalis lateralis* und *medialis (V. volaris digiti III ulnaris* und *radialis)* (Abb. 975 19, 1036 23, 1037 A) laufen dorsal von den entsprechenden Arterien am Seitenrande der tiefen Beugesehne bis zum Hufknorpel, geben auf diesem Wege die die gleichnamigen Arterien begleitenden dorsalen und volaren Fesselbeinvenen ab und teilen sich am Hufknorpel in mehrere Venen, die sich alsbald in mehrere Venennetze auflösen; diese durchziehen alle Teile der Hufleder haut, anastomosieren miteinander (Storch [910]) und sind nicht scharf voneinander abgegrenzt (Abb. 1037):

aa) Das Venennetz der Sohlenlederhaut umfaßt die Venen der Sohlen- und Strahllederhaut und die des Eckstrebenteils der Wand- und Kronlederhaut. Aus diesem Netze treten Venen hervor, die teils in das Venennetz der Ballen, teils in das tiefe Venennetz der Kronlederhaut gehen. Als Vene des distalen Hufbeinrandes (Abb. 1037 G, G) wird eine Reihe dicht nebeneinanderliegender schlauchartiger Blutbehälter bezeichnet, die sich am Tragerande des Hufbeins so aneinanderschließen, daß sie

den Rand umsäumen. Sie haben eine größere Weite als die Venen des Sohlen- und Wandnetzes, mit denen sie kommunizieren. bb) Das Venennetz der Wandlederhaut (C) wird durch die Venen der Wandlederhaut gebildet und steht durch die Vene des distalen Hufbeinrandes mit dem Sohlennetz in Verbindung und andererseits mit dem oberflächlichen Venennetze der Kronlederhaut. cc) Das oberflächliche Venennetz der Kronlederhaut (B, B) bedeckt die Krone, die Oberfläche der Hufknorpel und das Ende der gemeinschaftlichen Strecksehne und steht vielfach mit dem Venennetze der Wandlederhaut in Verbindung. dd) Das tiefe Venennetz der Kronlederhaut entsteht in gleicher Weise aus den Venen der Sohlenlederhaut, liegt an der Innenfläche der Hufknorpel und kommuniziert mit dem oberflächlichen Venennetze. In die größeren Maschen des oberflächlichen und tiefen Kronlederhautnetzes lösen sich einige größere Venen auf, die die Endäste der Vv. digitales bilden. ee) Die tiefe Hufbeinvene steht mit einer Vene des tiefen Kronlederhautnetzes in Verbindung und tritt mit der Arterie durch das Sohlenloch des Hufbeins. ff) Die Ballennetze bedecken das Ballenpolster, bestehen aus größeren, zu gröberen Maschennetzen verbundenen Venen, sind durch einen oder einige Queräste verbunden und treten zu mehreren Stämmen zusammen, die mit den Endästen der Vv. digitales verbunden sind.

B. Die V. cephalica.

Die direkt unter der Haut und der oberflächlichen Faszie gelegene *V. cephalica* (Abb. 1036 20, 20) zweigt am Brusthöhleneingang oder dicht kranial von ihm von der V. jugularis (1) ab, liegt dann als *V. cephalica humeri* (Bugader) in der seitlichen Brustfurche, in der sie das Ende der A. transversa scapulae bedeckt, verläuft bis zum Ellbogengelenk und teilt sich hier in den Ramus communicans und die V. cephalica antibrachii. Der *Ramus communicans* s. *V. mediana cubiti* (14) liegt medial am Ellbogengelenk, ist beckenwärts und gleichzeitig ein wenig dorsal gerichtet und öffnet sich in die V. brachialis (s. S. 712), während die *V. cephalica antibrachii* (Abb. 384 32, 1036 21) von der Beugeseite des Ellbogengelenkes aus sich zehenwärts und allmählich volar wendet, so daß sie die mediale Seite des Radius in spitzem Winkel kreuzt und an die mediovolare Fläche des Carpus und über diese, zunächst außerhalb des Bogenbandes des Carpus liegend, dann dieses durchbohrend, zum Metacarpus gelangt und hier mit der V. metacarpea volaris superficialis medialis zusammenfließt bzw. in diese sich fortsetzt (s. Abb. 1036 21, 22 u. S. 713).

Die *V. cephalica antibrachii* zweigt nahe dem Ellbogengelenk die *V. cephalica accessoria* ab (Abb. 1036 24), die sich bis zum Carpus am medialen Rande des M. ext. carpi radialis hinzieht und sich in mehrere Zweige spaltet, die sich in der Haut und den Bändern der dorsalen Fläche des Carpus verbreiten. Am distalen Ende des Unterarms gibt die V. cephalica antibrachii Zweige an das volare Venennetz des Carpus ab und verbindet sich durch 1—2 Queräste mit der V. mediana.

Vena cava cranialis der Wiederkäuer.

Die V. cava cranialis gibt die V. azygos sinistra, die Vv. costocervicales, Vv. vertebrales, Vv. mammariae internae, Vv. jugulares und Vv. axillares ab.

1. Die **V. azygos sinistra** (s. S. 606) entspringt entweder direkt aus der rechten Vorkammer des Herzens (aus dem Sinus coronarius) oder aus der V. cordis magna (Abb. 938 i). Sie liegt links an den Wirbelkörpern und gibt die *Vv. intercostales dorsales* beider Seiten ab (s. S. 605 u. 606).

2. Die **V. costocervicalis** teilt sich in die *V. intercostalis suprema* und die *V. transversa colli;* nur selten entspringen beide gesondert; die V. intercostalis suprema gibt die ersten 3—4 Vv. intercostales ab.

3. Die **V. vertebralis** gibt die *V. cervicalis profunda* ab und verhält sich im übrigen wie beim Pferde (s. S. 707).

4. Die **V. thoracica** s. **mammaria interna** verläuft und verzweigt sich wie die entsprechende Arterie (Abb. 881). Von der V. mammaria interna (k) oder der V. epigastrica cranialis (m) zweigt die Bauchhautvene, *V. subcutanea abdominis* (i, i), Milchader, ab, die bei den in Laktation stehenden Kühen sehr stark ist. Die Abzweigungsstelle befindet sich i. d. R. seitlich vom Schaufelknorpel, zwischen ihm und dem 8. Rippenknorpel, bildet eine große, bisweilen doppelte Öffnung und durchbohrt sofort den M. rectus abdominis und den Bauchhautmuskel; die Abzweigungsstelle bzw. ihre Öffnung kann man durch die äußere Haut fühlen, man kann den Finger in sie einführen; sie heißt das Milchnäpfchen (10).

Bisweilen entspringt die V. subcutanea abdominis auch schon am 6., selbst 4. Zwischenknorpelraum aus der V. mammaria int., so daß die Lage des Milchnäpfchens wechselt. Die V. subcutanea abdominis verläuft des weiteren an der ventralen Bauchwand ungefähr handbreit neben der Medianebene bis zum Euter und liegt dabei zunächst unter dem Bauchhautmuskel, dann auf ihm; sie bildet während

ihres Verlaufes nicht selten mehrere große Inseln oder auch einen doppelten Stamm und fließt im Bereiche des Euters meist ohne scharfe Grenze mit der V. pudenda ext. zusammen (s. S. 724). Nicht selten kommen beckenwärts vom Milchnäpfchen noch weitere Verbindungen zwischen V. subcutanea abdominis und V. epigastrica cranialis vor (Abb. 882 10′, 10′) (Näheres s. S. 576 u. 577).

5. Die **Vv. jugulares** bilden jederseits einen kurzen Stamm mit starken Mündungsklappen und teilen sich in eine V. jugularis int. und ext.

a) Die **V. jugularis interna** ist ein schwaches Gefäß; sie begleitet die A. carotis communis am Hals und teilt sich am Schlundkopf in die *V. occipitalis, V. laryngea* und *V. thyreoidea* bzw. gibt die ersteren beiden Venen ab und wird zur V. thyreoidea. Nicht selten fehlt sie; dann entspringen die genannten Venen aus der V. jugularis ext.

Sehr oft entspringen beide Vv. jugulares int. mit einem Stamm aus dem Teilungswinkel der Vv. jugulares ext. Bei Schaf und Ziege fehlen die Vv. jugulares int.

b) Die **V. jugularis externa** ist noch stärker als die V. jugularis des Pferdes und besitzt meist 3—4 Klappenpaare; sie gibt zunächst die *V. cervicalis ascendens*, die sich wie beim Pferde verhält, und die *V. cephalica humeri* (s. S. 716) ab und spaltet sich wie beim Pferd in die V. maxillaris ext. und int.

aa) Die **V. maxillaris externa** verläuft im Kehlgange bis zum Gefäßausschnitte des Unterkiefers, spaltet auf diesem Wege die *V. lingualis*, die *V. sublingualis* und Äste für die benachbarten Muskeln und die Gl. submaxillaris ab und tritt als *V. facialis* an das Gesicht.

Diese steigt am oralen Rande des M. masseter in die Höhe, gibt außer Haut- und Muskelzweigen die *V. buccinatoria* und beim Rind die *V. labialis inferior* und *superior* ab und gabelt sich in die meist doppelte *V. dorsalis nasi* und die *V. angularis oculi*. Die letztere gibt die *V. frontalis* ab, die im Sulcus supraorbitalis verläuft und durch den Canalis supraorbitalis in die Orbita tritt. Das Venennetz der Backe ist schwächer als beim Pferde. Eine *V. reflexa* (wie beim Pferde) (s. S. 709) nimmt die V. facialis des Rindes nicht auf; die Äste dieser gehen von der V. maxillaris interna ab.

bb) Die **V. maxillaris interna** gibt der Reihe nach folgende Venen ab, die im wesentlichen mit den gleichnamigen Arterien übereinstimmen:

1. die *V. cerebralis ventralis;* sie wird mithin nicht von der V. occipitalis (wie beim Pferd) abgegeben; 2. *Rami parotidei;* 3. die *V. masseterica;* 4. die *V. auricularis magna;* 5. die *V. temporalis*, die sich in die *V. temporalis superficialis* und die *V. transversa faciei* teilt; die erstere spaltet die *V. ophthalmica* ab, die über den Jochbogen zur Schläfengrube und in dieser oral verläuft. Die schwache *V. transversa faciei* steht durch kleine Zweige mit der V. facialis in Verbindung und entspricht bei Schaf und Ziege nicht der gleichnamigen Arterie (s. S. 657), weil die Vv. labiales nicht von ihr, sondern von der V. facialis abgegeben werden; 6. die *V. buccinatoria;* sie vereinigt sich mit der V. facialis und gibt vorher die *V. dorsalis linguae* und die *V. alveolaris mandibulae* ab; 7. die *V. temporalis profunda;* 8. die *V. malaris;* 9. die *V. infraorbitalis*, die sich mit der V. labialis sup. verbindet; 10. die *V. sphenopalatina;* 11. die *V. palatina major.*

Bei der Ziege bestehen nach Babor [31 a] folgende hauptsächliche Abweichungen von den Verhältnissen beim Rinde: Die V. cerebralis ventralis stammt wie beim Pferde von einer V. occipitalis, die von der V. jugularis ext. abgeht. Die V. infraorbitalis, V. sphenopalatina und V. palatina major stammen von der V. buccinatoria, nicht von der V. maxillaris int.; die V. malaris geht von der V. ophthalmica ab.

6. Die **V. axillaris** gibt die *V. thoracicoacromialis, V. thoracica ext.* und *V. transversa scapulae* ab, die den gleichnamigen Arterien entsprechen; dann teilt sie sich in die V. subscapularis und V. brachialis.

aa) Die **V. subscapularis** gibt an benannten Venen die *V. circumflexa humeri posterior* und die *V. circumflexa scapulae* ab.

bb) Die **V. brachialis** zweigt wie die A. brachialis die *V. circumflexa humeri anterior, V. profunda brachii, V. collateralis ulnaris* und *radialis* und *Rami musculares* ab und teilt sich distal vom Ellbogengelenk in die *V. mediana* und *V. ulnaris.*

Die am Unterarme meist doppelte *V. ulnaris* entspricht im wesentlichen der gleichnamigen Arterie, gibt die mit der gleichnamigen Arterie verlaufende *V. interossea communis* ab, verbindet sich mit der V. cephalica antibrachii und mündet in den Arcus venosus volaris. Die *V. mediana* begleitet die A. mediana, nimmt die V. cephalica antibrachii auf, spaltet am proximalen Ende des Metacarpus die am lateralen Rande der Beugesehnen zum Arcus venosus volaris verlaufende *V. metacarpea volaris lateralis* ab, läuft am medialen Rande der Beugesehnen herab und fließt am distalen Ende des Metacarpus mit der V. ulnaris und der V. metacarpea volaris lateralis zum Arcus venosus volaris zusammen.

Aus dem *Arcus venosus volaris* entspringen die *Vv. digitales volares* und die seitlichen Zehenvenen, die zusammen mit den *Vv. digitales dorsales* sich in die Venennetze der Sohlen-, Wand- und Kronlederhaut auflösen.

a) Die *Vv. digitales dorsales* verlaufen an der dorsalen Fläche der medialen und lateralen Zehe und stehen durch Queräste mit den anderen Zehenvenen in Verbindung; sie sind Äste der *V. metacarpea dorsalis III*, die sich an den Metakarpophalangealgelenken teilt. Diese geht im distalen Drittel des

Unterarms aus der V. cephalica antibrachii oder aus der V. cephalica accessoria (s. unten) hervor und liegt zuerst an der medialen Seite des Radius und dann in der Mitte der dorsalen Fläche des Hauptmittelfußknochens und der Vorderfußwurzel.

b) Die *Vv. digitales volares* der medialen und lateralen Zehe sind stärker als die dorsalen; sie verlaufen an den Zehenspaltflächen der Zehen und stammen im wesentlichen von der V. ulnaris, die sich im Zehenspalt teilt.

c) Die seitlichen Zehenvenen, *V. digiti III radialis* und *V. digiti IV ulnaris*, verlaufen an der dem Klauenspalt abgewandten Seite der Zehen.

7. Die **V. cephalica humeri** entspringt aus dem Anfangsteile der V. jugularis externa, läuft in der seitlichen Brustfurche herab und gibt dabei über der Mitte des Humerus eine Vene ab, die an der Pars sternocostalis des M. pectoralis superficialis herabläuft und sich mit der V. ulnaris verbindet. An der Beugeseite des Ellbogengelenkes gibt die V. cephalica humeri die *V. cephalica accessoria* ab und wird selbst zur *V. cephalica antibrachii*.

Die erstere ist stärker als beim Pferd und setzt sich vom Unterarme nicht selten in die *V. metacarpea dorsalis III* fort (s. S. 715). Die *V. cephalica antibrachii* verläuft wie beim Pferd und mündet nahe dem Carpus in die V. mediana ein.

Vena cava cranialis des Schweines.

Die *V. cava cranialis* gibt der Reihe nach ab: die V. azygos sinistra, die Vv. costocervicales, Vv. vertebrales, Vv. mammariae int., Vv. jugulares und Vv. axillares.

1. Die **V. azygos sinistra** (s. S. 605 u. 606) verhält sich wie bei den Wiederkäuern (s. S. 714); sie gibt die letzten 11 *Vv. intercostales* der linken und die letzten 9 *Vv. intercostales* der rechten Seite ab.

2. Die **V. costocervicalis** gibt die *V. cervicalis prof.* ab und teilt sich in die *V. transversa colli* und die *V. intercostalis suprema;* die letztere gibt links die ersten 3, rechts die ersten 5 Vv. intercostales ab; die Venen begleiten die gleichnamigen Arterien.

3. Die **V. vertebralis** und

4. die **V. thoracica** s. **mammaria interna** begleiten die gleichnamigen Arterien.

5. Die **Vv. jugulares.** Wie bei den Wiederkäuern ist jederseits eine V. jugularis int. und ext. vorhanden. Die *V. jugularis int.* weicht nicht wesentlich von der der Wiederkäuer ab. Die *V. jugularis ext., V. maxillaris int.* und *ext.* stimmen im wesentlichen mit denen des Pferdes überein; die V. maxillaris int. spaltet aber die *V. cerebralis ventralis* ab (wie bei den Wiederkäuern). Die *V. transversa faciei* ist sehr schwach, die *V. buccinatoria* wie beim Pferde (s. S. 711); kurz ehe sie in die V. facialis einmündet, vereinigt sie sich mit der *V. reflexa*. Die *V. facialis* spaltet eine *V. labialis inferior,* dann eine *V. labialis superior* und aus der aboralen Wand eine *V. reflexa* ab, die sich wie beim Pferde verhält, an ihrem Ursprung aber i. d. R. mit dem Ende der V. buccinatoria einen kurzen Stamm bildet. Das Ende der V. facialis teilt sich in die *V. dorsalis nasi* und *V. angularis oculi*. Die erstere steht durch einen Querast mit der der anderen Seite in Verbindung und anastomosiert vielfach mit der V. malaris und V. facialis. Die *V. angularis oculi* spaltet die im Sulcus supraorbitalis verlaufende und durch das For. supraorbitale in die Orbita tretende *V. frontalis* ab.

6. Die **Vv. axillares** verzweigen und verhalten sich im wesentlichen wie bei den Wiederkäuern. Die *V. brachialis* teilt sich in die *V. mediana* und die *V. ulnaris profunda;* die letztere spaltet wieder Muskelvenen und die *V. interossea communis* ab. Die *V. mediana* gibt am proximalen Ende des Metacarpus die am lateralen Rande der Beugesehnen liegende *V. metacarpea volaris lateralis* ab, die ebenso wie das Ende der V. mediana in den Arcus venosus volaris einmündet. Außerdem kommt noch eine *V. ulnaris superficialis* vor, die aus der V. cephalica antibrachii entspringt; sie begleitet die A. digitalis communis III und spaltet sich in die an den Zehenspaltflächen verlaufenden *Vv. digitales volares* der Hauptzehen, die wieder je einen Zweig an die Afterzehen abgeben. Die *V. cephalica antibrachii* verhält sich wie bei den Wiederkäuern. Sie gibt die *V. metacarpea dorsalis* ab, die sich am Metacarpus in die *Vv. digitales dorsales* der Hauptzehen spaltet; außer diesen finden sich noch 2 schwächere *Vv. digitales dorsales* der Afterzehen und seitliche *Vv. digitales* der Hauptzehen; diese entspringen aus dem Sohlenbogen oder aus den dorsalen Zehenvenen.

V. cava cranialis der Fleischfresser.

Die *V. cava cranialis* verzweigt sich im allgemeinen wie beim Menschen. Sie ist bei großen Hunden 18—22 mm stark. Ihr Ursprungsteil liegt auf 1—3 cm noch innerhalb des Herzbeutels. Unmittelbar nach ihrem Austritt aus dem Herzbeutel gibt sie die *V. azygos dextra,* dann jederseits einen gemeinsamen Stamm für die *V. vertebralis* und *V. costocervicalis* und den gemeinsamen Stamm der beiden *Vv. thoracicae (mammariae) internae* ab und teilt sich im 1. Interkostalraum in die beiden *Vv. anonymae,* von denen sich jede in die *V. jugularis communis* und die *V. subclavia* der entsprechenden Seite spaltet.

1. Die **V. azygos dextra** verhält sich wie beim Pferde (s. S. 707) und gibt am 9. bis 10. Brustwirbel die *V. azygos sinistra* für die letzten 3—4 Vv. intercostales der linken Seite ab.

2. Die **V. costocervicalis** teilt sich nach kurzem Verlauf in die *V. intercostalis suprema* und die *V. cervicalis profunda;* die **V. vertebralis** zweigt kurz vor ihrem Eintritt in den Canalis transversarius die *V. transversa colli* ab; sie verhalten sich im übrigen wie die entsprechenden Arterien.

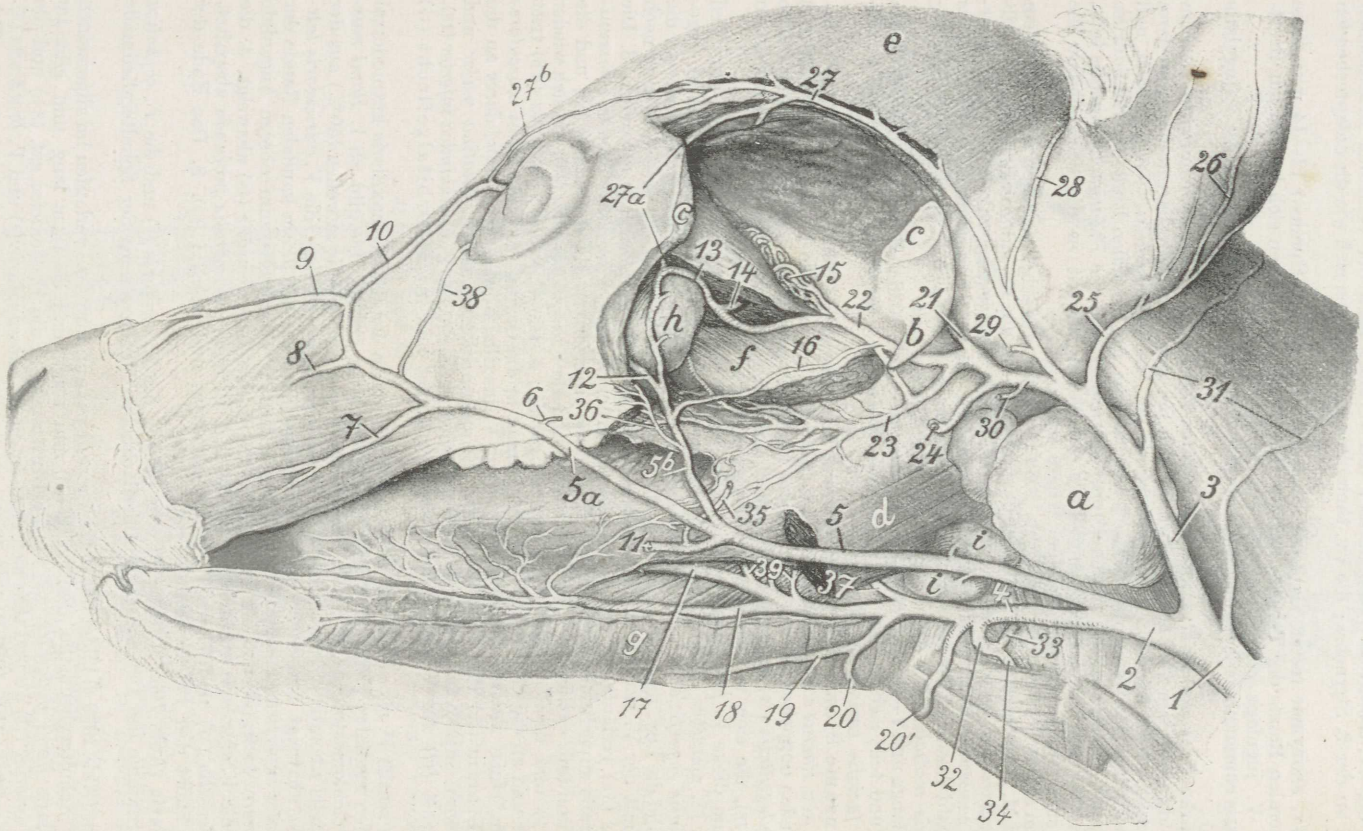

Abb. 1038. Venen des Kopfes des Hundes (der Unterkiefer ist weggenommen, der Jochbogen ist zum größten Teil herausgesägt. M. temporalis, M. pterygoideus und M. digastricus sind teilweise entfernt).

1 V. jugularis ext.; 2 V. maxillaris ext.; 3 V. maxillaris int.; 4 Stamm der V. lingualis und V. sublingualis; 5 V. facialis communis; 5 a V. facialis superficialis; 5 b V. facialis profunda; 6 Anastomosenzweig von der V. facialis superficialis zur V. temporalis superficialis aboralis; 7 V. labialis superior; 8 V. lateralis nasi; 9 V. dorsalis nasi; 10 V. angularis oculi; 11 V. labialis inferior; 12 Stamm der V. infraorbitalis, V. sphenopalatina und V. palatina major; 13 V. ophthalmica inferior, 14 ihr Anastomosenzweig zur V. ophthalmica superior; 15 Orbitalgeflecht; 16 Anastomose zwischen der V. facialis profunda und der V. maxillaris int.; 17 V. lingualis; 18 V. sublingualis; 19 V. submentalis; 20, 20′ Anastomosenbogen der beiderseitigen Stämme der V. lingualis und V. sublingualis; 21 V. cerebralis dorsalis; 22 Endzweig der V. maxillaris int.; 23 Zweig der V. maxillaris int. an das Gaumengeflecht; 24 V. alveolaris mandibulae; 25 V. auricularis magna; 26 V. auricularis lateralis aboralis; 27 V. temporalis superficialis aboralis; 27 a V. temporalis superficialis oralis; 27 b V. frontalis; 28 V. auricularis nasalis; 29 V. transversa faciei; 30 V. masseterica; 31 Muskel- und Hautzweige des Halses; 32 V. pharyngea; 33 Ramus communicans der V. pharyngea zur V. jugularis int.; 34 V. laryngea cranialis; 35 V. buccinatoria; 36 Knochenast der V. facialis profunda; 37 Muskelzweig für den M. digastricus; 38 V. malaris; 39 Muskeläste der V. lingualis. a Gl. submaxillaris; b Proc. postglenoidalis; c Jochbogen (abgesägt); d M. digastricus; e M. temporalis; f M. pterygoideus; g M. mylohyoideus; h Gl. zygomatica; i Ln. mandibularis.

3. Der Stamm der **Vv. thoracicae (mammariae) int.** verläuft nach der ventralen Brusthöhlenwand und gabelt sich an der 2. Sternebra; die Vv. thoracicae int. verhalten sich wie die entsprechenden Arterien.

4. Die beiden **Vv. anonymae** treten als 3 cm lange und (bei großen Hunden) 12—14 mm dicke Stämme am ventrolateralen Rande der Trachea aus der Brusthöhle und spalten sich kranial am Brusthöhleneingang in die V. jugularis communis und die V. subclavia.

A. Die **V. jugularis communis** teilt sich 3—4 cm kranial vom Brusthöhleneingang in die V. jugularis int. und ext.

a) Die 3 mm starke *V. jugularis int.* läuft am ventralen Rande der A. carotis communis bis zum Schlundkopf und von da nach dem For. lacerum, wo sie sich mit der V. vertebralis vereinigt und dann zur *V. cerebralis ventralis* wird. Sie gibt *Rami musculares* an die Halsmuskeln, *Vv. tracheales* und *Vv. oesophageae,* in der Mitte des Halses die *V. thyreoidea caudalis,* am kranialen Ende der Schilddrüse die *V. thyreoidea cranialis,* die sich wieder in den *Ramus pharyngeus* und die *V. laryngea caudalis* teilt, einen *Ramus communicans* zur V. pharyngea und kurz vor ihrem Eintritt in die Schädelhöhle die *V. occipitalis* ab, die sich mit der entsprechenden Arterie verzweigt.

b) Die 8—11 mm starke *V. jugularis ext.* (Abb. 1038 1) verläuft zunächst zwischen und unter dem M. cleidocervicalis und M. sternocephalicus, dann auf dem letzteren bis zur Gl. submaxillaris (a) und teilt sich hier in die *V. maxillaris ext.* (2) und *int.* (3). Sie gibt zahlreiche *Vv. subcutaneae colli* und *Rami musculares* (3′), zwei *Rami communicantes* zur V. cephalica humeri und den bis 5 mm starken *Truncus venosus omocervicalis* ab, der bald Anschluß an den arteriellen Stamm erreicht und sich in die *V. cervicalis ascendens,* die *V. scapularis medialis* und die *V. cervicalis superficialis* teilt.

α) Die 1—2 cm lange und 7—9 mm starke *V. maxillaris ext.* (Abb. 1038 2) liegt am ventralen Rande der Gl. submaxillaris und teilt sich in den gemeinsamen Stamm (4) für die *V. lingualis* und *V. sublingualis* und die *V. facialis communis* (5).

aa) Der gemeinsame Stamm der *V. lingualis* und *V. sublingualis* (Abb. 1038 4) gibt die *V. pharyngea* (32), die sich in den *Ramus communicans* zur V. jugularis int. (33) und die *V. laryngea cranialis* (34) teilt, sowie einen bisweilen doppelten *Ramus communicans* (20, 20′) zu demselben Stamme der andern Seite ab, von dem die *V. submentalis* (19) abzweigt, und gabelt sich dann oral vom kleinen Zungenbeinast in seine Endäste (17 u. 18), die sich wie die entsprechenden Arterien verhalten.

bb) Die 6—8 mm dicke *V. facialis communis* (Abb. 1038 5) verläuft am ventralen und zum Teil am oralen Rande des M. masseter entlang und teilt sich dann etwa am ventralen Rande des M. zygomaticus in die *V. facialis superficialis* (5a) und *profunda* (5b). Sie gibt ab 1. *Rami glandulares* an die Gl. submaxillaris (a) und die Lnn. mandibulares (i), 2. die *V. labialis inferior* (11), die wiederum kurz nach ihrem Ursprunge die mit der V. maxillaris int. anastomosierende *V. buccinatoria* (35) abzweigt. 3. Die *V. facialis superficialis* (5a) verläuft mit der A. facialis nasenrückenwärts, gibt einen *Ramus communicans* (6) zur V. temporalis superficialis aboralis, die *V. labialis superior* (7), die *V. malaris* (38) und die *V. lateralis nasi* (8) ab und teilt sich in die *V. dorsalis nasi* (9) und die *V. angularis oculi* (10), die sich wieder in die *V. frontalis* (27b) und die *V. ophthalmica superior* gabelt. 4. Die *V. facialis profunda* (5b) tritt unter den M. masseter und an die Gl. orbitalis (h) und gelangt in die Orbita. Sie gibt *Rami musculares* für die Backenmuskeln, einen *Ramus communicans* (16) zur V. maxillaris int., *Rami glandulares* an die Gl. zygomatica, den Stamm (12) der *V. infraorbitalis, V. sphenopalatina* und *V. palatina major* und schließlich die *V. temporalis superficialis oralis* (27a) ab und wird nunmehr zur *V. ophthalmica inferior* (13), die einen Verbindungsast (14) zur V. ophthalmica superior sendet und in das Orbitalgeflecht (15) einmündet.

β) Die 6—7 mm starke *V. maxillaris int.* (Abb. 1038 3) läuft an der Gl. submaxillaris kraniodorsal und wendet sich um den medialen Rand des Kiefergelenkes nach der Orbita. Sie gibt ab 1. *Rami musculares* (31) an den M. cleidomastoideus, 2. die *V. auricularis magna* (25), die die zuweilen (50%) aus der V. temporalis superficialis aboralis (27) entspringende *V. auricularis nasalis* (28), die *V. auricularis lateralis* (26) und *profunda* abzweigt und selbst zur *V. auricularis media* wird, 3. am kaudalen Rande der Parotis die *V. temporalis superficialis aboralis* (27), die auf dem M. temporalis zum oberen Augenlide zieht und die *V. transversa faciei* (29) und oft auch (50%) die *V. auricularis nasalis* (28) abzweigt, 4. die *V. masseterica* (30), 5. die *V. alveolaris mandibulae* (24), die i. d. R. die *V. temporalis profunda* abspaltet, 6. die *V. cerebralis dorsalis* (21) und 7. die *V. plexus pharyngei* und *palatini* (23). 8. Das Ende der V. maxillaris int. (22) bildet den *Plexus orbitalis* (15).

B. Die **V. subclavia** (Abb. 1039 1) teilt sich sehr bald in die *V. axillaris* (3) und die *V. cephalica humeri* (2a), die die Stämme des tiefen und des oberflächlichen Venensystems der Schultergliedmaße bilden.

a) Die **V. axillaris** (Abb. 1039 3) bildet das tiefe Venensystem; ihre Äste verlaufen im allgemeinen wie die Arterien der Schultergliedmaße. Sie ist 8—10 mm stark und 3—4 cm lang und gibt im Gegensatz zur A. axillaris *Rami pectorales* (8a) an die Brustmuskeln, die *V. thoracica ext.* (8b) und die *V. circumflexa humeri anterior* (11) ab und teilt sich dann in die *V. subscapularis* (4) und *V. brachialis* (5).

α) Die *V. subscapularis* (Abb. 1039 4) gibt die *V. thoracicodorsalis* (7), die mitunter schon im Teilungswinkel der V. axillaris entspringt, einen *Ramus communicans* (6a) zur V. cephalica humeri, der eine *V. circumflexa humeri posterior* vertritt, und die *V. circumflexa scapulae* (9) ab.

β) Die 5—7 mm starke *V. brachialis* (5) liegt kranial von der gleichnamigen Arterie. Sie gibt die bisweilen doppelte *V. profunda brachii* (10), die *V. bicipitalis* (13), die *V. collateralis ulnaris proximalis* (12), die mit der V. collateralis ulnaris distalis, der V. ulnaris und dem Ramus volaris der V. interossea communis anastomosiert, und nahe dem Ellbogengelenke die *V. collateralis radialis (distalis)* (16) ab, verbindet sich am Ellbogengelenke mit der *V. mediana cubiti* (6d) und wird so zur *V. mediana.* Diese gibt ab 1. die *V. collateralis ulnaris distalis* (20); 2. die *V. interossea communis* (21), die einen *Ramus recurrens* und einen *Ramus volaris* (21b) (V. interossea volaris) abzweigt und dann als *Ramus interosseus* (21a) (V. interossea dorsalis) im Spatium interosseum karpuswärts verläuft; der letztere gibt einen *Ramus communicans* (15a)

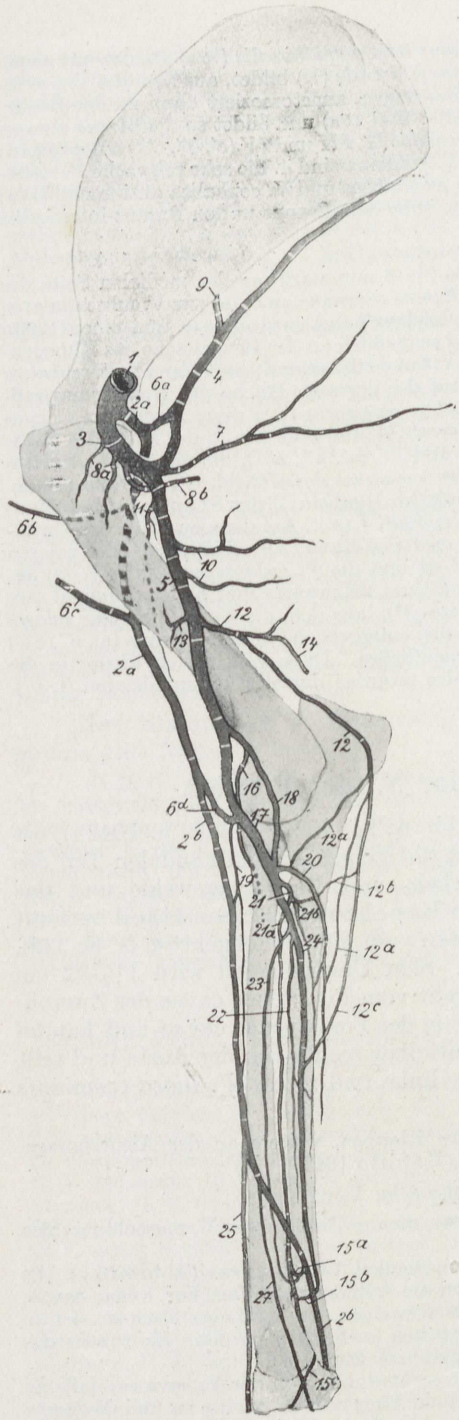

Abb. 1039.

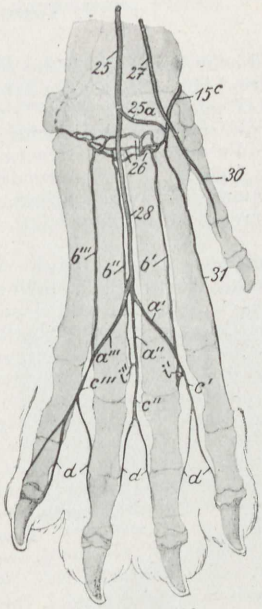

Abb. 1040.

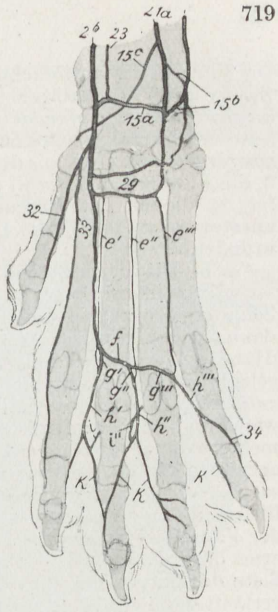

Abb. 1041.

Abb. 1039—1041. Venen der Schultergliedmaße des Hundes.

Abb. 1039. Venen an Ober- und Unterarm.
Abb. 1040. Venen an Fußwurzel und Vorderfuß, dorsale Seite.
Abb. 1041. Venen an Fußwurzel und Vorderfuß, volare Seite.

1 V. subclavia; 2 a, 2 a V. cephalica humeri; 2 b, 2 b V. cephalica antibrachii; 3 V. axillaris; 4 V. subscapularis; 5 V. brachialis; 6 a Ramus communicans zwischen V. cephalica humeri und V. subscapularis; 6 b proximaler und 6 c distaler Ramus communicans von der V. cephalica humeri zur V. jugularis ext.; 6 d V. mediana cubiti; 7 V. thoracicodorsalis; 8 a Rami pectorales; 8 b V. thoracica ext.; 9 V. circumflexa scapulae; 10 doppelte V. profunda brachii; 11 V. circumflexa humeri anterior; 12, 12 V. collateralis ulnaris proximalis; 12 a, 12 b, 12 c ihre Rami communicantes, und zwar 12 a zur V. collateralis ulnaris distalis, 12 b zum Ramus volaris der V. interossea communis und 12 c zur V. ulnaris; 13 V. bicipitalis; 14 Hautzweig der V. collateralis ulnaris proximalis; 15 a Ramus communicans zwischen dem Ramus interosseus der V. interossea communis und der V. cephalica antibrachii; 15 b Ende der V. ulnaris; 15 c Rami retis carpi dorsalis des Ramus interosseus der V. interossea communis; 16 V. collateralis radialis distalis; 17 V. mediana; 18 Ramus communicans zwischen dieser und der V. collateralis radialis distalis; 19 Parallelzweig der V. cephalica antibrachii; 20 V. collateralis ulnaris distalis; 21 V. interossea communis; 21 a ihr Ramus interosseus; 21 b ihr Ramus volaris; 22 V. volaris antibrachii; 23 V. radialis; 24 V. ulnaris; 25 V. cephalica accessoria, 25 a ihr Ramus retis carpi dorsalis; 26 Rete carpi dorsale; 27 Stamm der V. metacarpea dorsalis I und V. dorsalis digiti I; 28 V. metacarpea communis dorsalis superficialis; 29 Arcus venosus volaris profundus; 30 V. dorsalis digiti I; 31 V. metacarpea dorsalis I; 32 V. volaris digiti I; 33 V. metacarpea volaris I; 34 V. volaris digiti V ulnaris. a′ V. metacarpea dorsalis superficialis II; a″ V. metacarpea dorsalis superficialis III; a‴ V. metacarpea dorsalis superficialis IV; b′ V. metacarpea dorsalis profunda II; b″ V. metacarpea dorsalis profunda III; b‴ V. metacarpea dorsalis profunda IV; c′ V. digitalis communis dorsalis II; c″ V. digitalis communis dorsalis III; c‴ V. digitalis communis dorsalis IV; d Vv. digitales propriae dorsales; e′ V. metacarpea volaris profunda II; e″ V. metacarpea volaris profunda III; e‴ V. metacarpea volaris profunda IV; f Arcus venosus volaris superficialis; g′ V. metacarpea volaris superficialis II; g″ V. metacarpea volaris superficialis III; g‴ V. metacarpea volaris superficialis IV; h′ V. digitalis communis volaris II; h″ V. digitalis communis volaris III; h‴ V. digitalis communis volaris IV; i, i′, i″, i‴ Rami communicantes der dorsalen und volaren Zehenvenen; k Vv. digitales propriae volares.

zur V. cephalica antibrachii und nahe dem Carpus den *Ramus retis carpi dorsalis* (15 c) ab, der mit einem Zweige der V. cephalica accessoria (Abb. 1040 25) das *Rete carpi dorsale* (26) bildet, aus dem die *Vv. metacarpeae dorsales profundae II, III* und *IV* (b′, b″, b‴) entspringen, anastomosiert dann an der Beugeseite des Karpalgelenkes mit der V. cephalica antibrachii (Abb. 1041 15 a) und bildet so den *Arcus venosus volaris profundus* (29), aus dem die *Vv. metacarpeae volares profundae II, III* und *IV* (e′, e″, e‴) entspringen; 3. die *V. volaris antibrachii* (Abb. 1039 22). Die Endäste der V. mediana sind 4. die sehr schwache *V. radialis* (23), die mit dem Ramus communicans zwischen Ramus interosseus und V. cephalica antibrachii (15 a) anastomosiert, und 5. die 4—5 mm dicke *V. ulnaris* (24), die nahe dem Carpus in den Ramus interosseus mündet.

b) Die **V. cephalica** bildet das oberflächliche Venensystem.

Sie entspringt als *V. cephalica humeri* (Abb. 1039 2 a) (6—8 mm stark) an der medialen Seite des Schultergelenkes aus der V. subclavia, gibt sehr bald einen *Ramus communicans* (6 a) zur V. subscapularis, dann an der lateralen Seite des Oberarmes einen oberflächlichen proximalen (6 b) und einen tiefen distalen *Ramus communicans* (6 c) zur V. jugularis ext. und schließlich an der Beugefläche des Ellbogengelenkes die *V. mediana cubiti* (6 d) als Anastomosenzweig zur V. brachialis ab und wird dann zur *V. cephalica antibrachii* (2 b). Diese verläuft oberflächlich fast mitten auf der dorsalen Fläche des Unterarmes fußwärts und gibt ab: 1. distal von dessen Mitte die *V. cephalica accessoria* (25); diese zweigt am Carpus mehrere dünne Zweige (Abb. 1040 25 a) an das *Rete carpi dorsale* ab und teilt sich in der Mitte des Metacarpus in die *Vv. metacarpeae dorsales superficiales II, III* und *IV* (a′, a″, a‴), die mit den Vv. metacarpeae dorsales profundae (b′, b″, b‴) zu den *Vv. digitales communes dorsales* (c′, c″, c‴) zusammenfließen, die sich wiederum in je zwei *Vv. digitales propriae dorsales* (d, d) gabeln; 2. den Stamm (Abb. 1039 27) der *V. metacarpea dorsalis I* (Abb. 1040 31) und der *V. dorsalis digiti I* (30). Am distalen Ende des Unterarms biegt dann die V. cephalica antibrachii (2 b) um dessen medialen Rand (Abb. 1039) nach der volaren Seite des Carpus um, gibt die *V. volaris digiti I* (Abb. 1041 32) und die *V. metacarpea volaris I* (33) ab, verläuft dann als *V. metacarpea volaris communis* im 2. Interstitium zehenwärts und bildet proximal von den ersten Zehengelenken den *Arcus venosus volaris superficialis* (f), aus dem die *Vv. metacarpeae volares superficiales II, III* und *IV* (g′, g″, g‴) entspringen, die mit den entsprechenden tiefen Venen (e′, e″, e‴) zu den *Vv. digitales communes volares* (h′, h″, h‴) zusammenfließen. Diese gabeln sich wieder in die *Vv. digitales propriae volares* (k, k), die mit den Vv. digitales propriae dorsales kommunizieren (i, i″). Näheres s. Pohle [715].

D. Die V. cava caudalis (inferior N.) des Pferdes.

Die kaudale Hohlvene, **V. cava caudalis** (Abb. 622 e, 792 2, 1034 b u. 1042 1), ist länger und stärker als die V. cava cranialis. Sie gibt die Venen für den kaudalen Teil des Rumpfes, für die Beckengliedmaßen, für die Becken- und Baucheingeweide und das Zwerchfell ab und zerfällt in einen Brust- und einen Bauchteil. Der Brustteil verläuft von der rechten Vorkammer (Abb. 1034 b), umschlossen vom Hohlvenengekröse (s. S. 339), beckenwärts zum Hohlvenenschlitz des Zwerchfells. Sein Ursprungsteil wird 1½—2 cm weit vom Herzbeutel umschlossen. Der Bauchteil geht vom For. venae cavae des Zwerchfells dorsal zum Margo obtusus der Leber, liegt hier in der Fossa venae cavae und kaudal von ihr an der ventralen Seite der Lendenwirbel unmittelbar rechts von der Aorta und teilt sich am 5. Lendenwirbel unter spitzem Winkel in die linke und rechte *V. iliaca communis* (Abb. 1042 2).

Im Brustteile der Vene finden sich 1—5 rudimentäre Klappen, weitere an der Abzweigungsstelle aller größeren Venen, nicht aber an der Endteilung (Mobilio [643]).

Bis zur Teilung gibt die V. cava caudalis folgende Venen ab:

a) im For. venae cavae des Zwerchfells 2—3 **Vv. phrenicae,** die mit Zweigen der V. musculophrenica anastomosieren.

b) die an der Zwerchfellsfläche der Leber in diese eintretenden **Vv. hepaticae** (Abb. 626 g). Es sind dies 3—4 größere und zahlreiche kleine Venen, von denen die ersteren nahe dem For. venae cavae, die letzteren in der Hohlvenenfurche aus der V. cava caudalis abzweigen. In der Leber lösen sie sich in zahlreiche Zweige auf, die zu den Zentralvenen der Leberläppchen (s. S. 410) werden. Sie führen das der Leber durch die A. hepatica propria und V. portae zugeführte Blut ab.

c) die starken **Vv. renales** (Abb. 792 3); sie zweigen fast rechtwinklig von der V. cava caudalis ab und verlaufen mit den Aa. renales zum Nierenhilus, wobei die linke länger als die rechte ist und die Aorta ventral überkreuzt. Im Nierenhilus geben sie kleine Zweige an die Nierenflächen und die Nebennieren und teilen sich dann in mehrere in die Niere eintretende Äste. Die Nebennierenvenen entspringen sehr oft auch direkt aus der V. cava caudalis.

d) seitlich oder kaudal von den Vv. renales die **Vv. spermaticae internae** (Abb. 792 4); häufig entspringt die linke aus der linken V. renalis, bisweilen auch noch die rechte aus der rechten V. renalis. Beim männlichen Tiere verläuft die V. spermatica int. neben der gleichnamigen Arterie, eingeschlossen in die Plica vasculosa, zum Ostium vaginale und Canalis vaginalis und gibt dabei Zweige an die Nierenkapsel, das Peritonaeum und den Ureter. Im Canalis vaginalis bildet sie den im kranialen Teile des Samenstranges herabsteigenden und die A. spermatica int. einschließenden starken *Plexus pampiniformis* (Abb. 822 l); aus ihm treten dann mehrere Stämme hervor, die sich an der medialen Fläche des Nebenhodens teilen und in den Hoden eindringen. Beim weiblichen Tier ist die Vene viel kürzer und teilt

sich wie die gleichnamige Arterie in einen *Ramus ovaricus* und einen *Ramus uterinus*. Ersterer bildet ein kleines, rankenförmiges Geflecht; letzterer löst sich in mehrere Venen auf, die nahe dem Rande des Uterus im Lig. latum verlaufen und von hier aus ein ununterbrochenes Venengeflecht über den ganzen Uterus bilden.

e) jederseits **5 Vv. lumbales**, die sich wie die gleichnamigen Arterien verzweigen. Die gleichzähligen entspringen mitunter mit einem gemeinschaftlichen Stamme. Die 6. Lendenvene geht aus der V. iliaca communis ihrer Seite ab. Die linken Vv. lumbales treten zunächst zwischen den Wirbelkörpern und der Aorta abdominalis hindurch.

Die Vv. iliacae communes des Pferdes.

Die **Vv. iliacae communes** (Abb. 1042 2) sind 2 kurze, starke, klappenlose Stämme, von denen sich jeder in die V. hypogastrica und V. iliaca ext. seiner Seite teilt.

In seltenen Fällen fehlen diese Stämme; die beiderseitigen Vv. hypogastricae und Vv. iliacae ext. entspringen dann direkt aus der V. cava caudalis. Die Vv. iliacae communes verlaufen zwischen der A. iliaca ext. und A. hypogastrica ihrer Seite; die linke überkreuzt die Teilung der Bauchaorta an ihrer dorsalen Fläche in schräg kaudolateraler Richtung.

Der Stamm der V. iliaca communis gibt folgende Venen ab:

a) die *V. iliolumbalis* (Abb. 1042 5); sie entspricht der gleichnamigen Arterie und entspringt mitunter aus der V. hypogastrica. b) die *V. circumflexa ilium profunda* (Abb. 792 5, 1042 41); sie ist fast immer doppelt vorhanden; ihre beiden Stämme schließen die gleichnamige Arterie und deren Äste zwischen sich ein. Ausnahmsweise entspringt die V. circumflexa

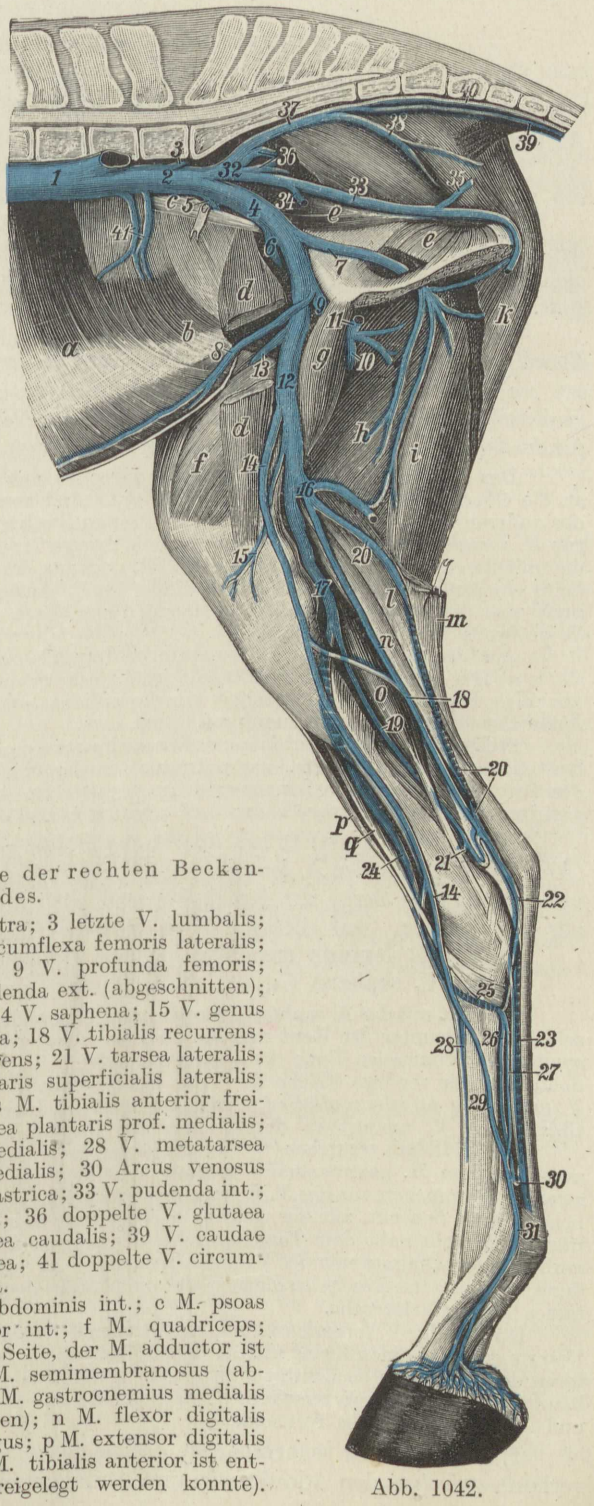

Abb. 1042.

Abb. 1042. Venen an der medialen Seite der rechten Beckengliedmaße des Pferdes.

1 V. cava caudalis; 2 V. iliaca communis dextra; 3 letzte V. lumbalis; 4 V. iliaca externa; 5 V. iliolumbalis; 6 V. circumflexa femoris lateralis; 7 V. obturatoria; 8 V. epigastrica caudalis; 9 V. profunda femoris; 10 V. circumflexa femoris medialis; 11 V. pudenda ext. (abgeschnitten); 12 V. femoralis; 13 V. femoris cranialis; 14, 14 V. saphena; 15 V. genus suprema; 16 V. femoris caudalis; 17 V. poplitea; 18 V. tibialis recurrens; 19 V. tibialis posterior; 20, 20 V. tarsea recurrens; 21 V. tarsea lateralis; 22 V. tarsea medialis; 23 V. metatarsea plantaris superficialis lateralis; 24 V. tibialis anterior (durch Wegnahme des M. tibialis anterior freigelegt); 25 V. tarsea perforans; 26 V. metatarsea plantaris prof. medialis; 27 V. metatarsea plantaris superficialis medialis; 28 V. metatarsea dorsalis media; 29 V. metatarsea dorsalis medialis; 30 Arcus venosus plantaris; 31 V. digitalis medialis; 32 V. hypogastrica; 33 V. pudenda int.; 34 V. haemorrhoidalis media; 35 V. perinei; 36 doppelte V. glutaea cranialis; 37 V. sacralis lateralis; 38 V. glutaea caudalis; 39 V. caudae lateralis; 40 V. sacralis media bzw. V. coccygea; 41 doppelte V. circumflexa ilium profunda.

a M. transversus abdominis; b M. obliquus abdominis int.; c M. psoas minor; d, d M. sartorius; e, e M. obturator int.; f M. quadriceps; g M. pectineus; h M. biceps femoris (mediale Seite, der M. adductor ist weggeschnitten); i M. semitendinosus; k M. semimembranosus (abgeschnitten); l M. gastrocnemius lateralis; m M. gastrocnemius medialis (zurückgeschlagen und zum Teil abgeschnitten); n M. flexor digitalis pedis sublimis; o M. flexor digitalis pedis longus; p M. extensor digitalis pedis longus; q M. peronaeus tertius (der M. tibialis anterior ist entfernt, damit die V. tibialis anterior (24) freigelegt werden konnte).

ilium prof. direkt aus der V. cava caudalis. c) die 6. *V. lumbalis* (Abb. 1042 3); sie begleitet die gleichnamige Arterie.

Ausnahmsweise ist eine *V. sacralis media* vorhanden, die aus dem Teilungswinkel der V. cava caudalis entspringt; sie ist ein schwaches, unpaares Gefäß, das in der Mitte der ventralen Kreuzbeinfläche kaudal läuft und im Rectum sich verzweigt.

A. Die V. iliaca externa des Pferdes.

Die V. iliaca ext. (Abb. 792 bei 6, 1042 4) entspricht der gleichnamigen Arterie, an deren kaudalem Rande sie liegt, gibt jedoch auch Venen ab, die arteriellen Ästen der A. hypogastrica entsprechen. In der Bauchhöhle gibt sie folgende Äste ab:

a) die **V. circumflexa femoris lateralis** (Abb. 1042 6); sie ist fast stets doppelt, begleitet die gleichnamige Arterie und entspringt ausnahmsweise aus der V. hypogastrica.

b) die **V. obturatoria** (7); sie entspringt ungefähr gegenüber der vorigen und tritt neben der gleichnamigen Arterie durch das For. obturatum aus der Beckenhöhle und verzweigt sich in den Ein- und Auswärtsziehern des Schenkels und im Corpus cavernosum des Penis bzw. der Clitoris.

Sie steht i. d. R. mit der V. tibialis recurrens oder mit der V. tarsea recurrens oder mit diesen beiden Venen sowie mit Ästen der V. pudenda ext. und int. in Verbindung (Abb. 1017 11, 8, 12).

c) die **V. profunda femoris** (Abb. 1042 9); sie begleitet die entsprechende Arterie und teilt sich in die *V. circumflexa femoris medialis* (10) und die eigentliche *V. profunda femoris*. Sie gibt die *V. pudenda ext.* (11) ab.

Der Stamm der V. pudenda ext. tritt zwischen dem M. obturator ext., M. gracilis und M. pectineus an die Oberfläche (Abb. 442 7, 1017 6), bildet ventral vom Schambein eine starke Anastomose mit dem der anderen Seite, gibt bei männlichen Tieren Zweige an den Hodensack und die Vorhaut und wird zur *V. dorsalis penis;* diese löst sich in viele Zweige für das Corpus cavernosum glandis und penis auf, die mit Zweigen der V. obturatoria und V. pudenda int. anastomosieren und mit denen der anderen Seite ein großes Venengeflecht bilden (Abb. 1017). Außer der V. pudenda ext. findet sich nicht selten noch eine die A. pudenda ext. begleitende dünne Vene (10), die aus der V. iliaca ext. oder aus der V. profunda femoris entspringt.

Aus der V. pudenda ext. entspringen folgende Äste:

α) Die *V. epigastrica caudalis,* die jedoch sehr oft auch aus der V. profunda femoris (Abb. 1042 8) abzweigt, begleitet die gleichnamige Arterie und anastomosiert mit der V. epigastrica cranialis und mit Ästen der V. circumflexa ilium prof.

β) Die *V. subcutanea abdominis,* Bauchhautvene, die mitunter auch aus der vorigen entspringt, läuft fast gerade brustwärts, verbreitet sich in der Haut und dem Bauchhautmuskel in der Gegend der Knorpel der falschen Rippen und anastomosiert mit Zweigen der V. mammaria int., der Vv. epigastricae und der V. thoracica ext. (vgl. oben und S. 707 u. 711).

Nach ihrem Austritt aus der Beckenhöhle verläuft die V. iliaca ext. als **V. femoralis** (Abb. 1042 12) mit der A. femoralis im Schenkelkanal, wo sie unmittelbar kaudal und lateral von der Arterie liegt, zur Kniekehle und wird dort nach Durchbohrung des M. adductor zur *V. poplitea.* Auf diesem Wege gibt sie folgende Äste ab:

d) die **V. femoris cranialis** (13); sie entspricht der gleichnamigen Arterie.

e) die **V. saphena** (14, 14); sie entspringt ausnahmsweise aus der V. pudenda ext.

Sie tritt mit der A. saphena zwischen dem M. gracilis und M. sartorius an die mediale Oberschenkelseite, verläuft unter der Haut und der oberflächlichen Faszie nach der medialen Seite des Kniegelenkes, spaltet am proximalen Ende des Unterschenkels die *V. tibialis recurrens* (18) (s. unten) ab, wendet sich dann über die mediale Fläche der Tibia zur Beugeseite des Tarsus und verbindet sich an ihr mit der *V. metatarsea dorsalis medialis* (29) bzw. setzt sich in diese fort (s. S. 723). Die V. saphena, V. recurrens tibialis und V. metatarsea dorsalis medialis besitzen zahlreiche Klappen.

Die **V. tibialis recurrens** (18) entspringt aus der V. saphena (s. oben), i. d. R. aber zugleich mit einem zwischen dem M. gastrocnemius medialis und dem M. flexor digitalis pedis sublimis hervortretenden zweiten Stämmchen aus der V. femoralis caudalis oder aus der V. poplitea. Sie läuft, von der oberflächlichen Faszie bedeckt, mit der gleichnamigen Arterie kranial vom medialen Rande der Achillessehne fußwärts und steht nahe dem Tarsus durch einen plantar von der Sehne des M. flexor digitalis pedis prof. verlaufenden Querast mit der V. tarsea recurrens und meist auch mit der V. tibialis posterior in Verbindung; sie gibt dann Zweige an die mediale und plantare Seite des Tarsus und vereinigt sich mit der V. metatarsea plantaris lateralis.

Der aus der V. femoris caudalis entspringende Zweig der V. tibialis recurrens gibt kurz nach seinem Ursprung häufig einen Zweig ab, der den N. ischiadicus begleitet, zwischen den Adduktoren und Abduktoren des Schenkels beckenwärts läuft und in die V. obturatoria mündet. Dieser Verbindungsast wird häufig von der V. tarsea recurrens abgegeben, oder es entspringt je ein solcher Verbindungsast aus dieser und aus der V. tibialis recurrens.

f) die **V. tarsea recurrens**; sie entspringt sehr oft aus der V. femoris caudalis (20, 20), verläuft zwischen den Adduktoren und Abduktoren des Schenkels auf dem M. gastrocnemius

lateralis zum lateralen Rande der Achillessehne und verzweigt sich an der lateralen Seite des Tarsus.

Sie verbindet sich gewöhnlich mit der V. metatarsea plantaris lateralis und dicht über dem Tarsus durch einen Querast mit der V. tibialis recurrens. I. d. R. begleitet ein von der V. tarsea recurrens abgehender Ast den N. ischiadicus und mündet häufig in die V. obturatoria, nachdem er sich mit dem entsprechenden Aste der V. tibialis recurrens verbunden hat.

g) Muskelzweige, unter diesen die *V. femoris caudalis* (Abb. 1042 16).

Die **V. poplitea** (17) teilt sich oft in mehrere bald wieder sich vereinigende Äste und liegt medial von der A. poplitea. Ihr Ende spaltet sich in die V. tibialis posterior und anterior.

h) Die **V. tibialis posterior** (19) ist meist doppelt vorhanden, begleitet die gleichnamige Arterie und spaltet sich nahe dem Tarsus in die *V. tarsea lateralis* (21) und die *V. tarsea medialis* (22).

Die letztere verläuft über die mediale Seite des Sprunggelenkes (22), wo sie sich mit der V. tibialis recurrens (18) und V. tarsea recurrens (20) vereinigt, und wird zur *V. metatarsea plantaris superficialis lateralis* (23); diese tritt zwischen den Beugesehnen und dem Fußskelett nach der lateralen Seite, verbindet sich dabei durch einen starken Querast mit der V. metatarsea plantaris prof. medialis, liegt lateral an der tiefen Beugesehne und führt in den Arcus venosus plantaris (30).

i) Die starke **V. tibialis anterior** (Abb. 1042 21) liegt bis zur Beugeseite des Tarsus neben der entsprechenden Arterie, gibt die *V. peronaea* und am Tarsus Zweige an das Sprunggelenk und die V. metatarsea dorsalis medialis ab und wird zur *V. tarsea perforans* (25).

Nach dem Durchtritt durch die Unterschenkelspalte zeigt die V. tibialis anterior eine bedeutende Erweiterung; sie bildet vorn an der Tibia dadurch, daß sie sich öfters teilt und ihre Teiläste sich wieder vereinigen, nicht selten ein venöses Netzwerk. In der distalen Hälfte des Unterschenkels ist sie i. d. R. doppelt.

Die *V. metatarsea dorsalis medialis* tritt über die Beugeseite des Tarsus fast im rechten Winkel medial, nimmt die V. saphena (14) auf bzw. fließt mit ihr zusammen, biegt wieder scharf um, und zwar zehenwärts, wendet sich an die mediale Seite des Metatarsus (29), dann an den medialen Rand der tiefen Beugesehne und mündet in den dicht über den Sesambeinen gelegenen *Arcus venosus plantaris* (30). Distal vom Tarsus spaltet sie noch die *V. metatarsea dorsalis media* (28) ab, die auf dem Mt 3 neben dem medialen Rande der gemeinschaftlichen Strecksehne zehenwärts verläuft. I. d. R. macht es den Eindruck, als ob die V. saphena direkt in die V. metatarsea dorsalis medialis sich fortsetzte und nur durch einen Verbindungszweig mit der V. tibialis anterior anastomosierte.

Die *V. tarsea perforans* (25) tritt mit der A. tarsea perforans durch den Sprunggelenkskanal an die plantare Seite des Mt 3 und wird zur *V. metatarsea plantaris profunda medialis* (26); diese läuft nahe dem medialen Griffelbeine herab und tritt zwischen den Schenkeln des M. interosseus medius hindurch zum Arcus venosus plantaris (30). Am proximalen Ende des Mittelfußes verbindet sie sich durch einen Querast mit der V. metatarsea plantaris superficialis lateralis und spaltet eine schwache, oft auch aus der V. metatarsea plantaris superficialis lateralis abgehende *V. metatarsea plantaris superficialis medialis* (27) ab, die zwischen der tiefen Beugesehne und dem M. interosseus medius an der medialen Seite verläuft und in den Arcus venosus plantaris oder in die V. metatarsea dorsalis medialis einmündet.

Der *Arcus venosus plantaris* (30) liegt dicht über den Sesambeinen und entsteht aus dem Zusammenflusse der V. metatarsea dorsalis medialis und der Vv. metatarseae plantares (s. oben). Aus ihm entspringen die *Vv. digitales* (31), die sich wie an den Schultergliedmaßen verhalten (s. S. 713).

B. Die Vena hypogastrica des Pferdes.

Die kurze **V. hypogastrica** (Abb. 1042 32) ist verhältnismäßig schwächer als die A. hypogastrica, da mehrere Venen, die Ästen der letzteren entsprechen, aus der V. iliaca ext. entspringen (s. S. 722). Sie gibt folgende Äste ab:

a) die **V. pudenda int.** (33); sie begleitet die gleichnamige Arterie und zweigt ab:

α) die *V. haemorrhoidalis media* (34); diese entsendet Äste an die Harnblase, das Endstück des Mastdarms, das Beckenstück der Harnröhre, die Samenblasen und die Prostata der männlichen und an den Uterushals der weiblichen Tiere. β) die *V. perinei* (35); sie entspricht der gleichnamigen Arterie. γ) die *V. profunda penis*; sie verzweigt sich im Corpus cavernosum der Harnröhre und im Penis. Ihre Äste bilden am Arcus ischiadicus Anastomosen mit denen der anderen Seite. Bei weiblichen Tieren hat sie zum Teil ihre Endzweige in der Vulva und deren Corpus cavernosum. Bei beiden Geschlechtern finden sich vielfach Anastomosen mit Ästen der V. pudenda ext. und der V. obturatoria am kaudalen Rande des Sitzbeins (Abb. 1017 8 u. 12). Außerdem entspringen Hautvenen des Schwanzes aus der V. pudenda int.

b) die meist doppelte **V. glutaea cranialis** (Abb. 1042 36); sie verhält sich wie die entsprechende Arterie.

c) die **V. sacralis lateralis** (37); sie liegt neben der gleichnamigen Arterie am Seitenrande des Kreuzbeins und zweigt die dorsalen und ventralen Seitenvenen des Schwanzes (39), Hautvenen und die mittlere Schwanzvene (40) ab.

Letztere ist unpaar und geht entweder aus der rechten oder der linken V. sacralis lateralis ab. Sämtliche Schwanzvenen entsprechen den gleichnamigen Arterien und bilden Anastomosen. Die V. sacralis lateralis gibt Rückenmarkszweige, die durch die Forr. sacralia ventralia treten, und die *V. glutaea caudalis* (38) ab, die der gleichnamigen Arterie entspricht.

Vena cava caudalis der Wiederkäuer.

Die **V. cava caudalis** verläuft, vom Leberparenchym eingeschlossen, über den dorsalen Rand der Leber und teilt sich in die beiden **Vv. iliacae communes.** Ihre Zweige, die *Vv. phrenicae, Vv. hepaticae, Vv. renales, Vv. spermaticae internae* und *Vv. lumbales* weichen nicht wesentlich von den entsprechenden Gefäßen des Pferdes (s. S. 720 u. 721) ab.

Aus dem Teilungswinkel der Vv. iliacae communes entspringt die *V. sacralis media,* die rechts neben der gleichnamigen Arterie liegt und zahlreiche Klappen besitzt. Sie gibt alle Schwanzvenen und die *Vv. sacrales laterales* ab. Die Vv. iliacae communes ähneln denen des Pferdes.

1. Die **Vv. hypogastricae** sind kurz.

Jede gibt ab: die meistens doppelt vorhandene *V. glutaea cranialis,* die *V. pudenda int.,* die mit der V. pudenda ext. nicht in Verbindung steht, die *V. penis,* die gewöhnlich auch die *V. perinei* abgibt, und die *V. haemorrhoidalis media.* Das Ende der V. hypogastrica wird zur *V. glutaea caudalis.* Mitunter entspringt die *V. iliolumbalis* aus der V. hypogastrica und die V. perinei aus der V. glutaea caudalis. Die *V. obturatoria* ist ein sehr schwaches Gefäß, das sich nur in den am For. obturatum gelegenen Muskeln verbreitet.

2. Die **Vv. iliacae externae.** Die *V. femoralis, V. poplitea, V. tibialis anterior* und die sehr schwache *V. tibialis posterior* begleiten im allgemeinen die entsprechenden Arterien.

Die *V. pudenda ext.* bildet kein so ausgebreitetes Venennetz wie beim Pferd und steht mit der V. pudenda int. und mit der Bauchhautvene in Verbindung. Diese (die Milchader) ist bei Kühen, namentlich während der Laktation, ein sehr starkes Gefäß (s. S. 576 u. 714).

Die *V. tibialis anterior* hat meist 5 Klappen und teilt sich am Tarsus in die *V. metatarsea dorsalis* und die *V. tarsea perforans.*

Die *V. metatarsea dorsalis* läuft, nachdem sie Zweige an die Beugeseite des Tarsus gegeben hat, dorsal am Mt (3 u. 4) bis zum 1. Zehengelenk und gibt die an den Zehenspaltflächen der Hauptzehen verlaufenden, klappenreichen dorsalen und plantaren Zehenvenen ab, die denen am Vorderfuße gleichen. Die *V. tarsea perforans* tritt durch den Sprunggelenkskanal auf die plantare Seite und verbindet sich mit der V. tarsea lateralis (s. unten) zum *Arcus venosus plantaris proximalis,* aus dem die *Vv. metatarseae plantares profundae (lateralis* und *medialis)* entspringen; diese fließen mit den plantaren Zehenvenen zusammen. Die klappenreiche *V. saphena (magna?)* entspringt aus der V. femoralis, begleitet die entsprechende Arterie, verbreitet sich zum Teil am Sprunggelenk in der Haut und den Gelenkbändern und wird im übrigen zur *V. tarsea medialis,* die die mediale Seite des Tarsus kreuzt und zur *V. metatarsea plantaris superficialis medialis* wird; diese verläuft am medialen Rande der tiefen Beugesehne zum Arcus venosus plantaris distalis, aus dem die Zehenvenen entspringen, die an den spaltabseitigen Flächen der Hauptzehen verlaufen. Die *V. tibialis recurrens* fehlt. Die *V. tarsea recurrens (V. saphena parva?)* ist stärker als die V. saphena; sie entspringt in der Kniekehle aus der V. femoralis, tritt auf den M. gastrocnemius und an die laterale Seite des Unterschenkels, verläuft vor der Achilles- und oberflächlichen Beugesehne zum Tarsus und wird zur *V. tarsea lateralis;* diese kreuzt die laterale Seite des Tarsus und verbindet sich am proximalen Ende des Mittelfußes mit der V. tarsea perforans (s. oben).

V. cava caudalis des Schweines.

Die **V. cava caudalis** gibt dieselben Venen ab und verläuft im wesentlichen wie beim Pferd, am dorsalen Rande der Leber jedoch wie bei den Wiederkäuern.

Die aus ihr entspringenden Venen, die *Vv. phrenicae, Vv. hepaticae, Vv. renales, Vv. spermaticae int.* und jederseits 6 *Vv. lumbales,* weichen nicht wesentlich von den entsprechenden des Pferdes ab (s. S. 720 u. 721).

Die **Vv. iliacae communes** und die **Vv. hypogastricae** stimmen im wesentlichen mit denen der Wiederkäuer überein (s. oben).

Die dorsalen Zehenvenen der beiden Hauptzehen, die an den Zehenspaltflächen verlaufen, und die dorsalen Zehenvenen der beiden Afterzehen sind Endäste der *V. metatarsea dorsalis,* die am Tarsus mit einem Zweig aus der *V. tarsea recurrens* und mit einem zweiten aus der *V. tibialis anterior* entspringt. Die plantaren Venen der beiden Hauptzehen entspringen aus dem Sohlenbogen und geben die der beiden Afterzehen ab. Der Sohlenbogen wird gebildet von der *V. metatarsea plantaris lateralis* und *medialis;* erstere entspringt aus der *V. tarsea recurrens,* letztere aus der *V. saphena.* Im übrigen verhalten sich die Äste der **V. femoralis** in der Hauptsache wie bei den Wiederkäuern.

V. cava caudalis der Fleischfresser.

Die bei großen Hunden bis zu 2 cm star e **V. cava caudalis** verhält sich im allgemeinen wie bei Pferd und Wiederkäuern und teilt sich am letzten Lendenwirbel in die beiden *Vv. iliacae communes*.

In der Bauchhöhle gibt die V. cava caudalis die *Vv. hepaticae* (3—4 stärkere und 5—7 schwächere), sodann nacheinander jederseits die *V. phrenicoabdominalis, V. renalis, V. suprarenalis, V. spermatica int.*, die ersten 6 *Vv. lumbales* und die *V. circumflexa ilium profunda* ab, die sich (mit Ausnahme der Vv. hepaticae) wie die entsprechenden Arterien verhalten. Die linke *V. spermatica int.* entspringt jedoch bei männlichen Hunden mitunter, bei weiblichen i. d. R. aus der linken V. renalis.

Die **V. iliaca communis** (Abb. 1043 1) liegt jederseits am kaudalen Rande der A. iliaca ext., gibt die 7. *V. lumbalis* ab und teilt sich in Höhe des Promontorium in die *V. iliaca ext.* (2) und die *V. hypogastrica* (3). Aus der linken V. iliaca communis entspringt die unpaare *V. sacralis media* (10).

Die **V. iliaca ext.** (Abb. 1043 2) ist bei großen Hunden 12—14 mm stark und verhält sich wie beim Pferde. Sie gibt in der Beckenhöhle den *Truncus venosus pudendoepigastricus* (15) für die *V. epigastrica caudalis* (17) und *V. pudenda ext.* (18) sowie die *V. profunda femoris* (16) ab, die sich bis auf die V. pudenda ext. wie die entsprechenden Arterien verhalten. Die *V. pudenda ext.* tritt durch die Aponeurose des M. obliquus abdom. ext. bei männlichen Hunden an das Praeputium, läuft in diesem kranial und gibt an dessen kranialem Ende mehrere Zweige ab, die mit entsprechenden der anderen Seite den *Plexus praeputialis* bilden. Sie selbst biegt kaudal um, verläuft als *V. glandis* bis zum Grunde des Präputialsackes und löst sich dort in mehrere Äste für den Spitzenschwellkörper auf. Aus der V. pudenda ext. entspringen die nur beim männlichen Hunde vorhandene *V. spermatica ext.* und die *V. subcutanea abdominis*, die einen mit der V. circumflexa ilium profunda, der V. thoracica ext. und int. anastomosierenden Plexus auf den Bauchmuskeln bildet. Bei weiblichen Hunden teilt sich die V. pudenda ext. in einen kaudalen Zweig für den kaudalen Abschnitt des Euters, für Euterlymphknoten, Haut, Vulva und Clitoris und einen kranialen Zweig, der den mittleren Abschnitt des Euters versorgt und mit der V. subcutanea abdominis anastomosiert.

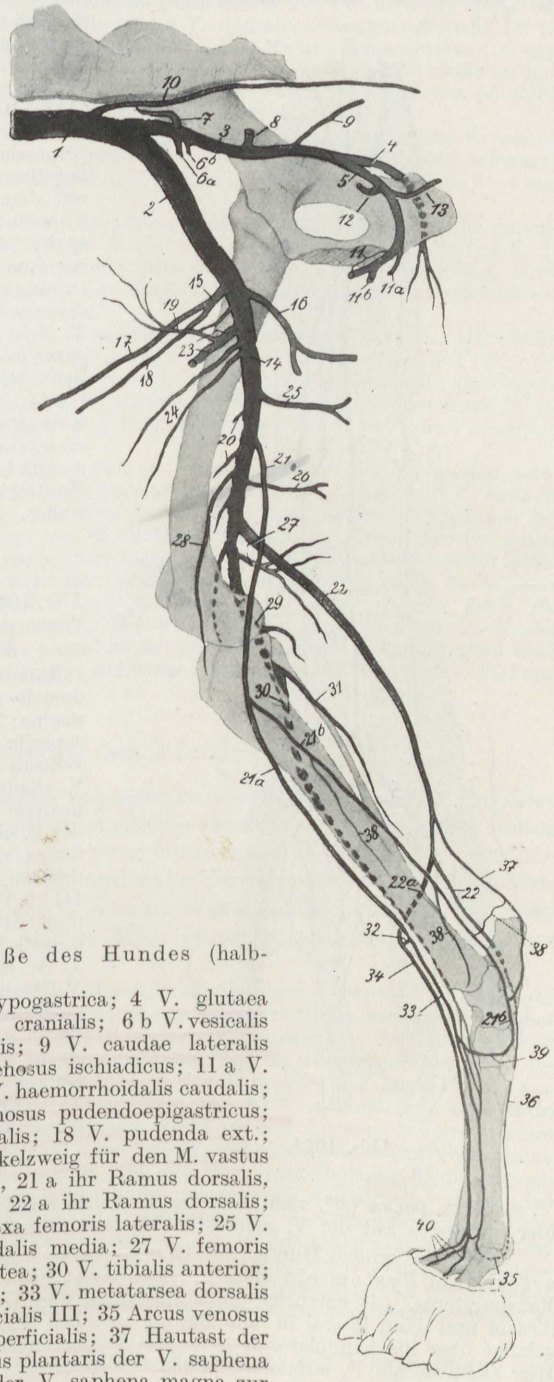

Abb. 1043.

Abb. 1043. Venen an der Beckengliedmaße des Hundes (halbschematisch).

1 V. iliaca communis; 2 V. iliaca ext.; 3 V. hypogastrica; 4 V. glutaea caudalis; 5. V. pudenda int.; 6 a V. vesicalis cranialis; 6 b V. vesicalis caudalis; 7 V. iliolumbalis; 8 V. glutaea cranialis; 9 V. caudae lateralis superficialis; 10 V. sacralis media; 11 Arcus venosus ischiadicus; 11 a V. cruris penis; 11 b V. dorsalis penis communis; 12 V. haemorrhoidalis caudalis; 13 V. perinei; 14 V. femoralis; 15 Truncus venosus pudendoepigastricus; 16 V. profunda femoris; 17 V. epigastrica caudalis; 18 V. pudenda ext.; 19 Bauchzweig der V. femoris cranialis; 20 Muskelzweig für den M. vastus medialis und M. sartorius; 21 V. saphena magna, 21 a ihr Ramus dorsalis, 21 b ihr Ramus plantaris; 22 V. saphena parva, 22 a ihr Ramus dorsalis; 23 V. femoris cranialis; 24 doppelte V. circumflexa femoris lateralis; 25 V. femoris caudalis proximalis; 26 V. femoris caudalis media; 27 V. femoris caudalis distalis; 28 V. genus suprema; 29 V. poplitea; 30 V. tibialis anterior; 31 V. tibialis posterior; 32 Arcus venosus tibialis; 33 V. metatarsea dorsalis superficialis II; 34 V. metatarsea dorsalis superficialis III; 35 Arcus venosus plantaris distalis; 36 V. metatarsea plantaris superficialis; 37 Hautast der V. saphena parva; 38, 38, 38 Hautäste des Ramus plantaris der V. saphena magna; 39 Anastomose des Ramus plantaris der V. saphena magna zur V. metatarsea dorsalis superficialis II; 40 Vv. digitales communes dorsales.

Die **V. femoralis** (Abb. 1043 14) verläuft wie die entsprechende Arterie und gibt ab: 1. die *V. femoris cranialis* (23), die auch einen Zweig an die Bauchmuskeln (19) abspaltet; 2. die mitunter doppelte *V. circumflexa femoris lateralis* (24); 3. die *V. femoris caudalis proximalis* (25); 4. die *V. saphena magna* (21) (s. unten); 5. *Rami musculares* an den M. sartorius und M. vastus medialis (20); 6. die *V. genus suprema* (28); 7. die *V. femoris caudalis media* (26) und 8. die *V. saphena parva* (22) (s. unten).

Die beiden *Vv. saphenae* bilden die Sammelstämme des oberflächlichen Venensystems der Beckengliedmaße und der meisten Venen des Hinterfußes. Die etwa 4 mm starke *V. saphena magna (proximalis)* (21) teilt sich am proximalen Ende der Tibia in einen dorsalen und einen plantaren Ast. Ihr stärkerer *Ramus dorsalis* (21 a) zieht an der medialen Fläche der Tibia fußwärts und verbindet sich mit dem dorsalen Aste der V. saphena parva (22 a) zum *Arcus venosus tibialis* (32), aus dem die *Vv. metatarseae dorsales superficiales II* und *III* entweder getrennt (Abb. 1043 33 u. 34) oder mit einem gemeinsamen Stamme (Abb. 1044 bei 1 u. 2) entspringen. Die *V. metatarsea dorsalis superficialis II* (4) verbindet sich mit dem Ramus plantaris der V. saphena magna (5) und mit der V. tibialis anterior (3) sowie durch 2 Rami communicantes (17 u. 16) mit dem Ende der V. saphena parva (6) bzw. mit der V. metatarsea plantaris superficialis (6 a) (s. unten); sie spaltet sich am ersten Zehengelenk in 3 Äste, von denen der eine (4 a) mit dem Arcus venosus plantaris distalis (18) (s. unten), der zweite (4 b) mit der V. digitalis communis dorsalis II (7) (s. unten) anastomosiert und der dritte die *V. digiti II radialis* (4 c) bildet. Die *V. metatarsea dorsalis superficialis III* (1 a) teilt sich proximal von den ersten Zehengelenken in die *Vv. digitales communes dorsales II* (7), *III* (8) und *IV* (9), die sich wieder in die dorsalen Seitenvenen der 2. bis 5. Zehe (10—15) teilen. Der schwächere *Ramus plantaris* (Abb. 1043 21 b) der V. saphena magna begleitet die A. saphena bis zum Tarsus, gibt dabei Hautäste (38) an die mediale Seite des Unterschenkels und Fußes, anastomosiert mit dem starken Hautast der V. saphena parva (37), zieht um den medialen Rand des Tarsus an dessen Beugeseite (39) und fließt hier im Bogen mit der V. metatarsea dorsalis superficialis II (33) (s. oben) zusammen.

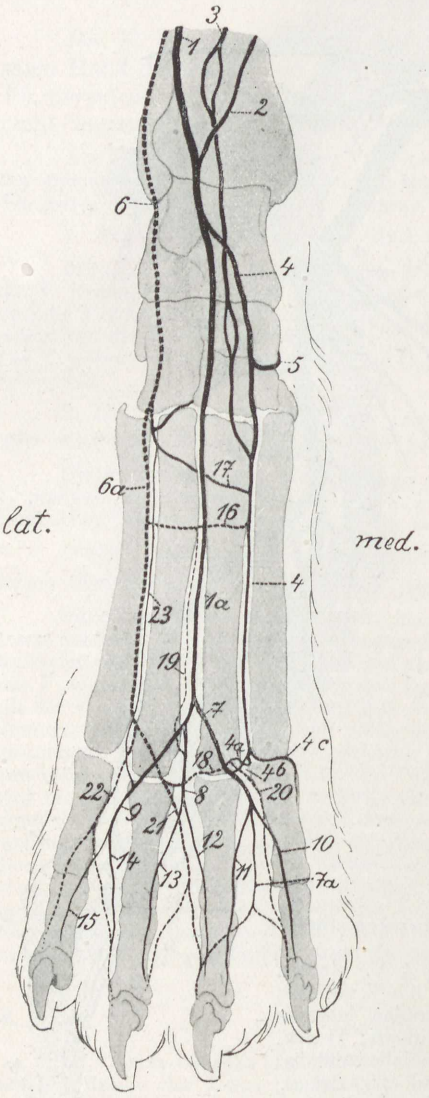

Abb. 1044.

Abb. 1044. Venen des Hinterfußes des Hundes (die Venen der dorsalen Seite sind schwarz ausgezogen, die Venen der plantaren Seite sind punktiert).

1 Ramus dorsalis der V. saphena parva; 1 a V. metatarsea dorsalis superficialis III; 2 Ramus dorsalis der V. saphena magna; 3 V. tibialis anterior; 4, 4 V. metatarsea dorsalis superficialis II, 4 a ihr Verbindungszweig zum Arcus venosus plantaris distalis, 4 b ihr Verbindungszweig zur V. digitalis communis dorsalis II, 4 c ihr Zweig für die mediale Seite der 2. Zehe; 5 Ende des Ramus plantaris der V. saphena magna; 6 V. saphena parva; 6 a V. metatarsea plantaris superficialis; 7 V. digitalis communis dorsalis II, 7 a ihr Ramus dorsalis; 8 V. digitalis communis III; 9 V. digitalis communis dorsalis IV; 10 V. dorsalis digiti II fibularis; 11 V. dorsalis digiti III tibialis; 12 V. dorsalis digiti III fibularis; 13 V. dorsalis digiti IV tibialis; 14 V. dorsalis digiti IV fibularis; 15 V. dorsalis digiti V tibialis; 16 Arcus venosus plantaris distalis; 17 dorsal gelegene Anastomose zwischen dem Ende der V. saphena parva und der V. metatarsea dorsalis superficialis II; 18 Arcus venosus plantaris distalis; 19 V. metatarsea plantaris profunda III; 20 V. digitalis communis plantaris II; 21 V. digitalis communis plantaris III; 22 V. digitalis communis plantaris IV; 23 V. metatarsea dorsalis profunda IV.

Die bei großen Hunden bis 12 mm starke *V. saphena parva (distalis)* (Abb. 1043 22), die im arteriellen System ein Homologon nicht hat, ist der Hauptsammelstamm des oberflächlichen Venensystems. Sie entspringt dicht proximal vom Ursprunge des M. gastrocnemius, verläuft erst auf diesem und dann lateral in dem Raume zwischen Achillessehne und tiefem Zehenbeuger fußwärts und gelangt über die kaudolaterale Seite des Tarsus (Abb. 1044 6) an die plantare Fläche des Metatarsus. Hier zieht sie als *V. metatarsea plantaris superficialis (IV)* (6 a) zwischen Mt 4 und Mt 5 zehenwärts, biegt dicht proximal von den ersten Zehengelenken medial ab und mündet durch das 2. Metatarsalinterstitium (bei 4 a) in die V. metatarsea dorsalis superficialis II (4); so entsteht der *Arcus venosus plantaris*

distalis (18), aus dem die *Vv. digitales communes plantares IV* (22), *III* (21) und *II* (20) entspringen. Diese teilen sich wieder in die plantaren Seitenvenen der 2. bis 5. Zehe (Abb. 1044). An der Grenze zwischen mittlerem und distalem Drittel des Unterschenkels gibt die V. saphena parva (Abb. 1043 22) einen starken Hautast (37), der bis zum Tuber calcanei läuft und mit dem Ramus plantaris (21 b) der V. saphena magna anastomosiert, und etwas weiter distal den *Ramus dorsalis* (22 a) ab, der über die laterale Seite des Unterschenkels zu dessen dorsaler Fläche zieht und hier mit dem Ramus dorsalis der V. saphena magna den Arcus venosus tibialis (s. S. 726) bildet. Die V. metatarsea plantaris superficialis (IV) (Abb. 1044 6 a) gibt 2 Rami communicantes zur V. metatarsea dorsalis superficialis II ab. Der eine (17) entspringt am Fußwurzelmittelfußgelenk, tritt durch das 4. Interstitium auf die dorsale Seite des Metatarsus und zweigt sofort nach seinem Übertritt die in die V. digitalis communis dorsalis IV (9) mündende dünne *V. metatarsea dorsalis profunda IV* (23) ab; der andere Ramus communicans (16) entspringt weiter distal, verläuft auf der plantaren Seite als *Arcus venosus plantaris proximalis* medial, gibt die in die V. digitalis communis dorsalis III (8) mündende sehr dünne *V. metatarsea plantaris profunda III* (19) ab und tritt durch das 2. Interstitium nach der dorsalen Seite.

Die **V. poplitea** (Abb. 1043 29) gibt zwischen den beiden Köpfen des M. gastrocnemius die *V. femoris caudalis distalis* (27) ab und teilt sich im proximalen Viertel des Unterschenkels in die sehr schwache *V. tibialis posterior* (31), die sich im M. flexor digitalis prof. und M. popliteus verzweigt, und die 3—4 mm starke *V. tibialis anterior* (30).

Die *V. tibialis anterior* (Abb. 1043 30, 1044 3) tritt durch das Spatium interosseum auf die dorsale Seite des Unterschenkels und mündet distal vom Tarsus in die V. metatarsea dorsalis superficialis II (s. S. 726). Sie gibt nach dem Durchtritt durch das Spatium interosseum die *V. tibialis recurrens, Rami musculares* an die dorsolateral am Unterschenkel gelegenen Muskeln und einen *Ramus superficialis* ab, der sich in der Unterschenkelfaszie am Tarsus verliert.

Die bis 8 mm starke **V. hypogastrica** (Abb. 1043 3) verläuft an der medialen Seite der Darmbeinsäule nach der Incisura ischiadica minor und gibt auf diesem Wege die *V. iliolumbalis* (7), die *V. vesicalis cranialis* (6 a), von der die *V. ureterica* und bei weiblichen Hunden auch die *V. uterina media* abzweigen, die *V. vesicalis caudalis* (6 b) (bei weiblichen Tieren die *V. uterina caudalis*), die *V. glutaea cranialis* (8) und die *V. caudae lateralis superficialis* (9) ab und teilt sich in die *V. glutaea caudalis* (4) und die *V. pudenda interna* (5).

Die **V. pudenda interna** (Abb. 1043 5) verläuft auf dem M. obturator internus kaudomedial, anastomosiert mit der der andern Seite und bildet so den *Arcus venosus ischiadicus* (11). Sie gibt die *V. haemorrhoidalis caudalis* (12) und die *V. perinei* (13) ab. Aus dem Arcus venosus ischiadicus entspringen bei männlichen Hunden jederseits eine V. cruris penis und die V. dorsalis penis communis. Die *Vv. cruris penis* (11 a) bilden die Venenplexus der Crura penis; aus ihnen geht die unpaare *V. profunda penis* hervor, die ihrerseits die Urethra umspinnt und Äste an das Corpus cavernosum penis abgibt; die unpaare *V. dorsalis penis communis* (11 b) teilt sich am Pecten ossis pubis in die beiden *Vv. dorsales penis*, die sich im Schwellknoten in ein dichtes Geflecht auflösen. Bei weiblichen Hunden verläuft das der V. dorsalis penis communis entsprechende unpaare Gefäß an der ventralen Wand des Vestibulum nach der Vulva. Der V. cruris penis entspricht die *V. clitoridis*, die einen Plexus in der Clitoris bildet. Näheres s. Pohle [715].

E. Die Vena portae des Pferdes.

Die **V. portae**, Pfortader, ist ein starkes, unpaares venöses Gefäß, das sich von allen andern Gefäßen (Arterien und Venen) dadurch unterscheidet, daß es sich nach beiden Seiten verästelt und somit 2 Kapillargebiete besitzt, und zwar ein intra- und ein extrahepatisches. Sie bildet einen kurzen, starken Stamm, der in und nahe der Porta hepatis dicht ventral von der V. cava caudalis und rechts von der A. mesenterica cranialis liegt und einerseits Äste in die Leber, andererseits solche zu Magen, Milz, Pancreas und Darmkanal (ohne Rectum) sendet.

Die letzteren entsprechen als Venen dieser Organe der A. coeliaca (ohne A. hepatica propria) und der A. mesenterica cranialis und caudalis. Beide Gruppen von Ästen lösen sich in den genannten Organen in Kapillaren auf, und zwar die Leberäste so, wie es S. 410 beschrieben worden ist. Das Blut fließt in dem Pfortadersystem von dem extrahepatischen Kapillargebiete (des Magens, des Darmes, der Milz und des Pancreas) durch den Pfortaderstamm zum intrahepatischen Kapillargebiet und durch dieses vermittels der Zentral-, Schalt- und Sammelvenen zu den Lebervenen und der V. cava caudalis. Dies ist der sog. Pfortaderkreislauf. Die aus dem extrahepatischen Kapillargebiet hervorgehenden venösen Zweige werden vielfach als äußere Pfortaderwurzeln bezeichnet, während innere (intrahepatische) Pfortaderwurzeln kleine Venenzweige genannt werden, die aus dem interlobulären Kapillarsystem der A. hepatica propria hervorgehen und in kleine interlobulär gelegene Pfortaderzweige einmünden, ehe diese in Leberläppchen eintreten und sich in Kapillaren auflösen. Da die Leberarterienäste außer den interlobulären auch einzelne intralobuläre Kapillaren abgeben, die in den Leberläppchen mit peripheren Pfortaderkapillaren anastomosieren, so besteht in der Leber eine doppelte Verbindung zwischen Leberarterie und Pfortader. Da das intrahepatische Kapillargebiet der Pfortader zugleich das Kapillargebiet der Lebervenen ist, so verhält sich die Pfortader zur Lebervene wie deren Arterie, zumal sie der Leber das funktionelle Blut zuführt.

In der Leberpforte teilt sich der Pfortaderstamm in mehrere der Leberlappung entsprechende Äste, die in die Leber eintreten und in ihr sich verästeln (s. S. 410). Von der Leberpforte aus tritt die Pfortader in kaudaler Richtung durch eine Öffnung

(Pfortaderring) im dorsalen Teile des Caput pancreatis hindurch, verläuft, etwas rechts von der Medianebene und dicht ventral von der V. cava caudalis gelegen, 8—10 cm beckenwärts und teilt sich dicht rechts und beckenwärts von der A. mesenterica cranialis in die nach links verlaufende *V. lienalis*, die beckenwärts ziehende *V. mesenterica caudalis* und in die nach rechts gehende *V. mesenterica cranialis*.

Der Pfortaderstamm hat an den Abzweigungsstellen der größeren extrahepatischen Äste einzelne Klappen; die Äste selbst sind bis auf einige Klappen in der V. lienalis klappenlos.

Vom Stamme der V. portae gehen ab:

a) die *V. gastrica cranialis* (Abb. 1016 16 u. 1045 c); sie zweigt noch in der Leberpforte aus der Pfortader ab und entspricht dem Ramus cranialis (Abb. 1016 2″) der A. gastrica sinistra.

b) *Rami pancreatici* für den mittleren und rechten Lappen des Pancreas (Abb. 1016 17, 17).

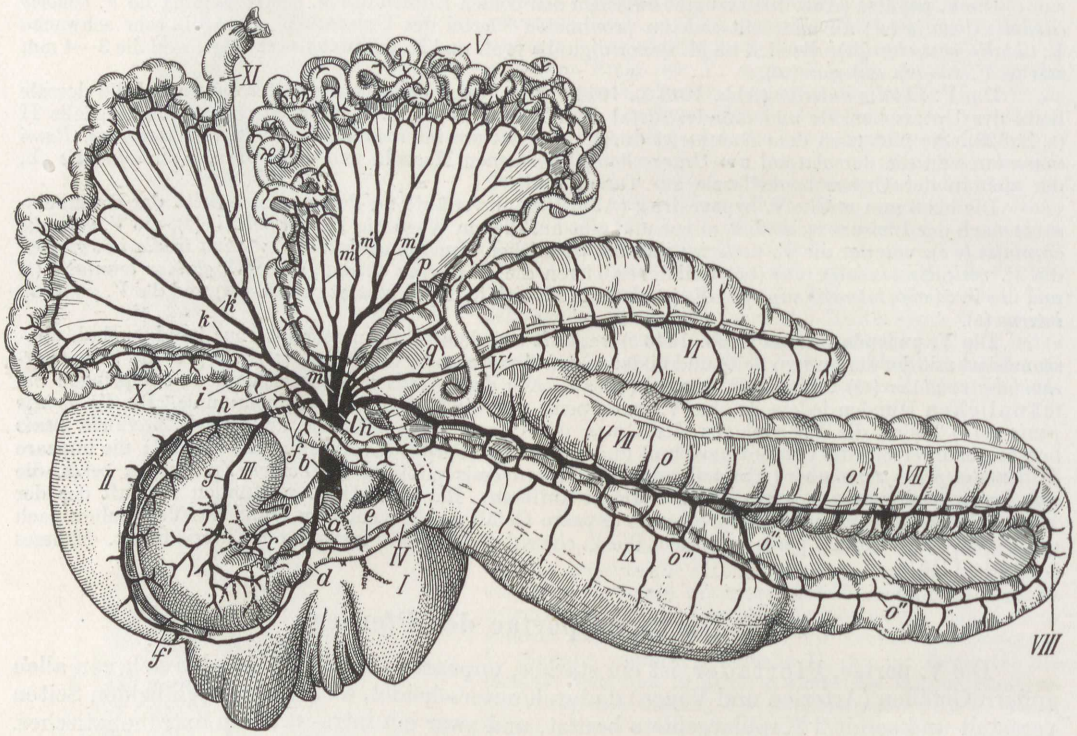

Abb. 1045. Pfortadergebiet des Pferdes.

I Leber; II Milz; III Magen; IV Duodenum; V Jejunum; V′ Ileum; VI Caecum; VII, VII Anfangsschleife bzw. ventrale Lagen des großen Colon; VIII Beckenflexur; IX Endschleife bzw. dorsale Lagen des großen Colon; X kleines Colon; XI Rectum.

a der in der Leberpforte und b der beckenwärts von der Leberpforte gelegene Teil des Pfortaderstamms; c V. gastrica cranialis; d V. gastroepiploica dextra; e V. pancreaticoduodenalis; f V. lienalis; f′ V. gastroepiploica sinistra; g V. gastrica caudalis; h V. mesenterica caudalis; i V. colica media; k V. colica sinistra; k′ V. haemorrhoidalis cranialis; l V. mesenterica cranialis; m Truncus jejunalis venosus; m′, m′, m′ Vv. jejunales; n V. ileocaecocolica; o V. colica dextra; o′ V. colica ventralis; o″, o″ V. colica dorsalis; o‴ dünner Seitenzweig, der von der V. colica dorsalis bis zur V. mesenterica caudalis läuft; p Ramus iliacus; q Rami caecales.

c) die *V. gastroduodenalis* (Abb. 1016 13); sie geht am Pfortaderringe des Pancreas vom Stamm ab und teilt sich in die *V. gastroepiploica dextra* (Abb. 1016 14 u. 1045 d), die die *V. pylorica* abzweigt (Abb. 1045, gegenüber der Abzweigung von e), und die *V. pancreaticoduodenalis* (Abb. 1016 15 u. 1045 e), die mit der ersten V. jejunalis bogig sich verbindet. Beide Endäste der V. gastroduodenalis können auch getrennt aus dem Pfortaderstamm entspringen.

1. Die **V. mesenterica cranialis** (Abb. 1045 l) ist der stärkste der 3 Endäste der Pfortader und liegt an der rechten Seite der A. mesenterica cranialis. Sie gibt zunächst

a) den 3—4 cm langen und fast ebenso starken *Truncus jejunalis venosus* (Abb. 1045 m) ab, der sich beckenwärts von der A. mesenterica cranialis in variabler Weise in 10—14 einzelne *Vv. jejunales* (Abb. 1045 m′, m′) für das Jejunum teilt, die wie die gleichnamigen Arterien sich verhalten. Der fortlaufende Stamm der V. mesenterica cranialis ist

b) die 3,5—4,5 cm lange und 3—3,5 cm starke *V. ileocaecocolica* (n). Sie gibt zuerst

a) die *V. colica dextra* (o) ab, die gemeinsame Vene für die beiden rechten Längslagen des großen Colon. Diese verläuft in dem Gekröse, das die beiden rechten Längslagen des Colon verbindet, bis zu den Querlagen und teilt sich hier in die *V. colica dorsalis* (o″) für die linke-dorsale Längslage und die *V. colica ventralis* (o′) für die linke-ventrale Längslage des Colon; an der Beckenflexur fließen beide zusammen. Ein dünner Nebenzweig (o‴) läuft von der V. colica dorsalis aus entlang der dorsalen Quer- und rechten-dorsalen Längslage des Colon rückwärts und anastomosiert mit der V. colica media oder der V. mesenterica caudalis (h). Nach Abgabe der V. colica dextra spaltet sich die V. ileocaecalis in

β) einen *Ramus iliacus* (p) für das Ileum und

γ) zwei *Rami caecales* (q) für das Caecum.

2. Die 1,5—2 cm starke **V. mesenterica caudalis** (h) ist der schwächste Endast der Pfortader; sie gibt nacheinander

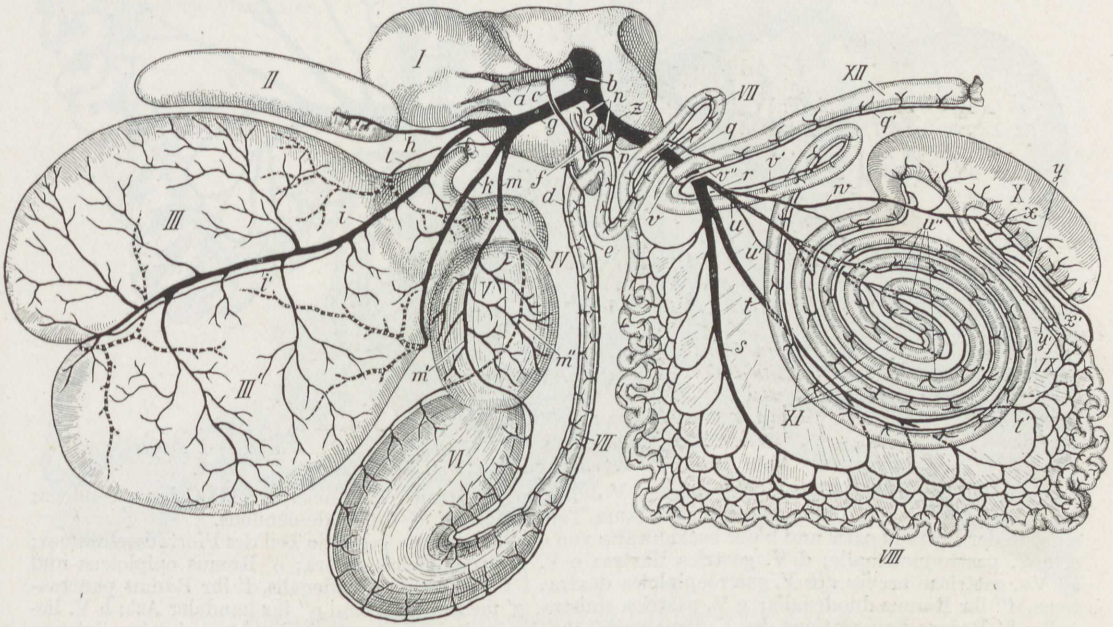

Abb. 1046. Pfortadergebiet des Rindes.

Der Labmagen ist heruntergezogen. Die Milz ist zurückgeschlagen.

I Leber; II Milz; III dorsaler Pansensack; III′ ventraler Pansensack; IV Haube; V Psalter; VI Labmagen; VII, VII Duodenum; VIII Jejunum; IX Ileum; X Caecum; XI Kolonscheibe; XII Kolonendstück und Rectum.

a der in der Porta hepatis und b der beckenwärts von der Leberpforte gelegene Teil des Pfortaderstamms; c V. gastroduodenalis; d V. gastrica dextra; e V. gastroepiploica dextra; f V. pancreaticoduodenalis cranialis; g Truncus gastrolienalis; h V. lienalis; i V. ruminalis dextra, i′ ihr Ramus collateralis; k V. ruminalis sinistra; l V. reticularis; m V. gastrica sinistra, m′ ihr fortlaufender Stamm; m″ V. gastroepiploica sinistra; n Rami pancreatici; o V. pancreatica magna; p V. pancreaticoduodenalis caudalis; q V. colica media; q′ V. colica sinistra; r Truncus ileocaecocolicus; s Truncus jejunalis venosus, t sein Ramus collateralis und t′ sein Ramus iliacus; u Truncus colicus venosus; u′ Ramus colicus für die Endschleife des Colon; u″ Rami colici für die Kolonscheibe; v Ramus colicus proprius, v′, v″ seine Endäste; w V. ileocaecalis, x, x′ ihre Rami caecales und y, y′ ihre Rami iliaci; z V. mesenterica (communis).

a) die *V. colica media* (i) und

b) die *V. colica sinistra* (k) ab und wird selbst dann zu

c) der *V. haemorrhoidalis cranialis* (k′). Alle drei verhalten sich wie die gleichnamigen Arterien. Die V. mesenterica caudalis entspringt öfter mit der V. lienalis aus einem gemeinsamen Stamme; die V. colica media zweigt ausnahmsweise aus der V. mesenterica cranialis ab. Äste der V. haemorrhoidalis cranialis anastomosieren mit Venen, die von der V. pudenda int. abzweigen.

3. Die 2—2,5 cm starke **V. lienalis** (Abb. 1016 18 u. 1045 f), die sehr oft mit der V. mesenterica caudalis gemeinsam entspringt, begleitet die A. lienalis, wobei sie im Milzhilus zahlreiche *Rami lienales* abzweigt (Abb. 1045), und gibt im übrigen folgende Äste ab:

a) die *V. gastrica caudalis* (Abb. 1016 21 u. 1045 g), die dem Ramus caudalis (Abb. 1016 2′) der A. gastrica sinistra entspricht,

b) *Rami pancreatici* an die Cauda pancreatis,

c) die *Vv. gastricae breves* (Abb. 1016 20 u. 1045) an die große Kurvatur des Magens und

d) die *V. gastroepiploica sinistra* (Abb. 1016 19 u. 1045 f′), die wie die gleichnamige Arterie sich verhält.

Das Verhalten der **Pfortader des Rindes** ergibt sich aus Abb. 1046. Vgl. auch die Beschreibung der A. coeliaca, A. mesenterica cranialis und caudalis (s. S. 693—696).

Das Verhalten der **Pfortader des Hundes** ergibt sich aus Abb. 1047. Es sei nur hinzugefügt, daß 1. die in Abb. 1047 mit d bezeichnete *V. gastrica dextra* nicht selten gesondert aus dem Pfortaderstamme,

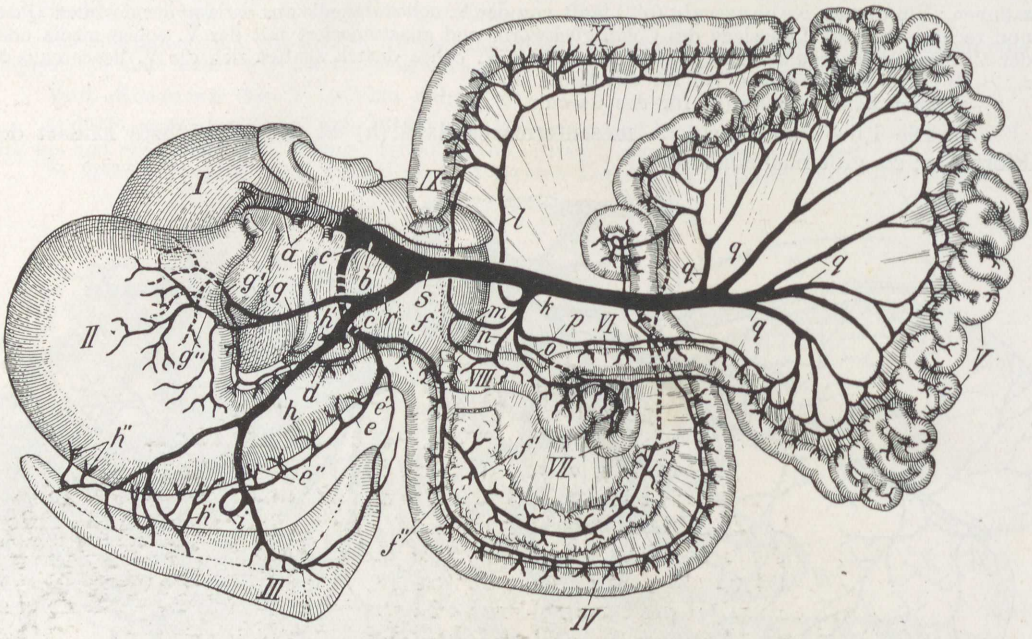

Abb. 1047. Pfortadergebiet des Hundes.

I Leber; II Magen; III Milz; IV Duodenum; V Jejunum; VI Ileum; VII Caecum; VIII Colon ascendens; IX Colon transversum (zum Teil entfernt); X Colon descendens.

a der in der Porta hepatis und b der beckenwärts von der Leberpforte gelegene Teil des Pfortaderstammes; c, c V. gastroduodenalis; d V. gastrica dextra; e V. gastroepiploica dextra; e′ Ramus epiploicus und e″ Vv. gastricae breves der V. gastroepiploica dextra; f V. pancreaticoduodenalis, f′ ihr Ramus pancreaticus, f″ ihr Ramus duodenalis; g V. gastrica sinistra, g′ ihr kranialer und g″ ihr kaudaler Ast; h V. lienalis; h′ Ramus pancreaticus der V. lienalis; h″, h″ Vv. gastricae breves; i V. gastroepiploica sinistra; k V. ileocaecocolica; l V. colica sinistra; m V. colica media; n V. colica dextra; o Rami caecales; p Ramus iliacus; q, q, q, q Vv. jejunales; r V. gastrolienalis; s V. mesenterica (communis).

2. die in der Abb. 1047 mit l bezeichnete V. colica sinistra nicht selten gesondert aus der V. mesenterica (s) entspringt.

Die **Pfortader des Schweines** verhält sich im wesentlichen wie beim Hunde, gibt aber die V. gastrica cranialis ab.

Das Nähere über die Pfortader des Pferdes, Rindes und Hundes s. Schmitz [847].

2. Das Lymphgefäßsystem.

I. Die Lymphknoten oder Lymphdrüsen.

Die nachfolgende Beschreibung der Lymphknoten gilt in erster Linie für das Pferd (Näheres s. Baum [61 u. 62]); soweit beim Schwein Abweichungen sicher bekannt sind, sind sie angegeben. Die Lymphknoten des Rindes, die von Baum [58] und die des Hundes, die von Baum [60] und Merzdorf [618] genauer untersucht worden sind, sollen anschließend geschildert werden.

Die **Lymphknoten,** *Lymphonodi* (abgekürzt: Ln., Lnn.) s. *Lymphoglandulae* (abgekürzt: Lgl., Lgll.), liegen meist zusammengehäuft, selten einzeln und zerstreut. Über Form, Größe usw. s. S. 600 u. 601.

Man unterscheidet folgende Hauptgruppen von Lymphknoten:

1. **Lymphknoten am Kopfe.** a) Die *Lnn. mandibulares (submaxillares),* Kehlgangslymphknoten (Abb. 383 5, 1048 1), bilden beim Pferd im Kehlgange jederseits ein 9—15 cm

langes und 2—2½ cm breites, aus 70—150 Einzelknoten von 2 mm bis 3½ cm Größe bestehendes Paket, das ventral von den Zungenbeinmuskeln liegt und nur vom Gesichtshautmuskel und der Haut bedeckt ist; es beginnt in der Höhe der Incisura vasorum des Unterkiefers oder 3—4 cm oral davon, grenzt lateral an den M. pterygoideus medialis und schiebt sich aboral zwischen den am Unterkiefer liegenden Muskeln und dem M. omohyoideus und M. sternohyoideus in die Tiefe. Die beiderseitigen Pakete fließen oral (vorn) zu einem 4—5 cm langen Körper zusammen. Die Lnn. mandibulares nehmen auf: Lymphgefäße von der Haut der vorderen Hälfte des Kopfes, von fast allen Kopfmuskeln, von den meisten Knochen des Gesichtsschädels, vom Kiefergelenke, von der vorderen Hälfte der Nasenhöhle, den Backen, dem Zahnfleische, der Zunge, den Zungenmuskeln, vom harten Gaumen und von den Kopfdrüsen. Sie senden ihre austretenden Lymphgefäße in die Lnn. cervicales craniales.

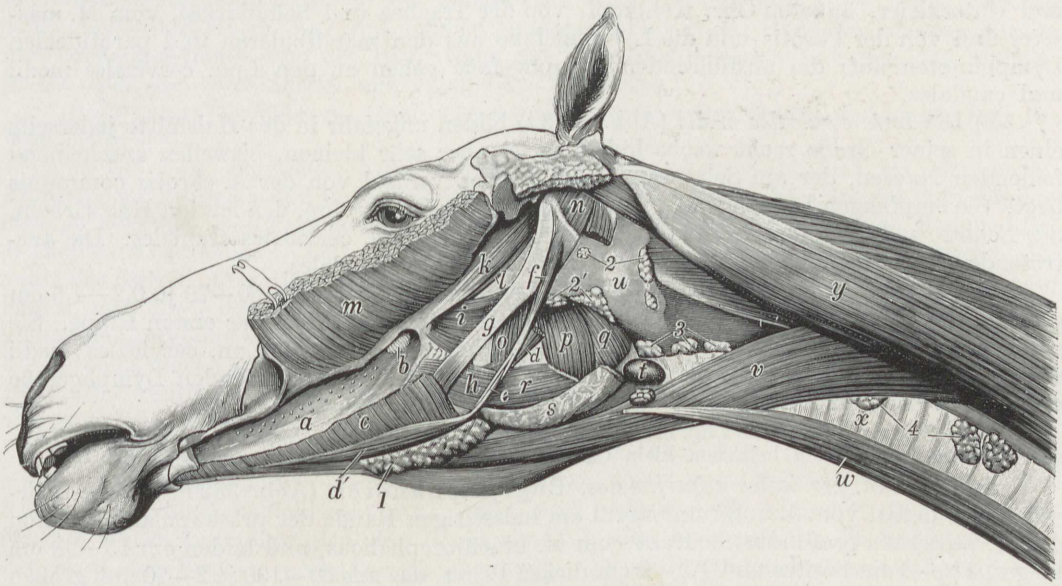

Abb. 1048. Kopf- und Halslymphknoten des Pferdes.

1 Lnn. mandibulares; 2 Lnn. parotidei; 2′ Lnn. retropharyngei; 3 Lnn. cervicales craniales; 4 Lnn. cervicales medii (sehr stark ausgebildet).

a Zunge mit Papillae fungiformes; b Papilla foliata; c M. mylohyoideus; d aboraler Bauch (abgeschnitten) und d′ oraler Bauch des M. digastricus, e seine Sehne; f M. stylohyoideus; g großer Zungenbeinast; h M. hyoglossus; i M. pterygo- und palatopharyngeus; k M. tensor veli palatini; l M. levator veli palatini; m M. masseter (zurückgeschlagen); n M. jugulohyoideus; o M. chondropharyngeus; p M. thyreopharyngeus; q M. cricopharyngeus; r M. hyothyreoideus; s oraler Teil der Gl. submaxillaris; t Schilddrüse; u Luftsack; v M. omohyoideus; w M. sternomandibularis (abgeschnitten); x Trachea; y Nackenmuskulatur.

Beim Schweine liegen die Lnn. mandibulares neben und oral von der Gl. submaxillaris seitlich vom Zungenbeinkörper.

b) Die *Lnn. parotidei* (Abb. 1048 2) und *Lnn. retropharyngei* (2′) liegen beim Pferde medial von der Gl. parotis. Die *Lnn. parotidei* bilden eine kleine Gruppe von 6—10 je 2—7 mm großen Einzelknoten, die dicht ventral vom Kiefergelenk am kaudalen Rande des Unterkieferastes liegen und vereinzelt auch in die Parotis eingebettet sein können. Die *Lnn. retropharyngei* bilden ein aus 20—40 je 3—40 mm großen Einzelknoten bestehendes Paket, das jederseits auf der dorsolateralen Seite des Schlundkopfes liegt und zum Teil vom Luftsacke, zum Teil vom M. stylohyoideus, M. digastricus und M. jugulomandibularis bedeckt ist. Als eine abgespaltene Gruppe der Lnn. retropharyngei sind die Luftsacklymphknoten aufzufassen, die in einer Gruppe von 8—15 je 3—15 mm großen Einzelknoten dicht kaudoventral vom M. jugulomandibularis in der Nähe der Atlasgrube am M. longus capitis, an der A. carotis int. und A. occipitalis am Luftsacke liegen.

Die Lnn. parotidei und Lnn. retropharyngei nehmen auf: Lymphgefäße von fast allen Kopfknochen, dem Kiefergelenke, den Augenlidern, der Tränendrüse, den Kaumuskeln, von der Haut der Stirn-, Scheitel-, Masseter- und Parotisgegend, von der Gl. sublingualis, Gl. submaxillaris und Gl. parotis, von den meisten

Teilen der Mundhöhle, von der hinteren Hälfte der Nasenhöhle und dem äußeren Ohre. Ihre austretenden Lymphgefäße senden sie zu den Lnn. cervicales craniales.

Beim Schweine finden sich an 3 Stellen *Lnn. parotidei*. Die 1. Gruppe (Abb. 548 f) liegt ventral vom Kiefergelenk und ist zum Teil von der Parotis bedeckt, zum Teil überragt sie diese in oraler Richtung. Die 2. Gruppe (f') befindet sich fast gegenüber der vorigen am kaudalen Rande der Parotis, wird aber auch zum Teil noch von ihr bedeckt. Die 3. Gruppe liegt am kaudoventralen Zipfel der Parotis und schiebt sich zum Teil auch unter diese. Jede der 3 Gruppen umfaßt 3—6 Knoten. Die 2. Gruppe entspricht offenbar dem Ln. retropharyngeus lateralis anderer Tiere, die 3. Gruppe ist als abgespaltene Gruppe von Lnn. mandibulares (Lnn. mandibulares accessorii) aufzufassen (Baum). Von *Lnn. retropharyngei* ist beim Schwein ein *Ln. retropharyngeus medialis* vorhanden; er liegt auf der dorsolateralen Seite der Schlundkopfmuskulatur.

2. **Lymphknoten am Halse.** a) Die *Lnn. cervicales craniales* (Abb. 1048 3) liegen in Form von 30—40 je 4—25 mm großen Knoten kaudal vom Kehl- und Schlundkopf in der Nähe der Schilddrüse. Sie nehmen Lymphgefäße von Halswirbeln, vom Hinterhauptsbein und Unterkiefer, äußeren Ohr, Kehlkopf, von der Trachea und Schilddrüse, vom M. masseter und von der Parotis und die Lymphgefäße aus den mandibularen und parotidealen Lymphknoten auf; die ausführenden Lymphgefäße gehen zu den Lnn. cervicales medii und caudales.

b) Die *Lnn. cervicales medii* (Abb. 1048 4) bilden ungefähr in der Halsmitte jederseits einen in seiner Größe recht wechselnden, meist aber sehr kleinen, bisweilen anscheinend fehlenden Haufen, der am Seitenrande der Trachea ventral von der A. carotis communis liegt. Sie empfangen Lymphgefäße von der Speise- und Luftröhre, den letzten Halswirbeln, der Schild- und Thymusdrüse und Vasa efferentia der Lnn. cervicales craniales. Die austretenden Lymphgefäße münden in die Lnn. cervicales caudales.

c) Die *Lnn. cervicales caudales* (Abb. 964 r) liegen in Form von 60—70 je 0,2—4,5 cm großen Einzelknoten ventral und seitlich an der Luftröhre dicht vor der ersten Rippe. Sie nehmen Lymphgefäße aus den benachbarten Teilen und aus den Lnn. cervicales medii und craniales und den Lnn. cervicales superficiales auf; die austretenden Lymphgefäße münden in den Milchbrustgang bzw. in den Truncus lymphaticus dexter.

Beim Schweine sind die Lnn. cervicales craniales, medii und caudales, die in dem um die Luftröhre liegenden Fett sich befinden, klein und spärlich.

d) Die *Lnn. cervicales superficiales*, Buglymphknoten (Abb. 382 m), liegen halswärts und dorsal vom Manubrium sterni am halsseitigen Rande der präskapularen Portion des M. pectoralis profundus, bedeckt vom M. brachiocephalicus, und bilden ein 15—28 cm langes, 1½—4 cm breites und 1,5—2 cm dickes Paket, das aus 60—130 je 2—20 mm großen Einzelknoten besteht; sie nehmen Lymphgefäße des Halses, der Schulter, des Ober- und des Unterarms auf. Die austretenden Lymphgefäße streben zu den Lnn. cervicales caudales.

Beim Schweine stellen die Lnn. cervicales superficiales eine Gruppe von Lymphknoten dar, die vor und über dem Schultergelenke liegen und (nach Baum) in 2 Untergruppen geschieden werden können, in a) *Lnn. cervicales superficiales dorsales* (sie liegen kraniodorsal vom Schultergelenk und medial vom M. omotransversarius und M. trapezius im Fett; einer der Knoten liegt i. d. R. oberflächlich in dem Winkel zwischen M. omotransversarius und M. brachiocephalicus) und b) *Lnn. cervicales superficiales ventrales*, mehrere lappige Lymphknoten, die in einer Reihe in der Drosselrinne liegen und vom Brustbeine bis zur Parotis reichen.

e) *Ln. cervicalis accessorius*. Mit diesem Namen bezeichnet Baum [61] beim Pferd einen nicht konstant anzutreffenden kleinen Lymphknoten, der am Nacken medial vom Halsteile des M. serratus ventralis oder medial vom M. longissimus cervicis an der A. und V. cervicalis prof. nahe dem 1. Interkostalraume liegt. Der Knoten fehlt in ungefähr $^2/_3$ der Fälle.

3. **Lymphknoten der Schultergliedmaße.** a) *Lnn. cubitales*, Ellbogenlymphknoten (Abb. 387 4), kommen nur beim Pferde vor; sie liegen in einer Gruppe von 5—15 je 0,5 bis 2,5 cm großen Einzelknoten nahe dem Ellbogengelenk medial am Oberarmbein zwischen M. biceps brachii und Caput mediale des M. triceps auf der V. brachialis. Sie nehmen den größten Teil der Lymphgefäße des Vorderfußes und Unterarms einschließlich der Knochen und Gelenke vom Humerus abwärts auf; die austretenden Lymphgefäße münden in die Lnn. axillares.

b) Die *Lnn. axillares*, Achsellymphknoten (3), bilden ein aus durchschnittlich 12 bis 20 je 0,2—3,0 cm großen Einzelknoten bestehendes Paket, das beckenwärts vom Schultergelenk an der medialen Seite des M. teres major dorsal von der Abgangsstelle der V. thoracica ext. aus der V. axillaris liegt. Sie nehmen die Lymphgefäße der Schulter, des Oberarms einschließlich Scapula, Humerus und Schultergelenk und der Brustwand sowie Vasa efferentia der Lnn. cubitales auf und senden solche in die Lnn. cervicales caudales.

Beim Schweine finden sich Lnn. axillares nicht; sie sind an die Lnn. cervicales caudales herangerückt; bisweilen liegt ein kleiner Teil der letzteren auf der 1. Rippe; diese Knoten entsprechen dann offenbar den Lnn. axillares der anderen Tierarten.

4. **Lymphknoten der Beckengliedmaße.** a) Die *Lnn. poplitei,* Kniekehllymphknoten, bilden ein 3—5 cm langes und 1,5—2 cm breites Paket aus 3—12 je 3—25 mm großen Einzelknoten, das in der Kniekehle zwischen dem M. biceps und M. semitendinosus auf dem M. gastrocnemius liegt. Sie empfangen Lymphgefäße vom Fuße. Ihre Vasa efferentia münden in die Lnn. inguinales profundi.

Beim Schweine liegen die Lnn. poplitei so oberflächlich, daß sie an die Haut anstoßen; außer ihnen findet sich etwa handbreit über dem Fersenhöcker noch ein erbsen- bis haselnußgroßer Lymphknoten in der Unterhaut (Hartenstein [344]).

b) Die *Lnn. subiliaci,* Kniefaltenlymphknoten, liegen am freien Rande des M. tensor fasciae latae zwischen den Blättern der Kniefalte ungefähr in der Mitte zwischen Kniescheibe und Hüfthöcker und nehmen Lymphgefäße von der Haut der lateralen Fläche der Beckengliedmaße und der Bauchwand auf. Die ausführenden Lymphgefäße münden in die Lnn. lumbales aortici und Lnn. iliaci laterales.

Beim Schweine bilden die Lnn. subiliaci einen 4—6 cm langen Haufen, der dieselbe Lage wie beim Pferde hat.

c) Die *Lnn. inguinales superficiales,* Schamlymphknoten, sind bei männlichen Pferden sehr zahlreich und liegen seitlich vom Penis teils kranial, teils kaudal vom Samenstrange zwischen dem Praeputium und Scrotum einerseits und der ventralen Bauch- bzw. Beckenwand anderseits, bei weiblichen Tieren als *Lnn. supramammarici* zwischen der ventralen Bauch- bzw. Beckenwand und dem Euter; sie bilden hier jederseits ein 8—12 cm langes und 2—3 cm breites Paket, das aus zahlreichen lose aneinander befestigten kleineren Einzelknoten besteht und den seitlichen Rand des Euters i. d. R. noch überragt. Sie nehmen die Lymphgefäße der Schamteile und des Euters und oberflächliche Lymphgefäße der ventralen Bauchwand und der medialen Fläche der Beckengliedmaße auf. Die austretenden Lymphgefäße ziehen zu den Lnn. inguinales prof.

d) Die *Lnn. inguinales profundi,* Leistenlymphknoten, liegen beim Pferd als ein 8—12 cm langes und 2—3 cm breites und dickes Paket von 15—35 je 0,4—5 cm großen Einzelknoten im Schenkelkanal (Abb. 440 6) und bedecken die A. und V. femoralis. Sie nehmen außer Lymphgefäßen der Bauchwand die der Beckengliedmaße mit Ausnahme der Haut des Beckens und Oberschenkels auf. Die austretenden Lymphgefäße münden in die Lnn. iliaci mediales und teils auch unmittelbar in die Lendenzisterne.

Beim Schweine bilden die Lnn. inguinales profundi einen kleinen Haufen, der sich wie der Ln. inguinalis prof. des Rindes verhält (s. S. 743); sie sind sehr klein und scheinen öfter zu fehlen, d. h. an die Lnn. iliaci mediales herangerückt zu sein.

e) Als *Ln. coxalis* bezeichnet Baum [62] einen durchschnittlich 1 cm großen Lymphknoten, der an der Beugeseite des Hüftgelenkes dicht kranial vom M. rectus femoris zwischen dem M. iliacus und dem M. glutaeus prof. an der A. und V. circumflexa femoris lateralis oder etwas weiter ventrolateral zwischen dem M. iliacus und dem M. tensor faciae latae liegt; er tritt nicht konstant auf, sondern fehlt in ungefähr der Hälfte aller Fälle; ausnahmsweise ist er doppelt.

f) Der *Ln. obturatorius* ist nach Baum [61] ein durchschnittlich 1 cm großer Lymphknoten, der sich am kranialen Rande der A. obturatoria zwischen der Abgangsstelle der A. iliolumbalis und der A. circumflexa femoris lateralis befindet, aber nicht regelmäßig anzutreffen ist. Baum fand ihn in kaum der Hälfte aller Fälle; ausnahmsweise ist er doppelt, manchmal findet sich sogar eine kleine Gruppe von 4—5 Einzelknoten.

5. **Lymphknoten der Brusthöhle.** a) Die *Lnn. thoracales,* Lymphknoten der Brusthöhlenwand, sind zahlreich, jedoch klein; von den kleinen dorsalen Knoten *(Lnn. thoracales dorsales* s. *Lnn. intercostales)* liegt meist je 1 Knoten in jedem Interkostalraum, und zwar zwischen 2 aufeinander folgenden Rippenköpfchengelenken unter der Pleura und der Fascia endothoracica lateral vom N. sympathicus; sie können in einzelnen Interkostalräumen auch fehlen. Zu ihnen gesellen sich medial vom N. sympathicus die *Lnn. mediastinales aortici* (s. S. 734); ein Teil findet sich auch an der Aorta oder zwischen ihr und der Wirbelsäule. Die ventralen Knoten *(Lnn. thoracales ventrales* s. *Lnn. sternales)* liegen am Brustbeine neben der V. mammaria int. zwischen den Rippenbrustbeingelenken, finden sich aber äußerst selten und dann nur ganz vereinzelt (Baum [61]). Wenn sie vollständig

fehlen, münden die die A. und V. mammaria int. begleitenden Lymphgefäße in die im Brusthöhleneingange gelegenen Lymphknoten (Baum [61]). Die Lnn. intercostales nehmen die Lymphgefäße aus den an der Wirbelsäule liegenden Muskeln, aus dem Wirbelkanal, der Pleura, dem Zwerchfell und den Mm. intercostales auf; in die Lnn. sternales münden Lymphgefäße aus dem M. rectus abdominis, M. transversus thoracis, den Mm. intercostales, der Pleura und dem Zwerchfell. Die ausführenden Lymphgefäße der Lnn. intercostales münden in den Milchbrustgang, die der Lnn. sternales in die Lymphknoten des Brusthöhleneinganges.

Beim Schweine finden sich an der dorsalen Seite des Thorax bzw. an der Brustaorta Lymphknoten, die sich wie die Lnn. mediastinales aortici des Rindes verhalten (s. S. 742). Ausnahmsweise kann auch ein *Ln. intercostalis* vorhanden sein. Die *Lnn. sternales* werden durch einen großen Knoten gebildet, der zwischen den beiden ersten Rippenknorpeln auf dem Brustbeine liegt und dem Ln. sternalis cranialis des Rindes gleicht (s. S. 739).

b) Die *Lnn. mediastinales*, Mittelfellymphknoten, zerfallen in: 1. *Lnn. mediastinales craniales* (Abb. 964r); man findet auf jeder Seite bis zu 60—100 Einzelknoten, deren Größe von Stecknadelkopfgröße bis 3 cm Länge schwankt; sie liegen in der präkardialen Mittelfellspalte an den großen Blutgefäßen, an Luft- und Speiseröhre, teils auch ventral von der V. cava cranialis im Septum mediastinale und teils im Brusthöhleneingange (Lymphknoten des Brusthöhleneinganges); durch die letzteren Lymphknoten hängen sie mit den Lnn. cervicales caudales zusammen; sie nehmen die Lymphgefäße des Herzens, des Herzbeutels, des Thymus, der Brustwand, des Zwerchfells, des Mediastinum und der Leber auf. 2. *Lnn. mediastinales medii*, eine kleinere Gruppe von Lymphknoten, die dorsal von der Herzbasis an der rechten Seite der Luft- und Speiseröhre liegen und Lymphgefäße der Lungen und Luftröhre und der Leber aufnehmen. 3. *Lnn. mediastinales caudales*. Sie sind weniger zahlreich und kleiner, liegen am dorsalen Rande der Speiseröhre, dicht kaudal vom Arcus aortae, seltener auch zwischen Speiseröhre und Aorta in der postkardialen Mittelfellspalte, und nehmen Lymphgefäße vom Oesophagus, Herzbeutel, Mediastinum, von den Lungen, dem Brust- und Zwerchfell und der Leber auf. Die ausführenden Gefäße der kranialen Mittelfellymphknoten münden in den Milchbrustgang bzw. den Truncus lymphaticus dexter, die der kaudalen auch in den Milchbrustgang, teilweise auch in die Lnn. bronchiales und Lnn. mediastinales craniales. 4. *Lnn. mediastinales aortici*, eine größere Anzahl kleinerer Lymphknoten, die an der Aorta thoracica, besonders zwischen ihr und den Brustwirbelkörpern im Fett medial (ventromedial) vom N. sympathicus liegen. Sie nehmen Lymphgefäße der Fascia lumbodorsalis, der oberflächlichen Rumpf- und der Bauchmuskeln, der Brustwirbel und Rippen, des Mediastinum und der Leber auf. Bisweilen findet sich ein Lymphknoten am Zwerchfell unter der Pleura *(Ln. diaphragmaticus)*.

c) Die *Lnn. bronchiales*, Bronchiallymphknoten (Abb. 964t, 1034r), sind 20 bis 40 meist schwärzlich gefärbte Knoten von 4—30 mm Größe, die als *Lnn. bifurcationis dextri, sinistri* und *medii* an der rechten und linken Seite und im Winkel der Bifurkationsstelle liegen und sich als kleine *Lnn. pulmonales* an den Bronchien auch noch in die Lungen fortsetzen. Gegen die Lnn. mediastinales caudales sind sie nicht scharf abgesetzt. Sie nehmen aus den Lungen und den Lnn. mediastinales caudales kommende Lymphgefäße auf. Ihre Vasa efferentia passieren zum Teil erst die Lnn. mediastinales craniales, ehe sie in den Milchbrustgang münden.

Beim Schweine finden sich auch *Lnn. bifurcationis dextri, medii* und *sinistri* und ein *Ln. eparterialis*. Der *Ln. eparterialis* liegt kranial im Abgangswinkel des eparteriellen Bronchus. Es ist i. d. R. ein Knoten. Die *Lnn. bifurcationis dextri* befinden sich rechterseits am Ende der Luftröhre zwischen eparteriellem Bronchus und rechtem Bronchus, sind aber so in die Tiefe gerückt, daß sie am Übergange der rechten zur ventralen Fläche des Luftröhrenendes liegen; andererseits können aber auch einzelne (1—2) Knoten abgespalten sein, die an die rechte Seite der Luftröhre oder sogar an deren dorsale Seite gerückt sind. Die *Lnn. bifurcationis sinistri* liegen linkerseits an der Bifurkation direkt vor der Abgangsstelle des linken Bronchus zwischen A. pulmonalis und Arcus aortae, erstrecken sich aber zum Teil auch noch zwischen Luftröhre und Arcus aortae nach vorn und andererseits auf die dorsale Seite des Anfangsteiles des linken Bronchus und können dann hier ohne scharfe Grenze in die Lnn. bifurcationis medii übergehen. Es sind 5—7 Knoten von 2—55 mm Größe. Die *Lnn. bifurcationis medii* liegen in dem Bifurkationswinkel der Luftröhre, und zwar mehr in ihrem dorsalen Teile. Es sind 2—4 Knoten von 3—25 mm Größe. An sie reihen sich manchmal aber noch mehrere (1—4) Knoten an, die dorsal auf dem Endstück der Luftröhre liegen und nach vorn bis zum eparteriellen Bronchus, selbst über diesen hinaus bis zur 2. Rippe reichen und auch untereinander verschmolzen sein können. *Lnn. pulmonales* werden anscheinend beim Schweine nicht gefunden (Baum [63b]).

6. **Lymphknoten der Bauch- und Beckenwandungen.** a) Die *Lnn. lumbales aortici* liegen an der Aorta und der V. cava caudalis von den Nieren bis nahe zur Abgangsstelle

der Aa. und Vv. circumflexae ilium prof. und gehen ohne Grenze in die Lnn. iliaci mediales über; zum Teil liegen sie auch an den Lendenwirbelkörpern, einzelne von ihnen können sich sogar unter die Lendenmuskeln schieben. Sie nehmen Lymphgefäße der Fascia lumbodorsalis, der Lendenmuskeln, von den letzten Brust- und den Lendenwirbeln, dem Becken und den inneren Geschlechtsteilen und Lymphgefäße von den Lnn. iliaci laterales und mediales, den Lnn. inguinales prof., Lnn. sacrales und Lnn. poplitei auf. Die ausführenden Lymphgefäße münden in die Lendenzisterne. Am Seitenrande des Kreuzbeins finden sich die kleinen *Lnn. sacrales*. Sie liegen entweder vereinzelt und inkonstant innen am breiten Beckenband an der A. pudenda int. *(Lnn. sacrales int.)* oder in Form einer kleinen Gruppe an der Außenseite des breiten Beckenbandes unter dem M. biceps femoris *(Lnn. sacrales ext.)*. Sie nehmen Lymphgefäße von der dorsalen Beckenwand und dem Schwanze und zum Teil vom After und von inneren Genitalien auf; ihre ausführenden Gefäße gehen zu den Lnn. lumbales aortici.

b) Die *Lnn. iliaci mediales* und *Lnn. hypogastrici* sind als abgespaltene Gruppen der Lnn. lumbales aortici aufzufassen. Die medialen Darmbeinlymphknoten, *Lnn. iliaci mediales* (Abb. 792 t), sind je 1½ mm bis 5 cm große Lymphknoten, deren Zahl großen Schwankungen (3—4 bis 25 und mehr) unterworfen ist und die an der Abgangsstelle der A. und V. circumflexa ilium profunda und der A. und V. iliaca ext. liegen; an sie reihen sich die an der ventralen Seite des Kreuzbeins in dem Teilungswinkel der Aorta zwischen den beiden Aa. hypogastricae gelegenen *Lnn. hypogastrici* an; es sind meist 5—8 Einzelknoten von 3 mm bis 2 cm Größe. Die Lnn. iliaci mediales nehmen Lymphgefäße der inneren Geschlechtsteile, des Mastdarms und der Bauch- und Beckenwände auf. Die ausführenden Lymphgefäße gehen in die Lnn. lumbales aortici oder die Lendenzisterne.

c) Die kleinen *Lnn. iliaci laterales*, laterale Darmbeinlymphknoten (Abb. 792 u), liegen spärlich und vereinzelt in der Nähe des Hüfthöckers im Winkel zwischen beiden Ästen der A. circumflexa ilium prof.; sie erhalten Lymphgefäße von der seitlichen und ventralen Bauchwand, von der lateralen Fläche des Oberschenkels und von der Leber und senden ihre ausführenden Lymphgefäße in die Lnn. lumbales und Lnn. iliaci mediales.

Beim Schweine verhalten sich die Lnn. iliaci mediales und laterales und die Lnn. hypogastrici im wesentlichen wie beim Rinde (s. S. 743 u. 744).

7. **Lymphknoten der Baucheingeweide.** a) Die *Lnn. portarum (hepatici)* (Abb. 625 o, o) liegen in der Leberpforte. Es sind 4—10 Einzelknoten, deren Größe von wenigen Millimetern bis zu 9 cm Länge und bis zu 2½ cm Breite schwankt; sie finden sich besonders am dorsalen Rande des Pfortaderstammes und am linken Hauptaste der V. portae. Ihre Vasa efferentia bilden in der Leberpforte einen starken Stamm, der neben der A. hepatica liegt und sich mit dem Milz- und Magenstamme zum *Truncus coeliacus* vereinigt.

Beim Schweine liegen sie an der Pfortader um das For. epiploicum herum und wiegen im Durchschnitt 0,62% des Lebergewichtes (Joest und Noack [424]).

b) Die *Lnn. lienales* finden sich i. d. R. in Form von 20—30 Einzelknoten, deren Größe von 3 mm bis 3 cm schwankt, zwischen den Blättern des Milz-Magenbandes im Hilus lienis, seltener etwas entfernt von ihm.

c) Die 15—20 *Lnn. gastrici* können bis zu je 6 cm lang werden; sie liegen im Lig. gastrophrenicum und erstrecken sich noch auf die kleine Kurvatur des Magens.

d) Die *Lnn. mesenterici*, Gekröslymphknoten, finden sich beim Pferde zwischen den Blättern des Gekröses des Dünn- und Dickdarms. Als Lymphknoten des Duodenum *(Lnn. duodenales)* wird eine kleine Gruppe von Lymphknoten bezeichnet, die am Anfange des Duodenum an der A. und V. gastroepiploica dextra oder in deren Nähe liegen und sich noch in das zwischen Duodenum und rechter-dorsaler Längslage des großen Colon sich ausspannende Duodenalgekröse erstrecken. Die Lymphknoten des übrigen Dünndarms bilden zahlreiche platte Haufen von etwa 70—160, wenige Millimeter bis 2 cm großen Einzelknoten, die in der Umgebung der A. coeliaca *(Lnn. coeliaci)* und der A. mesenterica cranialis *(Lnn. mesenterici craniales)*, vereinzelt aber auch im Gekröse zerstreut *(Lnn. jejunales)*, immer aber in der Nähe der Blutgefäße liegen; die des Caecum, *Lnn. caecales* (1000 bis 1400 Stück von der Größe eines Stecknadelkopfes bis zu der einer Bohne), liegen längs des lateralen und medialen Bandstreifens des Caecum (s. S. 421), die des großen Colon, *Lnn. colici*, in dem die beiden Lagen verbindenden Gekröse, meist an den Blutgefäßen, seltener etwas (bis zu 3 cm) von ihnen entfernt; es sind 2000—5000 Knoten; ihre Größe schwankt von Stecknadelkopfgröße bis zu 3 cm Länge, 1½ cm Breite und ½—¾ cm Dicke; die des

kleinen Colon liegen teils in dessen Gekröse nahe der kaudalen Gekröswurzel *(Lnn. mesenterici caudales)*, teils in Form von 40—60 linsen- bis bohnengroßen Einzelknoten ganz nahe der Darmwand; die letzteren sind sehr klein. Weiterhin finden sich 10—20 kleinere *Lnn. rectales* am dorsalen Rande des retroperitonäalen Teiles des Rectum, kleine Lymphknoten zwischen den Läppchen des Pancreas und jederseits 3—6 kleine *Lnn. renales* im Nierenhilus bzw. am Ursprunge der A. renalis.

Alle diese Lymphknoten empfangen Lymphgefäße der Baucheingeweide, an denen sie liegen, außerdem aber die Lnn. lienales auch Lymphgefäße vom Magen und Netz, die Lnn. gastrici und Lnn. coeliaci von der Leber und den Lungen und die Lnn. renales von der Leber. Die austretenden Lymphgefäße führen direkt oder nach dem Passieren noch anderer Lymphknoten in die Lendenzisterne.

Nahe dem M. sphincter ani ext. finden sich 3—6 *Lnn. anales*, die Lymphgefäße vom After, Schwanz und Mittelfleisch aufnehmen. Die austretenden Lymphgefäße ziehen zu den Lnn. sacrales.

Beim Schweine sind die Lnn. mesenterici nach Form und Größe verschieden, im allgemeinen aber umfangreicher als beim Pferde.

Über Lymphknoten am Kopfe des Schweines s. auch Gregor [316].

Lymphknoten des Rindes.

Die nachfolgenden Angaben über die Lymphknoten des Rindes und die Beschreibung der Lymphgefäße des Rindes auf S. 757 ff. stellen einen knappen Auszug aus: Baum, Das Lymphgefäßsystem des Rindes, Berlin 1912, dar, dem auch die Abb. 1049—1053 u. 1061—1068 entnommen sind [58].

Die Lymphknoten der Wiederkäuer sind dadurch ausgezeichnet, daß die einzelnen Lymphknoten i. d. R. sehr groß und daß infolgedessen nur wenige Lymphknoten zu einer Gruppe vereinigt sind (Näheres s. Baum [63d]).

A. Lymphknoten des Kopfes. 1. Der *Ln. parotideus* (Abb. 1049 1) ist 6—9 cm lang, liegt dicht ventral vom Kiefergelenk und ist zur Hälfte noch von der Parotis bedeckt, zur anderen Hälfte überragt er diese aber nasal und stößt mit diesem Teile direkt an die Haut. **W.**[1]) Haut des Kopfes (ohne Lippen und Nasenspitze), die meisten Kopfmuskeln und Kopfknochen, vordere Hälfte der Nasenmuscheln und Nasenscheidewand, äußere Nase, Lippen und Zahnplatte, Zahnfleisch an der lateralen Seite des Pm 3, Kiefergelenk, Gl. parotis, äußeres Ohr und Ohrmuskeln, Augenlider, Tränenkarunkel, Tränendrüse. **A.**[2]) Ln. retropharyngeus lateralis.

2. Der *Ln. mandibularis* (Kehlgangslymphknoten) (Abb. 1049 2, 1050 1, 1051 12) ist ein 2—4½ cm langer Knoten, der ungefähr mitten zwischen der Incisura vasorum und der Beule des Unterkiefers unter der Haut und dem M. sternocephalicus liegt. Bisweilen findet sich außer dem Hauptknoten noch ein zweiter Knoten. **W.** Lippen, Backen und äußere Nase, vordere Hälfte der Nasenmuscheln und Nasenscheidewand, die meisten Kopfmuskeln und M. sternomandibularis, Zahnfleisch der Oberkieferbackzähne sowie an der mentalen Seite der Unterkieferschneidezähne und an der lateralen Seite der Unterkieferbackzähne, Unterkiefer, harter Gaumen, Gl. sublingualis und Gl. parotis, Zungenspitze, Ln. pterygoideus. **A.** Ln. retropharyngeus lateralis.

3. *Lnn. retropharyngei* (Schlundkopflymphknoten). Es finden sich: a) ein *Ln. retropharyngeus medialis* (Abb. 1050 3), der medial vom großen Zungenbeinast, in Fettgewebe eingepackt, auf der Pharynxmuskulatur liegt und in seltenen Fällen doppelt sein kann. **W.** Zunge, Schleimhaut des maxillaren Zwischenzahnrandes und des freien Mundhöhlenbodens, Zahnfleisch an der medialen Seite der Ober- und Unterkieferbackzähne und an der lingualen Seite der Unterkieferschneidezähne, harter und weicher Gaumen, Kehl- und Schlundkopf, Unterkiefer, Gl. sublingualis und Gl. submaxillaris, Kiefer- und Gaumenhöhle, Ln. hyoideus oralis. **A.** Ln. retropharyngeus lateralis. b) Ein *Ln. retropharyngeus lateralis* (Abb. 1049 3, 1050 2, 2′, 1051 6); er liegt als ein 4—5 cm langer Knoten, in Fett eingepackt, medial vom kaudodorsalen Ende der Gl. submaxillaris. Bei ungefähr 50% der Rinder kommen außer dem großen noch 1—3 kleinere Knoten vor. **W.** Zunge, Gl. sublingualis, Gl. parotis und Gl. submaxillaris, Halsteil des Thymus, Schleimhaut des mandibularen Zwischenzahnrandes, Lippen und Backen, Unterkiefer, die meisten der am Halse gelegenen Muskeln, Ln. parotideus, Ln. mandibularis, Ln. retropharyngeus medialis, Ln. hyoideus oralis und aboralis. **A.** Ductus trachealis.

4. Der *Ln. pterygoideus* (Abb. 1050 4), nicht konstant, ¾—1½ cm lang, liegt kaudomedial von der Beule des Oberkieferbeins auf dem M. pterygoideus. **W.** Harter Gaumen, Zahnfleisch an der medialen Seite der Oberkieferbackzähne. **A.** Ln. mandibularis.

5. *Lnn. hyoidei.* Man kann einen am Kehlkopfsaste des Zungenbeins gelegenen *Ln. hyoideus oralis* (Abb. 1050 5) und einen an der lateralen Seite des Winkels des großen Zungenbeinastes gelegenen *Ln. hyoideus aboralis* (Abb. 1050 6, 1051 11) finden. Beide kommen aber sehr inkonstant bzw. nur ausnahmsweise vor. Ln. hyoideus oralis: **W.** Zungenspitze. **A.** Ln. retropharyngeus lateralis und medialis. Ln. hyoideus aboralis: **W.** Unterkiefer. **A.** Ln. retropharyngeus lateralis.

[1]) **W.** = Wurzelgebiet.
[2]) **A.** = Abfluß.

B. Lymphknoten des Halses. 1. Der *Ln. cervicalis superficialis* (Buglymphknoten) (Abb. 1051 1, 1052 a) ist ein 7—9 cm langer Knoten, der, von Fett umgeben, dicht vor und über dem Schultergelenk medial vom M. brachiocephalicus und M. omotransversarius liegt. Zu ihm gesellen sich die *Lnn. cervicales nuchales* (Abb. 1051 7), eine Anzahl (5—10) kleiner Lymphknoten, die unter dem M. trapezius am kranialen Rande des M. supraspinatus in dem hier gelegenen Fett sich befinden. Ein Teil dieser Knoten oder alle



Abb. 1049. Lymphgefäße der Haut des Kopfes und Anfangsteils des Halses des Rindes. Die kleinen Kreise (○○) geben ungefähr die Einstichstellen in die Haut an.

Der Gesichtshautmuskel ist weggenommen, obgleich die meisten der Lymphgefäße auf ihm, d. h. oberflächlich, verlaufen. Es treten aber viele Lymphgefäße nach dem zugehörigen Lymphknoten hin allmählich unter den Hautmuskel, und zwar an ganz verschiedenen Stellen, so daß diese Lymphgefäße von da ab hätten punktiert werden müssen.

a M. levator nasolabialis; b Gruppe des M. levator labii sup. proprius, M. caninus und M. depressor labii sup.; c M. malaris; d M. zygomaticus; e M. buccalis; f M. masseter; g M. cleidooccipitalis; h M. cleidomastoideus; i, i M. sternomandibularis, aus dem ein Stück herausgeschnitten ist; k, k unterer und äußerer Einwärtszieher des Ohres, aus dem ein Stück herausgeschnitten ist; l Parotis; m, m Gl. submaxillaris; n V. jugularis; o V. facialis. 1 Ln. parotideus; 2 Ln. mandibularis; 3 der von der Gl. submaxillaris verdeckte Ln. retropharyngeus lateralis. Die am Halse nach hinten ziehenden Lymphgefäße gehen zum Ln. cervicalis superficialis (vgl. damit Abb. 1052).

sind Blutlymphknoten (S. 746) und fallen als solche schon durch ihre dunkelrote Farbe auf. **W.** Haut des Halses, der Schulter und Schultergliedmaße, der Vorderbrust und vorderen zwei Drittel der Unterbrust, des Brustrückens und der seitlichen Brustwand bis zu einer Linie vom Olecranon zum dorsalen Ende der 10. bis 11. Rippe, ein Teil der Muskeln an Schulter und Oberarm, Sehnen aller am Unterarm und Fuß gelegenen Muskeln, Karpalgelenk, Zehengelenke, Metacarpus, Zehenglieder, Lnn. cervicales nuchales. **A.** Ductus trachealis oder links Ende des Ductus thoracicus.

2. Die *Lnn. cervicales profundi* (Tiefe Halslymphknoten) sind Lymphknoten, die an beiden Seiten der Luftröhre in variabler Weise liegen und in *Lnn. cervicales craniales* (Abb. 1050 14, 1051 5, 5′), *Lnn. cervicales medii* (Abb. 1051 4) und *Lnn. cervicales caudales* (3, 3′, 3″) geschieden werden können. Die

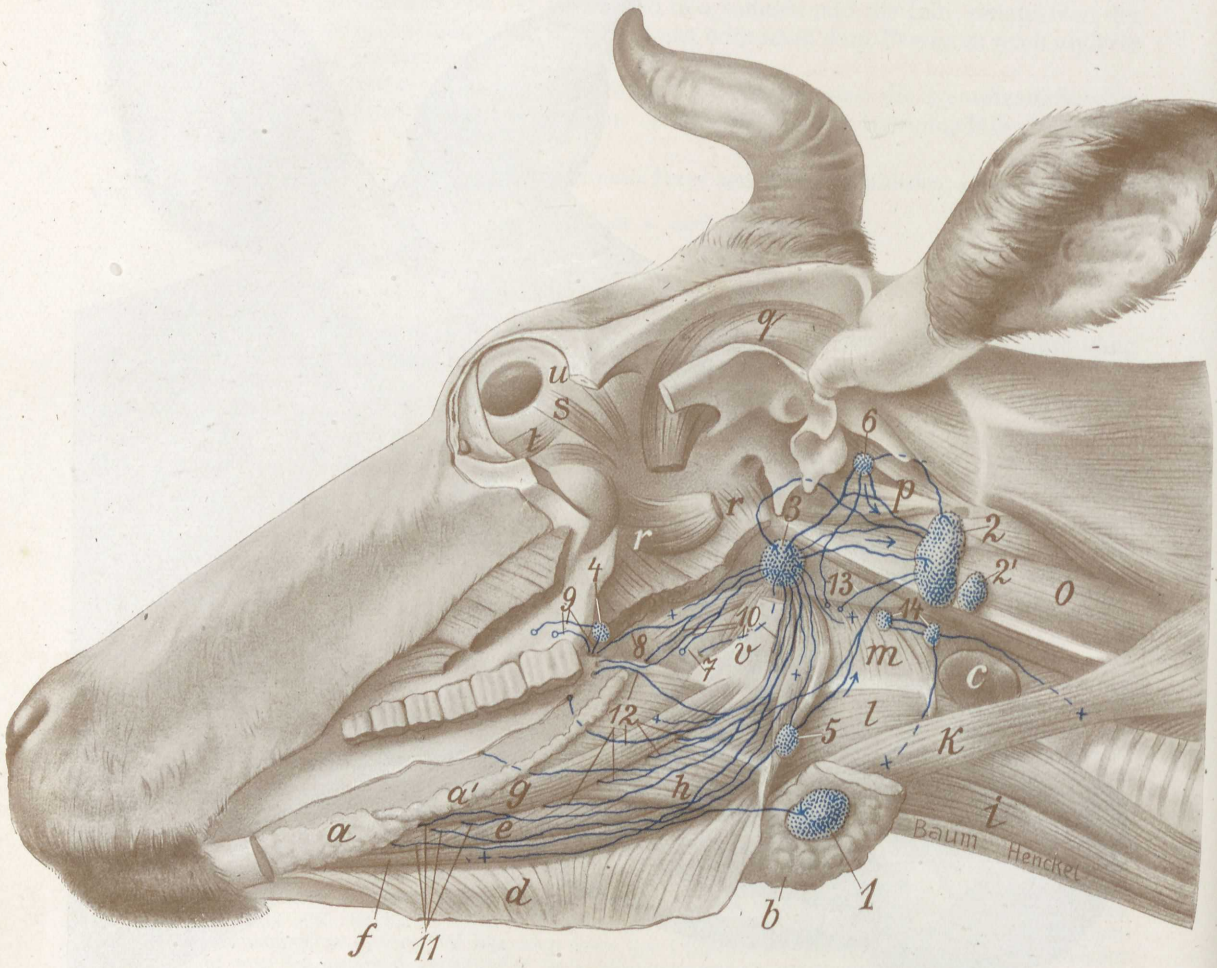

Abb. 1050. Lymphgefäße der Zunge, des harten und weichen Gaumens, der Zungenmuskeln usw. des Rindes (der linke Unterkiefer ist entfernt).

a, a′ Gl. sublingualis; b oraler Teil der Gl. submaxillaris (der übrige Teil der Drüse ist weggenommen); c Schilddrüse; d M. mylohyoideus (zurückgeschlagen); e M. genioglossus; f M. geniohyoideus; g M. styloglossus; h M. hyoglossus; i Ende des M. sternohyoideus; k Ende des M. omohyoideus; l M. hyothyreoideus; m M. thyreopharyngeus und M. cricopharyngeus; o M. longus capitis; p M. rectus capitis ventralis und lateralis; q M. temporalis; r, r M. pterygoideus; s M. rectus bulbi lateralis; t M. obliquus bulbi ventralis; u Bulbus; v großer Zungenbeinast (abgeschnitten).

1 Ln. mandibularis; 2, 2′ Lnn. retropharyngei laterales; 3 Ln. retropharyngeus medialis; 4 Ln. pterygoideus; 5 Ln. hyoideus oralis; 6 Ln. hyoideus aboralis; 7 Lymphgefäß des Zahnfleisches an der medialen Seite der mandibularen Backzähne (der Ursprungsteil des Lymphgefäßes ist natürlich mit dem Unterkiefer weggenommen); 8 Lymphgefäß vom hinteren Drittel des harten Gaumens; 9 Lymphgefäße vom hinteren Drittel des harten Gaumens und vom Zahnfleisch medial am letzten Oberkieferbackzahn, die teils direkt, teils nach Passierung des Ln. pterygoideus um die Beule des Oberkiefers sich umschlagen und zum Ln. mandibularis gehen; 10 Lymphgefäße des Zungengrundes und Gaumensegels; 11 Lymphgefäße der Zungenspitze; 12 Lymphgefäße des Zungenkörpers; 13 Lymphgefäße des Unterkiefers, die aus dem For. mandibulare austreten; 14 Lnn. cervicales craniales.

letzteren liegen dicht kranial von der ersten Rippe an der Luftröhre. **W.** Vorderhals- und Schlundkopfmuskeln, Kehlkopf, Schilddrüse, Halsteil der Speise- und Luftröhre und der Thymusdrüse, Ln. costocervicalis, Ln. axillaris proprius, Lnn. axillares primae costae, Lymphknoten des Brusthöhleneinganges. **A.** Zu einem anderen Knoten der Gruppe, Ductus trachealis, Ductus thoracicus. An die Lnn. cervicales caudales reiht sich der *Ln. costocervicalis* (Abb. 1063 2, 1066 2) an, ein 1½—3 cm langer Knoten, der am kranioventralen Rande des Truncus costocervicalis medial vom halsseitigen Rande der ersten Rippe liegt. **W.** Schulter- und Rumpfmuskeln, Nackenmuskeln, Pleura costalis der dorsalen Hälfte der ersten 4—6 Zwischenrippenräume und Brustteil der Luftröhre, die linken ersten 2—4 Lnn. intercostales, Ln. rhomboideus, Lnn. mediastinales craniales. **A.** Links Ductus thoracicus oder ein Ln. cervicalis caudalis, rechts Ductus trachealis dexter oder Vas efferens des Ln. cervicalis superficialis.

C. Lymphknoten der Schultergliedmaße. Die Lymphknoten der Schultergliedmaße sind die *Lnn. axillares*. Man unterscheidet einen Ln. axillaris proprius und Lnn. axillares primae costae. a) Der *Ln. axillaris proprius* (Abb. 1051 17, 1053 2) liegt als ein 2—3,5 cm langer Knoten beckenwärts vom Schultergelenk an der medialen Seite des M. teres major. **W.** Knochen, Muskeln und Gelenke der Schultergliedmaße bis zum Carpus, M. trapezius, M. latissimus dorsi und M. pectoralis profundus, Ln. infraspinatus. **A.** Lnn. axillares primae costae und Lnn. cervicales caudales. b) Die *Lnn. axillares primae costae* (Abb. 1051 2, 2′, 1053 1) sind 1—3 je ¾—1½ cm große Knoten, die an der lateralen Seite der 1. Rippe und des 1. Interkostalraums medial vom M. pectoralis profundus sich finden. **W.** Mm. pectorales und M. serratus ventralis, einzelne Muskeln an Schulter- und Oberarm, Knochen der Schultergliedmaße bis einschließlich Carpus, Ellbogen- und Karpalgelenk, Ln. axillaris proprius. **A.** Lnn. cervicales caudales, Ductus thoracicus bzw. Ductus trachealis dexter.

D. Lymphknoten der Beckengliedmaße (exkl. Becken [s. S. 744]). 1. Der *Ln. popliteus* (Kniekehllymphknoten) (Abb. 1061 3) ist 3—4½ cm lang und liegt in der Kniekehle im Fett zwischen M. biceps femoris und M. semitendinosus. **W.** Haut, Sehnen, Knochen und Gelenke des Hinterfußes und Unterschenkels, M. biceps und M. semitendinosus. **A.** Ln. inguinalis profundus und Ln. ischiadicus, Lnn. hypogastrici.

2. Der *Ln. subiliacus* (Kniefaltenlymphknoten) (Abb. 1061 1) befindet sich 1—2 cm vor dem kranialen Rande des M. tensor fasciae latae in der Mitte zwischen lateralem Darmbeinwinkel und Kniescheibe zwischen den beiden Blättern der Kniefalte und ist 6—12 cm lang. Ausnahmsweise kommt ein zweiter Kniefaltenlymphknoten vor. **W.** Haut des Bauches und des hinteren Teiles der Brustwand (bis zu einer Linie vom Ellbogenhöcker zum dorsalen Ende der 10.—12. Rippe), Haut des Beckens, Oberschenkels, Knies und Unterschenkels, Präputium, Ln. musculi tensoris fasciae latae, ausnahmsweise Lnn. inguinales superficiales des weiblichen Tieres, Flankenlymphknoten. **A.** Ln. inguinalis profundus, Lnn. iliaci mediales, ausnahmsweise Ln. iliacus lateralis.

3. Der *Ln. musculi tensoris fasciae latae* ist ein kleiner, inkonstanter Knoten, der an der lateralen Seite des M. tensor fasciae latae liegt. **W.** Haut des Beckens. **A.** Ln. subiliacus oder Ln. inguinalis profundus.

4. Der *Ln. coxalis* findet sich bei ungefähr 60% der Rinder und liegt 12—15 cm vor dem Hüftgelenk im Fett zwischen M. rectus femoris, M. tensor fasciae latae und M. iliacus. **W.** M. tensor fasciae latae und M. quadriceps. **A.** Ln. iliacus lateralis, Lnn. iliaci mediales, Ln. inguinalis profundus.

5. *Lnn. inguinales superficiales.* a) Die Lnn. inguinales superficiales des männlichen Tieres (Penislymphknoten) sind jederseits 1—4 Lymphknoten, die dicht kaudal vom Samenstrang und M. cremaster zwischen ventraler Bauchwand einerseits und dem M. gracilis und dem Rückwärtszieher des Praeputium und der äußeren Haut andererseits liegen. Der größte von ihnen ist 3—6 cm lang. **W.** Scrotum, Praeputium, Penis, Penisteil der Harnröhre, Haut an der medialen Seite des Oberschenkels, Knies und Unterschenkels und der hinteren Hälfte der lateralen Seite des Oberschenkels. **A.** Ln. inguinalis profundus. b) Die Lnn. inguinales superficiales des weiblichen Tieres, *Lnn. supramammarii* (Euterlymphknoten) (Abb. 1062 6, 6′, 1068 5, 5′), sind jederseits 1—3, meist 2 Lymphknoten, die zwischen Euter und ventraler Beckenwand liegen und vom hinteren Euterrande wenige Zentimeter entfernt sind. **W.** Euter, Vulva mit Clitoris, Vestibulum vaginae, Haut wie beim männlichen Tier. **A.** Ln. inguinalis prof., Ln. profundus femoris, ganz ausnahmsweise Ln. subiliacus oder Ln. inguinalis prof. der anderen Seite.

E. Lymphknoten des Thorax und der Brusthöhlenorgane. 1. Die *Lnn. intercostales* s. *thoracales dorsales* (Lymphknoten der dorsalen Brustwand) (Abb. 1063 4, 1066 8, 8′) sind kleine Lymphknoten, die an den Rippenköpfchengelenken und den Wirbelkörpern direkt unter der Pleura liegen. Es kann sich in jedem Interkostalraum ein Knoten befinden, es können aber auch Interkostalräume frei von Knoten sein. **W.** Dorsal und seitlich am Thorax gelegene Muskeln, Rippen, Brustwirbel, Pleura costalis der dorsalen Thoraxhälfte, Peritonaeum an den letzten 3 Rippen und dem mittleren Drittel der seitlichen Bauchwand. **A.** Lnn. mediastinales aortici (dorsales), Ductus thoracicus, von den ersten 2—4 rechts Lnn. mediastinales craniales und medii, links Ln. costocervicalis.

2. Die *Lnn. sternales* s. *thoracales ventrales* (Lymphknoten der ventralen Brustwand) (Abb. 1065 1, 1′) stellen eine Gruppe von Lymphknoten dar, die, vom M. transversus thoracis bedeckt, an der V. und A. mammaria int. liegen. Zahl und Anordnung der Knoten schwanken innerhalb weiter Grenzen. Zu ihnen gesellt sich konstant ein Knoten, *Ln. sternalis cranialis* (Abb. 1063 8, 1064 u. 1065 2, 1066 3). Er ist 1½—2½ cm groß und liegt im 1. Zwischenknorpelraum bzw. am 1. Rippenknorpel an der A. und V. mammaria int. kranial vom M. transversus thoracis. Er kann paarig, aber ebenso unpaar auftreten. **W.** Muskeln an der ventralen und seitlichen Thoraxwand, Bauchmuskeln, Zwerchfell, Rippen, Brustbein, Rippenknorpel, Pleura costalis der ventralen Thoraxhälfte, Herzbeutel, Leber, Lnn. mediastinales ventrales. **A.** Ln. sternalis cranialis und von diesem zu Lymphknoten des Brusthöhleneinganges, Ductus thoracicus, Ductus trachealis dexter.

3. Der *Ln. infraspinatus* liegt am kaudalen Rande des M. infraspinatus, und zwar an der dorsalen Spitze des Caput longum des M. triceps brachii oder direkt auf dem M. infraspinatus. Er kommt aber nur selten vor. **W.** M. latissimus dorsi. **A.** Ln. axillaris proprius.

Abb. 1051.

Tiefe Hals- und Rumpfmuskeln des Rindes mit Lymphknoten und Lymphgefäßen.

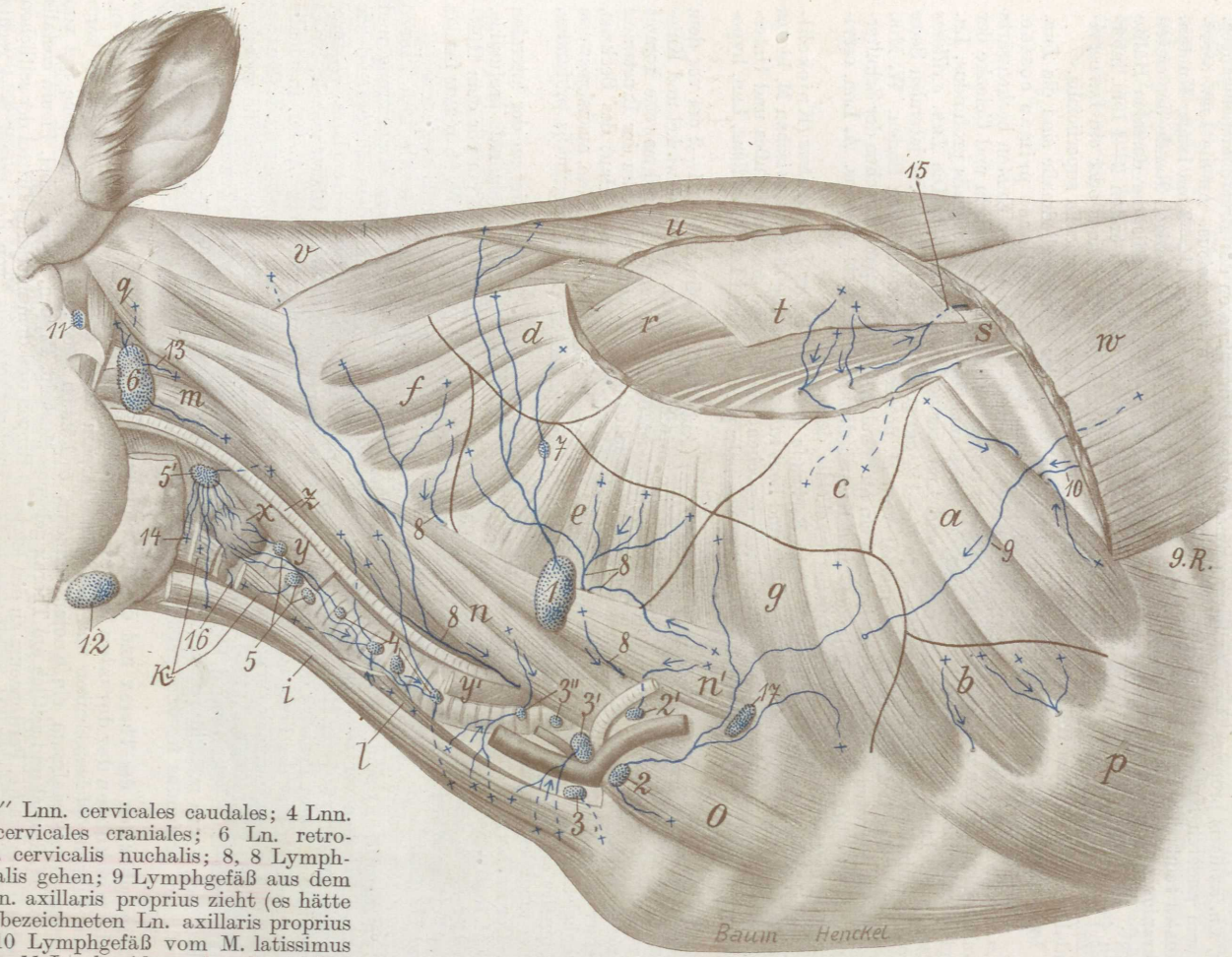

a, b, c, d, e, f, g die Felder des M. serratus ventralis; i M. sternomandibularis, aus dem ein Stück herausgeschnitten ist; k M. sternothyreoideus; l M. sternomastoideus (abgeschnitten); m M. longus capitis; n M. scalenus primae costae; n′ M. scalenus supracostalis; o M. transversus costarum; p M. obliquus abdominis ext.; q M. obliquus capitis cranialis; r M. longissimus dorsi; s M. iliocostalis; t M. serratus dorsalis inspiratorius; u M. rhomboideus; v ein Teil des M. trapezius; w Ursprungsteil des M. latissimus dorsi; x Schilddrüse; y, y′ Speiseröhre, aus der ein Stück herausgeschnitten ist; z A. carotis communis. 1 Ln. cervicalis superficialis; 2, 2′ Lnn. axillares primae costae; 3, 3′, 3″ Lnn. cervicales caudales; 4 Lnn. cervicales medii; 5, 5′ Lnn. cervicales craniales; 6 Ln. retropharyngeus lateralis; 7 ein Ln. cervicalis nuchalis; 8, 8 Lymphgefäße, die zum Ln. costocervicalis gehen; 9 Lymphgefäß aus dem M. latissimus dorsi, das zum Ln. axillaris proprius zieht (es hätte eigentlich bis zu dem mit 17 bezeichneten Ln. axillaris proprius durchgezeichnet sein müssen); 10 Lymphgefäß vom M. latissimus dorsi, das in die Brusthöhle tritt; 11 Ln. hyoideus aboralis; 12 Ln. mandibularis; 13 Lymphgefäß aus dem M. rectus capitis ventralis; 14 Lymphgefäß vom M. hyothyreoideus; 15 Lymphgefäß aus dem M. iliocostalis und dem M. serratus dorsalis inspiratorius, das am medialen Rande des M. iliocostalis in die Brusthöhle tritt; 16 Lymphgefäß der Schilddrüse bzw. deren Isthmus, das um den ventralen Rand der Trachea auf die rechte Seite tritt; 17 Ln. axillaris proprius. **9. R.** = 9. Rippe.

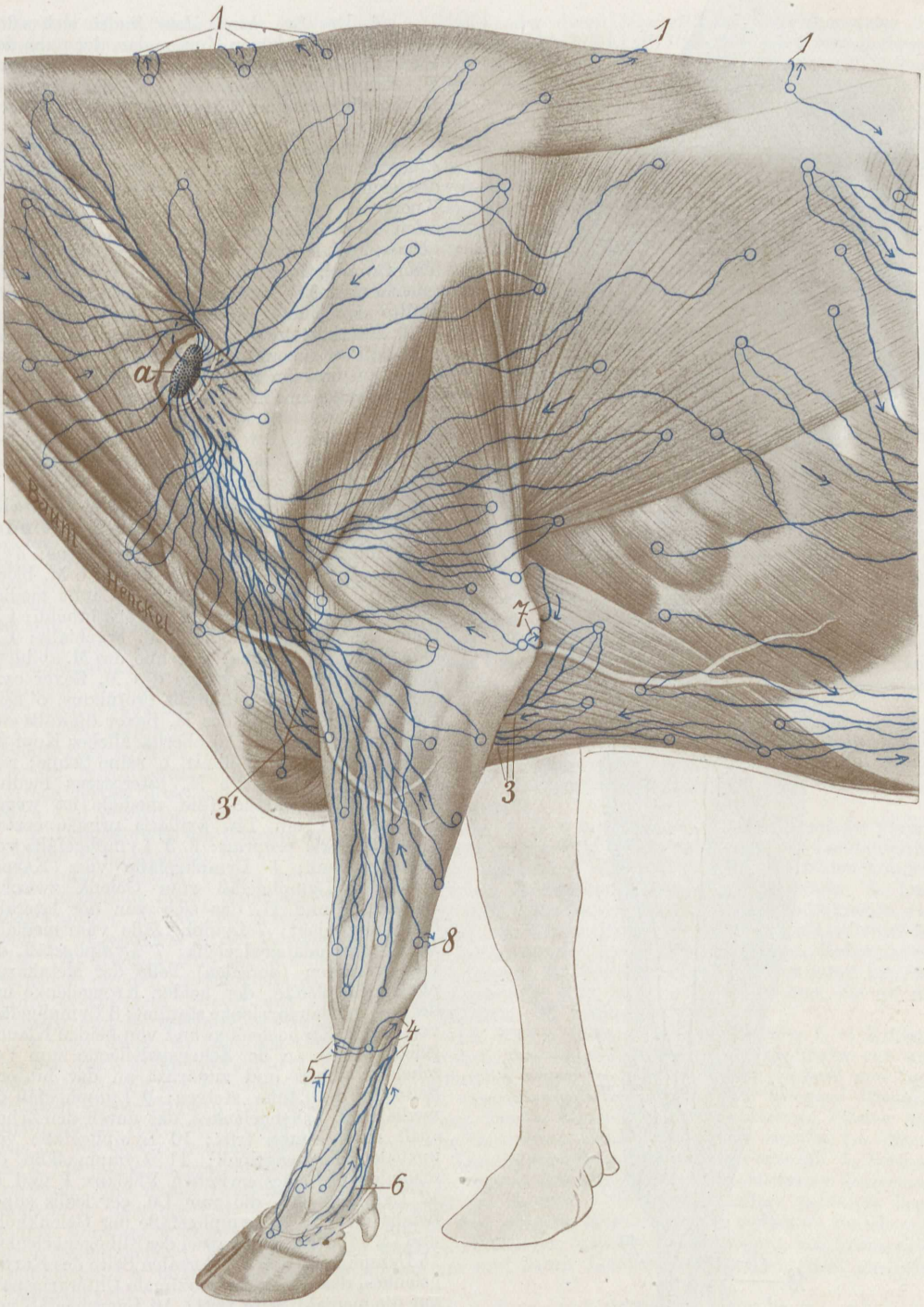

Abb. 1052. Lymphgefäße der Haut der kaudalen Hälfte des Halses, der lateralen Seite der Schulter und Schultergliedmaße und des Thorax des Rindes. Die kleinen Kreise (○○) geben ungefähr die Einstichstellen an, von denen aus die betreffenden Lymphgefäße injiziert worden sind.

a Ln. cervicalis superficialis. 1, 1, 1 Lymphgefäße, die sich um die dorsale Nacken- und Rückenlinie nach der rechten Seite umschlagen; 3 Lymphgefäße, die an die mediale Seite der Gliedmaße treten und bei 3′ wieder zum Vorschein kommen; 4 Lymphgefäße, die um den hinteren (volaren) Rand der Beugesehnen auf die mediale Seite der Gliedmaße treten; 5 Lymphgefäße, die sich um den vorderen (dorsalen) Rand des Mittelfußes auf die mediale Seite umschlagen; 6 Lymphgefäß, das zwischen den Beugesehnen nach der medialen Seite hindurchtritt; 7 Lymphgefäße, die um den hinteren Rand der Schulteroberarmmuskulatur bzw. des Ellbogengelenkes sich auf die mediale Seite umschlagen; 8 Lymphgefäß, das um den hinteren Rand des Unterarms auf dessen mediale Seite tritt.

4. Der *Ln. rhomboideus* findet sich selten und stellt einen kleinen Knoten dar, der nahe dem Nackenwinkel des Schulterblattes medial vom M. rhomboideus liegt. **W.** M. supraspinatus, M. rhomboideus und M. serratus ventralis. **A.** Ln. costocervicalis.

5. *Lnn. mediastinales.* a) Die *Lnn. mediastinales aortici (dorsales)* (Abb. 1063 5, 1066 7) finden sich in Form einer großen Anzahl einzelner Knoten in dem Fett seitlich zwischen dem dorsalen Rande der Aorta und den Brustwirbelkörpern. **W.** Muskeln an der seitlichen und dorsalen Thoraxwand, Zwerchfell, Rippen, Herzbeutel, Milz (ausnahmsweise), Pleura costalis der dorsalen Hälfte des Thorax mit Ausnahme der ersten 4—6 Interkostalräume und präkardiales Mediastinum, Peritonaeum an der Innenfläche der letzten 3 Rippen und am mittleren Drittel der seitlichen Bauchwand, Lnn. intercostales, Lnn. pericardiaci.

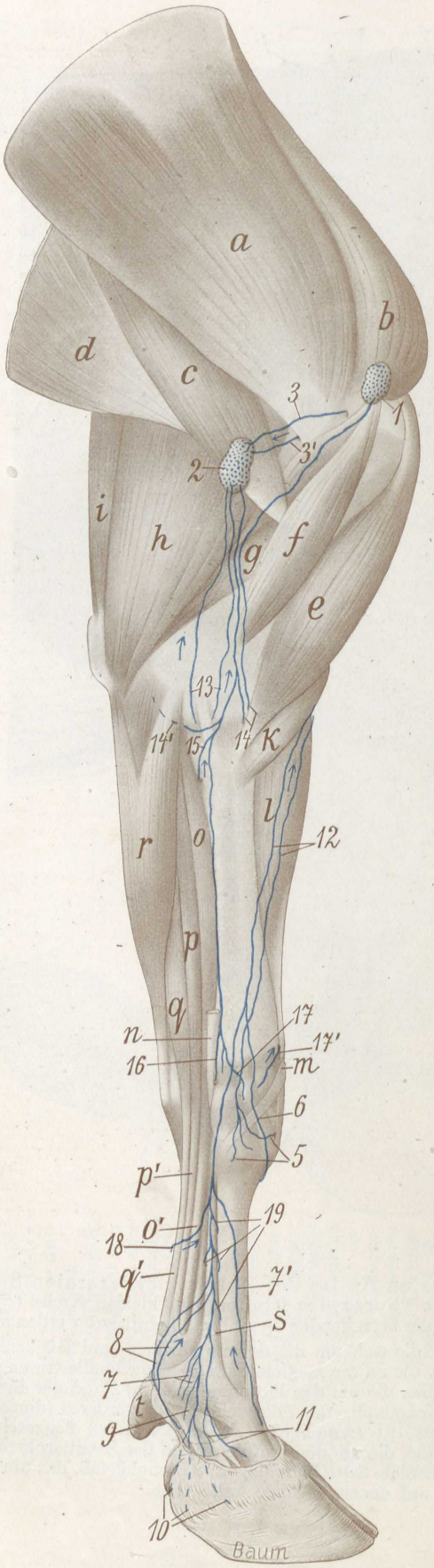

Abb. 1053.

Gelenklymphgefäße an der medialen Seite der Schultergliedmaße des Rindes.

a M. subscapularis; b M. supraspinatus; c M. teres major; d M. latissimus dorsi; e M. biceps brachii; f M. coracobrachialis; g Caput mediale und h Caput longum des M. triceps brachii; i M. tensor fasciae antibrachii; k M. brachialis; l M. extensor carpi radialis; m Sehne des M. abductor pollicis longus; n Endsehne des M. flexor carpi radialis; o M. flexor digitalis profundus, o′ seine Sehne; p tiefer Kopf des M. flexor digitalis sublimis, p′ seine Sehne; q oberflächlicher Kopf des M. flexor digitalis sublimis, q′ seine Sehne; r M. flexor carpi ulnaris; s M. interosseus medius; t laterale Afterklaue (die mediale ist weggenommen). 1 ein Ln. axillaris primae costae; 2 Ln. axillaris proprius; 3, 3′ Lymphgefäße vom Schultergelenk; 5 Lymphgefäße vom Karpalgelenk; 6 Lymphgefäß vom Gelenk zwischen Phalanx I und II, das sich von der lateralen Seite umschlägt; 7 Lymphgefäße vom medialen Metakarpophalangealgelenk; 7′ Lymphgefäß, das vom vorderen (dorsalen) Teile der Metakarpophalangealgelenke, der beiden Krongelenke und der beiden Klauengelenke stammt; 8 Lymphgefäße von beiden Krongelenken und von beiden Klauengelenken, die an der Zehenspaltfläche zum Vorschein kommen und zunächst an der hinteren Seite in die Höhe steigen; 9 Lymphgefäß des medialen 2. Zehengelenkes, das durch den Zehenspalt nach hinten tritt; 10 Lymphgefäße vom medialen Klauengelenk; 11 Lymphgefäße des medialen Gelenkes zwischen Phalanx I und II; 12 Lymphgefäße, die zum Ln. cervicalis superficialis ziehen; 13 Lymphgefäße der Gelenkhöhle und 14, 14′ der Gelenkkapsel des Ellbogengelenkes; 15 Lymphgefäß von der dorsalen Seite des Karpalgelenkes, das durch die proximale Unterarmspalte auf die mediale Seite tritt; 16 Lymphgefäß vom volaren Teile der Karpalgelenkskapsel; 17, 17′ Lymphgefäße vom medialen Teile der Kapsel des Karpalgelenkes; 18 Lymphgefäß, das sich um den hinteren Rand der Beugesehnen von der lateralen Seite (s. Abb. 1052 4 u. 6) auf die mediale Seite umschlägt; 19 Lymphgefäße, die von den lateralen Zehengelenken stammen und zwischen dem Hauptmittelfußknochen und dem M. interosseus medius von der lateralen nach der medialen Seite hindurchtreten.

A. Ductus thoracicus, Lnn. mediastinales caudales oder deren Vas efferens, ausnahmsweise Ln. bifurcationis sinister. b) Die *Lnn. mediastinales ventrales* (Abb. 1064 1, 1′, 1066 9) werden von mehreren Lymphknoten gebildet, die auf der der Brusthöhle zugekehrten Fläche des M. transversus thoracis liegen. **W.** Rippen, Zwerchfell, Herzbeutel, Pleura costalis der ventralen Hälfte der seitlichen Thoraxwand und postkardiales Mediastinum. **A.** Ln. sternalis cranialis. c) Die *Lnn. mediastinales craniales* (Abb. 1063 3, 3′, 9, 1066 1, 1′, 4, 4′, 4″) umfassen eine Anzahl in der präkardialen Mittelfellspalte und im Brusthöhleneingange gelegener Knoten. **W.** Brustteil der Luft- und Speiseröhre und Thymusdrüse, Lunge, Herzbeutel, Herz, präkardiales Mediastinum, die rechten ersten 2—4 Lnn. intercostales, Ln. eparterialis, Lnn. bifurcationis, Lnn. pericardiaci. **A.** der Lymphknoten in der präkardialen Mittelfellspalte: Ein anderer Knoten der Gruppe, Ln. costocervicalis, Ductus thoracicus bzw. Ductus tracheales. **A.** der Lymphknoten des Brusthöhleneinganges: Ductus thoracicus bzw. Ductus trachealis dexter, Lnn. cervicales caudales. d) Die *Lnn. mediastinales medii* sind 2—5 Knoten, die an der rechten Seite des Arcus aortae liegen. **W.** Brustteil der Speise- und Luftröhre, Lunge, Lnn. bifurcationis. **A.** Ductus thoracicus, Lnn. mediastinales caudales. e) Die *Lnn. mediastinales caudales* (Abb. 1063 6, 6′, 6″, 1066 6, 6′) bilden eine Gruppe von Lymphknoten, die kaudal vom Arcus aortae und ventral von der Aorta thoracica auf dem dorsalen Rande und der linken Seite der Speiseröhre liegen. Unter ihnen fällt ein Knoten durch seine bedeutende Länge (15—25 cm) auf *(Ln. mediastinalis caudalis longissimus)*. **W.** Brustteil der Speiseröhre, Lunge, Herzbeutel, Zwerchfell, postkardiales Mediastinum, Peritonaeum, Leber, Milz, Lnn. mediastinales aortici (dorsales), medii und diaphragmatici, Lnn. pulmonales. **A.** Ductus thoracicus. f) Die *Lnn. mediastinales diaphragmatici* sind 1—4 Lymphknoten, die an der brusthöhlenseitigen Fläche des Zwerchfells liegen, aber auch fehlen können. **W.** Zwerchfell, postkardiales Mediastinum. **A.** Lnn. mediastinales caudales.

6. Die *Lnn. bronchiales* befinden sich am Ende der Luftröhre, insbesondere an deren Bifurkation, und an den Bronchien. Sie zerfallen in: a) den *Ln. eparterialis*; er ist ein 2—5 cm langer Knoten, der an der rechten Seite der Luftröhre zum Teil vor (kranial), zum Teil ventromedial vom Ursprungsteil des Bronchus eparterialis liegt. **W.** Spitzenlappen der rechten Lunge, Lnn. pericardiaci. **A.** Lnn. mediastinales craniales. b) die *Lnn. bifurcationis* (Abb. 1063 7, 1066 5); sie umfassen Knoten, die an der Bifurkation der Luftröhre liegen, und zwar können wir einen *Ln. bifurcationis sinister*, einen *Ln. bifurcationis dexter* und einen *Ln. bifurcationis medius (dorsalis)* unterscheiden. **W.** Lunge, Brustteil der Speiseröhre, Herz und Luftröhre, Lnn. pulmonales, Ln. pericardiacus. **A.** Ductus thoracicus, Lnn. mediastinales medii und craniales. c) die *Lnn. pulmonales*; sie sind kleine Lymphknoten, die sich in der Lunge an den Stammbronchien finden können und die größten Varietäten zeigen, aber auch ganz fehlen können. **W.** Lungen. **A.** Lnn. bifurcationis, Ln. eparterialis, Lnn. mediastinales caudales. Die Lnn. bronchiales wiegen nach Joest und Noack [424] durchschnittlich 0,38% des Lungengewichtes.

7. *Lnn. pericardiaci.* a) Der *Ln. pericardiacus dexter* wird nur ausnahmsweise gefunden und liegt als kleiner Knoten dicht ventral von der Einmündungsstelle der V. cava cranialis in die rechte Vorkammer. b) Der *Ln. pericardiacus sinister* ist ein ½—1½ cm großer Knoten und liegt am kaudoventralen Rande des Arcus aortae direkt vor der V. azygos sinistra. **W.** Herzbeutel und Herz. **A.** Lnn. mediastinales dorsales und craniales, Lnn. bifurcationis, Ln. eparterialis.

F. Lymphknoten des Bauches und der Bauchhöhle. 1. *Lnn. lumbales.* a) Die *Lnn. lumbales proprii* sind kleine Lymphknoten, die sich einzeln in der Tiefe zwischen je 2 Querfortsätzen der Lendenwirbel am For. intervertebrale finden können, jedoch sehr inkonstant sind oder auch ganz fehlen können. **W.** M. longissimus dorsi, Bauchmuskeln (der seitlichen Bauchwand), Fascia lumbodorsalis. **A.** Lnn. lumbales aortici. b) Die *Lnn. lumbales aortici* (Abb. 1062 1) stellen eine Gruppe von Lymphknoten dar, die sich im allgemeinen an der Bauchaorta finden und vom letzten Brust- bis zum letzten Lendenwirbel reichen. **W.** Rücken- und Lendenmuskeln, Fascia lumbodorsalis, Lendenwirbel, Nieren, Nebennieren, Peritonaeum (an den Lendenmuskeln), Lnn. lumbales proprii. **A.** Beckenlymphstamm und damit Lendenzisterne. c) Die *Lnn. coeliaci* und *Lnn. mesenterici craniales* sind je 2—5 Lymphknoten, die an der A. coeliaca und A. mesenterica cranialis liegen. **W.** Milz. **A.** Lendenzisterne.

2. *Lnn. iliaci.* a) Die *Lnn. iliaci mediales* (Abb. 1062 2, 1068 1, 1′) sind jederseits 1—4 Knoten, die an der Aorta abdominalis und V. cava caudalis dicht vor der Abgangsstelle der Aa. iliacae ext. und an der Abzweigung der Vv. circumflexae ilium profundae liegen, im übrigen aber nach Zahl und Lage erheblichen Schwankungen unterworfen sind. **W.** Oberschenkelbein und an ihm gelegene Muskeln, Lendenmuskeln, Hüftgelenk, Hoden, Ductus deferens, Tunica vaginalis propria, Ovarium, Eileiter und Uterus, Nieren und Nierenfett, Harnblase, weibliche Harnröhre, Ln. subiliacus, Ln. coxalis, Ln. iliacus lateralis, Ln. inguinalis profundus, Lnn. anorectales, Lnn. hypogastrici, Lnn. sacrales externi. **A.** Beckenlymphstamm und damit Lendenzisterne. b) Der *Ln. iliacus lateralis* stellt einen (bisweilen doppelten) Lymphknoten dar, der i. d. R. im Teilungswinkel der A. und V. circumflexa ilium profunda liegt, aber nicht konstant vorkommt. **W.** Becken und an ihm gelegene Muskeln, in der seitlichen Bauchwand gelegene Bauchmuskeln, Peritonaeum (am hinteren Drittel der seitlichen Bauchwand), ausnahmsweise Ln. subiliacus, Ln. coxalis. **A.** Beckenlymphstamm und damit Lendenzisterne, Lnn. iliaci mediales, Ln. inguinalis prof.

3. *Ln. inguinalis profundus* (Abb. 1062 3, 1068 2). Eine wie beim Pferd im Schenkelkanal gelegene Gruppe von Lnn. inguinales profundi kommt beim Rinde nicht vor, wohl aber findet sich konstant in der Bauchhöhle etwas oberhalb des Schenkelringes am kranialen Rande der A. iliaca ext. ein mittelgroßer Lymphknoten, der den Lnn. inguinales profundi anderer Tiere entsprechen dürfte. **W.** Knochen der Beckengliedmaße (ohne Zehenglieder), Hüft-, Knie- und Tarsalgelenk, Muskeln am Becken, Ober- und Unterschenkel, Nieren, Harnblase und weibliche Harnröhre, Uterus, Tunica vaginalis communis (und propria), Samenblase, Peritonaeum (an der hinteren Hälfte der ventralen Bauchwand und der hinteren Hälfte der Lendenmuskeln), Ln. popliteus, Ln. subiliacus, Ln. musculi tensoris fasciae latae, Ln. coxalis, Lnn. inguinales superficiales, Ln. iliacus lateralis, Ln. epigastricus, Lnn. hypogastrici, Lnn. sacrales externi. **A.** Lnn. iliaci mediales, Beckenlymphstamm und damit Lendenzisterne.

4. Die *Lnn. profundi femoris* sind 1 oder 2 kleinere Lymphknoten, die an der A. profunda femoris liegen, aber durchaus nicht immer gefunden werden.

5. Der *Ln. epigastricus* stellt einen kleinen Lymphknoten dar, der sich auf der Innenfläche des M. rectus abdominis nahe dem Schambeine befindet. **W.** Peritonaeum (der hinteren Hälfte der ventralen Bauchwand). **A.** Ln. inguinalis prof.

6. Flankenlymphknoten. In der Flankengegend bzw. in der Gegend der Hungergrube finden sich zwischen letzter Rippe und Becken-Oberschenkelmuskulatur und nahe den Lendenwirbelquerfortsätzen bisweilen, aber nicht immer, außer Blutlymphknoten 1—2 kleinere, je ¾—1½ cm große Lymphknoten, die direkt unter der Haut liegen und bei Anschwellung hervortreten. **W.** Haut der Lenden- und Flankengegend. **A.** Ln. subiliacus und Ln. inguinalis prof.

7. *Lnn. gastrici.* Sie werden in eine große Anzahl Gruppen geschieden, die zwar eine bestimmte Lage am Magen haben, aber meist nicht scharf gegeneinander abgesetzt sind. Die einzelnen Knoten sind 1—4 cm groß. a) Die *Lnn. atriales* (Vorhofslymphknoten) sind 1—7 Lymphknoten, die am Pansenvorhof teils kranial, teils medial vom dorsalen Ende der Milz dicht beckenwärts von der Cardia liegen. b) Die *Lnn. ruminales dextri* (Rechte Pansenlymphknoten) bilden eine Gruppe von 2—8 Lymphknoten, die in der rechten Pansenfurche unter der Serosa liegen. An sie reihen sich ohne scharfe Grenze die *Lnn. ruminales dextri accessorii* an; sie liegen im absteigenden Schenkel der rechten Längsfurche. c) Die *Lnn. ruminales sinistri* (Linke Pansenlymphknoten) sind 1—2 in der linken Längsfurche gelegene Lymphknoten, die aber ziemlich oft fehlen. d) Die *Lnn. ruminales craniales* (Kraniale Pansenlymphknoten) umfassen 2—8 Lymphknoten, die versteckt in der kranialen Pansenfurche liegen. e) Die *Lnn. reticulares* (Haubenlymphknoten) stellen 2—7 kleinere Knoten dar, die auf der dorsalen und zum Teil noch pansenseitigen Fläche der Haube liegen. f) Zu den *Lnn. omasici* (Psalterlymphknoten) gehören 6—12 Knoten, die an der pansenseitigen Fläche und an der großen Kurvatur des Psalters sich befinden. g) Die *Lnn. abomasici dorsales* (Dorsale Labmagenlymphknoten) umfassen 3—6 Lymphknoten, die am dorsalen Rande des Labmagens sich befinden. h) *Lnn. abomasici ventrales* (Ventrale Labmagenlymphknoten) sind 1—4 Lymphknoten, die am ventralen Rande des pylorusseitigen Endes des Labmagens im Netz liegen, anscheinend aber oft fehlen. i) Die *Lnn. ruminoabomasici* (Pansen-Labmagenlymphknoten) reihen sich an die vorigen an und schieben sich an der ventralen Seite zwischen Lagmagen und Pansen ein. k) Die *Lnn. reticuloabomasici* (Hauben-Labmagenlymphknoten) sind 2—8 Lymphknoten, die in dem Winkel zwischen Haube und Labmagen liegen. **W.** Magen, Milz, Anfangsteil des Duodenum. **A.** Lendenzisterne, Lnn. hepatici.

8. *Lnn. mesenterici.* a) Zwölffingerdarmlymphknoten. Die die Lymphgefäße des Duodenum aufnehmenden Lymphknoten bilden teils die 3. Gruppe der Lnn. hepatici (s. unten), teils gehören sie zu den Lnn. pancreaticointestinales (s. unten). Die Leerdarmlymphknoten bilden eine Gruppe von 10—50 einzelnen Lymphknoten, deren Größe zwischen ½ und 120 cm schwankt. Sie liegen zwischen den Blättern des Gekröses an dem zentralen Rande des Konvolutes der Jejunumschlingen bzw. zwischen diesem und der Kolonscheibe. Beim Schafe bilden sie fast eine zusammenhängende Masse an dem konkaven Bogen des Dünndarms. **W.** Leerdarm. **A.** Lendenzisterne. c) Die Hüftdarmlymphknoten sind nicht scharf von den vorigen zu trennen. Sie liegen in dem Gekröse an dem der Kolonscheibe zugekehrten Rande des Ileum. **W.** Hüftdarm, Blinddarmlymphknoten. **A.** Lnn. colici. d) Die Blinddarmlymphknoten befinden sich in dem Gekröse zwischen Caecum und Ileum in Form von 1—3 Knoten. **W.** Hüftdarm und Blinddarm. **A.** Lnn. colici, Hüftdarmlymphknoten, Lendenzisterne. e) Die Lymphknoten des Colon umfassen eine große Anzahl meist kleinerer Knoten, die an der Kolonscheibe liegen. **W.** Hüftdarm, Blinddarm und der gesamte Grimmdarm, Hüft- und Blinddarmlymphknoten. **A.** Lendenzisterne. f) Die Lymphknoten des Rectum und des Afters *(Lnn. anorectales)* bilden eine Gruppe von vielen (bis zu 17) Lymphknoten, die am Rectum (vom Promontorium des Kreuzbeins bis zum After) liegen und in der Größe stark variieren. **W.** Endschleife des Colon, Rectum, After. **A.** Lnn. iliaci mediales.

9. Die *Lnn. hepatici* stellen 6—15 je 1—7 cm große Lymphknoten dar, die in der Porta hepatis liegen und in 3 Untergruppen zerfallen. Die 1. Gruppe besteht aus 4—7 Knoten, die vom Pancreas bedeckt sind (Abb. 1067 2, 2, 2). Die 2. Gruppe bilden 3—6 Knoten, die zwischen dem linken Pankreasrand und dem Tuberculum papillare liegen, zum Teil auch unter das Tuberculum papillare sich einschieben (1, 1, 1). Die 3. Gruppe setzt sich in Form von 1—3 kleinen Lymphknoten auf den dorsalen Rand des Duodenum fort. Die 4. Gruppe sind die *Lnn. hepatici accessorii* (3, 3); sie liegen am dorsalen Rande der Leber an der V. cava caudalis. **W.** Leber, Pancreas, Duodenum, Lnn. gastrici. **A.** Lendenzisterne. Die Lnn. hepatici wiegen zusammen nach Joest und Noack [424] im Durchschnitt 0,37% des Lebergewichtes.

10. Die *Lnn. pancreaticointestinales* stellen eine Anzahl Lymphknoten dar, die an der der Leber abgekehrten Fläche des Pancreas zwischen diesem und dem an das Pancreas stoßenden Teile des Duodenum, ferner zwischen Pancreas und der an das Pancreas stoßenden Endschleife des Colon liegen. **W.** Pancreas, Duodenum, Endschleife des Colon. **A.** Lendenzisterne.

11. Die *Lnn. renales* sind Lymphknoten, die an den Nierengefäßen liegen, aber nicht scharf gegen die Lnn. lumbales aortici abgesetzt sind. **W.** Niere und Nebenniere. **A.** Lendenzisterne.

G. Lymphknoten des Beckens und der Beckenhöhle. 1. Die *Lnn. sacrales* (Beckenlymphknoten) liegen teils an der Teilungsstelle der Aorta in die beiden Aa. hypogastricae *(Lnn. hypogastrici)* (Abb. 1062 4, 1068 3, 3′), teils innen am Lig. sacrospinosum et -tuberosum *(Ln. sacralis internus)* (Abb. 1062 5, 1068 4), teils außen an dem genannten Bande *(Lnn. sacrales externi)*. Lnn. (sacrales) hypogastrici: **W.** Lenden-, Gesäß- und Schwanzmuskeln, Becken, Uterus, Vagina und Vulva, Prostata, Samenblase, Harnblase und Harnröhre, Ln. popliteus, Ln. sacralis internus, Lnn. sacrales externi, Ln. ischiadicus. **A.** Lnn. iliaci mediales, Ln. inguinalis prof., Beckenlymphstamm und damit Lendenzisterne. Ln. sacralis internus: **W.** Schwanzmuskeln, Vagina, Prostata, Harnröhre und Penis und deren Muskeln. **A.** Lnn. hypogastrici. Lnn. sacrales externi: **W.** Becken, Hüftgelenk, Gesäßmuskeln. **A.** Lnn. hypogastrici, Ln. inguinalis prof., Lnn. iliaci mediales.

2. Der *Ln. ischiadicus* (Sitzbeinlymphknoten) (Abb. 1061 2) ist ein 2—3 cm großer Lymphknoten, der dorsal von der Incisura ischiadica minor und 3—5 cm kranial vom kaudalen Rande des Lig. sacrospinosum et -tuberosum an der lateralen Seite dieses Bandes liegt und vom M. biceps bedeckt wird. **W.** Haut des Beckens und Schwanzes, Gesäß- und Hinterbackenmuskeln, Hüftgelenk, After, Rectum, Vulva, Prostata, Harnröhre, Gl. bulbourethralis, Penis und dessen Muskeln, Ln. popliteus. **A.** Lnn. hypogastrici.

3. Der *Ln. tuberosus* (Abb. 1061 5) ist ein nicht ganz konstant vorkommender Knoten, der sich medial vom Tuber ischiadicum befindet.

Lymphknoten des Hundes.

Die nachstehenden Angaben über die Lymphknoten des Hundes stammen aus: Baum, Das Lymphgefäßsystem des Hundes, Berlin 1918. Betr. Einzelheiten vgl. das Original [60].

Lymphknoten am Kopf und Halse. 1. Die *Lnn. mandibulares* (Abb. 1069 2, 2′, 2″) sind 2—5 je 1 bis 5,5 cm lange Knoten, die oberflächlich kaudolateral vom Proc. angularis des Unterkieferastes unter der Haut und dem Gesichtshautmuskel liegen und durch die V. maxillaris ext. in ein dorsales und ventrales Lager geschieden werden. 2. Der *Ln. parotideus* (1) ist ein bis zu 2,5 cm langer Knoten; er liegt dicht kaudal vom Kiefergelenk zwischen dem halsseitigen Rande des M. masseter und des Unterkieferastes einerseits und der Ohrspeicheldrüse andererseits und erstreckt sich zum Teil noch unter diese. 3. Die *Lnn. retropharyngei* zerfallen in einen Ln. retropharyngeus medialis und einen Ln. retropharyngeus lateralis. Der *Ln. retropharyngeus medialis* bildet einen 1½—8 cm langen Knoten, der in fettreichem Bindegewebe dorsal an der Seitenwand des Pharynx dicht halswärts vom M. digastricus liegt; ausnahmsweise ist der Knoten doppelt. Der *Ln. retropharyngeus lateralis* findet sich nur ungefähr in einem Drittel aller Fälle und liegt ventromedial von der Atlaskante am dorsalen Rande der Gl. submaxillaris, von der Gl. parotis ganz oder zum Teil verdeckt. 4. Die *Lnn. cervicales superficiales* (3, 3′) stellen jederseits eine Gruppe von 1—4, i. d. R. von 2 Knoten dar, die bis 7,5 cm lang sein können und dicht halswärts vom M. supraspinatus, nur bedeckt von der äußeren Haut und dem M. trapezius, M. brachiocephalicus und M. omotransversarius, auf dem M. serratus ventralis und M. scalenus liegen. 5. Die am Halsteile der Luftröhre gelegenen *Lnn. cervicales profundi* sind nur in spärlicher Anzahl vorhanden und fehlen bisweilen ganz; manchmal sind sie so klein, daß sie makroskopisch kaum erkannt werden können. Man kann sie in einen Ln. cervicalis cranialis, medius und caudalis scheiden. Der *Ln. cervicalis cranialis* liegt am dorsomedialen Rande oder am kranialen Ende der Schilddrüse; meist fehlt er. Der *Ln. cervicalis medius* am mittleren Teile des Halsabschnittes der Luftröhre wird nur ausnahmsweise angetroffen; der *Ln. cervicalis caudalis* liegt ventral am Ende des Halsteiles der Luftröhre; nicht selten ist er doppelt, sogar dreifach vorhanden, wie er andererseits sehr oft (sogar in der Mehrzahl der Fälle) fehlt.

Lymphknoten an der Schultergliedmaße. Der *Ln. axillaris* liegt als ein bis 5 cm langer Knoten in Höhe des Schultergelenkes an der medialen Fläche des M. teres major und ist gelegentlich doppelt. Ausnahmsweise kommt dazu ein *Ln. axillaris accessorius* (4); er liegt als verhältnismäßig kleiner Knoten 4—8 cm dorsal vom Ellbogenhöcker in dem Winkel zwischen M. pectoralis prof. und M. latissimus dorsi am kaudalen Rande der Schulteroberarmmuskulatur auf der 3. bis 4. Rippe.

Lymphknoten der Beckengliedmaße. 1. Der *Ln. popliteus* (5) ist ein bis 5 cm langer Knoten, der im Fett oberflächlich in der Kniekehle zwischen dem M. biceps und M. semitendinosus auf den Mm. gastrocnemii liegt. 2. Der *Ln. femoralis medialis* (t) ist ein kleiner Knoten, der an der medialen Seite des Oberschenkels am distalen Ende des Schenkelkanals zwischen M. sartorius und M. gracilis unter der Haut liegt, aber nur ausnahmsweise vorkommt. 3. Die *Lnn. inguinales superficiales* bestehen bei männlichen Hunden jederseits aus 1—3, meist aus 2 Lymphknoten, die bei großen Hunden eine Länge von 6,8 cm erreichen können und am dorsolateralen Rande des Penis kranial vom Samenstrange liegen. Bei weiblichen Hunden (Abb. 1070 1) stellen die Lnn. inguinales superficiales *(Lnn. supramammarii)* 1—2 Lymphknoten dar, die je bis 2 cm lang sein können und 2—4 cm kranial vom Schambeinkamm und 1—1¼ cm seitlich von der Linea alba zwischen der ventralen Bauchwand einerseits und dem Euter und der Haut der ventralen Bauchwand andererseits eingeschoben sind.

Lymphknoten der Brustwand und der Brusthöhlenorgane. 1. Von *Lnn. intercostales* findet sich nur einer, und selbst dieser kommt nur in ungefähr ¼ aller Fälle auf einer oder auf beiden Seiten im 5. oder 6. Interkostalraum vor und ist 2—7 mm groß. 2. Der *Ln. sternalis* (der einzige der Lnn. thoracales ventrales) liegt dicht kranial vom M. transversus thoracis am 2. Rippenknorpel oder im 2. Zwischenrippenknorpelraum an der A. und V. mammaria int.; ausnahmsweise fehlt er oder ist doppelt. 3. *Lnn. mediastinales* kommen i. d. R. nur in der präkardialen Mittelfellspalte bis zum Arcus aortae vor und sind inkonstant. I. d. R. sind jederseits 1—6 bis zu 4 cm lange Lymphknoten vorhanden. Sie liegen den im präkardialen Brusthöhlenraume verlaufenden großen Gefäßstämmen, rechts außerdem der Luftröhre an und schieben sich teilweise zwischen diese Organe ein und sind *Lnn. mediastinales craniales*. Bisweilen kommt noch 1 Knoten an der linken Seite des Herzbeutels am Austritt des Arcus aortae aus diesem oder auf der rechten bzw. dorsalen Seite der Luftröhre dicht kranial oder medial von der V. azygos dextra vor; solche Knoten könnten als *Lnn. mediastinales medii* aufgefaßt werden, sind aber von den ersteren nicht scharf zu trennen. 4. Die *Lnn. bronchiales* zerfallen in die Lnn. bifurcationis und die Lnn. pulmonales. Die *Lnn. bifurcationis* sind i. d. R. drei meist schwärzlich gefärbte Knoten, die je bis 3,2 cm lang werden können und an der Bifurkation der Luftröhre liegen, und zwar je einer als *Ln. bifurcationis dexter* und *sinister* rechts und links an der Bifurkation und der dritte als *Ln. bifurcationis medius* im Bifurkationswinkel. Die *Lnn. pulmonales* sind i. d. R. kleinere, meist 4—10 mm große Knoten, die an den Bronchi vor deren Eintritt in die Lungen liegen, aber in der Mehrzahl der Fälle fehlen.

Lymphknoten der Bauch- und Beckenwand und der Bauch- und Beckenhöhlenorgane. 1. Die *Lnn. lumbales aortici* liegen im Bereiche der Lendenwirbelsäule an der Aorta und V. cava caudalis, treten aber sehr inkonstant auf und sind manchmal so klein und in Fett eingehüllt, daß sie makroskopisch kaum zu erkennen sind; bisweilen scheinen sie ganz zu fehlen, andererseits sind bis 17 Einzelknoten gefunden worden; am konstantesten ist noch der jederseits am weitesten kranial gelegene, also der *Ln. lumbalis aorticus cranialis*. 2. Der *Ln. iliacus medialis* ist ein bis 6 cm langer Knoten, der jederseits seitlich an der Aorta zwischen der A. circumflexa ilium profunda und der A. iliaca ext. liegt und öfter doppelt, ausnahmsweise selbst in der Dreizahl auftreten kann. *Lnn. iliaci laterales* fehlen. 3. Die *Lnn. hypogastrici* sind eine Gruppe von 1—4 Lymphknoten, die in dem Winkel zwischen den beiden Aa. hypogastricae liegen. 4. Die *Lnn. sacrales* reihen sich an der Innenseite des Daches und der dorsolateralen Wand der Beckenhöhle an die vorigen an, oft ohne scharfe Abgrenzung. Sie kommen aber nur in ungefähr der Hälfte aller Fälle vor. Man kann sie in einen Ln. sacralis lateralis und einen Ln. sacralis medialis scheiden. Der *Ln. sacralis medialis* liegt lateral von der A. sacralis media ventral am Kreuzbein; ausnahmsweise ist er doppelt. Der *Ln. sacralis lateralis* befindet sich zwischen dem M. sacrococcygeus ventralis und dem M. coccygeus an der medialen Seite des M. piriformis im Fett; auch er kann ausnahmsweise doppelt sein. 5. Der *Ln. inguinalis profundus* ist ein 2—11 mm großer Knoten, der dicht kaudal von der V. iliaca ext. an der ventralen Seite der Sehne des M. psoas minor nahe deren Anheftung an der Crista iliopectinea liegt, aber nur in ungefähr ⅓ aller Fälle gefunden wird. 6. Die viszeralen Lymphknoten liegen in äußerst variabler Zahl (10—22) und Größe (bis zu 20 cm Länge) einzeln oder in Gruppen zwischen den Blättern des Darmgekröses und des großen Netzes, meist an bestimmten Stellen der Pfortader oder ihrer Äste. Man kann folgende Gruppen unterscheiden: a) Die *Lnn. portarum (hepatici)* liegen am Stamme der Pfortader und können wieder in einen links am Pfortaderstamme gelegenen *Ln. portarum sinister* und in eine rechts am Pfortaderstamme gelegene Gruppe von Knoten, *Lnn. portarum dextri*, geschieden werden; ersterer ist der öfter als *Pancreas Aselli* geschilderte Knoten. b) Die *Lnn. lienales* sind 1—5 Lymphknoten, die sich in der dorsalen Wand des Netzbeutels um die A. und V. lienalis und ihre Endäste gruppieren. c) Der *Ln. gastricus* ist ein kleiner, ausnahmsweise doppelter Lymphknoten, der an der kleinen Kurvatur des Magens liegt, jedoch nicht konstant vorkommt. d) Der *Ln. omentalis* ist ein 4—10 mm großer Lymphknoten, der in die dorsale Wand des Netzbeutels 2—5 cm vom Duodenum entfernt eingelagert ist, aber nur in der Hälfte aller Fälle angetroffen wird, jedoch auch 2—3fach sein kann. e) Der *Ln. duodenalis* ist ein kleiner Knoten, der an der Flexura prima duodeni zwischen Darmwand und rechtem Schenkel der Pankreasschleife oder dicht ventral vom Pancreas an der medialen Seite des Duodenum liegt; ausnahmsweise fehlt er. f) Die *Lnn. jejunales* sind die Lymphknoten des Jejunum und Ileum. I. d. R. bilden sie 2 langgestreckte Knoten, die zwischen den Blättern des Gekröses in der Umgebung des Truncus jejunalis arteriosus und venosus liegen. g) Die *Lnn. colici* sind die Dickdarmlymphknoten; es sind 3 bis 8 Knoten, die im Mesocolon und Mesorectum liegen und in einen *Ln. colicus dexter* (am Colon ascendens), einen *Ln. colicus medius* (am Colon transversum) und in 2—5 *Lnn. colici sinistri* (am Colon descendens) geschieden werden. *Lnn. renales* lassen sich mit Sicherheit nicht von den Lnn. lumbales aortici abtrennen.

Anhang: Außer den eigentlichen Lymphknoten kommen noch die **Blutlymphknoten,** *Haemolymphonodi,* vor, die durch ihr milzähnliches Aussehen gekennzeichnet und oft nicht ohne weiteres von rotfarbigen Lymphknoten (S. 601) zu unterscheiden sind, obgleich sie als von den Lymphknoten unabhängige Bildungen, als Organa sui generis, angesehen werden müssen. Ihr Vorkommen schwankt innerhalb weiter Grenzen. Am häufigsten und regelmäßigsten finden sie sich bei den Wiederkäuern (Rind, Schaf und Ziege), während sie bei den anderen Haustieren und beim Menschen allem Anscheine nach fehlen. Bei den Wiederkäuern können sie sich fast an allen Stellen des Körpers finden, bevorzugen aber die Nähe echter Lymphknoten und vor allem die Brust- und Bauchhöhle. In der Brusthöhle werden sie am zahlreichsten angetroffen längs der Wirbelsäule und der Brustaorta, in der Bauchhöhle im Fett um die Nieren, die Bauchaorta und die V. cava caudalis, in der Porta hepatis, am Pansen, Darm usw. Anscheinend regelmäßig finden sie sich ferner beim Rind unter dem M. trapezius cervicalis, ziemlich regelmäßig unter der Haut der Hungergrube. Ihre Größe schwankt von Hirsekorn- bis Walnußgröße; meist sind sie stecknadelkopf- bis erbsengroß; ihre Zahl bewegt sich ebenfalls bei ein und derselben Tierart innerhalb weitester Grenzen (Weidenreich [1007], Baum [56u. 58], Piltz [710], v. Schumacher [858 u. 859]).

Im mikroskopischen Bau unterscheiden sich die Blutlymphknoten von den eigentlichen Lymphknoten in erster Linie dadurch, daß die zu- und abführenden Lymphgefäße fehlen. Das Parenchym bildet eine gleichmäßig lymphoide Masse ohne Keimzentren, die eine Trennung in Rinden- und Marksubstanz nicht erkennen läßt. In dem Parenchym sind rote Blutkörperchen in großen Mengen angehäuft, mit Vorliebe an den den Lymphsinus der eigentlichen Lymphknoten entsprechenden Stellen. Die Blutlymphknoten zeigen strukturelle Ähnlichkeiten mit der Milz, der sie allem Anschein nach auch funktionell nahestehen. Sie treten nach Crescenzi [167] schon beim 4 Monate alten Rinderfötus auf. Die I. Anlage der Blutlymphknoten ist nach v. Schumacher [858] dieselbe wie die der echten Lymphknoten; erst sekundär erfolgt die Obliteration der zu- und abführenden Lymphgefäße.

II. Die Lymphgefäße.

A. Hauptstämme. Sämtliche Lymphgefäße des Körpers vereinigen sich zu 2 Hauptstämmen, dem starken Ductus thoracicus und dem schwächeren Truncus lymphaticus dexter.

1. Der **Ductus thoracicus**, Milchbrustgang (Abb. 915 c, 964 o, 1034 12, 1063 1 und 1066 10), nimmt die Lymphgefäße der Beckengliedmaßen, der Brust-, Bauch- und Beckenwandungen, der Eingeweide, der linken Schultergliedmaße und der linken Hälfte des Kopfes und Halses auf. Er entsteht am letzten Brustwirbel aus der Lendenzisterne, *Cisterna chyli* (Abb. 915 d).

Die Lendenzisterne bildet einen längsovalen bis spindelförmigen, bisweilen unregelmäßig geformten Sack, der vom 2. Lendenwirbel bis zum letzten Brustwirbel zwischen den Zwerchfellspfeilern rechts und dorsal (beim Hund ausnahmsweise auch links oder sogar links und ventral) an der Aorta liegt, am 2. Lendenwirbel durch das Zusammentreten der Lymphgefäßstämme der Beckengliedmaßen, der Bauchwandungen und der Baucheingeweide (Abb. 915 g, h, i) gebildet wird und kranial zum Ductus thoracicus sich verengert. Beim Rind ist die Zisterne bisweilen nicht oder kaum stärker als der Ductus thoracicus; bei Rind, Schwein und Hund kann sie Inseln bilden. Klappen konnten in ihr nur beim Pferde nachgewiesen werden.

Am Ductus thoracicus kann man einen im postkardialen Abschnitte gelegenen rechten und einen im präkardialen Abschnitte der Brusthöhle gelegenen linken Teil unterscheiden. Der erstere liegt rechts und dorsal an der Aorta thoracica und ventral von der V. azygos dextra, entspringt aus dem kranialen Ende der Lendenzisterne und tritt am 5. bis 6. Brustwirbel auf die linke Seite. Beim Rind und Schwein entspringt er mit einem Stamm aus der Zisterne, erscheint mithin als deren direkte Fortsetzung, während beim Pferd und Hunde doppelte, beim Hunde sogar dreifache Ursprungsstämme vorkommen. Bei einfachem Ursprung kann sich der Ductus thoracicus beim Pferde, Rind und Hunde (beim Schweine von uns nicht beobachtet) im weiteren Verlaufe teilen, d. h. einen rechts und dorsal und einen links und dorsal an der Aorta verlaufenden Stamm bilden, die dann durch querverlaufende Äste reichlich anastomosieren können; besonders gilt dies für den Hund. Der im linken präkardialen Brustabschnitte gelegene Endteil des Ductus thoracicus läuft mit schwacher S-förmiger Krümmung in der präkardialen Mittelfellspalte zwischen der Speise- und Luftröhre einerseits und der A. subclavia sinistra anderseits schräg kranioventral und mündet am kranialen Rande der linken 1. Rippe entweder in das Ende der V. cava cranialis an der Stelle, wo diese die beiden Jugularvenen abspaltet, oder etwas weiter herzwärts in die V. cava cranialis oder etwas weiter kopfwärts in die V. jugularis sinistra. Auch in diesem Abschnitte kommen Teilungen des Ductus thoracicus und Anastomosenbildungen vor, jedoch seltener als im Anfangsteile; besonders häufig und mit den verschiedensten Variationen werden sie wieder beim Hunde beobachtet.

Meist ist das Endstück des Ductus thoracicus beim Pferde, Rind und Hund an der Mündung ampullenartig erweitert; es kann sich an der Mündung selbst aber auch wieder verengern. Bisweilen ist auch das Endstück des Milchbrustganges in 2 Äste geteilt, die dicht nebeneinander in die Vene münden. Der Hauptstamm ist beim Pferd und Rinde durchschnittlich 7—10 mm weit; es kann jedoch seine Weite schwanken; meist sind engere und weitere Stellen vorhanden. Es finden sich in ihm bei allen Tieren Klappen. An der Stelle, an der der Ductus thoracicus in die Vene mündet, finden sich eine, mitunter 2 Klappen, die ein Übertreten des Blutes aus der Vene in den Milchbrustgang verhindern oder erschweren.

2. Der **Truncus lymphaticus dexter** ist bedeutend schwächer als der Milchbrustgang, hat im vollständig gefüllten Zustande beim Pferd und Rinde noch nicht ganz die Stärke eines Gänsefederkiels und nimmt die Gefäße der rechten Hälfte des Kopfes und Halses und der rechten Schultergliedmaße und einige Lymphgefäße der rechten Brustwand auf; er entsteht als Stamm aus der Vereinigung der Vasa efferentia der Lnn. cervicales superficiales dextri, der Lnn. cervicales caudales dextri, der rechtsseitigen Knoten des Brusthöhleneinganges und des Ductus trachealis dexter (s. S. 748) und hat beim Pferd und Rind eine Länge von 2—8 cm. Er mündet dem Milchbrustgange gegenüber rechts an der Stelle des Abganges beider Jugularvenen. An der Einmündungsstelle findet sich ein Klappenpaar. Er steht nicht selten durch Queräste mit dem Ductus thoracicus in Verbindung oder mündet in ihn.

Der *Ductus trachealis sinister*, ein an der linken Seite der Trachea liegendes starkes Lymphgefäß (Abb. 536 k), kann als Sammelstamm der linksseitig am Kopf und Halse gelegenen Lymphgefäße betrachtet werden; er (Abb. 915 e) mündet in das Ende des Ductus thoracicus. Ein in gleicher Weise rechts

an der Trachea verlaufender *Ductus trachealis dexter* (Abb. 536 k') mündet in den Truncus lymphaticus dexter; häufig tritt er in einen Ln. cervicalis caudalis.

B. Die im injizierten Zustande makroskopisch verfolgbaren Lymphgefäße der einzelnen Körperteile sind bis jetzt erst beim Rind und Hund in systematischer Weise und erschöpfend durch Baum [58 u. 60] untersucht, während für die Lymphgefäße der meisten Körperteile der anderen Haustiere derartige Untersuchungen bis jetzt fehlen; noch am besten bekannt waren von jeher die Lymphgefäße der Organe des Pferdes, während für die Lymphgefäße des Schweines nur einige Angaben über die Lymphgefäße des Kopfes und Halses von Gregor [316] vorliegen; jedoch lassen sich diese Befunde kaum verwerten, solange nicht eine einwandfreie Deutung der Lymphknoten vorliegt. Die nachfolgende Beschreibung der Lymphgefäße der einzelnen Körperteile gilt im wesentlichen für das Pferd; ihr soll eine kurze Beschreibung der Lymphgefäße des Rindes und des Hundes folgen.

Man unterscheidet am ganzen Körper oberflächliche und tiefe Lymphgefäße.

a) Lymphgefäße des **Kopfes.** Die oberflächlichen Lymphgefäße liegen dicht unter der Haut, entspringen aus der Haut und den Muskeln der Lippen, Backen und der Nase und vereinigen sich größtenteils zu 10—12 Stämmchen, die sich mit der A. und V. facialis um den ventralen Rand der Mandibula umschlagen und in die mandibularen Lymphknoten eintreten; ein Teil mündet jedoch auch in die Lnn. parotidei ein. Sie stehen vielfach untereinander und mit den tiefen Lymphgefäßen in Verbindung; letztere führen die Lymphe der Kopfhöhlen und ihrer Organe ab; ihre Stämme begleiten meist die Venen und münden in die Lnn. parotidei und Lnn. retropharyngei und in die kranialen Halslymphknoten. Aus diesen tritt ein starkes, mitunter doppeltes Gefäß aus, das an der rechten bzw. linken Seite der Trachea als rechter bzw. linker *Ductus trachealis* (s. S. 747) liegt und Lymphgefäße der Speise- und Luftröhre und die aus den Lnn. cervicales medii tretenden Vasa efferentia aufnimmt.

b) Von den **Hals**lymphgefäßen liegen die oberflächlichen subkutan und münden in die Lnn. cervicales superficiales; die tiefen begleiten die Venen und münden in die Lnn. cervicales craniales, medii und caudales.

c) Lymphgefäße des **Rumpfes.** Die beckenwärts von der Schulter entspringenden oberflächlichen Lymphgefäße liegen quer an Schulter und Oberarm und münden in die Lnn. cervicales superficiales. Die an der Unterbrust und an der kranialen Hälfte des Bauches entspringenden Lymphgefäße liegen an der Außenfläche der Brustmuskeln und streben zu den Lnn. cervicales superficiales und caudales. Die an der kaudalen Hälfte des Bauches, sowohl ventral als auch an den Seiten, entspringenden Lymphgefäße sind beckenwärts gerichtet und enden in den Lymphknoten der Kniefalte und in den Lnn. inguinales superficiales. Über die tiefen Lymphgefäße der Brustwand s. S. 749.

d) Lymphgefäße der **Schultergliedmaße.** Die oberflächlichen Lymphgefäße liegen außerhalb der Faszien neben den oberflächlichen Venen. Sie entspringen in der Haut und in der Hufflederhaut und bilden mehrere bis zum Fesselgelenke neben den Venen der Zehe, später neben der V. metacarpea volaris superficialis medialis und der V. cephalica antibrachii liegende Stämmchen; einige verlassen am Ellbogengelenk die letztere und begleiten die V. mediana, um in die Lnn. cubitales zu münden. Ein oder einige Stämmchen begleiten die V. cephalica humeri und enden in den Lnn. cervicales caudales. Ein Stämmchen liegt an der V. metacarpea volaris lateralis und geht zu den Ästen, die die V. cephalica begleiten; ebenso liegen einige Stämmchen neben deren Ästen. — Die tiefen Lymphgefäße entspringen in der Hufflederhaut und in den Knochen, Gelenken und Muskeln am Unterarm, am Humerus und der Schulter und vereinigen sich zu mehreren Ästen, die die V. mediana, V. collateralis radialis distalis, V. brachialis und V. subscapularis begleiten. Die vom distalen Teile der Gliedmaße kommenden Lymphgefäße gehen teils durch die Lnn. cubitales in die Lnn. axillares, teils unmittelbar in letztere; aus diesen entspringen einige stärkere Stämme, die die V. axillaris begleiten und in die Lnn. cervicales caudales münden. Die Lymphgefäße der Schulter gehen in die Lnn. axillares.

e) Von den Lymphgefäßen der **Beckengliedmaße** entspringen die oberflächlichen in der Haut und Hufflederhaut und begleiten die Venen der Zehe und die aus dem Sohlenbogen entspringenden Venen; die meisten münden in die Lnn. inguinales profundi; einige treten am Fußgelenk in die Tiefe und verbinden sich mit den tiefen Lymphgefäßen, die die V. tibialis anterior und posterior begleiten, oder ziehen zu den Lnn. poplitei.

Kleinere Lymphgefäße der Vorder- und Seitenfläche des Unterschenkels streben zu den Lnn. subiliaci. Die weniger zahlreichen tiefen Lymphgefäße entspringen aus den Muskeln und aus den Knochen und Gelenken, begleiten die tiefen Venenstämme und münden zum Teil in die Lnn. poplitei; die aus diesen hervortretenden Stämme begleiten die V. femoralis, nehmen andere tiefe Lymphgefäße auf und führen in die Lnn. inguinales profundi.

f) Die Lymphgefäße der **Brusthöhle** werden in die der Brusthöhlenwände und die der Brusthöhleneingeweide geschieden. Die Lymphgefäße der **Brusthöhlenwände** entspringen in den Mm. intercostales, laufen mit den Vv. intercostales dorsal, nehmen die von den Rückenmuskeln und aus dem Wirbelkanal kommenden Lymphgefäße auf und enden in den Lnn. intercostales. Die Lymphgefäße der **ventralen Brustwand** entspringen in den Bauchmuskeln, laufen neben den Vv. mammariae int. halswärts, nehmen die Lymphgefäße des Zwerchfells, des M. transversus thoracis und des ventralen Teiles der Mm. intercostales auf und gehen durch die Lnn. sternales und durch die Lnn. cervicales caudales, um links schließlich den Milchbrustgang, rechts den Truncus lymphaticus dexter zu erreichen. Einige Lymphgefäße des Zwerchfells gehen direkt zum Ductus thoracicus, in den sie am Aortenschlitze münden.

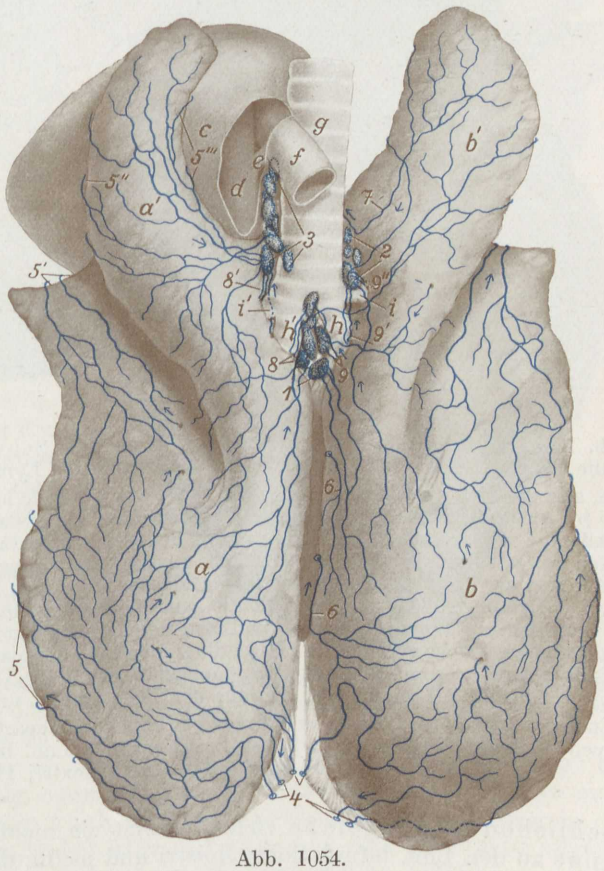

Abb. 1054.

Abb. 1054. Lunge des Pferdes (Dorsalansicht) mit Lnn. bifurcationis; die beiden Spitzenlappen (a′ u. b′) sind umgeschlagen (die Lunge ist schwach aufgeblasen). Die an den Flächen der Lungen aus der Tiefe hervortretenden oder in die Tiefe tretenden Lymphgefäße sind besonders gekennzeichnet.

a, a′ linke Lunge; b, b′ rechte Lunge; c Herzbeutel; aus seinem basalen Teil ist ein Stück herausgeschnitten, damit Aorta (f), A. pulmonalis (d) und Ductus arteriosus (e) sichtbar werden; d A. pulmonalis; e Ductus arteriosus; f Aorta; g Luftröhre; h rechter und h′ linker Bronchus; i Seitenbronchus für den rechten und i′ für den linken Spitzenlappen. 1 Lnn. bifurcationis medii; 2 Lnn. bifurcationis dextri; 3 Lnn. bifurcationis sinistri; 4 Lymphgefäße, die in das Lungenzwerchfellsband eintreten; 5, 5′, 5″, 5‴ Lymphgefäße, die sich auf die mediastinale und die Zwerchfellsfläche umschlagen; 6, 6 Lymphgefäße, die in Lnn. mediastinales caudales einmünden; 7 Lymphgefäß, das zu den Lnn. mediastinales medii geht; 8, 8′ tiefe Lymphgefäße der linken Lunge; 9, 9′, 9″ tiefe Lymphgefäße der rechten Lunge.

Von den Lymphgefäßen der **Brusteingeweide** zerfallen die Lymphgefäße der **Lungen** des Pferdes nach Baum [63b] (wie bei den anderen Haustierarten auch) in oberflächliche (subseröse oder subpleurale) und tiefe (parenchymatöse). Beide Gruppen sind aber nicht scharf voneinander zu trennen. Die tiefen Lymphgefäße begleiten im wesentlichen die Bronchien und die Äste der A. pulmonalis und treten mit ihnen am Hilus der Lunge aus dieser hervor (Abb. 1054 8, 8′, 9, 9′, 9″). Die oberflächlichen Lymphgefäße bilden subpleural ausgedehnte Netze. Die aus diesen entstehenden Lymphgefäße verlaufen entweder unter der Pleura bis zu den zugehörigen Lymphknoten (6, 7) bzw. bis zu den Lungenrändern (5, 5′, 5″, 5‴), an denen sie die Lungen verlassen, liegen also in ihrem

ganzen Verlaufe subpleural, oder sie treten nach m. ö. w. langem subpleuralen Verlauf in die Tiefe und gesellen sich zu den tiefen Lymphgefäßen oder vereinigen sich mit ihnen. Sie liegen im allgemeinen subpleural, nur mit ihren Anfängen in der Pleura selbst. Beide Gruppen (oberflächliche und tiefe Lymphgefäße) stehen miteinander in Verbindung, so daß bei Injektion tiefer Lymphgefäße auch oberflächliche und umgekehrt bei der Injektion oberflächlicher Lymphgefäße auch tiefe sich füllen. Beim Pferde treten nur verhältnismäßig wenige der subpleuralen Lymphgefäße in die Tiefe (beim Hunde sehr viele, Rind und Schwein nehmen eine Mittelstellung ein). Die Lymphgefäße der Lungen des Pferdes suchen auf: die *Lnn. bifurcationis sinistri* (3), *medii* (1) und *dextri* (2), die *Lnn. mediastinales caudales, Lnn. gastrici, Lnn. coeliaci* und den *Ln. diaphragmaticus*. Die ober-

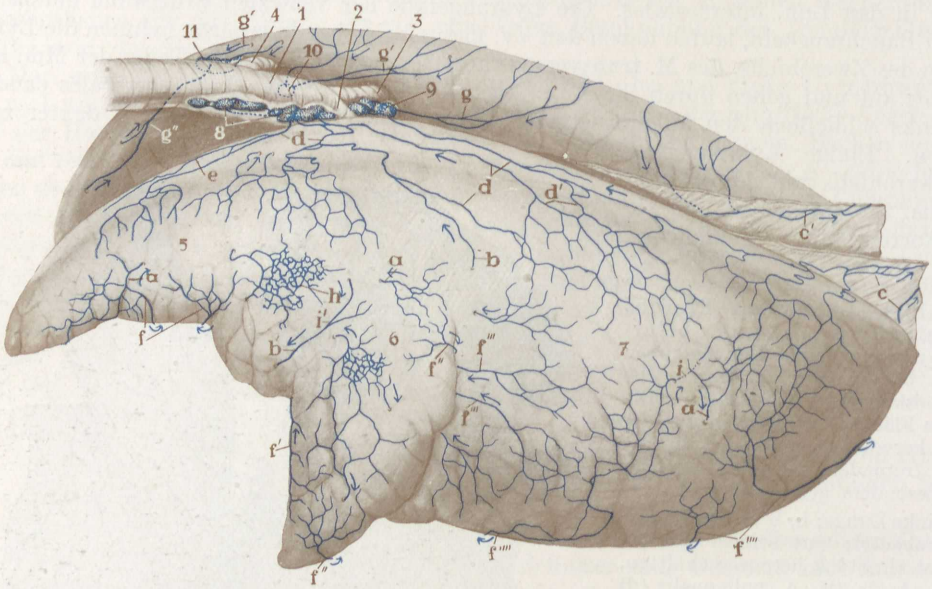

Abb. 1055. Lymphgefäße der linken Lunge des Schweines. Die an den Flächen der Lunge in die Tiefe tretenden oder aus der Tiefe hervortretenden Lymphgefäße sind besonders gekennzeichnet. a, a, a in die Tiefe tretende Lymphgefäße; b, b′ aus der Tiefe hervortretende Lymphgefäße, die zum Teil (bei b′) wieder in die Tiefe treten; c, c′ Lymphgefäße, die in das Lig. pulmonale eintreten; d, d′ Lymphgefäße, die von der kostalen Fläche um den dorsalen Lungenrand an die mediastinale Fläche der Lunge treten und mit Lymphgefäßen dieser Fläche zu den Lnn. bifurcationis medii und sinistri ziehen; e Lymphgefäße von der kostalen und mediastinalen Fläche, die zu den Lnn. bifurcationis sinistri gehen; f, f′, f″, f‴, f⁗ Lymphgefäße, die um den Margo acutus der Lunge bzw. in den Incisurae interlobares sich von der kostalen auf die mediastinale und Zwerchfellsfläche umschlagen; g, g′, g″ Lymphgefäße an der mediastinalen Fläche der rechten Lunge, die zu den Lnn. bifurcationis medii und dextri und dem Ln. eparterialis ziehen; h Lymphgefäßnetz; i Lymphgefäß, das in die Tiefe tritt und dann wieder zum Vorschein kommt; i′ Lymphgefäß, das aus der Tiefe kommt und bald wieder in die Tiefe tritt.
1 Ende der Luftröhre; 2 linker und 3 rechter Bronchus; 4 eparterieller Seitenbronchus; 5 linker Spitzenlappen; 6 linker Herzlappen; 7 linker Basislappen; 8 Lnn. bifurcationis sinistri; 9 Lnn. bifurcationis medii; 10 Lnn. bifurcationis dextri; 11 Ln. eparterialis.

flächlichen Lymphgefäße ziehen, soweit sie nicht in die Tiefe treten, an der linken Lunge zu den Lnn. bifurcationis sinistri und medii, den Lnn. gastrici (im Lungenzwerchfellsband und durch den Ösophagusschlitz des Zwerchfells) und Lnn. coeliaci (im Lungenzwerchfellsband und durch den Zwerchfellspfeiler oder Hiatus aorticus), an der rechten Lunge zu den Lnn. bifurcationis dextri und medii, den Lnn. mediastinales medii und caudales und den Lnn. gastrici (s. oben).

Die tiefen Lymphgefäße münden in die Lnn. bifurcationis sinistri, medii und dextri und Lnn. pulmonales (Näheres s. Baum [63b]).

Die Lymphgefäße der Lungen des Schweines (Abb. 1055) verhalten sich im allgemeinen wie beim Pferde (s. oben u. S. 749). Die oberflächlichen (subpleuralen) Lymphgefäße suchen (soweit sie nicht in die Tiefe treten) an der linken Lunge die *Lnn. bifurcationis sinistri* (8) und *medii* (9) und (durch das Lig. pulmonale und den Hiatus aorticus) die *Lnn. coeliaci* (c), von der rechten Lunge die *Lnn. bifurcationis dextri* (10), *medii* und *sinistri* und die *Lnn. coeliaci* (s. oben) auf. Die tiefen

Lymphgefäße münden in die *Lnn. bifurcationis sinistri, medii* und *dextri* und (von der rechten Lunge) in den *Ln. eparterialis* (11). (Näheres s. Baum [63 b].)

Die im allgemeinen dünnen Lymphgefäße des **Herzens** (Abb. 1056) scheidet man in subendokardiale, subepikardiale und myokardiale Lymphgefäße. Sie verlaufen teils mit den Kranzarterien, teils an den Rändern des Herzens. Sie entspringen an den Flächen und machen viele Windungen; ihre Stämmchen durchbohren den Herzbeutel, um in den Lnn. mediastinales craniales zu enden. Die Lymphgefäße des Herzbeutels und des Thymus vereinigen sich mit denen der Lungen und des Herzens. Die Lymphgefäße der Speiseröhre gehen in Mittelfellymphknoten.

g) Die Lymphgefäße der **Bauch-** und **Beckenhöhle** zerfallen in die der Bauchhöhlenwände und die der Baucheingeweide. Die der **Bauchhöhlenwände** entspringen in der Haut, den Bauchmuskeln und im Peritonaeum, begleiten zum Teil die Vv. epigastricae caudales bzw. die Vv. circumflexae ilium prof., zum Teil auch die Aa. lumbales und gehen in die Lnn. iliaci laterales und mediales, die Lnn. subiliaci, in die Lnn. inguinales profundi und superficiales und in die Lnn. lumbales aortici.

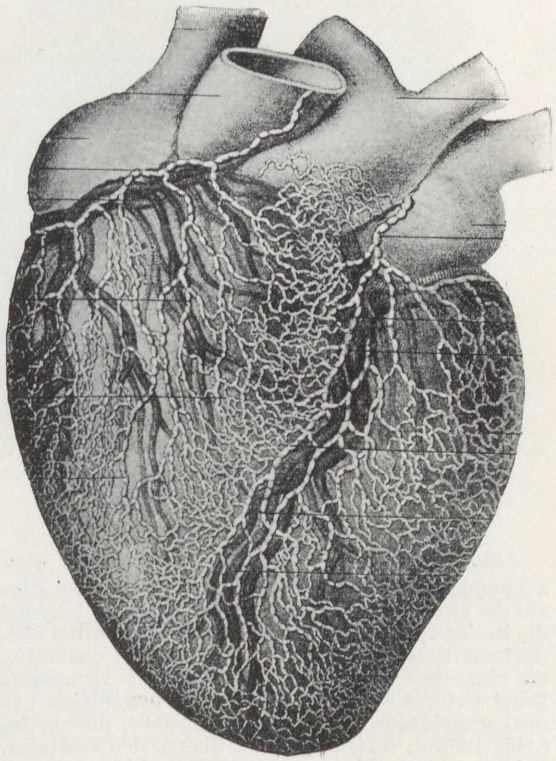

Abb. 1056. Lymphgefäße des menschlichen Herzens. Facies sternocostalis. (Sappey [788].)

Die Lymphgefäße der **Leber** des Pferdes münden nach Baum [63] in die Lnn. portarum (hepatici), Lnn. gastrici, Lnn. renales, Lnn. iliaci laterales, Lnn. coeliaci, Lnn. mediastinales medii, craniales und aortici (dorsales), den Ln. diaphragmaticus und in Lymphknoten des Brusthöhleneinganges. Sie zerfallen in oberflächliche (seröse bzw. subseröse) und tiefe (parenchymatöse). Die oberflächlichen Lymphgefäße liegen zum größeren Teile subserös, d. h. unter (parenchymwärts) von der die Grenze zwischen Serosa und Subserosa (bzw. Capsula fibrosa) bildenden elastischen Grenzschicht, zum kleineren Teil aber auch in der Serosa unter dem Epithel. Sie bilden sehr feine und reichhaltige Netze, besonders an der parietalen Fläche der Leber (Abb. 1057). Die aus den subserösen Netzen entstehenden Lymphgefäße verlaufen dann zum weitaus größten Teile subserös weiter bis zu den zugehörigen Lymphknoten oder bis zu einem Rande der Leber, von dem sie auf die Nachbarschaft (z. B. in die Ligg. triangularia, das Lig. falciforme und Lig. coronarium usw.) übertreten; ein Teil der subserösen Lymphgefäße tritt aber auch in die Lebersubstanz, und zwar in das interlobuläre Bindegewebe, ein und mündet hier entweder in das Pfortadersystem oder gesellt sich zu den im interlobulären Bindegewebe gelegenen tiefen Lymphgefäßen bzw. verbindet sich mit ihnen, so daß die Verbindung zwischen oberflächlichen und tiefen Lymphgefäßen eine doppelte ist; es füllen sich von den oberflächlichen Parenchymschichten aus subseröse Lymphgefäße, und umgekehrt treten subseröse Lymphgefäße in die Tiefe.

Die von der Serosa in das Parenchym eintretenden Lymphgefäße machen aber einen ganz anderen Eindruck als beim Hunde, bei dem fast alle subserösen Lymphgefäße schon nach kurzem Verlauf in das Parenchym eintreten und mithin ausgedehnte subseröse Lymphgefäße gar nicht auftreten.

Die oberflächlichen (subserösen) Lymphgefäße suchen, soweit sie nicht in die Tiefe treten, die eingangs erwähnten Lymphknoten auf folgenden Wegen auf: Von der viszeralen Fläche der Leber (Abb. 1058) ziehen Serosalymphgefäße größtenteils zu

den Lnn. portarum (l), zum kleineren Teile treten sie in das Lig. triangulare dextrum und sinistrum (9 u. 10) ein. Von der parietalen Fläche der Leber (Abb. 1057) treten sie teils durch die Incisurae interlobares (a, e, n′) oder um den ventralen Rand (e′, h) bzw. um die Seitenränder (g, h′), ausnahmsweise auch um den dorsalen Rand der Leber (q) auf die viszerale Fläche und gesellen sich zu deren Serosalymphgefäßen, teils treten sie direkt an die Hohlvene (b, f, m) oder in das Lig. triangulare dextrum (d) und sinistrum (k) und das Lig. falciforme (n) und das Lig. coronarium (c, m) ein.

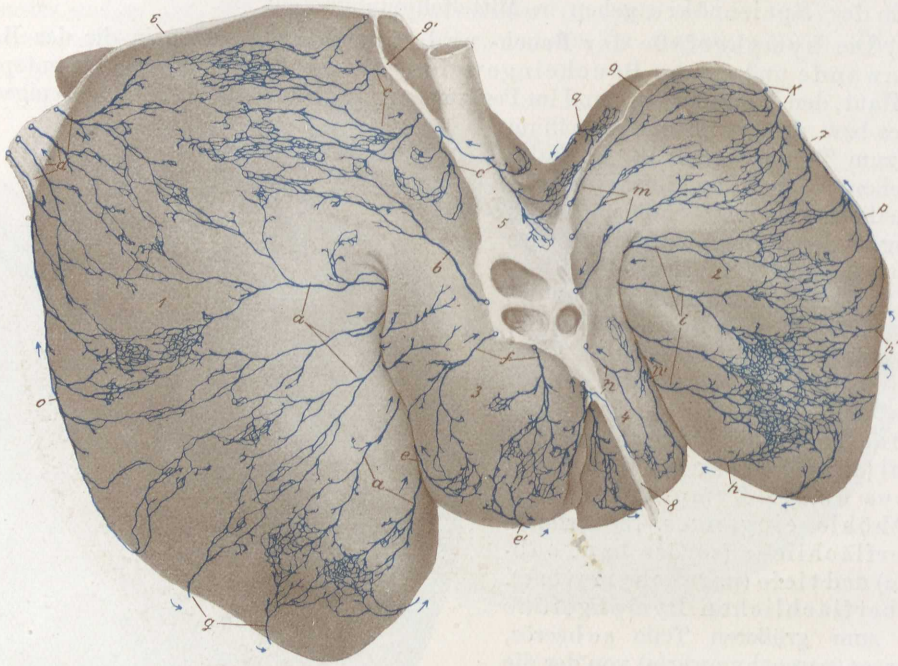

Abb. 1057. Serosalymphgefäße an der parietalen Fläche der Leber des Pferdes.
a Lymphgefäße des Lobus dexter, die durch den Einschnitt zwischen diesem und dem Lobus quadratus auf die viszerale Fläche treten (Abb. 1058 1); b Lymphgefäß, das zur Hohlvene zieht; c, c Lymphgefäße, die in den rechten Schenkel des Lig. coronarium eintreten; d Lymphgefäße, die in das Lig. triangulare dextrum treten; e Lymphgefäß des Lobus quadratus, das zwischen diesem und dem Lobus dexter auf die viszerale Fläche tritt (Abb. 1058 3); e′ Lymphgefäße des Lobus quadratus, die um dessen ventralen Rand auf die viszerale Fläche sich umschlagen (Abb. 1058 4); f Lymphgefäße des Lobus quadratus, die zur Hohlvene ziehen; g Lymphgefäße, die um den rechten Leberrand auf die viszerale Fläche treten (Abb. 1058 2); h Lymphgefäße, die um den ventralen Rand des Lobus sinister lateralis auf die viszerale Fläche sich umschlagen (Abb. 1058 6′); h′ Lymphgefäße, die um den linken Leberrand auf die viszerale Fläche treten (Abb. 1058 7); i Lymphgefäße des Lobus sinister lateralis, die zwischen diesem und dem Lobus sinister medialis auf die viszerale Fläche treten (Abb. 1058 6); k Lymphgefäße, die in das Lig. triangulare sinistrum treten; m Lymphgefäße, die sich nach dem linken Schenkel des Lig. coronarium bzw. nach der Hohlvene wenden; n Lymphgefäße, die in das Lig. falciforme eintreten; n′ Lymphgefäße des Lobus sinister medialis, die zwischen diesem und dem Lobus sinister lateralis auf die viszerale Fläche treten (Abb. 1058 5); o rechtes Randgefäß (Abb. 1058 12); p linkes Randgefäß (Abb. 1058 15); q Lymphgefäß, das sich um den dorsalen Leberrand umschlägt und zu den Lnn. portarum zieht (Abb. 1058 14). 1 Lobus dexter; 2 Lobus sinister lateralis; 3 Lobus quadratus; 4 Lobus sinister medialis; 5 Hohlvene; 6 Lig. triangulare dextrum; 7 Lig. triangulare sinistrum; 8 Lig. falciforme; 9 linker und 9′ rechter Schenkel des Lig. coronarium.

Die an die Hohlvene tretenden Lymphgefäße vereinigen sich am Hohlvenenschlitze des Zwerchfells teils mit den Lymphgefäßnetzen des Zwerchfells, teils treten sie mit der Hohlvene in die Brusthöhle. Die aus den Zwerchfellsnetzen entstehenden Lymphgefäße gesellen sich jederseits zu der A. und V. thoracica int. und suchen in ihrer Begleitung die auf dem Manubrium sterni gelegenen Lymphknoten des Brusthöhleneinganges auf. Die mit der Hohlvene in die Brusthöhle tretenden Lymphgefäße ziehen in dieser an der Hohlvene meist in Begleitung des N. phrenicus dexter zu rechten Lnn. mediastinales medii und craniales. Vom Lig. triangulare dextrum

aus treten die Lymphgefäße unter das Peritonaeum der rechten seitlichen Bauchwand und verlaufen unter ihm zu den Lnn. iliaci laterales oder den Lnn. renales dextri, wobei sie sich zu wenigen (1—3) Stämmchen vereinigen. Vom Lig. triangulare sinistrum aus treten sie größtenteils in das Zwerchfell und in die Zwerchfellssehne und fließen mit deren Lymphgefäßnetzen zusammen; die aus diesen entstehenden Lymphgefäße wenden sich (subpleural verlaufend) am linken Zwerchfellspfeiler dorsal und treten teils in die letzten Lnn. mediastinales aortici, teils über die dorsale Fläche des linken Zwerchfellspfeilers oder durch den Hiatus aorticus oder subperitonäal über die ventrale Fläche des Zwerchfellspfeilers zu den Lnn. coeliaci. Ein kleiner Teil der Lymphgefäße des Lig. triangulare sinistrum wendet sich direkt nach den Lnn. gastrici. Vom rechten und linken Schenkel des Lig. coronarium treten die Lymphgefäße zum Teil in die Zwerchfellssehne und vereinigen sich mit deren Lymphgefäßnetzen; die aus diesen entstehenden Lymphgefäße ziehen so,

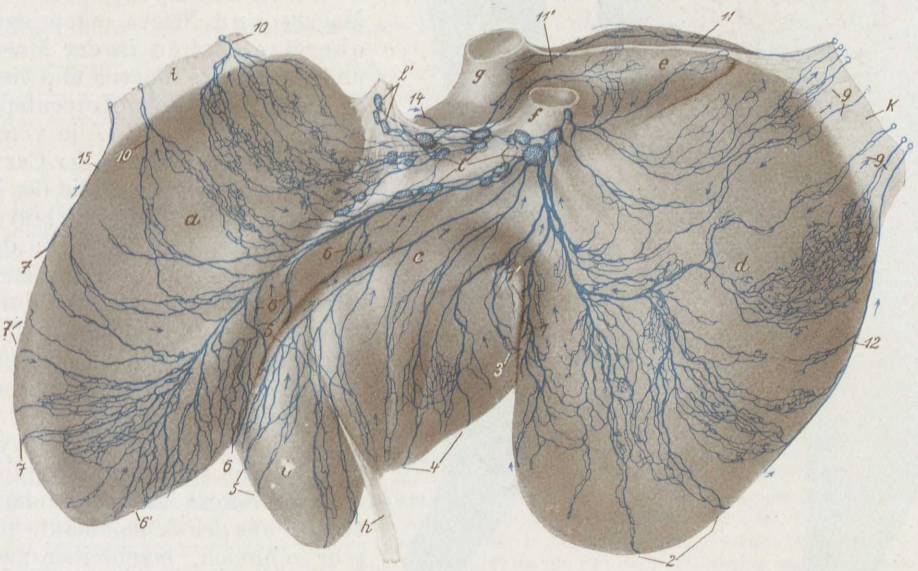

Abb. 1058. Serosalymphgefäße an der viszeralen Fläche der Leber des Pferdes.
1—7 Lymphgefäße, die von der parietalen Fläche der Leber auf deren viszerale Fläche übertreten (1 = a in Abb. 1057, 2 = g, 3 = e, 4 = e′, 5 = n′, 6 = i, 6′ = h, 7 = h′ in Abb. 1057); 9, 9 Lymphgefäße, die in das Lig. triangulare dextrum und 10, 10 solche, die in das Lig. triangulare sinistrum eintreten; 11, 11′ Lymphgefäße von der viszeralen Fläche des Lobus dexter dorsal vom Lobus caudatus; 12 rechtes Randgefäß am Seitenrande des rechten Leberlappens (Abb. 1057 o); 14 Lymphgefäß von der parietalen Fläche (Abb. 1057 q), das in einen Ln. portarum einmündet; 15 linkes Randgefäß (Abb. 1057 p). a Lobus sinister lateralis; b Lobus sinister medialis; c Lobus quadratus; d Lobus dexter; e Lobus caudatus; f Pfortader; g V. cava caudalis; h Lig. falciforme; i Lig. triangulare sinistrum; k Lig. triangulare dextrum; l Lnn. portarum, die bei l′ zum Teil unter der Serosa des Pancreas liegen.

wie oben beschrieben, zu den Lnn. coeliaci. Ein Teil der Lymphgefäße des Lig. coronarium wendet sich aber auch subperitonäal nach den Lnn. renales, und ein letzter Teil endlich tritt an die Hohlvene heran und mit ihr so, wie oben beschrieben, entweder zu den Zwerchfellsnetzen und mit deren Lymphgefäßen zu Knoten des Brusthöhleneinganges oder durch das Zwerchfell hindurch in die Brusthöhle und in dieser an die Hohlvene und zu den Lnn. mediastinales medii und craniales. Nicht selten mündet auch eines der Lymphgefäße des Lig. coronarium direkt, d. h. ohne einen Lymphknoten passiert zu haben, in die Lendenzisterne ein. Vom Lig. falciforme aus treten die Lymphgefäße teils ins Zwerchfell und gesellen sich zu den Blutgefäßen, die mit der A. und V. thoracica int. zu den auf dem Manubrium sterni gelegenen Lymphknoten des Brusthöhleneinganges ziehen, teils suchen sie mit den die Hohlvene begleitenden Lymphgefäßen die Lnn. mediastinales medii und craniales auf.

Die tiefen Lymphgefäße der Leber suchen zum weitaus größten Teile die Lnn. portarum (hepatici) und zum kleineren Teile die Lnn. gastrici, Lnn. mediastinales craniales, den Ln. diaphragmaticus und die Lymphknoten des Brusthöhleneinganges auf. Die zu den Lnn. portarum ziehenden Lymphgefäße treten in der Leberpforte, die die anderen

Lymphknoten aufsuchenden Lymphgefäße mit den Lebervenen an der parietalen Fläche der Leber hervor und an die Hohlvene (Baum [63]).

Die Lymphgefäße der **Milz** (Abb. 1059 u. 1060) finden sich nur in der die Milz überziehenden Kapsel und sind ungemein zahlreich. Sie bilden an den Flächen der Milz dichte Netze, haben viele Erweiterungen und gehen in der Richtung vom schmalen zum breiten Ende der Milz teils in die Lnn. lienales, aus denen ein am linken-dorsalen Ende des Magens sich mit den Magengefäßen verbindender Stamm entsteht, teils treten sie von beiden Flächen am dorsalen Ende der Milz zu einem starken Stamme zusammen, der sich mit dem Truncus coeliacus (s. unten) vereinigt. Sie nehmen auch Lymphgefäße vom Pancreas auf.

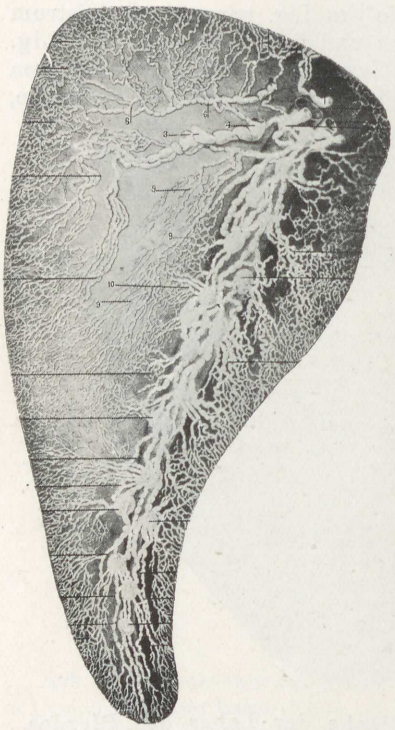

Abb. 1059.

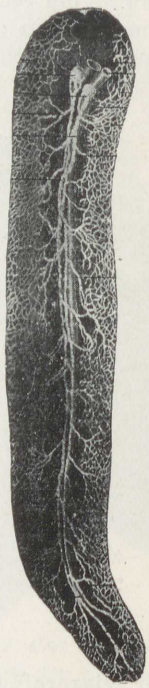

Abb. 1060.

Abb. 1059. Oberflächliche Lymphgefäße der Milz des Pferdes; mediale Fläche, 1 : 4.

Abb. 1060. Oberflächliche Lymphgefäße der Milz des Schweines (Sappey [788]), 1 : 4.

Von den Lymphgefäßen des **Magens** und **Netzes** entspringen die oberflächlichen in der Muscularis und Serosa des Magens und liegen in der Subserosa; die tiefen entspringen in der Schleimhaut. Alle vereinigen sich untereinander; die der Curvatura major des Magens und die des Netzes begleiten die Aa. gastricae breves und gehen in die Lnn. lienales; die der Magenflächen laufen an der Curvatura minor zusammen und gehen durch die Lnn. gastrici zum linken-dorsalen Ende des Magens, um mit den Milz- und Leberstämmen den *Truncus coeliacus* zu bilden.

Die oberflächlichen Lymphgefäße des **Darmkanals** entspringen aus der Serosa und Muscularis, die tiefen aus der Schleimhaut. Sie sind sehr zahlreich, beschreiben zwischen den Schichten der Darmwand viele Schlingen und Windungen und treten außen am Darme zu Stämmchen zusammen, die im Dünndarmgekröse dorsal gehen und zum Teil die Blutgefäße begleiten, zum Teil zwischen diesen zu den Gekröslymphknoten ziehen. Aus diesen gehen 2—3 Stämme hervor, die neben der A. mesenterica cranialis dorsal steigen und sich mit dem Lymphstamme des Colon zum *Truncus lymphaticus intestinorum* verbinden. Dieser vereinigt sich mit dem Truncus coeliacus, der in die Lendenzisterne mündet. Die Lymphgefäße des großen Colon begleiten die Blutgefäße, gehen durch die vielen Lymphknoten im Mesocolon und bilden an den beiden rechten Längslagen 7—9 Stämmchen, die auch die Lymphgefäße der ventralen Fläche des Blinddarms aufnehmen und sich endlich zum Hauptstamme des Dickdarms vereinigen. Die Lymphgefäße der dorsalen Fläche des Blinddarmkopfes bilden 4—5 Stämmchen, die in den Hauptstamm münden.

Beim Schweine sind die aus den langen Gekröslymphknoten kommenden Stämmchen viel stärker und länger als beim Pferde. Die Dickdarmlymphgefäße gehen durch mehrere Lymphknoten, ehe sie sich mit dem Stamme verbinden.

Von den Lymphgefäßen der **Harnorgane** entspringen die der Nieren im Innern und an der Oberfläche der Nieren; erstere treten am Hilus heraus, vereinigen sich mit den oberflächlichen, die in der Capsula fibrosa verlaufen und zum Teil in die Fettkapsel und an die benachbarte Bauchwand treten, begleiten die Blutgefäße und enden in den Lnn. renales und Lnn. lumbales aortici. Mit ihnen vereinigen sich meist die Lymphgefäße der Nebennieren. Die Lymphgefäße des Ureters und der Harnblase gehen in die Lnn. iliaci mediales.

Die Lymphgefäße der **Geschlechtsorgane.** Die Lymphgefäße der äußeren Geschlechtsteile begleiten die Äste der Aa. pudendae und enden in den Lnn. iliaci mediales, während die ihrer Hüllen zu den Lnn. inguinales superficiales ziehen. Die sehr zahlreichen Lymphgefäße der Hoden bilden 15—18 Stämmchen, die auch die Lymphgefäße der Tunicae vaginales aufnehmen. Sie begleiten, wie die der Eierstöcke, die A. spermatica int. und gehen zu den Lnn. lumbales aortici und den Lnn. iliaci mediales. Die Lymphgefäße der Prostata, der Vesiculae seminales und der Gll. bulbourethrales münden in die Lnn. iliaci mediales. Die zahlreichen tiefen Lymphgefäße des Uterus bilden zwischen der Schleim- und Muskelhaut und in der Subserosa je ein Geflecht. Aus diesen treten jederseits 14 oder 15 Stämmchen hervor, die im Lig. latum brustwärts verlaufen und in die Lnn. lumbales aortici eintreten.

Von den Lymphgefäßen des **Pferdes** sind bis jetzt von Baum die Lymphgefäße der **Leber** (s. S. 751) [63], der **Lungen** (s. S. 749) [63b], **Knochen** [61], **Gelenke** [62] und **Faszien** [63a] mit folgendem Ergebnis untersucht worden:

1. **Die Lymphgefäße der Kopfknochen** einschließlich des Unterkiefers münden in die Lnn. mandibulares, Lnn. parotidei, Lnn. retropharyngei und Lnn. cervicales craniales, und zwar schicken von den einzelnen Kopfknochen ihre Lymphgefäße: der Unterkiefer zu allen 4 Lymphknotengruppen, das Oberkieferbein zu den Lnn. mandibulares, Lnn. retropharyngei und Lnn. parotidei, das Stirnbein zu den Lnn. mandibulares und Lnn. retropharyngei, das Hinterhauptsbein zu den Lnn. retropharyngei und Lnn. cervicales craniales, das Jochbein zu den Lnn. mandibulares und Lnn. parotidei, das Zwischenkiefer-, Nasen- und Tränenbein zu den Lnn. mandibulares, das Scheitelbein zu den Lnn. parotidei, das Keilbein und das Gaumenbein zu den Lnn. retropharyngei.

2. **Die Lymphgefäße der Knochen des Rumpfes** (Wirbel, Rippen und Brustbein) gehen vorwiegend zu Lymphknoten, die an der Wirbelsäule oder in deren Nähe liegen: Lnn. retropharyngei, Lnn. cervicales superficiales und profundi, Ln. cervicalis accessorius, Lnn. intercostales, Lnn. mediastinales aortici, Lnn. lumbales aortici, Lnn. hypogastrici, Lnn. iliaci laterales, Lnn. sacrales und Lnn. anales, außerdem zu den Lymphknoten des Brusthöhleneinganges, den Lnn. mediastinales craniales und Lnn. sternales.

Von den einzelnen Knochengruppen entsenden ihre Lymphgefäße: die Halswirbel zu den Lnn. retropharyngei, Lnn. cervicales craniales, medii, caudales und superficiales, zu dem Ln. cervicalis accessorius und den Lnn. mediastinales craniales, die Brustwirbel zu den Lnn. intercostales, Lnn. mediastinales aortici und craniales und den Lnn. lumbales aortici, die Lendenwirbel zu den Lnn. lumbales aortici, Lnn. hypogastrici und Lnn. intercostales, das Kreuzbein zu den Lnn. hypogastrici und Lnn. sacrales, die Schwanzwirbel zu den Lnn. anales und Lnn. sacrales, die Rippen zu den Lnn. intercostales, Lnn. mediastinales aortici und craniales, Lnn. sternales, Lnn. iliaci laterales und zu den Lymphknoten des Brusthöhleneinganges, das Brustbein zu Lymphknoten des Brusthöhleneinganges.

3. **Die Lymphgefäße der Knochen der Schultergliedmaße und des Vorderhufes** suchen die Lnn. axillares, Lnn. cubitales, Lnn. cervicales superficiales und caudales, Lnn. mediastinales craniales, Lnn. intercostales und den Ln. cervicalis accessorius auf, und zwar schicken der Huf, die Zehenglieder, die Metakarpal- und Karpalknochen und der Radius ihre Lymphgefäße zu den Lnn. cubitales und Lnn. cervicales superficiales, die Ulna zu den Lnn. cubitales, der Humerus zu den Lnn. cubitales, Lnn. axillares, Lnn. cervicales caudales und superficiales, das Schulterblatt zu den Lnn. axillares, Lnn. cervicales superficiales, Lnn. cervicales caudales, Lnn. mediastinales craniales, Lnn. intercostales und zum Ln. cervicalis accessorius, der Schulterblattknorpel zu den Lnn. intercostales und Lnn. mediastinales craniales.

4. **Die Lymphgefäße der Knochen der Beckengliedmaße und des Hinterhufes** münden in die Lnn. iliaci laterales und mediales, Lnn. hypogastrici und Lnn. sacrales, den Ln. obturatorius, die Lnn. lumbales aortici, Lnn. inguinales profundi, Lnn. poplitei und ausnahmsweise auch in die Lnn. inguinales superficiales, und zwar schicken ihre Lymphgefäße: der Hinterhuf und die Zehenglieder, die Knochen des Metatarsus und Tarsus und die Tibia zu den Lnn. poplitei und Lnn. inguinales profundi (die Zehenglieder ausnahmsweise auch zu den Lnn. inguinales superficiales), die Fibula und die Kniescheibe zu den Lnn. inguinales profundi, das Oberschenkelbein zu den Lnn. poplitei, Lnn. inguinales profundi, Lnn. hypogastrici und Lnn. iliaci mediales und das Becken zu den Lnn. poplitei, Lnn. inguinales profundi und superficiales, Lnn. hypogastrici, Lnn. iliaci mediales und laterales, Lnn. lumbales aortici, Lnn. sacrales und zum Ln. obturatorius.

5. **Die Lymphgefäße der Gelenke der Schultergliedmaße** ziehen zu den Lnn. axillares, Lnn. cubitales, Lnn. cervicales superficiales und caudales, und zwar vom Schultergelenke zu den Lnn. axillares, Lnn. cervicales superficiales und caudales, vom Ellbogengelenke zu den Lnn. axillares und Lnn. cubitales, vom Karpalgelenk und den Zehengelenken zu den Lnn. cubitales und Lnn. cervicales superficiales.

6. **Die Lymphgefäße der Gelenke der Beckengliedmaße** ziehen zu den Lnn. iliaci mediales, Lnn. inguinales profundi, Lnn. poplitei und zum Ln. coxalis und Ln. obturatorius, und zwar vom Hüftgelenk zu den Lnn. iliaci mediales, Lnn. inguinales profundi, Ln. coxalis und Ln. obturatorius, vom Kniegelenk zu den Lnn. inguinales profundi und vom Tarsalgelenk und den Zehengelenken zu den Lnn. inguinales profundi und Lnn. poplitei.

7. **Die Lymphgefäße der Faszien des Pferdes** bilden in gleicher Weise wie die des Rindes und des Hundes reiche Netze, und zwar ein oberflächliches und ein tiefes, die in dem lockeren Bindegewebe an beiden Flächen der Faszie liegen. Die aus dem oberflächlichen Netze sich entwickelnden Lymphgefäße verlaufen zunächst auf der Faszie, wenn sie auch nach m. o. w. langem Verlauf diese durchbohren und an ihre Unterfläche gelangen können. Die aus dem tiefen Netz entspringenden Gefäße gesellen sich i. d. R. sofort zu den oberflächlichen. Es suchen auf: die Lymphgefäße der Unterarmfaszie die Lnn. cubitales und Lnn. axillares, die der Fascia lumbodorsalis, soweit diese die kaudale Hälfte der Rückengegend und die Lendengegend überzieht, die Lnn. intercostales der letzten 6—8 Interkostalräume

bzw. entsprechende Lnn. mediastinales aortici (dorsales), Lnn. lumbales aortici, die Lnn. iliaci laterales und die Lnn. hypogastrici, die der Fascia lata die Lnn. subiliaci, Lnn. inguinales profundi, Lnn. iliaci mediales und laterales, den Ln. coxalis und Ln. obturatorius und die Lnn. poplitei, die der Fascia femoralis medialis die Lnn. subiliaci und Lnn. inguinales profundi, die der Fascia genus die Lnn. inguinales profundi und Lnn. subiliaci, die der Fascia cruris die Lnn. poplitei und Lnn. inguinales profundi.

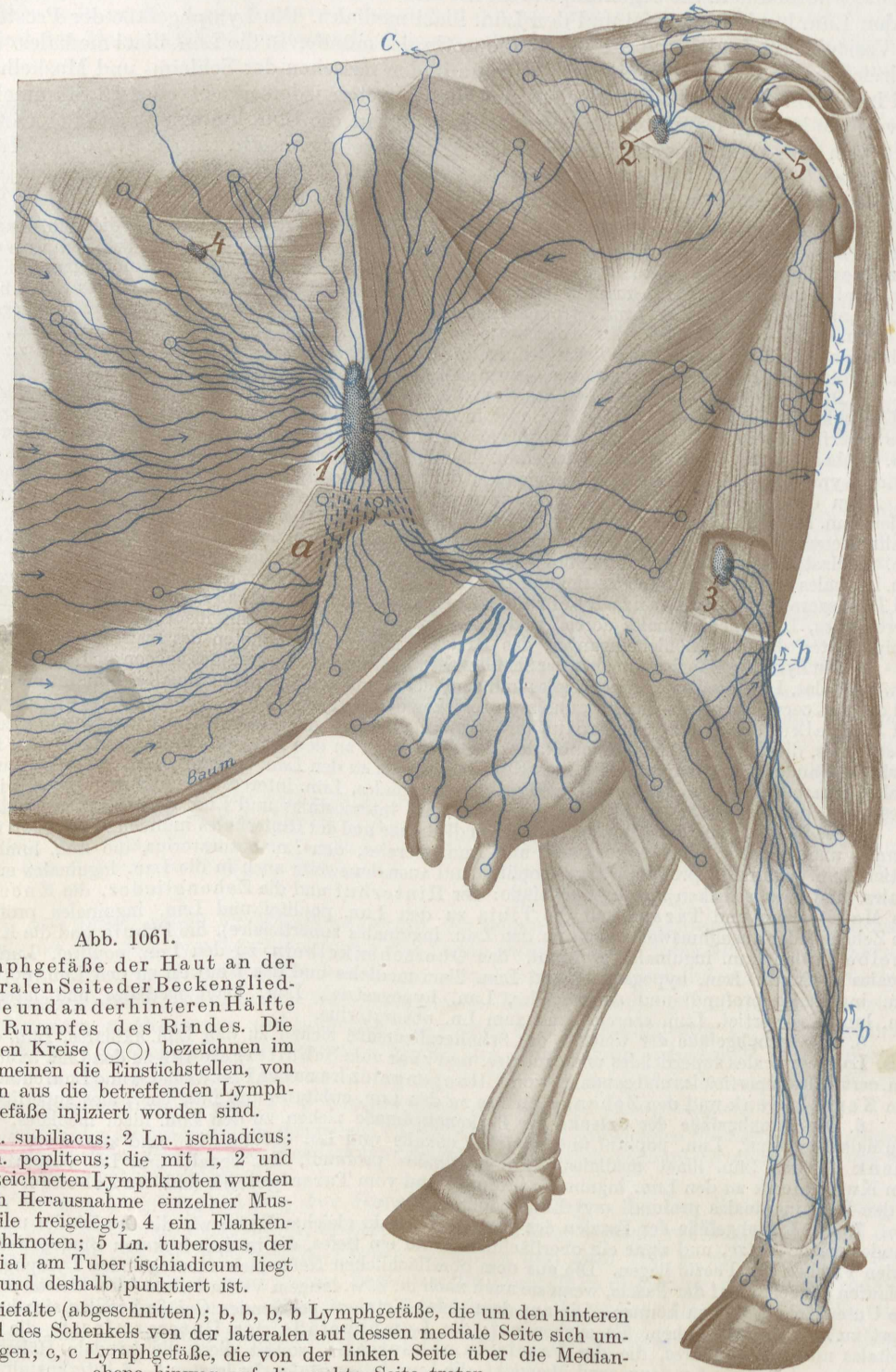

Abb. 1061.

Lymphgefäße der Haut an der lateralen Seite der Beckengliedmaße und an der hinteren Hälfte des Rumpfes des Rindes. Die kleinen Kreise (○○) bezeichnen im allgemeinen die Einstichstellen, von denen aus die betreffenden Lymphgefäße injiziert worden sind.

1 Ln. subiliacus; 2 Ln. ischiadicus; 3 Ln. popliteus; die mit 1, 2 und 3 bezeichneten Lymphknoten wurden durch Herausnahme einzelner Muskelteile freigelegt; 4 ein Flankenlymphknoten; 5 Ln. tuberosus, der medial am Tuber ischiadicum liegt und deshalb punktiert ist.

a Kniefalte (abgeschnitten); b, b, b, b Lymphgefäße, die um den hinteren Rand des Schenkels von der lateralen auf dessen mediale Seite sich umschlagen; c, c Lymphgefäße, die von der linken Seite über die Medianebene hinweg auf die rechte Seite treten.

Lymphgefäße des Rindes.

Nachstehend folgt eine kurze Darstellung, zu welchen Lymphknoten die Lymphgefäße der Organe gehen.

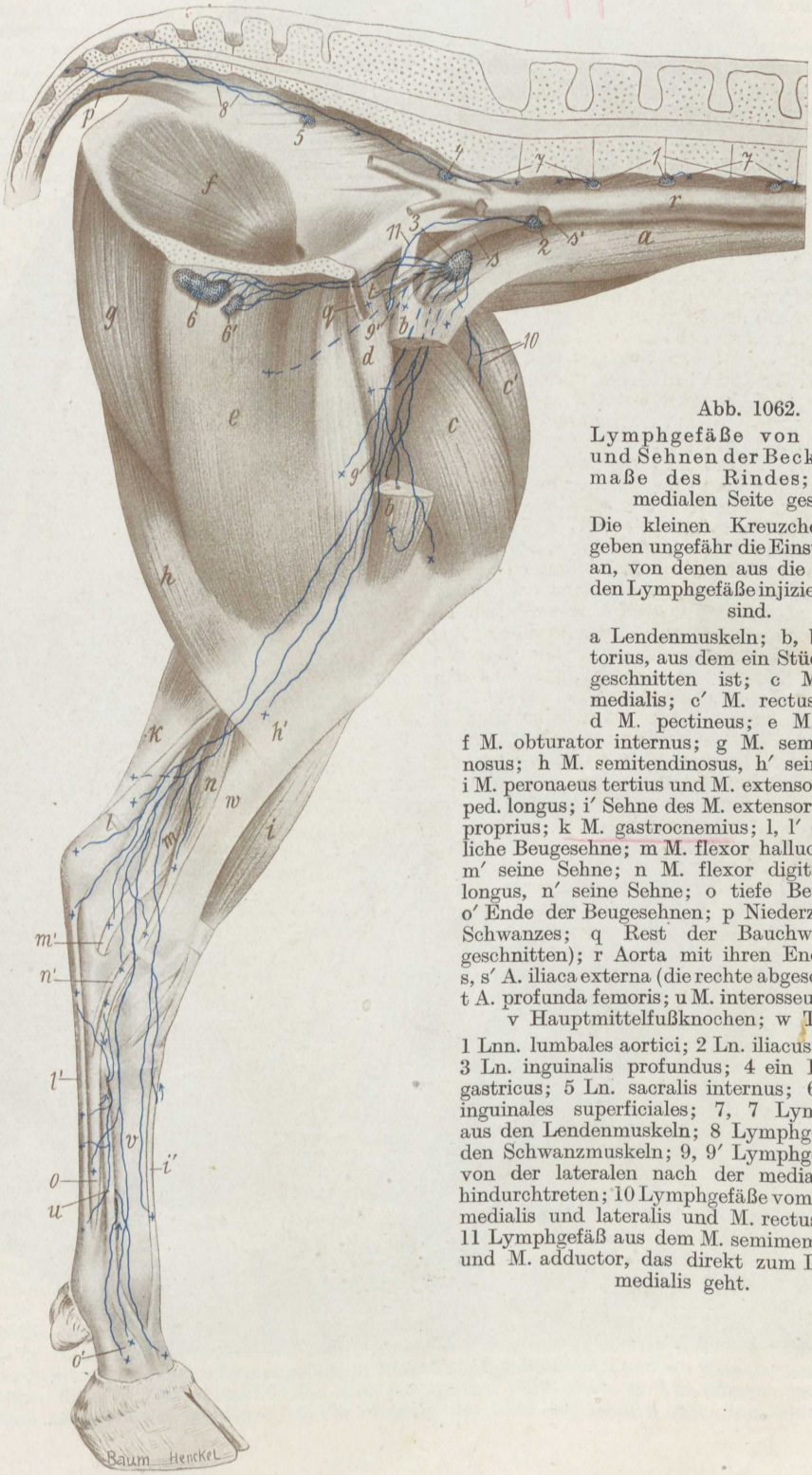

Abb. 1062.

Lymphgefäße von Muskeln und Sehnen der Beckengliedmaße des Rindes; von der medialen Seite gesehen.

Die kleinen Kreuzchen (++) geben ungefähr die Einstichstellen an, von denen aus die betreffenden Lymphgefäße injiziert worden sind.

a Lendenmuskeln; b, b M. sartorius, aus dem ein Stück herausgeschnitten ist; c M. vastus medialis; c′ M. rectus femoris; d M. pectineus; e M. gracilis; f M. obturator internus; g M. semimembranosus; h M. semitendinosus, h′ seine Sehne; i M. peronaeus tertius und M. extensor digitalis ped. longus; i′ Sehne des M. extensor digiti III proprius; k M. gastrocnemius; l, l′ oberflächliche Beugesehne; m M. flexor hallucis longus, m′ seine Sehne; n M. flexor digitalis pedis longus, n′ seine Sehne; o tiefe Beugesehne; o′ Ende der Beugesehnen; p Niederzieher des Schwanzes; q Rest der Bauchwand (abgeschnitten); r Aorta mit ihren Endzweigen; s, s′ A. iliaca externa (die rechte abgeschnitten); t A. profunda femoris; u M. interosseus medius; v Hauptmittelfußknochen; w Tibia.

1 Lnn. lumbales aortici; 2 Ln. iliacus medialis; 3 Ln. inguinalis profundus; 4 ein Ln. hypogastricus; 5 Ln. sacralis internus; 6, 6′ Lnn. inguinales superficiales; 7, 7 Lymphgefäße aus den Lendenmuskeln; 8 Lymphgefäße aus den Schwanzmuskeln; 9, 9′ Lymphgefäße, die von der lateralen nach der medialen Seite hindurchtreten; 10 Lymphgefäße vom M. vastus medialis und lateralis und M. rectus femoris; 11 Lymphgefäß aus dem M. semimembranosus und M. adductor, das direkt zum Ln. iliacus medialis geht.

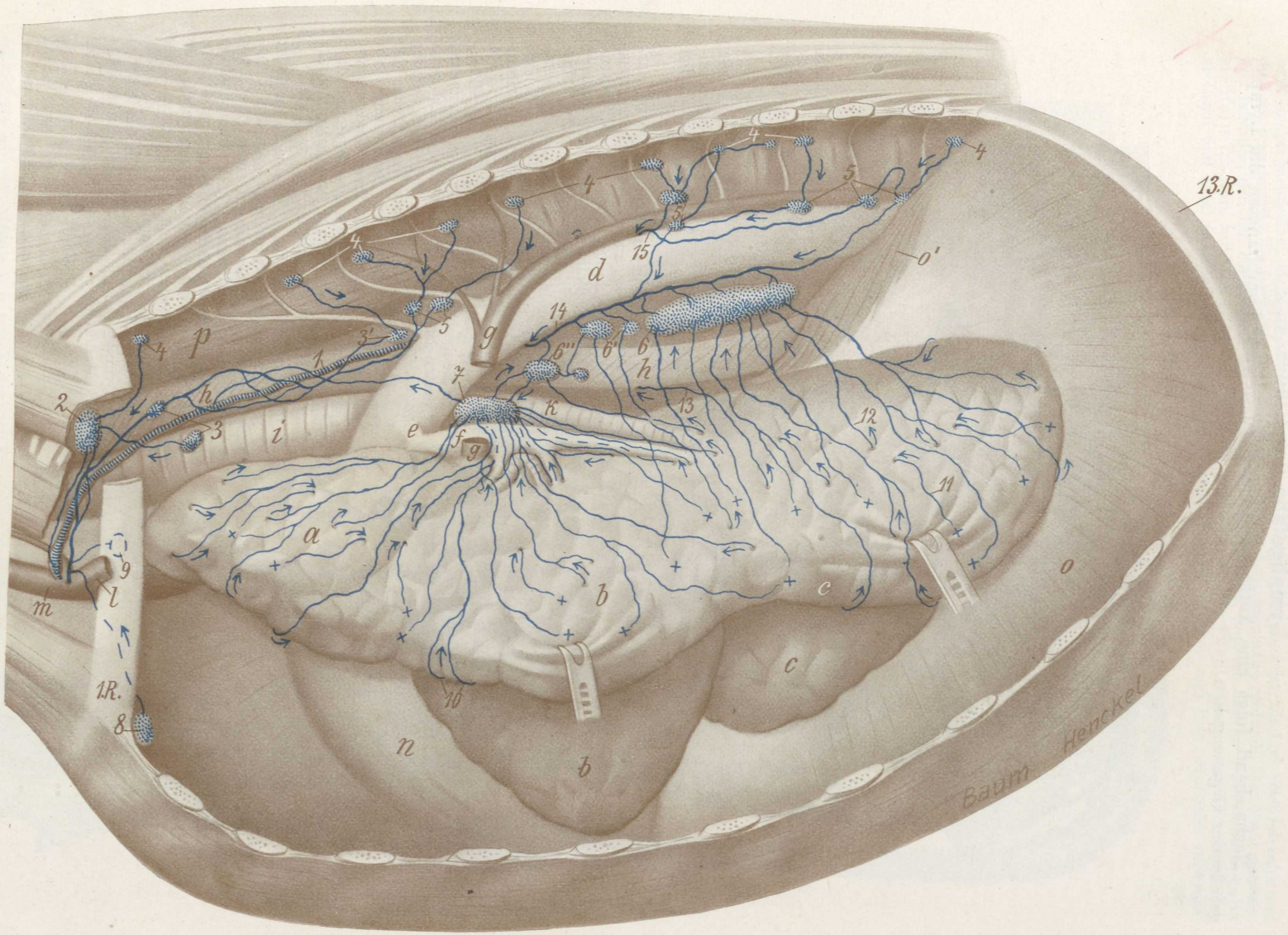

Abb. 1063. Legende s. nächste Seite.

A. Lymphgefäße des Kopfes. Haut des Kopfes einschließlich Parotisgegend und Kehlgang, Nasenspitze und Lippen: Ln. parotideus (Abb. 1049 1) und Ln. mandibularis (2). Muskeln des Kopfes: Ln. parotideus und Ln. mandibularis. Aborale Hälfte der Nasenhöhle und Schleimhaut der Kiefer- und Gaumenhöhle: Ln. retropharyngeus medialis. Orale Hälfte der Nasenhöhle, der äußeren Nase und der Lippen: Ln. parotideus und Ln. mandibularis, ausnahmsweise Ln. retropharyngeus lateralis. Backen: Ln. mandibularis. Harter Gaumen: Ln. retropharyngeus medialis, Ln. pterygoideus und Ln. mandibularis, ausnahmsweise Ln. retropharyngeus lateralis (Abb. 1050 8, 9). Gaumensegel und Mandeln: Ln. retropharyngeus medialis, ausnahmsweise Ln. retropharyngeus lateralis (10). Zunge und Zungenmuskeln: Ln. mandibularis, Ln. retropharyngeus lateralis und medialis und Ln. hyoideus oralis (10–12). Zahnfleisch und Zähne: Ln. parotideus, Ln. mandibularis, Ln. retropharyngeus lateralis und medialis und Ln. pterygoideus (7, 9). Gl. parotis: Ln. parotideus, Ln. retropharyngeus lateralis und Ln. mandibularis. Gl. submaxillaris und Gl. sublingualis: Ln. retropharyngeus lateralis und medialis und Ln. mandibularis. Schlundkopf, Schlundkopfhöhle und Kehlkopf: Ln. retropharyngeus medialis, Lnn. cervicales craniales und manchmal medii. Schilddrüse: Lnn. cervicales craniales und medii (Abb. 1051 x, 16). Auge (Augenlider, Tränendrüse, Bulbusmuskeln): Ln. parotideus. Ohr (einschließlich Ohrmuskeln): Ln. parotideus und Ln. retropharyngeus lateralis. Unterkiefergelenk: Ln. parotideus. Nervensystem s. S. 772.

B. Lymphgefäße des Halses. Haut: Ln. cervicalis superficialis (Abb. 1049, 1052 a). Muskeln: Ln. retropharyngeus lateralis und medialis, Ln. mandibularis, Lnn. cervicales profundi, Ln. cervicalis superficialis, Lnn. cervicales nuchales, Ln. costocervicalis (Abb. 1051 8). Halsteil der Luft- und Speiseröhre: Lnn. cervicales profundi. Halsteil des Thymus: Ln. retropharyngeus lateralis und Lnn. cervicales profundi.

C. Lymphgefäße der Schultergliedmaße. Haut: Ln. cervicalis superficialis (Abb. 1052 a). Unterarmfaszie: Ln. axillaris proprius, Lnn. axillares primae costae, Ln. cervicalis superficialis. Muskeln an Schulter und Oberarm (einschließlich Brustmuskeln): Ln. axillaris, Lnn. axillares primae costae, Lnn. intercostales bzw. Lnn. mediastinales dorsales, Ln. costocervicalis, Ln. cervicalis superficialis, Lnn. cervicales prof., Lnn. nuchales, Lnn. sternales. Muskeln am Unterarm: Ln. axillaris proprius und Lnn. axillares primae costae; Sehnen dieser Muskeln: Ln. cervicalis superficialis. Knochen der Schultergliedmaße: Scapula, Humerus, Radius, Ulna und Carpus: Ln. axillaris proprius und Lnn. axillares primae costae. Metacarpus und Zehenglieder: Ln. cervicalis superficialis. Gelenke der Schultergliedmaße: Schulter- und Ellbogengelenk: Ln. axillaris proprius und Lnn. axillares primae costae. Karpalgelenk: Ln. axillaris proprius, Lnn. axillares primae costae und Ln. cervicalis superficialis. Zehengelenke: Ln. cervicalis superficialis.

D. Lymphgefäße des Thorax. Haut, soweit sie kranial von einer vom Olecranon zum dorsalen Ende der 10. bis 12. Rippe gezogenen Linie liegt: Ln. cervicalis superficialis; Haut, beckenwärts von dieser Linie: Ln. subiliacus (Abb. 1061 1). Muskeln am Thorax: Lnn. intercostales, Lnn. mediastinales, Lnn. sternales, Ln. costocervicalis, Ln. axillaris proprius, Lnn. axillares primae costae, Ln. cervicalis superficialis (Abb. 1051 1). Knochen des Thorax: Lnn. intercostales bzw. Lnn. mediastinales aortici (dorsales) und Lnn. sternales. Pleura costalis und mediastinalis: Lnn. intercostales, Lnn. mediastinales dorsales und ventrales, Lnn. sternales, Ln. costocervicalis, ein Ln. axillaris. Zwerchfell: Lnn. mediastinales caudales, dorsales (aortici) und ventrales, Lnn. sternales und Lnn. diaphragmatici (Abb. 1066). Brusthöhlenteil der Luftröhre: Lnn. mediastinales craniales und medii, Ln. costocervicalis. Lungen: Lnn. mediastinales craniales, medii und caudales, Ln. bifurcationis und Lnn. pulmonales profundi (Abb. 1063). Herzbeutel: Lnn. pericardiaci, Ln. sternalis cranialis, Lnn. mediastinales craniales, aortici (dorsales) und caudales. Herz: Ln. bifurcationis sinister und Lnn. mediastinales craniales sinistri. Brusthöhlenteil der Speiseröhre: Lnn. cervicales caudales, Lnn. mediastinales craniales, medii und caudales (Abb. 1066). Brusthöhlenteil des Thymus: Lnn. mediastinales craniales, Ln. sternalis cranialis, Lnn. intercostales.

Abb. 1063. Subpleurale und tiefe Lymphgefäße an der mediastinalen und diaphragmatischen Fläche der zurückgeschlagenen linken Lunge des Rindes und Lymphknoten im Thorax. (Die Brusthöhle ist durch Wegnahme der 2. bis 12. Rippe geöffnet.) Die Pfeile geben die Verlaufsrichtung der Lymphgefäße an, die Kreuze (× ×) die Ursprungsstellen oder Injektionsstellen der Lymphgefäße. Treten Lymphgefäße in die Tiefe oder kommen sie aus der Tiefe hervor, so ist an der betreffenden Stelle ein kleines Loch gezeichnet.

a linker Spitzenlappen, b, b linker Herzlappen und c, c linker Zwerchfellslappen der Lunge; d Aorta thoracica, von der die Interkostalarterien abzweigen; e Ductus arteriosus; f linker Ast der Lungenarterie mit seinen Zweigen für den Spitzen-, Herz- und Basislappen; g, g Vena azygos sinistra (aus der ein Stück herausgeschnitten ist); h, h Speiseröhre; i Luftröhre; k linker Bronchus mit seinen Ästen für den Spitzen-, Herz- und Basislappen; l V. axillaris; m V. jugularis ext.; n Herzbeutel; o, o′ Zwerchfell; p M. longus colli. **1. R.** = 1. Rippe; **13. R.** = 13. Rippe.

1 Ductus thoracicus; 2 Ln. costocervicalis sinister; 3, 3′ Lnn. mediastinales craniales sinistri; 4, 4, 4, 4 Lnn. intercostales; 5, 5, 5 Lnn. mediastinales aortici (dorsales); 6, 6′ Lnn. mediastinales caudales; 6″ Ln. mediastinalis caudalis aorticus; 7 Ln. bifurcationis sinister; 8 Ln. sternalis cranialis; 9 ein Lymphknoten des Brusthöhleneinganges. Die Abbildung zeigt, wie ein Teil der subpleuralen Lymphgefäße von der kostalen auf die mediastinale und diaphragmatische Fläche umbiegt (z. B. bei 10), wie die subpleuralen Lymphgefäße größtenteils subpleural weiter verlaufen, wie ein kleinerer Teil von ihnen aber auch in die Tiefe tritt (z. B. bei 11), ein dritter Teil aber auch aus der Tiefe hervortritt (z. B. bei 12); die Abbildung zeigt außerdem, wie die tiefen Lymphgefäße in Begleitung der Bronchien und der Äste der Lungenarterie hervortreten; 13 ist ein Lymphgefäß, das nach der rechten Seite geht; 14 Vas efferens commune der Lnn. mediastinales caudales; 15 Vas efferens, das nach der rechten Seite hinübertritt.

E. Lymphgefäße des Bauches. Haut: Ln. subiliacus. Fascia lumbodorsalis: Lnn. lumbales proprii, Lnn. lumbales aortici, Ln. ischiadicus oder Ln. sacralis externus caudalis. Muskeln des Bauches und der Lendengegend: Lnn. lumbales proprii und aortici, Lnn. iliaci laterales und mediales, Ln. inguinalis profundus, Lnn. hypogastrici, Lnn. sternales, Lnn. intercostales bzw. Lnn. mediastinales aortici (dorsales), Ln. epigastricus. Lendenwirbel: Lnn. lumbales aortici. Peritonaeum: Lnn. mediastinales caudales, Lnn. sternales, Lnn. intercostales bzw. Lnn. mediastinales aortici (dorsales), Lnn. iliaci laterales und mediales, Lnn. lumbales aortici, Ln. inguinalis profundus und Ln. epigastricus. Euter: Lnn. inguinales superficiales (Abb. 1062 6, 6′). Penis und Praeputium: Ln. inguinales superficiales, ausnahmsweise Ln. subiliacus. Hoden: Lnn. iliaci mediales. Magen: Lnn. gastrici, vereinzelt münden die Lymphgefäße direkt in das Vas efferens commune der Magenlymphknoten. Duodenum:

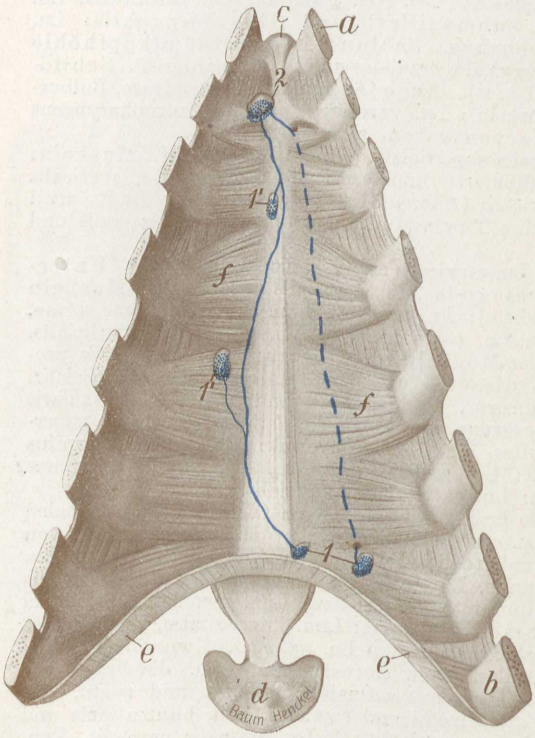

Abb. 1064. Innenfläche des Sternum des Rindes mit dem M. transversus thoracis und den Lnn. mediastinales ventrales und deren Vasa efferentia.

a ventrales Ende der 1. Rippe; b ventrales Ende der 8. Rippe; c Manubrium sterni; d Cartilago xiphoidea; e, e sternaler Teil des Zwerchfells, das im übrigen abgeschnitten ist; f, f M. transversus thoracis. 1, 1′, 1′ Lnn. mediastinales ventrales; 2 Ln. sternalis cranialis.

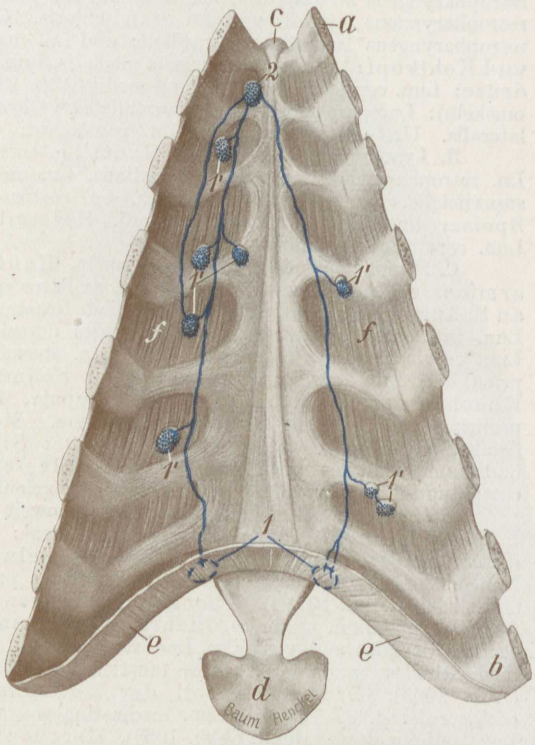

Abb. 1065. Innenfläche des Sternum des Rindes nach Wegnahme des M. transversus thoracis mit eingezeichneten Lnn. sternales und deren Vasa efferentia.

a ventrales Ende der 1. Rippe; b ventrales Ende der 8. Rippe; c Manubrium sterni; d Cartilago xiphoidea; e, e Pars sternalis des Zwerchfells, das im übrigen abgeschnitten ist; f Zwischenknorpelmuskeln. 1, 1′, 1′ Lnn. sternales; 2 Ln. sternalis cranialis.

Lnn. portarum (hepatici), Lnn. pancreaticointestinales, Lnn. abomasici dorsales und ventrales. Jejunum: Lnn. jejunales. Ileum: Lnn. ilei. Caecum: Lnn. caecales. Colon: Lnn. colici und Lnn. pancreaticointestinales. Rectum: Lnn. anorectales. Leber und Gallenblase: Lnn. mediastinales caudales, Lnn. diaphragmatici, Lnn. portarum (hepatici), Lnn. sternales (Abb. 1067). Pancreas: Lnn. pancreaticointestinales und Lnn. portarum (hepatici). Milz: Lnn. mediastinales caudales, Lnn. atriales, Lnn. coeliaci, Lnn. mesenterici, bisweilen noch letzter Ln. mediastinalis aorticus (dorsalis). Nieren: Lnn. renales, Lnn. lumbales aortici, Lnn. iliaci mediales, Ln. inguinalis profundus. Nebenniere: Lnn. lumbales, Lnn. renales. Ovarium, Eileiter, Eileiterfalte, Eierstocksband: Lnn. iliaci mediales (Abb. 1068). Uterus: Lnn. iliaci mediales, Lnn. hypogastrici, Ln. inguinalis profundus (Abb. 1068). Harnblase: Lnn. hypogastrici, Ln. inguinalis profundus (Abb. 1068).

F. Lymphgefäße des Beckens und der Beckenhöhle. Haut des Beckens und des Schwanzes: Ln. subiliacus, Ln. ischiadicus (Abb. 1061 2), Ln. tuberosus (5). Muskeln am Becken: Ln. ischiadicus, Lnn. hypogastrici, Lnn. iliaci mediales, Ln. inguinalis profundus, Ln. coxalis, Ln. iliacus lateralis, Ln. subiliacus. Knochen: Ln. iliacus lateralis, Ln. sacralis ext. cranialis, Ln. inguinalis profundus, Ln. ischiadicus, Lnn. hypogastrici. Hüftgelenk: Ln. inguinalis profundus, Ln. ischiadicus, Ln. sacralis ext., Lnn. iliaci mediales. Euter und Penis: s. oben. Mastdarm und After: Lnn. anorectales (Abb. 1068).

Abb. 1066.

Lymphgefäße des Herzens und des Zwerchfells des Rindes; von der linken Seite gesehen. Lnn. intercostales und Lnn. mediastinales mit Vasa efferentia. Die linke Lunge und die linke Brusthöhlenwand sind entfernt, letztere bis auf die 13. Rippe. Die Pfeile geben die Richtung des Lymphstromes an, die kleinen Kreuzchen (++) die Einstich- oder Ursprungsstellen der Lymphgefäße.

a sehniger Teil, b Pars costalis und c Pars lumbalis des Zwerchfells; d linke und d′ rechte Herzkammer; e linke und e′ rechte Vorkammer; f Aorta thoracica; g Truncus brachiocephalicus; h A. costocervicalis; i A. thoracica interna; k Ende der A. subclavia; l A. pulmonalis; m Ductus arteriosus; n V. cava cranialis; o V. axillaris; p V. jugularis ext.; q, q Luftröhre; r linker Bronchus (abgeschnitten); s, s Speiseröhre; t, t M. longus colli. **1. R.** = 1. Rippe; **13. R.** = 13. Rippe. 1, 1 Lymphknoten des Brusthöhleneinganges; 2 Ln. costocervicalis; 3 Ln. sternalis cranialis; 4, 4 4′, 4″ Lnn. mediastinales craniales sinistri; 5 Ln. bifurcationis sinister; 6, 6, 6, 6′ Lnn. mediastinales caudales; 7, 7, 7, 7 Lnn. mediastinales aortici (dorsales); 8, 8, 8, 8′ Lnn. intercostales; 9 kaudaler Ln. mediastinalis ventralis; 10 Ductus thoracicus; 11, 11 Lymphgefäß, das vom rechten Teile des Sulcus coronarius kommt; 12 Lymphgefäß, das von rechts umbiegt; 13, 13′, 13″ Lymphgefäße, die von der linken nach der rechten Seite hinübertreten.

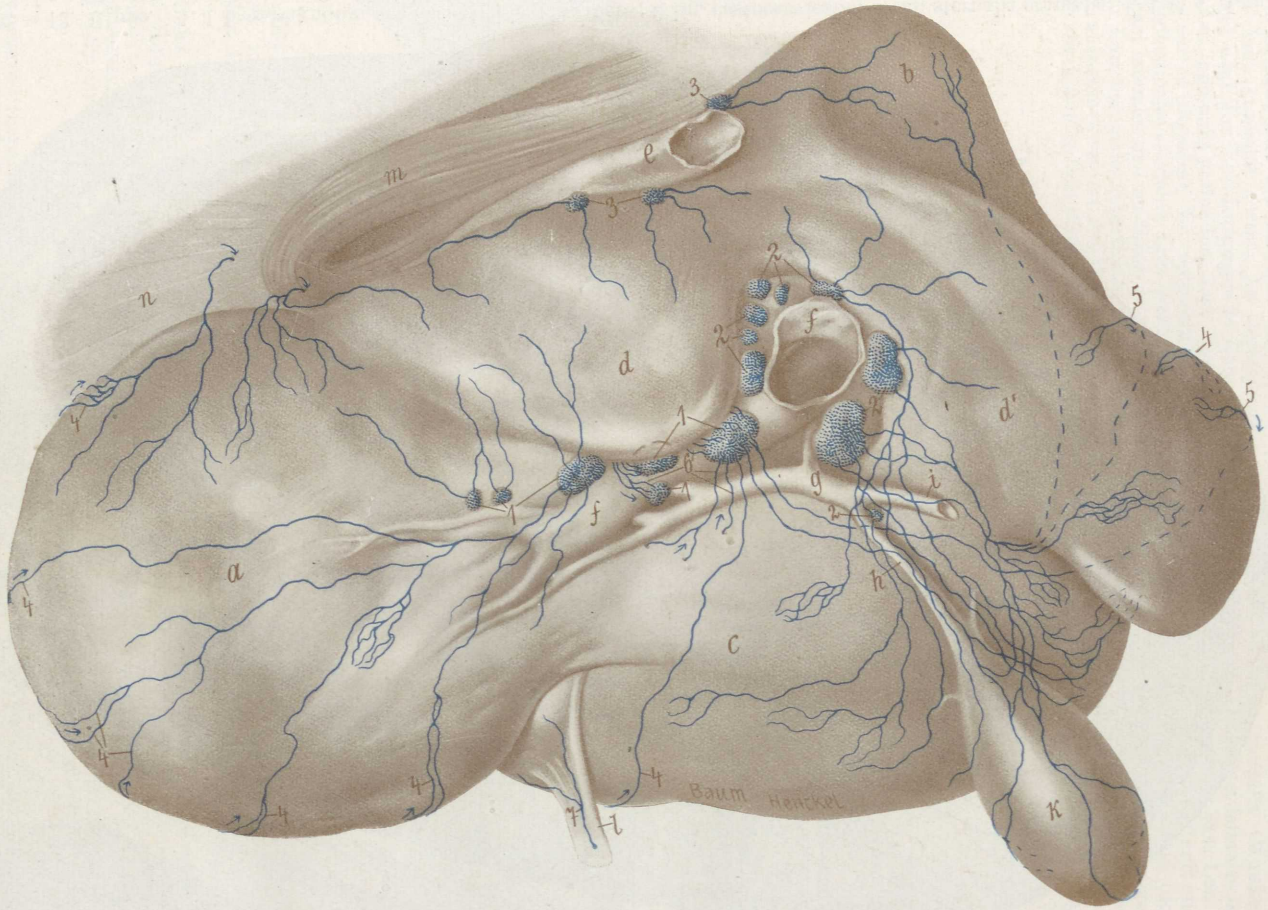

Abb. 1067. Viszerale Fläche der Leber des Rindes mit Lnn. portarum (hepatici) und Lymphgefäßen.

a linker Lappen; b rechter Lappen; c Lobus quadratus; d, d′ Lobus caudatus; e V. cava caudalis (abgeschnitten); f, f V. portae (abgeschnitten); g Ductus hepaticus, dessen in der Leber gelegene Hauptäste sichtbar sind; h Ductus cysticus; i Ductus choledochus (abgeschnitten); k Gallenblase; l Lig. teres (abgeschnitten); m linker Zwerchfellspfeiler; n sehniger Teil des Zwerchfells. 1, 1, 1 Gruppe 2 der Leberlymphknoten; 2, 2, 2 Gruppe 1 der Leberlymphknoten; 3, 3 Lnn. hepatici accessorii.

Die Abbildung zeigt, wie die oberflächlichen Lymphgefäße des dorsalen Drittels der viszeralen Fläche der Leber teils zu den Lnn. hepatici accessorii (3) gehen, teils durch das Zwerchfell hindurch in die Brusthöhle treten, während die Lymphgefäße von den ventralen 2 Dritteln der Leber zu den Lnn. portarum (hepatici) ziehen. Sie zeigt ferner, wie Lymphgefäße von der parietalen Fläche der Leber sich (bei 4, 4, 4, 4) auf deren viszerale Fläche umschlagen oder wie umgekehrt Lymphgefäße von der viszeralen Fläche des Processus caudatus sich auf dessen parietale Fläche umschlagen (bei 5, 5); 6, 6 tiefe Lymphgefäße der Leber; 7 ein im Lig. teres verlaufendes Lymphgefäß.

After und Aftermuskeln: Lnn. anorectales, Ln. ischiadicus. Uterus: s. S. 760. Vagina: Lnn. hypogastrici (Abb. 1068). Vulva und Vestibulum vaginae: Lnn. inguinales superficiales, Lnn. hypogastrici und Ln. ischiadicus (Abb. 1068). Harnblase: s. S. 760. Samenblase: Ln. inguinalis profundus und Lnn. hypogastrici. Prostata und Bulbourethraldrüsen: Lnn. hypogastrici, Ln. sacralis int. und Ln. ischiadicus.

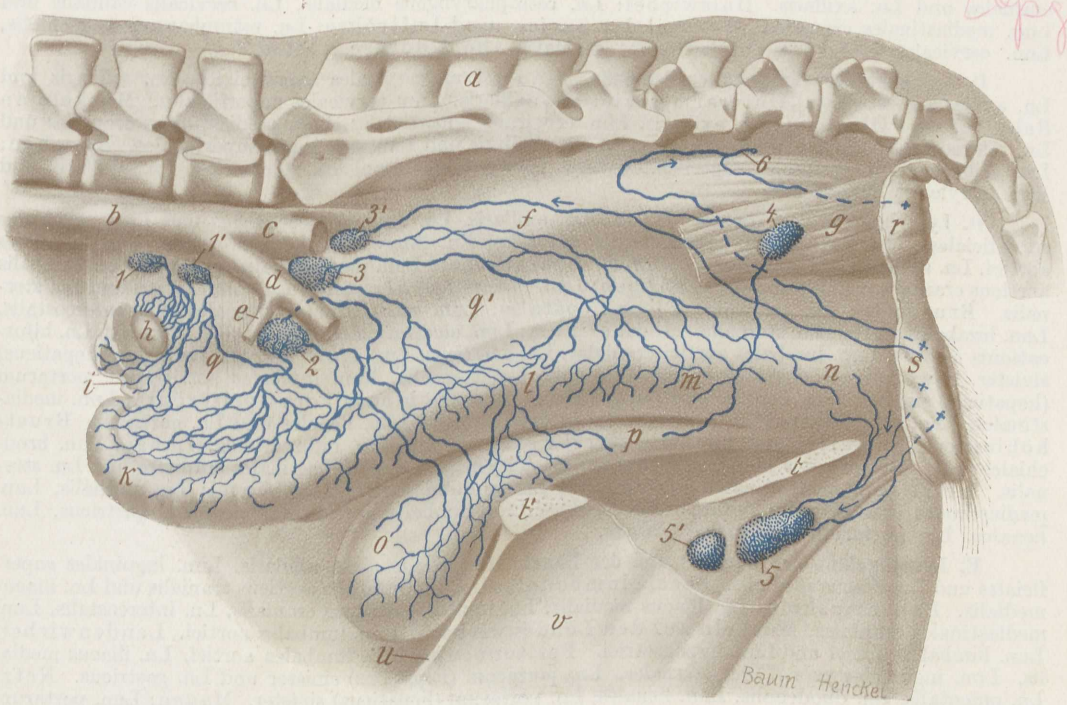

Abb. 1068. Lymphgefäße der weiblichen Geschlechtsorgane des Rindes. Die linke Bauch- und Beckenwand sind weggenommen. In der Abbildung ist das linke Uterushorn, um die Einzeichnung der Lymphgefäße zu ermöglichen, in gestrecktem Zustand gezeichnet.

a Kreuzbein; b Ende der Aorta; c A. hypogastrica; d A. iliaca ext.; e A. circumflexa ilium profunda; f Rectum; g M. levator ani (am Ursprung abgeschnitten); h Ovarium; i Eileiter; k freies Uterushorn; l Uteruskörper; m Vagina; n Vestibulum vaginae; o Harnblase; p Harnröhre; q, q′ Mesovarium und Mesometrium; r After; s Vulva; t, t′ ventrale Beckenwand; u ventrale Bauchwand; v Euter. 1, 1′ Lnn. iliaci mediales; 2 Ln. inguinalis profundus; 3, 3′ Lnn. hypogastrici; 4 Ln. sacralis internus; 5, 5′ Lnn. inguinales superficiales; 6 Lymphgefäß, das in den Ln. ischiadicus einmündet.

G. Lymphgefäße der Beckengliedmaße. Haut der Beckengliedmaße: Ln. popliteus, Ln. subiliacus, Lnn. inguinales superficiales (Abb. 1062 6, 6′). Fascia lata, genus und cruris: Ln. inguinalis profundus, Ln. iliacus lateralis, Ln. coxalis, Ln. popliteus. Muskeln am Becken und Oberschenkel: Ln. popliteus, Ln. ischiadicus, Ln. inguinalis profundus, Lnn. iliaci mediales, Ln. coxalis, Ln. iliacus lateralis (Abb. 1062). Muskeln und Sehnen am Unterschenkel und Fuß: Ln. inguinalis profundus und Ln. popliteus (Abb. 1061 3). Becken: s. S. 760. Übrige Knochen der Beckengliedmaße: Ln. inguinalis profundus, Lnn. iliaci mediales, Ln. popliteus. Gelenke der Beckengliedmaße: Hüftgelenk: s. S. 760. Kniegelenk: Ln. inguinalis profundus. Tarsalgelenk: Ln. inguinalis profundus, Ln. popliteus. Zehengelenke: Ln. popliteus.

Lymphgefäße des Hundes (Abb. 1069 u. 1070).

A. Lymphgefäße des Kopfes. Haut einschließlich Lippen, Ohrmuschel, Parotisgegend und Kehlgang: Lnn. mandibulares, Ln. parotideus und Lnn. cervicales superficiales. Muskeln: Lnn. mandibulares, Ln. parotideus und Ln. retropharyngeus medialis. Knochen: Lnn. mandibulares, Ln. parotideus und Ln. retropharyngeus medialis. Kiefergelenk: Lnn. mandibulares und Ln. parotideus. Äußere Nase: Lnn. mandibulares und Ln. parotideus. Nasenhöhle: Lnn. mandibulares und Ln. retropharyngeus medialis. Lippen, Backe und Backendrüsen: Lnn. mandibulares. Zunge, Zungenmuskeln und Schleimhaut des freien Mundhöhlenbodens: Lnn. mandibulares und Ln. retropharyngeus medialis. Zahnfleisch, Harter Gaumen, Gaumensegel und Mandeln: Lnn. mandibulares und Ln. retropharyngeus medialis. Gl. parotis: Ln. parotideus und Ln. retropharyngeus medialis. Gl. submaxillaris: Ln. retropharyngeus medialis. Gl. sublingualis: Lnn. mandibulares und Ln. retropharyngeus medialis. Schlundkopf: Ln. retropharyngeus medialis. Kehlkopf: Ln. retropharyngeus

medialis und Ln. cervicalis cranialis. Schilddrüse: Ln. retropharyngeus medialis, Lnn. cervicales prof. und Lnn. mediastinales craniales. Auge: Ln. parotideus und Lnn. mandibulares. Ohr: Ln. parotideus, Lnn. retropharyngei und Lnn. cervicales superficiales.

B. Lymphgefäße des Halses. Haut: Lnn. cervicales superficiales und Lnn. mandibulares. Muskeln: Lnn. retropharyngei, Lnn. cervicales superficiales, Ln. cervicalis caudalis, Lnn. mediastinales craniales und Ln. axillaris. Halswirbel: Ln. retropharyngeus medialis, Ln. cervicalis caudalis und Lnn. mediastinales craniales. Halsteil der Speise- und Luftröhre: Ln. retropharyngeus medialis, Lnn. cervicales prof., Lnn. mediastinales craniales. Schilddrüse s. oben.

C. Lymphgefäße der Schultergliedmaße. Haut: Lnn. cervicales superficiales, Ln. axillaris und Ln. axillaris accessorius. Unterarmfaszie: Ln. axillaris, Lnn. cervicales superficiales. Muskeln an Schulter und Oberarm: Ln. axillaris, Lnn. cervicales superficiales, Lnn. mediastinales craniales und Ln. intercostalis. Muskeln am Unterarm: Ln. axillaris und Lnn. cervicales superficiales. Knochen: Ln. axillaris, Lnn. cervicales superficiales, Lnn. mediastinales craniales. Gelenke: Ln. axillaris und Lnn. cervicales superficiales.

D. Lymphgefäße des Thorax. Haut: Ln. axillaris, Ln. axillaris accessorius und Lnn. cervicales superficiales. Muskeln: Lnn. mediastinales craniales, Ln. intercostalis, Ln. sternalis, Lnn. lumbales aortici, Ln. axillaris, Ln. axillaris accessorius. Brustwirbel: Lnn. mediastinales craniales, Ln. lumbalis aorticus cranialis, Ln. intercostalis. Rippen: Lnn. mediastinales craniales, Ln. intercostalis und Ln. sternalis. Brustbein: Ln. sternalis. Pleura costalis: Lnn. mediastinales craniales, Ln. intercostalis, Lnn. lumbales aortici, Ln. sternalis. Mediastinum: Lnn. mediastinales craniales, Ln. sternalis, Ln. bifurcationis medius, Lnn. lumbales aortici craniales, Ln. gastricus, Ln. lienalis und Ln. portarum (hepaticus) sinister. Zwerchfell: Ln. bifurcationis medius, Ln. sternalis, Lnn. lumbales aortici, Ln. portarum (hepaticus) sinister, Lnn. lienales und Ln. gastricus. Brusthöhlenteil der Speiseröhre: Lnn. mediastinales, Lnn. bifurcationis, Ln. portarum (hepaticus) sinister, Lnn. lienales und Ln. gastricus. Brusthöhlenteil der Luftröhre: Lnn. mediastinales craniales und Lnn. bifurcationis. Lunge: Lnn. bronchiales (Lnn. bifurcationis und Lnn. pulmonales). Thymus: Lnn. mediastinales craniales und Ln. sternalis. Herz: Lnn. mediastinales craniales und Lnn. bifurcationis. Herzbeutel: Ln. sternalis, Lnn. mediastinales craniales, Ln. bifurcationis medius, Lnn. lumbales aortici craniales, Ln. gastricus, Lnn. lienales, Ln. portarum (hepaticus) sinister.

E. Lymphgefäße des Bauches und der Bauchhöhle. Haut: Ln. axillaris, Lnn. inguinales superficiales und Ln. iliacus medialis. Fascia lumbodorsalis: Ln. lumbalis aorticus cranialis und Ln. iliacus medialis. Bauchmuskeln: Ln. iliacus medialis, Ln. lumbalis aorticus cranialis, Ln. intercostalis, Lnn. mediastinales craniales. Muskeln auf den Lendenwirbeln: Lnn. lumbales aortici. Lendenwirbel: Lnn. lumbales aortici und Lnn. hypogastrici. Peritonaeum: Lnn. lumbales aortici, Ln. iliacus medialis, Lnn. inguinales prof., Lnn. sternales, Ln. portarum (hepaticus) sinister und Ln. gastricus. Netz: Ln. omentalis, Ln. duodenalis, Lnn. lienales, Ln. portarum (hepaticus) sinister. Magen: Lnn. portarum (hepatici), Lnn. lienales, Ln. gastricus, Ln. duodenalis. Duodenum: Ln. duodenalis, Lnn. portarum (hepatici) dextri, Ln. jejunalis dexter. Jejunum: Lnn. jejunales. Ileum: Ln. jejunalis dexter und Ln. colicus dexter. Caecum: Ln. colicus dexter. Colon: Lnn. colici, Ln. iliacus medialis und Lnn. hypogastrici. Leber: Ln. portarum (hepaticus) sinister, Lnn. portarum (hepatici) dextri, Ln. gastricus, Lnn. lienales, Lnn. lumbales aortici craniales. Gallenblase: Lnn. portarum (hepatici) dextri und Ln. portarum (hepaticus) sinister. Pancreas: Lnn. jejunales, Lnn. portarum (hepatici) dextri, Ln. portarum (hepaticus) sinister, Ln. duodenalis, Lnn. lienales. Milz: Lnn. lienales. Nieren und Harnleiter: Lnn. lumbales aortici, Ln. iliacus medialis und Lnn. hypogastrici. Nebenniere: Ln. lumbalis aorticus cranialis. Harnblase: Ln. iliacus medialis und Lnn. hypogastrici. Hoden, Nebenhoden und Ductus deferens: Ln. iliacus medialis, Lnn. lumbales aortici, Lnn. hypogastrici. Hodensack und Praeputium: s. Becken. Penis: Lnn. inguinales superficiales, Ln. sacralis lateralis und Lnn. hypogastrici. Eichel und Penisstück der Harnröhre: Lnn. inguinales superficiales. Ovarium: Lnn. lumbales aortici. Uterus: Lnn. lumbales aortici, Ln. iliacus medialis, Lnn. hypogastrici, Ln. sacralis lateralis. Euter: Lnn. inguinales superficiales, Ln. axillaris, Ln. sternalis.

F. Lymphgefäße des Beckens und Schwanzes und der Beckenhöhle. Haut: Ln. iliacus medialis, Lnn. inguinales superficiales. Hodensack und Praeputium: Lnn. inguinales superficiales. Muskeln einschließlich Lendenmuskeln: Lnn. lumbales aortici, Ln. iliacus medialis, Lnn. hypogastrici, Lnn. sacrales und Lnn. inguinales prof. Kreuzbein: Lnn. hypogastrici und Lnn. sacrales. Becken: Ln. iliacus medialis, Lnn. hypogastrici und Ln. sacralis lateralis. Schwanzwirbel: Lnn. hypogastrici und Ln. sacralis lateralis. Rectum und After: Lnn. hypogastrici und Ln. iliacus medialis. Harnblase s. Bauchhöhle. Weibliche Harnröhre: Lnn. hypogastrici, Ln. iliacus medialis, Ln. sacralis lateralis. Uterus s. Bauchhöhle. Vagina: Lnn. hypogastrici und Ln. sacralis lateralis. Vestibulum vaginae und Vulva: Lnn. hypogastrici, Ln. sacralis lateralis und Lnn. inguinales superficiales. Prostata: Ln. iliacus medialis, Lnn. hypogastrici, Ln. sacralis lateralis. Beckenstück der männlichen Harnröhre: Ln. iliacus medialis, Lnn. hypogastrici, Ln. sacralis lateralis, Lnn. inguinales superficiales.

G. Lymphgefäße der Beckengliedmaße. Haut: Ln. iliacus medialis, Lnn. inguinales superficiales, Ln. femoralis medialis und Ln. popliteus. Fascia lata: Ln. iliacus medialis und Ln. inguinalis profundus. Fascia cruris: Ln. iliacus medialis, Ln. inguinalis prof. und Ln. femoralis medialis. Muskeln am Oberschenkel: Ln. iliacus medialis, Ln. inguinalis prof., Lnn. hypogastrici, Ln. popliteus und Ln. sacralis lateralis. Muskeln am Unterschenkel: Ln. iliacus medialis, Ln. inguinalis prof., Ln. popliteus und Ln. femoralis medialis. Knochen: Ln. iliacus medialis, Lnn. hypogastrici, Ln. inguinalis prof., Ln. femoralis medialis und Ln. popliteus. Gelenke: Ln. iliacus medialis, Ln. inguinalis prof., Ln. femoralis medialis und Ln. popliteus.



Abb. 1069.

Abb. 1069. Lymphgefäße der Haut des Hundes. 1 Ln. parotideus; 2, 2′, 2″ Lnn. mandibulares; 3, 3′ Lnn. cervicales superficiales; 4 Ln. axillaris accessorius; 5 Ln. popliteus; 6 Lymphgefäße vom Zahnfleisch an der bukkalen Seite der maxillaren Zähne; 7 Lymphgefäße vom Zahnfleisch an der bukkalen Seite der mandibularen Zähne; 81—89 Lymphgefäße, die sich nach der medialen Seite des Schenkels wenden (die mit 82, 83, 84, 88 und 89 bezeichneten Lymphgefäße sind teils an der lateralen, teils an der medialen Seite des Schenkels eingezeichnet; die mit 85–89 bezeichneten Lymphgefäße ziehen zu den Lnn. inguinales superficiales); 91 Lymphgefäße von der Haut der Unterbrust; 92—95 Lymphgefäße, die sich nach der lateralen Seite des Schenkels umschlagen und teils an der medialen, teils an der lateralen Seite eingezeichnet sind; 10 Lymphgefäß, das die Medianebene überschreitet; 11 Lymphgefäße der äußeren Nase; 12 Lymphgefäß, das in die Tiefe zum Ln. retropharyngeus medialis tritt; 13, 13′ Lymphgefäße, die zum Ln. axillaris ziehen; 14 Lymphgefäße, die den Ln. iliacus medialis aufsuchen; 15 Lymphgefäße, die in die Lnn. inguinales superficiales einmünden; 16 Lymphgefäße, die von der volaren nach der dorsalen Seite hindurchtreten; 17, 17′ Lymphgefäße, die zu den Lnn. inguinales superficiales ziehen. a Backenmuskelu; b M. masseter; c, c′ Halshautmuskel; d M. trapezius cervicalis; e M. omotransversarius; f M. supraspinatus; g M. brachiocephalicus; h, h′ M. deltoideus; i Caput longum und k Caput laterale des M. triceps brachii; l V. cephalica antibrachii; l′ V. cephalica accessoria; m Bauchhautmuskel; n Kniefalte; o M. glutaeus superficialis; p M. biceps femoris; q M. semitendinosus; r V. saphena magna; s V. saphena parva; t Ln. femoralis medialis; u oberes und v unteres Augenlid.

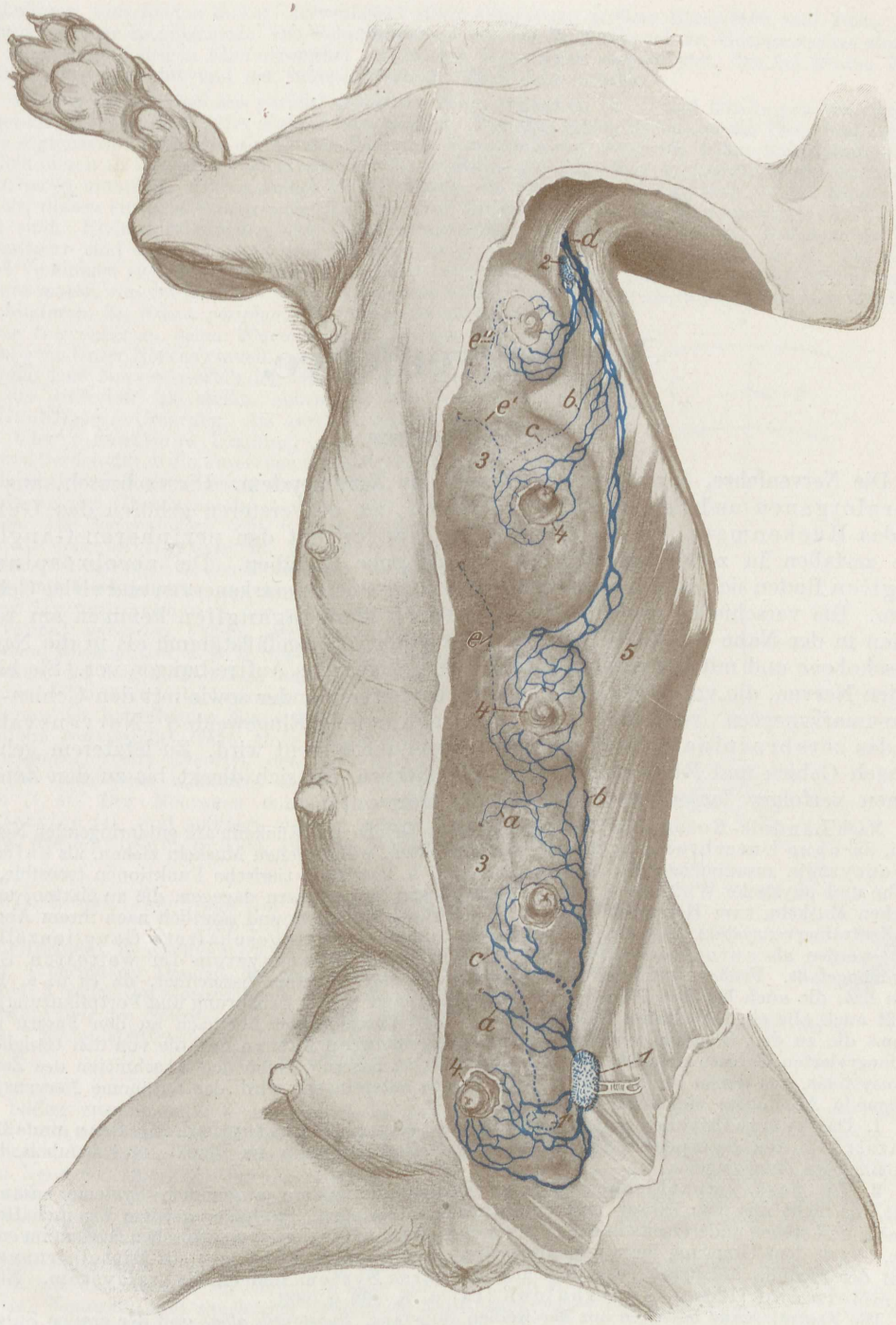

Abb. 1070. Lymphgefäße des Euters des Hundes (von der linken Hälfte des Euters ist die Haut abgezogen).

a, a tiefe oder Parenchymlymphgefäße, die an der Oberfläche hervortreten; b, b Lymphgefäße, die unter dem Euter hervortreten; c, c Hautlymphgefäße, die in die Tiefe treten (die übrigen Lymphgefäße sind Haut- und Zitzenlymphgefäße); d Lymphgefäße, die zum Ln. axillaris ziehen; e, e′, e″ Lymphgefäße, die in die Tiefe treten und zum Ln. sternalis gehen.

1 Ln. inguinalis superficialis (unter dem Euter etwas hervorgezogen); ein zweiter Ln. inguinalis superficialis (1′) ist vom Euter verdeckt; 2 Ln. axillaris accessorius; 3, 3 Euter; 4, 4 Zitzen; 5 M. obliquus abdominis ext.

V. Nervenlehre.

Allgemeines.

Die **Nervenlehre**, *Neurologia*, beschreibt das **Nervensystem**. Dieses besteht aus den Zentralorganen und den peripheren Teilen; zu den ersteren gehören das Gehirn und das Rückenmark, zu den letzteren die Nerven mit den peripheren Ganglien. Diese zerfallen in zerebrospinale und sympathische Ganglien. Die zerebrospinalen Ganglien finden sich an den dorsalen Wurzeln aller Rückenmarksnerven und vieler Gehirnnerven. Die verschieden großen sympathischen Nervenganglien kommen am reichlichsten in der Nähe der Wirbelsäule und der großen Blutgefäßstämme als in die Nerven eingeschobene und mit ihnen innig verbundene rötlichgraue Auftreibungen vor. Sie bilden mit den Nerven, die von ihnen ausgehen und sie untereinander sowie mit den Gehirn- und Rückenmarksnerven verbinden, das sympathische (Eingeweide-) Nervensystem, dem das zerebrospinale Nervensystem gegenübergestellt wird. Zu letzterem gehören demnach Gehirn und Rückenmark sowie alle Nerven, die sich direkt bis zu den Zentralorganen verfolgen lassen (zerebrospinale Nerven).

Nach Landois-Rosemann [521] werden die im Gehirn und Rückenmark entspringenden Nervenfasern, die ohne Unterbrechung zu den quergestreiften, willkürlichen Muskeln ziehen, als animales Nervensystem zusammengefaßt, da es animale, d. h. spezifisch tierische Funktionen (sensible, motorische und physische Wirkungen) hat. Alle diejenigen Nervenfasern dagegen, die zu glatten, unwillkürlichen Muskeln, zum Herzmuskel und zu den Drüsen verlaufen und sämtlich nach ihrem Abgange vom Zentralnervensystem eine Unterbrechung durch eine eingeschaltete Ganglienzelle erleiden, werden als autonomes oder als sympathisches Nervensystem im weitesten Sinne zusammengefaßt. Früher wurde es als vegetatives Nervensystem bezeichnet, da es u. a. Funktionen hat, die auch bei den Pflanzen zu beobachten sind (z. B. Ernährung und Fortpflanzung). Es umfaßt auch alle eingeschalteten Ganglienzellen. Man unterscheidet demnach an den Fasern dieses Systems die zu den Ganglien verlaufenden präganglionären Fasern und die von den Ganglien zu dem innervierten Gebiete ziehenden postganglionären Fasern. Nach den Abschnitten des Zentralnervensystems, aus denen die präganglionären Fasern entspringen, wird das autonome Nervensystem in folgende Abschnitte eingeteilt:

1. Das sympathische Nervensystem im engeren (anatomischen) Sinn umfaßt den Grenzstrang des Sympathicus, dessen präganglionäre Fasern im Dorsal- und Lumbalteile des Rückenmarkes entspringen.

2. Als parasympathische Systeme werden alle andern autonomen Systeme zusammengefaßt, die nicht aus dem Dorsal- und Lumbalmark entspringen. Sie haben gewisse Eigenschaften gemeinsam und stehen andererseits in einem gewissen Gegensatze zu dem sympathischen System im engeren Sinne. Nach dem Ursprung ihrer präganglionären Fasern unterscheidet man ein Mittelhirnsystem, ein in der Medulla oblongata entspringendes bulbäres System und ein Sakralsystem. Näheres s. Zimmermann [1064a], Abderhalden [1a] u. S. 902 u. 903.

Die **Zentralorgane** bestehen aus der weißen Substanz, *Substantia alba*, und der grauen Substanz, *Substantia grisea*. Im Rückenmark findet sich die graue Substanz vorwiegend in Form einer axial gelegenen Säule; am Gehirne bildet sie zum Teil einen grauen Überzug, die Hirnrinde, zum Teil zentrale Ganglienmassen, die Gehirnganglien und die Kerne der Hirnnerven. Das Stützgerüst für beide Substanzen ist die *Glia* s. *Neuroglia*, ein Gewebe, das sich aus vielfach verästelten Zellen (Astrozyten, Gliazellen), die in Kurz- und Langstrahler zerfallen, und einem von deren Fortsätzen gebildeten Faserfilze zusammensetzt. Außerdem gelangt Bindegewebe mit Gefäßen in die Zentralorgane. Die **graue Substanz** ist blutreich und enthält außer Nervenzellen (S. 5) und deren Fortsätzen dünne, marklose oder markarme Nervenfasern, ein dichtes Netz aus Gliafasern und engmaschige Kapillarnetze. Die Ganglienzellanhäufungen in der grauen Substanz des Gehirns, die das Ursprungs- oder Endgebiet bestimmter Nerven bilden, heißen Nervenkerne. Die **weiße Substanz** ist relativ blutarm und enthält nur Bündel

markhaltiger, verschieden dicker Nervenfasern sowie Gliafasern, größere Blutgefäße und weite, groß- und langmaschige Kapillarnetze. Die Gehirnkammern und der Zentralkanal des Rückenmarkes sind mit dem einem einschichtigen Flimmerepithel gleichenden Ependym ausgekleidet, das bei älteren Tieren oft flimmerlos erscheint und der subependymösen Gliaschicht aufsitzt.

Die **Nerven** bestehen aus parallel gelagerten Nervenfasern (S. 5) und Bindegewebe, das den Nerven als blätterige Hülle, *Epineurium*, umgibt. Von ihm gehen als Träger der Blut- und Lymphgefäße septenartige Fortsätze ab, die den Nerven in Faserbündel, *Fasciculi*, teilen, die Zwischenräume zwischen diesen als interfaszikuläres Gewebe ausfüllen und jedes Nervenfaserbündel als *Perineurium* scheidenartig umhüllen. Dieses sendet feinste Septen, die Endoneurallamellen, in das Innere jedes Bündels, dessen einzelne Fasern außerdem von einer fibrillären Hülle, der Endoneuralscheide, umgeben sind. Endoneurallamellen und Endoneuralscheiden zusammen bilden das *Endoneurium*. Die Nervenfasern sind entweder weiß und doppelt oder grau und einfach konturiert (s. S. 5). Die Faserbündel vereinigen sich entweder bereits im Subduralraume zu einem Nerven und durchbohren vereint die Dura mater, von der der Nerv seine feste äußere Scheide erhält, oder sie treten gesondert durch die Dura hindurch. Zu jedem peripheren Nerven gehören ein oder mehrere zentrale Nervenkerne, seine Wurzeln, sein Stamm und seine Verzweigungen. Unter Nervenwurzeln versteht man in der makroskopischen Anatomie jene Nervenfaserbündel, die aus dem Zentralnervensystem aus- oder eintreten; sie stellen zusammen den scheinbaren oder oberflächlichen Ursprung, die peripheren Wurzeln, dar. Der tiefe oder eigentliche Ursprung oder die zentralen Nervenwurzeln werden durch die Faserzüge gebildet, die von dem Nervenkern aus die zentralen Nervenmassen durchziehen, um dann als periphere Wurzeln an der Oberfläche des Gehirns oder Rückenmarkes hervorzutreten. Die Nervenfasern teilt man nach ihrer Funktion in zentrifugale und zentripetale ein. Die zentrifugal leitenden Fasern der Nerven entspringen in den motorischen Ganglienzellen, die sich im Gehirn und Rückenmarke zu den meist ventral gelagerten motorischen Ursprungskernen der peripheren Bahnen vereinigen. Die zentripetal leitenden Fasern entspringen dagegen außerhalb von Gehirn und Rückenmark, z. B. in den Spinalganglien, den Kopfganglien, der Retina, der Regio olfactoria; die Ganglienzellen, mit denen diese Fasern im Gehirn und Rückenmark in Verbindung treten, bilden die Endkerne der betreffenden Nervenbahnen.

Jede Nervenzelle trägt einen langen, dünnen Fortsatz, den Achsenzylinderfortsatz (Neurit), den Neuraxon (Abb. 1071 3), und außerdem verschieden zahlreiche kurze, verzweigte Fortsätze, Dendriten (1, 2). Der Neuraxon entsendet feinste Seitenzweige, die Kollateralen (4), und splittert sich an seinem Ende in ein zartes Astwerk, das Endbäumchen (5), auf. Die Nervenzelle und ihre Ausläufer bilden zusammen eine morphologische und funktionelle Einheit, die man Neuron nennt. Jedes Neuron setzt sich mithin aus 3 Hauptstücken zusammen: der Nervenzelle, den Dendriten und dem Neuraxon mit dem Endbäumchen. Die Ausläufer des Neuraxon besorgen die Verbindung mit anderen Neuronen durch Berührung (Kontakt). Alle im Nervensystem enthaltenen Leitungsbahnen bauen sich aus hintereinander geschalteten Neuronen in der Weise auf, daß das Endbäumchen (Telodendron) des Achsenzylinderfortsatzes des einen Neuron mit der Nervenzelle eines anderen Neuron in räumliche Beziehung tritt.

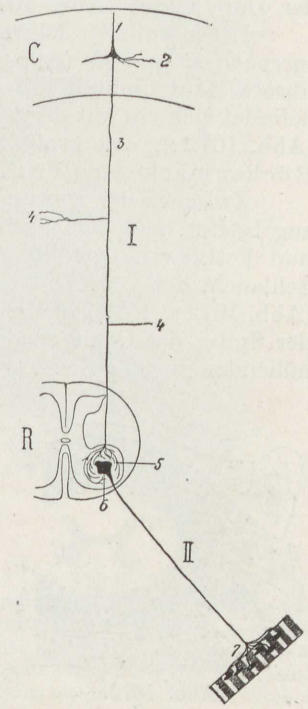

Abb. 1071.

Abb. 1071. Neuronenschema der kortikospinalen motorischen Bahn (Dexler).
C Großhirnrinde; R Rückenmark. I zentrales Neuron; II peripheres Neuron. 1 peripherer Dendrit der motorischen Rindenzelle; 2 Basaldendriten; 3 Neurit der motorischen Rindenzelle, 4, 4 seine Kollateralen; 5 Endbäumchen des Neuriten; 6 motorische Nervenzelle des Rückenmarkes; 7 Endaufsplitterung des Neuriten der motorischen Nervenzelle an der Muskelfaser.

Jede motorische Nervenzelle in den grauen Ventralsäulen des Rückenmarkes steht durch ihren Neuraxon mit der motorischen Endplatte einer quergestreiften Muskelfaser in organischer Verbindung. Endplatte, Neuraxon und zugehörige Nervenzelle des Rückenmarkes bilden als Einheit das erste oder periphere Neuron der motorischen Leitungsbahn (Abb. 1071 II).

Die motorische Nervenzelle in den Ventralsäulen kann von der Großhirnrinde aus erregt werden. Als Leitungsapparat dient der Neuraxon einer in der Großhirnrinde gelegenen motorischen Nervenzelle, dessen Endbäumchen die motorische Rückenmarkszelle umspinnt oder einschließt. Dieser übergeordnete Leitungsapparat entspricht wieder einem Neuron: es ist das zweite oder zentrale Neuron der kortikospinalen motorischen Bahn (Abb. 1071 I).

Andere Bahnen setzen sich aus mehreren Einheiten, den Neuronen 1., 2., 3. usw. Ordnung, zusammen, die gleichsam eine Kette für die physiologischen Erregungsvorgänge im peripheren und zentralen Nervensystem bilden (Bethe [82], Golgi [308], His [381], Key u. Retzius [449], v. Kölliker [476], v. Lenhossék [545], Marinesco [596], v. Waldeyer [1000]).

A. Die Zentralorgane des zerebrospinalen Nervensystems.

Übersichtliche Darstellung des zerebrospinalen Nervensystems für das Studium im Präpariersaale.

I. Die Gehirn- und Rückenmarkshüllen.

Das in der Schädelhöhle liegende Gehirn und das im Wirbelkanal sich befindende Rückenmark werden außer von den S. 26ff. u. 63ff. besprochenen knöchernen noch von **häutigen Hüllen,** *Meninges,* umgeben. Sie bestehen aus 3 umeinander liegenden Häuten, der Dura mater (Abb. 1072 3), der Arachnoidea (4) und der Pia mater (5).

1. Die äußerste häutige Hülle ist die **harte Hirn- und Rückenmarkshaut,** *Dura mater encephali et spinalis* (Abb. 1072 3, 1079 1 u. 1080 10). Diese derbe, feste, weiße, blutarme fibröse Haut umhüllt die Zentralorgane mantelartig. Zwischen ihr und der Arachnoidea befindet sich ein mit der klaren, serösen Subduralflüssigkeit gefülltes *Cavum subdurale* (Abb. 1072 7), eine große Lymphspalte, die von den peripheren Nervenwurzeln und am Rückenmarke von den Zacken des *Lig. denticulatum* (s. S. 773) durchsetzt wird.

Zwischen der *Dura mater spinalis,* die an ihren beiden Flächen einen Endothelüberzug besitzt, und dem Periost (Endost) der Wirbel befindet sich das mit lockerem Binde- und Fettgewebe gefüllte *Cavum epidurale* (Abb. 1072 2). Der von der Dura gebildete Schlauch, der vom For. occipitale magnum ab das Rückenmark als weiter Sack umgibt (Abb. 1072 3, 1079 1 u. 1080 10) und sich beim Pferd im Sakralkanal, ein wenig kaudal von der Spitze des Conus medullaris (s. S. 773), zu einer das Filum terminale (s. S. 773) umhüllenden engen Scheide verjüngt, wird nach außen in der Lage erhalten durch Scheiden, die er an die Nerven gibt (Durascheiden), durch das epidurale Fettpolster und dieses durchziehende, unregelmäßig verteilte Bindegewebsfäden und in seinem kranialen Abschnitte durch starke *Ligg. suspensoria durae matris,* die von der Dura zur Wirbelsäule gehen.

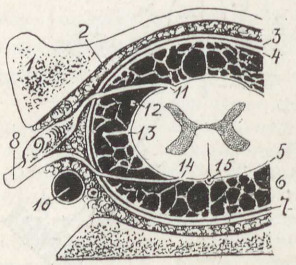

Abb. 1072.

Abb. 1072. Situs des Pferderückenmarkes (Dexler).
1 linker kaudaler Proc. articularis vertebrae IV.; 2 Epiduralraum; 3 Dura mater; 4 Arachnoidea; 5 Pia mater; 6 Subarachnoidealraum mit Fächerwerk; 7 Subduralspalte; 8 Spinalnervenstamm; 9 Ganglion spinale; 10 linker Wirbelblutleiter; 11 Dorsalwurzelaustritt; 12 N. accessorius spinalis; 13 Lig. denticulatum; 14 Austritt einer Ventralwurzel; 15 A. spinalis ventralis.

Im Bereiche des Atlas ist beim Pferde die ventrale Wand des Duraschlauches an den 1. Halswirbel befestigt, und zwar a) durch verschieden stark hervortretende, im allgemeinen aber schwache Bindegewebsbündel, die von der Außenseite der Dura mater abgehen, den Epiduralraum durchsetzen und jederseits am ventralen Rande des Flügelgrubenloches am Atlas enden; die Bündel sind durch ganz lockeres Bindegewebe zu einer dünnen Platte verbunden, die durch lockeres Bindegewebe auch an das Lig. dentis int. befestigt ist *(Lig. suspensorium transversum)*; b) durch eine unpaare fibröse Platte, die ungefähr 2 mm breit am For. occipitale magnum von der Außenseite der Dura mater abgeht, im Epiduralraume kaudoventral zur Spitze des Dens des Epistropheus verläuft, sich dabei fächerförmig verbreitert und am Dens mit dem Lig. dentis int. verschmilzt *(Lig. suspensorium longum)*.

Die *Dura mater encephali* umschließt das Gehirn und ist mit der Arachnoidea nur durch Blutgefäße verbunden. Sie ist an die Innenfläche der Schädelknochen durch Gefäße, Bindegewebe und elastische Fasern befestigt und vertritt zugleich deren inneres Periost (Endost). Ein Cavum epidurale fehlt im Schädelraume; die Dura mater encephali besitzt demnach nur an ihrer glatten und glänzenden inneren Fläche einen Epithelüberzug.

Die Befestigung der Dura an der Schädelwand ist am innigsten an allen vorspringenden Stellen (z. B. Crista petrosa, Tentorium osseum, Leisten der Nervenrinnen) und an der Sella turcica. Dorsal und seitlich ist die Verbindung, abgesehen von der Crista sagittalis interna, weniger fest, so daß hier die Dura mit stumpfer Gewalt vom Knochen abgelöst werden kann. Die Dura umhüllt an einzelnen Stellen Nerven- und Gefäßstämme.

Die Dura bildet 2 in das Schädelinnere ragende Fortsetzungen: eine an der Crista sagittalis interna und der Crista galli befestigte und sichelförmig gekrümmte mediane

Längsfalte, *Falx cerebri,* und eine zu dieser rechtwinklig stehende, an die Protuberantia occipitalis interna (oder das Tentorium osseum) und die Crista petrosa befestigte Querfalte, *Tentorium cerebelli membranaceum.* Die **große Gehirnsichel,** *Falx cerebri* (Abb. 1073 F), senkt sich in den die Hemisphären des Großhirns scheidenden Längsspalt ein; ihr dorsaler Rand ist konvex und median am Schädeldache befestigt; er reicht vom Tentorium osseum entlang der Crista sagittalis interna und der Crista galli bis zur Schädelbasis. Der freie Rand ist stark konkav und liegt dorsal vom Corpus callosum (s. S. 785) und mit seinem nasalen Endteile nasal vom Balkenknie.

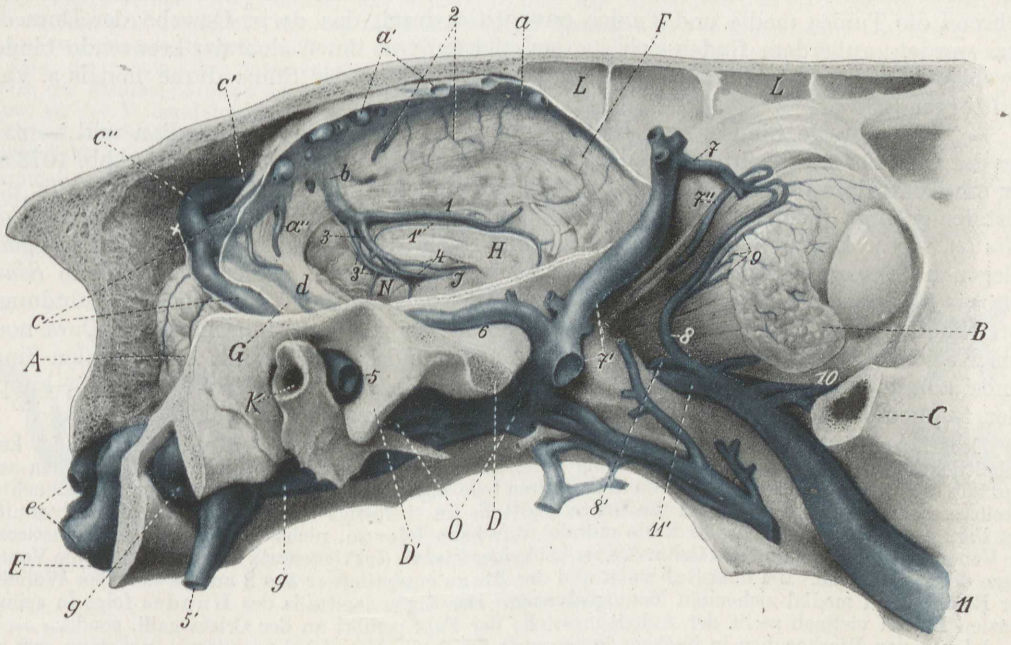

Abb. 1073. Blutleiter der Dura mater und Augenhöhlenvenen des Pferdes. 1 : 3.
a Sinus sagittalis; **a'** Parasinoidalräume; **a''** Mündung einer hinteren V. cerebri dorsalis; **b** Sinus rectus; **c** Sinus transversus dexter; **c'** Sinus transversus sinister; **c''** Sinus communicans; **d** Sinus petrosus; × Mündungsstelle des Sinus occipitalis; **e** Sinus basilaris; **g** Endabschnitt des Sinus basilaris, **g'** seine ampullenförmige Anschwellung. **A** Kleinhirn; **B** Gl. lacrimalis; **C** Processus temporalis des Jochbeins; **D** Proc. zygomaticus des Schläfenbeins; **D'** Proc. postglenoidalis; **E** Condylus occipitalis; **F** Falx cerebri; **G** Tentorium cerebelli membranaceum; **H** Corpus callosum; **J** Massa intermedia; **K** Porus acusticus ext.; **L, L** Sinus frontalis; **N** Epiphyse; **O** Venengeflecht in der Fossa subtemporalis. 1 V. corporis callosi major; 1' V. corporis callosi minor; 2 Venen der Facies medialis der Hemisphäre; 3 V. cerebri magna; 3' Venen der Epiphyse; 4 Vv. cerebri int.; 5 V. cerebralis dorsalis; 5' V. cerebralis ventralis; 6 Emissarium am Grunde des Jochfortsatzes des Schläfenbeins; 7 V. frontalis; 7' V. temporalis prof.; 7'' V. ethmoidalis; 8 V. ophthalmica dorsalis; 8' Vene, die in der häutigen Auskleidung der Fissura orbitalis entsteht; 9 Vv. lacrimales; 10 V. ophthalmica ventralis; 11 V. reflexa; 11' Übergang des Ramus communicans dorsalis in den Sinus cavernosus.

Beim Pferd und Hunde trennt die Falx cerebri nasal und kaudal (bis auf die Verlötungsstelle, S. 781) die Hemisphären völlig. Sie reicht aber auch hier mit dem bogigen freien Rande nicht bis auf den Balken, sondern läßt den Gyrus cinguli frei. Bei den Wiederkäuern und dem Schwein ist die große Sichel niedrig; bei dem Schaf und der Ziege ist sie stellenweise ganz verstrichen.

Als Fortsetzung der großen Sichel findet sich beim Menschen kaudal vom Tentorium cerebelli die kleine Sichel, *Falx cerebelli*; bei den Haustieren ist sie ganz unbedeutend und wird nur durch eine sagittale Duraverdickung angedeutet.

Das **Gehirnzelt,** *Tentorium cerebelli membranaceum* (Abb. 1073 G), senkt sich in die Fissura transversa cerebri (s. S. 776) ein und bildet eine quere Scheidewand zwischen dem Kleinhirn und den Großhirnhemisphären, die median bis auf die Vierhügel und seitlich bis auf die Schädelbasis herabreicht und beim Hund und bei der Katze verknöchert.

Ihr ventraler Rand ist stark konkav *(Incisura tentorii cerebelli)*, während ihr dorsaler Rand, der an der Schädelwand (der Protuberantia occipitalis int. bzw. dem Tentorium osseum und zum Teil an der Crista petrosa) befestigt ist, stark konvex ist.

In Verdoppelungen der Dura finden sich eigenartige Kanäle, die mit Endothel ausgekleidet und stellenweise von Bindegewebsbälkchen durchsetzt sind. Sie führen venöses Blut und heißen **Blutleiter,** *Sinus venosi;* an vielen Stellen liegen sie in Knochenkanälen und Rinnen; die dem Knochen anliegende Platte der Dura verschmilzt dann mit dessen Periost, so daß der Anschein erweckt wird, als ob sich der Sinus zwischen Dura und Knochen befände. Die Sinus bilden am Gehirn ein dorsales und ein basilares System (Dennstedt [179]) und unterscheiden sich von den eigentlichen Venen durch ihre im allgemeinen prismatische Form, ihr ständig offenes Lumen, die Abwesenheit von Klappen im Innern und ferner dadurch, daß ihre Wand nur aus der mit Endothel bekleideten Intima besteht, während die Tunica media und Tunica adventitia durch das derbe Gewebe der Dura ersetzt werden; außerdem finden sich in den meisten von ihnen einander kreuzende bindegewebige Lamellen und Bälkchen. Über die Entwicklung der Sinus durae matris s. van Gelderen [295 a].

α) Das **dorsale Sinussystem** besteht im wesentlichen aus dem median und ventral von der Crista sagittalis interna in der Falx cerebri gelegenen *Sinus sagittalis* (Abb. 1073 a), der am Tentorium osseum in einen rechten und linken *Sinus transversus* übergeht (c, c′); letzterer gelangt jederseits in den Schläfenkanal und setzt sich in die *V. cerebralis dorsalis* (5) fort. Hierzu kommen noch die am Dache der kaudalen Schädelhöhlengegend gelegenen *Sinus occipitales* und der jederseits an der Crista petrosa verlaufende *Sinus petrosus* (d). Seitlich von der Medianebene besitzt der Sinus sagittalis im Mündungsbereiche der mittleren und kaudalen Vv. cerebri dorsales (a″) innerhalb der Dura noch eine Kette von Hohlräumen, in die Gehirnvenen münden und die mit den dorsalen Sinus venosi kommunizieren (Parasinoidalräume) (a′). Sie sind beim Pferde kolben-, knopf- oder taschenförmig, beim Hunde rundlich und dorsoventral abgeplattet.

Der Längsblutleiter, **Sinus sagittalis** *(superior N.)* (Abb. 538 57, 1073 u. 1074 a), bildet kein einheitliches Gefäß; er ist vielmehr maschig durchsetzt und hat innen eine nicht immer deutlich ausgeprägte sagittale Scheidewand, die ihn in 2 Hälften teilt, so daß er paarig oder in mehrere Gefäßbuchten geteilt erscheint. Er ist dorsal an die Crista sagittalis int. befestigt und liegt im dorsalen Abschnitte der Falx cerebri. In sein nasales Ende münden nur beim Pferde, nicht bei den übrigen Haustieren, die Venen des Siebbeins und des Gehirns, aber bei keiner Tierart (im Gegensatz zum Menschen) die Venennetze der Nasenhöhle. Bei dem Schwein und der Ziege entspringt er aus 2 an der dorsalen Wölbung der Riechgruben medial ziehenden Meningealvenen. Der Sinus sagittalis des Hundes folgt in seinem nasalen Drittel vielfach nicht der Anheftungsstelle der Falx cerebri an der Crista galli, sondern steigt kaudal von den Riechgruben in flachem Bogen quer durch die Hirnsichel nasodorsal, um dann erst am konvexen Sichelrand unter der Sutura sagittalis des Schädelgewölbes kaudal zu ziehen. Beim Schafe geht er aus einer Vene hervor, die in einer seichten Rinne der hier ganz verstrichenen Hirnsichel kaudal verläuft und erst an der Falx cerebri von den Duraplatten vollkommen umschlossen wird. Kaudal gehen die beiden Hälften des Sinus sagittalis, in eine Knochenfurche (oder einen Kanal) gelagert, zum Tentorium osseum, treten in dieses ein oder zwischen dieses und die Schädelkapsel und biegen rechts und links ab als Querblutleiter, **Sinus transversi** (Abb. 1073 c, c′ u. 1074 c, c). Beide Querblutleiter stehen durch einen Querast in Verbindung, den *Sinus communicans* (Abb. 1074 c′), der bei dem Pferd (Abb. 1073 c″) und der Katze in einem im Tentorium osseum querverlaufenden Knochenkanal, bei den Wiederkäuern und dem Schwein in der Dura mater cerebelli verläuft, so daß der Confluens sinuum (s. unten) ein Gefäßdreieck vorstellt; nur beim Hund (und bisweilen bei der Katze) mündet der Sinus sagittalis, ohne sich zu teilen, in einen einheitlichen Sinus transversus ein, der den beiden Sinus transversi und dem S nus communicans der anderen Tiere zusammen entspricht, so daß ein Gefäßdreieck nicht zustandekommt. Der Sinus transversus liegt in der Basis des knöchernen Zeltes und an der dieses fortsetzenden Crista petrosa zwischen Scheitel- und Hinterhauptsbein, zum Teil im Knochen. Er tritt dann in den Schläfenkanal und wird zur *V. cerebralis dorsalis* (Abb. 1073 5). Beim Pferd ist meist der linke Querblutleiter stärker als der rechte. Der **Sinus petrosus** *(superior N.)* (Abb. 1073 u. 1074 d) verläuft am nasomedialen Rande des Felsenbeins bzw. an der Crista petrosa kaudodorsal und mündet in den Sinus transversus an dessen Übergang in den Schläfenkanal ein. Die **Sinus occipitales** (Abb. 1074 e) werden durch Venen des Kleinhirns vertreten, die seitlich an der Nackenwand des Schädels zwischen der Wurmgrube und den Seitengruben verlaufen, zwei dicht nebeneinander liegende, ganz kurze Knochenkanäle passieren und in den Sinus communicans münden. Die Sinus occipitales haben bei allen Haussäugetieren eine wenig beständige Form und werden meist durch Diploë-, Meningeal- und oberflächliche Kleinhirnvenen ersetzt. Beim Hunde vereinigen sich diese Venen nach Bluntschli [89] zu einer starken V. cerebri dorsalis media, die in den Sinus sagittalis mündet. Das Vereinigungsgebiet der Blutleiter des dorsalen Systems im Bereiche des Tentorium osseum heißt *Confluens sinuum.*

In den Sinus sagittalis mündet an seiner Teilungsstelle in die beiden Sinus transversi oder dicht kranial davon (Abb. 1074 bei b) der **Sinus rectus** (Abb. 538 60 u. 1073 b), der dicht hinter dem kaudalen Rande des Balkenwulstes beginnt und zwischen den Hemisphären im Sichelfortsatze kaudodorsal ansteigt. Er entsteht durch den Zusammenfluß der dorsal vom Balken liegenden *V. corporis callosi (major) (Sinus sagittalis inferior N.)* (Abb. 538 58 u. 1073 1), die einen Teil der Venen an der medialen Mantelfläche aufnimmt, mit der V. cerebri magna und den von der Zirbel aufsteigenden Venen (Abb. 1073 3′). Die *V. cerebri magna (Galeni)* (Abb. 538 59 u. 1073 3) entsteht ventral vom Balkenwulst aus der Vereinigung

der beiden *Vv. cerebri int.* (Abb. 1073 4), die in der Tela chorioidea ventriculi III von den Columnae fornicis zum Balkenwulste ziehen und ihrerseits aus dem Zusammenflusse der an der Stria terminalis liegenden *V. terminalis* mit der vom Plexus chorioideus ventriculi lateralis stammenden *V. chorioidea* entstehen. Bei dem Pferde kommt außer der V. corporis callosi major meist noch eine *V. corporis callosi minor* (Abb. 1073 1′) vor, die unmittelbar auf dem Balken von dessen Knie zum Balkenwulste zieht, um dessen kaudalen Rand ventral umbiegt und hier in die V. cerebri magna einmündet. In das dorsale Sinussystem münden außerdem noch die *Vv. cerebelli dorsales* (in den Sinus transversus bzw. Sinus communicans), die *Vv. cerebri dorsales* (in den Sinus sagittalis), spärliche Venen aus der Dura mater und Knochenvenen *(Vv. diploicae)*. Die Vv. cerebri und Vv. cerebelli bilden an der Oberfläche des Gehirns ein erheblich engmaschigeres Netz als die Arterien.

Beim Schwein und Rinde kann der Confluens sinuum durch ein m. o. w. entwickeltes Blutleiternetz ersetzt werden *(Rete sinuum)*, das beim Rind über der Felsenbeinspitze zu einem spindelförmigen Blutraume zusammenfließt, der von zahlreichen langen Spannfasern durchzogen wird. Bei den Wiederkäuern und dem Hunde teilt sich der Querblutleiter über der Spitze der Felsenbeinpyramide in 2 Äste; der nasale führt nasal von der Felsenbeinpyramide durch den Schläfengang zur V. cerebralis dorsalis, der kaudale *(Sinus condyloideus)* kaudal von ihr durch den Canalis condyloideus zum Sinus basilaris bzw. zu der V. condyloidea und dem Sinus columnae vertebralis. Bei dem Schwein und der Katze teilt sich der Sinus transversus ebenfalls in 2 Zweige; der nasale windet sich in Ermangelung eines Meatus temporalis kaudal vom Felsenbeine nach dem For. lacerum aborale, wo er in die V. cerebralis ventralis mündet, während sich der kaudale Zweig ähnlich wie bei den Wiederkäuern verhält. Beim Schweine mündet in den Sinus transversus noch ein *Sinus petrososquamosus*, der an seinem Ursprunge zwischen Scheitelbein, Schläfenbeinschuppe und Felsenbein mit Stämmen der Vv. meningeae mediae in Verbindung steht.

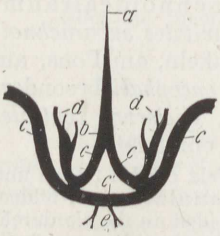

Abb. 1074.

Abb. 1074. Dorsales Sinussystem des Pferdes. (Schematisch.)

a Sinus sagittalis; b Mündung des (durch a verdeckten) Sinus rectus; c, c Sinus transversi; c′ Sinus communicans; d, d Sinus petrosi; e Sinus occipitales.



Abb. 1075.

Abb. 1075. Basilares Sinussystem des Pferdes. (Schematisch.)

f, f Sinus cavernosus, f′ seine Fortsetzung in die Fiss. orbitalis bzw. in die V. reflexa; g Sinus intercavernosus nasalis; g′ Sinus intercavernosus caudalis; h Sinus basilaris, h′, h′ sein extrakranieller Teil, h″ seine ampullenähnliche Erweiterung, i, i seine Endteile, i′, i′ deren Übergang in die Sinus columnae vertebralis; H Fossa hypophyseos.

β) Das **basilare Sinussystem** besteht aus dem die Hypophyse umkreisenden, durch die beiderseitigen *Sinus cavernosi* und die diese verbindenden *Sinus intercavernosi* gebildeten *Sinus circularis* und dem von diesem jederseits gegen das For. magnum ziehenden *Sinus basilaris* (Abb. 1073 e, g).

Der **Sinus cavernosus,** Fächeriger Blutleiter (Abb. 1075 f, f), stellt jederseits einen gebuchteten Hohlraum dar, der seitlich von der Hypophyse in einer Durafalte liegt. Er steht nasal mit Venen in Verbindung, die aus dem Auge und der Nase kommen (Abb. 1075 f′), und geht kaudal in den **Sinus basilaris** *(Sinus petrosus inferior N.)* (Abb. 1073 g u. 1075 h) über, der zum For. magnum führt. Dieser ist bei allen Haustieren ein nasal vom For. occipitale magnum auf der Innenfläche des Hinterhauptsbeins gelegener Kranz oder Halbring netzartig verflochtener Gefäßanschwellungen, der bei dem Pferde, dem Rind und dem Schwein am mächtigsten entwickelt ist, aber nur bei den 2 zuletzt genannten Tierarten intrakraniell, beim Pferde jedoch zum Teil extrakraniell liegt, mit dem Sinus circularis direkt in Verbindung steht und kaudal ohne scharfe Grenze in den Sinus columnae vertebralis übergeht. Der Sinus cavernosus ist mit dem der anderen Seite durch Queräste *(Sinus intercavernosi)* (Abb. 1075 g, g′) verbunden. Dadurch, daß diese Verbindung nasal und kaudal von der Hypophyse (Sinus intercavernosus nasalis und caudalis) stattfindet, entsteht der **Sinus circularis.** Beim Hund und Schafe fehlt der Sinus intercavernosus nasalis, wodurch der Sinus circularis hufeisenförmig wird. Der Sinus circularis des Schweines fließt zu einem einzigen, die Fossa hypophyseos bedeckenden und dorsal von der Hypophyse begrenzten Blutraume zusammen. Beim Rind und Schweine wird der Sinus circularis m. o. w. vom Netze der A. carotis int. ausgefüllt. Der Sinus cavernosus ist nur beim Hund und Menschen ausgesprochen kavernös (Schindo [813]). In das basale Sinussystem, das auch mit der V. condyloidea und V. occipitalis ventr. und mit den Venen der Augenhöhle und Nase (Abb. 1075 f′) kommuniziert, münden die *V. cerebri media, Vv. cerebri et cerebelli ventrales* und Venen der Knochen *(Vv. diploicae)*, des Auges und der Nase.

Die Venen des Gehirns und seiner Häute entspringen mithin nicht direkt aus Venen des Kopfes, sondern zunächst aus den Sinus bzw. münden in diese ein.

Bei allen Haussäugetieren mit Ausnahme des Pferdes besteht eine Verbindung zwischen dem dorsalen und dem basilaren Blutleitersystem. Diese wird durch den kaudalen Ast des Querblutleiters (s. oben) hergestellt, der größtenteils im Canalis condyloideus verläuft und deshalb *Sinus condyloideus* heißt. Eine 2. Kommunikation wird bei dem Schwein und der Katze durch die gemeinsame Mündung des nasalen Astes des Querblutleiters und des Sinus basilaris im For.

lacerum aborale vermittelt. Oft stehen die Blutleiter mit extrakraniellen Venen in Verbindung; solche Verbindungen heißen *Emissarien;* sie fehlen nur dem Schwein und der Katze. Zu unterscheiden ist zwischen denen der Fossa temporalis, des Planum nuchale und dem Franckschen Emissarium, das an der Pars temporalis des Stirnbeins liegt, nur beim Pferde vorzukommen scheint und auch hier häufig fehlt.

Wie aus dem dorsalen Sinussystem die *V. cerebralis dorsalis,* so entspringt aus dem basalen in Höhe des For. lacerum und der Crista petrosa die *V. cerebralis ventralis* (s. S. 711 und Abb. 1073 5'). Im übrigen geht dieses System am For. magnum über in die **Wirbelblutleiter,** *Sinus columnae vertebralis* (Abb. 1072 10), zwei starke, venöse Gefäße, die beiderseits zwischen Dura und Periost an den Seitenrändern des Lig. longitudinale int. bzw. seitlich an den Wirbelkörpern in Knochenfurchen verlaufen, durch Queräste, die unter dem genannten Band und meist im Knochen liegen, verbunden sind und mit den Rückenmarks- und Knochenvenen kommunizieren.

2. Auf die Dura mater folgt als 2. Gehirn- und Rückenmarkshülle die **Spinnwebenhaut,** *Arachnoidea* (Abb. 1072 4, 1079 6 u. 1080 9), eine dünne, gefäßlose bindegewebige Haut, die über die Spalten und Furchen des Gehirns und Rückenmarkes hinweggeht, ohne sich in sie einzusenken. Sie ist an ihrer äußeren Fläche glatt und mit Endothel bekleidet und mit der Pia mater durch zarte, endothelbekleidete Bälkchen verbunden, die von ihrer inneren Fläche abgehen und stellenweise ein Maschen- und Fächerwerk (Abb. 1072 bei 6) bilden. Der mit einer klaren, gelblichen Lymphe gefüllte Subarachnoidealraum, das *Cavum subarachnoideale* (6), zerfällt dadurch in viele einzelne *Cavitates subarachnoideales.* Am Seitenrande der Medulla oblongata, an den Großhirnschenkeln, am Pons, am Kleinhirnwurm, über der Fossa transversa usw. weicht die *Arachnoidea encephali* besonders weit von der Pia ab, so daß große Spalten, die Lymphzisternen, *Cisternae ventrales medullae oblongatae, pontis, vermis cerebelli, fossae transversae* usw., entstehen.

Die Arachnoidea encephali besitzt Zotten, die sich namentlich längs der Falx cerebri finden und zum Teil kleine Knötchen, *Granulationes arachnoideales,* Pacchionische Granulationen, bilden. Die *Arachnoidea spinalis* bildet einen lockeren Sack und sendet Arachnoideascheiden an die sie durchbohrenden Nervenwurzeln; sie ist weniger innig mit der Pia verbunden als die Arachnoidea encephali; nur median finden sich stärkere Verbindungsbalken zwischen beiden Häuten.

Der Subarachnoidealraum kommuniziert mit dem Hohlraumsystem des Gehirns und des Rückenmarkes bei den Tieren nur durch die paarige Apertura lateralis ventriculi quarti (s. S. 773 u. 784). Der Subdural- und Subarachnoidealraum kommunizieren nicht. Von beiden aus kann die Flüssigkeit 1. in das Venensystem, 2. in die Lymphspalten sämtlicher zerebrospinalen Nerven übertreten. Von den Lymphspalten der Nerven aus füllen sich (nahe den Forr. intervertebralia) besondere Lymphgefäße, die zu den Lnn. retropharyngei, Ln. pterygoideus, Lnn. mandibulares, Lnn. cervicales prof., Ln. costocervicalis, Ln. axillaris primae costae, Lnn. intercostales, Lnn. mediastinales aortici (dorsales), Lnn. lumbales aortici und Lnn. hypogastrici ziehen. 3. Von beiden Räumen aus füllen sich auch Lymphgefäße der Riech- und Nasenschleimhaut, des harten Gaumens und des Gesichtes sowie Lymphgefäße, die durch Öffnungen der Schädelhöhle hervortreten und zu den Lymphknoten des Kopfes und Halses gehen. (Näheres s. Baum [59 u. 63 c].)

3. Direkt am Gehirn und Rückenmark liegt die zarte, gefäßreiche, bindegewebige **weiche Hirn- und Rückenmarkshaut,** *Pia mater.* Sie senkt sich in alle Furchen und Vertiefungen ein und ist durch zahlreiche von Bindegewebe umscheidete Gefäße mit dem Gehirn und Rückenmark verbunden. a) Die *Pia mater encephali* dringt auch in den Sagittal- und Querspalt ein und von letzterem nach dem Hohlraumsystem des Gehirns vor (Abb. 1098 a). Im Querspalt umschließt sie nasal die V. cerebri magna (Abb. 1073 3) und das Corpus pineale. Diese m. o. w. verdickten Fortsetzungen der Pia mater heißen *Telae chorioideae* (s. S. 809 u. Abb. 1098 b, c). In ihr lockeres Bindegewebsstroma sind viele Blutgefäße eingelagert; Telae chorioidae und Blutgefäße bilden die Adergeflechte, *Plexus chorioidei* (bei b u. c). Diese sind an den Stellen, wo sie scheinbar im Gehirn liegen, von der *Lamina epithelialis* (C) (s. S. 809), dem Rest der embryonalen Epithelschicht der Gehirnblasenwand, überzogen und durch sie vom eigentlichen Hohlraumsystem des Gehirns völlig getrennt.

Das im Bereiche der Sehhügel ventral von Balken und Gewölbe und dorsal auf der von der Lamina epithelialis gebildeten dünnen Decke der 3. Hirnkammer liegende Adergeflecht ist der *Plexus chorioideus ventriculi tertii;* er besteht aus einem dorsalen und ventralen Teile, die am nasalen Ende ineinander übergehen. An dieser Stelle zweigt jederseits das seitliche Adergeflecht des Großhirns, *Plexus chorioideus ventriculi lateralis* (Abb. 1090 f u. 1091 b), ab, das sich durch das For. interventriculare hindurch (s. S. 791) in die Seitenkammer, und zwar in den Sulcus striae corneae (s. S. 787), erstreckt. In der Seitenkammer ist es natürlich in ganzer Ausdehnung durch die Lamina epithelialis bzw. die epithelial gebliebene Adergeflechtsfalte (s. S. 809) überzogen, die sich am freien Rande der Fimbria befestigt.

Auch am Cerebellum senkt sich die Pia mater ein. Sie bekleidet dabei denjenigen Teil der Wurmoberfläche, der den Marksegeln zugekehrt ist, und dringt scheinbar in die 4. Hirnkammer ein, während

sie von dieser tatsächlich durch das Velum medullare nasale und caudale getrennt bleibt. Sie bildet mit ihren Gefäßen zwischen kaudalem Marksegel und Kleinhirn das Adergeflecht des Rautenhirns, *Plexus chorioideus rhombencephali* (Abb. 1087 6). An diesem kann man wieder einen *Plexus medianus* und zwei *Plexus laterales* unterscheiden; der erstere ist nur schwach, liegt zwischen kaudalem Marksegel und Unterwurm und stellt die Verbindung zwischen den beiden letzteren, den seitlichen Adergeflechten des Rautenhirns (Abb. 1081 11 u. 1091 w'), dar. Diese sind sehr stark ausgebildet und erstrecken sich im wesentlichen jederseits zwischen Brachium caudale des Kleinhirns und Kleinhirnhemisphäre lateral.

Während die Tela chorioidea ventriculi tertii völlig geschlossen ist, besteht an der Tela chorioidea rhombencephali jederseits eine Öffnung, *Apertura lateralis ventriculi quarti*, durch die die 4. Hirnkammer mit den Subarachnoidealräumen in Verbindung steht (s. S. 772 u. 784).

b) Die *Pia mater spinalis* senkt sich in Form einer breiten Platte, *Septum medianum ventrale*, in die ventrale Medianfissur des Rückenmarkes ein und reicht bis zur Kommissur.

Zwischen dem Austritte der dorsalen und ventralen Nervenwurzeln liegt in der Pia jederseits das **gezahnte Band**, *Lig. denticulatum;* es besteht aus einem bei den großen Haustieren 1 mm dicken, runden, fibrösen Sagittalstrange (seitliches Rückenmarksband) (Abb. 1072 13, 1079 2 u. 1080 bei 4), der von der Medulla oblongata bis zum Conus medullaris reicht und von dem zwischen je 2 Nervenursprüngen und zwischen dem letzten Gehirn- und 1. Halsnerven Fortsätze in Form dreieckiger, mit der Spitze peripher gekehrter und von der Arachnoidea überzogener Zacken zur Dura mater gehen (Abb. 1080 3 u. 5).

In den Subarachnoidealräumen findet sich seröse Flüssigkeit (Subarachnoidealflüssigkeit, *Liquor subarachnoidealis);* sie bildet mit dem *Liquor encephalicus* im Hohlraumsystem des Gehirns die Zerebrospinalflüssigkeit, *Liquor cerebrospinalis.*

Über die Innervation der Hirnhäute s. Mobilio [645].

II. Das Rückenmark, Medulla spinalis.

Äußeres. Das Rückenmark ist ein plattrundlicher Strang, der außen aus weißer, innen aus grauer Substanz besteht, am For. magnum aus der Medulla oblongata hervorgeht und in der Mitte des Kreuzbeins endet. Es zerfällt in das Halsmark, *Pars cervicalis,* das Brustmark, *Pars thoracalis,* das Lendenmark, *Pars lumbalis,* und den kegelförmigen Endteil, *Conus medullaris,* der das Kreuzmark, *Pars sacralis,* bildet. Am Übergange des Halsmarkes in das Brustmark und im Lendenteile schwillt das Rückenmark spindelförmig an und bildet die Hals- und die Lendenanschwellung, *Intumescentia cervicalis* und *Intumescentia lumbalis* (Abb. 1076). Vom Ende des Lendenmarkes verjüngt sich das Rückenmark rasch, so daß es gegen die Mitte des Kreuzbeins in einen spitzen Kegel, *Conus medullaris,* ausläuft, der sich als dünner Endfaden, *Filum terminale,* noch eine kurze Strecke weit fortsetzt.

Der Conus medullaris und das Filum terminale werden (wie die Rübe des Pferdeschwanzes von Haaren) von einer großen Zahl von Nervensträngen umgeben, die im Wirbelkanal noch eine Strecke kaudal verlaufen. Das Ganze heißt *Cauda equina.*

Aus dem Rückenmark entspringt mit mehreren Bündeln in Höhe jedes Wirbels jederseits ein Rückenmarksnerv, der durch das For. vertebrale laterale nach außen gelangt. Nach den Nerven gliedert man das Rückenmark in Segmente (Metameren), z. B. beim Pferde das Halsmark in 8, das Brustmark in 18, das Lendenmark in 6, das Kreuzmark in 4—5 Segmente (Abb. 1076).

Die aus dem Wirbelkanal austretenden Spinalnerven bezeichnet man nach den Wirbeln, an oder zwischen denen sie austreten, als Halsnerven, *Nn. cervicales,* Brustnerven, *Nn. thoracales,* Lendennerven, *Nn. lumbales,* Kreuznerven, *Nn. sacrales,* und Schwanznerven, *Nn. coccygei.* Beim Menschen hat man von alters her den zwischen dem Occiput und dem 1. Halswirbel austretenden Nerven, der bei den Haustieren durch das For. vertebrale laterale des Atlas austritt, als 1. Halsnerven bezeichnet und den zwischen dem 7. Halswirbel und dem 1. Brustwirbel austretenden Nerven ebenfalls noch zu den Halsnerven gerechnet, so daß man trotz des Vorhandenseins von nur 7 Halswirbeln allgemein von 8 Halsnerven spricht. Die kaudal folgenden Brust-, Lenden-, Kreuz- und Schwanznerven werden in der Art bezeichnet, daß der zwischen dem 1. und 2. Brustwirbel austretende Nerv den 1. Brustnerv, der zwischen dem 12. Brustwirbel (Mensch) bzw. 18. Brustwirbel (Pferd) und dem 1. Lendenwirbel austretende Nerv den 12. bzw. 18. Brustnerv darstellt usw. Die Spinalnerven (mit Ausnahme der Halsnerven, s. oben) werden also nach dem Wirbel benannt, durch dessen Incisura vertebralis caudalis sie aus dem Wirbelkanal austreten.

Die dorsale und ventrale Fläche des Rückenmarkes sind schwach, die Seitenflächen stärker gewölbt. An der dorsalen Fläche findet sich median die ganz seichte **dorsale Medianfurche,** *Sulcus medianus dorsalis (posterior N.)* (Abb. 1078 1, 1079 4 u. 1119 a), von der aus ein medianes Gliaseptum, das *Septum medianum dorsale* (Abb. 1078 6, 1119 i), bis nahe zum Zentralkanal (Abb. 1119 l) in die Tiefe geht, während an der Ventralfläche ein tieferer

Spalt, der **ventrale Medianspalt,** *Fissura mediana ventralis (anterior N.)* (Abb. 1077 7, 1078 13 u. 1119 o), vorhanden ist. Durch diese beiden Medianfurchen wird das Rückenmark in 2 symmetrische Hälften geschieden, die durch die **Commissura spinalis** (Abb. 1078 12 u. 1119 k, n, n′) verbunden sind. Parallel mit der dorsalen Medianfurche verläuft eine **Seitenfurche,** *Sulcus lateralis dorsalis* (Abb. 1078 3 u. 1119 d); in ihr treten die dorsalen Wurzeln (Abb. 1119 I) der Spinalnerven aus.

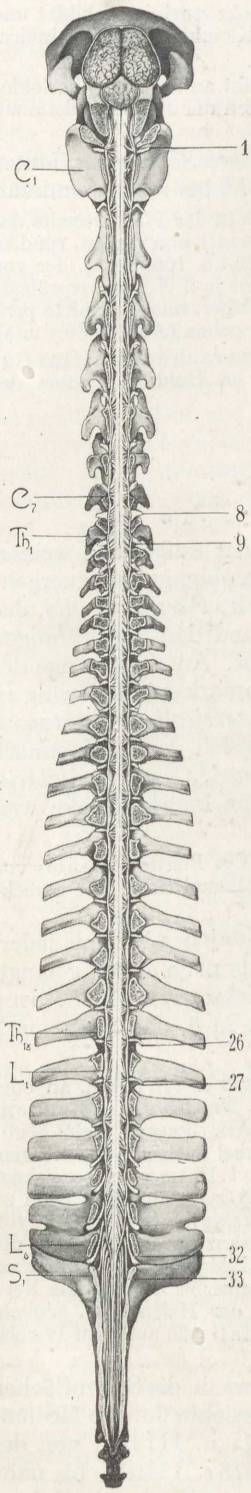

Abb. 1076.

Eine ähnliche Seitenfurche an der Ventralfläche des Rückenmarkes existiert nicht. Erst durch Ausreißen der ventralen Wurzelfasern vermag man eine seichte longitudinale Einsenkung zu erzeugen, die als *Sulcus lateralis ventralis* aufgefaßt werden kann. Zwischen der dorsalen Seiten- und Medianfurche nimmt man an einzelnen Stellen des Rückenmarks jederseits noch einen seichten *Sulcus intermedius dorsalis* (Abb. 1078 2, 1117 spd u. 1119 b) wahr. Die erwähnten Furchen deuten die Zerlegung des Markmantels des Rückenmarkes in weiße Stränge an (s. unten).

Lage. Das von seinen Häuten (s. S. 768, 772 u. 773) umschlossene Rückenmark füllt den Wirbelkanal nicht ganz aus, da sich zwischen der äußeren Hülle und der Wand des Wirbelkanals noch ein von Bindegewebe, Fett und Gefäßen erfüllter weiter Epiduralraum befindet.

Bau. Das Rückenmark besteht, wie Querschnitte (Abb. 1077, 1078 u. 1119) zeigen, aus einer weißen Mantelsubstanz, *Substantia alba* (Abb. 1077 5), und einer grauen Achsensubstanz, *Substantia grisea* (1, 2, 3). In der letzteren befindet sich axial der enge **Zentralkanal,** *Canalis centralis* (Abb. 1078 7 u. 1119 l), der nasal in die 4. Hirnkammer übergeht und kaudal sich im Conus medullaris zu dem unbedeutenden *Ventriculus terminalis* erweitert. Er ist von dem Ependym (s. S. 767) ausgekleidet. Die **graue Substanz,** *Substantia grisea,* bildet eine vierkantige Säule, die an allen 4 Flächen stark konkav ist (Abb. 1077) und in einen den Zentralkanal umgebenden Kommissurenteil, *Substantia grisea centralis* (3), und 4 vorstehende Leisten, *Columnae griseae,* nämlich 2 **Dorsal-** und 2 **Ventralsäulen,** *Columnae dorsales* und *Columnae ventrales* (1, 2), zerfällt. Im Querschnitt hat die graue Substanz die Form eines lateinischen H, das aus einer zentralen Kommissur und 2 dorsalen und 2 ventralen Hörnern *(Cornua dorsalia* und *Cornua ventralia),* den Querschnitten der Säulen (Abb. 1078 4, 10), besteht. Von der Basis der Ventralsäulen ragt seitlich die schwache graue **Seitensäule,** *Columna lateralis (Cornu laterale)* (Abb. 1078 9 u. 1119 q), in den Markmantel vor. Die **weiße Substanz** zerfällt in 2 Dorsal-, 2 Ventral- und 2 Seitenstränge. Der **Dorsalstrang,** *Funiculus dorsalis* (Abb. 1078 5), liegt jederseits zwischen dem Septum dorsale (Abb. 1078 6 u. 1119 i) und der Dorsalsäule (Abb. 1077 1, 1078 4 u. 1119 p) bzw. der dorsalen Seitenfurche; der **Ventralstrang,** *Funiculus ventralis* (Abb. 1078 11), liegt zwischen dem ventralen Medianspalt (Abb. 1078 13 u. 1119 o) und der Ventralsäule (Abb. 1077 2, 1078 10 u. 1119 r). Die Ventralstränge stehen in der Tiefe durch die weiße Kommissur (Abb. 1078 12 u. 1119 n′) in Verbindung, während die Dorsalstränge durch das Septum medianum dorsale (Abb. 1078 6, 1119 i) voneinander getrennt sind. Die **Seitenstränge,** *Funiculi laterales* (Abb. 1078 8), liegen zwischen der dorsalen und ventralen Seitenfurche bzw. zwischen den Dorsal- und Ventralsäulen und den dorsalen und ventralen Nervenwurzeln. Die Markstränge zerfallen

Abb. 1076. Dorsalansicht des im geöffneten Wirbelkanal liegenden Rückenmarkes des Pferdes (Dexler).

C 1 erster Halswirbel; **C** 7 letzter Halswirbel; **Th** 1 erster Brustwirbel; **Th** 18 letzter Brustwirbel; **L** 1 erster Lendenwirbel; **L** 6 letzter Lendenwirbel; **S** 1 erster Kreuzwirbel. 1 erster Halsnerv; 8 letzter Halsnerv; 9 erster Brustnerv; 26 letzter Brustnerv; 27 erster Lendennerv; 32 letzter Lendennerv; 33 erster Kreuznerv.

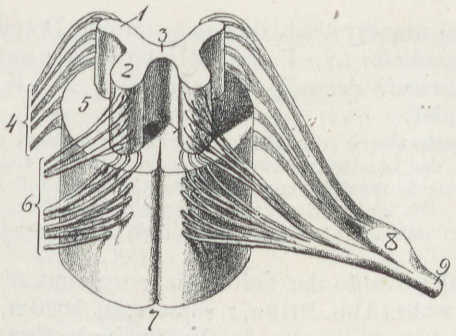

Abb. 1077. Rückenmarkssegment mit teilweise entferntem weißen Markmantel. Schematisch (Dexler).

1 Columna dorsalis; 2 Columna ventralis; 3 Substantia grisea centralis; 4 Dorsalwurzeln; 5 weißer Markmantel; 6 Ventralwurzeln; 7 Fissura mediana ventralis; 8 Ganglion spinale; 9 Stamm des Spinalnerven.

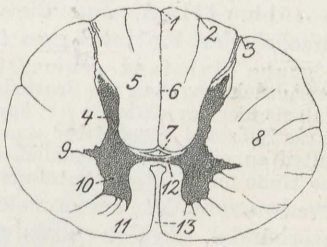

Abb. 1078. Halsmarkquerschnitt des Menschen, 4:1 (Dexler).

1 Sulcus medianus dorsalis; 2 Sulcus intermedius dorsalis; 3 Sulcus lateralis dorsalis; 4 Dorsalhorn; 5 Dorsalstrang; 6 Septum medianum dorsale; 7 Zentralkanal; 8 Seitenstrang; 9 Seitenhorn; 10 Ventralhorn; 11 Ventralstrang; 12 Commissura alba ventralis; 13 Fissura mediana ventralis.

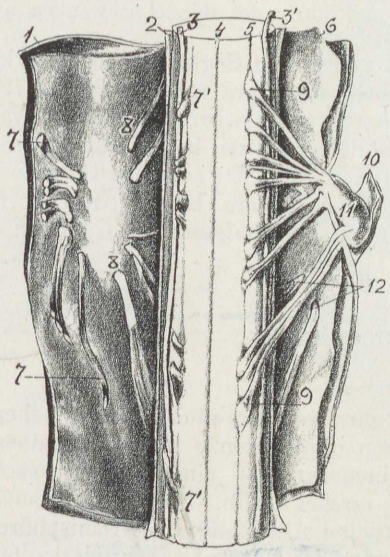

Abb. 1079.

Topographie der Wurzeln des 2. Halssegmentes des Pferderückenmarkes; Dura und Arachnoidea sind dorsal aufgeschnitten und zurückgeklappt (Dexler), 1:1.

1 Dura mater; 2 Lig. denticulatum; 3 N. accessorius spinalis sinister; 3′ N. accessorius spinalis dexter; 4 Sulcus medianus dorsalis; 5 Sulcus lateralis dorsalis; 6 Arachnoidea; 7, 7 linke Dorsalwurzelreihe (abgeschnitten); 7′, 7′ zentrale Stümpfe der linken Dorsalwurzelreihe; 8, 8 linke Ventralwurzelreihe; 9, 9 rechte Dorsalwurzelreihe; 10 Spinalnervenstamm; 11 Ganglion spinale dextrum; 12 Ventralwurzeln der rechten Seite.

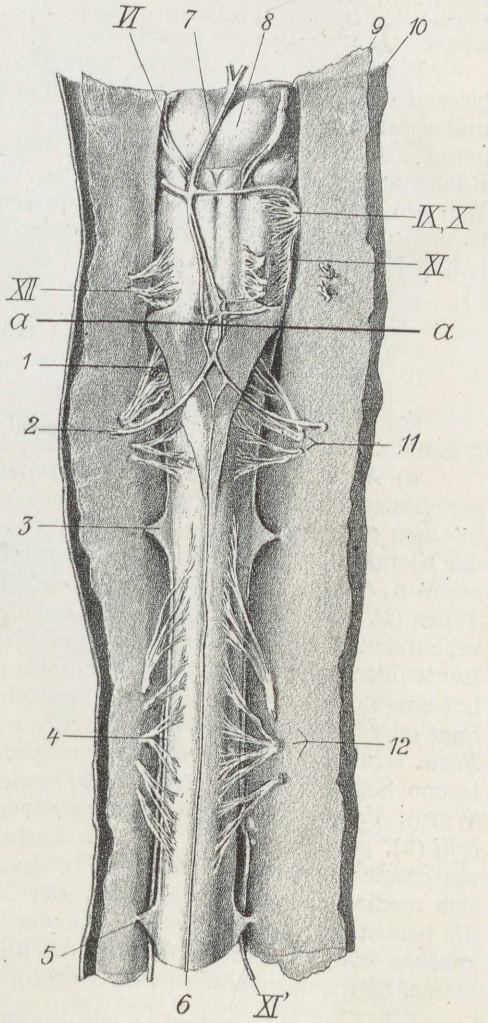

Abb. 1080.

Abb. 1080. Ventralansicht der Medulla oblongata und der 2 nasalen Zervikalsegmente des Pferdes (Dexler), 3:2.

1 laterale Kante des Lig. suspensorium arachnoideale; 2 Durchtritt der A. cerebrospinalis dextra; 3 zweiter Zahn des Lig. denticulatum; 4 interdentale Randleiste des Lig. denticulatum; 5 dritter Zahn des Lig. denticulatum; 6 A. spinalis ventralis; 7 A. basilaris cerebri; 8 Pons; 9 Arachnoidea; 10 Dura mater; 11 Ventralwurzelbündel des 1. Halssegmentes; 12 Ventralwurzelbündel des 2. Halssegmentes. VI N. abducens; IX, X N. vagoglossopharyngeus; XI N. accessorius vagi; XI′ N. accessorius spinalis; XII N. hypoglossus. a, a Grenzlinie zwischen Medulla oblongata und Rückenmark.

in Unterabteilungen (hierüber s. S. 813). Hier sei nur erwähnt, daß man an den Dorsalsträngen die medialen *Fasciculi graciles (dorsomediales N. V.)*, Gollsche oder zarte Stränge (Abb. 1119 2), und die lateralen *Fasciculi cuneati (dorsolaterales N. V.)*, Burdachsche oder Keilstränge (4), unterscheidet.

Die graue Substanz gewinnt in der Halsanschwellung des Rückenmarkes bedeutend an Querschnittsausdehnung, um im Brustmark ab- und in der Lendenanschwellung wieder derart zuzunehmen, daß sie hier am stärksten ist; kaudal davon nimmt sie rasch bis zur Spitze des Conus medullaris ab. Die graue Substanz bildet daher eine Doppelspindel. Die weiße Substanz erscheint kegelförmig; vom Sakralteil an nimmt sie allmählich an Masse ab, so daß sie am Conus medullaris nur noch eine ganz dünne Hülle um die graue Substanz bildet.

Nervenwurzeln. An der dorsalen und ventralen Kante der Seitenflächen nimmt man Nervenfaserbündel, die Nervenwurzelbündel, wahr (Abb. 1079 7, 7, 8, 8, 9, 9, 12, 1080 11, 12 und 1119 I, II). Die ventralen Wurzelbündel kommen direkt von der Ventralsäule, durchziehen die weiße Substanz und gelangen in der ventralen Wurzellinie (s. S. 811) nach außen (Abb. 1077 6). Die im Sulcus lateralis dorsalis eintretenden dorsalen Wurzelbündel ziehen zum kleinen Teil zum Rande der Dorsalsäule, zum größeren Teil wenden sie sich im Bogen durch das laterale Gebiet des Dorsalstranges der weißen Substanz an die mediale Seite der Dorsalsäule, in die sie allmählich einstrahlen (Abb. 1077 4 u. 1119 I).

Jedem Rückenmarkssegment entspricht eine Anzahl Wurzelbündel (Abb. 1077 4, 6, 1079 7–9, 12, 1080 11, 12); einige liegen kranial, einige kaudal vom betreffenden For. intervertebrale. Die ventralen Bündel sind feiner und zahlreicher als die dorsalen. Zahl und Stärke der Bündel schwanken nach der Körpergegend; sie sind am bedeutendsten bei den Gliedmaßennerven.

Die dorsalen und die ventralen Wurzelbündel von jedem Segment verlaufen konvergierend durch den Subarachnoidealraum, durchbohren die Dura mater (Abb. 1079 7 u. 8) und vereinigen sich im Epiduralraum zu einer stärkeren ventralen und einer etwas dünneren dorsalen Nervenwurzel. Die Wurzelbündel erhalten beim Durchbohren der Rückenmarkshüllen Scheiden, die Pia-, Arachnoidea- und Durascheide. Die beiden Wurzeln vereinigen sich im For. intervertebrale zu je einem Rückenmarksnerven (Abb. 1077 9 u. 1079 10). In der dorsalen Wurzel liegt das **Spinalganglion**, *Ganglion spinale* (Abb. 1077 8, 1079 11 u. 1119 III).

III. Das Gehirn, Encephalon.

A. Äußeres[1]).

Am Gehirn unterscheidet man eine dorsale, eine ventrale und 2 Seitenflächen sowie 2 Enden. Die dorsale und die Seitenflächen gehen ohne Grenze ineinander über.

a) An der **dorsalen** und den **Seitenflächen** bemerkt man einen schräg nasoventral gerichteten, tiefen **Querspalt**, *Fissura transversa cerebri* (Abb. 1088), der das Gehirn in einen größeren nasalen und einen kleineren kaudalen Abschnitt, das **Hemisphären-** und das **Kleinhirn**, teilt. Beide Abschnitte stehen am Boden des Querspaltes durch den Gehirnstamm, *Caudex* (s. S. 778), in Verbindung. Das Hemisphärenhirn stellt mit seinen basalen Teilen (IV—VI in Abb. 1088) das **Großhirn**, *Cerebrum*, das Kleinhirn mit den basal mit ihm verbundenen Teilen, der Brücke und dem verlängerten Mark (I—III in Abb. 1088), das **Rautenhirn**, *Rhombencephalon*, dar. Das unregelmäßig kugelige **Kleinhirn**, *Cerebellum* (II 2), hat eine noch unregelmäßigere Oberfläche als das Großhirn. Es besitzt zahlreiche meist quer oder schräg verlaufende Furchen, *Sulci*, zwischen denen sich die Gehirnmasse in Form schmaler Windungen, *Gyri*, vorwölbt. Durch 2 lateral von der Medianebene gelegene Sagittalfurchen (Abb. 1090 i) wird das Kleinhirn in den wulstartigen, medianen **Wurm**, *Vermis* (h), und die **Seitenlappen**, Kleinhirnhemisphären, *Lobi laterales cerebelli* (k), geteilt. Seitlich an den Kleinhirnhemisphären bemerkt man über der Brücke ein gesondertes Läppchen, die Flocke, *Flocculus* (Abb. 1129 Fl). Am **Großhirn** findet sich median ein tiefer **Längsspalt**, der Mantelspalt, *Fissura longitudinalis cerebri*, der die beiden **Hemisphären** trennt. In der Tiefe des Spaltes sieht man, wenn man die Hemisphären etwas zur Seite drückt, daß ihre mittleren zwei Vierel durch eine weiße Fasermasse, den **Gehirnbalken** (Abb. 1090 b), *Corpus callosum*, verbunden sind. Die medialen

[1]) Der Studierende beginne mit dem Studium der knöchernen Schädelkapsel (S. 79 u. ff.) und schließe daran das Studium der häutigen Gehirnhüllen (s. S. 768—773) und der Blutgefäße (s. S. 622) und daran das des Gehirns nach der vorliegenden Schilderung. Über die Lage des Gehirns s. Ellenberger und Baum [223].

Flächen, *Facies mediales*, der Hemisphären liegen dicht aneinander. An dem abgerundeten dorsalen Medianrand (Mantelkante) geht jederseits die mediale in die dorsolaterale Fläche der Hemisphäre über. Diese Flächen sind infolge des Auftretens zahlreicher Furchen, *Sulci*, und Spalten, *Fissurae*, und der zwischen diesen liegenden Windungen, *Gyri*, sehr uneben. Über diese s. S. 795 ff.

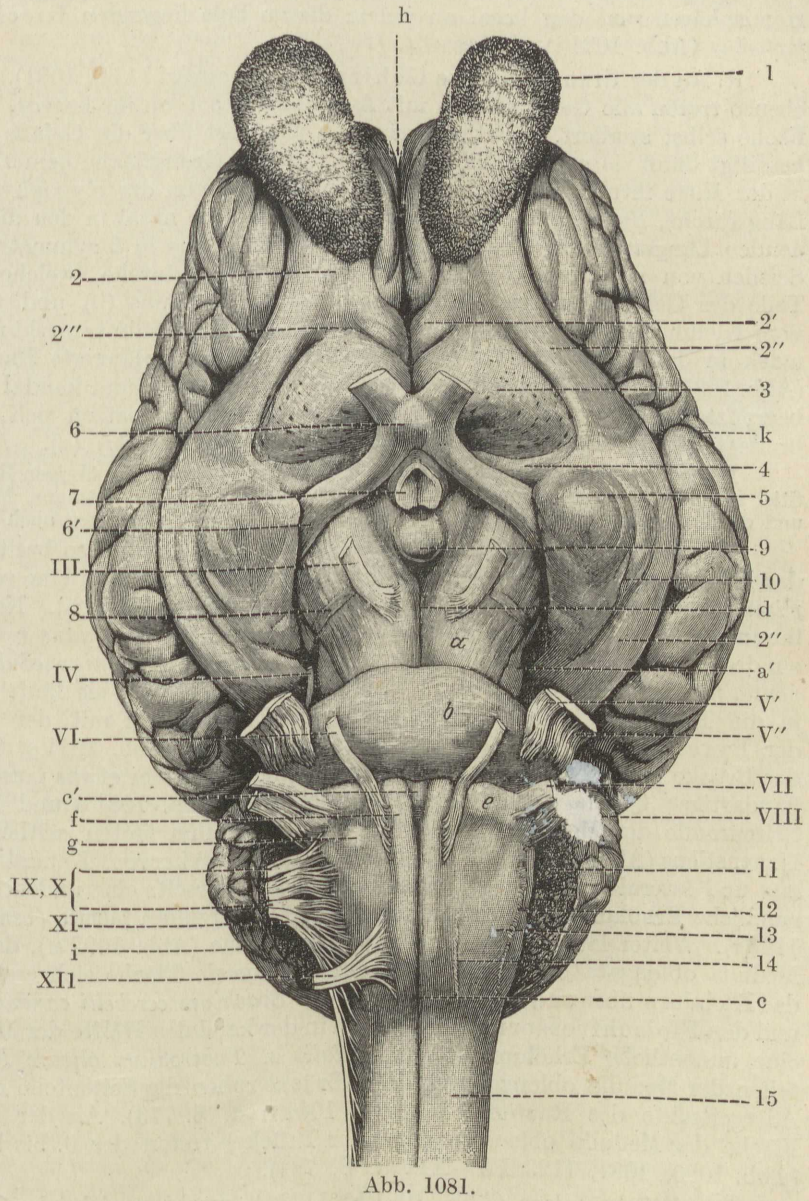

Abb. 1081.

Abb. 1081. Grundfläche des Pferdehirns, 1 : 1.

a Pedunculus cerebri sinister; **a′** Tegmentum pedunculi; **b** Pons; **c** Fissura mediana ventralis und Ende der Pyramidenkreuzung; **c′** Mittelstück des Corpus trapezoideum; **d** Fossa interpeduncularis; **e** Corpus trapezoideum; **f** Pyramis; **g** Tuberculum faciale; **h** Fissura longitudinalis; **i** Kleinhirn; **k** Fissura lateralis (Sylvii) des Hemisphärenhirns. 1 Bulbus olfactorius; 2 Tractus (Stria) olfactorius communis; 2′ Tractus (Stria) olfactorius medialis; 2″ Tractus (Stria) olfactorius lateralis; 2‴ Tractus (Stria) olfactorius intermedius; 3 Trigonum olfactorium; 4 Lamina perforata nasalis und Fossa transversa; 5 Lobus piriformis; 6 Chiasma opticum; 6′ Tractus opticus; 7 Infundibulum und Tuber cinereum; 8 Tractus peduncularis transversus; 9 Corpus mamillare; 10 Sulcus lobi piriformis; 11 Plexus chorioideus rhombencephali; 12 Durchtrittsstellen der Wurzelfasern der Nn. IX, X und XI; 13 Medulla oblongata; 14 Hypoglossuslinie; 15 erstes Segment der Medulla spinalis. III N. oculomotorius; IV N. trochlearis; V′ Radix motoria nervi trigemini; V″ Radix sensibilis nervi trigemini; VI N. abducens; VII N. facialis; VIII N. acusticus; IX und X N. glossopharyngeus und N. vagus; XI N. accessorius; XII N. hypoglossus.

Hebt man vom Querspalt aus die Großhirnhemisphären, die kaudal einen Teil des Kleinhirns bedecken, vorsichtig in die Höhe, dann sieht man in der Tiefe vor dem Kleinhirn zunächst vier rundliche Erhöhungen, die Vierhügel (s. S. 792 und Abb. 1091 p, p′ u. 1092 8 u. 26), mit einem ihnen nasal und median aufliegenden braunroten, kleinen Körper, der Zirbel (s. S. 790 u. Abb. 1091 n u. 1092 7), und nasal von den Vierhügeln wieder jederseits eine größere Erhöhung, die Sehhügel (s. S. 790 u. Abb. 1092 3 u. 6).

b) Am **kaudalen Ende** des Rhombencephalon geht das Gehirn in das Rückenmark über.

Die Grenze zwischen Hals- und Kopfmark liegt ungefähr in der kaudalen Umrandung des For. magnum oder ein wenig nasal davon. Der Austritt der ersten Ventralwurzelbündel des 1. Halsnerven (Abb. 1080 11) deutet diese Grenze an; das Rückenmark macht hier eine der embryonalen Nackenbeuge des Medullarrohres entsprechende dorsal konvexe Biegung (Abb. 1088).

c) Das **nasale Ende** des Gehirns wird durch die beiden abgerundeten Nasalpole der Hemisphären und den basal an jedem dieser Pole liegenden Riechkolben, *Bulbus olfactorius* (Abb. 1081 1), dargestellt.

d) An der **Grundfläche** des Gehirns, *Basis cerebri* (Abb. 1081), liegen dessen Gefäße; ebenso treten alle Gehirnnerven mit Ausnahme des 4. an ihr hervor. Ehe man die Grundfläche selbst studiert, orientiert man sich zunächst über die Gefäße (s. S. 638—641) und beseitigt dann sie und Arachnoideareste. An der Grundfläche bemerkt man eine ungefähr in der Mitte ihrer Länge wenig deutliche und hier von der Hypophyse verdeckte mediane Längsfurche, *Sulcus basilaris medianus encephali*, die nasal in den die Hemisphären scheidenden Längsspalt (h) übergeht und die basale Fläche in 2 symmetrische Hälften zerlegt. Seitlich von ihr bemerkt man jederseits eine Längsfurche, welche die basal sichtbaren Teile des Gehirnstammes, Medulla oblongata (13), Pons (b) und Großhirnschenkel (a), vom Kleinhirn (i) und Hemisphärenhirn scheidet. Weiterhin bemerkt man, daß das Rückenmark in das sich nasal verbreiternde Kopfmark, **verlängerte Mark**, *Medulla oblongata* (Abb. 1081 13), übergeht; an dieses schließt sich die nasal und kaudal durch eine Querrinne begrenzte **Brücke**, *Pons* (b), an. Von der Brücke aus setzen sich 2 nasal divergierende breite Stränge fort, die **Großhirnschenkel**, *Pedunculi cerebri* (a).

Da das Kleinhirn (kaudodorsal) und der Hirnmantel (nasal) den übrigen Hirnabschnitten wie einem Stiel aufsitzen, bezeichnet man diese (Medulla oblongata, Pons, Isthmus, Mittel- und Zwischenhirn und die Endhirnganglien [Stamm des Endhirns, s. S. 794]) zusammen auch als **Hirnstamm**, *Caudex*.

Die **Medulla oblongata** ist an der Brücke etwa doppelt so breit wie am Übergang in das Rückenmark. An ihrer basalen Fläche findet sich median eine seichte Längsfurche, *Fissura mediana ventralis (anterior N.)* (Abb. 1081 c, 1123 15). Neben dieser, zwischen ihr und einer undeutlichen Seitenfurche, *Sulcus paramedianus ventralis*, liegt jederseits ein dreiseitiger, schmaler Längsfaserzug, die **Pyramide**, *Pyramis medullae oblongatae* s. *Eminentia fasciculi cerebrospinalis N. V.* (Abb. 1081 f, 1123 16); sie läuft kaudal spitz zu, tritt in die Tiefe und kreuzt sich ventral vom Zentralkanal mit der der anderen Seite in der Pyramidenkreuzung, *Decussatio pyramidum* (Abb. 1081 c, 1123 12). Kaudal von der Brücke und lateral von der Pyramide findet sich ein etwas vorspringender, schmaler, bandartiger Querfaserzug, **Corpus trapezoideum** (Abb. 1081 e und 1123 17), der bis zum Seitenrande der Medulla oblongata reicht. Aus ihm treten seitlich der N. facialis und N. acusticus (Abb. 1081 VII, VIII u. 1123 VII, c u. v) hervor. Kaudal von diesem Querfaserzug und lateral von der Pyramide findet sich jederseits eine undeutlich abgesetzte, flache, rundliche Erhöhung, der Fazialishöcker, **Tuberculum faciale** *(ventrale)* (Abb. 1081 g u. 1123 7). Weiter lateral folgt das **Corpus restiforme** (Abb. 1092 31), das den Seitenrand der Medulla oblongata bildet und noch auf die dorsale Fläche sich erstreckt; es geht hier in das Kleinhirn über und bildet jederseits das *Brachium cerebelli caudale*. Bei dem Schwein und den Fleischfressern bemerkt man in der kaudalen Hälfte der Medulla oblongata noch eine undeutliche Erhöhung, *Oliva caudalis* s. *Tuberculum olivare N. V.* Auf den Seitenteilen der Medulla oblongata und der Brücke ruhen die Seitenteile des Kleinhirns und die Adergeflechte des Rautenhirns (Abb. 1081 11 u. S. 773). An der basalen und lateralen Fläche der Medulla oblongata (und der Brücke) treten der 9. bis 12. Gehirnnerv hervor (Abb. 1080, 1081, 1123 IX—XII u. S. 781).

Die **Brücke**, *Pons* (Abb. 1081 b, 1123 1), markiert sich als eine quere, wulstartige Hervorragung an der ventralen Hirnstammseite, die sich seitlich so verjüngt, daß sie hier nur halb so breit ist wie median. Seitlich biegt sie sich dorsal auf und geht in Gestalt der Brückenarme, *Brachia cerebelli lateralia*, in das Kleinhirn über. Median sieht man an ihrer basalen Fläche den seichten *Sulcus basilaris pontis*. Die beiden nasal von der Brücke zum Vorschein kommenden **Großhirnschenkel**, *Pedunculi cerebri* (Abb. 1081 a), sind zwei mächtige Markstränge, die gewissermaßen die Medulla oblongata nasal fortsetzen. Lateral grenzt jeder Schenkel an den *Lobus piriformis* (s. S. 779 u. Abb. 1081 5); dicht vor der Brücke kommt der 4. Gehirnnerv zum Vorschein (S. 781 u. Abb. 1081 IV). An der längsstreifigen basalen Fläche der Großhirnschenkel tritt etwa in der Mitte zwischen Brücke und Tractus

opticus in dem bei den Haustieren seichten *Sulcus nervi oculomotorii* der 3. Nerv (Abb. 1081 und 1123 III) hervor.

Außerdem bemerkt man an dieser Fläche ein schmales, schräges Querfaserbündel, den *Tractus peduncularis transversus* (Abb. 1081 s, 1095 Ti), der aus dem Raume zwischen dem nasalen und kaudalen Höcker der Vierhügelplatte kommt und gegen den medialen Rand der Pedunculi cerebri verschwindet. Drängt man die Lobi piriformes und den Großhirnmantel etwas zur Seite, so sieht man an der lateralen Seite eines jeden Großhirnschenkels eine deutliche Längsfurche *(Sulcus lateralis mesencephali)* (Abb. 1081 zwischen a u. a′, 1095 Sl), welche die Grenze zwischen dem stärkeren basalen Abschnitt des Großhirnschenkels, dem Fuß, *Pes (Basis N.) pedunculi* (Abb. 1123 18), und dem platten dorsalen Teil, der Haube, *Tegmentum pedunculi* (Abb. 1081 a′), angibt.

Der **Lobus piriformis** (Abb. 1081 5, 1149 19—21) ist eine annähernd dreieckige, stumpfhakenförmige, hohle Erhöhung an der basalen Großhirnfläche, die lateral von dem Pedunculus cerebri, dem Tractus opticus und der Hypophyse liegt. Ihre nasale breite Basis stößt an die Lamina perforata nasalis (Abb. 1081 4) und die Fossa transversa; kaudal verschmälert sich der Lappen und geht scheinbar in den Schläfenlappen über; medial scheidet ihn vom Pedunculus cerebri eine tiefe Furche, in die sich eine Duraleiste einsenkt, lateral fließt er mit dem Gyrus olfactorius lateralis (S. 780) zusammen. An der freien Fläche findet man bei den Herbivoren 1 oder 2 Längsrinnen, *Sulci lobi piriformis* (Abb. 1081 10, 1093 Fl, 1148 14–17, 1149 u. 1159 Gh).

Nasal stoßen die Großhirnschenkel an 2 konvergierend verlaufende weiße Stränge, den jederseitigen **Tractus opticus** (Abb. 1081 6′, 1095 To u. 1149). Diese Stränge überlagern den Endabschnitt der Schenkel und treten median zu einer weißen Platte, der **Sehnervenkreuzung,** *Chiasma opticum* (Abb. 1081 6 u. 1149), zusammen, aus der die beiden **Sehnerven,** *Nn. optici,* hervorgehen. Zwischen den nasal divergierenden Großhirnschenkeln bemerkt man kaudal eine schmale Furche, *Fossa interpeduncularis* (Abb. 1081 d), in deren Tiefe eine von Gefäßen durchlöcherte weiße Platte, *Lamina perforata caudalis* s. *post.,* die beiden Schenkel verbindet. Dadurch, daß sich diese Furche nasal erheblich erweitert, entsteht das **Zwischenschenkeldreieck,** *Trigonum interpeduncularе.* Nasal von der Lamina perforata caudalis liegt zwischen den Schenkeln eine rundliche, flache, weiße Hervorragung, das **Markkügelchen,** *Corpus mamillare* (Abb. 1081 9), und vor ihm eine graue Erhöhung, der **graue Hügel,** *Tuber cinereum* (Abb. 1081 7). Diese Teile stellen die medianen Bodengebilde des Zwischen- und Endhirns dar. Das Markkügelchen zerfällt bei dem Menschen und den Fleischfressern durch eine Längsfurche in 2 Hälften, *Corpora mamillaria.* Bei gut exenterierten Gehirnen bemerkt man die zuletzt genannten Teile zunächst nicht, weil hier dem Gehirne der nasal an das Chiasma opticum grenzende **Gehirnanhang,** *Hypophysis cerebri* (Abb. 1088 16 u. 1151 s), anliegt. Die Hypophyse liegt im Türkensattel des Keilbeins und ist unregelmäßig-kugelig bzw. eiförmig und meist in dorsoventraler Richtung etwas abgeplattet. Unter den Haustieren besitzt die größte und schwerste Hypophyse das Rind, die kleinste und leichteste die Katze. Näheres s. Trautmann [960]. Größe und Gewicht nehmen mit dem Alter und Körpergewicht zu, unterliegen aber Schwankungen (z. B. durch Schwangerschaft). Die Hypophyse ist im allgemeinen derb, bei den Fleischfressern jedoch sehr weich. Sie setzt sich aus dem gefäßreichen, oft fleckigen Darmteil (Abb. 1082 bis 1086) und dem grauweißen Hirnteil zusammen, die beide von einer von der Dura mater stammenden gemeinsamen Hülle umgeben sind (s. S. 837). Der Darmteil wieder besteht aus dem rötlich-grauen Drüsenlappen und dem gelblich-grauen Zwischenlappen.

Abb. 1082. Abb. 1083.

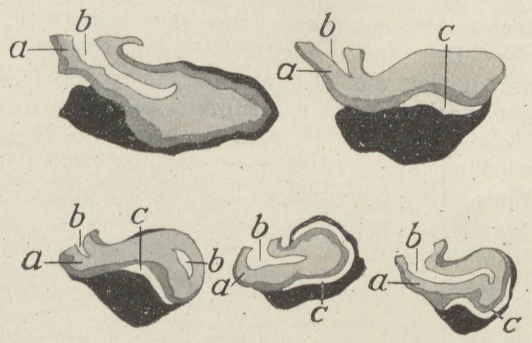

Abb. 1084. Abb. 1085. Abb. 1086.

Abb. 1082—1086. Medianschnitt durch die Hypophyse des Pferdes (Abb. 1082), des Rindes (Abb. 1083), des Schweines (Abb. 1084), des Hundes (Abb. 1085) und der Katze (Abb. 1086). Halbschematisch. Nach Trautmann [960]. In den 5 Abbildungen ist der Hirnteil hellgrau und der Zwischenlappen des Darmteils dunkelgrau getönt; der Drüsenlappen des Darmteils ist schwarz gezeichnet. a Trichter; b Recessus infundibuli bzw. (Abb. 1082, 1085 u. 1086) zugleich Infundibularhöhle im Hirnteile; c Hypophysenhöhle (zwischen Drüsenlappen und Zwischenlappen).

Mit dem Darmteile steht ein den Trichter umhüllendes drüsenartiges Gewebe (*Pars tuberalis* nach Tilney [947 a]) in Zusammenhang. Zwischenlappen und Drüsenlappen sind beim Pferd in ganzer Ausdehnung verbunden, bei den übrigen Haustieren dagegen durch einen engen Spalt, die Hypophysenhöhle (c), zum größten Teil getrennt. Beim Pferd und Hunde, häufig auch bei der Katze, wird der Hirnteil allseitig vom Darmteil umschlossen. Die Hypophyse liegt beim Pferde ventral (basal) von dem Markkügelchen, dem grauen Hügel, dem Endabschnitt der Großhirnschenkel, einem Teile des Tractus opticus und dem kaudalen Rande des Chiasma opticum. Die Verbindung mit dem Gehirne vermittelt ein vom Tuber cinereum kaudoventral zum Hirnteil der Hypophyse ziehender, verschieden dicker Schlauch, der Trichter, *Infundibulum* (a).

Der Hohlraum des Trichters ist der *Recessus infundibuli* (Abb. 1082—1086 b, 1088 g''). Bei den Wiederkäuern endet die mit der 3. Hirnkammer (Abb. 1088 f) durch den *Aditus ad infundibulum* (Abb. 1088 g u. 1094 12) in Verbindung stehende Höhlung, die sich trichterförmig verjüngt, noch vor der Einpflanzungsstelle des Infundibulum in die Hypophyse (Abb. 1083); bei dem Hund (Abb. 1085) und der Katze (Abb. 1086) und in mäßigem Grad auch beim Pferd (Abb. 1082) setzt sich der Recessus infundibuli noch in den Hirnlappen der Hypophyse als Infundibularhöhle der Hypophyse fort (Abb. 1082, 1085 u. 1086 b); beim Schweine findet man i. d. R. geschlossene Reste einer Infundibularhöhle der Hypophyse (Abb. 1084 b).

Das durchschnittliche relative Gewicht der Hypophyse ist bei weiblichen Tieren höher, am höchsten bei milchenden Tieren (Krupski [504]).

Dem Lobus piriformis (Abb. 1081 5 u. 1149) liegt lateral ein schmaler Rindenwulst an, die **laterale Riechwindung,** *Gyrus olfactorius lateralis* (Abb. 1082 2'', 1148 9 u. 1149 2), der nasal vom Lobus piriformis bogig nasomedial verläuft und nahe dem nasalen Ende der Hemisphäre mit der von der medialen Hemisphärenfläche kommenden **medialen Riechwindung,** *Gyrus olfactorius medialis* (1081 2', 1148 2 u. 1149 1), zu der ventral am nasalen Ende der Hemisphäre liegenden platten, hohlen **gemeinsamen Riechwindung,** *Gyrus olfactorius communis* (Abb. 1081 2), sich vereinigt; nasal wird letztere zu dem hohlen, eiförmigen, dorsal aufgebogenen **Riechkolben,** *Bulbus olfactorius* (Abb. 1081 1, 1048 1 u. 1049 14), aus dem die *Fila olfactoria* hervortreten (s. N. olfactorius). Die Riechwindungen bestehen aus grauer Substanz; an ihrer Oberfläche, d. h. an ihrer ventralen Seite, sind sie ganz oder zum Teil von je einem dünnen Bande weißer Substanz bedeckt, das *Stria* oder *Tractus* heißt, so daß wir eine *Stria (Tractus) olfactoria lateralis* (Abb. 1081 2'' u. 1148 8), *medialis* (Abb. 1081 2' u. 1148 3) und *communis* (Abb. 1081 2) unterscheiden.

Beim Menschen ist die Riechsphäre des Gehirns nur sehr schwach ausgebildet. Man unterscheidet nur einen kleinen Bulbus olfactorius und einen mit der Gehirnbasis verbundenen dünnen Tractus olfactorius s. Stria olfactoria, der keinen Rindenanteil besitzt und daher keiner Windung entspricht.

In dem dreieckigen Raume zwischen der lateralen und medialen Stria olfactoria befindet sich eine flache, rundlich-dreieckige Erhöhung, das **Riechfeld,** *Trigonum olfactorium* (Abb. 1081 3, 1148 4 u. 1149 16); an seiner kaudalen Basis stößt es mit einer seichten Querfurche, *Sulcus diagonalis rhinencephali* (Abb. 1148 5), an einen schmalen, weißen Querstreifen, die *Lamina perforata nasalis* s. *Lemniscus diagonalis rhinencephali* (Abb. 1081 4, 1142 25, 1148 6 u. 1149 18). Die Dreieckspitze des Riechfeldes liegt also am Zusammenflusse der Striae olfactoriae, sein lateraler Winkel am Übergange der lateralen Riechwindung in den Lobus piriformis und der mediale an der medialen Hemisphärenfläche, und zwar an der Vereinigung der *Area praecommissuralis Brocae* mit dem *Gyrus subcallosus* (Abb. 1142 14). In der Lamina perforata nasalis, vor allem aber im Trigonum olfactorium finden sich zahlreiche Gefäßlöcher.

Die *Lamina perforata nasalis* bildet den medialen Teil des Bodens einer nasal von der Basis des Lobus piriformis befindlichen flachen Quergrube, *Fossa transversa (Sylvii),* in der die A. cerebri media liegt und die sich quer über den Tractus olfactorius lateralis bis zum Sulcus rhinalis hinzieht. Sie setzt sich in die Fissura lateralis (Sylvii) fort. Die Lamina perforata nasalis geht kaudolateral in den Lobus piriformis, medial als flaches Rindenfeld, das unmittelbar vor der grauen Schlußplatte liegt, in die *Area praecommissuralis Brocae* (Abb. 1142 14) über.

Der Teil der Hirnrinde, der in direkter Beziehung zum Riechorgan steht, heißt Riechhirn, *Rhinencephalon.* Er ist identisch mit dem Archipallium (s. S. 809). Zum Riechhirn gehören: die Rinde der Riechwindungen, das Trigonum olfactorium, der Lobus piriformis, der Gyrus hippocampi, das Ammonshorn und der nasale Abschnitt des Gyrus fornicatus.

Am lateralen Rande der lateralen Riechwindung zieht der *Sulcus rhinalis* entlang. Von der Fossa transversa aus geht an der lateralen Fläche der Hemisphäre ein kurzer, tiefer Spalt in die Höhe, *Fissura*

lateralis (Sylvii), der sich beim Pferd und Rinde bald in 3 Äste, den Ramus acuminis, nasalis und caudalis, gabelt und in dessen Tiefe eine Gehirnwindung, die **Insel,** *Insula cerebri (Reilii)*, liegt. (Siehe Furchen des Großhirns S. 796 ff.)

Nach dem Studium des Äußeren des Gehirns verschaffe sich der Studierende noch eine Übersicht der Austrittsstellen der Gehirnnerven aus dem Gehirn und ihres Durchtrittes durch die Schädelkapsel und betrachte dann die einzelnen Teile des Gehirns.

Aus der ventralen und der Seitenfläche der Medulla oblongata und der Brücke (s. S. 817 u. 820) treten der 12., ein Teil des 11., dann der 10., 9., 8., 7., 6. und 5. Gehirnnerv aus (Abb. 1081 XII, XI, X, IX, VIII, VII, VI und V). Nahe dem kaudalen Ende des Kopfmarkes tritt am lateralen Rande der Pyramiden der *N. hypoglossus* (Abb. 1081 XII) in der Hypoglossuslinie aus und verläßt die Schädelhöhle durch das For. hypoglossi. Nahe der Seitenwölbung der Medulla oblongata kommen die zerebralen Wurzeln des *N. accessorius* und mit diesen in einer Reihe die Wurzeln des *N. vagus* und *N. glossopharyngeus* hervor. Die Wurzelfasern der letztgenannten 3 Nerven haben nach Lage und Gestalt eine derartige Ähnlichkeit miteinander, daß eine Abgrenzung der 3 Wurzelgebiete am präparierten Gehirn nicht möglich ist. Man spricht daher von *Vagoglossopharyngeus-Wurzeln* und von *Vagoaccessorius-Wurzeln*, je nachdem man den kranialen oder den kaudalen Abschnitt der ganzen Wurzelreihe im Auge hat; sie verlassen die Schädelhöhle durch das For. lacerum aborale. Nasal von den Wurzeln des N. glossopharyngeus treffen wir die beiden Wurzeln des *N. acusticus* und wenige Millimeter nasomedial davon die des *N. facialis* (Abb. 1123 4 u. VII). Letztere sind bereits der seitlichen Region des Corpus trapezoideum eingefügt (s. Abb. 1081 VII u. VIII u. 1123 VII und c, v). Der 8. und 7. Nerv treten in den Porus acusticus internus ein; der 7. gelangt durch das For. stylomastoideum nach außen, während der 8. sich im inneren Ohre verzweigt. Der *N. abducens* tritt in dem Winkel zwischen dem lateralen Rande der Pyramide und dem kaudalen Rande des Corpus trapezoideum hervor (Abb. 1081 u. 1123 VI) und durch die Fissura orbitalis aus. Der *N. trigeminus* kommt mit 2 nebeneinander liegenden Wurzeln seitlich von der Brücke zum Vorschein (Abb. 1081 V′, V″ u. 1123 2, 3); ein Ast von ihm (N. mandibularis) geht durch das For. lacerum orale, ein zweiter (N. maxillaris) durch das For. rotundum und ein dritter (N. ophthalmicus) durch die Fissura orbitalis. Der *N. trochlearis* verläßt den Hirnstamm als dünner Faden am nasalen Marksegelansatz und wendet sich in der Querspalte des Hirns dessen Ventralfläche zu (Abb. 1081 IV), um sich an den N. ophthalmicus anzulegen und mit ihm die Schädelhöhle durch die Fissura orbitalis zu verlassen. Der *N. oculomotorius* tritt an der Ventralfläche des Großhirnschenkels aus (Abb. 1081 III) und zieht durch die Fissura orbitalis in die Augenhöhle. Der *N. opticus* geht vom Chiasma opticum (Abb. 1081 6) durch das For. opticum zum Auge. Der *N. olfactorius* umfaßt alle jene kurzen Faserbündel, die vom Bulbus olfactorius durch die Lamina cribrosa zur Riechschleimhaut gelangen.

Äußere Form des Hemisphärenhirns. Das Hemisphärenhirn zeigt bei den Haussäugern beträchtliche morphologische Verschiedenheiten. *α*) Beim Pferd ist es verhältnismäßig lang und schmal und von ovalem Grundriß. Die nierenförmig gestalteten Hemisphären werden kaudal breiter und tragen am Zusammenflusse der ebenen *Facies medialis* mit der *Facies caudodorsalis* und *Facies cerebellaris* eine stumpfe Ecke, den kaudalen Hemisphärenpol. Am Stirnpole sind sie stumpf abgerundet und seitlich zusammengedrückt. Die gegen das Kleinhirn geneigte *Facies cerebellaris cerebri* ist klein und eben und besitzt an der Berührungsstelle mit dem nasalen Vierhügelpaar eine seichte Impression. Ganz kaudal findet sich an der Medialseite eine der Gestalt des Epiphysenschlauches entsprechende rinnenförmige Aushöhlung, *Excavatio suprapinealis*, die hinter dem Splenium corporis callosi beginnt und gegen die Falx hinzieht. Kaudal von dieser sind beide Hemisphären beim Pferde wegen der Kürze der Falx pial verlötet (Abb. 1088 19, 1093 V). An der Konvexität des Stirnhirns liegt ein niedriger, konstanter Höcker, *Gyrus prominens*, der mit einer entsprechenden Impression des Schädeldaches korrespondiert und daher in dem ihn umgebenden Windungsgewirr selbst durch die Dura hindurch leicht zu ermitteln ist.

β) Das Hemisphärenhirn des Rindes ist kürzer, breiter und höher (Abb. 1142, 1149, 1151 und 1152). Bei ihm, noch häufiger aber beim Schafe, finden sich an den basalen Regionen des Hirnmantels und des Caudex zuweilen ausgedehnte, rauchgraue arachnoideale Pigmentationen. Die gegenüber dem Pferde weniger windungsreichen Hemisphären laufen im Stirnhirn so schmal zu, daß der Kaudalteil fast 3mal so breit erscheint wie dieses, wodurch ein birnenförmiger Umriß der Hemisphäre entsteht. Bei den Wiederkäuern (und ebenso beim Schweine), die nur eine rudimentäre Falx cerebri besitzen, sind die Medialflächen der beiden Hemisphären in toto durch Bindegewebe verbunden. Charakteristisch ist ein am kaudalen Ende des nasalen Mantelranddrittels liegender *Polus sagittalis* s. *Prominentia marginalis pallii* (Abb. 1142 3, 1151 1 u. 1152 5), an den sich nasal eine nur das Gebiet des marginalen Gyrus treffende Depression anschließt, die von der Dorsalwölbung des Stirnhirns noch überragt wird (Roschig [765]). Der *Gyrus prominens* ist stärker entwickelt als beim Pferde. *γ*) Beim Schaf und bei der Ziege finden wir ähnliche Verhältnisse. *δ*) Das Hemisphärenhirn des Schweines bedeckt das Kleinhirn nur sehr wenig, ist weniger windungsreich als das der Wiederkäuer und hat ein größeres Riechhirn.

ε) Das Hemisphärenhirn des Hundes ist das kürzeste und windungsärmste. Von oben gesehen erscheint es viereckig (rechteckig) (vgl. Abb. 1109). Die dorsolaterale Fläche biegt gegen die Kleinhirnfläche mit einer scharfen, frontal gestellten kaudalen Mantelkante um. Am Stirnteil ist jede Hemisphäre mit einer seitlich abstehenden stumpfen Kuppe versehen, von der aus das Stirnhirn mit einer plötzlichen Verjüngung gegen den Riechkolben spitz zuläuft. Die Facies lateralis ist hoch und kurz und zeigt den deutlichen Bogentypus der Windungen. Die Facies cerebellaris ist stark ausgehöhlt. Das Endhirn langköpfiger Hunderassen ist niedriger und länger, dagegen überwiegt bei kurzköpfigen Rassen mehr die Kugelform. Die großen Bulbi olfactorii stehen über das Stirnhirn, und die Lobi piriformes ventral über die Basalfläche des Gehirns beträchtlich vor. *ζ*) Bei der Katze finden sich ähnliche Verhältnisse. Das Endhirn ist noch kürzer und höher; die medialen Mantelränder der Hemisphären weichen kaudal so stark auseinander, daß sie eine dreieckige Spalte einschließen.

B. Das Rautenhirn, Rhombencephalon.

Vom Rautenhirn liegen die Medulla oblongata (Abb. 1088 I) und die nasal an sie anschließende Brücke (II 1) basal; dorsal von beiden liegt das Kleinhirn (II 2). Zwischen dem Wurme des Kleinhirns und den basalen Teilen befindet sich die 4. Hirnkammer, deren nasaler (a″) und kaudaler Abschnitt (a) durch dünne, an der Ventralfläche des Kleinhirns liegende Markblättchen, das nasale und das kaudale Marksegel (bzw. die kaudale Deckhaut [s. S. 783]), eine besondere Decke erhalten. Zwischen dem Kleinhirn einerseits und der kaudalen Deckhaut und den Brachia cerebelli caudalia andererseits liegen die **Adergeflechte** des Rautenhirns (S. 773).

Nachdem man das Äußere des Rautenhirns studiert hat, spaltet man das Kleinhirn vorsichtig in der Medianebene in 2 seitliche Hälften mit möglichster Schonung der ventral am Kleinhirn liegenden zarten Marksegel (Abb. 1087).

Das **Kleinhirn,** *Cerebellum,* mißt beim erwachsenen Pferde 6—7 cm im Querschnitt. Es ist ein kugeliger Knollen, der in den Wurm und die Seitenlappen oder Kleinhirnhemisphären zerfällt. Sein mittlerer Teil, der Wurm, *Vermis* (Abb. 1090 h), stellt einen in sagittaler Richtung fast kreisförmig gekrümmten, zwischen den Seitenlappen gelegenen und auf dem Medianschnitt vollständig zu übersehenden Wulst dar, dessen beide Enden ventral gegeneinander gekehrt sind, sich aber nicht ganz erreichen, so daß zwischen ihnen ein schmaler Spalt bleibt, der mit der 4. Hirnkammer in Verbindung steht und als *Recessus tecti ventriculi IV* (s. *Incisura fastigii*) bezeichnet wird (Abb. 1087 7 u. 1088 dorsal von a′). Der Spalt endet in der zentralen Markmasse des Kleinhirns mit einer Erweiterung, der Dachkammer, *Fastigium* (Ziehen). Ihm gegenüber senkt sich dorsal ebenfalls ein sehr tiefer Querspalt, der *Sulcus primarius,* ein (Abb. 1087 2). Durch ihn wird das Kleinhirn in einen *Lobus nasalis* und *caudalis* geteilt. Als Kleinhirnhemisphären (Abb. 1090 k) bezeichnet man die seitlich vom Wurme, zwischen diesem und den seitlichen Abschnitten der Medulla oblongata liegenden Teile des Kleinhirns.

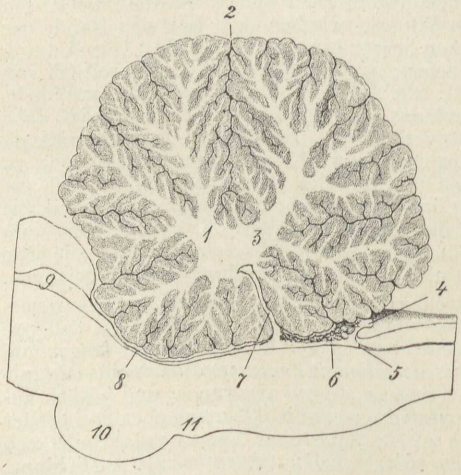

Abb. 1087. Kleinhirn des Pferdes; Medianschnitt (Dexler).

1 Truncus nasalis arboris vitae; 2 Sulcus primarius; 3 Truncus caudalis arboris vitae; 4 Recessus caudodorsalis ventriculi quarti; 5 Apertura canalis centralis; 6 Plexus chorioideus rhombencephali; 7 Recessus tecti ventriculi quarti; 8 Velum medullare nasale; 9 Aquaeductus cerebri; 10 Querschnitt der Brücke; 11 Querschnitt des Corpus trapezoideum.

Das Kleinhirn steht mit dem Hirnstamm in mehrfacher Verbindung, und zwar: 1. durch das nasale Marksegel, *Velum medullare nasale,* mit der Vierhügelplatte (s. S. 783 u. Abb. 1087 s, 1091 bei w u. 1088); 2. durch die Kleinhirnbindearme, *Brachia cerebelli nasalia,* mit dem Mittelhirn (s. S. 784 u. Abb. 1091 s u. 1092 11); 3. durch die Brückenarme, *Brachia cerebelli lateralia,* mit der Brücke (s. S. 784 u. Abb. 1091 q u. 1092 28); 4. durch die Kleinhirnstiele, *Brachia cerebelli caudalia* (s. S. 784 u. Abb. 1091 r u. 1092 31), und 5. durch das kaudale Marksegel, *Velum medullare caudale,* einschließlich Lamina chorioidea epithelialis (s. S. 783 u. Abb. 1091 t) mit dem verlängerten Mark.

Das Kleinhirn besteht innen aus weißer, außen aus grauer Substanz (Abb. 1087). Erstere, der Markkörper, **Corpus medullare** (Abb. 1087 1, 3), zerfällt in den Markkern des Wurmes und den der Hemisphären. Der **Nucleus medullaris vermis** ist größer als die **Nuclei medullares hemisphaeriorum** und geht in diese breit über. In dem ersteren befindet sich die Dachkammer, in die letzteren treten die Kleinhirnbindearme (s. oben u. S. 784) ein. Von den Markkernen gehen stärkere Markblätter, *Laminae medullares,* aus, die nach allen Seiten sekundäre und tertiäre Blättchen abzweigen und von grauer Rindensubstanz umgeben werden, die sich an den Furchen tief in das Mark einsenkt; hierdurch wird auf einem Medianschnitte durch den Kleinhirnwurm eine baumartige Zeichnung, **Arbor medullaris cerebelli (vitae N.),** Lebensbaum (Abb. 1087 u. 1142), sichtbar. Man unterscheidet einige Hauptblätter und zahlreiche Nebenblätter. Die Faserzüge, die benachbarte Blätter miteinander verbinden, werden *Laminae arcuatae* genannt. Auf dem Medianschnitte durch den Wurm (Abb. 1087 u. 1142) sieht man, daß sein Markkörper 2 Hauptstämme entsendet, von denen der eine nasodorsal *(Truncus nasalis),* der andere

kaudodorsal *(Truncus caudalis)* gerichtet ist. Von diesen teilen sich der erstere in einen Ramus nasoventralis und nasodorsalis, der letztere in einen Ramus caudoventralis und caudodorsalis; diese Äste geben wieder Seitenzweige ab usw. Weiterhin aber sieht man, daß die Furchen der Kleinhirnoberfläche (s. S. 822 u. Abb. 1087) zum Teil tief in die Gehirnmasse eindringen und diese in Lappen zerlegen; man unterscheidet, wie erwähnt, 2 Hauptlappen, den *Lobus nasalis* und *caudalis*, die durch den *Sulcus primarius* (Abb. 1087 2) voneinander geschieden werden. Der Medianteil des Lobus caudalis und Lobus nasalis werden auch als Hinter- und Vorderwurm bezeichnet; in jeden tritt ein Hauptstamm des Markkörpers. Der Lobus nasalis zerfällt in 4 Unterlappen (Abb. 1088): 1. *Lingula*, 2. *Lobulus centralis*, 3. *Lobulus ascendens* und 4. *Culmen;* der Lobus caudalis in: 5. *Declive*, 6. *Tuber vermis*, 7. *Pyramis*, 8. *Uvula* und 9. *Nodulus*. Näheres s. S. 821 u. Bolk [100].

Unter dem Kleinhirn liegt die längliche **4. Hirnkammer,** *Ventriculus quartus (rhombencephali N. V.)*. An ihr unterscheiden wir den Hohlraum, *Fossa rhomboidea* (s. S. 784), ferner das Dach, die Seitenränder und den Boden.

Das Dach wird im nasalen Teile von dem nasalen Marksegel (Abb. 1091 bei w), im mittleren Teile von dem Markkerne des Kleinhirnwurmes (S. 782) und im kaudalen Teile vom kaudalen Marksegel (u) und der Lamina chorioidea epithelialis gebildet. Das **nasale Marksegel,** *Velum medullare nasale* (Abb. 1092 27), ist ein dünnes Markblatt, das sich nasal an den kaudalen Hügeln der Vierhügelplatte und lateral an den Bindearmen des Kleinhirns anheftet und kaudal in die Lingula des Kleinhirnwurms direkt übergeht (Abb. 1088 bei 1).

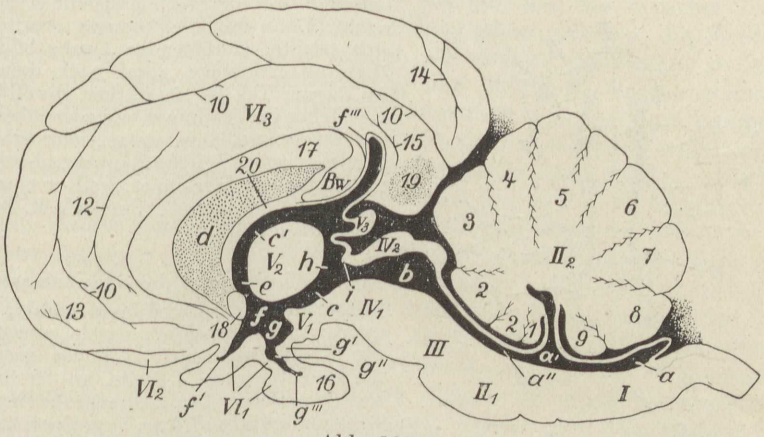

Abb. 1088.

Abb. 1088. Medianschnitt durch das Gehirn des Pferdes (halbschematisch). **I** Nachhirn, Myelencephalon (Medulla oblongata); **II** Hinterhirn, Metencephalon (**II 1** Pons und **II 2** Cerebellum); **III** Isthmus; **IV** Mittelhirn, Mesencephalon (**IV 1** Pedunculi cerebri und **IV 2** Corpora quadrigemina); **V** Zwischenhirn, Diencephalon (**V 1** Corpus mamillare, **V 2** Massa intermedia und **V 3** Zirbel); **VI** Endhirn, Telencephalon (**VI 1** Pars optica hypothalami, **VI 2** Rhinencephalon und **VI 3** Pallium). 1 Lingula; 2, 2 Lobulus centralis; 3 Lobulus ascendens; 4 Culmen; 5 Declive; 6 Tuber vermis; 7 Pyramis; 8 Uvula; 9 Nodulus; 10, 10, 10 Sulcus callosomarginalis; 12 Sulcus entogenualis; 13 Sulcus rostralis s. ectogenualis; 14 Sulcus medilateralis und ectosplenialis; 15 Sulcus entosplenialis; 16 Hypophyse; 17 Corpus callosum; 18 Commissura nasalis; 19 Verlötungsstelle der Hemisphären; 20 Fornix. **a, a', a''** vierte Hirnkammer (**a** Pars caudalis, **a'** Pars intermedia, **a''** Pars nasalis); **b** Aquaeductus cerebri; **c** (und **f**) Pars ventralis und **c'** Pars dorsalis der dritten Hirnkammer; **d** Septum pellucidum; **e** Pars nasalis und **f** (und **c**) Pars ventralis der dritten Hirnkammer; **f'** Recessus opticus; **f'''** Recessus suprapinealis; **g** Aditus ad infundibulum; **g'** Infundibulum; **g''** Recessus infundibuli; **g'''** Infundibularhöhle der Hypophyse; **h** Pars caudalis der dritten Hirnkammer oder Aditus ad aquaeductum; **i** Commissura caudalis. **Bw** Balkenwindung.

Es liegt unter dem nasalen Abschnitte des Wurms. Das **kaudale Marksegel,** *Velum medullare caudale*, geht ohne scharfe Grenze als dünnes Markblatt aus dem Nodulus des Kleinhirns hervor (bei 9), verbreitert sich seitlich zu 2 halbmondförmigen Flügeln, die sich der Ventralfläche des Kleinhirns anlegen und über die kaudalen Kleinhirnarme hinüberspannen, und setzt sich unter dem kaudalen Abschnitte des Kleinhirnwurms kontinuierlich in die nur aus einer einzeiligen Wimperzellenlage (Hirnrohrendothel) bestehende *Lamina chorioidea epithelialis* (s. S. 809) fort, die sich ihrerseits am Rande der kaudalen Rautengrubenhälfte mit einer dünnen Leiste oder *Taenia* (s. S. 809 u. Abb. 1089 13) in die Brachia cerebelli caudalia fortsetzt. Zwischen das kaudale Kleinhirnsegment einerseits und die Lamina chorioidea epithelialis andererseits schiebt sich ein von der Pia stammendes Gefäßblatt, *Tela chorioidea*, ein, das mit der Lamina chorioidea epithelialis innigst verwächst. Kaudales Marksegel und Lamina epithelialis bilden mit der Tela chorioidea zusammen die kaudale Deckhaut oder die Rautengrubendecke, *Tegmen fossae rhomboideae*, im engeren Sinne, die

das Hohlraumsystem des Gehirns hier abschließt (Abb. 1124 R). Die Tela ist mit Gefäßgeflechten versehen und bildet hier einen seitlich von außen sichtbaren, die Apertura lateralis (s. unten) bedeckenden *Plexus chorioideus rhombencephali* (s. S. 773 u. 809 u. Abb. 1081 11 u. 1091 w').

Spaltet man median den Wurm und die Decke der 4. Hirnkammer (s. S. 782 u. 783) und legt die beiden Hälften des Kleinhirns seitlich zurück, so sieht man an der dorsalen Fläche der Medulla oblongata eine Längsgrube, die **Rautengrube**, *Fossa rhomboidea*, als Boden der 4. Hirnkammer.

Der Boden der Rautengrube bzw. der 4. Hirnkammer besitzt 3 seichte Längsfurchen: in der Mitte befindet sich der *Sulcus medianus* und seitlich von ihm jederseits der *Sulcus limitans* (Abb. 1089 6), der sich nach dem Ansatz des nasalen Marksegels hin in einer flachen Verbreiterung, der *Fovea nasalis* (1), verliert. Jede Hälfte des Bodens der Rautengrube wird dadurch in 2 Längsstreifen zerlegt, von denen der mediale bis zur Mitte, der laterale bis an den Rand reicht. Vom lateralen Streifen sind das nasale und das kaudale Drittel glatt und ohne besondere Merkmale, das mittlere Drittel aber durch eine sagittale Erhabenheit, die *Area acustica* (5), erhöht. Diese legt sich mit einer schmalen Verlängerung lateral über das Corpus restiforme (Abb. 1092 31) hinweg, nachdem sie zuvor eine etwa hanfkorngroße, flache Anschwellung, das *Tuberculum acusticum* (Abb. 1089 15), aufgenommen hat. Der mediale Streifen enthält kaudal eine nur bei seitlicher Betrachtung sich abhebende Emporwölbung von 1,5 cm Länge; sie umfaßt das Kerngebiet des 9., 10. und 12. Gehirnnerven (*Area hypoglossi* und *Area vagoglossopharyngei* [7]). Seitlich von ihr, dicht am Medialabhange des Corpus restiforme, liegt die *Ala cinerea* (8). Nasal setzt sich die Area hypoglossi in die *Columna teres* fort (14), die bis zur Höhe des Tuberculum acusticum reicht. Dann fällt die Columna teres, die mit der der anderen Seite eine seichte, kahnförmige Grube bildet, ziemlich steil gegen die Mitte ab und steigt nasal nach dem Aquaeductus cerebri auf. An diesem Teil ist sie stärker gewölbt (*Eminentia teres*) (3) und läßt daher im Verein mit der gegenüberliegenden das nasale Ende des Sulcus medianus etwas tiefer erscheinen. Der am weitesten kaudal gelegene Teil des Rautengrubenbodens wird auch als *Calamus scriptorius* (12) bezeichnet, weil er eine an eine Schreibfederspitze erinnernde Zeichnung erkennen läßt. Näheres über die Rautengrube s. S. 817.

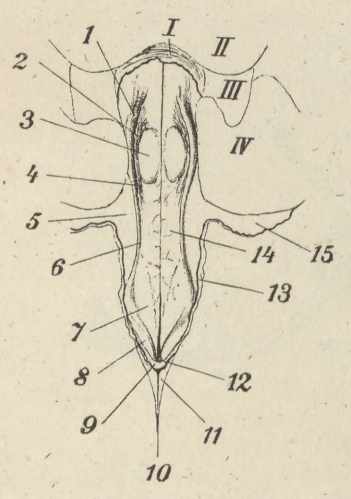

Abb. 1089.

Abb. 1089. Schema der Rautengrube des Pferdes (Dexler). I Rest des Velum medullare nasale; II Colliculus caudalis corp. quadrig.; III Brachium nasale cerebelli; IV Schnittfläche durch die Kleinhirnschenkel. 1 Fovea nasalis; 2 Genu nervi facialis; 3 Eminentia teres; 4 Stelle, an der das Mittelstück des N. facialis aus dem Boden der Rautengrube hervorsteigt; 5 Area acustica; 6 Sulcus limitans; 7 Area hypoglossi und Area vagoglossopharyngei; 8 Ala cinerea; 9 Obex; 10 Fissura mediana dorsalis medullae oblongatae; 11 Kerngebiet des Fasciculus gracilis; 12 Calamus scriptorius; 13 Taenia ventriculi quarti; 14 Columna teres; 15 Tuberculum acusticum.

Die seitliche Begrenzung der 4. Hirnkammer wird in ihrem nasalen Teile von den Bindearmen des Kleinhirns, Brachia cerebelli nasalia (Br. conjunctiva N.) (Abb. 1091 s), gebildet, im mittleren Teile von den Brückenarmen, Brachia cerebelli lateralia (Br. cerebelli ad pontem N.) (q), und im kaudalen Abschnitte von den Nachhirnarmen (Kleinhirnstielen), Brachia cerebelli caudalia (Corpora restiformia N.). Die letzteren sind 2 die Seitenränder des verlängerten Markes darstellende Markstränge (Abb. 1091 r u. 1092 31), die aus dem Rückenmark hervorgehen, nasal divergieren und in das Corpus medullare des Kleinhirns eintreten. (Über die feineren Verhältnisse der Corpora restiformia s. S. 820.) Die Brückenarme (Abb. 1091 q u. 1092 28) liegen lateral vom Ende der vorigen und vom Anfange der folgenden Kleinhirnarme und stellen die dorsal aufgebogenen seitlichen Enden der Brücke dar, die in das Kleinhirn eintreten. Die Bindearme des Kleinhirns (Abb. 1091 s u. 1092 11) liegen dorsal auf den Seitenteilen der Brücke, gehen vom Kleinhirn zu den Vierhügeln und treten ventral von diesen in den Großhirnstamm.

Die 4. Hirnkammer zerfällt, entsprechend den 3 Abschnitten des Fötalhirns (Isthmus, Met- und Myelencephalon), in die Pars nasalis, intermedia und caudalis. Die *Pars nasalis* (Abb. 1088 a'') liegt zwischen den Bindearmen des Kleinhirns und ist vom nasalen Marksegel bedeckt. Die breite *Pars intermedia* (a') wird seitlich von den Brückenarmen und dem Anfange der Nachhirnarme begrenzt und ist nur vom Kleinhirn bedeckt. Seitlich bildet sie hier am Tuberculum acusticum eine Ausbuchtung, *Recessus lateralis*, an deren seitlichem Pole jederseits die Verbindungsöffnung des Lumens der 4. Hirnkammer mit dem Subarachnoidealraum, *Apertura lateralis*, liegt. Der Hohlraum der Pars intermedia setzt sich dorsal in den Recessus tecti ventriculi IV und die Dachkammer (s. S. 782) fort. Die *Pars*

caudalis (a) liegt zwischen den Nachhirnarmen und ist vom kaudalen Marksegel bzw. der kaudalen Deckhaut (s. S. 783) bedeckt. Letztere bildet median eine sackartige Ausstülpung, die den *Recessus caudodorsalis ventriculi IV* (Abb. 1087 4) beherbergt und die beim Menschen und Hunde durchlöchert ist, *Apertura medialis ventriculi IV*. Bei den übrigen Haussäugern fehlt diese Kommunikation mit dem Subarachnoidealraum, so daß bei ihnen die Aperturae laterales die einzigen Kommunikationen der Hirnkammern mit dem Subarachnoidealraume darstellen. Die 4. Hirnkammer setzt den Zentralkanal des Rückenmarkes nasal fort und geht in den Aquaeductus cerebri über.

Die Brücke besteht hauptsächlich aus querverlaufenden markhaltigen Nervenfasern und vielen Ganglienzellhaufen (den Brückenkernen) (s. S. 820); die Medulla oblongata, die sich aus weißer und grauer Substanz aufbaut und viele Nervenkerne enthält, hat einen komplizierten Bau (s. S. 817 ff.). Über die Adergeflechte des Rautenhirns s. S. 773 u. Abb. 1081 11 u. 1091 w'.

C. Das Großhirn, *Cerebrum.*

Nach dem Studium des Rautenhirns schneidet man direkt dorsal vom Balken und parallel mit dessen Oberfläche den dorsalen Teil einer Hemisphäre ab. An dem abgeschnittenen Stücke der Hemisphäre sieht man, daß sie im Innern aus weißer Substanz, dem eiförmig erscheinenden Markkörper, *Corpus medullare,* und außen aus grauer Substanz, der grauen Rinde, *Substantia grisea corticalis,* besteht und daß die letztere sich vielfach in Form von Falten in die weiße Substanz einsenkt. Durch das Abschneiden des dorsalen Teiles einer Hemisphäre wird die mediale Fläche der anderen Hemisphäre sichtbar, die ebenfalls Windungen *(Gyri)* und Furchen *(Sulci)* erkennen läßt. Weiterhin sieht man, daß die Hemisphären durch eine horizontale weiße Markplatte, den Balken, *Corpus callosum* (Abb. 1088 17 u. 1090 b, b'), verbunden werden. Dieser reicht jedoch nicht bis zum kaudalen und nasalen Ende der Hemisphären, so daß diese hier, namentlich nasal, ganz voneinander geschieden sind; kaudal vom Balken sind sie an einer kleineren Stelle (Abb. 1088 19 u. 1093 v) miteinander pial verlötet. Trägt man nun auch den dorsalen Teil der 2. Hemisphäre ab, dann übersieht man den Balken und seinen Übergang in die Hemisphären.

Am **Balken,** *Corpus callosum* (Abb. 1088 17 u. 1090 b, b'), unterscheidet man den mittleren Teil, den Stamm, *Truncus corporis callosi* (Abb. 1090 b), die beiden Endstücke und die Seitenteile (b'). Das nasale Endstück biegt in scharfem Bogen ventral um und bildet das Balkenknie, *Genu corporis callosi* (Abb. 1088), das sich an seinem der Gehirnbasis zugekehrten Ende zum Balkenschnabel, *Rostrum (Pars nasoventralis N. V.) corporis callosi,* verdünnt. Am kaudalen Ende verdickt sich der Balken zu einem abgerundeten Querwulste, dem Balkenwulst, *Splenium corporis callosi.* Dieser setzt sich nasoventral in den Fornix (20) fort; beide liegen auf der zum Hemisphärenhirne gehörenden Balkenwindung, *Gyrus callosus* (Bw). Seitlich strahlt das Corpus callosum in das Corpus medullare der Hemisphären als Balkenstrahlung, *Radiatio corporis callosi,* aus. Die dorsale Fläche des Balkens ist nur median in einem schmalen Streifen frei; seine Seitenteile verdeckt der mediale Teil der Hemisphären.

An der ventralen Fläche des Balkens befestigt sich in einer medianen Längslinie die halbdurchsichtige Scheidewand (s. unten) der beiden Seitenkammern; im übrigen ist sie frei und bildet den medialen Teil der Decke der Seitenkammern.

Schneidet man nach dem Studium des Balkens vorsichtig in die weiße Gehirnmasse ein, dann gelangt man jederseits in einen Hohlraum, die **Seitenkammern,** *Ventriculi laterales,* des Gehirns. Mit dem Messerstiele hebt man die die Decke des Hohlraums bildende weiße Substanz möglichst ab und legt den Boden der Seitenkammern frei, an dem man jederseits 2 gewölbte, durch eine schräge Furche voneinander getrennte Erhöhungen, den *Nucleus caudatus* (Abb. 1090 e u. 1091 a) und das dorsale Ende des Ammonshornes (Abb. 1090 d u. 1091 c) mit der Fimbria (s. S. 786) (Abb. 1090 g u. 1091 d), sieht. Man verletzt zunächst den Balken nicht. Hebt man nun den Balken von beiden Seiten etwas in die Höhe, dann sieht man, daß von seiner ventralen Fläche median eine dünne, sagittale Platte, die **halbdurchsichtige Scheidewand,** *Septum pellucidum* (Abb. 1088 d u. 1161 n), abgeht, die ventral an einer zweiten medianen Markplatte, dem Gewölbe, ansetzt, also zwischen dieser und dem Balken ausgespannt ist.

Das *Septum pellucidum* besteht aus 2 Markblättchen, die bei den Haustieren untrennbar verbunden sind; beim Menschen schließen sie den *Ventriculus septi pellucidi* zwischen sich ein.

Man schneidet nun den Balken in der Mitte quer durch, schlägt die beiden Hälften möglichst weit zurück und hat damit das Gewölbe in seiner mittleren Partie freigelegt.

Das **Gewölbe,** *Fornix*, ist eine gebogene Markplatte ventral vom Balken. Sein mittlerer Teil, der Körper, *Corpus fornicis* (Abb. 1093 Fo), spaltet sich in die beiden drehrunden Säulen des Gewölbes, *Columnae fornicis* (Abb. 1093 C), die zwischen den medialen Abschnitten der Nuclei caudati liegen. Sie umziehen in nasal konvexem Bogen die Sehhügel und das Zwischenkammerloch, treten in die Tiefe und wenden sich basal und kaudal zum Corpus mamillare. Man übersieht sie gut, wenn man das Gewölbe quer durchschneidet und den nasalen Teil nasal zurückklappt. Man sieht dann durch den Spalt zwischen den beiden Säulen hindurch einen nasal den Columnae fornicis anliegenden weißen Querfaserzug, der von einer Hemisphäre zur anderen zieht, die *Commissura nasalis* des Gehirns. Vom kaudalen Teile des Gewölbes, das mit dem Splenium corporis callosi zusammenfließt, spalten sich zwei stark divergierende Markbänder ab, die Gewölbeschenkel, *Crura fornicis* (Abb. 1093 Fs), die jederseits in Form einer dünnen, *Alveus* (Muldenblatt) genannten Markplatte den Hippocampus überziehen, wodurch der kaudale Teil des Gewölbes zur *Commissura hippocampi* wird; der Alveus verdickt sich am nasolateralen Rande des Ammonshornes zur *Fimbria* (Saum) (Abb. 1090 g u. 1091 d u. S. 787).

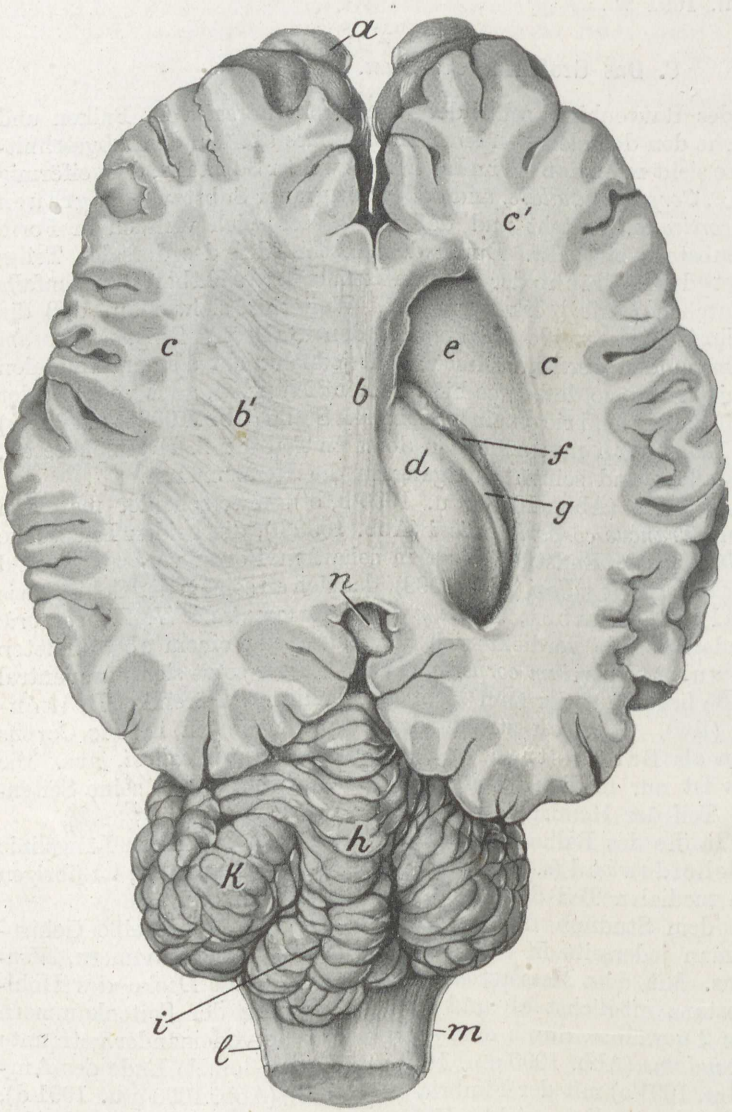

Abb. 1090. Dorsalansicht des Pferdegehirns nach Wegnahme eines großen dorsalen Teiles der Hemisphären und Eröffnung der rechten Seitenkammer.

a Bulbus olfactorius; b Truncus corporis callosi; b′ und c, c weiße Substanz (Markkörper) der Hemisphäre (b′ Balken-Projektions- und Assoziationsfaserung), rechts ist der Markkörper zum Teil weggenommen; c′ frontale Partie des Markkörpers; d Cornu Ammonis; e Nucleus caudatus bzw. Corpus striatum; f Plexus chorioideus ventriculi lateralis; g Fimbria; h Vermis cerebelli; i Sulcus paramedianus cerebelli; k Seitenteil des Kleinhirns; l Medulla oblongata; m N. accessorius; n Recessus suprapinealis.

Die nasodorsale Fläche des Gewölbes ist den Seitenkammern, die ventrale der 3. Hirnkammer, dem For. interventriculare und den durch die Tela chorioidea vom Gewölbe getrennten Sehhügeln zugekehrt. Die Seitenränder ragen in die Seitenkammern des Großhirns; an sie befestigen sich jederseits der Plexus chorioideus ventriculi lateralis (Abb. 1090 f u. 1091 b) und die Tela chorioidea. Übersichtlicher kann man das Gewölbe von unten sichtbar machen, wenn man am gehärteten Gehirne das Zwischenhirn kaudal vom Tractus opticus herausschneidet (Abb. 1093).

Die **Seitenkammern,** *Ventriculi laterales telencephali* (Abb. 1090 u. 1091), liegen seitlich vom Septum pellucidum in den Hemisphären. Das Dach, *Tegmentum ventriculi lateralis,* sowie die laterale Seitenwand und die Endabschlüsse der jederseitigen Kammer werden vom Corpus medullare der Hemisphären und das Dach auch vom Balken und der Balkenstrahlung gebildet. Die mediale Seitenwand wird vom Septum pellucidum (Abb. 1088 d u. 1161 n) und dem Fornix (Abb. 1088 20) gebildet. Am Boden jeder Seitenkammer bemerkt man 2 Erhöhungen, die durch eine schräge Furche geschieden sind. Die kaudale Erhöhung ist das dorsale Ende des Ammonshornes, *Hippocampus* (Abb. 1090 d u. 1091 c), und die nasale der von Marksubstanz bedeckte *Nucleus caudatus,* Schwanzkern (Abb. 1090 e und 1091 a). In der Furche, die beide Erhöhungen scheidet, bemerkt man am Rande des Ammonshornes ein weißes Band, den Saum, *Fimbria cornus Ammonis* (Abb. 1090 g u. 1091 d, s. S. 786 u. unten); unter und neben ihm liegt eine den Nucleus caudatus vom Sehhügel scheidende ziemlich tiefe Furche, *Sulcus striae corneae* (Abb. 1092 4), an deren Grund ein weißer Markstreifen, der Grenz- oder Hornstreifen, *Stria terminalis* s. *cornea* (Abb. 1091 f), eingebettet ist. Die Furche ist ausgefüllt von der Fimbria und dem an dieser befestigten rötlichen seitlichen Adergeflechte, *Plexus chorioideus ventriculi lateralis* (Abb. 1090 f u. 1091 b).

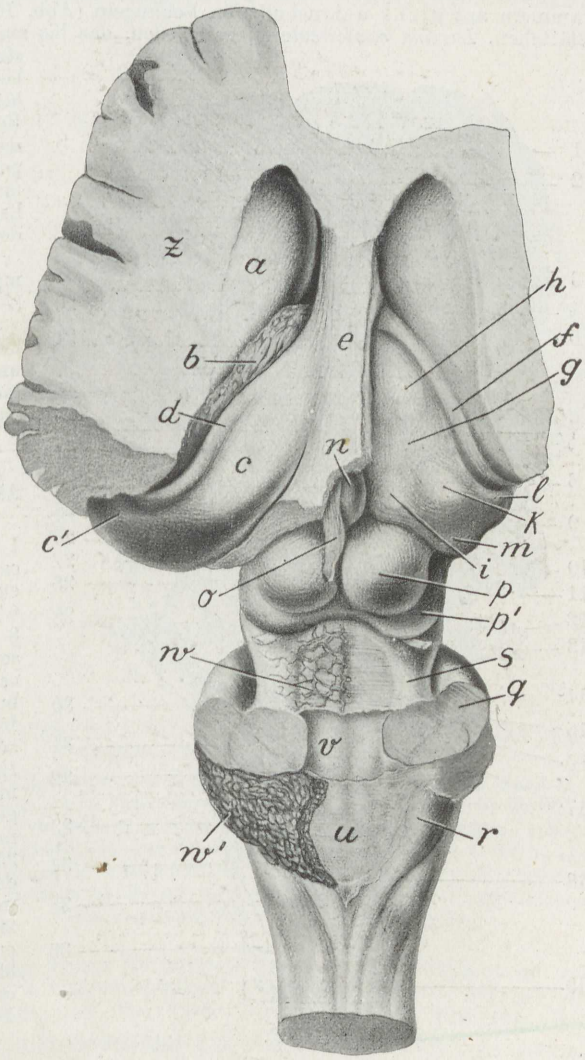

Abb. 1091.

Abb. 1091. Boden der Seitenventrikel und Hirnstamm des Pferdes. a Nucleus caudatus bzw. Corpus striatum; b Plexus chorioideus ventriculi lateralis; c Ammonshorn, c′ sein ventrales Ende; d Fimbria; e Rest vom Gewölbe und Septum pellucidum; f Stria terminalis; g Sehhügel; h Tuberculum nasale thalami; i Gegend des Pulvinar; k Tuberculum laterale thalami; l Corpus geniculatum laterale; m Corpus geniculatum mediale; n Zirbel; o Epiphysenschlauch; p nasaler und p′ kaudaler rechter Hügel der Vierhügelplatte; q Brachium laterale; r Brachium caudale und s Brachium nasale des Kleinhirns (am Eintritt in dieses durchschnitten); u kaudales Marksegel; v Boden der Rautengrube; w nasales Marksegel, dessen linke Hälfte von der Pia mater bedeckt ist; w′ Plexus chorioideus lateralis rhombencephali; z weiße Substanz der Hemisphäre.

a) Das **Ammonshorn, Hippocampus** s. *Cornu Ammonis* (Abb. 1090 d u. 1091 c), liegt als sichelförmig gekrümmter Wulst, der einen nasal offenen Bogen bildet, am Boden jeder Seitenkammer und auf den Sehhügeln, die es dorsal, kaudal und lateral umkreist.

An seinem nasolateralen Rande befindet sich der S. 785 u. oben erwähnte **Saum,** *Fimbria cornus Ammonis* (Abb. 1160 9), der in eine Schicht weißer Substanz, Muldenblatt, *Alveus* (S. 786), übergeht, die die ganze Oberfläche des Hippocampus überzieht (Abb. 1160 8, 19).

Das dorsale Ende des Ammonshornes befindet sich medial von dem Nucleus caudatus und der Fimbria nahe der Medianebene (Abb. 1091 c). Von hier geht der Wulst kaudolateral, krümmt sich dann

knieförmig ventral und nasoventral (c′), tritt in den Hohlraum des Lobus piriformis und reicht bis zu dessen nasalem Ende, so daß die beiden Enden in einer Frontalebene übereinander liegen. Ein hier durch das Gehirn gelegter Querschnitt trifft also den Hippocampus zweimal, am dorsalen und an dem etwas verdickten ventralen Ende (Abb. 1146 CAd u. CAv u. 1159 CAi u. CAz). Zwischen dem dorsalen Anfangsabschnitt der beiden Ammonshörner breitet sich median eine Platte weißer Substanz aus, **Commissura hippocampi** s. *Psalterium* (s. S. 786), die dem Fornix angehört, kaudodorsal in den Balkenwulst übergeht und über der 3. Hirnkammer liegt, von der sie durch die Tela chorioidea getrennt ist.

b) Die nasal am Boden jeder Seitenkammer liegende Erhöhung stellt den medialen Abschnitt des Kopfes des Schwanzkerns dar, *Caput nuclei caudati* (Abb. 1090 e, 1091 a und 1092 2); kaudal läuft sie in dessen Schwanz aus, *Cauda nuclei caudati* (Abb. 1162 19).

Die Nuclei caudati liegen als keulenförmige Gebilde nasal und lateral von den von den Seitenkammern aus nicht wahrnehmbaren Sehhügeln (Abb. 1092 3); sie sind von diesen durch ein weißes Blättchen, *Lamina semicircularis*, geschieden, das bis zur Oberfläche heranreicht und hier als **Grenzstreif**, *Stria terminalis* s. *cornea* (s. S. 787), bezeichnet wird. Dieser tritt oberflächlich nicht hervor wie beim Menschen, sondern ist im Boden des Sulcus striae corneae eingelassen. Die mediale Fläche des Kopfes ist dem Septum pellucidum und den Columnae fornicis zugekehrt und liegt frei in den Seitenkammern. Ventral liegt der Kopf des Nucleus caudatus der Rinde des Trigonum olfactorium an.

Als Streifenhügel, *Corpus striatum*, faßt man den *Nucleus caudatus* (Schwanzkern) (Abb. 1161 a und 1163 Nc), den ventrolateral von diesem liegenden *Nucleus lentiformis* (Linsenkern) (b bzw. Nl) und die beide verbindende und letzteren umkapselnde Markmasse, *Capsula interna* und *externa* (Abb. 1161 d, e), zusammen. Da der mediale Teil des Nucleus caudatus von

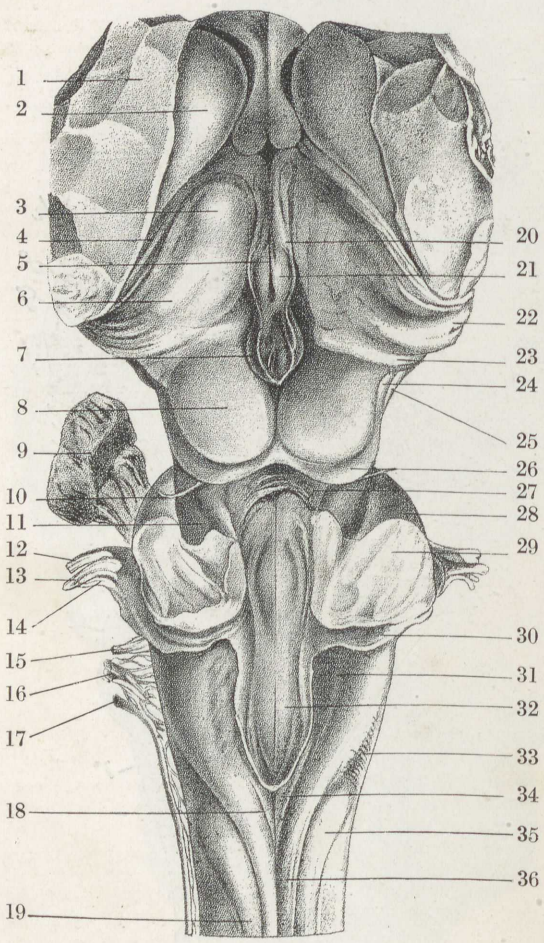

Abb. 1092.

Abb. 1092. Hirnstamm des Pferdes. Dorsalansicht (Dexler), 1 : 1.

1 Schnittfläche des Endhirnmarkes; 2 Nucleus caudatus; 3 Tuberculum nasale thalami; 4 Sulcus striae corneae; 5 Zwischenhirnventrikel; 6 Tuberculum laterale thalami; 7 Corpus pineale; 8 nasaler Hügel der Vierhügelplatte; 9 Ganglion semilunare; 10 N. trochlearis; 11 Brachium cerebelli nasale; 12 N. facialis; 13 Radix vestibularis und 14 Radix cochlearis des N. acusticus; 15 N. glossopharyngeus; 16 N. vagus; 17 N. accessorius; 18 Sulcus intermedius dorsalis; 19 Radix spinalis nervi trigemini; 20 Stria medullaris; 21 Ganglion habenulae; 22 Corpus geniculatum laterale; 23 Corpus geniculatum mediale; 24 Brachium quadrigeminum caudale; 25 Dorsalrand des Hirnschenkelfußes; 26 kaudaler Hügel der Vierhügelplatte; 27 Velum medullare nasale; 28 Brachium cerebelli laterale; 29 Schnittfläche der Kleinhirnschenkel; 30 Tuberculum acusticum; 31 Brachium cerebelli caudale; 32 kaudale Region der Rautengrube; 33 Fibrae arcuatae ext. dorsales; 34 nasales Ende des Fasciculus gracilis; 35 Tuberculum Rolandi; 36 Fasciculus cuneatus.

den Seitenventrikeln aus sichtbar ist, während der Nucleus lentiformis in der Hirnmasse verborgen liegt, spricht man auch von einem extra- und einem intraventrikulären Teile des Streifenhügels.

c) Die **seitlichen Adergeflechte,** jederseits ein *Plexus chorioideus ventriculi lateralis* (Abb. 1090 f u. 1091 b), sind 2 längliche, platte, gelblichrote Stränge von etwa 6 cm Länge und gallertiger Konsistenz, die in der Furche zwischen dem Nucleus caudatus einerseits und dem Hippocampus und den Sehhügeln anderseits gelegen und am freien Rande der Fimbria befestigt sind; sie beginnen im Cornu ventrale (s. S. 789), verdecken am Saum den Grenzstreifen fast ganz, werden breiter und gehen nach dem For. interventriculare (s. S. 791); kaudal vom Gewölbe vereinigen sie sich von beiden Seiten zum mittleren Adergeflechte, *Plexus chorioideus ventriculi tertii*. Dieses liegt auf dem Dache der 3. Hirnkammer (S. 791) und endet am Epiphysenschlauche, dessen längsverlaufende Chorioidealkämme histologisch den Plexus gleich sind.

Beim Rinde sind die seitlichen Adergeflechte gleichmäßig dick (nicht keulenförmig wie beim Pferde); beim Schafe, Kalb und Schweine bilden sie ein flach ausgebreitetes Netz dünner Gefäßmaschen, durch das die daruntergelegenen Hirnteile deutlich durchschimmern. Beim Herausnehmen und durch die Einwirkung von Fixierungsflüssigkeiten ziehen sich diese in situ ausgebreiteten Netze zu einem mäßig dicken, einem Wollfaden ähnlichen Gebilde zusammen (Träger [953]).

Die die Zerebrospinalflüssigkeit enthaltenden **Seitenkammern** (Abb. 1090, 1091 und 1094) zerfallen in die neben dem Gewölbe gelegene *Pars centralis* (Abb. 1094 3) und die Hörner, *Cornua*. Die erstere kommuniziert durch das For. interventriculare (s. S. 791) mit der zwischen den Columnae fornicis und den Sehhügeln gelegenen Pars nasalis der 3. Hirnkammer und dadurch mit der Seitenkammer der anderen Seite. Nasal setzt sie sich als Spalt (Abb. 1094 9, 1163 V 2) fort und führt nasoventral in den Hohlraum des Riechkolbens (Abb. 1094 1). Dieser Spalt, der zwischen dem Nucleus caudatus und der übrigen Ventrikelbegrenzung liegt, heißt *Cornu nasale* (2). Kaudolateral hat die Pars centralis ebenfalls eine spaltförmige Verlängerung zwischen dem Hippocampus und der übrigen Ventrikelwand, das Ventralhorn, *Cornu ventrale* (Abb. 1094 13, 1163 V 2′); dieses ist zugleich der Hohlraum des Lobus piriformis.

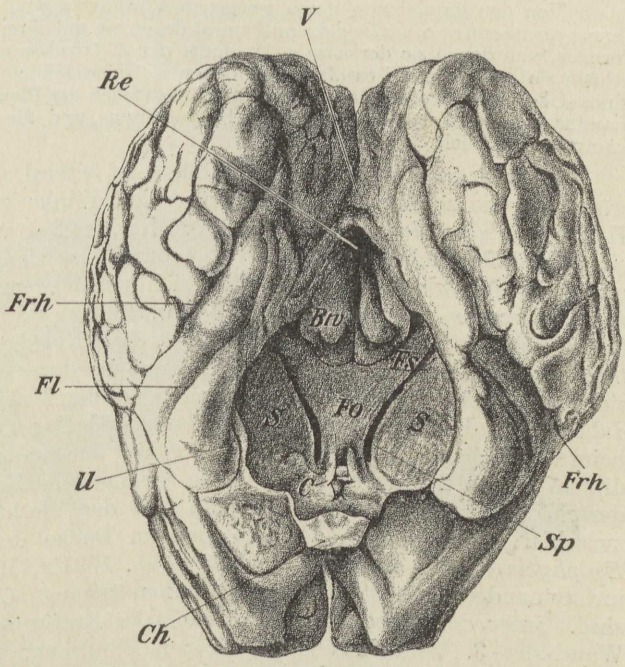

Abb. 1093. Ventralansicht des Pferdehirns nach Wegnahme des Hirnstammes (Dexler).

Bw Balkenwulst; **C** Columna fornicis; **Ch** Chiasma opticum; **Fl** Sulcus lobi piriformis; **Fo** Fornixkörper; **Fs** Crus fornicis; **Frh, Frh** Sulcus rhinalis; **Re** Hohlraum zwischen beiden Hemisphären, in dem der Epiphysenschlauch liegt; **S, S** Schnittflächen im Zwischenhirn; **Sp** Plexusspalte zwischen Fornixrand und Nucleus caudatus; **U** Uncus; **V** piale Verlötungsstelle an der kaudomedialen Hemisphärenfläche.

Beim Menschen geht vom Seitenventrikel noch das Kaudalhorn, *Cornu caudale (posterius)*, in das Okzipitalhirn. Es fehlt allen Haussäugern. Beim Hunde wird die Pars centralis beim Übergang in das Ventralhorn sehr geräumig, ohne aber einen Recessus zu bilden. Vom For. interventriculare ab sind der Seitenventrikel und sein Ventralhorn durch einen schmalen Streifen einer sehr zarten Deckhaut geschlossen, die ihren Ansatz medial am Rande des Fornix und weiter kaudal an der Fimbria findet. Es verschmälert sich nämlich die Fornixkante plötzlich zu einem der Tela chorioidea anliegenden einschichtigen Epithelblatt *(Lamina epithelialis)*, das sich an der gegenüberliegenden Zwischenhirnwand am Sulcus striae corneae ansetzt; daher ist nur die nasolaterale Fimbriafläche vom Ventrikelraum aus sichtbar (Abb. 1160 9 u. 1162 zwischen 19 u. 21). Dieser membranöse Abschluß liegt dem Tractus opticus gegenüber und erreicht sein ventrales Ende beim Pferd 1 cm dorsal von der Spitze des Lobus piriformis. Nasodorsal verschmälert er sich und zieht in einer Breite von 4 mm zum For. interventriculare. Diese Spalte, durch die sich die Plexus laterales in den Ventrikelraum drängen, ist die *Fissura chorioidea* (Abb. 1093 bei Sp).

Um die Seitenkammern und ihre Gebilde möglichst gut überblicken zu können, nimmt man mit dem Messerstiel auf einer Seite die kaudoventrale Partie der Hemisphären dem Hippocampus entlang weg, wobei man diesen unverletzt freilegt. Ebenso geht man vorn am Kopfe der Streifenhügel mit dem Messerstiel in die Tiefe bis zur basalen Fläche und trennt die betreffenden Hemisphärenteile ab, so daß das Caput nuclei caudati frei liegt. Diese Präparation nimmt man zunächst nur auf einer Seite vor, damit auf der anderen Seite die Kammer bis auf die Öffnung in ihrem Dach unverletzt bleibt. Nach dem Studium der Seitenkammern und der Kommissurenteile schlägt man den hinteren Teil der Hemisphären mit den Ammonshörnern und dem Fornix nach vorn und seitlich zurück und trägt sie vorsichtig ab. Dabei kann man die Commissura hippocampi median spalten. Nunmehr kommen die von einem Gefäßblatte, der Tela chorioidea (s. S. 790), bedeckten Sehhügel zum

Vorschein. Beim Abheben der Hemisphären kann man die kaudoventrale Fläche (die Mittel- und Kleinhirnfläche) des Hirnmantels, das For. interventriculare, die Columnae fornicis, die Commissura nasalis und den Aditus ad Infundibulum übersehen. Geschieht das Abtragen der betreffenden Teile ganz vorsichtig, dann stößt man zunächst auf eine zarte, gefäßreiche Haut, *Tela chorioidea.* Sie bildet mit der ihr ventral anliegenden Lamina epithelialis (s. S. 808 u. 809) das dünne Dach der 3. Hirnkammer. Erst nach dem Abziehen dieser Haut hat man die Oberfläche der Sehhügel vor sich; man nimmt dann auch median eine schmale Spalte wahr, den eröffneten Dorsalabschnitt des 3. Ventrikels, die *Fossa thalami,* und gewinnt die Ansicht, die Abb. 1092 darbietet.

Die **Sehhügel,** *Thalami optici* (Abb. 1091 g u. 1092 3 u. 6), sind 2 rundliche, hellgraue Massen, die dorsal auf dem nasalen Ende der Großhirnschenkel und dem Markkügelchen ruhen.

Von den kaudal von ihnen gelegenen Vierhügeln sind sie oberflächlich durch den *Sulcus transversus commissurae caudalis* getrennt; nasal liegen sie mit ihrer medialen Partie frei hinter den Columnae fornicis, von denen sie der nasale Abschnitt der 3. Hirnkammer scheidet; mit ihrer orolateralen Partie stoßen sie an die Nuclei caudati, von denen sie oberflächlich durch den Sulcus striae corneae getrennt sind. Über ihrer freien dorsolateralen Fläche liegen der Plexus chorioideus ventriculi lateralis mit der Lamina epithelialis, der Fornix, der Hippocampus und die Fimbria. Sie sind also von den Seitenkammern aus nicht sichtbar.

Die dorsale Fläche der Sehhügel ist lateral am höchsten und dacht sich medianwärts ab; sie zeigt an ihrem nasomedialen Winkel eine flache Erhöhung, den nasalen Höcker, *Tuberculum nasale* (Abb. 1091 h u. 1092 3), und gegen den kaudolateralen Winkel eine ebenfalls flache, undeutliche Erhebung, das *Corpus geniculatum laterale* (Abb. 1091 l und 1092 22); zwischen beide schiebt sich als meist nur schwach angedeutete 3. Erhebung das *Tuberculum laterale* (Abb. 1091 k u. 1092 6) ein. Median zwischen beiden Sehhügeln findet sich ein Längsspalt (Abb. 1092 5), die Pars dorsalis der 3. Hirnkammer, *Fossa thalami;* seitlich davon, also am Übergange der dorsalen in die mediale Fläche der Thalami, sieht man je ein schmales, weißes Längsband, den Markstreifen der Sehhügel, *Stria medullaris* (20). Die beiden Striae medullares enthalten an ihrem kaudalen Ende je ein kleines, beim Pferd etwa hanfkorngroßes *Ganglion habenulae* (Abb. 1092 21) und setzen sich von diesem aus in 2 kurze, dünne, weiße Stränge, die Zirbelstiele, *Habenulae,* fort, die zu der median zwischen den Sehhügeln und der Vierhügelplatte bzw. in einer Einsenkung zwischen deren nasalen Hügeln und im Dache der 3. Hirnkammer gelegenen **Zirbel,** *Epiphysis cerebri* s. *Corpus pineale* (Abb. 1091 n, 1092 7, 1095 C u. 1142 13), ziehen und untereinander durch einen sehr dünnen Strang, *Commissura habenularum,* verbunden sind. Unter der Zirbel sieht man nach der Eröffnung der Fossa thalami in der kaudalen Wand des 3. Ventrikels einen kleinen Blindsack, *Recessus infrapinealis ventriculi tertii* (Abb. 1094 8), der ventral von einem runden, weißen Querstrange, *Commissura caudalis* (Abb. 1088 i), abgegrenzt wird. Unmittelbar ventral von dieser Kommissur liegt der Eingang in die Wasserleitung des Gehirns, *Aditus ad aquaeductum cerebri* (h).

Die **Zirbel,** *Epiphysis cerebri* s. *Corpus pineale,* ist beim Menschen eiförmig, beim Rind und Schweine zapfenförmig, bei Pferd, Schaf und Ziege birnenförmig und bei den Karnivoren lanzettförmig. Sie ist im allgemeinen ziemlich derb, bei den Fleischfressern aber gallertartig weich. Die größte Zirbel besitzt das Rind (1,2—2 cm lang, 0,5—1,0 cm dick), die kleinste die Katze. Körpergröße, Alter und Geschlecht haben keinen Einfluß auf die Ausbildung der Zirbel, ebensowenig besteht ein Zusammenhang zwischen ihrer Größe und der individuellen Größe des Gehirns. Sie ist braunrot (Pferd, Wiederkäuer) bis grauweiß (Schwein, Fleischfresser) und weist häufig (beim Pferd i. d. R.) braune, mit steigendem Alter zunehmende Pigmentationen und beim Rinde beträchtliche Mengen von Gehirnsand, seltener Furchungen und leistenartige Unebenheiten auf (Illing [410], Trautmann [958] und Gerlach [301]).

Beim Menschen ragt gegen den kaudalen Rand der Sehhügel hin als deutlicher Höcker das Polster, *Pulvinar,* über den kaudalen Abhang des Thalamus hervor, das bei den Tieren aber so klein ist, daß es außen kaum zu erkennen ist (Abb. 1091 i). Dafür tritt bei den Tieren der laterale Kniehöcker, *Corpus geniculatum laterale* (Abb. 1091 l, 1092 22 u. 1095 gl), sehr stark hervor, der sich medial bis zu den Colliculi nasales der Vierhügelplatte erstreckt. Aus ihm kommt ventral der weiße *Tractus opticus* (Abb. 1095 To) hervor, der sich von hier an der lateralen Seite des Thalamus ventral um den Pedunculus cerebri herumschlägt, an dessen laterale und ventrale Fläche gelangt und zum Chiasma opticum (S. 779) zieht. Seitlich zwischen den Seh- und Vierhügeln und den Großhirnschenkeln und kaudomedial vom vorigen befindet sich als flache, rundliche Erhöhung der mediale Kniehöcker, *Corpus geniculatum mediale* (Abb. 1091 m, 1092 23 u.

1095 gm). Die beiden Kniehöcker stellen das Kniehöckergebiet, *Metathalamus,* dar. Zwischen den beiden Sehhügeln findet sich am Boden der Fossa thalami die kurze, im Medianschnitt rundliche *Massa intermedia* (Abb. 1088 V 2), die beide Sehhügel verbindet. Rund um diese liegt median die ringförmige 3. Hirnkammer, *Ventriculus tertius (medianus prosencephali* N. V.) (c, c', e u. h). An ihr unterscheidet man die *Pars dorsalis* (c'), *Pars ventralis* (c), *Pars nasalis* (e) und *Pars caudalis* (h), die mit vielfachen Ausbuchtungen, *Recessus,* versehen sind. Die Pars dorsalis und ventralis kann man auch als dorsale und ventrale Etage der 3. Hirnkammer auffassen, die durch einen nasal von der Massa intermedia gelegenen nasalen (Pars nasalis) und einen kaudal von dieser befindlichen kaudalen Verbindungskanal (Pars caudalis) verbunden sind. Der Ringkanal wird dorsal von einer ventral vom Gewölbe liegenden dünnen Deckhaut, *Tegmen ventriculi tertii* (der Tela chorioidea mit dem Plexus chorioideus und der Lamina epithelialis, s. S. 808 u. 809), kaudal von der Commissura caudalis, ventral von dem Corpus mamillare, der Haube und dem Tuber cinereum, nasal von den Columnae fornicis und der grauen Schlußplatte begrenzt (Abb. 1088). Das Tegmen reicht bis zu den Columnae fornicis und ist im Sulcus striae corneae in der Gegend der Stria terminalis befestigt.

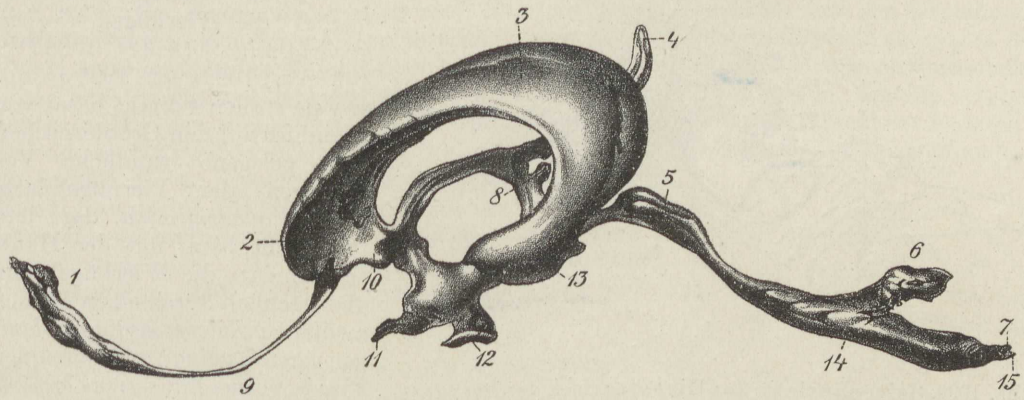

Abb. 1094. Metallausguß der Gehirnhöhlen des Pferdes (Dexler).

1 Ausgußkern des Hohlraums im Bulbus olfactorius, der durch den Verbindungskanal **9** mit dem Seitenventrikel im Zusammenhang steht. An dem Ausguß des letzteren bemerkt man einen abgerundeten nasalen Teil, das Cornu nasale (**2**), einen breiten dorsalen Teil, die Pars centralis (**3**), einen flachen, bogig nach abwärts gekrümmten Teil, das Cornu ventrale (**13**), und an der Innenseite eine Längsgrube, in der der Plexus chorioideus lateralis liegt. Bei **10** steht der linke Seitenventrikel durch das For. interventriculare mit dem 3. Ventrikel in Verbindung. Am kaudodorsalen Quadranten des Ausgußringes vom 3. Ventrikel unterscheiden wir einen langen, bogig nach aufwärts gerichteten Fortsatz, den Recessus suprapinealis (**4**), und unmittelbar darunter einen kurzen, kegelförmigen Fortsatz, den Recessus infrapinealis (**8**). Am nasoventralen Quadranten sehen wir am Infundibularteil 2 besondere Erweiterungen: **11** Recessus opticus und **12** Aditus ad infundibulum und Recessus infundibuli. Der Übergang des Ringraums in die Wasserleitung des Gehirns (**5**) ist durch den Ventralhornausguß verdeckt. Dieser Kanal geht über in den 4. Ventrikel, an dessen Ausguß wir beobachten: den Abdruck des Sulcus medianus der Rautengrube (**14**), einen kaudalen blinden Endteil derselben (**7**) mit dem darunter liegenden Eingang in den Zentralkanal (**15**) und 2 seitliche Arme (**6**) (der rechte ist nicht sichtbar), die in die subarachnoidealen Lymphzisternen führen.

Zur besseren Beschreibung der Ausbuchtungen, *Recessus,* der 3. Hirnkammer unterscheidet man an dem Ringkanal auch einen nasodorsalen, kaudodorsalen, kaudoventralen und nasoventralen Quadranten mit mehreren Kommunikationsöffnungen, Ausbuchtungen und Vorsprüngen. Der nasodorsale Quadrant (Abb. 1088, 1094, 1142) liegt dorsal von der nasalen Kommissur und enthält 2 seitliche Öffnungen, die Eingänge in die Seitenventrikel. Diese Kommunikation ist also ein Dreiwegkreuzungspunkt und heißt *For. interventriculare.* Durch dieses tritt jederseits der Plexus chorioideus ventriculi lateralis hindurch und geht in den Plexus chorioideus ventriculi tertii über (s. S. 786). Auf ihn folgt kaudal der kaudodorsale Quadrant, dessen häutiges Dach (also ein Teil des Ventrikeldaches) eine schlauchartige große und eine kleine Ausbuchtung aufweist. Die erstere, der Epiphysenschlauch, *Recessus suprapinealis* (Abb. 1088 f‴, 1094 4, 1095 R u. 1142 8), ist mit seinem kaudalen Rand an die Zirbel befestigt, die ihrerseits wieder in der Verbreiterung am nasalen Ende der mittleren Vierhügelfurche festsitzt. Dicht unter seiner Mündung liegt die Mündung der 2. Ausbuchtung, des *Recessus infrapinealis* (Abb. 1094 8). Ventral von diesem gelangt man in den *Aditus ad aquaeductum* (Abb. 1088 h), der von ihm nur durch die Commissura caudalis getrennt ist. Ventral vom Eingang in die Wasserleitung fällt der Ventrikelboden schräg nasal ab, kaudoventraler Quadrant, und führt durch den *Aditus*

ad infundibulum (Abb. 1088 g), der dem nasoventralen Quadranten zugerechnet wird, in den *Recessus infundibuli* (g″) und von hier bei dem Pferd und den Fleischfressern und häufig beim Schweine noch in den Hirnlappen der Hypophyse (Infundibularhöhle der Hypophyse) (g‴) (s. S. 780). Nasal, dicht dorsal vom Chiasma, gelangt man vom Aditus ad infundibulum in den *Recessus opticus* (Abb. 1088 f′, 1094 11, 1142 27); er teilt sich beim Pferd in 2 spitz zulaufende und blind endende Fortsätze, die auf den Anfängen der Nervi optici liegen. Vom Recessus opticus steigt die nasale Begrenzungswand (die graue Schußplatte, *Lamina terminalis*) senkrecht bis zur nasalen Kommissur (Abb. 1088 18 u. 1142 9) auf. Die 3. Hirnkammer kommuniziert also kaudal mit dem Aquaeductus cerebri und nasal mit den Seitenventrikeln des Großhirns. Ihre Seitenwände werden durch die Sehhügel gebildet. Der nasale Teil des Bodens wird vom Chiasma, der kaudale von der Hypophyse (Abb. 1088 16) unterlagert. Die Decke erhält einen Rückhalt durch den darüberliegenden Fornix (20) und die Balkenwindung (Bw); der Epiphysenschlauch wird durch die kaudalen Abschnitte der Medianfläche der Großhirnhemisphären gestützt, die eine seiner Konfiguration entsprechende Aushöhlung besitzen (Abb. 1093 Re), die kaudal vom Balkenwulst beginnt und gegen die Falx hinzieht. Am Boden der Pars ventralis der 3. Hirnkammer findet sich eine mediane Längsfurche und an ihren Seitenwänden je eine zum Aquaeductus führende seichte Rinne, *Sulcus hypothalamicus lateralis*, der beim erwachsenen Pferde nicht mehr nachweisbar ist.

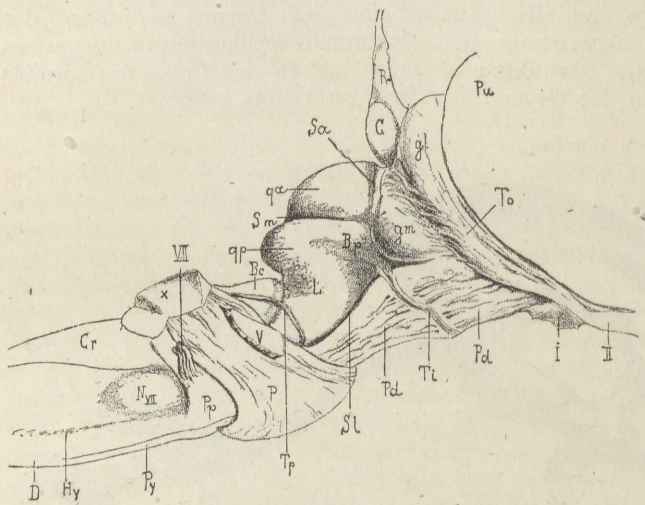

Abb. 1095. Seitenansicht des Hirnstammes des Pferdes; 1 : 1 (Dexler).

x Schnittfläche der Kleinhirnarme; **Bc** Brachium cerebelli nasale; **Bp** Brachium quadrigeminum caudale; **C** Zirbel; **Cr** Brachium cerebelli caudale; **D** Pyramidenkreuzung; **gl** lateraler Kniehöcker; **gm** medialer Kniehöcker; **Hy** Hypoglossuslinie; **I** Infundibulum; **L** Schleifenfeld; **NVII** Tuberculum faciale; **P** Pons; **Pd** Pedunculus cerebri; **Pp** Corpus trapezoideum; **Pu** Pulvinar thalami; **Py** Pyramide; **qa** nasale und **qp** kaudale Hügel der Vierhügelplatte; **R** Epiphysenschlauch; **Sa** Sulcus transversus commissurae caudalis; **Sl** Sulcus lateralis mesencephali; **Sm** Sulcus transversus laminae quadrigeminae; **Ti** Tractus pedunicularis transversus; **To** Tractus opticus; **Tp** Taenia pontis; **II** Chiasma opticum; **VII** N. facialis.

An die Sehhügel reihen sich kaudal die **Vierhügel**, *Corpora quadrigemina* (Abb. 1088 IV 2, 1091 p, p′, 1092 8, 26 u. 1095 qa, qp), an; sie stellen 4 direkt nasal vom Kleinhirn auf den Großhirnschenkeln gelegene rundliche Vorragungen der Vierhügelplatte, *Lamina quadrigemina*, dar; letztere fließt basal mit der Haube zusammen; die Vierhügel sind oberflächlich durch einen flachen, medianen *Sulcus medianus laminae quadrigeminae* und eine quere Rinne, *Sulcus transversus laminae quadrigeminae* (Abb. 1095 Sm), voneinander geschieden. Vom Zwischenhirne werden sie durch den *Sulcus transversus commissurae caudalis* (Abb. 1095 Sa) und vom Rautenhirn durch den *Sulcus postquadrigeminus* abgegrenzt. Nasal wird der Sulcus medianus durch die Zirbel (S. 790) abgeschlossen. Man unterscheidet 2 nasale Hügel, *Colliculi nasales* (Abb. 1091 p, 1092 8 u. 1095 qa), und 2 kaudale Hügel, *Colliculi caudales* (Abb. 1091 p′, 1092 26 u. 1095 qp). Die nasalen sind höher und bei den Einhufern größer und liegen enger zusammen als die kaudalen. Diese sind zum Teil vom Kleinhirne bedeckt und haben eine flache Grube zwischen sich, die gegen das Velum medullare nasale (Abb. 1092 27) abfällt. Ventral liegen sie auf den Bindearmen des Kleinhirns (11).

Wo der kaudale Rand der Vierhügel die dorsale Fläche der Bindearme des Kleinhirns und die kaudale Kante der Schleife erreicht, tritt der N. trochlearis am Ansatze des nasalen Marksegels hervor (Abb. 1092 10). Seitlich setzt sich jederseits der nasale Colliculus unter die Sehhügel und der kaudale zum medialen Kniehöcker fort. Man nennt diese Fortsetzungen *Brachium quadrigeminum nasale* und *caudale* (Abb. 1092 24 und 1095 Bp). Das erstere ist bei den Tieren äußerlich sehr undeutlich.

Die Vierhügel bilden mit der Haube und den Großhirnschenkeln das Mittelhirn, *Mesencephalon*. Legt man durch dieses einen Querschnitt, so bemerkt man axial einen Kanal, die Wasserleitung des Gehirns, *Aquaeductus cerebri* (*Ventriculus mesencephali* N. V.) (Abb. 1088 b, 1094 5, 1132 u. 1133 bei H), der von grauer Substanz umgeben ist. Dorsal vom Aquaeductus liegen die Vierhügel, ventral die Haubenregion. Die Wasserleitung

führt kaudal in die 4. und nasal in die 3. Hirnkammer (Abb. 1094 5). Sie ist in ihrer Mitte ampullenartig erweitert.

Nachdem der Studierende das Gehirn in vorstehender Folge studiert hat, wende er sich zum Studium der Furchen, dann zu dem der Entwicklung und des Aufbaues des Gehirns, das namentlich dann keine besonderen Schwierigkeiten mehr bieten wird, wenn hierzu noch Quer- und Horizontalschnitte durch mehrere frische Gehirne verwendet werden. Am besten geht man dabei so vor, daß man das Gehirn mit seiner Dorsalfläche auf einen nassen Wattebausch legt und nun mit einem langen Messer je einen Transversalschnitt durch die Mitte des Trigonum olfactorium, die hintere Chiasmakante, den Okulomotoriusaustritt, die Mitte der Brücke und durch das Tuberculum faciale legt. Der wichtigste Horizontalschnitt liegt etwa daumenbreit über der Hirnbasis; auch an einem Median- und mehreren Sagittalschnitten sollte die gegenseitige Lage der Gehirnteile festgestellt werden.

D. Einteilung und Aufbau des Gehirns.

Die rationelle Einteilung des Gehirns beruht auf seiner embryonalen Entwicklung (s. S. 807). Das Encephalon zerfällt nach His [381] in das Cerebrum und das Rhombencephalon. Das Rhombencephalon besteht aus dem Myelencephalon (Medulla oblongata und Velum medullare caudale einschließlich kaudaler Deckhaut) (Abb. 1088 I), dem Metencephalon (Pons und Cerebellum) (II) und dem Isthmus (Velum medullare nasale, Brachia cerebelli nasalia) (III). Von diesen Teilen liegen ventral die Medulla oblongata (I) und der Pons (II 1) und dorsal das Cerebellum (II 2), die Vela medullaria und das Tegmen fossae rhomboideae. Es enthält die 4. Hirnkammer (a, a′, a″) und ist beim Menschen dorsal und lateral, bei den Haustieren nur am nasalen Abschnitt und hier nur dorsal, vom Gehirnmantel überlagert. Das Cerebrum besteht aus dem Mesencephalon (Abb. 1088 IV), Diencephalon (V) und

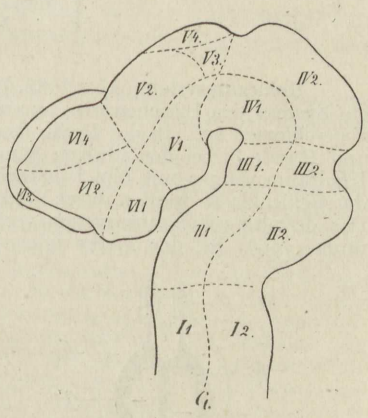

Abb. 1096.

Abb. 1096. Medianschnitt durch ein Embryonengehirn, mit eingezeichneten Feldern (His).

I Nachhirn, Myelencephalon, I 1 Pars ventralis (Medulla obl.), I 2 Pars dorsalis (Tegmen fossae rhomboideae); II Hinterhirn, Metencephalon, II 1 Pons, II 2 Cerebellum; III Isthmus, III 1 nasaler Teil des Bodens der 4. Hirnkammer, III 2 Brachia conjunctiva, Velum medullare nas.; IV Mittelhirn, Mesencephalon, IV 1 Pedunculi cerebri, IV 2 Corpora quadrigemina; V Zwischenhirn, Diencephalon, V 1 Pars mamillaris hypothalami, V 2 Thalamus, V 3 Metathalamus, V 4 Epithalamus; VI Endhirn, Telencephalon, VI 1 Pars optica hypothalami, VI 2 Corpus striatum, VI 3 Rhinencephalon, VI 4 Pallium; C 1 Sulcus limitans.

Telencephalon (VI). Das Mesencephalon besteht aus den Pedunculi cerebri mit Einschluß der Haube (IV 1) und den dorsal auf ihnen sich aufbauenden Corpora quadrigemina (IV 2). Es enthält den Aquaeductus cerebri (b) und ist lateral und dorsal vom Gehirnmantel (VI 3) derart umlagert, daß man außen von ihm nur die ventrale Fläche der Großhirnschenkel sieht. Das Diencephalon (V) besteht aus dem Corpus mamillare (V 1) (Hypothalamus s. Pars mamillaris hypothalami), dem Trichtergebiet (Tuber cinereum, Infundibulum [g′], Hypophyse [16]), der Pars optica hypothalami (Tractus opticus und Chiasma opticum), den Thalami, den Corpora geniculata (Metathalamus), dem Corpus pineale (Epithalamus, V 3) und der Deckhaut des 3. Ventrikels. Es birgt die 3. Hirnkammer und wird vom Gehirnmantel derart umgeben, daß man von außen basal nur das Corpus mamillare (V 1) und die Hypophyse sieht. Das Telencephalon (VI) liegt zum kleineren Teil nasal vom Diencephalon, zum größeren Teil aber als Mantel (Pallium) dorsal und lateral vom Diencephalon, Mesencephalon und Metencephalon. Der nasal vom Zwischenhirne liegende Abschnitt des Telencephalon besteht basal aus dem Rhinencephalon (VI 2) einschl. der Lobi piriformes, lateral und dorsal aus den Corpora striata, der Decke des in diesem Abschnitt befindlichen Nasalhorns der Seitenkammer, dem nasalen Abschnitt des Corpus callosum (17) und den Columnae fornicis. Die Hauptmasse des Telencephalon wird von

den Großhirnhemisphären gebildet, die als Gehirnmantel (VI 3) die übrigen Teile des Cerebrum, die Großhirnkerne oder Gehirnganglien, umgeben; zu diesen gehören als Endhirnganglien (Stamm des Endhirns) der Nucleus caudatus, Nucleus lentiformis lateralis (Putamen), Nucleus amygdalae und das Claustrum. Die Hemisphären werden durch den Hirnbalken (17), das Gewölbe (20) und die Commissura nasalis (18) verbunden. Der Hippocampus ist eine Falte des medialen Teiles des Hemisphärenhirns, die sich auf die Sehhügel legt.

Über die entwicklungsgeschichtliche Einteilung des Gehirns nach His [381] gibt uns die nachfolgende Tabelle eine kurze Übersicht (s. auch Abb. 1096).

Encephalon, Gehirn	Cerebrum, Großhirn	Prosencephalon, Vorderhirn	Telencephalon, Endhirn	Hemisphaerium: Pallium, Rhinencephalon, Stamm des Endhirns (Nucleus caudatus, Nucl. amygdalae, Claustrum u. Putamen des Linsenkerns)
			Diencephalon, Zwischenhirn	Pars optica hypothalami Pars mamillaris hypothalami Globus pallidus Thalamencephalon: Thalamus, Metathalamus, Epithalamus (einschl. Deckhaut des 3. Ventrikels)
		Mesencephalon, Mittelhirn	. . . . .	Pedunculi cerebri einschließlich Tegmentum Corpora quadrigemina
		Rhombencephalon, Rautenhirn	Isthmus rhombencephali einschließlich Velum medullare nasale und Brachia cerebelli nasalia	
			Metencephalon, Hinterhirn	Cerebellum Pons
			Myelencephalon, Nachhirn	Medulla oblongata, Velum medullare caudale einschl. kaudaler Deckhaut.

Hohlraumsystem (Abb. 1088, 1094 u. 1097). Das Gehirn bildet in seiner frühesten Anlage (S. 807) ein System von Bläschen, das nur mit dem Zentralkanal des Rückenmarkes kommuniziert, sonst aber abgeschlossen ist. In der Decke des Hinterhirns bilden sich im Laufe der Entwicklung beim Menschen und Hunde 3, bei den übrigen Säugetieren 2 Hirnöffnungen als Kommunikationsstellen des zentralen Hohlraumsystems mit den Subarachnoidealräumen. Die ursprünglich verhältnismäßig weiten Höhlen der Gehirnblasen werden durch Verdickung der Wände der Blasen in enge Kanäle und Spalten verwandelt. Das definitive Hohlraumsystem verhält sich, wie die Abbildung (Abb. 1094) eines Ausgusses der Hohlräume zeigt, bei den Tieren folgendermaßen:

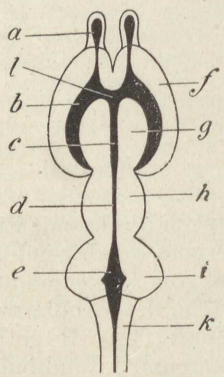

Abb. 1097. Schema der Hohlräume des Gehirns.

a Höhlung des Riechkolbens; **b** eine Seitenkammer; **c** 3. Ventrikel; **d** Aquaeductus cerebri; **e** 4. Ventrikel; **f** Großhirn; **g** Zwischenhirn; **h** Mittelhirn; **i** Hinterhirn; **k** Nachhirn; **l** Foramen interventriculare.

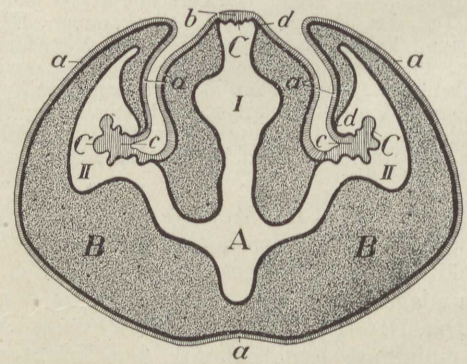

Abb. 1098. Schematischer Querschnitt durch das Gehirn in Höhe des For. interventriculare.

A For. interventriculare; B Hirnsubstanz; C Lamina epithelialis chorioidea. a Pia mater encephali, b ihre Verdickung am Dache der III. Hirnkammer (Plexus chorioideus ventriculi III.); c, c Tela chorioidea bzw. die Verdickung der Pia mater im Bereiche der Seitenkammern (Plexus chorioideus ventriculi lateralis); d Taenia.

Der Zentralkanal des Rückenmarkes führt in die im Rautenhirn gelegene 4. Hirnkammer, Rautenhirnkammer, *Ventriculus quartus* s. *Fossa rhomboidea* (Abb. 1088 a, a′, a″, 1092 32 u. 1097 e), deren häutiges Dach unmittelbar über jedem Tuberculum acusticum eine seitliche Ausbuchtung, *Recessus lateralis* (Abb. 1094 6), besitzt; an dieser befindet sich beim erwachsenen Tier eine Perforationsstelle

(Apertura lateralis), durch die das zentrale Hohlraumsystem des Gehirns mit dem Subarachnoidealraume kommuniziert. Eine *Apertura medialis*, die beim Menschen und Hunde vorkommt (s. S. 785), fehlt sonst; kaudodorsal ist die 4. Hirnkammer vollständig geschlossen (Abb. 1124 R). Sie mündet nasal in einen median unter den Vierhügeln und auf der Lamina perforata caudalis gelegenen engen Kanal, den Mittelhirnkanal, *Aquaeductus cerebri (Ventriculus mesencephali N. V.)* (Abb. 1088 b u. 1097 d); dieser führt in einen im Mittelhirn rund um die Massa intermedia gelegenen Ringkanal, die 3. Hirnkammer (Zwischenhirnkammer, *Ventriculus medianus prosencephali*) (s. S. 791). Nasal führt aus dieser jederseits durch das *For. interventriculare* (Abb. 1097 l u. 1098 A) eine Öffnung in je eine in der rechten und linken Hemisphäre gelegene Seitenkammer, *Ventriculi laterales telencephali* (Abb. 1097 b), die nasal in den Hohlraum des Gyrus olfactorius communis und Bulbus olfactorius (Abb. 1097 a) und ventral in den des Lobus piriformis führen. In Höhe des For. interventriculare setzt sich die 3. Gehirnkammer ventral (Abb. 1088 f) in den Trichter fort (Aditus ad infundibulum [g]), der zur Hypophyse führt (Recessus infundibuli [g″]). Außerdem bildet die 3. Hirnkammer hier den *Recessus opticus* (Abb. 1088 f′). Ebenso bildet die dorsale Etage 2 Ausbuchtungen nach der Zirbel, *Recessus supra-* und *infrapinealis* (Abb. 1088 f‴, 1094 4 u. 8).

Das ganze Hohlraumsystem des Gehirns und Rückenmarkes enthält die seröse Zerebrospinalflüssigkeit, *Liquor cerebrospinalis*, die vom mittleren und von den seitlichen Adergeflechten geliefert wird. Alle Adergeflechte des Gehirns stammen von der Pia mater (Abb. 1098 a). Die Decke des Zwischenhirns, die fast durchweg auf der embryonalen Stufe des epithelialen Häutchens stehen geblieben ist (C), wird durch die blutgefäßreiche Pia mater (Tela chorioidea media) faltig gegen das Lumen des Ventrikels vorgestülpt (Abb. 1115 Cc, Cc); an der Tela entstehen der Plexus chorioideus ventriculi tertii (Abb. 1098 b) und später die Plexus chorioidei der Seitenkammern (c). Die Plexus sind also nur Duplikaturen der Pia mater mit reichlichen Blutgefäßzotten, die an der dem Ventrikel zugekehrten Seite ihrer Oberfläche von der mit der Pia eingestülpten einschichtigen Lamina epithelialis (C) bedeckt sind (Abb. 1098).

E. Furchen, Windungen und Lappen des Gehirns.

Wie S. 777 erwähnt wurde, ist die Oberfläche des Hemisphärenhirns infolge von Windungen und Furchen uneben. Die Furchen erscheinen, besonders beim Herbivorengehirn, auf den ersten Blick regellos; sie sind aber nach einem bestimmten System angeordnet, das für die betreffende Tierart charakteristisch ist.

Um die Gliederung der Großhirnoberfläche der verschiedenen Haussäuger und des Menschen vergleichen zu können, müssen wir die gestaltliche Gleichwertigkeit, d. h. die Homologie der einzelnen Teile, der Windungen und der sie begrenzenden Furchen, festzustellen trachten.

Die Homologie einer Hirnwindung — und damit ihrer Begrenzungsfurchen — wird bestimmt: 1. durch die Lage, 2. durch die äußere Gestalt und 3. durch den inneren Bau; als ergänzend kommt 4. hinzu die Funktion. Beispiel: Die dem Sulcus cruciatus benachbarten Windungsstücke des Karnivorengehirns liegen annähernd quer zum Längsspalte des Hirnmantels; sie enthalten spezifische große Zellen, die Beetzschen Riesenzellen; die elektrische Reizung dieser Windungsstücke ergibt Kontraktionen der quergestreiften Körpermuskulatur. Da wir die gleichen Eigenschaften in derjenigen Windung des Menschenhirns finden, die nasal von dessen Zentralfurche liegt, so ist die Homologie und funktionelle Analogie dieser sogenannten vorderen Zentralwindung mit den dem Sulcus cruciatus anliegenden Windungsstücken des Karnivorengehirns anzuerkennen. Wo uns der histologische Bau und die Funktion von Windungen unbekannt sind, verwenden wir die äußeren Ähnlichkeiten und die relative Lage der Windungen zu Homologisierungszwecken; dadurch nimmt die Stichhaltigkeit der aufgestellten Homologien wesentlich ab, zumal der Windungs- und Furchenplan der Haussäuger seiner äußeren Gestalt nach von jenem des Menschen weit abweicht. Aber auch untereinander zeigen die Gliederungen der Großhirnrinde der Haustierarten keine völlige Übereinstimmung.

Die Vertiefungen des Großhirnmantels nennen wir Spalten, *Fissurae* (auch Primär- oder Totalfurchen), und Furchen, *Sulci* (auch Sekundärfurchen). Fissuren sind jene Einschnitte, die schon in einem frühen Entwicklungsstadium durch Einsenkungen des Rindengraues zur Bildung des Gewölbes, der Adergeflechte, des Ammonshornes, der Streifenhügel, des Calcar avis u. dgl. auftreten (S. 809) und auch phylogenetisch zuerst erscheinen. Sie zeichnen sich deshalb auch durch große Tiefe aus und drängen das Rindengrau weit nach innen vor. Ihnen stehen die mehr oberflächlichen *Sulci* gegenüber. Man teilt die Furchen auch ein in Haupt-, Grenz- und akzessorische oder Nebenfurchen. Erstere sind konstant und stimmen bei allen zu derselben Tierart gehörenden Individuen überein. Die Nebenfurchen sind inkonstant. Für die Beurteilung der Furchen und Windungen sind die S. 809 u. 810 beschriebenen phylogenetischen Verhältnisse von großer Bedeutung.

Die Furchenbildung[1]) des Hirnmantels der Haussäuger zeigt große Verschiedenheiten; am bedeutendsten sind diese zwischen den Karnivoren einerseits und den Ungulaten anderseits. Das Karnivorengehirn (Abb. 1099) ist ausgezeichnet durch ausgeprägte

[1]) Näheres s. Bradley [119], Dexler [181 u. 182], Ellenberger [219 u. 220], Familiani [235], Flatau-Jacobson [245], Landau [519], Lovadovsky [573], Moravsky [653], v. Waldeyer [1000] und Yale [1030].

Bogenfurchen und das Überwiegen der Vertikal- gegenüber den Horizontalfurchen. Umgekehrt ist es bei den Herbivoren (Abb. 1103 u. 1105); die Omnivoren (Abb. 1101) stehen in der Mitte. Bei den Karnivoren findet man (Abb. 1099) zwei deutliche Vertikalfurchen: 1. die ungefähr in der Mitte der Hemisphären an der lateralen Fläche dorsal aufsteigende seitliche Querfurche (b), *Fissura lateralis* (Sylvii), und 2. die zwischen dem nasalen und mittleren Drittel der Hemisphären vom Medianspalte lateral gerichtete Kreuzfurche, *Sulcus cruciatus* (q). Ferner unterscheiden wir in Form dreier Schleifen um die Fissura lateralis (Sylvii) eine 1., 2. und 3. Bogenfurche *(Sulcus ectosylvius* [c, d, e] die 1., *Sulcus suprasylvius* [f, g, h] die 2. und die aus dem *Sulcus coronalis* [m], *Sulcus lateralis* [l] und *Sulcus medilateralis* [k] zusammengesetzte 3. Bogenfurche, *Sulcus ectomarginalis)*. An jeder Bogenfurche unterscheidet man die Pars caudalis, media und nasalis, die kaudal, dorsal und nasal von der Fissura lateralis (Sylvii) liegen; die Pars media (d, g, l) bildet also das dorsale Scheitelstück jeder Schleife. Beim Schwein (Abb. 1101) ist von den drei Bogenfurchen nur die 2. vollkommen erhalten (f, g, h), von der 1. finden sich nur noch Teile (c); die 3. ist eine Horizontalfurche geworden und durch den Sulcus transversus (z) in einen nasal (m) und einen kaudal von diesem gelegenen Abschnitt (k, l) geschieden; der nasale Abschnitt ist der *Sulcus coronalis* (m) und der kaudale der *Sulcus lateralis et medilateralis* (k, l). Bei den Herbivoren (Abb. 1103 u. 1105) ist auch die 2. Bogenfurche (f, g, h) zu einer Horizontalfurche geworden; das Gehirn hat sich gestreckt, und die dorsalen Furchen sind näher an die Mantelkante oder teilweise sogar auf die mediale Fläche gerückt; dazu kommt noch, daß, namentlich bei den Einhufern, sehr viele Nebenfurchen auftreten und daß die Hauptfurchen viele Einbuchtungen, Kerben und Nebenzweige bekommen.

Zur Orientierung für den Studierenden beim Furchenstudium dienen bei allen Tieren 4 Hauptfurchen: 1. der *Sulcus rhinalis* (Abb. 1099, 1101, 1103 u. 1105 a, a'), der den Lobus olfactorius vom übrigen Hemisphärenhirn abtrennt; von ihm zweigt, in seitlicher Verlängerung der Fossa transversa dorsal aufsteigend, 2. die *Fissura lateralis* (Sylvii) (Abb. 1099, 1101, 1103 u. 1105 b) ab; 3. der *Sulcus cruciatus* (Abb. 1099 q) bei den Karnivoren und 4. der *Sulcus transversus* (Abb. 1101, 1103 u. 1105 z) bei den anderen Haustieren stellen eine vom Medianspalt aus lateral gerichtete Furche dar, die etwa zwischen dem nasalen und mittleren Drittel der Hemisphäre oder etwas weiter kaudal liegt. Die wesentlichsten Furchen der Haustiere zeigen in vergleichender Beziehung folgendes Verhalten:

Grenzfurchen: a) Die basale Grenzfurche, *Sulcus rhinalis* (Abb. 1099, 1101, 1103 u. 1105 a, a'), beginnt mit einer zwischen Gyrus olfactorius communis und Facies olfactoria pallii liegenden tiefen Spalte, zieht zwischen Riechhirn und ventrolateralem Hemisphärenrand zur Fissura lateralis (Sylvii) (b), hierauf nach einer leichten Knickung kaudal und endet an der Facies cerebellaris des Okzipitalhirns als *Sulcus occipitotemporalis* (Abb. 1100 1102, 1104 u. 1106 a''), der sich nicht selten mit dem Sulcus splenialis verbindet (Abb. 1100 u. 1102 t). Ihr Schenkel bis zur Fissura lateralis (Sylvii) heißt *Sulcus rhinalis nasalis* (Abb. 1099, 1101, 1103 u. 1105 a), der übrige Teil *Sulcus rhinalis caudalis* (a'); der erstere grenzt lateral das Riechhirn, der letztere den Lobus piriformis von den benachbarten Teilen ab. b) Die mediale Grenzfurche, *Fissura hippocampi* (Abb. 1100, 1102, 1104, 1106 w), begrenzt auf der medialen Seite den Lobus hippocampi (s. S. 800).

Von Hauptfurchen bemerkt man an der **dorsolateralen und basalen Fläche** folgende: a) Die *Fissura lateralis* (Sylvii) (Abb. 1099 u. 1101 b) geht in Fortsetzung der Fossa transversa vom Sulcus rhinalis zur lateralen Fläche der Hemisphäre und spaltet sich bei Pferd und Rind (Abb. 1103 u. 1105 b, b', b'') in 3 Schenkel: einen schräg nasal laufenden *Ramus nasalis* (b''), einen dorsal aufsteigenden *Ramus acuminis* (b) und einen kaudal verlaufenden *Ramus caudalis* (b'), der im weiteren Verlaufe mit dem Sulcus rhinalis caudalis zusammenfließt. Beim Schwein und bei den Fleischfressern (Abb. 1099 u. 1101) fehlt die Teilung anscheinend, so daß nur der mittlere, aufsteigende Ast (b) vorhanden ist.

Da beim Pferd und Rinde der nasale Schenkel der Fissura lateralis (Sylvii) das Inselgebiet (s. S. 797, 801 u. 802) nach vorn begrenzt, und da beim Hunde dies durch die von uns als Sulcus praesylvius (Abb. 1099 r) und beim Schweine durch die von uns als Sulcus diagonalis (Abb. 1101 y) bezeichnete Furche erfolgt, so ist anzunehmen, daß der Sulcus praesylvius des Hundes und der Sulcus diagonalis des Schweines dem nasalen Schenkel der Fissura lateralis (Sylvii) von Pferd und Rind entsprechen und daß dafür der Hund keinen Sulcus praesylvius und das Schwein keinen Sulcus diagonalis besitzt. Der kaudale Teil des nasalen Schenkels der Fissura lateralis würde bei Hund und Schwein mit dem Sulcus rhinalis nasalis und der kaudale Schenkel der Fissura lateralis mit dem Sulcus rhinalis caudalis

zusammenfallen. Die Fissura lateralis (Sylvii) besteht mithin bei allen Haustierarten aus 3 Teilen: einem Ramus acuminis, einem Ramus nasalis und einem Ramus caudalis. Der m. o. w. vertikale *Ramus acuminis* tritt bei allen Tieren frei zutage. Der *Ramus caudalis* fällt, weil der Operkularteil der Hemisphäre sich über das Inselgebiet vorwölbt, mit dem Sulcus rhinalis caudalis zusammen, so daß der oberflächlich sichtbare Teil dieser Furche der Ramus caudalis der Fissura lateralis ist und der Sulcus rhinalis caudalis mehr in der Tiefe liegt. Der *Ramus nasalis* liegt beim Pferd und Rinde frei, weil der zwischen dem Ramus nasalis und dem Sulcus rhinalis nasalis befindliche Teil des Inselgebietes frei liegt. Beim Hund und Schweine wölbt sich auch hier die Hemisphäre weiter ventral vor und verdeckt das Inselgebiet zum Teil. Damit fällt der Ramus nasalis der Fissura lateralis wenigstens zum Teil mit dem Sulcus rhinalis nasalis zusammen; der freibleibende Teil des Ramus nasalis der Fissura lateralis ist offenbar der, den wir beim Hund als Sulcus praesylvius, beim Schwein als Sulcus diagonalis beschreiben.

Am Boden der Fissura lateralis (Sylvii) findet sich die **Insel,** *Insula* (mit dem Claustrum), ein Rindengebiet, das bei den Herbivoren zum Teil freiliegt (s. oben u. S. 801), so daß der Truncus fissurae lateralis (Sylvii) i. d. R. nicht direkt mit dem Sulcus rhinalis verbunden ist, während dies bei den Karnivoren und dem Schweine der Fall ist, weil bei diesen die aneinanderliegenden Ränder der Fissura lateralis (Sylvii) die Insel verdecken.

b) Die 1. Bogenfurche, *Sulcus ectosylvius* (Abb. 1099, 1101, 1103 u. 1105 c, d, e), umgibt bei den Karnivoren (Abb. 1099 c, d, e) die Fissura lateralis (Sylvii) im Bogen, während bei den übrigen Tieren das Scheitelstück meist fehlt und von den nasal und kaudal von der Fissura lateralis (Sylvii) liegenden Teilen, dem *Sulcus ectosylvius nasalis* und *caudalis,* meist nur Stücke vorhanden sind (Abb. 1101, 1103 u. 1105 c, e).

Es ist jedoch nicht unwahrscheinlich, daß die von uns beim Pferd und Rind als *Sulcus diagonalis* (Abb. 1103 u. 1105 y) bezeichnete Furche dem Sulcus ectosylvius nasalis entspricht.

c) Die 2. Bogenfurche, *Sulcus suprasylvius,* zieht bei den Karnivoren und dem Schwein (Abb. 1099 u. 1101 f, g, h) in weiterer Schleife als die vorige um die Fissura lateralis (Sylvii). Die Pars caudalis *(Sulcus suprasylvius caudalis)* (f) ist zuweilen als selbständige Furche abgetrennt. Bei den Wiederkäuern und dem Pferd (Abb. 1103 und 1105 f, g, h) verläuft sie in mehr gestreckter, schräger Richtung an der Seitenfläche der Hemisphäre vom Schläfen- zum Scheitelhirn, so daß ihr mittlerer Teil dorsal von der Fissura lateralis (Sylvii) liegt; mit dem mittleren Teil ist stets der kaudale Schenkel (g′) verbunden (s. S. 802). Von der Pars media zweigt an der Grenze zur Pars nasalis in dorsomedialer Richtung ein starker Fortsatz ab, der *Proc. dorsalis,* der auch bei den Fleischfressern zuweilen auftritt (Abb. 1099, 1101, 1103 u. 1105 i). d) Die 3. Bogenfurche, *Sulcus ectomarginalis* (k, l, m), verläuft bei allen Haussäugern an der dorsalen Fläche der Hemisphäre parallel mit dem Medianspalt. Bei der Kürze des Gehirns der Karnivoren ist dieser Verlauf noch ein bogiger, während bei allen anderen Haustieren diese Furche eine ausgesprochene Horizontalfurche ist. Sie zerfällt bei den Karnivoren (Abb. 1099) in das kaudale Stück, *Sulcus medilateralis* (k), das Mittelstück, *Sulcus lateralis* (l), und das nasale Stück, *Sulcus coronalis* (m). Bei den Ungulaten (Abb. 1101, 1103, 1105) spaltet sich der *Sulcus coronalis* (m) ganz ab und liegt nasal vom Sulcus transversus (z) am Stirnhirn, während der Sulcus lateralis und S. medilateralis (k, l) eine zusammenhängende Furche kaudal vom S. transversus bilden. Der *Sulcus coronalis,* die Kranzfurche (m), verläuft im Bogen ziemlich parallel mit dem Medianrande nasoventral und liegt diesem bei Pferd, Rind und Schwein (Abb. 1101, 1103 u. 1105 m) viel näher als bei den Karnivoren (Abb. 1099 m). Bei diesen ist er mit dem Sulcus lateralis und bei den anderen Haussäugern oft mit dem Sulcus transversus (z) verbunden. Bei den Karnivoren geht aus seinem Anfang oder aus dem Sulcus lateralis der nasodorsal verlaufende *Sulcus ansatus* (Abb. 1099 n) hervor. e) Der *Sulcus cruciatus,* die Kreuzfurche (Abb. 1099 q), ist eine Vertikalfurche, die von der medialen Fläche der Hemisphäre (Abb. 1100 q) kommt, die Mantelkante einschneidet, lateral gerichtet und nur bei den Karnivoren schärfer ausgeprägt ist. Bei den übrigen Haustieren fehlt sie oder ist rudimentär und auf die mediale Hemisphärenfläche beschränkt (Abb. 1102, 1104 u. 1106 q). f) Bei Pferd, Wiederkäuern und Schwein kommt noch ein *Sulcus transversus* vor (Abb. 1102, 1104 u. 1106 z). Er beginnt an der medialen Fläche der Hemisphäre etwas nasal von deren Mitte meist aus dem Sulcus splenialis, steigt nasodorsal in die Höhe, schneidet die Mantelkante ein, gelangt auf die dorsale Hemisphärenfläche (Abb. 1101, 1103 u. 1105 z) und verbindet sich meist mit dem Sulcus suprasylvius oder dem Sulcus coronalis; bei Schwein und Rind setzt er sich ohne Grenze in den letzteren fort. g) Der *Sulcus praesylvius* (Abb. 1099, 1101, 1103 u. 1105 r) liegt an der Seitenfläche der Hemisphäre nasal von den Enden der genannten Hauptfurchen und verläuft schräg nasodorsal. Bei Pferd, Wiederkäuern und Schwein rückt er so weit nasal, daß er fast am nasalen Ende des Gehirns liegt (Abb. 1101, 1103 u. 1105 r). Er läuft dem Sulcus

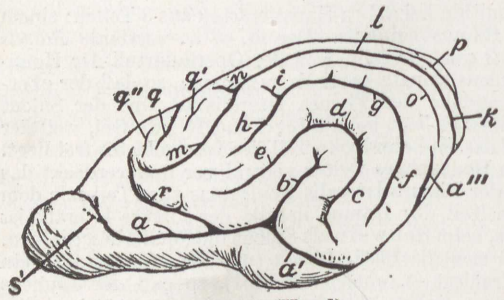

Abb. 1099 (Hund).

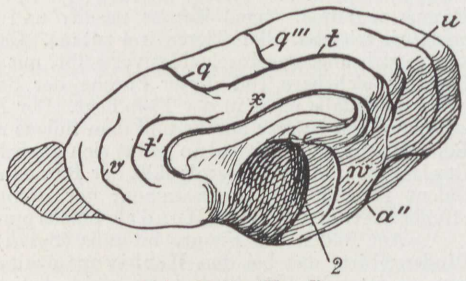

Abb. 1100 (Hund).

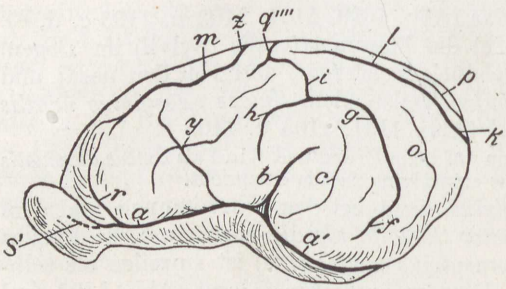

Abb. 1101 (Schwein).

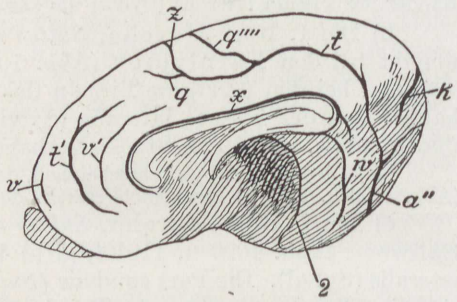

Abb. 1102 (Schwein).

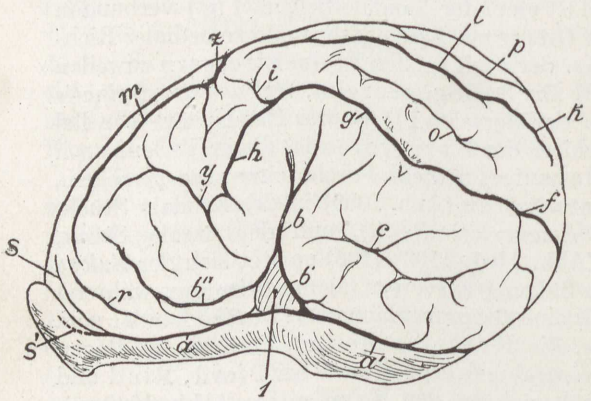

Abb. 1103 (Rind).

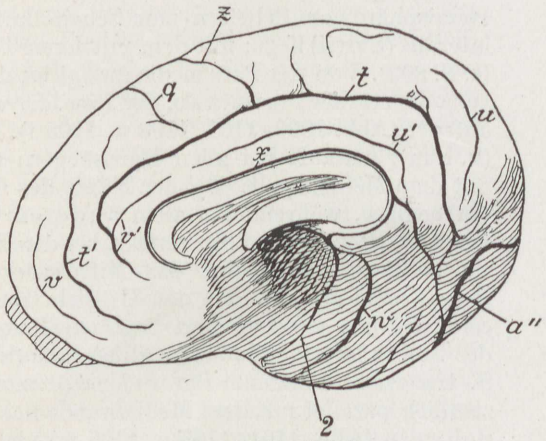

Abb. 1104 (Rind).

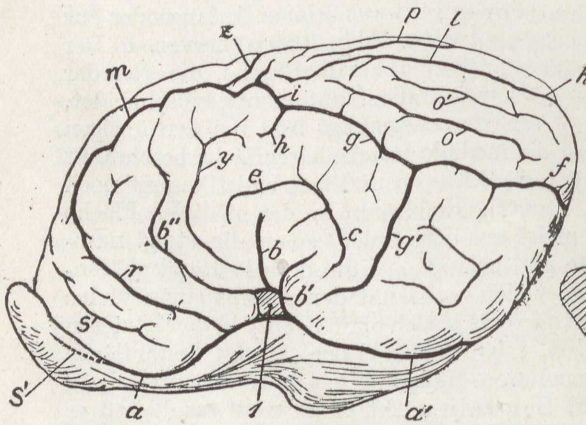

Abb. 1105 (Pferd).

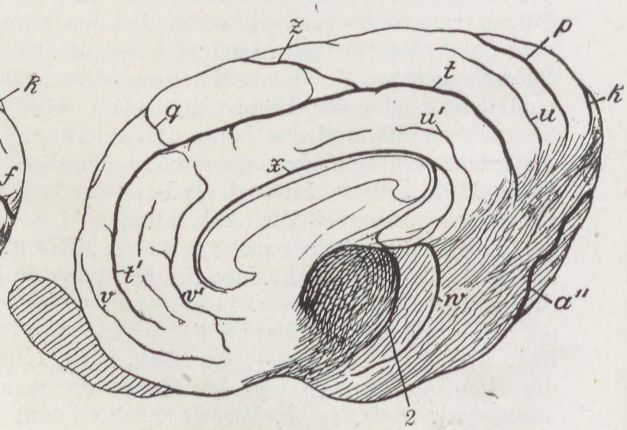

Abb. 1106 (Pferd).

coronalis entgegen und verbindet sich oft mit ihm; am anderen Ende mündet er meist in den Sulcus rhinalis nasalis.

Es ist nicht unwahrscheinlich, daß der Sulcus praesylvius des Hundes dem Ramus nasalis der Fissura lateralis (Sylvii) entspricht (s. S. 796) und der Hund einen Sulcus praesylvius überhaupt nicht hat (s. jedoch S. 797).

h) Schräg an der Seitenfläche des Stirnhirns liegt noch zwischen der Fissura lateralis (Sylvii) und dem Sulcus praesylvius der dem Hunde fehlende *Sulcus diagonalis* (Abb. 1101, 1103 u. 1105 y).

Es ist anzunehmen, daß der Sulcus diagonalis des Schweines (Abb. 1101 y) dem Ramus nasalis der Fissura lateralis und der Sulcus diagonalis des Pferdes und Rindes (Abb. 1103 u. 1105 y) dem Sulcus ectosylvius nasalis entspricht (s. S. 796) und es einen besonderen Sulcus diagonalis nicht gibt. Nasal vom Sulcus praesylvius befindet sich bei den Herbivoren noch ein schwacher *Sulcus proreae* (Abb. 1103 u. 1105 s).

i) Hebt man den Bulbus olfactorius hoch, so sieht man an der Facies olfactoria des Stirnhirns einen sagittal verlaufenden, beim Pferd oft mehrfach geteilten *Sulcus olfactorius* (Abb. 1099, 1101, 1103 u. 1105 s'); er verläuft gegen den Frontalpol, wo er i. d. R. blind endigt; kaudal geht er in den Anfang des Sulcus rhinalis über.

Beim Hunde fällt er dadurch auf, daß ein Schenkel von ihm stark dorsal aufgebogen ist und fast bis zur Hemisphärenmitte in die Höhe reicht; es ist möglich, daß dieser Schenkel dem Sulcus praesylvius entspricht, obgleich er vom Bulbus olfactorius verdeckt ist.

k) An der **medialen Fläche** findet man beim Pferd eine mit dem Balken parallel verlaufende und ihn in ganzer Ausdehnung umziehende große Furche, den *Sulcus callosomarginalis* (Abb. 1106 t, t'). Man unterscheidet an ihm meist die über dem Truncus corporis callosi liegende *Pars media,* die das Balkenknie umziehende *Pars nasalis,* die den Balkenwulst umziehende *Pars caudalis* und die nach dem Medianrande ziehenden *Rami marginales.* Treten Pars nasalis und caudalis gesondert auf, wie es bei den anderen Tieren die Regel ist, dann heißen sie *Sulcus genualis* bzw. *splenialis* (Abb. 1100, 1102 u. 1104 t u. t'). Pars media und Pars caudalis zusammen heißen aber auch *Sulcus splenialis* (Abb. 1104 t). Pars media und nasalis entsprechen zusammen dem *Sulcus cinguli* des Menschen. Spaltet sich aber die Pars nasalis als Sulcus genualis ab, dann ist die Pars media der Sulcus cinguli im engeren Sinne. Die etwa zwischen Pars nasalis und medialem Hemisphärenrand liegenden Furchen heißen *Sulci ectogenuales* (Abb. 1100, 1102, 1104 u. 1106 v) und die zwischen der Pars nasalis und dem Balkenknie liegenden Furchen *Sulci entogenuales* (Abb. 1102, 1104 u. 1106 v'). Entsprechende Parallelfurchen des Sulcus splenialis sind der *Sulcus ectosplenialis* (Abb. 1100, 1104 u. 1106 u) und der zwischen Splenium und Pars caudalis gelegene *Sulcus entosplenialis* (Abb. 1104 u. 1106 u'). Bei den Wiederkäuern ist manchmal ein ausgesprochener Sulcus callosomarginalis vorhanden, meist ist aber das nasale Stück als Sulcus genualis abgespalten (Abb. 1104 t'). Bei dem Schwein und den Fleischfressern sind Sulcus splenialis und Sulcus genualis deutlich geschieden (Abb. 1100 u. 1102 t, t').

Abb. 1099—1106. Furchen des Gehirns der Haustiere (schematisch).

Abb. 1099. Hund, dorsolaterale Seite des Gehirns.
„ 1100. „ mediale Seite des Gehirns.
„ 1101. Schwein, dorsolaterale Seite des Gehirns.
„ 1102. „ mediale Seite des Gehirns.
„ 1103. Rind, dorsolaterale Seite des Gehirns.
„ 1104. „ mediale Seite des Gehirns.
„ 1105. Pferd, dorsolaterale Seite des Gehirns.
„ 1106. „ mediale Seite des Gehirns.

a Sulcus rhinalis nasalis; a' S. rhinalis caudalis, a'' seine Fortsetzung auf die Kleinhirnfläche der Hemisphäre als S. occipitotemporalis; a''' das auf die laterale Seite der Hemisphäre tretende Ende des S. occipitotemporalis; b Fissura lateralis (Sylvii) bzw. ihr Ramus acuminis, b' ihr Ramus caudalis, b'' ihr Ramus nasalis; c, d, e S. ectosylvius; f, g, h S. suprasylvius; g' (Abb. 1105) S. suprasylvius caudalis; i Proc. dorsalis des S. suprasylvius; k, l, m S. ectomarginalis (und zwar k = S. medilateralis, l = S. lateralis und m = S. coronalis); n S. ansatus; o, o' S. ectolateralis; p S. entolateralis; q S. cruciatus; q' S. postcruciatus; q'' S. praecruciatus; q''' S. cruciatus minor; q'''' Verbindungsfurche vom S. splenialis zum S. suprasylvius; r S. praesylvius; s S. proreae; s' S. olfactorius; t, t' S. callosomarginalis, und zwar t = S. splenialis und t' = S. genualis; u S. ectosplenialis; u' S. entosplenialis; v S. ectogenualis s. rostralis; v' S. entogenualis; w Fissura hippocampi; x S. corporis callosi; y S. diagonalis; z S. transversus.
1 Insel; 2 Fissura chorioidea.

l) An der medialen Fläche liegt noch die *Fissura hippocampi* (Abb. 1100, 1102, 1104 u. 1106 w). Sie beginnt ventromedial vom Uncus (s. S. 841) und geht in kaudal konvexem Bogen dorsal. Man sieht diese Furche nur dann, wenn man den Gehirnstamm von der kaudoventralen Fläche der Hemisphären abdrückt. m) Eine weitere, bei allen Tieren konstant auftretende Furche an der medialen Seite ist der spaltförmige *Sulcus corporis callosi* (Abb. 1100, 1102, 1104 u. 1106 x); er liegt zwischen Balken und Gyrus fornicatus, beginnt am Balkenknie und endet, indem er den Balkenwulst bogig umzieht, auf der Balkenwindung.

Nach vorstehendem gestalten sich die Furchenverhältnisse der einzelnen Haustierarten wie folgt:

a) Am Gehirne der **Fleischfresser** finden wir an der dorsolateralen Seite (Abb. 1099): 1. den *Sulcus rhinalis* (a, a'), 2. die fast gerade dorsal aufsteigende *Fissura lateralis (Sylvii)* (b), 3. die 1., 2. und 3. Bogenfurche *(Sulcus ectosylvius* [c, d, e], *Sulcus suprasylvius* [f, g, h] und *Sulcus ectomarginalis* [k, l, m]), die in Form dreier Schleifen die Fissura lateralis (Sylvii) bogenförmig umziehen. Der mittlere und kaudale Teil des Sulcus ectomarginalis *(Sulcus lateralis et medilateralis)* (l u. k) bilden einen etwas flacheren Bogen. Der nasale Teil des Sulcus ectomarginalis ist der *Sulcus coronalis* (m), der im Bogen den *Sulcus cruciatus* (q) umzieht, der zwischen dem mittleren und nasalen Hemisphärendrittel senkrecht zum Medianrande steht und ihn tief einschneidet; er entspringt aus dem Sulcus splenialis (s. unten). Nasal von den 3 Bogenfurchen und dem Sulcus coronalis findet sich der bogige *Sulcus praesylvius* (r), der in den Sulcus rhinalis nasalis einmündet (s. jedoch S. 799). — An der medialen Seite umzieht (s. Abb. 1100) der *Sulcus splenialis* (t) das Splenium corporis callosi und geht zwischen nasalem und mittlerem Hemisphärendrittel in den Sulcus cruciatus (q, s. oben) über, während meist ein *Sulcus genualis* (t') das Genu corporis callosi umkreist (viele Varietäten!). Die *Fissura hippocampi* (w) zeigt das oben geschilderte Verhalten.

Einzelheiten. Der *Sulcus rhinalis nasalis* (Abb. 1099 a) setzt sich in den vom Riechkolben bedeckten Sulcus olfactorius (s') und der *Sulcus rhinalis caudalis* (a') (als *Sulcus occipitotemporalis)* (Abb. 1100 a'') auf die zerebellare und eventuell von dieser nochmals auf die laterale Fläche fort (Abb. 1099 a'''). Am Gehirne kurzköpfiger (kurznasiger) Hunde liegt die Insel zum Teil frei. — Vom *Sulcus suprasylvius* (Abb. 1099 f, g, h) zweigt an der Grenze von dessen Pars media zur Pars nasalis zuweilen ein kurzer dorsaler Schenkel (i) und vom Sulcus ectomarginalis (k, l, m) an der Grenze des Sulcus lateralis zum Sulcus coronalis der nasodorsal gerichtete *Sulcus ansatus* (n) ab. Lateral vom Sulcus medilateralis und lateralis (k, l) liegt ein langer und deutlicher *Sulcus ectolateralis* (o), medial vom Sulcus lateralis ein undeutlicher, oft fehlender *Sulcus entolateralis* (p). — Dicht nasal und kaudal vom Sulcus cruciatus finden sich häufig je ein kleiner *Sulcus praecruciatus* (q'') und *postcruciatus* (q'). — An der Medialfläche (Abb. 1100) zweigt kaudal vom Sulcus cruciatus vom Sulcus splenialis i. d. R. eine zum Hemisphärenrand aufsteigende, aber sehr variable Furche (q''') ab, die wir früher *Sulcus cruciatus minor* genannt haben und die offenbar der Verbindungsfurche zwischen Sulcus splenialis und S. suprasylvius beim Schweine (q'''') entspricht. Der kaudale Teil des Sulcus splenialis (t) mündet i. d. R. in den Sulcus occipitotemporalis (a''). Kaudodorsal vom Sulcus splenialis verläuft diesem fast parallel der schwächere *Sulcus ectosplenialis* (u). Nasal vom Sulcus genualis (t'), der sehr inkonstant ist, findet sich meist noch ein unbedeutender und sehr variabler *Sulcus ectogenualis* (v). Bei der **Katze** fehlen die Verbindung des *Sulcus rhinalis* mit dem *Sulcus splenialis* und meist auch die des letzteren mit dem *Sulcus cruciatus*, ebenso das Mittelstück des *Sulcus ectosylvius* und der *Sulcus ecto-* und *entolateralis*. Ein *Sulcus diagonalis* ist vorhanden und liegt zwischen Sulcus coronalis, praesylvius und ectosylvius nasalis. Der *Sulcus postcruciatus* und die früher von uns beim Hund als *Sulcus cruciatus minor* gedeutete Furche fehlen.

b) Am Gehirne des **Schweines** kommen an der dorsolateralen Seite in Betracht (s. Abb. 1101): 1. der *Sulcus rhinalis* (a, a'), 2. die tiefe *Fissura lateralis (Sylvii)* (b), 3. der *Sulcus suprasylvius* (f, g, h) und 4. der *Sulcus lateralis (et medilateralis)* (l, k). Der *Sulcus suprasylvius* teilt sich nasal in 2 Äste, von denen der dorsale (i) meist durch eine starke Verbindungsfurche (q''''), die von manchen Autoren als Sulcus cruciatus gedeutet wird und offenbar dem Sulcus cruciatus minor des Hundes (s. oben) entspricht, über die Mantelkante hinweg mit dem Sulcus splenialis (Abb. 1102 t) in Verbindung steht. Nasal von der Verbindungsfurche verläuft fast parallel zum Hemisphärenrande 5. der *Sulcus coronalis* (m), der meist in 6. den im Bogen zum Sulcus rhinalis nasalis verlaufenden deutlichen und tiefen *Sulcus praesylvius* (r) übergeht. Zwischen ihm und der Fissura lateralis findet sich noch der nasodorsal gerichtete *Sulcus diagonalis* (y) (s. jedoch S. 799). — An der medialen Gehirnfläche (Abb. 1102) findet sich wieder ein *Sulcus splenialis* (t) und ein *Sulcus genualis* (t') und kaudal von diesem ein relativ starker *Sulcus entogenualis* (v').

Einzelheiten. Die Insel ist von außen nicht zu sehen. Der *Sulcus rhinalis caudalis* (Abb. 1101 a') biegt als *Sulcus occipitotemporalis* auf die zerebellare Fläche der Hemisphäre um (Abb. 1102 a''). Von

der *Fissura lateralis* (Sylvii) (Abb. 1102 b) ist anscheinend nur der mittlere Schenkel (Ramus acuminis) vorhanden (siehe jedoch S. 796). Kaudal von der Fissura lateralis liegen Teile der 1. Bogenfurche als Nebenfurchen (c). Der nasale Endschenkel des *Sulcus suprasylvius* (h) umfaßt wahrscheinlich zugleich den Sulcus ectosylvius nasalis; er mündet oft in den Sulcus diagonalis. Der *Sulcus medilateralis* (k) erstreckt sich zuweilen auf die zerebellare Fläche (Abb. 1102 k). Lateral und medial vom Sulcus lateralis finden sich ein undeutlicher *Sulcus ectolateralis* (Abb. 1101 o) und *Sulcus entolateralis* (p). Der *Sulcus coronalis* (m) geht aus dem Sulcus transversus (Abb. 1101 u. 1102 z) hervor. Der *Sulcus splenialis* (Abb. 1102 t) steht meist durch eine starke Verbindungsfurche (Abb. 1102 u. 1101 q''') mit dem Sulcus suprasylvius in Verbindung. Aus seinem nasalen Rande, manchmal auch aus der erwähnten Verbindungsfurche, geht der *Sulcus transversus* (Abb. 1102 z) hervor, der sich meist in den Sulcus coronalis fortsetzt (s. oben). Der *Sulcus cruciatus* (q) geht aus dem Sulcus splenialis oder dem Sulcus transversus hervor und ist sehr kurz, so daß er meist auf die mediale Hemisphärenfläche beschränkt bleibt. Der *Sulcus ectosplenialis* fehlt, hingegen ist meist ein undeutlicher *Sulcus entosplenialis* und *Sulcus ectogenualis* (v) vorhanden. Die *Fissura hippocampi* (Abb. 1002 w) ist wie bei allen übrigen Haussäugern.

c) Am Gehirne der **Wiederkäuer** finden wir an der dorsolateralen Fläche (Abb. 1103): 1. den *Sulcus rhinalis* (a, a'), 2. die *Fissura lateralis (Sylvii)* mit einem starken, vertikalen mittleren (b), einem fast horizontalen nasalen (b'') und einem kaudalen Schenkel (b'); der letztere fällt im weiteren Verlauf offenbar mit dem Sulcus rhinalis caudalis (a') zusammen; zwischen dem Ursprungsteile dieser Schenkel kommt die Insel (i) breit zum Vorschein; 3. den *Sulcus suprasylvius* (f, g, h), der dorsal vom Proc. acuminis der Fissura lateralis (Sylvii) einen nasomedial gerichteten Schenkel (i) abgibt; 4. den *Sulcus lateralis (et medilateralis)* (l, k); 5. den kurzen *Sulcus transversus* (z); dazu kommen 6. ein *Sulcus coronalis* (m) und 7. ein *Sulcus praesylvius* (r), die sich im wesentlichen wie beim Schweine verhalten (s. S. 800), ferner 8. ein *Sulcus diagonalis* (y) (s. S. 800) und ein schwacher *Sulcus proreae* (s). An der medialen Gehirnseite (Abb. 1104) treten wieder ein *Sulcus splenialis* (t), ein *Sulcus genualis* (t'), eine *Fissura hippocampi* (w) und ein *Sulcus transversus* (z) auf.

Einzelheiten. Der *Sulcus rhinalis caudalis* (Abb. 1103 a') tritt mit seinem Ende auf die zerebellare Fläche *(Sulcus occipitotemporalis)* (Abb. 1104 a''). Da die Insel (Abb. 1103 i) frei zutage tritt, ist die *Fissura lateralis (Sylvii)* (b) durch einen nasoventralen Gabelast mit dem Sulcus rhinalis nasalis verbunden (Abb. 1103). Vom *Sulcus ectosylvius* ist der Sulcus ectosylvius caudalis vorhanden (Abb. 1103 c), oft freilich nur in Form einer ganz schwachen Furche; ein Sulcus ectosylvius nasalis fehlt beim Rinde (s. jedoch S. 797), während er bei Schaf und Ziege meist vorhanden ist (Schellenberg [803]). Vom *Sulcus suprasylvius* ist der kaudale Teil (f) manchmal abgetrennt. Der *Sulcus lateralis* (l) ist häufig stark geschlängelt und gekerbt, manchmal unterbrochen; lateral und medial von ihm finden sich der schwächere *Sulcus ectolateralis* (o) und *Sulcus entolateralis* (p); der letztere rückt mit seinem nasalen Ende manchmal auf die mediale Hemisphärenfläche. Der *Sulcus coronalis* (m) setzt sich i. d. R. direkt aus dem *Sulcus transversus* (z) fort und geht sehr oft direkt in den schwachen *Sulcus praesylvius* (r) über. Nasomedial vom Sulcus praesylvius befindet sich der schwache *Sulcus proreae* (s). Der *Sulcus splenialis* (t) erstreckt sich mit seinem nasalen Ende bis zur Höhe des Balkenkniees, so daß er fast einen *Sulcus callosomarginalis* bildet. Nasal von seinem nasalen Ende befindet sich ein *Sulcus genualis* (t'), kaudal von diesem ein relativ deutlicher *Sulcus entogenualis* (v'); beide sind manchmal mit dem nasalen Ende des Sulcus splenialis verbunden. Nasal vom Sulcus genualis tritt meist ein *Sulcus ectogenualis* (v) hervor. Weiterhin sind ein *Sulcus entosplenialis* (u'), meist auch ein *Sulcus ectosplenialis* (u), ferner eine *Fissura hippocampi* (w) und ein *Sulcus transversus* (z) vorhanden; der letztere entspringt aus dem mittleren Teile des Sulcus splenialis oder ist selbständig und tritt in nasodorsaler Richtung über die Mantelkante auf die dorsale Hemisphärenfläche (s. oben). Nasal von ihm befindet sich der *Sulcus cruciatus* (q), der nur schwach ist, die Mantelkante kaum einschneidet und meist aus dem Sulcus splenialis entspringt.

d) Am Gehirne des **Pferdes** unterscheidet man an der dorsolateralen Fläche (Abb. 1105): 1. den *Sulcus rhinalis* (a, a'); 2. die *Fissura lateralis (Sylvii)*, die ähnlich wie beim Rind ist und einen sehr stark ausgeprägten nasalen Schenkel (b'') hat; 3. einen *Sulcus suprasylvius* (f, g, h), eine tiefe Horizontalfurche fast mitten an den kaudalen zwei Dritteln der Hemisphäre; ihr nasales Ende teilt sich in einen dorsalen und einen ventralen Schenkel (h u. i); der dorsale (i) verbindet sich meist mit dem Sulcus transversus (z) und Sulcus coronalis (m), nach Dexler [181 u. 182] geht er sogar in den meisten Fällen ohne Grenze in den letzteren über; 4. den *Sulcus lateralis (et medilateralis)* (k u. l); 5. den *Sulcus praesylvius* (r), der im Bogen am Nasalhirn zum Sulcus rhinalis nasalis zieht; er setzt sich in kaudodorsaler Richtung meist in 6. den *Sulcus coronalis* (m) fort, der seinerseits i. d. R. an seinem kaudalen Ende in den Sulcus suprasylvius übergeht; 7. einen *Sulcus transversus* (z); 8. einen inkonstanten *Sulcus cruciatus* (s. S. 802); 9. einen *Sulcus diagonalis* (y) (s. auch S. 797). 10. Nasal vom Sulcus praesylvius findet sich i. d. R. noch ein schwacher *Sulcus proreae* (s). — An der medialen Hemisphärenfläche (Abb. 1106) umzieht eine große, bogige Furche als *Sulcus callosomarginalis* (t, t') den ganzen Balken. Von ihr geht der *Sulcus transversus* (z) und der rudimentäre *Sulcus cruciatus* (q) ab (s. S. 802).

Einzelheiten. Der *Sulcus rhinalis caudalis* (Abb. 1105 a′) tritt mit seinem Ende auf die zerebellare Fläche der Hemisphäre *(Sulcus occipitotemporalis)* (Abb. 1106 a″). Von der *Fissura lateralis (Sylvii)* ist der *Ramus nasalis* (Abb. 1105 b″) sehr lang, der *Ramus acuminis* (b) kürzer als beim Rinde, der *Ramus caudalis* (b′) fällt mit dem Sulcus rhinalis caudalis (a′) zusammen. Ein eigentlicher Stamm der Fissura lateralis ist nicht vorhanden. Nasal und vor allem kaudal vom Ramus acuminis finden sich unregelmäßige Furchenstücke (c u. e), die in ihrer Gesamtheit dem *Sulcus ectosylvius* entsprechen und öfter eine mehr zusammenhängende Furche bilden. Von dem *Sulcus suprasylvius* (f, g) zweigt an der Grenze von dessen kaudalem zum mittleren Drittel nach Dexler [181 u. 182] eine Furche ab, die nach der Insel hinzieht und die er *Sulcus suprasylvius caudalis* nennt (g′). Der *Sulcus lateralis* (l) ist sehr lang und biegt kaudal als *Sulcus medilateralis* (Abb. 1106 k) auf die Kleinhirnfläche der Hemisphäre um. Der *Sulcus ectolateralis* (Abb. 1105 o) ist meist stark und lang, oft unterbrochen, nicht selten m. o. w. doppelt (o, o′). Der *Sulcus entolateralis* (p) kann auf die mediale Hemisphärenfläche gerückt sein (Abb. 1106 p). — Der *Sulcus transversus* entspringt am mittleren Teile des Sulcus callosomarginalis (s. S. 801 u. Abb. 1106 z), steigt schräg nasodorsal auf, schneidet die Mantelkante ein, gelangt auf die dorsale Hemisphärenfläche (Abb. 1105 z) und verbindet sich i. d. R. mit dem Sulcus suprasylvius. Der *Sulcus praesylvius* (Abb. 1105 r) verläuft fast parallel mit dem Ramus nasalis der Fissura lateralis (Sylvii). Da er oft ohne Grenze in den Sulcus coronalis (m) und dieser i. d. R. ohne Grenze in den Sulcus suprasylvius (i, g) übergeht (s. S. 801), entsteht in diesen Fällen eine einzige große, am Nasalhirn im Bogen verlaufende Furche. Der *Sulcus cruciatus* (Abb. 1106 q) entspringt nasal vom Sulcus transversus aus dem Sulcus callosomarginalis und ist sehr inkonstant; meist bleibt er auf die mediale Hemisphärenfläche beschränkt; er kann aber auch die Mantelkante einkerben und auf der Dorsalseite der Hemisphäre enden oder auch ganz fehlen (Dexler [181 u. 182], Schellenberg [803], Turner [968]). — Am nasalen Ende findet sich ventral der *Sulcus olfactorius*, den man nach Entfernung des Tractus und Bulbus olfactorius übersehen kann (Abb. 1105 ′). An der Medialfläche der Hemisphäre (Abb. 1106) ist der *Sulcus corporis callosi* (x) über der Balkenmitte am tiefsten. Von seinem kaudalen Ende zweigt eine Furche ab, die die Balkenwindung vom Isthmus gyri fornicati scheidet und sich mit der Fissura hippocampi vereinigt. Mitunter wird diese Abtrennung auch von dem vom Balken kaum 5 mm entfernten *Sulcus sublimbicus* besorgt, dessen Mittelstück gewöhnlich verstrichen ist; seine nasale Portion wird auch als *Sulcus sublimbicus nasalis* s. *Sulcus entogenualis* (v′), sein den Balkenwulst umziehender Teil als *Sulcus sublimbicus caudalis* s. *S. entosplenialis* (u′) aufgefaßt. Peripher von ihm umzieht den gesamten Balken der *Sulcus callosomarginalis* (t, t′), von dem zahlreiche kurze Furchenäste abgehen. Die stärksten von diesen sind der *Sulcus transversus* (z) und der *Sulcus cruciatus* (q) (s. oben). Nasal vom nasalen Ende des Sulcus callosomarginalis findet sich noch ein *Sulcus ectogenualis* (v). Außer den erwähnten Furchen finden sich am Pferdehirn noch eine große Anzahl von Nebenfurchen, die aber inkonstant sind.

e) Am Hirnmantel des **Menschen** unterscheidet man folgende Furchen:

Furchen an der Lateralfläche. Seitlich von der Substantia perforata anterior (nasalis) liegt als tiefe und breite Einsenkung die *Fossa transversa cerebri*. Aus ihr entspringt die *Fissura lateralis* (Sylvii), die steil dorsal an der Seitenfläche aufsteigt. Nach kurzem Verlaufe biegt sie in horizontaler Richtung um und zieht bis gegen die Mitte der Hemisphärenoberfläche (Abb. 1107 16). Der *Sulcus centralis* (Abb. 1107 6) beginnt etwa in der Mitte der Mantelkante, wendet sich schräg nasoventral und endet in der Mitte der Fissura lateralis (Sylvii), ohne aber in sie einzutreten; er entspricht offenbar dem Sulcus cruciatus des Hundes. Unmittelbar vor dem Sulcus centralis liegt zu ihm parallel der *Sulcus praecentralis*, der meist aus einem *Sulcus praecentralis superior* und *inferior* (5, 4) besteht. Von ersterem geht nach vorn der *Sulcus frontalis superior* (3), der oft die Mantelkante passiert, und von letzterem der kurze *Sulcus frontalis inferior* (2) ab. Sie haben den *Sulcus frontalis medius* zwischen sich, der seicht und inkonstant ist (1). Zwischen dem basalen Ende des Sulcus centralis und dem dorsalen Ende der Fissura lateralis (Sylvii) beginnt der *Sulcus interparietalis* (9), der sich im Bogen bis gegen den Okzipitalpol der Hemisphäre erstreckt. An sein nasales Anfangsstück setzt sich eine zum Sulcus centralis parallele Furche an, die vor dem Mantelrand endet, *Sulcus postcentralis* (8). Quer vor dem okzipitalen Ende des Sulcus interparietalis liegt der kurze *Sulcus occipitalis transversus* (11), von ihm häufig durch eine Windung getrennt, und nasal von diesem in der Verlängerung des Sulcus temporalis medius der *Sulcus occipitalis anterior* (12). Basal von der Fissura lateralis (Sylvii) finden wir, mit ihr parallel laufend, den *Sulcus temporalis superior* (15), der sich bis in die Konkavität des Sulcus interparietalis erstreckt. Ventral begleitet ihn der *Sulcus temporalis medius* (14). Parallel zu letzterem liegt der schon der Ventralfläche der Hemisphäre angehörende *Sulcus temporalis inferior*.

Furchen an der Medialfläche. Der Balken wird von der Hemisphäre durch den *Sulcus corporis callosi* abgeschlossen (Abb. 1108 2, 2′). Seine scheinbare kaudoventrale Fortsetzung drängt die Ammonswindung in den Seitenventrikel vor und heißt deshalb *Fissura hippocampi*. Tatsächlich setzt sich die Fissura hippocampi in der Tiefe des Sulcus corporis callosi wie bei allen Säugern über den ganzen Balken bis zur Area praecommissuralis Brocae fort. Im gleichen Abstande von der Mantelkante und dem Sulcus corporis callosi verläuft der *Sulcus callosomarginalis* (1, 1′), der über dem Balkensplenium dorsal umbiegt und die Mantelkante einschneidet (Abb. 1107 7). Zwischen dem nasalen Bogenstücke dieser Furche und der Mantelkante liegt der *Sulcus infraorbitalis inferior* (Abb. 1108 9) und basal von dessen basalem Ende der kleine *Sulcus olfactorius* (8), der vom Tractus olfactorius bedeckt wird. Unmittelbar basal vom Splenium corporis callosi beginnt die *Fissura parietooccipitalis* (4), die senkrecht gegen die Mantelkante strebt und, diese einschneidend, auf die Dorsalfläche der Hemisphäre übertritt (Abb. 1107 10). Zwischen ihr und dem hinteren Endstücke des Sulcus callosomarginalis liegt der seichte *Sulcus supraparietalis* (Abb. 1108 3′). Die *Fissura calcarina* (5) beginnt nahe am okzipitalen Hemisphärenpol, wendet sich horizontal nach vorn und tritt in die Fissura parietooccipitalis ein. Basal von ihr zieht der *Sulcus occipitotemporalis inferior* horizontal gegen den Temporalpol der Hemisphäre, ohne diesen aber zu erreichen (7).

Durch das Auftreten der Gehirnfurchen (Einsenkungen des Rindengraues) entstehen die Windungen des Gehirns als dadurch bedingte Vorwölbungen des Rindengraues zwischen je zwei Gehirnfurchen. Ihre Benennung erfolgt nach den benachbarten Furchen. Entsprechend der verschiedenen Ausbildung der Gehirnfurchen bei den einzelnen Haustieren und gegenüber denen des Menschen zeigen auch die Gehirnwindungen große Verschiedenheiten. Über ihre Homologisierung s. S. 795, betreffs ihrer speziellen Verhältnisse s. S. 840 ff.

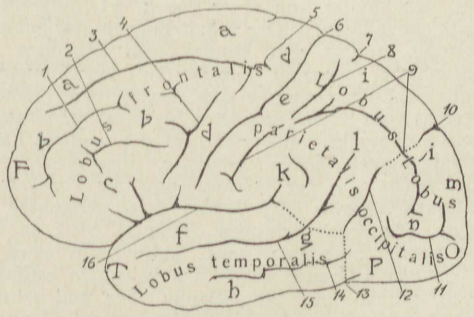

Abb. 1107.

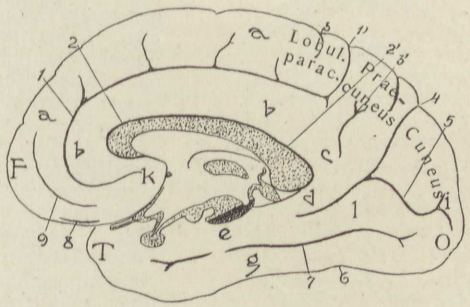

Abb. 1108.

Abb. 1107 u. 1108. Furchenschema des menschlichen Großhirns (Dexler).

Abb. 1107. Furchen an der dorsolateralen Fläche.

1 Sulcus frontalis medius; 2 Sulcus frontalis inferior; 3 Sulcus frontalis superior; 4 Sulcus praecentralis inferior; 5 Sulcus praecentralis superior; 6 Sulcus centralis; 7 Sulcus callosomarginalis; 8 Sulcus postcentralis; 9 Sulcus interparietalis; 10 Fissura parietooccipitalis; 11 Sulcus occipitalis transversus; 12 Sulcus occipitalis anterior; 13 Impressio petrosa; 14 Sulcus temporalis medius; 15 Sulcus temporalis superior; 16 Fissura lateralis (Sylvii). Windungen: a, a Gyrus frontalis superior; b, b Gyrus frontalis medius; c Gyrus frontalis inferior; d, d Gyrus centralis anterior; e Gyrus centralis posterior; f Gyrus temporalis superior; g Gyrus temporalis medius; h Gyrus temporalis inferior; i, i Gyrus parietalis superior; k Gyrus submarginalis; l Gyrus angularis; m Gyrus occipitalis superior; n Gyrus occipitalis medius. P Gyrus occipitalis inferior; F Frontalpol, O Okzipitalpol und T Temporalpol der Hemisphäre.

Abb. 1108. Furchen an der medialen Fläche.

1, 1′ Sulcus callosomarginalis; 2, 2′ Sulcus corporis callosi; 3 Sulcus centralis; 3′ Sulcus supraparietalis; 4 Fissura parietooccipitalis; 5 Fissura calcarina; 6 Impressio temporalis; 7 Sulcus occipitotemporalis inferior; 8 Sulcus olfactorius; 9 Sulcus infraorbitalis inferior. Windungen: a, a Gyrus frontalis superior; b, b Gyrus cinguli; c Isthmus gyri fornicati; d Gyrus hippocampi; e Gyrus occipitotemporalis medius; g Gyrus occipitotemporalis lateralis; i Gyrus descendens; k Gyrus subcallosus; l Gyrus occipitotemporalis medius. F Frontalpol; O Okzipitalpol; T Temporalpol.

Die **Lappen des Großhirns,** *Lobi hemisphaerii.* Das menschliche Hemisphärenhirn teilt man nach den Knochen der Schädelkapsel, an die es grenzt, in Stirn-, Scheitel-, Schläfen- und Hinterhauptslappen ein, zu denen sich noch andere gesellen.

Beim Menschen wird der *Lobus frontalis* (Abb. 1107) hinten vom Sulcus centralis, basal von der Fissura lateralis (Sylvii) und medial vom Sulcus callosomarginalis umgrenzt. Der *Lobus parietalis* (Abb. 1107) liegt zwischen der Zentralfurche, der Fissura lateralis (Sylvii) und parietooccipitalis und dem Sulcus occipitalis anterior. Der hinter diesem liegende *Lobus occipitalis* (Abb. 1107) wird von dem nunmehr noch übrig bleibenden Lobus temporalis (Abb. 1107) durch eine künstliche Linie abgegrenzt, die von der Impressio petrosa encephali (Abb. 1107 13) senkrecht nach oben gezogen wird. Die obere Grenze des Lobus temporalis bildet die Fissura lateralis (Sylvii). An der medialen Hemisphärenfläche ist die Lappeneinteilung noch ungenauer. Indessen kennen wir dort einige durch Organisation wie Funktion wohl charakterisierte Rindenfelder. Der den Balken umklammernde lange Windungszug (Abb. 1108) heißt *Lobus limbicus* s. *falciformis.* Seine Bestandteile sind der Gyrus cinguli (b, b) und Gyrus hippocampi (d). Der Verbindungsbogen beider Zentralwindungen an der Mantelkante heißt *Lobulus paracentralis* (Abb. 1108). Das vor ihm und über dem Lobus limbicus liegende Rindenstück gehört dem Lobus frontalis an. Hinter dem Lobulus paracentralis folgen nacheinander der *Praecuneus* und *Cuneus* (Abb. 1108). Das übrigbleibende Rindenstück der mediobasalen Hirnregion teilt sich an der Impressio petrosa in das mediale Gebiet des Schläfenlappens und Hinterhauptslappens (Broca [126], His [381], Owen [688], Obersteiner [683], Villiger [988] und Ziehen [1033]).

Die Lappenbegrenzung ist am Menschenhirn teilweise künstlich, weil sie der inneren Hirnorganisation nicht entspricht. Sie wird am Tierhirn noch mehr hypothetisch und dient nur zur äußeren, gröberen Orientierung.

Da aber eine derartige Einteilung für die pathologische Anatomie und die praktische Tiermedizin gewisse Vorteile hat, wollen wir einige allgemeine Andeutungen über die Begrenzung der Lappen des Gehirns des Hundes geben. 1. Der **Stirnlappen,** Stirnhirn, *Lobus frontalis,* stellt, nach Abzug des Riechhirns, den nasalen Abschnitt der Hemisphären dar. Er reicht kaudodorsal bis zum Sulcus cruciatus.

Lateral läßt sich eine kaudale Grenze nicht bestimmt angeben; man kann aber den Stamm der Fissura lateralis (Sylvii) etwa als Orientierungspunkt für die kaudale Grenze des Stirnlappens nehmen. An der medialen Fläche wird er dorsal durch den Sulcus cruciatus und ventral durch den Sulcus rhinalis begrenzt. Bei Tieren, bei denen das Homologon des Sulcus centralis nicht bekannt ist — Pferd, Rind, Schwein —, rechnet man zwecks oberflächlicher Orientierung jenen Hemisphärenteil zum Stirnlappen, der nasal von einer durch das Balkenknie gelegten Segmentalebene liegt. 2. Der **Hinterhauptslappen** umfaßt den kaudalen Teil der Hemisphäre, der nur zum Teil auf dem Kleinhirn liegt. Für die äußere Orientierung, die auf keine Homologien Rücksicht nimmt, genügt es, als Hinterhauptslappen jenen Hemisphärenteil zu bezeichnen, der kaudal von einer durch den Balkenwulst gezogenen Segmentalebene liegt. 3. Der **Scheitellappen,** das Scheitelhirn, *Lobus parietalis,* nimmt den kaudal vom Stirnhirn und dorsal vom Schläfenhirne gelegenen dorsalen Teil der Hemisphäre ein. Er wird durch den Sulcus suprasylvius ventral vom Schläfenlappen getrennt, reicht vom Sulcus cruciatus bis zum Okzipitalhirn, in das er ohne Grenze übergeht, und greift auf die mediale Fläche über. 4. Der **Schläfenlappen,** *Lobus temporalis,* liegt ventral vom Scheitellappen und reicht von der Verlängerung der Fossa transversa bzw. der Fissura lateralis (Sylvii) und deren gedachter Verlängerung bis zum Hinterhauptslappen. Kaudal wird er vom Sulcus occipitotemporalis begrenzt; nasal kann man etwa die Fissura lateralis (Sylvii) als Grenze gegen das Stirnhirn auffassen. Er greift auf die Kleinhirn- und Grundfläche über und wird an ihnen vom Sulcus postrhinalis und S. occipitotemporalis begrenzt. 5. Der **Riechlappen und der Sichellappen,** *Lobus olfactorius* und *falciformis,* fließen zu einem basalen und medialen Abschnitt des Endhirns, dem Riechhirne, zusammen. Sie umfassen die Gyri und Tractus olfactorii und den Bulbus olfactorius, die Lamina perforata nasalis, das Trigonum olfactorium und den ganzen Gyrus fornicatus mit dem Lobus piriformis. Sie sind lateral von der basalen Grenzfurche und medial vom Sulcus callososplenialis und der Fissura hippocampi begrenzt.

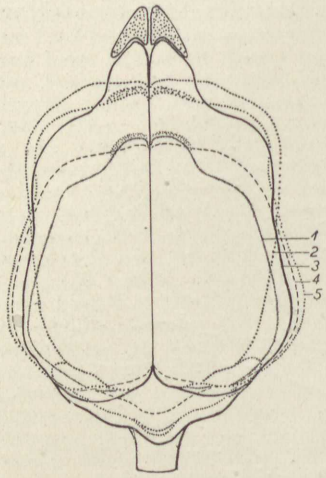

Abb. 1109. Formvariationen des Hundegehirns (Dexler). Übereinander gezeichnete Umrisse der Dorsalansicht des Gehirns eines King-Charles (1), einer französischen Bulldogge (2), eines deutschen Schäferhundes (3), eines Tschin (4) und einer französischen Zwergbulldogge (5).

Die Umrißform des Gehirns des Haushundes ist großen Schwankungen unterworfen infolge der starken Verschiedenheiten, denen der Hirnschädel und das Gehirn durch die Rassenzugehörigkeit unterworfen ist (Dexler [185 a]). Vergleiche hierzu die Abb. 1109.

F. Gewicht, Gefäße, Lage und Exenteration des Gehirns.

Gewicht des Gehirns. Man pflegt neben dem absoluten Gewichte des Gehirns das Verhältnis dieses Gewichtes zu dem des Gesamtkörpers zu vergleichenden Betrachtungen heranzuziehen: relatives Hirngewicht oder Hirnquotient.

Das absolute Hirngewicht zeigt in den verschiedenen Altersstufen der Tiere einen raschen Anstieg bis zur Geschlechtsreife und bleibt dann fast unverändert. Es besitzt dem Körpergewicht gegenüber eine große Stetigkeit seiner Massenzunahme. Im allgemeinen haben höher stehende und intelligentere Tiere, ferner kleinere Tiere ein größeres Hirngewicht als solche niederer Ordnungen und großen Körpers. Als Extreme seien genannt: Balaenoptera musculus 4673 (Guldberg [323]), afrikanischer Elefant 4370 (Weber [1006]), Mensch 1460, Hausmaus 0,4 g.

Das absolute Gewicht des frischen Gehirns schwankt bei den Haustieren innerhalb der Rassen bedeutend. Es beträgt beim Pferde 372—570, beim Rinde 410—550, beim Schweine 96—145, beim Hunde 66—138 g.

Das relative Hirngewicht, der Hirnquotient, hängt von der Hirnschwere und vom Gewichte des Körpers ab, das bei den Haustieren ungemein variabel ist (Zwerg- und Riesen- oder Mastformen). Es läßt sich zu Vergleichungen nur unter Beziehung auf das Alter, die Rasse, den Mast- und Gesundheitszustand usw. heranziehen. So schwankt der Hirnquotient beim Pferde von 1 : 418 bis 1 : 1000, beim Hunde von 1 : 30—400, beim Schweine von 1 : 1200—1900. Wegen des Einflusses der häufigen Körpervariation soll der Hirnquotient nur von den Urrassen der Haustiere vergleichend verwendet werden. Der Hirnquotient des Menschen lautet 1 : 40—48, des Elefanten 1 : 375, des Bartenwals 1 : 14000, des Braunfisches 1 : 175, der Maus 1 : 31. Beim Manne von einem mittleren Körpergewicht von 66 Kilo beträgt das mittlere Hirngewicht 1360 g; demnach ergibt sich ein Quotient von 1 : 48 (Dubois [202 a]). Es hat demnach der Mensch zwar unter den Säugern weder absolut noch relativ das größte Hirngewicht, er steht aber unter gleich schweren Tieren auch der höchsten Ordnungen nach beiden Richtungen weit voran. Nach Wall [1001] beträgt das Gewicht des Gehirns bei Pferd und Rind 0,10—0,20%, beim Schwein 0,10—0,30%, beim Kaninchen 0,30—0,40%, bei Hunden 0,30—1,00%, bei Katzen 0,70—1,10% des Körpergewichtes (Funk [276], Lapique und Girard [529], Mobilio [644], Wall [1001] und Weber [1006]).

Gefäße. Die das Gehirn und Rückenmark versorgenden Arterien bilden viele Anastomosen, einige sogar Wundernetze, ehe sie mit kleinen Zweigen in die Zentralorgane eintreten. Die Arterien des Gehirns stammen von der A. carotis communis (speziell der A. carotis interna, A. occipitalis, A. maxillaris

interna), A. vertebralis, A. cervicalis prof. und A. spinalis ventralis ab. Es führen also 7 Zuflüsse (3 paarige und 1 unpaarer) vom Herzen zum Gehirne. Das Rückenmark wird von Zweigen der A. vertebralis, der Aa. intercostales, Aa. lumbales und Aa. sacrales versorgt. Diese spalten sich, nachdem sie durch die Forr. intervertebralia (oder Forr. vertebralia lateralia) in den Wirbelkanal getreten sind, in 2 Äste, die wieder mit den dorsalen und ventralen Nervenwurzeln zur korrespondierenden Rückenmarkshälfte laufen: *Rami spinales dorsales* und *ventrales*. I. d. R. sind beim erwachsenen Pferde nur die Wurzeläste im Bereiche der Intumescentia cervicalis und lumbalis ausgebildet.

An der Fissura mediana ventralis spalten sich die *Rami spinales ventrales* in einen kranialen und einen kaudalen Zweig, die dann eine unpaare mediane, im Lig. medianum ventrale (s. S. 810) liegende Anastomosenkette, die *A. spinalis ventralis* (Abb. 953 b), bilden. Am Conus medullaris läuft diese in ein dünnes Gefäß aus; kranial geht sie in die Aa. cerebrospinales über (Abb. 953 a, a'). Von ihr gehen zahlreiche Äste im Septum medianum ventrale zur weißen Kommissur: *Aa. fissurales ventrales*.

Die *Rami spinales dorsales* verhalten sich ähnlich, nur kommt es nicht zur Bildung eines medianen Hauptstranges. Vielmehr verläuft hier die aus den Rami ascendentes und descendentes hervorgehende Anastomosenkette knapp ventral von der Eintrittsstelle der Dorsalwurzeln: *A. spinalis dorsolateralis*.

Die Venen des Rückenmarkes sind klappenlos. Sie gehen aus jenen feinsten Venenästen hervor, die aus dem Rückenmarksinnern in radiärer Richtung gegen die Oberfläche ziehen. Sie münden teils in die Sinus columnae vertebralis, teils vereinigen sie sich zu einer maschenreichen *Vena spinalis ventralis mediana*, die sich in vielen Schlängelungen über und neben der gleichnamigen Arterie hinzieht. Eine schwächere Venenkette liegt an der Area radicularis ventralis (s. S. 811), *Vena spinalis ventrolateralis*. Von diesen Strängen sieht man zahlreiche strickleiterartig verteilte Queräste die Rückenmarksoberfläche umklammern und sich zur dorsalen Medianvene begeben. Die *V. spinalis dorsolateralis* ist rudimentär. Diese Venen anastomosieren mit der V. occipitalis und V. vertebralis, den Vv. intercostales, Vv. lumbales und Vv. sacrales.

Die Venen des Gehirns zerfallen in oberflächliche und tiefe. Die oberflächlichen werden in die *Vv. cerebri dorsales (superiores)* und *ventrales (inferiores)* und die zu den letzteren gehörige *V. cerebri media*, die des Kleinhirns in die *Vv. cerebelli dorsales (superiores)* und *ventrales (inferiores)* eingeteilt. Die dorsalen münden in das dorsale und die ventralen in das basilare Sinussystem (s. S. 770—772) ein. Die tiefen Gehirnvenen (*Vv. cerebri profundae* s. *int.)* kommen aus den Plexus des Gehirns (*Vv. chorioideae* usw.); sie nehmen noch die *V. terminalis* auf, die an der Stria terminalis verläuft. Ventral vom Balkenwulste vereinigen sie sich zur *V. cerebri magna*, die noch eine von der Hirnbasis kommende *V. basilaris* und eine auf dem Gehirnbalken verlaufende *V. corporis callosi* aufnimmt, kaudal vom Splenium mit dem Epiphysenschlauche das Dach der 3. Hirnkammer durchbricht und in den Sinus rectus übergeht. Aus den Blutleitern wird das venöse Blut durch die V. cerebralis dorsalis und ventralis und die V. condyloidea und V. occipitalis abgeführt. Eigentliche Lymphgefäße gibt es im Gehirn und Rückenmarke nicht. Die Lymphe zirkuliert in Spalträumen, die zwischen den Gewebselementen und um die Ganglienzellen (perizelluläre Lymphräume) sowie entlang den Blutgefäßen liegen. An diesen bestehen zwei getrennte Lymphwege: der zwischen Muscularis und Adventitia der Hirnarterien liegende adventitielle (Virchow-Robinsche) Lymphraum und der außen von der Adventitia befindliche perivaskuläre (Hissche) Lymphraum. Sie alle stehen mit den Subarachnoideal-, Sub- und Epiduralräumen und deren Abflußwegen in Verbindung.

Lage des Gehirns, Situs encephali. Das Gehirn liegt in der Schädelhöhle, und zwar das Rautenhirn in der kaudalen und das Großhirn in der mittleren und nasalen Schädelhöhlengegend. Vom Rautenhirne liegt der Wurm des Kleinhirns in einer seichten, medianen Grube der Nackenwand des Schädels, während die Kleinhirnseitenteile in flachen Gruben der Seitenwand (Abb. 136 a) ruhen. Die Pars nasoventralis und caudoventralis des Wurmes liegen auf den Marksegeln und der Deckhaut der 4. Hirnkammer, die Kleinhirnhemisphären auf dem Seitenrande der Medulla oblongata bzw. auf den Adergeflechten. Das verlängerte Mark liegt an der Schädelbasis (Abb. 142 r), bedeckt seitlich das For. hypoglossi (s) und erreicht das For. lacerum aborale (p) von innen. In der ventralen Medianfurche verläuft die A. basilaris cerebri. Die Brücke befindet sich direkt kaudal von der Crista sphenooccipitalis interna (g) in der Brückengrube der Schädelbasis (s. S. 82 u. Abb. 142 n) und bedeckt die A. basilaris, die Sinus basilares und den N. abducens. Vom Großhirn liegen die Hemisphären am Schädeldach, an den Schädelseitenflächen und zum Teil seitlich an der Schädelbasis, während der Hirnstamm, die Hypophyse und die basalen Teile des Riechhirns auf der Schädelbasis ruhen.

An der Schädeldecke befinden sich median der Längsblutleiter und die große Gehirnsichel; seitlich davon liegen an der Tabula interna der Schädeldecke und der Schädelseitenwand die Hemisphären. An der Grundfläche liegen nasal von der Crista sphenooccipitalis int. die Großhirnschenkel neben der Medianebene, direkt an der Schädelbasis, lateral jedoch auf dem 3., 4. und 6. Nerven und dem 1. und 2. Aste des 5. Nerven. Sie reichen lateral bis zu der die Nervenrinnen (Abb. 142 i u. k) lateral abschließenden Leiste und mit ihrem kaudalen Abschnitte bis an die Verschlußmembran des For. lacerum. Die schmale *Lamina perforata caudalis* liegt dorsal von der A. basilaris cerebri und im übrigen direkt an der Schädelbasis. Das *Corpus mamillare* und das *Tuber cinereum* ruhen auf der Hypophyse (h), die in der Fossa hypophyseos (f) liegt und unter ihren Rändern zum Teil den Sinus circularis und die A. carotis interna birgt. Der *Lobus piriformis* befindet sich in der dreieckigen, lateral von den Nervenrinnen an der Innenfläche des Temporalflügels des Keilbeins befindlichen Piriformisgrube (l). Sein nasaler Rand liegt an der Grenze zwischen der nasalen und mittleren Schädelgrube. Die Teile der *Fossa transversa* liegen auf einer nasal von der mittleren Schädelgrube befindlichen queren Erhöhung (d), die eine rinnenartige Vertiefung enthält, in der die A. cerebri media liegt. Das *Trigonum olfactorium* liegt in einer flachen Grube der Orbitalflügel des Keilbeins (Riechhügelgrube) nasal von der Leiste der Fossa transversa. Die *Gyri olfactorii* liegen an der Schädelbasis (Abb. 142 1, 1', 1''), seitlich von der flachen Riechhügelgrube. Der *Bulbus olfactorius* ruht in der Fossa ethmoidalis, durch die Crista galli (z) und die Großhirnsichel von dem der anderen Seite getrennt.

Exenteration. *α*) Beim Pferde. Man trennt i. d. R. den Kopf vom Rumpfe. Dann werden nach Ablösen der Haut die Ohrmuskeln durchschnitten und die Ohrmuscheln mit dem Scutulum heruntergeklappt. Nachdem das Schädeldach von allen Weichteilen befreit ist, legt man etwa 1—2 cm kaudal von den Augenbögen einen Sägeschnitt quer durch die Schädeldecke und dann rechts und links in Höhe des Condylus occipitalis und der Basis des Proc. zygomaticus des Frontale je einen Längsschnitt durch die Schädelseitenwand an. Unter Anwendung des Meißels trennt man das Knochenstück bis auf die Dura durch und vom übrigen Schädel. Dann entfernt man die Schädeldecke entweder durch einen kräftigen Riß oder mit Messer und Schere von der Dura mater, wobei man auch das Tentorium cerebelli durchschneidet. Man macht nun rechts und links neben der Gehirnsichel einen Längsschnitt durch die Dura und klappt diese lateral zurück. Die median stehen gebliebene Brücke der Dura wird vorn und hinten quer durchschnitten. Zur Herausnahme des Gehirns kann man den Kopf derartig schräg stellen, daß das kaudale Ende oben ist, oder man legt ihn in einen besonders konstruierten Trog. Man schneidet nun im Atlas das Rückenmark quer durch und schneidet eventuell auch die ersten Halsnerven ab. Darauf hebt man den zentralen Rückenmarksstumpf mit der einen Hand hoch, geht mit dem Zeigefinger der anderen Hand zwischen der unteren Fläche des Rückenmarkes und der Dura ein und schiebt ihn immer weiter vor, um den Gehirnstamm aus den Gruben der Schädelbasis herauszuheben. Dabei schneidet man nacheinander den 12., 11., 10. und 9. Nerven durch, die aber, wenn man nicht vorsichtig verfährt, bei dem Emporheben des Gehirns leicht abreißen. Mehr Widerstand leisten der 7. und 8. Nerv, die am Porus acusticus internus zu durchschneiden sind; diesen folgt sogleich der N. trigeminus, der mit dem N. abducens neben dem For. lacerum durchschnitten wird. Der N. trochlearis reißt i. d. R. ab, während der N. oculomotorius nahe der Hypophyse zu durchschneiden ist. Beim Abheben des Gehirns und dem Durchschneiden der Nerven reißt häufig der Trichter durch, so daß die Hypophyse im Türkensattel liegen bleibt; bei größerer Vorsicht kann sie aber mit dem Gehirn im Zusammenhang exenteriert werden. Man kommt nun an die Sehnerven, die man im Sulcus chiasmatis durchschneidet, um das Chiasma am Gehirn zu behalten. Nunmehr führt man den Skalpellstiel in die Fossa ethmoidalis ein und sucht durch schabende Bewegungen den Bulbus olfactorius herauszulösen, was vollständig jedoch nur schwer gelingt. Danach ist das Gehirn frei. Man kann das Ablösen des Gehirns auch von vorn beginnen und zuerst den Bulbus olfactorius aus der Siebbeingrube lösen und die Nerven in umgekehrter Reihenfolge durchschneiden.

β) Beim Rind enthält das Schädeldach die Stirnhöhlen und ist also scheinbar doppelt, worauf beim Sägen zu achten ist; außerdem können die Seitenschnitte wegen der Hornfortsätze und des Genickfortsatzes nicht in einem Zuge bis zum Foramen magnum geführt werden. Man muß vielmehr statt 3, wie beim Pferde, 5 Sägeschnitte anlegen und mit dem Meißel nachhelfen. Beim Schafe muß man, wenn die Hörner gekrümmt sind, diese vorher absägen. Bei der Ziege gelingen die Sägeschnitte leicht und in einem Zuge.

γ) Beim erwachsenen Schwein ist das Gehirn von sehr geräumigen Knochenhöhlen umgeben. Der Querschnitt muß weit vorn, in der Höhe der Augen (nach deren Enukleation), angelegt werden, wenn man nicht 2 schräge, zwischen den Augen sich schneidende Seitenschnitte anlegen und auf den Querschnitt verzichten will.

δ) Bei den Fleischfressern ist das Anlegen der Sägeschnitte leicht. Bei ihnen muß man wie beim Schweine sehr vorsichtig bei der Abnahme der Schädeldecke vom Kleinhirn verfahren, weil jederseits ein Teil der Hemisphären, der Lobulus petrosus, in tiefen Gruben des Felsenbeins ruht. Bei den Tieren mit einem hohen Dorsum sellae turcicae und großer Tiefe der Sella bleibt die Hypophyse beim Ablösen des Gehirns gewöhnlich im Schädel sitzen, weil ihr Stiel abreißt.

Die einzelnen Teile des Gehirns werden naturgetreuer erhalten werden, wenn das Gehirn gehärtet wird (s. S. 810) und dann die Schädelknochen abgemeißelt werden.

Zum Studium der mit freiem Auge sichtbaren anatomischen Verhältnisse ist noch die Methode der sagittalen Schädeleröffnung erwähnenswert. Der vom Unterkiefer befreite und sauber abgefleischte Schädel wird mit der Ventralseite auf den Tisch gelegt und mit einer scharfen Säge genau in der Mittelebene durchschnitten. Dabei wird das Gehirn in 2 symmetrische Teile zerlegt, die nach Durchtrennung der Stämme der Gehirnnerven und der Gefäßverbindungen an der Hemisphärenwölbung sowie nach dem Herausheben der Hypophyse und des jederseitigen Riechkolbens leicht und schnell herausgenommen werden können (Dexler [181 u. 182]).

B. Die Entwicklung und der feinere Aufbau des zentralen Nervensystems.

Von Prof. Dr. Hermann Dexler.

I. Entwicklung.

1. Ontogenetische Entwicklung.

Rückenmark. a) Wie S. 12 dargelegt wurde, unterscheidet man am Neuralrohr das primitive Hirnrohr und das Medullarrohr. Letzteres entwickelt sich unter Wucherung und folgender Differenzierung der Zellen seiner einschichtigen Ektoblastwand zum Rückenmarke. Dabei verdicken sich die Seitenwände des Rohres erheblich und werden zu den dicken Seitenplatten, während die mediane Partie sich nur wenig verdickt und die dünne Boden- und Deckplatte darstellt. Infolge der Differenzierung der Zellen entstehen die Spongio- und die Neuroblasten. 1. Die Spongioblasten (Stützzellen) liegen mit ihrem dicken, kernhaltigen Zelleib am Achsenkanal und bilden die innere Grenzschicht,

Membrana limitans interna. Sie gehen in je einen fadenförmigen Fortsatz aus, die an der Oberfläche ein maschiges, faseriges Gerüstwerk, die äußere Grenzschicht, *Membrana limitans externa* (Randschleier), bilden. Die Zelleiber werden später infolge teilweisen Schwindens ihrer fadenförmigen Fortsätze zum Zilien tragenden Ependym. Bei der Vermehrung dieser zentralen Spongioblasten treten die sternförmigen Gliazellen auf. 2. Die zunächst kugeligen, dann birnförmigen, hellen Neuroblasten haben einen peripher gerichteten Fortsatz, den Neuriten, der in der äußeren Grenzschicht markhaltig wird und entweder in die Längsstränge des Rückenmarkes tritt oder quer verlaufend das Rückenmark verläßt und in die betreffende Muskelplatte eintritt (ventrale Nervenwurzel) oder ventral vom Zentralkanal in der Bodenplatte zur anderen Seite zieht (Commissura alba ventralis). An den Neuroblasten entstehen später die Dendriten und an ihren Neuriten die Myelinscheiden. Die mit Myelinscheiden versehenen Neuriten bilden die Marksubstanz des Rückenmarkes. Indem die Seitenplatten mächtig dorsal und ventral wachsen, gelangen die Boden- und Deckplatte ganz in die Tiefe; so entstehen die Fissura mediana ventralis und das Septum dorsale, letzteres durch Verwachsung der Seitenplatten durch Gliamasse. Sobald sich ein geschlossenes Rückenmarksrohr gebildet hat, reicht es mit seinem Zentralkanal wie die Chorda und der Schwanzdarm bis an das Schwanzende. In späteren Stadien stellt sich am Medullarrohr und an den Ganglienleisten gegen sein kaudales Ende hin eine derartige Reduktion ein, daß schließlich der Schwanz und das Ende des Rumpfes kein Rückenmark mehr besitzen und als Rest des sich kegelförmig verjüngenden Endteils des Medullarrohres das Filum terminale am Conus medullaris übrigbleibt, das in seinem Anfangsteile noch ein enges Lumen, das Ende des Zentralkanals, besitzt. Neben diesen Rückbildungsvorgängen kommen aber noch Wachstumsverschiedenheiten in Betracht, die einen Ascensus medullae (S. 810) bewirken und die darin bestehen, daß die Wirbelsäule in kaudaler Richtung rascher in die Länge wächst als das Medullarrohr; dadurch werden die letzten Wirbel mit ihren Zwischenwirbellöchern über das Ende des Conus medullaris kaudal verschoben, so daß die entsprechenden Spinalnerven von ihrer Ursprungsstelle aus der Medulla noch eine Strecke an der Innenfläche der Wand des Wirbelkanals liegen, ehe sie einzeln durch die entsprechenden Forr. intervertebralia nach außen treten. Auf diese Weise kommt die *Cauda equina* zustande (Zietzschmann [1053 u. 1054 a]).

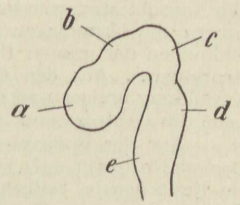

Abb. 1110. Medianschnitt durch das Gehirn eines Säugerembryo. a Endhirn; b Zwischenhirn; c Mittelhirn; d Hinterhirn; e Nachhirn.

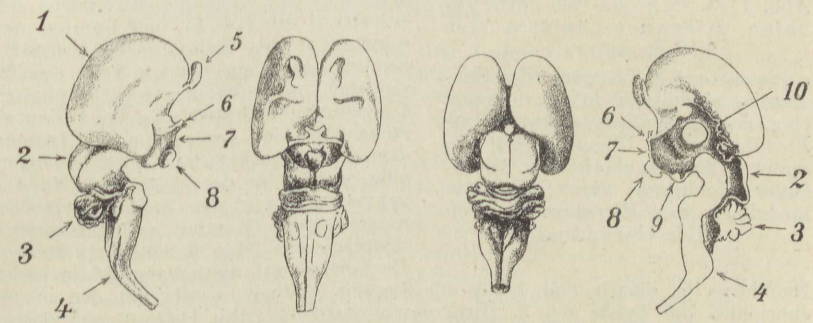

Abb. 1111—1114. Gehirn eines Pferdefötus von 15 cm Nackensteißlänge (Dexler), 1 : 1.
Abb. 1111. Lateralansicht.
Abb. 1112. Ventralansicht.
Abb. 1113. Dorsalansicht.
Abb. 1114. Medialansicht.
1 Großhirnhemisphäre; 2 Mesencephalon; 3 Cerebellum; 4 Nackenkrümmung; 5 Bulbus olfactorius; 6 Chiasma opticum; 7 Ventralteil des Vorderhirnbläschens; 8 Hypophysis; 9 Corpus mamillare; 10 häutige Zwischenhirndecke.

b) **Gehirn.** Das winklig geknickte primitive Hirnrohr zerfällt während der Entwicklung zunächst in 3 primitive Hirnbläschen, die durch 2 ringförmige Einschnürungen getrennt werden (S. 12). Das kraniale, vor der Scheitelkrümmung gelegene Bläschen ist das (primäre) Vorderhirn, *Prosencephalon* (Abb. 1096 V u. VI u. 1110 a u. b), das mittlere, auf der Höhe des Bogens liegende Bläschen das Mittelhirn, *Mesencephalon* (Abb. 1096 IV u. 1110 c), und der kaudale, in das Medullarrohr übergehende längere Teil das Rautenhirn (Hinterhirn im weiteren Sinne), *Rhombencephalon* (Abb. 1110 d, e). Bald trennt sich der kaudale Abschnitt des Vorderhirns infolge einer Einschnürung als Zwischenhirn, *Diencephalon* (Abb. 1096 V), ab, das seitlich die primären Augenblasen ausstülpt, so daß das Vorderhirn jetzt in das stark wachsende und bald in Form zweier Seitenblasen vorwachsende Endhirn, *Telencephalon*, sekundäres Vorderhirn (VI), und das Zwischenhirn (V) zerfällt. Später tritt auch am Rautenhirn eine Scheidung in das Hinterhirn im engeren Sinne, *Metencephalon* (II), und das längere Nachhirn, *Myelencephalon* (I), ein. Schließlich grenzt sich der vorderste Abschnitt des Metencephalon ab in Form des engen, das Hinter- und Mittelhirn verbindenden kurzen *Isthmus encephali*, der Gehirnenge (III). An dem nunmehr aus 6 hintereinander liegenden Gehirnblasen bestehenden gebogenen Primitivrohr (Abb. 1096) treten bald jederseits eine seitliche Längsfurche, die seitlichen Grenzfurchen, *Sulci limitantes*, auf, die jede der 6 Blasen in einen dorsalen und einen ventralen Abschnitt zerlegen; im ersteren entwickeln sich die sensiblen, im letzteren die motorischen Nervenkerne. Durch die am Primitivrohr auftretenden weiteren Krümmungen und Überwachsungen werden die einfachen Verhältnisse der 6 Blasen verwickelter. Ein Teil des dorsalen Abschnittes des Hinterhirns (das Kleinhirn) kommt über den vorderen

Teil des Nachhirns und ein Teil des dorsalen Abschnittes des Zwischenhirns (der Sehhügel) auf den vorderen Abschnitt des basalen Teils des Mittelhirns zu liegen (Abb. 1111 3 u. 1114 3). Das Endhirn, das sich durch lebhaftes Wachstum seiner beiden nasolateralen Abschnitte und Zurückbleiben des medianen Teiles im Wachsen in 2 symmetrische Hälften, die Hemisphären, spaltet, umwächst später das Zwischen- und Mittel-, beim Menschen auch das Hinterhirn kaudal, dorsal und seitlich mantelartig und umgibt es als Gehirnmantel, *Pallium*, derart, daß diese Gehirnteile unter ihm versteckt und von außen nur ventral teilweise sichtbar sind. Die Wand der embryonalen Gehirnblasen besteht anfangs aus einer einfachen, epithelialen Zellage, die dem Ektoderm entstammt. Später entwickeln sich die Spongio- und Neuroblasten wie im Rückenmark, und es entstehen nun die Boden- und Deckplatte und die Seitenplatten. Die Neuroblasten wandern zum Teil nach außen und bilden die graue Gehirnrinde, während sie im Innern die Grundlagen für die Gehirnganglien und das zentrale Höhlengrau abgeben. Durch Einsenkungen der grauen Hirnrinde gelangt ein Teil von ihr ins Innere des Gehirns (Fornix, Insula, Claustrum usw.). Aus den 6 primitiven Gehirnabschnitten entwickeln sich allmählich durch bedeutende Ausbildung einiger und geringere Ausbildung oder sogar Rückbildung anderer Abschnitte die bleibenden Teile des Gehirns, und zwar im allgemeinen in folgender Weise:

Aus der Bodenplatte und dem Seitenteile des Nachhirns entsteht das verlängerte Mark. Die Deckplatte bleibt auf einem sehr frühen Stadium der embryonalen Entwicklung stehen und bildet eine die Rautengrube bedeckende *Lamina epithelialis* (s. S. 809), die durch Anlagerung der Pia mater als *Tela chorioidea* zur Membrana obturatoria ventriculi quarti (Obex, Taenia ventriculi IV, kaudales Marksegel und Flockenstiel) wird und an der sich das Adergeflecht des Rautenhirns entwickelt. Aus der Bodenplatte des Hinterhirns bildet sich die Brücke und aus der Decke und dem dorsalen Teile der Seitenplatten (Flügelplatte) das paarig angelegte Kleinhirn. Die bilateralen Anlagen vereinigen sich in der Mitte in dem sich dort ausbildenden unpaaren Abschnitte, dem Wurm. Aus dem lateralen Teile der Isthmusblase entstehen die Bindearme des Kleinhirns, aus dem basalen der nasale Teil des Bodens der Rautengrube und aus dem dorsalen Teile das nasale Marksegel. Das wachsende Kleinhirn legt sich nasal über das nasale Marksegel und kaudal über das kaudale Marksegel und die kaudale Deckhaut. Der Hohlraum des Rautenhirns stellt die 4. Gehirnkammer (Rautenhirnkammer) dar, deren Einteilung in Pars nasalis, Pars intermedia und Pars caudalis sich aus der Entwicklung ergibt. Aus dem ventralen Teile des Mittelhirns entstehen die Großhirnschenkel mit Haube und Lamina perforata caudalis und aus seinem dorsalen Teile die Vierhügel mit dem Aquaeductus cerebri. Aus dem basalen Teile des Zwischenhirns entwickelt sich die *Pars mamillaris* des Hypothalamus (Markkügelchen mit Umgebung), während aus den Seitenteilen die Sehhügel entstehen, die den Innenraum des Zwischenhirns zu einem Spalt, der Zwischenhirnkammer, einengen. Indem die Sehhügel aber median in der Mitte ihrer Höhe in der Massa intermedia verwachsen, wird der Spalt in einen ringförmigen Hohlraum umgewandelt. Kaudal am Thalamus entsteht jederseits der *Metathalamus*, das Kniehöckergebiet. Im übrigen bleibt die Deckplatte auf epithelialer Stufe stehen (wie im Bereiche des Nachhirns [s. oben]) und bildet die Lamina epithelialis, die mit der ihr außen anliegenden Tela chorioidea die Decke der 3. Hirnkammer darstellt (Abb. 1114 10) (vgl. oben u. S. 809). Diese Deckplatte, die sich durch die Taenia thalami mit der Thalamusoberfläche verbindet, bildet am Übergang des Mittel- ins Zwischenhirn median eine schlauchförmige dorsale Ausstülpung, aus der sich die Zirbel, *Epithalamus (Corpus pineale)*, entwickelt. Das ursprüngliche Lumen der Zirbelanlage erhält sich in Form des Recessus infrapinealis. Die stark wachsenden Sehhügel dringen allseitig vor und kommen dabei auf den nasalen Teil des Mittelhirns (der Großhirnschenkel und der Haube) zu liegen. Aus dem basalen Teile des Endhirns entsteht das Trichtergebiet, die Pars optica hypothalami (grauer Hügel, Trichter, Chiasma opticum, Recessus opticus usw.), die den nasalen Teil des Bodens der Zwischenhirnkammer und das *For. interventriculare* bildet. Aus dem dorsalen Teil entwickeln sich die Hemisphären; an der Wurzel des Gehirnmantels entstehen die gegen die Seitenkammern vorwachsenden Streifenhügel, die aus einer partiellen Verdickung des Endhirnbläschens hervorgehen.

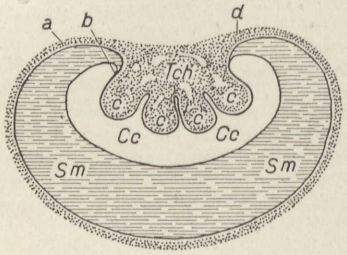

Abb. 1115. Schema des embryonalen Hirnquerschnittes der Wirbeltiere.

a Pia mater; b Übergang der Substantia medullaris in die Lamina chorioidea epithelialis; c chorioideale Plexuszotten; d Übergang der Pia mater in die Tela chorioidea; Cc zentraler Hohlraum; Sm Substantia medullaris des Hirnstamms; Tch Tela chorioidea.

Mit der Ausbildung der Hemisphären teilt sich der Innenraum des Vorderhirns in die beiden Seitenkammern, die an der Stelle ihres Ursprunges aus dem Innenraume des Zwischenhirns miteinander kommunizieren. Die anfangs weite Kommunikation beider Kammern (Abb. 1098 A) wird durch die entstehenden Corpora striata zum spaltförmigen *For. interventriculare* eingeengt; jetzt führt aus jeder Seitenkammer eine länglich-runde Öffnung in den 3. Ventrikel, die Zwischenhirnkammer. Das For. interventriculare wird kaudal von den Sehhügeln, nasal von einer beide Hemisphären verbindenden Platte, der Schlußplatte, *Lamina terminalis* (der ursprünglichen Vorderwand des primären Vorderhirns), die vom Recessus opticus bis zur Zwischenhirndecke reicht, abgeschlossen. Auch die Seitenkammern werden durch die Corpora striata und die Verdickung der übrigen Hemisphärenwand zu Spalträumen umgewandelt. — Die beiden Hemisphären (die Hälften des Hirnmantels) stoßen median zusammen und platten sich hier ab; so entstehen die ebenen medialen Flächen der Halbkugeln, die durch die Mantelspalte getrennt sind und über die Mantelkante in die dorsale Hemisphärenfläche übergehen. Die erste Anlage des Riechhirns erfolgt in Form eines ventralen Höckers am nasalen Ende der Hemisphären. Median an der Lamina terminalis entwickeln sich die halbdurchsichtige Scheidewand und der

Gehirnbalken, und zwar der letztere als Kommissur beider Hemisphären. Das Ammonshorn, das Gewölbe, die seitlichen Adergeflechte, der Gyrus dentatus und Gyrus hippocampi und beim Menschen auch das Calcar avis entstehen medial im hinteren Teile des Pallium als bogige Faltenbildungen, deren in die Seitenkammern vorspringende Kanten sich zum Teil verdicken und die äußerlich als Totalfurchen erhalten bleiben (Fiss. lateralis Sylvii [Abb. 1099 b, 1101 b, 1103 b, 1105 b], Fissura hippocampi [Abb. 1100 w, 1102 w, 1104 w, 1108 w], Fissura chorioidea [Abb. 1100 2, 1102 2, 1104 2, 1106 2]); gleicher Herkunft sind beim Menschen die Fiss. parietooccipitalis und Fissura calcarina (Abb. 1108 4, 5).

Die Hypophyse (Abb. 1111 u. 1114 8) entsteht aus einer dorsalen Ausstülpung der Mundbucht, der Hypophysentasche, und einer basalen Vorstülpung der Zwischenhirnblase, der Trichterausstülpung, die sich miteinander vereinigen. Die Hypophysentasche wird vom Kopfdarme bei Entstehung der Basis cranii abgeschnürt, in der sich nicht selten noch Reste ihres Stieles oder ein Canalis craniopharyngeus (s. S. 64) erhalten.

Bei der Ausbildung des Gehirnrohres entwickelt sich an gewissen Stellen keine Nervensubstanz, sondern die embryonale Wandzellenschicht wird in eine einzeilige, dauernde Wimperepithellage umgewandelt. Sie heißt *Lamina chorioidea epithelialis* (Abb. 1115 b). Solche Laminae finden sich 1. an der Decke der Rautengrube (S. 808 u. Abb. 1114), 2. an der dorsalen Wand des Zwischenhirnventrikels, seine Plexus überziehend, zwischen den Striae medullares thalami beider Seiten ausgespannt, 3. zwischen den zugeschärften Seitenrändern der Fimbria bzw. des Fornix und der Stria cornea jederseits, die Plexus der Seitenventrikel bedeckend.

An ihrer peripheren Oberfläche sind alle Laminae chorioideae mit der Pia mater verwachsen, die an solchen Stellen mächtig verdickt und blutgefäßreich ist, als Gefäßvorhang oder *Tela chorioidea* (Abb. 1115 Tch) bezeichnet wird und zahlreiche Gefäßzotten gegen den Hohlraum vortreibt; es sind das die *Plexus chorioidei*, die stets von einer Lamina chorioidea epithelialis bedeckt sind (b).

Wird die Lamina chorioidea bei der Hirnpräparation abgerissen, so bleibt von ihr am Rande der eröffneten Höhle ein ausgezacktes, dünnes Leistchen stehen, das man *Taenia* nennt. Der mit Taenia oft verwechselte Ausdruck *Stria* gilt nur für innen oder außen am Gehirne liegende, gut abgrenzbare Nervenfaserbündel, die auch am Rand einer so erzeugten Grube verlaufen und dann einer Taenia als Unterlage dienen können, wie das in Abb. 1115 bei b zu sehen ist. Eine Stria ist ein normales Organ, eine Taenia ein Kunstprodukt (Bradley [118], Dorello [198], Gräper [315], Graf Haller [340], Heuser [374], His [381], Johnston [427], Schulte u. Tilney [852], Tandler u. Fleißig [939], Wislocki u. Putnam [1018] und Zietzschmann [1053]).

2. Phylogenetische Entwicklung.

Untersuchen wir das Nervensystem der Wirbeltiere von den niedersten Ordnungen bis hinauf zum Menschen, so sehen wir, daß Rückenmark, Kleinhirn, Hirnstamm (mit Ausnahme des Putamen, Nucleus caudatus, Nucleus amygdalae und Claustrum) und Riechlappen bei allen Tieren vorkommen. Es sind dies die phylogenetisch ältesten Teile, die man nach der Nomenklatur von Edinger [207] als Urhirn, *Palaeencephalon*, zusammenfaßt.

Über diesem Urhirn bildet sich im Laufe der aufsteigenden Tierreihe der Großhirnmantel, *Pallium*, der bei den Fischen nur rudimentär entwickelt, beim Menschen dagegen zur extremsten Größe herangebildet ist. Dieser Teil und die im Hirnstamm auftretenden Teile (Nucleus caudatus, Putamen, Nucleus amygdalae und Claustrum) sind also phylogenetische Neuerwerbungen pallialen Ursprunges, heissen daher *Neencephalon* und umfassen den gesamten Großhirnmantel mit Ausnahme der Riechlappen. Aber auch an ihm unterscheidet man Organe, die sich auf einer früheren Stufe der Tierordnungen anlegen, neben solchen, die erst bei den höheren Tieren vorkommen und daher verhältnismäßig jünger sind. Die phylogenetisch älteren Palliumbezirke nennt man *Archipallium*, die jüngeren *Neopallium*. Das erstere wächst bei den Amphibien an der Medialseite der Vorderhirnblase am Dache des Lobus olfactorius als erste Rindenanlage (Riechrinde) und wird bei den Säugern zum Ammonshorn. Nasal und lateral vom Archipallium wird nun das Neopallium angelegt, das bei den höheren Wirbeltieren immer massiger wird, bis es jene gewaltige Größe erreicht, die das Gehirn des Menschen auszeichnet.

Palaeencephalon und *Archipallium* sind bei allen Säugern und daher auch bei den Haussäugern m. o. w. gleichmäßig gebaut; sie zeigen eine große morphologische Stetigkeit und werden überall durch den Sulcus rhinalis lateral und durch die Fissura hippocampi und deren Fortsetzung, den Sulcus corporis callosi, medial vom Neopallium getrennt. Was speziell die Furchengliederung des Archipallium anbelangt, so genügt deren Schilderung bei einem Haussäuger, um die topischen Verhältnisse bei allen übrigen zu erkennen. Noch mehr gilt das von den das Palaeencephalon darstellenden Hirnstammteilen.

Das *Neopallium*, d. h. der Hirnmantel mit Ausnahme des Riechlappens, ist als phylogenetisch neueste Erwerbung ungemein variabel, so daß die Zurückführung auf eine gemeinsame Oberflächengliederung bei den Gehirnen verschiedener Haussäugerarten sehr schwer oder auch unmöglich wird (s. S. 795ff.).

Um hier gesicherte Einblicke zu erhalten, ist folgendes zu berücksichtigen:

a) Es gibt am Großhirnmantel der Säuger Windungen und zugehörige Furchen, die nach Gestalt wie nach innerem Bau eine große phylogenetische Konstanz besitzen. Sie sind bei allen Vertretern der uns interessierenden Tierordnungen vorhanden und gehören stammesgeschichtlich zu den Abkömmlingen des Urhirns und Archipallium. Zu ihnen zählt der gesamte Riechlappen mit seinen Furchen (Sulcus rhinalis, Fissura hippocampi und Sulcus cruciatus). Diese auffallend stabilen Furchen sind allerdings phylogenetisch ebenfalls veränderlich. Sie haben eine gewisse Anpassungsfähigkeit an die phylogenetischen Veränderungen der benachbarten Gebiete; ihre Veränderungen erfolgen jedoch so zögernd, daß die Form der anstoßenden Areale der Großhirnrinde niederer Tierordnungen bereits mehrfache Veränderungen (ohne Beeinflussung dieser Furchen) erlitten haben kann, ehe die Form dieser Furchen bei höheren Tierordnungen im Gestaltswechsel nachfolgt.

b) Neben diesen konstanten Rindenteilen gibt es noch eine Gruppe anderer Rindenkomplexe, die stammesgeschichtlich jünger sind, also dem *Neopallium* oder Neuhirnmantel angehören, und die in der aufsteigenden Tierreihe gestaltlich ungemein wechseln, so daß sie selbst innerhalb der gleichen Ordnung solche Modifikationen aufweisen, daß eine durchgreifende Homologisierung unmöglich ist. Die zahlreichen einschlägigen Untersuchungen der Neuzeit haben gezeigt, daß Homologisierungsversuche, die auf äußerlichen, topischen Merkmalen (Lage, Tiefe und Gestalt der Neuhirnfurchen) basieren (S. 841), in keiner Weise ausreichend sein können (Ariens Kappers [23], Edinger [207], Kuhlenbeck [506] und Owen [688]).

II. Feinere Morphologie.

Präparation. Um die genaueren morphologischen Verhältnisse des Gehirns und Rückenmarkes zu studieren, sind neben frischen Organen auch gehärtete zu verwenden. Am einfachsten erweisen sich Härtungen in 3%iger Kalibichromatlösung mit nachherigem Abziehen der Pia mater. Für das Studium des Rückenmarkes empfiehlt es sich, die unversehrte Wirbelsäule am Schwanzende aufzuhängen, in das freigelegte Ende des Arachnoidealsackes eine Kanüle einzubinden, das Cavum subarachnoideale mit 3%iger Formollösung vollaufen und die Organe unter ununterbrochenem Zufluß 1—2 Tage hindurch härten zu lassen. Hierauf legt man das Rückenmark durch stückweises Abbrechen und Ausstemmen der knöchernen Hüllen frei. Um die innere Struktur, die Faserbahnen und die Verteilung der grauen Massen vollständig aufzuschließen, bedarf es zahlreicher und komplizierter Methoden, betreffs derer auf die einschlägigen Handbücher der Neurologie verwiesen sei (Ariens Kappers und Theunissen [25], Bechterew [72], Edinger [207], Flatau-Jacobson [245], Key und Retzius [449], v. Kölliker [476], Obersteiner [683], Owen [688], Villiger [988]).

A. Das Rückenmark.

A. **Äußere Form.** a) Von den Rückenmarkshäuten zeigt der Durasack im Hals- und Lendenteil eine ampullenförmige Erweiterung, von denen die zervikale namentlich beim Hunde sehr ausgesprochen ist. Das kaudale Ende des Durasackes liegt im 2. bis 3. Sakralwirbel. Der auf S. 768 erwähnte starke Fixationsapparat, der den Halsteil der Dura mater an die Wirbelsäule befestigt, ist beim Rinde weniger vollkommen als beim Pferde.

Die *Arachnoidea* kann man als zusammenhängende Membran nur bei Pferd und Rind von der Dura mater abpräparieren; beim Hunde stellt sie zum größten Teil ein unregelmäßig angeordnetes Fadenwerk dar. Beim Schaf erscheint sie gewöhnlich rauchgrau bis fleckigschwarz pigmentiert.

b) Wir unterscheiden am Rückenmark 3 intradurale Bänder:

1. Das *Lig. denticulatum* (Abb. 1079 2, 1080 3, 4, 5) besitzt bei Pferd und Rind 28—31 Zackenpaare. Das 1. setzt sich noch im Schädelraum, am Eingang in den Canalis hypoglossi, an die Schädelwand an. Das letzte liegt i. d. R. zwischen dem 1. und 2. Sakralsegment des Rückenmarkes. Der 1. Zahn ist beim Pferde 4 mm breit, der letzte zu einem dünnen Faden ausgezogen. Die übrigen Zacken sind meist gleichschenklig dreieckig, messen 1 cm an der Basis und sind ½ cm hoch (Abb. 1080 3, 5) (Schlesinger [816]).

2. Das *Lig. medianum ventrale* stellt beim Pferd eine ansehnliche Verdickung der Pia mater dar, die längs der Fissura mediana ventralis liegt und die A. spinalis ventralis (Abb. 1072 15) enthält. Kranial erscheint es als die Fortsetzung des Lig. suspensorium arachnoideale (s. unten und Abb. 1080 1), kaudal verschmälert es sich rasch, bis es im 5. Zervikalsegment zu einer 1½ mm breiten Bindegewebslamelle wird, die durch das ganze Rückenmark zu verfolgen ist, an der Intumescentia lumbalis wieder stärker wird und einen Kamm bildet, der besonders beim Rinde stark vorspringt. Bei dem Rind und den Karnivoren ist das Septum medianum ventrale rudimentär.

3. Das *Lig. suspensorium arachnoideale* (Abb. 1080 1) ist ein deltaförmiges, sehniges Bindegewebsblatt, das sich am Kopfende des 1. Halsnervensegmentes über dessen ventrale Wölbung hinüberspannt. Mit seinen beiden seitlichen Zipfeln heftet es sich an der Insertionsstelle des 1. Zahnpaares des Lig. denticulatum an die Schädelwand an (Abb. 1080 bei a, a); seine kraniale Spitze verschwindet an der Pyramidenkreuzung, die kaudale an der 2. Zacke des gezahnten Bandes; dort erfolgt der Übergang in das Lig. medianum ventrale. In seiner Mitte ist es mit der Pia mater verwachsen, während seine Seitenränder frei in den Subarachnoidealraum ragen (Abb. 1080 1).

c) Die Rückenmarkswurzeln unterliegen nach Zahl und Form beträchtlichen Verschiedenheiten. Wir unterscheiden Hals-, Brust-, Lenden-, Kreuz- und Schwanznervenwurzeln (S. 773, Abb. 1076 1–33 u. 1116 1–25), die wir der Kürze wegen mit den Symbolen C_n, Th_n, L_n, S_n und Cy_n bezeichnen. Das Ursprungsgebiet der Wurzeln eines spinalen Nerven bildet das gleichzählige Rückenmarkssegment. Über die Benennung der Spinalnerven nach den betreffenden Wirbeln s. S. 773. Im Embryonalstadium liegt jedes Nervensegment ungefähr in gleicher Höhe mit dem entsprechenden Intervertebralloche. Im Laufe der Entwicklung (S. 807) wird dieser Abstand jedoch durch den Ascensus des Rückenmarkes immer größer, beim Menschen um so mehr, je weiter kaudal ein Spinalnerv entspringt; das 1. Lendensegment liegt dort im erwachsenen Zustand (Abb. 1116) im vorletzten Thorakalwirbel, so daß es vom korrespondierenden For. intervertebrale 2 volle Wirbellängen entfernt ist. Bei den Haussäugern ist diese Verschiebung weit geringer (Abb. 1076) und beträgt mit Ausnahme der kaudalen Rückenmarksabschnitte und des kranialen Brustmarkes kaum eine Wirbellänge, so daß viele Nervenursprünge den zugehörigen Zwischenwirbellöchern gegenüberliegen. Das kaudale Ende des Lumbalmarkes befindet sich beim Pferde zwischen dem 5. und 6. Lendenwirbel, so daß die Wurzeln der letzten Lendennerven eine Wirbellänge bis zu ihrem Intervertebralloche verlaufen müssen. Das letzte Sakralsegment des Rückenmarkes steht dagegen von seinem Intervertebralloche fast um die ganze Länge des Kreuzbeins ab.

Beim Rinde sind die Wurzelsegmentverschiebungen etwas größer. In den letzten Brust- und den kranialen Lendensegmenten laufen die extraduralen Wurzelbündel rechtwinklig zum For. intervertebrale. Die Wurzeln von C 2 und C 3 zeigen intradural einen absteigenden Verlauf, biegen am Durchtritt durch die Dura in einer scharfen Knickung kranial um und laufen 1—2 cm nasolateral zum korrespondierenden Intervertebralloch.

Alle zu einem Nerven gehörigen Wurzelfäden bilden die Wurzelbasis. Alle Wurzelbasen der Halsanschwellung, des Lenden- und Kreuzmarkes stoßen aneinander. Im übrigen schieben sich zwischen sie wurzellose Intervalle ein. Da alle Wurzelfäden eines Spinalnerven die Dura mater in eng gedrängten Reihen durchbrechen, ist ihr intraduraler Verlauf nach Richtung und Länge sehr verschieden. In C 3 und C 4 beträgt die Länge der Dorsalwurzelbasen beim erwachsenen Pferde 7,5 cm; die kranialen und die kaudalen Wurzelfäden sind hier intradural 3—4 cm, die mittleren nur 1 cm lang. Von der Lumbalanschwellung an werden die intraduralen Wurzeln immer länger, bis sie in S 1 5 cm, beim Rinde 7 cm messen; diese Dimension wird von allen weiteren kaudalen Wurzeln eingehalten.

Die interbasalen Rückenmarkspartien sind nicht immer wurzelfrei. An den Intumeszentien finden sich im Intervall Wurzelfäden, die entweder selbständig die Dura durchbohren oder sich spalten und je einen Schenkel zu den benachbarten Nervenstämmen schicken: *Radices intersegmentales,* intermediäre Wurzeln.

Der extradurale Verlauf der Spinalwurzeln im Wirbelkanal ist kurz. Im Bereiche des Os sacrum nimmt die Länge der den Epiduralraum durchlaufenden Nerven rasch zu. An der Cauda equina ist der intradurale Teil beim Pferde 5 cm und der extradurale 7 cm lang; beim Rinde messen beide Teile je 7 und 8 cm.

Der Durchtritt der Nervenwurzeln durch die Dura erfolgt verschieden: Im Sakral- und kaudalen Lumbalmark vereinen sich alle dorsalen und alle ventralen Wurzeln zu je einem Strange, der die Dura an einer fast kreisrunden Stelle durchbohrt. Zwischen beiden Durchtrittsstellen bleibt eine schmale Durabrücke. An allen übrigen Segmenten gehen die Wurzelbündel beider Gattungen in gesonderten, in einer Reihe stehenden Löchern durch die Dura (Abb. 1079, 1080).

Die dorsalen Rückenmarkswurzeln haben dickere und weniger Bündel (Abb. 1079 7, 9), die ventralen zartere und zahlreichere (Abb. 1080 11, 12); erstere führen aber mehr Nervenfasern als die letzteren, sind also stärker; nur in C 1 bleibt die Stärke der dorsalen Wurzel hinter der der ventralen beträchtlich zurück (Abb. 1116 1). In C 8 zählen wir beim Pferde 12—16 Ventral- und 8—12 Dorsalwurzelfäden. Die dorsalen Wurzelfäden treten in einer schmalen Linie, im Sulcus dorsolateralis, in das Rückenmark; nur jene von C 1 stehen nicht in einer Reihe, sondern verteilen sich unregelmäßig im Gebiete der spinalen Trigeminuswurzel (Abb. 1117 Rs). Die ventralen Wurzelbündel kommen in einem 3—5 mm breiten Streifen, der *Area radicularis ventralis* (Abb. 1119 s), aus dem Rückenmark heraus.

Eine Sonderstellung nimmt der spinale Teil des *N. accessorius* (Abb. 1080 XI′) ein. Er ist makroskopisch beim Pferde bis zum 6. Zervikalsegment zu verfolgen; seine Fasern verlassen das Rückenmark in dünnen Bündeln dorsal vom Lig. denticulatum. Der beim Rinde sehr dicke Stamm liegt dorsal vom gezahnten Bande locker am Mark (vgl. Abb. 1080).

d) Die Spinalganglien sind beim Pferd und Rind am Thorakalmark etwa reiskorngroß (Abb. 1079 11); am kleinsten ist das Ganglion von C 1. In den breiten Wurzeln der Hals- und Lendenanschwellung findet man nicht solitäre Nervenknoten, sondern ein plattenartiges Konglomerat von Knoten. In den Schwanznerven sind die Spinalganglien weniger scharf umschrieben und in die Wurzelfäden in Gestalt größerer und kleinerer Zellnester, *Ganglia aberrantia,* eingestreut.

Das Rückenmark der kleinen Haussäuger ist größtenteils drehrund; nur an den beiden Anschwellungen überwiegt der Querdurchmesser. Beim Rind und Pferd ist es mit Ausnahme des fast kreisrunden mittleren Halsmarkes (Abb. 1118) und kaudalen Sakralmarkes vorwiegend plattrund (Abb. 1118). Am breitesten ist das Rückenmark des Pferdes und Rindes an seinem kranialen Ende (Abb. 1076 u. 1080). Das Halsmark setzt sich gegen die Intumescentia cervicalis weniger scharf ab als beim Menschen. In C 8 und L 5 erreichen die Intumeszentien ihre größte Mächtigkeit (Abb. 1118).

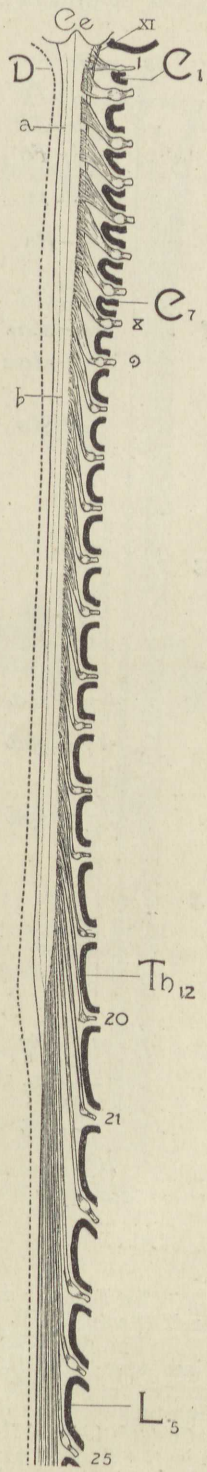

Abb. 1116.

Abb. 1116. Menschliches Rückenmark; Dorsalansicht.

a Sulcus lateralis dorsalis; **b** Sulcus medianus dorsalis; **Ce** Cerebellum; **C 1** Atlas; **C 7** letzter Halswirbel; **D** Dura mater; **L 5** letzter Lendenwirbel; **Th 12** letzter Brustwirbel. 1 erster Halsnerv; 8 letzter Halsnerv; 9 erster Brustnerv; 20 letzter Brustnerv; 21 erster Lendennerv; 25 letzter Lendennerv. XI N. accessorius.

e) Die Gesamtlänge des Rückenmarkes beträgt bei mittelgroßen Pferden, vom Kaudalende der Pyramiden bis zum Ende des Conus medullaris in situ gemessen, 190 cm. Nach der Herausnahme aus dem Wirbelkanal verkürzt es sich um 4—6 cm. Da die Verbindungslinie der Mitte des dorsalen und ventralen Randes des For. magnum den Markstrang fast 1,5 cm kaudal vom Ende der Pyramide durchzieht, so gehört dieses Rückenmarksstück noch der Schädelhöhle an. Die größten Segmente sind C3—C6 mit je 11, 10, 10 und 8,5 cm Länge. Das Gewicht des Rückenmarkes samt den intraduralen Wurzeln beträgt beim Pferd ohne Dura 240 g. Bei einer Kuh von 140 cm Höhe war das Rückenmark 260 g schwer und 162 cm lang; die Pars cervicalis war 41, die Pars thoracalis 72, die Pars lumbalis 32 und die Pars sacralis mit Conus terminalis 17 cm lang.

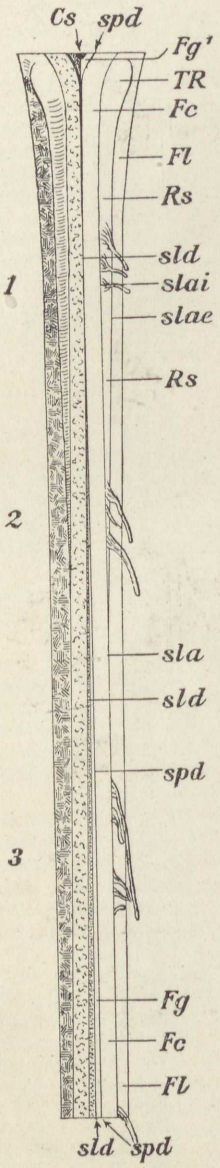

Abb. 1117.

f) Von den Rückenmarksfurchen nehmen wir dorsal durch die Pia mater hindurch nur den namentlich im Gebiete der Halsanschwellung sehr markanten *Sulcus lateralis dorsalis* wahr (Abb. 1117 sla). Die *Fissura mediana ventralis* ist völlig vom ventralen Piabande bedeckt. Erst nach dem Abziehen der Pia gewahren wir die tiefe ventrale Medianfissur, während der *Sulcus intermedius dorsalis* (Abb. 1117 spd) und der *Sulcus medianus dorsalis* (Abb. 1117 sld) nur seichte Vertiefungen darstellen. Außerdem sehen wir an den verschiedenen Stellen noch unregelmäßige, rudimentäre Furchenstücke. An der Area radicularis ventralis (Abb. 1119 s) ist der Markstrang ganz glatt; ein Sulcus lateralis ventralis fehlt. Bei den kleinen Haustieren kann man makroskopisch nur die dorsale Lateral- und die ventrale Medianfurche erkennen.

Der Furchenverlauf ist bei den Ungulaten in der Pars cervicalis sehr verschieden von dem des menschlichen Rückenmarkes. Beim Pferd erfolgt eine beträchtliche Umgestaltung der Furchenbildung dadurch (Abb. 1117), daß die sehr schwachen Fasciculi graciles im Bereiche des 1. Zervikalsegmentes von den mächtig anschwellenden Fasciculi cuneati in die Tiefe gedrängt werden, so daß sie in C 1 auf eine kurze Strecke ganz von der Oberfläche verschwinden (Abb. 1117 1) und der Sulcus medianus dorsalis und die beiden Sulci intermedii dorsales zu einer Furche *(Fissura mediana dorsalis)* zusammenfließen (Abb. 1117). Außerdem wird der Sulcus lateralis dorsalis durch die starke spinale Trigeminuswurzel in 2 Schenkel (Abb. 1117 slai u. slae) gespalten.

B. **Innere Konfiguration:** a) Graue Substanz. Auf das einschichtige Ependym des Zentralkanals (Abb. 1119 m) folgt die helle *Substantia gelatinosa centralis*. Sie bildet nur einen kleinen Teil der *Substantia* s. *Commissura grisea centralis*. Diese wird durch den Zentralkanal in eine *Commissura grisea dorsalis* (k) und *ventralis* (n) zerlegt. Die graue Substanz zwischen der Kommissur und der Dorsal- und Ventralsäule heißt *Pars intermedia substantiae griseae* s. *Commissura grisea centralis* (Bauer [46]).

Am Querschnitte durch die Dorsalsäule, dem Dorsalhorn (Abb. 1119 p), unterscheidet man einen glatten medialen und einen ausgezackten lateralen Rand, eine periphere Spitze und die zentrale Basis. Am Abgange von der Commissura grisea centralis liegt etwas verschmälert die *Cervix* des Dorsalhorns; peripher schließt sich ihr das breitere, faserreiche *Caput* an (p), das peripher eine gliöse Kappe trägt, die *Substantia gelatinosa* Rolandi (c). An diese grenzt peripher eine schmale, helle, zarte Fasern führende Zone, das *Stratum zonale* (e), worauf wieder ein Rest von weißer Substanz, das *Stratum marginale*, die Lissauersche Randzone oder die dorsale Markbrücke (Abb. 1119 5), folgt. Sie ist von der Markperipherie nur durch eine Verdickung des gliösen Randschleiers des Rückenmarkes, des *Peridyms* (h), geschieden. Die dem Dorsalsäulenrand entgegenragende verbreiterte Glialeiste stellt sich auf dem Querschnitt als *Apex cornus dorsalis* dar (f).

Abb. 1117. Dorsalfläche des Halsmarkes vom Pferde. 1 : 2.

1, 2 und 3 die drei ersten Rückenmarkssegmente. **Cs** Calamus scriptorius; **Fc, Fc** Fasciculus cuneatus; **Fg** Fasciculus gracilis; **Fg**[1] Nasalende des Fasciculus gracilis; **Fl, Fl** Fasciculus lateralis; **Rs, Rs** spinale Trigeminuswurzel; **sla** Sulcus lateralis dorsalis; **slae** und **slai** Schenkel des Sulcus lateralis dorsalis; **sld, sld, sld** Sulcus medianus dorsalis; **spd, spd, spd** Sulcus intermedius dorsalis; **TR** Tuberculum Rolandi.

Im Bereiche der beiden Intumeszentien ist die Cervix undeutlich und die Substantia Rolandi sehr breit (Sano [787]).

Von der Mitte des Brustmarkes an wird die Mediankante der Dorsalsäule durch die Einlagerung eines faserreichen Kernes, des *Nucleus spinalis dorsalis*, der Clarkeschen Säule (Abb. 1119 9, 1120 11), konvex vorgetrieben. An der Lateralkante der Dorsalsäule dehnt sich ein feines Maschenwerk von grauer Substanz aus, das durch Faserbündel vielfach unterbrochen wird, *Formatio* s. *Substantia* s. *Processus reticularis* (Abb. 1119 10). Diese in den ersten Halssegmenten bei allen Haussäugern ziemlich gut entwickelte Bildung wird kaudal undeutlicher und fehlt samt der Seitensäule in den letzten Rückenmarksabschnitten völlig. Die Seitensäule, die ventral von der Formatio reticularis als spitzer Ansatz von der grauen Substanz abgeht, reicht als Seitenstrangkern bis in die Medulla oblongata, wo dieser in die Oliva caudalis übergeht.

Die Ventralsäule (das Ventralhorn) (Abb. 1119 r) setzt sich von der Commissura grisea centralis durch eine Einschnürung nicht ab. Ihr Gebiet bildet eine gegen die ventrale Wurzellinie gerichtete plumpe Vorbauchung. Diese Ausläufer der grauen Substanz begleiten die aus der Ventralsäule kommenden Wurzelfasern auf eine kurze Strecke in den weißen Markmantel hinein, ohne aber an dessen Oberfläche zu gelangen. Vielmehr bleibt die Ventralsäule durch eine dicke Schicht weißer Substanz, die ventrale Markbrücke, überall vom Peridym getrennt (Abb. 1119). Am mächtigsten sind die Ventralsäulen im Bereich der Intumeszentien entwickelt (Abb. 1118 C 7, L 6, S 2).

Die graue Substanz besteht aus einem dichten Filz *(Neuropilem)* von marklosen und markhaltigen Nervenfasern, aus einem Gliagerüst und vielgestaltigen Ganglienzellen. Wir unterscheiden: 1. die großen Zellen der Ventralsäulen (Abb. 1120 bei B), die in Gruppen angeordnet sind; sie zerfallen in den Intumeszentien in mehrfache Untergruppen; 2. die Kommissurenzellen im medialen Abschnitte der Ventralsäulen; 3. die Seitensäulenzellen; 4. die bläschenförmigen Zellen der Clarkeschen Säulen (11) und 5. über die Dorsalsäule zerstreute multiforme Ganglienzellen. Alle Ganglienzellen zerfallen ihrer Verbindung nach in: 1. die motorischen Zellen der Ventralsäulen, deren Nervenfortsätze (Neuriten) die Fasern der motorischen Spinalnerven darstellen; 2. Strangzellen (Abb. 1120 12–14), deren Nervenfortsätze in die weiße Substanz ausstrahlen und sich in 2 Äste spalten, von denen einer in der weißen Substanz kranial zieht, während der zweite sich zur grauen Substanz wendet; 3. Zellen vom Golgischen Typus (Golgi [308], His [381], Jacobsohn [414] und v. Kölliker [476]).

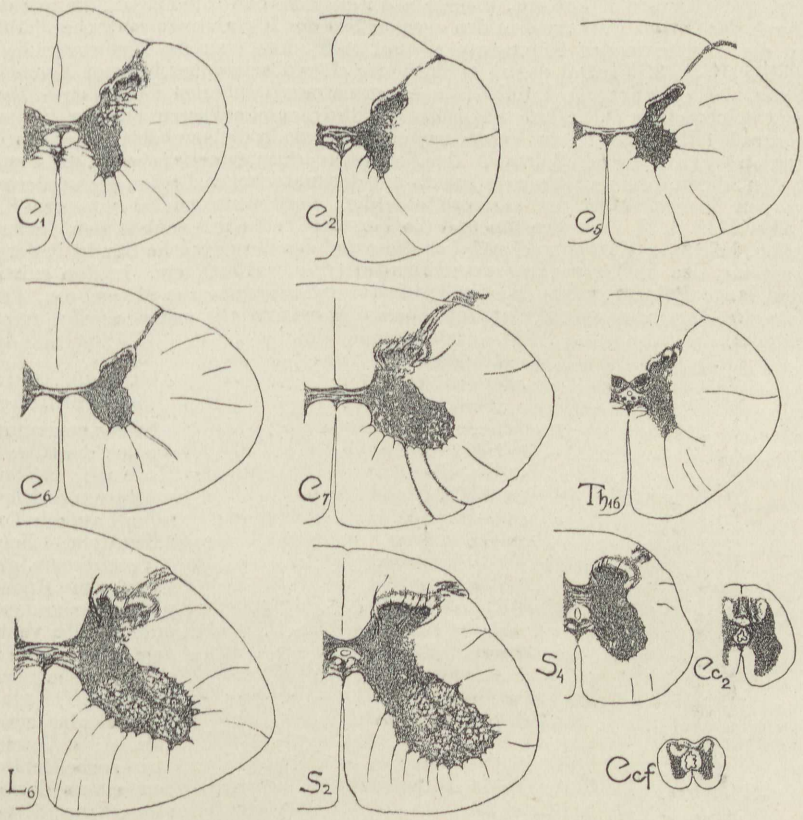

Abb. 1118. Querschnittformen des Pferderückenmarkes. 4 : 1.
C1 1. Halsegment; **C2** 2. Halssegment; **C5** 5. Halssegment; **C6** 6. Halssegment; **C7** 7. Halssegment; **Th16** 16. Brustsegment; **L6** 6. Lumbalsegment; **S2** 2. Sakralsegment; **S4** 4. Sakralsegment; **Cc2** 2. Kokzygealsegment; **Ccf** Übergang in das Filum terminale.

b) Weiße Substanz. Der weiße Markmantel der Medulla spinalis (Abb. 1077 5) setzt sich aus zahlreichen, morphologisch wenig differenzierten, funktionell jedoch sehr verschiedenen Faserbündeln, *Fasciculi* s. *Tractus*, zusammen, die vorwiegend sagittal verlaufen. Je nachdem, ob sie die physiologische Erregung zentrifugal oder zentripetal leiten, heißen sie deszendierende oder aszendierende Bahnen. Es gibt lange und kurze Bahnen; erstere verbinden das Großhirn mit den einzelnen Rückenmarksteilen oder diese mit dem Kleinhirn: zerebrospinale und spinozerebellare Bahnen. Die kurzen Bahnen verbinden einzelne Rückenmarksregionen untereinander: spinospinale Bahnen. Die langen Bahnen verlaufen näher der Rückenmarksperipherie, die kurzen in den der grauen Substanz anliegenden Gegenden des Markmantels.

Rückenmarksbahnen: Die Abgrenzung der spinalen Leitungsbahnen ist nur beim Menschen genauer bekannt. Man unterscheidet dort: A. in den Dorsalsträngen: 1. zwischen dem Septum medianum dorsale und dem Sulcus intermedius dorsalis den *Fasciculus gracilis*, zarten (Gollschen) Strang (Abb. 1119 2); 2. zwischen diesem und der medialen Dorsalsäulenkante den *Fasciculus cuneatus*, Keil- (Burdachschen) Strang (4); ersterer endet im *Nucleus fasciculi gracilis*, letzterer im *Nucleus fasciculi cuneati* s. *dorsolateralis* des verlängerten Markes (s. S. 819). Beide Stränge enthalten vornehmlich die ins Rückenmark tretenden aszendierenden Neuritenäste der Spinalganglienzellen, und zwar der Fasciculus gracilis die Neuritenäste der weiter kaudal, der Fasciculus cuneatus jene der kranial liegenden Dorsalwurzelfasern. 3. Zwischen den genannten Faszikeln ist ein im Querschnitt schmales Längsbündel einge-

schlossen, das einen Teil der deszendierenden Neuritenäste der Spinalganglienzellen enthält: das kommaförmige Bündel von Schultze (3). 4. Am Septum medianum dorsale treten ebenfalls absteigende Fasern zu einem Bündel zusammen, die sich bis in den Conus medullaris verfolgen lassen; sie bilden das ovale Dorsalstrangbündel, *Fasciculus cervicolumbalis* (1) (Edinger [207]). 5. Das ventrale Dorsalstrangbündel geht aus der Gesamtheit der kurzen Fasern hervor, die aus den Nervenfortsätzen der Dorsalstrangzellen kommen und zu verschiedenen Teilen der grauen Substanz führen (8).

B. In den Seitensträngen: 1. Der *Fasciculus spinocerebellaris dorsalis,* die Kleinhirnseitenstrangbahn von Flechsig, besteht aus aszendierenden Fasern, die aus den Clarkeschen Säulen durch das Corpus restiforme in den nasalen Teil des Kleinhirnwurms ziehen (Abb. 1119 6). Er liegt ganz an der Peripherie des Seitenstranges und stößt dorsal an die Lissauersche Randzone (s. S. 812 u. Abb. 1119 5). 2. Ventral davon verläuft der ebenfalls peripher liegende *Fasciculus spinocerebellaris ventralis,* das Gowerssche Bündel (13); es ist vermengt mit den Fasern eines Fasciculus spinothalamicus und spinotectalis (s. unten) und führt aszendierende Fasern aus den Zellen der Commissura grisea centralis (Abb. 1120 15) via Velum medullare nasale in die kaudale Gegend des Lobus medianus cerebelli zu den Purkinjeschen Zellen. 3. Der *Fasciculus cerebrospinalis lateralis,* die Pyramidenseitenstrangbahn, deren deszendierende Fasern aus der motorischen Region der vorderen Zentralwindung zu den grauen Ventralsäulen der Gegenseite laufen, liegt ventromedial von der Kleinhirnseitenstrangbahn (Abb. 1119 7). 4. Zwischen ihn und die Formatio reticularis schiebt sich die seitliche Grenzschicht (Abb. 1119 11 u. 1120 V) und zwischen diese und das Gowerssche Bündel 5. der große *Fasciculus lateralis proprius,* das Seitenstranggrundbündel (Abb. 1119 12), ein. In ihm existieren verschiedene kurze und lange Bahnen, wie z. B. der *Fasciculus rubrospinalis* von Monakow, *Fasciculus vestibulospinalis lateralis, Fasciculus spinothalamicus, Fasciculus spinotectalis* und *Fasciculus spinoolivaris* (Hellwegsches Bündel).

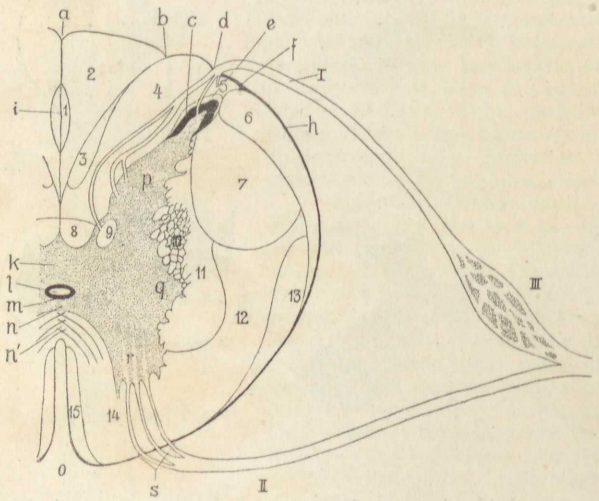

Abb. 1119. Querschnittschema des menschlichen Rückenmarkes.

a Sulcus medianus dorsalis; **b** Sulcus intermedius dorsalis; **c** Substantia gelatinosa Rolandi; **d** Sulcus lateralis dorsalis; **e** Stratum zonale des Apex columnae dorsalis; **f** apikale Verdickung des Peridyms; **h** Peridym; **i** Septum medianum dorsale; **k** Commissura grisea dorsalis; **l** Zentralkanal; **m** Ependym d. Zentralkanals; **n** Commissura grisea ventralis; **n'** Commissura alba ventralis; **o** Fissura mediana ventralis; **p** Kopf d. Dorsalhorns; **q** Seitensäule; **r** Ventralsäule; **s** Area radicularis ventralis. 1 ovales Dorsalstrangbündel; 2 Fasciculus gracilis; 3 kommaförmiges Bündel; 4 Fasciculus cuneatus; 5 Lissauersche Randzone; 6 Fasciculus spinocerebellaris dorsalis; 7 Pyramidenseitenstrangbahn; 8 ventrales Dorsalstrangbündel; 9 Nucleus dorsalis (Clarkii); 10 Formatio reticularis; 11 seitliche Grenzschicht; 12 Seitenstranggrundbündel; 13 Fasciculus spinocerebellaris ventralis; 14 Ventralstranggrundbündel; 15 Fasciculus cerebrospinalis ventralis. **I** Dorsalwurzel; **II** Ventralwurzel; **III** Ganglion spinale.

C. In den Ventralsträngen: 1. Der mächtige *Fasciculus ventralis proprius,* Ventralstranggrundbündel (Abb. 1119 14), umschließt mehrere Fasersysteme. An der Ventralstrangperipherie liegen: 2. medial der *Fasciculus cerebrospinalis ventralis,* die Pyramidenventralstrangbahn (15), die deszendierende Fasern von der motorischen Rindenregion des Großhirns zur grauen Ventralsäule der gleichen Seite führt, 3. Fasern des *Fasciculus sulcomarginalis* (des Furchenrandbündels von Marie) und seitlich davon ganz an der Markperipherie, bis zur Area radicularis reichend, 4. der *Fasciculus vestibulospinalis ventralis,* das ventrale Randbündel. 5. In der *Commissura alba ventralis* (Abb. 1119 n' und 1120 8, 10), der weißen Kommissur, treten Fasern der verschiedensten Herkunft in dichten Bündeln in die Ventralstränge der Gegenseite über. Ein großer Teil ihrer Fasern stammt aus besonderen Kommissurenzellen (Abb. 1120 8, 9).

Verlauf der Wurzelfasern. 1. Die Dorsalwurzelfasern (Abb. 1120 A) des Rückenmarkes entspringen als sensible, zentripetal leitende Neuriten in den Nervenzellen der Spinalganglien. Ihr Neurit spaltet sich nach kurzem Verlauf T-förmig in einen kaudal und einen kranial ziehenden Ast. Die kaudal ziehenden gehen zum Zwischenwirbelloch und vereinigen sich dort mit den Ventralwurzelfasern zum Stamme des Spinalnerven (Abb. 1077 9 u. 1119 u. S. 776); die kranial ziehenden Äste dringen medial vom Apex columnae dorsalis in der breiten Wurzeleintrittszone in den Markmantel und bilden mehrere Bündel (Abb. 1120 1–4); ein schwächerer Anteil begibt sich in die Lissauersche Randzone; ein anderer geht durch das Stratum zonale in den Dorsalsäulenrand; die Hauptmasse zieht der Mediankante der Dorsalsäule entlang und dringt bündelweise in diese ein (Abb. 1119, 1120 2, 3, 4), während ein kleiner Rest sich durch die Burdachschen Stränge direkt in die Clarkeschen Säulen begibt. Alle diese Fasern spalten sich in einen aszendierenden und einen deszendierenden Ast;

der erstere zieht im Funiculus dorsalis hirnwärts, während der deszendierende im Grau des Rückenmarkes endet; beide geben Seitenäste, Kollateralen, ab, die sich in der grauen Substanz auflösen.

2. Ventralwurzeln. Ihre Nervenfasern entspringen als motorische, zentrifugal leitende Neuriten in den großen Ganglienzellen der Ventralsäulen und verlassen das Rückenmark in dünnen Bündeln, deren weiteres Verhalten S. 776 beschrieben worden ist (Abb. 1119).

3. Von Lateralwurzeln gibt es im Rückenmark nur die des *N. accessorius spinalis*. Ihre Neuraxonen kommen von den großen Ganglienzellen der Substantia reticularis und der anstoßenden Region der Ventralsäulenbasis (Abb. 1120 u. 1135) und verlassen das Rückenmark in der unten u. S. 811 geschilderten Weise.

c) Stützsubstanz. Das Stützgerüst des Rückenmarkes besteht aus Gliasubstanz. Bindegewebe befindet sich nur an den Gefäßen innerhalb der Gliablätter. An seiner Oberfläche ist das Rückenmark von einer Gliahülle, der äußeren Grenzschicht, *Peridym*, Randschleier (Abb. 1119 h), bekleidet; von ihm gehen zahlreiche Blätter, die medullären Gliasepten, in radiärer Richtung gegen die grauen Säulen. Das Peridym ist über den Dorsalsträngen am dünnsten und nimmt gegen die Seiten- und Ventralfläche hin an Dicke zu. Eine auffällige Verstärkung des Peridyms befindet sich peripher von der Lissauerschen Randzone (Abb. 1119 f); eine zweite Verdickung liegt am Rande der Fissura mediana ventralis (Abb. 1119).

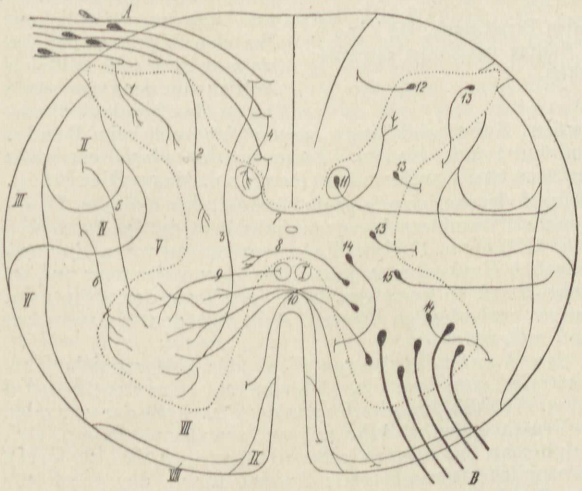

Abb. 1120.

Abb. 1120. Rückenmarksschema der Huftiere.

A Dorsalwurzel; **B** Ventralwurzel. **I** intrakommissurales Ventralbündel; **II** Pyramidenseitenstrang; **III** Kleinhirnseitenstrang (Fasc. spinocerebellaris dorsalis); **IV** Tractus rubro- et vestibulospinalis; **V** seitliche Grenzschicht; **VI** Fasciculus spinocerebellaris ventr.; **VII** Ventralstranggrundbündel; **VIII** ventrales Randbündel; **IX** Fasciculus tectospinalis ventralis. 1 Kollateralen zum Dorsalsäulenkopf; 2 Kollateralen zur Basis der Dorsalsäule; 3 Kollateralen zu den Ventralsäulenzellen; 4 Kollateralen zu den Clarkeschen Säulen; 5 Kollateralen aus der motorischen Seitenstrangbahn zu den Ventralsäulenzellen; 6 Kollateralen a. d. Fasciculus rubrospinalis zu den Ventralsäulenzellen; 7 dorsale weiße Kommissur; 8 intrazentrale ventrale weiße Kommissur; 9 Kollateralen aus dem ventralen Intrakommissuralbündel zu den Ventralsäulenzellen; 10 extrazentrale ventrale weiße Kommissur; 11 Clarkesche Säule; 12 Dorsalstrangzellen; 13, 13, 13 Seitenstrangzellen; 14, 14 Ventralstrangzellen; 15 Ursprungszellen des Fasciculus spinocerebellaris ventralis.

Von den intermedullären Septen der Glia ist das wichtigste das *Septum medianum dorsale* zwischen den Fasciculi graciles (Abb. 1119 i). Ihm am nächsten steht an Umfang das *Septum intermedium* zwischen den zarten und den Keilsträngen; außerdem finden wir noch sehr variable kleinere Septen (Abb. 1078 u. 1119).

Bei den Haussäugern weist die innere Konfiguration des Rückenmarkes gegenüber dem Menschen beträchtliche Abweichungen auf. Der Zentralkanal ist sehr weit; bei den Karnivoren überwiegt das runde bis hochovale, bei den Herbivoren das querovale Profil (Abb. 1119 l, 1121). Der *Ventriculus terminalis* (s. S. 774) nähert sich beim Pferde sehr der Fissura mediana ventralis. Die segmentären Verschiedenheiten des Querschnittes der grauen Substanz (Abb. 1118 u. 1121) sind ähnlich wie beim Menschen, doch sind ihre Säulen, auf dem Querschnitte Hörner genannt, bei den Pflanzenfressern kurz und breit. Beim Pferde fällt die starke Entwicklung der Substantia Rolandi (s. S. 812) im kranialen Halsmark auf; sie umzieht dort die Kante der Dorsalsäule windungsartig (Abb. 1135). Auch die *Substantia reticularis* ist bei ihm wie bei allen Pflanzenfressern in den kranialen Segmenten deutlich; die Clarkeschen Säulen (Abb. 1118 Th 16, 1120 11) sind sehr zellarm, wenig scharf begrenzt und reichen vom kaudalen Halsmark bis in das kraniale Lendenmark. Die Ventralsäulen des Thorakalmarkes sind im Querschnitte kurz (Abb. 1120 u. 1121). Bei Ziege, Schaf, Schwein und Hund verdichtet sich die Formatio reticularis am Übergang ins Nachhirn zu einer gegen die dorsale Wurzeleintrittszone gerichteten schmalen *Columna dorsolateralis*, die vom Seitenstrangbündel abgeht und in Gemeinschaft mit der umgebenden Formatio reticularis die Ursprungszellen des N. accessorius spinalis beherbergt (Abb. 1135). Die Zuleitungsfasern aus den Dorsalwurzeln zu den Clarkeschen Säulen stehen beim Pferd und dem Rinde fast senkrecht auf dem Lateralende der grauen Kommissur (Abb. 1120 4). Letztere ist beim Hunde verhältnismäßig dick; im Brustmark sind die Dorsalsäulen stark verkümmert; ihre stummelförmigen Reste verschmelzen wie beim Rind in der Mitte zu einer unpaaren Ganglienmasse (Abb. 1121 I, II).

Im weißen Markmantel ist bei allen Haussäugern der Querschnitt der Seiten- und der Ventralstränge viel größer als beim Menschen, während der der Dorsalstränge entsprechend der geringen Ausbildung der Dorsalsäulen kleiner und niedriger ist (Abb. 1121). Außerdem ist die Verteilung und Zahl der die Hauptstränge bildenden Fasersysteme eine ganz andere.

Wegen der geringen Entwicklung des Septum intermedium ist die Scheidung der Fasciculi graciles von den Fasciculi cuneati nicht überall erhalten (Abb. 1121). Die Absonderung eines ovalen Dorsalstrangbündels (Abb. 1119 1) ist bei den Haussäugern noch nicht erwiesen, wohl aber das Vorkommen eines kommaförmigen Bündels (3). Das Verhalten der Dorsalstränge im kranialen Halsmark ist S. 812 geschildert.

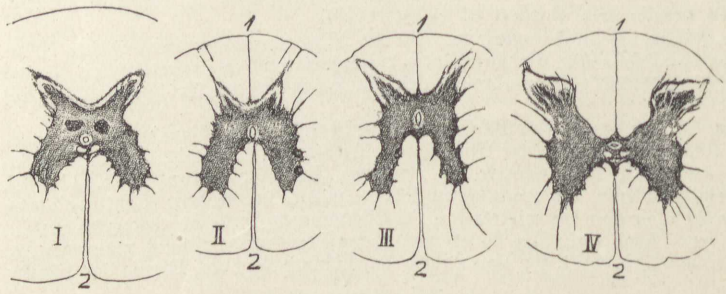

Abb. 1121. Rückenmarksquerschnitte. 4 : 1.
I Rind, mittleres Brustmark; **II** Hund, kaudales Brustmark; **III** Ziege, dasselbe; **IV** Schaf, kraniales Lendenmark. 1 Sulcus medianus dorsalis; 2 Fissura mediana ventralis.

In den Seitensträngen haben der *Fasciculus spinocerebellaris dorsalis* und *ventralis* (Abb. 1120 III u. VI) bei allen Haussäugern eine ähnliche Lage und Größe wie beim Menschen. Dagegen fehlt eine gekreuzte Pyramidenbahn von der Größe und Lage der menschlichen. Bei den Karnivoren ist sie sehr zart und läßt sich seitlich von der Dorsalsäule bis in das kaudale Thorakalmark als dünnes Bündel verfolgen. Bei Schwein, Schaf und Ziege, vermutlich auch beim Rinde, reicht ein rudimentäres gekreuztes Pyramidenbündel nur bis zur Formatio reticularis cervicalis (Abb. 1120 II u. 1122 3), wo seine Fasern sich auflösen und verschwinden (Dexler u. Margulies [186]).

Das nach Seitenstrangverletzungen zentrifugal degenerierende große Bündel, das bei allen Haussäugern in dem Gebiet auftritt, wo beim Menschen die Pyramidenseitenstrangbahn liegt, ist der *Fasciculus rubrospinalis*, das Monakowsche Bündel (Abb. 1120 IV u. 1165 2). Es entspringt im roten Haubenkern (Abb. 1132 u. 1133 RK), geht in der Forelschen Haubenkreuzung auf die Gegenseite über und ist bis ins Sakralmark zu verfolgen. Die Verteilung der übrigen im Seitenstrange verlaufenden Fasern steht bei den Haussäugern noch nicht endgültig fest.

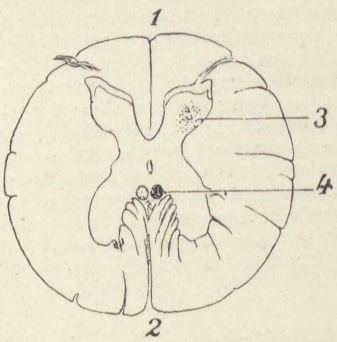

Abb. 1122. Lage der kortikospinalen motorischen Bahn bei der Ziege und beim Schafe (Halsmark).
1 Sulcus medianus dorsalis; 2 Fissura mediana ventralis; 3 in der Formatio reticularis verlaufender Teil der Pyramidenbahn; 4 in der ventralen Kommissur verlaufender Teil dieser Bahn.

In den Ventralsträngen liegt der umfangreiche *Fasciculus ventralis proprius*, das Ventralstranggrundbündel (Abb. 1119 14, 1120 VII), unmittelbar an der Peripherie der ventralen Kante der Ventralsäulen. Es führt auf- und absteigende Fasern. Ihm liegen peripher an das ventrale Randbündel (Abb. 1120 VIII), das hauptsächlich deszendierende Fasern führt, die durch die ventrale weiße Kommissur in die gegenseitige Ventralsäule einstrahlen, und der *Fasciculus sulcomarginalis* s. *tectospinalis* (IX), dessen aus der Vierhügelgegend kommende Fasern eine ähnliche Endigung besitzen. Ferner finden sich in den Ventralsträngen des Halsmarkes der Karnivoren Andeutungen einer Pyramidenventralstrangbahn, *Fasciculus cerebrospinalis ventralis*. Bei dem Schafe, der Ziege und teilweise auch beim Pferde kann man im dorsalen Ventralstranggebiet ein zartes Bündel wahrnehmen, das durch die Fasern der ventralen weißen Kommissur vom übrigen Ventralstrang abgespalten wird und bis in das mittlere Thorakalmark verfolgt werden kann, *Fasciculus intracommissuralis ventralis* (Abb. 1120 I, 1122 4). Es besteht aus intersegmentalen Bahnen und führt im kranialen Teile des Halsmarkes bei Ziege und Schaf gekreuzte und ungekreuzte Pyramidenfasern. Durch die hier genannten Faserzüge erhält die Rückenmarkskommissur der Ungulaten einen besonderen Bau. Sie besteht aus: 1. der schmalen dorsalen weißen Kommissur, deren aus den Dorsalwurzelfasern kommende Kollateralen in die Dorsalsäule der anderen Seite eintreten (Abb. 1120 7); 2. der zentralen grauen Kommissur (Abb. 1119 k u. n); 3. der intrazentralen ventralen weißen Kommissur (Abb. 1120 8), die durch die intrakommissuralen Ventralbündel (1) von 4. der extrazentralen ventralen weißen Kommissur (Abb. 1120 10) geschieden wird.

Ein anderer, beim Hunde wie bei den Ungulaten ziemlich leicht darstellbarer Faserzug ist die absteigende Kleinhirnrückenmarksbahn, *Fasciculus spinocerebellaris descendens*. Seine aus der Kleinhirnhemisphäre stammenden Fasern nehmen im Halsmark ein im Querschnitte halbmondförmiges Feld ein, das ventrolateral fast bis an die Peripherie reicht. Zu ihm gehörige zerstreute Fasern liegen auch im Medianschnitte des Ventralstranges. Kaudal rücken seine an Zahl abnehmenden Elemente noch weiter gegen die Peripherie, nehmen genau die Region der *Zona sulcomarginalis* (Abb. 1120 IX) von Marie ein, von der sie einen Bestandteil bilden, und ziehen bis in das Lendenmark. Näheres s. Bechterew [72], Bing [87], Bruce [135], Döllken [196], Fraser [262 u. 263], Gowers [314], Hatschek [349], Klarenbeck [461], von Kölliker [476], Lovadovsky [573], Mingazzini und Polimanti [629], Redlich [733], Reich [735], Rothmann [775], Schifferdecker [811], Simpson und Sutherland [879] und Spitzka [895].

B. Das Gehirn.

I. Rautenhirn (Rhombencephalon).

1. Medulla oblongata, Nachhirn, Myelencephalon.

A. **Äußere Form.** Die Medulla oblongata der Haussäuger ist breit und schaufelförmig (Abb. 1081 13). Nasal endet sie am Corpus trapezoideum, von dem sie durch eine seichte Furche geschieden ist. Dorsal geht die Grenzebene durch die größte Rautengrubenbreite.

1. Dorsalfläche. Die Dorsalstränge des Rückenmarkes behalten in den spinalen Abschnitten des verlängerten Markes zunächst ihre Lage bei. Kaum 1 cm kaudal vom Calamus scriptorius (Abb. 1089 12) zweigt beim Pferde vom Sulcus medianus dorsalis jederseits eine kurze Furche ab, die sich gegen den Rand der Rautengrube verliert und das nasale Ende der zarten Stränge in Form eines spitzen Zwickels umschließt (Abb. 1092 34). Dieser enthält die Kerne der *Fasciculi dorsomediales* von Goll und entspricht der *Clava hom.;* er bildet aber nicht wie beim Menschen ein außen hervortretendes *Tuberculum fasciculi gracilis,* sondern ist oberflächlich eben. Die seitliche Begrenzungsfurche des Zwickels entspricht also sinngemäß dem *Sulcus intermedius dorsalis* (Abb. 1117 spd u. 1092 18). Lateral liegt ihm die Fortsetzung des *Fasciculus cuneatus* s. *dorsolateralis* an (Abb. 1092 36), der als ein nasal sich rasch verbreitender Wulst in das Corpus restiforme übergeht (Abb. 1095 Cr). Die Übergangsstelle wird durch das bei den Haussäugern kleine *Tuberculum cuneatum* angedeutet, das im Innern den Endkern des Fasciculus cuneatus enthält. Der größte Teil der Fossa rhomboidea (s. S. 784) bildet den Boden der 4. Hirnkammer, ein lateraler, bis zu den Firsten der Corpora restiformia reichender kleinerer Teil liegt extraventrikulär. Der gesamte Boden der Fossa rhomboidea ist S. 784 geschildert worden.

Im Bereiche der Fovea nasalis findet man eine bläulichgraue Färbung des Gewebes und größere venöse Gefäße. Unmittelbar nasolateral von ihr befindet sich eine wenig markante, dunklere Stelle, *Substantia ferruginea (Locus caeruleus hom.),* deren Färbung durch pigmentierte Ganglienzellen bedingt ist, die zu den Ursprungszellen des N. trigeminus (s. S. 830) gehören. Seitlich vom Kerngebiete des 10. und 12. Gehirnnerven liegt am Abhange des Corpus restiforme die schmale, dreieckige *Ala cinerea* (Abb. 1089 8), die von ihm durch den wenig deutlichen Sulcus limitans und durch ein zartes, weißes Diagonalbündel abgegrenzt wird. Der nasale Zipfel der Ala cinerea senkt sich etwas in den Rautengrubenboden ein und deutet dadurch eine *Fovea caudalis* an. An ihrer kaudolateralen Grenze differenziert sich zuweilen eine bräunlich pigmentierte *Area postrema,* die lateral in die *Taenia ventriculi quarti* (Abb. 1089 13) (s. unten) ausläuft. Nasal setzt sich die *Area hypoglossi* (Abb. 1089 7) durch eine seichte Furche gegen die *Columna teres* (14) ab. Beide Columnae teretes schließen nasal eine seichte Grube, das Homologon einer *Fovea mediana,* ein. Nasal ist die Columna teres zylindrisch gewölbt und verbreitert und bildet die flache *Eminentia teres* (Abb. 1089 3), die lateral durch einen 1,5 mm dicken, gut sichtbaren weißen Strang umsäumt wird, der etwas nasal von der Area acustica aus dem Ventrikelboden auftaucht und fast 1½ cm weit verfolgbar ist, ehe er verschwindet; es ist das *Tuberculum dorsale* s. *Genu centrale s. int. nervi facialis* (Abb. 1089 2). Die *Taenia ventriculi quarti,* die makroskopisch erst nach dem Abreißen des Velum medullare caudale sichtbar wird (Abb. 1902), besteht aus einem die Apertura canalis centralis dorsal als *Obex* (Abb. 1089 9) überspannenden unpaaren Mittelstück; von ihr aus wendet sie sich in ihrer Fortsetzung jederseits am Corpus restiforme nasal (13), zieht in halbe Höhe zwischen dessen First und dem Sulcus medianus fossae rhomboideae bis zum Tuberculum acusticum, biegt dort lateral aus und geht in das *Velum medullare caudale* über, das hier den *Recessus lateralis ventriculi quarsi* kaudal abschließt (Graf Haller [341], Shimada [873a], Obersteiner [873a], Villiger [988] und Ziehen [1033]).

2. Die Lateralfläche umgreift die Fortsetzung des Seitenstranges des Rückenmarkes, der lateral neben der kaudalen Olive vorbeizieht und in seinem dorsalen Abschnitte das *Tuberculum Rolandi* trägt (Abb. 1092 35, 1139 Tr u. 1140 10). Die ventrale Portion des Seitenstrangrestes zieht geradlinig zur Brücke; die dorsale wendet sich dem Corpus restiforme zu. Unmittelbar nasal vom Tuberculum Rolandi tauchen aus der Seitenstrangoberfläche feine Bündel auf, die im Corpus restiforme verschwinden, äußere Bogenfasern des verlängerten Markes, *Fibrae arcuatae externae* (Abb. 1092 33 u. 1131 4). Sie kommen teils aus der Fissura mediana ventralis, teils weiter lateral aus der Medulla oblongata und ziehen, an der Peripherie transversal verlaufend, über die Seitenstrangwölbung nasodorsal; sie verwischen den Sulcus intermedius fast ganz, biegen auf dem Corpus restiforme nasal um und mengen sich dessen Fasern bei. Sie sind bei den Haussäugern viel deutlicher als beim Menschen.

Die an der Seitenfläche des verlängerten Markes befindlichen Wurzeln des 9., 10. und 11. Gehirnnerven sind so dicht aneinandergereiht und durch Austauschbündel derart verbunden, daß wir ihre exakte Zuordnung zu dem betreffenden Nerven morphologisch nicht vornehmen können. Hierin liegt der Grund für die übliche Bezeichnung *N. vagoglossopharyngeus* und *N. vagoaccessorius.* Da sich die Wurzeln aller 3 Nerven auch in ihrem intrazerebralen Verlauf identisch verhalten und ihre Kerne in einem untrennbaren Zusammenhang stehen, faßt man alle aus der Lateralfläche des verlängerten Markes kommenden Wurzelbündel als gemischtes seitliches Wurzelsystem zusammen. Seine Wurzelbündel ordnen sich beim Verlassen der Schädelhöhle in 3 kurze Stämme: in den *N. glossopharyngeus, N. vagus* und *N. accessorius.* Außerhalb der Schädelhöhle erfolgt dann wieder ein ausgebreiteter Faseraustausch. Der nasale Abschnitt des gemischten seitlichen Systems wird dem *N. glossopharyngeus,* der kaudale dem *N. accessorius* und der mittlere dem *N. vagus* zugerechnet.

3. Ventralfläche. Die nasale Verlängerung des Ventralstranges enthält die kaudale Olive, die Pyramide und das Tuberculum faciale ventrale. Die Pyramiden sind bei den Haussäugern zwei schmächtige, dicht an der Fissura mediana ventralis gelegene Längsbündel (Abb. 1123 16 u. 1149 30),

die am kaudalen Brückenrande hervortreten und am Kaudalende der Medulla oblongata verschwinden, indem ihre Fasern in die Tiefe ziehen, sich dort in der Pyramidenkreuzung, *Decussatio pyramidum* (Abb. 1125—1127 3), durchflechten und in die Seitenstränge der Gegenseite des Rückenmarkes gelangen. Im Kreuzungsgebiet ist die Fissura mediana ventralis sehr seicht. Lateral von der Pyramide liegt das flache *Tuberculum faciale ventrale* (Abb. 1123 7 u. 1149 9) mit dem Kerne des 7. Gehirnnerven; es ist von der Pyramide durch einen sehr schwachen *Tractus diagonalis* (Abb. 1123 9) geschieden, der sich kaudal im Seitenstrange verliert. Die kaudalen Oliven (Abb. 1124 Oc u. 1134 14) sind bei den Haussäugern äußerlich nicht so scharf abgesetzt wie beim Menschen; sie sind im Vergleich zum Menschen klein und peripher von den Pyramiden überdeckt (Abb. 1149 10).

Die Medulla oblongata des Rindes ist kürzer und breiter (Abb. 1149). Das Tuberculum faciale ventrale ist undeutlich (Abb. 1149 9), die Fibrae arcuatae ext. sind stark (Abb. 1131 4). Sie bilden ein breites, schief gefasertes Feld, das vom Kaudalende des verlängerten Markes bis zum Tuberculum faciale ventrale reicht und sich derart über die nasale Verlängerung des Sulcus lateralis dorsalis hinaufzieht, daß dieser fast ganz ausgefüllt wird (Abb. 1131 2). Die *Nn. abducentes* entspringen einige Millimeter lateral vom äußeren Pyramidenrand (Abb. 1149 28). Die Pyramiden (Abb. 1149 30) sind noch schwächer als beim Pferde. Ihre kranialen Enden liegen aneinander. Vor Beginn der Kreuzung werden die Pyramiden durch die flachen kaudalen Oliven emporgetrieben, wodurch eine rudimentäre *Eminentia olivaris* (10) entsteht. An der Dorsalfläche gelangen die *Fasciculi graciles* schon 2 cm kaudal von dem sehr starken Obex an die Oberfläche und weichen in einem rechten Winkel auseinander. Die gleiche Umbiegung machen die Enden der Fasciculi cuneati mit und ziehen mit jenen in einen erbsengroßen Knoten hinein, der aus der Vereinigung der Clava (s. S. 817) und des Tuberculum cuneatum hervorgeht und 2 mm kaudal von dem extraventrikulären Teile der Area acustica dem Corpus restiforme aufsitzt. Eine segmentäre Trennung beider Dorsalstrangkerne ist oberflächlich nicht angedeutet, ein *Tuberculum Rolandi* außen kaum nachweisbar. Die *Ala cinerea* ist gut markiert und die *Area acustica* stark gegen das Ventrikelinnere vorgewölbt; die *Tubercula acustica* sind doppelt so groß wie beim Pferde. Am nasalen Ende der die Rautengrubenbreite weit überschreitenden Area acustica liegt eine tiefe Grube, das Homologon der *Fovea nasalis hom.* (vgl. Abb. 1089 1). Ein *Tuberculum faciale dorsale* ist ganz undeutlich.

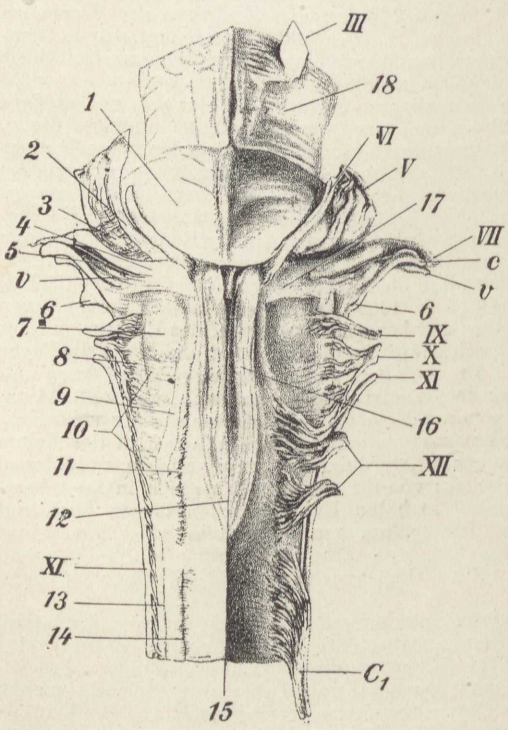

Abb. 1123.

Abb. 1123. Ventralfläche des Rautenhirns vom Pferde. 1 : 1.

III N. oculomotorius; **V** N. trigeminus; **VI** N. abducens; **VII** N. facialis; **IX** N. glossopharyngeus; **X** N. vagus; **XI, XI** N. accessorius; **XII** N. hypoglossus. 1 Pons; 2 motorische und 3 sensible Trigeminuswurzel; 4 Austritt des Fazialisstammes; 5 N. intermedius; 6, 6 Tuberculum acusticum; 7 Tuberculum faciale ventrale; 8 spinale Trigeminuswurzel; 9 Tractus diagonalis; 10 Fibrae arcuatae externae; 11 Hypoglossuslinie; 12 Decussatio pyramidum; 13 Sulcus marginalis ventralis; 14 Austrittslinie der Ventralwurzeln des 1. Zervikalnerven; 15 Fissura mediana ventralis; 16 Pyramide; 17 Corpus trapezoideum; 18 Pes pedunculi. c Radix cochlearis n. acustici; C_1 ventrale Wurzel des 1. Zervikalnerven; v, v Radix vestibularis n. acustici.

Das verlängerte Mark des Hundes und der Katze ist durch das stärkere Hervortreten der Pyramiden und Oliven und der mit dem Hörnerven zusammenhängenden grauen Massen charakterisiert. Die Pyramiden sind doppelt so breit wie bei den Huftieren. Die *Eminentiae olivares* ragen als schmale Wülste über das Niveau ihrer Umgebung hervor, so daß sie sowohl gegen die Pyramiden als auch gegen die lateral ihnen anliegenden Gebilde durch deutliche Furchen getrennt sind; lateral von ihnen treten die Wurzeln des N. hypoglossus hervor. Die Rautengrube ist tief und schmal. Die *Columnae teretes* sind durch eine Sekundärfurche in 2 Streifen geteilt. Das *Tuberculum acusticum* ist von der *Area acustica* deutlich abgesetzt und legt sich als großer, grauer Wulst über das Corpus restiforme hinüber. Das *Tuberculum Rolandi* ist relativ größer als das des Pferdes.

B. **Innere Konfiguration.** Die verschiedenen Teile des Rückenmarkes erleiden im Gebiete der Medulla oblongata eine sehr bedeutende Umformung und Umlagerung. Man kann einen Aufschluß über die verwickelten Verhältnisse der Medulla oblongata wie an den übrigen Abschnitten des Hirnstammes nur durch Quer-, Horizontal- und Sagittalschnittserien erhalten.

a) Graue Substanz. Die Dorsalsäulen des Rückenmarkes werden in der Medulla oblongata breiter und weichen auseinander, so daß sie neben dem Zentralkanal liegen. Nasal lagern sich ihnen neue Ganglienmassen an, von denen in den Dorsalstrangresten unter der Clava und dem Tuberculum cuneatum

medial der *Nucleus fasciculi gracilis* und lateral der *Nucleus fasciculi cuneati* zu erkennen ist (Bischoff [88], van Gehuchten [292], von Kölliker [476], Obersteiner [683]). Die kontinuierlich zunehmende *Substantia Rolandi* (Abb. 1134 8) wird zum Kern der spinalen Trigeminuswurzel (Abb. 1140 8, 8′), der im Bereiche des *Tuberculum Rolandi* knotenförmig anschwillt (Abb. 1140 10 u. 1139 Tr).

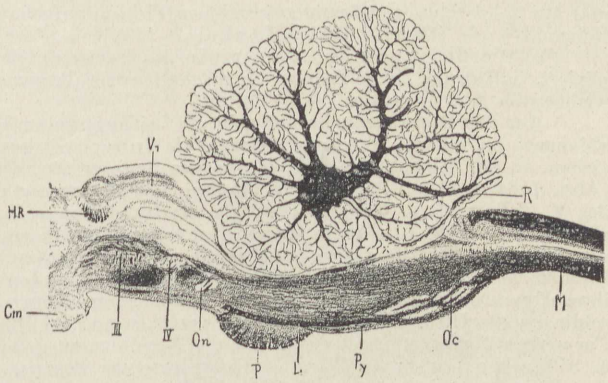

Abb. 1124.

Abb. 1124. Sagittalschnitt durch Mittel- und Rautenhirn des Pferdes, 3 mm lateral von der Rhaphe. Weigert-Präparat. 1 : 1.

Cm Corpus mamillare; **HR** Kreuzung der Bogenfasern der nasalen Vierhügel; **L** mediale Schleife; **M** Übergang in das Rückenmark; **Oc** Oliva caudalis; **On** Haubenkern; **P** Pons; **Py** Pyramide; **R** Recessus caudo-dorsalis ventriculi quarti; **V 1** Lamina quadrigemina; **X** Eingang zur Dachkammer des Kleinhirns; **III** Wurzelfasern des N. oculomotorius; **IV** Nucleus n. trochlearis.

Die Fortsetzung der Ventralsäulen bildet im Kopfmark eine Kernreihe, die den motorischen Fasern des seitlichen gemischten Systems zum Ursprunge dient: *Nucleus nervi accessorii cerebralis* und *Nucleus ambiguus*. Auch die *Formatio reticularis* nimmt sehr rasch zu und wird von kleinen Ganglienzellanhäufungen durchsetzt. Sie zerfällt in die dunklere *Substantia reticularis grisea*, lateral von der Hypo-

Abb. 1125.

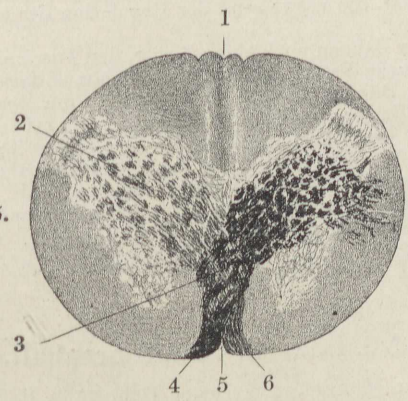

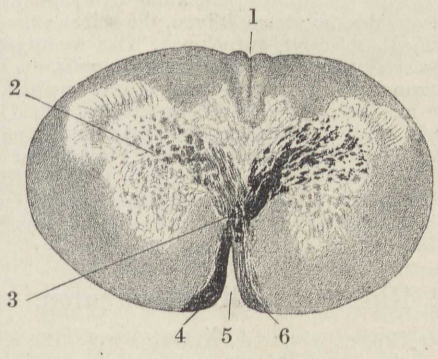

Abb. 1126.

Abb. 1127.

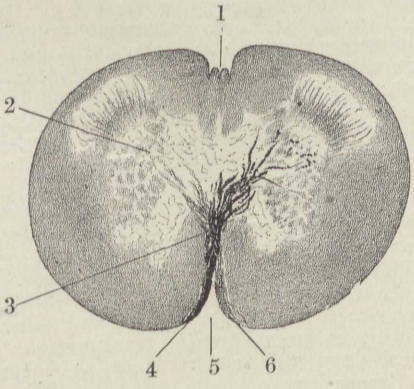

Abb. 1125—1127. Querschnitte durch die Pyramidenkreuzung verschiedener Säuger.

(Imprägnationsmethode nach Marchi, nach Abtragung der linken Großhirnhemisphäre. 4 : 1.)

Abb. 1125. Pyramidenkreuzung von Macacus rhesus.

Abb. 1126. Pyramidenkreuzung von Canis familiaris.

Abb. 1127. Pyramidenkreuzung von Sus scrofa.

1 Sulcus medianus dorsalis; 2 Formatio reticularis; 3 Decussatio pyramidum; 4 degeneriertes linkes Pyramidenbündel (schwarz); 5 Fissura mediana ventralis; 6 normales rechtes Pyramidenbündel (grau).

glossuswurzel, und die hellere *Substantia reticularis alba*, zwischen der Rhaphe (s. S. 820) und den Hypoglossuswurzeln. Der Kommissurenteil der grauen Substanz rückt weiter dorsal und breitet sich nach dem Erreichen der Apertura canalis centralis unter beträchtlicher Zunahme als zentrales Höhlengrau am Boden der Rautengrube aus.

Die kaudale Olive, *Nucleus olivaris caudalis* (Abb. 1124 Oc u. 1134 14), ist beim Menschen eine beutelförmig gefaltete Ganglienplatte mit einem dorsomedialen Hilus; sie wird als Hauptolive

von akzessorischen oder Nebenoliven umgeben. Bei den Haussäugern ist diese Olive klein und von der der anderen Seite nur durch die Rhaphe (s. unten) getrennt (Schaf), so daß die Hypoglossuswurzeln lateral an ihr vorbeiziehen (Abb. 1134 16). Beim Hund ist sie in mehrere Blätter gespalten und liegt dorsal von den Pyramiden. Beim Pferde ist die Oliva caudalis etwa 2 cm lang, 0,6 cm breit und aus 2—3 schlangenförmig gewundenen Platten aufgebaut (14). Häufig spaltet sich medial noch eine Nebenolive ab (Dexler [182], Kankeleit [439]).

b) Weiße Substanz. Der Aufbau des Fasermantels der Medulla oblongata wird dadurch kompliziert, daß in ihr einige Bahnen enden, andere sie durchziehen und viele neue in ihr auftauchen. Die wichtigsten sind folgende:

Aus den Dorsalstrangkernen geht ein Leitungssystem hervor, dessen Fasern das Innere der Medulla oblongata in ventral konvexem Bogen als innere Bogenfasern, *Fibrae arcuatae internae*, durchziehen, in der Medianebene auf die andere Seite treten, sich der Oliva caudalis dorsomedial anlagern (Abb. 1164 11, 1138 L) und in Verbindung mit Fasern aus dem Rückenmark und den sensiblen Kernen des V., IX. und X. Gehirnnerven als mediale Schleife, *Lemniscus medialis*, bis zum Thalamus ziehen (Abb. 1164 L). Beim Menschen erzeugt die Durchkreuzung dieser den Zentralkanal in Bögen umgreifenden Schleifenfasern eine nasal von der Pyramidenkreuzung gelegene kompakte *Decussatio lemniscorum*. Andere Bogenfasern, die ebenfalls von den Dorsalstrangkernen stammen, laufen nach ihrer Überkreuzung dicht neben der Medianebene ventral bis zur Fissura mediana ventralis, umschlingen die Olive und die Pyramide peripher und ziehen als *Fibrae arcuatae externae ventrales* zum Corpus restiforme, um mit diesem in das Kleinhirn zu gelangen. Ein 3. Komplex von Bogenfasern, die S. 817 schon erwähnten *Fibrae arcuatae externae dorsales* (Abb. 1092 33 u. 1131 4), tritt seitlich von den Dorsalstrangkernen an die Oberfläche und mengt sich gleichfalls den Fasern des Corpus restiforme bei. Durch die Kreuzung der Bogenfasern wird median eine Art Scheidewand, die *Rhaphe*, markiert (Abb. 1136 Ra).

Dorsal von der medialen Schleife liegt das dorsale Längsbündel, *Fasciculus longitudinalis dorsalis* (Abb. 1128 11, 1134 6 u. 1136 D). Es enthält aszendierende und deszendierende Fasern, die als gut umschriebenes System von den motorischen Zellen der nasalen Halsmarksegmente über den Deitersschen, Bechterewschen, Hypoglossus- und Abduzenskern bis zum roten Haubenkern im Thalamencephalon zu verfolgen sind. Sie treten mit den Kernen des N. oculomotorius in vielfache Verbindung und stellen eine sensomotorische Reflexbahn dar, die vorwiegend der Regulation der optischen Einstellung dient.

Das *Corpus restiforme* erhält außer den genannten Bahnen noch einen Zuzug, den *Fasciculus olivocerebellaris*, aus den kaudalen Oliven, die selbst eine starke Faserbahn aus dem Thalamus opticus, den *Fasciculus thalamoolivaris*, aufnehmen. Das wichtigste Bündel, das in den Pyramiden die Medulla oblongata passiert, ist der *Fasciculus cerebrospinalis*, die beim Menschen sehr mächtige Pyramidenbahn, die Fortsetzung der Pyramidenseitenstrangbahn des Rückenmarkes, die sich in der Decussatio pyramidum mit der der anderen Seite kreuzt (Abb. 1119 7). Ein kleiner Teil der Pyramidenbahn kommt von der sich nicht kreuzenden Pyramidenventralstrangbahn des Rückenmarkes (Abb. 1119 15). Ein anderer Teil der Pyramidenfasern verläuft zu den im verlängerten Mark liegenden motorischen Kernen der regionären Hirnnerven (Abb. 1165 7). (Näheres s. Bechterew [72], Fuse [280], van Gehuchten [294], King [455], King, Snell und Simpson [457], von Kölliker [476], Obersteiner [683], Rothmann [775], Wallenberg [1003] und Ziehen [1034].)

2. Hinterhirn, Metencephalon, und 3. Isthmus rhombencephali.

1. **Die Brücke,** *Pons*. A. **Äußere Form.** Die beim Menschen mächtige Brücke (s. S. 778) wird nasal vom *Sulcus praepontinus* und kaudal vom *Sulcus postpontinus* abgegrenzt; aus ihr treten beim Menschen der 5., 6., 7. und 8. Hirnnerv aus. Bei den Haustieren ist die Brücke sehr reduziert, so daß das beim Menschen intrapontine Corpus trapezoideum extrapontin zutage tritt und der 6., 7. und 8. Hirnnerv und beim Rind auch der 5. postpontin entspringen. Da das Corpus trapezoideum aber genetisch ein Teil der Brücke ist, so ist die Transversalfurche zwischen ihm und der Medulla oblongata das Homologon des Sulcus postpontinus, und es müssen deshalb die im Gebiete des Corpus trapezoideum entspringenden Nerven (der 6., 7. und 8.) zur Brückenregion gerechnet werden. Die Furche zwischen kaudalem Brückenrand der Haustiere und Corpus trapezoideum heißt *Sulcus pontinus intermedius*.

Lateral ist die Brücke durch die dorsal von der Trigeminuseinpflanzung verlaufende Horizontallinie von Burdach von den Brachia cerebelli lateralia geschieden. Hier erfolgt mit einer starken Verjüngung der Übergang in die Brückenarme, die im *Receptaculum pedunculorum*, einer Bucht der ventralen Kleinhirnfläche, im Kleinhirn verschwinden. Die Ventralfläche der Brücke ist undeutlich quergestreift und besitzt viele Gefäßlöcher. Bei manchen Tierindividuen spaltet sich ein zartes Faserbündel, *Taenia pontis* (Abb. 1095 Tp.), ab, das vom nasalen Rande der dorsalen Brückenregion quer über die laterale Bindearmfläche und das Trigonum lemnisci zieht, sich der Brücke wieder nähert und nahe der Fossa interpeduncularis verschwindet. Das *Corpus trapezoideum* ist beim Pferde trisegmentär geworden, weil die Pyramiden ein schmales Stück des Trapezkörpers zwischen sich frei lassen (Abb. 1081 c'); alle anderen Haussäuger besitzen ein bisegmentäres Corpus trapezoideum (Montané [651]).

Die Ursprungsverhältnisse der zum Brückengebiete gehörigen Nerven s. oben.

B. **Innere Konfiguration:** An einem Querschnitte durch die Brückenregion unterscheidet man als *Pars dorsalis* die Brückenhaube, *Tegmentum pontis* (Abb. 1128 12), und als *Pars basilaris* die eigentliche Brücke, basale Brückenformation (5). Die erstere ist die Fortsetzung der postpontinen Medulla oblongata, ist vom zentralen Höhlengrau bedeckt (10) und bildet den Boden der Pars intermedia der 4. Hirnkammer; sie enthält u. a. die Fortsetzung der *Formatio reticularis medullae oblongatae*, den *Lemniscus medialis* und *lateralis*, das *Corpus restiforme*, den *Fasciculus longitudinalis dorsalis* (Abb. 1128 11),

die spinale und die motorische Trigeminuswurzel. Die Pars basilaris läßt hauptsächlich die von den Brachia cerebelli lateralia einstrahlenden queren Bogenbündel (Abb. 1128 2) erkennen, die sich gegen die Mitte zu aufsplittern, zahlreiche graue Kerne, *Nuclei pontis*, in sich schließen und die Bündel der zerebrospinalen Pyramidenbahn (3) teils auseinanderdrängen, teils umhüllen. Nach der Lage dieser Fasern, die sich median in einer *Rhaphe pontis* überkreuzen, nennt man sie *Fibrae pontis superficiales* und *profundae*. Im Bereiche des Trapezkörpers liegt der *Nucleus olivaris nasalis* (Abb. 1137 On und 1138 Oo). Er ist beim Pferde klein, beim Hunde größer und S-förmig gewunden. In den Faserbündeln des Trapezkörpers, dessen Elemente der zentralen akustischen Bahn angehören, stoßen wir auf die unregelmäßig verteilten kleinen Trapezkerne, *Nuclei corporis trapezoidei* (Abb. 1137 Nt), in der Rhaphe auf die *Nuclei rhaphes* und peripher innerhalb der äußeren Bogenfasern auf die *Nuclei arcuati*, Gebilde, die zum Teil bereits in der Medulla oblongata zur Beobachtung gelangen.

Zu den im Brückengebiet endenden Längsfaserzügen gehören die frontale Brückenbahn, die von der Rinde des Stirnlappens kommt (Abb. 1165 6), und die okzipitotemporale Brückenbahn (9), deren Fasern in der Rinde des Okzipital- und Temporallappens entspringen. Von hier aus erfolgt die Verbindung mit dem Kleinhirn durch die Brachia cerebelli lateralia. (Bauer [47], Bechterew [72], Borowiecky [108], von Kölliker [476], Montané [651], Obersteiner [683], Probst [722] und Rothmann [775].)

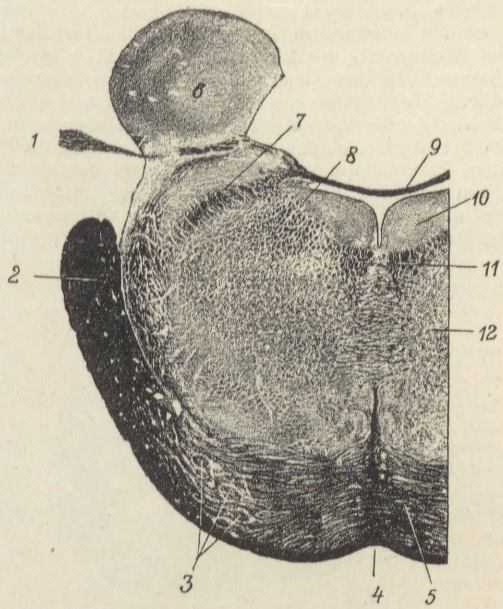

Abb. 1128. Querschnitt durch die Brückenregion des Schafes; Weigert-Präparat. 3:1.

1 N. trochlearis; 2 Brachium cerebelli laterale; 3 Pyramidenbündel; 4 Sulcus basilaris pontis; 5 basale Brückenformation; 6 Kern des kaudalen Hügels der Vierhügelplatte; 7 Brachium cerebelli nasale; 8 zentrale sensible Trigeminusbahn; 9 Decussatio nervi trochlearis; 10 zentrales Höhlengrau; 11 dorsales Längsbündel; 12 Haubenfeld der Brücke.

2. Das **Kleinhirn**, *Cerebellum*. A. **Äußere Form** (s. S. 782—784). Am Kleinhirn der Haussäuger ist eine Lappeneinteilung wie an dem des Menschen nur teilweise durchführbar. Declive und Tuber vermis werden häufig als Tuber vermis zusammengefaßt (s. unten). Hinsichtlich der Lappen des Wurmes beim Pferde versteht man unter *Lingula* (Abb. 1129 Li) das nasal von der Incisura fastigii (s. S. 782) liegende Vertikalläppchen, das 2—3 Querwindungen oder Gyruli aufweist; nasal setzt es sich in das *Velum medullare nasale* fort. Dieses ist etwa 1,5 cm lang und 1 cm breit (s. S. 783 u. Abb. 1087 8). Am Abgange von der ventralen Kante der Lingula bildet der *Sulcus praelingualis* die Grenzlinie des nasalen Marksegels. Seitlich findet sich am Ansatz an den Bindearm ventrikelwärts der *Sulcus veloconjunctivus ventralis (internus)*, der sich bis in den Aquaeductus cerebri verfolgen läßt. Auf der der Pia mater zugekehrten Seite des Marksegels ist der korrespondierende *Sulcus veloconjunctivus dorsalis (externus)* meistens verwischt. Gegen die Vierhügelplatte bildet der *Sulcus postquadrigeminus* die Trennungslinie. Kaudal von dieser Grenzfurche befindet sich in der Verbindungslinie der Austrittsstellen der beiden Nn. trochleares ein weißes Querband, *Limen veli medullaris nasalis*, das von sich kreuzenden Trochlearisfasern gebildet wird (Abb. 1128 9). Das dünne, durchscheinende nasale Marksegel enthält viele von den Bindearmen kommende und median sich kreuzende Nervenfasern. Beim Rind und Schwein ist das Nasalende des nasalen Marksegels ventral von der Kommissur des kaudalen Vierhügelpaares gegen die Öffnung des Aquaeductus cerebri konvex vorgebuchtet.

Der *Lobulus centralis* (Abb. 1129 Lc) ist zwei- oder dreiteilig; sein ventraler Abschnitt liegt in der Rautengrube und ist so schmal wie die Lingula (Abb. 1129 Li); der dorsale trägt knopfförmige seitliche Verdickungen, *Alae lobuli centralis*. Die Peripherie des Lappens liegt dem Velum medullare nasale an. *Lobus ascendens* (La) und *Culmen* (Cu) sind beim Pferde gewöhnlich zweiteilig und mit Alae versehen, die oft nur einseitig entwickelt sind (Al). Das *Declive* (Pars anterior tuberis vermis von Flatau-Jacobson [245]) (Abb. 1130 D) hat mit dem eigentlichen Tuber einen gemeinsamen Markstrahl als Grundlage und besteht aus queren Windungen mit knopfförmigen lateralen Alae. Das eigentliche *Tuber vermis* (Abb. 1129 T) besteht i. d. R. aus 3 unregelmäßig ineinandergeschobenen Läppchen, so daß der Wurm am Medianschnitt an dieser Stelle scheinbar unterbrochen ist (Abb. 1088 6). Die *Pyramis* (Abb. 1129 Py) hat keine Seitenflügel; es sind nur die mittleren ihrer 10 Rindenwülste etwas länger als die anderen. Die *Uvula* (Uv) ist lang und schmal wie die Rautengrube, in die sie mit der Tela chorioidea zum großen Teil eingesenkt ist. Nasal von ihr liegt der kleine, 2—3fach gewulstete *Nodulus* (No), der die Incisura fastigii kaudal begrenzt.

Wie das mesenzephale Wurmende, so setzt sich auch das myelenzephale in ein Markblatt, das bis zum *Sulcus postnodularis* reichende *Velum medullare caudale* (s. S. 783), fort. Es ist beim Pferd 1,2 cm lang und in der Mitte 4, an den Seitenflügeln 2,8 cm breit. Es bildet eine flache Kuppel, das Homologon des *Nidus avis* des Menschen, die von den Plexus chorioidei rhombencephali ausgefüllt wird.

Seitlich (Abb. 1129) findet man an jedem Brückenarme (Bp) eine flache Doppelscheibe kleiner Läppchen, die laterale Portion der Kleinhirnhemisphäre; zwischen ihr und dem Wurme liegt die mediale Hemisphärenportion. Die laterale Portion besteht aus 2 eng aneinander gedrückten, sagittal stehenden Läppchenscheiben, die man zusammen als *Lobulus cuneiformis* (Abb. 1130 l, m) auffaßt, richtiger aber Tabulationen nennt (Ziehen [1033]). Die beim Pferde 4—5strahlige laterale Tabulation (Abb. 1129 m u. 1130 l) besitzt ventral ein kaudal gerichtetes Zäpfchen, *Flocculus* (Abb. 1129 Fl). Die mediale Tabulation (Abb. 1129 l u. 1130 m) besitzt ebenfalls am kaudoventralen Ende ein kleines Läppchen, das zur Pyramis zieht und mit dieser häufig durch einen Marksaum verbunden ist. Es ist vielleicht das Rudiment eines *Lobulus biventer*. Der mediale Hemisphärenteil besteht aus: 1. dem lateral vom Tuber vermis liegenden *Lobulus quadrangularis* (Abb. 1129 Lq), 2. dem sich kaudal anschließenden *Lobulus semilunaris dorsalis* (Ss) und 3. dem daruntergelegenen *Lobulus semilunaris ventralis* (Si). Der Lobulus quadrangularis zerfällt in den *Lobulus lunatus nasalis* (Abb. 1130 Lla) und *caudalis*. Ersterer ist flachkugelig gewölbt, besteht aus 4—5 Querwülsten und geht mit den 2 oberflächlichen Windungskämmen in das Declive über. Der *Lobulus lunatus caudalis* ist breiter und größer, bildet den die übrige Hemisphäre am meisten überragenden Pol und geht in den nasalen Teil des Tuber vermis über. Beide Lobuli nennt Ziehen [1033] *Lobulus palpiformis*. Der quere Lobulus semilunaris dorsalis zerfällt in 2 Unterläppchen und verschmälert sich medial spitz zulaufend. Der Lobulus semilunaris ventralis liegt kaudal vom vorigen und lateral von dem Tuber vermis und der Pyramis kaudal am Kleinhirn. Dem Lobulus quadrangularis hängen die Lobuli semilunares wie ein schlangenartig gewundener Schwanz an, der neben dem Wurm an die ventrale Kleinhirnfläche herabsteigt und eine nasolaterale und eine kaudomediale Knickung erhält.

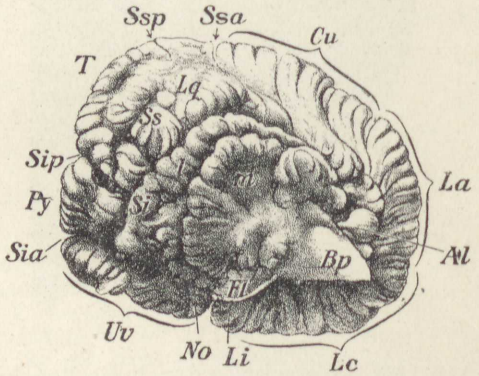

Abb. 1129. Rechte Seite des Kleinhirns vom Pferde.

Al Alae lobi ascendentis dextri; **Bp** Brachium cerebelli laterale; **Cu** Culmen; **Fl** Flocculus; **l** mediale Scheibe des Lobus cuneiformis; **La** Lobus ascendens; **Lc** Lobus centralis; **Li** Lingula; **Lq** Lobus quadrangularis; **m** laterale Scheibe des Lobus cuneiformis; **No** Nodulus; **Py** Pyramis; **Si** Lobulus semilunaris ventralis; **Sia** Sulcus nasoventralis; **Sip** Sulcus caudoventralis; **Ss** Lobus semilunaris dorsalis; **Ssa** Sulcus nasodorsalis s. primarius; **Ssp** Sulcus caudodorsalis; **T** Tuber vermis; **Uv** Uvula.

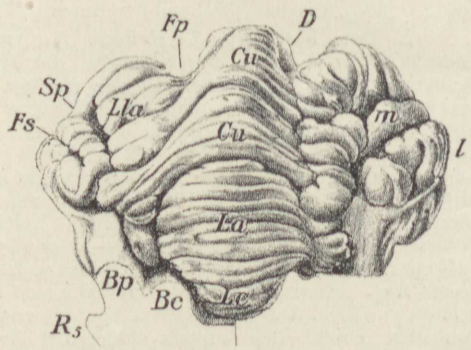

Abb. 1130. Nasalfläche des Kleinhirns vom Pferde.

Bc Bindearm; **Bp** Brückenarm; **Cu, Cu** Culmen; **D** Declive; **Fp** Fissura paramediana; **Fs** Fissura sagittalis superficialis; **l** laterale Scheibe des Lobus cuneiformis; **La** Lobus ascendens; **Lc** Lobus centralis; **Lla** Lobulus lunatus nasalis; **m** mediale Scheibe des Lobus cuneiformis; **R 5** Trigeminuswurzel; **Sp** Fissura sagittalis profunda.

Furchen des Kleinhirns. Wir unterscheiden Längs- und Querfurchen. Von den Längsfurchen ist die größte die den kaudalen Wurmteil seitlich begleitende *Fissura paramediana* (Abb. 1090 i und 1130 Fp). Zwischen medialer und lateraler Hemisphärenregion liegt die *Fissura sagittalis profunda* s. *Sulcus arcuatus* (Abb. 1130 Sp). Zwischen lateraler und medialer Tabulation liegt die *Fissura sagittalis superficialis* (Fs). Von den Querfurchen sind die wichtigsten: 1. zwischen Uvula und Nodulus der *Sulcus praeuvularis;* 2. zwischen Uvula und Pyramis der *Sulcus nasoventralis* (Abb. 1129 Sia); 3. zwischen Pyramis und Tuber vermis der *Sulcus caudoventralis* (Sip). Alle 3 enden steil abfallend an der Fissura paramediana. Nasal vom Tuber vermis liegt der *Sulcus caudodorsalis* (Ssp); er ist ziemlich tief und hängt organisch mit jener Hemisphärenfurche zusammen, die den Lobulus quadrangularis quer teilt. Zwischen Declive und Culmen folgt dann der tiefe *Sulcus nasodorsalis* s. *primarius* von Kuithan (s. S. 782, Abb. 1087 2 u. 1129 Ssa). Die Homologa der Trennungsfurchen des Lobulus ascendens und Lobulus centralis sind unbekannt.

Über die Einteilung der Oberflächenkonfiguration des Kleinhirns der Säuger herrschen sehr geteilte Auffassungen. Der Homologisierung der Abschnitte des Kleinhirns stehen große, zum Teil zur Zeit unüberwindliche Schwierigkeiten entgegen (Bolk [100], Bradley [116 u. 117], Flatau-Jacobson [245], Freitag [265], Künnemann [509], Reisinger [739] und Thomas [945]).

Über die Adergeflechte des Rautenhirns s. S. 773.

Das zwischen Corpus restiforme und Kleinhirn eingeklemmte Gebiet der zottenbesetzten Tela chorioidea ist zum größten Teil mit der Arachnoidea verwachsen. Nur über der Radix cochlearis des N. acusticus finden wir an der S. 817 erwähnten Umschlagstelle der Taenia ventriculi quarti dorsal in

dem leistenartigen Fortsatze des kaudalen Marksegels eine deutlich umrandete, ganz schmale, spaltförmige Öffnung, die *Apertura lateralis ventriculi quarti* s. *For. Luschkae* (s. S. 773), durch welche die Plexuskonvolute nach außen vorquellen und frei in die subarachnoideale Lymphzisterne des Gehirns (in die *Cisterna cerebellomedullaris)* hineinragen.

Die Gefäßzotten des zerebellaren Plexus enthalten häufig kleine Perlgeschwülste.

B. **Innere Konfiguration.** a) Graue Substanz. Das Cerebellum besitzt außer der Rinde, *Cortex cerebelli,* auch im Innern seines Corpus medullare Einschlüsse von grauer Substanz, die Kleinhirnkerne. Die Kleinhirnrinde ist überall gleichartig gebaut; aus diesem Mangel topischer Verschiedenheiten ist auf die Gleichartigkeit der Funktion zu schließen. Beim Menschen unterscheidet man 4 Kerne: 1. den *Nucleus fastigii,* seitlich von der Medianebene des Wurmes; 2. die *Nuclei globosi,* dem ersteren lateral angelagert; 3. den *Nucleus emboliformis* und 4. den *Nucleus dentatus* mit medial gerichtetem Hilus.

Bei den Karnivoren sind die Kerne weniger scharf begrenzt und noch weniger bei den Huftieren (Langelaan [527], Mingazzini und Polimanti [629] und Obersteiner [683]).

b) Weiße Substanz. Der Faserverlauf ist sehr verwickelt und wenig bekannt. *α)* Die *Brachia caudalia* enthalten Fasern zum und vom Cerebellum, die aus dem Rückenmark und der Medulla oblongata stammen oder dorthin führen. Zu ihnen gehören u. a.: 1. der *Fasciculus spinocerebellaris dorsalis,* die Flechsigsche Kleinhirnseitenstrangbahn (Abb. 1119 6), die sich mit der der anderen Seite teilweise im Wurme kreuzt und in dessen Nasalteil endet; 2. gekreuzte oder ungekreuzte Fasern aus den Dorsalsträngen und deren Kernen; hierher gehören auch Bogenfasern, die an der dorsolateralen Peripherie der Medulla oblongata dahinziehen und zu denen sich ein schwächerer Anteil aus den Seitenstrangkernen gesellt (Bechterew [72]); 3. der *Fasciculus olivocerebellaris* aus der gleichseitigen wie auch aus der gegenseitigen kaudalen Olive; er ist bei den Karnivoren deutlich, bei den Ruminantiern unscheinbar; beim Pferde tritt er in Form von gut umschriebenen, ziemlich dicken Faserbündeln auf, die aus dem Brachium laterale austreten, die Substantia gelatinosa und die spinale Trigeminuswurzel durchziehen und sich gegen die Oliven wenden; 4. der *Fasciculus cerebellonuclearis,* die direkte sensorische Kleinhirnbahn von den Nuclei trigemini, acustici und vagi, und 5. der *Fasciculus cerebellospinalis,* die Verbindung mit den Endkernen der sensorischen Spinalnerven. Absteigend verläuft 6. der Rückenmarksanteil des Brachium cerebelli caudale durch den Bechterewschen Kern und die Substantia reticularis in die Peripherie des Ventralstranges des Rückenmarkes. *β)* Die *Brachia lateralia* führen in den *Fasciculi pontocerebellares* viele aus den Brückenarmen kommende und zur gegenüberliegenden Kleinhirnhemisphäre gehende Fasern; ferner erhalten sie grobe Fasern aus den Purkinjeschen Zellen für das Haubengebiet. *γ)* Im *Brachium nasale* verlaufen größtenteils zentrifugale Faserbündel, die *Fasciculi cerebellotegmentales.* Sie entstammen größtenteils dem Nucleus dentatus und Nucleus fastigii und ziehen, seitlich von der Schleife bedeckt, zur Haube des Mittelhirns; dort kreuzen sie sich unter den Colliculi nasales corporis quadrigemini mit denen der Gegenseite, *Decussatio tegmentorum ventralis,* ziehen als kreisrunde Stränge in den *Nucleus ruber* und spalten sich dann in einzelne Faserbündel, die sich im Thalamus verlieren. Das Kleinhirn steht außerdem noch durch andere Bahnen mit den verschiedensten Teilen des Zentralnervensystems in Verbindung. Direkte Beziehungen scheinen nur zwischen den ventralen Rückenmarkswurzeln und den rein motorischen Gehirnnerven zu fehlen. Eine besondere Stellung nimmt der *Fasciculus spinocerebellaris ventralis* (Abb. 1119 13) ein, dessen aus dem Rückenmark stammende Fasern nach Umkreisung der Brachia nasalia im Velum medullare nasale eine kurze Strecke zurücklaufen, ehe sie ins Kleinhirn gelangen. Dort verteilen sie sich kaudal im Kleinhirnwurm und gelangen bis an die Schicht der Purkinjeschen Zellen. (Näheres s. Bechterew [72], Biedl [84], Bing [87], Bruce [135], Déjérine [173], Edinger [207], Golgi [308], Gowers [314], Jelgersma [419], von Kölliker [476], Langelaan [527], Mingazzini und Polimanti [629], Obersteiner [683] und Weidenreich [1007].)

II. Das Großhirn (Cerebrum).

1. Mittelhirn, Mesencephalon.

A. **Äußere Form.** 1. Dorsalfläche. Die nasal das Mittelhirn abgrenzende *Fossa transversa commissurae caudalis* bildet median eine Grube, in die das nasale Ende des *Sulcus quadrigeminus medianus* stark verbreitert übergeht. Diese Grube, *Fossa subpinealis,* wird dorsal durch das Corpus pineale bedeckt (Abb. 1131 13) und entspricht dem *Trigonum subpineale hom.* Der Sulcus medianus wird im Bereiche der nasalen Hügel der Lamina quadrigemina zu einer tiefen und breiten *Fossa mediana,* die zwischen den Kuppen der kaudalen Hügel in eine flache *Area quadrata* übergeht (Pferd) oder an der starken Kommissur der kaudalen Vierhügel endet (Ruminantier). Der *Sulcus corporum quadrigeminorum transversus* (Abb. 1095 Sm) ist median verwischt (Pferd) und wird erst lateral jederseits zu einer scharfen Grenze zwischen den nasalen und kaudalen Vierhügelarmen, zwischen die er in nasoventraler Richtung eintritt. Der *Sulcus postquadrigeminus* beginnt am Zusammentreffen des Bindearmfirstes und der kaudalen Vierhügel und geht lateral in den *Sulcus limitans trigoni lemnisci* über, dessen dorsale Fortsetzung er bildet.

Die grauweißen nasalen Hügel der Vierhügelplatte sind bei Schaf und Ziege etwa 4mal so groß wie die weißen kaudalen Vierhügel; beim Hund ist das Verhältnis umgekehrt; Pferd und Rind stehen in der Mitte (Abb. 1095 qa, qp u. 1131 11).

2. Lateralfläche. Der *Sulcus lateralis mesencephali* (Abb. 1095 Sl u. 1131 24) läuft ventral vom Corpus geniculatum mediale bis zum nasalen Brückenrande, wo er wenig deutlich wird. Die ventrolaterale Verlängerung des Sulcus corporum quadrigeminorum transversus (Abb. 1095 Sm) geht als *Sulcus interbrachialis* zum Corpus geniculatum mediale, wo er beim Pferd am Dorsalpol dieses Ganglions in den *Sulcus limitans corporis geniculati medialis* eintritt. Kaudal liegt das *Trigonum lemnisci,* das Schleifenfeld (Abb. 1095 L), das die Fasern der lateralen Schleife zum großen Teil in sich schließt; es stößt dorsal an die kaudalen Hügel, von denen es durch einen undeutlichen *Sulcus brachialis caudalis* getrennt ist,

ventral an den Sulcus lateralis mesencephali und den Sulcus praepontinus und kaudal an den deutlichen *Sulcus limitans trigoni lemnisci*. Die Oberfläche des Trigonum lemnisci ist beim Pferde schwach gewölbt und glatt, beim Rind in der Mitte durch eine deutliche *Eminentia lateralis mesencephali* (Abb. 1131 8) emporgewölbt. Beim Hund enthält das Schleifenfeld mehrere radiärgestellte Strahlen mit einer Eminentia lateralis mesencephali; beim Schweine sind zuweilen mehrere flache Höcker vorhanden.

Der nasale Vierhügelarm der Haustiere (S. 792) ist kurz und breit und außen wenig, der kaudale (Abb. 1095 Bp u. 1131 9) aber besser differenziert. Der letztere wird ventral durch einen seichten *Sulcus brachialis caudalis* vom Schleifenfelde geschieden, geht gerade nasal und verschwindet am ventralen Pole des medialen Kniehöckers (Abb. 1095 gm u. 1131 12). Der individuell verschieden große *Tractus peduncularis transversus* ist am leichtesten beim Hunde nachweisbar. Er taucht an der Basis des nasalen Vierhügelarms aus der Tiefe empor und endet im Sulcus lateralis mesencephali. Zuweilen beginnt er (Abb. 1131 10) im Sulcus quadrigeminopulvinaris und erreicht den *Sulcus oculomotorius* (s. unten), die Austrittsstelle des 3. Hirnnerven.

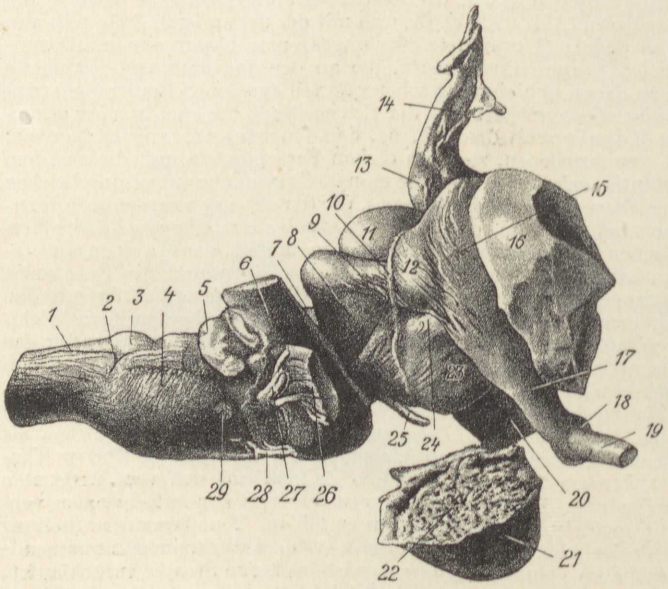

Abb. 1131.

Abb. 1131. Seitenansicht des Hirnstammes vom Rinde. 1:1. 1 Sulcus lateralis dorsalis medullae spinalis; 2 Überdeckungsstelle d. Sulcus lateralis dorsalis durch die Fibrae arcuatae externae; 3 Tuberculum cuneatum; 4 Fibrae arcuatae externae dorsales; 5 Tuberculum acusticum; 6 Brachium cerebelli laterale; 7 Brachium cerebelli nasale; 8 Eminentia lateralis mesencephali; 9 Brachium quadrigeminum caudale; 10 Tractus peduncularis transversus; 11 Corpus quadrigeminum nasale; 12 Corpus geniculatum mediale; 13 Corpus pineale; 14 Recessus suprapinealis; 15 Corpus geniculatum laterale; 16 Schnittfläche d. Thalamus; 17 Tractus opticus; 18 Chiasma opticum; 19 N. opticus; 20 Tuber cinereum; 21 Hypophysis; 22 das die Hypophyse umschließende Gefäßnetz; 23 Pedunculus cerebri; 24 Sulcus lateralis mesencephali; 25 N. oculomotorius; 26 N. trigeminus; 27 N. facialis; 28 N. abducens; 29 Tuberculum faciale ventrale.

3. Basalfläche. Die basale Oberfläche der *Pedunculi cerebri* (S. 778 u. Abb. 1081 a) ist längsstreifig. Der weiße Grund der *Fossa interpeduncularis* (d) ist von zahlreichen Gefäßlöchern durchbohrt und heißt daher *Substantia perforata caudalis*. Dicht vor dem nasalen Brückenrande liegt das unpaare *Ganglion interpedunculare*, das beim Pferde so in den Hirnstamm versenkt ist, daß es nur eine Verflachung des Sulcus medianus bewirkt. Bei den Wiederkäuern (Abb. 1149 23), dem Schwein und der Katze ist es eine hanfkorngroße Hervorragung, von der manchmal 2 symmetrisch neben dem *Sulcus medianus* verlaufende Stränge nasal ziehen; sie deuten die Lage des *Fasciculus retroflexus* Meynerti an (Abb. 1133 MB). Nasal wird die Fossa interpeduncularis vom Corpus mamillare abgeschlossen (Gierlich [303]). Im Mittelhirn liegen die Kerne des *N. trochlearis* (Abb. 1124 IV u. 1139 4) und des *N. oculomotorius* (Abb. 1124 III, 1133 N 3 u. 1149 5) (S. 831).

Der Mittelhirnkanal (S. 795) besitzt kaudal eine ampullenförmige Erweiterung, *Recessus caudalis*, die von der Basis des nasalen Marksegels bedeckt wird, und nasal den *Recessus nasalis*, der sich gegen den 3. Ventrikel hin öffnet (Abb. 1088 vor und hinter b und Abb. 1142 19).

B. **Innere Konfiguration.** Die Hirnschenkelhaube, *Tegmentum pedunculi* (Abb. 1128 12 und 1132 Tg), macht den größten Teil des Mittelhirns aus. Dorsal liegt ihr die *Lamina quadrigemina* (Abb. 1132 Qa), ventrolateral der *Pes pedunculi*, Hirnschenkelfuß, an; die dorsale Grenze der Haube bildet der *Sulcus lateralis mesencephali* (s. S. 823), ihre mediale der *Sulcus oculomotorius*. Zwischen Fuß und Haube befindet sich eine charakteristische Ganglienzellanhäufung, die wegen ihrer bräunlichen Pigmentierung beim Menschen *Substantia nigra Soemmeringi* (Abb. 1132 u. 1133 Sn) genannt wird (Bauer [46], Obersteiner [683] und Sano [787]). Der Fuß, *Pes pedunculi* (Abb. 1132, 1133, 1145 Pp), verbindet dadurch, daß er die nasal verlaufenden Faserzüge der Medulla oblongata aufnimmt und in die weiße Substanz der Hemisphären weiterführt, das Rückenmark mit letzteren. In seinem medialen Teil enthält er vorwiegend Fasern zentrifugaler (motorischer), in seinem lateralen Teile solche von zentripetalen (sensiblen) Bahnen. Die rötlichgraue Haube, *Tegmentum* (Abb. 1132, 1133 u. 1145 Tg), ist die Fortsetzung der Substantia reticularis der Brücke und des verlängerten Markes und verbindet diese Teile mit den Vier- und Sehhügeln. Sie besteht aus Längsfaserzügen, die zum Teil in die Seh- und Vierhügel gehen, aus netzartig verflochtenen Längs- und Querfasern *(Substantia reticularis)* und inselförmig versprengten grauen Kernen, von denen ein im Gebiete der Rhaphe gelegener *Nucleus centralis medianus tegmenti* und

ein dorsolateral befindlicher größerer *Nucleus profundus tegmenti* hervorgehoben seien. Letzterer befindet sich unmittelbar ventrolateral vom dorsalen Längsbündel an der Bindearmkreuzung; er ist beim Pferde nierenförmig, setzt sich scharf von der Formatio reticularis tegmenti ab und ist von einem feinen Marksaum umgeben.

Im ventralen Haubenfelde vollzieht sich die Kreuzung der *Brachia cerebelli nasalia*, der Bindearme des Kleinhirns; sie geht bei den Haussäugern in 2 Arten vor sich: eine dorsale Kreuzung, die ventral vom dorsalen Längsbündel liegt, und eine weiter nasal gelegene ventrale. Nasal von der Kreuzung in der Querschnittsebene der Kuppe des nasalen Hügelpaares der Vierhügelplatte liegt der rote Haubenkern, *Nucleus ruber tegmenti* (Abb. 1132 u. 1133 RK). Es ist dies ein teilweise zum Zwischenhirn gehöriges, nicht scharf begrenztes Ganglion, das sich aus einem *Nucleus ruber magnicellulatus* und *parvicellulatus* zusammensetzt. Der großzellige Kern ist bei den Haussäugern groß, beim Menschen rudimentär, der kleinzellige umgekehrt. Aus dem großzelligen Kern entspringen die Monakowschen Bündel, rubrospinale motorische Bahn (S. 814 u. 816), und Verbindungen nach dem Thalamus (Dorello [197], Fuse [282], Hatschek [347] und von Kölliker [476]).

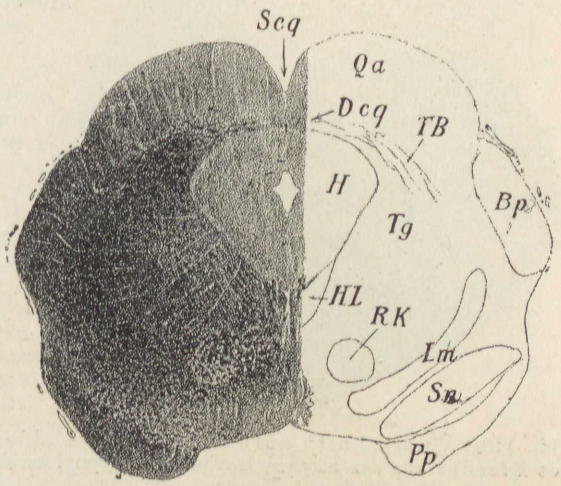

Abb. 1132.

Abb. 1132. Querschnitt durch das Mittelhirn des Hundes; Weigert-Präparat. 3 : 1.

Bp Brachium quadrigeminum caudale; **Dcq** Kommissur des nasalen Zweihügelpaares; **H** zentrales Höhlengrau; **HL** Fasciculus longitudinalis dorsalis; **Lm** Lemniscus medialis; **Pp** Pes pedunculi; **Qa** Colliculus nasalis; **RK** Nucleus ruber tegmenti; **Scq** Sulcus corporum quadrigeminorum medianus; **Sn** Substantia nigra; **TB** Kreuzung der tiefen Bogenfasern; **Tg** Tegmentum.

Ventral vom zentralen Höhlengrau des Mittelhirns (Abb. 1132 u. 1133 H) verlaufen das dorsale Längsbündel, *Fasciculus longitudinalis dorsalis* (Abb. 1132, 1133 HL u. 1134 6), ferner die zerebrale Trigeminuswurzel und die in die mediale und laterale Schleife zerlegbare zentrale sensible Bahn. Die mediale Schleife liegt hier ventral von der Bindearmkreuzung und dorsal von der Substantia nigra (Abb. 1132 u. 1133 Lm); die laterale Schleife liegt lateral am Bindearm (Abb. 1095 L) und macht den größten Teil des Trigonum lemnisci aus. Sie entstammt dem lateral von der nasalen

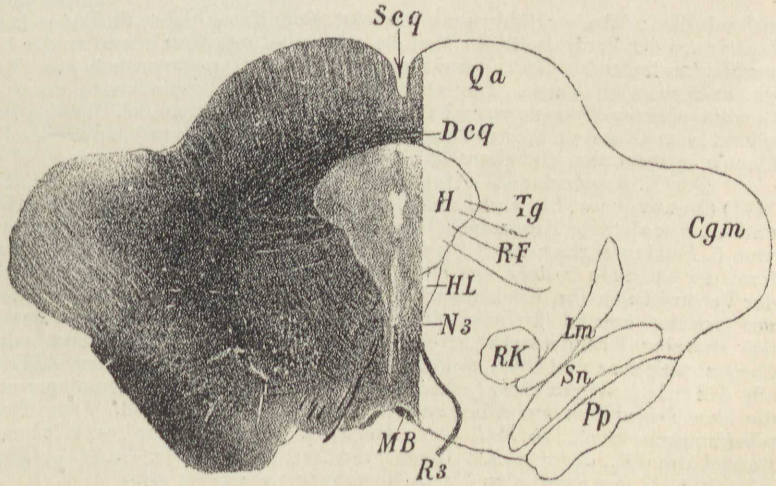

Abb. 1133.

Abb. 1133. Querschnitt durch das Mittelhirn des Hundes. 3 : 1.

Cgm Corpus geniculatum mediale; **Dcq** nasale Kommissur der Vierhügel; **H** zentrales Höhlengrau; **HL** Fasciculus longitudinalis dorsalis; **Lm** Lemniscus medialis; **MB** Fasciculus retroflexus; **N 3** Nucleus nervi oculomotorii; **Pp** Pes pedunculi; **Qa** Colliculus nasalis; **RK** Nucleus ruber; **R 3** N. oculomotorius; **RF** Radiärfasern; **Scq** Sulcus quadrigeminus medianus; **Sn** Substantia nigra; **Tg** Tegmentum.

Olive liegenden *Nucleus lateralis lemnisci* und erhält Faserzüge aus der medialen Schleife, der nasalen Olive, dem Nucleus accessorius n. acustici und den Striae medullares der anderen Seite. Als flacher gut abgrenzbarer Strang (s. S. 823 u. 824 u. Abb. 1131 8) zieht sie gegen das kaudale Paar der Vierhügel, in die sie zum größten Teil übergeht; ein anderer Teil kreuzt sich dorsal vom Aquaeductus. Ein Teil der Längsfasern kreuzt sich in ihrer dorsalen Region, fontänenartige Haubenkreuzung Meynerts, ein anderer in ihrer basalen Region, ventrale Haubenkreuzung Forels, *Decussatio tegmentorum dorsalis*

und *ventralis*. Im Ganglion interpedunculare endet der vom Ganglion habenulae kommende *Fasciculus retroflexus* Meynerti s. *habenulopedunclularis* (s. S. 824, Abb. 1133 u. 1145 MB).

Die *Colliculi caudales laminae quadrigeminae*, die durch die den Mittelhirnkanal bedeckende Commissura quadrigemina caudalis verbunden werden, besitzen eine weiße Oberflächen- oder Gürtelschicht, *Stratum zonale;* darunter folgen mehrere Lagen grauer Substanz, *Stratum griseum* s. *Nucleus colliculi caudalis* (Abb. 1128 6), die durch dünne weiße Lamellen geschieden werden; zwischen der zweiten grauen Schicht und dem Höhlengrau des Mittelhirnkanals liegen die sich in der *Decussatio tegmentorum dorsalis* (Abb. 1124 HR) kreuzenden Schichten der tiefen Bogenfasern (Abb. 1132 TB). Die nasalen Hügel besitzen ebenfalls ein dünnes oberflächliches *Stratum zonale;* diesem folgt das *Stratum griseum superficiale*, diesem das *Stratum album superficiale*, dann kommen das *Stratum griseum medium* und das *Stratum album profundum* mit der Kommissur der nasalen Hügel (Abb. 1132 u. 1133 Dcq) und endlich das zentrale Höhlengrau, *Stratum griseum profundum* (Abb. 1132, 1133 u. 1145 H). (Näheres s. Bauer [46 u. 47], Bechterew [72], Fraser [262 u. 263], Krause [494], De Lange [524], Lewandovsky [553 u. 554], Obersteiner [683], Piltz [711] und Probst [722].)

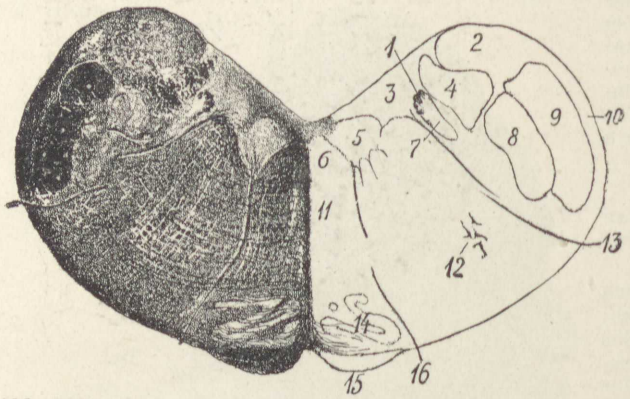

Abb. 1134. Querschnitt durch die Medulla oblongata des Pferdes aus der nasalen Region des Hypoglossuskernes. Weigert-Präparat. 2 : 1.

1 Fasciculus solitarius; 2 Corpus restiforme; 3 Nucleus dorsalis nervi vagoglossopharyngei; 4 Radix spinalis nervi vestibuli; 5 Nucleus nervi hypoglossi; 6 Gebiet des dorsalen Längsbündels; 7 Nucleus fasciculi solitarii; 8 Substantia Rolandi; 9 Radix spinalis nervi trigemini; 10 Fibrae arcuatae externae; 11 Gebiet der medialen Schleife; 12 Nucleus ambiguus; 13 Radix nervi vagoglossopharyngei; 14 Oliva caudalis; 15 Pyramide; 16 Radix nervi hypoglossi.

Die bisher behandelten Abschnitte des Gehirns beherbergen die Kerne und Wurzeln der letzten 10 Gehirnnerven. Wir haben deren Topographie hier nachzuholen, weil sich ihre Kerngebiete meist über mehrere Gehirnabschnitte erstrecken.

Der *N. hypoglossus* (Abb. 1081 XII, 1023 XII, 1134 16, 1139 XII, 1141) (Bechterew [72], Beck [73], Budde [138], Davidson-Black [170], Fieand [239], van Gehuchten [294] und v. Kölliker [476]) hat seinen Kern im Kaudalteile der Medulla oblongata am Boden der 4. Hirnkammer neben der Medianebene (Area hypoglossi). Sein Kern ist beim Pferd eine etwa 1,5 cm lange Anhäufung großer Nervenzellen, die kaudal von der Spitze des Calamus scriptorius beginnt und nasal in das Grau des Bodens der 4. Gehirnkammer hineinreicht (Abb. 1139 12). Sein spinaler Anteil entstammt der Ventralsäule, die sich mit dem zentralen Höhlengrau vereinigt. Vom Kerne ziehen die Wurzelfasern des N. hypoglossus leicht bogig nach der Ventralseite der Medulla oblongata und dann lateral an der kaudalen Olive (Abb. 1134 16) vorbei und treten als *Radix nervi hypoglossi* in der Hypoglossuslinie aus. Kommissurenfasern verbinden die beiderseitigen Kerne. Die wichtigsten zentralen Verbindungen dieser Kerne sind die Pyramiden (kortikonukleäre Hypoglossusbahn) und das dorsale Längsbündel. Bei den Paarhufern findet sich nicht selten, beim Pferde nur ausnahmsweise eine rudimentäre sensible dorsale Hypoglossuswurzel mit einem kleinen intraduralen Ganglion.

Der *N. accessorius* (Willisi) (Abb. 1090 m, 1092 17, 1123 XI, XI, 1135, 1139 XI c u. XI s und 1141) (Bechterew [72], Eckhardt [206], van Gehuchten [294], v. Kölliker [476]) hat ein spinales und ein zerebrales Kerngebiet (Vermeulen [984]). Der spinale Akzessoriuskern reicht beim Pferde vom 5. Rückenmarkssegment bis zur Medulla oblongata, der zerebrale setzt sich in den des N. vagus fort; der spinale besteht aus einer langen Reihe von Ganglienzellen, die jederseits am Lateralrande der Ventralsäulen des Rückenmarkes liegen. Die meisten seiner Wurzelfäden ziehen von ihren Zellen aus zunächst kranial (aufsteigendes Wurzelstück) und verlassen das Halsmark ventrolateral von den dorsalen Rückenmarkswurzeln. Der zerebrale Teil des Kernes sendet seine Fasern zwischen Corpus restiforme und Oliva caudalis nach außen. Nach v. Kölliker [476] rechnet man beim Menschen alle distalen Wurzelbündel, die ventral von der spinalen Trigeminuswurzel eintreten, zum XI. und die den Trigeminus durchbrechenden zum X. Gehirnnerven. Den Tieren mangelt dieses Unterscheidungsmerkmal, so daß der Ausdruck „gemischtes seitliches Wurzelsystem" für die Bündel des IX., X. und XI. Hirnnerven berechtigt ist (s. S. 817). Die zerebrale Akzessoriusbahn schließt sich der zerebralen Vago-Glossopharyngeusbahn an.

Der *N. vagus* und der *N. glossopharyngeus* (Abb. 1081 IX u. X, 1092 15, 16, 1123 IX u. X, 1139 IX, X) (Bolk [99], van Gehuchten [292 u. 294], v. Kölliker [476] und Kosaka [485]) weisen bezüglich ihres Ursprunges so ähnliche Verhältnisse auf, daß sie zweckmäßig zusammen abgehandelt werden. Alle ihre Wurzelbündel erscheinen seitlich an der ventralen Fläche und am Seitenrande der Medulla oblongata in einer Reihe (s. S. 817). Eine Ausnahme machen nur die nasalen Wurzelbündel, da sie beim Pferde weiter ventromedial, scheinbar neben oder aus dem Tuberculum faciale ventrale hervorkommen (Abb. 1123 IX). Diese gehören ausschließlich der motorischen Portion des N. glossopharyngeus an. Der N. vagoglossopharyngeus tritt mit 3 Kerngebieten in direkte Beziehungen: 1. mit dem motorischen

oder großzelligen Vagoglossopharyngeuskern, der Fortsetzung der Ventralsäulen des Rückenmarkes, *Nucleus ambiguus* (Abb. 1134 12, 1139 IX, X u. 1141); aus ihm wenden sich die Nervenfasern zunächst dorsomedial, um dann umzubiegen, sich zum Teil an die gemeinsame Vago-Glossopharyngeuswurzel anzulegen und zum Teil durch die Rhaphe zur gegenseitigen Wurzel dieses Nerven zu verlaufen; 2. mit dem kleinzelligen oder dorsalen Vagoglossopharyngeuskern (Abb. 1134 3, 1139 9, 10); er empfängt sensible Fasern, die ihm vom *Ganglion petrosum nervi IX* und *Ganglion jugulare et nodosum nervi X* durch die gemeinsame Nervenwurzel in schwach gekrümmtem Bogen zugeführt werden und die spinale Trigeminuswurzel durchbrechen; er liegt am Boden des 4. Ventrikels lateral und kranial vom Hypoglossuskern, besteht aus Gruppen kleinerer, meist bipolarer Nervenzellen und bildet eine lange Ganglienmasse, die nasal allmählich durch den ihr lateral anliegenden dreiseitigen Akustikuskern (Abb. 1134 4) vom Boden der Rautengrube abgedrängt wird und in Höhe des Fazialiskerns verschwindet; 3. mit einer rindenseitigen Ganglienmasse, die einem axial zwischen dem dorsalen

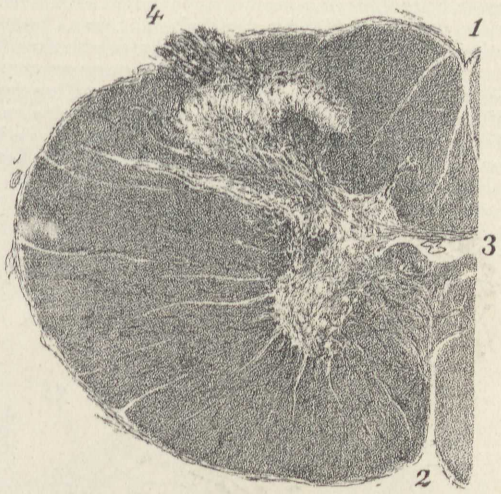

Abb. 1135.

Abb. 1135. Querschnitt durch den Anfang des Halsmarkes des Pferdes (Übergang in das verl. Mark). 3 : 1.

1 Sulcus medianus dorsalis; 2 Fissura mediana ventralis; 3 Commissura grisea; 4 Dorsalwurzel des 1. Spinalnerven. In der lang ausgezogenen Seitensäule strahlen Fasern des N. accessorius nach der Markperipherie aus.

Kerne, dem Glossopharyngeus- und dem Anfange des dreieckigen Akustikuskerns verlaufenden, deutlich umgrenzbaren Nervenfaserbündel anliegt; dieses tritt parallel mit den Wurzelfasern des dorsalen Vagoglossopharyngeuskerns in die Medulla oblongata ein, zieht bis nahe an diesen heran, biegt dann kaudal um und wendet sich spinalwärts, wo es etwa über der Pyramidenkreuzung verschwindet; es ist dies die spinale Glossopharyngeuswurzel, *Fasciculus solitarius* (Abb. 1134 1, 1139 Fs), die sie begleitende Kernmasse ist der Rollersche Glossopharyngeuskern (Abb. 1134 1). Vom Stamme des eigentlichen N. vagus gelangen nur wenige Faserbündel an die spinale Glossopharyngeuswurzel. Die motorische zentrale Verbindung erfolgt auf dem Wege der Fibrae arcuatae ext. durch die Pyramiden; der sensible Anteil hat seine übergeordneten Zentren teils im Kleinhirn (zerebellonukleäre Bahn, Edinger [207]), teils im Großhirn, das er auf dem Wege der lateralen Schleife erreicht.

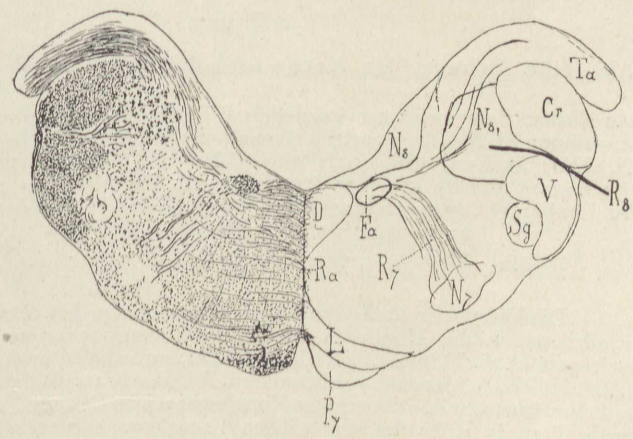

Abb. 1136.

Abb. 1136. Querschnitt durch die Medulla oblongata des Pferdes (durch die Mitte des Fazialiskernes). 2:1.

Cr Corpus restiforme; **D** dorsales Längsbündel; **Fa** aufsteigender Schenkel des N. facialis; **L** Lemniscus medialis; **N 7** Nucleus nervi facialis; **N 8** Nucleus triangularis nervi acustici; **N 8′** spinale Vestibulariswurzel; **Py** Pyramide; **Ra** Rhaphe; **R 7** Kernschenkel des N. facialis; **R 8** Radix nervi vestibuli; **Sg** Substantia gelatinosa Rolandi; **Ta** kaudaler Pol des Tuberculum acusticum; **V** spinale Trigeminuswurzel.

N. acusticus (Abb. 1081 VIII, 1092 13, 14, 1123 c, v, 1136 N 8, N 8′, 1137 Ta, 1138 N 8″, 1139 VIII) (Bumm [140], Dexler [181 u. 182], Holmes [392], v. Kölliker [476], Leidler [542], Martin [601] und Winkler [1015]). Der N. acusticus ist in seinen zentralen Verbindungen äußerst kompliziert; sie sind nur bei den Karnivoren genauer nachgewiesen; folgendes darf als feststehend gelten: Im N. acusticus haben wir die Vereinigung des Hörnerven, *N. cochleae* (Abb. 1123 c u. 1139 VIII c), und des statischen Nerven, *N. vestibuli* (Abb. 1123 v, v und 1139 VIII v), vor uns. Ersterer, die *Radix cochlearis* des *N. acusticus*, umfaßt alle Fasern, die zur dorsolateralen Seite des Corpus restiforme ziehen, letzterer, die *Radix vestibularis* des *N. acusticus*, jene Fasern, die ventral von diesem und dorsal von der spinalen Trigeminuswurzel gegen das Markinnere ziehen. Beide liegen sehr eng aneinander und treten zum Stamme des N. acusticus zusammen. Vom Tuberculum acusticum zieht ein weißer Strang, der zum größten Teil

dem Trapezkörper angehört und mit einer kleinen Partie in die Medulla oblongata übergreift, der *N. cochleae,* ventronasal nach dem Porus acusticus internus (Abb. 1123 c). Weiter ventral kommt aus dem Corpus trapezoideum der N. facialis hervor (4) und verschwindet gleichfalls in der genannten Öffnung. Zwischen den Austrittsstellen dieser beiden Nerven liegt ein dritter Nervenstamm, der *N. vestibuli* (v, rechte Seite), der etwas dorsal strebt und gerade zum Porus zieht. In letzterem liegt der N. facialis nasal, der N. cochleae kaudal und der N. vestibuli dorsal vom N. cochleae. Beide Portionen des N. acusticus treten beim Pferde sonach übereinander in den Gehirnstamm ein, und zwar die an frischen Präparaten graue und flache Radix vestibularis dorsal und die weiße und drehrunde Radix cochlearis ventral, während beim Menschen die Radix vestibularis medial und die Radix cochlearis lateral liegt.

Die Fasern der *Radix cochlearis* stammen von den bipolaren Zellen des *Ganglion spirale* der Schnecke. Sie enden zum Teil in dem bei den Fleischfressern deutlich, bei den Pflanzenfressern außen kaum differenzierbaren ventralen *Nucleus accessorius nervi acustici* (Abb. 1137 Ac u. 1139 Nv), einem Ganglion, das dem Nerven an seinem Eintritt in die Medulla oblongata sehr eng anliegt. Ein anderer Teil der Kochlearisfasern durchläuft den ventralen Kern und endet in dem dorsal von ihm liegenden *Tuberculum acusticum* (Abb. 1137 u. 1139 Ta).

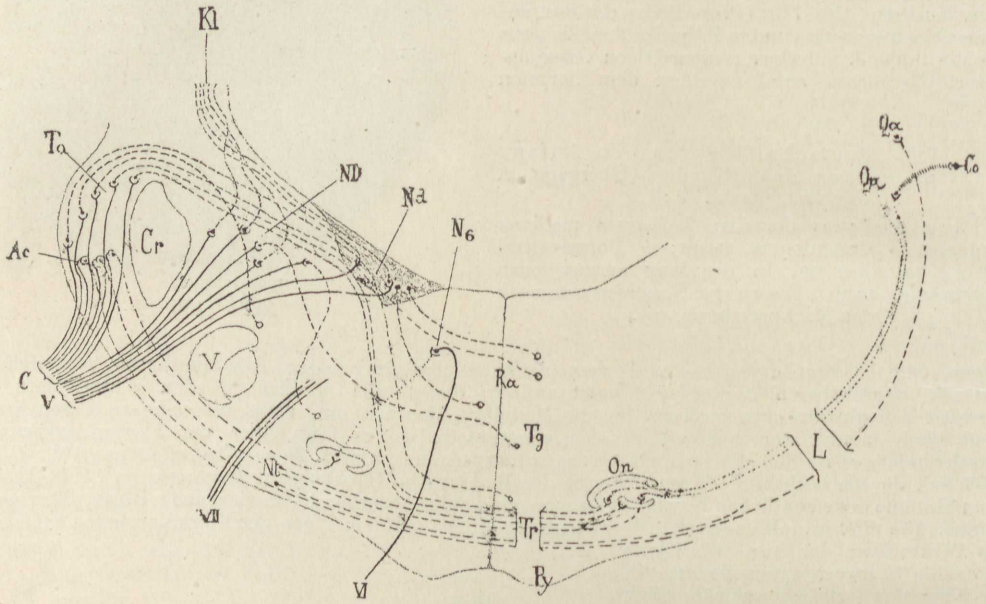

Abb. 1137. Schema der Kerne und der zentralen Verbindungen des N. acusticus vom Schafe.

Ac Nucleus accessorius nervi acustici; **C** Radix cochlearis des N. VIII; **Cr** Corpus restiforme; **Co** Großhirnrinde; **Kl** Kleinhirnmark; **L** Lemniscus lateralis; **ND** Deitersscher Kern; **Nd** dreieckiger Kern des N. VIII; **Nt** Kern des Corpus trapezoideum; **N 6** Nucleus nervi VI; **On** Oliva nasalis; **Py** Pyramide; **Qa** nasales und **Qp** kaudales Hügelpaar der Vierhügelplatte; **Ra** Rhaphe; **Ta** Tuberculum acusticum; **Tg** Haube; **Tr** Corpus trapezoideum; **v** vestibulare Wurzel des N. VIII; **V** spinale Wurzel des N. V mit anliegender Subst. gelatinosa; **VI** Radix n. VI; **VII** Radix n. VII.

Neuron 1. Ordnung ———; Neur. 2. Ord. - - - - -; Neur. 3. Ord. . . . . ; Neur. 4. Ord. ||||||||||||||||

Die Fasern der *Radix vestibularis* stammen aus dem *Ganglion vestibulare;* sie gehen sofort nach dem Eindringen in das Kopfmark fächerförmig auseinander und enden a) in dem dorsomedialen dreieckigen (Abb. 1136 N s, 1137 Nd u. 1139 Nm) und b) in dem dorsolateralen großzelligen Endkern (Abb. 1139 ND). Als dreieckiger Kern, *Nucleus triangularis,* wird ein mit Nervenfasern stark gemengtes, auf dem Querschnitte dreieckiges Konglomerat von Ganglienzellen bezeichnet, das am Boden der Rautengrube liegt, in Höhe des kleinzelligen Vagoglossopharyngeuskernes anfängt, nasal sich verbreitert und in Höhe des Abduzenskerns verschwindet (vgl. Abb. 1137 Nd u. 1138 N s). Der großzellige Endkern umfaßt ein beim Pferde länglich-dreieckiges Gebiet am Boden der Rautengrube, das in Höhe des Nucleus n. hypoglossi beginnt, lateral vom Corpus restiforme und medial vom Nucleus nervi X u. XI begrenzt wird und nasal um so umfangreicher wird, je weiter es sich dem Akustikuseintritt nähert; in den nasalen Partien liegen sehr große Ganglienzellen, die den Deitersschen Kern (Abb. 1137 ND) bilden. Im seitlichen Winkel des 4. Ventrikels nehmen am Übergang ins Kleinhirn die Zellen an Größe ab und bilden den Bechterewschen Kern. Alle im großzelligen Kerne verlaufenden Fasern stellen eine spinale Vestibulariswurzel dar (Abb. 1136 N s').

Die zentrale Fortsetzung der Radix cochlearis des N. acusticus nimmt ihren Ausgang vom Nucleus accessorius und vom Tuberculum acusticum. Die von ersterem abgehenden zentralen Fasern wenden sich in ihrer Hauptmasse ventral, umkreisen den lateralen Rand der Medulla oblongata und bilden das *Corpus trapezoideum* (Abb. 1137 Tr u. 1138 T, T), das durch Fasern aus Ganglienzellhaufen im Trapezkörper, dem Trapezkern (Abb. 1137 Nt), und außerdem durch ursprünglich mehr dorsal

verlaufende Zuzüge aus dem Tuberculum acusticum verstärkt wird (Abb. 1137). Die Trapezfasern enden in der nasalen Olive (Abb. 1137 On) derselben und der Gegenseite; ein Faserrest schließt sich der lateralen Schleife (Abb. 1137 L) an. Aus der nasalen Olive ziehen zarte Faserbündel gegen den Kern des N. VI (Stiel der nasalen Olive) und Verstärkungen zur lateralen Schleife. Ein Teil der vom Tuberculum acusticum abgehenden Fasern der zentralen Kochlearisbahn schlingt sich (verstärkt durch Fasern aus dem Nucleus accessorius) außen um das Corpus restiforme herum, zieht unter dem Boden des 4. Ventrikels medial und als *Striae acusticae medullares* gegen die Mittellinie. Beim Menschen liegen diese ganz oberflächlich (Klangstab, *Conductor sonorus*), bei den Haussäugern ziemlich tief und äußerlich unsichtbar unter dem Höhlengrau. Sie gehen größtenteils in das Haubengebiet der Gegenseite, wo sie nasal weiterziehen; ein anderer Teil legt sich dem Corpus trapezoideum an und dürfte in der nasalen Olive der Gegenseite enden; ein Rest der Fasern geht nach Umkreisen des Corpus restiforme auseinander und begibt sich in den dreieckigen und den großzelligen Kern. Soweit die laterale Schleife die Fortsetzung der akustischen Bahn mit sich führt (Abb. 1137, punktiertes Neuron), bringt sie diese nach dem kaudalen Paar der Vierhügelplatte, in dem ihre Hauptmasse endet; ein kleinerer Abschnitt endet im nasalen Hügelpaar. Vom kaudalen Hügelpaar begibt sich dann das letzte Glied der akustischen Bahn durch das Brachium quadrigeminum caudale unter Einschaltung des Corpus geniculatum mediale zum Temporallappen des Hemisphärenhirns. Die Bahn für Gehörempfindung setzt sich daher aus folgenden Stationen zusammen: Ganglion spirale, Radix cochlearis, Nucleus accessorius, Corpus trapezoideum, Oliva nasalis, Lemniscus lateralis, Colliculus quadrigeminus caudalis, Arm des kaudalen Hügelpaars, Corpus geniculatum mediale, Lobus temporalis der Hemisphäre.

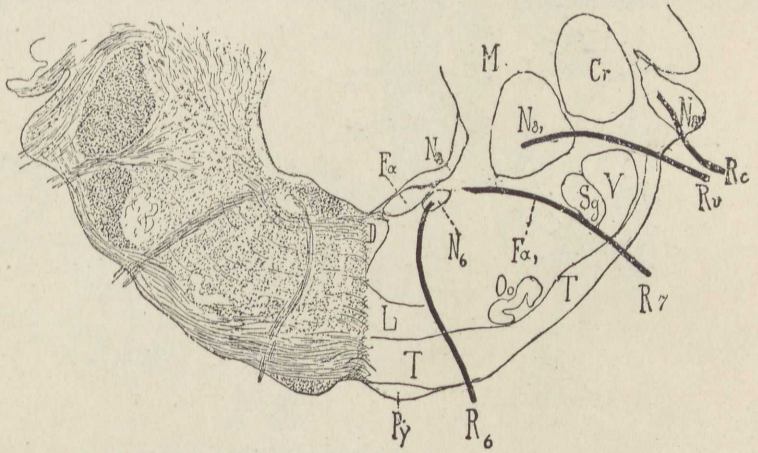

Abb. 1138.

Abb. 1138. Querschnitt durch die Medulla oblongata des Pferdes in der Mitte des Corpus trapezoideum. 2 : 1.

Cr Corpus restiforme; **D** dorsales Längsbündel; **Fa** aufsteigender Schenkel des N. facialis, **Fa'** sein austretender Schenkel; **L** mediale Schleife; **M** Kleinhirnmark; **N 6** Abduzenskern; **N 8** Nucleus triangularis; **N 8'** Deitersscher Kern; **N 8''** Tuberculum acusticum; **Oo** nasale Olive; **Py** Pyramide; **R 6** Wurzel des N. abducens; **R 7** Wurzel des N. facialis; **Rc** Radix cochlearis und **Rv** Radix vestibularis des N. acusticus; **Sg** Substantia gelatinosa Rolandi; **T, T** Corpus trapezoideum; **V** spinale Trigeminuswurzel.

Die zentrale Fortsetzung der Radix vestibularis nimmt ihren Ausgang vom dreieckigen und großzelligen Kern. Ein mächtiger Anteil aus dem Deitersschen und Bechterewschen Kern zieht in stark gewellten Bündeln zum Kleinhirnwurme. Aus dem medialen Abschnitte des dreieckigen Kernes ziehen feine Fasern in die Haube der gleichen und der Gegenseite, in der sie nasal weitergehen. Auch aus dem großzelligen Kerne kommen Fasern, die zwischen dem Stamme des N. VII und N. VI in die Haubenregion gelangen oder die Rhaphe überschreiten und im Tegmentum der Gegenseite sich verlieren. Durch die das Haubenfeld einnehmenden Vestibularisfasern scheint eine Verbindung mit dem Großhirn hergestellt zu werden. Die kortikale Bahn ist unbekannt.

Der *N. facialis* (Dexler [181 u. 182], van Gehuchten [293 u. 294], v. Kölliker [476] und Schachtschabel [793]) (Abb. 1081 u. 1123 VII) hat seinen Kern (Abb. 1136 R 7, 1137 VII, 1138 R 7 u. 1139 7) in einer Fortsetzung des Nucleus ambiguus (Abb. 1136 N 7 u. 1139 7) in der basalen Region des verlängerten Markes, wo er eine leichte Vorwölbung der Ventralfläche bewirkt, *Tuberculum faciale ventrale* (Abb. 1081 g, 1123 7). Von ihm gehen die Fasern in dorsomedialer Krümmung nach dem Boden der Rautengrube (Abb. 1136 R 7), wölben hier die graue Substanz zur *Eminentia teres* s. *Colliculus facialis* empor, biegen dicht neben der Mittellinie in kurzem Bogen nasal um, wenden sich nach kurzem, nasal gerichteten Verlauf lateral und ziehen durch die Haubenregion in ventraler Richtung gegen den kaudalen Brückenrand, wo sie aus dem Corpus trapezoideum austreten. Die doppelte hufeisenförmige Umbiegung im Boden der Rautengrube, die den Kern des N. VI umkreist, nennt man zentrales Fazialisknie (Abb. 1139 7 u. VII bei 6). Eine Verbindung eines Fazialiskerns mit beiden Stämmen des N. VII ist wahrscheinlich. Als sensiblen Teil des N. facialis betrachtet man ein aus dem Ganglion geniculi centrale s. int. kommendes kleines Nervenfaserbündel, *N. intermedius (Wrisbergii)* (Abb. 1139 VII rechts), das sich vermutlich den Fasermassen des N. glsosopharyngeus beigesellt. Am frischen Präparat sieht man dieses Bündelchen zwischen den 2 Wurzeln des N. acusticus aus dem verlängerten Mark hervorbrechen (Abb. 1123 5); es legt sich im Bereiche des Porus acusticus internus einem der 3 Nervenstämme an. Die kortikonukleäre Verbindung des N. facialis ist eine doppelte: 1. durch den Fasciculus corticobulbaris (Abb. 1165 7) und die Pyramiden auf dem Wege der Fibrae arcuatae und 2. durch einen der Schleife beigesellten Faserzug.

Der *N. abducens* (Abb. 1081 VI, 1123 VI, 1137 VI, 1138 R 6, 1139 6 u. VI, 1141) (Dexler [181 u. 182], Fuse [281], Fux [283], v. Kölliker [476]) hat seinen Kern in der Konkavität des zentralen Fazialisknies (Abb. 1139 6), ventral vom Höhlengrau des 4. Ventrikels und dorsal in der Haubenregion des Corpus trapezoideum (Abb. 1138 R 6 u. 1139 6). Seine Fasern verlaufen von der dorsomedialen Seite des Kernes ventral und treten am kaudalen Rande des Trapezkörpers lateral von den Pyramiden aus. Die Beziehungen dieses Kernes zu den übrigen Hirnteilen sind ziemlich vielseitige. Es besteht eine direkte Verbindungsbahn zu den kortikalen motorischen Zentren, ferner eine Bahn zur nasalen Olive und vermutlich eine zum Kerne des N. oculomotorius der anderen Seite durch das dorsale Längsbündel.

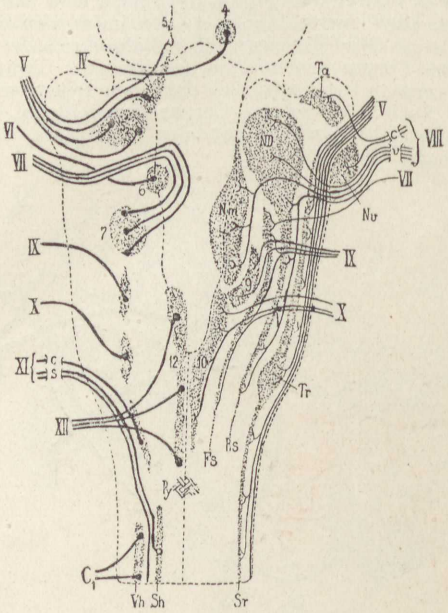

Abb. 1139. Ursprungsschema der letzten 9 Gehirnnerven des Pferdes.

Links: IV—VII u. IX—XII motorische Wurzeln d. 4. bis 7. u. 9. bis 12. Hirnnerven; XI c N. accessorius cerebralis; XI s N. accessorius spinalis; 4 Nucleus nervi trochlearis sinistri; 5 1 Nucleus cerebralis nervi trigemini; 5 2 Nucleus proprius nervi trigemini; 6 Nucleus nervi abducentis; 7 Nucleus nervi facialis; 12 Nucleus nervi hypoglossi; **C** 1 Ventralwurzeln des 1. Halssegmentes; **Py** Pyramidenkreuzung; **Sh** Seitensäule der Medulla spinalis mit den Ursprungszellen des N. accessorius spinalis; **Vh** Ventralsäule des 1. Halssegmentes.

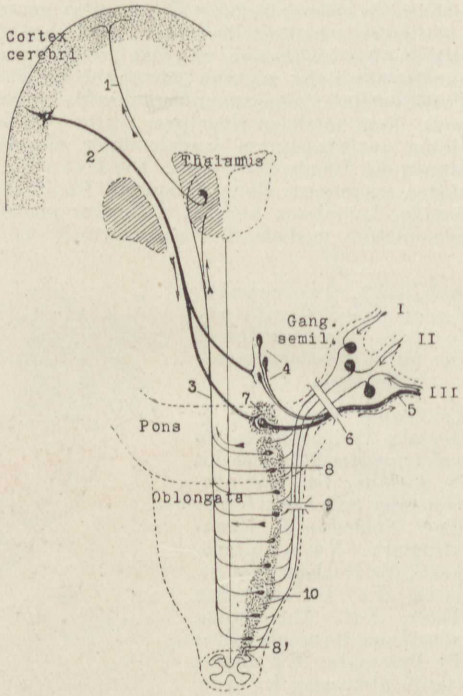

Abb. 1140. Schema der Trigeminusbahn. (Die motorischen Bahnen sind dick, die sensiblen dünn ausgezogen.)

1 Haubenstrahlung; 2 Pyramidenbahn; 3 zentrale sensible Trigeminusbahn; 4 zerebraler motorischer Trigeminuskern; 5 motorische Trigeminuswurzel; 6 Trigeminusstamm; 7 motorischer Hauptkern des N. trigeminus; 8, 8′ sensibler Endkern des N. trigeminus; 9 Tractus spinalis n. trigemini; 10 Tuberculum Rolandi; I, II, III die 3 Hauptäste des N. trigeminus.

Rechts: V u. VII—X sensible Wurzeln d. 5. u. 7. bis 10. Gehirnnerven; V Radix sensibilis nervi trigemini; VII N. intermedius Wrisbergii; VIIIc Radix cochlearis und VIIIv Radix vestibularis des N. acusticus; IX Radix sensibilis nervi glossopharyngei; X Radix sensibilis nervi vagi; 9 Nucleus dorsalis nervi glossopharyngei; 10 Nucleus dorsalis nervi vagi; **Fs** Fasciculus solitarius; **ND** großzelliger Kern und **Nm** dreieckiger Kern der Radix vestibularis des N. acusticus; **Nv** Nucleus ventralis (accessorius) der Radix cochlearis und **Rs** Radix spinalis der Radix vestibularis des N. acusticus; **Sr** Substantia gelatinosa Rolandi; **Ta** Tuberculum acusticum; **Tr** Tuberculum Rolandi.

Der *N. trigeminus* (Abb. 1081 V′, V″, 1123 V, 1134 9, 1136, 1137, 1138 u. 1139 V, 1140 u. 1141) (Bechterew [72], Dexler [181 u. 182], Hulles [404], Johnston [428], v. Kölliker [476], Schachtschabel [793], van Valkenburg [973] und Wallenberg [1003]) besitzt komplizierte Verhältnisse seiner Zentren. Sein Stamm besteht aus einer nasoventralen, kleinen motorischen Wurzel (Abb. 1140 III) und einer kaudodorsalen, großen sensiblen Wurzel (I, II), die dicht nebeneinander an der Brücke hervortreten. Beim Rinde rückt er weiter kaudal in das Gebiet des Corpus trapezoideum, so daß er der Brücke nur anliegt oder von einigen Bündeln der kaudalen Brückenregion umgürtet wird (Abb. 1149 25). Die motorische Wurzel entstammt 3 Kernen: a) dem motorischen Hauptkern, der nasomedial von der Convolutio nervi trigemini (s. S. 831) liegt (Abb. 1139 5$_2$, 1140 7); b) dem medial von diesem und seitlich vom dorsalen Längsbündel befindlichen Kerne, dessen stark pigmentierte Zellen im Gebiete der *Substantia ferruginea* (S. 817) in der Tiefe des Locus caeruleus, und zwar bei den Karnivoren lateral vom

N. trochlearis liegen; c) der lockeren Lage kugeliger Ganglienzellen, die dem zentralen Höhlengrau des Mittelhirns ventrolateral anliegt, dem *Nucleus cerebralis nervi trigemini* (Abb. 1139 5, 1140 4). Die aus dem Hauptkerne kommenden Fasern bilden die *Radix motoria propria nervi trigemini*, die eigentliche motorische Wurzel, die aus der Substantia ferruginea stammenden Fasern die *Radix descendens cruciata nervi trigemini*, die absteigende gekreuzte motorische Wurzel, und die aus dem Mittelhirn sich sammelnden Fasern die *Radix motoria cerebralis*, die zerebrale motorische Wurzel des N. trigeminus. Die kortikonukleäre Bahn des motorischen N. trigeminus geht zu den motorischen Kernen der gleichen und der Gegenseite. Die sensible Wurzel des N. trigeminus empfängt ihre Hauptfasermasse aus dem *Ganglion semilunare Gasseri* (Abb. 1140, 1149 7). Seine Zellen und die von ihnen stammenden Fasern verhalten sich wie die der Spinalganglien; die vom Ganglion semilunare stammenden Fasern spalten sich beim Eintritt ins Gehirn in einen nasal und einen kaudal gehenden Ast. Die Gesamtheit der letzteren dringt in die Substantia gelatinosa ein, soweit diese der spinalen Trigeminuswurzel anliegt (Abb. 1140 8, 8′), also bis in das 6. Zervikalsegment des Rückenmarkes (Abb. 1136 Sg, 1138 Sg, 1139 Sr). Über die nasalen Äste s. S. 814. Nasal nimmt die Substantia gelatinosa rasch an Umfang zu und schwillt im Brückengebiete nahe dem Eintritt der sensiblen Trigeminuswurzel knotenförmig an. Es wird damit das Kopfende des sensiblen Endkernes formiert, dessen Ganglienmassen durch die aus den verschiedenen Richtungen zum Stamme ziehenden Wurzeln des N. trigeminus auseinander gesprengt werden, wodurch die *Convolutio nervi trigemini* entsteht.

Die zum sensiblen Endkerne ziehenden Fasern bilden die *Radix* (s. *tractus*) *spinalis* s. *sensibilis nervi trigemini*, deren Lage aus Abb. 1134 9, 1137, 1138, 1139 V u. 1140 9 ersichtlich ist. Die spinale Trigeminuswurzel ist bei allen Haustieren sehr groß und beim Pferd und Rinde schon makroskopisch leicht zu verfolgen.

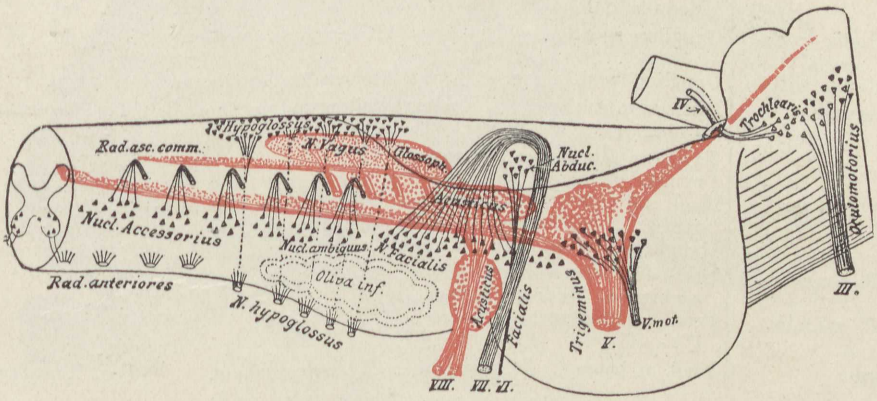

Abb. 1141. Schema der Lage der Gehirnnervenkerne beim Menschen (Edinger).

Die zentrale sensible Bahn des N. trigeminus entspringt in den Ganglienzellen des Kopfteils der Substantia gelatinosa, soweit diese seinen sensiblen Endkern darstellt (Abb. 1140 8, 8′), und geht durch Vermittlung der Fibrae arcuatae int. größtenteils in das gegenseitige Gebiet der Haube (3) und über den Thalamus zum Großhirne. Ein bei den Ungulaten besonders deutlicher, großer Faserzug dieser Bahn läßt sich von der nasalen Gegend des sensiblen Endkerns des N. trigeminus zum gleichseitigen Thalamus verfolgen (Abb. 1128 8). Der ventrale Anteil des Bündels endet in den ventralen Thalamuskernen, der dorsale proximal im zentralen Thalamuskern. Es ist dies die sekundäre sensible Trigeminusbahn Wallenbergs (Abb. 1140 3) (Wallenberg [1003]).

Der Kern des *N. trochlearis* (Abb. 1081 IV, 1092 10 u. 1139 IV) (Dexler [181 u. 182], van Gehuchten [294] und v. Kölliker [476]) ist vom zentralen Höhlengrau überdeckt und liegt in der Querschnittsebene des kaudalen Hügelpaars der Vierhügelplatte im dorsalen Längsbündel. Von ihm wenden sich die Fasern ventromedial, ziehen ein kurzes Stück kaudal (unmittelbar lateral von der zerebralen Trigeminuswurzel) und kreuzen sich am Mittelhirnansatze des nasalen Marksegels (Abb. 1128 9), um im Sulcus postquadrigeminus hervorzutreten (Abb. 1128 1).

Der Kern des *N. oculomotorius* (Abb. 1124 III, 1133 N 3, 1141, 1142 35) (Bernheimer [80], Dexler [181 u. 182], van Gehuchten [294], v. Kölliker [476]) besteht aus mehreren Zellgruppen, und zwar einer unpaaren medianen und mehreren lateralen Gruppen, aus denen getrennte Faserbündel hervorgehen, die zum gleichseitigen und zum Nervenstamme der anderen Seite ziehen. Dorsomedial von diesem Kerngebiete findet sich beim Hunde noch der *Nucleus interoculomotorius* von Edinger-Westphal. Beim Pferde senkt sich ein großer Teil der Ganglienzellen des Okulomotoriuskernes noch ventral vom dorsalen Längsbündel in die Haubenregion ein, so daß man bei diesem Tiere von einem ventralen Kerne sprechen kann. Gegen den Kern des N. trochlearis besteht eine kaum merkbare Abgrenzung. Die von diesen Kernen kommenden Okulomotoriusfasern durchziehen die Haubenregion des Mittelhirns und verlassen das Gehirn im Sulcus oculomotorius. Ein Teil seiner Wurzeln geht auch zwischen den medialen Bündeln des Hirnschenkelfußes durch, so daß man hier eine sich quer über den Abhang der Fossa interpeduncularis hinüberlegende *Area radicularis nervi oculomotorii* feststellen kann. Die zentralen Verbindungen der Kerngebiete des N. oculomotorius und des N. trochlearis untereinander und mit den übrigen Gehirnteilen sind sehr ausgedehnt. Die zentrale motorische Bahn vom Cortex cerebri strahlt in die genannten Augenmuskelkerne durch Fasern ein, die aus dem Hirnschenkelfuß dorsal zu ihnen

aufsteigen. Die Bahn für die reflektorischen Einflüsse (Pupillargebiet) dürfte nach Meynert jene Radiärfasern benutzen, die vom nasalen Hügelpaare der Vierhügelplatte nach dem zentralen Höhlengrau gehen, wodurch eine Verbindung der genannten Kerne mit dem Sehzentrum gegeben ist.

Tabellarische Übersicht der Ursprungsverhältnisse der Hirnnerven:

Nerv	Ursprungsgebiet	Passage der Hirnoberfläche	Passage der Schädelwand	Funktion
1. **Fila olfactoria**	Intraepitheliale Riechzellen.	Bulbus olfactorius.	Lam. cribrosa.	Sensitiv.
2. **N. opticus**	Ganglienzellschicht der Retina.	Chiasma opticum.	For. opticum.	do.
3. **N. oculomotorius**	Nucleus n.oculomot.; Mittelhirn.	Area oculomotoria.	Fiss. orbitalis.	Motorisch.
4. **N. trochlearis**	Nucleus n.trochlearis; Mittelhirn.	Sulc. postquadrigem.	do.	do.
5. **N. trigeminus** { Pars motoria	Nucl. motorius propr., Subst. ferruginea u. Nucl. rad. desc. n. trigem.; Mittelhirn u. Pons.	Seitliches Brückengebiet.	Je ein Ast via For. rotund., For. lacerum und Fiss. orbitalis.	do.
{ Pars sensibilis	Ganglion semilunare.			Sensitiv.
6. **N. abducens**	Nucleus nervi abducentis; Pons.	Corpus trapezoideum.	Fiss. orbitalis.	Motorisch.
7. **N. facialis**	Tuberculum faciale ventrale; Medulla oblongata.	Corpus trapezoideum.	Porus acusticus int.	do.
8. **N. acusticus** { Radix cochlearis	Ganglion spirale cochleae.	Tuberculum acusticum.	do.	Sensitiv.
{ Radix vestib.	Ganglion vestibulare.	Corpus trapezoideum.	do.	do.
9. **N. glossopharyngeus**	Nucleus motorius dors., Nucleus ambiguus; Med. oblong.	Seitenrand der Medulla oblongata.	For. lacerum.	Gemischt.
	Ganglion petrosum n. glossopharyngei.			
10. **N. vagus**	Nucl. mot. dors. n. vagi; Rautengrube. Nucl. ambiguus.	Seitenrand d. Med. oblongata, kaudal vom vorigen.	do.	do.
	Gangl. jugulare et nodos. n. vagi.			
11. **N. accessorius** { Pars cerebralis	Kaudale Verlängerung des Nucl. ambiguus; Medulla oblongata.	do.	do.	do.
{ P. spinalis.	Proc. lat. substantiae griseae von C 1 — C 7.	do.	do.	Motorisch.
12. **N. hypoglossus**	Nucl. n. hypogl.; Rautengrube.	Hypoglossuslinie.	For. hypoglossi.	do.

2. Zwischenhirn, Diencephalon.

A. **Äußere Form**; Grenzen und Kerne. Das aus dem *Thalamencephalon (Thalamus, Epithalamus, Metathalamus)* und der *Pars mamillaris* bestehende Zwischenhirn setzt sich vom Mittelhirn nur teilweise deutlich ab, weil sich der die beiden Kniehöcker umfassende Metathalamus seitlich weit über das Mesencephalon hinüberzieht. Die proximale Zwischenhirngrenze ist noch ungenauer anzugeben. Dorsal bildet der *Sulcus striae corneae* (Abb. 1092 4) die Trennungslinie gegen das Endhirn. Die laterale Grenze geht innerhalb der Gehirnsubstanz durch die Gitterschicht, *Stratum reticulare,* und die *Lamina medullaris.* Ventral stößt das *Corpus mamillare* ohne scharfe Grenze an die Pars optica hypothalami des Endhirns (Dexler [181 u. 182] und Villiger [988]).

1. Dorsale Oberfläche s. S. 790. Die kaudolateral am Übergang in die Kaudalfläche liegende quere, nicht scharf abgegrenzte, walzenförmige Auftreibung der Huftiere, die sich in den Tractus opticus ohne Grenze fortsetzt (Abb. 1131 17), entspricht dem *Pulvinar thalami* des Menschen mit Einschluß des *Corpus geniculatum laterale* (s. S. 790). Bei den Tieren ist äußerlich eine Trennung dieser beiden Teile nicht möglich (Abb. 1131 17). Am Hirnstamm einseitig erblindeter Tiere findet man die ventrale Partie des kaudodorsalen Thalamuswulstes dort atrophiert, wo der laterale Kniehöcker liegt (Dexler [184] und Leonowa [547]).

Die *Stria medullaris* und die *Habenula* (Abb. 1092 20 u. 1143 Sm) bilden bei den Haussäugern ein starkes Längsband. Ein Trigonum habenularum wie beim Menschen wird nicht gebildet, weil beide Habenulae ganz allmählich gegen das Corpus pineale hin konvergieren und ihre Fasern gegen dieses Organ und auch gegen die Basis des Recessus suprapinealis verlaufen lassen.

Das *Ganglion habenulae* ist bei den Karnivoren ziemlich groß, bei den Herbivoren schwächer (Abb. 1092 21 u. 1143 Gh); es enthält einen kleinzelligen medialen und einen großzelligen lateralen Kern, wird außen von weißen Faserbündeln überzogen und ist schräggerieft; beim Rind ist der Faserbelag ansehnlich; kaudodorsal spitzt er sich in Form eines Hornes zu, das sich als *Habenula* mit einer raschen Verjüngung in der Lamina nasalis corporis pinealis verliert. Zwischen beiden Ganglia habenulae findet sich beim Rind eine starke Verbindung beider Medialflächen des Thalamencephalon, die zu einer starken präpinealen Kommissur (Abb. 1142 zwischen 13 u. 15) wird und sich in die Lamina nasalis corporis pinealis fortsetzt. Die topographischen Verhältnisse werden dadurch insofern geändert, als man beim Hineinblicken in den kaudalen Abschnitt der Fossa thalami nicht wie beim Menschen die kaudale, sondern die präpineale

Kommissur zu Gesicht bekommt. Die *Commissura caudalis* (Abb. 1088 i) ist bei den Haustieren nur extraventrikulär durch die tief einschneidende Fossa transversa commissurae caudalis von der Vierhügelplatte abgesetzt; intraventrikulär geht ihre Ventralkontur ganz gleichmäßig in die der Lamina quadrigemina über, da eine *Incisura postcommissuralis caudalis* kaum angedeutet ist. Dorsal verjüngt sich ihr Querschnitt rasch; sie geht in ein dünnes Blatt an der Basis der kaudalen Lamelle des Corpus pineale über, das eine beim Wiederkäuer kaum angedeutete, beim Pferde dagegen besser differenzierte Ausbuchtung, den *Recessus infrapinealis ventralis*, aufweist. Zwischen das nasodorsale und das kaudoventrale Blatt des Corpus pineale schiebt sich der beim Pferde sehr seichte, beim Rind aber tiefe *Recessus pinealis ventriculi tertii* (Abb. 1142) ein. Nasodorsal von seinem durch die Commissura habenularum begrenzten Eingange liegt der Eingang in den *Recessus suprapinealis* (Abb. 1131 14 u. 1142 8), dessen Decke sich dem Corpus pineale engstens anschmiegt. Er bildet das Lumen eines von der dünnen Zwischenhirndecke

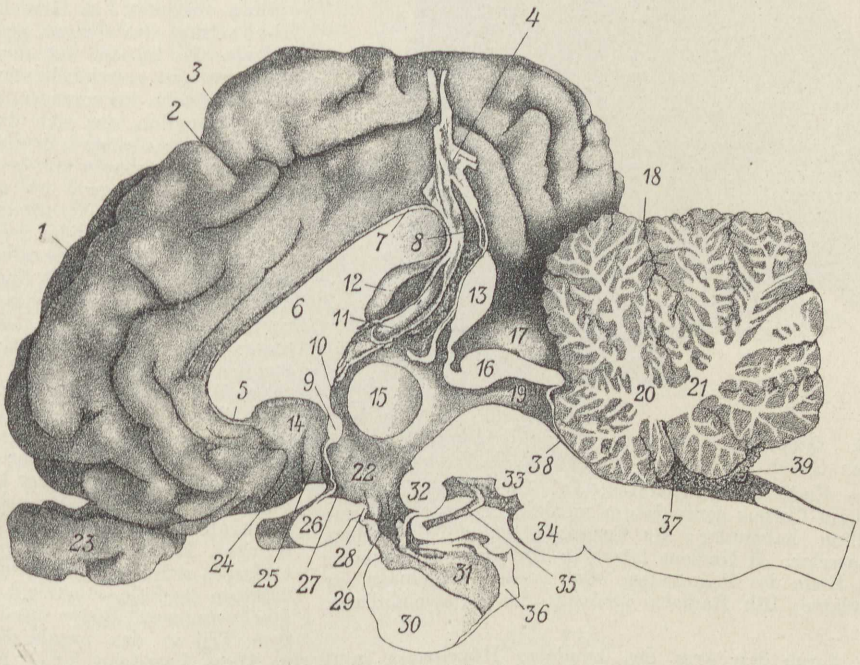

Abb. 1142. Medianschnitt durch das Rinderhirn. 4:5.

1 Sulcus frontalis medialis; 2 Sulcus transversus; 3 Polus sagittalis; 4 ausgeschnittener Rest der Gehirnsichel, das Ende des Epiphysenschlauches enthaltend; 5 nasales Ende der Stria longitudinalis lateralis Lancisii; 6 Schnittfläche vom Balken, Fornix und Septum pellucidum; 7 Stria longitudinalis lateralis Lancisii; 8 Plexuszotten des geöffneten Recessus suprapinealis; 9 Commissura nasalis; 10 Columna fornicis; 11 V. cerebri int.; 12 Tuberculum gyri dentati, dahinter die Balkenwindung; 13 Corpus pineale; 14 Area praecommissuralis Brocae; 15 Massa intermedia; 16 Durchschnitt der Lamina quadrigemina; 17 ihre nasalen Hügel; 18 Sulcus primarius cerebelli; 19 Aquaeductus cerebri; 20 Truncus nasalis arboris vitae; 21 Truncus caudalis arboris vitae; 22 Pars hypothalamica ventriculi tertii; 23 Bulbus olfactorius; 24 medialer Winkel des Trigonum olfactorium; 25 medialer Schenkel des Lemniscus diagonalis rhinencephali; 26 Chiasma opticum; 27 Recessus opticus ventriculi tertii; 28 Commissura Guddeni; 29 Infundibulum mit Recessus infundibuli; 30 Darmteil und 31 Hirnteil der Hypophyse; 32 Corpus mamillare; 33 Ganglion interpedunculare; 34 Ponsquerschnitt; 35 N. oculomotorius; 36 Durarest; 37 Apertur zur Dachkammer des Kleinhirns; 38 Velum medullare nasale; 39 Plexus chorioideus medianus rhombencephali.

und der sie überkleidenden Tela chorioidea aufgebauten Sackes, der sich zwischen das Splenium corporis callosi, Corpus pineale und die beiden Balkenwindungen über das dorsale Balkenende einzwängt, von großen venösen Gefäßen umgeben gegen die Falx cerebri aufsteigt und blind endet (Abb. 1088 f''' u. 1142 8). Seine Innenfläche weist dichte, zottige Plexus chorioidales auf, die den Recessus ausfüllen (Abb. 1144 Rsp). Das Bindegewebsstratum der beim Hunde paarigen Plexuskämme dieses Recessus enthält gewöhnlich kleine Verbände von Fettzellen (Dexler [185 a]), die mit den Zellen des gelben Knochenmarkes identifiziert werden. Die nasale Wand des Recessus suprapinealis geht in das Dach des 3. Ventrikels über. An der ventrikulären Ventralfläche des Mittelstückes der kaudalen Kommissur geht das Ependym bei allen Haussäugern wie auch beim Menschen in eine sagittale Anhäufung großer, schmaler, zylindrischer Zentralgeiselzellen (Sinneszellen) über; dieser Zellkomplex heißt Subkommissuralorgan oder Sagittalorgan (Abb. 1144 Ld, Lvc, Sf). An ihm setzt sich das kraniale Ende einer kernlosen Riesenfaser — des Reisnerschen Fadens — an, die durch die Ventrikel des Mittel- und Nachhirns und den Rückenmarkskanal bis zum Conus terminalis reicht (Agduhr [13], v. Kölliker [476], Kolmer [479], Marburg [594] und Sargent [789]).

2. An der Medialfläche des Thalamus opticus stößt man neben der *Massa intermedia* (Abb. 1142 15) oft auf eine kleinere, von ihr abgesprengte akzessorische Kommissur. Ventral wird die Massa intermedia des erwachsenen Tieres von einer gegen das For. interventriculare ziehenden undeutlichen Bogenfurche, *Sulcus hypothalamicus (Monroi)*, umzogen. Durch die Massa intermedia wird die mediale Thalamusfläche in ein kleineres dorsales und ein größeres ventrales Segment geschieden. 3. Die Kaudalfläche des Thalamus weist eine von dem nasalen Vierhügelpaar ausgehende verwaschene Radiärstreifung auf, die an der Peripherie in eine zu dieser parallele Streifung übergeht und sich in das Wurzelgebiet des Tractus opticus fortsetzt. 4. Die Lateralfläche trägt das *Corpus geniculatum mediale*. Es ist ein bei den Haussäugern gut entwickeltes und über die Oberfläche hervorragendes längsovales Ganglion, das sich durch den *Sulcus limitans corporis geniculati* von der Umgebung abhebt und beim Hund etwa doppelt so groß ist wie beim Pferd und Rinde. Es nimmt an der Verteilung der Wurzeln des Tractus nur indirekten Anteil, da es von diesen überzogen, nicht aber als Endkern benützt wird und bei Atrophie der Sehnerven nicht degeneriert. Die Hauptmasse der vom Tractus opticus kommenden Faserbündel wendet sich dorsal zum Corpus geniculatum laterale (Abb. 1131 15) und gegen die kaudodorsale Thalamusfläche sowie als Bestandteil des nasalen Vierhügelarms zum nasalen Hügelpaar der Vierhügelplatte; alle 3 Abschnitte gehören zur nasalen oder lateralen Traktuswurzel. Ein kleinerer Teil der Traktusfasern zieht gegen das Corpus geniculatum mediale, überzieht dieses in geschwungenen Bögen und gelangt zum Teil in das nasale Hügelpaar, zum Teil durch den Arm des kaudalen Hügelpaars in dieses. Diese kaudale Traktuswurzel (Abb. 1131 9) ist in ihrer Zusammensetzung noch nicht sicher erforscht; sie enthält größtenteils die Fortsetzung der nasalen Kommissur und hat mit der optischen Erregung nichts zu tun, da sie bei Optikusatrophie samt dem Corpus geniculatum mediale erhalten bleibt (Dean and Usher [171], Karplus und Kreidl [443], Krause [494], Luciani und Seppilli [576], v. Nißl [681], Obersteiner [683] und Probst [722 u. 723]).

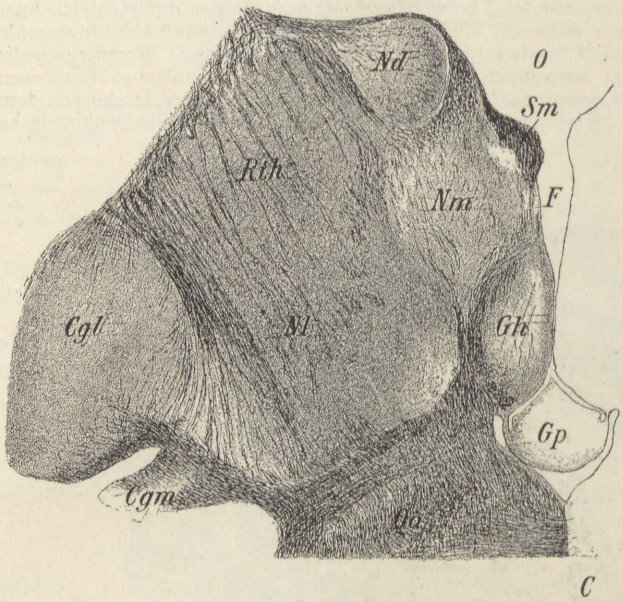

Abb. 1143. Querschnitt durch die dorsale Region eines Sehhügels der Katze (v. Kölliker).

C kaudales Ende des Präparates; **Cgl** Corpus geniculatum laterale; **Cgm** Corpus geniculatum mediale; **F** Fossa thalami; **Gh** Ganglion habenulae; **Gp** Corpus pineale; **Nd** Nucleus dorsalis anterior; **Nl** Nucleus lateralis; **Nm** Nucleus medialis; **O** nasales Ende des Präparates; **Qa** nasales Hügelpaar der Vierhügelplatte; **Rth** Radiatio thalami; **Sm** Stria medullaris.

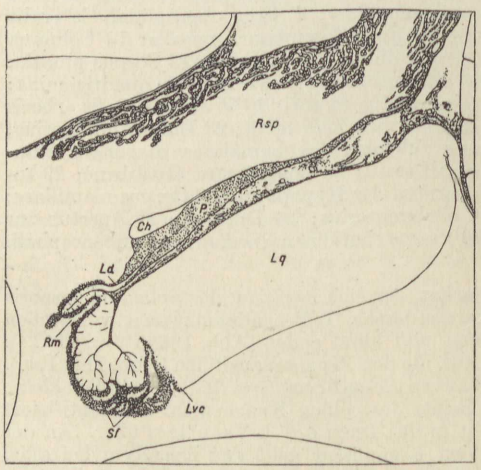

Abb. 1144.

Abb. 1144. Medianschnitt durch die Vierhügelplatte des Hundes (englische Bulldogge).

Ch Commissura habenularum; **Ld** dorsale Grenze und **Lvc** ventrale Grenze der Epithelplatte des Subkommissuralorgans; **Lq** Lamina quadrigemina; **P** stark in die Länge gezogene Zirbel mit eingestreuten Restbündeln der dorsalen Randfasern der kaudalen Hirnkommissur; **Rm** Recessus mesocoelicus ventriculi tertii; **Rsp** Recessus suprapinealis ventriculi tertii in dem lang ausgezogenen Epiphysenschlauche der Tela chorioidea mit dorsomedialen Plexuszotten; **Sf** angeschnittene Sagittalfalten des Subkommissuralorgans.

5. An der Ventralfläche liegt das *Corpus mamillare* als ein beim Pferd erbsengroßer, flacher, unpaarer weißer Knoten im Nasalende der Fossa interpeduncularis; es hängt beim Rinde kaudal etwas über, wodurch eine *Fovea* s. *Recessus nasalis fossae interpeduncularis* entsteht.

B. **Innere Konfiguration.** a) Der Sehhügel (Abb. 1143 Rth, 1146 Th, 1159 Th u. 1163 To) besteht aus grauer Substanz, die durch weiße Fasermassen zerspalten ist, wodurch er beim Menschen in mehrere schalenartig umeinander gelagerte Kerne zerfällt. Durchschneidet man das Zwischenhirn quer in der Höhe des Corpus mamillare (Abb. 1159 Cm), so bemerkt man eine graue, weiß gesprenkelte Schnittfläche, auf der das Gebiet des Thalamus medial und dorsal durch die Wand des 3. Ventrikels bzw. durch die Tela chorioidea und lateral von der Capsula interna (Abb. 1159 Ci) begrenzt wird, die sich in den Hirnschenkelfuß fortsetzt und den Thalamus in großem Bogen lateral umgreift. Am Medialrande dieses Bogens liegt dorsal ein dünnes, unterbrochenes Markblatt, durch das stark gewellte Faserbündel in die Seitenpartien des Thalamus eintreten und diese gitterförmig durchbrechen. Die beiden beim Pferde kaum auseinanderzuhaltenden Abschnitte heißen Gitterschicht, *Lamina medullaris ext.* Das medial von ihr liegende und an den Ventrikel grenzende Stratum läßt ein rundliches Gebiet, den *Nucleus medialis hom.*, erkennen (Abb. 1143 Nm), der seitlich an den *Nucleus lateralis* (Nl) und nasal an den bei den Karnivoren besonders großen und prominenten *Nucleus dorsalis anterior (nasodorsalis)* (Nd) stößt. Letzterer zerfällt beim Hund in 2 Teile. Kaudodorsal wird er vom *Nucleus disseminatus* überdeckt, der sich kaudal zur Kuppe des Nucleus lateralis ausbildet. Die innige Verbindung des letzteren mit dem Corpus geniculatum laterale legt die Deutung des Nucleus disseminatus als Optikuskern nahe. Das zentrale Höhlengrau läßt sich makroskopisch nirgends von den Ganglien des Thalamus scheiden.

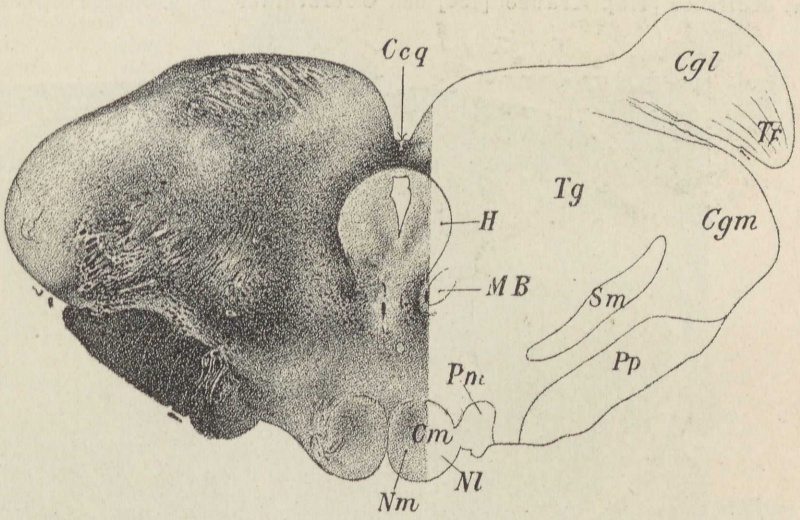

Abb. 1145.

Abb. 1145. Gehirnstamm-Querschnitt des Hundes durch die Mitte des Corpus mamillare. Weigert-Präparat. 3 : 1.

Ccq nasale Kommissur der Vierhügel; **Cgl** Corpus geniculatum laterale; **Cgm** Corpus geniculatum mediale; **Cm** Corpus mamillare; **H** zentrales Höhlengrau; **MB** Fasciculus retroflexus; **Nl** Nucleus lateralis und **Nm** Nucleus medialis corporis mamillaris; **Pm** Pedunculus mamillaris; **Pp** Pes pedunculi; **Sm** Lemniscus medialis; **Tg** Tegmentum; **Tr** Tractus opticus.

b) Unmittelbar nasal vom Nucleus ruber beginnt als Fortsetzung der Haube des Mittel- und Hinterhirns die Haube des Zwischenhirns, *Regio subthalamica pedunculorum* (Abb. 1145 u. 1146). Der Hypothalamus, als dessen wichtigstes Ganglion ein auf dem Pes pedunculi ruhender Körper von linsenförmigem Querschnitt, der *Nucleus subthalamicus* s. *Corpus Luysii* (Abb. 1159 CL), auffällt, ist stark vaskularisiert. Ein zweites Hauptganglion ist das paarige *Corpus mamillare* (Abb. 1142 32). Jede Hälfte zerfällt in 2 besondere Ganglien (Abb. 1145 Nl u. Nm), die eigene Faserzüge entsenden. Äußerlich sind beide Ganglienpaare bei den Haustieren mit Ausnahme der Karnivoren zu einem Organ verschmolzen. Kaudal reicht in den Hypothalamus noch die *Substantia nigra (Soemmeringi)* (Abb. 1132 u. 1133 Sn) des Mittelhirns hinein.

c) Das *Corpus geniculatum mediale* (Abb. 1145 u. 1146 Cgm) besitzt einen weißen Überzug von der kaudalen Wurzel des Tractus opticus, während seine zentrale graue Substanz mit dem Thalamus verschmilzt. Das *Corpus geniculatum laterale* (Abb. 1145 Cgl) besteht aus abwechselnden Lagen weißer und grauer Substanz. Erstere stammen aus dem Tractus opticus. Unmittelbar ventral vom Corpus geniculatum mediale findet sich das *Corpus parabigeminum (Bechterew)*, das beim Schweine manchmal auch über die Oberfläche als kleines Knötchen hervorragt. Es besteht aus kleinen Zellen und entsendet Fasern zur Haube und zum Corpus geniculatum mediale.

d) Die grauen Massen des Zwischenhirns dienen als End- und Durchgangsstationen für verschiedene effektorische und rezeptorische Bahnen, die von den Hemisphären und vom Rückenmark kommen; die Thalamuskerne (Neiding [678], Obersteiner [683], Probst [723], Roussy [776] und Tilney [947]) sind durch verschieden mächtige Faserbündel untereinander verbunden. Die im Zwischenhirn vorhandenen wichtigeren Faserzüge sind folgende:

α) Das *Stratum zonale*, die Gürtelschicht, ist ein Fasergeflecht der Dorsalfläche des Thalamus, das sich im wesentlichen aus Fasern der lateralen Optikuswurzel und aus einem Bruchteile der in der Gratioletschen Sehstrahlung inbegriffenen Fasern aus dem Hinterhauptslappen aufbaut. Die Fasern verlaufen sagittal über den Sehhügel, ehe sie sich in ihn einsenken.

β) Die *Stria medullaris thalami* (Abb. 1092 20 u. 1146 Tt) enthält Fasern vom Fornix, Thalamus und Septum pellucidum und endet im Ganglion habenulae; sie führt auch Fasern, die das Ganglion habenulae passieren, sich im Zwischenhirndache kreuzen und in die *Pedunculi corporis pinealis* treten.

γ) Der *Fasciculus retroflexus* s. *habenulopedunclaris*, das Meynertsche Bündel (Abb. 1146 MB), ist ein vom Ganglion habenulae kommender Strang, der in medial konkavem Bogen zwischen zentralem Höhlengrau und Thalamus ventral zieht und hauptsächlich im *Ganglion interpedunculare* endet; es ist das eine median in der Substantia perforata caudalis, knapp am nasalen Brückenrande gelegene, bei den Herbivoren über die Oberfläche kugelig vorragende Ganglienzellenanhäufung (Abb. 1142 33 und Abb. 1149 23). Die Fasern der *Commissura caudalis diencephali* stammen zum Teil aus einem Kern in der Tiefe des kaudalen Thalamusgebietes und aus dem Fasciculus longitudinalis dorsalis, zum Teil ziehen sie zerstreut in das Grenzgebiet von Mittelhirn und Thalamus und verlieren sich dort.

δ) Der *Nucleus subthalamicus* wird allseitig von Faserungen umgeben; ventral von ihm ziehen feine Bündel als *Fibrae perforantes* durch den Hirnschenkelfuß. Die *Commissura hypothalamica* verbindet beide Corpora Luysii. Vom lateralen Ganglion des Corpus mamillare geht die *Radix columnae fornicis* nach der Ammonsrinde (Abb. 1146 VF u. 1159 Cm) und vom medialen der *Fasciculus thalamomamillaris* (das Vicq d'Azyrsche Bündel) (Abb. 1146 VA) nach dem Nucleus nasodorsalis thalami. Von diesem Ganglion geht noch ein starkes Bündel kaudal zum medialen Rande des Hirnschenkelfußes, der *Pedunculus corporis mamillaris*. Querverlaufende Fasern finden sich nur spärlich in der Massa intermedia. Auch im zentralen Höhlengrau tauchen vereinzelte Längsfasern auf, die sich weiter kaudal zum *Fasciculus longitudinalis dorsalis* zusammenlegen (Fraser [262 u. 263], van Gehuchten [292], v. Kölliker [476], Krause [494] und Obersteiner [683]).

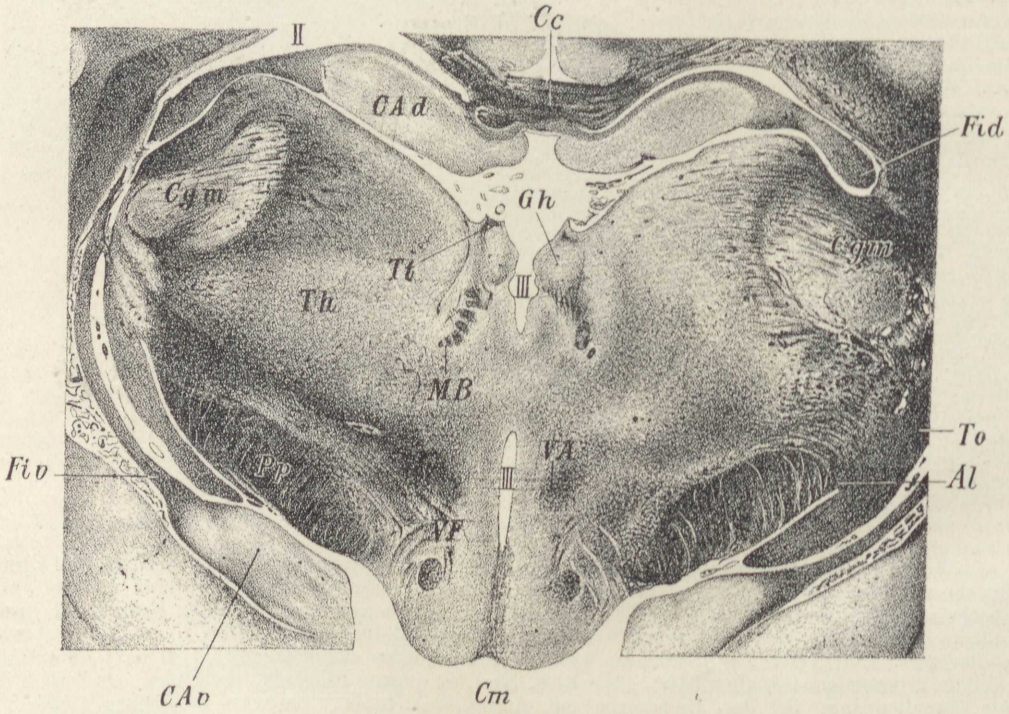

Abb. 1146. Querschnitt durch den Hirnstamm des Hundes in der Höhe des Ganglion habenulae. Weigert-Präparat. 3 : 1 (Probst).

Al Ansa lenticularis; **CAd** dorsales Ende des Ammonshorns, **CAv** sein ventrales Ende; **Cc** Corpus callosum; **Cgm, Cgm** Corpus geniculatum mediale; **Cm** Corpus mamillare; **Fid** Fimbria, **Fiv** ihr ventraler Teil; **Gh** Ganglion habenulae; **MB** Fasciculus retroflexus; **Pp** Pes pedunculi; **Th** Thalamus; **To** Tractus opticus; **Tt** Habenula; **VA** Fasciculus thalamomamillaris; **VF** Columna fornicis; **II** Seitenventrikel; **III** 3. Ventrikel.

Zu den effektorischen Thalamusbahnen gehören die durch den Stabkranz des Sehhügels, *Radiatio thalami*, und von und zu allen Teilen der Großhirnrinde (Abb. 1164 H), zum Nucleus caudatus (*Tractus striothalamicus*), zum Nucleus ruber, zum Kleinhirn und zur Brücke gehenden Fasern. Die rezeptorischen Bahnen bestehen aus Zuzügen von kaudalen Gehirnregionen: aus dem Kleinhirn und dem roten Kern, *Tractus cerebellorubrothalamicus*, aus der medialen Schleife, der zentralen Trigeminus- und Vagusbahn und aus dem Rückenmarke, *Tractus spinothalamicus*.

In den Maschen des zentral unvollständigen bindegewebigen Stützgerüstes der von einer Bindegewebskapsel umhüllten Zirbel liegt das Parenchym, das aus Glia und verschieden gestalteten Drüsenzellen besteht. Von den Stielen der Zirbel her strahlen Nervenfasern ein. Ganglienzellen fehlen, dagegen sind Pigment, Amyloidkörperchen (Mensch, Pferd, Wiederkäuer), als Involutionserscheinungen Zysten und Hirnsand (Mensch, Wiederkäuer, Schwein) und glatte und quergestreifte Muskelfasern (Rind) nicht selten (Cutore [168], Funkquist [277], Gerlach [301], d'Hollander [391], Illing [410], Jordan [432], Miller [626] und Trautmann [958]).

3. Endhirn, Telencephalon.

Über die die **Pars optica hypothalami** bildenden Endhirnorgane, und zwar Chiasma opticum, Tractus opticus, Lamina terminalis, Tuber cinereum und Hypophyse, ist zu dem S. 779, 792 u. 808 Gesagten noch folgendes hinzuzufügen:

1. Die *Tractus optici* (Abb. 1081 6′, 1095 To u. 1131 17) bilden an der Basalfläche des Gehirns das *Chiasma opticum*, aus dem sich nasal die *Nervi optici* (Abb. 1081 u. 1149) fortsetzen. Dorsal liegt das Chiasma opticum der Hirnbasis lose an. Kaudal hängt es mit dieser organisch zusammen durch die Lamina terminalis, die sich wenige Millimeter weit an den Nn. optici nasal fortsetzt. Mit dem Tuber cinereum verschmilzt das Chiasma, ist jedoch von ihm durch den seichten *Sulcus limitans caudalis chiasmatis* (Abb. 1149) getrennt. Im Chiasma opticum erfolgt die Kreuzung der Sehnervenfasern und der Übergang einiger Kommissuren (Dexler [184], Obersteiner [683], Probst [724] und Villiger [988]). Die aus der Retina kommenden Fasern des Sehnerven gehen durch das Chiasma zum kleineren Teil in den Tractus opticus der gleichen und zum größeren Teil in den der Gegenseite (Abb. 1147). Es erfolgt bei allen Haussäugern eine partielle Kreuzung der Optikusfasern. Zu den Kommissurenfasern des Chiasma opticum gehören: 1. solche, die im kaudalen Chiasmawinkel von einem Tractus opticus zum anderen ziehen; sie kommen vom Corpus geniculatum mediale, stehen mit der optischen Erregungsleitung nicht in direktem Zusammenhang und bilden die Guddensche Kommissur (Abb. 1142 28 und 1147). 2. Dorsal von ihr liegt die Meynertsche Kommissur, deren Fasern in das Corpus Luysii einstrahlen. 3. Die Forelsche Kommissur ist ein dünnes Bündel von Fasern, die sich im Boden des 3. Ventrikels kreuzen.

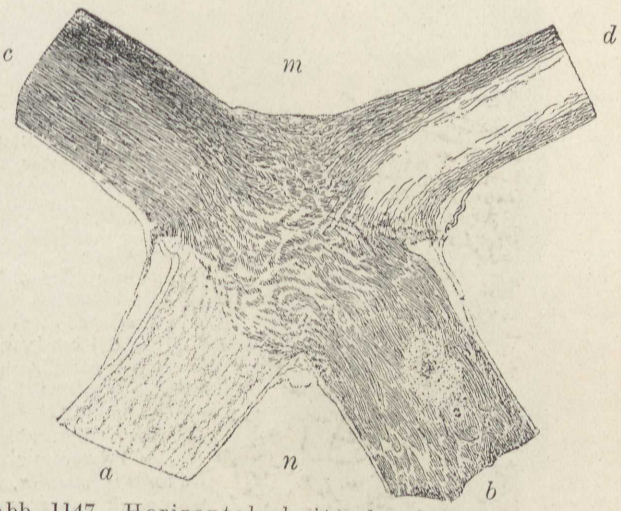

Abb. 1147. Horizontalschnitt durch das Chiasma eines Pferdes mit linksseitiger Bulbusatrophie. Weigert-Präparat. 6 : 1.

m kaudale und **n** nasale Kante des Chiasma; **a** degenerierter linker N. opticus; **b** normaler rechter N. opticus; **c** linker Tractus opticus; **d** rechter Tractus opticus, an der nasalen Kante normale, aus dem gleichseitigen Nerven stammende Fasern enthaltend. An der kaudalen Kante beider Tractus normale Bündel der Guddenschen Kommissur.

2. Die *Lamina terminalis* ist ein dünnes, schmales graues Blättchen, das vom Chiasma bis zur Commissura nasalis telencephali reicht (Abb. 1142 zwischen 9 u. 26), wo sich seine weitere Fortsetzung in die Decke des Zwischenhirns dem freien Auge entzieht.

3. Umfang und Gewicht der Hypophyse (Abb. 1142 30, 31 u. 1151 8) wechseln bei den Haustieren nach der Tierart beträchtlich. Die größte Hypophyse besitzt das Rind, die kleinste die Katze. Sie liegt zwischen dem dorsalen und dem ventralen Blatte des *Diaphragma sellae turcicae durae matris*. Das im dorsalen Blatte befindliche For. diaphragmatis ist beim Menschen und Rinde so eng, daß nur das Infundibulum passieren kann, beim Pferde hingegen so weit, daß es die Hypophyse nahezu horizontal umfaßt. Bei den Karnivoren und auch beim Schwein ist die Hypophyse nur in eine verhältnismäßig seichte Durafurche eingesenkt. Sie wird dort nur an ihrem kaudodorsalen Pole von einer Duraduplikatur überdacht, die beim Hunde partiell verknöchert. Die Hypophyse des Rindes, Schafes und der Ziege ist von einem starken intraduralen Gefäßnetz umgeben (Abb. 1131 22), das in geringerer Entwicklung auch beim Schweine vorhanden ist. Histologisch hat man an der Hypophyse zu unterscheiden: 1. einen grauweißen Hirnteil, zerebralen Lappen (Abb. 1082—1086), der den knotig verdickten Endteil des Infundibulums darstellt, und 2. einen Darmteil, bestehend aus dem rotgrauen, dunkelfleckigen Drüsenteil und dem gelbweißen Zwischenlappen *(Pars intermedia)*. Der Darmteil überzieht den Hirnteil je nach der Tierart sogar bis über das Tuber cinereum *(Pars tuberalis* nach Tilney [947 a]) und enthält mit kolloidhaltiger Substanz gefüllte Zysten. Der Drüsenteil enthält chromophile und chromophobe Zellen.

Bei den Wiederkäuern liegt der Hirnteil kaudodorsal in einer grubigen Vertiefung des Darmteils, beim Menschen kaudal von ihm. Bei dem Pferd und den Karnivoren wird er von letzterem allseitig umschlossen. Beim Schweine schlägt sich der Darmteil über das zum zerebralen Lappen anschwellende Infundibulum isthmusartig hinüber (Abb. 1082—1086). Mit Ausnahme des Pferdes haben alle Haussäuger zwischen Drüsenteil und Zwischenlappen eine Hypophysenhöhle (Abb. 1083 bis 1086 c), die vom Recessus infundibuli ventriculi III und der Infundibularhöhle der Hypophyse auseinanderzuhalten ist. In der Hypophyse älterer Individuen treten gewöhnlich Degenerationszustände verschiedener Art auf (Fischera [244], Trautmann [959], Woerdemann [1021] und Wulzen [1025]).

4. Von der Mitte des *Tuber cinereum* geht das *Infundibulum* (Abb. 1149 4) als ein aus nervöser Substanz bestehender zarter Schlauch ab (Abb. 1142 29), der den *Recessus infundibuli* (s. S. 780) enthält und vor oder nach dem Eintritt in die Dorsalregion der Hypophyse blind endet oder sich als Infundibularhöhle der Hypophyse in den Hirnteil fortsetzt (s. S. 780). Im Tuber cinereum finden sich neben

spärlichen Kommissurenfasern 2 Reihen kleiner Ganglien, von denen die medial gelegenen *Nuclei tuberis* und die weiter lateral befindlichen *Nuclei supraoptici* heißen.

Riechhirn. Vom *Pallium encephali* pflegt man das *Rhinencephalon*, das Riechhirn, abzutrennen (s. phylogenetische Entwicklung, S. 809). Zu ihm gehört jener Teil des Endhirns, der nasolateral vom Tractus opticus und medial vom Sulcus rhinalis liegt und kaudal den Gyrus subcallosus und die Substantia perforata nasalis umschließt, ferner der Gyrus hippocampi und ein Teil des Gyrus fornicatus nebst dem kaudal von der Substantia perforata nasalis gelegenen Lobus piriformis; der Riechlappen umfaßt also den ganzen Basalteil des Endhirns medial vom Sulcus rhinalis mit den genannten Windungsgebieten der medialen und kaudoventralen Hemisphärenregion; er ist bei allen Haussäugern als makrosmatischen Tieren (s. S. 847) sehr groß und vielfach gegliedert (Flatau-Jacobson [245], Hatschek [348], Heines-Marion [358 b], v. Kölliker [476], Löwenthal [575], Probst [721] und Retzius [745]).

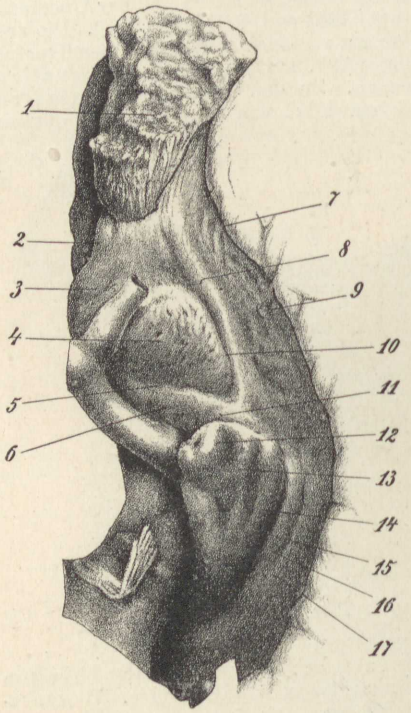

Abb. 1148. Ventralansicht des Riechhirns vom Pferde. 1 : 1.

1 Bulbus olfactorius; 2 Gyrus olfactorius medialis; 3 Stria olfactoria medialis; 4 Trigonum olfactorium; 5 Sulcus diagonalis; 6 Lamina perforata nasalis; 7 Sulcus rhinalis nasalis; 8 Stria olfactoria lateralis; 9 Gyrus olfactorius lateralis; 10 Sulcus arcuatus; 11 Gyrus intermedius rhinencephali; 12 Gyrus lunaris; 13 Gyrus ambiens; 14 Gyrus ambiens lateralis; 15 Sulcus und 16 Gyrus sagittalis medialis lobi piriformis; 17 Gyrus sagittalis lateralis lobi piriformis.

Das nasale Ende des Rhinencephalon besteht zentral aus weißer, peripher aus grauer Substanz und trägt teilweise einen weißen Faserbelag, von dem mehrere Faszikel, *Striae* oder *Tractus*, abgehen. Es ist einer Hirnwindung homolog und heißt *Gyrus olfactorius communis* (Retzius [745]). Dieser trägt nasal den durch den *Sulcus limitans bulbi olfactorii* von ihm abgesetzten *Bulbus olfactorius* und spaltet sich (s. S. 780) in 2 kaudal ziehende Riechwindungen, den *Gyrus olfactorius medialis* und *lateralis;* beide schließen das *Trigonum olfactorium* zwischen sich ein (Abb. 1148 4).

Der *Bulbus olfactorius* (Abb. 1148 1) ist ein dorsal aufgekrümmter spatelförmiger, hohler Hirnlappen, der sich mit seiner glatten, seichten dorsalen Exkavation an die *Facies olfactoria pallii* anschmiegt. Sein Innenraum ist der *Ventriculus bulbi olfactorii*. Dorsomedial ist der Bulbus von grauer, dorsolateral von weißer Substanz überzogen und ventral mit einem dichten, bürstenartigen Belag feiner, kurzer Fasern, *Fila olfactoria* (Abb. 1150 Fi), versehen. Über den *N. terminalis* s. S. 839. Der *Gyrus olfactorius communis* ist beim Pferd 1 cm lang, 1½ cm breit und ventrolateral von weißer Substanz, *Tractus olfactorius communis*, bedeckt, die sich zum größten Teil als *Tractus* s. *Stria olfactoria lateralis* (Abb. 1148 8) an die Medialkante des Gyrus olfactorius lateralis begibt und kaudal zieht. Ein kleiner Teil tritt in die Spitze des Trigonum olfactorium als der kleine *Tractus* s. *Stria olfactoria intermedia*, mittlere Riechwurzel (Abb. 1081 2‴), ein, und ein unbedeutender Rest geht als *Tractus olfactorius medialis*, mediale Riechwurzel (Abb. 1148 3), zum Gyrus olfactorius medialis (2). Der *Gyrus olfactorius lateralis* (9) trägt an seiner dem Sulcus rhinalis zugewandten Seite zahlreiche Kerben und Wulstungen, wird kaudal breiter und geht mit einer scharfen Biegung medial in den Lobus piriformis über. Seine mediale Seite ist glatt und weiß und durch den *Sulcus arcuatus rhinencephali* (Abb. 1148 10) vom Trigonum olfactorium geschieden. Der an dieser Kante verlaufende *Tractus olfactorius lateralis* entsendet zarte Faserbündel nach der grauen Rinde des Gyrus olfactorius lateralis, wird immer schmaler und strahlt mit einem Bogen in den nasalen Abhang des Lobus piriformis aus. Der *Gyrus olfactorius medialis* (2) ist kürzer und geht an der Kante zwischen der basalen und der medialen Hemisphärenfläche in die Stirnwindungen über. Lateral hebt er sich vom Trigonum olfactorium durch eine undeutliche Furche ab, da der auf ihn übergehende Tractus olfactorius medialis so unscheinbar ist, daß man ihn nur als ganz zarten, weißen Anflug nahe seiner Medialkante wahrnimmt. Über das *Trigonum olfactorium* (4) s. S. 780.

Der *Lobus piriformis* s. *hippocampi* (s. S. 779 u. Abb. 1081 5 u. 1149 bei 19) bildet an seiner nasomedialen Ecke ventral eine stumpfe Spitze, *Caput* (Abb. 1151 7), die steil gegen den Lemniscus diagonalis abfällt und mit einem weißen Belag, beim Schwein und Menschen außerdem mit einem *Gyrus rhinalis intermedius* versehen ist. Die übrige Oberfläche ist bei den Karnivoren glatt, zeigt aber beim Pferd eine ziemlich konstante Dreiteilung in longitudinaler Richtung, und zwar findet man sie an der Spitze des Lobus piriformis in einen kugeligen *Gyrus lunaris* (Abb. 1148 12 u. 1149 19) umgebildet, der nasomedial eine durch ein Gefäß bedingte Einziehung besitzt (Abb. 1148). Zwischen ihn und den Tractus opticus zwängt sich ein kleines Läppchen, das ventrale Ende des *Gyrus dentatus*, ein. Ein seichter *Sulcus semiannularis* trennt den Gyrus lunaris lateral vom *Gyrus ambiens* (13), der beim Pferde häufig durch eine Sekundärfurche in einen medialen und einen lateralen Teil geschieden wird; diese werden durch den *Sulcus sagittalis medialis lobi piriformis* (Abb. 1148 15) von dem am meisten lateral gelegenen Rindengebiete dieses Lappens geschieden, das häufig noch durch einen *Sulcus sagittalis lateralis* in einen *Gyrus lobi piriformis medialis* und *lateralis* (16 u. 17) zerlegt wird. In der Tiefe des Gyrus ambiens liegt die bei den Karnivoren besonders deutliche *Insula lobi piriformis* (Hatschek [348]).

Beim Rind ist der *Gyrus olfactorius lateralis* (Abb. 1148 9 u. 1149 2) im Gegensatze zu dem unscheinbaren und kurzen *Gyrus olfactorius medialis* (Abb. 1148 2 u. 1149 1) dick und breit. Ein mittlerer *Tractus olfactorius* ist deutlich. Der *Gyrus lunaris* (19) bildet einen ansehnlichen Hügel und ist durch einen deutlichen *Sulcus semiannularis* vom Gyrus ambiens gesondert. Seitlich wird dieser vom *Gyrus sagittalis lobi piriformis* (21) flankiert, der nasal in den Gyrus olfactorius lateralis übergeht. Der *Lemniscus diagonalis* (18) ist ein scharf umrissenes, schmales weißes Band, dessen medialer Schenkel an der Commissura nasalis vorbeizieht und in der Area praecommissuralis in der Richtung gegen den Fornix unter dem Balkenknie verschwindet. Kaudal vom Lemniscus diagonalis findet sich zwischen ihm und der kaudodorsalen Chiasmakante ein schmales graues Feld, das an die mediale Hemisphärenfläche übertritt und bis über die Commissura nasalis verfolgt werden kann. Die Homologie dieser Teile ist zweifelhaft; namentlich bleibt dieses präkommissurale graue Feld in seinen Beziehungen zum Riechhirn unklar, gleichgültig, ob man mit Retzius das Trigonum olfactorium oder mit Ziehen den Lemniscus diagonalis als Homologon der Substantia perforata nasalis ansieht.

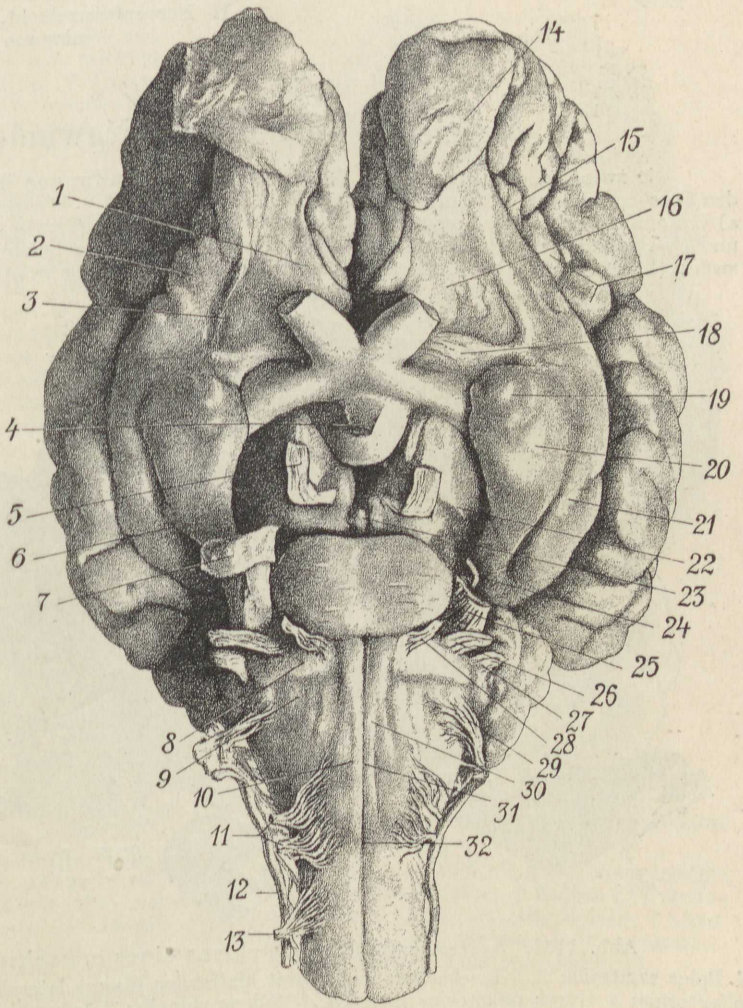

Abb. 1149.

Abb. 1149.
Ventralansicht des Rindergehirns. 1 : 1.
1 Gyrus olfactorius medialis; 2 Gyrus olfactorius lateralis; 3 Tractus olfactorius lateralis; 4 Infundibulum; 5 N. oculomotorius; 6 Sulcus sagittalis lobi piriformis; 7 Ganglion semilunare; 8 Corpus trapezoideum; 9 Tuberculum faciale ventrale; 10 Eminentia olivaris; 11 N. hypoglossus; 12 N. accessorius; 13 Ventralwurzel d. 1. Halssegmentes; 14 Bulbus olfactorius; 15 Sulcus rhinalis nasalis; 16 Trigonum olfactorium; 17 Inselwindung; 18 Lamina perforata nasalis s. Lemniscus diagonalis; 19 Gyrus lunaris lobi piriformis; 20 Gyrus ambiens; 21 Gyrus sagittalis lobi hippocampi; 22 Tractus peduncularis transversus; 23 Ganglion interpeduncolare; 24 N. trochlearis; 25 N. trigeminus; 26 N. facialis; 27 N. acusticus; 28 N. abducens; 29 N. vagoglossopharyngeus; 30 Pyramide; 31 Fissura mediana ventralis medullae oblongatae; 32 Pyramidenkreuzung.

Das Riechhirn des Schweines ist noch umfangreicher und sein Riechhügel so weit vorgetrieben, daß er ein *Tuberculum olfactorium* bildet. Besonders deutlich sieht man bei diesem Tiere die Faserung des Tractus olfactorius als zarten, weißen Anflug den Gyrus olfactorius lateralis überziehen; die mediale Riechwurzel ist sehr undeutlich.

B. **Innere Konfiguration.** Der *Ventriculus bulbi olfactorii* (Abb. 1150 C) ist mit Flimmerepithel ausgekleidet. Seine graue Rindensubstanz zerfällt in mehrere Schichten. Aus der Riechschleimhaut ziehen zu ihm die *Fila olfactoria* (Abb. 1150 Fi) des *Nervus olfactorius*.

Die *Striae olfactoriae* bestehen aus Nervenfasern, die zum Teil aus dem Bulbus olfactorius stammen, von dem auch Faserzüge zum Ammonshorn, zur Commissura nasalis, zum Fornix, Septum pellucidum, Nucleus caudatus und Trigonum olfactorium verlaufen. Letzteres besteht aus grauer Substanz, die den Kopf des Nucleus caudatus (Abb. 1150 Ca) überzieht. Bei der Katze kommt dorsomedial vom Bulbus olfactorius ein kleiner Nebenbulbus vor. Als *N. terminalis* wird beim Menschen, Pferd und Schaf ein rudimentärer Nervenfaden beschrieben, dessen Fasern aus verschiedenen Teilen der Nasenschleimhaut

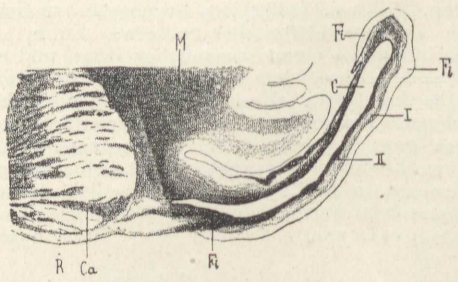

Abb. 1150.

kommen und unter Einschaltung kleiner Ganglien zum Tractus olfactorius medialis ziehen, in den sie einstrahlen (Brookover and Jackson [134], Johnston [429], v. Kölliker [476] und Krause [494]).

Abb. 1150. Sagittalschnitt durch den Bulbus olfactorius des Pferdes. Weigert-Präparat. 1 : 1. **C** Ventrikel des Bulbus olfactorius; **Ca** Kopf des Nucleus caudatus; **Fi, Fi, Fi** Schicht der Fila olfactoria und Glomeruli olfactorii; **M** Marklager des Stirnhirns; **R** Rinde des Nucleus caudatus. I weiße Marksubstanz, die in den Tractus olfactorius communis übergeht; II Nervenfaserschicht, die der Pars olfactoria commissurae nasalis angehört.

Spezielles über die Gehirnwindungen.

Die zwischen den Furchen (S. 795 ff.) gelegenen Windungen des Gehirnmantels werden nach den Furchen benannt. **I. Mensch.** (Broca [126], Retzius [746], v. Waldeyer [1000] und Ziehen [1033].) a) Lateralfläche. Der *Gyrus frontalis superior* (Abb. 1107 a, a) zwischen Sulcus frontalis superior (3) und Sulcus callosomarginalis schließt den vorderen Teil der Mantelkante in sich. Der *Gyrus frontalis medius* (b, b) zwischen der erstgenannten Furche und dem Sulcus frontalis inferior (2) wird durch den

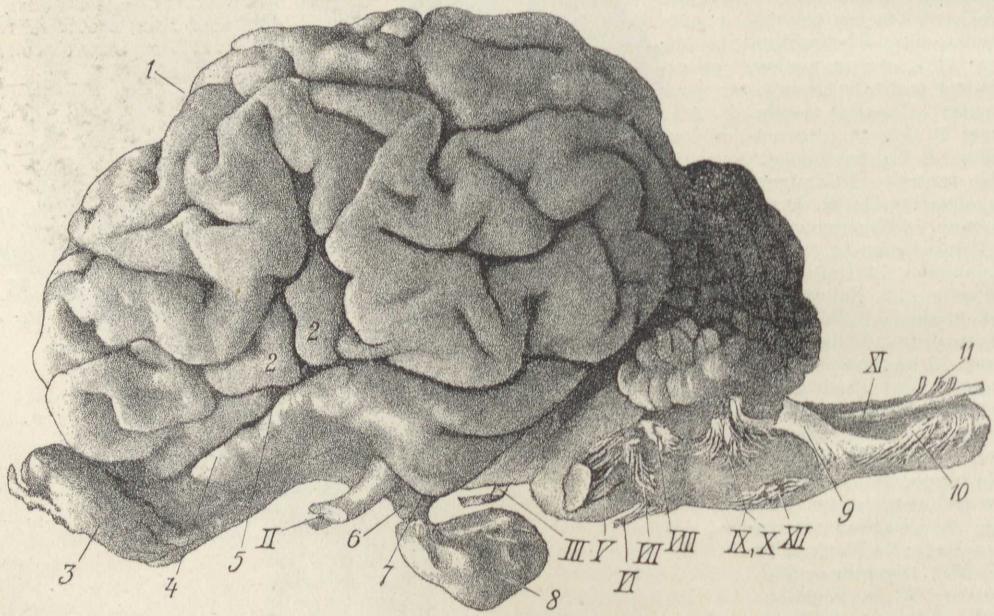

Abb. 1151. Seitenansicht des Gehirns eines erwachsenen Rindes. 4 : 5.

1 Polus sagittalis; 2, 2 Inselgebiet, in der weit klaffenden Fissura lateralis (Sylvii) freiliegend; 3 Bulbus olfactorius; 4 Gyrus olfactorius lateralis; 5 Sulcus rhinalis; 6 Infundibulum; 7 Caput lobi piriformis; 8 Hypophysis; 9 Lig. suspensorium arachnoideale; 10 Ventralwurzelbündel und 11 Dorsalwurzelbündel der ersten Zervikalnerven.

II N. opticus; **III** N. oculomotorius; **V** N. trigeminus; **VI** N. abducens; **VII** N. facialis; **VIII** N. acusticus; **IX, X** N. vagoglossopharyngeus; **XI** N. accessorius; **XII** N. hypoglossus.

seichten Sulcus frontalis medius (1) in 2 Parallelwindungen gespalten. Der *Gyrus frontalis inferior* (c) befindet sich zwischen dem Sulcus frontalis inferior (2) und der Fissura lateralis (16), während der Sulcus centralis (6) und die Sulci praecentrales (4, 5) den *Gyrus centralis anterior* (d, d) umgrenzen. Der zu ihm parallele *Gyrus centralis posterior* (e) hat als hintere Begrenzung das Anfangsstück des Sulcus interparietalis (9) und den Sulcus postcentralis (8). Die zwischen Mantelkante und Sulcus interparietalis liegende Windung heißt *Gyrus parietalis superior* (i, i) zum Unterschied von dem *Gyrus parietalis inferior,* der in der Konvexität des Sulcus interparietalis liegt; er zerfällt in einen das Ende der Fissura lateralis umkreisenden vorderen Abschnitt, *Gyrus supramarginalis* (k), und einen das Ende der oberen Schläfenfurche (15) umklammernden hinteren Abschnitt, *Gyrus angularis* (l). Nach hinten geht der Gyrus parietalis superior mit einer um das Ende der Fissura parietooccipitalis (10) herum verlaufenden

Windung in den *Gyrus occipitalis superior* über (m), während die Fortsetzung des Gyrus angularis der *Gyrus occipitalis medius* (n) bildet. Die okzipitale Verlängerung der mittleren und unteren Schläfenwindung nennt man *Gyrus occipitalis inferior* (P). Die zwischen der Fissura lateralis (16) und dem Sulcus temporalis superior (15) befindliche lange Windung heißt *Gyrus temporalis superior* (f) und die zwischen diesem und dem Sulcus temporalis medius (14) liegende Windung *Gyrus temporalis medius* (g). Der von der mittleren (14) und der an der Basalfläche der Hemisphären gelegenen unteren Schläfenfurche begrenzte und in die Basalfläche übergehende Rindenwulst ist der *Gyrus temporalis inferior* (h).

b) Medialfläche. Um den Balken schlingt sich der *Gyrus fornicatus*. Sein zwischen Balken und Sulcus callosomarginalis (Abb. 1108 1) befindlicher Abschnitt heißt *Gyrus cinguli* (b, b), sein unterhalb des Balkenspleniums nach dem Temporalpol gehender Abschnitt *Gyrus hippocampi* (d). Die enge Stelle, an der beide Stücke ineinander übergehen, nennt man *Isthmus gyri fornicati* (c). Peripher vom Gyrus fornicatus stoßen wir am Stirnhirn auf den auf die Medialfläche übertretenden *Gyrus frontalis superior* (a, a), der zwischen Balkenknie und Stirnpol der Hemisphäre durch den seichten Sulcus infraorbitalis inferior (9) in 2 Unterabteilungen geschieden wird. Sein unmittelbar unter das Balkenknie ziehender Endzipfel entspricht dem *Gyrus subcallosus* (k). Der vor dem Endaste des Sulcus callosomarginalis an der Medialfläche der Mantelkante liegende Verbindungsbogen der beiden Zentralwindungen heißt *Lobulus paracentralis* (Abb. 1108). Ihm folgt, kaudal von der Fissura parietooccipitalis (4) begrenzt, der *Praecuneus* (Abb. 1108) und diesem der *Cuneus* als dreieckiges Windungsstück zwischen Fissura parietooccipitalis und Fissura calcarina (5). Vom Cuneus zieht nach dem Okzipitalpol an der Mantelkante der *Gyrus descendens* (i); von diesem geht nach vorn der breite *Gyrus occipitotemporalis medialis* (l) und verbindet sich mit dem Gyrus hippocampi. Basal stößt an diesen, durch den Sulcus occipitotemporalis inferior (7) getrennt, der *Gyrus occipitotemporalis lateralis* (g), dem dann der der Basalfläche angehörige Gyrus temporalis inferior anliegt.

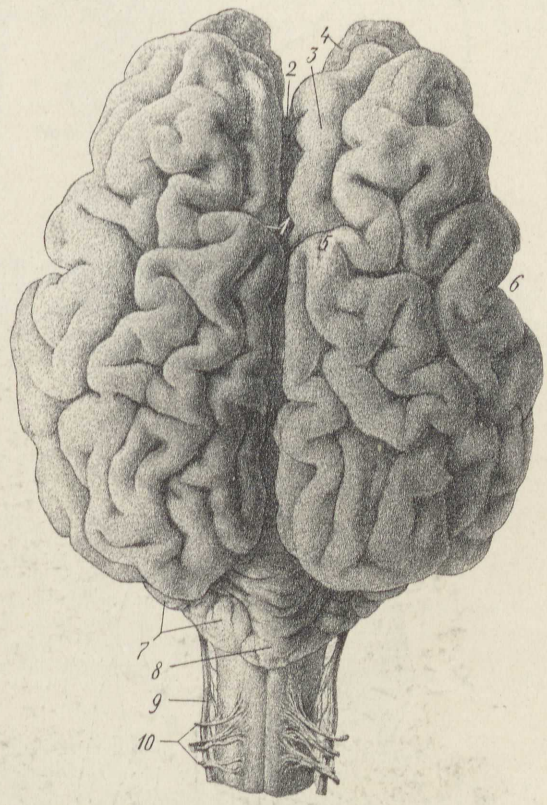

Abb. 1152. Dorsalansicht des Gehirns eines Rindes. 3 : 4.

1 Sulcus transversus; 2 Fissura longitudinalis cerebri; 3 nasomediale Frontalwindung; 4 Bulbus olfactorius; 5 Polus sagittalis; 6 Fissura lateralis (Sylvii); 7 Kleinhirnhemisphäre; 8 Kleinhirnwurm; 9 N. accessorius; 10 erste dorsale Rückenmarkswurzel.

II. Beim **Hund** unterscheiden wir an der Außenfläche des Pallium 4 Bogenwindungen, die sich konzentrisch um die Fissura lateralis (Sylvii) als *Gyrus arcuatus primus* (G. sylvius) (Abb. 1154 I u. 1155 I), *secundus* (G. ectosylvius) (II), *tertius* (G. suprasylvius) (III) und *quartus* (G. marginalis) (IV) lagern. Den nasal vom Sulcus cruciatus (Abb. 1155 3) gelegenen Windungszug nennt man *Gyrus centralis nasalis* (Abb. 1153 ce. a.), den kaudal von ihm befindlichen *Gyrus centralis caudalis* (ce. p.), beide zusammen *Gyrus sigmoideus* (Si). (Er fehlt jenen Tierarten, bei denen ein Sulcus cruciatus nicht erwiesen ist.) Der Sulcus callosomarginalis scheidet die mediale Gehirnfläche in 1. den *Gyrus marginalis*, der dorsal von dieser Furche liegt und als 4. Bogenwindung den Medialrand des Gehirns bildet (Abb. 1155 IV), und 2. den *Gyrus fornicatus*, der zwischen der genannten Furche und dem Gehirnbalken liegt. Der Gyrus marginalis zerfällt in Unterabteilungen (Abb. 1153 m, ce. p, ent, sspl). Der Gyrus fornicatus bildet dadurch, daß seine um das Balkenknie und den Balkenwulst biegenden Enden gegeneinander gekehrt sind, einen ventral offenen Dreiviertelring, der dadurch geschlossen wird, daß sich ventral Teile des Riechhirns zwischen die Enden des Gyrus fornicatus einschieben. Er zerfällt in den Gyrus cinguli, den Gyrus genualis und den Gyrus hippocampi. Der *Gyrus cinguli* liegt dorsal und nasal vom Balken. Der ventral absteigende nasale Abschnitt des Gyrus fornicatus ist der *Gyrus genualis*. Der *Gyrus hippocampi* biegt kaudal vom Splenium gegen den Ventralrand der Hemisphäre ab. Beim Hunde zieht über ihn ein hellgefärbter, mit eigentümlichen, höckerigen Rändern versehener *Gyrus transversus hippocampi* (Retzius [745]) in schiefer Richtung hinweg. Wo der Gyrus cinguli in den Gyrus hippocampi übergeht, ist der Gyrus fornicatus dünn, *Isthmus gyri fornicati hom.* Der Gyrus hippocampi setzt sich ventrolateral in den Lobus piriformis fort; die um das ventrale Ende der Fissura hippocampi herum ziehende Fortsetzung des Gyrus hippocampi heißt *Uncus* oder *Gyrus uncinatus* (vgl. Abb. 1157 3). Die *Fissura hippocampi* (Abb. 1160 3) buchtet den Hemisphärenrand wulstartig als Ammonshorn in die Seitenkammer vor.

Die S. 795 angegebenen Bestimmungsmerkmale der Windungs- und Furchenhomologien stehen uns bei dem heutigen Kenntnismaterial nicht alle zur Verfügung. Deshalb haben die meisten

der aufgezählten Homologien der Neuhirnrinde nur eine sehr bedingte Gültigkeit. Bei der Homologisierung der Großhirnrindengliederung muß man bestrebt sein, anatomische (d. h. histologische) Lokalisationen funktioneller kortikaler Zentren aufzufinden. Von diesem Standpunkt aus findet man, daß sich, abgesehen von den erwähnten Rindenteilen, die Struktur der Großhirnrinde

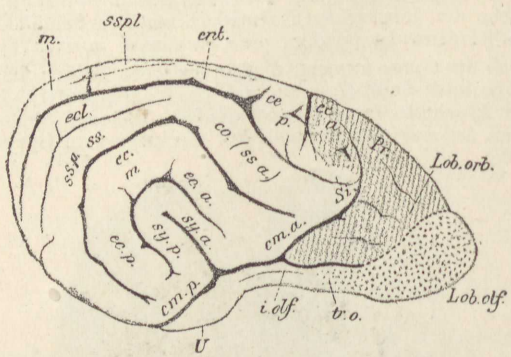

Abb. 1153.

Abb. 1153. Windungsschema der Seitenfläche des Hundegehirns (Ellenberger-Baum).

ce. a. Gyrus centralis nasalis; **ce. p.** Gyrus centralis caudalis; **cm. a.** Gyrus compositus nasalis; **cm. p.** Gyrus compositus caudalis; **co.(ss.a.)** Gyrus coronalis (suprasylvius nasalis); **ec. a.** Gyrus ectosylvius nasalis; **ecl.** Gyrus ectolateralis; **ec. m.** Gyrus ectosylvius medius; **ec. p.** Gyrus ectosylvius caudalis; **ent.** Gyrus entolateralis; **i. olf.** Sulcus sagittalis lobi piriformis; **Lob. olf.** Lobus olfactorius; **Lob. orb.** Lobus orbitalis; **m** Gyrus marginalis; **Pr.** Prorea; **Si.** Gyrus sigmoideus; **ss.** Gyrus suprasylvius medius; **ss. p.** Gyrus suprasylvius caudalis; **sspl.** Gyrus supraspleniales; **sy. a.** Gyrus sylvius nasalis; **sy. p.** Gyrus sylvius caudalis; **tr. o.** Gyrus olfactorius; **U.** Lobus piriformis.

vielfach ändern kann, ohne durch ein besonderes, makroskopisch wahrnehmbares Verhalten des Rindenreliefs markiert zu sein. Die Furchen haben daher dort für die Zentrenlokalisation keine ausschlaggebende Bedeutung und brauchen, selbst wenn sie nach Form und Lage homolog erscheinen, ihrem Wesen nach doch nicht homolog zu sein. Die Grenzen strukturell homologer Rindenfelder halten sich mit wenigen Ausnahmen nicht an die Furchen und Windungen, sondern ziehen, unbeeinflußt vom

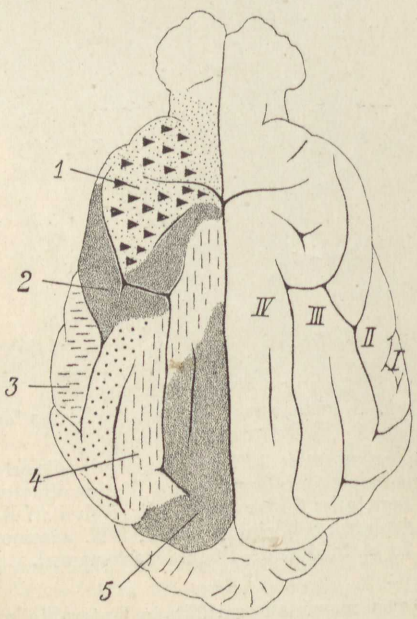

Abb. 1154. Schema der Rindenfelder des Hundes, nach der histologischen Struktur des Cortex (Campbell).

1 Area motoria; 2 Area sensorica; 3 Area auditosensorica; 4 Area parietalis; 5 Area optica. **I** Gyrus arcuatus primus, **II** secundus, **III** tertius und **IV** Gyrus arcuatus quartus.

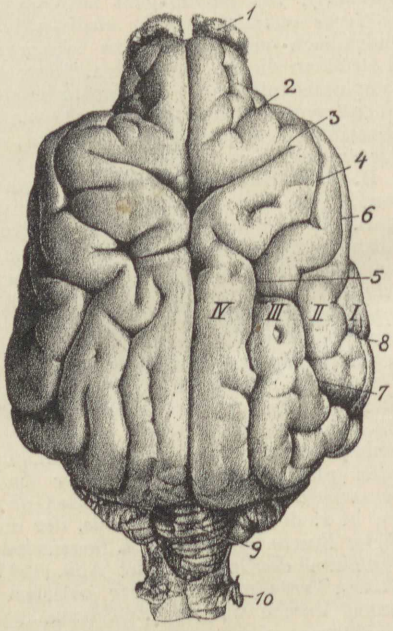

Abb. 1155. Dorsalansicht des Gehirns eines Jagdhundes. 1 : 1.

I—IV die 4 Bogenwindungen. 1 Bulbus olfactorius; 2 Ramus nasalis fissurae lateralis (Sylvii); 3 Sulcus cruciatus; 4 Sulcus coronalis; 5 Sulcus ectomarginalis; 6 Sulcus suprasylvius nasalis; 7 Sulcus suprasylvius medius; 8 Sulcus ectosylvius; 9 Kleinhirnwurm; 10 erster Zervikalnerv.

Furchenverlauf, m. o. w. geradlinig über die Oberfläche hinweg (Abb. 1154); sie umgrenzen eigentümlich gestaltete Rindenfelder, die entweder von der dorsolateralen auf die mediale Hemisphärenfläche hinübergreifen oder gürtelförmig den Hemisphärenumfang umspannen oder in Gestalt von Endkappen dem Frontal- oder Okzipitalpol aufsitzen. Diese histologisch charakterisierten Rindenfelder haben in der Säugerreihe eine sehr bedeutende Konstanz gegenüber der Inkonstanz vieler Furchen.

Das S. 795 erwähnte Beispiel der Homologie der vorderen Zentralwindung des Menschen und des Gyrus sigmoideus des Hundes beleuchtet diese Verhältnisse aufs klarste. Die durch die Beetzschen Riesenpyramidenzellen charakterisierte motorische Zone (Abb. 1154 1), die beim Menschen in dieser Windung lokalisiert ist, reicht beim Hunde nicht nur über das Homologon des Gyrus centralis nasalis, sondern weit darüber hinaus über den Gyrus centralis caudalis; dadurch wird eine inkonstante kleine Nebenfurche der 4. Bogenwindung zum Homologon des Sulcus centralis (Rolandi), i. e. Sulcus cruciatus, gestempelt und die schon von Kückenthal und Ziehen [505] bezweifelte Homologie des Sulcus cruciatus als hinfällig erwiesen. Bei den übrigen Haussäugern erfahren diese Verhältnisse noch weitere Verschiebungen.

Rindengebiete gleicher Funktion können zwar eine gleiche Struktur (wie z. B. die Area motoria), aber auch einen wechselnden Bau haben (wie die Riech- und Sehrinde). Total verschieden gebaute Felder der Riechrinde erhalten Zuzug aus den tertiären Riechbahnen; neben der Area striata des Sehfeldes gibt es aber noch andere Zentren, die mit dem Sehen in Verbindung zu bringen sind. Daher ergeben sich für die Lokalisation dieser Rindensphären nicht ebenso sichere morphologische Kriterien wie für die Rinde der Bewegungssphäre.

Funktion und Bau sehr ausgedehnter Rindengebiete sind uns noch unbekannt; eine vollständige Homologisierung der einzelnen Abschnitte der Großhirnrinde ist vorläufig nicht möglich (Bagley [34], Brodmann [128], Campbell [148], Martin [600], Roschig [765], Rüdinger [780], Turner [968], Kückenthal und Ziehen [505]).

Außer den hier besprochenen Windungen gibt es am Gehirn der Haussäuger noch einige besonders charakteristische Rindenbildungen: 1. die Insel, 2. die Ammonshörner und 3. die Area praecommissuralis Brocae.

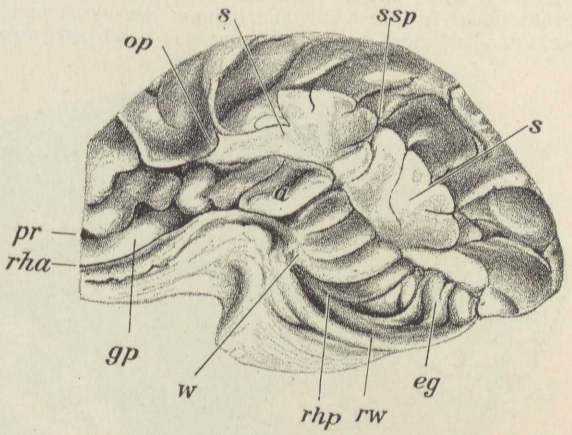

Abb. 1156. Inselgebiet des Pferdehirns.
a freigelegter Inselteil; **eg** kaudaler Abschnitt der Inselrinde; **gp** Gyrus praeinsularis; **op** nasaler Rand des Operculum; **pr** Sulcus praesylvius; **rha** Sulcus rhinalis nasalis; **rhp** Grund des Sulcus rhinalis caudalis; **rw** ventraler Randwulst dieser Furche; **s, s** Schnittfläche durch die Basis des Operculum; **ssp** Sulcus suprasylvius caudalis; **w** Inselpol.

1. *Insula (Reilii)*, die Insel. Sie steht mit dem Claustrum (s. S. 849) in örtlichen Beziehungen: der Teil der Neopalliumrinde, der sich über das Claustrum hinzieht, ist Inselgebiet. Dieser dem Stammteil des Hemisphaerium angehörende Rindenkomplex wird vollkommen sichtbar, wenn man den lateralen Hemisphärenrand der Inselgegend, das *Operculum*, den Deckel (Abb. 1163 O), wegnimmt, wie es in Abb. 1156 dargestellt ist. Das Inselgebiet ist begrenzt durch den dorsolateralen Rand des Lobus piriformis, der sich durch den Sulcus postrhinalis vom eigentlichen Rindengebiet absetzt. Medial von dieser Furche erhebt sich die Hemisphärenfläche in einer pallisadenartig gerieften steilen Wand; die vertikal stehenden Wülste erscheinen als Fortsetzung jener Windung, die als Inselstiel oder *Gyrus praeinsularis* zwischen dem Proc. nasalis fissurae lateralis und dem Sulcus praesylvius unter das Operculum tritt (Abb. 1156 gp). Dicht unter dem Deckelrande sieht man noch 2 deutlich abgegrenzte Querwülste, die nicht mehr der Insel angehören. Die weiter kaudal folgenden und bereits vom Operculum verdeckten Wülste sind weniger hoch und gegenseitig nicht so scharf abgetrennt und zerfallen in zwei Gruppen: in eine dem Rande des Lobus piriformis aufgesetzte und aus 3—4 nebeneinanderliegenden *Gyri breves* (Abb. 1162 1, 2, 3, 4) bestehende nasale und eine kaudale Gruppe, die etwas tiefer gegen den Gehirnstamm zurücktritt. Die nasale Gruppe zeichnet sich durch große Regelmäßigkeit aus. Ihre Strahlen fahren fächerförmig von einer etwas schmäleren ventralen Basis, dem Inselpol (Abb. 1156 w), dorsal auseinander; der kaudale Komplex besteht aus 5 bis 8 Stücken, die in strickartiger Anordnung vorwiegend kaudodorsal emporsteigen (Abb. 1156 eg), aber auch fehlen können, so daß das ganze Feld glatt erscheint. Die Insel des Pferdes, Hundes und Schweines ist bis auf ihren nasalen Teil vollständig vom Operculum verdeckt. Beim Rind und noch mehr beim Schafe liegt die Inselwindung zum großen Teile frei (Abb. 1151 2). Drängt man die Sylvische Furche auseinander, dann beobachtet man, daß von dem kaudalen Schenkel der zirkuminsulären Windung, dem Gyrus arcuatus primus des Leuretschen, dem Gyrus arcuatus secundus des Hollschen Schemas, eine Verbindungsbrücke, der *Gyrus suprainsularis*, in die Tiefe steigt und in die große Inselwindung übergeht (Clarke [159], Dexler [181 u. 182], Holl [390], Obersteiner [683] und Villiger [988]).

2. Ammonsformation. Unter Ammonshorn oder *Hippocampus* versteht man einen von der Spitze des Lobus piriformis bis unter das Balkensplenium reichenden und in das Ventralhorn des Seitenventrikels hineinragenden bogenförmigen Wulst; er besteht aus dem umgerollten Medialrande des Gyrus hippocampi, der sich in der Fimbria wieder nach außen umschlägt.

Nimmt man am gehärteten Gehirn eines großen Haussäugers den Gehirnstamm bis zum For. interventriculare weg und blickt von hinten und unten in die so erhaltene Grube, so sieht man folgendes: An der Peripherie liegt der glatte, konkave *Gyrus hippocampi* (Abb. 1157 zwischen 5 u. 6), an dem sich

der ventrale Mantelrand medial umschlägt. Kaudolateral hängt dieser Gyrus mit den Windungsausläufern der zerebellaren und medialen Palliumfläche zusammen. Dorsal konfluiert mit ihm die Umbiegung des *Gyrus fornicatus*. Dicht ventral vom Balkenwulst entsendet er einen kleinen, zitzenförmigen Lappen unter den Balken, die Balkenwindung (Abb. 1157 Bw), den *Gyrus callosus*, der das Splenium nicht direkt tangiert. Er setzt sich mit dem Gyrus dentatus über das Splenium auf die Dorsalseite des Balkens fort. Der *Gyrus dentatus* (4) liegt nasolateral dem Gyrus hippocampi als ein gänsefederkieldicker, grauer Parallelstrang an und hat seinen Namen von seinen Unebenheiten und Einkerbungen (Abb. 1162 22). Er beginnt ventral an der medialen Seite der Spitze des Lobus piriformis derart, daß sein Anfang an manchen Gehirnen (Pferd) von der Basalseite her als kleine mediale Hervorragung am Caput lobi piriformis wahrgenommen werden kann. Er zieht mit dem Gyrus hippocampi, von diesem durch die tiefe *Fissura hippocampi* (Abb. 1157 5) getrennt, im Bogen dorsal und liegt zwischen der Balkenwindung und dem Splenium corporis callosi. Er verliert an dieser Stelle seine Wulstungen, wird etwas aufgetrieben, *Tuberculum gyri dentati* (Abb. 1142 12), und krümmt sich, der Dorsalseite der Balkenwindung folgend, in der *Flexura subsplenialis gyri dentati* kaudal, um an der Okzipitalfläche des Splenium unter starker Verdünnung emporzusteigen. An seiner Medialseite differenziert sich an dieser Stelle noch eine zarte Parallelwindung, der *Gyrus fasciolaris*. Nach dem Erreichen des Balkenrückens zieht das Rudiment des Gyrus dentatus in Verbindung mit jenem des Gyrus hippocampi als dünner grauer Balkenüberzug, *Stria longitudinalis lateralis corporis callosi* s. *Indusium griseum* (7 u. 5) (s. unten), nasal, umschlingt den ganzen Balken und endet dicht unter dem Balkenknie in der *Area praecommissuralis* (14) (Bütschli [146], Elliot-Smith [226], Honneger [397], v. Köliker [476]), Krause [494] und Zuckerkandl [1073]).

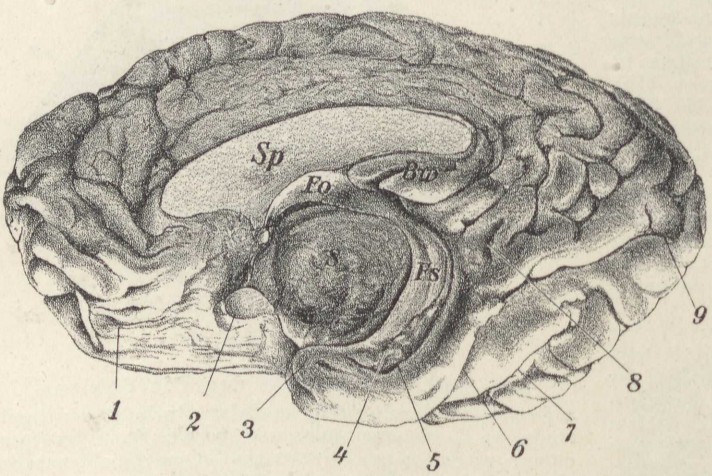

Abb. 1157. Ventromediale Ansicht der Großhirnhemisphäre des Pferdes. 3 : 5.

Bw Balkenwindung; **Fo** Fornix; **Fs** Crus fornicis; **S** Schnittfläche im Zwischenhirn; **Sp** Medianschnitt durch Septum pellucidum, Fornix und Balken. 1 Gyrus olfactorius; 2 Chiasma opticum; 3 Uncus; 4 Gyrus dentatus; 5 Fissura hippocampi; 6 Kaudalende des Sulcus longitudinalis lobi piriformis; 7 Kaudalende des Sulcus rhinalis; 8 Vierhügeldelle; 9 Umbiegungsstelle des Sulcus marginalis.

Die Nasalkante des Gyrus hippocampi setzt sich äußerlich in eine weiße Faserplatte, die *Fimbria hippocampi* (Abb. 1159 Fi), fort, die mit dem Gyrus dentatus parallel läuft und durch einen undeutlichen *Sulcus fimbriodentatus* von ihm getrennt ist, gegen den Balken aufsteigt, breiter wird und als Schenkel des Fornix in dessen Körper übergeht. Der nasale Rand der Fimbria wird mit einer plötzlichen Verjüngung zur *Taenia fimbriae*. Die Konvexität des Hippocampus und die laterale Fimbriafläche ragen in das Lumen des Ventrikels vor.

3. Als *Area praecommissuralis Brocae* (Abb. 1142 14) bezeichnet man ein bei den Haussäugern wenig differenziertes Gebiet ventral vom Genu corporis callosi und nasal von der Lamina terminalis. Am deutlichsten ist sie beim Rinde. Nasodorsal strahlt die über das Balkenknie kommende *Stria longitudinalis lateralis* als dünner weißer Faden in sie ein (Abb. 1142 5). Nasal laufen die Enden des Gyrus cinguli, nasoventral das Ende des Gyrus olfactorius medialis und ventral die mediale Fortsetzung des Trigonum olfactorium und des Lemniscus diagonalis gegen die Area aus. Die gegenseitige Abgrenzung dieser Teile ist schon in der weiteren Umgebung der Area praecommissuralis sehr verschwommen. Nur der mediale Schenkel des Lemniscus diagonalis (vielleicht der *Gyrus subcallosus* Zuckerkandls) läßt sich, wenigstens beim Rind, als längsstreifiges weißes Band bis gegen den Fornix hin nachweisen (Abb. 1142 25).

Innere Konfiguration. A. Weiße Substanz. 1. Das *Corpus callosum* ist ein kombiniertes Kommissuren- und Kreuzungsfasersystem; seine Elemente verbinden homologe und nicht homologe Rindengebiete beider Hemisphären und bilden dabei die Balkenstrahlung, *Radiatio corporis callosi*. Der vom Genu corporis callosi stammende Teil der Balkenstrahlung wendet sich in nasal offenem Bogen zum Stirnhirn und bildet die *Pars* s. *Forceps nasalis corporis callosi*. Die vom Balkensplenium kommenden Fasern, *Pars* s. *Forceps caudalis*, gehen in kaudal offenem Bogen zu den Hinterhauptslappen. Der vom Truncus corporis callosi ausgehende Teil der Radiatio, *Pars* s. *Forceps parietalis*, entsendet seine Fasern zuerst horizontal; sie biegen dann ventromedial um und werden von den aus den Pedunculi cerebri zu den Hemisphären ziehenden Stabkranzfasern durchflochten, ehe sie zur Parietalrinde ziehen. Zu den Querfasern des Balkens gesellen sich einige Längsbündel. Hierher gehört das oben erwähnte *Indusium griseum*, das aus einem jederseits unter dem Cingulum verborgenen seitlichen Streifen, der *Stria longitudinalis lateralis*, und einer zwischen beiden Striae eingeschobenen Schicht, dem intermediären Indusium, besteht und von einer zarten Rindenlage bedeckt ist. Das Indusium griseum ist bei den

Karnivoren rudimentär, bei allen anderen Haussäugern aber deutlich und bildet beim Menschen eine medial verlaufende Leiste, *Stria longitudinalis medialis* (Abb. 1158 23); beide Leisten gehen als Längsbündel über das ganze Balkendorsum und heißen auch *Nervi Lancisii* (Abb. 1159 Sl). Außerdem unterscheiden wir noch einen dem kaudalen Teile des Balkenkörpers angehörenden, bei den Ungulaten mächtigen Faserzug, *Tapetum* (Abb. 1160 12). Er ist gefäßarm, am frischen Gehirn durch seine weiße Farbe scharf abgegrenzt und umschließt die kaudale, laterale und dorsale Wand des Seitenventrikels wie eine Schale, die sich nasal rasch verschmälert und als dünner Strang von kommaförmigem Querschnitt bis in die Gegend des Kopfes des Nucleus caudatus zieht (Elliot-Smith [226], Martin [600]).

2. Das *Septum pellucidum* zwischen Corpus callosum und Fornix besteht aus 2 Blättern, die sich aus markhaltigen Nervenfasern und grauer Masse aufbauen. Nasoventral findet sich eine beträchtliche Ganglienzellansammlung eingelagert, die beim Schweine so groß ist, daß sie bis an den Balken reicht, so daß der Körper des Fornix mit seiner nasalen Spitze in sie einzustrahlen scheint. Beide Markblättchen legen sich bei allen Säugern aneinander. Beim Menschen ist ein Spaltraum, *Cavum septi pellucidi* (Abb. 1158 25), vorhanden. Die Fasern des Septum gehen zum Teil in die nasomediale Hemisphärenwand, zum Teil wenden sie sich als *Pedunculi septi pellucidi* gegen die Rinde des Gyrus olfactorius und dorsal gegen die Balkenfaserung und durchqueren diese (Turner [967]).

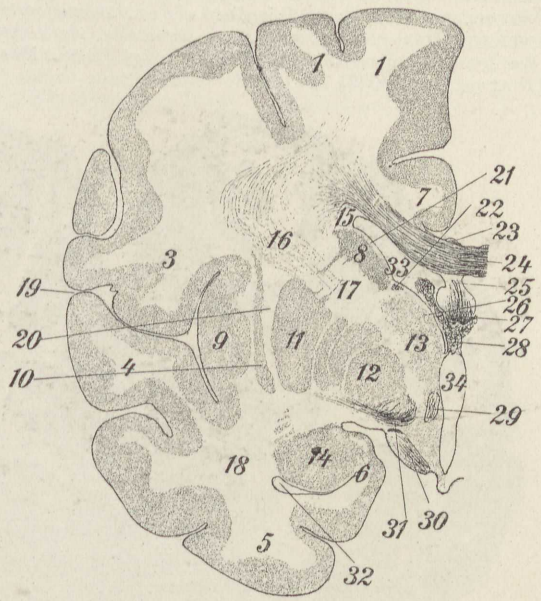

Abb. 1158.

Abb. 1158. Querschnitt durch die Großhirnhemisphäre des Menschen. 2 : 3.

1, 1 Gyrus frontalis dorsalis; 3 Operculum; 4 Gyrus temporalis ventralis; 5 Gyrus occipitotemporalis; 6 Uncus; 7 Gyrus cinguli; 8 Nucleus caudatus; 9 Insula; 10 Claustrum; 11 Putamen; 12 Globus pallidus nuclei lentiformis; 13 Thalamus opticus; 14 Nucleus amygdalae; 15 Fasciculus nuclei caudati; 16 Corona radiata; 17 Capsula interna; 18 Marklager des Schläfenlappens; 19 Fissura lateralis; 20 Capsula externa; 21 Stratum zonale nuclei caudati; 22 Stria terminalis; 23 Stria longitudinalis medialis corporis callosi; 24 Corpus callosum; 25 Cavum septi pellucidi; 26 Nucleus nasalis thalami; 27 Columna fornicis (dorsal getroffen); 28 Plexus ventriculi tertii; 29 Columna fornicis (ventral getroffen); 30 N. opticus; 31 Ansa lenticularis; 32 Cornu ventrale des Seitenventrikels; 33 Pars medialis des Seitenventrikels; 34 Ventrikel des Zwischenhirns.

3. Die *Commissura nasalis* (Abb. 1088 18) besteht aus 2 Teilen, die sich in der Medianebene zu einem dicht nasal von den Columnae fornicis liegenden Mittelstücke vereinigen. Sie baut sich aus Kommissuren- und Kreuzungsfasern auf, die das Riechhirn der einen Seite mit dem Riechhirn und anderen Rindenteilen der gegenseitigen Hemisphäre verbinden. Ihre *Pars nasalis* ist bei den Haussäugern sehr stark und geht zum Bulbus olfactorius, an dem ihre Fasern eine besondere Wandschicht (Abb. 1150 II) bilden; die Fasern der weit schwächeren *Pars caudalis* gehen durch den Linsenkern zum Lobus piriformis (Ganser [286]).

4. Der *Fornix* (Abb. 1157 Fo) besteht im wesentlichen aus Längsfaserzügen, die aus der Rinde des Hippocampus stammen und auch einen Zuzug von Fasern des gegenseitigen Hippocampus über das Psalterium erhalten. Sein Körper ist sehr kurz, weil die Dorsalenden der Ammonshörner sehr weit nasal reichen. Durch sie wird auch die zum Fornix gehörende *Commissura hippocampi* ventral verdeckt. Als *Fornix longus* s. *dorsalis* faßt man (v. Kölliker [476]) die Gesamtheit aller Fasern auf, die — bei Pferd und Rind besonders deutlich — aus dem Ammonshorn und den dorsal vom Balken liegenden Rindengebieten stammen, als *Fibrae perforantes* den Balkenwulst durchbrechen und in das Septum pellucidum einstrahlen. Er bildet beim Pferd in Höhe des fornixseitigen Endes des Ammonshorns ein dickes, unpaares Bündel (Abb. 1159 Fd). Die in die Seitenkammern ragenden Seitenränder des Fornix verjüngen sich in der Verlängerung der Taenia fimbriae zur *Taenia fornicis*, von der die Lamina epithelialis chorioidea als Abschluß des Ventralhorns des Seitenventrikels zur Lamina affixa hinübergeht, die der Seitenfläche des Thalamus angehört. Der Rißrand der Lamina affixa, die *Taenia chorioidea ventriculi telencephali*, reicht bis zum For. interventriculare und geht dort in die *Taenia thalami* über. Die Fasern des Fornix gehen zum größeren Teil zum Corpus mamillare, *Tractus corticomamillaris*, zum kleineren Teil als *Tractus corticohabenularis* durch die Stria medullaris thalami zum Ganglion habenulae. Die Fasern der kaudalen Fornixregion gehen in den gegenüberliegenden Fornixschenkel und bilden als Fornix transversus die *Commissura hippocampi* (Honneger [397], v. Kölliker [476] und Villiger [988]).

B. Graue Substanz. Die *Substantia corticalis telencephali*, Großhirnrinde, Cortex, bildet die periphere graue Ganglienzellschicht des gesamten Gehirnmantels (Abb. 1159). Sie ist im allgemeinen an der Wölbung der Gyri der konvexen Hemisphärenfläche am dicksten, in der Tiefe der Furchen und an der medialen Hemisphärenfläche am dünnsten. Der Flächenausdehnung nach liegt der größere Teil

der Rinde in den Furchen, der kleinere frei an der Oberfläche. Die Großhirnrinde ist histologisch kein homogenes Gebilde. Ihre strukturelle Verschiedenheit ist als Ausdruck der verschiedenen Art und Verteilung der Ganglienzellen und Nervenfasern beim Menschen schon mit unbewaffnetem Auge teilweise dadurch wahrnehmbar, daß man auf Querschnitten oft eine zarte weiße Bänderung angedeutet findet, Baillargerscher Streifen. In der Rinde der Fissura calcarina sieht man eine äußere und eine innere graue und eine auch beim Hunde feststellbare mittlere weiße Lage, die als Vicq d'Azyrscher oder Gennarischer Streifen bezeichnet wird. Nach dem Verhalten der Ganglienzellen unterscheidet man an der Gehirnrinde von außen nach innen im wesentlichen 4 Hauptzonen: 1. *Stratum moleculare*, Tangential- oder Molekularschicht; 2. *Lamina granularis externa*, Körnerschicht, Schicht der kleinen Pyramidenzellen; 3. *Lamina pyramidalis*, Schicht der großen Pyramidenzellen; 4. *Lamina multiformis*, Spindelzellenschicht oder Schicht der polymorphen Zellen; die äußerste Partie der 4. Schicht hat man auch als plexiforme Schicht abgetrennt und auch noch von einer zwischen ihr und der polymorphen Schicht liegenden Schicht der Riesenpyramiden gesprochen. Die Schichten variieren an verschiedenen Rindenbezirken beträchtlich und gestatten die Abgrenzung besonderer Rindenfelder, *Areae corticales* s. *anatomicae;* die wichtigsten sind die *Area cruciata, Area postcruciata, Area parietalis, Area optica, Area limbica, Area frontalis* usw. (Abb. 1154). (Bethe [82], Brodmann [127], Golgi [308], His [381], Klempin [463], v. Kölliker [476] und Obersteiner [683].)

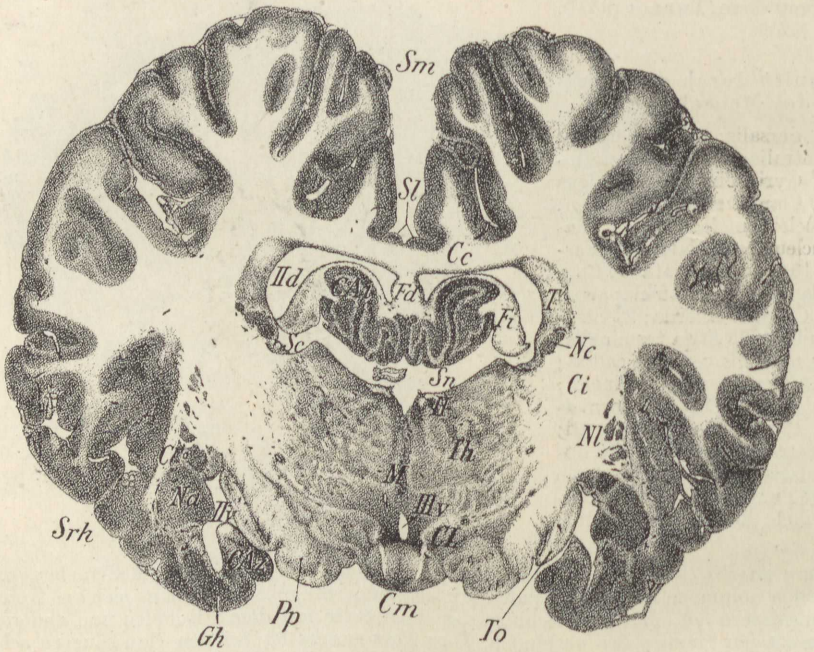

Abb. 1159.

Abb. 1159. Querschnitt durch das Gehirn des Pferdes. 1 : 1.

CAi Dorsalende des Ammonshorns, **CAz** sein Ventralende; **Cc** Corpus callosum; **Ci** Capsula interna; **Cl** Capsula externa; **CL** Corpus Luysii; **Cm** Corpus mamillare mit einstrahlenden Columnae fornicis; **Fd** Fornix dorsalis; **Fi** Fimbria hippocampi; **Gh** Lobus piriformis; **H** Habenula; **M** Massa intermedia; **Na** Nucleus amygdalae; **Nc** Nucleus caudatus; **Nl** Nucleus lentiformis; **Pp** Pes pedunculi; **Sc** Sulcus striae corneae; **Sl** Nervi Lancisii; **Sm** Fissura longitudinalis; **Sn** Raum, der ausgefüllt ist von dem Dache des 3. Ventrikels und der Tela chorioidea ventriculi tertii; **Srh** Sulcus rhinalis caudalis; **T** Tapetum; **Th** Thalamus opticus; **To** Tractus opticus. **II d** Cella media des rechten Seitenventrikels, **II v** sein Cornu ventrale; **III v** kaudoventraler Quadrant des 3. Ventrikels.

Hirnrindenlokalisation. Abgesehen von ihrer strukturellen Gliederung läßt sich die Großhirnrinde auch funktionell in verschiedenwertige Sphären oder Felder zerlegen. Jeder Rindenteil von bestimmter physiologischer Bedeutung heißt Rindenfeld oder Rindensphäre. In vielen Fällen stimmen die Grenzen der Areae anatomicae mit denen der physiologischen Rindenzentren überein, wie z. B. die Area gigantocellularis und die motorische Sphäre. In anderen Fällen ist dies nicht der Fall, so daß die strukturelle Gliederung keine Rückschlüsse auf die Funktion gestattet (Ariens-Kappers [24], Brodmann [127 u. 128], Campbell [148], Holmes u. May [393], King [455], v. Kölliker [476], Köppen und Löwenstein [483], Löwenstein [574], Obersteiner [683]).

Wir unterscheiden bezüglich der Funktion in der Hirnrinde zwei differente Gruppen von Feldern: a) solche, die die kortikalen Endstätten der Sinnesapparate darstellen, die Sinnessphären; ihre Lage ist außer beim Menschen nur bei den Karnivoren genauer bekannt. Diese sind: 1. die Körperfühlsphäre, als Zentrum für Tast-, Schmerz-, Temperatur-, Lage- und Bewegungsempfindungen des ganzen Körpers; sie liegt in dem Gyrus sigmoideus und den angrenzenden Rindenteilen; 2. die Hörsphäre, unmittelbar lateral von der Basis des Lobus piriformis; 3. die Sehsphäre, optisches Rindenfeld, an der kaudomedialen Hemisphärenfläche, etwas nach der Lateralfläche übergreifend; 4. Geruchssphäre, in der Rinde des gesamten Riechhirns, insbesondere aber im nasalen Teile des Gyrus hippocampi und im Ammonshorn. Die Lage der Geschmackssphäre ist noch nicht sicher festgestellt. b) Felder, die die kortikalen Anfangsstätten der

nervösen Körperbewegungsbahnen enthalten: das motorische Rindenfeld, das den kaudalen Teil des Gyrus sigmoideus und das Nasalende der 2. und 3. Urwindung bis zum Sulcus diagonalis umfaßt (Ariens-Kappers [24], Bechterew [70 u. 71], Kalischer [436], Luciani und Seppilli [576], von Monakow [649 u. 650] und Obersteiner [683]).

Die motorischen Rindenzentren stehen durch das aus allen zentrifugalen Bahnen aufgebaute motorische Hauptsystem mit allen peripheren Bewegungsnerven in Verbindung. Sie projizieren gleichsam nach dem von Meynert gegebenen Schema die ihnen kortikal zugehenden Erregungen auf die ganze Körperoberfläche und heißen daher zentrifugale Projektions- (Sinnes-) Zentren mit den ihnen zugeordneten Projektionsbahnen (Bechterew [70], King [455], Marcacci [595], v. Monakow [649]).

In gleicher Weise projiziert die Gesamtheit aller sensiblen Bahnen als sensibles Hauptsystem die nervösen Erregungen von allen Teilen des Körpers auf die Sinneszentren der Hirnrinde; daher sind diese zentripetale Projektionszentren mit zugehörigen gleichnamigen Bahnen.

c) Zeichnet man alle Projektionszentren in die Großhirnrinde ein, so bleibt ein großer Teil der Rinde frei. Nach Flechsig [246] ist dieses Gebiet vorwiegend als Substrat für die höheren psychischen Funktionen zu betrachten. Diese Rindenfelder fassen die Tätigkeit der Projektionszentren zu höheren Einheiten zusammen, sie verbinden oder assoziieren deren Tätigkeiten und heißen deshalb Assoziations- oder Binnenzentren, von denen man hauptsächlich ein frontales, ein parietales und ein okzipitales unterscheidet (Demoor [176], Flechsig [246], v. Kölliker [476], Luciani und Seppilli [576]).

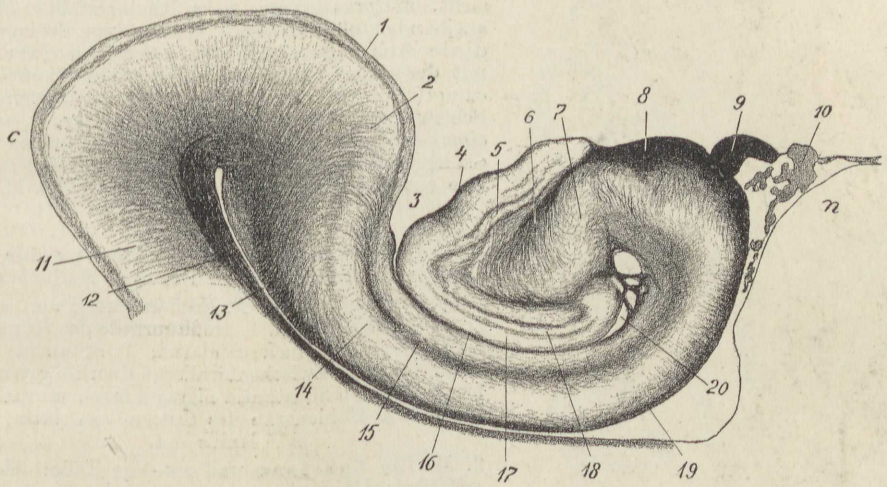

Abb. 1160. Schnitt durch das Ammonshorn des Pferdes. 4:1.

1 Stratum moleculare gyri hippocampi; 2 Subikularregion; 3 Fissura hippocampi; 4 Stratum moleculare des medialen Blattes des Gyrus dentatus; 5 Körnerschicht (= Pyramidenzellschicht des Großhirns) des medialen Blattes des Gyrus dentatus; 6 tiefe Wurzel des Alveus; 7 Endblatt des Ammonshorns; 8 extraventrikulärer Alveus; 9 Fimbria; 10 Plexus chorioideus ventriculi lateralis; 11 Übergang des Pallium in das Gebiet des Gyrus hippocampi; 12 Tapetum; 13 Ventralhorn des Seitenventrikels; 14 Pyramidenzellschicht des lateralen Blattes des Ammonshornes; 15 Stratum lacunosum; 16 Lamina medullaris circumvoluta; 17 Stratum radiatum gyri dentati; 18 Körnerschicht (= Pyramidenzellschicht des Großhirns) des lateralen Blattes des Gyrus dentatus; 19 endoventrikulärer Alveus; 20 Spaltbildung am Grunde der Fissura hippocampi. Von c nach n verläuft die kaudonasale Richtungslinie der Ammonswindung.

Von den Assoziationszentren ist bei Karnivoren, Ziege und Schaf das frontale hinsichtlich seiner Umgrenzung am besten bekannt. Es liegt unmittelbar nasal von der Area motoria. Letztere ist bei den genannten Tieren genau festgelegt. Sie ist bei allen Säugern vorhanden und gehört mit dem Urhirn (S. 809) und der Insel phylogenetisch zu den konstantesten Rindengebieten. Jene Region, die nach Abzug der Area motoria vom Nasalpole der Hemisphäre übrig bleibt, ist das frontale Assoziationszentrum, das Stirnhirnhomologon. Es ist beim Hunde klein und beschränkt sich bei den genannten Tieren auf die medialen Windungen dieses Poles (Ariens-Kappers und Theunissen [25]).

Da das Gehirn aller Haussäuger mit einem sehr stark entwickelten Riechlappen ausgestattet ist (s. S. 838), hat nach Erledigung der Organe des nasalen Riechlappens (s. S. 780) das Ammonshorn ein besonderes Interesse.

Der Bau des Cortex erleidet in der zur Ammonsformation umgeschlagenen kaudalen Partie des Hirnmantels eine mehrfache Umlagerung. Legen wir durch die Ammonswindung eines Gehirns mehrere zur Krümmung der Ammonsformation senkrechte Schnitte, so sehen wir die Fissura hippocampi (Abb. 1160 3) tief in den Mantelrand einschneiden und diesen gegen das Ventrikellumen vordrängen, worauf sich der periphere Kantenrand wieder als Gegenwand dieser Furche nach außen zurücklegt und, nachdem er die Fimbria (9) gegen den Plexus chorioideus des Seitenventrikels vorgetrieben hat, von einer gelatinös aussehenden hellen Kappe (oder Beutel) aufgenommen wird. Es zerfällt

damit der Ammonswulst in 2 Hauptlagen oder Blätter, hinsichtlich deren Orientierung wir folgendes beachten müssen. Wegen der Länge und der bogenförmigen Gestalt des Ammonshorns nimmt seine der Hirnbasis naheliegende Portion gegenüber der unter dem Balkensplenium eine um fast 180° gedrehte Lage ein: Das ventrale Blatt des Ammonshorns der Unkusgegend wird zum dorsalen in der Region der Balkenwindung. Es ist unter Hinweis auf die Abb. 1160 zu berücksichtigen, daß beim Pferd und Rinde keine so vollkommene Einrollung des Hirnmantelrandes im Ammonshorn vor sich geht wie beim Menschen. Vielmehr wird der Gyrus dentatus wegen der Schmächtigkeit des Gyrus hippocampi vom Subiculum (s. unten) weniger bedeckt, so daß die Fimbriabasis vom Subiculum viel weiter absteht als beim Menschen. Vom ventralen, dorsalen und Endblatte des Ammonshorns, die wir beim Menschen finden, fällt daher das Homologon des ersteren fort, und es bleibt bei diesen Tieren nur das Homologon des dorsalen und des Endblattes bestehen. Durch die spezifische Lagerung der Ammonswindung wird das dorsale Blatt des Menschen zum lateralen des Pferdes, während das Endblatt medial zu liegen kommt. An einem Querschnitt (Abb. 1160) erkennen wir jene Region, an der sich der Hirnmantel im Gyrus hippocampi zum Ammonshorn umschlägt, als *Subiculum* (2). Der sich zum Plexus wendende Sporn ist die *Fimbria* (9) und die herz- oder beutelförmige Kappe, in deren Hilus der größte Teil des Mantelrandes hineinzieht, der *Gyrus dentatus*. Seine Rinde zerfällt in 2 winkelig aneinanderstoßende glatte Blätter, von denen das mediale (Abb. 1160 5) frei bleibt, während das laterale (18) mit der gegenüberliegenden Wand der Fissura hippocampi (3) verlötet ist. Diese beiden aneinanderstoßenden Schichten grauer Substanz bilden die *Lamina medullaris circumvoluta*. Im Gebiete des Balkenwulstes werden die beiden Blätter größer und vielfach gewunden, so daß ihre einfache Anordnung verloren geht (Abb. 1159 CAi).

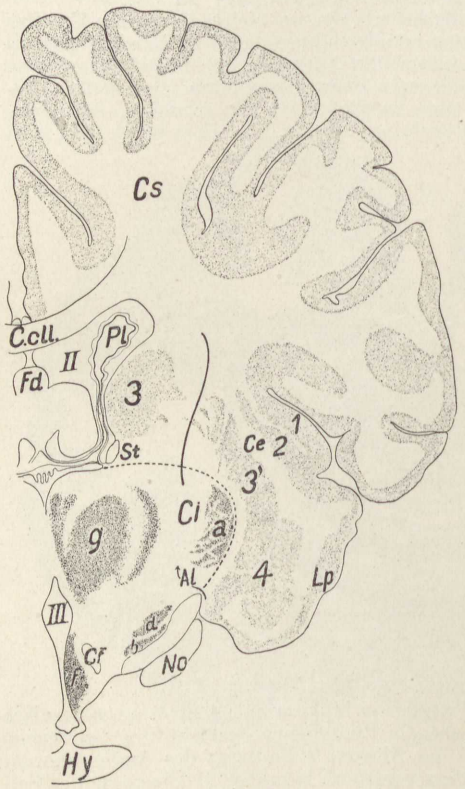

Abb. 1161.

Abb. 1161. Anatomische Gliederung des Großhirnquerschnittes vom Pferde. Halbschematisch.

1. Graue Substanz: A. Endhirncortex und seine Abkömmlinge hellgrau. 1 Großhirnrinde der Insula Reilii; 2 Claustrum; 3 Nucl. caudatus; 3′ Putamen; 4 Nucl. amygdalae. B. Zwischenhirnkerne dunkelgrau: a Globus pallidus; b Substantia nigra; d Nucl. subthalamicus; f zentrales Höhlengrau des dritten Ventrikels; g Thalamus opt.

2. Weiße Substanz und sonstige Teile: II Seitenventrikel; III Zwischenhirnventrikel; AL Ansa lenticularis; C.cll. Corpus callosum; Ce Capsula externa; Ci Caps. interna; CF Columna fornicis; Cs Centrum semiovale s. Corpus medullare telencephali; Fd Fornix longus; Hy Hypophyse; Lp Lobus piriformis; No N. opticus; Pl Plexus chorioideus ventr. lat.; St Stria cornea.

Die **Großhirnganglien** oder Hirnstammteile des Endhirns. a) Der Schwanzkern, *Nucleus caudatus* (s. S. 788) (Abb. 1161 3, 1162 V u. 1163 Nc) (de Vries [995]), wird dorsal durch die Capsula int. (Abb. 1163 n) von den beiden Teilen des Linsenkerns (Nl), dem Putamen und Globus pallidus, getrennt (Abb. 1162 IV u. V); sein kaudoventrales Ende verschmilzt mit dem lateralen Linsenkernabschnitte zum Streifenhügel der Autoren; der mediale Linsenkernabschnitt ist davon ausgeschlossen. Die in den Ventrikel vorragende Oberfläche des Nucleus caudatus wird medial gegen den Thalamus durch die am Grunde des Sulcus striae corneae liegende Stria terminalis s. cornea begrenzt. Es ist dies ein dünner Markstreifen, der von einer Ependymverdickung bedeckt ist und medial in die Lamina affixa übergeht; letztere gehört dem Endhirn an, verwächst jedoch beim Pferd in einem frühen Entwicklungsstadium mit dem Thalamus, so daß dieser im Bereiche der schmalen Lamina affixa zur Begrenzung des Seitenventrikels herangezogen wird. Nasal wird die Stria cornea etwas breiter und schwillt zum *Caput striae corneae* an, das die nasale Thalamusfläche überzieht; es liegt knapp nasal vom For. interventriculare.

b) Der Linsenkern, *Nucleus lentiformis* (s. S. 788) (Abb. 1161 a u. 3′), liegt zwischen der Capsula interna (Ci) und externa (Ce). Während die letztere bei den Haustieren eine unscheinbare, dünne Markplatte darstellt, unterscheidet man an der Capsula interna den nasalen Schenkel, *Pars frontalis* (Abb. 1162 11), der in stumpfem Winkel am *Genu capsulae* (12) in den kaudalen Kapselschenkel, *Pars occipitalis* (16), übergeht; der nasale Schenkel liegt zwischen Linsenkern (25 u. 26) und Schwanzkern (V), der kaudale zwischen Linsenkern und Sehhügel (27). Der Nucleus lentiformis ist bei den Haussäugetieren klein und läßt an Querschnitten mehrere durch eingelagerte dünne Markblätter geschiedene graue Abteilungen erkennen (Abb. 1163 Nl). Beim Menschen zerfällt er in zwei Abteilungen, in die *Pars medialis* s. *Globus pallidus* (Abb. 1162 26, 1161 a) und die *Pars lateralis*

s. *Putamen* (Abb. 1162 25); von diesen ist der Globus pallidus beim Menschen in 2 scharf begrenzte Blätter oder Glieder gespalten (Abb. 1158 12). Das Homologon dieses Globus pallidus ist bei allen Haussäugetieren (Abb. 1161 a) rudimentär und ungeteilt; nur das Putamen ist auch bei diesen scharf umschrieben. Genetisch gehören Putamen, Nucleus caudatus mit dem Nucleus amygdalae (s. unten) und dem Claustrum (d) zum Neopallium, der Globus pallidus zum Zwischenhirnteile des Archipallium (Landau [520] und Spatz [893]).

Zum Nucleus caudatus und Nucleus lentiformis gehören Eigenfaserungen, der *Tractus striothalamicus medialis* und *lateralis*, die sie mit den Ganglien des Zwischenhirns verbinden. Der laterale Tractus geht ventral über die Kapselfaserung hinweg und muß dort, wo die Kapsel als Hirnschenkelfuß an die Oberfläche tritt, also dicht am Tractus opticus, diese peripher umgreifen. Man nennt ihn Linsenkernschlinge, *Ansa lenticularis* (Abb. 1158 31).

c) Kaudoventral vom Linsenkerne liegt der Mandelkern, *Nucleus amygdalae* (Abb. 1158 14 u. 1161 4), in der Tiefe des Lobus piriformis. Er ragt mit einem stumpfen Höcker gegen das Ventralhornlumen des Seitenventrikels vor und besteht aus einem mittleren Hauptkern und 2 seitlichen Nebenkernen; der mediale hängt mit der Hippokampusrinde, der laterale mit dem Putamen und dem Claustrum zusammen. Zu diesem Komplex tritt die *Taenia semicircularis*, ein Faserbündel, dessen Elemente aus der Substantia perforata nasalis, dem Septum pellucidum und der Commissura nasalis stammen.

d) Das *Claustrum*, die Vormauer (Abb. 1158 10, 1161 2 u. 1162 6) (Obersteiner [683], Trolard [966], de Vries [996]), ist eine bandartig gewundene, flache Ganglienzellplatte lateral von der Capsula externa, die von der ihr sehr nahe gelegenen Inselrinde (Abb. 1161 1) noch durch eine Schicht weißer Substanz, *Capsula extrema*, geschieden wird (Déjérine [173], Dexler [185], v. Kölliker [476], Krause [494], Landau [520], Mingazzini und Polimanti [629], Obersteiner [683], Spatz [893], Spiegel [894], Villiger [988] und de Vries [995]).

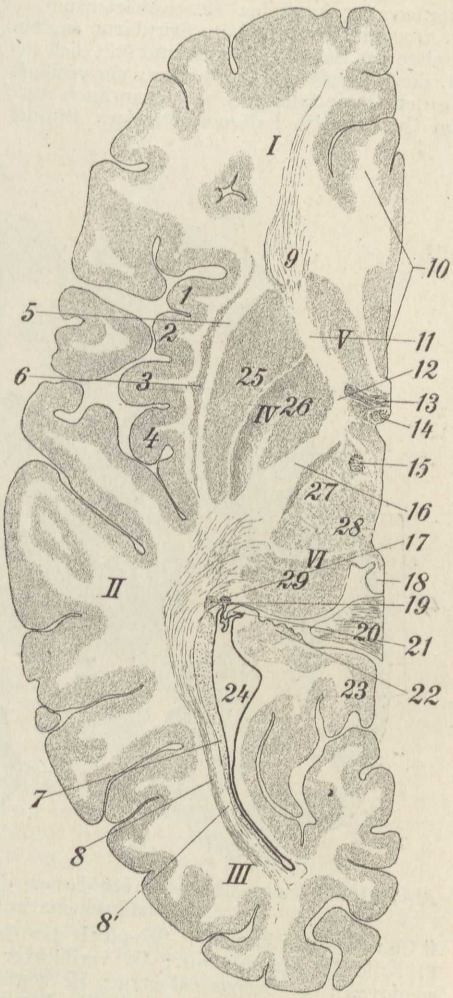

Abb. 1162.

Abb. 1162. Horizontalschnitt durch das Großhirn des Menschen. 4:5.

I Stirnlappen; II Temporallappen; III Okzipitallappen; IV Nucleus lentiformis; V Nucleus caudatus; VI Thalamus opticus. 1, 2, 3, 4 Gyri breves der Inselrinde; 5 Capsula ext.; 6 Claustrum; 7 Tapetum; 8 Fasciculus longitudinalis ventralis; 8′ Radiatio optica; 9 Corona radiata; 10 Gyrus cinguli; 11 nasaler Schenkel der Capsula interna; 12 Knie der Capsula interna; 13 Commissura nasalis; 14 Columna fornicis; 15 Fasciculus thalamomamillaris; 16 kaudaler Schenkel der Capsula int.; 17 Stria cornea; 18 Epiphyse; 19 Schwanz des Nucleus caudatus; 20 Splenium corporis callosi; 21 Fimbria; 22 Gyrus dentatus; 23 Gyrus hippocampi; 24 kaudaler Abschnitt des Seitenventrikels; 25 Putamen; 26 Globus pallidus; 27 lateraler und 28 medialer Kern des Thalamus; 29 Pulvinar thalami.

Die grauen Massen des Endhirns und die Rindenzentren (S. 846 u. 847) stehen unter sich und mit den Kernen der übrigen Hirnabschnitte und des Rückenmarkes durch zahlreiche Leitungsbahnen in Zusammenhang, deren Gesamtheit die weiße Substanz oder das weiße Marklager des Endhirns bildet. Diese **Leitungsbahnen** werden in Kommissuren-, Assoziations- und Projektionsfasern eingeteilt. Man nennt die Faserzüge, die vom Grau einer Hemisphäre in identische Bezirke der anderen ziehen, Kommissurenfasern, Faserzüge, die Teile der Rinde der gleichen Hemisphäre miteinander verbinden, Assoziationsfasern und die die Assoziationszentren verbindenden Fasermassen Assoziationssysteme (s. S. 850). Die Fasern, welche die Hemisphärenrinde mit den Rezeptoren und Effektoren der Körperoberfläche in aufsteigender oder in absteigender Richtung verbinden, heißen Projektionsfasern. Die Assoziationsfasern überragen beim Menschen an Menge die beiden anderen Gruppen beträchtlich und erhalten ihre Myelinscheiden in einem weit späteren Entwicklungsstadium als die Projektionsfasern (Dogiel und Archangelsky [195], Flechsig [247] und Schellenberg [803]).

1. Kommissuren. Als solche sind zu nennen das *Corpus callosum* (S. 785 u. 844), die *Commissura nasalis* (S. 786 u. 845), die ein Anhangsgebilde des Balkens für die Rinde des Riechlappens ist, und die *Commissura hippocampi* (s. S. 786 u. 845). Alle Hirnkommissuren enthalten auch Kreuzungsfasern (Ganser [286], v. Kölliker [476], Kückenthal und Ziehen [505]).

2. Assoziationsbahnen. Wir unterscheiden lange und kurze Fasern, je nachdem sie die Ganglienzellen von zwei nebeneinanderliegenden Windungen oder von räumlich weiter getrennten Kortexarealen verbinden. Die langen Fasern sind beim Menschen starke, bei den Haussäugern jedoch viel schwächere Bündel. Man unterscheidet: 1. den *Fasciculus uncinatus,* der von der Stirn- zur Nackenwindung geht und bei den Ungulaten schwach ausgebildet ist. 2. den *Fasciculus longitudinalis ventralis* (Abb. 1162 8); er ist beim Menschen am leichtesten zu demonstrieren und verläuft lateral vom Seitenventrikel (24) zwischen Hinterhaupts- und Schläfenlappen. Er bildet die äußerste Schicht der drei dem Seitenventrikel lateral anliegenden Strata und ist auch beim Pferde gut ausgebildet. Sein dorsaler Abschnitt ist zum größten Teil ein Projektionssystem aus den Thalamuskernen zur kaudalen Hemisphärenrinde (v. Nißl [681]). 3. den *Fasciculus longitudinalis dorsalis* s. *arcuatus;* er zieht vom Stirnhirne sagittal gegen den Hinterhauptslappen und bogenförmig gegen die Spitze des Schläfenlappens und läßt sich bei den Ungulaten als besondere Formation nicht abgrenzen. 4. das *Cingulum,* die Zwinge; sie verläuft im Gyrus cinguli von der Substantia perforata nasalis bis in den Okzipitallappen und kann auch am Gehirn der Haussäuger als ein auf dem Balken ruhendes, im Querschnitte halbmondförmiges Bündel erkannt werden. 5. den im Gyrus marginalis gelegenen *Fasciculus marginalis,* dessen Ursprung und Ende nicht bekannt sind. 6. den *Fasciculus occipitalis perpendicularis hom.;* er zieht vom Hinterhauptslappen zum Gyrus occipitotemporalis und liegt dem Fasciculus longitudinalis ventralis lateral an. Bei Pferd, Hund und Schaf ist ein solcher Faserzug nicht nachzuweisen. In der lateralen Wand des Seitenventrikels findet man beim Menschen 7. einen dem Schwanzkern anliegenden *Fasciculus nuclei caudati* s. *Fasciculus subcallosus* (Abb. 1158 15), ferner 8. an der Oberfläche dieses Ganglions einen Belag weißer Fasern, das *Stratum zonale nuclei caudati* (Abb. 1158 21), und 9. ventrolateral vom Fasciculus nuclei caudati ein gut umschriebenes Längsbündel, das sich nasal dem Stabkranz anlegt, *Fasciculus frontooccipitalis.* Bei Hund, Schaf und Pferd ist eine solche Abgrenzung nicht möglich. Man findet bei diesen Tieren im lateralen Ventrikelwinkel ein durch blasse Färbung charakterisiertes, starkes Bündel von kommaförmigem Umriß, das nasal zum Teil in das dünne Stratum zonale nuclei caudati übergeht und kaudal, die Außenwand des Seitenventrikels bildend und auf dem Querschnitt länger und schmaler werdend, an der Zentralpartie der Ventralsäule nur noch einen dünnen Faserbelag darstellt. Diese Fasermasse läßt sich als allseitig wohl abgeschlossenes Ganzes an Chrompräparaten ausbrechen. Der zwischen Schwanzkernkopf und Balken liegende nasale Abschnitt des Längsfaserzuges entspricht dem *Fasciculus subcallosus* von Muratoff, der breite kaudobasale Teil dem *Tapetum ventriculi lateralis.*

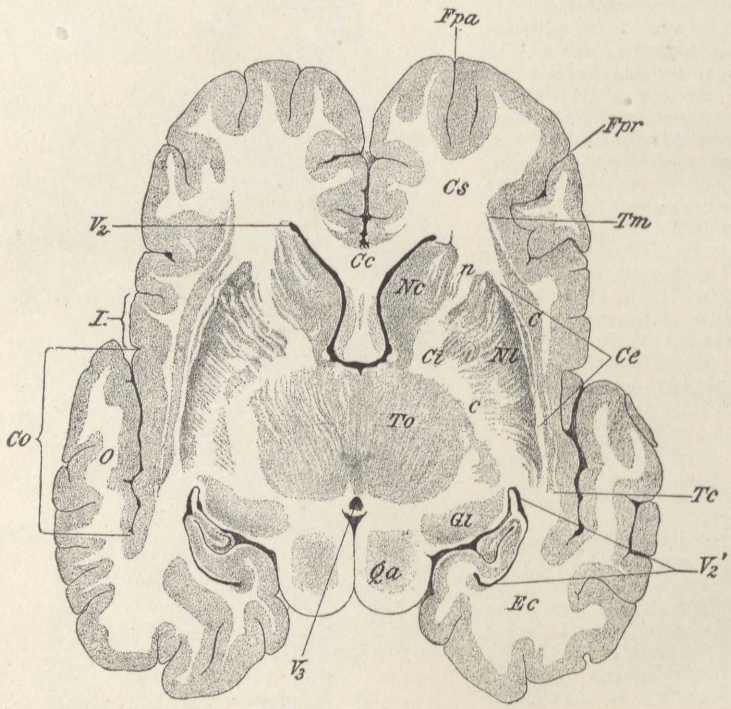

Abb. 1163. Horizontalschnitt durch das Großhirn des Pferdes; halbschematisch.

C Claustrum; **c** kaudaler Schenkel der Capsula int.; **Ce** Capsula ext.; **Ci** Knie der Capsula int.; **Co** verdeckter Teil der Insel; **Cs** Centrum semiovale; **Cc** Corpus callosum; **Ec** zentrales Marklager des Occipitalhirns; **Fpa** Sulcus praesylvius nasalis; **Fpr** Sulcus praesylvius; **Gl** Ganglion geniculatum laterale; **I** freiliegender Abschnitt der Insel; **n** nasaler Schenkel der Capsula int.; **Nc** Kopf des Nucleus caudatus; **Nl** Nucleus lentiformis; **O** Operculum; **Qa** Colliculus quadrigeminus nasalis; **Tc** kaudales Ende des Claustrum, **Tm** sein nasales Ende; **To** Thalamus opticus; **V 2** Cornu nasale der Seitenkammer, **V 2'** ihr Cornu ventrale; **V 3** dritter Ventrikel.

Die kurzen Assoziationsbündel treten im wesentlichen in Form der *Fibrae arcuatae cerebri* (U-Fasern) auf, die im Bogen um den Grund der Furchen verlaufen (v. Nißl [681], Obersteiner [683], Redlich [734] und Villiger [988]).

3. Projektionsbahnen. Die Gesamtheit der Projektionsfasern des Endhirns bildet den Stabkranz, *Corona radiata* (Abb. 1162 9). Er wird aus Anteilen aufgebaut, die von und zu dem Zwischenhirne, zu den Ganglien des Mittel-, Hinter- und Nachhirns und des Rückenmarkes ziehen. Als Weg zu diesen Stationen wird vornehmlich der Raum zwischen Nucleus lentiformis einerseits und dem Nucleus

caudatus (nasal) und Thalamus opticus (kaudal) andererseits, der Hirnschenkelfuß und das Haubengebiet benutzt. Die zwischen lateralem und medialem Teil des Streifenhügels durchziehenden Fasermassen des Stabkranzes bilden eine starke weiße Platte, die den Linsenkern medial schalenförmig umschließt und daher als *Capsula int.* bezeichnet wird (S. 788); auf dem Horizontalschnitte zeigt diese Faserplatte eine winkelige Knickung, das Knie der inneren Kapsel, mit einem nasalen und einem kaudalen Schenkel (Abb. 1162 u. 1163 ei). Die Strahlung des Stabkranzes zerfällt beim Menschen je nach den Lappen, in die sie zieht, in die *Pars frontalis, Pars parietalis, Pars temporalis* und *Pars occipitalis* und enthält lange und kurze Bahnen.

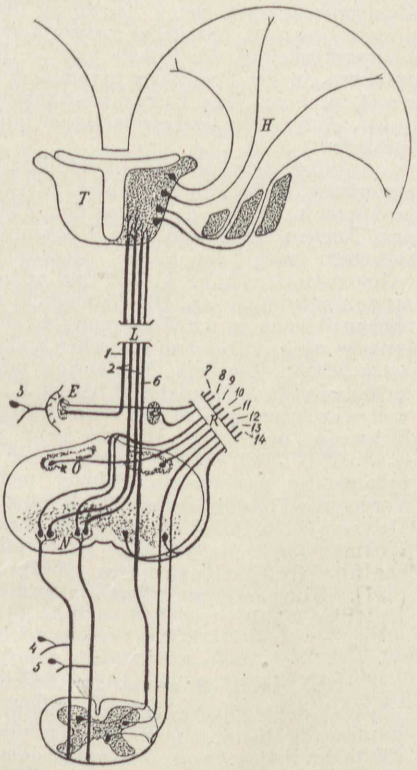

Abb. 1164. Schema der wichtigsten sensiblen Bahnen. Zuleitender Schenkel des Gesamtnervenbogens oder sensibles Hauptsystem.

E Endkern eines sensiblen Hirnnerven; **H** Haubenstrahlung; **N** Dorsalstrangkerne; **L** Lemniscus medialis; **O** Oliva nasalis; **R** Corpus restiforme; **T** Thalamus opticus. 1 Fasern aus den Endkernen der sensiblen Hirnnerven zur medialen Schleife; 2 Schleifenfasern aus den Dorsalstrangkernen; 3 Ganglion eines sensiblen Hirnnerven; 4 Ganglion spinale einer Faser des Burdachschen Stranges; 5 Spinalganglion einer medialen Dorsalstrangfaser; 6 Fasciculus spinothalamicus; 7 Fasern aus den Endkernen der sensiblen Hirnnerven zum Corpus restiforme der Gegenseite; 8 Fasern aus dem Endkern eines sensiblen Hirnnerven zum Corpus restiforme der gleichen Seite; 9 Fibrae arcuatae externae ventrales zum Corpus restiforme; 10 gekreuzte Olivenfasern zum Corpus restiforme; 11 ungekreuzte Olivenfasern zum Corpus restiforme; 12 Fasciculus spinocerebellaris ventralis; 13 Fasciculus spinocerebellaris dorsalis; 14 Fibrae arcuatae externae dorsales zum Corpus restiforme.

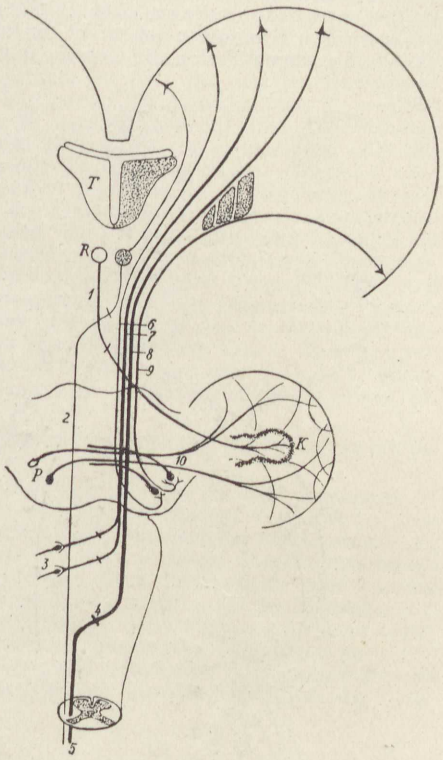

Abb. 1165. Schema der wichtigsten motorischen Bahnen. Ableitender Schenkel des Gesamtnervenbogens oder motorisches Hauptsystem.

K Kleinhirnkerne; **P** Nucleus pontis; **T** Thalamus opticus; **R** Nucleus ruber. 1 Fasciculus cerebellotegmentalis; 2 Fasciculus rubrospinalis; 3 Kerne der motorischen Hirnnerven; 4 Pyramidenkreuzung; 5 Pyramidenseitenstrangbahn; 6 frontale Brückenbahn; 7 Fasciculus corticobulbaris; 8 Fasciculus corticospinalis; 9 okzipitotemporale Brückenbahn; 10 Fasciculi pontocerebellares.

Zu den kurzen Projektionsbahnen gehören: 1. Bündel zwischen Cortex und Thalamus opticus (*Tractus corticothalamici* und *Tractus thalamocorticales*), die Sehhügelstiele. Das wichtigste von ihnen ist die Haubenstrahlung Flechsigs, die kortikale Schleifenbahn (Abb. 1164 H). Ihre kortikopetalen Fasern stammen aus den ventralen Thalamuskernen (T), wohin auch die Schleifenfasern des Rückenmarkes und der Medulla oblongata gelangen, und gehen in die Gegend der Zentralwindung; man erblickt deshalb in der genannten Bahn den Hauptbestandteil der sensiblen Strahlung zur Rinde.

2. Bündel aus dem nasalen Vierhügelpaar und dem Corpus geniculatum laterale nach der Area optica corticis; sie bilden den größten Teil der Gratioletschen Sehstrahlung, *Radiatio optica* (Abb. 1166 15), und einen Teil des Fasciculus longitudinalis ventralis (S. 850).

3. Bündel aus dem kaudalen Vierhügelpaar und Corpus geniculatum mediale nach der Area acustica corticis, Hörstrahlung, *Radiatio auditiva.*

4. Endlich existieren noch Verbindungen von dem Nucleus ruber, dem Zwischenhirn und dem Corpus mamillare nach der Ammonsrinde durch die im Fornix gelegenen Stabkranzfasern.

Lange Projektionsbahnen sind folgende: 1. die frontale Brückenbahn (Abb. 1165 6), deren kortikofugale Fasern aus der Rinde des Stirnlappens durch die Capsula interna zu den Brückenkernen gelangen; 2. die okzipitotemporale Brückenbahn (9) aus der Okzipitalrinde zu den Brückenkernen; 3. die motorische Bahn aus der Area motoria corticis durch die innere Kapsel zur Medulla oblongata und zum Rückenmark. Sie enthält mehrere Unterabteilungen: a) die kortikobulbäre motorische Bahn (Abb. 1165 7), *Fasciculus corticobulbaris,* deren Fasern zu den Kernen der motorischen Hirnnerven gehen; b) die kortikospinale Bahn (8), *Fasciculus corticospinalis,* Pyramidenbahn, deren Fasern die Capsula interna, den Hirnschenkelfuß, die Brücke und die Pyramiden passieren, in der Decussatio pyramidum sich kreuzen (4) und zu einer Pyramidenseitenstrangbahn, *Fasciculus cerebrospinalis lateralis* (5), sich verbinden.

Außer der durch die Pyramiden laufenden motorischen Bahn gibt es noch extrapyramidale motorische Bahnen, die von dem Zwischenhirn, dem Nucleus ruber und vom Rückenmark selbst ausgehen; man nennt sie thalamospinale, rubrospinale (Abb. 1165 2) und spinospinale motorische Bahnen. Die Beteiligung aller motorischen Bahnen an der Versorgung der Bewegungsimpulse wechselt bei dem Menschen und den Tieren beträchtlich. Die beim Menschen prävalierende motorische Pyramidenbahn ist bei den Karnivoren weit schwächer und bei den Ruminantiern, dem Schwein und dem Hunde ganz rudimentär (s. S. 820). Bei diesen Tieren treten die extrapyramidalen motorischen Bahnen mehr in den Vordergrund (Bechterew [72], Bregmann [124], Dexler [181 u. 182], Dexler und Margulies [186], Holmes und May [393], King [454], Obersteiner [683], Rothmann [775], Schaffer [797], Simpson und Sutherland [879] und Spitzka [895]).

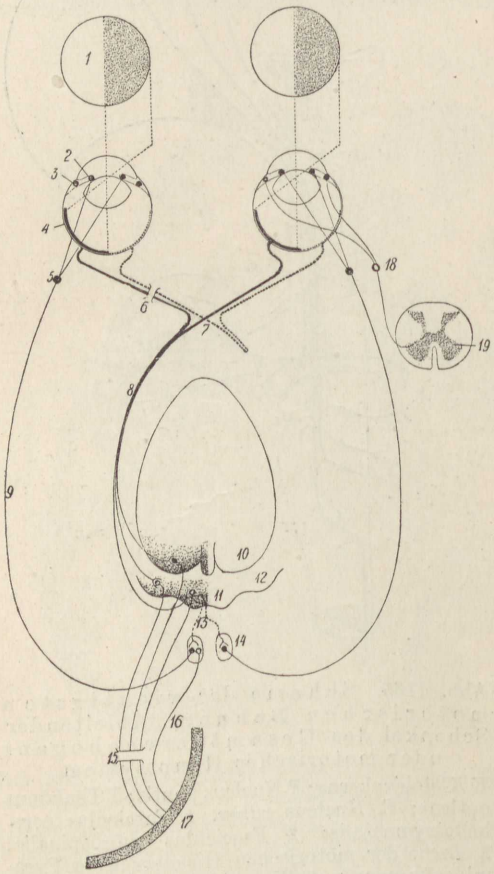

Abb. 1166.

Abb. 1166. Schema der Sehbahn.
1 laterale Sehfeldhälfte des linken Auges; 2 Sphincter pupillae; 3 Dilatator pupillae; 4 laterale Netzhauthälfte des linken Auges; 5 Ganglion ciliare; 6 N. opticus sinister; 7 Chiasma opticum; 8 Tractus opticus sinister; 9 Okulomotoriusfasern zum Ganglion ciliare; 10 Pulvinar; 11 nasales Paar der Vierhügel; 12 Corpus geniculatum laterale; 13 partiell gekreuzte Bahn vom nasalen Hügelpaar zum Kern des N. oculomotorius; 14 Nuclei n. oculomotorii; 15 Sehstrahlung; 16 zentrales Glied der kortikomotorischen Pupillarbahn; 17 Area optica corticis; 18 Ganglion cervicale craniale n. sympathici; 19 Centrum ciliospinale.

Zusammenfassung. Um den Zusammenhang der in vorstehendem beschriebenen Organe des Nervensystems übersehen zu können, müssen wir das Ineinanderwirken der erregungsleitenden Apparate wenigstens in ihren Hauptzügen rekapitulieren.

Das ganze Nervensystem baut sich aus Ganglienzellen und Faserbahnen auf, denen zwei Hauptfunktionen zukommen: Sie besorgen die Erregungsleitung von der Körperperipherie zu den nervösen Zentren und anderseits die Erregungsleitung im umgekehrten Sinne. Man unterscheidet also zuleitende oder zentripetale und ableitende oder zentrifugale Systeme. Die Gesamtheit der in der Neuraxis übereinander geordneten zuleitenden Systeme bildet das zuleitende Hauptsystem (-schenkel), während die Gesamtheit aller ableitenden Systeme das ableitende Hauptsystem (-schenkel) aufbaut. Das erstere dient der sensiblen Sphäre, das letztere der motorischen Sphäre der nervösen Erregung. Das Anfangsglied dieses sensomotorischen Gesamtnervenbogens liegt in den spezifischen Sinneszellen der peripheren Sinnesflächen (Auge, Ohr, äußere Haut, Gelenke usw.), sein Endglied in den Effektoren der Muskeln, Drüsen und Gefäße.

Beide Schenkel des sensomotorischen Gesamtnervenbogens sind miteinander durch zahlreiche intrazentrale oder assoziative Bahnen verbunden, von denen wir die mächtigsten zwischen den einzelnen Projektions- und Binnenzentren des Großhirnmantels kennen gelernt haben. Diese Einrichtung ermöglicht es, daß die Erregungen im sensiblen Schenkel des Gesamtnervenbogens an

dessen verschiedenen Zwischenstationen — Grau des Rückenmarkes, des Hirnstamms und der subkortikalen Zentren — auf Zwischenstationen des motorischen Hauptschenkels übertragen werden können, so daß die Erregungen den Gesamtnervenbogen nicht in seiner ganzen Länge zu durchlaufen brauchen.

Beispiele. Bei Reizung der in den Sehnen des M. quadriceps befindlichen sensiblen Nervenendigungen gelangt die Erregung durch sensible Nervenfasern über das Ganglion spinale ins Rückenmark und kann durch eine Reflexkollaterale direkt zu den motorischen Zellen der Ventralsäule geleitet werden (1. sensibles Neuron). Von dort gelangt sie durch die motorischen Nervenfasern zum M. quadriceps (1. motorisches Neuron) und bewirkt dessen Kontraktion (kürzeste Reflexbahn). Die aufsteigenden wie die absteigenden Äste der sensiblen Rückenmarksnerven (s. S. 813) können aber bei geeigneter Reizverstärkung die Erregungswelle zu den intraspinalen Schaltzellen führen (2. sensibles Neuron), dadurch die Welle auf die motorischen Zellen mehrerer Rückenmarkssegmente übertragen und so zu komplizierten Bewegungen Veranlassung geben. In analoger Weise kann bei noch weiterer Reizzunahme die nervöse Erregung aber noch weiter durch das Rückenmark zu den Zentren des Mittelhirns, den Stammganglien und endlich zur Großhirnrinde geleitet werden: Die von den Hautsinnesnerven ausgehende Erregung gelangt bis zu den sensiblen Endkernen der Dorsalstränge (1. sensibles Neuron) (Abb. 1164 N), von dort durch die Schleifenbahn (2. sensibles Neuron) über die Schleifenkreuzung in die gegenseitige Thalamushälfte (N bis T) und von dieser durch die Haubenbahn oder den sensiblen Stabkranz (H) (3. sensibles Neuron) in das sensible Projektionszentrum. Sie hat also den ganzen zuleitenden Schenkel des sensomotorischen Gesamtnervenbogens passiert. Von dem sensiblen Rindenzentrum kann nun die Erregung durch kortikale intrazentrale Assoziationsfasern zu den verschiedensten Teilen der Area motoria gebracht und auf den ableitenden Schenkel des Gesamtnervenbogens übertragen werden. Sie durchläuft zentrifugal die Pyramidenfasern im motorischen Stabkranzteil bis zur Capsula interna (Abb. 1165) und weiter durch den Hirnschenkelfuß und die Brücke bis zu den gegenseitigen motorischen Hirnnervenkernen oder den gegenseitigen Ventralsäulen des Rückenmarkes (2. motorisches Neuron). Von dort gelangt sie in dem im peripheren motorischen Nerven gelegenen 1. motorischen Neuron bis zum Muskel und hat damit den ganzen ableitenden Schenkel des sensomotorischen Gesamtnervenbogens passiert. Die extrapyramidalen Bahnen (s. S. 852) dienen demselben Zwecke, nur sind sie aus mehreren Neuronen zusammengesetzt.

Ein Beispiel der Erregungsleitung im Gebiete der höheren Sinnesnerven ergibt die optische Bahn (Abb. 1166):

Die in der Retina ausgelöste Erregung geht im Sehnerven teils gekreuzt (7), teils ungekreuzt (6) zum Tractus opticus (8) und damit zum Corpus geniculatum laterale (12), nasalen Vierhügel (11) und Pulvinar (10) (1. sensibles Neuron). Von dort gelangt sie in jenen okzipitalen sensiblen Stabkranzteil (15), der Gratioletsche Sehstrahlung heißt, und zur Sehrinde (17) als optischem Projektionszentrum (2. sens. Neuron). Von dieser Zentralstation werden die Erregungen durch intrazentrale oder Assoziationsfasern (16) zu jenen Partien der Area motoria geleitet, die das Rindenzentrum für den N. oculomotorius oder solche anderer Körpermuskeln darstellen. Die Weiterführung der Erregung geht dann durch den absteigenden motorischen Stabkranzteil (2. motorisches Neuron) zu den im Mittelhirne gelegenen motorischen Kernen des Augenmuskelnerven der Gegenseite (14) und von da im N. oculomotorius (9) über das Ganglion ciliare (5) zu den Augenmuskeln (2) (1. motorisches Neuron) bzw. durch die Pyramidenbahn zu anderen Muskelgruppen des Körpers.

C. Das periphere Nervensystem.

Die Nerven sind meist platte Stränge, die im Zerebrospinalsystem paarig, im sympathischen System dagegen häufig unpaar sind und in ihrem Verlaufe sich meist spitzwinklig teilen oder Zweige abgeben (s. S. 854). Die Zahl der spinalen Nerven entspricht im allgemeinen (s. S. 773) der Zahl der Wirbel.

Entwicklung. Die zentrifugalen spinalen Nerven entstehen segmentär (metamer) als Neuritenbündel der Neuroblasten der Ventralsäulen des Rückenmarkes; die motorischen verbinden sich mit den Muskelfasern des entsprechenden Myotoms und bilden die motorischen Endplatten; die sekretorischen enden in oder an Drüsenzellen. Von den zentrifugalen Hirnnerven entstehen in der Embryonalanlage der 3., 4., 6. und 12. aus einer ventral und der zentrifugale Teil des 5., 7., 9., 10. und 11. aus einer lateral gelegenen Reihe motorischer Kerne des Gehirns. Die zentrifugalen Neuritenbündel jedes Segmentes bilden zusammen die ventrale Spinal- oder Zerebralwurzel der Nerven. Die sensiblen (zentripetalen) Spinalnerven entstehen als Neuritenbündel der unipolaren Neuroblasten der Spinalganglien (Abb. 1167 1); der Neurit dieser Zellen entsendet je einen zentral und einen peripher gerichteten Fortsatz. Die zentral gerichteten Neuritenbündel jedes Segmentes bilden den zentral vom Spinalganglion gelegenen Teil (Abb. 1167 über 1) der dorsalen Nervenwurzel; seine Neuriten treten in das Rückenmark als Stammfasern ein und spalten sich in einen kranial und einen kaudal verlaufenden Ast (Strangfasern); beide geben Kollateralen ab. Die peripheren Neuritenbündel jedes Segmentes bilden zusammen den peripheren Teil (Abb. 1167 unter 1) der dorsalen Nervenwurzel; er tritt mit der ventralen Wurzel zu je einem Spinalnerven (2) zusammen. Die Fasern der dorsalen Wurzel enden in Sinnesorganen (Neuroepithelien) usw. Die gesamte Dorsalwurzel besteht mithin aus den zentralen und den peripheren Neuriten der Ganglienzellen der Spinalganglien und den Ganglien selbst. Die sensiblen (zentripetalen) Hirnnerven entstehen in gleicher Weise aus den Trigeminus-, Akustikus- und Glossopharyngeuskernen mit dem einen Unterschied, daß ihre zentralen Neuriten in

das Gehirn anstatt in das Rückenmark eintreten. Die Scheiden aller Nervenfasern entstehen verhältnismäßig spät, die der motorischen beim Menschen im 5. bis 6. Schwangerschaftsmonat, die der sensiblen noch später, und zwar aus zuerst hohlziegelartigen, später röhrenförmigen Scheidenzellen.

Von den 12 Gehirnnerven sind der 1. und 2. Hirnteile. Der 3., 4., 6. und 12. haben nur ganz vorübergehend kaum wahrnehmbare dorsale Ganglien, die ungemein rasch wieder schwinden, und sind dann einwurzelige zentrifugale, motorische Nerven. Der 5. Nerv hat außer der ventralen (zentrifugalen) Wurzel ein Ganglion (G. semilunare) für die dorsale (zentripetale) Wurzel; die Ganglien seiner auch sympathische Fasern führenden Äste (G. ciliare, sphenopalatinum, oticum, submaxillare) entsprechen sympathischen bzw. parasympathischen Ganglien. Der 7. Nerv besitzt außer dem starken motorischen Anteil auch ein schwaches Ganglion (G. geniculi) (s. S. 829). Der 8. Nerv hat 2 Ganglien (G. vestibulare und spirale), aber keine ventrale Wurzel. Der 9. Nerv besitzt 1—2 Ganglien (Ganglion petrosum und Ganglion superius hom.), die einem Spinalganglion entsprechen, und eine Ventralwurzel. Der 10. Nerv hat neben dem zentrifugalen (motorischen) Anteil 2 Ganglien (Ganglion jugulare und Ganglion nodosum) für die zentripetale Wurzel. Der 11. Nerv zerfällt in einen dem N. vagus zugehörigen zerebralen Teil und den aus dem Akzessoriuskern des Rückenmarkes kommenden eigentlichen N. accessorius. Der 10. und 11. Nerv entsprechen einer Anzahl Nerven der ursprünglichen Kopfsegmente (s. S. 62). Der 12. Nerv entspricht einem Spinalnervenkomplex mit atrophischen sensiblen Elementen.

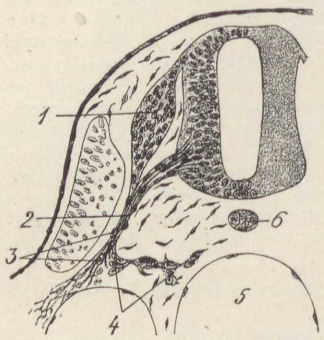

Abb. 1167. Entwicklungsschema des zentralen, peripheren und sympathischen Nervensystems.

1 Spinalganglion; 2 Spinalnerv; 3 Neuroblasten; 4 Sympathicusanlage; 5 Aorta; 6 Chorda dorsalis.

Das sympathische Nervensystem entstammt im wesentlichen den ventralen Enden der Spinalganglien, von denen sich die Zellen der sympathischen Neuronen abspalten (Abb. 1167 4). Aus diesen abgespaltenen Teilen, die mit den Muttergangliën durch Neuritenbündel (Rami communicantes) in Verbindung bleiben, bildet sich der sympathische Grenzstrang, der vom Ganglion ciliare bis zum Ganglion coccygeum der Schwanzspitze reicht. Von diesen Ganglien spalten sich wieder Teile ab, welche die ganglienhaltigen Plexus in der Brust- und Bauchhöhle bilden.

Über den **Bau** der Nerven s. S. 767.

Die Verästelung der Nerven erfolgt durch Abgabe von Faserbündeln vom Nervenstamme. Ihre zahlreichen Verbindungen untereinander entstehen so, daß Faserbündel von dem einen Nerven abgehen und sich an die Bündel eines anderen Nerven anlegen; die Fasern bleiben aber stets isoliert. Meistens tauschen bei solchen Verbindungen zwei Nerven Fasern in der Art aus, daß jeder Nerv vom anderen Faserbündel empfängt und an ihn solche abgibt. Mitunter erfolgt die Verbindung in Form von Nervengeflechten.

Die mit einer dorsalen und einer ventralen Wurzel entspringenden Spinalnerven (über ihren Ursprung s. S. 776) teilen sich nach ihrem Austritt aus dem For. vertebrale laterale in 1. einen *Ramus dorsalis* für die Muskeln und die Haut des Rückens und Nackens, 2. einen *Ramus ventralis* für die ventral von der Wirbelsäule und in der Rumpfseitenwand gelegenen Muskeln und Teile der Haut, 3. einen *Ramus meningeus* für das Rückenmark und seine Hüllen und 4. einen für die Eingeweide und die Gefäße bestimmten *Ramus visceralis,* der zum N. sympathicus geht und in dessen Bahnen verläuft. An den Gehirnnerven sind so viele Modifikationen dieser typischen Teilung bemerkbar, daß diese sich häufig nicht sicher nachweisen läßt. Man findet aber in den dorsalen Wurzeln meist ein Ganglion, Zerebralganglion (s. S. 853 u. oben), als Analogon der Spinalganglien. Bei der Beschreibung der Nerven wird nachstehend i. d. R. nur ihr scheinbarer Ursprung berücksichtigt werden; über den tiefen Ursprung s. S. 826 ff.

Funktionen. Alle Nerven sind erregbar und besitzen die Fähigkeit, die Erregung nach beiden Enden weiter zu leiten. Sie sind an dem einen Ende mit einem Empfangs- oder Reizorgan *(Receptor)* und am anderen Ende mit einem Erfolgs- oder Leistungsorgan *(Effector)* ausgestattet. Werden sie durch eine auf das Reizorgan einwirkende Erregung in Tätigkeit versetzt, so leiten sie die Erregung zu dem Erfolgsorgan, wodurch an diesem eine Bewegung, Empfindung, Sekretion usw. eintritt. Je nachdem ein Nerv sein Erfolgsorgan peripher oder zentral hat, unterscheidet man zentrifugale und zentripetale Nerven. Zu den ersteren gehören die Bewegungs- (motorischen) Nerven, deren periphere Enden sich in quergestreiften oder glatten Muskelfasern befinden, die sekretorischen Nerven, deren periphere Enden sich in einem Sekretionsorgan verbreiten, die vasomotorischen Nerven, die sich in den Gefäßwänden auflösen, sowie die trophischen und die Hemmungsnerven. Zentripetale Nerven sind die Empfindungs- (sensiblen) Nerven, von denen die Sinnes- (sensorischen) Nerven, die nur durch ganz bestimmte Reize (z. B. Lichtäther-, Schallwellen) erregbar sind, eine Unterabteilung bilden. Nerven mit nur zentripetalen Fasern werden als Empfindungs- (sensible), solche mit nur zentrifugalen Fasern als Bewegungs- (motorische) und solche mit zentripetalen und zentrifugalen Nervenfasern als gemischte Nerven bezeichnet. Durch Faseraustausch mit anders

gearteten Nerven kann ein ursprünglich rein motorischer oder sensibler Nerv zu einem gemischten Nerven werden.

Alle Nerven, die willkürliche Bewegungen oder bewußte Empfindungen vermitteln, stehen durch ihre Nervenfasern mit bestimmten Bezirken des peripheren Rindengraues (des Cortex) der Großhirnhemisphären in Verbindung; man spricht darnach von motorischen und sensiblen Rindenfeldern (-sphären) und bei diesen von psychomotorischen und psychosensiblen Zentren (s. S. 846 u. 847). Über die Beziehungen der Nervenfasern zum Rindengrau und ihren Verlauf in den Zentralorganen s. Abb. 1164—1166 u. S. 849—852.

A. Die Gehirnnerven.

Die **Gehirnnerven**, *Nn. cerebrales*, treten paarig aus dem Gehirn hervor und werden mit besonderen Namen oder der Reihenfolge nach in nasokaudaler Richtung mit Zahlen als erstes, zweites Paar usw. bezeichnet. Man zählt zwölf Paar Gehirnnerven, obgleich das elfte Paar zum Teil vom Rückenmark entspringt. Funktionell gehören der 1., 2. und 8. Gehirnnerv zu den zentripetalen, der 3., 4., 6., 7., 11. und 12. zu den zentrifugalen und der 5., 9. und 10. Gehirnnerv zu den gemischten Nerven.

I. Vergleichende Betrachtung (vgl. Abb. 531, 532, 964, 1034, 1173—1182, 1201—1203).

Eine tabellarische Übersicht über die Ursprungsverhältnisse der Gehirnnerven findet sich auf S. 832.

1. **N. olfactorius.** Über seinen Ursprung s. S. 781, 838—840 u. 859. Seine Bündel treten durch die Lamina cribrosa des Ethmoidale zur Regio olfactoria der Nasenschleimhaut. Er dient dem Geruchssinne.

2. **N. opticus.** Über seinen Ursprung s. S. 781, 837 u. 859. Er verläßt die Schädelhöhle durch das For. opticum und endet in der Retina des Auges. Er vermittelt das Sehen, führt aber auch reflektorische Fasern für den Lidschluß, die Iris (Pupille) und die Tränendrüse.

3. **N. oculomotorius.** Über seinen Ursprung s. S. 781, 824, 831 u. 859. Er tritt durch die Fissura orbitalis bzw. das For. orbitorotundum in die Augenhöhle, versorgt die Augapfelmuskeln mit Ausnahme des M. obliquus bulbi dorsalis und M. rectus bulbi lateralis und des lateralen Teiles des M. retractor bulbi, den M. ciliaris, M. levator palpebrae superioris und den M. sphincter pupillae. Für alle von ihm versorgten Muskeln stellt er den motorischen Nerven dar. Er ist beim Rind auffallend stark. Über das ihm anliegende *Ganglion ciliare*, das die Autonomie der in das Ganglion eintretenden und in ihm entspringenden Fasern bedingt, s. S. 856.

4. **N. trochlearis.** Über seinen Ursprung s. S. 781, 824, 831 u. 860. Er gelangt durch die Fissura orbitalis bzw. das For. orbitorotundum oder ein besonderes kleines Loch in die Orbita und versorgt den M. obliquus bulbi dorsalis mit motorischen Fasern. Bei den Artiodaktylen gibt er nach Mobilio [640] Verbindungszweige zum N. oculomotorius.

5. **N. trigeminus.** Über seinen Ursprung, seine stärkere sensible und seine schwächere motorische Wurzel s. S. 781, 830 u. 860. Er zerfällt schon in der Schädelhöhle in den *N. ophthalmicus*, den *N. maxillaris* und den *N. mandibularis*. Der *N. mandibularis* geht an die Kaumuskeln, die Parotis, die Zähne des Unterkiefers, die Zungenschleimhaut und die Backe und Unterlippe, der *N. maxillaris* an die Zähne des Oberkiefers, die Haut des Gesichtes, die Oberlippe, das untere Augenlid und an die Nasen- und zum Teil die Mundschleimhaut, der *N. ophthalmicus* an den Bulbus oculi und einige seiner Nebenorgane, die Augenlider, die Stirnhaut, das Siebbein, die Tränendrüse und die Nasenhöhle. Der N. trigeminus ist sensibler Nerv für alle Teile des Kopfes mit Ausnahme des Gaumensegels, der Hörtrompete und der postaurikulären Haut und motorischer Nerv für die Kiefermuskeln, den M. tensor tympani und M. tensor veli palatini und die Iris, außerdem führt er vasomotorische und sekretorische Fasern für Gefäße und Drüsen des Kopfes und Geschmacksfasern für den vorderen Teil der Zunge (Näheres s. S. 860).

A. Der hauptsächlich zentripetale **N. ophthalmicus** verläßt die Schädelhöhle durch die Fissura orbitalis und teilt sich in den N. lacrimalis, N. frontalis und N. nasociliaris. Der *N. lacrimalis* geht an die Tränendrüse und das obere Augenlid und versorgt bei den

Wiederkäuern auch die Stirnhöhle und den Hornzapfen mit der diesen umgebenden Haut. Der *N. frontalis,* der bei Pferd und Mensch ganz oder teilweise durch das For. supraorbitale geht, versorgt die Regio supraorbitalis und frontalis. Der bei den Wiederkäuern auffallend starke *N. nasociliaris,* der auch dünne Nerven an das Auge sendet, teilt sich in den zu den Tränenorganen und dem medialen Augenwinkel gehenden *N. infratrochlearis* und den zum Siebbein und zur Nasenhöhle verlaufenden *N. ethmoidalis.*

Schon in der Schädelhöhle, jedenfalls vor seiner Teilung, gibt der *N. nasociliaris* den langen, dünnen *N. ciliaris longus* ab. Von diesem entspringt die *Radix longa* (Abb. 1173 10, 1169—1172 s. w.) des **Ganglion ciliare** (Abb. 1173 4, 1168—1172 g. c.). Dieses ist platt, bei Mensch, Schwein und großen Hunden etwa hirsekorngroß, beim Pferd etwas kleiner, beim Rind etwas größer und bei der Katze absolut und relativ am größten; es liegt meist am ventralen Aste des N. oculomotorius, und zwar bei Pferd (Abb. 1168) und Katze direkt an ihm, so daß es nur als Verdickung von ihm erscheint, bei den übrigen Tieren etwas entfernt, und empfängt von ihm seine kurze Wurzel (Abb. 1173, 1169—1172 m); eine dritte (sympathische) Wurzel, die makroskopisch nicht nachweisbar ist, kommt vom Plexus sphenopalatinus, und zwar durch den Vidischen Nerven (s. S. 864). Vom Ganglion entspringen sehr dünne Fäden (Abb. 1168—1172 n. c.), die mit ähnlichen Fäden, die vom 1. u. 2. Aste des 5. Nerven und von den Ganglia sphenopalatina abgegeben werden, den *Plexus ciliaris* (Abb. 1173 14) bilden. Von diesem und dem fortlaufenden N. ciliaris longus, der sich in 2 wieder mehrfach geteilte Zweige spaltet, werden die sehr dünnen *Nn. ciliares*

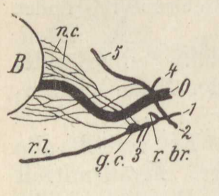

Abb. 1168
(Pferd).

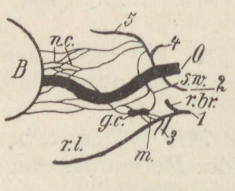

Abb. 1169
(Rind).

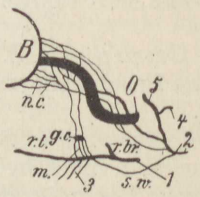

Abb. 1170
(Hund).

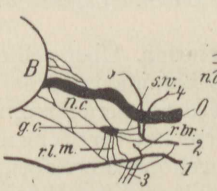

Abb. 1171
(Schwein).

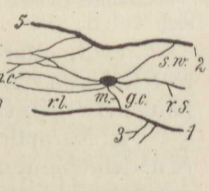

Abb. 1172
(Mensch).

Abb. 1168—1172. Schemata des Ganglion ciliare und seiner Wurzeln (Szakàll [933]). 1 N. oculomotorius; 2 N. nasociliaris; 3 Äste des Ramus longus nervi oculomotorii zum M. rectus bulbi dorsalis; 4 N. ethmoidalis; 5 N. infratrochlearis. **g. c.** Gangl. ciliare; **m.** Radix brevis s. motoria; **s. w.** Radix longa s. sensitiva; **r. s.** Radix sympathica; **n. c.** Nn. ciliares; **r. br.** Ramus dorsalis und **r. l.** Ramus ventralis nervi oculomotorii; **B** Bulbus; **0** N. opticus.

breves (11) abgegeben. Diese bilden meist 5—8 feine, etwas geschlängelte Fädchen, die den Sehnerven begleiten, in der Nähe des Sehnerveneintrittes die Sklera durchbohren und zwischen ihr und der Chorioidea bis zum Rande der Iris verlaufen. Dort teilen sich die feinen Nerven; ihre Zweige verbinden sich häufig mit entsprechenden der benachbarten Ziliarnerven, und es entsteht so ein Nervenkranz, aus dem Fädchen für den Ziliarmuskel, die Iris und Cornea abgegeben werden. Nach Szakáll [933] (Abb. 1168—1171) ist die kurze Wurzel des Ganglion ciliare (m) bei den Haussäugetieren immer vorhanden. Nur bei Pferd und Katze ist das Ganglion mit dem ventralen Aste des N. oculomotorius so fest verwachsen, daß diese Wurzel zu fehlen scheint. Die lange Wurzel (s. w.) fehlt als solche nur bei Pferd und Katze; es ist aber nicht ausgeschlossen, daß diese Verbindung des N. oculomotorius mit dem N. nasociliaris schon in der Fissura orbitalis zustande kommt. Die sympathische Wurzel des Ganglion ciliare (Abb. 1172 r. s.) ist makroskopisch bei keinem Säugetiere festzustellen. Lecco [537] fand bei Katze und Hund regelmäßig, Mobilio [640] beim Schweine regelmäßig, bei Rind und Ziege bisweilen 2 Nervenknoten, Ganglion ciliare majus und minus; das erstere steht in inniger Beziehung zum N. oculomotorius.

B. Der zentripetale (sensible) **N. maxillaris** tritt durch das For. rotundum bzw. das For. orbitorotundum und gibt ab: 1. den *N. zygomaticus* für das untere Augenlid mit Umgebung und beim Menschen noch für die Haut der Wange und der vorderen Schläfengegend; 2. den beim Rinde verhältnismäßig schwachen, bei Hund und Schwein starken *N. infraorbitalis,* der durch den Canalis infraorbitalis verläuft und die Back-, Haken- und Schneidezähne des Ober- und Zwischenkiefers, das Zahnfleisch und die Alveolen *(Nn. alveolares maxillae, Rami dentales* und *Rami gingivales maxillae),* den Nasenrücken, die Nase und

Oberlippe *(Nn. nasales externi, N. nasalis oralis, Rami labiales superiores)* versorgt; 3. den *N. sphenopalatinus* mit dem *Plexus sphenopalatinus* und den *Ganglia sphenopalatina* (s. S. 863). Bei den Tieren sind mehrere kleine, zum Teil mikroskopisch kleine Ganglien vorhanden, beim Menschen aber nur ein großes, das *Ganglion Meckeli majus;* beim Rinde sind die Ganglien spärlich und beim Hund äußerst klein. Über die Wurzeln der Ganglia sphenopalatina s. S. 864. Der N. sphenopalatinus gibt den durch das For. sphenopalatinum in die Nasenhöhle tretenden *N. nasalis aboralis,* den mit der A. palatina major durch den Canalis palatinus zum Mundhöhlendache verlaufenden starken *N. palatinus major* und den in das Gaumensegel tretenden dünnen *N. palatinus minor* ab und nimmt den sehr dünnen, beim Rind etwas stärkeren Vidischen Nerven, *N. canalis pterygoidei* (s. S. 864), auf.

C. Der im wesentlichen zentrifugale (motorische) **N. mandibularis** tritt bei Mensch, Wiederkäuern und Fleischfressern durch das For. ovale, bei Pferd und Schwein durch das For. lacerum orale und gibt ab: 1. den beim Hunde sehr dünnen *N. massetericus* für den M. masseter; 2. den bei Mensch, Pferd, Wiederkäuern und Schwein doppelten *N. temporalis profundus* für den M. temporalis; 3. den mit dem kleinen, beim Rind etwas größeren *Ganglion oticum* (s. S. 864) versehenen und für den M. pterygoideus und M. tensor tympani bestimmten *N. pterygoideus;* 4. den für die Backe bestimmten *N. buccinatorius* und 5. den zum Teil dem *N. auriculotemporalis* des Menschen und Hundes entsprechenden *N. temporalis superficialis* (s. Fußnote S. 864), der Zweige an das Ohr und die Parotis abgibt und an die Wange und Backe geht; er sendet einen starken Zweig an den N. facialis und begleitet mit einem anderen die A. transversa faciei. Der N. mandibularis teilt sich dann in den *N. lingualis* und *N. alveolaris mandibulae.* Der erstere, der durch die Chorda tympani (und den N. intermedius) (s. unten u. S. 829) mit dem N. facialis zusammenhängt, versorgt die Zunge einschließlich der Papillae fungiformes mit sensiblen Nerven und durch Zweige des in ihn eingelagerten *Ganglion linguale,* das dem *Ganglion submaxillare (Meckeli minus)* und *Ganglion sublinguale* des Menschen entspricht, die Gl. sublingualis und Gl. submaxillaris mit sekretorischen Nerven (s. S. 866). Der *N. alveolaris mandibulae* gibt den motorischen *N. mylohyoideus* für den gleichnamigen Muskel ab, durchläuft dann den Unterkieferkanal, in dem er sensible Zweige an das Zahnfleisch und alle Zähne des Unterkiefers *(Rami dentales et gingivales mandibulae)* sendet, und tritt in Form eines (Pferd, Rind, Mensch) oder mehrerer (Schwein, Fleischfresser) *Nn. mentales* durch das For. mentale aus dem Unterkieferkanal, um sich im Kinn und in der Unterlippe *(Rami mentales et labiales inferiores)* zu verbreiten.

6. **N. abducens.** Über seinen Ursprung s. S. 781, 830 u. 867. Er verläßt die Schädelhöhle durch die Fissura orbitalis bzw. das For. orbitorotundum und verzweigt sich in dem M. rectus bulbi lateralis und dem lateralen Teile des M. retractor bulbi, deren motorischer Nerv er ist.

7. Der **N. facialis** ist zentrifugaler Nerv und enthält motorische, vasomotorische und sekretorische Fasern; er vermittelt die Bewegungen der Gesichts- und Ohrmuskeln sowie des M. stylohyoideus, M. stapedius, M. orbicularis palpebrarum und des aboralen Bauches des M. digastricus. Über seinen Ursprung s. S. 781, 829 u. 867. Er tritt in den Fazialiskanal, gibt in ihm Zweige an den M. stapedius und die Fenestra cochleae sowie die zum N. lingualis gehende, auch Geschmacksfasern führende *Chorda tympani* ab, verzweigt sich nach dem Austritt aus dem Fazialiskanal (durch das For. stylomastoideum) in den Muskeln des äußeren Ohres, des Gesichtes, der Backe, der Lippen und der Nase mit motorischen Fasern und gibt sekretorische Fasern an die Gll. buccales ab. Er teilt sich nahe dem halsseitigen Rande des Unterkiefers (Mensch, Rind, Schwein, Hund) oder auf ihm bzw. auf dem M. masseter (Pferd) in den *N. buccalis dorsalis* und *ventralis,* nachdem er vorher bei den Haustieren abgegeben hat: a) den *N. auricularis caudalis (posterior)* an die Mm. auriculares caudales; b) den *N. auricularis internus* an die innere Fläche der Ohrmuschel; c) den motorischen *Ramus digastricus* mit dem *Ramus stylohyoideus* an den M. digastricus und M. stylohyoideus; d) den beim Hund aus dem N. buccalis dorsalis entspringenden *N. auriculopalpebralis* (s. Fußnote S. 864) für die Mm. auriculares nasales *(Nn. auriculares nasales [anteriores]),* die Haut der Schläfe und Stirn, den M. orbicularis palpebrarum und M. corrugator supercilii und beim Hunde noch für Muskeln und die Haut der Nase; e) den *Ramus colli* an die Haut des Kehlganges und Halses und f) *Rami parotidei,* die meist aber vom Ramus colli abgehen und den *Plexus parotideus* bilden helfen.

Die *Nn. buccales* verlaufen über die Regio masseterica zur Backen-, Lippen- und Nasengegend. Beim Pferde liegen beide Nerven mehr dorsal als bei anderen Tieren; der N. buccalis ventralis verläuft beim Rind und Hund am kaudoventralen Rande des M. masseter und beim Schweine sogar im Kehlgange. Beim Menschen gibt der N. facialis nach dem Austritt aus dem For. stylomastoideum den N. auricularis posterior und den Ramus digastricus mit dem Ramus stylohyoideus ab und teilt sich dann in die beiden Nn. buccales, die den *Plexus parotideus (Pes anserinus)* bilden; aus diesem entspringen: α) Rami temporales, β) Rami malares, γ) Rami buccolabiales superiores, δ) Rami buccolabiales inferiores, ε) ein Ramus marginalis mandibulae und ζ) der N. subcutaneus colli superior.

8. **N. acusticus.** Über seinen Ursprung s. S. 781, 827 u. 868. Er besteht aus der dem Gleichgewichtssinne dienenden *Radix vestibularis* und der für den Gehörsinn bestimmten *Radix cochlearis,* die durch den inneren Gehörgang in das innere Ohr treten und dieses versorgen.

9. **N. glossopharyngeus.** Über seinen Ursprung s. S. 781, 826 u. 868. Er verläßt die Schädelhöhle durch das For. lacerum aborale und versorgt den Zungengrund, besonders die Papillae foliatae und Papillae vallatae, einen Teil des Gaumensegels und seiner Pfeiler mit Geschmacksnerven, den Zungenrand, den Kehldeckel, die Gaumenbögen, das Gaumensegel und die Tonsillen mit Gefühlsnerven und die Muskeln des Atmungsrachens und vielleicht auch einen Teil der Schnürer des Schlingrachens mit motorischen Nerven. Er ist mit dem *Ganglion petrosum* versehen und teilt sich in einen *Ramus pharyngeus* und *Ramus lingualis.*

10. **N. vagus.** Über seinen Ursprung s. S. 781, 826 u. 869. Im Gegensatz zu den ersten 9 Gehirnnerven ist sein Verbreitungsgebiet nicht auf den Kopf beschränkt, sondern sehr ausgebreitet (s. unten). Der N. vagus verläßt die Schädelhöhle durch das For. lacerum aborale; in diesem liegt an ihm das *Ganglion jugulare,* aus dem außer anderen Zweigen der an den N. facialis tretende *Ramus auricularis* entspringt. Vom For. lacerum aborale aus wendet er sich nach der A. carotis communis, wobei er sich dem N. sympathicus anlegt. Vorher ist in ihn beim Menschen, Schaf, Schwein und den Fleischfressern das *Ganglion nodosum* eingelagert; beim Pferd und Rind ist an dessen Stelle ein *Plexus nodosus* vorhanden, weil die Nervenzellen zwischen den Nervenfasern derart verteilt sind, daß sie den Nerven makroskopisch nicht verändern (Bohl [94] und Holzmann u. Dogiel [395]). Aus dem Ganglion nodosum bzw. beim Pferd und Rind an der ihm entsprechenden Stelle entspringt der *N. laryngeus cranialis,* der sensible Nerv für den Kehlkopf. Der **Halsteil** des N. vagus liegt mit dem N. sympathicus als Vagosympathicusstamm am dorsomedialen Rande der A. carotis communis. Aus ihm entspringen der *Ramus pharyngeus* für den Schlundkopf und beim Menschen *Rami cardiaci* für das Herz. Der Ramus pharyngeus bildet mit Zweigen des 9., 11. und 12. Nerven und des N. sympathicus den *Plexus pharyngeus.* Der **Brustteil** verläuft über die Herzbasis und dann an der Speiseröhre zum Hiatus oesophageus des Zwerchfells. An der Speiseröhre ist er in einen dorsalen und einen ventralen Zweig gespalten, die bei Mensch, Pferd, Schwein und Hund einen Plexus bilden. Ehe der Nerv an die Speiseröhre tritt, gibt er in der Brusthöhle den *N. recurrens,* der als *N. laryngeus caudalis (inf. N.)* an der Luftröhre kopfwärts läuft und in die Muskulatur des Kehlkopfes eintritt, ferner *Rami pulmonales* an den Plexus pulmonalis dorsalis und ventralis und *Rami cardiaci* an den Plexus cardiacus ab. Der **Bauchteil** des N. vagus geht an den Magen und die Leber.

Der N. vagus ist funktionell ungemein wichtig für die Blutzirkulation, die Atmung und die Verdauung. Er versorgt außer der Pia mater und Teilen des äußeren Ohres das Herz mit hemmenden, den Schlundkopf, die Speiseröhre, den Magen, den Kehlkopf, die Luftröhre und die Lungen und (durch seine Verbindung mit dem Plexus coeliacus, von dem aus die Vagusfasern mit den entspr. Blutgefäßen verlaufen) den Dünndarm und den Anfangsabschnitt des Dickdarms, die Milz und die Nieren mit motorischen, sensiblen, vasomotorischen (sympathischen) und sekretorischen Fasern; er hat auch Einfluß auf die Funktionen der Leber und des Pancreas und wirkt zentripetal auf das Atmungs-, Herz-, Vasomotoren- (N. depressor etc.), Husten-, Brech- und Speichelzentrum. Soweit die Vaguszweige sympathische Ganglien durchlaufen, d. h. in ihnen enden und neu entspringen, werden sie zu autonomen Nerven (s. B. die Herzäste).

11. **N. accessorius.** Über seinen Ursprung s. S. 781, 826 u. 871. Er verläßt die Schädelhöhle durch das For. lacerum aborale, sendet für das Herz und den Kehlkopf bestimmte starke Faserbündel zum N. vagus und teilt sich dann in zwei motorische Äste, einen zum M. trapezius ziehenden dorsalen und einen zum M. sternocephalicus (Pferd, Rind) oder zum Ganglion nodosum (Mensch) gehenden ventralen Ast.

12. **N. hypoglossus.** Über seinen Ursprung s. S. 781, 826 u. 872. Er tritt durch das For. hypoglossi aus der Schädelhöhle und versorgt die Muskeln der Zunge mit motorischen und auch vasomotorischen (sympathischen) Fasern. Bei Mensch und Hund sendet er auch Zweige an den M. hyothyreoideus, M. sternohyoideus, M. sternothyreoideus und M. omohyoideus.

II. Die Gehirnnerven des Pferdes.

Über den tiefen Ursprung der Gehirnnerven s. S. 826—832, 837 u. 838—840.

1. Nervus olfactorius, 1. Gehirnnerv, Riechnerv, des Pferdes.

Der **N. olfactorius** entspringt vom Bulbus olfactorius (Abb. 1081 1) und endet in der Regio olfactoria der Nasenschleimhaut. Seine Fasern, die *Fila olfactoria,* treten bündelweise durch die Forr. cribrosa aus der Schädelhöhle.

Von den Zweigen des Riechnerven, die in der Schleimhaut der Nasenscheidewand liegen, sind 2 dicker und beträchtlich länger als die übrigen; sie sind schräg nach dem Pflugscharbein gerichtet, kreuzen sich mit Fäden des N. sphenopalatinus vom 5. Nerven (s. S. 862) und versorgen das Nasenboden- (Jacobsonsche) Organ (s. S. 468 u. 469).

Nach Johnston [429], Pinkus [712] u. a. kommt noch ein feiner *N. terminalis* vor, der in der Gegend des Tractus olfactorius medialis entspringt, durch die Lamina cribrosa in die Nasenhöhle tritt und mit dem N. vomeronasalis sich in der Nasenschleimhaut verbreitet.

2. Nervus opticus, 2. Gehirnnerv, Sehnerv, des Pferdes.

Zum **N. opticus** (Abb. 142 2 u. 1173 u. 1174 II) gehören die Retina, der eigentliche Sehnerv, das Chiasma opticum und der Tractus opticus. Der Sehnerv ist kein echter Nerv, er ist vielmehr ein Gehirnabschnitt, zu dem auch die Pars optica retinae und ihre Pigmentschicht gehören. Er enthält außer Nervenfasern auch Glia- und Mesenchymzellen (s. Entwicklung des Auges S. 928). Er kommt aus dem Corpus geniculatum laterale und mediale und bildet einen platten, anfangs nicht deutlich abgesetzten Strang, der als *Tractus opticus* am Thalamus und Pedunculus cerebri nasoventral an die Gehirnbasis geht und dort dicht nasal vom Markkügelchen mit dem der anderen Seite eine weiße Platte, das *Chiasma opticum* (Abb. 1081 6), bildet; aus diesem gehen die beiden Sehnerven als kräftige, rundliche Stränge hervor, verlaufen divergierend zum For. opticum ihrer Seite und treten durch dieses in die Orbita (Abb. 1174 II), wo der Sehnerv, von seinen Scheiden (Abb. 1217 q), dem Augenfett und dem M. retractor bulbi umgeben, unter leicht ∼-förmiger Krümmung zum Augapfel verläuft, in diesen am ventrolateralen Quadranten des Augenhintergrundes eintritt und zunächst die Nervenfaserschicht der Retina bildet (s. oben).

3. Nervus oculomotorius, 3. Gehirnnerv, Augenmuskelnerv, des Pferdes.

Der **N. oculomotorius** (Abb. 1173 III) tritt im Sulcus n. oculomotorii des Großhirnschenkels mit mehreren Bündeln aus dem Gehirn hervor (Abb. 1081 III); diese vereinigen

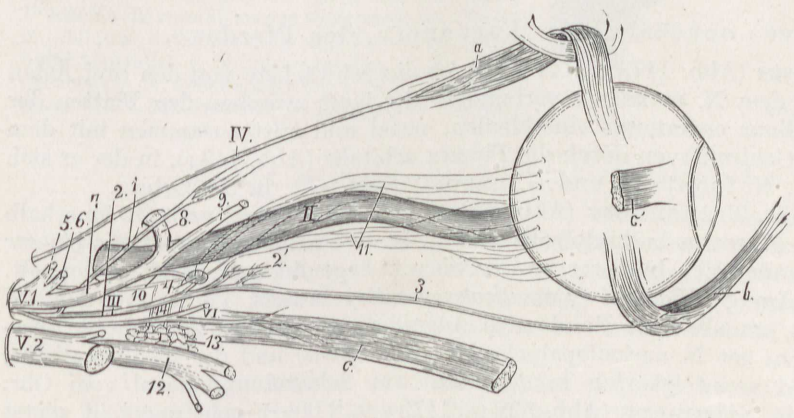

Abb. 1173.

Abb. 1173. Schema der Nerven der Augenhöhle. **II.** N. opticus; **III.** N. oculomotorius; 1 dorsaler und 2 ventraler Ast des N. oculomotorius, 2′ seine Fäden zum M. rectus bulbi medialis und ventralis; 3 Zweig für den M. obliquus bulbi ventralis; 4 Ganglion ciliare; **IV.** N. trochlearis; **V 1** N. ophthalmicus; 5 N. lacrimalis; 6 N. frontalis; 7 N. nasociliaris; 8 N. ethmoidalis; 9 N. infratrochlearis; 10 Radix longa ganglii ciliaris; 11 Nn. ciliares; **V 2** N. maxillaris; 12 N. sphenopalatinus; 13 Plexus sphenopalatinus; 14 Zweige des Plexus ciliaris; **VI.** N. abducens. a M. obliquus bulbi dorsalis; b M. obliquus bulbi ventralis; c, c′ M. rectus bulbi lateralis.

sich bald zu einem Stamme, der rechtwinklig nasal umbiegt, sich dem N. ophthalmicus anlegt und mit ihm und dem 6. Nerven durch die Fissura orbitalis in die Orbita tritt (Abb. 1174 III), wo er sich in den dorsalen und den ventralen Ast spaltet. Bis zum Austritt aus der Schädelhöhle ist er in eine besondere und mit den beiden anderen Nerven noch in eine gemeinsame Scheide der Dura mater eingeschlossen.

Der *Ramus dorsalis* (Abb. 1174 6) ist kurz und verbreitet sich sogleich im M. rectus bulbi dorsalis und M. levator palpebrae superioris (6^1) und im M. retractor bulbi (6). Der stärkere und viel längere *Ramus ventralis* (Abb. 1173 2, 1174 7) überkreuzt lateral den N. opticus und gibt einen sehr kurzen Zweig, *Radix brevis*, an das *Ganglion ciliare* (S. 856) (Abb. 1173 bei 4), das dem N. oculomotorius so dicht anliegt (Abb. 1168 g. c.), daß die Radix brevis zu fehlen scheint; ferner gibt er kurze Zweige an den M. rectus bulbi medialis (Abb. 1174 7^1) und ventralis (7^3) und einen auf dem M. rectus bulbi ventralis verlaufenden starken Zweig an den M. obliquus bulbi ventralis (7^2).

4. Nervus trochlearis, 4. Gehirnnerv, Rollmuskelnerv, des Pferdes.

Der **N. trochlearis** (Abb. 1173 u. 1174 IV), der kleinste Gehirnnerv, tritt jederseits am kaudalen Rande der Vierhügel aus dem Brachium nasale des Kleinhirns (Abb. 1081 IV), krümmt sich um dieses in ventrolateraler Richtung, tritt durch das häutige Hirnzelt, läuft lateral am 5. Nerven in einer schmalen Furche des Keilbeins nasal und gelangt durch ein besonderes Loch (Abb. 1174 IV) oder durch die Fissura orbitalis (Abb. 142 4) in die Augenhöhle. An deren medialer Wand läuft er zum Anfange des M. obliquus bulbi dorsalis, in dem er sich verbreitet.

5. Nervus trigeminus, 5. Gehirnnerv, dreigeteilter Nerv, des Pferdes.

Der **N. trigeminus**, der stärkste Gehirnnerv, tritt seitlich von der Brücke mit einer stärkeren dorsalen und einer schwächeren ventralen Wurzel, *Portio major* und *Portio minor*, hervor (Abb. 1081 V′ u. V″) und liegt in der Incisura nervi trigemini (S. 87). In seiner dorsalen Wurzel liegt das graurötliche **Ganglion semilunare** (Gasseri).

Dieses Ganglion (Abb. 1177 i) hat eine halbmondförmige Gestalt mit kaudaler oder kaudodorsaler Konkavität; es liegt in der Grube für das Ganglion Gasseri der Felsenbeinpyramide (Abb. 136o) (S. 87), verbindet sich durch Fäden mit dem Plexus caroticus und dadurch mit dem Sympathicus und sendet sehr dünne Zweige zur Dura mater.

Die ventrale Wurzel tritt ventromedial von der dorsalen aus dem seitlichen Ende der Brücke, kreuzt das Ganglion an dessen medialer Seite und verbindet sich nasal von ihm mit der Portio major zum Stamme des 5. Nerven. Dieser geht zwischen den Platten der Dura mater nasal und teilt sich sehr bald in den N. ophthalmicus, N. maxillaris und N. mandibularis.

Die dorsale Wurzel ist sensibel, die ventrale motorisch; der N. ophthalmicus und Nervus maxillaris gehen aus der dorsalen Wurzel, der N. mandibularis aus beiden Wurzeln hervor; infolgedessen sind die ersteren beiden sensible Nerven, während der N. mandibularis ein gemischter Nerv ist.

A. Nervus ophthalmicus, Augennerv, des Pferdes.

Der **N. ophthalmicus** (Abb. 1173 u. 1174 V^1) ist der schwächste von den drei Ästen und anfangs innig mit dem N. maxillaris verbunden. Er läuft zwischen den Platten der Dura mater, die den Sinus cavernosus einschließen, nasal und tritt zusammen mit dem 3., 6. und eventuell 4. Gehirnnerven durch die Fissura orbitalis (Abb. 142 5), in der er sich in den N. lacrimalis, N. frontalis und N. nasociliaris teilt, in die Orbita.

1. Der **N. lacrimalis**, Tränennerv (Abb. 532 16, 1173 5 u. 1174 2), verläuft innerhalb der Periorbita auf dem M. rectus bulbi dorsalis und M. levator palpebrae superioris bis zur Tränendrüse und verbreitet sich in dieser und im oberen Augenlide. Meist ist er doppelt. Ein etwas stärkerer Zweig *(Ramus zygomaticotemporalis)* tauscht Fäden mit dem N. zygomaticus aus, tritt am aboralen Rande des Augenbogens aus der Augenhöhle, verbindet sich mit Zweigen des N. auriculopalpebralis (Abb. 532 15) und des N. frontalis (17) zu einem Geflecht und verzweigt sich in der Haut am Scheitel und nasal vom Ohr.

2. Der **N. frontalis**, Stirnnerv (Abb. 532 17, 1173 6 u. 1174 1), geht ungeteilt zuerst innerhalb, dann außerhalb der Periorbita zum For. supraorbitale, tritt durch dieses hindurch, verbindet sich mit Zweigen des N. lacrimalis und N. auriculopalpebralis (s. oben u. S. 867) und verbreitet sich in der Haut der Stirn und des oberen Augenlides.

3. Der **N. nasociliaris** (Abb. 1173 7 u. 1174 3) ist stärker als der N. lacrimalis und mindestens so stark wie der N. frontalis und liegt mehr nasal und am weitesten medial; er geht zwischen den Portionen des M. retractor bulbi medial vom N. opticus an die mediale Wand der Augenhöhle, gibt dort den *N. infratrochlearis* ab und wird zum *N. ethmoidalis*. Noch in der Schädelhöhle bzw. in der Fissura orbitalis, jedenfalls vor seiner Teilung, gibt der N. nasociliaris den langen, dünnen *N. ciliaris longus* ab, der sich dem N. oculomotorius anlegt und *Nn. ciliares breves* an den Augapfel abgibt. Eine Verbindung des N. ciliaris longus mit dem Ganglion ciliare (s. S. 856) durch eine Radix longa besteht beim Pferd also nicht. Der *N. ethmoidalis (anterior N.)* (Abb. 1173 8 u. 1174 5) begleitet die A. ophthalmica ext. und A. ethmoidalis und beschreibt mit ihnen innerhalb der Augenmuskelpyramide, dorsal vom N. opticus, eine Krümmung medianwärts, tritt durch das For. ethmoidale (Abb. 142 b) in die Schädelhöhle, läuft außen an der Dura mater bis zum medialen Rande der Lamina cribrosa und gelangt durch ein größeres For. cribrosum (c) in die Nasenhöhle; er verzweigt sich in der Schleimhaut der dorsalen Hälfte der Nasenscheidewand und der dorsalen Nasenmuschel. Der *N. infratrochlearis* (Abb. 532 18, 1173 9 u. 1174 4) läuft an der medialen Augenhöhlenwand nach dem medialen Augenwinkel, tritt hier aus der Augenhöhle und verzweigt sich in der Umgebung des medialen Augenwinkels in der äußeren Haut, in der Conjunctiva und Tränenkarunkel. In der Augenhöhle gibt er einen bisweilen aus dem N. nasociliaris entspringenden längeren Zweig ab, der Fäden an die Nickhautdrüse sendet und sich in den Tränenröhrchen und im Tränensack verbreitet.

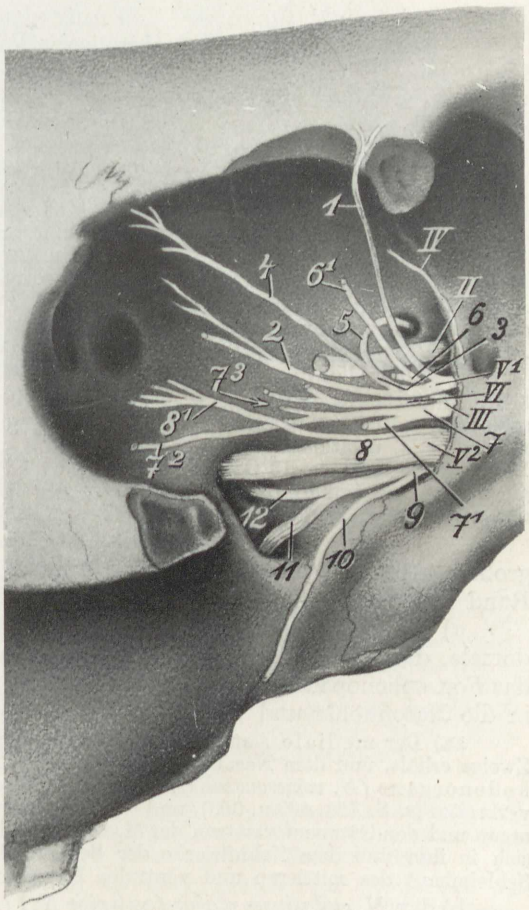

Abb. 1174.

Abb. 1174. Nerven in der Orbita des Pferdes. (Die Crista pterygoidea ist zum Teil entfernt.) II N. opticus; III N. oculomotorius; IV N. trochlearis; V^1 N. ophthalmicus; V^2 N. maxillaris; VI N. abducens.
1 N. frontalis; 2 N. lacrimalis; 3 N. nasociliaris; 4 N. infratrochlearis; 5 N. ethmoidalis; 6 dorsaler Ast des N. oculomotorius; 6^1 sein Zweig an den M. rectus bulbi dorsalis und M. levator palpebrae superioris; 7 ventraler Ast des N. oculomotorius, 7^1 sein Zweig zum M. rectus bulbi medialis, 7^2 zum M. obliquus bulbi ventralis und 7^3 zum M. rectus bulbi ventralis; 8 N. infraorbitalis; 8^1 N. zygomaticus; 9 N. sphenopalatinus; 10 N. palatinus minor; 11 N. palatinus major; 12 N. nasalis aboralis.

B. Nervus maxillaris, Oberkiefernerv, des Pferdes.

Der **N. maxillaris** (Abb. 1173 u. 1174 V^2) ist stärker als der N. ophthalmicus und wenig schwächer als der N. mandibularis. Er liegt ventral vom N. ophthalmicus, mit dem er anfangs verbunden ist, tritt durch das For. rotundum (Abb. 142 5) in die Fossa pterygopalatina, wo er von Fett umgeben ist, und teilt sich in den *N. zygomaticus, N. infraorbitalis* und *N. sphenopalatinus*; der N. zygomaticus ist der schwächste, der N. infraorbitalis der stärkste Ast.

1. Der **N. zygomaticus** s. **N. subcutaneus malae** (Abb. 532 19 u. 1174 8^1) entspringt vom N. maxillaris, bevor dieser in die Fossa pterygopalatina tritt, durchbohrt die Periorbita, tauscht Fäden mit dem N. lacrimalis aus (s. S. 860), läuft, in zwei bis drei Zweige gespalten, am ventralen Rande des M. rectus bulbi lateralis zum unteren Augenlide *(Rami palpebrales inferiores)* und verzweigt sich in dessen Haut.

2. Der starke **N. infraorbitalis** (Abb. 1174 8 u. 1178 9) tritt durch den Canalis infraorbitalis an das Gesicht, wo er sich sofort in drei Endäste teilt, nämlich in:

a) 2—3 *Nn. nasales externi* (Abb. 532 1); sie begleiten den M. levator labii superioris proprius und verbreiten sich in der Haut des Nasenrückens und der Nasentrompete.

b) den starken *N. nasalis oralis (naricus)* (Abb. 532 2); er sendet Zweige in die Wand des Nasenloches und in die Oberlippe, dringt mit seinem Ende zwischen dem Nasenfortsatze des Zwischenkieferbeins und der Pars ventralis des M. lateralis nasi in die Nasenhöhle und gibt dort mehrere Zweige an die Schleimhaut ab.

c) den *N. labialis dorsalis* (Abb. 532 3); er ist der stärkste Endast, gibt einen starken Zweig an die Haut des Mundwinkels, verbindet sich durch mehrere Zweige mit dem N. buccalis dorsalis (4) und teilt sich in viele Äste, die die Lippenmuskeln durchdringen und in der Haut der Oberlippe enden, wobei zu jedem Tasthaar ein feiner Nervenfaden geht. Die Zweige dieses Astes kreuzen sich mit Lippenzweigen des N. facialis.

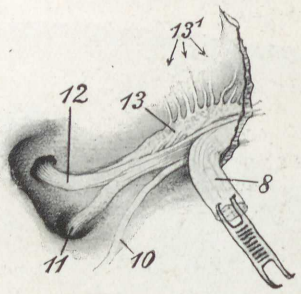

Abb. 1175. Lage des Ganglion sphenopalatinum des Pferdes (zur Ergänzung der Abb. 1174).

8 N. infraorbitalis (zurückgeschlagen); 10 N. palatinus minor; 11 N. palatinus major; 12 N. sphenopalatinus; 13 Ganglion sphenopalatinum; 13′ Fäden des Ganglion an die Orbita.

Außerdem entspringen aus dem Stamme des N. infraorbitalis die *Rami alveolares maxillae (superiores)*, und zwar:

d) die dünnen *Rami alveolares maxillae aborales*, die in der Fossa pterygopalatina vom Stamm abgehen, durch kleine Löcher in das Tuber maxillare dringen und sich in den letzten Backzähnen verbreiten oder zum Teil direkt in den Sinus maxillaris eintreten, *Rami sinus maxillaris;*

e) die *Rami alveolares maxillae medii;* sie gehen im Canalis infraorbitalis vom Stamm ab und verzweigen sich in den Molaren, dem Alveolarperiost und dem Zahnfleisch;

f) der *Ramus alveolaris maxillae incisivus*, der in den engen Canalis alveolaris incisivus superior (s. S. 88) tritt und die Prämolaren, den Hakenzahn und die 3 Schneidezähne versorgt.

Die von den genannten Alveolarnerven abgegebenen Äste verbinden sich zunächst unter den Zahnwurzeln zum *Plexus dentalis maxillae*, aus dem die *Rami dentales* und *gingivales* abgehen.

3. Der breite, platte **N. sphenopalatinus** (Abb. 1173 12, 1174 9 u. 1178 10) entspringt am ventralen Rande des N. maxillaris, liegt am Proc. pterygoideus des Keilbeins und an der Pars perpendicularis des Gaumenbeins, also medial von den großen Gefäßen, bildet durch Abgabe kleinerer Zweige ein Geflecht, *Plexus sphenopalatinus*, mit einem großen (Abb. 1175 13) und einigen kleinen *Ganglia sphenopalatina* an seinem dorsalen Rand und teilt sich bald in folgende 3 Äste:

a) den *N. nasalis aboralis (sup. N.)* (Abb. 1174 u. 1175 12); er ist der Lage nach der dorsale, der Stärke nach der mittlere von den Ästen des N. sphenopalatinus, tritt durch das For. sphenopalatinum, wo er ein, mitunter 2 oder 3 kleine *Ganglia nasopalatina* enthält, in die Nasenhöhle und teilt sich in den medialen und den lateralen Ast.

aa) Der mediale Ast, *N. septi narium*, läuft nahe dem Vomer zwischen der Schleimhaut, die Zweige erhält, und dem Nasenscheidewandknorpel nasenlochwärts und gibt den Nerven des Nasenbodenorgans *(N. vomeronasalis)*, der sich in dem Nasenbodenorgan mit Fäden des N. olfactorius verbreitet (s. S. 468, 469 u. 859), und den Gaumenzweig ab. Dieser tritt zwischen dem Nasenbodenorgan und den Gaumenfortsätzen der Maxilla und des Incisivum an den harten Gaumen und verbreitet sich in ihm und dem Zahnfleische der Schneidezähne. bb) Der laterale Ast gibt Zweige an die Schleimhaut des mittleren und ventralen Nasenganges und verbreitet sich in der ventralen Muschel.

b) den *N. palatinus major (anterior N.)* (Abb. 1174 u. 1175 11, 1178 8); er ist der stärkste und der Lage nach der mittlere Ast, tritt durch den Gaumenkanal und läuft an der mundhöhlenseitigen Fläche des knöchernen Gaumens bis zu den Schneidezähnen.

Auf diesem Wege bildet er ein mit dem der anderen Seite in Verbindung stehendes und mit den stärksten Ästen die A. palatina major umspinnendes großes Geflecht, dessen Zweige im harten Gaumen enden; außerdem gibt er Zweige an das Gaumensegel und Äste ab, die durch Löcher des knöchernen Gaumens in die Nasenhöhle treten und sich in der Schleimhaut des ventralen Nasenganges verbreiten *(Nn. nasales posteriores inferiores N.)*.

c) den *N. palatinus minor (posterior N.)* (Abb. 1174 u. 1175 10); er ist der schwächste und am meisten ventral gelegene Ast und geht neben der V. palatina major zwischen Tuber maxillare und Proc. pterygoideus des Keilbeins zum Gaumensegel.

Der *Plexus sphenopalatinus* (Abb. 1173 13) liegt dorsomedial am N. sphenopalatinus und am Proc. pterygoideus des Keilbeins bzw. an der Pars perpendicularis des Gaumenbeins. Er ist vom N. infraorbitalis bedeckt und wird gebildet aus Zweigen, die teils vom N. sphenopalatinus, teils vom N. lacrimalis und vom Stamme des N. maxillaris stammen. Von dem Geflecht aus gehen Fäden an den N. ethmoidalis, an die Periorbita und den Plexus ciliaris (s. S. 856). In den Plexus sphenopalatinus sind mehrere sehr kleine (zum Teil mikroskopisch kleine) und 2—3 größere *Ganglia sphenopalatina* ein-

gelagert, die in ihrer Gesamtheit dem Ganglion sphenopalatinum (Meckeli majus) des Menschen entsprechen dürften. Sehr oft verschmelzen jedoch die größeren Ganglien zu einem etwa 20 mm langen und 2,5 mm breiten platten, grauen Ganglion (Abb. 1175 13), das am dorsalen Rande des N. sphenopalatinus medial vom N. infraorbitalis liegt, in seinem nasalen Abschnitte mit dem N. sphenopalatinus

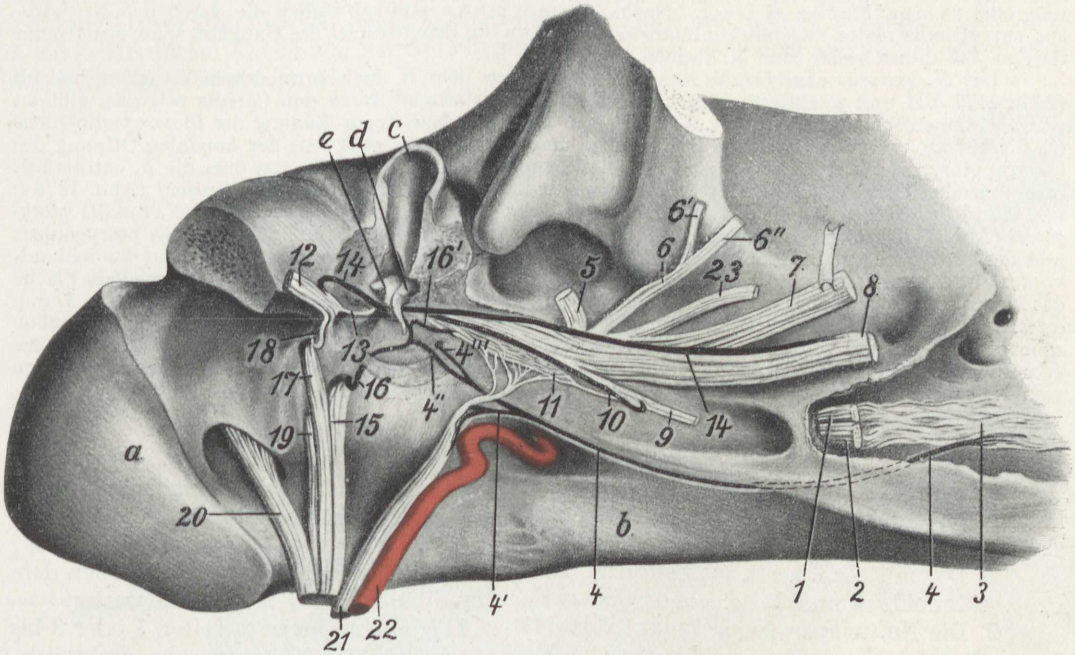

Abb. 1176. Rechte Hälfte der Schädelbasis des Pferdes mit den hier aus der Schädelhöhle austretenden Nerven, ventrale Seite. (Die Paukenhöhle ist durch Wegnahme des größten Teiles der Pars tympanica geöffnet; der Proc. jugularis ist abgesägt. Die durch die Paukenhöhle ziehenden Nerven sind schwarz gezeichnet.)

a Condylus occipitalis; b Keilbeinkörper; c äußerer Gehörgang; d Hammer; e Amboß. 1 N. ophthalmicus und 2 N. maxillaris des N. trigeminus; 3 Plexus sphenopalatinus mit den Ganglia sphenopalatina; 4, 4 N. canalis pterygoidei (Vidischer Nerv); 4′ N. petrosus profundus (major); 4″ Verbindungszweig zwischen 4‴ und 16; 4‴ N. petrosus superficialis major; 5 N. temporalis superficialis; 6 N. masticatorius; 6′ N. temporalis profundus; 6″ N. massetericus; 7 N. alveolaris mandibulae; 8 N. lingualis; 9 N. pterygoideus; 10 N. tensoris tympani; 11 Ganglion oticum; 12 N. facialis; 13 N. stapedius; 14, 14 Chorda tympani; 15 N. glossopharyngeus; 16 N. tympanicus; 16′ N. petrosus superficialis minor; 17 N. vagus, 18 sein Ramus auricularis zum N. facialis; 19 N. accessorius; 20 N. hypoglossus; 21 Kopfteil des N. sympathicus; 22 A. carotis int.; 23 N. buccinatorius.

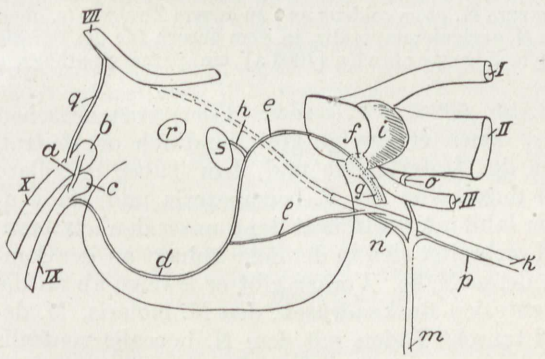

Abb. 1177.

Abb. 1177. Plexus tympanicus (Jakobsoni) an und in der rechten Paukenhöhle des Pferdes (nach Martin [599]).

I, II, III erster, zweiter und dritter Ast des N. trigeminus; VII N. facialis; IX N. glossopharyngeus; X N. vagus. a Verbindung zwischen dem Ganglion jugulare und petrosum; b Ganglion jugulare des N. vagus; c Ganglion petrosum des N. glossopharyngeus; d N. tympanicus vom N. glossopharyngeus; e Zweig vom N. tympanicus zum Ganglion oticum (N. petrosus superficialis minor); f Ganglion oticum; g N. temporalis superficialis; h Zweig zur Fenestra vestibuli; i Ganglion semilunare (Gasseri); k N. petrosus superficialis major (k und p zusammen Vidischer Nerv); die punktierte Linie gibt die Verbindung mit dem N. facialis (VII) an und ist der N. petrosus superficialis major; l Zweig vom N. petrosus superficialis major zum N. tympanicus; m Kopfteil des N. sympathicus; n Ast von m zum N. petrosus superficialis major; o Ast von m zum N. trigeminus und N. abducens; p N. petrosus profundus major vom N. sympathicus zum Vidischen Nerven; q Ramus auricularis des N. vagus zum N. facialis; r Fenestra cochleae; s Fenestra vestibuli des Felsenbeins. Die Chorda tympani ist auf dieser Figur nicht eingezeichnet. Sie würde vom N. facialis (VII) zum dritten Aste des N. trigeminus (III) gehen.

fest verlötet ist und im übrigen sehr viele Variationen zeigt: es kann eingeschnürt, ausgebaucht und mit dem N. sphenopalatinus so eng verbunden sein, daß es als Teil von ihm erscheint usw. In das Ganglion bzw. die Ganglien treten außer den sensiblen Zweigen des N. sphenopalatinus noch motorische Nervenfäden durch den N. petrosus superficialis major (s. unten) und sympathische Fasern durch den N. petrosus profundus (s. unten) ein. Die Ganglien haben also eine sensible, eine motorische und eine sympathische Wurzel. Nach Zimmermann [1064a] stellen die durch den N. petrosus superficialis major zugeführten motorischen Fasern die Hauptwurzel des Ganglion sphenopalatinum dar, so daß dieses besser zum N. facialis zu rechnen ist.

Der *N. petrosus superficialis major* entspringt aus dem N. facialis an dessen Ganglion geniculi (Abb. 1177 VII und punktierte Linie), verläßt den Fazialiskanal durch den Canalis petrosus, gibt an den N. tympanicus (Abb. 1176 16 u. 1177 d) einen Faden (4'' bzw. 1) zur Bildung des Plexus tympanicus (s. S. 869) ab und zieht zwischen Sphenoidale und Hörtrompete oral. An der kaudalen Öffnung des Canalis pterygoideus verbindet er sich mit 1—2 sympathischen Fäden, die von dem die A. carotis int. umspinnenden Geflecht (Abb. 1176 21) stammen und den *N. petrosus profundus (major)* (Abb. 1176 4' u. 1177 p) darstellen. Die beiden Nerven treten dann vereint als Vidischer Nerv, *N. canalis pterygoidei* (Abb. 1176 4, 4), in den engen Flügelbein- (Vidischen) Kanal (s. S. 82). Im Canalis pterygoideus gibt der Vidische Nerv in Höhe des For. alare aborale 2—3 dünne Zweige an die Schleimhaut des Schlundkopfes ab. Kurz nach dem Austritt aus dem Vidischen Kanal gelangt der Nerv an die mediale Fläche des Plexus sphenopalatinus (3) und tritt in das Ganglion sphenopalatinum etwa in dessen Mitte ein. Durch den N. petrosus profundus gelangen sympathische Fasern zum Plexus sphenopalatinus und Ganglion sphenopalatinum und von da zum Ganglion ciliare, dessen sympathische Wurzel so der Vidische Nerv vom Plexus sphenopalatinus aus darstellt. Wahrscheinlich gelangen andererseits auch sensible Fasern vom N. sphenopalatinus über den N. petrosus superficialis major zum N. facialis.

C. Nervus mandibularis, Unterkiefernerv, des Pferdes.

Der kurze **N. mandibularis** ist ebenso stark oder stärker als der N. maxillaris; er verläßt durch die Incisura ovalis des For. lacerum die Schädelhöhle (Abb. 142 5') und teilt sich sofort in folgende Äste:

1. Der mittelstarke **N. massetericus** (Abb. 532 7, 1176 6'' u. 1178 6) geht zwischen dem Proc. coronoideus und Proc. condyloideus der Mandibula lateral zum M. masseter.

2. Die **Nn. temporales profundi** (Abb. 1176 6', 1178 5) sind meist 2, selten 1 oder 3 bis 5 nasodorsal laufende Zweige des vorigen Nerven, die sich im M. temporalis verbreiten.

Die unter 1 und 2 beschriebenen Nerven heißen zusammen *N. masticatorius* (Abb. 1176 6).

3. Der **N. pterygoideus** (Abb. 1176 9), der schwächste Zweig, läuft unter lateraler Überkreuzung der A. maxillaris int. am Luftsacke zum M. pterygoideus. Er gibt den rückläufigen *N. tensoris tympani* (Abb. 1176 10), der neben der Hörtrompete in die Paukenhöhle dringt und im M. tensor tympani endet, und Zweige an den M. tensor und levator veli palatini ab.

Am Ursprunge des N. pterygoideus liegt medial am N. buccinatorius das platte, kleine *Ganglion oticum*, der Ohrknoten (Abb. 1176 11 u. 1177 f), über den der N. tensoris tympani hinwegläuft. Es ist beim Pferd etwa hanfkorngroß und nur schwer sichtbar, kommt anscheinend nicht konstant vor, weil es oft durch einen kleinen Plexus mit eingelagerten, fast mikroskopisch kleinen Ganglien vertreten wird. In das Ganglion treten mehrere geflechtartig sich verbindende Fäden vom N. mandibularis, die die motorische Wurzel des Ganglion darstellen, einige sympathische Zweige aus dem die A. meningea media umspinnenden sympathischen Geflechte (sympathische Wurzel) und der N. petrosus superficialis minor (Abb. 1176 16') ein (s. S. 869), der die sensible Wurzel des Ganglion ausmacht. Das Ganglion oticum entsendet außer feinen Fäden zum N. pterygoideus und zu dessen Zweigen (s. oben u. Abb. 1176) je einen Ramus anastomoticus zum N. auriculotemporalis, in dem Fasern für die Parotis verlaufen, und zur Chorda tympani. Es ist nach Zimmermann [1064a] ein parasympathisches Ganglion (s. S. 903).

4. Der mittelstarke **N. buccinatorius** (Abb. 532 5, 5, 1176 23 u. 1178 7) tritt zwischen dem M. pterygoideus lateralis und medialis, denen er Zweige gibt, hindurch oroventral, tritt dann zwischen dem Proc. coronoideus des Unterkiefers und dem Tuber maxillare lateral, liegt in der Massetergegend zunächst dorsal von der V. buccinatoria und am ventralen Rande des M. molaris und M. depressor labii inferioris, tritt dann unter den letzteren, gelangt so an die ventralen Backendrüsen und verbreitet sich in der Schleimhaut an der Commissura labiorum und an der Unterlippe in deren Nähe. Vorher gibt er Zweige ab an die Schleimhaut der Backe, die dorsalen und ventralen Backendrüsen, den M. molaris, M. depressor labii inferioris und M. buccalis und tauscht Fäden mit dem N. buccalis ventralis (s. S. 868) aus.

5. Der **N. temporalis superficialis** (Abb. 1176 5 u. 1178 1) entspricht zum Teil dem N. auriculotemporalis hom.[1]); er tritt, indem er sich ventral vom Proc. condyloideus um

[1]) Ein *N. auriculotemporalis*, wie ihn Mensch und Hund besitzen, kommt beim Pferde nicht vor. Er wird zum Teil durch Zweige des N. facialis (N. auriculopalpebralis) und zum Teil durch den hier als N. temporalis superficialis beschriebenen Nerven vertreten.

den halsseitigen Rand des Unterkiefers umschlägt, an die Oberfläche und teilt sich in 2 Äste. Der schwächere dorsale Ast (Abb. 531 4 u. 532 9) läuft als *Ramus transversus faciei* neben der A. transversa faciei lippenwärts und verbreitet sich in der Haut der Backe. Der stärkere ventrale Ast (Abb. 532 10) gibt Fäden in die Bahn des N. buccalis dorsalis und verbindet sich im übrigen mit dem N. buccalis ventralis, folgt ihm und seinen Teilungen, gibt am M. masseter dünne Zweige an den Gesichtshautmuskel und verzweigt sich in der Haut des Gesichtes und Unterkiefers.

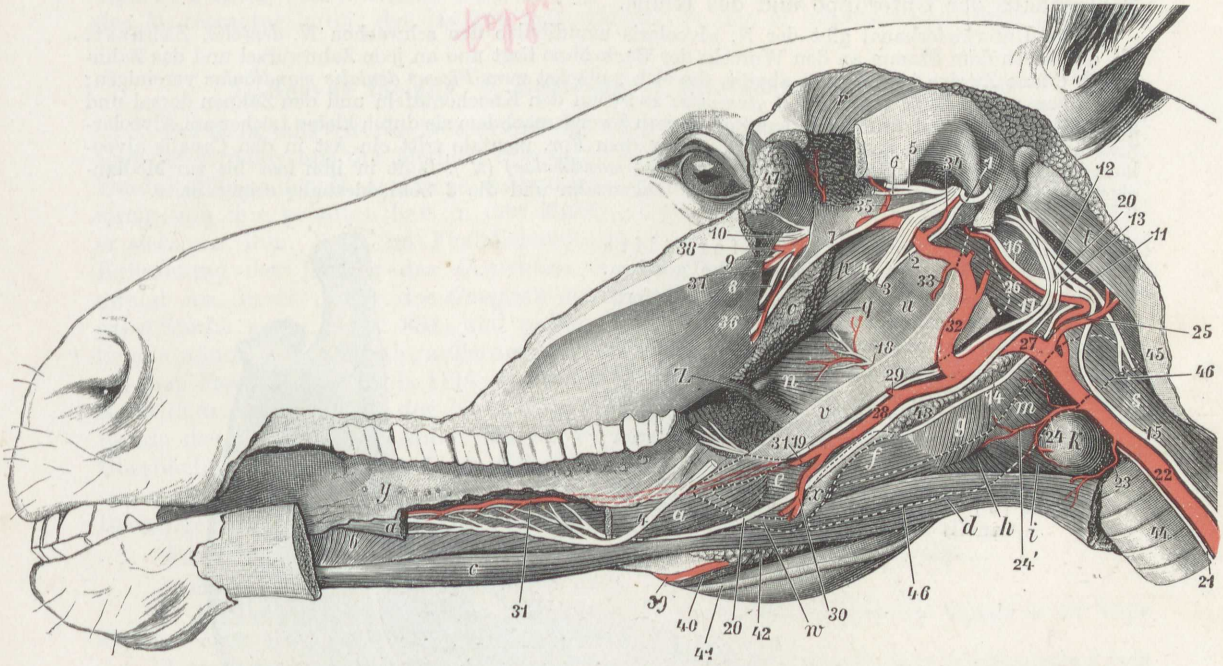

Abb. 1178. Seitenansicht der tiefsten Lage der Parotis-, Masseter- und Kehlgangsgegend des Pferdes.

a, a M. styloglossus (ein großer Teil ist aus ihm herausgeschnitten); b M. genioglossus; c M. geniohyoideus; d M. sterno- und omohyoideus; e M. keratchyoideus; f M. hyothyreoideus; g M. thyreopharyngeus; h M. cricothyreoideus; i M. sternothyreoideus; k Schilddrüse; m M. cricopharyngeus; n M. palatinus und M. palatopharyngeus; o M. pterygoideus; p M. tensor veli palatini; q M. levator veli palatini; r M. temporalis; s M. longus capitis; t M. obliquus capitis caudalis; u Luftsack; v großer Zungenbeinast (der aborale Teil von ihm ist abgeschnitten und punktiert); w kleiner Zungenbeinast (punktiert); x Kehlkopfsast des Zungenbeins (zum Teil punktiert); y Zunge mit Papillae fungiformes; z Arcus glossopalatinus. 1 N. temporalis superficialis; 2 Chorda tympani; 3 N. alveolaris mandibulae (abgeschnitten); 4, 4 N. lingualis (ein großes Stück aus ihm herausgeschnitten); 5 N. temporalis profundus; 6 N. massetericus; 7 N. buccinatorius; 8 N. palatinus major; 9 N. infraorbitalis; 10 N. sphenopalatinus und N. nasalis aboralis; 11 N. accessorius; 12 N. vagus; 13 Ramus pharyngeus des N. vagus; 14 N. laryngeus cranialis; 15 N. vagus und N. sympathicus; 16 N. sympathicus mit dem Ganglion cervicale craniale; 17 N. glossopharyngeus, 18 sein Ramus pharyngeus und 19 sein Ramus lingualis; 20, 20 N. hypoglossus; 21 N. laryngeus caudalis; 22 A. carotis communis; 23 A. parotidea; 24 A. thyreoidea cranialis; 24′ A. laryngea cranialis; 25 A. occipitalis; 26 A. carotis int.; 27 u. 32 A. carotis ext.; 28 A. maxillaris ext.; 29 A. palatina ascendens; 30 A. maxillaris ext. (nach Abgabe der A. lingualis); 31 A. lingualis; 32 u. 27 A. carotis ext.; 33 A. alveolaris mandibulae; 34 A. meningea media; 35 A. temporalis profunda; 36 A. buccinatoria; 37 Endstamm der A. maxillaris int.; 38 A. malaris; 39 A. maxillaris ext. der rechten Seite; 40 die entsprechende Vene; 41 Ductus parotideus der rechten Seite; 42 Kehlgangslymphknoten der rechten Seite; 43 retropharyngeale Lymphknoten; 44 Trachea; 45 Rand des Atlasflügels; 46 punktierte Linie, die die Grenze der Gl. submaxillaris angibt; 47 Gl. lacrimalis.

Bis zum halsseitigen Rande des Unterkiefers gibt der N. temporalis superficialis ab: kleine dorsal laufende *Rami parotidei* und *Rami auriculares* an den *Plexus auricularis nasalis (anterior)* (s. S. 868), von dem Zweige an die Parotis, an den M. auricularis ventralis, die Ohrmuschel, die Haut des äußeren Gehörganges und an das Trommelfell gehen; ferner ventral laufende kleine Zweige, die mit Fäden des N. facialis einen *Plexus parotideus* bilden, der in der Parotis herabgeht, an diese und an den Niederzieher des Ohres Zweige sendet und sich in der Haut verbreitet.

6. Der **N. alveolaris mandibulae** (Abb. 532 6, 1176 7, 1178 3 u. 1179 a) bildet anfangs mit dem N. lingualis einen gemeinsamen Stamm, der zwischen M. pterygoideus medialis

und lateralis, dann zwischen dem ersteren und dem Unterkiefer oroventral verläuft; er trennt sich dann vom N. lingualis und tritt durch das For. mandibulare in den Canalis mandibulae. Vorher gibt er den *N. mylohyoideus* ab, der zwischen Unterkiefer und M. mylohyoideus schräg kehlgang- und lippenwärts verläuft und sich in letzterem, dem oralen Bauche des M. digastricus und in der Haut des oralen Teiles des Kehlganges verzweigt. Der durch das For. mentale aus dem Unterkieferkanal tretende Stamm, der *N. mentalis* (Abb. 532 6″ u. 1179 a′), spaltet sich sofort in 7—8 *Rami labiales inferiores et mentales* für die Haut und Schleimhaut der Unterlippe und des Kinns.

Im Unterkieferkanal gibt der N. alveolaris mandibulae den schwachen *N. dentalis*, Zahnast, ab, der neben dem Stamm an den Wurzeln der Backzähne liegt und an jede Zahnwurzel und das Zahnfleisch dünne Zweige (Abb. 1179) abgibt, die sich zunächst zum *Plexus dentalis mandibulae* vereinigen; aus diesem gehen *Rami dentales* und *gingivales* zwischen den Knochentafeln und den Zähnen dorsal und geben den Zähnen und schließlich dem Zahnfleisch Zweige, nachdem sie durch kleine Löcher am Alveolarrande des Unterkiefers ausgetreten sind. Nahe dem For. mentale tritt ein Ast in den Canalis alveolaris incisivus inferior *(Ramus alveolaris incisivus mandibulae)* (a″), läuft in ihm fast bis zur Medianebene und gibt dünne Nervenfäden an den Hakenzahn und die 3 Schneidezähne seiner Seite.

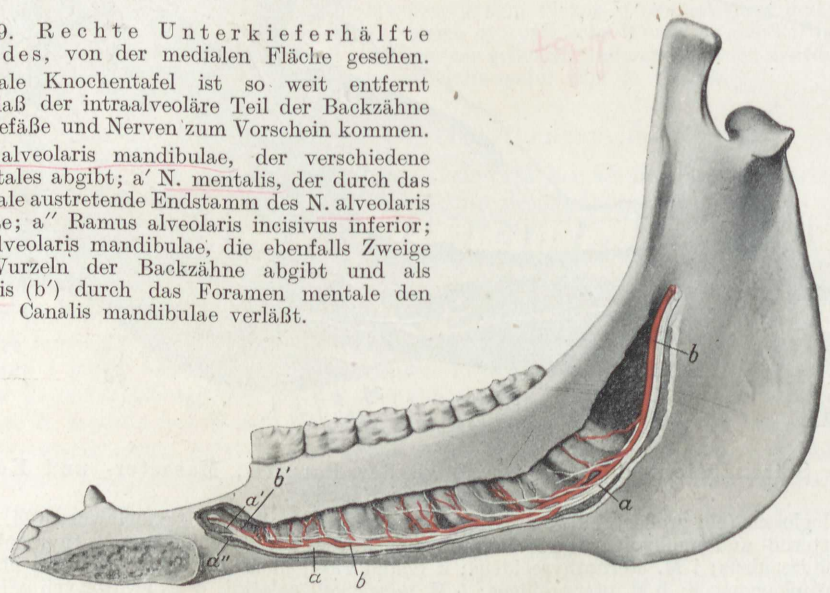

Abb. 1179. Rechte Unterkieferhälfte des Pferdes, von der medialen Fläche gesehen. Die mediale Knochentafel ist so weit entfernt worden, daß der intraalveoläre Teil der Backzähne und die Gefäße und Nerven zum Vorschein kommen. a, a N. alveolaris mandibulae, der verschiedene Rami dentales abgibt; a′ N. mentalis, der durch das For. mentale austretende Endstamm des N. alveolaris mandibulae; a″ Ramus alveolaris incisivus inferior; b, b A. alveolaris mandibulae, die ebenfalls Zweige an die Wurzeln der Backzähne abgibt und als A. mentalis (b′) durch das Foramen mentale den Canalis mandibulae verläßt.

Abb. 1179.

7. Der **N. lingualis**, Zungennerv (Abb. 1176 8, 1178 4, 4), verbindet sich an der Stelle seiner Trennung vom N. alveolaris mandibulae durch die Chorda tympani (Abb. 1176 14) (s. S. 867) mit dem N. facialis, gibt einen Zweig an die Schleimhaut des Gaumensegels, verläuft zwischen Unterkiefer und M. pterygoideus und dann medial am M. mylohyoideus apikal und teilt sich an der Zunge in den oberflächlichen und den tiefen Ast.

Der schwächere *Ramus superficialis (R. sublingualis N.)* liegt am Seitenrande der Zunge zwischen Schleimhaut und M. styloglossus, gibt Zweige an die Schleimhaut, tritt bald an die mediale Fläche der Gl. sublingualis, den Ductus submaxillaris begleitend, und verbreitet sich in der Schleimhaut des sublingualen Mundhöhlenbodens. An der Zungenwurzel geht ein Zweig am Seitenrande der Zunge rachenwärts, gibt die *Rami isthmi faucium* ab und verbindet sich mit Zweigen des Ramus lingualis des 9. Nerven. Der *Ramus profundus (Ramus lingualis N.)* schlägt sich um den ventralen Rand des M. hyoglossus, tritt zwischen diesem und dem M. genioglossus in die Tiefe, läuft lateral an letzterem zur Zungenspitze und gibt viele Zweige ab, die die Muskeln der Zunge durchbohren und in der Zungenschleimhaut, namentlich in den Papillae fungiformes, enden. In der Gegend des Kinnwinkels geht ein Verbindungszweig zum oberflächlichen Aste. Gegen die Zungenspitze hin verbinden sich Zweige des N. lingualis schlingenförmig mit Zweigen des N. hypoglossus.

Am ventralen Rande des Ramus superficialis liegt nach Franck [599] an der medialen Seite der Gl. sublingualis inmitten eines feinen Nervengeflechtes das etwa 2 mm lange *Ganglion linguale* (s. S. 857). Von ihm sollen feine sekretorische Zweige an die Gl. submaxillaris und Gl. sublingualis gehen. Diese gelangen in den N. lingualis und damit zum Ganglion linguale durch die Chorda tympani (s. S. 867). Wir haben das Ganglion makroskopisch nicht nachweisen können. Nach Zimmermann [1064a] ist das Ganglion linguale als zum N. facialis gehörig zu betrachten. Außer dem Ganglion linguale finden sich an den Ästen des N. lingualis noch mehrere mikroskopisch kleine Ganglien.

6. Nervus abducens, 6. Gehirnnerv, äußerer Augenmuskelnerv, des Pferdes.

Der **N. abducens** (Abb. 1173 VI) tritt am Corpus trapezoideum, lateral von den Pyramiden, hervor (Abb. 1081 VI). Er ist mit dem 3. Gehirnnerven und dem N. ophthalmicus in eine Durascheide eingeschlossen und tritt durch die Fissura orbitalis in die Orbita (Abb. 142 6). Innerhalb dieser Hülle erhält er 1—3 dünne Zweige von dem N. sympathicus; er wird in der Orbita vom N. oculomotorius und N. ophthalmicus bedeckt und teilt sich bald in 2 Äste, von denen der kürzere und dünnere in die dorsale und die laterale Portion des M. retractor bulbi, der längere und stärkere in den M. rectus bulbi lateralis eintritt.

7. Nervus facialis, 7. Gehirnnerv, Gesichtsnerv, des Pferdes.

Der **N. facialis** tritt am Seitenrande des Corpus trapezoideum, kaudal von dem 5. Nerven und der Brücke, aus der Medulla oblongata (Abb. 1081 VII) hervor und ist mit dem ihm kaudal anliegenden N. acusticus verbunden, mit dem er, nachdem er einen Verbindungszweig von ihm erhalten hat, in den inneren Gehörgang tritt (Abb. 142 7). Dort trennt er sich von ihm, läuft im Fazialiskanal bis zum For. stylomastoideum, bildet an der Krümmung des Kanals das *Geniculum n. facialis* (peripheres Fazialisknie) und zweigt an dieser durch das *Ganglion geniculi* etwas verdickten Stelle den *N. petrosus superficialis major* (s. S. 864) und einen Verbindungszweig zum N. petrosus superficialis minor (s. S. 869) ab; außerdem verbindet sich der N. facialis kurz vor dem Austritt aus dem Fazialiskanal (Abb. 1176 12) mit dem Ramus auricularis des N. vagus (18) (s. S. 869). Nach dem Austritt läuft der N. facialis, von der Parotis bedeckt, nach dem halsseitigen Rande des Unterkiefers (Abb. 532 8, 8), wo er platter und breiter wird, und tritt auf die Oberfläche des M. masseter (Abb. 531 1); ventral vom Proc. condyloideus des Unterkiefers verbindet er sich mit dem Ramus ventralis des N. temporalis superficialis (S. 865) zum Backengeflecht, *Plexus buccalis*, und teilt sich in die beiden Nn. buccales.

Aus dem N. facialis entspringen außerdem: a) im Canalis facialis:

1. ein zur Fenestra vestibuli gehender Zweig.

2. der kleine *N. stapedius* (Abb. 1176 13) für den M. stapedius; er geht vom Stamm an der Stelle ab, wo dieser über den M. stapedius hinwegläuft.

3. die dünne Paukensaite, *Chorda tympani* (Abb. 1176 14); sie geht nahe dem Geniculum vom Stamm ab, verläuft zuerst in einem engen Kanal der Pars mastoidea nahe dem inneren Ende des äußeren Gehörganges, dann zwischen dem Stiele des Hammers und dem langen Schenkel des Ambosses durch die Paukenhöhle und verläßt diese durch die Glasersche Spalte. Sie wird dann fester und breiter (Abb. 1178 2), läuft dicht am Luftsacke, wo sie die A. maxillaris int. an deren medialer Seite kreuzt, oroventral, entsendet Fasern an die Gl. submaxillaris und Gl. sublingualis und verbindet sich mit dem N. lingualis.

b) an seiner Austrittsstelle aus dem Fazialiskanal:

4. der *N. auricularis caudalis (posterior)* (Abb. 532 12); er geht, von der Parotis bedeckt, über den Proc. jugularis auf der Sehne des M. splenius nach dem Genick und verbindet sich mit Zweigen des 1. und 2. Halsnerven zum *Plexus auricularis caudalis (posterior)*. Von hier aus verbreitet er sich in den Mm. auriculares caudales und dorsales und in der Haut der äußeren Fläche der Muschel.

c) vom Austritt aus dem For. stylomastoideum bis zum Unterkiefer:

5. der *N. auricularis internus* (11); er entspringt am For. stylomastoideum, geht zuerst in der Parotis, dann am Griffelfortsatze der Ohrmuschel (s. S. 942) dorsal, tritt durch ein Loch der Muschel an deren Innenfläche und verzweigt sich in ihrer Haut.

6. der *N. digastricus* (13); er ist dünner als die Ohrnerven, entspringt aus dem ventralen Rande des Stammes und gibt unmittelbar nach seinem Ursprung einen dünnen Zweig ab, der sich unter Bildung einer ventral konvexen Schlinge bald wieder mit dem Stamme verbindet (Abb. 532). Der N. digastricus läuft an der medialen Fläche der Parotis ventral und verzweigt sich im aboralen Bauche des M. digastricus und im M. jugulohyoideus.

7. der *N. auriculopalpebralis*[1]) (Abb. 531 10′ u. 532 15); er entspringt aus dem dorsalen Rande des N. facialis gegenüber der Abzweigung des Ramus colli (s. S. 868), geht durch die Parotis und über den Jochbogen stirnwärts und tritt zwischen M. temporalis und M. scutularis in die Scheitelgegend.

[1]) Dieser Nerv des Pferdes entspricht einem Teile des N. auriculotemporalis des Menschen (s. S. 864).

In der Parotis gibt er die sehr dünnen *Nn. auriculares nasales* für die Parotis, die Mm. auriculares nasales und den M. auricularis ventralis ab; sie bilden mit dorsal verlaufenden Fäden des N. temporalis superficialis den *Plexus auricularis nasalis (anterior)*. In der Scheitelgegend gibt der Nerv Zweige an den M. scutularis und außerdem einen Ast ab, der am dorsalen Rande des Jochbogens nach dem Auge verläuft, sich mit Zweigen des N. lacrimalis und N. frontalis geflechtartig verbindet und *Rami palpebrales* zum M. orbicularis palpebrarum und M. corrugator supercilii und an die Haut sendet.

8. der dünne *Ramus colli,* Halshautnerv (Abb. 531 5 u. 532 14); er entspringt, häufig mit 2 Fäden, gegenüber dem vorigen am ventralen Rande des N. facialis. Er verläuft zuerst in der Parotis, dann oberflächlich an der V. maxillaris int. zwischen der Parotis und dem Niederzieher der Ohrmuschel kaudoventral, gibt Zweige an diesen Muskel und an den Halshautmuskel, ferner Zweige an den Plexus parotideus (s. S. 865) und verbindet sich mit Zweigen des N. cutaneus colli des 2. Halsnerven.

9. Die beiden Endäste, in die sich der N. facialis am halsseitigen Rande des Unterkiefers oder auf dem M. masseter teilt, sind die beiden *Nn. buccales.* a) Der *N. buccalis dorsalis* (Abb. 531 2 u. 532 4) geht ventral von der Gesichtsleiste lippenwärts, erhält auf der Mitte des M. masseter einen *Ramus communicans* vom N. buccalis ventralis und spaltet sich an der Backe in einen dorsalen und ventralen Zweig. Der dorsale Zweig läuft mit der A. labialis superior, verbindet sich mit Fäden des N. infraorbitalis (Abb. 532 3) und geht an die Muskeln der Oberlippe und Nase einschließlich M. levator labii superioris proprius; der ventrale bildet mit dem N. buccalis ventralis eine Schlinge und sendet Zweige an die Muskeln der Backe und Oberlippe. b) Der *N. buccalis ventralis* (Abb. 531 3) läuft fast parallel mit dem vorigen auf dem M. masseter unterlippenwärts und wird vom ventralen Aste des N. temporalis superficialis, mit dem er innig verbunden ist, begleitet. Er verbindet sich mit dem N. buccalis dorsalis (s. oben) und verzweigt sich in den Muskeln der Backe und der Unterlippe, wobei er mit seinem Ende die A. labialis inferior begleitet. Am M. depressor labii inferioris verbindet er sich auch mit Zweigen des N. buccinatorius (s. S. 864).

8. Nervus acusticus, 8. Gehirnnerv, Hörnerv, des Pferdes.

Der **N. acusticus** kommt mit 2 Wurzeln, der *Radix vestibularis* und *Radix cochlearis,* dicht kaudal vom N. facialis aus der Medulla oblongata (Abb. 1081 VIII) hervor und tritt mit diesem in den inneren Gehörgang (Abb. 142 8).

Zwischen beiden Nervenwurzeln findet sich ein kleines, plattes, weiches Knötchen, an das einige sehr dünne Fäden vom 8. und ein Fädchen vom 7. Nerven gehen und aus dem ein Nervenfaden entspringt, der durch das Os petrosum nasal läuft, sich mit einem Faden vom Ganglion semilunare verbindet und in den Plexus caroticus int. des N. sympathicus übergeht.

Im inneren Gehörgange trennt sich der N. acusticus vom N. facialis; ebenso treten hier die beiden Wurzeln des N. acusticus auseinander: in die schwächere *Radix vestibularis* ist in der Tiefe des inneren Gehörganges das *Ganglion vestibulare* eingelagert; aus ihm geht der *N. vestibuli* hervor, der sich alsdald in eine Pars dorsalis (superior) und eine Pars ventralis (inferior) teilt (Streeter [918]). Die *Pars dorsalis* tritt durch das For. vestibulare dorsale des inneren Gehörganges (s. S. 87) in den Vorhof und gibt den *N. ampullaris dorsalis* und *lateralis* für den dorsalen und lateralen Bogengang und namentlich deren Ampullen sowie nach Voit [994] einen Verbindungsast zur Pars ventralis bzw. an den Sacculus ab. Die *Pars ventralis* tritt durch das For. vestibulare ventrale, teilt sich in den *N. ampullaris caudalis* für den kaudalen Bogengang und den *N. sacularis* für den Sacculus und zweigt nach Oort [685] einen Verbindungsast zum N. cochleae ab. Die Pars ventralis enthält im Meatus acusticus internus das *Ganglion sacculi.* Die stärkere *Radix cochlearis* tritt mit ihren Ästen in der Tiefe des inneren Gehörganges durch die Öffnungen des Tractus spiralis foraminosus (s. S. 87) und bildet in der Spindel ein Geflecht mit Ganglienzellen, *Ganglion spirale,* das bis zur Kuppel reicht und mit seinen *Rami spirales,* die in ihrer Gesamtheit den *N. cochleae* darstellen, ausschließlich die Schnecke versorgt. Die Ganglien stellen die Ursprungsganglien des N. acusticus, das *Ganglion acusticum,* dar; erst vom Ganglion aus kann man vom *N. vestibuli* und *N. cochleae* sprechen.

9. Nervus glossopharyngeus, 9. Gehirnnerv, Zungen-Schlundkopfnerv, des Pferdes.

Der **N. glossopharyngeus** tritt kaudal vom 8. und nasal vom 10. Nerven, von letzterem nicht scharf getrennt *(N. vagoglossopharyngeus),* mit mehreren Fäden medial vom

Corpus restiforme seitlich an der ventralen Fläche des Kopfmarkes hervor (Abb. 1081 IX), geht unmittelbar nasal vom 10. und 11. Nerven lateral, durchbohrt die Dura mater und tritt durch das For. lacerum aborale aus der Schädelhöhle (Abb. 142 9 u. 1176 15).

An der Durchtrittsstelle liegt in der Fossula petrosa (s. S. 87) das ovale *Ganglion petrosum (et superius hom.)* (Abb. 1177 c), das durch dünne Fäden (a) mit dem Ganglion jugulare des N. vagus (b) verbunden ist. Aus dem Ganglion petrosum entspringt der dünne Jacobsonsche Nerv, *N. tympanicus* (Abb. 1176 16 u. 1177 d), der zunächst in einer querverlaufenden Rinne der Pars petrosa (s. S. 88) liegt und dann durch eine enge Spalte (s. S. 88) in die Paukenhöhle tritt. In ihr verläuft er in dem m. o. w. deutlichen Sulcus promontorii dorsal und geht in den *N. petrosus superficialis minor* (16′ bzw. e) über. Dieser erhält einen Verbindungszweig vom Fazialisknie (s. S. 867), gelegenlich auch vom N. petrosus superficialis major (s. S. 864), verläßt die Paukenhöhle durch einen feinen Kanal an ihrer dorsalen Wand und senkt sich in das Ganglion oticum (11 bzw. f) (s. S. 864) ein. Der N. tympanicus und der N. petrosus superficialis minor bilden demnach eine Anastomose zwischen Ganglion petrosum und Ganglion oticum, die Jacobsonsche Anastomose (Schlinge). Diese entsendet feine Fäden zur Schleimhaut der Tuba auditiva und zur Schleimhaut in der Umgebung der Fenestra cochleae und Fenestra vestibuli (h) und empfängt von dem die A. carotis int. umspinnenden sympathischen Geflechte 2 Zweige, die *Nn. caroticotympanici*, die durch feine Kanäle in die Paukenhöhle eintreten und von denen der mehr dorsal gelegene wohl auch als *N. petrosus profundus minor* bezeichnet wird. Die Jacobsonsche Schlinge mit ihren Zweigen und die Nn. caroticotympanici bilden den *Plexus tympanicus;* er liegt im wesentlichen im Sulcus promontorii.

Stamm und Äste des N. glossopharyngeus enthalten kleine *Ganglia peripherica.*

Vom Ganglion petrosum geht der N. glossopharyngeus (Abb. 1176 15 u. 1178 17) in kaudodorsal konvexem Bogen auf dem Luftsack und am kaudoventralen Rande des großen Zungenbeinastes oroventral, kreuzt medial die Teilungsstelle der A. carotis ext. und teilt sich in den Ramus pharyngeus und Ramus lingualis. Vorher entspringen aus ihm:

a) dicht am Ganglion petrosum oder aus diesem ein dünner grauer Zweig (Abb. 1177 a), der sich mit einem Fädchen des N. vagus verbindet und in das Ganglion cervicale craniale des N. sympathicus übergeht.

b) ein ziemlich starker, längerer Zweig, der am Luftsack herabläuft; er sendet Fäden, von denen sich einer um die A. occipitalis herumschlingt, an den Plexus pharyngeus, tritt an den Teilungswinkel der A. carotis communis und verbindet sich dort mit Zweigen vom Ramus pharyngeus des N. vagus zu einem Geflechte, das feine Fäden an die Arterien sendet und das kleine *Ganglion intercaroticum* enthält.

c) Zweige an den M. stylopharyngeus *(Rami stylopharyngei).*

d) Zweige an die Parotis.

1. Der *Ramus pharyngeus* (Abb. 1178 18) läuft etwa in halber Länge des großen Zungenbeinastes über dessen mediale Fläche zum M. palatinus, M. palatopharyngeus, M. pterygopharyngeus und M. keratopharyngeus und gibt Zweige an den Plexus pharyngeus.

2. Der stärkere *Ramus lingualis* (Abb. 1178 19) liegt anfangs neben dem Ramus pharyngeus, gibt einen langen Zweig an den Schlundkopf und das Gaumensegel und spaltet sich im Winkel zwischen großem und kleinem Zungenbeinast in 2 Äste; der dorsale geht an die Schleimhaut des Gaumensegels, der ventrale an die der Zungenwurzel, namentlich an die Papillae vallatae und Papillae foliatae und die Tonsillen *(Rami tonsillares).* Ein stärkerer Zweig verbindet sich am Rande der Zunge mit einem Faden des N. lingualis.

10. Nervus vagus, 10. Gehirnnerv, Lungen-Magennerv, des Pferdes.

Der **N. vagus** kommt mit mehreren Bündeln kaudal vom 9. Nerven, von dem er zunächst nicht zu trennen ist *(N. vagoglossopharyngeus),* ventral am lateralen Rande des Corpus restiforme der Medulla oblongata zum Vorschein (Abb. 1081 X). Die Bündel vereinigen sich zu einem rundlichen Nerven, der zunächst mit dem dicht kaudal von ihm liegenden N. accessorius verbunden ist, dann gesondert von diesem die Dura mater durchbohrt und dicht an der Felsenbeinpyramide durch das For. lacerum aborale aus der Schädelhöhle tritt (Abb. 142 10, 1176 17 u. 1178 12). Innerhalb dieses Loches liegt lateral am Nerven das platte *Ganglion jugulare,* das durch einen starken Ast mit dem Nerven verbunden ist.

Aus dem Ganglion (Abb. 1177 b) entspringen ein Fädchen für den N. tympanicus, mehrere für das Ganglion petrosum (c) des 9. Nerven (a), eines, das sich mit einem anderen vom 9. Nerven entspringenden Fädchen verbindet, eines für das Ganglion cervicale craniale des N. sympathicus und der *Ramus auricularis* des N. vagus (Abb. 1176 18 u. 1177 q); dieser dringt durch den Canaliculus mastoideus (S. 87) in den Fazialiskanal, verbindet sich nahe dem For. stylomastoideum durch Fäden mit dem 7. Nerven und tritt mit ihm aus diesem Loche. Er geht aborad vom äußeren Gehörgange zur Ohrmuschel, gibt einen Zweig an die Ohrmuskeln und dringt, bedeckt vom langen Dreher des Ohres, durch ein Loch des Muschelknorpels in die Haut der Innenfläche der Ohrmuschel.

Vom Ganglion jugulare aus verläuft der N. vagus (Abb. 1178 12) zur Teilungsstelle der A. carotis comm., verbindet sich kurz vorher mit dem N. sympathicus (16) zu einem gemeinsamen Stamm und zieht dann am dorsomedialen Rande der genannten Arterie (Abb. 536 i, i') am Halse brustwärts (Abb. 1178 15) bis zum Brusthöhleneingang und von hier, wieder getrennt vom N. sympathicus, längs der Speiseröhre durch die Brusthöhle, um mit dieser durch den Speiseröhrenschlitz in die Bauchhöhle zu treten. Man unterscheidet demgemäß einen Hals-, Brust- und Bauchteil des N. vagus.

A. Der **Halsteil,** *Pars cervicalis* (Abb. 1201 3), verbindet sich gleich anfangs durch einige kurze Fäden mit dem 9. und dann mit dem 11. Gehirnnerven. Bis zur Teilungsstelle der A. carotis communis entspringen aus ihm der *Ramus pharyngeus* und der stärkere *N. laryngeus cranialis.*

a) Der *Ramus pharyngeus* (Abb. 1178 13) kreuzt die A. carotis int. lateral, gibt je einen Faden an den Stamm des N. vagus und den N. hypoglossus und spaltet sich in 2 Äste, von denen sich der dorsale in den Mm. constrictores pharyngis und in der Schleimhaut des Schlundkopfes verbreitet.

Der ventrale Ast teilt sich in mehrere kleine Zweige, die sich untereinander und mit Zweigen des N. laryngeus cranialis, N. glossopharyngeus, N. sympathicus, N. accessorius, N. hypoglossus und des 1. Halsnerven zum **Plexus pharyngeus,** Schlundkopfgeflecht, verbinden, dessen Zweige sich im Luftsacke, Schlundkopf und im Anfangsteile der Speiseröhre verbreiten.

b) Der *N. laryngeus cranialis (superior N.)* (Abb. 1178 14) entspringt etwas kaudal vom Ramus pharyngeus aus einer Ganglienzellen enthaltenden geflechtartigen Ausbreitung des N. vagus *(Plexus nodosus),* die dem *Ganglion nodosum* (s. S. 858) der übrigen Tiere entspricht. Er kreuzt die Teilungsstelle der A. carotis communis medial und läuft bogig über den M. crico- und thyreopharyngeus oroventral, tritt durch die Fissura thyreoidea in den Kehlkopf, teilt sich in mehrere Zweige für dessen Schleimhaut und verbindet sich durch Fäden mit Zweigen des N. laryngeus caudalis.

Er gibt einen absteigenden Zweig an den Vagusstamm und einen zweiten an diesen und den N. sympathicus, erhält 2 Fäden von dessen Ganglion cervicale craniale und sendet einen kranial gerichteten Zweig an den Plexus pharyngeus. Außerdem zweigt aus dem geflechtartigen Ursprunge des N. laryngeus cranialis oder aus dem Ramus (Plexus) pharyngeus ein sehr dünner, schwer auffindbarer Nerv ab, der an den Mm. constrictores pharyngis oroventral verläuft, zunächst den N. laryngeus cranialis begleitet, dann, von ihm getrennt, die A. carotis communis medial überkreuzt und sich im M. cricothyreoideus verbreitet *(N. laryngeus medius?).* Dieser Nerv kann nach Vermeulen [981] auch vom 1. Halsnerven stammen. Ein aus demselben Geflecht entspringender und bald sich in den Stamm des N. vagus oder N. sympathicus einsenkender Nervenfaden ist der *N. depressor* (s. Fischer [243]).

B. Der **Brustteil,** *Pars thoracalis* (Abb. 964 6, 6', 6'', 1034 15, 15', 15''), läuft zuerst medial von der A. axillaris, dann linkerseits ventral von der A. subclavia und über den Arcus aortae, rechterseits an der Luftröhre und über die Herzbasis beckenwärts und spaltet sich an der Bifurkation der Luftröhre in den ventralen und den dorsalen Ast. Aus dem Brustteil entspringen:

a) der *N. recurrens* (Abb. 964 9, 1034 16, 16 u. 1201 4). Dieser schlägt sich auf der rechten Seite um den Truncus costocervicalis; der N. recurrens der linken Seite zweigt vom linken N. vagus da ab, wo dieser den Arcus aortae kreuzt, schlägt sich dann um die konkave (kaudale) Seite des Aortenbogens kopfwärts um, so daß er zwischen diesen und die Trachea gelangt. Auf beiden Seiten liegt der Nerv in der Brusthöhle zwischen der Trachea und den aus dem Truncus brachiocephalicus communis entspringenden Arterien und tritt ventral von der Trachea aus der Brusthöhle. Bis zur Austrittsstelle gibt er Zweige an den Plexus trachealis caudalis, den Plexus cardiacus und das Ganglion cervicale caudale des N. sympathicus. Nach dem Austritt aus der Brusthöhle geht er nahe oder an dem ventromedialen Rande der A. carotis communis (Abb. 536 h, h') an der Trachea bis zum Kehlkopfe, tritt als *N. laryngeus caudalis* (Abb. 1178 21) an diesen und versorgt die Kehlkopfsmuskeln mit Ausnahme des M. cricothyreoideus (s. oben). Sehr dünne Rami anastomotici verbinden sich mit solchen des N. laryngeus cranialis.

Der *N. laryngeus caudalis* gibt zunächst am lateralen Rande des M. cricoarytaenoideus dorsalis 1—2 Ästchen an diesen Muskel und dann ein Fädchen ab, das an dem genannten Muskel zum M. arytaenoideus transversus verläuft. Der fortlaufende Nerv tritt an die mediale Fläche des Schildknorpels und gibt zunächst 2 Zweige an den M. cricoarytaenoideus lateralis und weitere Ästchen an den M. vocalis und M. ventricularis. Ferner gibt der N. recurrens feine Fäden ab, die an der Trachea zusammen mit denen der anderen Seite den *Plexus trachealis cranialis* bilden, von dem *Rami tracheales* und *Rami oesophagei craniales* abgehen.

b) der *Plexus cardiacus*, das Herzgeflecht (Abb. 1201 10); es wird durch 2—3 an jeder Seite vom N. vagus bzw. vom Plexus trachealis caudalis (s. unten) abgehende Herznerven (Abb. 964 8) gebildet, in die feine Zweige vom N. sympathicus (Abb. 1034 22) eintreten.

Die stärkeren Herznerven der rechten Seite durchbohren den Herzbeutel rechts, die der linken weiter kaudal und links. Sie teilen sich dann in einige Äste, die links mit den Herzarterien, rechts an den Vorkammern herablaufen und sich in viele dünne Zweige spalten, die unter dem Epikard an den Vorkammern teils wagerecht, teils schräg, an den Kammern teils senkrecht, teils schräg verlaufen und sich im Herzmuskel verbreiten.

c) kleine *Rami tracheales* und *Rami oesophagei caudales* für die Luft- und Speiseröhre.

Diese Zweige bilden den *Plexus trachealis caudalis*, der in der präkardialen Mittelfellspalte zwischen der Trachea und den großen Gefäßstämmen (Truncus brachiocephalicus usw.) liegt. Er wird durch Zweige des N. recurrens, des Ganglion cervicale caudale und der 3 ersten Ganglia thoracalia des N. sympathicus verstärkt. Von ihm gehen Zweige an die großen Gefäße, an die Luft- und Speiseröhre und an das Herz.

d) Die beiden Endäste des N. vagus begleiten den entsprechenden Rand der im Mediastinum liegenden Speiseröhre und gehen am Hiatus oesophageus des Zwerchfells in die Pars abdominalis des Vagus über.

Der *Ramus ventralis* (Abb. 964 6', 1034 15' u. 1021 3'') gibt Fäden ab, die zusammen mit anderen, die vom Vagusstamme, vom kaudalen Halsganglion und vom 3., 4. und 6. Brustganglion des N. sympathicus stammen, den *Plexus pulmonalis*, das Lungengeflecht, bilden; dieses liegt dorsal und ventral von der Luftröhrenteilung, wird in einen dorsalen und einen ventralen Plexus zerlegt und entsendet viele Zweige, die die Bronchien begleiten und sich im Lungenparenchym verbreiten. Beckenwärts von der Luftröhrenteilung verbindet sich der Ramus ventralis mit dem anderseitigen zum *Truncus oesophageus ventralis* (Abb. 964 6'), läuft im Mediastinum ventral am Oesophagus zum Zwerchfell und gibt Zweige ab, die mit solchen des dorsalen Astes den *Plexus oesophageus* bilden (Abb. 1201 12), der dem Oesophagus Zweige sendet. Am Zwerchfell geht vom dorsalen Ast ein starker Zweig ab, der sich mit dem ventralen da verbindet, wo dieser durch den Ösophagusschlitz tritt (Abb. 964).

Der *Ramus dorsalis* (Abb. 964 7 u. 1034 15'') geht, nachdem er eventuell Zweige an den Plexus pulmonalis abgegeben hat, dorsal am Oesophagus im Mediastinum nach dem Zwerchfell und verbindet sich ventral vom 12. oder 13. Brustwirbel mit dem der anderen Seite zum *Truncus oesophageus dorsalis* (6'' bzw. 15''). Er geht die oben erwähnten Verbindungen mit dem ventralen Ast ein und tritt mit diesem durch den Speiseröhrenschlitz in die Bauchhöhle.

C. Der **Bauchteil**, *Pars abdominalis*. Der *Truncus oesophageus ventralis* tritt an die Curvatura minor des Magens und teilt sich in Zweige, die den an der Leberzwerchfellsfläche des Magens liegenden *Plexus gastricus cranialis* bilden. Aus ihm gehen Zweige an den Magen und die Leber, wohl auch an das Duodenum und das Pancreas, und an den Plexus hepaticus. Der *Truncus oesophageus dorsalis* gibt einen Verbindungszweig an den ventralen Truncus und einen starken Zweig zum Ganglion coeliacum und bildet an der kaudalen Fläche des Magens den *Plexus gastricus caudalis*, dessen Fäden sich im Magen, namentlich kardiaseitig, verbreiten.

11. Nervus accessorius, 11. Gehirnnerv, Beinerv, des Pferdes.

Am **N. accessorius** unterscheidet man einen Rückenmarksteil, *N. accessorius spinalis* (Abb. 1080 XI'), und einen an der Medulla oblongata austretenden Teil, *N. accessorius vagi* (Abb. 1081 XI). Der N. accessorius spinalis tritt mit einer stärkeren Wurzel zwischen dem 6. und 7. Halswirbel aus dem Halsmark, läuft als dünner Faden im Halswirbelkanal zwischen den dorsalen und ventralen Wurzelbündeln der Halsnerven kopfwärts und bekommt an seinem Anfang einzelne sehr dünne, weiter kopfwärts, wo er sich etwas vom Seitenrande des Rückenmarkes entfernt, zahlreichere und stärkere Fäden vom Halsmarke. Er tritt durch das For. magnum in die Schädelhöhle und verbindet sich mit den zerebralen Wurzelfäden des N. accessorius (N. accessorius vagi), die dicht kaudal von denen des N. vagus aus der Medulla oblongata hervorkommen. Der Stamm sendet die aus der Medulla oblongata erhaltenen Fasern (N. accessorius vagi) an den N. vagus, durchbohrt dann die Dura mater und tritt durch das For. lacerum aborale nach außen unter Trennung vom N. vagus, dem er bis dahin dicht anliegt (Abb. 142 11, 1176 19 u. 1178 11).

Er verbindet sich mit dem N. vagus und N. hypoglossus durch Rami anastomotici und gibt einen Ast an das Ganglion cervicale craniale des N. sympathicus und einen längeren zweiten an den Plexus pharyngeus. Letzterer verbindet sich mit einem Faden des 1. Halsnerven zu einer Schlinge, schlägt sich um die A. occipitalis medianwärts und geht in den Plexus pharyngeus über.

In der Flügelgrube des Atlas teilt sich der N. accessorius in den ventralen und den dorsalen Ast (Abb. 532 20 u. 21), die durch eine Schlinge verbunden sind.

a) Der *Ramus ventralis* tritt in das Kopfende des M. sternomandibularis, dem er viele Zweige gibt, in dem er jedoch als Stamm noch bis gegen das Brustende des Muskels zu verfolgen ist (Abb. 532 21).

Nach Drahn [200] kann der Ramus ventralis des N. accessorius vor seinem Eintritt in den M. sternomandibularis einen oder zwei Zweige abgeben, die ebenfalls diesen Muskel versorgen. Um für die Koppertherapie immer eine Wirkung zu erzielen, muß daher der Ramus ventralis des N. accessorius dorsal von der V. maxillaris externa (innerhalb des Venenwinkels) durchschnitten werden.

b) Der stärkere *Ramus dorsalis* bekommt einen Zweig vom 2. Halsnerven, geht zwischen M. brachiocephalicus und M. splenius, die Zweige erhalten, kaudodorsal, erhält einen Zweig vom 3. Halsnerven und läuft dann, nur vom Hautmuskel bedeckt, auf dem M. splenius brustwärts. Er tritt unter den M. trapezius cervicalis, läuft geschlängelt zuerst dorsal, dann kaudal und geht über den M. supraspinatus zum M. trapezius thoracalis.

12. Nervus hypoglossus, 12. Gehirnnerv, Zungenmuskelnerv, des Pferdes.

Der **N. hypoglossus** kommt mit mehreren Wurzeln lateral von der Pyramide in der Hypoglossuslinie aus der Medulla oblongata hervor (Abb. 1081 XII) und besitzt an einer von den Corpora restiformia kommenden sehr dünnen Wurzel ein kleines Ganglion. Die Wurzelfasern bilden 3 Bündel, die sich nach Durchbohrung der Dura mater zum Stamme vereinigen, der durch das For. hypoglossi tritt (Abb. 142 12 u. 1176 20), zwischen dem 10. und 11. Nerven, mit denen er sich kreuzt, oroventral (Abb. 1178 20) geht, die Abgangsstelle der A. maxillaris ext. an der lateralen Seite kreuzt und dann deren ventralen Rand begleitet. Dann schlägt er sich um den kleinen Zungenbeinast und erreicht am ventralen Rande des M. styloglossus den Zungengrund, wo er sich in den oberflächlichen und den tiefen Ast, *Ramus superficialis* und *Ramus profundus*, teilt. Bis dahin gibt er ab:

Zwei *Rami anastomotici* zum Ganglion cervicale craniale des N. sympathicus, einen aufsteigenden Zweig an den Ramus pharyngeus des N. vagus, einen stärkeren Faden an den ventralen Ast des 1. Halsnerven, einen an den Plexus pharyngeus und einige dünne an den Kehlkopf.

a) Der kürzere *Ramus superficialis* gibt Zweige an den M. styloglossus und M. hyoglossus; der fortlaufende Ast geht bis zum Kinnwinkel und verzweigt sich im Zungenfleische. b) Der stärkere und längere *Ramus profundus* tritt zwischen den M. genioglossus und M. hyoglossus, verläuft tiefer als der N. lingualis und teilt sich in viele Zweige für die Muskulatur der Zunge. Mehrere Zweige bilden nahe der Zungenspitze schlingenförmige Verbindungen mit Fäden des N. lingualis.

III. Gehirnnerven der Wiederkäuer.

Der **1.**, **2.**, **8.**, **9.**, **11.** und **12. Nerv** verhalten sich ähnlich wie beim Pferde. Der **3. Nerv** ist stärker als beim Pferd und tritt zusammen mit dem **4.**, dem **6.** und mit dem N. ophthalmicus und N. maxillaris des **5. Nerven** (Abb. 1180 a) durch das For. orbitorotundum aus der Schädelhöhle. Der *N. ophthalmicus* teilt sich im wesentlichen wie beim Pferde.

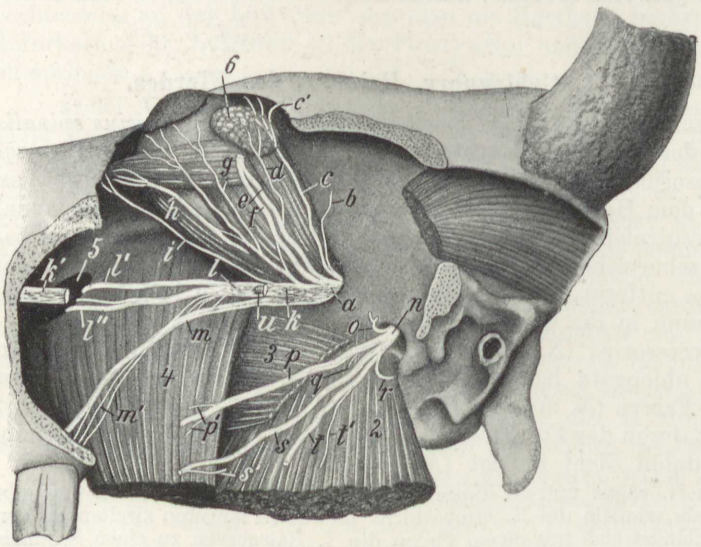

Abb. 1180.

Abb. 1180.
N. trigeminus des Rindes. a Stamm des N. ophthalmicus und N. maxillaris; b N. sinuum frontalium; c N. frontalis, c′ sein auf die Stirnfläche tretender Ast; d N. glandulae lacrimalis; e medialer und f lateraler Ast des N. lacrimalis; g N. zygomaticus; h Ast des N. oculomotorius für den M. obliquus bulbi ventralis; i N. zygomaticus accessorius; k, k′ N. infraorbitalis; l Stamm des N. nasalis aboralis, l′ sein medialer und l″ sein lateraler Ast; m N. palatinus major; m′ N. palatinus minor; n N. mandibularis; o Stamm des N. massetericus und N. temporalis prof.; p N. buccinatorius; p′ Rami pterygoidei; q N. pterygoideus; r N. temporalis superficialis; s N. lingualis; s′ Chorda tympani; t N. alveolaris mandibulae; t′ N. mylohyoideus; u Ganglion sphenopalatinum. 2 M. pterygoideus medialis; 3 M. pterygoideus lateralis (aborale Portion); 4 M. pterygoideus lateralis (orale Portion); 5 For. sphenopalatinum; 6 Gl. lacrimalis.

Der *N. lacrimalis* zerfällt in einen N. lacrimalis lateralis (f) und medialis (e), die sich aber noch innerhalb der Periorbita zu einem Stamme vereinigen; dieser läuft als *Nervus cornualis* zum Hornfortsatz und der ihn umgebenden Haut, wobei er sich in 3—4 Endzweige teilt (Abb. 1181 p, p′ p″). Die Tränendrüse erhält einen *N. glandulae lacrimalis* (Abb. 1180 d), die Stirnhöhlenschleimhaut einen *N. sinuum frontalium* (b), die variabel vom N. frontalis und N. lacrimalis abstammen (s. Schachtschabel [793]). Der *N. zygomaticus* (Abb. 1180 g, 1181 u) entspringt aus dem N. ophthalmicus bzw. dem N. lacrimalis und dem N. maxillaris; bisweilen kommt ein *N. zygomaticus accessorius* (Abb. 1180 i) vor. Der *N. frontalis* (Abb. 1180 c, c′, 1181 o) tritt nicht durch das For. supraorbitale, sondern um den nasalen Rand des Proc. zygomaticus des Frontale aus der Orbita. Von dem relativ starken *N. nasociliaris* gehen feine Zweige an die Augapfelmuskeln.

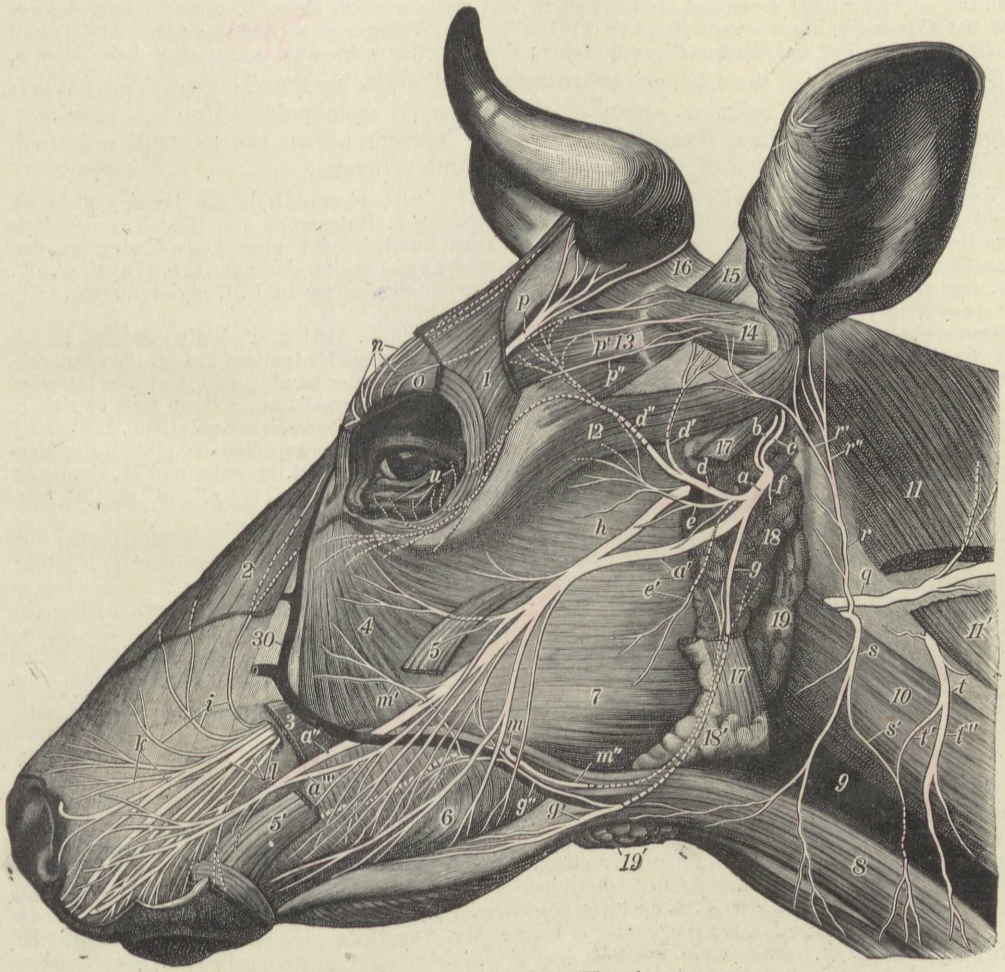

Abb. 1181. Die oberflächlichen Kopfnerven des Rindes.

a N. facialis; a′ N. buccalis dorsalis, a″ sein dorsaler und a‴ sein ventraler Ast; die von diesen Ästen abgehenden Zweige treten in den Hautmuskel und in die Haut; b N. auricularis int.; c N. auricularis caudalis; d N. auriculopalpebralis, d′ sein aurikulärer und d″ sein palpebraler Ast; e Plexus parotideus; e′ durch die Parotis an den Hautmuskel gehender Zweig; f N. digastricus; g, g′ N. buccalis ventralis, g″ sein Verbindungsast zum N. buccalis dorsalis; h N. temporalis superficialis; i, k, l N. infraorbitalis; m N. buccinatorius; m′ Ast für den M. zygomaticus und M. malaris; m″ der für die Parotis bestimmte Zweig. (Der an dem M. buccalis liegende punktierte Nerv ist ein Ast des N. buccinatorius, der zu den Backendrüsen und zu der Backenschleimhaut geht.) n Zweige des N. infratrochlearis; o N. frontalis; p, p′, p″ Endzweige des N. lacrimalis; q N. accessorius (dorsaler Ast); r N. auricularis caudalis vom N. cervicalis II, r′, r″ seine Äste; s N. cutaneus colli des N. cervicalis II, s′ sein Verbindungsast mit t′; t N. cervicalis III, t′, t″ seine Äste; u N. zygomaticus. 1 Stirnhautmuskel (zum Teil entfernt); 2 M. levator nasolabialis (abgeschnitten); 3 Ursprungsteil des M. levator labii superioris proprius, M. caninus und M. depressor labii superioris (abgeschnitten); 4 M. malaris; 5, 5′ M. zygomaticus (zum großen Teil entfernt); 6 M. buccalis; 7 M. masseter; 8 M. sternomandibularis; 9 V. jugularis; 10 M. cleidomastoideus; 11, 11′ M. cleidooccipitalis; 12 äußerer und unterer Einwärtszieher der Ohrmuschel; 13 M. frontoscutularis; 14 oberer Einwärtszieher und 15 kurzer Heber der Ohrmuschel; 16 M. cervicoscutularis; 17, 17′ Niederzieher der Ohrmuschel; 18, 18′ Reste der Parotis; 19, 19′ Gl. submaxillaris; 30 V. facialis.

Der *N. maxillaris* verhält sich im wesentlichen wie beim Pferde (Abb. 1180). Der *Plexus sphenopalatinus* ist schwächer und enthält 2—3 *Ganglia sphenopalatina* (Abb. 1180 u); der *N. canalis pterygoidei* ist beim Rinde stärker (etwa 2 mm stark) und zweigt aus dem N. nasalis aboralis am nasalen Ende des großen *Ganglion nasopalatinum* ab. Der verhältnismäßig schwache *N. infraorbitalis* teilt sich beim Austritt aus dem For. infraorbitale in 5 Äste, die an die Nase und die Oberlippe gehen (Abb. 1181 i, k u. l). Im Canalis infraorbitalis und zum Teil vorher gibt er die *Rami alveolares maxillae aborales* und *medii* ab; der *Ramus alveolaris incisivus superior* fehlt, weil obere Schneide- und Hakenzähne nicht vorhanden sind. Der *N. mandibularis* (Abb. 1180 n) tritt durch das For. ovale aus der Schädelhöhle und teilt sich wie beim Pferde. Der *N. temporalis superficialis* vereinigt sich durch seinen stärkeren ventralen Ast (Abb. 1181 h) mit dem N. buccalis dorsalis (a′), während sein viel schwächerer dorsaler Ast Haut- und Parotiszweige abgibt. Der *N. buccinatorius* (Abb. 1180 p, 1181 m, m′) ist viel reicher verzweigt als beim Pferd und gibt vor allem einen *N. parotideus* ab, der am Ductus parotideus zur Parotis verläuft (Abb. 1181 m″). Der *N. alveolaris mandibulae* (Abb. 1180 t) und der *N. lingualis* (s) sind verhältnismäßig schwächer; das *Ganglion oticum* ist stärker als beim Pferde.

Der **7. Nerv** gibt in der Ohrspeicheldrüsengegend wie beim Pferd einen *N. auricularis caudalis (posterior)* und *internus*, einen *N. digastricus (et stylohyoideus)* und *N. auriculopalpebralis*, nicht aber einen Ramus colli und eine Nervenschlinge ab und teilt sich noch in der Parotisgegend in den N. buccalis dorsalis und ventralis.

Der *N. auricularis caudalis (posterior)* (Abb. 1181 c) gibt einwandfreie Hautzweige nicht ab und geht keine Verbindungen mit dem gleichnamigen Aste des 2. Halsnerven ein. Der *N. auricularis internus* (b) geht mit 3—4 Fäden an die Innenfläche der Muschel, gibt aber keine Fäden zu den hinteren Ohrmuskeln. Die Verzweigung des *N. auriculopalpebralis* ergibt sich aus Abb. 1181 d, d′, d″. Der *N. digastricus (et stylohyoideus)* (f) verbreitet sich im M. digastricus und M. stylohyoideus. Ein *Plexus parotideus* (e) ist gut ausgebildet.

Der verhältnismäßig sehr schwache *N. buccalis ventralis* (Abb. 1181 g, g′) läuft zunächst in der Parotis bis zum Gefäßausschnitte des Unterkiefers, tritt zwischen den Endsehnen des M. sternomandibularis hindurch und gibt dabei i. d. R. einen am oralen Masseterrand oder kaudodorsal über den Masseter verlaufenden Ramus communicans (Abb. 1181 g″) zum N. buccalis dorsalis ab; sodann teilt er sich in 4—5 zum Mundwinkel verlaufende Endzweige. Der erheblich stärkere *N. buccalis dorsalis* (Abb. 1181 a′, a″ und a‴) tritt auf den M. masseter, verbindet sich mit dem N. temporalis superficialis, gibt in der Massetergegend Zweige an die Haut, den Hautmuskel, den M. zygomaticus, M. buccalis und M. depressor labii inf. und teilt sich in 3—5 Endzweige, deren Verhalten sich aus Abb. 1181 a″, a‴ ergibt (betr. Einzelheiten s. Schachtschabel [793]).

Über das *Ganglion nodosum* des **10. Nerven** s. S. 858. Der kaudal von der Bifurkation der Luftröhre aus den beiderseitigen Nn. vagi gebildete gemeinsame dorsale Ast verbindet sich nicht mit dem ventralen Ast und verbreitet sich nach der Verbindung mit Zweigen des N. splanchnicus hauptsächlich an der rechten Fläche des Pansens. Der ventrale Ast geht an die linke Fläche des Pansens, gibt der Haube und dem Pansen Zweige, läuft ventral vom Psalter, der auch Zweige erhält, weiter und endet am konkaven Rande des Labmagens. Beim Eintritt in die Bauchhöhle gehen Zweige an das Lebergeflecht; ein langer Zweig läuft, bedeckt vom Pancreas, am Duodenum zum Pylorus.

IV. Gehirnnerven des Schweines.

Der **1.** und **2. Nerv** verhalten sich wie beim Pferde; das *Ganglion ciliare* des **3. Nerven** ist klein (s. S. 855 u. 856). Der Austritt des **3., 4., 6.** und der beiden ersten Äste des **5. Nerven** erfolgt wie bei den Wiederkäuern. Der *N. lacrimalis* verhält sich wie beim Pferde, der *N. frontalis* wie bei den Wiederkäuern; der *N. nasociliaris* ist relativ stark. Der *N. infraorbitalis* ist stärker als beim Pferd und verzweigt sich im Rüssel und in der Oberlippe. Der *N. mandibularis* tritt durch das For. lacerum orale aus der Schädelhöhle; der *N. temporalis superficialis* ist schwach; der *N. alveolaris mandibulae* verläßt den Unterkieferkanal durch die 4 oder 5 Kinnlöcher. Der *N. buccalis ventralis* verläuft zunächst im Kehlgang und tritt erst oral vom M. masseter an das Gesicht; er gibt mehrere geflechtartig verbundene Äste an den *N. buccalis dorsalis* ab. Der dorsale Ast des **10. Nerven** bekommt in der Mitte der Brusthöhle Verbindungszweige vom Stamme des N. sympathicus. Das *Ganglion nodosum* des 10. Nerven verhält sich wie bei Mensch und Fleischfressern (s. S. 858). Der 10. und 11. Nerv sind auch am kranialen Halsteil durch zahlreiche feine Nervenfäden verbunden. Der *N. depressor* ist isoliert und entspringt mit 2 Wurzeln vom N. vagus und N. laryngeus cranialis (Dogiel und Archangelsky [194]). Die **übrigen Gehirnnerven** weichen nicht wesentlich von denen des Pferdes ab.

V. Gehirnnerven der Fleischfresser.

Der **1., 2.** und **3. Nerv** gleichen denen des Pferdes. Das neben dem Ramus ventralis des N. oculomotorius liegende *Ganglion ciliare* ist kugelig und bei der Katze groß (s. S. 856). Der **4. Nerv** und der **N. ophthalmicus** des **5. Nerven** treten durch die Fissura orbitalis. Die Äste des letzteren sind: der N. frontalis (Abb. 1182 r), N. ciliaris longus, N. ethmoidalis und N. infratrochlearis (s). Der *N. ciliaris* liegt neben einem zum Ganglion ciliare gehenden Aste, begleitet den N. opticus und spaltet sich in mehrere die Sclera durchbohrende Zweige. Der *N. ethmoidalis* geht nach Abgabe der *Nn. nasales int.* in der Nasenhöhle in die Schnauze. Der *N. frontalis* (Abb. 1182 r) tritt oral am Lig. orbitale aus der Augenhöhle, verbreitet sich im oberen Augenlid und in der Haut der Nase und hilft den Plexus auricularis

nasalis bilden. Der *N. infratrochlearis* (s) kommt nahe dem medialen Augenwinkel zum Vorschein und verbreitet sich hier. Der **N. maxillaris** tritt durch das For. rotundum und gibt zunächst den *N. lacrimalis* (q) ab, dessen Ende oral am Lig. orbitale aus der Augenhöhle an die Stirn tritt und sich mit dem N. frontalis und N. auriculopalpebralis zum *Plexus auricularis nasalis* verbindet. Der N. lacrimalis läßt sich fast bis zur Teilung des N. trigeminus verfolgen, erhält aber vom N. ophthalmicus deutlich nachweisbare Bündel nicht; er tritt öfter durch ein besonderes kleines Loch dicht dorsal vom For. rotundum aus. Darnach zweigt der N. maxillaris den *N. zygomaticus* (p) ab und teilt sich in die 2 *Nn. infraorbitales* und den *N. sphenopalatinus*. Die ersteren spalten sich vor ihrem Austritt aus dem Canalis infraorbitalis in je 2 Äste und diese nach dem Austritt i. d. R. nochmals in je 2 Zweige, so daß 7—8 Äste (t) zur Nase (Nn. nasales externi) und Oberlippe (Rami labiales superiores) gehen. Der *N. sphenopalatinus* gibt den *N. palatinus major* und *minor* und den *N. nasalis aboralis* ab. Der schwache *Plexus sphenopalatinus* und die *Ganglia sphenopalatina* verhalten sich ähnlich wie beim Pferde. Der **N. mandibularis** tritt durch das For. ovale und gibt den N. temporalis profundus, N. massetericus, N. buccinatorius (n), N. auriculotemporalis und N. pterygoideus ab. Der *N. auriculotemporalis* (l), dem bei den anderen Tierarten der N. auriculopalpebralis und der N. temporalis superficialis entsprechen, teilt sich in den Ramus auricularis und den Ramus temporalis; der letztere gibt *Rami parotidei*, *Rami meatus acustici ext.* und den *Ramus malaris* (m, m) ab, der zur Backe zieht, sich mit den Nn. buccales kreuzt und sich in der Gesichtshaut und dem Gesichtshautmuskel verzweigt. Die Endäste des N. mandibularis sind der *N. lingualis* und der Stamm des *N. alveolaris mandibulae* und des *N. mylohyoideus*. Der N. alveolaris mandibulae tritt, nachdem er die Zähne usw. versorgt hat, mit 3 Zweigen aus den 3 Forr. mentalia an die Unterlippe und das Kinn; der N. mylohyoideus (o) gibt auch Zweige an den M. masseter, M. digastricus usw. Der **6. Nerv** gleicht dem des Pferdes. Der **7. Nerv** (a) gibt dieselben Äste (b, c, d, e, f, g, h) wie beim Pferd ab. Der *N. auriculopalpebralis* (g) spaltet sich in einen Ramus auricularis s. temporalis (i) und einen Ramus zygomaticofrontalis s. zygomaticus (k, k). Der letztere geht zu den Augenlidern (k′ u. k″) und zur Nase. Die *Nn. buccales* (e, h) verhalten sich ähnlich wie beim Rinde. Der **8., 9., 10., 11.** und **12. Nerv** gleichen im allgemeinen denen des Pferdes. Nach Dogiel [193] besteht beim Hund eine Verbindung zwischen den Nervenfasern des N. vagus und den an der Einmündung der V. cava cranialis gelegenen Nervenzellen. Der *N. hypoglossus* gibt einen über den Larynx und Pharynx brustwärts ziehenden *Ramus descendens* ab, der sich mit dem ventralen Aste des N. cervicalis I verbindet. Der *N. vagus* besitzt ein *Ganglion jugulare* und ein *Ganglion nodosum* und gibt dieselben Äste ab wie beim Pferde. Der Halsteil des N. vagus und N. sympathicus sind zum Truncus vagosympathicus (Abb. 1202 a) verbunden. Diesem legt sich der *N. depressor* an, der sich erst am Brusteingang abtrennt; er entspringt i. d. R. vom N. laryngeus cranialis, seltener vom N. vagus und noch seltener von beiden. Die Vereinigung der ventralen Äste der Pars thoracica des N. vagus (b″) zum *Truncus oesophageus ventralis* und der dorsalen (b′ u. h) zum *Truncus oesophageus dorsalis* (i) findet erst am Hiatus oesophageus des Zwerchfells statt (Ellenberger u. Baum [222]).

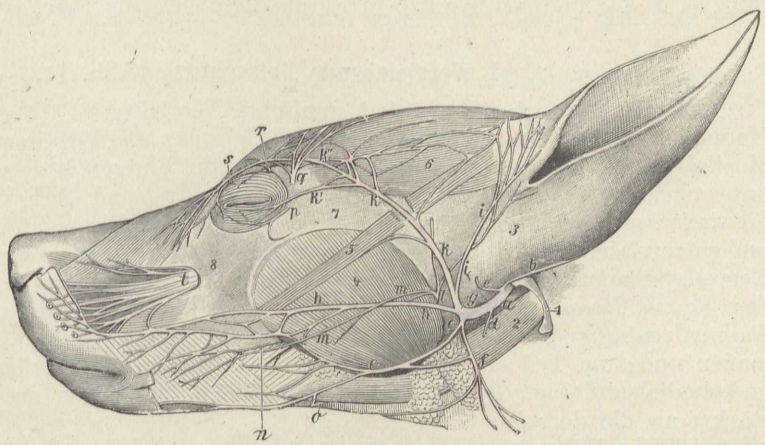

Abb. 1182. Oberflächliche Kopfnerven des Hundes (die Gl. parotis ist entfernt).

a N. facialis; b N. auricularis caudalis; c N. auricularis int.; d Ramus digastricus; e, e N. buccalis ventralis; f Ramus colli des N. facialis; g N. auriculopalpebralis des N. facialis; h, h N. buccalis dorsalis; i, i Ramus temporalis; k, k Ramus zygomaticus, k′ sein Endast für das untere, k″ sein Endast für das obere Augenlid; l N. auriculotemporalis, m, m sein Ramus malaris; n N. buccinatorius; o Zweig für den M. mylohyoideus; p N. zygomaticus; q N. lacrimalis; r N. frontalis; s N. infratrochlearis; t Nn. infraorbitales. 1 Proc. jugularis; 2 M. digastricus; 3 Ohrmuschel; 4 M. masseter; 5 M. zygomaticus; 6 M. scutularis; 7 Arcus zygomaticus; 8 Maxilla.

B. Nn. spinales, Rückenmarksnerven.

Die **Rückenmarksnerven** treten an der dorsalen und ventralen Fläche des Rückenmarkes zu beiden Seiten mit mehreren Bündeln hervor, die sich zu dorsalen und ventralen Wurzeln vereinigen. Die längeren und stärkeren dorsalen Wurzelbündel treten in der dorsalen, die schwächeren und kürzeren ventralen in der ventralen Seitenfurche des Rückenmarkes aus (s. S. 774 und 810—812).

Außerhalb der Dura mater finden sich an der dorsalen Wurzel jedes Spinalnerven je ein Spinalganglion, *Ganglion spinale* (s. S. 776 u. 811), dessen Größe der Stärke der betr. dorsalen Wurzel entspricht. Die Spinalganglien der Kreuz- und Schwanznerven liegen noch im Wirbelkanal, die der übrigen Nerven außerhalb, und zwar meist in den Forr. vertebralia lateralia. Die Ganglien werden kaudal von den letzten Kreuznerven undeutlich und liegen an den Schwanznerven noch innerhalb des Durasackes (s. S. 810 u. 811).

Die Rückenmarksnerven gehören funktionell zu den gemischten Nerven; sie enthalten zentripetale und zentrifugale Fasern jeder Art, motorische, sekretorische, vasomotorische, trophische, hemmende, sensible und sensorielle Fasern.

Die Rückenmarksnerven verlassen den Wirbelkanal durch die Forr. vertebralia lateralia (s. S. 27) und am Kreuzbein durch diese und die Forr. sacralia (s. S. 810 u. 811).

I. Vergleichende Betrachtung (Abb. 1183—1200).

Die Rückenmarksnerven sind gemischte Nerven (s. S. 814 u. 815). Sie versorgen die Haut und alle häutigen Gebilde an Rumpf, Schwanz und Gliedmaßen, das Skelett und die Muskulatur des Rumpfes und der Gliedmaßen, die Blutgefäße dieser Körperteile usw. Man unterscheidet Hals-, Brust-, Lenden-, Kreuz- und Schwanznerven (s. S. 773). Sie teilen sich nach dem Austritt aus dem Wirbelkanal in einen dorsalen, einen ventralen und einen viszeralen Ast, von denen der letztere als *Ramus communicans* zum sympathischen Nervensystem verläuft und auf diesem Wege zur Versorgung der drüsigen Organe dient. Der *Ramus dorsalis* geht an die dorsal von der Wirbelsäule gelegenen Teile, während der *Ramus ventralis* die Vorderhalsgegend, Brust-, Bauch- und Beckenwand, die Gliedmaßen und zum Teil die Eingeweide versorgt. Beide Äste teilen sich in einen lateralen und medialen Zweig. Die ventralen Äste, ausgenommen der des ersten Halsnerven, sind stärker als die dorsalen.

A. Die **Halsnerven,** *Nn. cervicales.* Es sind jederseits 8 vorhanden (s. S. 773). Ihre *Rami dorsales* verbreiten sich in den Kopf- und Halsstreckern und in der Haut des Nackens, der des 1. Halsnerven auch im äußeren Ohre. Die *Rami ventrales* gehen zu den ventral von der Halswirbelsäule und an der Luftröhre gelegenen Muskeln und an die Haut. Außerdem beteiligen sich die ventralen Äste der 3 (Pferd, Wiederkäuer, Fleischfresser) oder 4 (Mensch, Schwein) letzten Halsnerven an der Bildung des Plexus brachialis (s. S. 877) und die des 5. bis 7. (Haustiere) oder des 3. bis 5. (Mensch) an der Bildung des *N. phrenicus* (s. S. 885). Der ventrale Ast des 2. Halsnerven sendet Zweige an die Haut des Ohres und Kehlganges. Die Rami dorsales und Rami ventrales benachbarter Halsnerven verbinden sich meist miteinander.

B. Die **Brustnerven,** *Nn. thoracales.* Ihre dorsalen Äste gehen zu den dorsal von den Brustwirbeln und den Wirbelenden der Rippen gelegenen Muskeln und zur Haut des Rückens, während die ventralen Äste als *Nn. intercostales* in den Zwischenrippenräumen verlaufen; die des 1. und evtl. 2. helfen den Plexus brachialis (s. S. 877) bilden. Die ventralen Äste liegen bei Schwein, Schaf und Rind fast ausschließlich subpleural; beim Pferde verlaufen sie in den ersten 8 Zwischenrippenräumen nur im ventralen Drittel, in den folgenden Interkostalräumen fast in ganzer Ausdehnung subpleural; beim Hunde liegen die ersten 6 Interkostalnerven fast völlig subpleural; die folgenden werden schwanzwärts immer mehr von den Mm. intercostales int. bedeckt, so daß der 12. ganz von der Pleura abgedrängt wird (Näheres s. Delmas [174]). Sie spalten sich in je einen lateralen und einen medialen Zweig, von denen der erstere sich in den seitlich am Thorax gelegenen Muskeln mit Einschluß der Bauchmuskeln, in der Haut der seitlichen Brustwand und zum Teil in der des Bauches verbreitet, während der letztere im Interkostalraum bis zu den Rippenknorpeln verläuft und dann den M. transversus thoracis, die Brustmuskeln, die ventralen Teile der Bauchmuskeln und die Haut dieser Gegend versorgt.

C. Die **Lendennerven,** *Nn. lumbales.* Ihre dorsalen Äste verzweigen sich in den dorsal von den Lendenwirbeln gelegenen Muskeln und in der Haut der Lenden- und Beckengegend *(Nn. clunium craniales).* Die ventralen Äste (mit Ausnahme des letzten Lendennerven des Schweines und der Fleischfresser) bilden den *Plexus lumbalis* (s. S. 880).

D. Die **Kreuznerven,** *Nn. sacrales.* Ihre dorsalen Äste gehen durch die Forr. sacralia dorsalia zur Haut *(Nn. clunium medii)* und Muskulatur am Schwanz und Becken. Die ventralen Äste gehen durch die Forr. sacralia ventralia und verbinden sich untereinander und mit Zweigen des letzten Lendennerven zum *Plexus sacralis* (s. S. 881).

E. Die **Schwanznerven**, *Nn. coccygei.* Die Haustiere besitzen 4—5, der Mensch 1—2 Paar Schwanznerven. Ihre dorsalen und ventralen Äste verbinden sich durch Schlingen mit Ästen des letzten Kreuznerven und untereinander zu dem die Aa. caudae laterales begleitenden *Plexus coccygeus,* der Zweige an die Schwanzmuskeln und die Haut sendet. Außerdem verbinden sich die ventralen Äste noch mit dem N. sympathicus.

F. Das **Armgeflecht**, der *Plexus brachialis* (Abb. 1183, 1189, 1190, 1191 u. 1196), wird von den ventralen Ästen der 3 (Pferd, Wiederkäuer, Fleischfresser) oder 4 (Mensch, Schwein) letzten Hals- und des 1. (Mensch, Schwein, Katze) oder des 1. und 2. (Pferd, Hund und meist auch Wiederkäuer) Brustnerven gebildet und versorgt die Schultergliedmaße und einen Teil der Rumpfwand. (Näheres s. Reimers [736 a].) Aus ihm entspringen folgende Nerven:

1. der **N. suprascapularis**; er geht aus dem kranialen Teile des Geflechtes hervor und verläuft zwischen dem M. subscapularis und dem M. supraspinatus lateral und dann zwischen diesem und dem Schulterblatthalse kaudal und versorgt den M. supra- und infraspinatus.

2. der halswärts vom N. medianus liegende **N. musculocutaneus**; er wird beim Pferde hauptsächlich vom 7. Zervikalnerven (eventuell noch vom 6. oder 8. Z.), bei den Wiederkäuern vom 6. und 7. (eventuell 8.) Z., beim Schwein vom 6. und 7. (evtl. 5.) und bei den Fleischfressern vom 7. (meist auch 6.) Z. gebildet (Agduhr [8]). Er versorgt den M. coracobrachialis sowie vor allem den M. biceps brachii und gibt nach Versorgung des M. brachialis bei dem Menschen und den Fleischfressern den bei den anderen Haustieren von dem N. medianus abzweigenden *N. cutaneus antibrachii lateralis N.* für die Haut an der dorsomedialen Seite des Unterarms ab.

3. die 2—4 schwachen **Nn. subscapulares**; sie entspringen lateral aus dem mittleren Teile des Geflechtes und versorgen den M. subscapularis.

4. der **N. axillaris**; er kommt aus dem mittleren Teile des Geflechtes (vom 7., eventuell noch 6. und 8. Halsnerven), geht an der Beugeseite des Schultergelenkes lateral und versorgt den M. teres major und minor, den M. deltoideus, M. capsularis, den kaudalen Teil des M. subscapularis und, ausgenommen beim Hunde, den Armteil des M. brachiocephalicus, ferner durch den *N. cutaneus brachii lateralis* die Haut eines Teiles der Brust und der dorsalen Seite des Unterarms.

5. die **Nn. pectorales** *(thoracales N.)*; sie versorgen die Mm. pectorales, den M. serratus ventralis, einen Teil des M. latissimus dorsi, den M. cutaneus maximus und die Haut der Rippenwand.

6. der medial aus dem mittleren Teile des Armgeflechtes hervorgehende **N. medianus**; er innerviert mit dem ihm anfangs angelagerten N. ulnaris (s. S. 878) die Beugemuskeln des Karpalgelenkes und der Vorderzehengelenke, die Haut des Unterarms (mit Ausnahme des größeren Teiles von dessen lateraler Seite) und Vorderfußes, das Karpal- und die Zehengelenke und beim Pferde die Weichteile des Hufes. Der N. medianus wird nach Agduhr [8] bei allen Tieren aus dem 7. und 8. Zervikal- und 1. Thorakalnerven gebildet, beim Pferde selten noch aus dem 2. Th., beim Schwein eventuell noch aus dem 6. Z. Diese Nerven bilden zunächst 2 Stämme, von denen der eine lateral (beim Pferd aus dem 7. und 8. Z., bei den übrigen Tieren 7. Z., beim Schweine noch vom 6. Z.), der andere medial (bei Pferd aus 8. Z., 1. und bisweilen 2. Th., bei Wiederkäuern und Fleischfressern 8. Z. und 1. Th., beim Schwein 7. und 8. Z. und 1. Th.) von der A. axillaris verläuft. Die beiden Stämme vereinigen sich direkt distal von der A. axillaris miteinander, *Ansa axillaris,* und bilden so den einheitlichen N. medianus; mit dem lateral von der A. axillaris liegenden Teile verbindet sich (ausgenommen bei der Katze) der N. musculocutaneus. Der N. medianus läuft mit der A. brachialis bzw. A. mediana über die mediale Fläche des Ellbogengelenkes zur medialen Fläche des Unterarms und spaltet sich in dessen distaler Hälfte (Pferd) bzw. an der Beugeseite des Carpus (Mensch, Hund) oder an der volaren Fläche des Metacarpus (Wiederkäuer, Schwein) in seine Endäste, nachdem er bei Pferd, Rind und Schwein am Oberarm den bei Mensch und Fleischfressern aus dem N. musculocutaneus entspringenden *N. cutaneus antibrachii lateralis N.* (s. oben) an die Haut der vorderen Seite und der vorderen Hälfte der medialen Seite des Unterarms, ferner Zweige für die am Unterarm gelegenen Beugemuskeln und den *N. interosseus* für das Periost des Unterarmskelettes abgegeben hat. Die Endäste[1]) des N. medianus sind:

[1]) Die Nerven verhalten sich an der Gliedmaßenspitze ähnlich wie die Arterien (s. S. 631 ff).

1. beim Menschen 2—3 *Nn. digitales volares communes* (Abb. 1185 A), die sich in je 2 *Nn. digitales volares proprii* (5) für die einander zugewandten Flächen der ersten 4 Finger spalten, 2. bei den Haustieren ein *Ramus radialis* und *ulnaris*, die beim Pferd auch als *Nn. volares* bezeichnet werden. Beim Hund (Abb. 1185 C) spaltet sich der Ramus radialis in den *N. metacarpeus volaris superficialis I* und *II*, während der Ramus ulnaris den *N. metacarpeus volaris superficialis III* darstellt. Diese verlaufen zwischen Mc 1 und 2, 2 und 3, 3 und 4 und vereinigen sich dann mit den Nn. metacarpei volares profundi des N. ulnaris zu den *Nn. digitales volares communes I—III* (s. unten). Beim Schwein (Abb. 1185 D) ist der Ramus radialis für die mediale Afterzehe und die Radialseite der medialen Hauptzehe (3. Zehe) (3 u. 5) und der Ramus ulnaris (3′) für die einander zugekehrten Flächen der beiden Hauptzehen (der 3. und 4. Zehe) bestimmt. Bei den Wiederkäuern (Abb. 1185 E) geht der Ramus radialis an beide Seiten der medialen Hauptzehe und an das Rudiment der medialen Afterzehe und der Ramus ulnaris an die laterale Haupt- und Afterzehe. Beim Pferd (Abb. 1185 F) verlaufen die beiden Volarnerven (8 u. 9) am lateralen und medialen Rande der Beugesehnen bis zum Fesselgelenk und spalten sich dann in einen dorsalen (13) und einen volaren Zweig (12), nachdem sie sich am Metacarpus durch einen schräg lateral und distal verlaufenden *Ramus communicans* verbunden haben. Der Ramus ulnaris verbindet sich bei dem Pferde, den Wiederkäuern, dem Schwein und der Katze noch mit dem N. ulnaris.

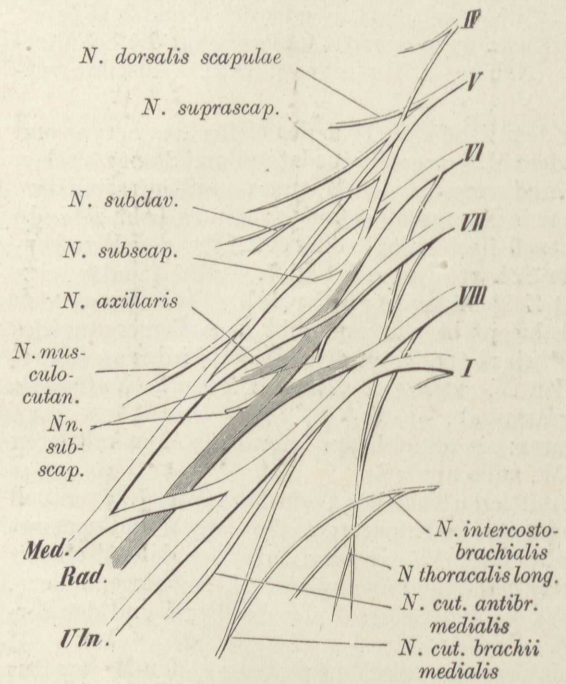

Abb. 1183. Das Armgeflecht des Menschen mit den von ihm abgehenden Nerven, die auseinandergelegt sind. Von den nach vorn abgehenden ist nur der N. subclavius dargestellt (Gegenbaur [291]).

7. der **N. ulnaris**; er wird nach Agduhr [8] bei Schwein und Katze von medialen Anteilen des 8. Zervikal- und 1. Thorakalnerven gebildet, bei Pferd, Wiederkäuern und Hund im allgemeinen von medialen Teilen des 8. Z. und 1. und 2. Th., wobei jedoch für das Pferd der Ursprung aus dem 8. Z. und für Schaf, Ziege und Hund der aus dem 2. Th. inkonstant ist. Er verläuft zur Streckseite des Ellbogengelenkes, wobei er bei den Haustieren den beim Menschen in Form gesonderter Zweige direkt aus dem Armgeflecht entspringenden *N. cutaneus antibrachii medialis N.* für die Haut an der volaren Seite und den angrenzenden Abschnitten der medialen und lateralen Seite des Unterarms abgibt; distal vom Ellbogengelenke sendet er Muskelzweige an die Beugemuskeln am Unterarm, verläuft an der volaren Seite des Unterarms bis nahe zum Carpus und spaltet sich dann in seine Endäste, von denen sich einer (der volare Ast) mit einem (oder beim Hunde mehreren) Endzweigen des N. medianus verbindet. Die Endäste des N. ulnaris sind bei dem Menschen und den Haustieren ein *Ramus dorsalis* (Abb. 1184 2) und ein *Ramus volaris* (Abb. 1185 2). Der letztere teilt sich am Carpus oder proximal am Metacarpus in einen *Ramus (volaris) superficialis* (2′) und *profundus* (2″).

a) Beim Menschen verbreitet sich der Ramus dorsalis des N. ulnaris (Abb. 1184 A 2) unter Verbindung mit dem N. radialis (bei 4′) an der Dorsalfläche des 3. (ulnare Seite) bis 5. Fingers, der Ramus volaris superficialis (Abb. 1185 A 2′) an der Volarfläche des 4. und 5. Fingers, während der Ramus volaris profundus (2″) die an der Vola manus gelegenen Muskeln versorgt. b) Beim Hunde versorgt der Ramus dorsalis (Abb. 1184 C 2) die dorsolaterale Seite der 5. Vorderzehe (6″). Der Ramus volaris superficialis (Abb. 1185 C 2′) verläuft nach Abgabe eines Nervenfadens (7) für die ulnare Seite der 5. Vorderzehe als *N. metacarpeus volaris superficialis IV* zwischen Mc 4 und Mc 5 und vereinigt sich am 1. Zehengelenke mit dem N. metacarpeus volaris profundus IV (bei 4″). Der Ramus volaris profundus (2″) gibt Zweige an die volar am Vorderfuße gelegenen Muskeln und spaltet sich in die *Nn. metacarpei volares prof. II, III* u. *IV*, die nach Aufnahme der Nn. metacarpei volares superficiales die einander zugekehrten Seiten der 2. bis 5. Zehe versorgen (5). c) Beim Schweine versorgt der dorsale Ast (Abb. 1184 D 2) die laterale (5.) Afterzehe (6″) und unter Verbindung mit dem N. radialis (bei 4″) die ulnare Seite der lateralen (4.) Hauptzehe, der volare mit dem Ramus profundus (Abb. 1185 D 2″) die volar am Metacarpus gelegenen Muskeln und mit dem Ramus superficialis (2′) die ulnare Seite der lateralen Afterzehe (7) und unter Aufnahme eines Fadens vom N. medianus (bei 4″) die benachbarten Seiten der lateralen Haupt- und Afterzehe. d) Bei den Wiederkäuern geht der Ramus dorsalis

(Abb. 1184 E 2) zur Ulnarseite der dorsalen Fläche der lateralen Hauptzehe, der Ramus volaris profundus (Abb. 1185 E 2″) zum M. interosseus und der Ramus volaris superficialis (2′) unter Verbindung mit dem N. medianus zur ulnaren Seite der lateralen Hauptzehe (11) und zur lateralen Afterzehe. e) Beim Pferde geht der Ramus dorsalis (Abb. 1184 F 2) zur Haut an der dorsolateralen Seite des Carpus und Metacarpus, während der Ramus volaris (Abb. 1185 F 2) sich mit dem Ramus ulnaris des N. medianus verbindet, einen Zweig (Ramus volaris profundus [2″]) zum M. interosseus schickt und mit seinen dem Ramus volaris superficialis hom. entsprechenden Faseranteilen in Gemeinschaft mit dem Ramus ulnaris des N. medianus den N. volaris lateralis (9) bildet.

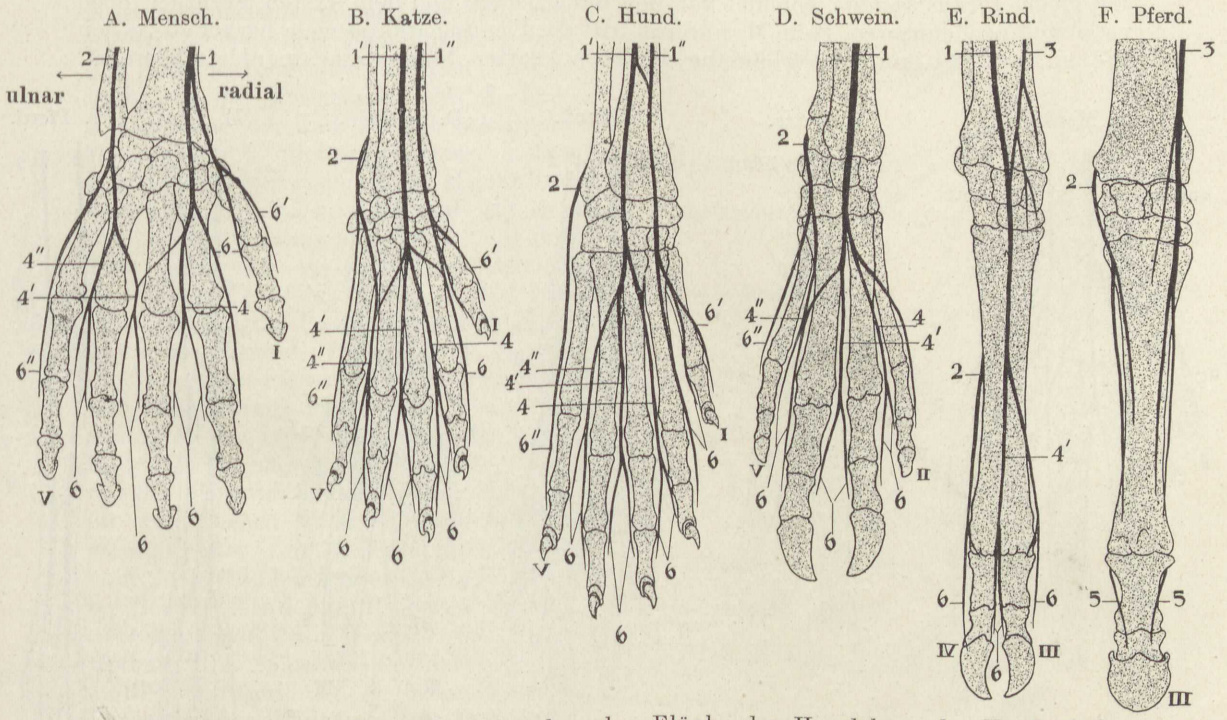

Abb. 1184. Schema der Nerven an der dorsalen Fläche der Hand bzw. des Vorderfußes. Die römischen Ziffern bezeichnen die Ordnungszahl der betreffenden Zehen.

1 Ramus superficialis des N. radialis, 1′ sein ulnarer und 1″ sein radialer Ast; 2 Ramus dorsalis manus des N. ulnaris; 3 Ramus cutaneus antibrachii des N. medianus bzw. des N. musculocutaneus; 4 N. metacarpeus (bzw. digitalis) dorsalis communis II; 4′ N. metacarpeus (bzw. digitalis) dorsalis communis III; 4″ N. metacarpeus (bzw. digitalis) dorsalis communis IV; 5 auf die dorsale Zehenfläche tretende Zweige des R. dorsalis des N. volaris lateralis und medialis; 6, 6, 6 Nn. digitales dorsales proprii; 6′ N. dorsalis digiti I radialis; 6″ N. dorsalis digiti V ulnaris.

8. der lateral aus dem mittleren und kaudalen Teile des Geflechtes (7. u. 8. Z. u. 1. Th.) hervorgehende **N. radialis;** er versorgt alle Strecker des Ellbogen-, des Karpal- und der Vorderzehengelenke mit Einschluß des M. extensor carpi ulnaris (nach Reimers [736b] bei dem Pferd und Schwein und den Wiederkäuern in etwa 50% auch zum Teil den M. brachialis) und die Haut der lateralen und dorsalen Seite des Unterarms (beim Menschen die Haut der dorsalen Seite des Oberarms [*N. cutaneus brachii posterior*] und der Streckseite des Unterarms [*N. cutaneus antibrachii dorsalis*]). Er tritt in der Mitte des Oberarms zwischen die Köpfe des M. triceps brachii, verläuft zwischen ihnen fußwärts und lateral und spaltet sich proximal vom Ellbogengelenk in einen *Ramus profundus* und einen *Ramus superficialis*. Der tiefe Ast versorgt die Streckmuskeln am Unterarm, der oberflächliche Ast verläuft oberflächlich an der Dorsalseite des Unterarms fußwärts und löst sich beim Hund (Abb. 1184 C 1′, 1″) in den 1. bis 4. (1″, 4, 4′, 4″), beim Schwein (Abb. 1184 D 1) unter Verbindung mit dem Ramus dorsalis des N. ulnaris (2) in den 2. bis 4. dorsalen gemeinschaftlichen Zehennerven auf (4, 4′, 4″). Beim Menschen versorgt er die Dorsalseite des 1. bis 3. Fingers (Abb. 1184 A 6′, 6, 4) und bei den Wiederkäuern die der medialen und (radialen Seite der) lateralen Hauptzehe (Abb. 1184 E); beim Pferde sind an seiner Stelle mehrere dünne Zweige *(Nn. cutanei antibrachii dorsales hom.)* vorhanden, welche die Haut der lateralen Seite des Unterarms versorgen.

G. Das **Lenden-** und das **Kreuzgeflecht** zusammen bilden den *Plexus lumbosacralis*, den man beim Menschen scheidet in a) den *Plexus lumbalis*, gebildet von dem 1. bis 3. und der Hälfte des 4. Lendennerven, b) den *Plexus sacralis*, gebildet von der kaudalen Hälfte des 4. Lendennerven, dem 5. Lendennerven (die beide zusammen auch *Truncus lumbosacralis* genannt werden) und dem 1., 2. und zum Teil 3. Kreuznerven, und c) den *Plexus pudendus*, gebildet von einem Teile des 3. und vom 4. Kreuznerven; bei den Tieren spricht man nur von einem *Plexus lumbalis*, gebildet von den Lendennerven (mit Ausnahme des letzten), und einem *Plexus sacralis*, gebildet von den Kreuznerven und dem letzten, eventuell noch vorletzten Lendennerven. Beim Menschen tritt der Plexuscharakter mehr hervor als bei den Tieren, weil bei ihm die Verbindung der benachbarten Nerven eine mannigfaltigere ist.

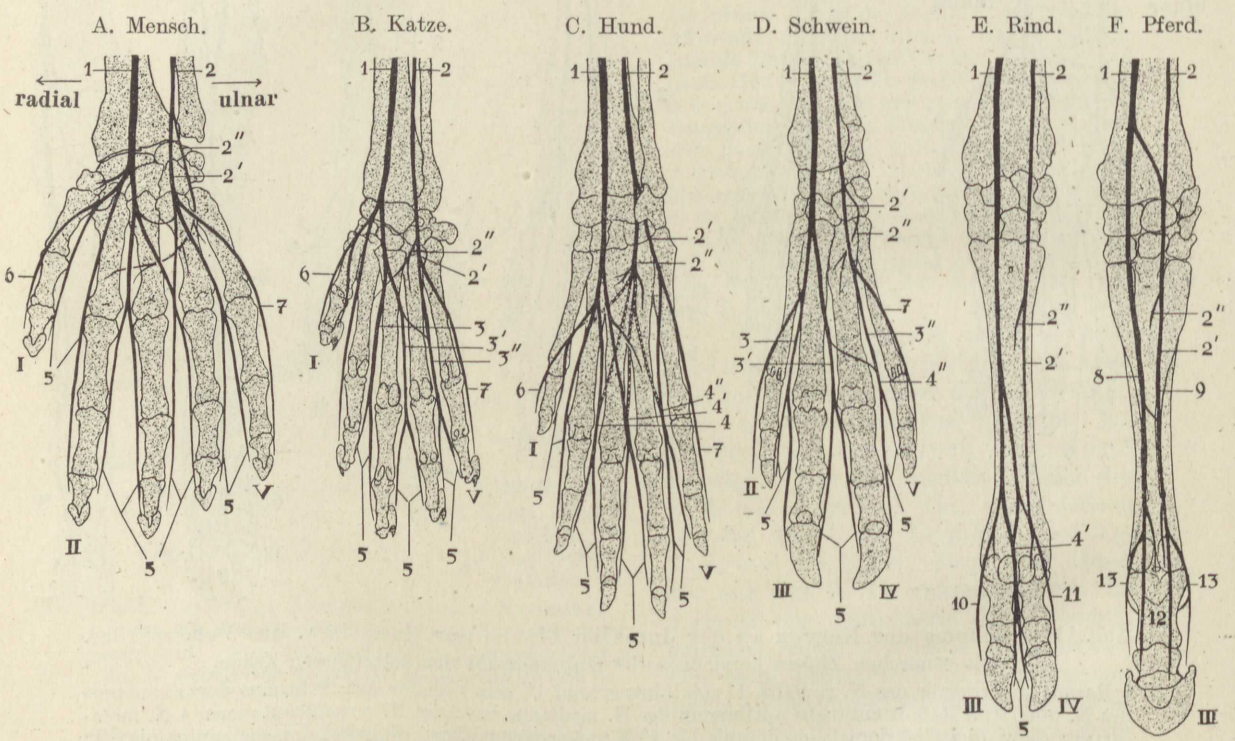

Abb. 1185. Schema der Nerven an der volaren Fläche der Hand bzw. des Vorderfußes. Die römischen Ziffern bezeichnen die Ordnungszahlen der betreffenden Zehen.
1 N. medianus; 2 R. volaris des N. ulnaris, 2′ sein Ramus superficialis und 2″ sein Ramus profundus; 3 N. metacarpeus volaris (superficialis) II; 3′ N. metacarpeus volaris (superficialis) III; 3″ N. metacarpeus volaris (superficialis) IV (punktiert beim Hunde die entsprechenden Nn. metacarpei volares profundi); 4 N. digitalis volaris communis II; 4′ N. digitalis volaris communis III; 4″ N. digitalis volaris communis IV; 5, 5, 5 Nn. digitales volares proprii; 6 N. volaris digiti I radialis; 7 N. volaris digiti V ulnaris; 8 N. (metacarpeus) volaris medialis; 9 N. (metacarpeus) volaris lateralis; 10 N. volaris digiti III radialis; 11 N. volaris digiti IV ulnaris; 12 volarer und 13, 13 dorsaler Ast des N. volaris lateralis und medialis.

Das **Lendengeflecht**, der *Plexus lumbalis* (Abb. 1186, 1193, 1197, 1200), sendet kleine Verbindungszweige zum N. sympathicus und innerviert folgende Muskeln: die Vorwärtsführer der Gliedmaße (z. B. die Lenden- und Darmbeinmuskeln), die Feststeller unter der Last (z. B. den M. quadriceps femoris), die Seitwärtsführer des Rumpfes und Einwärtsführer der Gliedmaßen (z. B. die Mm. adductores, den M. pectineus, M. gracilis, M. sartorius), außerdem die Haut und die Knochenhaut in den betreffenden Abschnitten usw. Im einzelnen verhalten sich seine Nerven wie folgt: 1. Der N. **iliohypogastricus** stammt beim Menschen vom 1. Lenden- und letzten Thorakalnerven und teilt sich in einen *Ramus cutaneus lateralis* und einen *Ramus cutaneus anterior;* er versorgt die Lenden- und Bauchmuskeln und die Haut der lateralen Hüftgegend. Bei den Tieren bildet er die Fortsetzung des 1. Lendennerven und teilt sich in einen oberflächlichen lateralen Zweig, der zwischen und in die Bauchmuskeln und in die Haut der weichen Bauchwand eindringt, und einen

tiefen medialen Zweig, der am Peritonaeum zur Leistengegend verläuft. Jener versorgt die Bauchmuskeln, die Haut der weichen Bauchwand und der lateralen Seite des Kniegelenkes, dieser die Bauchmuskeln, die äußeren Geschlechtsteile und beim weibl. Tier das Euter. Bei den Haustieren mit 7 Lendenwirbeln (Schwein und Fleischfresser) ist ein *N. iliohypogastricus cranialis* als Fortsetzung des 1. und ein *N. iliohypogastricus caudalis* als Fortsetzung des 2. Lendennerven vorhanden. Beide verhalten sich wie oben beschrieben. 2. Der **N. ilioinguinalis** geht beim Menschen aus dem 1. Lendennerven hervor und verzweigt sich in den Lenden- und Bauchmuskeln und den äußeren Genitalien; bei den Tieren bildet er die Fortsetzung des 2. bzw. 3. Lendennerven und verhält sich genau so wie der N. iliohypogastricus. 3. Der **N. genitofemoralis** stammt beim Menschen vom 1. u. 2. Lendennerven und teilt sich in α) den *N. lumboinguinalis*, der mit den Vasa femoralia verläuft und sich in 2—3 Zweige spaltet, die unter dem Lig. inguinale zur Haut an der vorderen Seite des Oberschenkels treten, und β) den *N. spermaticus externus*, der zum Scrotum und Samenstrang geht; beim Weibe begleitet er das Lig. teres uteri und endet in den Labia majora. Bei den Tieren ist nur der **N. spermaticus ext.** vorhanden, der im wesentlichen vom 3. Lendennerven stammt, aber i. d. R. noch einen Faden vom 2. und 4. Lendennerven erhält und bei Pferd, Rind und Hund oft doppelt ist; er versorgt die Scheidenhäute des Hodens, den Samenstrang, das Scrotum und Praeputium, den M. cremaster, das Euter und die Bauchmuskeln. 4. Der aus dem 3., 4. und eventuell 5. (beim Menschen aus dem 2. und 3.) Lendennerven hervorgehende **N. cutaneus femoris lateralis** läuft nach Verlassen der Beckenhöhle an der medialen Seite des M. tensor fasciae latae gegen das Kniegelenk und versorgt die Haut an der vorderen und zum Teil medialen Seite des Oberschenkels und des Kniegelenkes. 5. Der beim Menschen von dem 1. bis 4., beim Pferde von dem 3. bis 6., beim Rinde von dem 4. bis 6., beim Schweine von dem 5. und 6. und beim Hunde meist von dem 4. bis 6. Lendennerven kommende **N. femoralis** innerviert vor allem den M. quadriceps femoris und sendet Zweige an die Lendenmuskeln, den M. iliacus, M. sartorius, M. pectineus (Mensch), die Einwärtszieher des Schenkels (Rind und Schwein nach Reimers [736]), ferner den *N. saphenus* an die Haut der medialen Fläche des Ober- und Unterschenkels und des Tarsus (beim Menschen auch andere Hautnerven an die Haut des Schenkels). 6. Der von dem 4. bis 6. (beim Menschen von dem 2. bis 4., beim Schweine 5. bis 7.) Lendennerven stammende **N. obturatorius** tritt durch das For. obturatum aus der Beckenhöhle und verzweigt sich in den Einwärtsziehern des Schenkels: M. gracilis, M. pectineus, Mm. adductores, M. obturator ext. und bei Rind und Schwein auch im M. obturator int. (s. S. 297).

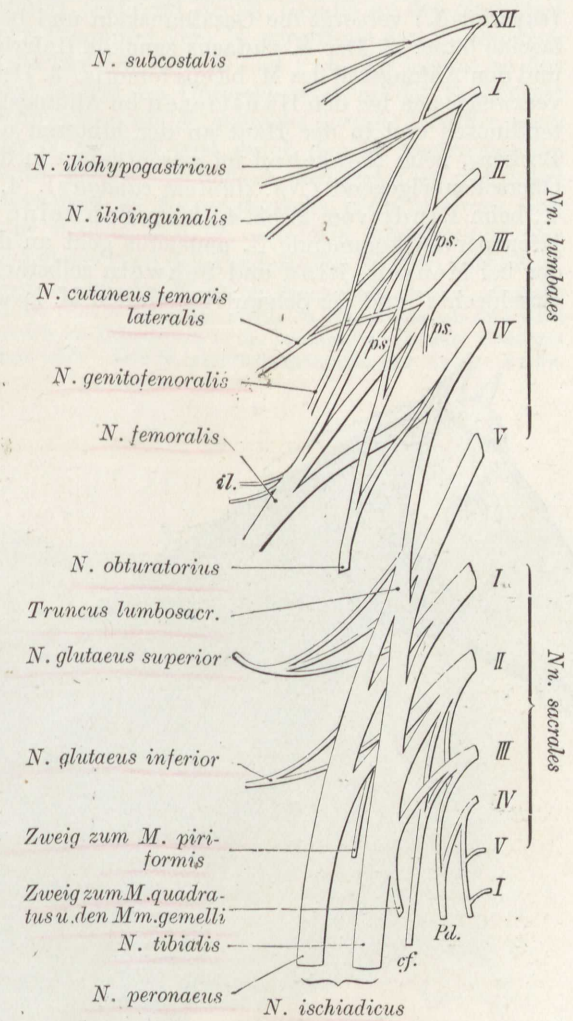

Abb. 1186. Plexus lumbosacralis des Menschen (nach Gegenbaur [291]). In seinem sakralen Abschnitt ist der den N. ischiadicus zusammensetzende *Plexus ischiadicus* in seine Bestandteile aufgelöst.

H. Das **Kreuzgeflecht**, der *Plexus sacralis* (Abb. 1186, 1193, 1197, 1200), wird vom letzten (eventuell noch vorletzten) Lenden- und den Kreuznerven gebildet; der letzte

Lendennerv vereinigt sich dabei mit den 2 (oder auch 3) ersten Kreuznerven zu einem breiten, platten Strange, *Plexus ischiadicus,* aus dem der *N. glutaeus cranialis* und *caudalis,* der *N. cutaneus femoris caudalis* und der *N. ischiadicus* hervorgehen, während aus dem kaudalen (dem *Plexus pudendus* des Menschen entsprechenden) Teile des Plexus sacralis der *N. pudendus, N. haemorrhoidalis medius* und *N. haemorrhoidalis caudalis* abzweigen. Wie die vorerwähnten Nerven beim Menschen entspringen, ergibt sich aus Abb. 1186. Der Plexus sacralis sendet Verbindungsfäden zum N. sympathicus. 1. Der **N. glutaeus cranialis (superior N.)** versorgt die Gesäßmuskeln und beim Menschen und Hunde den M. tensor fasciae latae. 2. Der **N. glutaeus caudalis (inferior N.)** versorgt ebenfalls die Gesäßmuskeln und den Anfangsteil des M. biceps femoris. 3. Der **N. cutaneus femoris caudalis (posterior N.)** verzweigt sich bei den Haustieren im Anfangsteile des M. semimembranosus und M. semitendinosus und in der Haut an der hinteren und lateralen Seite des Oberschenkels und Beckens, beim Menschen im wesentlichen in der Haut der Gesäß-, Damm- und hinteren Oberschenkelgegend *(Nn. clunium caudales).* 4. Der bei Pferd und Mensch vom 3. und 4., beim Rinde vom 2. bis 4., beim Schweine vom 2. und 3., beim Hunde vom 1. bis 3. Kreuznerven kommende **N. pudendus** geht an den Mastdarm *(N. haemorrhoidalis medius,* der bei Mensch, Rind und Schwein selbständig aus dem Plexus entspringt), an innere Geschlechts- und die Schamteile, an den M. levator ani und M. coccygeus und an die Haut

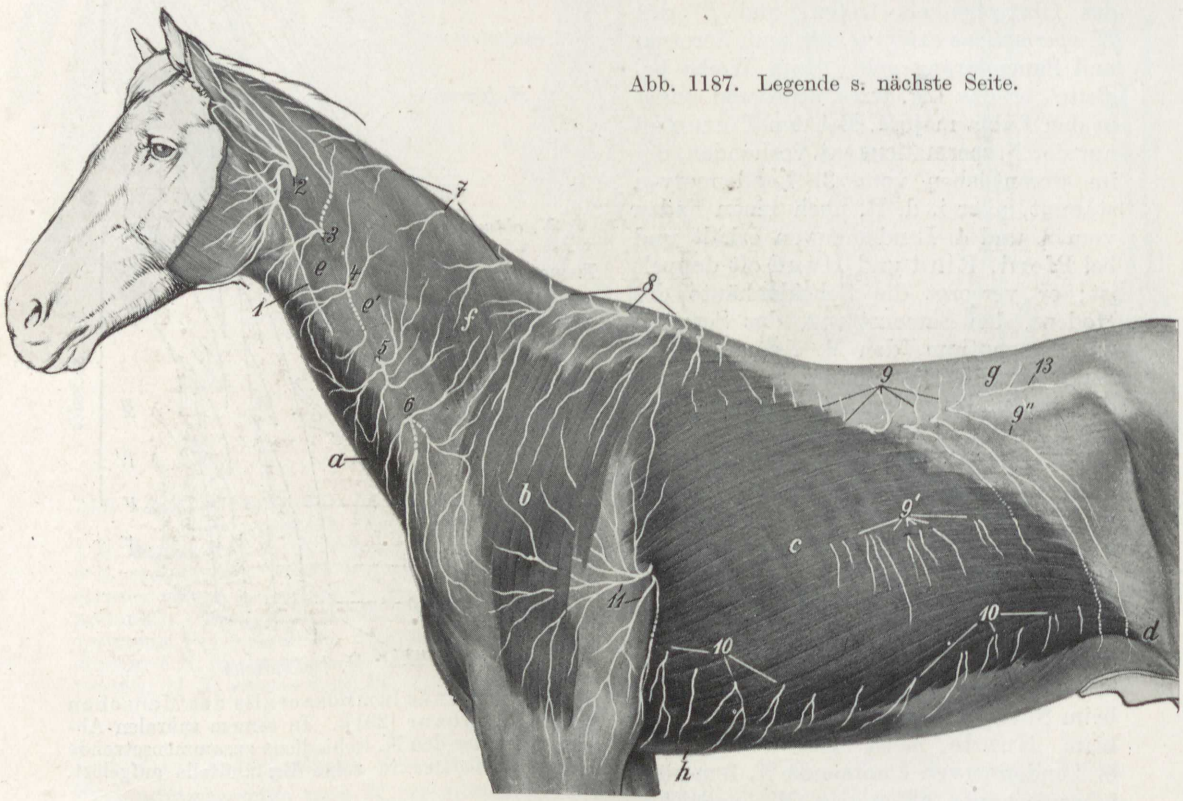

Abb. 1187. Legende s. nächste Seite.

des Afters und Mittelfleisches *(N. perinei).* 5. Der bei Pferd und Rind aus dem 4. und 5., beim Schwein aus dem 4., beim Hund aus dem 1. und 2. Kreuznerven hervorgehende **N. haemorrhoidalis caudalis (inferior N.)** versorgt das Endstück des Mastdarms, den M. sphincter ani ext., die Haut des Afters und bei weiblichen Tieren auch die der Scham. Beim Menschen sind mehrere *Nn. haemorrhoidales inferiores (caudales)* vorhanden, die vom N. pudendus abzweigen. 6. Der **N. ischiadicus,** bei den Tieren die direkte Fortsetzung des Plexus ischiadicus, ist ein starker, breiter Nerv, der über die Incisura ischiadica minor an den Oberschenkel tritt. Er versorgt alle am Unterschenkel und Fuße gelegenen Muskeln und Sehnen, die Haut dieser Teile, soweit deren Innervation nicht durch oben angegebene Nerven bewirkt wird, das Knie-, das Fuß- und die Zehengelenke, beim Pferde die Weichteile

des Hufes, ferner einen erheblichen Teil des M. biceps, M. semitendinosus und M. semimembranosus und gibt im Becken einen Zweig (*N. rotatorius*, Schmaltz [836]) ab, der die Mm. gemelli, den M. quadratus femoris und bei Mensch, Pferd und Hund den M. obturator int. versorgt (s. S. 297); beim Menschen können diese Fäden auch aus dem N. pudendus oder dem Plexus sacralis entspringen. Am Oberschenkel spaltet sich der N. ischiadicus in den *N. peronaeus* und den *N. tibialis*, die Zweige an die hinteren Oberschenkelmuskeln abgeben und sich erst in der Regio poplitea trennen, indem der N. peronaeus nach der dorsolateralen Seite verläuft, während der N. tibialis an der plantaren Seite bleibt. a) Der **N. tibialis** gibt vor seiner Trennung vom N. peronaeus den *N. cutaneus surae plantaris* (= *N. cutaneus surae medialis* bzw. *N. suralis hom.*) ab, der lateral an der Achillessehne fußwärts geht, sich in der Haut lateral am Unterschenkel, an der Fußwurzel und dem Mittelfuße verbreitet und beim Menschen als *N. cutaneus dorsalis lateralis* noch die Dorsalfläche der 5. Zehe versorgt. Der N. tibialis tritt durch den M. gastrocnemius und geht dann plantar an der medialen Seite des Unterschenkels fußwärts; er gibt dabei Zweige an den M. triceps surae, M. popliteus und M. flexor digitalis pedis sublimis und profundus. Nahe dem Sprunggelenk teilt er sich in den *N. plantaris lateralis* und *medialis*, die sich beim Pferde genau wie die Volarnerven des Vorderfußes (S. 878) verhalten.

Bei den Wiederkäuern und dem Schweine gibt der N. plantaris medialis den *N. digitalis plantaris communis II* für die mediale After- und die tibiale Seite der medialen Hauptzehe ab und wird dann zum *N. digitalis plantaris communis III*, der sich im Zehenspalt in die beiden *Nn. digitales plantares proprii* für die Spaltflächen der beiden Hauptzehen teilt. Der N. plantaris lateralis, der Zweige an die

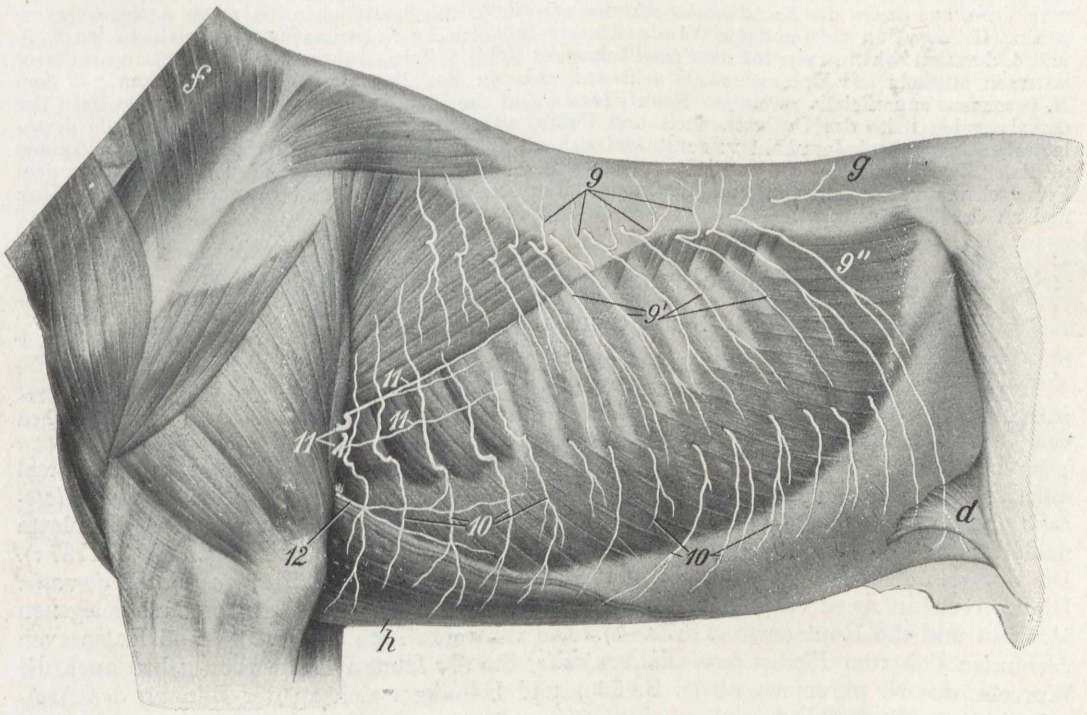

Abb. 1188.

Abb. 1187 u. 1188. Hautnerven der Hals-, Schulteroberarm- und Thoraxgegend des Pferdes und Hautmuskeln des Pferdes. In Abb. 1188 sind die Hautmuskeln weggenommen.

a Halshautmuskel; b Schulterhautmuskel; c Bauchhautmuskel; d Kniefalte; e, e′ M. brachiocephalicus; f M. trapezius; g Fascia lumbodorsalis; h Pars humeralis des M. pectoralis prof.

1 Ramus colli des N. facialis; 2 ventraler Ast des 2. Halsnerven; 3, 4, 5 und 6 ventrale Äste des 3., 4., 5. und 6. Halsnerven; 7 Hautzweige der dorsalen Äste der Halsnerven; 8 Hautzweige der dorsalen Äste der ersten Brustnerven; 9, 9′ Hautzweige der dorsalen Äste der letzten Brustnerven (ihr unter dem Hautmuskel gelegener Teil ist in Abb. 1188 sichtbar); 9″ Zweig vom dorsalen Aste des letzten Brustnerven; 10, 10 Hautzweige von den Interkostalnerven bzw. den ventralen Ästen der Brustnerven (soweit sie unter dem Hautmuskel liegen, sind sie in Abb. 1188 dargestellt); 11, 11 (in Abb. 1188) Hautzweige des N. thoracolateralis; 11 (in Abb. 1187) N. intercostobrachialis; 12 N. thoracoventralis; 13 Zweig vom 1. Lendennerven.

plantar gelegenen Muskeln des Mittelfußes gibt, wird zum *N. digitalis plantaris communis IV* für die laterale After- und die laterale Seite der lateralen Hauptzehe. Bei den Fleischfressern versorgt der mediale Plantarnerv als *N. digitalis plantaris communis I* die 1. und die tibiale Seite der 2. Zehe; er zerfällt im übrigen in die *Nn. metatarsei plantares superficiales II, III* u. *IV*. Der laterale Plantarnerv gibt Zweige an die Fußsohle und teilt sich in die *Nn. metatarsei plantares profundi II, III* u. *IV;* sie vereinigen sich mit den Nn. metatarsei plantares superficiales II, III u. IV zu den *Nn. digitales plantares communes II, III* u. *IV*. Diese versorgen die Spaltflächen der 2. bis 5. Zehe. Beim Menschen, bei dem beide Plantarnerven Zweige in die Muskeln der Fußsohle senden, gibt der mediale Plantarnerv einen Zweig für die tibiale Seite der 1. Zehe ab und teilt sich dann in den 1., 2. und 3. plantaren Zehennerven, während der laterale Plantarnerv nach Abgabe eines Zweiges an die fibulare Seite der 5. Zehe zum 4. plantaren Zehennerven wird.

b) Der **N. peronaeus** gibt zunächst beim Menschen den *N. cutaneus surae lateralis* für die laterale Seite des Unterschenkels und beim Hunde Hautzweige an die Haut der Kniekehle und der lateralen Seite des Knies, wendet sich dann an die laterale Seite des Unterschenkels und teilt sich in den oberflächlichen und den tiefen Ast, die sich nach der Tierart etwas verschieden verhalten.

Beim Menschen geht der *N. peronaeus superficialis* oberflächlich bis zum Fuß und teilt sich in einen medialen und einen lateralen Ast. Der mediale gibt einen Zweig für den medialen Rand der 1. Zehe ab und wird zum *N. digitalis dorsalis communis II*, der laterale verbindet sich mit dem N. tibialis und wird zum *N. digitalis dorsalis communis III*. Der *N. peronaeus profundus* sendet Zweige an die dorsolateralen Unterschenkelmuskeln und wird dann zum 1. dorsalen Zehennerven. Bei den Fleischfressern zerfällt der N. peronaeus superficialis nach Abgabe eines Zweiges für die 1. und den fibularen Rand der 5. Zehe in die *Nn. metatarsei dorsales superficiales II, III* u. *IV*, der N. peronaeus profundus nach Abgabe von Muskelzweigen in die *Nn. metatarsei dorsales profundi II, III* u. *IV*, die sich mit den entsprechenden Nn. metatarsei dorsales superficiales zu den kurzen *Nn. digitales dorsales communes II—IV* vereinigen, aus denen die *Nn. digitales dorsales proprii* für die Spaltflächen der 2. bis 5. Zehe hervorgehen. Bei dem Schwein und den Wiederkäuern teilt sich der N. peronaeus superficialis in den 2., 3. und 4. dorsalen Zehennerven für die Spaltflächen der 2. bis 5. Zehe, während der tiefe Ast an die dorsolateralen Muskeln des Unterschenkels geht und sich an den Metatarsophalangealgelenken mit dem N. peronaeus superficialis vereinigt. Beim Pferde geht der N. peronaeus superficialis an die Haut der dorsolateralen Seite des Unterschenkels und Fußes, während der N. peronaeus profundus die dorsolateralen Unterschenkelmuskeln versorgt und sich distal am Unterschenkel in einen lateralen und einen medialen Zweig spaltet, von denen jener zwischen Mt 3 und Mt 4 verläuft und in der Haut lateral an dem Fesselgelenk und der Zehe endet und der mediale Zweig die Haut medial am Metatarsus, am Fesselgelenk und an der Zehe versorgt.

II. Rückenmarksnerven des Pferdes.

1. Nervi cervicales, Halsnerven.

Es sind jederseits 8 **Nn. cervicales**, Halsnerven, vorhanden.

Der 1. Halsnerv tritt durch das For. vertebrale laterale des Atlas, der 2. durch das des Epistropheus, der 3. durch das For. intervertebrale zwischen dem 2. und 3. Halswirbel und der 8. zwischen dem 7. Hals- und dem 1. Brustwirbel aus dem Wirbelkanal.

Die dorsalen Äste der Nn. cervicales verbreiten sich hauptsächlich in den dorsal auf der Halswirbelsäule gelegenen Halsmuskeln, wobei sie sich meist in einen *Ramus lateralis* und einen *Ramus medialis* spalten; die medialen Zweige verlaufen an der Nackenplatte nach der dorsalen Halsmittellinie, von wo aus sie sich in der Haut verzweigen (Abb. 1187 7). Die dorsalen Äste des 3. bis 6. Halsnerven verbinden sich zum *Plexus cervicalis dorsalis*. Die ventralen Äste versorgen die seitlich und ventral von der Halswirbelsäule gelegenen Muskeln und die Haut (Abb. 1187 2—6). Die ventralen Äste der ersten 4—5 Halsnerven verbinden sich zum *Plexus cervicalis ventralis;* die der letzten Halsnerven geben auch die Wurzeln des N. phrenicus ab (s. S. 885) und beteiligen sich an der Bildung des Armgeflechtes (s. S. 885).

a) Der **N. cervicalis primus** tritt durch das For. vertebrale laterale des Atlas. 1. Sein dorsaler Ast, *N. occipitalis*, geht zwischen M. obliquus capitis caudalis und M. rectus capitis dorsalis major dorsolateral und teilt sich in Zweige, die sich in den Mm. recti capitis dorsales, dem M. obliquus capitis cranialis und in den beiden Auswärtsziehern, dem langen Heber und dem Schildspanner der Ohrmuschel sowie in der Haut verbreiten. 2. Der ventrale Ast tritt durch das For. alare in die Flügelgrube und aus dieser schräg oroventral zum M. sterno- und omohyoideus, M. sternothyreoideus, M. longus capitis und M. rectus capitis ventralis und zu der Schilddrüse (Abb. 532 22). Er gibt in der Flügelgrube je einen Verbindungsast zum Ganglion cervicale craniale des N. sympathicus, zum N. hypoglossus, an das Schlundkopfgeflecht und an den ventralen Ast des 2. Halsnerven und einen dünneren Nerven ab, der an der Trachea liegt und im mittleren Teile des M. sterno- und omohyoideus und M. sternothyreoideus endet, nachdem er sich mit Zweigen des 2. bis 4. Halsnerven verbunden hat, wodurch der *Plexus cervicalis ventralis* entsteht.

b) Der stärkere **N. cervicalis secundus** passiert das For. vertebrale laterale am kranialen Ende des 2. Halswirbels. 1. Aus seinem ventralen Ast (Abb. 1187 2) entspringen: *a*) ein Zweig zum ventralen

Aste des N. accessorius und ein Zweig zum Plexus cervicalis ventralis (s. S. 884). β) der *N. auricularis caudalis* (Abb. 531 6); er geht am halsseitigen Rande der Parotis an der Sehne des M. longissimus atlantis und am Rande des Atlasflügels dorsal, gibt Zweige an die Haut und verbreitet sich dann in der Haut an der konvexen Fläche der Ohrmuschel, indem er sich mit Fäden des N. auricularis caudalis des N. facialis zum *Plexus auricularis caudalis* verbindet. γ) der *N. cutaneus colli* (Abb. 531 7); er ist ein stärkerer Hautast, der häufig mit einer 2. Wurzel aus dem 3. Halsnerven entspringt. Er spaltet sich in mehrere Zweige, die mit Zweigen des Ramus colli des N. facialis Verbindungen eingehen; einige (meist 2) von ihnen verlaufen als Kehlgangshautnerven an die Haut des Gesichtes und des Kehlganges bis zum Kinn, während ein stärkerer Zweig als Halshautnerv an der V. jugularis herabläuft; er gibt kleine Hautzweige ab und endet nahe dem brustseitigen Ende des Halses in der Haut und im Halshautmuskel; auf seinem Wege verbindet er sich mit Hautnerven der folgenden Halsnerven. 2. Der dorsale Ast geht zwischen dem M. semispinalis capitis und der Nackenplatte dorsal, gibt an die auf dem 2. Halswirbel liegenden Muskeln Zweige und verbreitet sich in der Haut des Nackens.

c) Der **N. cervicalis tertius.** Sein dorsaler Ast geht medial am M. semispinalis capitis nach der dorsalen Nackenlinie, gibt Zweige an den M. multifidus cervicis und teilt sich in 2 Zweige, von denen der eine an der Nackenplatte zur Haut, der andere beckenwärts geht, sich im M. semispinalis capitis verzweigt und sich mit dem dorsalen Aste des 4. Halsnerven verbindet. Der ventrale Ast (Abb. 1187 3) gibt Zweige an den M. longus colli, M. longissimus atlantis und capitis, M. longus capitis, M. splenius und M. brachiocephalicus. Zwischen dem M. cleidomastoideus und dem M. cleidotransversarius tritt ein starker Ast an die Oberfläche; dieser teilt sich in Zweige, die teils dorsal, teils ventral an die Haut des Halses gehen.

d) und e) Der **N. cervicalis quartus** und **quintus** verlaufen im wesentlichen wie der vorige; die dorsalen Äste verbinden sich durch Fäden untereinander und mit dem dorsalen Aste des 3. und 6. Halsnerven zu dem medial vom M. semispinalis capitis liegenden *Plexus cervicalis dorsalis.* Aus dem ventralen Aste des 5. Halsnerven entspringt die sehr dünne erste Wurzel des N. phrenicus, die häufig fehlt.

f), g) und h) Der **N. cervicalis sextus, septimus** und **octavus.** 1. Der dorsale Ast des 6. Halsnerven verläuft wie der des 3. bis 5.; der des 7. und 8. geht zwischen dem M. multifidus cervicis und dem M. longissimus cervicis dorsal und verzweigt sich in diesen Muskeln sowie im M. spinalis et semispinalis dorsi et cervicis, M. rhomboideus cervicalis und in der Haut des Nackens. 2. Der ventrale Ast des 6. Halsnerven gibt ab: die mittlere Wurzel des N. phrenicus, kleine Zweige an den M. longus colli und die Mm. intertransversarii, einen stärkeren Zweig für den M. brachiocephalicus, einen schwachen Ast an das Armgeflecht und den *N. supraclavicularis.* Dieser läuft am Schultergelenk herab, gibt Zweige an den Hautmuskel und die Haut der Schulter, der vorderen Fläche des Oberarms bis zum Ellbogengelenk und zur Haut, die den M. pectoralis superficialis bedeckt (Abb. 1187 6). Der ventrale Ast des 7. Halsnerven gibt die letzte Wurzel des N. phrenicus ab und verbindet sich mit dem des 6. und 8. und mit je einem Zweige des ventralen Astes des 1. und 2. Brustnerven zur Bildung des Armgeflechtes.

Der **N. phrenicus,** Zwerchfellsnerv (Abb. 964 5, 1034 13), entsteht aus je einer Wurzel vom 5., 6. und 7. Halsnerven; die mittlere ist die stärkste, die vom 5. Halsnerven ist dünn und fehlt oft. Die 3 Wurzeln treten zwischen den beiden Portionen des M. scalenus hervor, laufen auf dessen Pars ventralis brustwärts und vereinigen sich an seinem ventralen Rande zum Stamme, der an der medialen Seite der A. axillaris in die Brusthöhle tritt; er tauscht in der präkardialen Mittelfellspalte Zweige mit dem Ganglion thoracale primum aus und läuft zwischen Herzbeutel und Mediastinum in einer kleinen Falte des letzteren (Abb. 483 g), hierauf in der postkardialen Mittelfellspalte (rechts an der V. cava caudalis (b), links noch eingeschlossen in die erwähnte Falte des Mediastinum) bis zum sehnigen Teile des Zwerchfells. In diesem teilt er sich in mehrere Äste, die zwischen dessen sehnigen Faserbündeln zum muskulösen Teile verlaufen.

Der Plexus brachialis des Pferdes.

Der **Plexus brachialis,** das Armgeflecht, wird durch die ventralen Äste des 6., 7. und 8. Halsnerven (Abb. 1189 CVI, CVII, CVIII) und des 1. und 2. Brustnerven (Th I, Th II) gebildet; der stärkste Anteil ist der vom 8. Hals- und 1. Brustnerven, am schwächsten sind die Anteile vom 6. Hals- und 2. Brustnerven. Der Plexus verbindet sich durch starke Fäden mit dem N. sympathicus, gelangt dicht halswärts von der 1. Rippe zwischen den beiden Portionen des M. scalenus an die mediale Fläche der Schulter und bildet mit seinen Ästen eine Schlinge um die A. und V. axillaris. Aus ihm entspringen (vgl. auch Agduhr [8], Caradonna [150] und Reimers [736a]):

1. der **N. suprascapularis** (Abb. 975 1, 1189 1, 1190 1, 1191 4); er ist ein starker Nerv, der aus dem kranialen Teile des Plexus (vom 6. bis 8. Halsnerven) hervorgeht. Er tritt in Höhe der Incisura scapulae zwischen dem M. supraspinatus und M. subscapularis auf die laterale Fläche des Schulterblattes, wendet sich auf ihm kaudal und verzweigt sich im M. supraspinatus und M. infraspinatus.

2. der **N. musculocutaneus** (Abb. 1189 4, 1190 2, 1191 5, 5); er kommt dicht kaudal vom vorigen aus dem mittleren Teile des Geflechtes (hauptsächlich vom 7. und 8., mitunter

auch vom 6. Halsnerven) (vgl. S. 877), schlägt sich um die laterale Seite der A. axillaris und geht größtenteils (mit dem für den M. brachialis [Abb. 1189 4″] und den N. cutaneus antibrachii lateralis N. [4‴] bestimmten Anteil) in den N. medianus über (Abb. 1191 6). Der viel dünnere fortlaufende Nerv geht distal vom Schultergelenk zwischen den beiden Portionen des M. coracobrachialis oder zwischen diesem und dem Humerus halswärts, gibt Zweige an den M. coracobrachialis und verzweigt sich im M. biceps brachii (Abb. 1189 4′ u. 1190 2′).

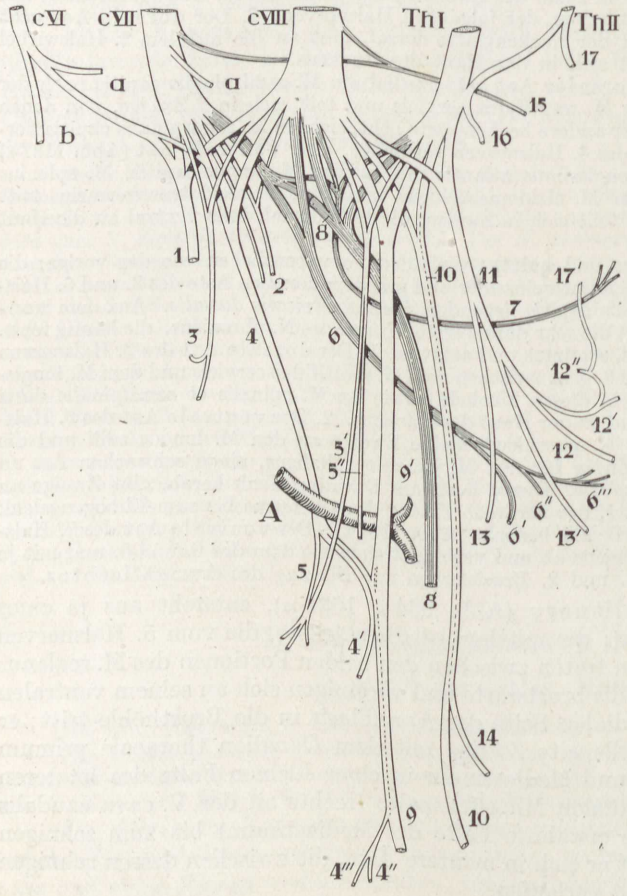

Abb. 1189.

Abb. 1189. Plexus brachialis des Pferdes, von der medialen Seite gesehen (halbschematisch).

Die lateralen Anteile des Geflechtes sind schraffiert.

C VI, C VII, C VIII Ramus ventralis des N. cervicalis VI, VII, VIII; Th I, Th II Ramus ventralis des N. thoracalis I, II; A A. axillaris. 1 N. suprascapularis; 2 Nn. subscapulares; 3 N. pectoralis cranialis I; 4 N. musculocutaneus, 4′ sein Ramus muscularis proximalis für den M. biceps und M. coracobrachialis, 4″ sein Ramus muscularis distalis für den M. brachialis, 4‴ sein Hautnerv; 5 kranialer und 5′ kaudaler Wurzelast des N. pectoralis cranialis II; 5″ N. pectoralis cranialis II accessorius; 6 N. axillaris, 6′ sein Ast für die laterale Seite der Schulter, 6″ sein Zweig für den M. subscapularis, 6‴ sein Zweig für den M. teres major; 7 N. thoracodorsalis; 8, 8 N. radialis; 9 N. medianus, 9′ seine mediale Ursprungsportion; 10, 10 N. ulnaris; 11 gemeinsamer Ursprung mehrerer Nn. pectorales; 12 N. thoracoventralis; 12′ N. thoracolateralis, 12″ sein Zweig für die Haut an der lateralen Seite der Schulter; 13 N. pectoralis cranialis III; 13′ N. pectoralis cranialis III accessorius; 14 N. cutaneus antibrachii medialis hom.; 15 N. thoracalis longus; 16 N. intercostalis I; 17 N. intercostalis II, 17′ sein Zweig für die Haut an der lateralen Seite der Schulter. a, a. Wurzeläste des N. phrenicus; b N. supraclavicularis.

In einigen Fällen schickte der N. musculocutaneus einen starken Verbindungszweig zwischen Humerus und M. biceps brachii zum Hautaste des N. medianus.

3. die 1—3 dünnen **Nn. subscapulares** (Abb. 1189 2, 1190 3 u. 1191 3); sie gehen beckenwärts vom N. musculocutaneus lateral aus dem Armgeflecht hervor (aus dem 7., daneben aus dem 6. u. 8. Halsnerven) und verbreiten sich im M. subscapularis.

4. der **N. axillaris** (Abb. 975 2, 1189 6, 1190 4, 4, 1191 21); er entsteht aus dem mittleren Teile des Plexus, und zwar hauptsächlich aus dem 7. und 8. Halsnerven, gibt an der medialen Seite der Schulter Zweige an den M. teres major (Abb. 1189 6‴) und M. subscapularis (6″), tritt an der Beugeseite des Schultergelenkes zwischen dem M. und der A. subscapularis, sodann zwischen Caput laterale und Caput longum des M. triceps brachii lateral (6′), verzweigt sich im M. deltoideus, M. teres minor, M. capsularis, M. brachiocephalicus (Abb. 1190 4′) und im Schulterhautmuskel und gibt außerdem einen Hautzweig, den *N. cutaneus brachii lateralis*, ab (Abb. 975 4, 1192 a).

Dieser geht, zuerst bedeckt vom M. deltoideus, zehenwärts bis nahe zur Beugeseite des Ellbogengelenkes und teilt sich in 2 Äste, von denen der eine die Haut der proximalen Hälfte des Unterarms am Übergange der vorderen zur lateralen Fläche (Abb. 1192 a), der andere die Haut über dem distalen Ende des M. pectoralis superficialis versorgt.

5. die 6—7 **Nn. pectorales**; sie zerfallen in *Nn. pectorales craniales* und *caudales*. Die kranialen verlaufen hauptsächlich ventral und versorgen die Mm. pectorales, die kaudalen verlaufen kaudal und verbreiten sich in dem M. serratus ventralis, M. latissimus dorsi, dem Bauch- und Schulterhautmuskel und der Haut lateral an Schulter und Thoraxwand.

a) Von den 3—4 *Nn. pectorales craniales* (Abb. 1190 5, 5 u. 1191 1) kommen einer oder zwei (Abb. 1189 3) von dem aus dem 7. und 8. Halsnerven gebildeten Teile des Plexus und gehen an den M. pectoralis superficialis und die präskapulare Portion des M. pectoralis prof.; zwei andere (5, 5′) entspringen aus der schlingenförmig die A. axillaris umgreifenden Verbindung zwischen N. medianus und N. musculocutaneus (Ansa axillaris) und gehen zu den Brustmuskeln.

b) Die *Nn. pectorales caudales* (Abb. 1190 5′, 5′ u. 1191 2) sind stärker als die kranialen. Der dorsale Nerv, *N. thoracalis longus N.* (Abb. 1189 15), geht hauptsächlich aus dem 8. Halsnerven nahe dem For. intervertebrale hervor, tritt am dorsalen Rande der Pars dorsalis des M. scalenus hervor, verläuft in fast horizontaler Richtung über den M. serratus ventralis und verbreitet sich in ihm. Der in ventraler Richtung folgende Nerv, *N. thoracodorsalis N.* (7), kommt lateral aus dem mittleren Teile des Plexus (hauptsächlich vom 8. Halsnerven), wendet sich in dorsal offenem Bogen kaudal und verbreitet sich im M. latissimus dorsi. Die beiden nun folgenden Nn. pectorales caudales entspringen mit einem gemeinschaftlichen Stamme medial aus dem vom 8. Hals- und 1. Brustnerven gebildeten Teile des Geflechtes. Der auf den N. thoracodorsalis ventral folgende Nerv, der *N. thoracolateralis* (12′), geht medial aus dem kaudalen Teile des Plexus hervor, läuft am kaudoventralen Rande des M. latissimus dorsi beckenwärts und versorgt den Bauchhautmuskel und die Haut an der lateralen Thoraxwand (Abb. 1188 11). Ein Teil seiner Fasern verbindet sich mit einem vom N. intercostalis II u. III gebildeten starken Stamm (Abb. 1189 17′), der sich um den kaudalen Rand des Caput longum des M. triceps auf die laterale Seite der Schulter umschlägt, und verbreitet sich mit ihm im Hautmuskel und in der Haut der Schulter (Abb. 1187 11).

Der am weitesten ventral gelegene Nerv, der *N. thoracoventralis* (Abb. 1189 12), entsteht gemeinsam mit dem vorigen, läuft, bedeckt vom Bauchhautmuskel, am dorsolateralen Rande des M. pectoralis profundus (humerale Portion) beckenwärts, gibt Nebenzweige an diesen, verbindet sich mit den lateralen Ästen der kranialen Nn. intercostales und versorgt den Bauchhautmuskel und die Haut an der dorsolateralen Grenze des M. pectoralis prof. (Abb. 1188 12).

6. der **N. radialis** (Abb. 1189 8, 8, 1190 6, 1191 19, 19); er kommt lateral aus dem mittleren und kaudalen Teile des Plexus mit Faseranteilen vom 7. und 8. Hals- und 1. Brustnerven; er ist nächst dem N. medianus der stärkste Ast des Plexus, mitunter sogar stärker als dieser und läuft am kaudalen Rande des N. ulnaris, mit ihm beckenwärts von der A. brachialis gelegen, fußwärts, senkt sich distal vom Ende des M. teres major zwischen Caput mediale und Caput longum des M. triceps ein und gibt *Rami musculares* an den M. triceps brachii, den M. tensor fasciae antibrachii und M. anconaeus (Abb. 1190 7, 1191 20), außerdem 2—3 Hautnerven für Ober- und Unterarm (Abb. 1190 9, 1192 b) ab.

Die Hautnerven kommen am distalen Rande des Caput laterale des M. triceps brachii hervor und verbreiten sich mit einigen kleinen aufsteigenden Zweigen in der Haut des Oberarms *(N. cutaneus brachii posterior hom.)*, im übrigen aber in der des mittleren und zum Teil vorderen Drittels der lateralen Fläche des Unterarms *(Nn. cutanei antibrachii dorsales hom.)*.

Der fortlaufende Stamm des N. radialis (Abb. 975 5, 5, 1190 8) geht am Humerus zwischen M. brachialis, an den er in etwa der Hälfte der Fälle einen schwachen Zweig abgibt, und M. extensor carpi radialis fußwärts und lateral, tritt in der Tiefe über die Beugefläche des Ellbogengelenkes auf die vordere Fläche des Radius und versorgt den M. extensor carpi radialis, M. extensor digitalis communis, M. extensor digitalis lateralis und M. extensor carpi ulnaris (Abb. 1190 10). Ein unmittelbar auf dem Knochen verlaufender dünner Zweig verbreitet sich im M. abductor pollicis longus (Abb. 975, 1190 1).

7. der **N. ulnaris** (Abb. 1189 10, 1190 12, 1191 15, 15); er ist schwächer als der N. medianus und anfangs mit ihm verbunden. Er entsteht medial aus dem kaudalen Teile des Plexus (vom 1. und 2. Brust- und meist auch 8. Halsnerven), geht dicht beckenwärts von der A. brachialis fußwärts und gibt in der distalen Hälfte des Oberarms den hinteren Hautnerven des Unterarms, *N. cutaneus antibrachii medialis hom.* (Abb. 1189 14, 1190 13, 13, 1191 16, 16, 1192 c), ab.

Der Hautnerv verläuft zwischen dem M. tensor fasciae antibrachii und M. pectoralis superficialis nach dem Olecranon, durchbohrt fußwärts von ihm die Unterarmfaszie und versorgt mit mehreren Zweigen die Haut der hinteren Seite, des hinteren Drittels der lateralen und der hinteren Hälfte der medialen Seite des Unterarms.

Der fortlaufende N. ulnaris geht über den medialen Teil der Streckseite des Ellbogengelenkes fußwärts, gibt am proximalen Ende der Speiche Zweige an den M. flexor carpi ulnaris, M. flexor digitalis sublimis und das Caput ulnare und humerale des M. flexor digitalis prof. (Abb. 1191 17) und läuft hierauf ziemlich oberflächlich zwischen dem M. flexor und M. extensor carpi ulnaris, das Ende der A. collateralis ulnaris begleitend, fußwärts (Abb. 1191 18), um sich nahe dem Carpus in den dorsalen und den volaren Ast zu spalten.

Der oberflächliche *Ramus dorsalis* (Abb. 975 7, 1184 F 2, 1190 15 u. 1192 e) schlägt sich um die Endsehne des M. extensor carpi ulnaris nach der lateralen Seite um, durchbohrt die Faszie und verbreitet sich in der Haut an der dorsalen und lateralen Seite des Carpus und Metacarpus bis zum Fesselgelenke. Der tiefe *Ramus volaris* (Abb. 1185 F 2, 1190 14) nimmt alsbald, bedeckt von der Sehne des M. flexor carpi ulnaris, den lateralen Endast des N. medianus (Abb. 1185 F 1) auf und begleitet bis zum proximalen Ende des Metacarpus (2′) die A. metacarpea volaris profunda lateralis. Dort gibt er einen in die Tiefe dringenden starken Ast (Ramus volaris profundus [2″]) für den M. interosseus ab und bildet (als Ramus volaris superficialis) mit Faseranteilen vom N. medianus den N. volaris lateralis (9) (s. S. 889 u. Abb. 1190 19 u. 1192 f).

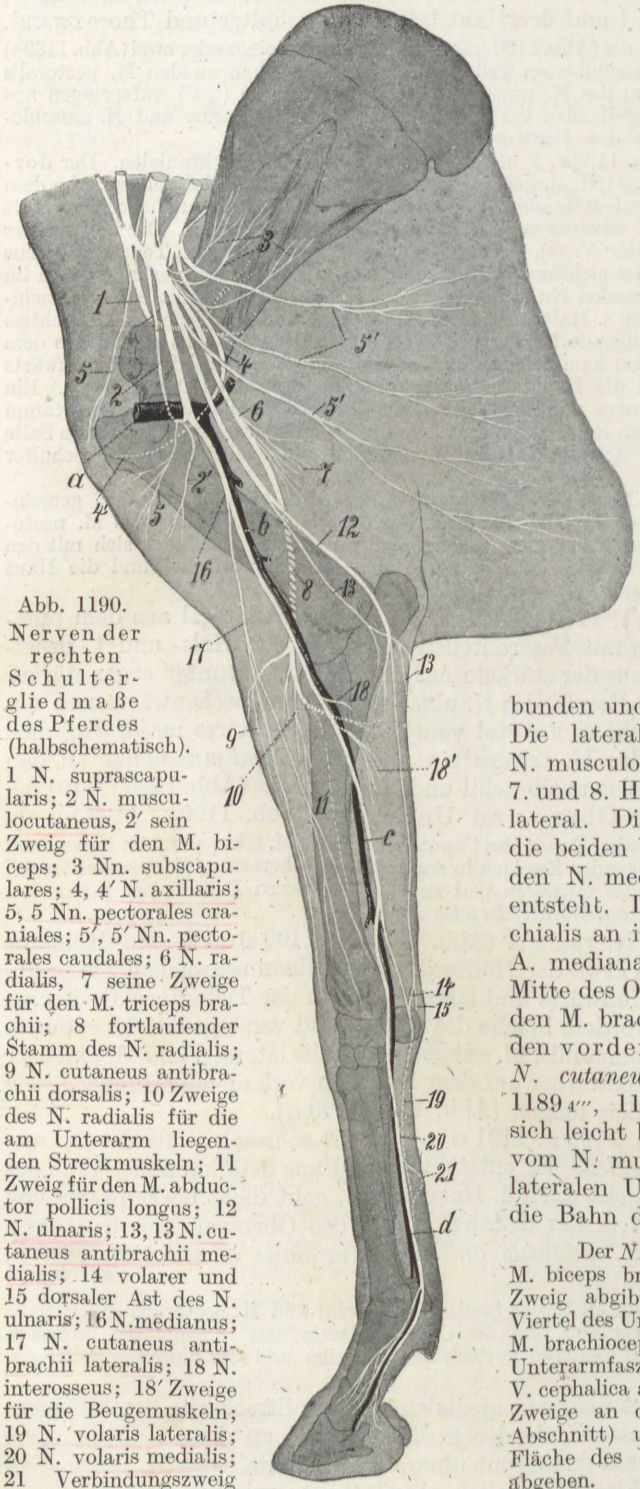

Abb. 1190. Nerven der rechten Schultergliedmaße des Pferdes (halbschematisch). 1 N. suprascapularis; 2 N. musculocutaneus, 2′ sein Zweig für den M. biceps; 3 Nn. subscapulares; 4, 4′ N. axillaris; 5, 5 Nn. pectorales craniales; 5′, 5′ Nn. pectorales caudales; 6 N. radialis, 7 seine Zweige für den M. triceps brachii; 8 fortlaufender Stamm des N. radialis; 9 N. cutaneus antibrachii dorsalis; 10 Zweige des N. radialis für die am Unterarm liegenden Streckmuskeln; 11 Zweig für den M. abductor pollicis longus; 12 N. ulnaris; 13, 13 N. cutaneus antibrachii medialis; 14 volarer und 15 dorsaler Ast des N. ulnaris; 16 N. medianus; 17 N. cutaneus antibrachii lateralis; 18 N. interosseus; 18′ Zweige für die Beugemuskeln; 19 N. volaris lateralis; 20 N. volaris medialis; 21 Verbindungszweig zwischen 19 u. 20. a A. axillaris; b A. brachialis; c A. mediana; d A. metacarpea volaris superficialis.

8. der **N. medianus** (Abb. 1189 9, 9′, 1190 16 u. 1191 7, 7); er ist der längste und stärkste Nerv des Geflechtes und setzt sich aus einer schwächeren lateralen und einer stärkeren medialen Ursprungsportion zusammen. Die mediale Portion (Abb. 1189 9′) kommt vom 8. Hals- und 1. (selten auch 2.) Brustnerven, ist anfangs mit dem N. ulnaris verbunden und kreuzt die A. axillaris (A) medial. Die laterale Ursprungsportion ist mit dem N. musculocutaneus verbunden, stammt vom 7. und 8. Halsnerven und kreuzt die A. axillaris lateral. Dicht distal von dieser vereinigen sich die beiden Ursprungsportionen zum fortlaufenden N. medianus, wodurch die *Ansa axillaris* entsteht. Der N. medianus begleitet die A. brachialis an ihrem vorderen Rand und dann die A. mediana an ihrem hinteren Rande. In der Mitte des Oberarms löst sich von ihm ein Ast für den M. brachialis (Abb. 1189 4″, 1191 8′) und für den vorderen Hautnerven des Unterarms, *N. cutaneus antibrachii lateralis hom.* (Abb. 1189 4‴, 1190 17, 1191 8, 8, 8 u. 1192 d), ab, der sich leicht bis zur Ansa axillaris isolieren läßt, vom N. musculocutaneus stammt und mit der lateralen Ursprungsportion des N. medianus in die Bahn des letzteren übergegangen ist.

Der *N. cutaneus antibrachii lateralis* tritt zwischen M. biceps brachii und M. brachialis (dem er einen Zweig abgibt [Abb. 1191 8′]), dann am proximalen Viertel des Unterarms zwischen dem ersteren und dem M. brachiocephalicus hindurch auf die Oberfläche der Unterarmfaszie und teilt sich in 2 Äste, die mit der V. cephalica accessoria fußwärts laufen und zahlreiche Zweige an die Haut der vorderen Fläche (distaler Abschnitt) und der vorderen Hälfte der medialen Fläche des Unterarms, des Carpus und Metacarpus abgeben.

Weiterhin gibt der N. medianus am proximalen Ende des Radius Zweige an den

M. flexor carpi radialis und an das Caput humerale und radiale des M. flexor digitalis prof. (Abb. 1190 18′, 1191 9, 9) und den sehr dünnen *N. interosseus* (Abb. 1190 18 u. 1191 9′) ab; dieser tritt durch die Unterarmspalte und verbreitet sich hauptsächlich im Periost. In der distalen Hälfte des Unterarms teilt sich der N. medianus in einen stärkeren medialen und einen schwächeren lateralen Endast. a) Der mediale Endast bildet den *N. volaris medialis* (Abb. 1185 F 8, 1190 20 u. 1191 10); dieser geht volar von (hinter) der Hauptmittelfußarterie am medialen Rande der tiefen Beugesehne hufwärts, gibt in der Mitte des Metacarpus einen zwischen Haut und oberflächlicher Beugesehne schräg zehenwärts und lateral laufenden *Ramus communicans* (Abb. 1190 21, 1191 12 u. 1192 g) an den N. volaris lateralis und Zweige an die Haut ab und teilt sich am Fesselgelenk in den dorsalen und den volaren Ast.

Der *Ramus dorsalis* (Abb. 1185 F 13, 1191 13) läuft zwischen der A. und V. digitalis hufwärts und verbreitet sich in der Haut dorsal an der Zehe und in der Kronlederhaut. Der viel stärkere *Ramus volaris* (12 bzw. 14) liegt volar an der A. digitalis und teilt sich in mehrere Äste, die mit den Verzweigungen der genannten Arterie sich in der Hufledерhaut und der Haut volar an der Zehe verbreiten.

b) Der laterale Endast des N. medianus verbindet sich mit dem volaren Aste des N. ulnaris (s. S. 888 u. Abb. 1190 14) und bildet mit dessen dem Ramus volaris superficialis hom. entsprechenden Faseranteilen den *N. volaris lateralis* (Abb. 1190 19 u. 1192 f). Dieser liegt am lateralen Rande der tiefen Beugesehne, empfängt den Verbindungszweig vom N. volaris medialis und verhält sich wie dieser.

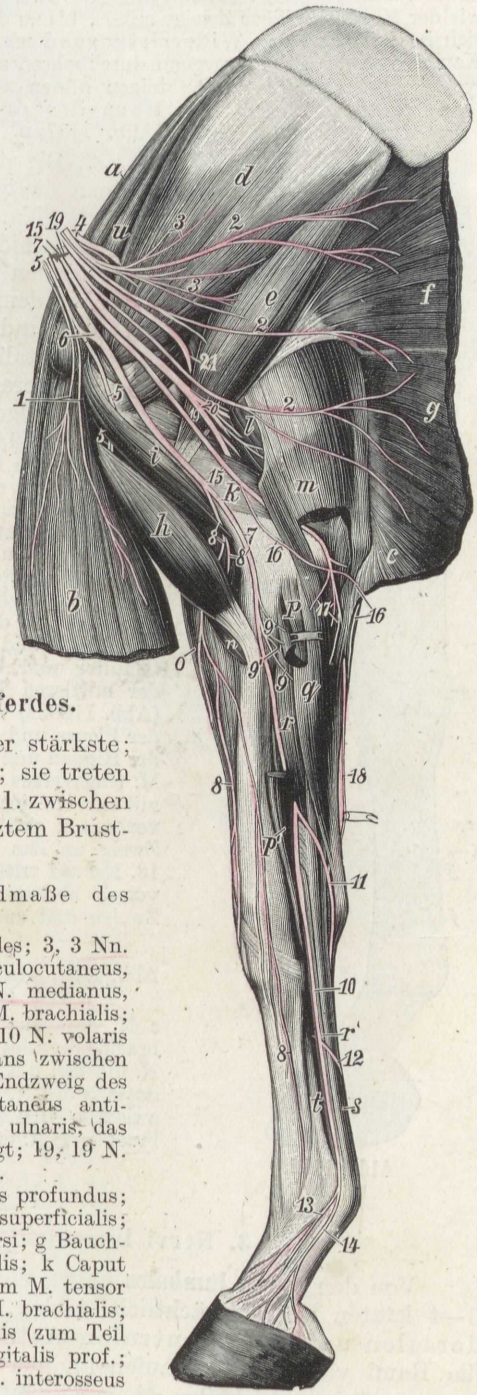

2. Nervi thoracales, Brustnerven, des Pferdes.

Von den 18 **Nn. thoracales** ist der 1. der stärkste; die übrigen sind schwächer als die Halsnerven; sie treten durch die Forr. intervertebralia aus, und zwar der 1. zwischen dem 1. und 2. Brustwirbel, der 18. zwischen letztem Brust-

Abb. 1191. Nerven der rechten Schultergliedmaße des Pferdes, mediale Seite.

1 Nn. pectorales craniales; 2, 2, 2 Nn. pectorales caudales; 3, 3 Nn. subscapulares; 4 N. suprascapularis; 5, 5, 5 N. musculocutaneus, 6 sein Verbindungszweig zum N. medianus; 7, 7 N. medianus, 8, 8, 8 sein Hautnerv; 8′ Zweig des Hautnerven an den M. brachialis; 9, 9 Muskeläste des N. medianus; 9′ N. interosseus; 10 N. volaris medialis; 11 N. volaris lateralis; 12 Ramus communicans zwischen den beiden Nn. volares; 13 dorsaler und 14 volarer Endzweig des N. volaris medialis; 15, 15 N. ulnaris; 16, 16 N. cutaneus antibrachii medialis; 17 Muskelzweige und 18 Ende des N. ulnaris, das sich zum Teil mit dem N. volaris lateralis (11) vereinigt; 19, 19 N. radialis, 20 seine Muskeläste; 21 N. axillaris.

a präskapulare und b humerale Portion des M. pectoralis profundus; c Teile der sternokostalen Portion des M. pectoralis superficialis; d M. subscapularis; e M. teres major; f M. latissimus dorsi; g Bauchhautmuskel; h M. biceps brachii; i M. coracobrachialis; k Caput mediale und l Caput longum des M. triceps brachii; m M. tensor fasciae antibrachii (zum Teil entfernt); n Ende des M. brachialis; o M. extensor carpi radialis; p, p′ M. flexor carpi radialis (zum Teil entfernt); q M. flexor carpi ulnaris; r M. flexor digitalis prof.; r′ tiefe Beugesehne; s oberflächliche Beugesehne; t M. interosseus medius; u M. supraspinatus.

Abb. 1191.

und 1. Lendenwirbel *(N. subcostalis hom.)*. Jeder Thorakalnerv teilt sich in 2 Äste. 1. Die schwächeren *Rami dorsales* treten am kaudomedialen Rande der Mm. levatores costarum nahe deren Ursprung nach außen und spalten sich in je einen schwächeren medialen und einen stärkeren lateralen Zweig.

Der mediale Zweig dringt in den M. longissimus dorsi ein, gibt diesem Zweige und löst sich schließlich im M. spinalis et semispinalis dorsi et cervicis, im M. multifidus dorsi und im Anfangsteile des M. longissimus cervicis und M. splenius auf. Die stärkeren lateralen Zweige verlaufen an der Unterfläche des M. longissimus dorsi lateral und treten zwischen ihm und dem M. iliocostalis hervor; in der Schultergegend verlaufen sie an der lateralen Seite des M. serratus dorsalis inspiratorius, der ebenso wie der M. rhomboideus Zweige erhält, bis zu den Enden der Brustwirbeldornfortsätze und verzweigen sich in der Haut der Widerristgegend und der lateralen Fläche der Schulter (Abb. 1187 8). Kaudal von der Schultergegend durchbohren sie den M. serratus dorsalis exspiratorius und gehen mit feinen Fäden zur Haut der Rückengegend und mit stärkeren zur Haut des dorsalen Abschnittes der seitlichen Brustwand (Abb. 1187 u. 1188 9, 9′, 9″).

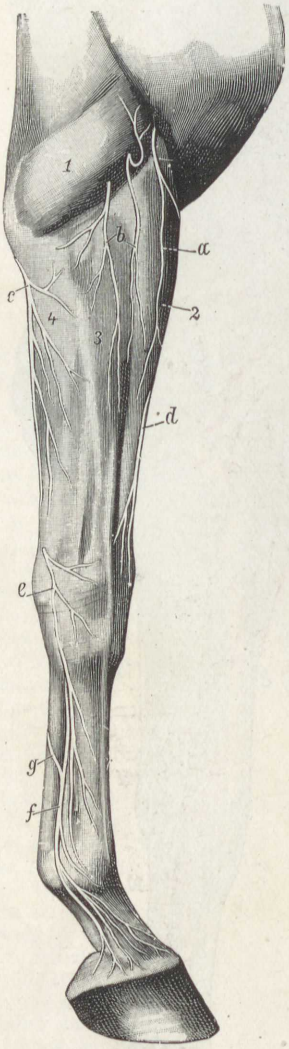

Abb. 1192.

2. Die stärkeren *Rami ventrales* bilden (der 1. und 2., die je einen Zweig zum Plexus brachialis abgeben, jedoch nur zum Teil) die *Nn. intercostales*. Diese geben kurze Zweige an den N. sympathicus und verlaufen dann mit der A. intercostalis am kaudalen Rande jeder Rippe ventral, und zwar zuerst zwischen dem M. intercostalis ext. und int., dann zwischen letzterem und der Pleura; mit Ausnahme des nur für den ersten M. intercostalis bestimmten ersten N. intercostalis teilen sie sich in einen lateralen und einen medialen Zweig. Die Teilung erfolgt in jedem folgenden Zwischenrippenraum etwas weiter ventral.

a) Der laterale Zweig durchbohrt den M. intercostalis ext. und verbreitet sich bei den ersten Thorakalnerven im M. serratus ventralis, M. latissimus dorsi und Bauchhautmuskel; der der letzten Zwischenrippennerven endet im M. obliquus abdominis ext., im Bauchhautmuskel und in der Haut (Abb. 1187 u. 1188 10 u. 1194 a u. e). Die lateralen Zweige des 2. u. 3. N. intercostalis vereinigen sich nach Durchbohrung des M. intercostalis ext. und M. serratus ventralis zu einem Stamme, der Fäden von dem N. thoracolateralis empfängt, sich als *N. intercostobrachialis* um den kaudalen Rand des Caput longum des M. triceps umschlägt und den Schulterhautmuskel und die Haut lateral an Schulter und Oberarm versorgt (Abb. 1187 11). Die lateralen Zweige der mittleren Nn. intercostales gehen mit dem N. thoracoventralis (Abb. 1188 12) Verbindungen ein. b) Der mediale Zweig geht zwischen der Pleura und den Mm. intercostales interni bis an das Brustbeinende der Rippen und gibt an die Mm. intercostales, vom 2. bis 8. auch an den M. transversus thoracis Zweige ab. Vom 2. bis 6. treten die Enden mit den Aa. intercostales zwischen den Rippenknorpeln nach außen und verbreiten sich in den Mm. pectorales; vom 8. bis zum 18. geht ein Zweig an das Zwerchfell; der fortlaufende mediale Ast des 6. bis 18. Nerven tritt am ventralen Ende der Rippen zwischen den M. transversus abdominis und M. obliquus abdominis internus, gibt beiden Zweige und endet im M. rectus abdominis.

Abb. 1192. Hautnerven am rechten Unterarm und Fuße des Pferdes; von der lateralen Seite gesehen.

a N. cutaneus brachii lateralis des N. axillaris; b Nn. cutanei antibrachii dorsales des N. radialis; c N. cutaneus antibrachii medialis des N. ulnaris; d N. cutaneus antibrachii lateralis des N. medianus; e Ramus dorsalis des N. ulnaris; f N. volaris lateralis; g Ramus communicans zwischen den beiden Volarnerven. 1 Caput laterale des M. triceps brachii; 2 M. extensor carpi radialis; 3 M. extensor digitalis communis; 4 M. extensor carpi ulnaris.

3. Nervi lumbales, Lendennerven, des Pferdes.

Von den 6 **Nn. lumbales** haben die 2—3 ersten die Stärke der Thorakalnerven, die 3—4 letzten sind beträchtlich stärker. Sie teilen sich wie die Thorakalnerven in einen dorsalen und einen ventralen Ast. Die *Rami dorsales* sind sehr viel schwächer als die Rami ventrales, verlaufen ähnlich wie die dorsalen Äste der Thorakalnerven und versorgen namentlich den M. longissimus dorsi, M. multifidus dorsi, den kranialen Teil

des M. glutaeus medius und als *Nn. clunium craniales* (Abb. 1194 b) die Haut der Lendengegend und zum Teil die der Kreuzgegend und der seitlichen Bauchwand. Die *Rami ventrales* vereinigen sich mit Ausnahme des ersten direkt nach ihrem Austritt aus dem Wirbelkanal und bilden den **Plexus lumbalis,** das Lendengeflecht (s. auch S. 880). Der ventrale Ast des letzten Lendennerven geht mit seiner Hauptmasse zum Kreuzgeflecht, so daß man ihn richtiger zu diesem rechnet; da sich so der kaudale Teil des Lendengeflechtes mit dem Kreuzgeflecht verbindet (s. S. 880), werden beide Geflechte auch als *Plexus lumbosacralis* bezeichnet. Aus dem Lendengeflecht, das dorsal von den Lendenmuskeln, zum Teil zwischen dem M. psoas major und minor liegt, entspringen:

1. von jedem Lendennerven kleine *Rami communicantes* zum N. sympathicus und *Rami musculares* für die Lendenmuskeln, und zwar vom 1. bis 4. für den M. psoas minor, vom 1. bis 5. für den M. quadratus lumborum und vom 3. für den M. psoas major.

2. der **N. iliohypogastricus** (Abb. 792 13 u. 1193 2); er ist der ventrale Ast des 1. Lendennerven, geht zwischen M. psoas major und M. quadratus lumborum lateral und teilt sich in den oberflächlichen lateralen und den tiefen medialen Ast.

Der *Ramus superficialis* verläuft eine kurze Strecke an der lateralen Seite des M. transversus abdominis, dann zwischen M. obliquus abdominis int. und ext. und schließlich zwischen letzterem und dem Bauchhautmuskel bzw. der äußeren Haut ventral und etwas kaudal und verbreitet sich in den genannten Muskeln und in der Haut der seitlichen Bauchwand (Abb. 1194 f) und der lateralen Fläche des Kniegelenkes. Der *Ramus profundus* läuft zwischen

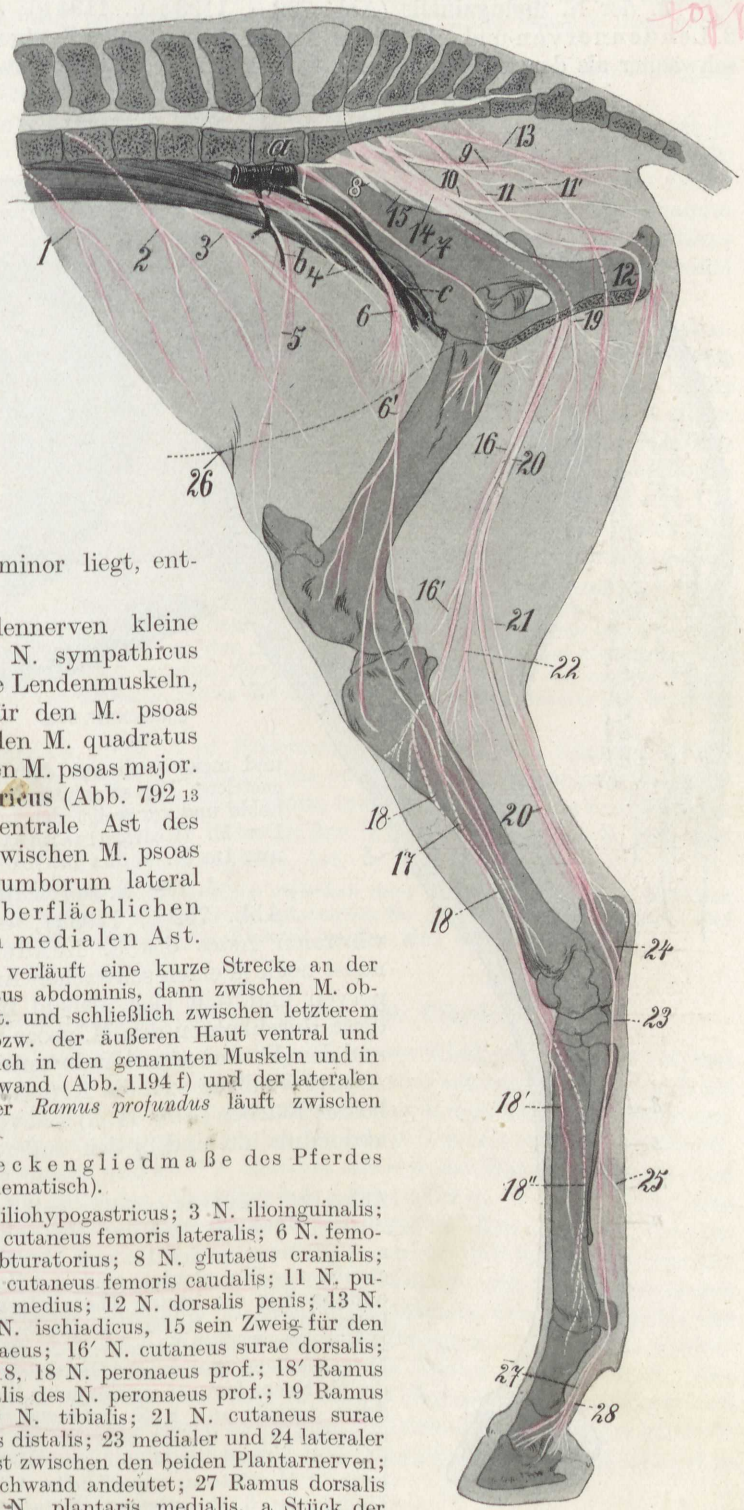

Abb. 1193.

Abb. 1193. Nerven der Beckengliedmaße des Pferdes (schematisch).

1 letzter N. thoracalis; 2 N. iliohypogastricus; 3 N. ilioinguinalis; 4 N. spermaticus externus; 5 N. cutaneus femoris lateralis; 6 N. femoralis; 6′ N. saphenus; 7 N. obturatorius; 8 N. glutaeus cranialis; 9 N. glutaeus caudalis; 10 N. cutaneus femoris caudalis; 11 N. pudendus; 11′ N. haemorrhoidalis medius; 12 N. dorsalis penis; 13 N. haemorrhoidalis caudalis; 14 N. ischiadicus, 15 sein Zweig für den M. glutaeus prof.; 16 N. peronaeus; 16′ N. cutaneus surae dorsalis; 17 N. peronaeus superficialis; 18, 18 N. peronaeus prof.; 18′ Ramus medialis und 18″ Ramus lateralis des N. peronaeus prof.; 19 Ramus muscularis proximalis; 20, 20 N. tibialis; 21 N. cutaneus surae plantaris; 22 Ramus muscularis distalis; 23 medialer und 24 lateraler N. plantaris; 25 Verbindungsast zwischen den beiden Plantarnerven; 26 Linie, die die ventrale Bauchwand andeutet; 27 Ramus dorsalis und 28 Ramus plantaris des N. plantaris medialis. a Stück der Aorta abdominalis; b A. circumflexa ilium profunda; c A. iliaca ext.

Fascia transversa und Peritonaeum kaudoventral bis in die Gegend des inneren Leistenringes, gibt Zweige an den M. transversus abdominis, M. obliquus abdominis int. und das Ende des M. rectus abdominis und verbindet sich entweder mit dem Ramus profundus des N. ilioinguinalis oder tritt mit einem Zweige aus der Bauchhöhle, um sich im Praeputium und Scrotum bzw. im Euter zu verbreiten.

3. der **N. ilioinguinalis** (Abb. 792 14, 1193 3 u. 1194 g); er ist der ventrale Ast des 2. Lendennerven und erhält häufig noch einen dünnen Zweig vom 3. Lendennerven; er ist schwächer als der vorige und geht beckenwärts von diesem zwischen M. psoas major und M. quadratus lumborum lateral und teilt sich ebenfalls in einen *Ramus superficialis* und *profundus*. Beide haben fast denselben Verlauf wie die entsprechenden Zweige des N. iliohypogastricus.

Namentlich gilt dies für den *Ramus superficialis*. Der *Ramus prof.* kreuzt in seinem kaudoventral gerichteten Verlaufe, vom Peritonaeum bedeckt, die A. u. V. circumflexa ilium prof., gibt Zweige an die Bauchmuskeln mit Ausnahme des M. obliquus abdominis ext. und verbindet sich mit einem Zweige des N. spermaticus ext. und meist auch mit dem Ramus prof. des N. iliohypogastricus. Der so entstandene Stamm tritt aus der Bauchhöhle und verzweigt sich in den äußeren Geschlechtsteilen. Der N. ilioinguinalis verbreitet sich manchmal nur im M. psoas major und fehlt dann scheinbar.

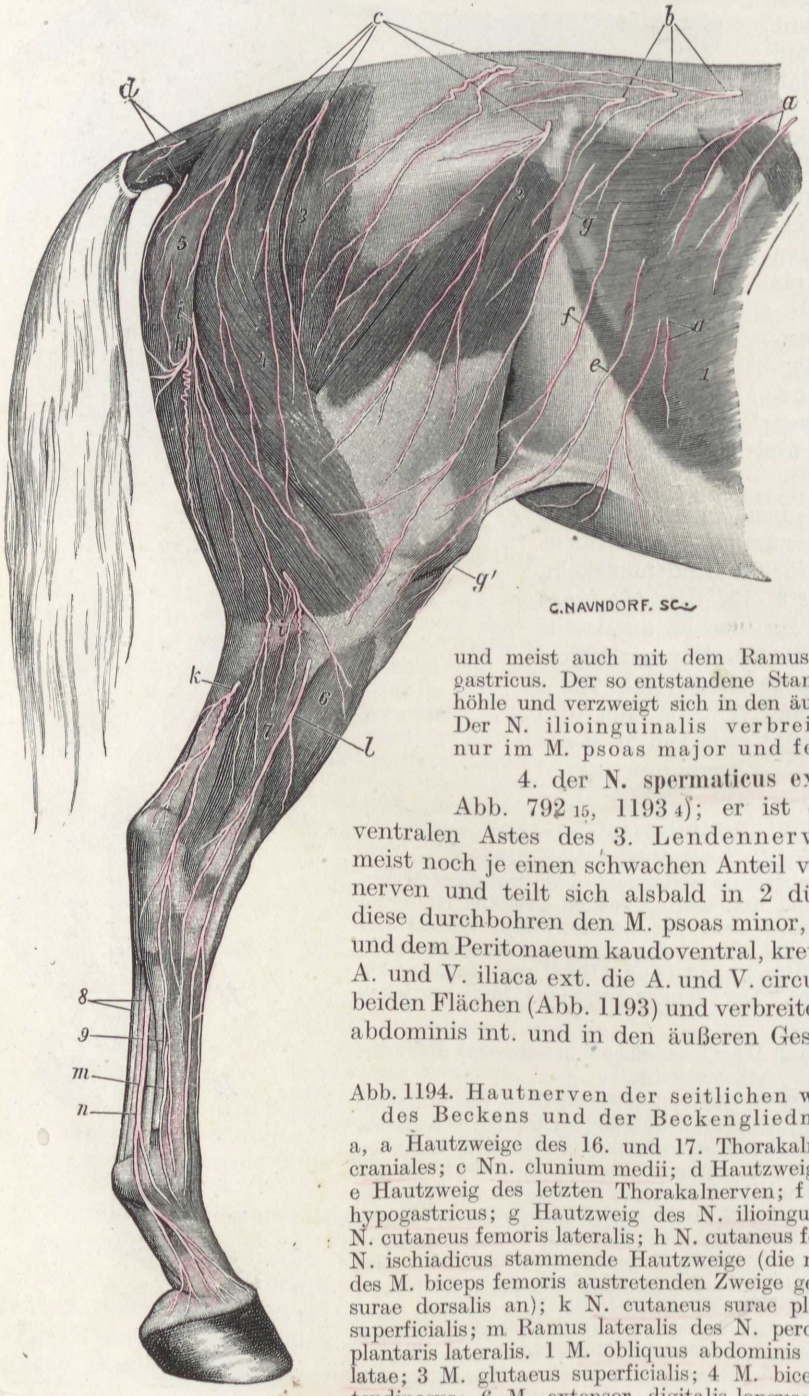

Abb. 1194.

4. der **N. spermaticus externus** (s. S. 881 u. Abb. 792 15, 1193 4); er ist die Fortsetzung des ventralen Astes des 3. Lendennerven, empfängt aber meist noch je einen schwachen Anteil vom 2. und 4. Lendennerven und teilt sich alsbald in 2 dünne Äste (Nerven); diese durchbohren den M. psoas minor, laufen zwischen ihm und dem Peritonaeum kaudoventral, kreuzen hierbei nahe der A. und V. iliaca ext. die A. und V. circumflexa ilium prof. an beiden Flächen (Abb. 1193) und verbreiten sich im M. obliquus abdominis int. und in den äußeren Geschlechtsteilen.

Abb. 1194. Hautnerven der seitlichen weichen Bauchwand, des Beckens und der Beckengliedmaße des Pferdes.

a, a Hautzweige des 16. und 17. Thorakalnerven; b Nn. clunium craniales; c Nn. clunium medii; d Hautzweige von Schwanznerven; e Hautzweig des letzten Thorakalnerven; f Hautzweig des N. iliohypogastricus; g Hautzweig des N. ilioinguinalis; g′ Endzweig des N. cutaneus femoris lateralis; h N. cutaneus femoris caudalis; i, i vom N. ischiadicus stammende Hautzweige (die nahe der distalen Grenze des M. biceps femoris austretenden Zweige gehören dem N. cutaneus surae dorsalis an); k N. cutaneus surae plantaris; l N. peronaeus superficialis; m Ramus lateralis des N. peronaeus profundus; n N. plantaris lateralis. 1 M. obliquus abdominis ext.; 2 M. tensor fasciae latae; 3 M. glutaeus superficialis; 4 M. biceps femoris; 5 M. semitendinosus; 6 M. extensor digitalis longus; 7 M. extensor digitalis lateralis; 8 Beugesehnen; 9 A. metatarsea dorsalis lateralis.

Der kraniale Ast (Nerv) gibt Zweige an den M. obliquus abdominis int., verbindet sich mit dem Ramus prof. des N. ilioinguinalis oder verläuft, ohne diese Verbindung einzugehen, wie dieser und verbreitet sich im Praeputium und Scrotum bzw. dem Euter. Der kaudale Ast (Nerv) tritt neben dem Samenstrang und dem M. cremaster aus der Bauchhöhle, gibt Zweige an den M. cremaster, an die Tunica vaginalis communis des Hodens und Samenstranges und verbreitet sich im Praeputium und Scrotum. Bei weiblichen Tieren begleitet er die A. pudenda ext. und verzweigt sich im Euter, indem er *Rami papillares*, *Rami glandulares* und *Rami vasculares* abgibt.

Statt der Teilung in 2 Äste können auch von vornherein 2 Stämme vorhanden sein, deren kranialer dann im wesentlichen vom 2. und deren kaudaler vom 3. Lendennerven gebildet wird.

5. der **N. cutaneus femoris lateralis** (Abb. 792 16, 1193 5, 1194 g'); er kommt mit je einem Anteile vom 3. und 4. und empfängt oft noch einen Zweig vom 5. Lendennerven. Er geht zwischen M. psoas major (dem er einen stärkeren Zweig gibt) und M. psoas minor lateral, läuft zwischen dem ersteren und dem M. iliacus einerseits und dem Peritonaeum anderseits lateral, tritt nahe dem Hüfthöcker mit dem kaudalen Aste der A. circumflexa ilium prof. aus dem Becken, läuft medial am M. tensor fasciae latae und am Oberschenkel herab und verzweigt sich in der Haut bis in die Kniescheibengegend.

6. der **N. femoralis**, Schenkelnerv (Abb. 1193 6); er ist der stärkste Nerv des Lendengeflechtes und wird von je einem Aste des 3., 4., 5. und 6. Lendennerven gebildet. Der Ast vom 5. ist der stärkste, der vom 3. fehlt häufig. Der N. femoralis verläuft zwischen M. psoas minor und M. sartorius einerseits und dem M. iliopsoas anderseits dicht kranial von der A. iliaca ext. ventral und etwas kaudal zum Schenkelbogen (s. S. 287), gibt an diese Muskeln *Rami musculares* und tritt kraniolateral von der A. iliaca ext. und dorsal vom Schenkelbogen aus dem Becken, gibt aber vorher den *N. saphenus* ab. Er spaltet sich zwischen den Ursprungsteilen des M. vastus medialis und M. rectus femoris in 5—7 Äste, die sich bald mehrfach teilen, den M. quadriceps femoris versorgen und dem M. sartorius Zweige geben.

Der *N. saphenus* (Abb. 1193 6', 1195 12) begleitet die A. femoralis im Schenkelkanal (s. S. 307), gibt Zweige an den M. sartorius, M. gracilis und M. pectineus, wird zum Hautnerven und teilt sich in 3 bis 5 Äste, die in der Mitte des Oberschenkels aus dem Schenkelkanal austreten, die mediale Oberschenkelfaszie durchbohren und, sich mehrfach teilend, an der medialen Fläche des Ober- und Unterschenkels und Metatarsus bis zum Fesselgelenk laufen; einzelne Zweige schlagen sich auch um die vordere Fläche des Femur und gehen an die Haut der lateralen Fläche des Unterschenkels. Ein stärkerer Ast begleitet die A. saphena.

7. der **N. obturatorius** (Abb. 1193 7); er bekommt je eine Wurzel vom 4., 5. und 6. Lendennerven; die Wurzel vom 5. ist die stärkste, die vom 4. ist die schwächste. Er läuft zwischen der A. und V. obturatoria zum For. obturatum, tritt durch dieses aus dem Becken, gibt Zweige an den M. obturator ext., jedoch keine an den M. obturator int. (s. S. 297) und teilt sich in einen kranialen und einen kaudalen Ast.

Der kraniale Ast verläuft mit mehreren Zweigen zwischen dem M. pectineus und M. adductor medianwärts, gibt Zweige für diese Muskeln ab und ist hauptsächlich für den M. gracilis bestimmt. Der kürzere kaudale Ast verzweigt sich mit mehreren Zweigen in den Mm. adductores.

4. Die Nervi sacrales, Kreuznerven, des Pferdes.

Die fünf **Nn. sacrales** gehen jederseits aus dem Ende des Rückenmarkes hervor und teilen sich in dorsale und ventrale Äste. Die *Rami dorsales* sind schwach, treten durch die Forr. sacralia dorsalia und durch das For. intervertebrale zwischen Kreuzbein und 1. Schwanzwirbel aus dem Wirbelkanal und verzweigen sich im M. biceps femoris und M. semitendinosus, in den Hebern des Schwanzes und als *Nn. clunium medii* in der Haut der Becken- und Kreuzgegend und der lateralen Seite des Oberschenkels (Abb. 1194 c). Vom dorsalen Aste des 5. Kreuznerven geht eine Verbindungsschlinge zum dorsalen Aste des 1. Schwanznerven. Die *Rami ventrales* treten durch die Forr. sacralia ventralia und der letzte zwischen Kreuzbein und 1. Schwanzwirbel aus, verbinden sich untereinander und bilden zusammen mit dem ventralen Aste des letzten Lendennerven den **Plexus sacralis**, das Kreuzgeflecht (s. auch S. 881). Der ventrale Ast des 5. Kreuznerven gibt Zweige an den langen Niederzieher des Schwanzes und geht hauptsächlich in den ersten Schwanznerven über. Der ventrale Ast des letzten Lenden- und der der ersten 2 oder 3 Kreuznerven vereinigen sich zu einem breiten, platten Strange, dem *Plexus ischiadicus*, aus dem der N. glutaeus cranialis und caudalis, der N. cutaneus femoris caudalis und der N. ischiadicus abzweigen. Aus dem Kreuzgeflecht entspringen:

1. von jedem Kreuznerven ein *Ramus communicans* zum Grenzstrange des N. sympathicus und vom 3. und 4. Kreuznerven einige Zweige an dessen Beckengeflecht.

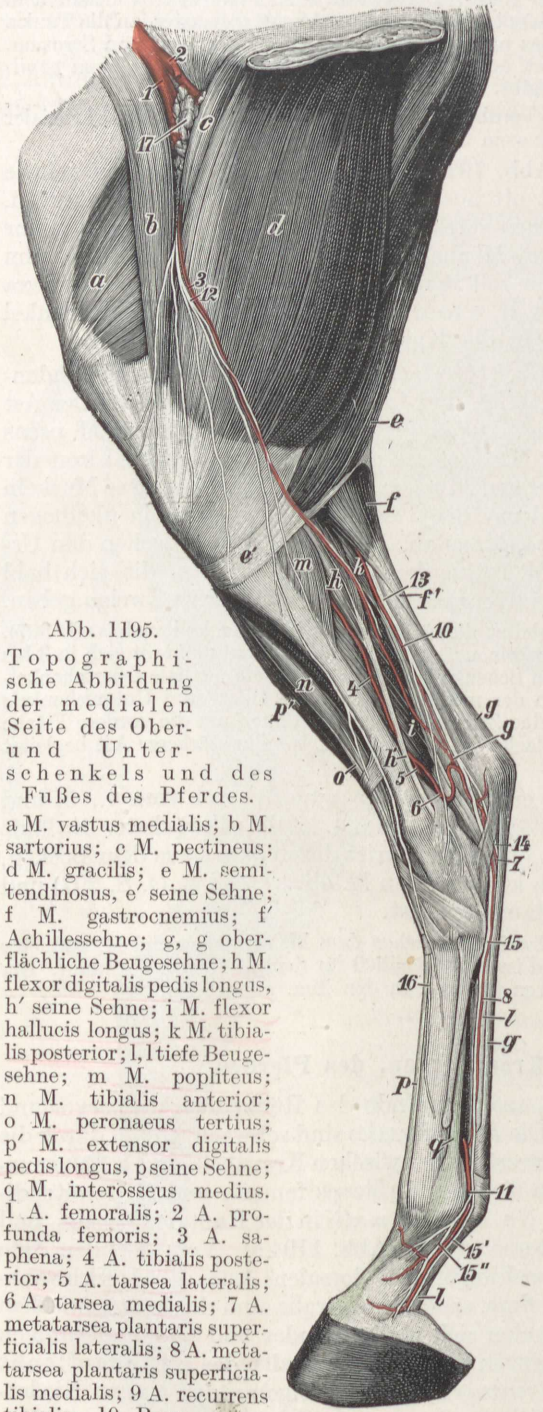

Abb. 1195.

Topographische Abbildung der medialen Seite des Ober- und Unterschenkels und des Fußes des Pferdes.

a M. vastus medialis; b M. sartorius; c M. pectineus; d M. gracilis; e M. semitendinosus, e′ seine Sehne; f M. gastrocnemius; f′ Achillessehne; g, g oberflächliche Beugesehne; h M. flexor digitalis pedis longus, h′ seine Sehne; i M. flexor hallucis longus; k M. tibialis posterior; l, l tiefe Beugesehne; m M. popliteus; n M. tibialis anterior; o M. peronaeus tertius; p′ M. extensor digitalis pedis longus, p seine Sehne; q M. interosseus medius. 1 A. femoralis; 2 A. profunda femoris; 3 A. saphena; 4 A. tibialis posterior; 5 A. tarsea lateralis; 6 A. tarsea medialis; 7 A. metatarsea plantaris superficialis lateralis; 8 A. metatarsea plantaris superficialis medialis; 9 A. recurrens tibialis; 10 Ramus communicans zum Ramus descendens der A. femoris caudalis; 11 A. digitalis medialis; 12 N. saphenus; 13 N. tibialis; 14 N. plantaris lateralis; 15 N. plantaris medialis, 15′ sein plantarer und 15″ sein dorsaler Endzweig; 16 medialer Endzweig des N. peronaeus profundus; 17 Lnn. inguinales profundi.

Abb. 1195.

2. der **N. glutaeus cranialis** (Abb. 1193 8); er zweigt vom kranialen Rande des Plexus ischiadicus ab und geht mit der A. glutaea cranialis lateral zu den Gesäßmuskeln mit Ausnahme des kaudalen Teiles des M. glutaeus superficialis und zu dem M. tensor fasciae latae.

3. der **N. glutaeus caudalis** (Abb. 1193 9); er löst sich vom kaudalen Teile des Plexus ischiadicus ab, geht etwas ventral von der A. sacralis lateralis außen am breiten Beckenbande kaudal, gibt Zweige an den M. glutaeus medius und den Wirbelkopf des M. semitendinosus und tritt in den M. biceps femoris.

4. der **N. cutaneus femoris caudalis** (10); er geht ventral vom vorigen aus dem kaudalen Teile des Plexus ischiadicus hervor und läuft an der lateralen Seite des breiten Beckenbandes nach dem Arcus ischiadicus; dabei kreuzt er den N. pudendus, tauscht Fäden mit ihm aus, tritt zwischen Tuber ischiadicum und M. semimembranosus lateral und gelangt zwischen dem M. biceps femoris und M. semitendinosus an die Oberfläche (Abb. 1194 h), um sich in der Haut der kaudalen Partie der Beckengegend, *Nn. clunium caudales*, und der hinteren und lateralen Fläche des Oberschenkels zu verbreiten.

Bei seinem Durchtritt gibt er an den M. biceps, M. semimembranosus und M. semitendinosus Zweige, die sehr oft aber mit einem gemeinschaftlichen Stamme vom Nerven abzweigen, ehe dieser zwischen Tuber ischiadicum und M. semimembranosus eintritt.

5. der **N. pudendus** (Abb. 1193 11); er kommt vom 3. und 4. Kreuznerven, begleitet die A. pudenda int. bis zum Arcus ischiadicus, an dem er aus dem Becken tritt, und geht dann bei männlichen Tieren als *N. dorsalis penis* (12) an den Penis. Dieser verläuft geschlängelt in der dorsalen Rinne des Penis nach der Eichel, gibt viele Zweige an die Corpora cavernosa penis und urethrae und verbreitet sich mit seinen Endzweigen im Corpus cavernosum glandis und im Praeputium. Bei weiblichen Tieren verzweigt er sich in der Clitoris und der Vulva. Er ist der Wollustnerv.

Im Becken gibt der N. pudendus ab: Zweige an den N. cutaneus femoris caudalis, an den M. levator ani und M. coccygeus, ferner den *N. haemorrhoidalis medius* (11′) an den Mastdarm und den M. levator ani und den *N. perinei* an die Haut des Afters und Mittelfleisches.

6. der **N. haemorrhoidalis caudalis** (13); er geht mit einem stärkeren Anteil aus dem 4. und mit einem schwächeren aus dem 5. Kreuznerven hervor, erhält einen Zweig vom N. pudendus, läuft kaudoventral und verzweigt sich im Ende des Rectum, im M. sphincter ani ext., in der Haut des Afters und in der Vulva und (nach Schmaltz [836]) auch im Wirbelkopf des M. semimembranosus.

7. der **N. ischiadicus**, Hüftnerv (14); er ist der stärkste Nerv des Körpers und bildet die direkte Fortsetzung des Plexus ischiadicus. Er tritt durch die Spalte zwischen Incisura ischiadica major und breitem Beckenband (Abb. 306 2) aus der Beckenhöhle, läuft außen am breiten Beckenbande zur Incisura ischiadica minor und tritt an ihr zwischen dem oberen Umdreher des Os femoris und dem Tuber ischiadicum auf die Mm. gemelli und die Sehne des M. obturator int. In der Beckenhöhle gibt er folgende Zweige ab: α) von seinem kranialen Rand einen Zweig an den M. glutaeus prof. (Abb. 1193 15), der manchmal auch aus dem N. glutaeus cranialis entspringt; β) von seinem kaudalen Rand einen Zweig für beide Portionen des M. obturator int. (s. S. 297); γ) von seiner medialen Fläche nahe der Incisura ischiadica minor einen dünnen Nerven für beide Portionen des M. gemellus und den M. quadratus femoris (Richter [750]). Beim Austritt aus der Beckenhöhle oder noch in ihr teilt sich der N. ischiadicus in den N. peronaeus und den N. tibialis, die dicht nebeneinander zwischen dem M. biceps femoris und M. semitendinosus bis fast in die Kniekehle laufen und sich erst dort voneinander entfernen.

a) Der **N. peronaeus** (16), der laterale und schwächere der beiden Nerven, gibt einen Zweig an den M. biceps femoris und einen Hautzweig, *N. cutaneus surae dorsalis (lateralis N.)* (Abb. 1193 16′ u. 1194 i, i), ab, der sich bald in 2—3 Äste spaltet; diese durchbohren den M. biceps femoris nahe dessen Übergang in seine Aponeurose und verzweigen sich in der Haut des mittleren Teils der lateralen Fläche des Unterschenkels. Der Nerv tritt dann zwischen dem M. biceps und dem lateralen Kopfe des M. gastrocnemius in Höhe des Capitulum fibulae (oder ein wenig plantar und distal von diesem) direkt unter die Haut und die Faszie der lateralen Fläche des Crus und teilt sich in den N. peronaeus superficialis und profundus.

aa) Der schwächere *N. peronaeus superficialis* (Abb. 446 i, 1193 17 u. 1194 l) läuft am M. extensor digitalis lateralis, der Zweige erhält, zehenwärts und verzweigt sich in der Haut der lateralen Fläche des Crus, des Tarsus und Metatarsus.

bb) Der stärkere *N. peronaeus profundus* (Abb. 446 k u. 1193 18, 18) geht um das Capitulum fibulae nach vorn, tritt zwischen M. extensor digitalis pedis longus und lateralis in die Tiefe, gibt *Rami musculares* an die dorsolateralen Unterschenkelmuskeln, läuft, bedeckt von den Zehenstreckern, auf dem M. tibialis anterior, der ihn von der A. tibialis anterior trennt, zehenwärts, gelangt plantar von der Sehne des M. tibialis anterior an die Beugefläche des Tarsalgelenkes und teilt sich in den lateralen und den medialen Ast.

Der *Ramus lateralis* (Abb. 1193 18″) gibt Zweige an den M. extensor digitalis pedis brevis, geht unter der Sehne des M. extensor digitalis lateralis lateral, begleitet unter Abgabe feiner Zweige an das Periost der Tarsal- und Metatarsalknochen zwischen dem Mt 3 u. Mt 4 die A. metatarsea dorsalis lateralis (Abb. 1194 m) bis zum Knöpfchen des Mt 4 und endet in der Haut an der lateralen Seite des Fesselgelenkes und der Zehe bis zum Hufknorpel abwärts. Der *Ramus medialis* (Abb. 1193 18′) läuft an der dorsalen Fläche des Mt 3 schräg zehenwärts und medial bis zum Knöpfchen des Mt 2 und versorgt die Haut an der medialen Seite der Zehe und des distalen Mittelfußabschnittes (Abb. 1195 16). (Näheres s. Reimers [736 c].)

b) Der **N. tibialis** (Abb. 446 l u. 1193 20), der stärkere und mediale der beiden Nerven, tritt nach Abgabe des starken *Ramus muscularis proximalis* (19) und des *N. cutaneus surae plantaris* (21) zwischen die beiden Mm. gastrocnemii, gibt hier den *Ramus muscularis distalis* (22) ab und gelangt, von den Mm. gastrocnemii eingeschlossen, an die mediale Fläche des Unterschenkels (Abb. 1195 13). An ihr läuft er kranial von der Achillessehne zehenwärts und teilt sich am distalen Ende des Unterschenkels in den medialen (Abb. 1193 23 u. 1195 15) und den lateralen Plantarnerven (Abb. 1193 24, 1194 n u. 1195 14), die sich im wesentlichen wie die Volarnerven an der Schultergliedmaße verhalten (s. S. 889).

Der *N. plantaris lateralis* (Abb. 1193 24, 1194 n u. 1195 14) geht am Os tarsi fibulare zwischen den beiden Beugesehnen lateral und gibt am Metatarsus einen starken Zweig an den M. interosseus medius. Der Verbindungsast (Abb. 1193 25) zwischen den beiden Plantarnerven liegt weiter zehenwärts und ist schwächer als der entsprechende der Schultergliedmaße; er fehlt nach unseren Untersuchungen in ungefähr 30%, nach Schreiber [849] in 12% aller Fälle.

aa) Der *Ramus muscularis proximalis* (Abb. 1193 19) geht in Höhe des Hüftgelenkes ab und teilt sich bald in mehrere den Stamm noch eine Strecke begleitende Äste für den M. biceps femoris, M. semitendinosus und M. semimembranosus.

bb) Der *N. cutaneus surae plantaris (medialis N.)* (Abb. 1193 21 u. 1194 k) entspringt etwa in der Mitte des Oberschenkels, trennt sich jedoch erst in der Kniekehle vom N. tibialis, läuft mit der V. tarsea recurrens am M. gastrocnemius lateralis und dann lateral an der Achillessehne zehenwärts und verbreitet sich in der Haut des hinteren Abschnittes der lateralen Fläche des Tarsus und Metatarsus.

cc) Der *Ramus muscularis distalis* (Abb. 1193 22) läuft zwischen den beiden Mm. gastrocnemii vor- und fußwärts und gibt Zweige für die Mm. gastrocnemii, den M. soleus, M. flexor digitalis pedis sublimis, M. popliteus und M. flexor digitalis pedis profundus ab.

dd) Außerdem entspringt ungefähr in der Mitte der Tibia ein dünner Hautzweig, der medial am Sprunggelenk bis zum medialen Griffelbein verläuft.

5. Nervi coccygei, Schwanznerven, des Pferdes.

Aus dem Conus medullaris des Rückenmarkes (s. S. 773) gehen jederseits 5 bis 6 Schwanznerven, **Nn. coccygei** (Abb. 1194 d), hervor, von denen der 1. zwischen dem 1. und 2., der 5. zwischen dem 5. und 6. Schwanzwirbel hervortritt. Jeder Schwanznerv teilt sich in den dorsalen und den ventralen Ast, welche die Muskeln und die Haut des Schwanzes versorgen; von den ventralen Ästen gehen feine Verbindungsäste an den N. sympathicus.

Die *Rami dorsales* treten zwischen dem langen Heber des Schwanzes und den Mm. intertransversarii an die dorsale Fläche des Schwanzes. Der dorsale Ast des 1. Schwanznerven erhält einen Zweig vom dorsalen Aste des 5. Kreuznerven und gibt einen Ast an den dorsalen Ast des 2., dieser einen an den des 3. Schwanznerven usw. Der so entstehende Nerv hat die Stärke eines Wollfadens und läuft mit der A. caudae lateralis dorsalis zwischen dem langen Heber des Schwanzes und den Mm. intertransversarii nahe den Wirbelkörpern und dorsal von den rudimentären Querfortsätzen bis zur Schwanzspitze. Er versorgt die Mm. sacrococcygei dorsales und Mm. intertransversarii und die Haut des Schwanzes in dessen dorsaler Hälfte.

Die *Rami ventrales* treten zwischen dem langen Niederzieher des Schwanzes und den Mm. intertransversarii an die ventrale Fläche des Schwanzes und verbinden sich wie die dorsalen untereinander und mit dem ventralen Aste des letzten Kreuznerven (s. S. 893). Der so entstehende Stamm ist stärker als der dorsale (strohhalmdick) und begleitet die A. caudae lateralis ventralis; er verläuft in entsprechender Lage wie der dorsale zwischen dem langen Niederzieher und den Mm. intertransversarii bis zur Schwanzspitze und gibt Zweige an die genannten Muskeln und die Haut des Schwanzes in dessen ventraler Hälfte.

III. Rückenmarksnerven der Wiederkäuer.

Die **Nn. cervicales** sind im wesentlichen wie beim Pferde (S. 884 u. Abb. 1181).

Der **Plexus brachialis** (Abb. 1196) entsteht durch die Verbindung der ventralen Äste des 6. bis 8. Hals- und des 1., meist auch des 2. Brustnerven; der Ast vom 6. Halsnerven ist stärker als beim Pferde. Der **N. radialis** (f, f) gleicht dem des Pferdes (s. S. 887); sein starker Hautast (f′) verbindet sich jedoch über dem Carpus mit dem N. cutaneus antibrachii lateralis des N. medianus (m) und versorgt die Haut in der vorderen Hälfte der lateralen Fläche des Unterarms, an der dorsalen und lateralen Fläche des Carpus und Metacarpus und an der Dorsalfläche der Zehen mit Ausnahme der ulnaren Seite der lateralen Zehe.

Der **N. ulnaris** (g, g) entsteht und gibt dieselben Zweige ab wie beim Pferde (S. 887), bildet jedoch bis zur Mitte des Oberarms mit dem N. medianus einen gemeinschaftlichen Stamm. An der Grenze vom mittleren zum distalen Drittel des Unterarms teilt sich der N. ulnaris in einen dorsalen (oberflächlichen) und in einen volaren (tiefen) Zweig. Der dorsale Zweig (g′) tritt zwischen den Sehnen des M. extensor carpi ulnaris und M. flexor carpi ulnaris an die Oberfläche und verbreitet sich in der Haut volar und lateral am Carpus und Metacarpus und der dorsolateralen Seite der lateralen Zehe (Abb. 1184 E 2). Der volare Zweig (Abb. 1185 E 2) verläuft mit dem M. flexor digitalis sublimis über den Carpus, gibt distal vom Carpus einen Ramus profundus (2″) an den M. interosseus und verbindet sich als Ramus superficialis (2′) über den Sesambeinen mit dem lateralen Zweige des lateralen Astes des N. medianus zum *N. digiti IV volaris ulnaris* (11).

Der **N. medianus** (Abb. 1196 i, i, i) ist bis zur Mitte des Oberarms mit dem N. ulnaris verbunden, verhält sich am Oberarm weiterhin wie beim Pferde (s. S. 888), geht dann zwischen dem rudimentären M. pronator teres und dem Radius zum Unterarm, gibt den Beugemuskeln am Unterarme mit Ausnahme des M. flexor carpi ulnaris und

des Caput ulnare des M. flexor digitalis profundus Zweige und teilt sich zehenwärts von der Mitte des Metacarpus in den medialen und den lateralen Ast.

Der mediale Ast (Abb. 1196 i′) teilt sich in 2 Zweige, von denen der eine (mediale) nach Abgabe eines Zweiges an die rudimentäre mediale Afterzehe an der medialen Seite der medialen Zehe als *N. volaris digiti III radialis* (k) verläuft, während der andere (laterale) (k′) sich mit dem in den Zehenspalt tretenden (medialen) Zweige (l′) des lateralen Astes (i″) verbindet. Der laterale Ast (i″) teilt sich ebenfalls in 2 Zweige, von denen sich der mediale (l′) im Zehenspalte mit dem lateralen Zweige (k′) des medialen Astes (i′) verbindet; aus diesem Stamm entspringen 2 Äste, die an den Zehenspaltflächen als *N. volaris digiti III ulnaris* und *digiti IV radialis* verlaufen. Sie verbinden sich nach Reimers [736a] durch feine Zweige, die durch den Zwischenzehenspalt treten, mit dem N. radialis. Der laterale Zweig

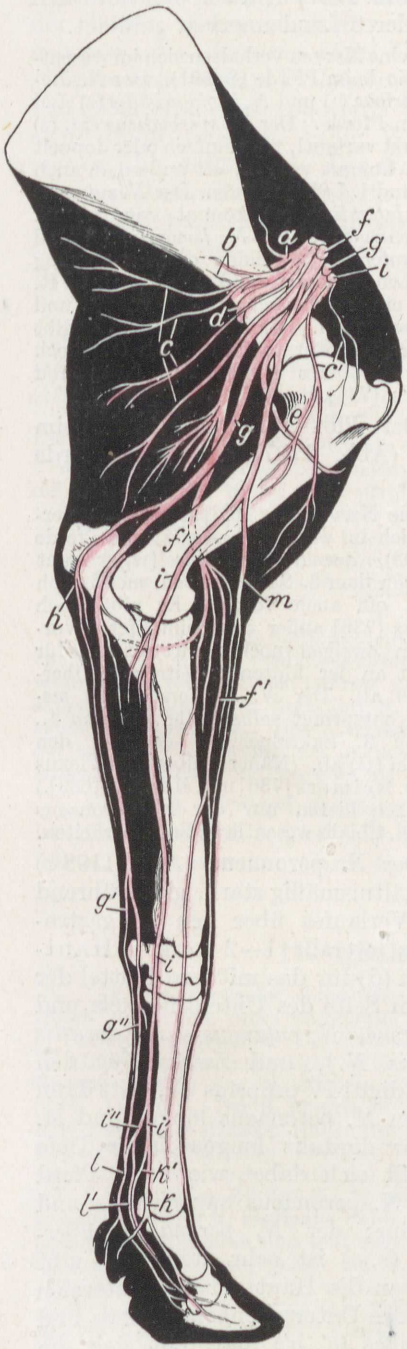

Abb. 1196.

Abb. 1196. Nerven der Schultergliedmaße des Rindes (halbschematisch).

a N. suprascapularis; b Nn. subscapulares; c Nn. pectorales caudales; c′ Nn. pectorales craniales; d N. axillaris; e N. musculocutaneus; f, f N. radialis, f′ starker Hautnerv; g, g N. ulnaris, g′ sein dorsaler und g″ sein volarer Endzweig, h sein Hautnerv; i, i, i N. medianus, i′ sein medialer, i″ sein lateraler Endast; k, k′ Endzweige vom medialen und l, l′ Endzweige vom lateralen Endast des N. medianus; m Hautnerv des N. medianus.

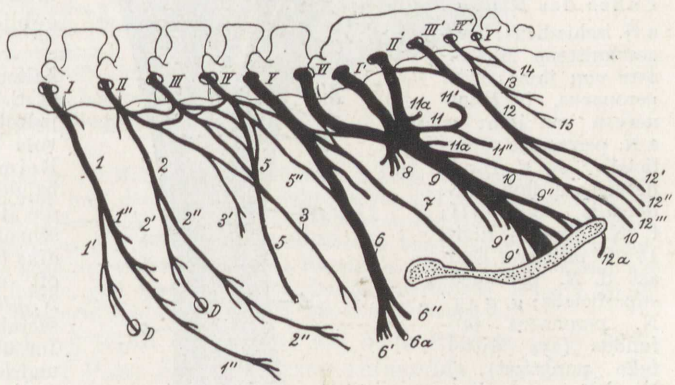

Abb. 1197. Plexus lumbalis und sacralis des Rindes (halbschematisch).

I—VI Rami ventrales der Nn. lumbales; I′—V′ Rami ventrales der Nn. sacrales. 1 N. iliohypogastricus, 1′ sein Ramus superficialis, 1″ sein Ramus profundus; 2 N. ilioinguinalis, 2′ sein Ramus superficialis, 2″ sein Ramus profundus; 3 N. spermaticus ext., 3′ sein Ramus muscularis für den M. obliquus abdominis int.; 5, 5 N. cutaneus femoris lateralis; 5″ Zweig zum N. femoralis; 6 N. femoralis; 6a N. saphenus; 6′ Ramus muscularis für den M. quadriceps femoris; 6″ Ramus muscularis für die Einwärtszieher; 7 N. obturatorius; 8 N. glutaeus cranialis; 9 N. ischiadicus; 9′, 9′ Rami musculares für die Mm. gemelli, 9″ Ramus muscularis für den M. biceps femoris, M. semimembranosus und M. semitendinosus; 10, 10 N. cutaneus femoris caudalis; 11 N. glutaeus caudalis; 11 a, 11 a Rami glutaei accessorii; 11′ Ramus dorsalis; 11″ Ramus ventralis; 12 N. pudendus; 12 a N. dorsalis penis bzw. N. clitoridis et vulvae; 12′ Ramus cutaneus proximalis; 12″ Ramus cutaneus medius und 12‴ Ramus cutaneus distalis des N. pudendus; 13 N. haemorrhoidalis medius; 14 N. haemorrhoidalis caudalis; 15 N. perinei. D, D Durchtrittsstellen der Nerven nach der Haut.

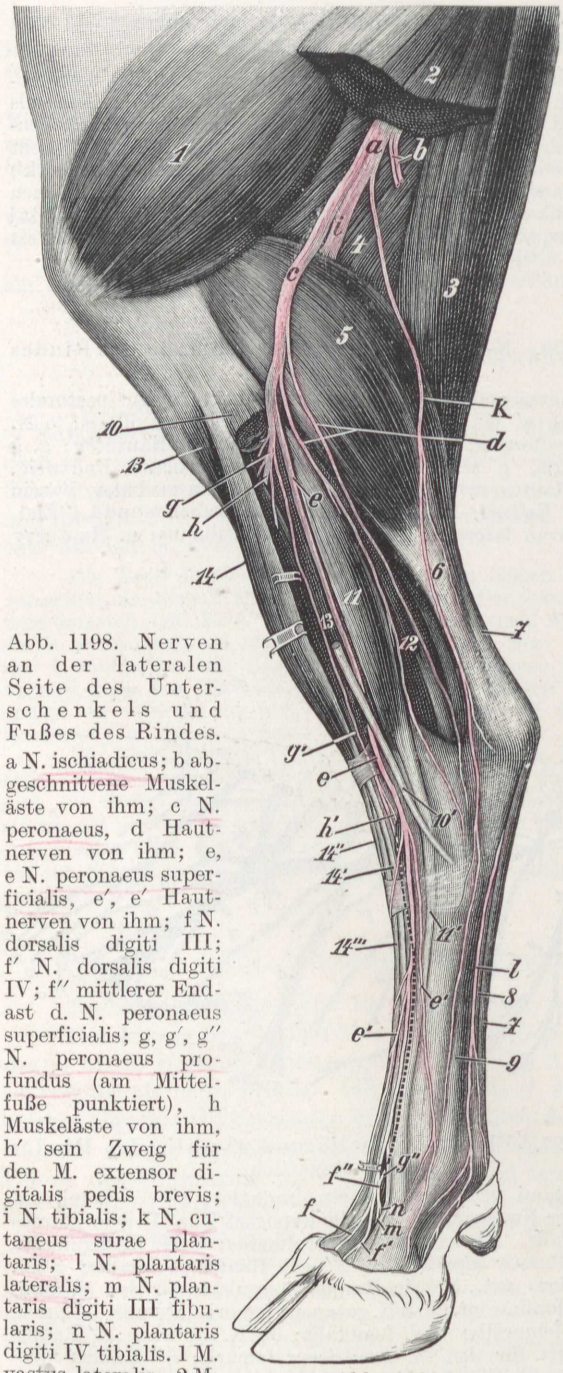

Abb. 1198.

Abb. 1198. Nerven an der lateralen Seite des Unterschenkels und Fußes des Rindes. a N. ischiadicus; b abgeschnittene Muskeläste von ihm; c N. peronaeus, d Hautnerven von ihm; e, e N. peronaeus superficialis, e′, e′ Hautnerven von ihm; f N. dorsalis digiti III; f′ N. dorsalis digiti IV; f″ mittlerer Endast d. N. peronaeus superficialis; g, g′, g″ N. peronaeus profundus (am Mittelfuße punktiert), h Muskeläste von ihm, h′ sein Zweig für den M. extensor digitalis pedis brevis; i N. tibialis; k N. cutaneus surae plantaris; l N. plantaris lateralis; m N. plantaris digiti III fibularis; n N. plantaris digiti IV tibialis. 1 M. vastus lateralis; 2 M. biceps (abgeschnitten); 3 M. semitendinosus; 4 M. semimembranosus; 5 M. gastrocnemius lateralis; 6 Achillessehne; 7, 7 oberflächliche Beugesehne; 8 tiefe Beugesehne; 9 M. interosseus; 10 Ursprungsteil des M. peronaeus longus, der im übrigen entfernt ist, 10′ seine Sehne; 11 M. extensor digiti quarti proprius, 11′ seine Sehne; 12 M. flexor hallucis longus; 13, 13 M. tibialis anterior; 14 M. extensor digitalis longus und M. peronaeus tertius (ein Stück aus ihm ist herausgeschnitten); 14′ Sehne des M. extensor digitalis longus; 14″ Sehne des M. peronaeus tertius; 14‴ Sehne des M. extensor digiti tertii proprius.

verbindet sich mit dem Ramus volaris superficialis des N. ulnaris (g″) zu einem Stamme, der einen Zweig an das Rudiment der lateralen Afterzehe gibt und weiter als *N. volaris digiti IV ulnaris* (l) an der lateralen Seite der lateralen Zehe verläuft. (Näheres über den Plexus brachialis s. Reimers [736 a].)

Es sind jederseits 13 **Nn. thoracales** vorhanden, die ähnlich wie beim Pferde verlaufen (s. S. 889). Der **Plexus lumbalis** (Abb. 1197) wird von den ventralen Ästen der 6 Lendennerven gebildet.

Seine Nerven verhalten sich im wesentlichen wie beim Pferde (S. 891). Der *N. iliohypogastricus* (1) und *N. ilioinguinalis* (2) sind wie beim Pferde. Der *N. spermaticus ext.* (3) ist äußerst variabel, tritt einfach oder doppelt auf und kommt vom 3., oft außerdem auch vom 2. und 4. Lendennerven. Der *N. cutaneus femoris lateralis* (5, 5) kommt vom 3. und 4. Lendennerven; der *N. femoralis* (6) und *N. obturatorius* (7) bilden die Fortsetzung des 5. Lendennerven und erhalten i. d. R. noch je einen schwächeren Ast vom 4. und 6. Lendennerven. Der N. obturatorius gibt auch dem M. obturator int. Zweige (s. jedoch S. 297). (Näheres s. Mobilio [639] und Reimers [736].)

Der **Plexus sacralis** wird beim Rind (Abb. 1197) wie beim Pferde gebildet.

Die Nerven des **Plexus sacralis** verhalten sich im wesentlichen wie beim Pferde (s. S. 893), der *N. pudendus* (12) kommt jedoch von dem 3. Sakralnerven, meist noch vom 2., oft auch vom 4. Er gibt nach Reimers [736] außer den beim Pferde vorhandenen Zweigen noch Hautnerven für die Haut an der hinteren Seite des Oberschenkels ab. Der *N. haemorrhoidalis medius* (13) entspringt selbständig aus dem 4., oft noch 3. Sakralnerven; er gibt den *N. perinei* (15) ab. (Näheres über den Plexus sacralis s. Reimers [736] und Mobilio [639].) Im übrigen bieten nur der N. peronaeus und der N. tibialis wesentliche Besonderheiten.

Der **N. peronaeus** (Abb. 1198 c) ist verhältnismäßig stark, gibt während seines Verlaufes über den M. gastrocnemius lateralis 1—2 stärkere Hautnerven (d) für das mittlere Drittel der lateralen Seite des Unterschenkels und des Tarsus, *N. cutaneus surae dorsalis (lateralis N.)*, und Zweige für den M. ext. digiti IV proprius ab, tritt dann zwischen M. peronaeus longus und M. extensor digitalis longus in die Tiefe und teilt sich dabei wie beim Pferd in den N. peronaeus superficialis und profundus; der *N. peronaeus superficialis* (e, e) ist sehr stark; er gibt Zweige an die Haut der dorsolateralen Fläche des Unterschenkels, Tarsus und Mittelfußes (e′, e′) und teilt sich am distalen Ende des Mittelfußes in 3 Äste,

von denen sich der mediale und laterale als *N. dorsalis digiti III* u. *IV* (Abb. 1199 f u. f′) in der Haut dorsal an der entsprechenden Zehe verbreiten, während der mittlere, stärkste Ast (f″) sich im Zehenspalte mit einem Zweige des N. peronaeus prof. (g″) verbindet. Der *N. peronaeus prof.* (Abb. 1198 g, g′) gibt am Unterschenkel Muskelzweige (h) wie beim Pferd ab, läuft in der Rinne an der dorsalen Fläche des Mt (3 u. 4) bis zum ersten Zehengliede (g″), gibt einen Nerven an den M. extensor digitalis pedis brevis (h′) und verbindet sich an der Zehenspaltfläche mit dem mittleren Zweige des N. peronaeus superficialis (Abb. 1199 f″). Der so entstandene Nerv teilt sich in 2 Zweige, die sich in der Tiefe des Zehenspaltes mit je einem Aste des lateralen Zweiges des medialen Plantarnerven (o) verbinden, wodurch die an der Spaltfläche der beiden Zehen liegenden plantaren Zehennerven, *N. plantaris digiti III fibularis* (m) und *N. plantaris digiti IV tibialis* (n), gebildet werden. Ein jeder N. digitalis plantaris kann m. o. w. doppelt sein; dann tauschen beide Verbindungsfäden aus, wie es Abb. 1199 zeigt. Der **N. tibialis** (Abb. 1198 i) gibt am Unterschenkel dieselben Zweige ab wie beim Pferd und teilt sich am distalen Ende des Unterschenkels in den medialen und den lateralen Plantarnerven.

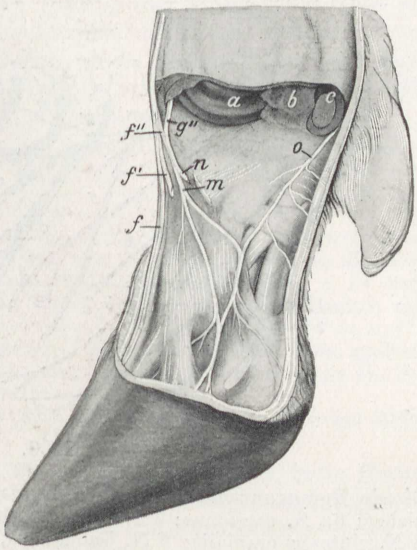

Abb. 1199.

Abb. 1199. Nerven an der Zehenspaltfläche der medialen Zehe des linken Hinterfußes des Rindes. (Die Bezeichnungen beziehen sich auf dieselben Teile wie in Abb. 1198.)

f N. dorsalis digiti III; f′ N. dorsalis digiti IV (abgeschnitten); f″ mittlerer Endast des N. peronaeus superficialis; g″ Endzweig des N. peronaeus prof.; m N. plantaris digiti III fibularis; n N. plantaris digiti IV tibialis (abgeschnitten); o Zweig des medialen Plantarnerven. a laterale Gelenkrolle am distalen Ende des Hauptmittelfußknochens; b von Sehnenmassen bedecktes Sesambein; c durchschnittene Beugesehnen.

Der *N. plantaris medialis* spaltet sich in der Mitte des Mittelfußes in 2 Äste, von denen der mediale einen Zweig an die mediale Afterzehe gibt und dann als *N. plantaris digiti III tibialis* spitzenwärts weiterläuft, während der laterale Ast im Zehenspalt mit dem vom mittleren Zweige des N. peronaeus superficialis und dem Ende des N. peronaeus profundus gebildeten Nerven bzw. dessen beiden Endästen sich verbindet. Der *N. plantaris lateralis* läuft am lateralen Rande der Beugesehnen herab wie der mediale Plantarnerv am medialen Rande, gibt einen Zweig an den M. interosseus, einen 2. an die laterale Afterzehe und verläuft als *N. plantaris digiti IV fibularis* bis zum Zehenende.

Die **Nn. coccygei** verhalten sich bei Rind und Schaf wie beim Pferde (s. S. 896); bei der Ziege sind jedoch i. d. R. nur 4 Paar Schwanznerven vorhanden, von denen das letzte Paar zwischen dem 4. und 5. Schwanzwirbel hervortritt.

IV. Rückenmarksnerven des Schweines.

Die **Nn. cervicales** verhalten sich im wesentlichen wie beim Pferde (s. S. 884); die dorsalen Äste treten durch die Forr. vertebralia lateralia. Der **Plexus brachialis** wird vom 5. bis 8. Hals- und 1. Brustnerven gebildet. Der Hautast des **N. radialis** verhält sich wie bei den Wiederkäuern (s. S. 897). Proximal am Metacarpus löst er sich in mehrere Zweige auf, die unter teilweiser Verbindung mit dem Ramus dorsalis des N. ulnaris die Dorsalfläche der 2. bis (radiale Seite der) 5. Zehe versorgen (Abb. 1184 D 1). Der **N. ulnaris** ist bis zur Mitte des Unterarms mit dem N. medianus verbunden und teilt sich in der distalen Hälfte des Unterarms in den dorsalen und den volaren Ast. Letzterer gibt den Ramus profundus (Abb. 1185 D 2″) für die an der volaren Fläche des Metacarpus liegenden Muskeln sowie als Ramus superficialis (2′) den *N. volaris digiti V ulnaris* (7) ab, verbindet sich am 1. Zehengelenk mit einem Zweige des N. medianus und spaltet den *N. volaris digiti IV ulnaris* und *digiti V radialis* ab. Der **N. medianus** (Abb. 1185 D 1) tritt zwischen dem rudimentären M. pronator teres und dem Radius hindurch und teilt sich über den Sesambeinen in den medialen und den lateralen Ast. Aus dem medialen Aste gehen der *N. volaris digiti II radialis* und *ulnaris* hervor und der *N. volaris digiti III radialis*. Der laterale Ast gibt einen Zweig an den Ramus volaris superficialis des N. ulnaris, beteiligt sich so an der Bildung des *N. volaris digiti IV ulnaris* und teilt sich schließlich in den *N. volaris digiti III ulnaris* und *N. volaris digiti IV radialis*. Näheres s. Abb. 1184 D u. 1185 D und Reimers [736 a].

Die Zahl der **Nn. thoracales,** die ähnlich wie die des Pferdes verlaufen, entspricht der Zahl der Brustwirbel und beträgt gewöhnlich 14, mitunter 15—17. Die Dorsaläste der ersten 4—5 Brustnerven durchbohren den Schulterblattknorpel. I. d. R. sind 7 **Nn. lumbales** (Abb. 1200 I—VII) vorhanden; sind nur 6 Lendenwirbel und mithin auch nur 6 Lendennerven vorhanden, dann müssen die im nachfolgenden angegebenen Zahlen um 1 vermindert werden. Im allgemeinen gehen aus dem Plexus dieselben Nerven hervor wie beim Pferde (s. S. 891) und Rinde (s. S. 898). Der *N. iliohypogastricus* ist doppelt und bildet als *N. iliohypogastricus cranialis* (1a) die Fortsetzung des 1. und als *N. iliohypogastricus caudalis* (1) die Fortsetzung des 2. Lendennerven; der erstere fehlt, wenn nur 6 Lendennerven da sind. Der *N. ilioinguinalis* (2) kommt vom 3., oft noch vom 2. Lendennerven. Der Zweig für den M. obliquus abdominis int. (3a) kann gesondert vom 3. Lendennerven abgehen. Der *N. spermaticus ext.* (3) kommt meist nur vom 4. Lendennerven und ist einheitlich. Der *N. cutaneus femoris lateralis* (5) kommt vom 5., oft noch vom 4., der *N. femoralis* (6) und *N. obturatorius* (7) vom 6. und mit einem schwächeren Anteil

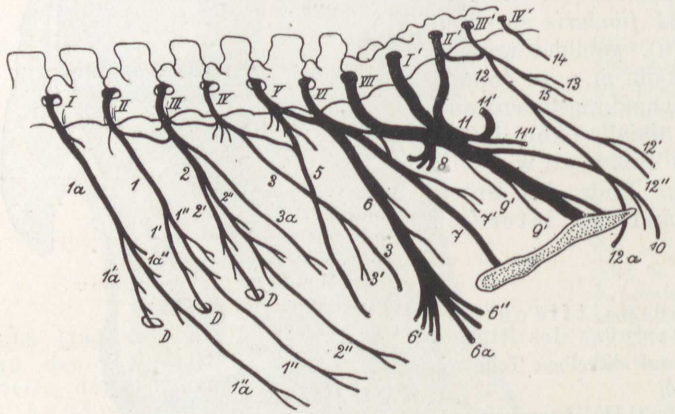

Abb. 1200.

Abb. 1200. Plexus lumbalis und sacralis des Schweines (halbschematisch).

I—VII Rami ventrales der Nn. lumbales; I′—IV′ Rami ventrales der Nn. sacrales. 1a N. iliohypogastricus cranialis, 1′ a sein Ramus superficialis, 1″a sein Ramus profundus; 1 N. iliohypogastricus caudalis, 1′ sein Ramus superficialis, 1″ sein Ramus profundus; 2 N. ilioinguinalis, 2′ sein Ramus superficialis, 2″ sein Ramus profundus; 3 a sein Ramus muscularis für den M. obliquus abdominis int.; 3, 3 N. spermaticus externus, 3′ sein Ramus muscularis für den M. obliquus abdominis int.; 5 N. cutaneus femoris lateralis; 6 N. femoralis, 6′ sein Ramus muscularis für den M. quadriceps femoris, 6″ sein Ramus muscularis für die Einwärtszieher; 6a N. saphenus; 7 N. obturatorius, 7′ seine Rami musculares für den M. obturator internus; 8 N. glutaeus cranialis; 9 N. ischiadicus, 9′, 9′ sein Ramus muscularis für die Mm. gemelli; 10 N. cutaneus femoris caudalis; 11 N. glutaeus caudalis, 11′ sein Ramus dorsalis und 11″ sein Ramus ventralis; 12 N. pudendus; 12 a N. dorsalis penis bzw. N. clitoridis et vulvae; 12′ Ramus cutaneus proximalis und 12″ Ramus cutaneus distalis des N. pudendus; 13 N. haemorrhoidalis medius; 14 N. haemorrhoidalis caudalis; 15 N. perinei. **D, D** Durchtrittsstellen der Nerven nach der Haut.

vom 5. Lendennerven, der N. obturatorius oft auch noch vom 7. Lendennerven; der N. obturatorius gibt auch dem M. obturator int. einen Zweig (7′, s. S. 297). Es sind 4 **Nn. sacrales** (Abb. 1200 I′—IV′) vorhanden, die das Kreuzgeflecht wie beim Pferde bilden und dieselben Nerven abgeben (s. S. 893). Der *N. pudendus* (12) geht jedoch aus dem 3. und eventuell aus dem 2. Sakralnerven hervor und gibt außer den beim Pferde vorhandenen Zweigen noch Hautnerven (12′ u. 12″) für die hintere Seite des Oberschenkels ab; der *N. haemorrhoidalis caudalis* (14) ist sehr fein und kommt aus dem 4. Kreuznerven. (Näheres s. Reimers [736].) Der mediale und der laterale Zweig des **N. peronaeus superficialis** geben die dorsalen Nerven für die 2., 3. und 4. Zehe ab und verbinden sich mit dem **N. peronaeus profundus,** der einen Zweig an den M. extensor digitalis pedis brevis sendet. Der **N. tibialis** spaltet sich am Tarsus in die beiden Plantarnerven, die die Muskeln an der Plantarfläche des Metatarsus versorgen. Der mediale Plantarnerv verbindet sich mit dem lateralen durch einen Ast und versorgt die plantare Fläche der 2. und 3. Zehe, während der laterale, der einen Zweig an die dorsale Fläche der 5. Zehe abgibt, an der plantaren Fläche der 4. und 5. Zehe verläuft. Die 6 **Nn. coccygei** weichen nicht wesentlich von denen des Pferdes ab (S. 896).

V. Rückenmarksnerven der Fleischfresser.

Die **Nn. cervicales** und **Nn. thoracales** verhalten sich im allgemeinen wie beim Pferde (s. S. 884 u. 889).

Der **Plexus brachialis** wird beim Hunde von den ventralen Ästen des 6. Zervikal- bis 2. Thorakalnerven, bei der Katze meist nur von denen des 6. Z. bis 1. Th. gebildet; besonders stark sind die Anteile des 6. bis 8. Halsnerven. Aus dem **N. musculocutaneus** (vgl. S. 877), der, ohne an der A. axillaris eine Verbindung mit dem N. medianus einzugehen, halswärts von der A. brachialis bis gegen das Ellbogengelenk herabläuft, entspringen Zweige für den M. coracobrachialis, M. biceps brachii und M. brachialis sowie der *N. cutaneus antibrachii lateralis,* der bei den übrigen Haustieren vom N. medianus abzweigt. An letzteren

schickt der N. musculocutaneus beim Hunde nahe dem Ellbogengelenk einen Verbindungszweig, der die laterale Ursprungsportion des N. medianus (s. S. 877) darstellt. Der Hautast des **N. radialis**[1]) (s. *N. radialis superficialis*) begleitet die V. cephalica antibrachii und teilt sich proximal am Unterarm in einen lateralen und einen medialen Ast, aus denen die dorsalen Seitennerven der Zehen hervorgehen.

Vom lateralen Ast (Abb. 1184 C 1′) entspringen die *Nn. digitales dorsales communes II, III* u. *IV*, die wieder abgeben den *N. dorsalis digiti III* u. *IV radialis* und *ulnaris*, den *N. dorsalis digiti II ulnaris* und den *N. dorsalis digiti V radialis;* der mediale Ast (1″) entsendet den *N. dorsalis digiti I radialis* und *ulnaris* und den *N. dorsalis digiti II radialis.*

Der **N. ulnaris** ist ebenso stark oder stärker als der N. medianus; er gibt am proximalen Drittel des Unterarms einen *Ramus dorsalis* (Abb. 1184 C 2) ab; dieser versorgt die Haut an der dorsolateralen Seite des distalen Unterarmendes, des Carpus und der 5. Zehe (6″); ausnahmsweise verbindet er sich (nach Kopp [482]) durch einen feinen Faden mit dem N. digitalis dorsalis communis IV; der übrig bleibende Ramus volaris des N. ulnaris teilt sich am Carpus in den schwächeren oberflächlichen und stärkeren tiefen Ast.

Der oberflächliche Ast (Abb. 1185 C 2′) liegt lateral an den Beugesehnen, gibt dem Karpalballen einen feinen Faden und spaltet sich in 2 Zweige, von denen der laterale zum *N. volaris digiti V ulnaris* (7) wird, während der mediale als *N. metacarpeus volaris superficialis IV* zwischen Mc 4 u. 5 verläuft und sich nahe dem ersten Zehengelenk mit einem Zweige des tiefen Astes verbindet. Der tiefe Ast (2″) teilt sich am proximalen Ende des Metacarpus, bedeckt von der Sehne des M. flexor digitalis pedis profundus, in 3 Zweige, die *Nn. metacarpei volares profundi II, III* u. *IV*, und gibt außerdem Nerven an die Muskeln an der volaren Fläche des Metacarpus. Die *Nn. metacarpei volares profundi II, III* u. *IV* verlaufen zwischen Mc 2 u. 3, 3 u. 4, 4 u. 5 und vereinigen sich nahe den Metakarpophalangealgelenken mit den Nn. metacarpei volares superficiales II—IV zu den *Nn. digitales volares communes II—IV* (4, 4′, 4″), die sich in die *Nn. digitales proprii* (5) für die einander zugekehrten Flächen der 2. bis 5. Zehe spalten. Nach Kopp [482] gibt der tiefe Ast außerdem einen Zweig für die ulnare Seite des Daumens ab, der sich mit dem N. metacarpeus volaris I des N. medianus verbindet.

Bei der Katze versorgt der Ramus volaris profundus (Abb. 1185 B 2″) nur die volar am Metacarpus gelegenen Muskeln.

Der **N. medianus** läuft am beckenseitigen Rande der A. brachialis herab, beim Hund über den medialen Humerusknorren, bei der Katze durch das For. supracondyloideum, tritt dann unter dem M. pronator teres an die hintere Fläche des Unterarms (Abb. 1185 C 1), gibt Zweige an den M. pronator teres und quadratus, den M. flexor carpi radialis, M. flexor digitalis sublimis und M. flexor digitalis profundus mit Ausnahme von dessen Caput ulnare (das beim Hunde jedoch oft einen Zweig für den distalen Abschnitt erhält) sowie Zweige an den Sohlenspanner und den Sohlenballen, ferner etwas distal von der Unterarmmitte den *Ramus palmaris* für die Haut an der medialen und Beugeseite des Carpus ab und teilt sich zwischen den Sehnen des M. flexor digitalis sublimis und prof. in die *Nn. metacarpei volares superficiales I—III.* Diese liegen zwischen Mc 1 u. 2, Mc 2 u. 3 und Mc 3 u. 4 und vereinigen sich am distalen Ende des Metacarpus mit den Endzweigen des Ramus volaris prof. des N. ulnaris zu den *Nn. digitales volares communes* (s. oben). Der N. metacarpeus volaris I versorgt nach Kopp [482] außerdem die radiale Seite des Daumens. (Näheres s. Reimers [736 a].)

Von den 7 **Nn. lumbales** tragen die ersten 6 zur Bildung des *Plexus lumbalis* bei; der *N. iliohypogastricus cranialis* u. *caudalis* und der *N. ilioinguinalis* verhalten sich wie bei dem Schweine; der *N. spermaticus externus* und *N. cutaneus femoris lateralis* gehen mit je einem Ast aus dem 3. und 4. Lendennerven hervor; der *N. femoralis* kommt mit je einem Anteile vom 4., 5. und 6. Lendennerven; der Anteil des 4. ist der schwächste; der *N. obturatorius* wird durch je einen Teil vom 4., 5. und 6. Lendennerven gebildet; der Anteil vom 6. ist schwach. Es sind 3 **Nn. sacrales** vorhanden; der *Plexus sacralis* wird hauptsächlich von dem 6. und 7. Lenden- sowie dem 1. und 2. Kreuznerven gebildet. Der *N. pudendus* kommt vom 1., 2. und 3. Kreuznerven und ist verhältnismäßig stark. Der *N. peronaeus* teilt sich in der proximalen Hälfte der Tibia in den *N. peronaeus superficialis* und *profundus.* Der erstere gelangt in der distalen Tibiahälfte an den lateralen Rand der Sehne des M. extensor digitalis pedis longus, gibt den *N. cutaneus dorsalis medialis* zur 1. Zehe ab und teilt sich an der proximalen Grenze des Metatarsus in 3 Äste, die als *Nn. metatarsei dorsales superficiales II—IV* die gleichnamigen Arterien begleiten und an der distalen Metatarsusgrenze mit den Zweigen des N. peronaeus profundus sich zu den kurzen *Nn. digitales dorsales communes II—IV* verbinden, aus denen dann die *Nn. digitales dorsales proprii*

[1]) Betr. der feineren Nervenverhältnisse am Vorderfuße der Fleischfresser s. Kopp [482].

für die 2.—5. Zehe hervorgehen. Der *N. peronaeus profundus* verläuft mit der A. tibialis anterior bis zum Tarsus und teilt sich in 2 Äste:

α) Der *Ramus lateralis* verläuft lateral und zehenwärts, gibt Zweige an den M. extensor digit. brevis und dann die *Nn. metatarsei dorsales profundi III* u. *IV* ab, die die entsprechenden Arterien zwischen Mt 4 u. 5 und Mt 3 u. 4 begleiten und sich mit den Nn. digitales dorsales communes verbinden. *β*) Der *Ramus medialis* geht mit der entsprechenden Arterie medial und zehenwärts, gibt Muskelzweige ab und läuft als *N. metatarseus dorsalis profundus II* neben der Arterie (zwischen Mt 2 u. 3) spitzenwärts, verbindet sich mit dem N. metatarseus dorsalis superficialis II und endet in der Haut.

Der **N. tibialis** teilt sich über dem Tarsus in den *N. plantaris lateralis* und *N. plantaris medialis*. Der letztere ist schwach, geht am medialen Rande der Sehne des M. flexor digitalis sublimis zehenwärts und teilt sich gegen die Mitte des Metatarsus hin in 2 Zweige.

Der mediale Zweig geht als *N. metatarseus plantaris I* an Mt 1 (falls vorhanden) und an die mediale Seite von Mt 2 und gibt dabei Zweige an die Haut bis zur Zehe. Der laterale Ast geht an der Plantarseite der oberflächlichen Beugesehne herab und teilt sich wie die entsprechende Arterie in 3 Äste, *Nn. metatarsei plantares superficiales II, III, IV*, die sich bald mit den Nn. metatarsei plantares profundi (s. unten) vereinigen. Aus den vereinigten Stämmchen gehen Zweige an den Sohlenballen.

Der *N. plantaris lateralis* verläuft zwischen den beiden Beugesehnen zehenwärts und teilt sich im proximalen Drittel des Metatarsus in mehrere Zweige, von denen einige die an der plantaren Seite des Metatarsus gelegenen Muskeln versorgen.

Die übrigen gehen als *Nn. metatarsei plantares profundi II, III* u. *IV*, die gleichnamigen Arterien (s. S. 678) begleitend, zwischen Mt 2 u. 3, 3 u. 4, 4 u. 5 zehenwärts, nehmen die Nn. metatarsei plantares superficiales auf, geben Zweige an den Sohlenballen und teilen sich jeder nochmals in 2 Seitennerven für die Zehen: *Nn. digitales plantares proprii*, welche die einander zugekehrten Seiten der 2. bis 5. Zehe versorgen.

Die 5 **Nn. coccygei** verhalten sich wie beim Pferde (s. S. 896).

C. Das sympathische (autonome, viszerale) Nervensystem, Systema nervorum sympathicum.

Das sympathische Nervensystem ist nicht nur ausgezeichnet durch das graue Aussehen seiner Nerven infolge der Marklosigkeit und Markarmut seiner Nervenfasern, sondern auch durch seine Ausstattung mit Ganglien (s. S. 768). Letztere haben, ähnlich wie das Gehirn und Rückenmark bzw. deren Nervenkerne, die Funktion von nervösen Zentralorganen. Dadurch erlangen die sympathischen Nerven eine erhebliche funktionelle Selbständigkeit und Unabhängigkeit vom Gehirn und Rückenmark bzw. von dem zerebrospinalen Nervensystem; sie werden deshalb als autonome Nerven bezeichnet. Da Bündel sympathischer Nervenfasern vielfach in zerebrospinalen Nerven verlaufen und mit Ganglien versehen sind, so werden auch diese durch ihren sympathischen Anteil zu autonomen Nerven, z. B. der N. vagus (für das Herz), die Nn. ciliares usw. Die notwendige Beeinflussung der Funktionen des autonomen Systems durch die zerebrospinalen Zentralorgane behufs Herbeiführung eines harmonischen und zweckmäßigen Zusammenwirkens beider Nervensysteme wird durch die von den zerebrospinalen Zentralorganen zu den sympathischen Ganglien ziehenden Nervenfaserbündel, die *Rami communicantes*, erreicht. Die Funktionen des N. sympathicus erstrecken sich vor allem auf die glatte Muskulatur (der Gefäße, der Eingeweide, der äußeren Haut usw.) und alle drüsigen Organe.

Anatomisch unterscheidet man am sympathischen Nervensystem den paarigen Grenzstrang, *Truncus nervi sympathici*, der zahlreiche durch graue Faserbündel verbundene Ganglien (vertebrale Ganglien) enthält, also eine Ganglienkette darstellt (Ganglienstrangsystem), und die peripheren Äste und Geflechte (das Viszeralsystem). Als besondere Abschnitte faßt man den Kopf- und den Sakral- (Becken-) Teil des Sympathicus auf und bezeichnet diese Teile als parasympathisches (bulbosakrales) System, *N. parasympathicus*, so daß man das autonome Nervensystem einteilt in das eigentliche sympathische und das parasympathische System (s. S. 903). Der paarige Grenzstrang gehört dem eigentlichen sympathischen System an; er reicht von der Schädelbasis bis zum Kreuzbeine, liegt am Hals an dem N. vagus und im übrigen jederseits seitlich an den Brust-, Lenden- und Kreuzwirbelkörpern und verliert sich am Schwanze. Man unterscheidet am N. sympathicus die *Pars cephalica* und *cervicalis*, die *Pars thoracalis*, die *Pars abdominalis* und die *Pars pelvina* und *caudalis*. Die Zahl der verschieden großen Ganglien des Grenzstranges, *Ganglia vertebralia (trunci) nervi sympathici*, entspricht, abgesehen von der

Hals-, Kreuz- und Schwanzgegend, der Zahl der Wirbel. Es sind außerdem aber auch Ganglien in die vom Grenzstrang abgehenden Äste und die von diesen gebildeten Geflechte eingelagert, besonders in den Körperhöhlen (Brust-, Bauch- und Beckenhöhle); sie stellen die *Ganglia praevertebralia* dar.

Außer den verhältnismäßig großen vertebralen und prävertebralen Ganglien findet man noch an und auch in vielen Organen und in der Wand der Hohlorgane kleine, meist nur mikroskopisch nachweisbare Ganglien an den feinsten Zweigen des N. sympathicus, die Organganglien (Intramuralganglien). Diese sind von besonderer Bedeutung für die funktionelle Selbständigkeit (Autonomie) der Organe. Weiterhin finden sich im Rückenmark und Gehirn noch sympathische Nervenkerne, die intraspinalen und die intrazerebralen Ganglien. Die intraspinalen Ganglien gehören dem eigentlichen sympathischen System, die intrazerebralen Ganglien dem parasympathischen System an. Von den intraspinalen Ganglien des Brust- und Lendenmarkes (und zwar aus der Columna lateralis) ziehen auf dem Wege durch die ventralen Wurzeln der Rückenmarksnerven die *Rami communicantes* zu den gegenseitigen vertebralen (Grenzstrang-) Ganglien. Ihre Nervenfasern enden entweder als präganglionäre Fasern an den Ganglienzellen dieser Ganglien (mit den den Kontakt herstellenden Endbäumchen) oder ziehen durch diese Ganglien hindurch und gehen zu den prävertebralen Ganglien (z. B. zum Ganglion mesentericum craniale und caudale) und enden an deren Ganglienzellen. Aus den Ganglienzellen der vertebralen und prävertebralen Ganglien entspringen in der Art von Neuriten die postganglionären Fasern, die zu Bündeln vereinigt als sympathische Nerven zu den verschiedensten Organen, vor allem zu den Blutgefäßen, verlaufen. Sie bilden dabei vielfach Geflechte, die oft Blutgefäße umspinnen, *Plexus sympathici* (z. B. den Plexus solaris für die Baucheingeweide, das Ganglion stellatum für einen Teil der Brustorgane, den Plexus hypogastricus für die Geschlechtsorgane), und, wie erwähnt, ebenfalls Ganglien, die *Ganglia plexuum sympathicorum*, enthalten und das autonome Viszeralsystem darstellen.

Das parasympathische Nervensystem besteht, wie erwähnt, aus zwei autonomen Abschnitten, dem Kranial- und dem Sakralteile. Zum Kopfteile gehören als Ganglien z. B. das Ganglion sphenopalatinum (für die Tränensekretion und die Schleimhaut des Nasenrachenraumes), das Ganglion ciliare und das Ganglion oticum (für das Auge), das Ganglion submaxillare und das Ganglion sublinguale (für die Speichelsekretion), ferner das Ganglion nodosum und wohl auch das Ganglion cervicale craniale, das andererseits aber auch zum Halsteile gerechnet werden kann (s. S. 904). Die zu diesen Ganglien ziehenden Fasern, die von den intrazerebralen Ganglien im Kopfmark, im Zwischenhirn und im Tuber cinereum herkommen, verlaufen in den Bahnen des 3., 7., 9., 10. und 11. Gehirnnerven und dürften vielleicht den Rami communicantes der Rückenmarksnerven gleichzustellen sein. Die parasympathischen Fasern des Kopfes sind für die Gefäße (als Vasodilatatoren) und für Drüsen des Kopfes, für die Kopfhaut (als Pilomotoren), das Auge (für dessen glatte Muskulatur) usw. bestimmt. Die mächtigste Bahn parasympathischer Nervenfasern stellt der N. vagus dar (s. S. 858); in seinem Verlaufe finden sich zwei Ganglien, das Ganglion jugulare und das Ganglion nodosum. Die Verbindungsfasern des Sakralteils liegen im N. erigens (pelvicovisceralis) und gehen zu Ganglien im Becken und von dort zu Genitalorganen, Harnblase, Colon descendens (s. S. 404), Rectum und After. Die parasympathischen Fasern führen schließlich zu Ganglien, die unmittelbar an oder in den betreffenden Organen gelegen sind und Intramuralganglien heißen. Aus diesen kommen dann die Endfasern, die in die Organe und deren Gewebe eindringen.

Zu den parasympathischen Bahnen sind ferner zu rechnen die gefäßerweiternden und die schweißhemmenden Fasern sowie die Antagonisten der Pilomotoren für den ganzen Rumpf und die Extremitäten. Diese Bahnen gehen aus dem Thorakal- und Lumbalmark hervor und über die dorsalen Wurzeln durch die Spinalganglien zu ihren Erfolgsorganen. Näheres über den N. parasympathicus s. Abderhalden [1 a], Müller [665 a] und Zimmermann [1064 a].

Das sympathische System besitzt außer zentrifugalen (efferenten) Fasern auch zentripetale (afferente) Fasern, die in den Dorsalwurzeln der Rückenmarksnerven und deren Ganglien (den Spinalganglien) verlaufen.

In der nachfolgenden Beschreibung des sympathischen Nervensystems der Haustiere bleibt die Unterscheidung in N. sympathicus und N. parasympathicus unberücksichtigt.

I. N. sympathicus des Pferdes.

1. **Pars cephalica** und **cervicalis** (Abb. 964 10, 10, 1034 17 u. 1201 6). Die vom Ganglion cervicale craniale (s. unten) ausgehenden Nervengeflechte, die die Arterien des Kopfes umspinnen und nach diesen benannt werden, und die zu den Zweigen des N. trigeminus in Beziehung stehenden Ganglien: Ganglion oticum (S. 864), Ganglia sphenopalatina (S. 863), Ganglion ciliare (S. 856), Ganglion sublinguale und Ganglion submaxillare (S. 866) sowie deren Äste und Geflechte stellen den Kopfteil des N. sympathicus, *Pars cephalica*, dar.

Aus dem kranialen Ende des Ganglion cervicale craniale kommen außerdem 2—3 graue Nerven hervor, *Nn. carotici interni*, die die A. carotis int. bis in die Schädelhöhle umspinnen, *Plexus caroticus int.* Von diesem gehen im For. lacerum sympathische Fasern zum Plexus tympanicus (s. S. 869) und der *N. petrosus profundus major* zum N. petrosus superficialis major, der dadurch zum Vidischen Nerven wird (s. S. 864). Zweige der Nn. carotici interni bilden am Sinus cavernosus den *Plexus cavernosus*, der sich mit dem der anderen Seite durch einige am Sinus intercavernosus verlaufende Fäden verbindet und vom Ganglion semilunare des N. trigeminus, an dessen medialer Seite Fäden des N. sympathicus liegen, ferner vom 3., 4., 5., 6. und wahrscheinlich auch vom 8. Gehirnnerven Zweige empfängt. Die Zweige des N. sympathicus bilden außerdem feine Geflechte um die größeren Gehirnarterien, den *Plexus arteriae cerebri mediae, chorioideae* usw. Da der N. sympathicus auch mit dem 7. Gehirnnerven durch Vermittlung des N. petrosus profundus und superficialis major Zweige austauscht, so hat er Verbindungen mit allen Gehirnnerven außer dem 1. und 2. Dünne Fäden des Ganglion cervicale craniale gehen zum Plexus pharyngeus.

Der Halsteil des N. sympathicus, *Pars cervicalis*, besitzt beim Pferd i. d. R. nur 2 Ganglien, weil das beim Menschen und bei den andern Haustieren i. d. R. vorhandene Ganglion cervicale medium dem Pferde meist fehlt; er beginnt mit dem graurötlichen *Ganglion cervicale craniale*, das man auch zum Kopfteil rechnen kann (s. oben) (Abb. 1178 16 u. 1201 5); dieses liegt ventral vom Os occipitale an der kaudodorsalen Fläche des Luftsackes, ist spindelförmig, 2—3 cm lang, 3,5—7,5 mm dick und erhält Rami communicantes von den letzten 4 Gehirn- sowie vom ventralen Aste des 1. Halsnerven. Der zum Ganglion jugulare des N. vagus und zum Ganglion petrosum des N. glossopharyngeus ziehende Ramus communicans heißt *N. jugularis*.

Vom kaudalen Ende des Ganglion cervicale craniale setzt sich die dünne Pars cervicalis des Grenzstranges (Abb. 1034 17, 1201 6) fort; sie liegt, mit dem N. vagus durch Bindegewebe vereinigt (Abb. 536 i, i'), am Hals am dorsomedialen Rande der A. carotis communis bis zum Brusthöhleneingang, wo sie sich vom N. vagus trennt und in das *Ganglion cervicale caudale (inferius N.)* (Abb. 1034 20, 1201 7) übergeht. Dieses liegt zur Seite der Trachea und medial vom Ursprunge des M. scalenus bzw. im Brusteingang; es ist platt, länglich und (besonders linkerseits) vom Ganglion thoracale primum meist nicht scharf abgesetzt (Abb. 964 11).

Es verbindet sich durch je 2 Fäden mit dem ventralen Aste des 7. und 8. Halsnerven und mit dem N. recurrens. Aus dem N. sympathicus und dem Ganglion cervicale caudale gehen Fäden, *Nn. cardiaci*, an den *Plexus cardiacus* (s. S. 871), an den die A. vertebralis umspinnenden *Plexus vertebralis* und an die Nervengeflechte der Brusthöhle.

2. Die **Pars thoracalis** (Abb. 964 12, 12, 1034 18, 18 u. 1201 13) ist ein platter, aus dicht gelagerten Bündeln bestehender Strang, liegt jederseits an den Rippenköpfchengelenken zwischen den Wirbelkörpern und der Pleura und enthält an jeder Rippe ein *Ganglion thoracale*. Das *Ganglion thoracale primum* (Abb. 1034 21) ist groß, viereckig, verschmilzt meist mit dem Ganglion cervicale caudale (besonders auf der linken Seite) zu dem 3—5 cm langen und 6—10 mm breiten *Ganglion cervicothoracale* (*Ganglion stellatum*, van den Broek [130]) (Abb. 964 11 u. 1201 7) und liegt medial von der 1. Rippe und der A. und V. vertebralis am M. longus colli und der Speiseröhre.

Es empfängt einen Ast vom 1. Thorakalnerven und gibt einen stärkeren Zweig, den *N. vertebralis* (Abb. 1201 8), ab, der mit der A. und V. vertebralis im Canalis transversarius der Halswirbel liegt (Abb. 536 f) und an den Zwischenwirbellöchern je einen Zweig vom ventralen Aste des 2. bis 6. Halsnerven erhält, also den *Ramus communicans* zu diesen Nerven darstellt; der Zweig vom 6. Halsnerven ist der stärkste, der vom 2. der schwächste des kranial dünner werdenden Ramus communicans, der mehrere Schlingen bildet und dünne Fäden zum Plexus vertebralis schickt.

Die übrigen 17 *Ganglia thoracalia* sind platt, sehr klein, häufig undeutlich und liegen unmittelbar an den Rippenköpfchengelenken.

Jedes Ganglion thoracale entsendet 3 Zweige, welche die A. intercostalis umspinnen und sich mit dem betreffenden N. intercostalis (Abb. 1201 14, 14) vereinigen. Außerdem werden von jedem Ganglion Fäden abgegeben, die in der Brusthöhle Nervengeflechte bilden, die nach den Arterien, die sie

umspinnen, oder nach den Organen, zu denen sie gehen, *Plexus aorticus thoracalis, Plexus cardiacus, Plexus coronarius, Plexus pulmonalis* genannt werden; stärkere *Rami pulmonales* verbreiten sich in der Lunge und begleiten die Bronchien. Zwischen der 2. und 3. Rippe entspringt ein zum N. phrenicus gehender Zweig.

Am 6. oder 7. Brustknoten, dem *Ganglion splanchnicum,* zweigt der **N. splanchnicus major** (Abb. 1201 15) ab. Dieser liegt lateral am Grenzstrang und ist noch eine Strecke weit mit ihm verbunden; er empfängt an jedem Brustknoten, mit Ausnahme der 2 bis 3 letzten, Zweige vom Stamme, tritt zwischen Zwerchfellspfeiler und medialem Teil des M. psoas minor in die Bauchhöhle und geht zum großen Bauchknoten (s. S. 906); bisweilen zweigt er weiter beckenwärts, sehr oft erst am 15. bis 16. Brustganglion ab, oder er verschmilzt auf längere Strecken wieder mit dem Grenzstrang usw.

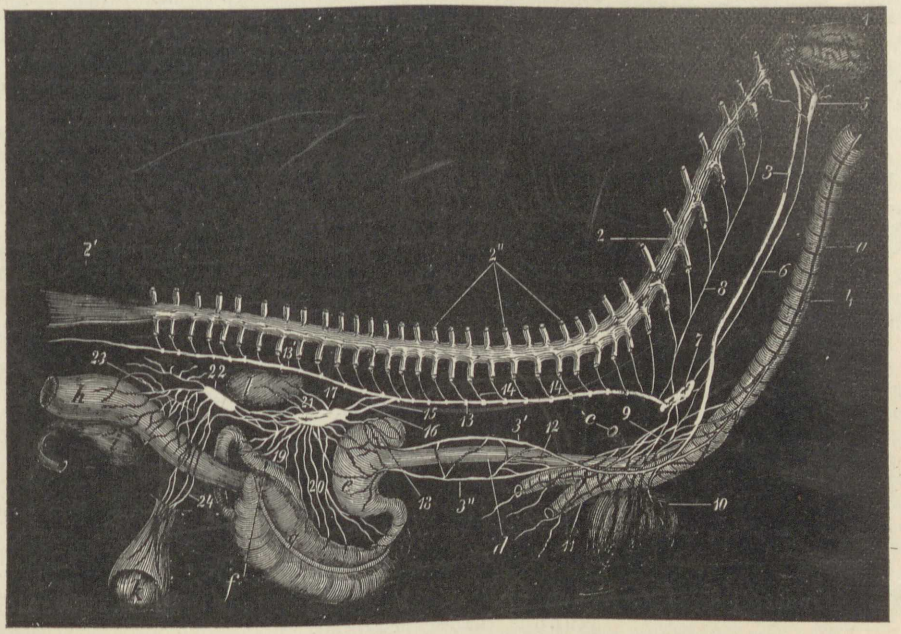

Abb. 1201. Nervus sympathicus und Nervus vagus des Pferdes (schematisch).
1 Gehirn; 2 Rückenmark; 2′ Cauda equina des Rückenmarkes; 2″ Rückenmarksnerven; 3 N. vagus (Halsteil); 3′ dorsaler und 3″ ventraler Ast des Brustteils des N. vagus; 4 N. recurrens; 5 Ganglion cervicale craniale; 6 Halsteil des N. sympathicus; 7 Ganglion cervicothoracale; 8 Verbindungsäste zwischen dem N. sympathicus und den ventralen Ästen der Halsnerven; 9 Plexus aorticus thoracalis; 10 Plexus cardiacus; 11 Rami pulmonales; 12 Plexus oesophageus; 13 Pars thoracalis und 13′ Pars abdominalis des N. sympathicus; 14, 14 Verbindungszweige des N. sympathicus mit Rückenmarksnerven; 15 N. splanchnicus major; 16 N. splanchnicus minor; 17 verschmolzenes Ganglion coeliacum und Ganglion mesentericum craniale; 18 Plexus gastricus; 19 Plexus mesentericus cranialis für den Dünndarm und 20 für den Dickdarm; 21 Plexus renalis; 22 Ganglion mesentericum caudale; 23 Plexus hypogastricus; 24 Plexus spermaticus int.
a Trachea; b Herz; c Aorta; d Speiseröhre; e Magen; f Dünndarm; g Dickdarm; h Rectum; i Harnblase; k Hoden; l Niere.

Kleine Nerven, die von den 2 oder 3 letzten Ganglia thoracalia entspringen und vom N. splanchnicus major gesondert bleiben, ihn jedoch begleiten und sich durch Fäden mit ihm verbinden, stellen den *N. splanchnicus minor* (Abb. 1201 16) dar; sie vermischen sich mit den Nerven der Niere und Nebenniere.

Der nach Abgang der Nn. splanchnici schwächer gewordene Grenzstrang tritt unmittelbar lateral von der Wirbelsäule zwischen medialem Randabschnitt des M. psoas minor und Zwerchfellspfeiler seiner Seite in die Bauchhöhle und wird zu

3. der **Pars abdominalis** (Abb. 1201 13′). Diese ist schwächer als der Brustteil, liegt, vom M. psoas minor bedeckt, nahe dessen medialem Rand an den Körpern der Lendenwirbel und bildet an jedem ein kleines *Ganglion lumbale.*

Jedes Ganglion lumbale erhält einen Verbindungszweig vom ventralen Aste des entsprechenden Lendennerven und sendet einen Zweig an die A. und V. lumbalis. Außerdem entspringen aus den Ganglia lumbalia stärkere Zweige, die an der linken Seite über die Aorta abdominalis, an der rechten Seite über die V. cava caudalis medianwärts verlaufen, Zweige an diese Gefäße abgeben und teils

den *Plexus aorticus abdominalis*, das Aortengeflecht, bilden, teils in das Ganglion coeliacum, Ganglion mesentericum craniale und caudale übergehen.

4. Die **Pars pelvina und caudalis.** Der Beckenteil des N. sympathicus tritt dorsal von der A. hypogastrica und der V. iliaca communis an den Seitenrand des Kreuzbeins, läuft an diesem schwanzwärts, bildet an den ersten 3 Kreuzwirbeln je ein *Ganglion sacrale*, die je einen Verbindungszweig vom ventralen Aste jedes Kreuznerven erhalten, und teilt sich am 3. (4.) Kreuzwirbel in den medialen und den lateralen Ast, die den Schwanzteil des N. sympathicus bilden.

Der laterale Ast läuft am Seitenrande des Kreuzbeins und an den Schwanzwirbeln bis zum 5. bis 6. Schwanzwirbel, verbindet sich mit den beiden letzten Kreuznerven und verliert sich schließlich in den ventralen Schwanznerven (van den Broek [129] hält ihn nur für einen Komplex von Rami communicantes). Der mediale Ast nähert sich an der ventralen Fläche des Kreuzbeins dem der anderen Seite, gibt mehrere Verbindungszweige an den lateralen Ast und enthält da, wo er sich zwischen dem 1. und 2. Schwanzwirbel mit dem der anderen Seite verbindet, einen kleinen, platten, unpaaren Knoten, das *Ganglion coccygeum (primum)*, das an der A. coccygea liegt. Von diesem Ganglion an begleitet der durch die Verbindung der medialen Äste entstandene Nerv die A. coccygea und verliert sich allmählich in der Endhälfte des Schwanzes. Nach Fischer [243] soll auch das Ganglion coccygeum primum öfter fehlen, während nach v. Schumacher [854] sowohl der mediale als auch der laterale Ast des Grenzstranges segmentale Ganglia coccygea tragen, die allerdings nur mit der Lupe wahrnehmbar sind.

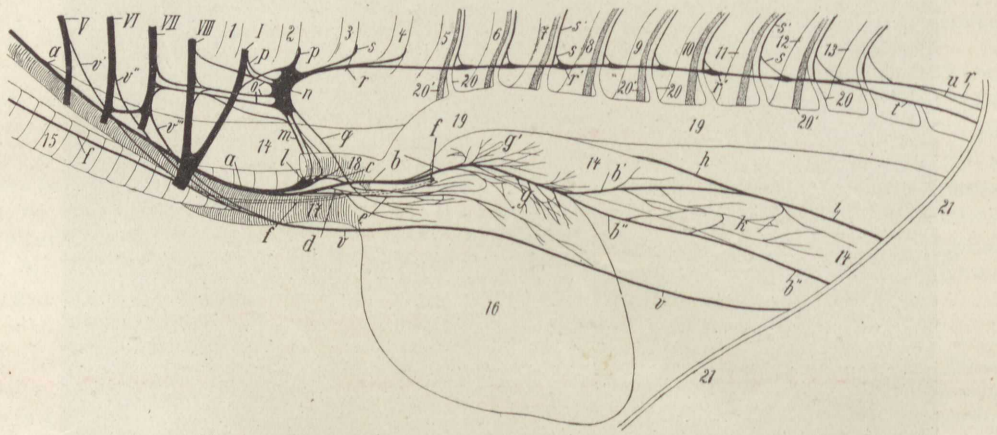

Abb. 1202. Brustteil des N. vagus und des N. sympathicus und N. phrenicus des Hundes (halbschematisch).

a, a Vagosympathicusstamm; b N. vagus, b′ sein dorsaler Ast, der sich mit dem der anderen Seite (h) zu dem gemeinsamen dorsalen Aste (i) vereinigt; b″, b‴ ventraler Ast des N. vagus; c Verbindungsfäden zwischen N. vagus und Ganglion cervicale caudale (l) des N. sympathicus; d Rami cardiaci n. vagi; e Plexus cardiacus; f, f N. recurrens; g und g′ Plexus pulmonalis; h dorsaler Ast des rechten N. vagus; i gemeinsamer dorsaler Ast beider Nn. vagi; k Plexus oesophageus; l Ganglion cervicale caudale; m Ansa subclavia; n Ganglion stellatum (verschmolzenes 1. bis 4. Thorakalganglion), o seine Rami communicantes zu den letzten Halsnerven, p, p seine Rami communicantes zu dem 1. und 2. Thorakalnerven; q Ramus cardiacus des Ganglion stellatum; r, r Grenzstrang des Brustsympathicus mit r′, r′ den Ganglien zwischen je 2 Rippen; s, s Rami communicantes des Brustsympathicus zu den Spinalnerven; s′, s′ Interkostalnerven; t N. splanchnicus major; u N. splanchnicus minor; v, v N. phrenicus mit seinen 3 Wurzeln (v′, v″ und v‴); V—VIII bezeichnen die ventralen Äste der Nn. cervicales V—VIII; I erster Brustnerv (ventraler Ast).

1—13 1. bis 13. Rippe; 14 Oesophagus; 15 Trachea; 16 Herz; 17 A. brachiocephalica; 18 A. subclavia sinistra; 19, 19 Aorta; 20, 20, 20 Aa. intercostales; 20′, 20′, 20′ Vv. intercostales; 21, 21 Zwerchfell.

5. Die **Nervengeflechte der Bauchhöhle.** Vom N. sympathicus bzw. N. splanchnicus major und minor jeder Seite werden in der Bauchhöhle mehrere Nervengeflechte, *Plexus abdominales*, gebildet, deren Nerven die Eingeweidearterien und deren Äste umspinnen. Man unterscheidet folgende Geflechte:

1. den *Plexus coeliacus et mesentericus cranialis;* er enthält jederseits ein sehr großes Ganglion, den großen Bauchknoten, der aus der Verschmelzung des **Ganglion coeliacum** und des **Ganglion mesentericum craniale** hervorgegangen ist (Abb. 792 11 u. 1201 17). Diese liegen ventral von der Aorta abdominalis rechts und links am Stamme der A. coeliaca und A. mesenterica cranialis; der rechte Knoten ist 4—6 cm lang und am Beckenende 1½—2 cm breit; der linke ist 8—10 cm lang und 1—1½ cm breit bzw. dick. In jedes Ganglion treten die Nn. splanchnici ihrer Seite sowie Zweige vom dorsalen Aste des N. vagus und vom N. sympathicus. Aus dem Knoten gehen strahlenförmig der Plexus coeliacus und der Plexus mesentericus cranialis hervor, die mit dem Knoten zusammen den *Plexus solaris*, Sonnengeflecht, bilden.

a) Der *Plexus coeliacus* zerfällt in:

α) den *Plexus hepaticus*, das Lebergeflecht; es besteht aus starken Nerven, welche die A. hepatica und deren Verzweigungen umspinnen und Zweige an das Pancreas, das Duodenum, die Curvatura major des Magens und die Leber abgeben;

β) den *Plexus lienalis*, das Milzgeflecht; es gibt, die A. lienalis begleitend, Zweige an das Pancreas, die Milz und die Curvatura major des Magens;

γ) den *Plexus gastricus*, das Magengeflecht (Abb. 1201 18); es umspinnt die A. gastrica sinistra und teilt sich entsprechend den beiden Ästen der letzteren in einen *Plexus gastricus anterior (cranialis)* und *posterior (caudalis)*; beide verbinden sich mit Zweigen des N. vagus.

b) Der *Plexus mesentericus cranialis* (Abb. 1201 19, 20) geht aus dem kaudalen Teile des verschmolzenen Ganglion coeliacum und Ganglion mesentericum craniale jeder Seite hervor, steht mit dem Plexus coeliacus und mit dem Plexus mesentericus caudalis in Verbindung und umspinnt den Stamm und die Äste der A. mesenterica cranialis. Wie diese Arterien sind die Nerven des Geflechtes für den Dünndarm, den Blinddarm, das große Colon und für den Anfangsteil des kleinen Colon bestimmt; sie teilen sich in ihrem Verlaufe zwischen den Platten des Gekröses, verbinden sich oft untereinander und enden als dünne Nerven in der Darmwand;

2. die *Plexus renales* (Abb. 1201 21); sie gehen aus dem kaudalen Teile des verschmolzenen Ganglion coeliacum und Ganglion mesentericum craniale hervor, umspinnen die A. renalis ihrer Seite, geben Zweige an die Nebennieren, *Plexus suprarenales*, und verbreiten sich in den Nieren;

3. den *Plexus mesentericus caudalis;* er wird durch 2 starke Nerven, die jederseits vom verschmolzenen Ganglion coeliacum und Ganglion mesentericum craniale aus beckenwärts laufen, und durch starke Äste vom Bauchteile des N. sympathicus gebildet und enthält das *Ganglion mesentericum caudale* (Abb. 792 12 u. 1201 22), das kleiner als der große Bauchknoten ist, der A. mesenterica caudalis anliegt und mit dem der anderen Seite am vorderen Rande der A. mesenterica caudalis verschmilzt. Die Nerven dieses Geflechtes begleiten als *Plexus colicus sinister* und *Plexus haemorrhoidalis cranialis* die gleichnamigen Arterien;

4. jederseits den *Plexus spermaticus internus* (Abb. 1201 24); die Plexus entspringen aus dem Ganglion mesentericum caudale und begleiten die A. spermatica int. ihrer Seite. Sie sind bei den männlichen Tieren für die Samenstränge und Hoden, bei den weiblichen Tieren für die Eierstöcke, Eileiter und für die Enden der Uterushörner bestimmt;

5. jederseits den *Plexus hypogastricus* (Abb. 1201 23); er entsteht aus Nervenzweigen, die aus dem Ganglion mesentericum caudale und aus dem Plexus mesentericus caudalis hervorgehen. Ein starker Nerv und mehrere schwächere gehen an jeder Seite ventral von den großen Gefäßen in das Becken und verbinden sich untereinander und mit Ästen der Kreuznerven, von denen die des 3. und 4. am stärksten sind. An der Verbindungsstelle mit letzteren findet sich ein *Ganglion hypogastricum;* von diesem und den genannten Nerven geht ein ausgebreitetes Geflecht aus, das Zweige an alle im Becken liegenden Geschlechtsorgane, an die Harnblase und das Rectum abgibt. Hiernach unterscheidet man am Beckengeflecht: einen *Plexus cavernosus penis* bzw. *Plexus clitoridis, Plexus vesicalis, Plexus haemorrhoidalis cranialis* und *medius, Plexus uterovaginalis, Plexus prostaticus*, ferner nach den umsponnenen Gefäßen einen *Plexus femoralis, Plexus popliteus* usw.

II. Der N. sympathicus der übrigen Haustiere.

1. **Wiederkäuer.** Das *Ganglion cervicale craniale* liegt näher am Schädel und ist beim Rinde fast um das Doppelte dicker, jedoch nicht länger als beim Pferde; eine Verbindung mit dem N. accessorius fehlt. Der Halsteil des N. sympathicus ist beim Rinde dünner als beim Pferde. Das umfangreiche *Ganglion cervicale caudale* ist mit dem 1. Brustganglion verbunden, jedoch nicht mit ihm verschmolzen. Im Beckenteile finden sich 5 *Ganglia sacralia;* die Nerven der rechten und linken Seite stehen durch Queräste untereinander in Verbindung. Das *Ganglion mesentericum craniale* zerfällt in mehrere geflechtartig verbundene kleinere Ganglien.

Der Schwanzteil des N. sympathicus tritt mit dem der anderen Seite am 4. Schwanzwirbel in einen Knoten (*4. Ganglion coccygeum)* ein; der fortlaufende Stamm teilt sich dann wieder in 2 Fäden, die bis zum 7. Schwanzwirbel zu verfolgen sind. Es sind 6 mit der Lupe wahrnehmbare *Ganglia coccygea* vorhanden, die mit Ausnahme des 4. und 6. paarig sind; von ihnen gehen Rami communicantes zu den Schwanznerven.

Nach den Untersuchungen von Mannu [591] entsendet das **Ganglion cervicale craniale** des Rindes, das oval ist und kaudal verdickt erscheint, folgende Äste: 1. Der *N. caroticus int.* umspinnt bei jugendlichen Tieren die A. carotis int. 2. Der *N. jugularis* zieht zum For. lacerum aborale (jugulare) und sendet dort Fäden zum Ganglion jugulare des N. vagus und zum Ganglion petrosum des N. glossopharyngeus. 3. *Rami communicantes* zum N. accessorius, N. vagus und 1. und 2. Halsnerven. 4. Der *N. intercaroticus* entspringt medial am Ganglion und bildet an der Teilungsstelle der A. carotis communis den *Plexus intercaroticus.* 5. Der *N. caroticus ext.* verzweigt sich an der A. carotis ext. und ihren Ästen. 6. Der *Ramus laryngeus* tritt mit feinen Ästen lateral an den Kehlkopf; ein nur rechts vorkommender 2. Kehlkopfsast vereinigt sich mit dem N. laryngeus cranialis. 7. Der *Ramus pharyngeus* geht zu den Schlundkopfschnürern. 8. Der aus dem Ganglion cervicale craniale hervorgehende **Stamm des Halssympathicus** tritt bald mit dem N. vagus zusammen, trennt sich im kaudalen Halsdrittel wieder von diesem und senkt sich in das

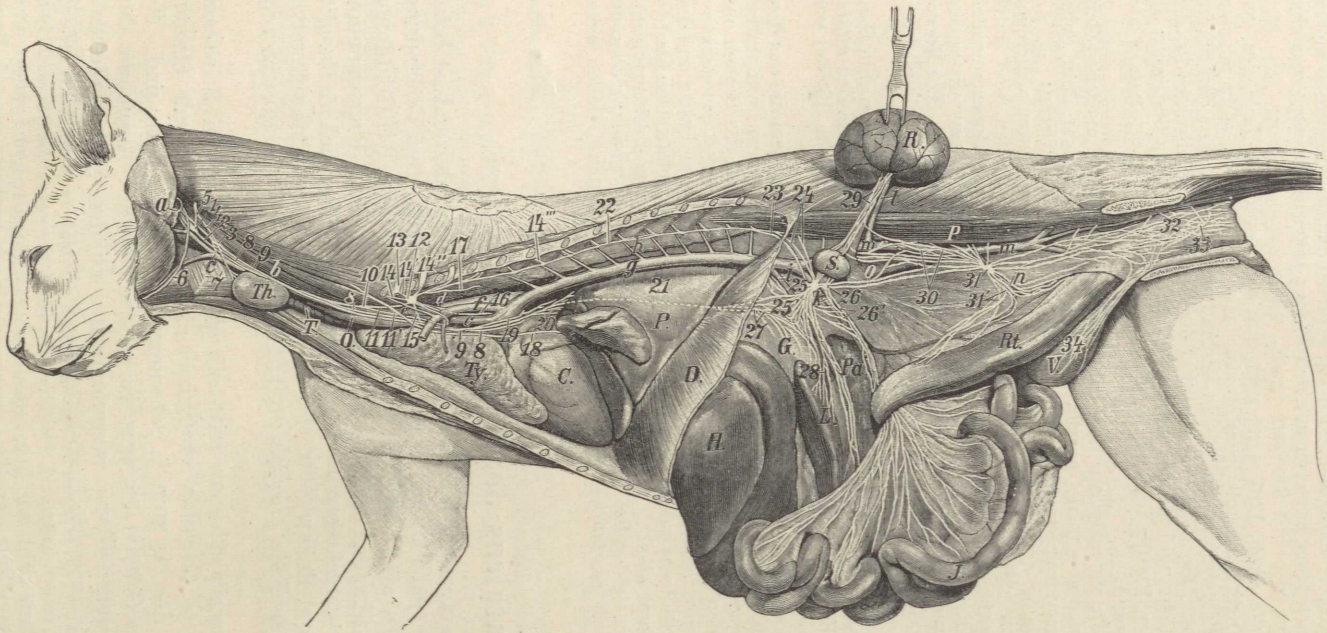

Abb. 1203. Verbreitung des linken N. sympathicus der Katze.

1 Ganglion cervicale craniale nervi sympathici; 2 Pars cervicalis trunci nervi sympathici; 3 Ganglion nodosum nervi vagi; 4 N. cervicalis primus; 5 Ramus communicans vom 1. Zervikalnerven zum Ganglion cervicale craniale des N. sympathicus; 6 N. hypoglossus; 7 N. laryngeus cranialis; 8, 8, 8 N. depressor; 9, 9 Pars cervicalis trunci nervi vagi; 10 Ganglion cervicale medium nervi sympathici; 11 kranialer Ast und 11′ kaudaler Ast der Ansa subclavia; 12 Ganglion cervicothoracale (verschmolzenes Ganglion cervicale caudale und Ganglion thoracale primum); 13 erster Brustnerv; 14 Ramus communicans vom 2. bis 8. Halsnerven zum 1. Brustganglion des N. sympathicus; 14′ Ramus communicans vom 1. Brustnerven; 14″ Ramus communicans vom 2. Brustnerven; 14‴ Ramus communicans vom 6. Brustnerven; 15 Verbindungsast vom 1. Brustganglion zum N. vagus; 16 Ramus cardiacus (s. N. accelerans); 17 Zweig für Muskelgefäße; 18 N. phrenicus; 19 N. recurrens; 20 Plexus cardiacus (oberflächlicher Teil); 21 fortlaufender Stamm des N. vagus; 22 Brustteil des sympathischen Grenzstranges; 23 N. splanchnicus major; 24 Nn. splanchnici minores; 25 Ganglion coeliacum sinistrum; 25′ Plexus coeliacus; 26 Ganglion mesentericum craniale; 26′ Plexus mesentericus cranialis; 27 Verbindungsäste des Plexus coeliacus mit Endästen des Vagus; 28 Plexus lienalis; 29 Plexus renalis sinister; 30 Plexus aorticus abdominalis; 31 Ganglion mesentericum caudale; 31′ Plexus mesentericus caudalis; 32 Plexus hypogastricus; 33 Ganglion hypogastricum; 34 Plexus vesicalis.

a Bulla tympanica des Schläfenbeins (zum Teil entfernt); b M. longus colli; c, c A. carotis communis sinistra mit ihren Endästen; d A. vertebralis sinistra; e A. costocervicalis; f A. subclavia sinistra; g Aorta thoracica; h eine A. intercostalis sinistra; i A. coeliaca; k A. mesenterica cranialis; l A. renalis sinistra; m, m Aorta abdominalis; n A. mesenterica caudalis; o V. cava caudalis; p M. iliopsoas.

Th Schilddrüse; **T** Luftröhre; **O** Speiseröhre; **Ty** Thymusdrüse; **C** Herz; **P** Lunge; **D** Zwerchfell; **G** Magen; **H** Leber; **L** Milz; **Pa** Pancreas; **R** linke Niere; **S** linke Nebenniere; **J** Dünndarm; **Rt** Rectum; **V** Harnblase.

Ganglion cervicale medium ein. Dieses liegt nahe der A. subclavia und entsendet 1. den starken *N. cardiacus medius,* der mit dem N. cardiacus caudalis des Ganglion cervicale caudale sich vereinigt (s. unten), und 2. zwei *Rami intergangliares* zum kaudalen Halsganglion, die die A. subclavia umgreifen und so die *Ansa subclavia (Vieussenii)* bilden. Das **Ganglion cervicale caudale** entsendet mehrere Äste: 1. Der von 2 Stämmen gebildete *N. cardiacus caudalis* vereinigt sich teils mit dem N. cardiacus medius und endet im *Plexus cardiacus superficialis,* teils endet er im *Plexus cardiacus profundus.* 2. *Rami vasculares* zur A. subclavia. 3. *Rami communicantes* zum 8. Hals- und 1. Brustnerven. 4. Der *N. vertebralis* tritt in den Canalis transversarius und stellt dort die Verbindung mit dem 2. bis 7. Halsnerven her.

Bei der Ziege ist der Halsteil des N. sympathicus mit dem N. vagus zum *Truncus vagosympathicus* verschmolzen. Außer dem 10—12 mm langen und 5 mm dicken *Ganglion cervicale craniale* und dem *Ganglion cervicale caudale* kommt fast stets noch ein 3—4 mm langes *Ganglion cervicale medium* am 7. Halswirbel vor. Das Ganglion cervicale caudale verschmilzt i. d. R. mit dem Ganglion thoracale primum zum *Ganglion cervicothoracale.* Das Ende des Halsteils bildet eine die A. subclavia umfassende *Ansa subclavia.* Der große Bauchknoten besteht jederseits nach Krediet [495] deutlich aus einem runden *Ganglion coeliacum* und dem größeren, länglichen *Ganglion mesentericum craniale,* die durch ganglienführende Nerven unter sich und mit denen der anderen Seite verbunden sind, so daß ein knotenartiges Geflecht zwischen A. coeliaca und A. mesenterica cranialis entsteht. Das *Ganglion mesentericum caudale* liegt etwas kaudal von der gleichnamigen Arterie. Der *Plexus coeliacus* bildet mehrere Zweiggeflechte: a) Der *Plexus ruminalis dexter* für die rechte Pansenfläche und das Pancreas tritt zwischen den Endblindsäcken in Verbindung mit b) dem *Plexus ruminalis sinister,* der zwischen den Anfangsblindsäcken auf die linke Pansenfläche tritt und auch die Haube und Milz versorgt. c) Der *Plexus gastricus* versorgt Haube, Psalter und Labmagen und ist in ein dorsales und ein ventrales Geflecht geschieden. d) Der *Plexus hepaticus* verzweigt sich mit der gleichnamigen Arterie. Der *Plexus mesentericus cranialis* bildet ein dorsales Geflecht für die Dickdarmscheibe und ein ventrales für die Dünndarmschlingen, versieht die mesenterialen Lymphknoten und steht mit dem Plexus coeliacus und dem Plexus mesentericus caudalis in Verbindung. Der *Plexus mesentericus caudalis* zerfällt in den *Plexus colicus sinister,* der das Ende des Colon versorgt, und den *Plexus haemorrhoidalis cranialis* für das Rectum. Außerdem sind noch vorhanden ein *Plexus suprarenalis, Plexus renalis, Plexus aorticus abdominalis, Plexus spermaticus int.* und ein wenig entwickelter *Plexus hypogastricus caudalis* für Rectum, Blase, Prostata, Uterus und Vagina. Von den *Ganglia sacralia* verschmelzen nicht selten die korrespondierenden. Nach v. Schumacher [854] sind ein 1. und 2. *Ganglion coccygeum* vorhanden[1]).

2. **Schwein.** Das *Ganglion cervicale craniale* und *caudale,* das *Ganglion thoracale primum* und das *Ganglion mesentericum craniale* verhalten sich wie bei den Wiederkäuern; der Halsteil des N. sympathicus ist relativ stärker als bei diesen, aber ebenso wie bei ihnen mit dem N. vagus in eine Scheide eingeschlossen. Außer dem kranialen und kaudalen findet sich noch ein *Ganglion cervicale medium.* Der Schwanzteil des N. sympathicus ist wie beim Rind, aber vom 4. Ganglion coccygeum ab frei von Ganglien.

3. Bei den **Fleischfressern** (Abb. 1202) ist das *Ganglion cervicale craniale* länglichrund und liegt nahe dem Schädel. Der Halsteil des N. sympathicus (a, a) ist dünn und beim Hunde sehr innig mit dem N. vagus verbunden *(Truncus vagosympathicus);* bei der Katze sind beide nur durch lockeres Bindegewebe vereinigt. Etwas kopfwärts vom *Ganglion cervicale caudale* findet sich ein sehr kleines, undeutliches und sehr oft kaum nachweisbares *Ganglion cervicale medium.* Das *Ganglion cervicale caudale* (l) und das *Ganglion thoracale primum* (n) sind beim Hunde getrennt, bei der Katze verschmolzen zum *Ganglion cervicothoracale* (Abb. 1203 12); außerdem verschmelzen mit diesem bzw. dem 1. Ganglion thoracale noch der 2. und 3. (4.) Brustknoten. Das Ende des Halsteils bildet eine Ansa subclavia (Abb. 1202 m u. 1203 11, 11′) (s. oben). Die korrespondierenden *Ganglia sacralia* verschmelzen nicht selten. Nach v. Schumacher [854] sind jederseits 5—6 mit der Lupe wahrnehmbare *Ganglia coccygea* vorhanden, wobei meist aber die korrespondierenden verschmelzen. Das Verhalten des N. sympathicus der Katze ergibt sich im übrigen aus Abb. 1203.

[1]) Genaueres über den N. sympathicus bei Rind, Ziege, Katze s. van den Broek [129 u. 130], Dogiel u. Archangelsky [194], Fischer [243], Krediet [495], Mannu [591], v. Schumacher [854], Vogt [992].

VI. Lehre von den Sinnesorganen.

Die Lehre von den Sinnesorganen, Ästhesiologie, beschäftigt sich mit den Gebilden, die die sinnliche Wahrnehmung äußerer Eindrücke vermitteln.

A. Das Sehorgan, Organon visus.

I. Vergleichende Betrachtung.

Der Sehapparat besteht aus dem Sehorgan (Augapfel mit Nebenorganen), dem Leitungsnerven *(N. opticus)* und der Sehsphäre (dem Sehzentrum).

A. Nebenorgane des Auges, Organa oculi accessoria.

Die Nebenorgane dienen dem Augapfel als Schutz- und Bewegungsorgane; es sind 1. die Orbita mit dem Augenfett, 2. die Augenlider mit der Conjunctiva, 3. der Tränenapparat, 4. der Bewegungsapparat des Auges.

1. Die Augenhöhlen, Orbitae.

Die Augenhöhlen, die den Augapfel mit seinen Muskeln, Gefäßen und Nerven beherbergen, liegen beim Menschen vorn, bei den Haustieren mehr seitlich am Kopfe. Sie besitzen beim Menschen vorn und bei den Tieren mehr nach der Seite eine große Öffnung, den **Augenhöhleneingang.** Dieser ist bei Mensch, Pferd und Wiederkäuern von dem knöchernen **Orbitaring** umgeben; bei Schwein, Hund und Katze findet sich in diesem zwischen Stirnbein und Jochbogen eine Lücke, die durch das sehnige **Orbitalband** geschlossen wird. Im übrigen sind die Augenhöhlen beim Menschen durch Knochen abgeschlossen (knöcherne Orbita). Bei den Haustieren hingegen hat die Orbita nur medial und nasoventral eine knöcherne Grundlage; sonst ist sie nur häutig geschlossen (häutige Periorbita, s. unten).

Über die knöcherne Orbita s. S. 95. Hier sei nur bemerkt, daß die linke Orbita etwas größer als die rechte ist und daß die Augenachsen beider Augen sich beim Pferd unter einem Winkel von 137°, beim Rinde von 119°, beim Schafe von 134°, beim Schweine von 118°, beim Hunde von 92,5° und bei der Katze von 77° schneiden. Die Orbitaachsen fallen mit den Augenachsen nicht zusammen. Die Orbitaachsen bilden bei den genannten Tieren einen Winkel von 115°, 94°, 129°, 85,5°, 79° und 49,5°. Die Augenachse und die Orbitaachse schneiden sich sonach, und zwar beim Pferd unter einem Winkel von 11°, beim Rinde von 13°, beim Schafe von 2°, beim Schweine von 17°, beim Hunde von 7° und bei der Katze von 13°. Der Winkel zwischen der Augenhöhlenachse und der Ebene des Augenhöhleneinganges beträgt beim Pferde 79—81°, beim Rinde 76—78°, beim Schaf 88—90°, beim Schwein 71—76°, beim Hunde 82—85° und bei der Katze 76—78°.

Die feste, fibrös-elastische **Augenhöhlenhaut,** *Periorbita* (Abb. 1206 19, 19), stellt einen häutigen Trichter dar, dessen Eingangsrand sich an der hinteren Umrandung des Augenhöhleneinganges und dessen Spitze in der Umgebung des For. ethmoidale, For. opticum

und der Fissura orbitalis, insbesondere an der Crista pterygoidea sich befestigt. Sie ist an den Stellen, an denen sie den Knochen anliegt, mit dem Periost verbunden und dünner als an den freien Stellen.

Beim Menschen stellt das die knöcherne Orbita auskleidende Periost die Periorbita dar. Lateral befindet sich an ihr bei den Tieren ein elastisches Längsband, das sich an der Crista pterygoidea anheftet. An dieses Band setzt sich der bulbusseitig von ihm liegende, bei den Haustieren kaum sichtbare *M. orbitalis* an, der aus schräg gelagerten glatten Muskelfasern besteht. Die Periorbita der Haustiere enthält glatte Muskulatur, besonders da, wo die knöcherne Orbita fehlt (Burkard [142]).

Am Grunde des Jochfortsatzes des Stirnbeins ist in die Periorbita der kleine, gebogene **Rollknorpel,** *Trochlea,* eingeschaltet. Am größten Teile der Außenwand der Periorbita befindet sich das extraorbitale **Fettpolster,** *Corpus adiposum extraorbitale* (Abb. 1206 24, 24). Auch innerhalb der Periorbita liegen größere Mengen Fettgewebe, das intraorbitale Augenfett, *Corpus adiposum intraorbitale* (Abb. 1206 23, 23, 23), das den Augapfel, seine Muskeln, Gefäße und Nerven, zum Teil auch den Blinzknorpel und die Nickhautdrüse umgibt.

2. Augenlider, Palpebrae, und Bindehaut, Conjunctiva.

Die Haustiere besitzen ein oberes und ein unteres und außerdem noch das 3. Augenlid, das beim Menschen zu der kleinen *Plica semilunaris conjunctivae* verkümmert ist.

Das obere und das untere **Augenlid,** *Palpebra superior* und *inferior* (Abb. 1204 a, a′ u. b, b′, 1206 1, 1′), sind bewegliche Hautfalten, die mit ihrer Basis am Orbitaring sitzen und beim Lidschluß die freie Fläche des Augapfels bedecken. Ihre freien Ränder begrenzen die Lidspalte, *Rima palpebrarum.* Das obere Lid ist größer und beweglicher als das untere. Die konvexe Außenfläche der Lider ist mit feinen Deck- und vereinzelten Tasthaaren besetzt und besitzt die Lidfurchen (Abb. 1204). Die von der Conjunctiva überzogene konkave Innenfläche ist glatt. Am freien Lidrande, *Limbus palpebralis,* der derber als das übrige Lid ist, unterscheidet man eine äußere und eine innere Lidkante; die erstere ist mit den langen, steifen Augenwimpern, *Cilia* (Abb. 1204 u. 1205), versehen, die jedoch am unteren Lide bei Pferd, Schwein und Fleischfressern ganz undeutlich sind oder fehlen; bei Mensch und Wiederkäuern sind die Wimpern des unteren Lides besser ausgeprägt, jedoch (mit Ausnahme einzelner Wimperhaare bei Schaf und Ziege) wesentlich kleiner als die des oberen. An der inneren Lidkante finden sich die Mündungen der Gll. tarsales. Beim Pferde besitzt das untere Augenlid viele Fühlhaare, die am oberen Lide fast ganz fehlen. Nur kaudodorsal von dem medialen Lidwinkel findet sich eine an die Augenbrauen des Menschen erinnernde Gruppe von Fühlhaaren (vgl. Friedenthal [270]), die beim Hunde durch ein Büschel längerer, steifer Deckhaare vertreten wird. Die Augenlider stoßen im medialen (nasalen) und im lateralen (temporalen) Lidwinkel, *Angulus oculi medialis* und *lateralis,* zusammen und fließen daselbst ineinander, *Commissurae palpebrarum.* In dem etwas abgerundeten medialen Winkel (Abb. 1204 e) bemerkt man eine kleine, m. o. w. behaarte Erhöhung, die Tränenkarunkel, *Caruncula lacrimalis* (Abb. 1204 d, 1237 6).

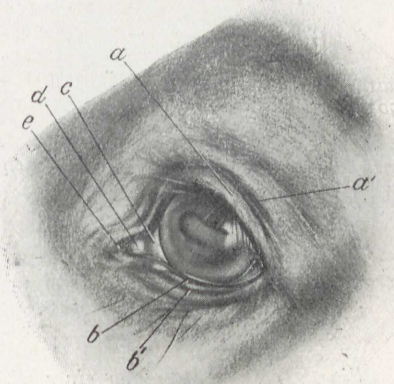

Abb. 1204. Linkes Auge des Pferdes.
a, a′ oberes und b, b′ unteres Augenlid; c 3. Augenlid; d Tränenkarunkel; e medialer Lidwinkel.

Sie hat nach Fey [238], Szakáll [934] und Zietzschmann [1042] beim Pferd und Rinde die Größe einer kleinen Erbse und ist beim Pferde schwarz oder schwarzbraun pigmentiert, beim Rinde gelbbraun bis braunschwarz; beim Schaf ist sie hirsekorngroß und gelblichbraun. Die Karunkel des Schweines hat die Form eines langgestreckten, niedrigen, hellroten Wulstes, die des Hundes eine verschiedene Gestalt, Größe und Pigmentierung; die Karunkel aller Haussäugetiere besitzt Haare und Haarbalgdrüsen; diese sind beim Pferd am stärksten und beim Schwein auffallend klein und spärlich.

Schweißdrüsen fehlen beim Pferd in der Karunkel; bei dem Rind und den Fleischfressern sind sie vereinzelt vorhanden, beim Schafe schon zahlreicher und beim Schwein ungemein mächtig. In der Tiefe der Tränenkarunkel findet sich eine aus mehreren Einzelpaketen bestehende Drüse (akzessorische Tränendrüse nach Szakáll [934] und Zietzschmann [1042], Karunkeldrüse, *Glandula carunculae lacrimalis*, nach Fey [238]).

Bau. Die Augenlider der Haustiere bestehen nach Zietzschmann [1038] aus folgenden 4 Schichten:

1. Die äußere Haut ist dünn und mit feinen Deckhaaren und den S. 911 erwähnten Tasthaaren besetzt und besitzt eine fettarme, lockere Subcutis; nur nahe dem Lidrande sitzt sie der Unterlage fest an. In den Augenwinkeln befindet sich in der Subcutis ein kleines Band, das Lidband, *Lig. palpebrale*, das die Augenwinkel an die knöcherne Orbita befestigt (Abb. 364 6). Das mediale Lidband ist beim Pferd (Abb. 532 x) etwa 2 cm lang und entspringt am Proc. lacrimalis oralis, das laterale Band ist ganz undeutlich und erscheint nur als verstärktes Periost.

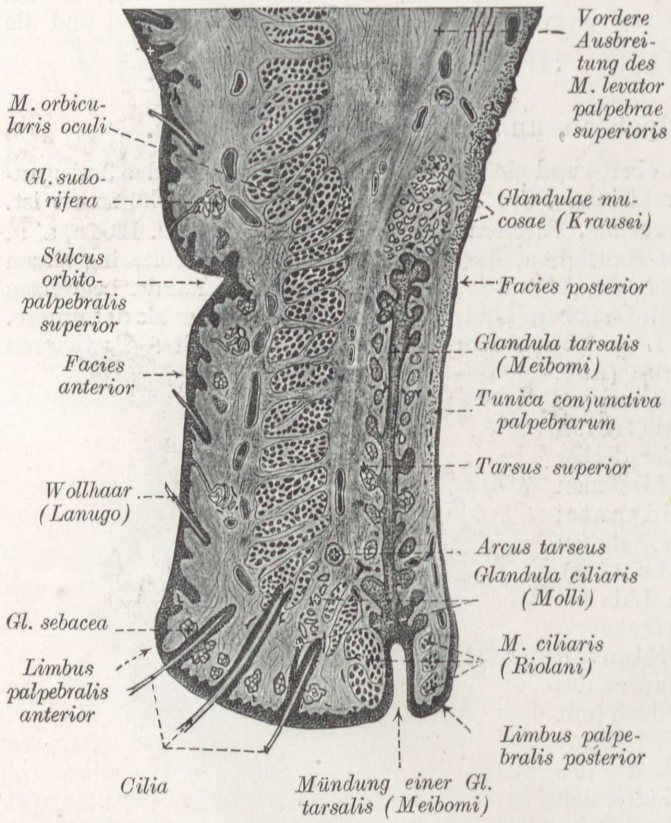

Abb. 1205. Querschnitt durch das obere Augenlid des Menschen (Spalteholz).

2. Die Muskelschicht wird von der Pars palpebralis des *M. orbicularis oculi* gebildet (S. 915 u. 916).

3. Die 3. Schicht stellt eine derbe Bindegewebsschicht dar, die nahe dem Lidrande die dünne Lidplatte, *Tarsus*, mit den Tarsaldrüsen (Meibomschen Drüsen) und im oberen Lide die Sehne seines Hebers enthält. Die Tarsaldrüsen (Abb. 1236 b, b) sind modifizierte Talgdrüsen und bestehen aus dem axialen Ausführungsgang und den um diesen gelagerten Alveolen (Abb. 1205). Sie sind im allgemeinen langgestreckt, zum Teil maiskolbenartig; nur beim Schweine sind die Drüsen sehr kurz und posthornartig gekrümmt. Beim Pferde schimmern sie als nebeneinander stehende graugelbliche Streifen durch die Conjunctiva hindurch. Ihre kurzen Ausführungsgänge (beim Pferde 45 bis 50 oben, 30 bis 35 unten) münden an der inneren Lidkante; sie liefern die fettige Augenbutter, *Sebum palpebrale*. (Näheres s. Eggeling [210], Zietzschmann [1038], Argaud und Falloucy [22].)

Nahe dem Lidrand ist die Bindegewebsschicht dichter und bildet um die Tarsaldrüsen derbe Kapseln, die infolge der dichten Lagerung der Tarsaldrüsen aneinanderstoßen und miteinander verschmelzen und so eine undeutlich von der Umgebung abgesetzte Lidplatte, *Tarsus*, darstellen; sie soll bei geschlossenen Lidern die Cornea abflachen und so die Zirkulation im Auge fördern (Hasselmann [346]). Vom Orbitalteile des Lides her, dicht an der Conjunctiva gelegen, tritt an den Tarsus mit einer elastischen Sehne der *M. tarsalis* (Müller [663]) heran, der im unteren Lide nur aus glatter Muskulatur besteht, während im oberen Lide große Verschiedenheiten hinsichtlich der Natur des Muskelgewebes auftreten (s. S. 916).

4. Den inneren Abschluß des Augenlides bildet die Lidbindehaut, *Conjunctiva palpebrarum*, die am Tarsus *(Conjunctiva tarsalis)* straff gespannt, im übrigen *(Conjunctiva orbitalis)* gefaltet und gewulstet erscheint und eine lockere Submucosa besitzt. Beim Pferde finden sich am größten Teile der Conjunctiva kleine Schleimhautzähnchen, die der

Bindehaut ein sammetartiges Aussehen verleihen. Die Conjunctiva des oberen Lides zeigt an der lateralen Hälfte nahe dem Fornix conjunctivae (s. unten) noch eine Anzahl (beim Pferde 12—16) Öffnungen, die Mündungen der Ausführungsgänge der Tränendrüse (Abb. 1236 l). Am unteren Lide bildet die Schleimhaut ungefähr in der Mitte bei Rind und Schaf einen Wulst, den Bruchschen Haufen; er ist ein zytoblastisches Gebilde, das durch eine massenhafte Leukozyteneinlagerung in die Propria conjunctivae bedingt ist; im oberen Lid ist er schwächer oder fehlt.

Abb. 1206.

Schnitt durch die Augengegend des Pferdes (Gefrierpräparat).

1 oberes, 1′ unteres Augenlid mit der Pars palpebralis des M. orbicularis oculi; 2 Cornea; 3 Sclera und Chorioidea; 4 Corpus ciliare; 5 Iris; 6 vordere Augenkammer; 7 hintere Augenkammer; 8 Linse; 9 Glaskörper; 10 N. opticus; 11, 11 Fascia bulbi; 12, 12′ M. retractor bulbi; 13 M. rectus bulbi ventralis; 14 M. obliquus bulbi ventralis; 15 M. rectus bulbi dorsalis; 16 M. levator palpebrae superioris; 17 M. obliquus bulbi dorsalis; 18 Gl. lacrimalis; 19, 19 Periorbita; 20, 20 Fascia orbitalis superficialis; 21, 21 Fascia orbitalis profunda; 22 äußere Haut; 23, 23, 23 intraorbitales und 24, 24 extraorbitales Augenfett; 25 M. temporalis; 26 Jochfortsatz des Stirnbeins; 27 Wand der Schädelhöhle; 28 große Kieferhöhle.

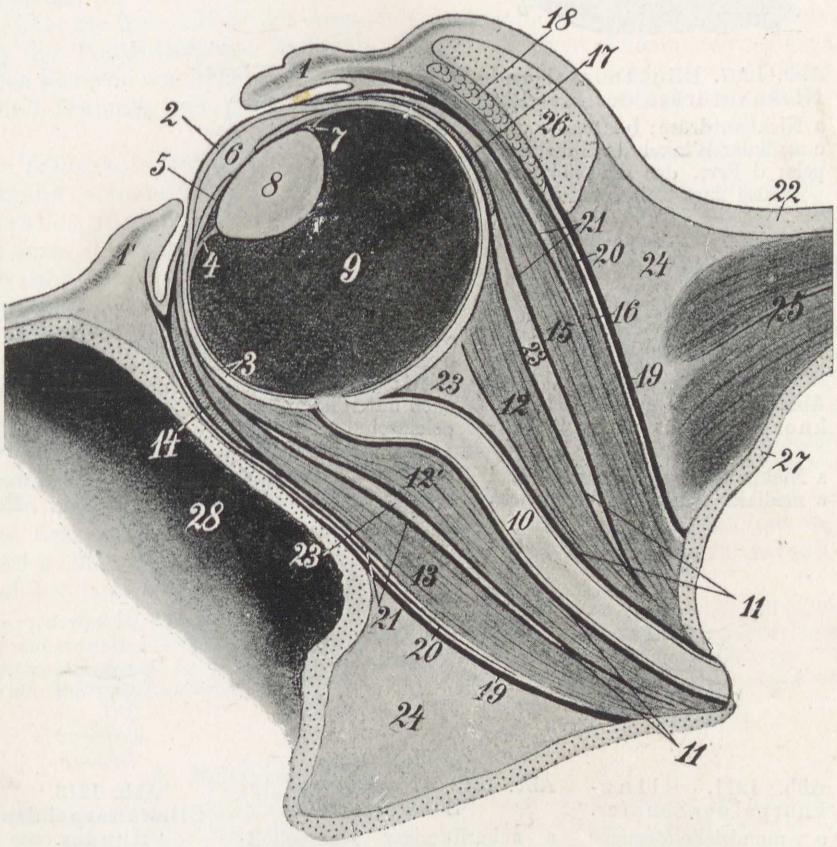

Abb. 1206.

Die blaßrosarote Bindehaut, *Conjunctiva,* schlägt sich, nachdem sie die innere Fläche der Augenlider als Lidbindehaut, *Conjunctiva palpebrarum,* überzogen hat, im Bindehautgewölbe, *Fornix conjunctivae* (Abb. 1206), auf den Bulbus um und überzieht als Augapfelbindehaut, *Conjunctiva bulbi,* dessen freie Fläche vollständig. So entsteht der Lidsack, der den vorderen Abschnitt des Augapfels umgibt. Die Lidbindehaut ist dicker und gefäßreicher als die Augapfelbindehaut; die letztere heftet sich als *Conjunctiva sclerae* nur locker an die Sclera und an die sich hier inserierenden Muskeln an.

Die *Conjunctiva corneae* besteht nur aus mehrschichtigem Plattenepithel und einer Basalmembran und bildet das Epithel der Cornea (Abb. 1218 a); die *Conjunctiva palpebrarum* trägt bei den Einhufern und Fleischfressern gemischtes, bei den Wiederkäuern und dem Schweine Zylinderepithel.

Die Übergangsstelle der Conjunctiva sclerae in die Conjunctiva corneae wird als *Annulus conjunctivae* bezeichnet. Das Vorkommen von Drüsen in der Lidbindehaut wird von Zietzschmann [1038] geleugnet. Lymphknötchen kommen in der Conjunctiva von Ziege, Katze und Hund spärlich, etwas reichlicher beim Pferd und am zahlreichsten bei Schaf und Rind vor.

Das **dritte Augenlid,** *Palpebra tertia,* vervollständigt bei den Haussäugetieren (vgl. S. 1027) den Schutz des Augapfels durch das obere und untere Augenlid; es befindet sich im

medialen Augenwinkel und besteht aus der bei geöffneter Lidspalte zum Teil sichtbaren Blinzhaut (Nickhaut), *Membrana nictitans* (Abb. 1204 c u. 1237 5), einer bei großen Haustieren 2—3, bei kleinen ½—2 cm hohen vertikalen Falte der Conjunctiva, und dem in ihr befindlichen Blinzknorpel, *Cartilago palpebrae tertiae*, der aus elastischem Knorpelgewebe besteht und dessen Form aus Abb. 1207—1214 hervorgeht (Heine [358]). Auf der bulbusseitigen Fläche läßt die Blinzhaut bei dem Schaf und den Fleischfressern durch Lymphknötchen-



Abb. 1207. Blinzknorpel und Nickhautdrüse des Pferdes.
a Nickhautdrüse; b lateraler und c medialer Winkel des Blinzknorpels; d Fett, das die Nickhautdrüse zum Teil verdeckt.

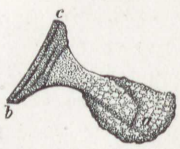

Abb. 1208. Linker Blinzknorpel des Hundes mit Nickhautdrüse.
a Nickhautdrüse; b lateraler und c medialer Winkel des Knorpels.

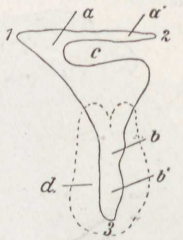

Abb. 1209. Blinzknorpel des Pferdes.
a Knorpelplatte; a' Knorpelleiste; b Knorpelstiel, seitlich komprimiert; b' Knorpelstiel, von oben nach unten komprimiert; c Knorpeleinschnitt; d Nickhautdrüse. 1 dorsomediale und 2 ventrolaterale Spitze; 3 Ende des Knorpelstiels.

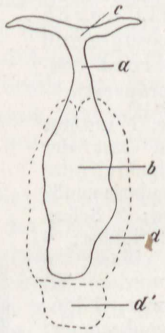

Abb. 1210. Blinzknorpel des Rindes.
a schmaler oberer Teil; b breiter unterer Teil; c ankerähnlicher Fortsatz; d Nickhautdrüse; d' Hardersche Drüse.

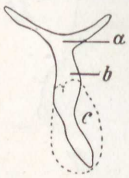

Abb. 1211. Blinzknorpel des Schafes.
a mondsichelförmiger Teil des Knorpels; b Knorpelstiel; c Nickhautdrüse.

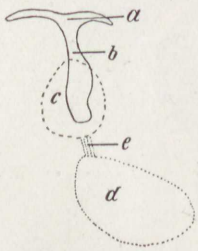

Abb. 1212. Blinzknorpel des Schweines.
a ankerförmiger Knorpelteil; b Knorpelstiel; c Nickhautdrüse; d Hardersche Drüse; e Bindegewebszüge mit dem Ausführungsgang.

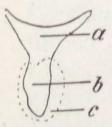

Abb. 1213. Blinzknorpel des Hundes.
a mondsichelförmiger Knorpelteil; b Knorpelstiel; c Nickhautdrüse.

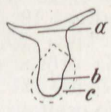

Abb. 1214. Blinzknorpel der Katze.
a mondsichelförmiger Knorpelteil; b Knorpelplatte; c Nickhautdrüse.

platten bedingte Vorragungen und beim Rind eine eigentümlich gekerbte Leiste erkennen. Den außerhalb der Nickhaut gelegenen schmaleren und dickeren Teil des Blinzknorpels umgibt dicht die oberflächliche Nickhautdrüse, *Gl. palpebrae tertiae superficialis* (Abb. 1207 u. 1208 a, 1209 u. 1210 d, 1211—1214 c). Sie mündet mit 2—5 Ausführungsgängen an der Augapfelfläche der Blinzhaut nahe dem Fornix conjunctivae in den Lidsack. Die Mündungen sind beim Pferde, Rind und Schweine mit bloßem Auge, beim Schafe nur mit der Lupe und bei den Fleischfressern nur mikroskopisch wahrnehmbar. Zu dieser Drüse gesellt sich beim Schwein und andeutungsweise auch beim Rinde noch eine tiefe Nickhautdrüse, *Gl. palpebrae tertiae profunda*, Hardersche Drüse (Abb. 1210 d' u. 1212 d). Sie hat nur einen Ausführungsgang.

3. Der Tränenapparat, Apparatus lacrimalis.

Der Tränenapparat setzt sich aus der die Tränen absondernden Drüse und den die Tränen abführenden Kanälen zusammen.

a) Die **Tränendrüse**, *Glandula lacrimalis* (Abb. 971 h, 1206 18, 1236 g, 1237 3), die man beim Menschen in zwei auch beim Rinde nachweisbare Abteilungen, *Gl. lacrimalis superior* und *inferior*, trennt, liegt intraorbital nahe dem lateralen Augenwinkel auf der dorsolateralen Fläche des Augapfels und seiner Muskeln und ist zum Teil vom M. levator palpebrae superioris bedeckt. Sie besitzt eine gewölbte dorsale oder orbitale Fläche, die am Dache der Orbita liegt, und eine ausgehöhlte bulbäre Fläche. Ihre Ausführungsgänge (beim Pferde 16—22 [Abb. 1237 3, 4], beim Rinde 6—8) münden an der bulbusseitigen Fläche der lateralen Hälfte des oberen Lides nahe dem Fornix conjunctivae (Abb. 1236 l) und ergießen die Tränen, *Lacrimae*, auf den Augapfel. Diese verteilen sich durch den Lidschlag über die freie Fläche des Augapfels, sammeln sich im medialen Augenwinkel in einer um die Tränenkarunkel liegenden Vertiefung, dem Tränensee, *Lacus lacrimalis*, und werden hier von den Tränenröhrchen aufgenommen. Sie schützen die Cornea vor Eintrocknung und Trübung und vor Schädigung durch Schmutz, Staub und Mikroorganismen.

b) Neben der Tränenkarunkel (beim Pferd etwa $^3/_4$—1 cm vom medialen Augenwinkel entfernt) befindet sich am freien Rande der beiden Augenlider je eine kleine, spaltförmige Öffnung, Tränenpunkte, *Puncta lacrimalia* (Abb. 1236 d, e, 1237 7, 7); hier beginnen die beiden feinen, dünnhäutigen Tränenröhrchen, *Ductus lacrimales*, ein oberes und ein unteres, die nach kurzem konvergierenden Verlauf in c) den Tränensack, *Saccus lacrimalis*, einen im buchtigen Anfangsteile des knöchernen Tränenkanals (Abb. 141 2) liegenden m. o. w. trichterförmigen, häutigen Sack münden. Dieser verengert sich zu d) dem Tränennasengang, *Ductus nasolacrimalis* (Abb. 1237 8, 8′, 8″), einem häutigen Schlauch, der zunächst im knöchernen Tränenkanal, dann in der Tränenrinne liegt und in die Nasenhöhle mündet, und zwar bei allen Haustieren im ventralen Winkel des äußeren Nasenloches, beim Schwein und oft (etwa 30%) auch beim Hund außerdem, weil er unterbrochen ist, vom Nasenloch entfernt an der lateralen Fläche der ventralen Muschel im ventralen Nasengang, meist an deren kaudalem Ende, beim Menschen im vorderen Abschnitte des unteren Nasenganges. Das Nähere über den Tränenkanal des Pferdes s. S. 88, 90 u. 930, des Rindes S. 933, des Schweines S. 935, der Fleischfresser S. 936 und bei Lichal [556].

Bau. Die Tränendrüse ist eine seröse, beim Schwein eine muköse Drüse (s. Hornickel [399], Mobilio [637 u. 638] und Sundwall [922]). Die Tränenröhrchen bestehen aus einer bindegewebigen Wand mit mehrschichtigem Epithel, der Tränensack und der Tränenkanal aus einer dickeren, im Anfangsteile Lymphknötchen und kavernöse Venengeflechte enthaltenden Bindegewebshaut und einer Zylinderzellschicht.

4. Muskeln und Faszien.

Faszien der Augenhöhle und des Augapfels. Man unterscheidet eine oberflächliche und eine tiefe Fascia orbitalis und eine Fascia bulbi (Tenonsche Kapsel). Die dünne *Fascia orbitalis superficialis* (Abb. 1206 20, 20) beginnt am For. opticum, liegt der hirnseitigen Hälfte der Mm. recti bulbi fest, ihrer lidseitigen Hälfte sowie den Mm. obliqui bulbi und dem von der Fascia orbitalis profunda umhüllten lidseitigen Teile des Bulbus nur locker an und strahlt in beide Lider aus. Retrobulbär sendet sie zwischen den Mm. recti bulbi intermuskuläre Septen zur *Fascia orbitalis profunda* (Abb. 1206 21, 21). Diese zerfällt in 2 Blätter, von denen das eine in den Lidern, das andere am Kornearand beginnt. Beide treten auf die Mm. recti bulbi und deren Sehnen und umhüllen diese (als Fasciae musculares) an beiden Flächen, wobei sie in den Zwischenräumen der Muskeln aneinander liegen und sich mit den intermuskulären Fortsätzen der oberflächlichen Faszie verbinden. Die tiefe Faszie gibt auch Scheiden für die Mm. obliqui bulbi ab. Die *Fascia bulbi* (Tenoni) (11, 11) entspringt am Kornearande, tritt auf die Sclera und überzieht deren korneaseitige Abteilung (bis dahin ist sie mit den Blättern der Fascia prof. verbunden), tritt auf den M. retractor bulbi und läuft auf ihm bis zum For. opticum, wobei sie dünner wird und mit der tiefen Faszie stellenweise verschmilzt. Dabei sendet sie lateral und medial je eine Falte (Septum orbitale) zum N. opticus und bildet um diesen eine Scheide, die *Vagina nervi optici*, die von der Sclera in das For. opticum gelangt und in die Gehirnhäute übergeht. Zwischen der Fascia bulbi und dem Bulbus bleibt ein von einzelnen Bindegewebszügen der Faszie durchzogener Raum, *Spatium interfasciale* (Tenoni), der sich in das um den N. opticus liegende *Spatium supravaginale* fortsetzt. Sämtliche Faszien (außer der Vagina nervi optici) inserieren sich, wenn sie nicht vorher aufhören, am Rande des For. opticum und der Fissura orbitalis. Außer diesen 3 Faszien ist als Fortsetzung der Fascia orbitalis superficialis noch eine den M. levator palpebrae superioris umhüllende Faszie vorhanden.

I. **Muskeln der Augenlider.** 1. Der **M. orbicularis oculi** (Abb. 359 4, 4′ u. 360 m) verläuft kreisförmig teils in der Umgebung des Augenhöhleneinganges *(Pars orbitalis)*, teils in den Augenlidern *(Pars palpebralis)*. Seine Fasern heften sich zum Teil am medialen Lidband an, zum Teil gehen sie über und vor allem unter ihm durch.

Die dickere *Pars orbitalis* (Abb. 359 4, 360 m) ist innig mit dem M. corrugator supercilii (s. unten) verbunden, steht ferner in Verbindung mit der Pars temporalis des M. scutularis und ist durch Bindegewebe an ihre Umgebung befestigt. Die dünnere *Pars palpebralis* (Abb. 359 4', 1205) liegt in den Augenlidern zwischen dem Integument und der Lidplatte und ist im oberen Lide breiter als im unteren. Bei dem Schaf und der Ziege zerfällt sie in der Mitte der Lider in 2 Portionen. Bei dem Menschen und den Wiederkäuern wird von ihr außerdem direkt am Lidrande durch die tief eingepflanzten Augenwimpern (Zilien) die *Pars ciliaris (M. Riolani)* m. o. w. deutlich abgetrennt. Dieser Muskelteil liegt als zusammenhängende Platte direkt auf den Tarsaldrüsen und ihren Ausführungsgängen, und zwar zum größeren Teile vor, zum kleineren Teile hinter den Ausführungsgängen (supra- und subtarsale Schicht) (Abb. 1205). Im unteren Lide des Schafes ist nur die supratarsale Schicht vorhanden. Am medialen Augenwinkel spaltet sich vom M. orbicularis oculi die *Pars lacrimalis* ab, die als Hornerscher Muskel den Tränensack bedeckt.

2. Der **M. corrugator supercilii** ist ein kleiner, platter, dreieckiger Muskel, der unmittelbar unter der Haut liegt. Er entspringt (mit seiner Spitze) am Grunde des Proc. zygomaticus des Os frontale, verläuft schräg zum Augenlide, wobei er allmählich sich verbreitert (beim Pferd auf 1½—2 cm), und strahlt im Lid in den M. orbicularis palpebrarum aus, läßt sich aber in diesem fast bis zum freien Lidrande verfolgen. Beim Rinde wird der Muskel durch den M. frontalis ersetzt.

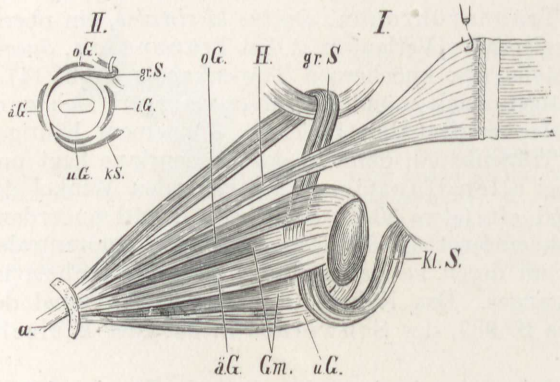

Abb. 1215. Schematische Darstellung der Muskeln des rechten Auges des Pferdes.

I. Rechtes Auge, von der lateralen Seite gesehen. II. Querschnitt durch den rechten Augapfel, von vorn gesehen. **ä.G.** M. rectus lateralis; **i.G.** M. rectus medialis; **o.G.** M. rectus dorsalis (superior); **u.G.** M. rectus ventralis (inferior); **Gm.** M. retractor bulbi; **H.** M. levator palpebrae superioris; **gr.S.** M. obliquus dorsalis (superior); **Kl.S., kS.** M. obliquus ventralis (inferior); **a** N. opticus.

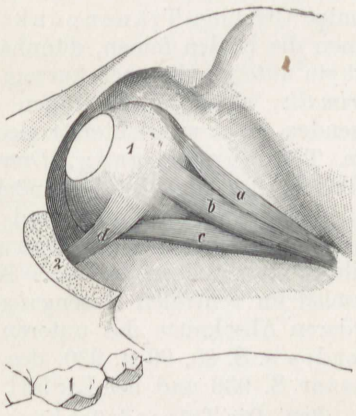

Abb. 1216. Augenmuskeln des linken Auges des Hundes (von der Seite gesehen).

a M. rectus dorsalis; b M. rectus lateralis; c M. rectus ventralis; d M. obliquus ventralis.

1 Augapfel; 2 Jochbogen (abgesägt).

3. Der **M. malaris** (s. S. 211) (Abb. 360 i) ist ein meist sehr dünner, blasser Muskel, der nasal teilweise mit dem M. levator nasolabialis zusammenfließt; er entspringt in der Nähe der Crista facialis aus der Gesichtsfaszie, zum Teil geht er auch aus bis hierher ausstrahlenden Bündeln des Gesichtshautmuskels hervor; er endet im unteren Augenlide.

4. Der **M. levator palpebrae superioris** (Abb. 971 b, 1215 H) ist ein dünner, blaßroter, etwa 1 cm breiter intraorbitaler Muskel, der kaudodorsal vom For. ethmoidale schmal entspringt, innerhalb der Periorbita am M. obliquus bulbi dorsalis auf dem M. rectus bulbi dorsalis nach dem oberen Lide geht, allmählich breiter wird und an dessen Rande breitsehnige endet.

Vor seinem Ende spaltet sich, etwa an der Basis des Lides, ein schwaches Muskelblatt, *M. tarsalis superior*, ab, das sich sehnig am Tarsus inseriert. Es besteht bei den Fleischfressern und den Wiederkäuern fast nur aus quergestreiften Muskelfasern und nur sein tarsaler Endteil auf eine kurze Strecke aus glatten Muskelfasern; beim Schwein ist die glatte Zone breiter, beim Pferd ist der ganze Muskel nur aus glatten Muskelfasern aufgebaut.

II. **Muskeln des Augapfels.** 1. Die **Mm. recti bulbi (oculi)** (Abb. 971 d, e, f, 1206 13, 15, 1215 ä. G., i. G., o. G., u. G. u. 1216 a, b, c) sind 4 platte, zartfaserige, beim Pferde 4—6 mm dicke Muskeln, die von der Fascia orbitalis superficialis (s. S. 915) umhüllt sind und nach ihrer Lage als *M. rectus bulbi (oculi) dorsalis (sup.), ventralis (inf.), lateralis* und *medialis* bezeichnet werden. Sie entspringen in der Gegend des For. opticum und neben der Fissura orbitalis, sind korneawärts gerichtet und liegen an den 4 Seiten des Augapfels. Ungefähr

1½ cm hinter dem Sulcus sclerae (s. S. 918) gehen sie in je eine platte Sehne aus, die ganz nahe der Cornea an der Sclera endet. Die Muskeln sind an ihrem Ursprunge schmal und stoßen aneinander, werden dann breiter (beim Pferde bis 2 cm) und haben Lücken zwischen sich, in denen Fett und Faszien septen (s. S. 915) liegen. Vom M. rectus ventralis spaltet sich für das untere Lid der *M. tarsalis inferior* ab, der dem M. tarsalis superior (s. S. 916) entspricht, aber bei allen Tieren nur aus glatter Muskulatur besteht.

2. **M. retractor bulbi** (Abb. 1206 12, 12′, 1215 Gm. u. 1217 f). Er umgibt den hinteren Teil des Bulbus und den N. opticus und wird von den Mm. recti bulbi mantelartig umschlossen. Er entspringt um das For. opticum und endet mit 4 Zacken dicht hinter dem Äquator des Bulbus an der Sclera. Man kann ihn (besonders bei den Fleischfressern, du Bois-Reymond [97]) in 4, den 4 Mm. recti bulbi entsprechende Abteilungen zerlegen; er fehlt dem Menschen.

3. Der **M. obliquus bulbi (oculi) ventralis** *(inferior)* (Abb. 971 c, 1206 14 und 1215 Kl. S., kS.) entspringt in der Fossa muscularis des Tränenbeins (Abb. 141 3) und verläuft in flachem Bogen schräg zur Augenachse zunächst ventral am Bulbus über den M. rectus ventralis hinweg an die laterale Seite des Bulbus und an diesem dann dorsal. Er wird breiter und dünner und endet neben der Anheftung des M. rectus lateralis und von diesem bedeckt wenige Millimeter von der Cornea entfernt an der lateralen Seite des Bulbus an der Sclera. Beim Pferd ist der Muskel 1—1½ cm breit und 4—6 mm dick.

4. Der **M. obliquus bulbi (oculi) dorsalis** *(superior)* (Abb. 1206 17 u. 1215 gr. S.) ist beim Pferd etwa 1 cm breit und 3—4 mm dick. Er entspringt neben dem For. ethmoidale (mit dem M. levator palpebrae superioris), geht medial (außen) an der Periorbita nach dem medialen Augenwinkel, tritt nahe der Nickhautdrüse durch einen Schlitz der Periorbita an die knochenseitige Fläche des Rollknorpels (s. S. 911), wo er eine kleine Bursa unter sich hat, biegt dann über den dorsalen Rand des Knorpels fast rechtwinklig temporal um, spitzt sich etwas zu, wird sehnig und tritt am Bulbus unter der Sehne des M. rectus dorsalis hindurch, um zwischen ihm und dem M. rectus lateralis an der Sclera, etwa 1 cm vom Sulcus sclerae entfernt, zu enden.

Wirkungen. Der *M. orbicularis* schließt die Lidspalte. Der *M. corrugator supercilii* zieht das obere Augenlid medianwärts in die Höhe; er verursacht unter krankhaften Verhältnissen das winklige Aufziehen des oberen Augenlides. Der *M. malaris* zieht das untere Augenlid herab. Der *M. levator palpebrae superioris* hebt das obere Lid. Die *Mm. recti bulbi* wenden den Augapfel in den 4 verschiedenen Richtungen; doch sind viele Kombinationen möglich. Durch ihre Verbindung mit der Fascia orbitalis superficialis (s. S. 915) ziehen die geraden Augenmuskeln bei ihrer Kontraktion zugleich die Augenlider in derjenigen Richtung von der Vorderfläche des Bulbus zurück, nach der der betreffende M. rectus bulbi das Auge dirigiert, so daß das Gesichtsfeld frei wird (Günther [324]). Bei gleichzeitiger Wirkung aller 4 geraden Augenmuskeln ziehen sie den Augapfel zurück. Hierfür ist jedoch hauptsächlich der *M. retractor bulbi* bestimmt; wirken von diesem nur einzelne Abteilungen, dann unterstützen sie den korrespondierenden geraden Muskel. Die *Mm. obliqui bulbi* bewirken eine Drehung des Augapfels um die Sehachse. Bei der Wirkung des M. obliquus dorsalis wird daher die Pupille so zu stehen kommen, daß ihr lateraler Winkel dorsal, der mediale ventral gerichtet ist, während der M. obliquus ventralis die entgegengesetzte Stellung der Pupille zustande bringt (s. Abb. 1215 II).

Gefäße und Nerven der Muskeln. Die Augapfelmuskeln werden von der A. ophthalmica ext., die äußeren Augenlidmuskeln zum Teil von dieser, zum Teil von der A. facialis, A. transversa faciei und A. temporalis superficialis versorgt. Der M. obliquus dorsalis wird vom N. trochlearis, der M. rectus lateralis und die laterale Abteilung des M. retractor bulbi vom N. abducens, alle anderen in der Orbita gelegenen Muskeln vom N. oculomotorius und die äußeren Augenmuskeln vom N. facialis versorgt.

B. Der Augapfel, Bulbus oculi[1]).

Der Augapfel, *Bulbus*, ist ein kugeliges Organ, das in der Augenhöhle liegt, von Fett, Drüsen, Gefäßen, Nerven und Muskeln umgeben ist und durch die letzteren leicht in den verschiedensten Richtungen bewegt und gedreht werden kann (s. oben).

Hirnwärts vom Bulbus befindet sich der ziemlich große retrobulbäre Raum, der gegen das For. opticum spitz zuläuft und Gefäße, Muskeln, Nerven und Fett enthält.

[1]) Bei der Beschreibung des Augapfels und seiner akzessorischen Teile sollen die Benennungen vorn (lidseitig) und hinten (hirnseitig) die Richtung nach dem vorderen und hinteren Pole des Augapfels angeben. Da das Auge des Menschen vorn, das der Haustiere mehr seitlich am Kopfe liegt, so ist der vordere (lidseitige) Pol, der dem Scheitel der Cornea entspricht, beim Menschen nach vorn, bei den Haustieren nach vorn und lateral und der hintere (hirnseitige) Pol entgegengesetzt gerichtet. Die Bezeichnungen außen und innen beziehen sich auf den Augapfel als Hohlorgan; „innen" heißt also gegen das Innere des Augapfels.

Durch den N. opticus (Abb. 1206 10), der sich zum Augapfel wie der Stiel zur Frucht verhält, steht der Bulbus mit dem Gehirn in Verbindung. Während des Lebens ist der Augapfel prall und ändert durch die Wirkung seiner kontraktilen Gebilde nur unbedeutend seine Form; längere Zeit nach dem Tode wird er schlaff und fällt m. o. w. zusammen. Am Augapfel unterscheidet man wie an jeder Kugel 2 Pole, und zwar einen vorderen (lidseitigen) und einen hinteren (optikus-, hirnseitigen) Pol, ferner den Äquator, die Meridiane und die Augenachse. Der Sehnerv durchbohrt ventrolateral vom hinteren Pole, also lateral vom vertikalen und ventral vom horizontalen Meridian, den Bulbus.

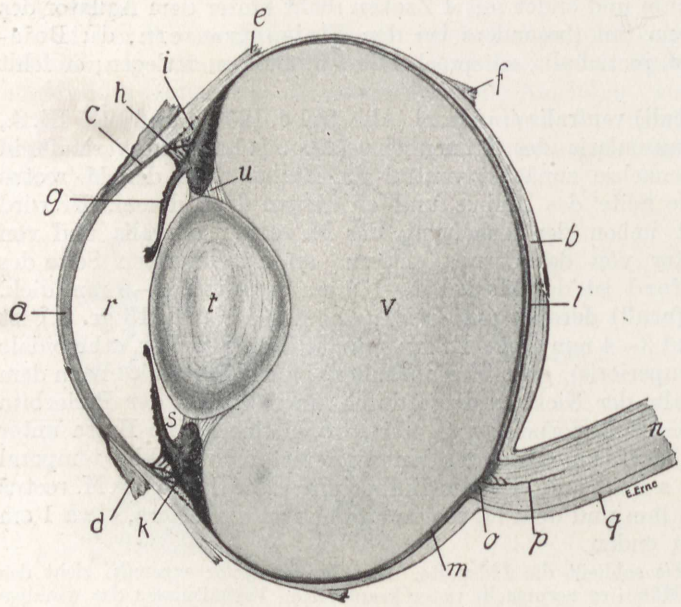

Abb. 1217.

Abb. 1217. Senkrechter Schnitt durch den rechten Bulbus des Pferdes.
1½fache Vergrößerung; der Sinus venosus sclerae wurde schematisch eingezeichnet (Zietzschmann). a Cornea; b Sclera; c Grenze zwischen Cornea und Sclera; d Conjunctiva bulbi mit Pigment im Epithel an der Grenze zur Cornea; e Sehne des M. rectus bulbi dorsalis; f Ende des M. retractor bulbi; g Iris mit Traubenkorn; h Irisfortsätze mit den Spatia anguli iridis (Fontana); i Grenzring; zwischen ihm und der Sclera die schematisch eingezeichneten Durchschnitte durch den Plexus venosus sclerae (Schlemm); k Ziliarkörper; l Chorioidea; m Retina; n Sehnerv; o Papilla nervi optici; p A. centralis nervi optici; q Sehnervenhüllen; r vordere und s hintere Augenkammer; t Linse; u Zonula ciliaris mit Spatia zonularia (Petit); v Glaskörper.

Der Augapfel gleicht in seinem größeren hinteren Abschnitte m. o. w. einer Halbkugel. Die vordere Hälfte besitzt an der Grenze zum hinteren Abschnitt eine ringförmige, seichte Einsenkung, *Sulcus sclerae,* von der aus der vorderste Abschnitt des Augapfels als Kugelsegment mit kleinerem Krümmungsradius, also stärker gewölbt, hervorragt (Abb. 1206 u. 1217). Den größten Durchmesser zeigt der Bulbus in der Richtung von einem Augenwinkel zum anderen, den geringsten in der vom lidseitigen (vorderen) zum hirnseitigen (hinteren) Pole, so daß er in dieser Richtung etwas zusammengedrückt erscheint, besonders beim Pferde. Er besteht aus 3 konzentrisch umeinander liegenden Häuten, der äußeren (fibrösen), der mittleren (Gefäß-) und der inneren (Nerven-) Haut, und dem von diesen Häuten eingeschlossenen Inhalte (Linse, Glaskörper, Kammerwasser usw.).

Die Größe des Augapfels im Verhältnis zum Körpergewicht schwankt nach der Tierart; die Katze hat das relativ größte Auge, dann folgen Hund, Schaf, Kalb, Pferd, Mensch, Kuh, Schwein, Ochse.

1. Die äußere Augenhaut, Tunica fibrosa oculi.

An der äußeren Augenhaut unterscheidet man die hintere, undurchsichtige Sclera und die vordere (lidseitige), durchsichtige Cornea. Die äußere Grenze zwischen beiden gibt der Sulcus sclerae (s. oben) an.

a) Die undurchsichtige Hornhaut, *Sclera* (Abb. 1217 b), umgibt den Augapfel zu etwa 4 Fünfteln als feste Schutzhülle; sie setzt sich nach vorn in die Cornea (s. S. 919) und an der Eintrittsstelle des Sehnerven in dessen Durascheide fort. Sie ist eine feste, blutarme, fibröse Haut, deren Farbe bei größerer Stärke im allgemeinen weiß und nur an dünneren Stellen (und bei jugendlichen Individuen) bläulich erscheint, weil dann die unter der Sclera liegende Lamina fusca (s. S. 919) durch die Sclera hindurchschimmert. Bei Mensch, Pferd, Schwein und Hund erscheint sie im allgemeinen nur am Äquator, bei den Wiederkäuern aber fast durchgängig bläulich.

An ihrer gewölbten äußeren Fläche inserieren sich die Augapfelmuskeln; die Endteile der Mm. recti bulbi ebenso wie der korneaseitige freie Teil der Sclera werden von der Conjunctiva sclerae überzogen. Die konkave innere Fläche der Sclera liegt der Chorioidea dicht an, deren äußerste Schicht ein zartes, braunschwarzes Häutchen, *Lamina suprachorioidea* s. *Lamina fusca sclerae* (Abb. 1220 2), bildet, das leicht als besondere Membran darstellbar ist und bei Wegnahme der Chorioidea meist an der Sclera haftet. Etwas lateral und ventral vom hirnseitigen Pole des Augapfels wird die Sclera von den Bündeln des N. opticus (Abb. 1217 n) durchbohrt; es entsteht so eine durchlöcherte Partie, die *Lamina cribrosa sclerae*; sie wird sichtbar, wenn die Faserbündel des kurz abgeschnittenen Sehnerven (durch Mazeration oder Ausdrücken) entfernt sind.

Vorn gehen die Bündel der undurchsichtigen Sclera unmittelbar in die Bündel der durchsichtigen Cornea über; diese Umwandlung erfolgt beim Menschen an der Außen- und Innenfläche der Sclera etwas weiter vorn als in der Mitte (zwischen beiden Flächen), so daß die Sclera gewissermaßen eine Rinne, den Hornhautfalz, *Rima cornealis sclerae,* zur Aufnahme des Randes der Hornhaut, des *Limbus corneae,* bildet. Bei den Tieren fehlt die innere Lippe des Falzes; die Rima cornealis entspricht infolgedessen der inneren Grenzlinie zwischen Sclera und Cornea (Abb. 1217 c). Nahe der Rima cornealis liegt zwischen der Sclera und dem Grenzring (S. 922) dicht innen an der Sclera kranzförmig ein Geflecht von Venen, *Plexus (Sinus N.) venosus sclerae* (der Schlemmsche Kanal des Menschen) (Abb. 1217 i u. 1229 u). Außerdem wird die Sclera noch von kleineren Gefäßen und Nerven durchbohrt. Ist die Cornea entfernt, dann hat die Sclera vorn eine große Öffnung, deren Rand dem Sulcus sclerae (s. S. 918) des unversehrten Augapfels entspricht. Diese Öffnung ist bei den Fleischfressern rund, bei Pferd, Wiederkäuern, Schwein und Mensch hingegen queroval (Abb. 1220 bei 7). Dies kommt daher, daß bei ihnen dorsal und ventral die Sclera über die Cornea weiter übergreift als seitlich. Die Stärke der Sclera ist verschieden; am schwächsten ist sie in der Äquatorialebene, während sie nach den Polen zu an Stärke zunimmt. Die korneaseitige Verdickung heißt Sklerawulst.

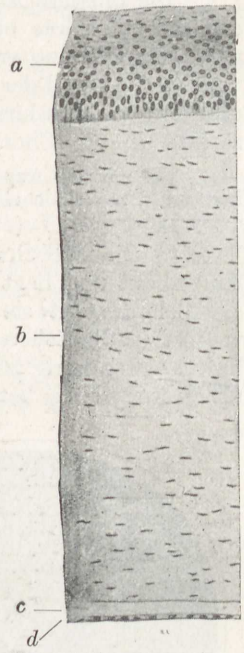

Abb. 1218. Querschnitt durch die Cornea (Zietzschmann). a Epithelium corneae; b Substantia propria; c Lamina elastica int.; d Endothelium camerae anterioris.

Bau. Die Sclera besteht aus festem Bindegewebe, das elastische Netze enthält und dessen dicht gelagerte Faserbündel im wesentlichen meridional und äquatorial verlaufen. Oberflächlich sind die meridionalen, in der Tiefe die äquatorialen Fasern vorherrschend; die äußeren Schichten sind lockerer, die inneren fester gebaut. Ihre Faserbündel gehen in die der Eigenschicht der Cornea über, indem die Gewebselemente sich beim Übergang in anderer Art ordnen (s. oben). Die Sclera ist von Fettmassen und Muskeln umgeben und nahe der Cornea von der Conjunctiva sclerae überzogen.

b) Die durchsichtige Hornhaut, *Cornea* (Abb. 971 g′ u. 1217 a), ist homogen und durchsichtig für Lichtstrahlen, die durch sie konvergierend gebrochen werden. Sie erscheint von hinten gesehen bei allen Tieren fast rund, von vorn gesehen hingegen nur beim Hunde fast rund, während sie bei dem Pferde, den Wiederkäuern, dem Schwein und dem Menschen ein querliegendes Oval (s. oben) darstellt, dessen breiteres Ende dem medialen Augenwinkel zugekehrt ist. Die Cornea bildet einen Kugelabschnitt, dessen Krümmung stärker ist als die der Sclera. Sie ist in ihrem mittleren Teile, dem *Vertex corneae,* ein wenig dünner als peripher.

Bau. An der Cornea unterscheidet man 5 Schichten: 1. das *Epithelium corneae* (Abb. 1218 a), ein mehrschichtiges Plattenepithel, das das Epithel der Conjunctiva corneae (s. S. 913) darstellt und sich nach dem Tode der Tiere trübt und dann leicht abzulösen ist; 2. die glashelle, homogene *Lamina elastica ext.;* sie ist bei den Haustieren nur undeutlich, da sie sich innig mit der Eigenschicht verbindet, als deren Verdichtungszone sie aufzufassen ist; sie wäre daher besser als äußere Grenzschicht zu bezeichnen; 3. die *Substantia propria* (b); sie besteht aus schichtweise übereinander liegenden, durch Verbindungsbündel vereinigten Bindegewebslamellen, zwischen denen die Hornhautzellen liegen (s. de Lieto-Vollaro [558]); 4. die *Lamina elastica int.* (c); sie ist ein wasserhelles, glänzendes, scharf abgegrenztes elastisches Häutchen, das sich am mazerierten Auge als selbständige Membran ablösen läßt; 5. das *Endothelium camerae anterioris* (d), eine Lage platter Endothelzellen an der Facies interna der Cornea, die am Iriswinkel (s. S. 922) in das Irisendothel übergeht; es bildet mit der Lamina elastica int. die Descemetsche Haut. Die Hornhaut ist frei von Blutgefäßen; nur am Hornhautrande finden sich feine Schlingen von Kapillaren, die diesen beim Pferde nur wenig, weit mehr dagegen bei den Wiederkäuern überschreiten. Die Nerven stammen von den Ziliarnerven und

dringen vom kornealen Rande der Sclera, wo sie einen Ringplexus bilden, in die Hornhaut bis in das geschichtete Epithel ein. Ein Lymphgefäßsystem ist nicht vorhanden, wohl aber ein Saftlückensystem.

2. Die mittlere Augenhaut, Gefäßhaut, Tunica vasculosa oculi.

Die mittlere Augenhaut liegt im wesentlichen zwischen Sclera und Retina. In Höhe des Sulcus sclerae biegt sie steil gegen die Augenachse ab und bildet eine in ihrer Mitte mit einer Öffnung versehene kontraktile Scheidewand, die *Iris*, die sich wie ein Vorhang vor den Randteil der Linse legt und das Innere des Augapfels in eine kleinere korneaseitige und eine größere hirnseitige Abteilung scheidet. Der übrige Teil der mittleren Augenhaut zerfällt in die Chorioidea und das Corpus ciliare.

Die mittlere Augenhaut wurde früher Traubenhaut, *Tunica uvea*, genannt wegen der Ähnlichkeit mit der Schale einer dunklen Weinbeere, an der der Stengelansatz der Sehnerveneintrittsstelle entspricht.

a) Die Aderhaut, *Chorioidea* (Abb. 1217 l), ist die größte Abteilung der mittleren Augenhaut und liegt als dünne, dunkelbraune Membran zwischen Sclera und Retina. Mit der Sclera steht sie am Hornhautfalz, an der Durchtrittsstelle des N. opticus und da, wo Gefäße die Sclera durchbohren, in besonders fester Verbindung. Mit ihrer inneren Fläche haftet sie so innig am Stratum pigmenti retinae (Tapetum nigrum), daß man dieses früher als zu ihr gehörig betrachtete. Nach Entfernung dieser Pigmentschicht zeigt die Chorioidea bei Pferd, Wiederkäuern und Fleischfressern an einer halbkreisförmigen oder dreieckigen Stelle ihrer inneren Fläche dorsal von der Durchtrittsstelle des Sehnerven einen eigentümlich schillernden, lebhaft metallischen Glanz, der beim Pferd aus einem Bläulichgrün in ein Azurblau, beim Rind aus einem glänzenden Grün in ein tieferes Blau, beim Hund aus einem Goldgelb in Blau oder Weiß übergeht und einen Teil der Chorioidea fast bis zum Corpus ciliare einnimmt. Diesen schillernden Teil nennt man *Tapetum chorioideae* (s. unten); er fehlt dem Menschen und Schweine.

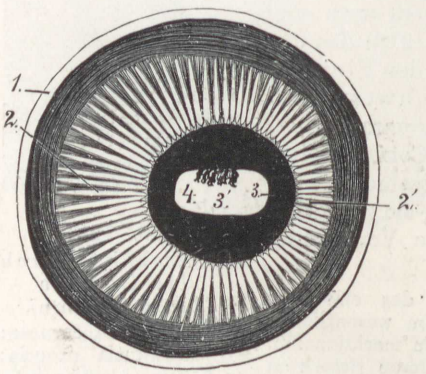

Abb. 1219. Vordere Hälfte des linken Auges vom Pferde; von hinten gesehen (Linse und Glaskörper sind entfernt).
1 Durchschnittsfläche der Sclera; 2 Corpus ciliare (die Ziliarfortsätze der nasalen Zirkumferenz bei 2′ sind kürzer); 3 Pigmentschicht der Iris; 3′ Traubenkörner; 4 Pupille.

Bau. Die Chorioidea besteht aus einer bindegewebigen Grundlage, vielen Gefäßen und zahlreichen Pigmentzellen. Man unterscheidet an ihr folgende Schichten:

1. die *Lamina suprachorioidea (Lamina fusca sclerae,* S. 919); sie besteht aus pigmentiertem Bindegewebe, das ein den perichorioidealen Lymphraum, *Spatium perichorioideale,* durchsetzendes Maschenwerk bildet; 2. die *Lamina vasculosa;* sie enthält in einer aus pigmentiertem Bindegewebe bestehenden Grundlage ein dichtes Geflecht größerer, geschlängelt verlaufender Arterien, die sich von außen nach innen verzweigen, und Venen, die von innen nach außen strahlenförmig zu 5—6 Stämmen, den *Vv. vorticosae* (Abb. 1220 9), zusammentreten und bei den Tieren am Ansatze des M. retractor bulbi die Sclera durchbohren; 3. die beim Menschen und beim Schweine sehr dünne, aus elastischen Fasernetzen bestehende Grenzschicht, an deren Stelle bei den Wiederkäuern und dem Pferd eine Lage sich überkreuzender und durchflechtender feiner Fasern, das *Tapetum fibrosum,* und bei den Fleischfressern mehrere Lagen aneinander gekitteter 5—6eckiger Zellen, das *Tapetum cellulosum* (s. S. 936), sich findet; 4. die *Lamina choriocapillaris;* sie stellt ein engmaschiges Kapillarnetz dar, das in einer homogenen, pigmentfreien Grundsubstanz liegt; 5. die *Lamina basalis;* sie ist eine dünne, pigmentfreie, feinfaserige, scheinbar homogene elastische Membran. An ihr liegt eine zur Retina gehörige Schicht Pigmentepithel, *Stratum pigmenti retinae,* das sich auf die Innenseite des Corpus ciliare und der Iris als *Stratum pigmenti corporis ciliaris et iridis* fortsetzt.

b) Der Faltenkranz, *Corpus ciliare* (Abb. 1217 k), hat das Aussehen einer regelmäßig gefalteten Krause und umgibt die Linse wie ein Rahmen ein Bild, bleibt dabei aber mit seinem freien Rande etwa ½ oder ¼ mm vom Linsenrand entfernt. Das Corpus ciliare geht ein wenig hirnseitig vom Hornhautfalz an der Grenze der Chorioidea zur Iris aus der Chorioidea hervor, biegt nach der Linse um und umfaßt diese. Man unterscheidet an ihm 1. den ohne scharfe Grenze aus der Chorioidea hervorgehenden, fast noch glatten Ursprungsteil, *Orbiculus ciliaris,* 2. die kornea- bzw. skleraseitige Grundplatte des Corpus ciliare,

die den platten *M. ciliaris* (s. unten) als Akkommodationsmuskel enthält und in die Iris sich fortsetzt, und 3. die linsen- bzw. glaskörperseitige *Corona ciliaris;* diese besteht aus radiär zur Linse gestellten und der Grundplatte aufsitzenden faltenartigen Vorsprüngen, den Ziliarfortsätzen.

Die Corona ciliaris übersieht man am besten an einem im Äquator durchschnittenen Augapfel, aus dem der Glaskörper entfernt ist (Abb. 1219 2). Der M. ciliaris wird sichtbar, wenn man die Cornea und den korneaseitigen Teil der Sclera abtrennt (Abb. 1220 7); seine Dickenverhältnisse lassen sich an meridionalen Schnitten übersehen.

Die Ziliarfortsätze, *Processus ciliares* (Abb. 1219 2, 2′ u. 1224), sind radiär zur Linse gestellte Falten mit abgerundeten Enden, zwischen denen sich enge Schluchten (Ziliartäler) befinden. Ihr dem Glaskörper zugekehrter freier Rand wird als First und ihr der Grundplatte aufsitzender Teil als Wurzel bezeichnet.

Die Zahl der größeren Ziliarfortsätze beträgt bei den Haustieren 70—80 (Hund) oder sogar über 100 (Pferd, Wiederkäuer, Schwein); sie fangen an ihrem peripheren Ende als feinste Fältchen am Orbiculus schmal und niedrig an und werden nach ihrem der Linse zugekehrten Ende hin allmählich höher und breiter (dicker). Mit ihren zentralen Enden begrenzen sie eine große, runde Öffnung, in der die Linse derart liegt, daß ihr äquatorialer Rand vom Corpus ciliare umgeben und an dieses durch die *Zonula ciliaris* (Zinni) (Abb. 1206 4, 1217 u u. 1224) befestigt ist (s. S. 925). Die Ziliarfortsätze bestehen aus blutgefäßreichem fibrillären Bindegewebe und der inneren Glashaut, einer Fortsetzung der Lamina basalis der Chorioidea. Die Lamina choriocapillaris fehlt hier.

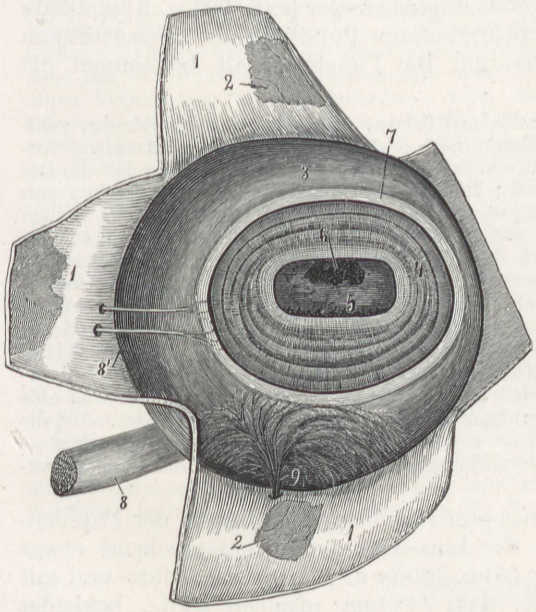

Abb. 1220. Augapfel des Pferdes (die Tunica fibrosa (1) ist auf- und mehrfach meridional durchgeschnitten und zurückgeschlagen).
1, 1, 1 Sclera; 2, 2 an der Sclera haftengebliebene Lamina fusca; 3 Chorioidea; 4 Iris; 5 Pupille; 6 Traubenkörner; 7 M. ciliaris; 8 N. opticus; 8′ Nn. ciliares; 9 Vv. vorticosae.

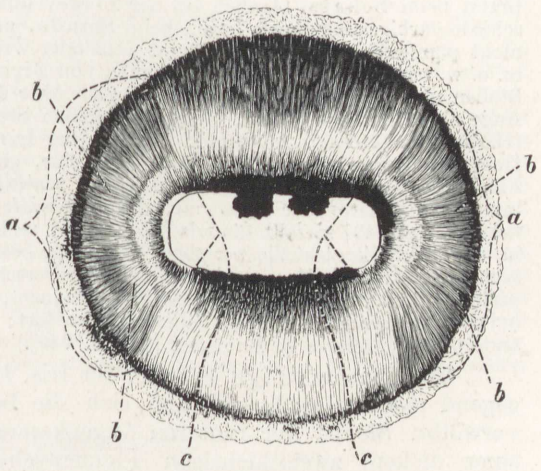

Abb. 1221. Iris des Pferdes; von hinten gesehen, etwas vergrößert (Eversbusch).
a, a sog. akzessorische Sphinkterinsertion; b, b, b, b Pigmentstreifen, welche die Faserzüge der Iris voneinander scheiden; c, c Punkte, in denen die Verlängerungen der Fasern zusammenstoßen würden.

Die Grenzlinie zwischen der Chorioidea und dem Corpus ciliare ist beim Menschen gezackt und heißt deshalb gezackter Rand, *Ora serrata;* bei den Haustieren beschreibt der Übergangsrand aber eine fast gerade Kreislinie.

Der M. ciliaris (Abb. 1220 7) liegt in der Grundplatte des Ziliarkörpers und besteht aus glatten Muskelfasern, die den gefalteten Teil in Form eines weißgrauen, ringförmigen Streifens korneaseitig (von außen) bedecken.

Der *M. ciliaris* zeigt auf meridionalen Schnitten bei Hund und Katze, bei denen er gut ausgebildet ist, eine dreieckige Form; bei den übrigen Tieren ist er platt und schwächer (besonders bei den Einhufern). Seine Fasern entspringen in der Gegend des Plexus venosus sclerae an dem bei den Tieren nur sehr schwachen Sklerawulst, am Iriswinkel und an der Basis der Iris und verlaufen außen zum größten Teil in meridionaler Richtung als *Fibrae meridionales* bis in das Gebiet des Orbiculus ciliaris und innen zum Teil radiär nach der Innenfläche des M. ciliaris zu, *Fibrae radiales,* und zum Teil zirkulär (konzentrisch zum Linsenäquator), *Fibrae circulares.* Die meridionalen und radiären Faserbündel bilden den *M. tensor chorioideae,* die zirkulären Bündel den Müllerschen Ringmuskel. Beim Menschen

sind alle 3 Verlaufsrichtungen vorhanden. Bei Pferd, Schaf und Ziege fehlen die radiären Bündel, beim Schaf außerdem auch die zirkulären (Schildwächter [812]). Die zirkulären Fasern sind beim Pferde, das den schwächsten Ziliarmuskel besitzt, auf das mediale Drittel des Muskels beschränkt, bei Schwein, Hund und Katze dagegen im ganzen Umkreise vorhanden.

Das im wesentlichen für den Ziliarmuskel bestimmte Nervengeflecht besitzt zahlreiche Ganglien *(Plexus gangliosus ciliaris)*. Die innere Fläche des Ziliarkörpers ist von der *Pars ciliaris retinae* überzogen, deren dem Ziliarkörper zugekehrte äußere Schicht aus Pigmentepithel, der direkten Fortsetzung des Pigmentepithels der Retina, besteht.

Das Corpus ciliare bildet mit der Zonula ciliaris den Aufhängeapparat für die Linse, deren Wölbungs- (Krümmungs-) Grad wesentlich von dem Spannungszustande der Zonula ciliaris in Verbindung mit den elastischen Kräften der Linse abhängt.

c) Die Regenbogenhaut, *Iris* (Abb. 1206 5, 1217 g), ist die Fortsetzung der Grundplatte des Corpus ciliare und stellt den sehr kontraktilen vorderen Teil der mittleren Augenhaut dar, der sich in Form einer mit einer zentralen Öffnung, der Pupille, *Pupilla,* versehenen elliptischen Scheibe vor die Linse legt und sich zur Cornea wie das Zifferblatt der Uhr zum Uhrglase verhält. Man unterscheidet an ihr eine kornea- und eine linsenseitige Fläche, einen mit der Chorioidea in Verbindung stehenden peripheren oder Ziliarrand und einen die Pupille begrenzenden Pupillarrand. Die korneaseitige Fläche, *Facies anterior,* ist der zwischen Cornea und Iris gelegenen vorderen Augenkammer (s. S. 925 u. Abb. 1206 6 u. 1217 r) zugewandt; sie ist uneben und mit mehreren zum Pupillarrande konzentrischen ovalen, dunklen Ringen versehen; ihre Farbe und ihr Pigmentgehalt bestimmen die Augenfarbe.

Sie ist i. d. R. gelblichbraun oder braunschwarz beim Pferde, dunkelbraun beim Rinde, gelbbraun beim Schafe, bläulich bei der Ziege, dunkelgraubraun oder braungelb beim Schweine, verschiedenfarbig, aber meist braun beim Hunde, grüngelb bei der Katze. Ausnahmsweise ist die Iris nicht pigmentiert, sondern erscheint weiß oder weißlich; finden sich in der braunen Iris Flecken von m. o. w. reinem Weiß, dann spricht man von Birkaugen (Pferd, Schwein, Hund); werden die weißen Stellen umfangreicher oder dehnen sie sich über die ganze Iris aus, dann bezeichnet man ein solches Auge als Glasauge (Pferd, Hund); in weißen Stellen der Iris fehlen die pigmentierten Stromazellen (Hübscher [402 a]). An beiden Flächen der Iris bemerkt man viele feine Fältchen, *Plicae iridis.* Dem Pupillarrande parallel verläuft eine feine, gezackte Grenzlinie (s. S. 923), welche die korneale Fläche der Iris in die schmale und glatte zentrale oder Pupillarzone, *Annulus iridis minor,* und die breitere periphere oder Ziliarzone, *Annulus iridis major,* scheidet. Nach den Untersuchungen Richters [748 u. 749] zerfällt die Iris beim Schaf und Pferd — also bei Tieren mit querovaler Pupille — in eine nicht kontraktile periphere Zone, die besonders nasal und temporal ausgebildet ist, und eine kontraktile zentrale Zone, welche die Gewebsverschiebungen bei Miosis und Mydriasis erleidet. Auf die periphere Zone, Richters Außen- oder Scheiniris, setzen sich — aber auch nur nasal und temporal — bei den genannten Tieren die Ziliarfortsätze fort; diese Zone hat keinen Anteil bei der Pupillenveränderung. (Näheres s. Richter [748 u. 749].)

Die linsenseitige Fläche der Iris, *Facies posterior,* liegt der Linse in der Pupillengegend meist so dicht an, daß sich die Iris der Linsenkrümmung entsprechend etwas vorwölbt. Sie ist der hinteren Augenkammer (Abb. 1206 7 u. 1217 s) zugekehrt und mit einer dicken, zweischichtigen Pigmentschicht, dem *Stratum pigmenti iridis,* bekleidet (Abb. 1221) (s. S. 923).

Der Ziliarrand, *Margo ciliaris,* ist mit der Sclera in der Nähe des Hornhautfalzes durch die Irisfortsätze (s. unten) verbunden (Näheres s. Fritz [272]) und stößt direkt an die Grundplatte des Ziliarkörpers.

Die Stelle, an welcher Ziliarrand der Iris (Iriswurzel), Ziliarkörper, Cornea und Sclera zusammenstoßen, bezeichnet man als Iriswinkel. Hier springen das Endothelhäutchen und die Lamina elastica int. der Cornea in feinen Fältchen oder Bälkchen auf die korneaseitige Fläche der Iris über und bekleiden sie. Außerdem lösen sich von der Iris Bindegewebsbündel ab, die Irisfortsätze, die im Bogen nach der Sclera ziehen, sich an diese anheften und dabei mit den oben erwähnten Bälkchen verschmelzen, die von der Cornea ausgehen. Es entsteht so ein zirkulär angeordnetes System von epithelbekleideten Bälkchen, die in ihrer Gesamtheit das *Lig. pectinatum iridis* darstellen. Es ist eine bandartige Masse in Form eines prismatischen Faserringes, dessen korneaseitiger Teil ein großmaschiges, schwammähnliches Balkenwerk bildet. Die Maschenräume stellen mit Endothel ausgekleidete Lymphräume, *Spatia anguli iridis,* dar, die untereinander und mit der vorderen Augenkammer in Verbindung stehen und früher als Fontanasche Räume bezeichnet wurden. Nach der Sclera hin werden die Maschen feiner und bilden ein zirkulär verlaufendes zartes, aber sehr elastisches Gewebe, das zwischen den Spatia anguli iridis und dem Plexus venosus sclerae liegt und Grenzring heißt.

Der Pupillarrand, *Margo pupillaris,* begrenzt die Pupille, deren Form nach Tierart und Lichtstärke verschieden ist. Bei mäßigem Licht erscheint die Pupille des Menschen und Hundes als runde, bei Pferd, Wiederkäuern und Schwein als querovale Öffnung und bei der Katze als senkrechter Spalt von mittlerer Weite. Bei intensivem Licht wird

sie durch die Kontraktion des M. sphincter pupillae (s. unten) je nach der Tierart zu einem queren oder senkrechten engen Schlitz oder zu einer engen, rundlichen Öffnung (von Stecknadelkopfgröße). Bei geringem Licht (im Dunkeln) erweitert sich die Pupille infolge Erschlaffung des Sphincter und Kontraktion des M. dilatator pupillae (s. unten) derart, daß die Iris sehr schmal erscheint, und die Pupille bei allen Tieren nahezu kreisförmig wird (Näheres s. Richter [749]). Am oberen Rande der Pupille finden sich bei dem Pferd und den Wiederkäuern schwarzbraune, knötchenartige, gestielte Gebilde, die Traubenkörner, *Granula iridis* (Abb. 1217 g u. 1220 6), die beim Pferde besonders deutlich und groß sind; am unteren Pupillarrande finden sich ebenfalls Traubenkörner, die aber bei Pferd und Rind wesentlich kleiner sind als am oberen; beim Schaf und besonders bei der Ziege sind sie auch am unteren Lide groß. Die Traubenkörner von Schaf und Ziege sind großblasige, die von Pferd und Rind nur zum Teil hohle, im übrigen mehr solide Gebilde. Sie stellen Wucherungen der Pars iridica retinae dar (s. unten), sind also epitheliale Bildungen (Lange [526] und Zietzschmann [1037]).

Bau. Die Iris besteht, in Richtung von der vorderen nach der hinteren Augenkammer, aus 1. der Endothelschicht, 2. dem an Gefäßen und Pigmentzellen reichen Irisstroma, 3. der Membrana dilatatrix pupillae und 4. der Pigmentepithelzellschicht. Die Endothelschicht geht am Iriswinkel in das Endothelium camerae anterioris der Cornea (s. S. 919) über. Das Irisstroma bildet die Hauptschicht der Iris; es gliedert sich in eine verdichtete Zone an seiner Vorderfläche, äußere Grenzschicht, und die Gefäßschicht, die die Gefäße und Nerven sowie in der Pupillarzone den M. sphincter pupillae enthält. Die Gefäße sind radiär angeordnet; sie bilden am Ziliarrand einen Gefäßkranz, *Circulus arteriosus iridis major,* und treten nahe der Pupille zum *Circulus arteriosus iridis minor* zusammen, der die Grundlage für die den *Annulus iridis major* und *minor* scheidende Grenzlinie bildet (s. S. 922). Die Gefäßkränze sind bei Pferd, Kalb, Schaf, Ziege und Katze mit bloßem Auge zu sehen. Die den *M. sphincter pupillae* bildenden glatten Muskelfasern verlaufen im wesentlichen zirkulär zur Pupille, einige radiär verlaufende Fasern gehen in die Membrana dilatatrix über. Die *Membrana dilatatrix pupillae* besteht aus radiär angeordneten glatten Muskelfasern, die in ihrer Gesamtheit den *M. dilatator pupillae* darstellen; ihr hinterer (innerer) kernhaltiger Teil ist pigmentiert und täuscht eine äußere Pigmentzellage vor; der unpigmentierte vordere Abschnitt heißt auch innere Grenzschicht oder Bruchsche Membran; diese ist am stärksten beim Hunde, schwächer bei Katze, Pferd, Schwein, Schaf und Ziege und am schwächsten beim Rind (Andreae [20], Klinge [466] und Richter [748 u. 749]). Die starke innere Lage von Pigmentepithelzellen ist ein Teil der Retina (Pars iridica retinae) und bildet mit dem pigmentierten Teile der Membrana dilatatrix das *Stratum pigmenti iridis.* Endothelschicht und Irisstroma (ohne M. sphincter pupillae) sind mesodermaler Herkunft, die Membrana dilatatrix, der M. sphincter pupillae und die Pars iridica retinae dagegen ektodermaler Herkunft. — Der M. sphincter pupillae wird vom N. oculomotorius, der M. dilatator pupillae dagegen vom N. sympathicus innerviert (starke Erweiterung der Pupille im Affekt usw.). Durch den beschriebenen Muskelapparat der als Blende wirkenden Iris kann die Pupille beliebig erweitert und verengert und so die Menge des einfallenden Lichtes reguliert und können die das Sehen störenden Randstrahlen abgehalten werden.

3. Die innere Augenhaut.

Die innere Augenhaut, Netzhaut, **Retina** (Abb. 1217 m), beginnt an der grauweiß erscheinenden Durchtrittsstelle des N. opticus, der *Papilla nervi optici* s. *Papilla optica.* Die Retina liegt als Netzhaut im engeren Sinne, *Pars optica retinae,* der Chorioidea an und umgibt den Glaskörper bis zum Corpus ciliare. Dieser Teil ist intra vitam eine durchscheinende, leicht rötliche (post mortem weichmarkige, trübe, weißliche), dünne Membran; über ihr Verhältnis zur Chorioidea s. S. 920. Indem sie allmählich ihre nervösen Bestandteile verliert und dünner wird, setzt sie sich als *Pars caeca retinae* auf das Corpus ciliare *(Pars ciliaris retinae)* und die Iris *(Pars iridica retinae)* fort. Der Ziliarteil ist mit dem Ziliarkörper ziemlich fest verbunden, der Iristeil bildet am Pupillarrande die oben erwähnten Granula iridis.

Die Stelle des Sehnerveneintrittes (Abb. 1217 o) ist beim Menschen erhaben und bildet die *Papilla nervi optici* s. **Papilla optica.** Bei den Haustieren (Abb. 1230—1233) ist diese Stelle nur sehr wenig erhaben und bei Pferd, Rind, Schaf und Schwein queroval mit eingezogenem unteren Rand und bei der Katze und der Ziege nahezu kreisrund; beim Hund ist sie meist dreieckig mit abgestumpften Ecken; manchmal ist sie kreisrund oder oval. Zentral ist die Papilla optica beim Menschen kraterförmig, bei der Ziege trichterförmig und bei den Fleischfressern zu einem rundlichen Grübchen vertieft, *Excavatio papillae nervi optici;* bei Rind, Schaf und Schwein ist diese flach schalenförmig, beim Pferde nur ganz seicht und makroskopisch kaum erkennbar.

Bau. Auf der *Pars optica retinae* entsteht das Bild der Objekte, von denen Lichtstrahlen ins Auge fallen. Sie besteht aus einem aus Radiärfasern (Müllerschen Stützzellen [Abb. 1222 11]) aufgebauten Stützgerüst und nervösen Elementen und gliedert sich in die glaskörperseitig (innen) gelegene

Gehirnschicht (Abb. 1222 A) und die nach der Chorioidea zu (außen) gelegene Neuroepithelschicht (B) (sie ist der einzige lichtempfindende Teil des Auges). Die Gehirnschicht (A), die der Leitung der Erregung der Epithelschicht zu den Fasern des N. opticus und damit zum Gehirne dient, besteht aus 1. der inneren Grenzschicht (1), 2. der Nervenfaserschicht (2), 3. der inneren Ganglienzellschicht *(Ganglion nervi optici)* (3), 4. der inneren retikulierten Schicht (4), 5. der äußeren Ganglienzellschicht oder inneren Körnerschicht *(Ganglion retinae)* (5) und 6. der äußeren retikulierten Schicht (6). Die Neuroepithelschicht (B) besteht aus 7. der äußeren Körnerschicht (7), 8. der äußeren Grenzschicht (8), 9. der Schicht der Stäbchen und Zapfen (9) und 10. dem Pigmentepithel (10). Die Stäbchen enthalten im Leben den Sehpurpur, einen außerordentlich lichtempfindlichen roten Farbstoff, der der frischen Netzhaut ihr rötliches Aussehen verleiht. Die *Pars caeca retinae* baut sich im wesentlichen aus pigmentierten Zellen, die lichtunempfindliche *Papilla optica* nur aus marklosen Nervenfasern auf. Die Stelle des deutlichsten Sehens zeigt an der Netzhaut des Menschen eine gelbliche Farbe und heißt *Macula lutea;* sie findet sich 4 mm lateral von der Sehnerven-

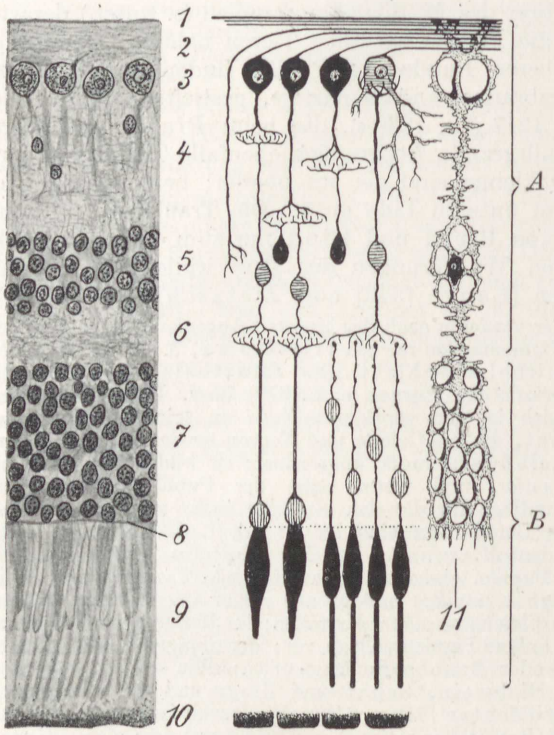

Abb. 1222.

Abb. 1222. Durchschnitt durch die Retina (links) und Schema der Retinaschichten (rechts, nach Greeff umgezeichnet). A Gehirnschicht; B Neuroepithelschicht. 1 innere Grenzschicht; 2 Nervenfaserschicht; 3 innere Ganglienzellschicht; 4 innere retikulierte Schicht; 5 äußere Ganglienzellschicht oder innere Körnerschicht; 6 äußere retikulierte Schicht; 7 äußere Körnerschicht; 8 äußere Grenzschicht; 9 Schicht der Stäbchen und Zapfen; 10 Pigmentepithel; 11 Stützzelle.

papille. Ihr entspricht bei den Tieren nach Zürn [1074] die runde *Area centralis retinae* (Abb. 1223a), die bei den Tieren in wechselnder Entfernung lateral von der Eintrittsstelle des Sehnerven (c) im Augenhintergrunde liegt. Beide dienen dem binokulären Sehen und sind ausgezeichnet durch das Überwiegen der Zapfensehzellen gegenüber den ev. auch fehlenden Stäbchensehzellen. Bei Pferd, Rind und Schwein ist außerdem noch eine streifenförmige *Area centralis retinae* (Abb. 1223 b) vorhanden, die sich dicht über der unteren Tapetumgrenze quer über den Augenhintergrund hinwegzieht und an deren lateralem Ende die runde Area centralis sich findet; sie dient dem monokulären Sehen, ist ausgezeichnet durch eine Vermehrung der Nervenzellen im Ganglion nervi optici und Ganglion retinae und als heller Streifen mit freiem Auge erkennbar. An der Macula lutea des Menschen tritt eine auffällige Reduktion der Gehirnschicht ein, so daß an der inneren Fläche der Netzhaut eine grubige Vertiefung, *Fovea centralis interna,* entsteht. Sie fehlt allen Haustieren. Dagegen kommt bei der Katze und bei scharfsichtigen Hunderassen als leichte Einbuchtung an der Außenfläche der Retina eine *Fovea centralis externa* vor. Der **Sehnerv,** *N. opticus* (Abb. 1217 n), der beim Pferd einen Durchmesser von 5,5, beim Rinde von 5, beim Schafe von 3, beim Schweine von 2,8, bei der Katze von 1,1 und bei mittelgroßen Hunden von 2 mm hat, enthält parallele Bündel markhaltiger Nervenfasern, die in der Lamina cribrosa marklos werden. Der Nerv wird von der Dura-, Arachnoidea- und Piascheide, den *Vaginae nervi optici,* umfaßt, deren Lymphräume, *Spatia intervaginalia,* mit den entsprechenden Räumen des Gehirns in Verbindung stehen. Von der Piascheide gehen Bindegewebszüge in den Nerven, die ihn in Bündel zerlegen; die Bündel durchbohren die äußere und mittlere Augenhaut gesondert und veranlassen dadurch das

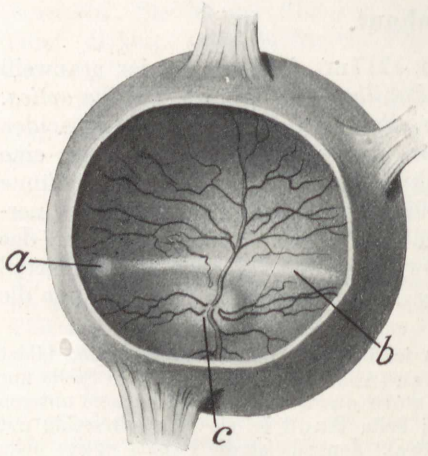

Abb. 1223. Hintergrund des rechten Auges vom Rinde (nach Zürn [1074]). a runde, b streifenförmige Area centralis retinae; c Papilla nervi optici mit eintretenden Retinagefäßen.

Zustandekommen der Lamina cribrosa sclerae. In der Achse des Sehnerven liegen beim Menschen die *A.* und *V. centralis retinae* (s. *nervi optici*), die sich bei den Haustieren sehr verschieden verhalten (s. S. 927).

4. Die Augenkammern, Camerae oculi.

Als vordere Augenkammer, *Camera oculi anterior* (Abb. 1206 6 u. 1217 r), wird der Raum zwischen Cornea einerseits und Iris und dem in die Pupille ragenden Abschnitt der Linse andrerseits bezeichnet. Der zwischen Iris, Linse, Zonula ciliaris und einem Teile des Corpus ciliare befindliche spaltförmige Raum heißt hintere Augenkammer, *Camera oculi posterior* (Abb. 1206 7, 1217 s). Beide Augenkammern dienen als Lymphräume, stehen mit den Lymphbahnen des Auges und am Pupillarrande der Iris miteinander in Verbindung und enthalten das wasserklare, seröse Kammerwasser, *Humor aqueus.*

5. Der Glaskörper, Corpus vitreum.

Der Glaskörper (Abb. 1217 v) füllt den hirnseitig von Linse und Ziliarkörper liegenden und von der Retina und der Linse umgebenen Raum aus. Er hat daher, wie der gefrorene oder fixierte Augapfel zeigt, im wesentlichen die Gestalt einer Kugel, die korneaseitig platt und mit einer runden Vertiefung, der Linsengrube, *Impressio lenticularis,* versehen ist; in sie senkt sich die vitreale Fläche der Linse ein.

Bau. Der Glaskörper ist farblos, klar, durchsichtig und gelatinös; beim Anstechen zerfließt er nicht sofort, sondern läßt erst nach und nach die in ihm reichlich enthaltene Glaskörperflüssigkeit, *Humor vitreus,* aus dem zartfaserigen *Stroma vitreum* ausfließen. Der Glaskörper ist von einer Glashaut, *Membrana hyaloidea,* umgeben und wird in der Achse von einem Kanal, *Canalis* s. *Tractus hyaloideus,* durchzogen, der beim erwachsenen Rinde 2 mm weit ist; dieser hat eine durch Verdichtung von Glaskörpergewebe gebildete Wand und schließt beim Embryo die A. hyaloidea ein, die später zurückgebildet wird; im übrigen ist er von locker gebauter Glaskörpersubstanz ausgefüllt; über seine Entwicklung und sein Verhalten sind die Ansichten jedoch sehr geteilt; er sowie auch die Membrana hyaloidea werden sogar von manchen Autoren geleugnet. (Schaaff [791], Stilling [904], v. Szent-Györgyi [935], Mawas u. Magitot [609], Carlini [152], Vogt [991 a].) Nach Baurmann [67 a] stellt sich der normale Glaskörper als eine makroskopisch und mikroskopisch homogene, kernlose Gallerte dar und ist ein Zellprodukt, aber kein Zellgewebe. Die Fasern des Glaskörper-Stromas sind Fällungsstrukturen, die den bei Fällung kolloider Lösung entstehenden Strukturen entsprechen.

6. Die Linse, Lens crystallina.

Die Linse (Abb. 1206 8 u. 1217 t) ist ein farbloser, festweicher, durchsichtiger Körper, der zwischen Iris und Glaskörper liegt. Ihre korneale Fläche, *Facies anterior,* liegt unmittelbar hinter der Pupille und der Iris und wird vom Augenkammerwasser bespült; je nach der Wölbung dieser Fläche und dem Öffnungsgrade der Pupille ragt die Linse m. o. w. weit in die vordere Augenkammer hinein. Die vitreale Fläche, *Facies posterior,* ist in die Linsengrube des Glaskörpers eingelassen. Die Krümmung der Facies anterior ist (mit Ausnahme der Fleischfresser) weniger stark als die der Facies posterior; die Scheitelpunkte beider Linsenflächen stellen die Linsenpole dar, die durch die Linsenachse, *Axis lentis,* verbunden werden. Die beiden gewölbten Flächen stoßen in einem kreisrunden, stumpfen Rande, dem Linsenäquator, zusammen; dieser ist vom Corpus ciliare derart umgeben, daß die Linse von den Ziliarfortsätzen nicht unmittelbar erreicht wird, sondern an diesen mittels eines aus Fäden bestehenden eigenen Befestigungsapparates (s. unten) gleichsam aufgehängt ist.

Die Katze besitzt die relativ größte Linse, dann folgen Hund, Wiederkäuer, Pferd und Schwein. Im allgemeinen ist die Linse größer als die vordere Augenkammer; nur bei Mensch und Katze ist dies nicht der Fall, weil bei ihnen die vordere Augenkammer sehr groß ist.

Der Befestigungsapparat der Linse besteht aus zarten Bündeln radiär verlaufender, sehr elastischer Fasern, *Fibrae zonulares,* die von den Ziliarfortsätzen und dem Orbiculus ciliaris (Pars ciliaris retinae, Carlini [152]) ausgehen, in den Tälern zwischen den Procc. ciliares gegen die Linse ziehen und in der Äquatorgegend an beiden Linsenflächen mit der Linsenkapsel verschmelzen. Sie stellen die Ziliarzone, *Zonula ciliaris,* das Aufhängeband der Linse (Abb. 1217 u und 1224), dar. Zwischen ihren Faserbündeln bleiben große Lücken, *Spatia zonularia,* die den Linsenrand kreisförmig umgeben, mit Lymphe gefüllt sind und mit den Augenkammern und den Lymphräumen des Glaskörpers kommunizieren.

Früher nahm man an, daß ein einheitlicher Kanal den Linsenäquator umzöge, und nannte ihn *Canalis Petiti.*

Bau. Die Linse bricht, unterstützt von der Cornea, die Lichtstrahlen derart, daß auf der Retina ein umgekehrtes und verkleinertes Bild der Objekte entsteht, die Lichtstrahlen ins Auge senden. Am Äquator ist sie durch die Zonula ciliaris an den Ziliarkörper befestigt. An der Linse unterscheidet man die Linsenkapsel und die Linsensubstanz. Die Linsenkapsel, *Capsula lentis,* ist eine durchsichtige, farblose, elastische, korneaseitig stärkere Membran, die so locker mit der Linsensubstanz verbunden ist, daß diese beim Anschneiden der Kapsel aus ihr herausquillt. Das Linsenparenchym ist außen weich, fast breiartig, *Substantia corticalis;* nach innen wird es schichtweise dichter und fester und zeigt zentral eine ziemlich bedeutende Härte; dieser Teil heißt *Nucleus lentis.* Diese Anordnung in Schichten läßt sich an mazerierten Linsen gut nachweisen, an denen die ganze Linse wie eine Zwiebel in konzentrische Blätter zerfällt. Jedes Linsenblatt, *Lamina lentis,* ist zusammengesetzt aus den langen, abgeflachten, sechsseitigen, bandförmigen Linsenfasern, *Fibrae lentis.* Diese sind in Reihen angeordnet, die radiär zur Linsenachse gestellt sind (Abb. 1225), und liegen in den Reihen mit ihren Breitseiten verhältnismäßig locker übereinander, während sie an den Kanten und kurzen Seiten fester mit den entsprechenden Fasern der Nachbarreihe verbunden sind; infolge der Mazeration löst sich die Verbindung zwischen den Breitseiten der Linsenfasern, sodaß die Linsensubstanz in die erwähnten Linsenblätter zerfällt, die aus nebeneinander gelegenen Fasern mehrerer Reihen zusammengesetzt sind. An leicht mazerierten oder in 30%igem Alkohol gehärteten Linsen, gelegentlich auch an frischen Linsen sieht man auf den Linsenflächen sternförmige Figuren, die Nahtsterne oder Linsensterne, und zwar je einen auf der Vorder- und Hinterfläche der Linse mit je 3 Nähten oder Linsenstrahlen, *Radii lentis,* im allgemeinen in der Anordnung, wie sie Abb. 1226—1228 zeigen. Es ist also auf der hinteren

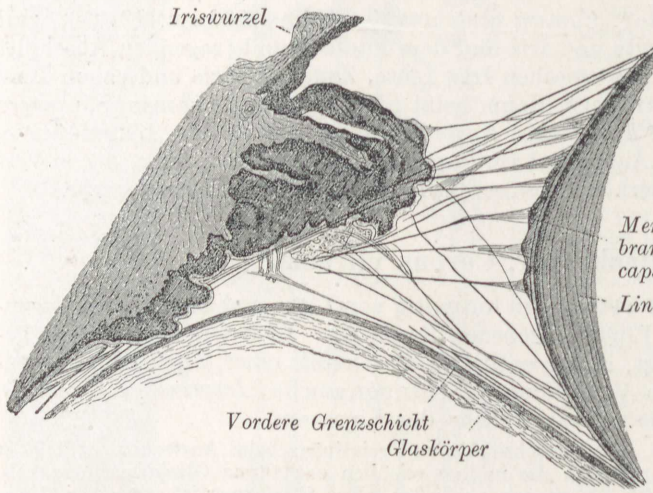

Abb. 1224. Zonula ciliaris eines erwachsenen Menschen. Medianschnitt. (Aus Rauber-Kopsch.)

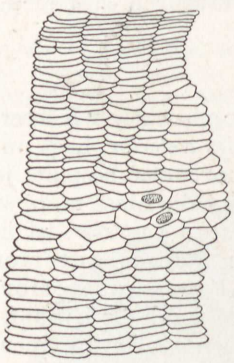

Abb. 1225.

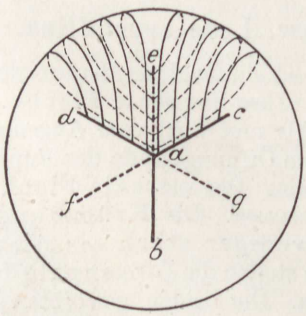

Abb. 1226.

Abb. 1225. Äquatorialschnitt durch die Linse des Pferdes (nach Rabl [728]). Anordnung der quergetroffenen Linsenfasern in Reihen und Blättern.

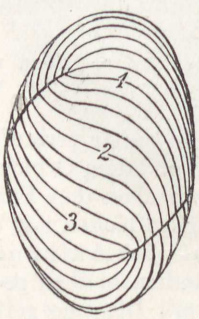

Abb. 1227.

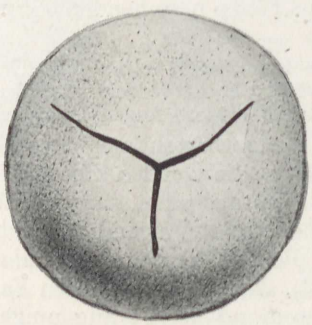

Abb. 1228.

Abb. 1226. Schema des Verlaufs der Linsenfasern (nach Zietzschmann), von der Fläche gesehen. Die ausgezogenen Linien deuten den hinteren Linsenstern (ab, ac, ad) und den Verlauf der Linsenfasern auf der hinteren Linsenfläche, die gestrichelten Linien den vorderen Linsenstern (ae, af, ag) und die Linsenfasern auf der vorderen Linsenfläche an.

Abb. 1227. Schema des Verlaufs der Linsenfasern, von der rechten Seite gesehen.

Abb. 1228. Hinterer Linsenstern.

Linsenfläche ein aufrecht stehendes Y und auf der vorderen Linsenfläche ein umgekehrtes Y wahrzunehmen. Eine Konstanz dieser Anordnung ist jedoch für Mensch und Haustiere nicht vorhanden, da bereits geringe Drehungen der Linse genügen, um diese Verhältnisse zu ändern oder gar umgekehrt erscheinen zu lassen, weil außer den 3 Hauptstrahlen auch sekundäre Strahlen (vor allem in höherem Alter) auftreten können. Im Leben können die Linsensterne kaum oder höchstens als Alterserscheinung wahrgenommen werden. Die Linsenfasern stoßen in den Linsenstrahlen zusammen. Ihr Verlauf ist derart, daß die aus der Polgegend des einen Linsensterns kommenden Fasern (Abb. 1226 bei ae und 1227 3) an den freien Enden der Nähte des andern Sternes enden und die von den Enden der Linsenstrahlen ausgehenden Fasern (Abb. 1226 bei ac und 1227 1) den Pol des entgegengesetzten Nahtsternes erreichen. Beim Kochen und Mazerieren zerfällt die Linse infolge Auflösung der teils homogenen, teils feinkörnigen Zwischensubstanz der Nähte in keilförmige Stücke, deren Kanten nach dem Linsenzentrum gerichtet sind (Gerdell [299]). Die Linse enthält weder Gefäße noch Nerven.

7. Gefäße und Nerven des Augapfels.

Die Blutgefäße des Augapfels (Abb. 1229) bilden 2 Systeme, das Netzhautgefäßsystem und das Ziliarsystem, die durch eine Anzahl kleiner Äste an der Eintrittsstelle des Sehnerven anastomosieren. Das **Ziliarsystem** versorgt die mittlere Augenhaut, die Sclera, den Hornhautrand und die Conjunctiva sclerae. Im übrigen erhält die Conjunctiva ihr Blut von Lidgefäßen. Nach ihrem arteriellen Zufluß läßt sich die mittlere Augenhaut in 2 ziemlich getrennte Gebiete abteilen. Das Gebiet der Chorioidea erhält sein Blut durch die *Aa. ciliares posteriores breves* (a, a); das aus Ziliarkörper und Iris bestehende Gebiet wird versorgt von den die Sclera nahe dem Eintritte des N. opticus durchbohrenden und zwischen Chorioidea und Sclera korneawärts verlaufenden *Aa. ciliares posteriores longae* (b) und den *Aa. ciliares*

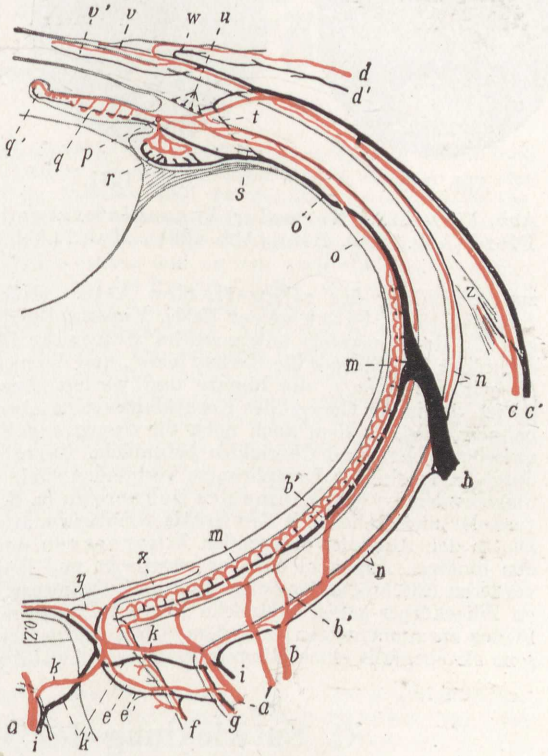

Abb. 1229. Gefäßschema des Auges vom Pferde (nach Zietzschmann).

a, a Aa. ciliares posteriores breves; b A. ciliaris posterior longa, b′ b′ ihre Äste an die Chorioidea; c A. u. c′ V. ciliaris anterior; d A. u. d′ V. conjunctivalis posterior; e A. u. e′ V. centralis nervi optici; f Gefäße der inneren und g der äußeren Sehnervenscheide; h V. vorticosa; i V. ciliaris posterior brevis; k, k Ast einer A. ciliaris posterior brevis zum Sehnerven, k′ die entsprechende Vene; m, m Choriocapillaris; n episklerale Äste; o A. chorioidea recurrens; o′ Venen des Ziliarkörpers; p Circulus arteriosus iridis major (Querschnitt); q Gefäße der Iris; q′ Gefäße im Traubenkorn; r Ziliarfortsatz; s Ast der V. vorticosa aus dem Ziliarmuskel; t Ast der V. ciliaris anterior aus dem Ziliarmuskel; u Plexus venosus sclerae; v oberflächliche und v′ tiefe Hornhautschlinge; w A. und V. conjunctivalis anterior; x Retinagefäße, die bei allen anderen Tieren bis zur Ora serrata hinziehen; sie entspringen wohl aus einer Zentralarterie (e), aber diese ist nur sehr schwach, und die Hauptmenge des Blutes wird durch zilioretinale Verbindungen (k u. k′) zur Retina geleitet; y kapillare Schlingen an der Papilla; z Augenmuskelgefäße als Äste der Vasa ciliares anteriores.

anteriores (c). Der größte Teil des Venenblutes hat einen gemeinschaftlichen Abfluß durch die *Vv. vorticosae* (h), und nur ein Teil des Blutes des Ziliarmuskels (t) wird durch die kleinen *Vv. ciliares anteriores* (c′) abgeführt, die in der Nähe des Sulcus sclerae die Sclera durchbohren, in die Venen der Mm. recti bulbi sich ergießen und mit dem *Plexus venosus sclerae* (u) (s. S. 919) in Zusammenhang stehen. Das **Netzhautgefäßsystem** wird von den Zweigen der A. und V. centralis retinae gebildet, zu denen aber zilioretinale Anastomosen kommen (s. S. 928). Die *A. centralis retinae* (Abb. 1217 p u. 1229 e) ist eine in der Achse des Sehnerven verlaufende dünne Arterie, die mit dem N. opticus in den Bulbus eintritt und sich an der Papilla optica in ihre Endäste auflöst. Die Arterie stammt entweder von einer A. ciliaris posterior oder von der A. ophthalmica int. Sie tritt bei den Haustieren erst nahe dem Bulbus in den N. opticus ein. Beim Pferde, bei dem die Arterie besser als A. centralis nervi optici zu bezeichnen ist (Bach [33]), zerfällt die Arterie schon in der Lamina cribrosa in 30—40 feine Äste, die so verlaufen, daß sie am Rande der Papille an die Oberfläche treten (Abb. 1229) und hier ophthalmoskopisch sichtbar werden (Abb. 1230); bei den anderen Haustieren hingegen liegt die Arterie zentral in der Papille und zerfällt dann erst in wenige (2—4) stärkere Äste, die im Zentrum der

Papille hervortreten (Abb. 1223, 1231 u. 1232); nur bei der Katze kommen diese wenigen Äste am Rande der Papille zum Vorschein (Abb. 1233). Näheres über die Vaskularisation des Endes des Sehnerven an seinem Eintritt in den Augapfel s. Riklin [757]. Der endosklerale Teil der A. centralis retinae anastomosiert mit den hinteren Ziliargefäßen; so entstehen die zilioretinalen Verbindungen (Abb. 1229 k, k), die ausnahmsweise die A. centralis retinae ersetzen können. Nach Bach [33] soll beim Pferde die A. centralis retinae i. d. R. ersetzt werden durch eine größere Anzahl retinaler Äste der A. ophthalmica interna. Die Arterien verteilen sich von der Papilla optica aus in verschieden weiter Ausdehnung in der Retina und versorgen diese mit Blut. Die Verzweigung der Gefäße erfolgt nach allen Seiten der Retina. Beim Pferd ist das retinale Gefäßsystem kleiner als bei den anderen Haustieren, bei denen die Gefäße die Ora serrata erreichen, was beim Pferde nicht der Fall ist. Bei den ersteren bilden die Venen Bögen, *Arcus venosi*, ohne aber jemals zu anastomosieren. Bei den Wiederkäuern (Abb. 1231) und dem Schweine sind die dorsalen Gefäße größer als die ventralen. Beim Pferde gehen die Arterien durch Schlingen direkt in Venen über, während bei den anderen Haustieren Kapillaren den Übergang vermitteln. Beim Schafe kommen direkte Anastomosen zwischen Endästen der Arterie und Vene vor. Die Gefäße liegen beim Pferde nur in der Nervenfaserschicht, während sie bei den anderen Haustieren nur die Neuroepithelschicht freilassen. Von der Papille gegen die Ora serrata zu nimmt die Reichhaltigkeit an Gefäßen ab. Die Ausbildung der Zentralgefäße steht bei allen Tieren in umgekehrtem Verhältnis

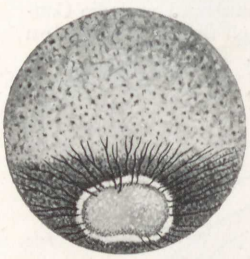

Abb. 1230.

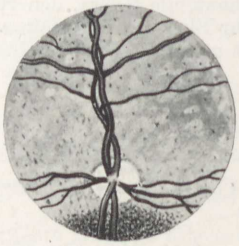

Abb. 1231.

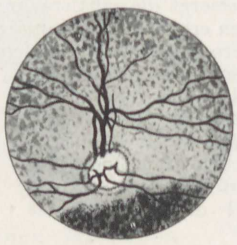

Abb. 1232.

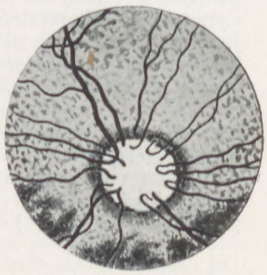

Abb. 1233.

Abb. 1230—1233. Normaler Augenhintergrund und Aufteilung der A. centralis retina bei Pferd (Abb. 1230), Rind (Abb. 1231), Hund (Abb. 1232) und Katze (Abb. 1233). (Nach Bayer [68].)

zur Ausbildung der zilioretinalen Äste. (Näheres s. Bach [32 u. 33], Mildenberger [625], Staiger [897], Stockmeyer [906], Versari [985] und Virchow [990].) In bezug auf die Lymphgefäße des Augapfels unterscheidet Schwalbe [864] vordere und hintere Lymphbahnen, zwischen denen der Ziliarkörper die Grenze bildet, und die nicht miteinander kommunizieren. „Der Canalis Petiti *(Spatia zonularia!)*, die hintere und vordere Augenkammer bilden ein zusammenhängendes Stromgebiet, das in der Gegend des Korneafalzes seine Abzugskanäle besitzt". Sie bilden das vordere Lymphbahnengebiet, zu dem auch noch die *Spatia anguli iridis* gehören. Hintere Lymphbahnen sind der zwischen Sclera und Chorioidea befindliche Perichorioidealraum und der Tenonsche Raum, die durch perivaskuläre Lymphräume verbunden sind. Der Tenonsche Raum führt in die den Sehnerven umgebenden Lymphräume des Sehnerven (s. S. 924). Die Lymphbahnen der Netzhaut liegen perivaskulär und stehen mit den Spatia zonularia und den Lymphräumen des Glaskörpers in Verbindung. Die in den Augapfel dringenden Ziliarnerven durchbohren die Sclera, bilden in der Chorioidea um den hinteren Augenpol ein Nervengeflecht und laufen zwischen ihr und der Sclera korneawärts. Im vorderen Abschnitte der Sclera und im Ziliarkörper lösen sich die Nerven in Netze auf. Aus dem Netz im Ziliarkörper gehen zahlreiche Nervenfasern in die Iris, an deren Wurzel sie zu einem ringförmigen Plexus zusammentreten; aus dem Sclera-Plexus gelangen Nervenfäden in die Cornea, in deren Randzone sie ebenfalls einen Ringplexus bilden (Agababow [6]).

C. Entwicklung des Auges (Abb. 1234 u. 1235).

Die erste Anlage des Auges ist eine seitliche (laterale) Ausstülpung des Zwischenhirns (Abb. 1234 a), die bald zu der gestielten primären Augenblase wird, deren Hohlraum (Sehventrikel) durch den hohlen Augenblasenstiel mit dem Hohlraume des Zwischenhirns (der späteren 3. Hirnkammer) kommuniziert. Der Scheitel der primären Augenblase berührt den Ektoblasten; an der Berührungsstelle verdickt sich der Ektoblast zur Linsenplatte, die sich bald zur Linsengrube vertieft und schließlich zum Linsenbläschen (b) wird, das sich vom Ektoderm (a) abschnürt und vom Mesenchym umgeben wird. Zugleich mit der Bildung der Linsenanlage wird die einschichtige Wand der primären Augenblase lateral und bald auch ventral (am Scheitel) eingestülpt. Dadurch wird sie zu dem ventral mit der fötalen Augenspalte versehenen doppelwandigen Augenbecher (sekundäre Augenblase) (c, d), dessen laterale Öffnung durch die Linse geschlossen ist. Die fötale Augenspalte erstreckt sich auch auf den Augenbecherstiel als Augenblasenstielrinne, die bis an die Basis des Gehirns reicht. In dem hirnseitig von der Linse gelegenen Raume des Augenbechers entsteht der Glaskörper aus Retinazellen (s. S. 929) und aus Mesenchymzellen, die mit der in der Stielrinne zur Linse wachsenden *A. hyaloidea* hierher gelangen. Später wachsen die ventral gekehrten Ränder der fötalen Augenspalte und der Stielrinne gegeneinander und schließen diese und den Augenbecher ventral ab. Erfolgt dies unvollständig, dann entsteht ein Kolobom. Die anfangs in der fötalen Stielrinne liegende A. centralis retinae gelangt mit dem Verschluß der Rinne in

die Achse des Augenblasenstiels. Die beiden Schichten des sekundären Augenbechers werden bald bis zur Berührung gegeneinander gedrängt, so daß der Sehventrikel verschwindet. Aus den beiden Lamellen der sekundären Augenblase entsteht die Retina, und zwar wird die Außenlamelle (d) zur Pigmentschicht, während die eingestülpte Innenlamelle (Netzhautblatt) (c) sich zur *Pars optica retinae* ausbildet und der Umschlagsrandabschnitt des Bechers durch Vorwachsen nach der Achse hin (s. unten) zur *Pars caeca (Pars iridica* und *ciliaris retinae)* wird. Die Bildung der Pars optica ähnelt der Bildung der Gehirn- und Rückenmarkswand; wie dort, so entstehen auch hier Neuro- und Spongioblasten. Von den Neuroblasten wachsen die Nervenfortsätze am Augenblasenstiele nach dem Gehirn und bilden den Sehnerven. Das Linsenbläschen wird zur soliden Linse dadurch, daß die Epithelzellen der medialen und der Seitenwände zu Linsenfasern auswachsen, während die der lateralen Linsenwand als kubische Epithelzellen erhalten bleiben. Die Linsenkapsel entsteht als Cuticula der Linsenzellen.

Die mittlere und die äußere Augenhaut entstehen durch Umbildung des den Augenbecher umgebenden Mesenchyms. Die Außenschicht der mesenchymatösen Kapsel des Augenbechers wird zur Sclera und Cornea, ihre tiefere Schicht wird zur gefäßreichen mittleren Augenhaut. Ihr lateral von der Linse liegender Teil stellt die dünne, gefäßhaltige *Membrana pupillaris* dar; diese ist hier von der äußeren Augenhaut durch einen durch Schwund von Mesenchymgewebe entstehenden Spaltraum, die vordere Augenkammer, getrennt. Dadurch, daß das gefäßhaltige mesenchymatöse Gewebe

Abb. 1234. Primäre Augenblase vom Embryo.

a gestielte Augenblase; b Endhirn; c Mittelhirn.

Abb. 1235. Augenbecher vom Embryo, durch Einstülpung der Augenblase entstanden.

a Ektoblast; b Linse; c innere Lage der Augenbecherwand, d ihre äußere Lage; e Augenblasenstiel.

Abb. 1234. Abb. 1235.

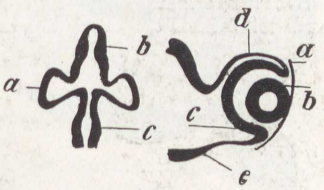

sich zwischen Linse und Becherwand fortsetzt, steht sie hirnwärts mit dem Glaskörper in Verbindung und umgibt die Linse rundum mit gefäßhaltigem Gewebe *(Tunica vasculosa lentis),* das von der den Glaskörper durchziehenden A. hyaloidea versorgt wird. Letztere und die Tunica vasculosa lentis einschließlich Membrana pupillaris schwinden später; an Stelle der ersteren bleibt der *Canalis hyaloideus* (Cloqueti) zurück (s. S. 925). In den Raum vor der Linse, zwischen dieser und der äußeren Augenhaut, wächst sehr bald der Randteil des Augenbechers als *Pars iridica retinae* und an ihm noch Mesenchymgewebe, die spätere *Iris,* von allen Seiten so weit vor, daß zentral nur die Pupille bleibt. Zugleich mit der Iris entsteht an deren peripherem Rand aus der mittleren Augenhaut auch das *Corpus ciliare* als eine gegen den Äquator der Linse, also zentral, gerichtete kranzförmige Wucherung. Nach Anlage der Cornea entstehen die Augenlider aus Falten der den lateralen Abschnitt des Augapfels überziehenden Cutis. Die freien Lidränder verwachsen durch Epithelwucherungen. Dieser Lidverschluß löst sich unmittelbar nach der Geburt oder erst einige Zeit danach (Karnivoren). Die Tarsaldrüsen entstehen als Sprossen aus dem Epithel der Lidränder. Das 3. Augenlid entsteht als senkrechte Falte der Conjunctiva im medialen Augenwinkel und die Tränen- und Nickhautdrüse durch Wucherung epithelialer Zapfen am Fornix conjunctivae und am Grunde des 3. Augenlides. Das anfangs lateral am Kopf liegende Auge rückt später vor- und medialwärts, dabei dürfte eine Drehung des Bulbus mit späterer Rückdrehung unter entsprechender Lageänderung der fötalen Augenspalte erfolgen (Keil [445]).

II. Das Auge des Pferdes (s. auch S. 910 ff.).

A. Die Nebenorgane des Auges.

1. Die **Augenhöhlen** besitzen einen geschlossenen knöchernen Orbitaring. Der Augenhöhleneingang ist höher als breit. Die Ebenen des Einganges der beiden Augenhöhlen schneiden sich unter einem spitzen Winkel von 42—45° und jede mit der Augenhöhlenachse unter einem solchen von 79—81°. Die Größe der Orbita beläuft sich nach Dexler [180] auf durchschnittlich 124 ccm und verhält sich zu der des Bulbus im Mittel wie 2,4 : 1.

Die **Periorbita** ist in ihrem freien Teile ¾—1 mm dick und im übrigen dünner; der an seinen Rändern mit der Periorbita verbundene Rollknorpel ist platt, 1½ cm hoch, 1 cm lang und etwa 2 mm dick; er liegt am Grunde des Jochfortsatzes des Stirnbeins.

Das extraorbitale **Fettpolster** (Abb. 1206 24, 24) liegt in der Augen- und Schläfengrube und umgibt die Periorbita; es reicht bis zum Tuber maxillare und ist vom M. temporalis und M. pterygoideus begrenzt. Das intraorbitale Fett (23, 23, 23) füllt innerhalb der Periorbita die Räume zwischen den Augenmuskeln aus, umgibt den N. opticus, den freien Teil des Blinzknorpels und die Nickhautdrüse.

2. Die **Augenlider.** Das 4 mm dicke obere Lid (Abb. 1204 a, a′) besitzt große, steife, bis 2 cm lange Wimpern; am Rande des unteren Lides (b, b′) finden sich nur kurze, den Deckhaaren fast gleiche Härchen. Dieses Lid besitzt aber viele Fühlhaare, die am oberen Lide fast ganz fehlen; nur dorsal von und neben dem medialen Augenwinkel findet sich eine Gruppe von Fühlhaaren. Am oberen Augenlide bemerkt man 2—3 Lidfurchen, am unteren 1 deutliche und mehrere kleine, sekundäre Furchen. Am medialen Augenwinkel finden sich, hauptsächlich bei älteren und abgemagerten Tieren, am unteren und gelegentlich auch am oberen Augenlid Hautfalten, die Augenfalten, die aber für die Altersbestimmung

keinen Anhalt bieten (Fischer [241], Taylor [940]). Der mediale Augenwinkel (e), in dem die schwärzliche und sehr deutliche Tränenkarunkel (d) liegt, ist mehr abgerundet, aber spitzwinkliger als der laterale, der scharf, aber mehr stumpfwinklig ist. Am wulstigen, glatten, meist glänzend schwarzen freien Lidrande bemerkt man die etwa 1½ mm voneinander entfernten feinen Öffnungen der dicht nebeneinander liegenden Tarsaldrüsen (Abb. 1236 b, b), die 4—6 mm lang und je 1 mm breit sind und als gerade, gelblichweiße Streifen durch die Lidbindehaut schimmern. Im oberen Lide sind etwa 45—50, im unteren 30—35 Tarsaldrüsen vorhanden. Sie werden nach den Augenwinkeln hin kürzer und verschwinden an den Winkeln ganz. Das mediale Lidband (Abb. 532 x) ist etwa 2 cm lang und strangförmig, heftet sich am nasalen Tränenbeinfortsatz an und geht schräg zum medialen Augenwinkel; das laterale Lidband hebt sich nicht ab. Die Fasern der 1—2 mm dicken, im oberen Lide 2—2½, im unteren 1—1½ cm breiten Muskelschicht des Lides befestigen sich fast durchgängig an den Lidbändern.

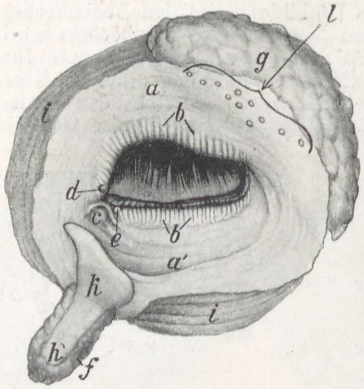

Abb. 1236. Innere Fläche des Augenlides und Tränenorgane des Pferdes.

a oberes und a′ unteres Augenlid (Conjunctiva); b, b Tarsaldrüsen; c Tränenkarunkel; d und e Tränenpunkte; f Nickhautdrüse; g Tränendrüse; h und k Blinzknorpel; i, i M. orbicularis palpebrarum; l Ausmündungsstellen der Ausführungsgänge der Tränendrüse.

An der **Conjunctiva** des oberen Augenlides zählt man 12—16 kleine, durch Deckfältchen verborgene Mündungsöffnungen der Ausführungsgänge der Tränendrüse (Abb. 1236 l). An beiden Lidern ist der lidrandseitige Teil der Bindehaut mit feinen Schleimhautzöttchen dicht besetzt, die der Oberfläche eine sammetartige Beschaffenheit verleihen. Die *Conjunctiva bulbi*, die am Hornhautfalz in einem etwa ½ cm breiten Streifen dunkel pigmentiert ist, überzieht die Sclera oben in einer größeren Breite (von etwa 2½—3 cm) als unten (von etwa 1½ cm). Die Lymphknötchen sind im medialen Augenwinkel reichlich vertreten, bilden jedoch keinen sichtbaren (Bruchschen) Haufen. Die **Tränenkarunkel** (c) ist etwa ½ cm dick und hoch, auf der Höhe schwarz oder schwarzbraun, ziemlich dicht behaart und oft fein gefurcht. Ihre Umgebung ist rötlich; nur am nasalen Viertel steht sie mit der äußeren Haut durch einen schmalen, schwarz pigmentierten Streifen in Verbindung. Die Karunkel enthält große Talgdrüsen und die Karunkeldrüse (s. S. 912).

Die das **3. Augenlid** (Abb. 1237 5) bildende vertikale Falte der Conjunctiva erhebt sich vom Fornix conjunctivae am medialen Augenwinkel. Sie reicht weiter am unteren (etwa 2½ cm) als am oberen Lide (1¼—1¾ cm) und ist in der Mitte bis 2½ cm hoch. Ihr freier, scharfer Rand ist meist schwarz. Der sie stützende **Blinzknorpel** (Abb. 1207 b, c, 1209 a, a′ u. 1236 h, k) besteht aus einer in der Konjunktivafalte liegenden dreieckigen Platte (Abb. 1209 a, a′ u. 1236 k) und einem von der Nickhautdrüse umgebenen stärkeren Stiel (Abb. 1209 b, b′, 1236 h); die Platte ist etwa 1 mm dick und mit einem Ausschnitt (Abb. 1209 c) versehen; die in Abb. 1209 mit a′ bezeichnete Knorpelleiste ist makroskopisch i. d. R. nicht feststellbar (Abb. 1207 u. 1236). Die **Nickhautdrüse** (Abb. 1207 a, 1209 d u. 1236 f) ist so fest mit dem Blinzknorpelstiele verbunden, daß beide einen einzigen Körper bilden, der etwa 2—3 cm lang, 1½—2 cm breit und ½—¾ cm dick ist, an der nasomedialen Fläche des Bulbus auf dem Ende des M. rectus bulbi medialis und dorsalis und zwischen beiden Mm. obliqui bulbi liegt und von einem Fettpolster (Abb. 1207 d) umgeben wird. An der bulbären Fläche der Drüse entstehen 2—5 kleine Ausführungsgänge, die nahe dem Fornix conjunctivae an der bulbären Seite des 3. Augenlides, 1—2 cm vom freien Rand entfernt, mit ziemlich weiten Öffnungen münden.

3. Der **Tränenapparat.** Die **Tränendrüse** (Abb. 971 h, 1236 g, 1237 3) ist ein plattes, graurötliches, von etwas Fett umgebenes Organ, dessen Querdurchmesser größer (4—5½ cm) als sein Sagittaldurchmesser (2½—3 cm) ist. Sie liegt in einer Grube des Proc. zygomaticus des Frontale auf der dorsolateralen Seite des Augapfels zwischen der Fascia orbitalis superficialis und der Periorbita (S. 915 u. 910). Sie besitzt 12 bis 16 dünnwandige, 1—1½ mm weite Ausführungsgänge, *Ductus excretorii* (Abb. 1236 l, 1237 4), die an der Conjunctiva der lateralen Hälfte des oberen Lides nahe dem Fornix conjunctivae münden (Abb. 1236 l). Die **Tränenpunkte** (Abb. 1236 d, e, 1237 7, 7) sind feine, ungefähr 2 mm breite, spaltförmige Öffnungen, in die man bequem eine feine Sonde einführen kann; sie sind ½—1 cm vom medialen Augenwinkel und 2—3 mm vom freien Lidrand entfernt und befinden sich unmittelbar an der Grenze der äußeren Haut zur pigmentierten Conjunctiva, aber noch in der letzteren. Die etwas gebogenen **Tränenröhrchen** (in Abb. 1237 punktiert) sind 1½—2,2 cm lang; das dorsale ist etwas länger als das ventrale. Sie münden mit je einem bis zu 3 mm weiten Spalt in den trichterförmigen **Tränensack** (Abb. 1237 8), der an der weitesten Stelle bis 1 cm weit ist und sich dann allmählich auf etwa ½ cm verengert. Dieser liegt im medialen Augenwinkel, anfangs von der Tränenkarunkel, der äußeren Haut, dem medialen Lidband und der Pars palpebralis des M. orbicularis oculi einschließlich Hornerschen Muskel, weiterhin nur vom Knochen bedeckt, in dem ausgebuchteten, weiten Anfangsteile des knöchernen Tränenkanals *(Fossa sacci lacrimalis)* und geht in den **häutigen Tränenkanal** (Abb. 1237 8′, 8″) über, der 25—28 cm lang ist und vom medialen Augenwinkel bis nahe an das äußere Nasenloch reicht; er zerfällt in 3 Abschnitte, den Anfangsteil, das Mittelstück und den Endteil. Der im knöchernen Tränenkanal des Os lacrimale und in dem durch eine Knorpelplatte geschlossenen Sulcus lacrimalis der Maxilla gelegene, ½—¾ cm weite, ⅓ der Gesamtlänge betragende ampullenartige Anfangsteil geht, 3—4 mm vom Orbitarand entfernt, im medialen Augenwinkel aus dem Tränensack hervor und ist in einem nasenrückenwärts flach konvexen Bogen nach dem dorsalen Rande des For. infraorbitale gerichtet. Das enge, nur 3—5 mm

weite Mittelstück, *Isthmus* (8′), reicht ungefähr von der Höhe des oralen Endes der Gesichtsleiste bis zu einer durch den 1. Backzahn gelegten Querebene und liegt dorsal von der ventralen Muschelgräte im Sulcus lacrimalis der Maxilla unter der Schleimhaut des mittleren Nasenganges (Abb. 735 x). Es verläuft in der Richtung vom For. infraorbitale gegen den Hakenzahn und geht in Höhe des 1. Backzahns in den 1—2 cm weiten Endteil (Abb. 1237 8′) über, der sich nahe der Mündung auf 4—5 mm Durchmesser verengert. Gleich nach seinem Anfang macht dieser Abschnitt eine Knickung; er verläuft in

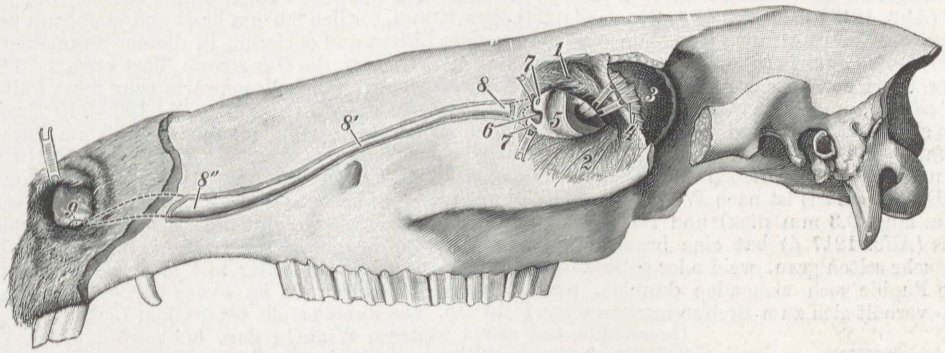

Abb. 1237. Tränenorgane des Pferdes in Seitenansicht. (Der Augenbogen ist entfernt, damit die Tränendrüse freigelegt werden konnte.)

1 oberes und 2 unteres Augenlid (beide zurückgezogen); 3 Tränendrüse mit Ausführungsgängen, von denen ein Teil mit 4 bezeichnet ist; 5 drittes Augenlid; 6 Tränenkarunkel; 7, 7 Tränenpunkte; die von diesen ausgehenden Tränenröhrchen sind punktiert; sie vereinigen sich zum Tränensack (8), und dieser verengert sich zum häutigen Tränenkanal (8′, 8″); 9 Ausmündung des Tränenkanals im ventralen Winkel des äußeren Nasenloches.

ventral konvexem Bogen anfangs im mittleren Nasengange, dann in der Flügelfalte der ventralen Muschel bis zu seiner Mündung (9), wobei er zunächst an der Maxilla und dem Nasenfortsatze des Os incisivum liegt, dann im Bogen auf dessen dorsalen Rand tritt und schließlich im ventralen Winkel des äußeren Nasenloches in der äußeren Haut nahe deren Übergang in die Schleimhaut mit einer rundlich-ovalen, linsengroßen Öffnung mündet. Zuweilen hat er mehrere Öffnungen. Führt man eine Sonde von der vordersten Öffnung ein, so schimmert in diesem Falle die Sonde durch die übrigen Öffnungen hindurch.

B. Der Augapfel[1]).

Der Augapfel hat die Form einer in der Hauptachse abgeflachten Kugel (Abb. 1217), in deren hirnseitige Wand, ventrolateral vom entsprechenden Pole, der N. opticus eintritt. Die Sehnervenaustrittsstelle (Abb. 1206 10) liegt so, daß man von ihrer Mitte bis zum dorsalen Rande der Cornea 3 bis 4, bis zum ventralen Rande 2—3, bis zum medialen Rande 3,7—4,5 und bis zum lateralen Rande 3,4—4,2 cm mißt. Beide Augäpfel wiegen bei mittelgroßen Pferden etwa 100 g (1 : 4000—5000 Körpergewicht, nach Emmert [227] 1 : 4067); das Volumen des Bulbus schwankt nach Emmert zwischen 38,0 und 57,75 ccm. Sein Breitendurchmesser beträgt 48,7—51,0, der vertikale Durchmesser nur 42,4—47,6 mm und der Durchmesser in der Augenachse bei mittelgroßen Pferden im Mittel 42,4 mm. Von der Mitte der Cornea bis zur Mitte des Sehnerveneintrittes mißt man im Mittel 31 mm. Der horizontale und der vertikale Meridian des Auges sind im Mittel 78 mm lang. Die Augenachsen haben einen Konvergenzwinkel von 137° und die Orbitalachsen von 115°. Der Krümmungsradius des Augenhintergrundes ist im horizontalen Meridian größer (25,5 mm) als der der hinteren Linsenkrümmung (18,5 mm). Die weiße, feste, derbe **Sclera** (Abb. 1217 b) ist am Äquator des Auges am dünnsten (0,3 bis 0,5 mm), nahe der Cornea und an der Papilla optica erheblich stärker (1,3 mm) und am dicksten in der Mitte des Augenhintergrundes (1,9 mm). Sie ist am medialen Augenwinkel etwas stärker als am lateralen. Der Kornealrand der Sclera ist queroval. An ihrem hirnseitigen Teile besitzt die Sclera die *Lamina cribrosa* für den Durchtritt der Faserbündel des N. opticus (s. oben). Die **Cornea** (a) besitzt von außen gesehen die Form eines querliegenden Eies, mit dem stumpferen Pol nach dem medialen Augenwinkel; von der Augenkammerseite erscheint sie als kreisrunde Scheibe. Diese Verschiedenheit in der Form kommt dadurch zustande, daß die Sclera dorsal und ventral weiter (je etwa 4 mm) als an beiden Winkeln (nur etwa 2 mm) über den Rand der Cornea übergreift. Sie ist peripher stärker (etwa 1—1,5 mm) als am Krümmungsmittelpunkte, der ventromedial von der Mitte liegt (0,06—0,8 mm), und ist im Durchschnitt 25,8 mm breit und etwas weniger hoch (1,18 : 1). Ihr vertikaler Krümmungsradius ist kleiner (im Durchschnitt 16,60 mm) als der horizontale (durchschnittlich 17,94 mm). Ihre Wölbung erscheint ungleich, da ihr höchster Punkt nach der medialen und etwas nach der ventralen Seite hin verschoben ist. Die Cornea

[1]) Spezielle Angaben über die Größenverhältnisse des Bulbus s. in folgenden Arbeiten, denen auch unsere Zahlen und Maße entnommen sind: Bayer [68], Dexler [180], Ellenberger u. Baum [223], Emmert [227], Koschel [486] und Matthiessen [604].

fällt also medial stärker ab als lateral. Die **Chorioidea** (l) ist am Optikusdurchtritt etwa 0,5 mm dick und am Äquator am dünnsten; sie besitzt ein blaugrünliches Tapetum, das die Gestalt eines gleichschenkeligen Dreiecks mit ziemlich geradliniger Basis und konvexen, bogig zusammenstoßenden Schenkeln hat (Abb. 1238). Seine Basis liegt am oberen Rand oder dicht (0,26—0,5 mm) über der Papilla optica; das Tapetum reicht seitlich und oben nahe an die Ora serrata heran, wobei es seitlich etwa 2,5, oben etwa 5 mm von ihr entfernt bleibt. Das ophthalmoskopisch wahrnehmbare Tapetum erscheint aber nur 7—7½ Papillendurchmesser hoch. Seine größte Höhe beträgt im vertikalen Meridian 32—40 und seine größte Breite 38—45 mm; es reicht ventral niemals über die Papilla optica hinaus. Der **Ziliarkörper** (Abb. 1217 k) ist nach Würdinger [1026] oben 10 mm, seitlich 8,6 mm breit und bleibt mit seinem der Linse zugekehrten freien Rand um 0,5 mm von dem Linsenrand entfernt; in diesem Raume befindet sich die *Zonula ciliaris* (u). Der periphere Rand des Ziliarkörpers, die *Ora serrata*, liegt etwa 1—1½ cm von der Rima cornealis sclerae entfernt. Vom Ziliarkörper aus gehen linsenwärts sehr feine Fältchen, *Plicae ciliares*, und bilden eine Fältchenzone, den *Orbiculus ciliaris* (S. 920). Die 100—110 *Processus ciliares* sind etwa 1 cm und darüber lang. Sie sind im nasalen (medialen) Quadranten am kürzesten (7—8 mm) und verlängern sich von hier ab nach beiden Seiten (auf 1,1—1,3 cm) (Abb. 1219 2, 2′). Nasal und temporal schieben sie sich auf die sog. Außeniris (s. S. 922 und Richter [749]) hinüber.

Der **M. ciliaris** ist nach Würdinger [1026] oben länger (4,3 mm) und dicker (0,6 mm) als seitlich (2,7 mm lang, 0,3 mm dick) und reicht bis zum Hornhautfalz, den er mit dem Ziliarkörper verbindet. Die **Iris** (Abb. 1217 g) hat eine braunschwarze oder gelblichbraune Farbe, selten erscheint sie heller braun, sehr selten grau, weiß oder gefleckt (s. S. 922). Sie ist korneaseitig mit mehreren konzentrisch um die Pupille sich ziehenden dunklen, ovalen Ringen versehen; sie ist etwas breiter als hoch, ihr Höhen- verhält sich zum Breitendurchmesser wie 15 : 16. Die **Pupille** stellt bei grellem Licht einen engen Querschlitz mit etwas weiteren Winkeln dar; bei gewöhnlichem Tageslicht ist sie einige Millimeter weit, im Dunklen erweitert sie sich fast zu einer kreisrunden Öffnung. Sie nimmt $^3/_5$ des Querdurchmessers der Iris ein und liegt nicht genau in der Mitte, sondern etwas dorsal und nasal von ihr; von ihrem oberen Rande hängen 2—4 schwarzbraune, gestielte, knötchenartige *Granula iridis*, Traubenkörner (Abb. 1220 6), herab. Am unteren Rande sitzen nur kleine, unregelmäßige, kaum merkbare Vorsprünge. Die **Retina** (Abb. 1217 m) zeigt beim Pferde nichts Besonderes, abgesehen von der **Papilla optica** (Abb. 1230). Diese stellt eine mehrere (4,5—5,5) Millimeter im Durchmesser haltende querovale, flache Scheibe (oder Grube) dar, die an ihrer weißlichen Farbe kenntlich ist und im ventrolateralen Quadranten des Auges, 3—4 mm vom vertikalen und 14—16 mm ventral vom horizontalen Meridian entfernt, liegt (Abb. 1238). Ihr Querdurchmesser verhält sich zum Höhendurchmesser wie 4 : 3; der untere Rand ist etwas eingebogen (Abb. 1230). Nach Zürn [1074] ist eine runde und eine streifenförmige *Area centralis* vorhanden (s. S. 924). Über die Teilung der für die Netzhaut bestimmten Gefäße s. S. 927. Vom Rande der Papille strahlen 30—40 größere Zweige der A. centralis nervi optici peripher aus (Abb. 1230), verästeln sich dichotomisch und gehen ohne Vermittlung von Kapillaren bogenförmig in Venen über. Die Gefäßverbreitung erstreckt sich seitlich weiter als oben und unten, und zwar seitlich auf 6 mm (1½ Papillendurchmesser) und oben und unten auf je 2—4 mm (½—1 Papillendurchmesser) Entfernung von der Papille. Kapillarnetze finden sich nur auf der Papille, da die Arterien der Retina durch enge Schleifen direkt in Venen übergehen. Die Gefäßverzweigung liegt nur in der Nervenfaserschicht.

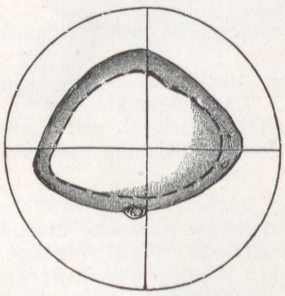

Abb. 1238.

Normaltapetum des Pferdes (Preusse).

Die gestrichelte Linie gibt die Grenze an, bis zu der das schwarze Pigment reicht.

Vom **Innenraume** des Auges entfallen ungefähr 2,8 ccm auf die Linse, 2,4 auf die Kammern und 28,8 auf den Glaskörper. Der durchschnittlich 28,8 ccm große **Glaskörper** (Abb. 1206 9 u. 1217 v) enthält in seiner Impressio lenticularis die etwa 5,2 g schwere und 2,25—3,29 (nach Linsenmeyer [562] 1,98—3,41) ccm volumenhaltige **Linse** (Abb. 1206 8 u. 1217 t), die nach den Messungen Berlins [79a] einen horizontalen Durchmesser von 19,5—22 (nach Linsenmeyer 18,05—22,28), einen vertikalen Durchmesser von 18,5—19 und einen Achsendurchmesser von 12—13,25 (nach Linsenmeyer 11,41—14,26) mm besitzt. Ihr vorderer Krümmungsradius beträgt 13,5—15 (nach Matthiessen [604] 21), der hintere 9,5—10 (nach Matthiessen 13) mm. Die vordere Fläche ist also weniger gewölbt als die hintere, so daß die Radien beider Flächen sich etwa wie 3 : 2 verhalten. Die vertikale Krümmung der korneaseitigen Fläche weicht von der horizontalen etwas ab, sie ist etwas kleiner als diese. Der Vertikaldurchmesser verhält sich zur Achse wie 1 : 1,6. Die Zonula ciliaris befindet sich ungefähr in einer Linie, die man etwa 5 mm hirnseitig von der Grenze zwischen Cornea und Sclera parallel mit dieser zieht; daraus ergibt sich auch die Lage der hinteren Augenkammer. Die vordere Augenkammer enthält nach Emmert [227] etwa 1700—3000 cmm Humor aqueus.

Blutgefäße (Abb. 1229). Über das retinale Gefäßsystem s. S. 927 u. oben. Die *Aa. ciliares posteriores longae* (b) (temporale und nasale Irisarterien) treten 1,5 cm vom hirnseitigen Pol im horizontalen Meridian an die Sclera und verlaufen in einer Rinne 5—6 mm weit. Vorher geben sie einige zum hirnseitigen Pole verlaufende *Aa. ciliares posteriores breves* (a, a) ab, die in der Nähe des Poles die Sclera durchbohren und in die Chorioidea eintreten. Während des Verlaufes an der Sclera geben beide Irisarterien geschlängelt verlaufende Ästchen ab, die durch die Sclera zur Aderhaut gehen. Im übrigen ziehen die Irisarterien zu Ziliarkörper und Iris und helfen den Circulus arteriosus iridis major bilden. Die *Aa. ciliares anteriores* (c) teilen sich dorsal und ventral am Bulbus in je 2 divergierende, im Umkreis des Bulbus gegeneinander laufende Ästchen, deren Zweige die Sclera nahe der Cornea durchbohren und in den Ziliarkörper eintreten. Es sind 4 *Vv. vorticosae* (h), die 2 cm vom Hornhautfalze die Sclera durchbohren, 4 bis 6 lange und zahlreiche kurze vordere und hintere Ziliarvenen und ein venöser Plexus am Hornhautfalz, der *Plexus venosus sclerae*, vorhanden.

III. Das Auge der Wiederkäuer (s. auch S. 910 ff.).

A. Die Nebenorgane.

Die **knöcherne Augenhöhle** ist im allgemeinen wie beim Pferde. Ihre Breite beträgt beim Rinde 63,5, beim Schafe 37—38 und die Höhe 71,6 bzw. 41,2 mm. Der Winkel zwischen der Orbitaachse und der Eingangsebene mißt beim Rinde 76—78 und beim Schafe 88—90°, während der Winkel zwischen den beiden Orbitaeingangsebenen beim Rinde 60—62, beim Schafe 46,5° beträgt. Nach Dexler [180] ist die Orbita des Rindes durchschnittlich 196 ccm groß; zum Bulbus verhält sie sich wie 6 : 1 (beim Schafe wie 1,6 : 1, bei der Ziege wie 1,8 : 1).

Die **Augenlider** sind besonders beim Rinde wulstiger als beim Pferde; das untere Lid ist mit ziemlich zahlreichen Wimpern versehen, die deutlich, aber immer noch erheblich kleiner und weicher als die am oberen Lide sind. Die Tarsaldrüsen sind ziemlich groß, aber nach der Tiefe zu abgebogen und daher weniger gut sichtbar als beim Pferde. Die Conjunctiva des unteren Lides ist infolge der starken Leukozytenanhäufungen stark gewulstet und besitzt einen großen Bruchschen Haufen. Der Blinzknorpel stellt eine etwa 1 mm dicke, von der Nickhautdrüse umgebene, ovale Platte dar mit einem in der Blinzhaut gelegenen ankerähnlichen Fortsatz (Abb. 1210 c u. 1211 a). Die Nickhautdrüse ist sehr groß (etwa 5½ cm lang) und zerfällt in 2 Abschnitte, einen haselnußgroßen freien Teil und den um die Knorpelplatte liegenden Abschnitt; beide sind durch lockere, den Stiel überragende Läppchen verbunden; der erstere Teil kann der Harderschen Drüse des Schweines verglichen werden (s. Heine [358], Lutz [581], Mießner [623]). Die Nickhautdrüse hat beim Rinde 2 große und mehrere kleinere, beim Schafe 2 Ausführungsgänge.

Der **Tränenapparat.** Die Tränendrüse zerfällt beim Rind in einen dickeren und einen sich verschmälernden dünneren Teil, die beide meist verbunden, zuweilen aber auch getrennt sind, so daß dann der dickere Teil der *Gl. lacrimalis superior* und der dünnere der *Gl. lacrimalis inferior* des Menschen entspricht. Sie besitzt 6—8 leicht auffindbare größere und mehrere kleinere Ausführungsgänge. Die gelbbraune bis schwarzbraune Tränenkarunkel hat die Größe einer kleinen Erbse und ist ziemlich dicht behaart; sie ist durch eine pigmentierte Hautbrücke mit der äußeren Haut verbunden. Beim Schaf ist sie nur undeutlich zu erkennen (hirsekorngroß), gelblichbraun und nur spärlich behaart; die Tränenpunkte sind sehr weit (2 bis 3 mm beim Rinde). An ihnen beginnen die halbkreisförmig gebogenen, beim Rind 1—1½ cm langen Tränenröhrchen, die in einen 5—8 mm weiten Tränensack münden. Der ziemlich gerade Tränenkanal des Rindes ist 12—14 (nach Kitt [458] 15—22) cm lang; manchmal ist er in seinem Anfangsteile durch ein Septum in 2 Hälften geteilt. Äußerlich ist die Lage seines Anfangsteils bestimmbar durch die Vereinigung der V. angularis oculi mit der V. dorsalis nasi; er liegt also 2—3 Finger breit (4—5 cm) vom Nasenrücken entfernt. Sein dickwandiges Anfangsdrittel liegt im knöchernen Tränenkanal, die dünnwandigen übrigen 2 Drittel werden nur von der Nasenschleimhaut bedeckt und erst gegen das Ende durch Knorpel gestützt, während sie im übrigen der Maxilla unmittelbar ventral von der ventralen Muschelgräte anliegen. Sein 3—4 mm weites Ende liegt zwischen 2 Knorpelplatten (die vom Flügelknorpel und dem Ansatzknorpel stammen) und mündet nahe dem Nasenloch am lateralen Nasenflügel. Die Mündung ist deshalb nicht leicht auffindbar, weil sie an der medialen Fläche der Flügelfalte der ventralen Nasenmuschel liegt.

B. Der Augapfel (vgl. Abb. 1217)[1]).

Der Augapfel ist etwas kleiner als der des Pferdes, sonst aber ihm ähnlich.

Bei der Kuh ist nach Emmert [227] der Augapfel etwas kleiner als beim Ochsen. Sein Volumen schwankt beim Ochsen zwischen 28 und 35 ccm, bei der Kuh zwischen 25 und 34 ccm. Beim Ochsen sind der größte Längs- und der größte Querdurchmesser fast gleich und betragen im Durchschnitt 43—43,5 mm; bei der Kuh schwankt der Längsdurchmesser des Augapfels zwischen 41 und 42 mm, der Querdurchmesser zwischen 40 und 41 mm. Längs- und Querdurchmesser des Auges des Schafes sind meist gleich und liegen zwischen 30,5 und 31,0 mm. Das Gewicht beider Bulbi verhält sich zum Körpergewicht beim Rinde wie 1 : 7000 (nach Emmert wie 1 : 8688, bei der Kuh durchschnittlich wie 1 : 7179), beim Schafe wie 1 : 3600 (nach Emmert wie 1 : 2936). Der horizontale Krümmungsradius des Augenhintergrundes beträgt beim Rinde 23,5 und beim Schafe 18,6 mm.

Die **Sclera** ist dünn, erscheint wegen des Durchschimmerns der Chorioidea leicht bläulich und ist häufig schwärzlich pigmentiert. Sie ist beim Rinde hirnseitig 1,9—2,2, am Äquator 1,0 und nahe der Cornea 1,2—1,5 mm dick. Beim Schafe beträgt ihre Dicke hinten 1—1,2, etwas davor 1,5—2,0, am Äquator 0,2—0,3 und nahe der Cornea 0,4—0,5 mm. Die **Cornea** hat dieselbe eiförmige Gestalt und eine ähnliche Wölbung wie die des Pferdes. Sie ist beim Rinde zentral 1,5—2 und peripher 1,5—1,8, beim Schafe 0,8—1,2 bzw. 0,3—0,5 mm dick; dabei verhält sich die Breite zur Höhe wie 1 : 1,3 beim Rind und wie 1 : 1,45 beim Schafe. Ihr horizontaler Krümmungsradius beträgt 16,8 und der vertikale 14,7 beim Rind und 12,7 bzw. 12,4 mm beim Schafe. Die **Chorioidea** ist äußerlich der des Pferdes gleich; sie besitzt aber ein glänzendes Tapetum, das aus einem prachtvollen, glänzenden Grün in ein tieferes Blau übergeht, wozu beim Kalb in der Mitte ein deutlicher rötlicher Schimmer kommt; im übrigen ist das Tapetum, außer bei Schaf und Ziege, durch einen eigentümlichen, moiréähnlichen Glanz ausgezeichnet. Es nimmt einen großen Teil des lateralen Abschnittes des Augenhintergrundes ein, während es sich auf die mediale Seite nur in Form eines schmalen Streifens erstreckt. Bei der Ziege

[1]) Betr. der genaueren Verhältnisse des Bulbus der Wiederkäuer s. die Fußnote auf S. 931.

hat es mehr eine viereckige Gestalt und ist gleichmäßiger und fast symmetrisch über beide Abschnitte des Auges verteilt. Die **Iris** ist dunkler als beim Pferd; ihre m. o. w. konzentrisch zur Pupille oder kreisförmig verlaufenden Fältchen sind zahlreicher und feiner; die innere Fläche zeigt feine radiäre Fältchen. Die **Pupille** ist queroval wie beim Pferde (vgl. im übrigen Richter [748]). Beim Schaf ist die Iris gelbbraun, bei der Ziege bläulich. Traubenkörner kommen bei Rind, Schaf und Ziege an beiden Pupillarrändern vor; sie sind beim Rinde sehr klein, bei Schaf und Ziege relativ sehr groß und bei der Ziege auch am unteren Pupillarrande sehr deutlich. Die **Retina** des Rindes ist blutreicher und deshalb rötlicher als die des Pferdes; die Gefäße sind mit bloßem Auge gut zu erkennen (Abb. 1223); es gehen kräftige Arterienstämmchen aus der Mitte der Papilla optica peripher (Abb. 1231) und verbreiten sich in der Gehirnschicht der Retina. Sie gehen in ein Netz arterieller Kapillaren über, an das sich ein tiefer gelegenes venöses Kapillarnetz anschließt. Aus letzterem entspringen die aus der Ora serrata bogenförmig umbiegenden kleinsten Venen, die sich nach innen zu größeren, neben den Arterien liegenden Stämmchen vereinigen, bis schließlich 3 bis 4 Hauptvenen zur Papille zurückkehren. Ein Plexus venosus sclerae besteht nicht. Die A. centralis retinae entspringt aus einer A. ciliaris posterior. Sie teilt sich dicht vor dem Sehnerveneintritt in 3 (selten 4) Äste, von denen der dorsale der stärkste ist (Abb. 1223 u. 1231); sie treten im Zentrum der Papille hervor (S. 927); beim Rinde wird der Ursprung der Arterien von einem Reste der embryonalen A. hyaloidea verdeckt. Alle Wiederkäuer besitzen nach Zürn [1074] eine runde *Area centralis* (Abb. 1223 a), das Rind außerdem noch eine streifenförmige (b). Der **Sehnervendurchtritt** liegt nach Preusse [720] beim Rinde 4—5 mm lateral und 7 bis 9 mm ventral vom hinteren Augenpol, beim Schafe 6 bzw. 7—8 mm und bei der Ziege 5 bzw. 7 mm von ihm entfernt. Die *Papilla optica* ist nach Bayer [68] im Verhältnis zu der des Pferdeauges auffallend klein (Abb. 1223 c, 1231), nicht scharf konturiert und flach (nach Koschel [486] beim Rind oval, 4,6 mm breit und 5,5 mm lang, beim Schafe rund und 3 mm im Durchmesser). Bei der Ziege ist die Papille relativ größer und trichterförmig vertieft.

Der **Glaskörper** ist derber als beim Pferde, durchschnittlich 20,3 (Kühe) bis 20,9 (Ochsen) ccm groß, besitzt eine festere Membrana hyaloidea und zerfließt deshalb weniger leicht. Zum Bulbusvolumen verhält sich das Glaskörpervolumen nach Emmert [227] beim Rinde durchschnittlich wie 1 : 1,5, beim Schafe wie 1 : 1,73. Die **Linse** zeigt nichts Besonderes. Ihr vertikaler Durchmesser ist etwas kleiner als der horizontale, und zwar um 1—1,3 bei großen und 0,5 mm bei kleinen Tieren. Der Achsendurchmesser mißt beim Rinde 12,0 und beim Schafe 10,4, der Horizontaldurchmesser beim Rinde 17,75 bis 18,7 und beim Schafe 14,5 mm. Ihr vorderer Krümmungsradius beträgt beim Rind 11,3, der hintere 9,7 mm. Ihr Gewicht beträgt beim Rinde 4,3 g, beim Schafe 2,3 g und ihr Volumen beim Rinde 2—2,2 ccm (Emmert) bzw. 2,75 ccm (Matthiessen [606]), beim Schafe 0,9 (Emmert) bzw. 1,03 ccm (Matthiessen). Von der Cornea ist ihre vordere Fläche entfernt beim Rinde 4,4, beim Schafe 3 und ihre hintere Fläche beim Rinde 16,4, beim Schafe 13,4 mm.

Muskeln. Der *M. corrugator supercilii* fehlt dem Rinde; funktionell wird er durch den *M. frontalis,* Stirnhautmuskel (Abb. 364 n), vertreten, der an das obere Lid im ganzen Umkreise tritt und sich in den besonders beim Bullen starken, querfaserigen Nasenhautmuskel fortsetzt, der die Nasenbeine bedeckt und sich bis zum Flotzmaul erstreckt. Der *M. malaris* (f) entspringt teils aus dem starken *M. orbicularis oculi* (m), teils aus dem M. frontalis, teils vom Tränenbein; er liegt auf den dorsalen Backendrüsen und endet teils an der Fascia masseterica et faciei, teils an den Backenmuskeln; er ist viel stärker als beim Pferde. Die Muskeln des Augapfels sind wie beim Pferde; betreffs der Augenmuskeln des Schafes s. auch Nußbaum [682].

IV. Das Auge des Schweines (s. auch S. 910 ff.).

A. Die Nebenorgane.

Der knöcherne **Orbitaring** besitzt zwischen dem Arcus zygomaticus und dem kurzen Proc. zygomaticus des Frontale eine Lücke, die durch das derbe, etwa 23 mm lange *Lig. orbitale* ausgefüllt wird. Die **Periorbita** befestigt sich an der Crista orbitalis des Lacrimale; zwischen ihr und der medialen Fläche des Jochbogens bleibt ein kleiner Raum, der Fettgewebe und Gefäße enthält. Die Höhe der Orbita beträgt 40,7, die Breite 37,0, die Achse 51,7 mm; die Ebene ihres Einganges schneidet sich mit der der anderen Seite unter einem Winkel von 62,0°; dabei ist die eine Orbita von der anderen etwa 66 mm entfernt. Die Größe der Orbita zum Bulbus verhält sich wie 2,4 : 1.

Augenlider. Die Wimpern des oberen Lides sind durchschnittlich 11 mm lang und in drei Reihen angeordnet, die des unteren sind wesentlich kürzer (3—5 mm lang) und feiner, so daß sie bei oberflächlicher Betrachtung zu fehlen scheinen (Rienäcker [756 a]). Der mediale Lidwinkel ist etwas größer als der laterale und verlängert sich in eine auf die Backe tretende Rinne. Außer dem Tarsus findet sich noch eine deutlich von ihm abgesetzte Bindegewebsplatte, der sekundäre Tarsus nach Zietzschmann [1038], die bei Tieren über 1½ Jahren Faserknorpel enthält (Rienäcker [756 a]). Die Tarsaldrüsen (oben 30—40, unten etwa 25) sind gegenüber den anderen Haustieren sehr klein und kurz und posthornartig gebogen. Die Tränenkarunkel bildet einen langgestreckten, niedrigen, hellroten Wulst, der an der Oberfläche fein gerunzelt erscheint; sie ist etwa 1,0 cm lang und etwa 0,3 cm breit und spaltet sich in 2 Äste; sie besteht fast nur aus Schweißdrüsen. Die Lidspalte ist mehr schlitzförmig als bei Pferd und Rind. Der Knorpel des dritten Augenlides ist in dem von der Nickhautdrüse umgebenen Teil eine 1 mm dicke und 8 mm breite Platte, während sein die Blinzhaut stützender Teil ankerförmig erscheint (Abb. 1212 a). Außer der oberflächlichen Nickhautdrüse (s. S. 935) besitzt das Schwein noch eine graubraune oder rötliche tiefe Nickhaut- oder Hardersche Drüse, *Gl. palpebrae tertiae profunda* (d).

Diese ist platt, elliptisch und paßt sich dem Augapfel und der Orbitawand an. Sie ist 2—3 cm lang, 1 bis 1½ cm breit und ½—1 cm dick und liegt an der nasalen Seite des medialen Augenwinkels ziemlich tief in der Augenhöhle unter der Anheftung des M. obliquus bulbi ventralis, und zwar in einem als Blutsinus zu deutenden Raume. Sie besitzt an ihrer Bulbusfläche eine Rinne, in welcher der schweinsborstenstarke Ausführungsgang die Drüse verläßt, der etwa 1½ cm vom Lidrand entfernt an der Bulbusfläche des Blinzknorpels mündet. Die gelbrote oder gelbbraune *Gl. palpebrae tertiae superficialis* ist etwa 4 mm dick und 1½ cm breit; sie liegt nasodorsal von der tiefen Drüse und umgibt den löffelförmig verbreiterten Stiel des Blinzknorpels; ihre bulbusseitige, konkave Fläche ist durch Bindegewebe an den Augapfel befestigt; lateral ist sie von Fett bedeckt. Sie hat 3—5 Ausführungsgänge, die mit dem der tiefen Drüse auf der bulbusseitigen Fläche des 3. Lides münden (Lutz [581] und Mießner [623]).

Der **Tränenapparat.** Die Tränendrüse ist eine Schleimdrüse (s. Hornickel [399] und S. 915). Die beiden Tränenröhrchen treten jedes durch ein besonderes Loch am Tränenbein in dieses und stoßen, ohne einen deutlich abgesetzten Tränensack zu bilden, zusammen. Der ventrale Tränenpunkt fehlt; das ventrale Tränenröhrchen endet blind (Mobilio [642]). Der meist nur kurze Tränenkanal ist dickwandig, solange er im Knochen verläuft, und wird dann ganz dünnwandig. Er mündet am pharyngealen Ende der ventralen Nasenmuschel in den ventralen Nasengang. Diese Mündung des Kanals kann natürlich vom Nasenloch aus nicht wahrgenommen werden. Außerdem findet man aber vom Endteil des Tränenkanals noch ein Rudiment, dessen Öffnung ventral von der Schleimhautfalte der ventralen Muschel an der lateralen Wand der Nasenhöhle liegt. Dieses Endstück hängt bei erwachsenen Tieren mit dem Anfangsstück nicht zusammen.

B. Der Augapfel[1]).

Der Augapfel ist verhältnismäßig klein und mehr kugelig als bei den Einhufern und Wiederkäuern. Sein Höhendurchmesser beträgt durchschnittlich 26—27 mm, der Querdurchmesser 25—26 mm, die Augenachse 24,6 mm. Das Gewicht beider Bulbi verhält sich zum Körpergewicht durchschnittlich wie 1 : 8000. Der Krümmungsradius des Augenhintergrundes beträgt 15,8 mm. Das Volumen des Glaskörpers verhält sich zum Bulbusvolumen durchschnittlich wie 1 : 1,6.

Die **Sclera** hat eine große Kornealöffnung mit einem stumpfen nasalen Pole; mithin erscheint die **Cornea** von außen gesehen oval, fast stumpf-dreieckig mit breitem nasalen Ende, trotzdem sie in Wirklichkeit kreisrund ist. Die Dicke der Sclera beträgt hirnseitig 1—1,5 und am Äquator 0,5 bis 0,8 mm, die Cornea ist in der Mitte doppelt so dick wie peripher, ihre Dicke beträgt in der Mitte 1,0—1,2 und peripher 0,5—0,8 mm. Der horizontale Krümmungsradius der Cornea ist größer (11,0 mm) als der vertikale (10,6 mm); dabei verhält sich die Höhe der Cornea zur Breite wie 1 : 1,2. Die **Chorioidea** besitzt kein Tapetum. Das gelegentliche rote Aufleuchten der Pupille ist von der — eventuell nur teilweisen — Pigmentlosigkeit des Aderhautstromas abhängig (Eberwein [205]). Das **Corpus ciliare** ist nach Würdinger [1026] oben 4,5, seitlich 3,5 mm lang; der *M. ciliaris* ist oben 3,2, seitlich 2—2,5 mm lang und oben 0,3, seitlich 0,44 mm dick. Die **Iris** erscheint meist dunkel, graubraun oder braungelb. Weiße Irisvorderfläche mit etwas bläulicher Verfärbung an der Pupillarzone findet sich häufig, das retinale Pigmentepithel ist jedoch vorhanden; in diesem Fall ist auch das Aderhautstroma pigmentfrei (s. oben). Totaler Albinismus scheint beim Schwein äußerst selten zu sein. In den ersten Lebenswochen hat das Schwein eine schmutzig-graue Iris analog der blauen Iris des Kindes (Eberwein [205]). Die **Pupille** ist queroval bzw. elliptisch, im Dunkeln fast kreisrund. Traubenkörner sind nicht vorhanden. Die *Papilla optica* liegt mehr zentral als bei den Wiederkäuern; sie ist ziemlich rund, mißt 2,8 mm im Durchmesser und besitzt eine echte Zentralarterie und -vene; es sind meist 4 starke Arterien- und ebensoviele Venenstämmchen vorhanden (S. 927). Im großen und ganzen ist das retinale Gefäßsystem dem der Wiederkäuer sehr ähnlich; es ist eine runde und eine streifenförmige *Area centralis* vorhanden (Zürn [1074]). Der **Glaskörper** besitzt ein Volumen von durchschnittlich 5,7 ccm. Die **Linse** ist weniger gewölbt als bei den Einhufern und Wiederkäuern. Ihr vorderer Krümmungsradius beträgt 7,2, ihr hinterer Krümmungsradius 6,3 mm. Sie hat ein Gewicht von 1,55 g und ein Volumen von 0,26—0,76 ccm, einen Horizontaldurchmesser von 9,73—12,58 und einen Achsendurchmesser von 6,06—9,42 mm (Linsenmeyer [562]). Ihre korneaseitige Fläche ist von der Cornea 2,8 mm entfernt. Ihr Gewicht beträgt nach Emmert [227] 0,8, nach Matthiessen [604] 0,48 g. Zum Volumen des Augapfels verhält sie sich nach Emmert wie 1 : 12,4.

Die **Muskeln** des Auges zeigen keine Besonderheiten.

V. Das Auge der Fleischfresser (s. auch S. 910 ff.).

A. Die Nebenorgane.

Die **Augenhöhle** besitzt im knöchernen Orbitaring eine Lücke zwischen dem Jochbogen und dem kleinen Jochfortsatze des Stirnbeins, welche durch das bei großen Hunden 24, bei kleinen 19—20, bei der Katze 2—4 mm lange *Lig. orbitale* verschlossen wird. Periorbita, Rollknorpel und Faszien zeigen nichts Besonderes. Die Augenhöhlenachse des Hundes und der Katze bildet mit der Ebene des Augenhöhleneinganges einen Winkel von 82—85° bzw. 76—78°. Der Schnittwinkel zwischen den beiden Eingangsebenen ist nach der Rasse verschieden; er beträgt beim Pudel 84—95°, bei Doggen, Spitz usw. 90—100°, beim Mops, Pinscher, Jagdhund usw. 100—110° (Preusse [720]). Die beiden

[1]) Betreffs der genaueren Verhältnisse des Bulbus des Schweines s. die Fußnote auf S. 931.

Augenachsen schneiden sich in einem Winkel von 92,5° (Katze 77°), die Augenhöhlenachsen in einem solchen von 79° (Katze 49,5°) und die Augen- und Orbitaachse in einem solchen von 7° (Katze 13°) (Koschel [486]).

Die **Augenlider.** Am unteren Lide sind Wimpern nicht vorhanden, sondern nur gewöhnliche Deckhaare; die Lider sind in einem 1—2 mm breiten Randstreifen innen pigmentiert; der mediale Augenwinkel ist weit, die Tränenkarunkel klein, wenig vorstehend und gelblichbraun, die Nickhautdrüse rötlich; sie liegt am Blinzknorpel, dessen Verhältnisse sich aus den Abbildungen 1213 und 1214 ergeben, und hat 2—3 Ausführungsgänge. Dorsomedial vom oberen Lide findet sich ein Büschel stärkerer, vorstehender Haare, das an Augenbrauen erinnert.

Tränenapparat. Die blaßrote, platte Tränendrüse liegt größtenteils unter dem Lig. orbitale; der *Lacus lacrimalis* ist sehr flach; die Tränenpunkte, Tränenröhrchen und der Tränensack sind deutlich. Der Tränenkanal verläuft beim Hund entweder ununterbrochen bis nahe an das Nasenloch, um dort zu münden, oder er besitzt (in ungefähr 30%) gleich nach seinem Austritt aus dem knöchernen Tränenkanal, am Ende seines Anfangsabschnittes, eine Öffnung an der lateralen Fläche der ventralen Muschel im ventralen Nasengang; von hier aus setzt er sich derart fort, daß der Endteil lateral vom ventralen Seitenwandknorpel der Nase liegt und an der lateralen Wand des Nasenloches im pigmentierten Teile der Schleimhaut (oder der äußeren Haut) ventral von der Schleimhautfalte der ventralen Muschel mündet. Öfter ist das Verhalten des Tränenkanals der beiden Seiten verschieden. Bei der Katze verläuft er ununterbrochen bis zum Nasenloche. Der Anfangsteil des Tränenkanals der Fleischfresser liegt im knöchernen Tränenkanal des Tränenbeins, im übrigen im Sulcus lacrimalis des Oberkieferbeins.

B. Der Augapfel.

Der Augapfel der Fleischfresser (s. die Fußnote S. 931) ist fast vollständig kugelig und relativ groß, bei kleinen Hunden relativ größer als bei großen. Das Gewicht beider Bulbi verhält sich zum Körpergewicht bei großen Hunden wie 1 : 2574, bei kleinen wie 1 : 900—1090. Vom Augapfelinhalt kommen 0,5 ccm auf die Linse, 0,4 auf die Kammern, 3,2 auf den Glaskörper und 1,0 ccm auf die Bulbushäute (Emmert [227]). Der größte Längsdurchmesser beträgt 21—22, der größte Querdurchmesser 20—21 mm; bei der Katze sind Längs- und Querdurchmesser fast gleich (etwa 21 mm). Nach Koschel [486] messen der horizontale und der vertikale Durchmesser und der Durchmesser in der Augenachse bei kleinen Hunden 19,7 bzw. 18,7 bzw. 20, bei großen 24,0 bzw. 23,0 bzw. 24,2, bei der Katze 20,1 bzw. 20,2 bzw. 21,3 mm.

Die kreisrunde **Cornea** ist zentral dicker als peripher und stärker gekrümmt als bei anderen Tieren und trotz der kugeligen Gestalt des Bulbus auch stärker gekrümmt als die Sclera. Die Höhe der Cornea verhält sich zur Breite wie 1,0 : 1,07. Die Cornea ist in der Mitte je nach der Größe des Hundes 0,6 bis 1,0 und peripher 0,5—0,7 mm dick; bei der Katze ist sie in der Mitte 0,8—1,0 und peripher 0,4—0,6 mm dick. Bei der Katze beträgt der horizontale Krümmungsradius 9,3 und der vertikale 9,2 mm (nach Weve [1013] 7,5—8,7 mm) und beim Hunde 9,0 mm. Die **Sclera** ist namentlich in der Mitte verhältnismäßig dünn, so daß die Chorioidea durchschimmert. Nur am Augenhintergrund und nahe dem Sulcus sclerae ist sie dick und erscheint weiß, am Sulcus sclerae ist sie fünfmal so dick wie am Äquator. Ihre Dicke beträgt bei der Katze hirnseitig 0,4, im übrigen 0,2—0,9 und ganz nahe der Cornea 1,1 mm. Die Öffnung in der Sclera nach Entfernung der Cornea ist rund und kreisförmig. Die stark pigmentierte **Chorioidea** besitzt ein aus 5—6, stellenweise aus 10—15 Zellschichten bestehendes *Tapetum cellulosum* (s. S. 920). Dieses ist beim Hunde metallisch glänzend, oft goldgelb und am Rande smaragdgrün; bei anderen herrscht ein blauer oder ein rötlich-gelber Ton vor; peripher wird es blau, weißlich oder stahlfarben; bei der Katze erscheint das Tapetum blaugrün oder goldgelb schillernd und an den Rändern bläulich. Es ist halbmondförmig bzw. dreieckig und scharf begrenzt und beginnt 1—2 mm über dem Sehnervendurchtritt oder direkt an ihm, so daß in der langen Seite (der Basis) des m. o. w. dreieckigen Tapetum die Papilla optica liegt; es ist bei großen Hunden etwa $^1/_{10}$ mm dick. Bei der Katze beschreibt die Hypotenuse des Tapetum-Dreiecks stets einen Bogen und reicht noch unter die Papille. Das **Corpus ciliare** besitzt bei großen Hunden 70—80, bei kleinen 80—83 Ziliarfortsätze (Koschel [486]). Es ist bei solchen Hunden, deren Auge eine Länge von 18 mm besitzt, nach Würdinger [1026] 4,8 mm lang, während der *M. ciliaris* 2,6 mm lang und 0,4—0,6 mm dick ist. Die **Iris** des Hundes ist braun, gelbbraun, manchmal auch blau und oft an beiden Augen verschieden gefärbt. Die **Pupille** des Hundes ist rund. Traubenkörner sind nicht vorhanden. Der Sehpurpur (S. 924) der **Retina** ist in Form eines Streifens, des Sehhügels, deutlicher sichtbar als an anderen Stellen. Die *Papilla optica* liegt beim Hund (Abb. 1232) 0,0—4 mm temporal vom vertikalen und 2—3 mm ventral vom horizontalen Meridian; ihre Gestalt wechselt beim Hunde sehr; sie ist meist gleichseitig dreieckig und hat abgestumpfte Ecken und ein flaches, schwach vertieftes Zentrum; manchmal ist sie auch rund oder oval. Ihre Farbe ist variabel (gelblich-weiß, bläulich oder ganz dunkel). Bei der Katze (Abb. 1233) dürfte die Papilla optica öfter im ventromedialen Quadranten liegen. Es ist nur eine runde *Area centralis* vorhanden. Über die *Fovea centralis externa* s. S. 924 und Zürn [1074]. Der **Glaskörper** ist nach Emmert [227] durchschnittlich 3,2 ccm groß. Die **Linse** ist beim Hunde weniger gewölbt als bei den anderen Haustieren. Sie wiegt bei großen Hunden 1,6, bei kleinen 1,0, bei der Katze 1,47 g; ihr Gewicht verhält sich zu dem des Auges wie 1 : 8—10,2. Bei mittelgroßen Hunden beträgt der Radius der vorderen Krümmung 6,2 (bei der Katze 6,7) und der der hinteren 5,5 (bei der Katze 7,4) mm. Rabl [728] fand auch beim Hunde meist eine stärker gewölbte Linsenvorderfläche. Die Entfernung der Linse von der Cornea beträgt bei der Katze 4,5 mm. Die Achse mißt bei diesem Tiere 7,8 und der Horizontaldurchmesser 9—10,4 mm. Ihr Vertikaldurchmesser verhält sich zur Achse wie 1 : 1,3. Der Bulbus der Katze unterscheidet sich von dem des Hundes weiterhin durch die meist gold- oder grüngelbe, metallisch glänzende Farbe der Iris und durch die eine vertikale Spalte bildende Pupille, die bei Mydriasis (z. B. im Dunkeln) aber kreisrund wird. Der Annulus iridis

minor ist gegen den Annulus iridis major nicht scharf abgesetzt, im übrigen mehr glatt und grauschwärzlich und am Pupillarrande von einer pechschwarzen Linie umsäumt (Raselli [729]). Die gegenüber dem Menschen und den Haustieren stark abweichende Form der Pupille (hochovaler Spalt) ist bei der Katze dadurch bedingt, daß im frontalen und im maxillaren Quadranten die sonst ebenfalls zirkulär verlaufenden peripheren Bündel des Sphincter pupillae von den das Pupillenspaltende umkreisenden zentralen Sphinkterbündeln sich abspalten, in einer gewissen Entfernung sich durchkreuzen und peripher hiervon in Dilatatorfasern ausstrahlen. In diesen beiden Quadranten wirken also Sphincter und Dilatator pupillae nicht als Antagonisten, sondern als Synergeten. Die Lücke zwischen den zentralen Sphinkterbündeln und der Durchkreuzungsstelle seiner peripheren Fasern ist natürlich bei Mydriasis schmal und verwischt (Raselli [729]). Die *Papilla optica* der Katze (Abb. 1233) ist unregelmäßig rundlich, anscheinend etwas vertieft und von einem eigentümlichen Hof umgeben. Die schon hinter der Oberfläche der Papille sich in 2—4 Äste teilenden Zentralgefäße divergieren papillenwärts und treten, hakenförmig abgebogen, am Rande der Papille an die Oberfläche (s. Abb. 1233 und unten).

Die **Blutgefäße** des Bulbus stammen im wesentlichen von der A. ophthalmica ext., zum Teil aber auch von einer aus der A. carotis int. entspringenden A. ophthalmica int., die nach Virchow [990] die *A. centralis retinae* abgibt; nach anderen Autoren entspringt diese aus Ziliargefäßen. Beim Hunde treten eine größere Anzahl Aa. ciliares posteriores breves nahe an den Stamm des N. opticus heran und dringen im Niveau der Chorioidea in ihn ein, wobei sie je einen schwächeren Zweig abgeben, der direkt zur Papille verläuft und peripher ziemlich scharf in die Retina umbiegt. Diese zilioretinalen Gefäße anastomosieren mit den Zentralgefäßen. Aus der Mitte der Papille (Hund) oder vom Rande (Katze) gehen 3—4 peripher gerichtete größere Arterien und Venen zur Vaskularisation der Retina hervor (Abb. 1232 u. 1233). Die Trennung in eine die Arterienkapillaren enthaltende oberflächliche und eine die Venen enthaltende tiefe Schicht ist deutlich (Ellenberger und Baum [222]).

Die **Muskeln** des Auges (Abb. 1216) gleichen fast ganz denen des Pferdes; nur bei der Katze ist die Sehne des M. obliquus bulbi dorsalis sehr stark, rundlich und zuweilen gespalten.

B. Das Gehörorgan, Organon auditus.

I. Vergleichende Betrachtung.

Der Gehörapparat besteht aus dem Hörorgan (Ohr), dem Leitungsnerven, *N. acusticus,* und dem Hörzentrum (der Hörsphäre). Das Ohr, *Auris,* liegt teils an der äußeren Fläche des Schläfenbeins, teils im Innern der Felsenbeinpyramide und zerfällt in das äußere, mittlere und innere Ohr. Zum äußeren Ohre gehören die Ohrmuschel mit ihren Muskeln und der eine teils knorpelige, teils knöcherne Grundlage besitzende äußere Gehörgang. Zu dem vom äußeren Ohre durch das Trommelfell geschiedenen mittleren Ohr gehören die Paukenhöhle, die Gehörknöchelchen, die Hörtrompete und bei den Einhufern noch der Luftsack. Das innere Ohr (Labyrinth) besteht aus dem Vorhof, den Bogengängen und der Schnecke.

A. Das äußere Ohr, Auris externa.

Außer der Ohrmuschel und dem Gehörgang gehört zum äußeren Ohre bei den Tieren noch das in den Muskelapparat eingeschaltete **Schildchen,** *Scutulum* **(Schildknorpel des Ohres)** (Abb. 1241—1244 u. 1257 t, t), das nur zum Muskelansatz dient. Es ist eine unregelmäßig drei- oder viereckige Knorpelplatte, die nasomedial von der Muschel liegt und auf dem M. temporalis ruht. An seiner den Mm. auriculares profundi zum Ansatze dienenden Unterfläche liegt ein Fettpolster.

1. Die Ohrmuschel und der äußere Gehörgang.

Die Ohrmuschel dient wie ein Hörrohr zum Auffangen und Sammeln der Schallwellen. Ihre Drehungen, die eine verschiedene Stellung der Muschelspalte bedingen, ermöglichen es den Tieren, ohne Drehungen des Kopfes die Richtung zu erkennen, aus der die Schallwellen kommen im Gegensatze zum Menschen, der zu dem gleichen Zwecke den Kopf drehen muß.

An der **Ohrmuschel,** *Auricula,* der Tiere unterscheidet man 3 Teile: 1. den mit der Muschelspalte versehenen freien Abschnitt, 2. das der Seitenfläche des Schädels aufsitzende Gesäß (Grund), *Eminentia fossae conchae,* und 3. den knorpeligen Gehörgang. Die Grundlage der Muschel wird durch den Muschel- und Küraßknorpel gebildet.

An der Ohrmuschel des Menschen (Abb. 1239 c, 1249 u. 1256) heißt der äußere, umgebogene Rand *Helix auriculae,* Ohrkrempe (Abb. 1256 a); deren vorderer Endabschnitt biegt über dem Eingang in den Gehörgang bogig nach dem Innern der Muschel um und stellt das *Crus helicis,* den Helixschenkel

(b), dar. Gleichgerichtet mit der Helix verläuft die *Anthelix* (d), eine leistenartige Erhöhung, die oben in 2 nach vorn gerichtete, die *Fossa triangularis* (p) umschließende Schenkel, *Crus anthelicis sup.* und *inf.* (e und f), ausgeht. Am vorderen Rande der Ohrmuschel bemerkt man nahe dem Eingang in den Gehörgang den nach hinten vorspringenden *Tragus* (i) und diesem gegenüber, durch einen Einschnitt, *Incisura intertragica* (n), getrennt, den *Antitragus* (g), der in die Anthelix (d) übergeht. Die Furche zwischen Helix und Anthelix heißt die *Scapha* (o) und die von der Anthelix, dem Tragus und Antitragus begrenzte und in den Gehörgang führende Grube das *Cavum conchae* (r), von dem der obere Abschnitt durch den Helixschenkel als *Cymba conchae* (q) abgetrennt wird. Am hinteren Rande der Auricula findet sich an der Helix oben eine Hervorragung, *Apex auriculae [Darwini]* (c), die der Ohrspitze der Tiere entspricht. Die Hauptunterschiede zwischen der Muschel der Tiere und des Menschen bestehen darin, daß 1. bei den Tieren (Abb. 1245—1248 u. 1253—1255) der vordere Muschelrand über den hinteren übergreift (Abb. 1255 bei l), so daß der Knorpel tütenartig eingerollt erscheint, 2. darin, daß die Scapha flächenartig verbreitert und in eine Spitze ausgezogen ist, und 3. daß der Rand nicht umgekrempt, sondern an der oberen Partie der Tüte aufgeklappt ist; dadurch wird die Darwinsche Spitze nach oben gerichtet.

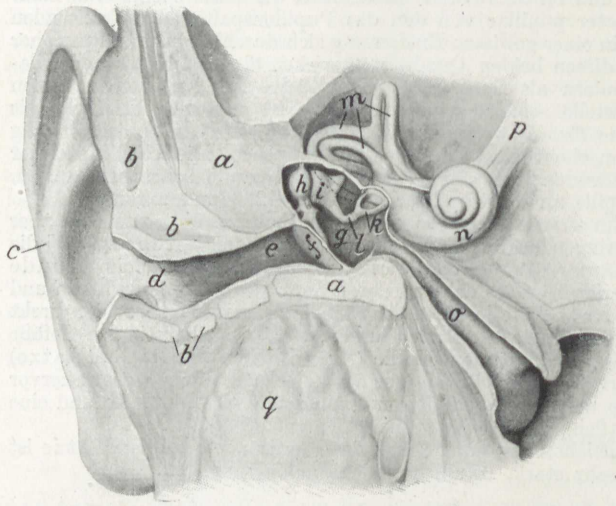

Abb. 1239. Schnitt durch das Ohr des Menschen (halbschematisch).

a, a Schläfenbein; b, b, b Ohrknorpel; c Auricula; d knorpeliger und e knöcherner äußerer Gehörgang; f Membrana tympani; g Cavum tympani; h Hammer; i Amboß; k Steigbügel; l Proc. lenticularis; m Canales semicirculares; n Cochlea; o Tuba auditiva; p N. acusticus; q Gl. parotis.

Die Ohrmuschel der Tiere ist tütenförmig. An ihrem freien Teile, der einen großen Spalt, den Muschelspalt (Abb. 1245—1248 u. 1253—1255), besitzt, unterscheidet man die gewölbte Außenfläche oder den Muschelrücken, *Dorsum auriculae*, die konkave Innenfläche oder die Tütenhöhlung, *Scapha*, und den freien Rand (*Helix* des Menschen); dieser zerfällt in einen vorderen (nasalen) oder medialen (Abb. 1245 bis 1248 a′, 1253 b′, 1254 u. 1255 a′) und einen hinteren (kaudalen) oder lateralen Rand (Abb. 1245—1248 a″, 1253 b, 1254 u. 1255 a″), die in der Ohrspitze *(Apex auriculae [Darwini]* des Menschen) zusammenstoßen. Eine der *Cymba conchae* der menschlichen Ohrmuschel vergleichbare Vertiefung findet sich nur bei Rind, Schwein und Hund (s. S. 957 u. 960). Nahe dem Muschelgrunde greifen die Ränder im ventralen Tütenwinkel übereinander (Abb. 1245—1248 n, 1253 g, 1254 u. 1255 n), der mit der *Incisura intertragica hom.* zu vergleichen ist bzw. diese vertritt. Vor (nasal von) ihm findet

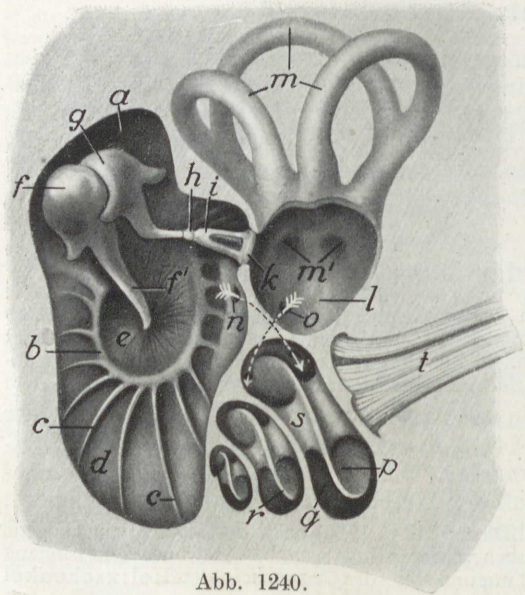

Abb. 1240.

Abb. 1240. Paukenhöhle und inneres Ohr des Pferdes (halbschematisch).

a Paukenhöhle; b Annulus tympanicus, c, c von ihm radiär abgehende Knochenblättchen; d Paukenzelle; e Trommelfell; f Hammerkopf; f′ Hammerstiel; g Amboß; h Linsenbeinchen; i Steigbügel; k seine in der Fenestra vestibuli befestigte Fußplatte; l Vorhof; m Bogengänge, m′ ihre Vorhofsöffnungen; n Fenestra cochleae, von der ein Pfeil in die Paukentreppe der Schnecke führt; o Verbindungsgang zwischen Vorhof und Vorhofstreppe der Schnecke; p Paukentreppe und q Vorhofstreppe der Schnecke; r Spiralblättchen; s Schneckenspindel; t N. acusticus.

sich der *Tragus* (Abb. 1253 e, 1254 u. 1255 i) und diesem gegenüber am kaudalen Rande der *Antitragus* (Abb. 1253 f, 1254 und 1255 g); beide erscheinen als rundliche oder längliche, wulstige Hervorragungen; die sie stützenden Knorpelplatten haben eine verschiedene Gestalt (s. unten und Abb. 1245—1248 i, g, g′, g″). Vom Antitragus zieht sich bei Pferd, Rind und Hund eine Hautfalte, die *Plica antitragica* (Abb. 1254 m), in das Muschelinnere. Am undeutlichsten an der Ohrmuschel der Tiere ist die *Anthelix*. Als Anthelix kann man nur die Leiste auffassen, der an der Außenfläche der Muschel die vom M. transversus und M. obliquus auriculae überbrückte Fossa anthelicis (s. unten) entspricht; es ist demnach die Leiste, die bei Rind, Schwein und Hund in Abb. 1246, 1247 u. 1248 mit d bezeichnet ist; beim Pferd (Abb. 1245) tritt sie kaum hervor. Von dieser Querleiste ziehen meist auch einfache Hautfalten als Längsleisten (Abb. 1254 u. 1255 P, P, P) gegen die Ohrspitze. Außerdem kommen meatusseitig von der Anthelix nicht selten noch niedrige, variierende quere Hautfalten (Abb. 1254 P′, P′) vor. Eine dem Ohrläppchen des Menschen (Abb. 1256 s) vergleichbare Hautduplikatur findet man höchstens beim Schwein (Abb. 1255 s).

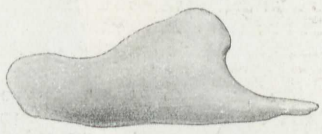

Abb. 1241 **(Pferd).**



Abb. 1242 **(Rind).**



Abb. 1243 **(Schwein).**



Abb. 1244 **(Hund).**

Abb. 1241—1244. Scutulum von Pferd, Rind, Schwein und Hund.

Am hautbefreiten Ohrknorpel erscheint der *Tragus* (Abb. 1245—1248 i) als eine viereckige oder rundliche Platte (Pferd, Rind, Hund) oder als ein halbringförmiger und mit einer deutlichen Spitze versehener Fortsatz des kaudalen Randes (Schwein). Er geht i. d. R. in den *Antitragus* über; dieser wird (Abb. 1245—1248 g, g′, g″) durch eine bei Hund, Schwein, Pferd und Katze zweigeteilte, beim Rind (Abb. 1246 g) einfache Knorpelplatte dargestellt (Schmidt [843]). Der Helixschenkel, *Crus helicis,* der beim Menschen ungeteilt ist, zeigt bei den Tieren eine Zweiteilung derart, daß ein Ast *(Crus helicis mediale)* (Abb. 1245—1248 b′) dem Ohrinnern zustrebt und der andere Ast *(Crus helicis laterale)* (b″) entweder in den übrigen freien Margo nasalis übergeht oder sich ihm nähert. Beim Rind ist das Crus mediale (Abb. 1246 b′) sehr stark und nach der Spitze der Ohrmuschel hin in einen Fortsatz (e) ausgezogen. Proximal vom Crus helicis laterale liegt am Grunde der Concha ein relativ dicker, dreieckiger Vorsprung, *Crus helicis proximale* nach Klimow [464] (Abb. 1248 t).

Eine *Spina helicis* findet sich nur beim Menschen (Abb. 1249 p); bei den Tieren ist sie vollständig von der Muschel abgelöst und bildet das Scutulum (S. 937); infolgedessen ist der in Abb. 1247 (Hund) und 1248 (Schwein) mit t bezeichnete Fortsatz nicht Spina helicis, sondern ein besonderer Fortsatz, *Crus helicis distale;* beim Pferd und Rinde fehlt auch dieser.

Die halbkugelige, stark gewölbte, vom freien Muschelteile stumpfwinklig lateral abbiegende, an der Seitenfläche des Schädels auf dem M. temporalis sitzende *Eminentia conchae,* das **Gesäß,** der Grund der Muschel (Abb. 1248 r′ u. 1253 u), hebt sich durch eine seichte Furche *(Fossa anthelicis)* ab, der eine Querleiste im Innern *(Anthelix)* entspricht. Das Innere des Gesäßes stellt das tiefe *Cavum conchae,* die eigentliche Concha, dar.

Bau. Die Muschel besteht aus 4 Schichten, von denen die 1. und 4. dem Integument angehören: 1. der mit kurzen Deckhaaren versehenen äußeren Muschelhaut mit Gefäß- und Nervenzweigen; die Hautpigmentation nimmt entweder zu (z. B. Pferd) oder ab (Rind, Hund, Katze) oder verschwindet; sie und die Beschaffenheit und Anordnung der Haare sind für jede Tierart charakteristisch; 2. einer unvollständigen Muskelschicht (S. 943 ff.); 3. dem Muschelknorpel, *Cartilago auriculae,* der aus elastischem Knorpelgewebe besteht; 4. der inneren Muschelhaut, die mit längeren Schutzhaaren besetzt und, namentlich an den Knorpelleisten, nur locker befestigt ist. Gegen das Cavum conchae werden die Haare feiner und spärlicher; in der Hautauskleidung der Concha finden sich wenige feine Haare, kleine Schweiß- und große Talgdrüsen.

Der **knorpelige Gehörgang,** *Meatus acusticus ext. cartilagineus* (Abb. 1239 d), der der Leitung der Schallwellen zum Trommelfell und zu dessen Schutz durch das Sekret seiner Drüsen dient, ist bei den Fleischfressern relativ lang und beim Schweine sehr eng; seine Knorpel bestehen aus elastischem Knorpelgewebe und werden beim Menschen durch die *Lamina intermedia* und *basalis* (Abb. 1249 x, x, y, z) gebildet, die sich an die

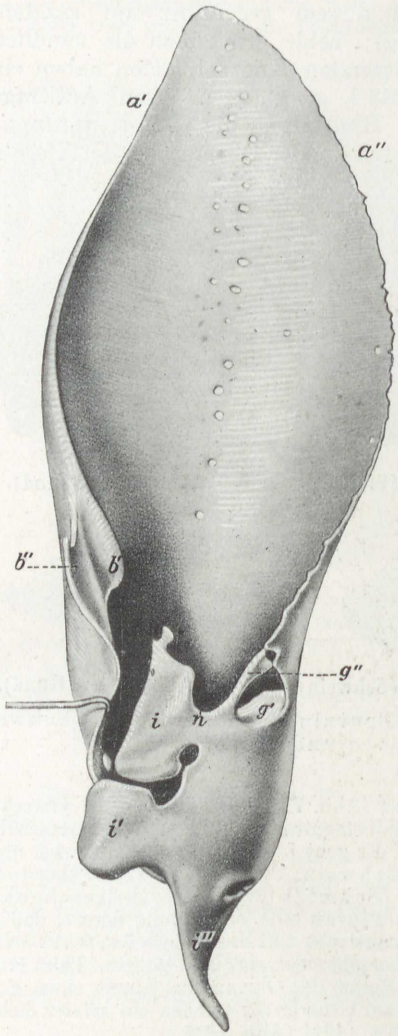

Abb. 1245 **(Pferd).**

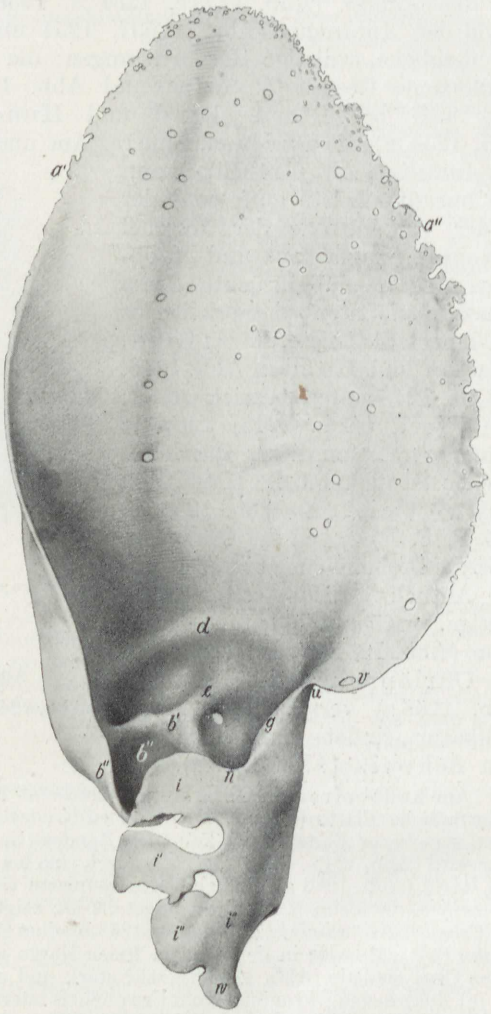

Abb. 1246 **(Rind).**

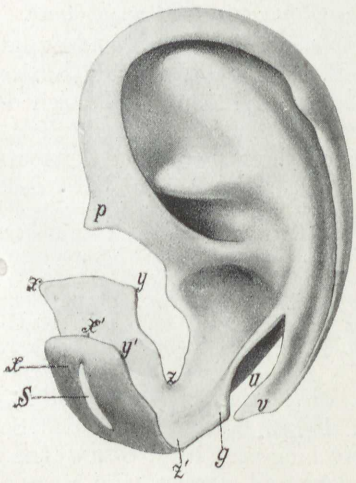

Abb. 1249 **(Mensch).**

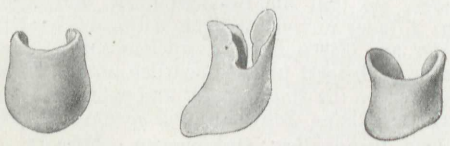

Abb. 1250 **(Pferd).** Abb. 1251 **(Hund).** Abb. 1252 **(Schwein).**

Abb. 1250—1252. Küraßknorpel von Pferd, Hund und Schwein.

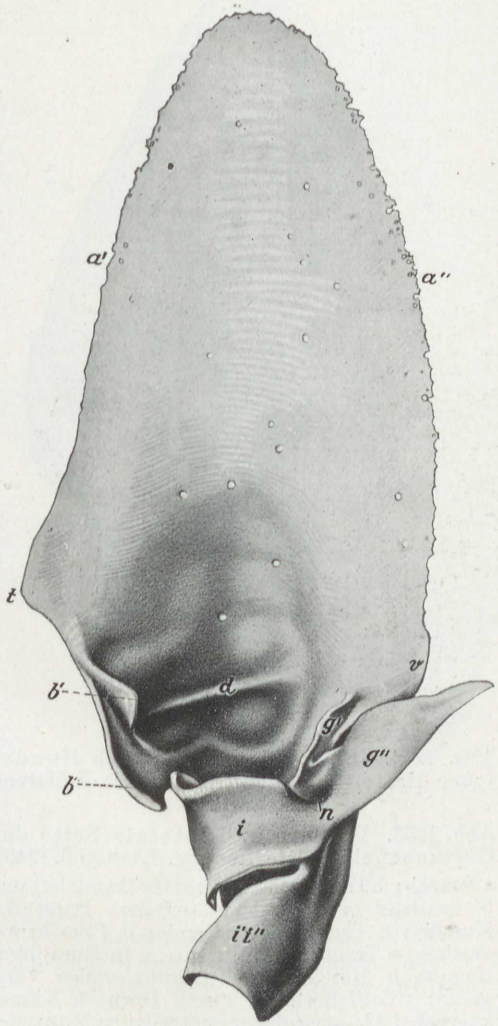

Abb. 1247 **(Hund).**

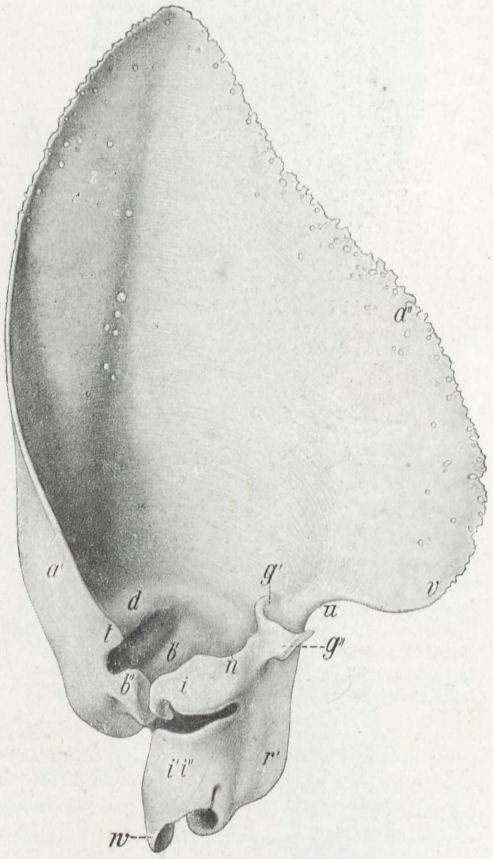

Abb. 1248 **(Schwein).**

Abb. 1245—1249. Linker Muschelknorpel von Pferd, Rind, Hund, Schwein und Mensch. a′ nasaler (vorderer) oder medialer und a″ kaudaler (hinterer) oder lateraler Muschelrand; b′ mediales und b″ laterales Crus helicis; d Anthelix; e Fortsatz des Crus helicis mediale; g Antitragus, g′ sein medialer und g″ sein lateraler Ast; i Tragus; i′, i″ halbringförmiger Knorpel (i″ in Abb. 1245 Griffelfortsatz); n Incisura intertragica; p Spina helicis; r′ Eminentia fossae conchae; t Crus helicis distale; u Incisura antitragicohelicina; v Cauda helicis; w Griffelfortsatz; x, x, y, z Lamina intermedia et basalis des Gehörgangknorpels; x′, y′, z′, z Tragusplatte, nach unten und links herabgeklappt; z tiefster Punkt der Incisura terminalis; z′ tiefster Punkt der Incisura intertragica; z, z′ Isthmus des Ohrknorpels; S Incisura Santorini major.

Lamina tragi proximal von der Incisura Santorini major (s. S. 942) anreihen. Bei den Tieren wird er von dem die Muschel fortsetzenden halbringförmigen Knorpel und dem an diesen sich anreihenden Küraßknorpel gebildet. Der erstere entspricht der Lamina intermedia, der letztere der Lamina basalis des Menschen. Der halbringförmige Knorpel (Abb. 1245 i′, 1246—1248 i′, i″, i″, 1253 h) stellt eine kreisförmig gebogene Knorpelplatte dar, die bei Hund und Rind (Abb. 1246) sowohl am kaudolateralen als auch am nasomedialen Rande durch einen Einschnitt in je 2 Fortsätze ausläuft, *Proc. caudalis intermedius* (i′) und *proximalis* (i″) und *Proc. nasalis intermedius* und *proximalis* (w). An den halbringförmigen Knorpel reiht sich, mit ihm durch eine elastische Membran verbunden, der bei Pferd, Wiederkäuern und Schwein einen Dreiviertel-, bei den

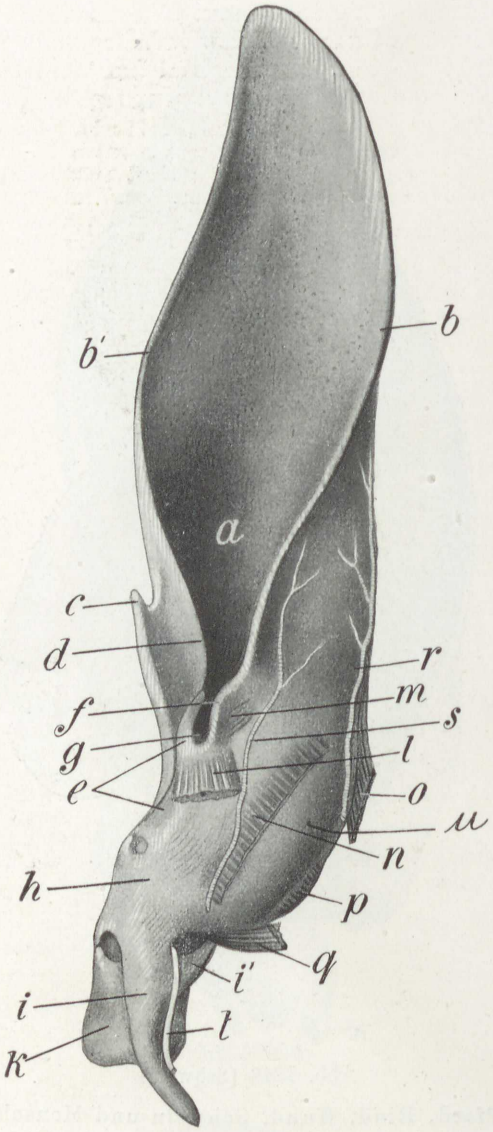

Abb. 1253.

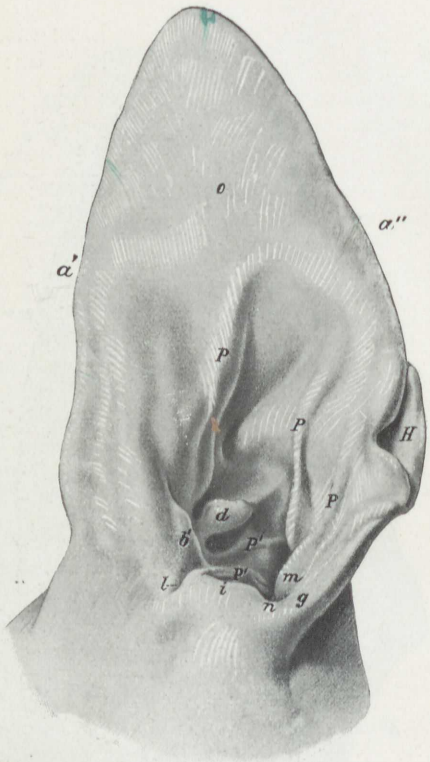

Abb. 1254. Linke Ohrmuschel des Hundes (ohne Haare) (vgl. damit Abb. 1247); Erklärung s. nächste Seite.

Abb. 1253. Vordere und laterale Seite der Ohrmuschel des Pferdes (vgl. damit Abb. 1245). a Scapha; b lateraler bzw. hinterer (kaudaler) und b′ medialer bzw. vorderer (nasaler) Rand der Muschel; c Crus helicis laterale; d Crus helicis mediale; e Tragus; f Antitragus; g Incisura intertragica; h Muschelröhre (halbringförmige Fortsätze); i Griffelfortsatz, i′ sein Horn; k Küraßknorpel; l M. auricularis ventralis; m M. caudoantitragicus; n langer Auswärtszieher und o langer Heber, p langer Dreher und q kurzer Auswärtszieher des Ohres; r Ramus intermedius und s Ramus lateralis der A. auricularis magna; t N. auricularis int.; u Gesäß der Ohrmuschel.

Fleischfressern einen vollständigen Ring darstellende Küraßknorpel (Abb. 1253 k u. 1250—1252) an. Der bei den erstgenannten Tieren medial an diesem Knorpel vorhandene Spalt wird durch elastisches Gewebe ausgefüllt. An der lateralen Seite ist der halbringförmige Knorpel in den abwärts gerichteten und spitz zulaufenden, besonders beim Pferde gut ausgeprägten, beim Hunde fast vollkommen fehlenden Griffelfortsatz (Abb. 1245 i″, 1246 u. 1248 w u. 1253 i) ausgezogen, der dem Küraßknorpel aufliegt. Von seinem Ursprung aus geht ein kleiner Fortsatz, das Horn des Griffelfortsatzes (Abb. 1253 i′), kaudodorsal und bildet mit dem Gesäß ein Loch für den N. auricularis internus (Abb. 1253 t).

Am Ohrknorpel findet sich zwischen der Tragusplatte und dem halbringförmigen Knorpel ein der *Incisura Santorini major* des menschlichen Muschelknorpels (Abb. 1249 S) vergleichbarer tiefer Einschnitt (Abb. 1245—1248 und Schmidt [843]).

Bau. Der knorpelige Gehörgang besteht aus 2 Schichten: 1. der Außenschicht, die aus dem halbringförmigen Knorpel, dem Küraßknorpel und dem sie verbindenden und die Lücken ausfüllenden Binde- und elastischen Gewebe besteht, und 2. der kutanen Innenschicht, die nur wenige feine Haare, *Tragi*, trägt und mit den Ohrenschmalzdrüsen *(Glandulae ceruminosae)*, alveolären und tubulösen Drüsen, ausgestattet und pigmentiert ist. Haare und eventuelle Pigmentierung hören am Porus acusticus ext. plötzlich auf.

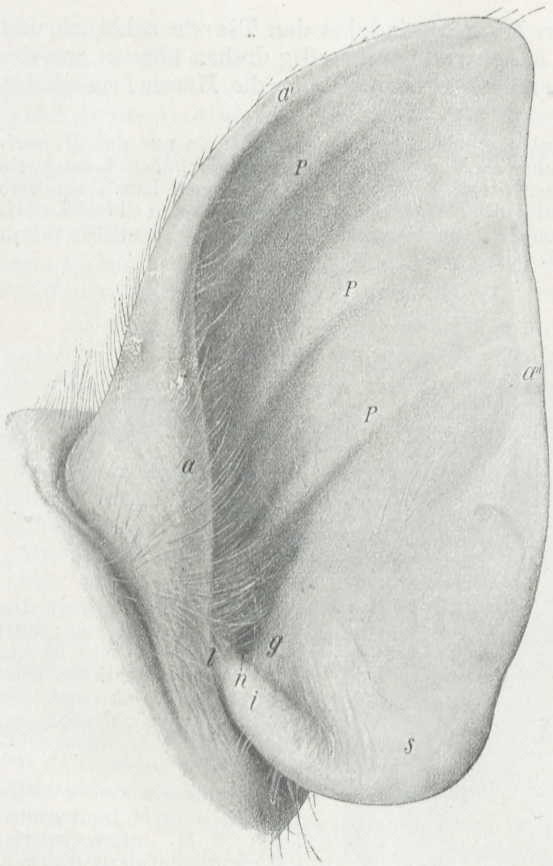

Abb. 1255. Linke Ohrmuschel des Schweines (vgl. damit Abb. 1248).

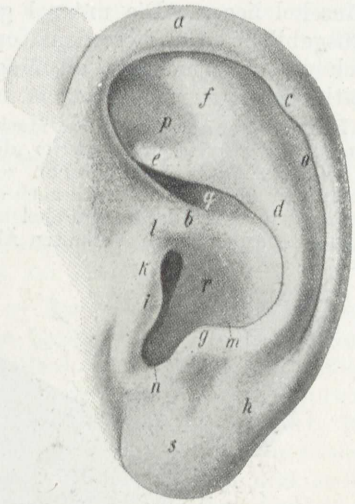

Abb. 1256. Linke Ohrmuschel des Menschen (vgl. damit Abb. 1249).

Erklärung zu Abb. 1254, 1255 und 1256.

a Helix; a′ vorderer bzw. medialer und a″ hinterer bzw. lateraler Muschelrand; b Crus helicis; b′ mediales Crus helicis; c Apex auriculae; d Anthelix; e Crus anthelicis inferius; f Crus anthelicis superius; g Antitragus; h Sulcus auriculae posterior; i Tragus; k Tuberculum supratragicum; l Sulcus auriculae anterior; m Plica antitragica; n Incisura intertragica; o Scapha; p Fossa triangularis; q Cymba conchae; r Cavum conchae; s Lobulus auriculae. **H** Hauttasche; **P, P, P** Hautlängsfalten; **P′, P′** Querfalten.

Der **knöcherne Gehörgang,** *Meatus acusticus externus osseus* (Abb. 141 18, 1239 e), ist bei den Haustieren verschieden lang (s. S. 70). Er fehlt der Katze, bei der nur der Porus acusticus ext. als einfache Öffnung vorhanden ist, stellt beim Hunde nur einen einfachen Ring und bei den anderen Haustieren einen medial enger werdenden Knochentrichter dar, der zum Teil frei liegt, zum Teil in der Felsenbeinpyramide verborgen ist und mit dem ovalen, dorsal offenen Paukenring, *Annulus tympanicus* (Abb. 1240 b), endet. An seiner dorsomedialen Wand findet sich, gewissermaßen als lateral gerichtete Fortsetzung des dorsal offenen Paukenringes, ein bei Pferd und Rind längerer, bei den andern Tieren kürzerer, zum Teil nur angedeuteter Einschnitt (Abb. 1258 A″), der von einer Fortsetzung des Trommelfells, der Shrapnellschen Membran oder *Pars flaccida membranae tympani,* verschlossen wird.

Der knöcherne Gehörgang ist mit einer dünnen kutanen Haut ausgekleidet, die beim Schweine tubulöse und bei den Fleischfressern außerdem sehr große alveoläre Drüsen enthält. Pigmentierung und Haare fehlen.

Einzelheiten über den Annulus tympanicus bzw. das Tympanum und die Shrapnellsche Membran usw. findet man in der Arbeit von Bondy [103] und Hegewald [353].

Das **Fettpolster** des äußeren Ohres liegt unter dem Schildchen und am Gesäß der Muschel und um dieses herum, wobei es für dieses eine pfannenähnliche Vertiefung bildet.

2. Die Muskeln des äußeren Ohres[1]).

Die Muskeln der Ohrmuschel werden geschieden in 1. solche, die am Schädel oder am Scutulum entspringen und an der Ohrmuschel enden, und 2. solche, die nur an

[1]) Die folgende Beschreibung der Ohrmuskeln gilt im wesentlichen für das Pferd. Die Ohrmuskeln der anderen Tiere zeigen nur geringe Abweichungen, die bei der Schilderung des Gehörapparates dieser Tiere (S. 957, 960 u. 961) besprochen werden.

der Muschel liegen. Die unter 1 genannten Muskeln sind bei den Tieren zahlreich und gut ausgebildet, weil diese den Kopf nicht annähernd so vielseitig drehen können wie der Mensch und infolgedessen die Möglichkeit haben müssen, dafür die Muschel möglichst vielseitig bewegen zu können.

Beim Menschen sind diese Muskeln rudimentär; bei ihm unterscheidet man nur den *M. auricularis anterior, superior* und *posterior,* die man früher als *M. attrahens, attollens* und *retrahens* bezeichnete (Abb. 359 2, 2′ u. 3); bei den Tieren zerfällt jeder dieser 3 Muskeln in Abteilungen bzw. gesonderte Muskeln; dazu kommen bei ihnen noch der *M. scutularis,* der *M. auricularis ventralis* und die *Mm. auriculares profundi.* Die der Ohrmuschel allein zukommenden kleinen Muskeln zeigen bei dem Menschen und den Tieren in ihrem Verhalten Ähnlichkeit.

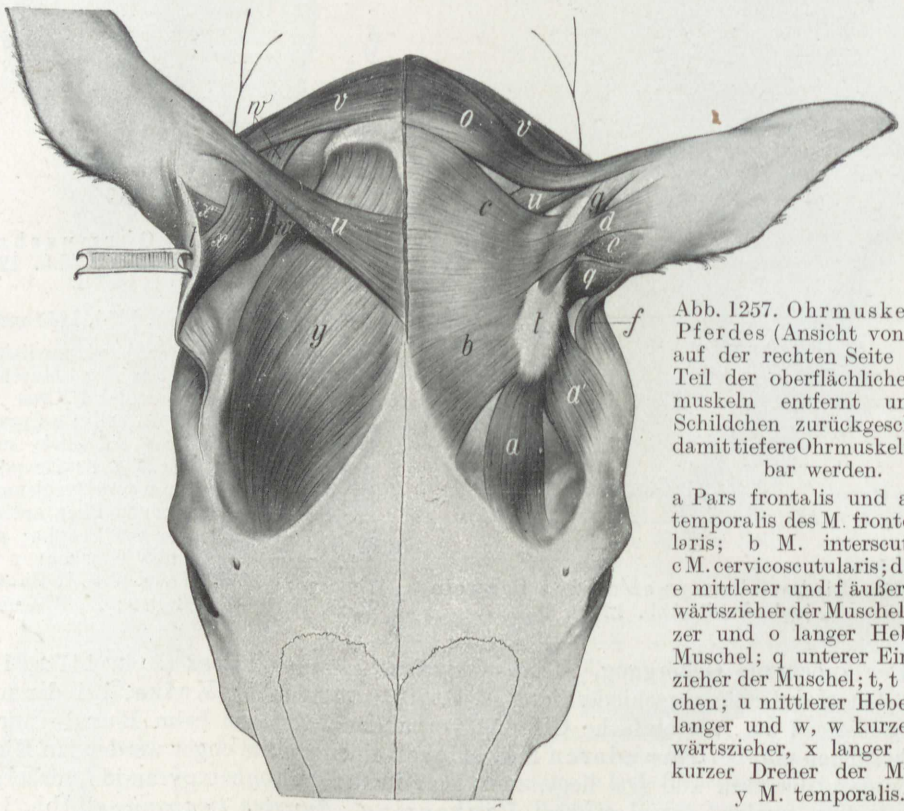

Abb. 1257. Ohrmuskeln des Pferdes (Ansicht von oben); auf der rechten Seite ist ein Teil der oberflächlichen Ohrmuskeln entfernt und das Schildchen zurückgeschlagen, damit tiefere Ohrmuskeln sichtbar werden.

a Pars frontalis und a′ Pars temporalis des M. frontoscutularis; b M. interscutularis; c M. cervicoscutularis; d oberer, e mittlerer und f äußerer Einwärtszieher der Muschel; g kurzer und o langer Heber der Muschel; q unterer Einwärtszieher der Muschel; t, t Schildchen; u mittlerer Heber, v, v langer und w, w kurzer Auswärtszieher, x langer und x′ kurzer Dreher der Muschel; y M. temporalis.

a) Der **M. scutularis,** Schildspanner (Abb. 531 k, k u. 1257 a, a′, b, c), ist eine direkt unter der Haut liegende dünne Fleischplatte, die in großer Ausdehnung, nämlich vom Jochbogen, von der Crista frontalis und sagittalis ext. bis zum Os occipitale, entspringt und zum Schildchen geht. Man unterscheidet an ihr 3 Abschnitte: α) den vom Jochbogen und von der Crista frontalis ext. zum Schildchen gehenden *M. frontoscutularis;* er zerfällt wieder in die von der Crista frontalis ext. entspringende *Pars frontalis* (Abb. 1257 a) und die vom Jochbogen entspringende *Pars temporalis* (a′); β) den von einem Schildchen zum anderen gehenden und an der Crista sagittalis ext. sich anheftenden *M. interscutularis* (b) und γ) den von der Protuberantia occipitalis ext. zum Schildchen gehenden *M. cervicoscutularis* (c), der sich jedoch von β nicht deutlich abhebt.

b) Als **Mm. auriculares nasales (anteriores)** beschreibt man beim Pferde den oberen, mittleren, unteren und äußeren Einwärtszieher. α) Der obere Einwärtszieher, *M. scutuloauricularis superficialis dorsalis* (Abb. 1257 d), entspringt nahe dem kaudomedialen Winkel des Scutulum aus dem M. scutularis und endet am Rücken der Muschel nahe deren nasalem Rande. β) Der mittlere Einwärtszieher, *M. scutuloauricularis superficialis medius* (e), beginnt an der Unterfläche des kaudomedialen Winkels des Scutulum, wird vom oberen Einwärtszieher bedeckt, geht lateral und endet am nasalen Rande der Muschel. γ) Der untere Einwärtszieher, *M. scutuloauricularis superficialis ventralis* (q), entspringt

an der Oberfläche des Scutulum und endet ventral vom ventralen Tütenwinkel neben dem vorigen. δ) Der äußere Einwärtszieher, *M. zygomaticoauricularis* (Abb. 531 m, 1257 f), entspringt am Arcus zygomaticus und an der Fascia parotidea nahe dem Kiefergelenk und endet etwas ventral von der Muschelspalte neben dem M. auricularis ventralis (s. unten).

c) Die **Mm. auriculares dorsales (superiores).** α) Der kurze Heber, *M. scutuloauricularis superficialis accessorius* (Abb. 1257 g), ist ein kleiner Muskel, der von der Oberfläche des Scutulum zum Muschelrücken geht und vom oberen Einwärtszieher bedeckt wird. β) Der mittlere Heber, *M. parietoauricularis* (u), liegt als platter Muskel unter dem M. interscutularis, entspringt etwas nasal von der Protuberantia occipitalis ext. an der Crista sagittalis ext., verläuft kaudolateral und endet am Muschelrücken.

d) Die **Mm. auriculares caudales (posteriores).** α) Der lange Heber, *M. cervicoauricularis superf.* (o), entspringt an der Protuberantia occipitalis ext. und am Anfange des Nackenstranges, verläuft nasolateral und endet ventral von der Mitte des Muschelrückens zwischen M. transversus auriculae und kurzem Heber. β) Der lange Auswärtszieher, *M. cervicoauricularis prof. major* (Abb. 1257 v, v), beginnt als dünner, platter Muskel am Anfangsteile des Nackenstranges, zum Teil bedeckt vom vorigen und zum Teil kaudal von ihm, geht an den Grund der Muschel, umfaßt diesen lateral und endet am Muschelrücken nahe dem lateralen Rande der Muschelspalte über dem Griffelfortsatz (Abb. 1253 n). γ) Der kurze Auswärtszieher, *M. cervicoauricularis prof. minor* (Abb. 1257 w, w), beginnt breit mit dem vorigen am Nackenstrange, geht nasolateral, umgreift den Muschelgrund und endet an diesem dorsal vom Horne des Griffelfortsatzes und ventral von der Insertion der Dreher; ein Teil seiner Fasern endet auch an der Fascia parotidea und an der Parotis; er liegt auf dem Fettpolster des Gesäßes.

e) Der **M. auricularis ventralis** *(inferior), M. parotideoauricularis,* Niederzieher der Ohrmuschel (Abb. 531 n), ist ein dünner, platter Muskel, der auf der Parotis liegt, an deren ventralem Abschnitt aus ihrer Faszie entspringt und dicht ventral vom ventralen Muschelwinkel an der Muschelröhre endet (Abb. 1253 l).

f) Als **Mm. auriculares profundi** *(Mm. rotatores auriculae)* bezeichnet man den langen und den kurzen Dreher, *M. scutuloauricularis prof. major* und *minor* (Abb. 1257 x, x'). Beide beginnen an der Unterfläche des Scutulum und enden am Grunde der Muschel, an der kaudalen Kante des Gesäßes und ventral von ihr.

g) Der **M. styloauricularis** entspringt am knöchernen Gehörgange, geht an der medialen Seite des knorpeligen Gehörganges dorsal und endet an der tiefsten Stelle des medialen Muschelrandes.

Die nur an der Muschel liegenden Muskeln sind unbedeutend: Der **M. tragicus** *(M. tragohelicinus* n. Klimow [464]) liegt zwischen den übereinandergreifenden Rändern der Muschel (zwischen der Innenfläche des Crus helicis laterale und der Außenfläche der Tragusplatte) am ventralen Muschelwinkel. Der **M. transversus auriculae** und **M. obliquus auriculae** sind Muskelfaserbündel, die am Dorsum conchae die der Anthelix und dem Crus anthelicis inferius hom. entsprechenden Furchen überbrücken. (Beim Pferde gehen diese beiden Muskeln ineinander über, da die entsprechenden Furchen nicht ausgeprägt sind; sie liegen kaudolateral im Anschluß an den M. caudoantitragicus.) Der **M. caudoantitragicus** (Abb. 1253 m) liegt am ventralen Tütenwinkel dem hinteren Muschelrand an. Der **M. helicis minor** liegt zwischen Crus helicis laterale und mediale und ist beim Pferde mit der Tragusplatte innig verbunden.

Wirkungen. Das Gesäß der Ohrmuschel ruht zwischen dem M. obliquus capitis cranialis und dem M. temporalis in einer Vertiefung des dort liegenden Fettpolsters, *Corpus adiposum auriculae.* Diese Einrichtung erinnert an ein Kugelgelenk. Das verschiebbare Scutulum muß fixiert werden, wenn die an ihm entspringenden Muskeln auf die Muschel wirken sollen. Der Feststeller des Scutulum ist der *M. scutularis.* Der obere, mittlere und untere Einwärtszieher sind Aufrichter der Muschel und Vorwärtssteller der Muschelspalte. Hierbei beteiligt sich auch der M. interscutularis, der durch den oberen Einwärtszieher direkt auf die Muschel wirken kann. Durch diese Beteiligung des M. interscutularis kann auch eine gleichzeitige Wirkung auf die andere Muschel und somit eine Harmonie in den Muschelbewegungen erzielt werden. Der äußere Einwärtszieher zieht den Grund der Muschel nach vorn. Der Niederzieher bringt die Muschel nach abwärts und legt sie, wenn er mit dem langen Heber gemeinschaftlich wirkt, nach rückwärts an den Kopf. Der lange Heber richtet die Muschel rückwärts, der mittlere und kurze Heber richten sie vorwärts auf. Bei gemeinschaftlicher Wirkung richten die Heber die Muschel gerade in die Höhe und begünstigen ihre Rollbewegungen. Die Auswärtszieher stellen mit dem langen Heber die Auswärtssteller der Muschelspalte dar. Die *Mm. auriculares profundi* wirken als Dreher der Muschel und als Rückwärtssteller der Muschelspalte; sie sind die Antagonisten der Mm. auriculares nasales. Der *M. styloauricularis* verkürzt den Gehörgang und soll nach Günther [324] die Spaltöffnung erweitern. Die Wirkungen der übrigen Ohrmuskeln sind ohne Belang.

B. Das Trommelfell, Membrana tympani.

Das **Trommelfell** (Abb. 1239 f, 1240 e, 1259 IV 4 u. 1260) bildet die häutige Scheidewand zwischen dem mittleren und dem äußeren Ohre; es besitzt keinen Eigenton, sondern überträgt nur die durch den Gehörgang zugeführten Schallwellen auf die Gehörknöchelchen; es ist schräg ventromedial zur Medianebene gestellt, fast trichterförmig etwas nach innen gewölbt (zum Teil infolge der Einziehung durch den Hammergriff) und besteht aus 3 Schichten: aus dem pigment-, haar-, drüsen- und papillenfreien *Stratum cutaneum*, der Kutisschicht, dem gefäßlosen, bindegewebigen *Stratum proprium*, der Eigenschicht, und dem mit einschichtigem Plattenepithel bedeckten drüsenfreien *Stratum mucosum*, der Schleimhautschicht. Die Eigenschicht, in die der Stiel des Hammers (Abb. 1259 IV 5') eingefügt ist, besteht aus einer Zirkulär- und einer Radiärfaserschicht und ist mit ihrem verdickten Rand, *Annulus tendineus*, in dem ringförmigen Falze des Paukenringes befestigt (s. S. 943).

Das Trommelfell des Pferdes stellt ein kurzes Oval dar, ist 0,2 mm dick und bildet mit der Querebene des Kopfes einen Winkel von 45° und mit der Achse des Gehörganges einen solchen von 30°. Sein Flächeninhalt beträgt etwa 0,5 qcm. Das Trommelfell der Wiederkäuer und Fleischfresser ist relativ groß und beim Rinde von ziemlich regelmäßiger breitovaler Form, beim Schafe viel länger und dabei schmaler als beim Rinde, beim Hunde löffelförmig und bei der Katze lateral in eine Spitze ausgezogen. Beim Hunde variieren Form und Größe des sehr schräg gestellten Trommelfells sehr erheblich. Das Trommelfell des Schweines ist fast kreisrund, dorsal aber m. o. w. eingezogen (Freund [266]). Über die *Pars flaccida* des Trommelfells s. S. 943.

C. Das Mittelohr, Auris media.

Als Mittelohr bezeichnet man die zwischen äußerem und innerem Ohr in der Felsenbeinpyramide liegende und von einer Schleimhaut ausgekleidete Paukenhöhle, *Cavum tympani* (Abb. 1239 g, 1240 a, 1258, 1259 IV), die die Kette der Gehörknöchelchen (Abb. 1239 h, i, k, l u. 1240 f, g, h, i) enthält und durch die Hörtrompete (Abb. 1239 o, 1258 k) mit der Schlundkopfhöhle und dadurch mit der Außenwelt in Verbindung steht.

1. Die laterale Wand, die nasale und kaudale Begrenzung und der größte Teil der Decke und des Bodens der **Paukenhöhle** werden von der Pars tympanica, der übrige Teil, besonders die mediale Wand, von der Pars petrosa der Felsenbeinpyramide gebildet. An der lateralen Wand, *Paries tympanicus*, befindet sich das an den Annulus tympanicus befestigte Trommelfell; an der medialen Wand der Paukenhöhle, *Paries labyrinthicus*, die zugleich die laterale Wand der das innere Ohr bergenden Pars petrosa ist, bemerkt man eine dreiseitige Erhöhung, das Vorgebirge, *Promontorium* (Abb. 1258 a), an dem in dem seichten *Sulcus promontorii* der N. tympanicus und der Verbindungsfaden des N. petrosus superficialis major zum Plexus tympanicus liegen. Dorsomedial an ihm befindet sich das vom Steigbügel verschlossene Vorhofsfenster, *Fenestra vestibuli (For. ovale)* (Abb. 1240 k und 1258 d), und kaudolateral das von einer besonderen Haut, *Membrana tympani secundaria*, verschlossene Schneckenfenster, *Fenestra cochleae (For. rotundum)* (Abb. 1240 n, 1258 b, 1260). Im ventralen Abschnitte der nasalen Begrenzung *(Paries tubarius)*, die beim Schaf in einen spitzen Winkel ausläuft, befindet sich entweder in der Pars tympanica oder zwischen dieser und der Pars petrosa (Rind) das *Ostium tympanicum tubae auditivae* (Abb. 1258 k), durch das hindurch der Tubenknorpel m. o. w. weit in die Paukenhöhle sich erstreckt. An der Decke der Paukenhöhle, *Paries tegmentalis*, liegt dorsal von den beiden genannten Fenstern und dem Promontorium der ventrolateral größtenteils offene Fazialiskanal, *Canalis facialis (Fallopii)* mit dem N. facialis.

Dieser Kanal beginnt nasodorsal vom Eintritt des N. acusticus im Fundus meatus acustici int. (s. S. 87 u. Abb. 136 u. 137 f), geht in der Pars petrosa nasal vom Vorhof gegen die Paukenhöhle, öffnet sich in dieser etwa am nasalen Rande der Fenestra vestibuli zu einem Halbkanal (Abb. 1258 e), verläuft unter fast rechtwinkliger, knieartiger Abbiegung kaudolateral und gelangt zwischen die Pars mastoidea und Pars tympanica der Felsenbeinpyramide und schließlich zum For. stylomastoideum (o). In den Anfangsteil des Fazialiskanals mündet dicht nasal von der Fenestra vestibuli der zuerst in der Spalte zwischen Pars petrosa und Pars tympanica und dann in der Pars petrosa verlaufende Felsenbeinkanal, *Canalis petrosus*, der medial von der knöchernen Hörtrompete liegt (Abb. 136 n) und nur durch eine dünne Knochenplatte von der Paukenhöhle geschieden ist. Aus dem Enddrittel des Fazialiskanals geht der enge Kanal der Chorda tympani (S. 857) hervor, die in der Paukenhöhle zwischen dem Halse des Hammers und dem Proc. longus des Ambosses liegt und ventral vom Proc. longus des Hammers durch die Glasersche Spalte (s. S. 70 u. 88 und Abb. 131 20, 1258 i) austritt.

Kaudal wird die Paukenhöhle durch die schmale kaudale Begrenzung, *Paries mastoideus,* abgeschlossen, die beim Menschen von der Pars mastoidea, bei den Tieren jedoch ebenfalls von der Pars tympanica gebildet wird.

Die Verschiedenheiten der Paukenhöhle bei den Haustieren untereinander und gegenüber dem Menschen sind im wesentlichen bedingt durch die verschiedenen Formen des ventralen Teiles der Pars tympanica der Felsenbeinpyramide. Beim Menschen ist der Proc. mastoideus mit einem engmaschigen Balkenwerk erfüllt, dessen Hohlräume *Cellulae mastoideae* heißen und mit dem Cavum tympani in Verbindung stehen. Bei den Tieren fehlen solche Cellulae mastoideae; sie werden ersetzt durch Paukenzellen, *Cellulae tympanicae,* die von der Pars tympanica gebildet werden, und zwar beim Pferde dadurch, daß vom ventrolateralen Umfange des Annulus tympanicus kulissenartig angeordnete Knochenblättchen (Abb. 1240 c, 1258 m und n) abgehen, die an der lateralen Wand der Paukenhöhle eine der Zahl der Blättchen entsprechende Anzahl Nischen (Abb. 1240 d) hervorrufen. Bei Schaf, Ziege und Hund findet man eine einfache, glattwandige Knochenblase, die beim Hund in ihrem nasalen Drittel ein von der nasolateralen Begrenzung entspringendes kurzes Septum besitzt. Bei der Katze findet sich, ähnlich wie beim Hund, ein Septum, das jedoch die ganze Paukenhöhle durchsetzt und diese in einen dorsalen Abschnitt, das eigentliche Cavum tympani, und einen ventralen Abschnitt teilt, der einer einzigen großen Paukenzelle entspricht. Beide Hohlräume kommunizieren längs des freien Randes dieses Septum, das sich der Pars petrosa lose anlegt. Beim Rind und Schwein ist der ventrale Teil der Pars tympanica spongiös und besitzt daher ähnliche, beim Rinde besonders große Hohlräume wie beim Menschen der Proc. mastoideus, die ebenfalls mit der Paukenhöhle in Verbindung stehen. Im übrigen s. S. 954 und Groterjahn [320].

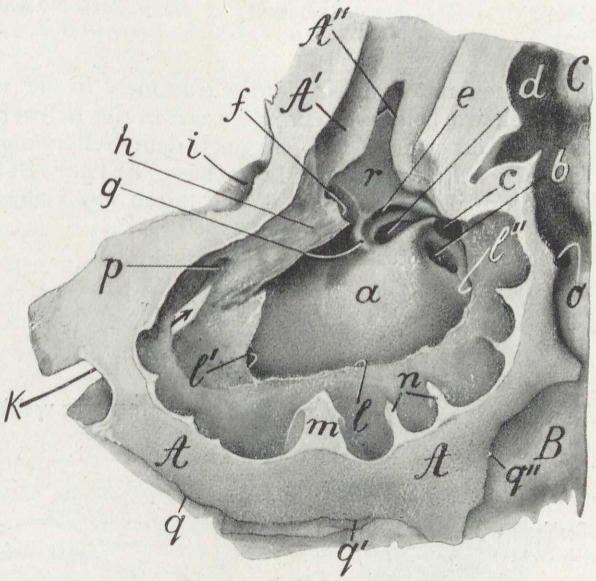

Abb. 1258.

Abb. 1258. Paukenhöhle des Pferdes, von der ventralen und zum Teil lateralen Seite geöffnet.

A, A, A′ u. A″ Pars tympanica, und zwar A, A Bulla tympanica, A′ knöcherner äußerer Gehörgang und A″ Einschnitt des Annulus tympanicus; B Pars petrosa; C Pars mastoidea. a Promontorium; b Fenestra cochleae; c Fossa muscularis minor (für den M. stapedius); d Fenestra vestibuli; e Canalis facialis (halboffener Teil); f Fossa muscularis major (für den M. tensor tympani); g Knochenkamm zwischen Fossa muscularis major und Fenestra vestibuli; h Knochenvorsprung der Pars tympanica, der die Fossa muscularis major lateral begrenzt; i Glasersche Spalte; k Tuba auditiva ossea; l, l′, l″ Fissura petrotympanica; m stärkeres und n schwächere Knochenblättchen; o For. stylomastoideum; q, q′, q″ äußere Öffnung der Fissura petrotympanica; r Tegmen tympani.

2. **Die Gehörknöchelchen und ihre Muskeln.** Die Gehörknöchelchen, *Ossicula auditus* (Abb. 1239 h, i, k, l, 1240 f, g, h, i, 1259 IV 5–7 u. 1260), bilden eine gebogene Kette zwischen dem Trommelfell und dem Vorhofsfenster; sie übertragen die durch die Schallwellen hervorgerufenen Schwingungen des Trommelfells auf die Perilymphe des Vorhofes und der Schnecke. Am **Hammer,** *Malleus* (Abb. 1239 h u. 1259 I), unterscheidet man den im Trommelfell steckenden langen, dünnen Stiel, *Manubrium mallei* (Abb. 1259 I 3), den fast rechtwinklig abgebogenen dünnen Hals, *Collum mallei* (2), und den mit einer Gelenkfläche (1′) versehenen dicken, abgerundeten Kopf, *Capitulum mallei* (1). Am medialen Rande des Hammerhalses sitzt der beim Menschen nicht vorhandene kleine, dornartige *Proc. muscularis* (5) für die Anheftung der Sehne des M. tensor tympani und am dorsalen Ende des Stieles der schwache *Proc. brevis (lateralis hom.);* an der dorsalen Fläche des Kopfes und Halses entspringt der längere, transversale *Proc. longus (anterior hom.)* (4), der mit dem Rande des Annulus tympanicus verbunden ist und im Sulcus malleolaris (S. 955), durch ein Band befestigt, liegt.

Der Hammerstiel steckt zwischen den Platten des Trommelfells. Sein Ende liegt etwas nasal vom Zentrum des Trommelfells. Aus dem Hammerstiele geht der in dorsaler Richtung, beim Pferd unter einem Winkel von 130° abgebogene Hals hervor, und dieser geht in den ebenso wie der Hals vertikal liegenden Kopf über; der Kopf befindet sich dorsal vom Paukenring in einer grubigen Vertiefung nasodorsal von der Fenestra vestibuli. Seine Konvexität ist nasal und seine durch eine Leiste in 2 Abschnitte zerlegte konkave Gelenkfläche kaudodorsal und etwas medial gekehrt.

An der Gelenkfläche des Hammers liegt die nasoventral gekehrte Gelenkfläche des **Ambosses,** *Incus* (Abb. 1239 i, 1259 II u. 1260), der einem zweiwurzeligen menschlichen Backzahne gleicht und aus dem dickeren *Corpus incudis* (Abb. 1259 II 1) und einem kurzen und einem langen Schenkel (2 und 3) besteht. Der Körper des Ambosses liegt

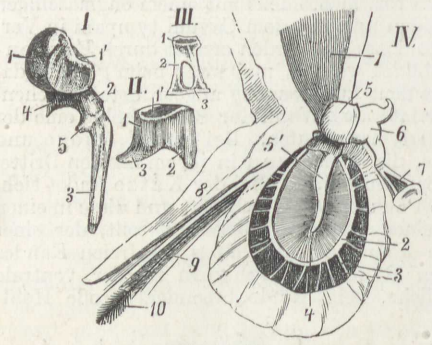

Abb. 1259.

Abb. 1259. Gehörknöchelchen (vergrößert) und Paukenhöhle des Pferdes.

I. Hammer. 1 Kopf; 1′ Gelenkfläche; 2 Hals; 3 Stiel; 4 langer Fortsatz; 5 Proc. muscularis.

II. Amboß. 1 Körper; 1′ Gelenkfläche; 2 kurzer und 3 langer Schenkel.

III. Steigbügel. 1 Köpfchen; 2 Schenkel; 3 Fußplatte.

IV. Paukenhöhle von innen mit der Kette der Gehörknöchelchen. 1 knöcherner Gehörgang; 2 Annulus tympanicus; 3 von ihm strahlig abgehende Knochenblättchen; 4 Trommelfell; 5 Hammerkopf; 5′ Hammerstiel; 6 Amboß; 7 Steigbügel; 8 Muskelfortsatz der Pauke; an ihn legt sich die knorpelige Tuba auditiva (9) an; der Pfeil (10) führt aus ihr in die Paukenhöhle.

zusammen mit dem Kopfe des Hammers in der vom Tegmen tympani gebildeten kleinen Kuppel, wo beide von Bandmassen in der Schwebe erhalten werden. Mit der einen Fläche ist der Körper des Ambosses nach dem Gehörgang und mit der anderen nach der Paukenhöhle gekehrt. Sein horizontaler kurzer Schenkel, *Crus breve* (2), ist kaudal und etwas dorsolateral gerichtet und durch ein kleines Band am Tegmen befestigt; das Crus breve ist beim Rinde wesentlich länger und beim Pferde wesentlich stärker als der gekrümmte lange Schenkel, *Crus longum* (3), der erst ventral und dann medial gerichtet ist. An seinem Ende liegt das kleine, rundliche **Linsenbeinchen,** *Os lenticulare* (Abb. 1240 h), das mit ihm durch ein Bändchen halbbeweglich, beim Menschen knöchern verbunden ist *(Proc. lenticularis N.)* und an das sich der medial gerichtete **Steigbügel,** *Stapes* (Abb. 1239 k, 1240 i, k, 1259 III und 1260), anlegt, der aus dem Köpfchen, *Capitulum* (Abb. 1259 III 1), 2 Schenkeln, *Crura* (2) (einem nasodorsalen und einem kaudoventralen), und der Fußplatte, *Basis stapedis* (3), besteht. Die beim Pferde 3 mm lange und 2 mm breite, medial etwas vorgewölbte Fußplatte liegt an und in der Fenestra vestibuli (Abb. 1240 k).

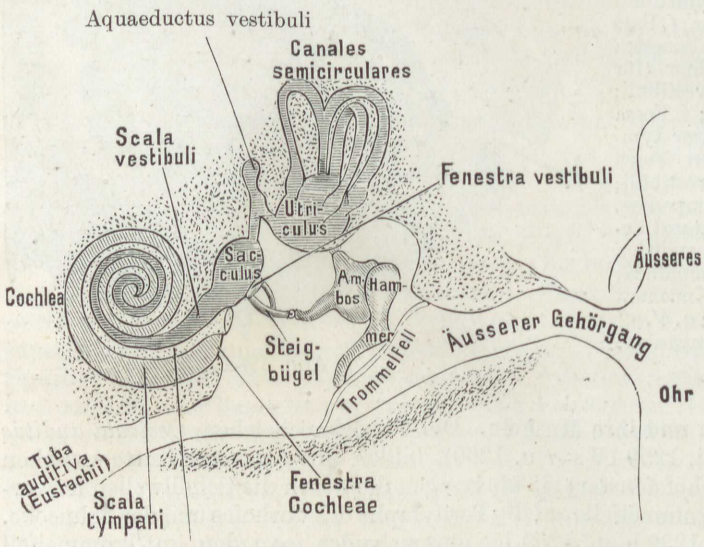

Abb. 1260. Äußeres, mittleres und inneres Ohr (schematisch). (Nach Richter, Anatomie.)

An **Bändern,** *Ligg. ossiculorum auditus,* findet man in der Paukenhöhle: 1. die Gelenkkapseln des Hammer-Amboß- und Amboß-Steigbügelgelenkes; 2. eine Bandmasse, die den Hammerkopf und den Amboß und dessen kurzen Schenkel an die Decke der Paukenhöhle befestigt; 3. eine membranartige Bandmasse, welche die mit etwas Knorpel umrandete Platte des Steigbügels an den Rand der Fenestra vestibuli befestigt; 4. das Achsenband; dieses inseriert sich an der Spina tympanica (s. S. 956) und endet kaudal gerichtet am Hammerhalse.

Muskeln der Paukenhöhle: 1. Der **M. tensor tympani,** Spanner des Trommelfells, liegt in einer grubigen Rinne, *Fossa muscularis major* (Abb. 1258 f), am nasomedialen

Winkel der Paukenhöhle, medial vom Sulcus malleolaris (s. S. 955) und dorsal von der Tubenmündung da, wo die mediale Wand an die Decke stößt, und zum Teil am Kopf und Halse des Hammers. Die Fossa muscularis major und die knöcherne Hörtrompete werden auch als *Canalis musculotubarius* zusammengefaßt. Der M. tensor tympani endet mit einer rechtwinklig abgelenkten schlanken Sehne am Proc. muscularis mallei. Seine Form ist von der seiner Grube abhängig; er ist daher im allgemeinen pyramidenförmig, bei den Fleischfressern dagegen rundlich. Er besteht beim Rind in geringerem, beim Pferd in größerem Umfang aus Fettgewebe und ist auffällig schwach beim Schaf und Schweine, bei denen nur vereinzelte zarte Muskelbündel in reichlichem Fettgewebe sich finden. 2. Die Grube für den **M. stapedius,** Steigbügelmuskel, *Fossa muscularis minor* (Abb. 1258 c), liegt i. d. R. zwischen Fenestra cochleae und Fazialiskanal, nur beim Schwein in diesem. Er ist kleiner, aber stets kräftiger entwickelt als der M. tensor tympani und endet am Halse des Steigbügels. Er ist mit dem N. facialis durch Bindegewebe verbunden, besonders deutlich beim Schweine (Groterjahn [320]).

Wirkungen. Der *M. tensor tympani* und der *M. stapedius* dienen der Akkommodation des Gehörorgans an die Stärke der Schallwellen und schützen das Gehörorgan vor Schädigungen durch zu starke Töne.

Die Versorgung der Gehörknöchelchen und ihrer Muskeln mit **Blutgefäßen** und **Nerven** entspricht ihrer verschiedenen entwicklungsgeschichtlichen Abstammung. Hammer, Amboß und M. tensor tympani werden von der A. meningea media und dem N. trigeminus versorgt, während zum Steigbügel und M. stapedius Zweige der A. stylomastoidea und des N. facialis ziehen (Nabeya [670]).

3. **Auskleidung.** Die Paukenhöhle wird von einer dünnen Schleimhaut ausgekleidet, die auch die Gehörknöchelchen und deren Muskeln überzieht.

Die Schleimhaut trägt teils flimmerndes Zylinderepithel (z. B. am Tubenostium und in dessen Nachbarschaft), teils einschichtiges Plattenepithel (z. B. am Trommelfell und an den Gehörknöchelchen); sie enthält kleine Lymphknötchen und im nasalen Abschnitte der Paukenhöhle bei Katze, Hund und Schaf die sog. Tröltschsche Drüse. Näheres s. Groterjahn [320].

4. Die **Hör-** oder **Ohrtrompete,** *Tuba auditiva (Eustachii)* (Abb. 1239 o), stellt die Verbindung des Mittelohrs mit der Schlundkopfhöhle und dadurch mit der Außenwelt her. Durch sie wird der Luftdruck im Mittelohre reguliert und dessen Sekret nach außen geschafft. Sie besteht aus der mit dem *Ostium tubae tympanicum* (Abb. 1259 IV 10) in die Paukenhöhle mündenden Pars ossea (s. S. 71 u. 946 u. Abb. 1258 k) und der an dieser bzw. der Pars tympanica der Felsenbeinpyramide befestigten Pars cartilaginea. Die *Pars ossea* stellt beim Menschen eine knöcherne Röhre, bei den Tieren dagegen nur eine Rinne an der ventromedialen Seite des Proc. muscularis der Pars tympanica dar. Sie wird zu einer Röhre geschlossen in ihrer Fortsetzung in oraler Richtung durch die *Pars cartilaginea;* diese (Abb. 1259 IV 9) setzt sich zusammen aus einem an der Schädelbasis liegenden und zu einer lateral offenen Rinne eingebogenen langen Knorpelblättchen, das aus elastischem Knorpelgewebe besteht, und einer Schleimhaut. Die Schleimhaut bildet eine nasoventral gerichtete, seitlich zusammengedrückte Röhre, die auf Querschnitten spaltförmig erscheint und bei Wiederkäuern, Schwein und Fleischfressern geschlossen ist, während sie sich bei den Einhufern vom ventralen Rand aus in ganzer Ausdehnung zum Luftsack, *Diverticulum tubae auditivae* (s. S. 956), ausbuchtet. Sie kleidet die konkave laterale Fläche der Knorpelrinne aus und bildet im übrigen die ventrolaterale Wand der Ohrtrompete. Ihr liegen bei Einhufern und Fleischfressern der M. levator und M. tensor veli palatini (Abb. 1265 e u. d), bei den Wiederkäuern und dem Schwein jedoch nur der M. levator veli palatini lateral an (s. S. 366). Die Ohrtrompete mündet mit dem *Ostium tubae pharyngeum,* das beim Pferde mit einer breiten, bei den anderen Haustieren und dem Menschen fehlenden Knorpelplatte versehen ist, in den Pharynx (s. S. 364). An der Innenseite der Tubenmündung häufen sich bei Schwein und Wiederkäuern Lymphknötchen zu einer *Tonsilla tubaria* (Tubentonsille) an (Kämpfe [438]).

Die Schleimhaut der Ohrtrompete enthält Schleimdrüsen und *Noduli lymphatici (tubarii)* und ist mit Flimmerepithel bedeckt.

D. Inneres Ohr, Auris interna.

Das innere Ohr, Ohrlabyrinth, *Auris interna, Labyrinthus,* liegt medial (hirnwärts) vom Mittelohr in der Pars petrosa, dem härtesten Teile der Felsenbeinpyramide; es besteht aus einer Anzahl in den Knochen eingelassener Hohlräume und Kanäle, die mit einer

zarten Haut ausgekleidet sind und miteinander kommunizieren. Danach spricht man von einem knöchernen und einem häutigen Labyrinth.

1. Das knöcherne Labyrinth, Labyrinthus osseus.

Das knöcherne Labyrinth besteht aus einem mittleren Teile, dem Vorhof, *Vestibulum* (Abb. 1261 B), der nasal von diesem gelegenen Schnecke, *Cochlea* (C), und den aboral vom Vorhofe gelegenen Bogengängen, *Canales semicirculares* (A). Der Vorhof enthält die beiden Otolithensäckchen, die Schnecke den Ductus cochlearis und jeder Bogengang einen Ductus semicircularis des häutigen Labyrinthes (s. S. 952). Über den mit dem knöchernen Labyrinth in engem Zusammenhang stehenden inneren Gehörgang s. S. 71 u. 87.

a) Der **Vorhof,** *Vestibulum* (Abb. 1240 l, 1261 B), ist ein kleiner, rundlicher, bei Pferd und Rind etwa erbsengroßer Hohlraum, der in der Felsenbeinpyramide so liegt, daß seine mediale Wand dem Grunde des inneren Gehörganges angehört und seine laterale Wand die mediale Wand der Paukenhöhle bilden hilft. Eine niedrige Leiste an seiner medialen Wand, *Crista vestibuli,* teilt den Vorhof in zwei Gruben, in die nasale runde Grube, *Recessus sphaericus (saccularis),* und die kaudodorsal gelegene eirunde Grube, *Recessus ellipticus (utricularis).* Der Hohlraum des knöchernen Vorhofes steht in Verbindung

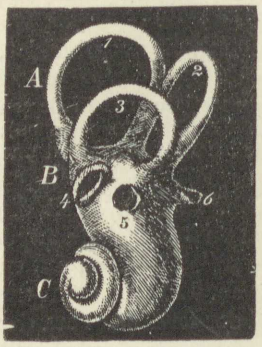

Abb. 1261.

Abb. 1261. Linkes knöchernes Labyrinth.

A Bogengänge; 1 dorsaler, 2 kaudaler und 3 lateraler Canalis semicircularis; B Vorhof; 4 Fenestra vestibuli; C Schnecke; 5 Fenestra cochleae; 6 ein in die Schnecke führender Kanal.

Abb. 1262. Linkes häutiges Labyrinth mit durchschnittener Schnecke.

A bzw. 1, 2, 3 Bogengänge; B Vestibulum, aus Sacculus und Utriculus bestehend; C durchschnittene Cochlea; sie zeigt die Lamina spiralis und die beiden Scalae; 6 N. acusticus und seine Teilung in den N. vestibuli und N. cochleae.



Abb. 1262.

1. mit der Paukenhöhle durch die in seiner lateralen Wand befindliche *Fenestra vestibuli* (Abb. 1258 d), die intra vitam durch die Steigbügelplatte (S. 948) verschlossen ist (Abb. 1240 k u. 1260); 2. mit der Schnecke (und zwar deren Scala vestibuli) durch ein Loch nasal in seiner ventralen Wand (Abb. 1240 o); 3. mit den Bogengängen durch je ein medial, lateral, dorsal und ventral gelegenes Loch (m′) in seiner kaudalen Wand und 4. mit der Schädelhöhle durch einen engen Kanal, *Aquaeductus vestibuli,* dessen feine Vorhofsöffnung, *Apertura interna aquaeductus vestibuli,* dicht kaudal vom Grunde des inneren Gehörganges an der medialen Vorhofswand liegt (vgl. auch Abb. 1263 c).

b) Die **Schnecke,** *Cochlea* (Abb. 1239 n, 1240 p, q, r, s, 1260, 1261 u. 1262 C, 1263 u. 1264), stellt einen spiralig um eine Achsenspindel verlaufenden Knochenkanal mit kompakter Wand dar, der an der ventrolateralen Seite des Vorhofes beginnt und bei Schaf und Ziege 2, beim Pferde 2½, bei Karnivoren und beim Menschen knapp 3, beim Rinde 3½ und beim Schweine fast 4 Windungen beschreibt, die durch Zwischenwände der kompakten Kanalwand getrennt sind. Der Anfang seiner ersten Windung ist ∽förmig gebogen (am schwächsten bei Schaf und Ziege, am stärksten bei den Fleischfressern) und ruft an der medialen Wand der Paukenhöhle das *Promontorium* (Abb. 1258 a) hervor. Die Spindel, *Modiolus* (Abb. 1240 s), um die sich der knöcherne Schneckenkanal derart windet, daß die allmählich kleiner werdenden Windungen die Richtung des zweiten Schenkels der ∽förmigen Anfangsbiegung fortsetzen, ist eine dünne, kegelförmige Säule aus spongiöser Knochensubstanz, deren Basis bei allen Tieren dorsomedial und aboral und deren Spitze ventrolateral und oral gerichtet ist. Die Spindel ist bei Pferd und Schaf kurz und an ihrer Basis sehr breit, bei den Fleischfressern hoch und schmal; Ziege, Rind und Schwein stehen in der Mitte; die Schnecke hat infolgedessen bei Pferd und Schaf Halbkugel-, bei Ziege, Rind und Schwein Kegel- und bei den Fleischfressern Säulenform (Cohrs [161]). Die Spindel bildet also die axiale, d. h. die Innenwand des spiralig verlaufenden knöchernen Kanals, dessen der Spindel gegenüberliegende Außenwand (Schneckenkapsel) beim erwachsenen Tiere nicht mehr scharf von der umgebenden Knochenmasse der Pars petrosa getrennt ist (Cohrs [161]). Von der Spindel ragt ein dünnes, zur Spindelachse vertikal gestelltes Knochenblättchen, das knöcherne Spiralblättchen, *Lamina spiralis ossea* (Abb. 1240 r, 1260 u. 1264), in den Schneckenhohlraum hinein, erreicht aber die äußere Wandung und die Spitze der Schnecke nicht. Durch dieses Spiralblättchen, das zwischen Fenestra vestibuli und Fenestra cochleae beginnt, nach der Spitze hin schmaler wird und hier als Häkchen, *Hamulus laminae spiralis,* endet, wird der Hohlraum der köchernen Schnecke unvollständig in 2 sowohl an der Außenwand als an der Spitze der Schnecke kommunizierende Abteilungen, die Treppengänge (Abb. 1260 u. 1263 h u. k), geteilt, von denen der obere, auf dem Spiralblättchen (in situ mehr lateral)

gelegene Gang am Vorhofe beginnt, *Scala vestibuli* (Abb. 1240 q), und der untere, unter dem Spiralblättchen (in situ mehr medial) gelegene Gang durch die kaudolateral am Promontorium gelegene (intra vitam durch die Membrana tympani secundaria verschlossene) Fenestra cochleae mit der Paukenhöhle kommuniziert, *Scala tympani* (p u. n). Über der Spindelspitze bleibt ein trichterförmiger Hohlraum, in dem die beiden Treppengänge ineinander übergehen, das Schneckenloch, *Helicotrema*. Diese Stelle ist kuppelartig gewölbt und bildet die Kuppel der Schnecke, *Cupula cochleae* (Abb. 1240, 1263 e).

Der Querschnitt der Kanalwindungen ist bei Pferd, Schaf und Ziege fast kreisförmig, bei den andern Tierarten ellipsenförmig, und zwar ist der längere Durchmesser bei den Fleischfressern parallel zur Achse der Spindel, beim Rind und Schweine senkrecht zu ihr gestellt (Cohrs [161]).

Die Spindel enthält an der Basis des knöchernen Spiralblättchens einen Kanal, *Canalis spiralis modioli*, in den die von den Löchern des Tractus spiralis foraminosus (s. S. 87) ausgehenden feinen Längskanäle münden. Durch diese feinen Kanäle dringen die Fasern des N. cochleae in den Canalis spiralis modioli ein und verlaufen in diesem zur Schneckenspitze; vom Spindelkanal aus ziehen feine Fasern in das knöcherne und in dessen Fortsetzung in das häutige Spiralblättchen (s. S. 952); die Nervenfaserbündel enthalten an ihrem Eintritt in das Spiralblättchen Ganglienzellen. So entsteht gewissermaßen ein zusammenhängendes, spiralig gedrehtes Nervenblättchen mit Ganglienzellen, das *Ganglion spirale cochleae* (Abb. 1264 l).

Der freie Rand des Spiralblättchens, *Limbus spiralis*, besitzt einen konkaven Ausschnitt, den *Sulcus spiralis*, wodurch er in das untere (mediale) *Labium tympanicum* (Abb. 1264 b) und das obere (laterale) *Labium vestibulare* (a) gespalten wird.

Am Anfangsteile der Scala tympani, und zwar an deren Boden (beim Pferde nur 2—3 mm von der Fenestra cochleae entfernt), findet sich die innere Öffnung *(Apertura interna)* des *Aquaeductus cochleae* (s. S. 87) in Form einer rundlichen, beim Pferde 1—2 mm langen Spalte.

c) Die **Bogengänge**, *Canales semicirculares ossei* (Abb. 1239 m, 1240 m, 1260, 1261 und 1262 1–3 u. 1263 n), sind drei bogige, ungefähr halbkreisförmige Kanälchen in der Felsenbeinpyramide, die sich zum Vorhof etwa wie hohle Henkel zu einem Topfe verhalten. Sie liegen kaudodorsal vom Vorhof und münden nach vorheriger Erweiterung *(Ampullae oseae)* in ihn ein. Man unterscheidet einen dorsalen bzw. medialen (Abb. 1261 1), einen kaudalen (2) und einen lateralen Gang (3).

Der kaudale Schenkel des dorsalen (Abb. 1261 1) und der mediale des kaudalen Ganges (2) fließen nahe dem Vorhofe zusammen und haben nur eine Mündung; ebenso münden die kranialen Schenkel des lateralen (3) und dorsalen Ganges (1) mit einer gemeinschaftlichen Öffnung in den Vorhof. Demgemäß befinden sich in dessen Wand für die 3 Bogengänge nicht 6, sondern nur 4 Öffnungen (Abb. 1240 m').

Die endgültige Stellung der Bogengänge, die während der Entwicklung eine Drehung durchmachen (s. S. 953), hängt beim erwachsenen Tiere von der gewöhnlichen Kopfhaltung ab und wird von der Schwerkraft reguliert, und zwar sind die Bogengänge so angeordnet, daß der laterale Bogengang stets in der Horizontalebene der typischen Kopfhaltung liegt und daß der dorsale und der kaudale Gang in dazu senkrechten Ebenen (Sagittal- bzw. Transversalebene) liegen. Die Lage der Bogengänge zu den anderen Teilen des Schädels, vor allem zu der zum Vergleiche heranzuziehenden Ebene der Pars basilaris des Occipitale, ist daher bei den einzelnen Tierarten und beim Menschen sehr verschieden; es bildet nämlich die Ebene des lateralen Bogenganges mit der Ebene der Pars basilaris des Occipitale beim Rind einen nach vorn offenen Winkel von 45°, beim Pferde von 40°, beim Schweine von 25° und beim Hunde von 18°; beim Menschen dagegen, bei dem die Drehung der Bogengänge in umgekehrter Richtung erfolgt, bilden die genannten Ebenen einen nach hinten offenen Winkel von 40° (Lebedkin [536]).

2. Das häutige Labyrinth, Labyrinthus membranaceus.

Das knöcherne Labyrinth wird vom Periost (Endost) ausgekleidet, der Vorhof, die Bogengänge und ein Teil der Scala vestibuli außerdem noch von einer besonderen Membran. Diese bildet das häutige Labyrinth, das mit einer serösen Flüssigkeit, der Endolymphe, angefüllt ist und dem knöchernen Labyrinth lose anliegt. Zwischen der Außenfläche des häutigen und dem Endost des knöchernen Labyrinthes bleibt, mit Ausnahme der Außenwand des Ductus cochlearis, ein Raum, der stellenweise von Bindegewebssträngen, die das häutige Labyrinth mit dem Periost verbinden, durchzogen und im übrigen mit der Perilymphe gefüllt ist. Von den perilymphatischen Räumen der Schnecke (der Scala vestibuli und Scala tympani) und des Vorhofes führt je ein Kanälchen, der *Aquaeductus cochleae* und der *Aquaeductus vestibuli* (s. S. 87), zum Lymphraumsystem des Gehirns. Das häutige Labyrinth zerfällt in 2 im Vorhof liegende Bläschen, den Sacculus und Utriculus, die häutige Schnecke und die häutigen Bogengänge.

Die Vorhofsbläschen (Sacculus und Utriculus) dienen mit Einschluß der 3 Bogengänge dem statischen (Gleichgewichts-) Sinne, haben aber auch Einfluß auf den Tonus und die Leistungsfähigkeit aller und besonders der die Haltung des Kopfes und Körpers bestimmenden Muskeln und wirken regulierend auf die kompensatorischen Augenbewegungen bei allen Änderungen der Kopf- und Körperhaltung. Dabei sind als Sinnesorgane im engeren Sinne offenbar die Maculae und Cristae staticae aufzufassen. Die Schnecke vermittelt die Hörempfindungen, indem die Schallwellen

durch das äußere und das Mittelohr auf die Perilymphe der Scalae und von diesen auf den Ductus cochlearis übertragen werden, dessen Organon spirale als Hörorgan im engeren Sinne zu deuten ist.

a) Die **Vorhofsbläschen,** Otolithensäckchen, liegen dicht nebeneinander in den beiden Recessus des Vorhofs, und zwar das kleine runde Bläschen, *Sacculus* (Abb. 1260, 1263 g), nasal im Recessus sphaericus und das größere eirunde Bläschen, *Utriculus* (Abb. 1260 u. 1263 o), kaudodorsal im Recessus ellipticus. An die einander abgewandten Wände der Säckchen schließen sich die anderen Teile des Labyrinthes an, und zwar an den Sacculus der Ductus cochlearis (Abb. 1263 d) durch den Ductus reuniens (i) und an den Utriculus die häutigen Bogengänge (m).

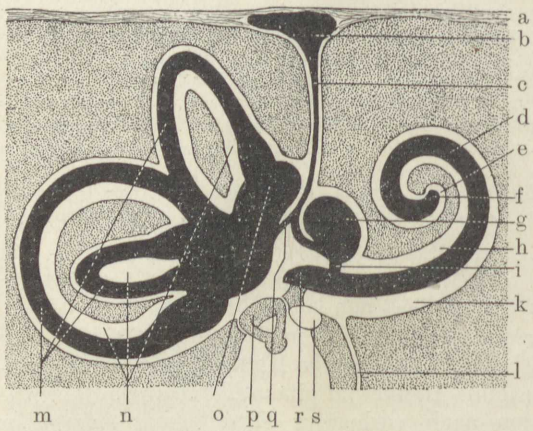

Abb. 1263.

Abb. 1263. Häutiges Labyrinth (schematisch). Das häutige Labyrinth ist schwarz, die Knochenteile punktiert und die Hohlräume des knöchernen Labyrinthes weiß dargestellt.

a Dura mater; b Saccus endolymphaticus; c Ductus endolymphaticus; d Ductus cochlearis; e Cupula cochleae; f Caecum cupulare; g Sacculus; h Scala vestibuli; i Ductus reuniens; k Scala tympani; l Canaliculus cochleae; m häutige Bogengänge; n knöcherne Bogengänge; o Utriculus; p Steigbügel in der Fenestra vestibuli; q Ductus utriculosaccularis; r Caecum vestibulare; s Fenestra cochleae.

Beide Bläschen kommunizieren dadurch, daß aus dem Sacculus ein stärkerer, aus dem Utriculus ein schwächerer Schenkel *(Ductus utriculosaccularis)* abgeht (Abb. 1263 q), die sich zum *Ductus endolymphaticus* s. *Aquaeductus vestibuli membranaceus* (c) vereinigen. Dieser liegt im Aquaeductus vestibuli osseus und erweitert sich beim Menschen an seinem zerebralen Ende zu einer zwischen zwei Blättern der Dura mater gelegenen ansehnlichen Tasche, dem *Saccus endolymphaticus* (b); ob dieser bei allen Tieren vorhanden ist, ist noch unbekannt.

Beim Hunde liegen nach Portmann [718] von dem üblichen Verhalten zum Teil abweichende Verhältnisse vor. Der *Sacculus* erscheint als das vestibulär gelegene Ende eines Organs in Doppelsackform, dessen verjüngter Mittelteil den *Ductus endolymphaticus* und dessen intrakranielles Ende den *Saccus endolymphaticus* darstellt. Aus dem Anfangsbereiche des Sacculus gehen in fast gleicher Höhe die Verbindungskanäle zum Utriculus (Ductus utriculosaccularis) und zum Ductus cochlearis (Ductus reuniens) ab.

b) Die **häutigen Bogengänge,** *Ductus semicirculares* (Abb. 1262 1, 2, 3, 1263 m), haben wie die zu ihrer Aufnahme bestimmten knöchernen Bogengänge an ihrem Anfange je eine Erweiterung, *Ampullae membranaceae,* die die Ampullen des knöchernen Labyrinthes ausfüllen; in ihrem übrigen Teile sind sie wesentlich enger als die knöchernen Bogengänge und liegen exzentrisch in diesen, so daß nur ein schmaler Streifen der häutigen Bogengänge mit der knöchernen Wand, und zwar mit deren dem Krümmungsmittelpunkt entferntesten Teile, befestigt ist und sie im übrigen gewissermaßen in der Perilymphe flottieren.

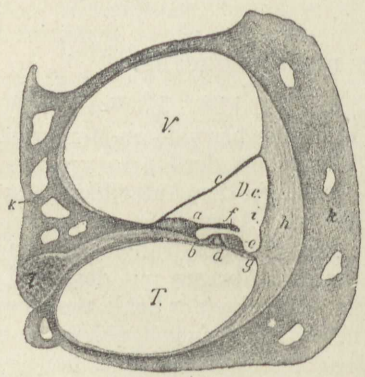

Abb. 1264.

Abb. 1264. Querschnitt durch die Schnecke.

a Labium vestibulare und b Labium tympanicum des Limbus spiralis; c Membrana vestibularis; d Cortischer Tunnel; e Spiralorgan; f Cortische Membran; g Crista basilaris; h Lig. spirale; i Prominentia spiralis; k, k knöcherne Schneckenwand; l Ganglion spirale. D. c. Ductus cochlearis; T Scala tympani; V Scala vestibuli.

c) Der **häutige Schneckengang,** *Ductus cochlearis* (Abb. 1239, 1260, 1263 d, 1264 D. c.), stellt einen an beiden Enden geschlossenen, langen Schlauch dar, der im unteren-äußeren Teile der Scala vestibuli liegt, so daß seine untere, der Scala tympani zugekehrte Wand die Fortsetzung der Lamina spiralis ossea bildet (Abb. 1264) und deshalb *Lamina spiralis membranacea* heißt. Der Ductus cochlearis vervollständigt so die durch die Lamina

spiralis ossea (s. S. 950) unvollständig durchgeführte Trennung der Cochlea in die obere Scala vestibuli und die untere Scala tympani, die beide als perilymphatische Räume den häutigen Schneckengang (mit Ausnahme von dessen Außenwand) umgeben. Dieser endet blind in der Kuppel der knöchernen Schnecke mit dem Kuppelblindsack, *Caecum cupulare* (Abb. 1263 f). Sein anderes, dem Sacculus benachbartes Ende bildet eine Ausbuchtung, den Vorhofsblindsack, *Caecum vestibulare* (r). An diesem steht der Ductus cochlearis durch den engen *Ductus reuniens* (i) mit dem Sacculus in Verbindung. Auf Durchschnitten besitzt der Ductus cochlearis eine mehr dreieckige Gestalt und wird demgemäß von 3 Wänden, einer äußeren, einer vestibulären und einer tympanalen, begrenzt. Seine vestibuläre Wand, die ihn von der Scala vestibuli scheidet, ist eine dünne Haut, die *Membrana vestibularis* (Reißneri) (Abb. 1264 c), die von der vestibulären Lippe des knöchernen Spiralblättchens (a) schräg zur oberen-äußeren Wand der Cochlea läuft; seine tympanale Wand, das häutige Spiralblättchen, *Lamina basilaris* s. *spiralis membranacea*, trennt ihn von der Scala tympani; sie geht von der tympanalen Lippe (b) der Lamina spiralis ossea gerade zur äußeren Wand der Cochlea, bildet also die Fortsetzung des knöchernen Spiralblättchens (s. oben) und nimmt vom Grunde der Schnecke bis zu ihrer Spitze an Breite zu. Auf ihr sitzt das Cortische Organ, das Spiralorgan, *Organon spirale* (Abb. 1264 e).

Bau. Das häutige Labyrinth besteht im allgemeinen aus einer dünnen Bindegewebsschicht, einer Glashaut und einem Plattenepithel; an verschiedenen Stellen treten aber besondere Bildungen auf: 1. An einer kleinen Stelle der medialen Wand jedes Vorhofsbläschens bemerkt man eine bedeutende Verdickung der Schleimhaut und darauf ein Neuroepithel mit Härchen, auf denen Kalkkonkremente, Otolithen, liegen. Man nennt diese Stellen *Maculae acusticae* s. *staticae*. 2. In jeder Ampulle der Bogengänge findet man eine leistenartige Verdickung der Schleimhaut, die *Crista acustica* s. *statica*, die ebenfalls mit einem Neuroepithel versehen ist. 3. Im Ductus cochlearis findet sich das **Organon spirale** (Corti) (Abb. 1264 e). Dieses erscheint als eine papillenähnliche Erhöhung, *Papilla spiralis*, auf der Lamina basilaris des Ductus cochlearis und hat einen komplizierten Bau; neben ganz eigentümlichen Bildungen, den sog. Pfeilern, die wie Dachsparren gegeneinander gerichtet sind und einen spiralig verlaufenden und seitlich mit Spalten versehenen Tunnel (d) bilden, sind zahlreiche Hörzellen zugegen, deren Zahl man auf 16000—24000 schätzt. Auf der Stirnseite der Zellen liegt eine durchlöcherte Membran, die *Membrana reticularis*, die von den Haaren der Zellen durchbohrt wird; auf den Haaren liegt die zarte *Membrana tectoria*. In der Grundsubstanz der Lamina basilaris sind parallel nebeneinander liegende und nach der Kuppel an Länge zunehmende, quer verlaufende Fäden, die Gehörsaiten, ausgespannt, deren Zahl beim Menschen etwa 24000 beträgt. Sie sollen die Klänge in ihre einfachen Töne zerlegen.

Gefäße und Nerven des Gehörorgans. Das äußere und das mittlere Ohr erhalten ihr Blut aus der A. auricularis magna; aus einem ihrer Zweige, der A. auricularis prof., dringt die A. tympanica in die Paukenhöhle. Das venöse Blut wird durch die gleichnamigen Venen abgeführt. Die Nerven kommen vom N. temporalis superficialis, N. facialis, N. glossopharyngeus, 1. und 2. Halsnerven und N. sympathicus. In das innere Ohr dringt die A. auditiva int. mit dem N. acusticus ein; betreffs deren Verzweigung s. Asai [26] und de Burlet [144].

Entwicklung des Gehörorgans. Als 1. Anlage des häutigen Labyrinthes tritt am Ektoblasten an der Grenze des Myel- zum Metencephalon eine Verdickung (Hör- oder Labyrinthplatte) auf, die bald zum Hörgrübchen wird, unter dem das dem Gehirn entstammende Ganglion acusticum liegt. Das Hörgrübchen wird unter Abschnürung vom Ektoblasten zu dem sich mit Endolymphe füllenden Gehörbläschen. Dieses bildet in Form von Ausstülpungen dorsomedial den *Recessus labyrinthi (Ductus endolymphaticus)* und ventromedial den *Ductus cochlearis;* an der konkaven Seite des letzteren liegt der Hauptteil des Ganglion acusticum. Der mittlere Teil des Gehörbläschens wird bald durch eine Einschnürung am Ursprunge des Recessus in 2 Säckchen, den dorsalen *Utriculus* und den ventralen *Sacculus*, aber nur so weit geschieden, daß sie durch einen Kanal, den *Ductus utriculosaccularis*, in Kommunikation bleiben. In diesen Kanal mündet der Recessus labyrinthi, dessen Innenraum somit mit dem Innenraume der beiden Säckchen kommuniziert (Abb. 1263). Am Utriculus entstehen 3 hohe Falten (nacheinander), die dadurch zu den 3 Bogengängen werden, daß nur ihr hohler Randteil erhalten bleibt, während im übrigen die Faltenblätter miteinander verkleben und dann schwinden, so daß die 3 Randteile nun in Art hohler Henkel am Utriculus hängen. Die Lage der Bogengänge ist in den ersten Entwicklungsstadien so, daß die Ebenen des lateralen Bogenganges, der ersten Schneckenwindung und der Pars basilaris des Occipitale einander parallel sind. Durch die Drehung der ganzen Ohrkapsel und der Bogengänge in deren Innern allein bekommen später die Bogengänge ihre von der typischen Kopfhaltung abhängige Stellung (s. S. 951 und Lebedkin [536]). Der *Ductus cochlearis* wächst in die Länge, rollt sich spiralig ein und schnürt sich dabei vom Sacculus bis auf einen engen Gang, den *Ductus reuniens*, ab. Durch die Scheidung des Gehörbläschens in Sacculus und Utriculus einerseits und den Ductus cochlearis andererseits wird auch das Ganglion acusticum in ein *Ganglion vestibuli* und *Ganglion cochleae* zerlegt. Letzteres wird durch das Wachstum und die Aufrollung der Schnecke zum flachen *Ganglion spirale*. Das die Labyrinthanlage umgebende Mesenchym, die häutige Labyrinthkapsel, zerfällt bald in mehrere Schichten. In ihrer äußersten Schicht entsteht die knorpelige Labyrinthkapsel und deren Perichondrium. Von dem zwischen der Knorpelkapsel und der epithelialen Labyrinthwand liegenden Mesenchym entsteht aus der dem Epithel zunächstliegenden Gewebsschicht das häutige Labyrinth, während das zwischen diesem und dem Perichondrium liegende Gewebe bis auf kleine Reste

einschmilzt, so daß zwischen dem häutigen und dem knorpeligen Labyrinth ein Raum bleibt, der spätere perilymphatische Raum. Aus der Knorpelkapsel und dem zum Periost werdenden Perichondrium entsteht spongiöses und kompaktes Knochengewebe, also das S. 950 geschilderte knöcherne Labyrinth. Die Stellen des Vorhofs- und Schneckenfensters bleiben häutig. An der Schnecke erfolgt die Entstehung der perilymphatischen Räume nicht gleichartig rund um den Ductus cochlearis, sondern nur unten und oben-innen von ihm, und zwar unten als Scala tympani und oben-innen als Scala vestibuli. Das Ganglion spirale liegt in der mesenchymatösen Spindel der Schnecke. Dieses zunächst verknorpelnde, dann verknöchernde axiale Gewebe bildet in Form einer vorgeschobenen Platte das die beiden Skalen unvollständig trennende Spiralblättchen. Das Ganglion spirale sendet seine Neuriten durch dieses hindurch zu den Hörzellen. Auf diese Verhältnisse und die Entstehung des Neuroepithels usw. kann hier nicht eingegangen werden. Das ursprünglich hohe Zylinderepithel der Labyrinthanlage flacht sich mit Ausnahme der Stellen, wo sich Neuroepithel entwickelt, ab und wird zu einem kubischen oder Plattenepithel.

Die 1. Viszeralfurche und die 1. Schlundtasche dienen zur Bildung des äußeren und mittleren Ohres. Die epitheliale Verschlußmembran zwischen beiden wird durch Einwachsen von Mesenchym zwischen die beiden Epithelblätter zum Trommelfell und die Kiemenfurche zur Anlage des äußeren Gehörganges. Die Schlundtasche wird zum Mittelohr und zur *Tuba auditiva*. Ihr an das Trommelfell grenzender Abschnitt erweitert sich zur Paukenhöhle und schiebt sich zwischen Labyrinth und Trommelfell ein. Hammer und Amboß entwickeln sich aus dem Schädelende des 1., der Steigbügel aus dem gleichen Ende des 2. Kiemenbogens (s. S. 63).

Die Ohrmuschel entwickelt sich aus 6 Mesenchymverdickungen, den Aurikularhöckern, in der Umgebung der ersten Kiemenfurche (also am Hyoid- und Mandibularbogen); die Ohrmuskeln entstehen aus der Muskulatur des Zungenbeinbogens und die Ohrenschmalzdrüsen wie die Knäuel- und alveolären Drüsen des Integuments aus Epithelsprossungen.

Fötal sind der äußere Gehörgang und die Ohrmuschel eine Zeitlang geschlossen. Der Verschluß verschwindet bei dem Menschen und einigen Säugetieren schon in der Fötalzeit wieder, bei anderen, vor allem bei den Karnivoren, bleibt er über die Geburt hinaus (beim Hunde z. B. bis zum 9. Tage nach der Geburt) bestehen (Henric-Petri [368]).

II. Das Gehörorgan des Pferdes.

A. **Das äußere Ohr.** Das Pferd besitzt eine verhältnismäßig lange und schlanke, am freien Ende spitz zulaufende aufrechte **Muschel** (Abb. 1253), deren vorderer Rand (b′) wenig und deren hinterer Rand (b) stark konvex und nahe dem unteren Tütenwinkel etwas ausgeschweift ist. Beide Ränder stoßen in der ein wenig nasomedial gebogenen freien Ohrspitze zusammen und lagern sich am Grunde übereinander. Am hinteren Rande bemerkt man am unteren Tütenwinkel die m. o. w. tiefe *Incisura intertragica* (g). Vor ihr befindet sich der fast rechteckige *Tragus* (e) und hinter ihr, dem Tragus gegenüber, der *Antitragus* (f); von diesem erstreckt sich die Plica antitragica in das Ohrinnere. Der *Antitragus* wird durch eine zweigeteilte, der *Tragus* durch eine lange Knorpelplatte gestützt, deren Verhalten Abb. 1245 g′, g″ u. i zeigt. Der Antitragus geht in eine unterhalb des Tragus gelegene breite Knorpelplatte, den halbringförmigen Knorpel (i′), über; er hilft den knorpeligen Gehörgang (Abb. 1253 h) bilden. Unter dem Antitragus liegt ein von fibrösem Gewebe verdecktes Loch, das am mazerierten Knorpel als Spalt zwischen Tragus und halbringförmigem Knorpel erscheint (Abb. 1245). Der vordere Rand der Tüte teilt sich kurz vor dem Zusammentreffen mit dem hinteren in 2 divergierende Äste *(Crura helicis)*, von denen der eine medial (b′) und der andere (b″) lateral gerichtet ist. Die *Anthelix* ist nur schwach als Querleiste angedeutet, die sich am Übergange der Tütenhöhle *(Scapha)* in die Muschelhöhle *(Cavum conchae)* findet und der außen am Rande des Tütenrückens eine schwache Querrinne, die *Fossa anthelicis*, entspricht. Das Gesäß ist stark gewölbt. Im Innern der Muschel finden sich über der Anthelix noch mehrere Längs- und meist auch einige Querhautfalten. Der Muschelknorpel ist von einer größeren Anzahl feiner Löcher durchbohrt (Abb. 1245).

Der **Küraßknorpel** (Abb. 1253 k) bildet einen Dreiviertelring (Abb. 1250), dessen Spalt 1 cm breit ist; mit dem Tragus und dem halbringförmigen Knorpel bildet er den knorpeligen Gehörgang. Der Griffelfortsatz (Abb. 1253 i) der Muschel ist groß und seine Spitze mit dem Luftsacke durch ein fibröses Band verbunden; sein Horn (i′) ist groß.

Die Haare an der **äußeren Haut** der äußeren Ohrmuschelfläche verhalten sich wie die des übrigen Körpers; die des dunkelpigmentierten Muschelinnern sind an den Randpartien, den Längsfalten, am Tragus und Antitragus sehr lang, überragen aber die Ränder und die Spitze nicht oder nur wenig. Sie besitzen i. d. R. eine hellere Farbe als das übrige Haarkleid.

Der **knöcherne Gehörgang** ist 2,5—3,5 cm lang und medial und gleichzeitig nasoventral gerichtet, so daß sich seine Achse mit der der anderen Seite an der Synchondrosis sphenooccipitalis unter einem Winkel von 110° schneidet (Tereg [943]). Im medialen Abschnitte besitzt seine dorsale Wand als Fortsetzung der Incisura tympanica (s. S. 955) einen 0,75 cm tiefen Einschnitt (Abb. 1258 A″). Der *Porus acusticus ext.* ist oval und doppelt so weit wie der Gehörgang am Annulus tympanicus.

Über die **Muskeln des Ohres** s. S. 943 ff. Das **Schildchen** (Abb. 1241) ist eine unregelmäßig-dreieckige Knorpelplatte mit schwach konkaver Unter- und konvexer Oberfläche.

B. **Das Mittelohr.** Die Paukenhöhle des Pferdes (Abb. 1240 a) ist verhältnismäßig groß (etwa 2—2,5 cm lang und an der breitesten Stelle 1,5 cm breit), der Boden und ein ventraler Abschnitt der lateralen und nasalen Wand sind verhältnismäßig dünn (½—3 mm). An der dorsolateralen Begrenzung befindet sich das Ende des knöchernen Gehörganges in Form eines etwas vorstehenden, schrägen, elliptischen Ringes, des *Annulus tympanicus* (b), der rundum einen Falz, *Sulcus tympanicus*,

für die Anheftung des Trommelfells besitzt. Von ¾ seines Umfangs gehen radiär zum Zentrum des Annulus tympanicus angeordnete kleine Knochenblättchen (c) kulissenartig ab, wodurch die nischenartigen *Cellulae tympanicae* (d) entstehen, die funktionell den Cellulae mastoideae des Menschen und den Cellulae tympanicae anderer Tiere (s. S. 947) entsprechen. Der Annulus tympanicus ist dorsal offen, *Incisura tympanica;* diese setzt sich als etwa 1,5 mm breiter und 0,5—0,75 cm langer Schlitz in der dorsomedialen Wand des Gehörganges (Abb. 1258 A″) lateral fort. Am nasalen Ende des Ringes befindet sich eine flache Grube, der *Sulcus malleolaris,* für den Hals des Hammers (Abb. 1259 IV zwischen 5 und 5′); die Verlängerung des Sulcus bildet die Glasersche Spalte; dorsal von ihm befindet sich die

Abb. 1265.

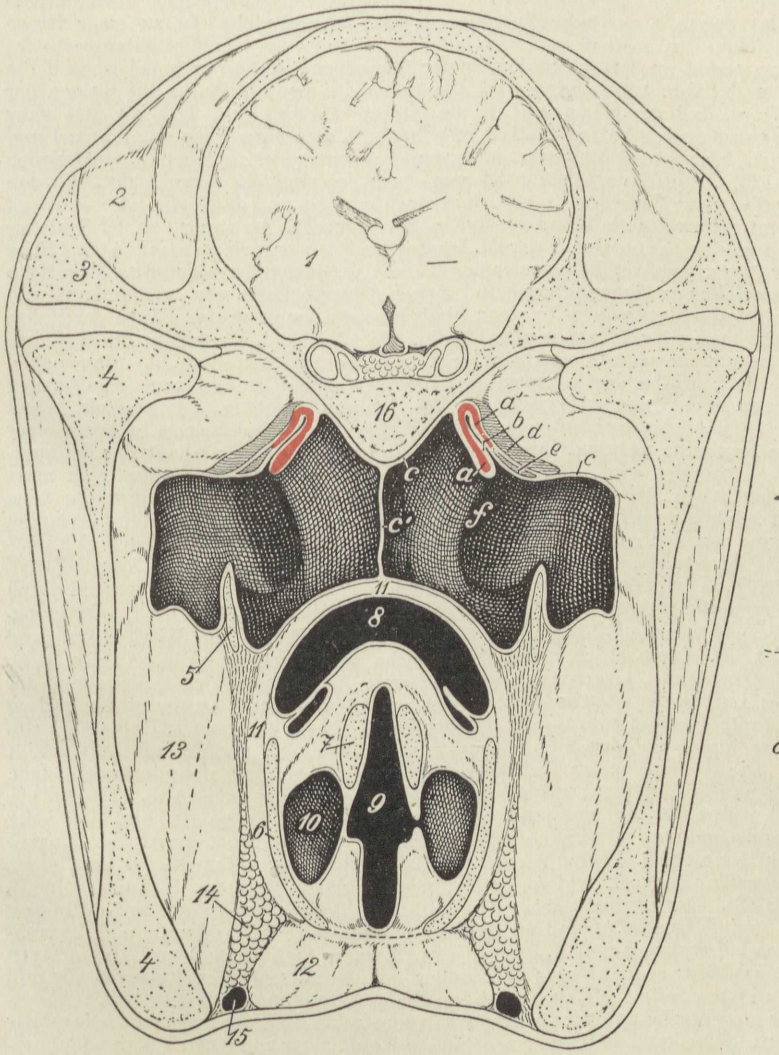



Abb. 1266.

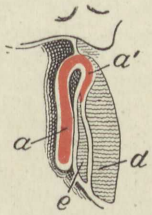

Abb. 1267.



Abb. 1268.

Abb. 1265. Querschnitt durch den Kopf des Pferdes (Gefrierpräparat).

Abb. 1266—1268 dienen zur Ergänzung der Abb. 1265 und sollen das Verhalten der Hörtrompete zeigen.

Der Schnitt für Abb. 1268 ist durch den oralen (rachenseitigen) Teil der Tuba, der Schnitt für Abb. 1267 an der Grenze vom rachenseitigen (vorderen) zum mittleren Drittel der Tuba, der Schnitt für Abb. 1265 an der Grenze des mittleren zum hinteren (tympanalen) Drittel der Tuba und der Schnitt für Abb. 1266 durch den paukenhöhlenseitigen Teil der Tuba geführt. Die Bezeichnungen beziehen sich in allen 4 Abbildungen auf dieselben anatomischen Teile.

a mediale und a′ laterale Platte des Tubenknorpels; b Schleimhaut der Tuba; c, c, c′ Schleimhaut des Luftsackes; d M. tensor veli palatini; e M. levator veli palatini; f Luftsack.

1 Gehirn; 2 M. temporalis; 3 Schläfenbein; 4, 4 Unterkieferast; 5 großer Zungenbeinast; 6 Schildknorpel; 7 Aryknorpel; 8 dorsaler Teil der Schlundkopfhöhle; 9 Rima glottidis; 10 seitliche Kehlkopfstasche; 11, 11 Pharynxmuskulatur; 12 M. sterno- und omohyoideus; 13 M. pterygoideus; 14 Gl. submaxillaris; 15 V. maxillaris ext.; 16 Schädelbasis.

Spina tympanica (Tereg [943]). Die mediale Wand der Paukenhöhle ist vom Trommelfell etwa 0,5 cm entfernt. Nasodorsal vom Vorhofsfenster befindet sich an ihr eine Grube für den Amboß (6) und den Kopf des Hammers (5) (Tereg). Kaudodorsal vom Schneckenfenster liegt eine Grube für den M. stapedius (Abb. 1258 c), nasal vom Vorhofsfenster und dorsal vom Canalis petrosus die Grube für den M. tensor tympani (f). (Näheres s. Groterjahn [320].)

Von der **Tuba auditiva** des Pferdes ist der knöcherne Teil sehr kurz und eng *(Isthmus tubae)*, während der knorpelige (Abb. 1259 IV 9) 10—12 cm lang, ohrseitig eng (½—¾ cm hoch) und rachenseitig weit (4—5 cm hoch) ist. Der knorpelige Teil liegt seitlich an der Schädelbasis zwischen ihr und einer ventrolateralen Ausbuchtung seiner Schleimhaut, dem Luftsack. Man unterscheidet an dem knorpeligen Teil den $^2/_3$ seiner Länge einnehmenden engeren Röhren- und den in und an der Schlundkopfhöhle liegenden Klappenteil. Die Grundlage des Röhrenteils der knorpeligen Hörtrompete (Abb. 1265—1268 a, a′) bildet der 2—3 cm hohe Tubenknorpel. Dieser stellt ein zu einer Rinne gebogenes langes Knorpelblättchen dar, an dem man eine laterale (a′) und eine mediale Seitenplatte (a) unterscheiden kann, die dorsomedial im Tubenfirst ineinander übergehen. Nahe der knöchernen Tuba sind die Platten fast gleich breit (Abb. 1266), dann wird allmählich die mediale Platte auf Kosten der lateralen breiter (Abb. 1267), so daß am Klappenteil die laterale Platte (Abb. 1268 a′) fast ganz geschwunden ist. Die Rinne zwischen den beiden Platten ist nahe der knöchernen Tuba eng und tief und ventral offen; sie wird nach dem Klappenteil hin immer höher und flacher und ist nach der ventrolateralen Seite offen (s. Abb. 1265—1268). Die Knorpelrinne ist von einer Schleimhaut ausgekleidet, die von der lateralen Platte aus über die offene Seite der Rinne sich ventral fortsetzt und damit die laterale Wand der Röhre bildet und dann ventrolateral in die Wand des Luftsackes übergeht. An dieser von der Schleimhaut gebildeten lateralen Wand der Rinne liegen der M. levator und tensor veli palatini (Abb. 1267 e u. d). Der Röhrenteil der Ohrtrompete stellt sonach einen Kanal dar, dessen dorsale und mediale Seite von dem mit Schleimhaut bekleideten Tubenknorpel und dessen laterale Seite von Schleimhaut und Muskulatur gebildet wird und dessen ventrale Seite einen Spalt besitzt, der in ganzer Länge der Röhre ventrolateral in den Luftsack führt. Der Klappenteil (Abb. 538 22, 1268 a, a′) ragt in die Schlundkopfhöhle vor und mündet mit einer nahezu senkrecht bzw. kaudoventral gestellten, 4—5 cm hohen Spalte, der Tubenspalte, die in Höhe des lateralen Augenwinkels direkt kaudal von den Choanen liegt und von der Schädelbasis etwa 1 cm entfernt ist, in die Schlundkopfhöhle. Die mediale Wand dieser Öffnung wird von der löffelartig ausgehöhlten medialen Platte des Tubenknorpels in Form einer 3—5 cm breiten Deckklappe begrenzt, während ihre laterale Wand von der Schleimhaut der Schlundkopfhöhle und des Luftsackes gebildet wird. Der Schleimhautüberzug dieser Platte setzt sich etwa 4 cm weit in Form einer deutlichen Falte gegen den Kehlkopf hin fort, während andererseits feine Falten vom Rachen aus spitzwinklig zum freien Knorpelende gegen und in die Tubenöffnung verlaufen (s. S. 380). Von dieser Öffnung strahlen endlich noch Falten gegen das Gaumensegel und den Schlundkopfgaumenbogen aus. Die Tubenspalten sind im Ruhezustande luftdicht geschlossen (Kämpfe [438], Peter [703], Vermeulen [980]). Der knöcherne und der knorpelige Teil der Ohrtrompete werden durch Fasermassen, die mit der Verschlußmembran des For. lacerum zusammenhängen, sehr innig verbunden.

Der **Luftsack,** *Diverticulum tubae auditivae* (Abb. 538 20, 1265 f). Dieses den Einhufern (und einigen anderen Tierarten, z. B. Tapir, Rhinoceros, Klippdachs und Hirscheber) eigentümliche Gebilde ist jederseits eine beträchtliche, blasenartige ventrolaterale Ausstülpung der Schleimhaut der Ohrtrompete. Die Wand des Luftsackes ist sehr dünn (höchstens 0,5 mm dick); er nimmt den ganzen Raum zwischen der Schlundkopfhöhle (bis zum Kehlkopf), der Schädelbasis und dem 1. Halswirbel ein, kommuniziert durch die Ohrtrompete mit der Schlundkopf- und Paukenhöhle und ist mit Luft gefüllt (durchschnittlich 450 ccm). Die Höhlen beider Luftsäcke sind vollkommen voneinander geschieden, ihre Wände in der Medianebene des Kopfes aber teilweise miteinander verwachsen (Abb. 1265 bei c′). Der große Zungenbeinast (5) stülpt die Luftsackwand von der ventralen Seite so tief ein, daß jeder Luftsack in eine kleinere laterale und eine größere mediale Abteilung zerfällt, die aber dorsal vom Zungenbeinast miteinander kommunizieren (Abb. 1265). An der medialen Abteilung unterscheidet man einen kaudalen und einen pharyngealen Endsack und außerdem noch kleinere Recessus (Kämpfe [438], Peter [703], Vermeulen [980]). Der Luftsack stößt dorsal an die Schädelbasis und die Kopfbeuger und ventral an den Kehl- und Schlundkopf und an die hier gelegenen Gefäße, Nerven und Lymphknoten (A. carot. ext., N. glossopharyngeus und N. hypoglossus, Lnn. retropharyngei) und an einzelnen Stellen auch an die Gl. submaxillaris; medial grenzt er außer an den M. rectus capitis ventralis und lateralis an den Luftsack der anderen Seite. Mit dem nasalen Ende stößt er an die wirbelseitige Schlundkopfwand. Kaudal reicht er ungefähr bis zu einer Linie, die man vom freien Ende des Proc. jugularis schräg zum Angulus mandibulae zieht. Seine kaudale Wand grenzt an die Kopfbeuger und einen Teil des Schlundkopfes, an die A. carotis int., die A. occipitalis, den 9., 10. und 12. Gehirnnerven, den N. sympathicus, die Schlundkopfnerven, den N. laryngeus cranialis, die V. cerebralis ventralis und an die retropharyngealen und andere kleine Lymphknoten. Lateral ragt er teils in die Unterkiefer-, teils in die Parotisgegend vor, und zwar liegt er auf eine Länge von 3 Fingerbreiten medial vom Unterkiefer und von den dort befindlichen Muskeln; der auf die Parotisgegend entfallende Teil stößt lateral an Muskeln (den M. jugulohyoideus, M. jugulomandibularis und den aboralen Bauch des M. digastricus [Abb. 532 k, k′]), Gefäße, Nerven (8, 11—15, 24—29) und den großen Zungenbeinast und stülpt sich auf eine kurze Strecke lateral derartig aus, daß er auf die laterale Seite des großen Zungenbeinastes vorragt. Auf diese Teile folgen dann die Parotis, die Faszie, der M. auricularis ventralis und die Haut. Durch den Luftsack wird der kaudale und dorsale Abschnitt des Cavum pharyngis jederseits nach innen halbkugelig vorgebaucht. Die beiden Vorwölbungen sind durch einen median liegenden Spalt voneinander geschieden. Die Schleimhaut des Luftsackes ist an den Stellen, wo sie leicht Lageveränderungen erleidet, bedeutend dicker als an den geschützten Stellen in der Okzipitalregion und am Zungenbeinast (Kämpfe [438]) und mit Schleim- und serösen Drüsen und Flimmerepithel versehen. Im pharyngealen Abschnitt der Luftsackwandung kommen glatte Muskelfasern vor. Mit der Schlundkopfhöhle kommuniziert der Luftsack durch die

Tubenspalte (s. S. 956); mit der Hörtrompete steht er in ganzer Ausdehnung in offener Kommunikation. Die Funktionen des Luftsackes sind unbekannt; es bestehen darüber viele Kontroversen. — Nach Richter [751] ist er bei den Tieren (s. S. 956) vorhanden, die bei ihrer Lebensweise eine starke Beugung und Streckung im Kopfgelenk benötigen. Der mit der Außenwelt in Verbindung stehende Luftsack soll den im Beugebereiche des Kopfgelenkes entstehenden Über- und Unterdruckraum mit dem äußeren Atmosphärendruck in Einklang bringen. Andererseits werden durch den Luftsack Kehlkopf und Schlundkopf von der Schädelbasis und dem Kopfgelenk getrennt, so daß auch bei starker Beugung der Schlingakt nicht beeinträchtigt wird (s. auch Skoda [887]).

Über das **innere Ohr** s. S. 949 ff.

III. Das Gehörorgan der Wiederkäuer.

A. **Das äußere Ohr.** Die **Ohrmuschel** des Rindes, deren Form sich aus Abb. 1246 ergibt, ist breiter und die freie Muschel (bzw. die *Scapha)* viel größer als beim Pferde, dagegen ihr Gesäß weniger ausgeprägt. Der vordere Rand (a′) geht nahe dem Grund in ein etwas umgekrempeltes *Crus helicis laterale* (b″, b‴) und ein in das Muschelinnere ziehendes starkes *Crus helicis mediale* (b′) über; von letzterem geht ein vergleichend-anatomisch bedeutungsloser dorsaler Fortsatz (e) aus; der hintere Rand der Muschel (a″) beschreibt einen Viertelkreis und bildet nahe der Incisura intertragica (n) den länglichen, dicken *Antitragus* (g), der vom hinteren Rande durch die *Incisura antitragico-helicina* (u) geschieden wird. An der Muschelinnenfläche finden sich 4 Längsfalten, denen an der Außenfläche seichte Furchen entsprechen. Die *Anthelix* (d) bildet eine undeutliche Querleiste, die mit dem medialen Helixschenkel die *Cymba conchae* umschließt. Die Abb. 1246 ergibt die Form des Ohrknorpels und seiner Ränder, des wenig vorstehenden *Tragus* (i), des stark entwickelten *Antitragus* (g), des halbringförmigen Knorpels (i′, i″) und des Griffelfortsatzes (w). Der Küraßknorpel ist nicht ganz geschlossen, seine beiden Spalträndер berühren sich jedoch; das proximale Ende hat einen rundlichen Fortsatz, während das distale in 2 durch einen tiefen Spalt voneinander getrennte lippenartige Vorsprünge geteilt wird. Das Schildchen (Abb. 1242) ist eine unregelmäßig-viereckige Knorpelplatte. Am Eingang in den Tütenspalt, an beiden Rändern der Muschel und an den dorsalen Enden der Längsfalten finden sich förmliche Haarbüschel. Die Ohrmuschel von Schaf und Ziege ähnelt der des Rindes, ist aber schmaler. Die Muschel des Ziegenbockes ist nicht selten kleiner als beim weiblichen Tiere (Schmidt [843]).

Der **knöcherne Gehörgang** geht in gerader Richtung medianwärts.

Die **Ohrmuskeln** (Abb. 1269 u. 1270) zeigen folgende Besonderheiten: 1. Am *M. scutularis* (Abb. 1269 u. 1270 a, a′, b, c, c′) unterscheidet man dieselben Teile wie beim Pferde. Der *M. interscutularis* (b) entspringt am Hornfortsatz und an der von diesem nach dem Augenbogen hin ziehenden scharfen Kante des Stirnbeins, stößt also nicht an den der anderen Seite. Der *M. cervicoscutularis* (c) entspringt an der kaudalen Fläche des Genickkamms des Stirnbeins, am Scheitelbein und am Nackenstrang, außerdem aber mit 2 Zacken noch vom langen und mittleren Heber (c′); die *Pars frontalis* zerfällt bei Schaf und Ziege in eine oberflächliche und eine tiefe Portion. 2. Der äußere und der untere Einwärtszieher verschmelzen miteinander (Abb. 1269 f). Der mittlere Einwärtszieher (e) ist wie beim Pferde. Der obere Einwärtszieher (d) ist vollständig vom M. interscutularis getrennt und entspringt selbständig von der Oberfläche des Schildchens. 3. Der lange Heber entspringt vom Anfangsteile des Nackenstranges und endet an der medialen Muschelfläche zwischen dem kurzen und mittleren Heber. Der mittlere Heber (Abb. 1270 u) entspringt am Genickkamme des Stirnbeins, am Scheitelbein und zum kleinen Teil noch am Nackenstrang und inseriert sich kaudomedial an der Muschel. Vom langen und mittleren Heber entspringt je eine Zacke des M. cervicoscutularis (s. oben). Der kurze Heber (Abb. 1269 und 1270 g) entspringt von der Oberfläche des Schildchens und endet mit einer runden, 1,5—2 cm langen Sehne an der Muschel. 4. Der lange Auswärtszieher (Abb. 1270 v) weicht nicht wesentlich von dem des Pferdes ab. Der kurze Auswärtszieher zerfällt in 2 nach Farbe und Ursprung verschiedene Teile. Der lebhaft rote kaudale Teil (Abb. 1270 w′) entspringt lateral vom Anfangsteile des Nackenstranges an der die Nackenmuskulatur bedeckenden Faszie, während der andere Teil (w, w) blass und gelblich ist und von der Unterfläche des langen Hebers und (mittelbar) vom Schildchen entspringt; beide Teile verschmelzen allmählich und enden ventral vom Gesäß kaudal an der Muschel. 5. Der *M. styloauricularis* bildet beim Rind eine dünne, 4—5 mm starke Muskelplatte; er fehlt mitunter ganz; bei Schaf und Ziege hingegen ist er gut entwickelt. Außerdem kommen (nach Klimow [464]) ein *M. helicis minor*, ein *M. tragicus* (von der Innenfläche des Crus helicis laterale zu beiden Flächen der Tragusplatte) (Abb. 1269 i), ein *M. caudoantitragicus* (k), ein *M. transversus* und *obliquus auriculae* (l), ein sehr kleiner *M. antitragicus*, ein *M. meatus cartilaginei* (wie beim Hund) und *M. meatus cartilaginei accessorius* vor. 6. Der *M. rotator auris brevis* entspringt beim Rind an der Unterfläche des nasalen Schildwinkels und endet mit straffen Sehnenfasern am lateralen Ende der Crista temporalis direkt über dem Porus acusticus externus; bei Schaf und Ziege fehlt er. Der *M. rotator auris longus* ist wie beim Pferde. Genaueres s. Baum und Dobers [64].

B. **Das Mittelohr.** Die **Paukenhöhle** ist beim Rinde klein, da der ventrale Teil der Pars tympanica, der um ein Mehrfaches größer ist als die eigentliche Paukenhöhle, spongiös ist und die Paukenzellen (s. S. 947) enthält. Beim Schafe bildet die Pars tympanica auch den größten Teil der medialen Wand der verhältnismäßig großen, glattwandigen Paukenhöhle, die ventral und nasal keilförmig zuläuft; an der medialen Wand der Paukenhöhle wird zwischen Pars tympanica und Pars petrosa auch bei alten Tieren stets ein unregelmäßig-dreieckiges Feld von der Fortsetzung des Tubenknorpels gebildet (Groterjahn [320]). Der Annulus tympanicus ist beim Rinde verhältnismäßig größer als beim Pferde. Die **Gehörknöchelchen** der Wiederkäuer sind kleiner als die des Pferdes; der Amboß ist schmächtiger, sein gerader horizontaler Schenkel länger als der gekrümmte; der Steigbügel ist länglich-viereckig

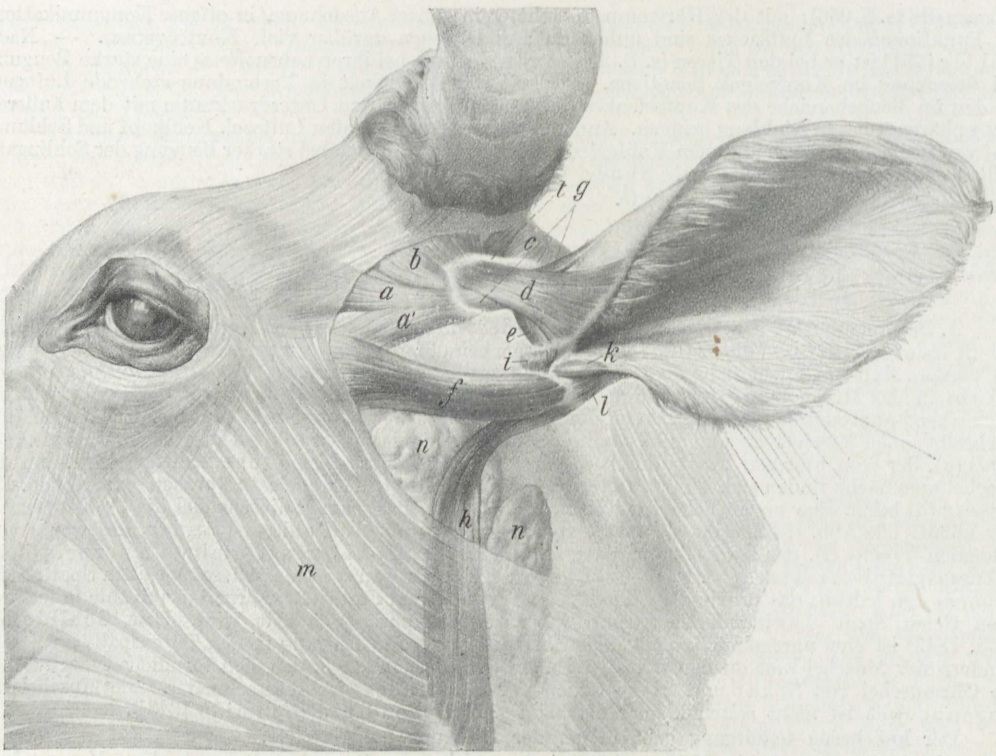

Abb. 1269. Seitenansicht der Ohrmuskulatur des Rindes.

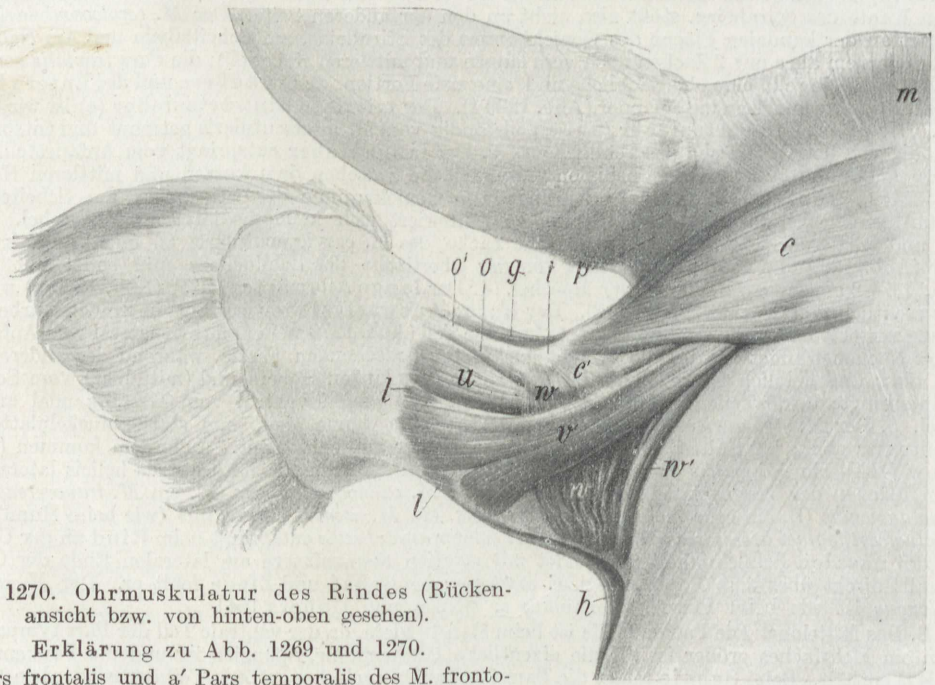

Abb. 1270. Ohrmuskulatur des Rindes (Rückenansicht bzw. von hinten-oben gesehen).

Erklärung zu Abb. 1269 und 1270.

a Pars frontalis und a′ Pars temporalis des M. frontoscutularis; b M. interscutularis; c M. cervicoscutularis, c′ seine den langen Heber bedeckende Zacke; d oberer, e mittlerer und f äußerer und unterer Einwärtszieher der Muschel; g kurzer Heber; h M. auricularis ventralis; i M. tragicus; k M. caudoantitragicus; l, l M. transversus (und obliquus) auriculae; m Gesichtshautmuskel (Abb. 1269) bzw. Stirnhautmuskel (Abb. 1270); n, n Parotis; o langer Heber der Muschel, o′ seine starke Aponeurose; p Proc. cornualis; t Schildchen; u mittlerer Heber; v langer Auswärtszieher; w, w und w′ kurzer Auswärtszieher.

und hat vorn am Köpfchen einen kleinen Fortsatz zur Anheftung des M. stapedius. Bei Schaf und Ziege ist der Amboß kaum höher als der Steigbügel; dieser ist dreieckig und die Amboßgrube flacher. Die **Tuba auditiva** der Wiederkäuer ist kurz. Bei Rind und Schaf sind die sichel- bzw. halbmondförmigen Tubenspalten durch ein $^3/_4$ cm dickes, wulstartiges Fettpolster, das sich in der Rachen- bzw. lateralen Tubenwand befindet und sich bis zur Paukenhöhle verfolgen läßt, so eingeengt, daß man einen größeren, blindsackähnlichen ventralen Tubenvorhof (falschen Eingang) und den eigentlichen dorsalen (wahren) Tubeneingang unterscheiden kann, die aber medial von dem Wulste miteinander kommunizieren (Kämpfe [438]). Die Tubenspalte ist beim Rinde geschlossen und erst einige Stunden nach dem Tode klaffend. Über die Tubentonsille s. S. 949. Der Luftsack fehlt.

C. Über das **innere Ohr** s. S. 949 ff.

IV. Das Gehörorgan des Schweines.

A. **Das äußere Ohr.** Die **Ohrmuschel** (Abb. 1248 u. 1255) zeigt nach der Rasse Verschiedenheiten hinsichtlich Größe, Behaarung und Stellung, während die Form ziemlich gleich bleibt. Sie kann senkrecht oder schief nach innen und außen stehen und auch teilweise oder völlig herunterhängen;

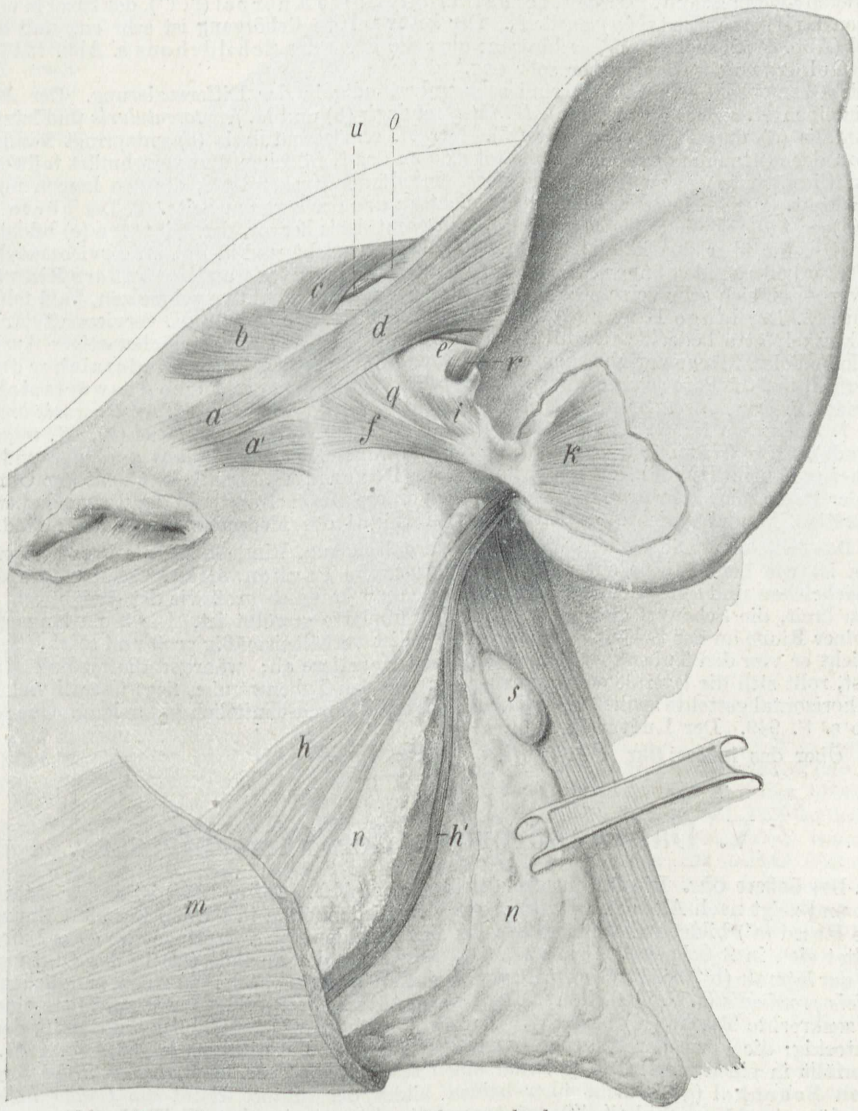

Abb. 1271. Seitenansicht der Ohrmuskulatur des Schweines.

a Pars frontalis und a′ Pars temporalis des M. frontoscutularis; b M. interscutularis; c M. cervicoscutularis; d oberer, e mittlerer und f äußerer Einwärtszieher der Muschel; h oberflächlicher und h′ tiefer Schenkel des M. auricularis ventralis; i M. tragicus; k M. caudoantitragicus; m Gesichtshautmuskel; n, n Parotis; o langer Heber der Ohrmuschel; q unterer Einwärtszieher der Muschel; r M. helicis minor; s Ln. parotideus aboralis; u mittlerer Heber.

letzteres tritt besonders bei großen Muscheln und dann ein, wenn der Muschelknorpel dünn ist. Der stark konvexe vordere Rand (Abb. 1248 a′) der Muschel ist ähnlich wie beim Menschen gegen den unteren Tütenwinkel hin stark einwärts umgekrempelt und gabelt sich in 2 Schenkel *(Crura helicis)*, von denen der mediale (b′) fast wagerecht in die Concha verläuft, während der laterale (b″) die Richtung des vorderen Randes fortsetzt. Vor seinem Übergang in die Helixschenkel bildet der nasale Rand einen deutlichen Fortsatz *(Crus helicis distale)* (t). Der kaudale Rand (a″) ist nahe der Ohrspitze konkav, wird grundseitig stark konvex, biegt dann bogig nasal um und bildet ein dem menschlichen Ohrläppchen ähnliches, lappenartiges Anhängsel (Abb. 1255 s), dessen knorpelige Grundlage die Cauda helicis (Abb. 1248 v) bildet. Über dem medialen Helixschenkel findet sich als starke Querleiste die *Anthelix* (Abb. 1248 d); von ihr ziehen eine Hautlängsfalte gegen die Ohrspitze und 2 gegen den oberen Teil des hinteren Randes (Abb. 1255 P, P, P). Zwischen dem medialen Helixschenkel und der Anthelix befindet sich eine deutliche *Cymba conchae;* unter dem medialen Helixschenkel geht die *Concha* in den Gehörgang über. Die Muschelränder greifen nicht übereinander; zwischen ihnen befindet sich eine Einziehung, der *Sulcus auriculae anterior* (l), und kaudal von diesem (zwischen Tragus und Antitragus) die *Incisura intertragica* (Abb. 1248 n); der *Tragus* (i) stellt einen rundlichen, wenig ausgeprägten Wulst dar; der fast senkrechte *Antitragus* (g′, g″) ist länglich und in 2 Erhabenheiten geteilt; die Form der den Tragus und Antitragus stützenden Knorpelplatten ergibt Abb. 1248. Unter der Tragusplatte findet sich, durch einen langen, tiefen Quereinschnitt getrennt, der halbringförmige Knorpel (i′, i″), der basal in einen kleinen, rundlichen Griffelfortsatz (w) ausläuft. Der knorpelige **Gehörgang** ist sehr eng und der Küraßknorpel (Abb. 1252) nicht ganz geschlossen; über die Form des Schildchens s. Abb. 1243. Der knöcherne Gehörgang ist lang, aber sehr eng.

Die **Ohrmuskeln** (Abb. 1271) sind sehr unbeständig in der Differenzierung. Der *M. scutularis* zerfällt in einen *M. cervicoscutularis* (c), *M. interscutularis* (b) und M. *frontoscutularis* und letzterer in eine Pars frontalis (a) und Pars temporalis (a′). Der M. cervicoscutularis (c) entspringt kaudal vom Occipitale an der Mittellinie des Nackens, heftet sich an das Schildchen und verschmilzt teilweise mit dem mittleren Einwärtszieher; zu ihm gehört noch eine dünne Muskelplatte, die den langen und mittleren Heber bedeckt. Der M. interscutularis stößt nicht an den der anderen Seite. 2. Der obere Einwärtszieher (d) geht aus der Pars frontalis des M. frontoscutularis hervor, der mittlere (e) bildet eine dünne Muskelplatte, die über den kaudalen Schildwinkel hinausreicht und in den M. cervicoscutularis bzw. in die die Heber bedeckende dünne Muskelplatte übergeht. Der untere und der äußere Einwärtszieher (q u. f) verhalten sich sehr verschieden. Bald sind sie getrennt, bald verschmolzen, bald fehlt einer von ihnen usw. 3. Der lange Heber (o) ist zum großen Teil von der zum M. cervicoscutularis gehörigen dünnen Muskelplatte bedeckt; der mittlere Heber (u) heftet sich mit fächerartiger Ausbreitung an der kaudomedialen Fläche der Muschel an; der kurze Heber fehlt. 4. Der Niederzieher der Muschel (h, h′) zerfällt in 2 die Parotis umfassende Teile. 5. Der lange und der kurze Auswärtszieher sind wie beim Rinde. 6. Der *M. rotator auris longus* gleicht dem des Pferdes, der *M. rotator auris brevis* dem des Rindes. 7. Außerdem finden sich ein *M. styloauricularis, M. caudoantitragicus* (k), *M. tragicus* (i) (wie beim Rinde), *M. helicis minor* (r), *M. antitragicus, M. transversus* und *obliquus auriculae* und *M. meatus cartilaginei* (wie beim Hunde). Genaueres s. Baum-Dobers [64]. Das **Integument** der Ohrmuschel ist je nach der Rasse reich oder arm an Haaren. Der vordere Muschelrand und der Tragus haben stets spärliche, borstige, kaudal gerichtete Haare, die den Hirci des Menschen vergleichbar sind.

B. **Das Mittelohr.** Die **Paukenhöhle** ist im Verhältnis zum Rinde klein; die Pars tympanica des Os petrosum ist wie beim Rinde spongiös und bildet große Paukenzellen, Cellulae tympanicae. Die **Gehörknöchelchen** sind sehr klein und dünn, der Amboß kaum so groß wie der Steigbügel, an dem das Köpfchen breit, die Schenkel gleich lang und die Fußplatte gewölbt ist. Die 2 cm lange **Ohrtrompete** liegt in einer Rinne an der Schädelbasis; ihr Knorpel ist verhältnismäßig groß und stark. Seiner Gestalt nach weicht er von den Tubenknorpeln der anderen Haustiere ab; während die mediale Knorpelplatte gerade ist, rollt sich die laterale stark spiralig ein. An den Tubenwänden liegt überall viel Fettgewebe. Der fast horizontal gestellte spaltförmige Tubeneingang ist durchschnittlich ½ cm lang. Über die Tubentonsille s. S. 949. Der Luftsack fehlt.

C. Über das **innere Ohr** s. S. 949ff.

V. Das Gehörorgan der Fleischfresser.

A. **Das äußere Ohr.** Die **Ohrmuschel** des Hundes (Abb. 1247 u. 1254) ist aufgerichtet oder herabhängend und zeigt nach Alter und Rasse große Verschiedenheiten in Größe, Form, Wölbung usw. Der vordere Rand (a′) bildet nahe seinem basalen Ende ein deutlich vorspringendes *Crus helicis distale* (t) und spaltet sich in 2 Schenkel *(Crura helicis)*, von denen der mediale (b′) in das Ohrinnere verläuft, während der laterale (b″) die Richtung des vorderen Randes fortsetzt und zu einem rundlichen Vorsprung, *Crus helicis proximale* (s. S. 939), führt. Der hintere Rand (a″) bildet unter der Mitte eine Hautfalte, die eine senkrechte Tasche (H) begrenzt. Der *Antitragus* (g′, g″) ist länglich-wulstartig, der *Tragus* (i) fast rechteckig; die Form der Knorpelplatten des Tragus und Antitragus ergibt Abb. 1247. Der Antitragus zerfällt in einen medialen (g′) und einen starken, als *Proc. uncinatus antitragi* vorspringenden lateralen Schenkel (g″); dicht über beiden bildet der hintere Rand die *Cauda helicis* (v); der halbringförmige Knorpel (i′, i″) trägt nur die Andeutung eines Griffelfortsatzes. Die *Incisura intertragica* (n) ist durch das Übereinandergreifen der Ränder verdeckt. Die *Anthelix* (d) bildet eine meist knopfförmige Querleiste über dem Eingang in die Concha; von ihr ziehen mehrere Längshautfalten (Abb. 1254 P, P, P) in die Höhe; basal von der Anthelix finden sich 3 Querhautfalten (P′, P′); die Vertiefung zwischen Anthelix und medialem Helixschenkel entspricht der *Cymba conchae hom.* Die Haut der Ohrmuschelinnenfläche ist ganz oder nur am Übergang in die Concha pigmentlos. An den

Rändern, der Spitze und den Längsfalten finden sich sehr lange Haare. Der Tragus besitzt ziemlich dichte, starre Haare; die Querfalten sind haarlos, ebenso meist die Anthelix. Der Kürаßknorpel bildet einen geschlossenen Ring (Abb. 1251). Die Form des Schildchens zeigt Abb. 1244.

Die Ohrmuschel der Katze ist aufgerichtet und ähnelt einer dreiseitigen, hohlen, an der lateralen Fläche offenen Pyramide; sonst gleicht sie der des Hundes.

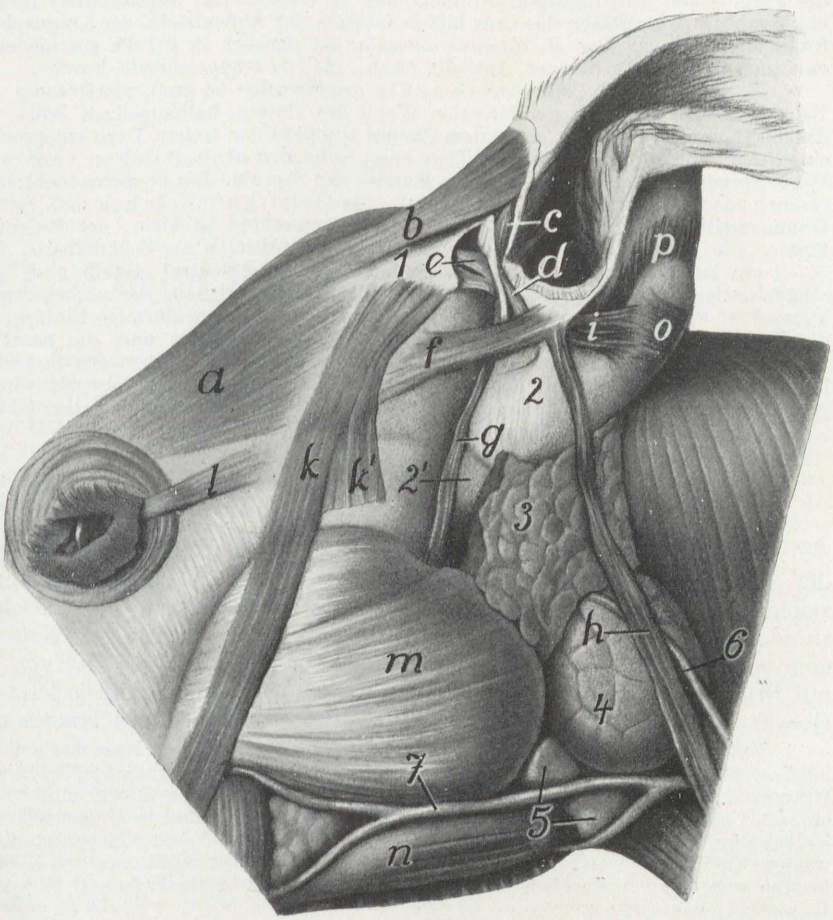

Abb. 1272.

Abb. 1272. Ohrmuskeln des Hundes. a M. scutularis; b oberer Einwärtszieher; c M. helicis minor; d M. tragohelicinus (M. tragicus hom.); e mittlerer und f äußerer Einwärtszieher; g M. styloauricularis; h Niederzieher; i M. antitragicus; k M. zygomaticus; k′ Rest des Gesichtshautmuskels; l M. corrugator supercilii; m M. masseter; n M. digastricus; o Ende des langen Auswärtsziehers; p M. transversus auriculae. 1 Scutulum; 2 Gesäß der Muschel; 2′ knorpeliger Gehörgang; 3 Gl. parotis (z. T. entfernt); 4 Gl. submaxillaris; 5 Lnn. mandibulares; 6 V. maxillaris int.; 7 V. maxillaris ext.

Der **knöcherne Gehörgang** ist sehr kurz und bildet namentlich bei der Katze nur einen einfachen Ring bzw. eine einfache Öffnung.

Die **Ohrmuskeln** (Abb. 1272) sind dünn und platt. Der *M. scutularis* (a) ist groß und geht auch in seinem nasalen Teil in den der anderen Seite über. Er zerfällt in einen *M. frontoscutularis* und *M. interscutularis*. Der erstere entspringt am Proc. zygomaticus des Os frontale und am Lig. orbitale. Ein *M. cervicoscutularis* fehlt; als sein Ersatz kann der am Schildchen sich inserierende Teil des langen und mittleren Hebers aufgefaßt werden. Der M. scutularis bedeckt nasal den *M. occipitalis*, einen median liegenden unpaaren, meist ovalen Muskel, der sich in einer die Stirn und das Gesicht überziehenden Sehnenausbreitung verliert. Der obere Einwärtszieher (b) geht aus dem M. frontoscutularis hervor und tritt in die Hautfalte, die den ventralen Teil des vorderen Muschelrandes bildet, um sich an diesem zu inserieren. Der mittlere Einwärtszieher (e) ist sehr kurz; der untere Einwärtszieher fehlt; der äußere (f) geht sehnig aus dem M. frontoscutularis bzw. aus dem M. zygomaticus hervor und endet an der Lamina tragi. Der Niederzieher der Muschel (h) ist bandförmig, schmal und so lang, daß er ventral fast mit dem der anderen Seite zusammenstößt; der lange Heber schickt einen schwächeren lateralen Schenkel direkt an die Ohrmuschel und einen stärkeren medialen zum Schildchen und, indem er mit dem kurzen Heber verschmilzt, auch an die Muschel; ein Teil von ihm verbindet sich mit dem M. scutularis. Der mittlere Heber spaltet sich in 2 Schenkel, von denen der kaudale direkt an die Ohrmuschel, der nasale unter den kaudalen Teil des Schildchens tritt und hier mit dem kurzen Heber verschmilzt oder am Scutulum endet. Der kurze Heber entspringt am Schildchen und verschmilzt derart mit den Schenkeln der beiden anderen Heber, daß sämtliche Heber eine gemeinsame Ansatzstelle haben und der kurze Heber als gesonderter Muskel nicht nachweisbar ist. Die Auswärtszieher (o) und Dreher weichen nicht wesentlich von denen des Pferdes ab. Der *M. styloauricularis* (g) ist von der Parotis und dem M. masseter bedeckt; er entspringt am halsseitigen Rande der Mandibula zwischen Proc. angularis und Proc. articularis und ist sehr lang. Der *M. meatus cartilaginei* entspringt als breites, flaches

Bündel an der Innenfläche des Crus helicis laterale und endet proximal von diesem am oromedialen Muschelrande. Der *M. caudoantitragicus* entspringt am proximalen Rande der Cauda helicis (Abb. 1247 v) und endet an der Außenfläche des lateralen Astes des Antitragus (g''). Der *M. antitragicus* (Abb. 1272 i) überbrückt die Vertiefung an der Außenfläche der Muschel, die sich dicht kaudolateral von der Basis der Tragus- und Antitragusplatte findet. Der *M. tragicus* (*M. tragohelicinus* nach Klimow [464]) verläuft von der Innenfläche des Crus helicis laterale zur Außenfläche der Tragusplatte und des halbringförmigen Knorpels. Der *M. obliquus auriculae* ist deutlich in 3 Teile geschieden. Der *M. transversus auriculae* überbrückt die der Anthelix (Abb. 1247 d) entsprechende Furche.

B. **Das Mittelohr.** Die Paukenhöhle des Hundes ist groß, glattwandig und ohne Paukenzellen. Bei der Katze geht von der lateralen Wand der glatten, halbkugeligen Bulla ossea ein Septum ab, das das Cavum tympani in einen dem Cavum tympani der andern Tiere entsprechenden dorsalen und einen den Cellulae tympanicae der Tiere entsprechenden einheitlichen ventralen Abschnitt trennt. Beide kommunizieren längs des freien Randes des Septum. Die Fenestra cochleae ist von beiden Hohlräumen aus zugängig (Groterjahn [320]). Die Gehörknöchelchen sind verhältnismäßig groß, der Hammergriff bei der Katze sehr breit; der Hammerkopf ist klein; der Steigbügel hat eine gewölbte Platte. Die Hörtrompeten liegen an der Fossa gutturalis der Schädelbasis. Die bei großen Hunden ¾—1 cm lange Tubenspalte ist zur Schädelbasis kaudoventral gestellt und liegt am Übergange der schädelseitigen Wand des Schlundkopfes in die Seitenwand nahe der wirbelseitigen Wand; der Tubenknorpel ist kurz, aber stark; er zeigt beim Hunde keine rinnenförmige Einbiegung, sondern stellt eine die Grundlage der medialen Tubenwand bildende gerade Platte dar, die nasal erheblich stärker als kaudal ist. Das Ostium tubae pharyngeum der Katze ähnelt dem des Schweines und ist 4 mm lang. Die mediale Wand des bei der Katze rinnenförmigen Knorpels wird medial von relativ großen Knorpelstückchen bedeckt, die mit ihr nicht in Verbindung stehen (Kämpfe [438]).

C. Über das **innere Ohr** s. S. 949ff.

C. Das Geruchsorgan, Organon olfactus.

Als Geruchsorgan dient der Teil der Nasenschleimhaut, der bei der Beschreibung der Nasenhöhle (S. 469) als Riechgegend, *Regio olfactoria,* erwähnt worden ist. Sie zeichnet sich durch ihre größere Dicke und Weichheit und ihren Gehalt an eigenartigen tubulösen Drüsen aus und sticht von der blaßroten übrigen Nasenschleimhaut durch eine gelbliche, bräunliche oder schwärzliche Färbung ab. Sie ist von einem Neuroepithel mit Stütz- und Neuroepithelzellen (Riechzellen) bekleidet. Die letzteren tragen an ihrer Oberfläche Härchen, die Riechhaare. Über den Bulbus und Tractus olfactorius s. S. 780.

Entwicklung. Über die Entstehung der Riechgruben, des Nasenrachenkanals und der Nasenhöhle s. S. 465. Das Geruchsorgan bildet sich dicht unter dem Rhinencephalon aus den Elementen des Grundes der Riechsäcke; es tritt dort eine Scheidung zwischen Riech- und respiratorischem Epithel ein. Das erstere scheidet sich in Neuro- und Spongioblasten und in Drüsenzellen. Die ersteren werden zu den Riechzellen (Ganglienzellen), deren Nervenfortsatz als Filum olfactorium in den Bulbus olfactorius wächst; die Fila olfactoria (Neuraxonen der Riechzellen) bilden zusammen den N. olfactorius; die Spongioblasten werden zu Stützzellen; die Drüsenzellen sprossen in die Tiefe und bilden durch Wucherung die Bowmanschen Drüsen.

D. Das Geschmacksorgan, Organon gustus.

Das Geschmacksorgan wird durch die Geschmacksknospen repräsentiert. Sie finden sich gruppenweise im Epithel bestimmter Erhabenheiten und Falten der Zungenschleimhaut und zerstreut auch im Epithel anderer Schleimhautgebiete der Mund- und Schlundkopfhöhle. Im besonderen findet man sie: 1. an den Papillae vallatae, 2. an den Papillae foliatae von Pferd, Schwein und Hund, 3. an den Papillae fungiformes und 4. inkonstant am Arcus palatinus und an der oralen Fläche des Kehldeckels.

Die Geschmacksknospen bestehen aus einem aus wenigen Neuroepithel- und Stützzellen zusammengesetzten Achsenteil und einem aus gewöhnlichen Epithelzellen gebildeten peripheren Teile, dem Epithelbecher. Dieser hat nach der Mundhöhle zu eine feine Öffnung (Geschmacksporus), durch welche die Schmeckstoffe zu den Geschmackszellen gelangen können.

Entwicklung. Die Zungenpapillen treten mit den in ihrem Epithel sitzenden Geschmacksknospen erst mit dem Ende des embryonalen Lebens auf. Die Geschmacksknospen entstehen in der Weise, daß Zylinderzellen des Epithels sich gruppenweise zusammenlegen und bedeutend wachsen und daß schon sehr früh Nervenfasern in diesen Geschmacksknospenanlagen auftreten. Später tritt in ihnen Scheidung in Schmeck- und Stützzellen ein. Die Papillae foliatae und vallatae entstehen als blattartige und ringförmige Epithelausstülpungen. Erst post partum differenzieren sich die Papillenblätter, der Ringwall usw.

Den **anderen sinnlichen Wahrnehmungen,** die nicht durch die vorstehend geschilderten Sinnesorgane vermittelt werden, z. B. dem Gleichgewichts-, Lage-, Druck-, Temperatur- und Gefühlssinn, dienen Nervenapparate an verschiedenen Stellen des Organismus, vor allem in der äußeren Haut (Gefühlsorgan), die im nachfolgenden Kapitel VII geschildert wird.

VII. Die allgemeine Decke.

Entwicklung. Vom Integument entstehen das Corium und die Subcutis aus dem Mesenchym, also dem Mesoblasten, und die Epidermis mit ihren hornigen Bildungen (den Haaren, Hufen, Klauen, Krallen, Nägeln, Hörnern, Kastanien u. dgl.), die Haut-Sinnesapparate und Neuroepithelien sowie die epithelialen Anteile der Hautdrüsen aus dem Ektoblasten. Das *Corium* und die *Subcutis* stammen als einheitliche Bildung im wesentlichen aus den Kutisplatten der Ursegmente. Erst später tritt die Scheidung in Corium und Subcutis ein. Die muskulösen Elemente der Haut gehen aus Mesenchymzellen hervor. Die *Epidermis* ist anfangs einschichtig, wird aber bald vielschichtig und zerfällt dann in die Deck- (Periderm) und die Keimschicht. Letztere bildet basal die kutikulare *Membrana limitans prima*; sie scheidet Epidermis und Corium. Die Epidermis schuppt sich schon beim Embryo ab und trägt dadurch mit zur Bildung der Vernix caseosa (Fruchtschmiere Neugeborener) bei; bisweilen hebt sich eine zusammenhängende Hornschicht als dünnes Häutchen, *Epitrichium*, ab. Das Epithel der Hautdrüsen entsteht aus Sprossen der Keimschicht, die in das Corium einwachsen; dieses liefert die Drüsenhülle und die eventuell zugehörigen Muskelzellen.

Die Entstehung der hornigen Bildungen des Integuments, die auch als Epidermoidalbildungen bezeichnet werden, beruht auf embryonalen Entwicklungsmodifikationen der gesamten Haut (der Subcutis, des Corium und der Epidermis), die zu bleibenden Bildungen führen; am meisten in die Augen springen die Modifikationen an der Pars papillaris, ferner der große Gefäßreichtum des Corium und eventuell auch der Subcutis und die mächtige Ausbildung des Stratum corneum; durch Modifikation des Stratum corneum kommen die eigentlichen Horngebilde (Haare, Hufkapsel, Klauenschuh usw.) zustande. Am deutlichsten treten alle erwähnten Modifikationen an den Bekleidungen der Fußenden hervor, wo auch die Hautdrüsen fast ganz fehlen. Diese Modifikationen sind aber auch an den Haaren sichtbar; denn wo Haare auftreten, sind zwischen ihnen die gewöhnlichen Papillen der Pars papillaris kaum wahrnehmbar; dafür sind die in die Tiefe der Haarbälge gerückten Haarpapillen außerordentlich groß und blutreich, und auf ihnen produziert die Epidermis eine mächtige Hornschicht, das Haar. Die ersten Haare sieht man beim Pferde- und Rinderfötus am Ende des 3. oder am Anfange des 4. Monats der Entwicklung, beim Schweinefötus mit 45 und beim Schafsfötus mit 80—85 Tagen (Bossi [109], Fechter [237]). Als erste Anlage der Haare bemerkt man punktförmige Verdickungen der Epidermis. Von ihnen wächst das Epithel in Form von Zapfen, die an ihrem distalen Ende kolbenförmig verdickt sind und Haarkeime heißen, in das Corium. Dieses paßt sich den Epithelzapfen an, wuchert und bildet den bindegewebigen Haarbalg mit der Glashaut, der Fortsetzung der Membrana limitans prima. Dem kolbigen Ende des Haarkeims, dem *Bulbus pili* (Haarzwiebel), wuchert gefäßreiches Koriumgewebe in Form der Haarpapille entgegen und dringt in die Haarzwiebel derart ein, daß die Haarpapille schließlich oben und seitlich vom Epithel hutartig bedeckt ist. Nun differenziert sich der erwähnte epitheliale Haarkeim in den axialen primitiven Haarkegel und die Mantelschicht. Aus dem Haarkegel entstehen das Haar, die innere Wurzelscheide und die Epidermicula und aus der Mantelschicht die äußere Wurzelscheide. Am Haarkegel erfolgt die Verhornung vom distalen, das Haarwachstum dagegen vom proximalen Ende des Haares aus. Das Haar wächst rasch und durchbricht mit seiner Spitze bald die den Haarkegel zunächst rings umhüllende, aber langsamer wachsende Haarwurzelscheide. Der freie Teil der Haare liegt dann unter dem Epitrichium und wird nach dessen Abhebung frei. Die Scheidung des Haares in Haarmark und Haarrinde erfolgt erst nach der Geburt. Bei den Sinushaaren, die am frühesten entstehen, entwickelt sich mit dem Durchbruch des Haares zwischen äußerer und innerer Lage des bindegewebigen Haarbalges ein Schwellkörper oder ein Blutsinus. — Zwischen den zuerst entstandenen Haaren, den Primärhaaren, treten mit fortschreitendem Wachstum der Haut neue Haaranlagen auf. — Schon während des fötalen Lebens erfolgt ein Haarwechsel, ebenso bald nach der Geburt; bei letzterem Wechsel werden die wollartigen, marklosen Haare (Lanugo) ganz oder teilweise durch derbere Ersatzhaare ersetzt. Beim Menschen bezeichnet man als Lanugo die feinen Härchen, die fast am ganzen Körper des Neugeborenen sich finden und das Überbleibsel eines in frühesten Zeiten auch beim erwachsenen Menschen den Körper vollkommen bedeckenden Haarkleides darstellen, das infolge höherer Entwicklung des wärmeregelnden Apparates beim jetzt fast nackten Menschen nur noch als Haarkleid des Embryo auftritt (Schiefferdecker [808]). Über den späteren Haarwechsel s. S. 966.

Bei der Entstehung der Hufe, Klauen, Krallen und Hörner treten an dem hier ungemein gefäßreichen Corium anstatt der mikroskopisch kleinen Papillen der Pars papillaris an gewissen Stellen große, lange Zotten (makroskopische Papillen) und an anderen Stellen Blättchen und Leisten auf, während

die Bildung von Haaren und Drüsen fast durchgängig unterbleibt. Die über und zwischen den Zotten und Blättchen (Leisten) mächtig wuchernde Epidermis bildet ein sehr starkes Stratum corneum, während das Stratum profundum niedrig bleibt. Dabei entstehen an den Zotten und über ihnen in ihrer gedachten Verlängerung Hornröhrchen und -säulchen (Röhrchenhorn) und zwischen und über den Koriumblättchen Hornblättchen (Blättchenhorn) und zwischen den Röhrchen und Blättchen eine sie verbindende gleichartige Hornmasse (Zwischenhorn). Die auf diese Weise an den Gliedmaßenenden entstehenden zusammenhängenden weichen Hornmassen, die das Corium bedecken, *Eponychium,* sind zunächst kegelförmig; dies gilt besonders für die Krallen und die Hufe, weniger für die Klauen. Das Sohlenhorn ist anfangs besonders mächtig und bleibt als Sohleneponychium bis zur Geburt als eine kautschukweiche Masse erhalten, die nach der Geburt vertrocknet und beim Gehen abgestoßen wird. Das Sohlenhorn zeigt bei den Artiodaktylen nach der Zehenspitze hin starke Aufkrümmung und führt zu einer wulstigen Zipfelbildung der Klauenspitze. Das sonstige Eponychium (das Wandeponychium) fällt schon während des embryonalen Lebens ab. Namentlich am Hufe reißt das Eponychium infolge eines mächtigen Hornwachstums ein und blättert schon beim Foetus ab bis auf das Saumband und das mächtige Eponychium der Sohle. Das Eponychium wird durch hartes, bleibendes Horn ersetzt. Die Unterhaut ist an den Stellen, wo das Corium solche Hornschichten trägt, und besonders da, wo es auf Knochen liegt, ganz schwach, scheinbar nicht vorhanden und mit dem Periost verschmolzen und nur an wenigen Stellen (z. B. als Strahlkissen) sehr mächtig.

Kastanien, Sporn und Afterklauen werden in gleicher Weise wie die eben besprochenen Horngebilde angelegt.

Wo sich die Hörner später finden, treten kleine, rundliche, verdickte Epidermisstellen auf, die auf einem mit dem Periost fest verbundenen sehr gefäßreichen Corium sitzen, das makroskopische Papillen bildet. Später treten die knöchernen Hornzapfen auf. Das erste Horn wird als *Epikeras* abgestoßen, wenn sich an der die Hornzapfen überkleidenden Haut neues Horn bildet.

A. Allgemeines und vergleichende Betrachtung.

Die **äußere Haut** oder allgemeine Decke, *Integumentum commune,* geht an den natürlichen Körperöffnungen in eine kutane Schleimhaut über, der Haare, Talg- und Schweißdrüsen fehlen, die aber im Bau dem Integument ähnlich ist. Man unterscheidet an dem Integumentum commune (Abb. 1273) die *Cutis,* eigentliche Haut (1, 2), und die *Subcutis,* Unterhaut (3). Die erstere zerfällt wieder in die zellige *Epidermis,* Oberhaut (1), und das die Hautdrüsen enthaltende bindegewebige *Corium,* die Lederhaut (2).

Die Haut variiert in ihrer **Dicke** und **Festigkeit** außerordentlich nach Tierart, Rasse, Alter, Individualität und Körpergegend. Im allgemeinen ist sie beim Rinde dicker als beim Pferde, bei jüngeren und edelrassigen Tieren dünner als bei alten Tieren und Tieren unedler Rassen, am Rücken und an der lateralen und Streckfläche der Gliedmaßen dicker als an der Bauchseite und an den medialen und Beugeflächen der Gliedmaßen. Am dicksten ist sie am Schwanze des Pferdes, am Triel des Rindes und an der ventralen Halsseite und am sogen. Schilde des Schweines (s. S. 988).

1. Die **Unterhaut,** *Subcutis* (Abb. 1273 3), befestigt die Haut an die Unterlage und verhält sich nach der Körpergegend sehr verschieden. An Stellen, wo sich die Hautmuskeln innig mit der Haut verbinden, ebenso an den Lippen, Augenlidern usw. ist sie nur schwach ausgebildet, so daß sich die Haut hier nur schwer von ihrer Unterlage abpräparieren läßt. An anderen Stellen ist das Unterhautgewebe dagegen sehr mächtig und locker; hier pflegt Fettgewebe in ihm aufzutreten, das so reichlich werden kann, daß es die Hauptmasse ausmacht und den *Panniculus adiposus,* das Unterhautfettgewebe, bildet. Wenn die äußere Haut Skelettteilen dicht anliegt, in deren Bereich beträchtlichere Hautverschiebungen nötig sind, so finden sich an diesen Stellen in der Unterhaut meist Schleimbeutel, die Hautschleimbeutel, *Bursae mucosae subcutaneae* (vergl. S. 208) (s. z. B. Abb. 456 13). Ihre Innenfläche ist meist zottig, ihr Hohlraum vielbuchtig. In der Unterhaut findet man außerdem die Hautmuskeln.

Die **Hautmuskeln** sind dünne, platte, blaßrote und derbe muskulöse Ausbreitungen, die unmittelbar unter der Haut liegen und meist nur durch spärliches Bindegewebe mit ihr verbunden sind; nur an wenigen Stellen liegt zwischen beiden Fettgewebe. Wir unterscheiden einen Gesichts-, Hals-, Schulter- und Bauchhautmuskel (S. 973 u. 974) und beim Rinde noch einen Stirnhautmuskel (S. 984), der auch beim Menschen, dem jedoch der Schulter- und Bauchhautmuskel fehlen, vorhanden ist. Dem Schwein und den Fleischfressern fehlt der Schulterhautmuskel. Abkömmlinge der Hautmuskeln sind manche Kopfmuskeln (M. cutaneus labiorum, M. zygomaticus, M. malaris usw.), die Präputial- und andere Muskeln.

2. Die **Lederhaut,** *Corium, Derma* (Abb. 1273 2), ist der von der Epidermis bedeckte gefäß- und nervenhaltige, festere bindegewebige Teil der Haut, der die verschiedene Dicke der Haut bedingt (s. oben) und nach dem Gerben das Leder darstellt.

Die Lederhaut besteht aus Bindegewebe, elastischem Gewebe und glatten Muskelfasern. Das erstere bildet Bündel und Stränge, die ein sehr festes, dichtes, zähes Geflechtwerk darstellen, das wie Filz aus dicht miteinander verwebten Faserbündeln besteht. Je näher der Oberfläche, um so fester und

homogener wird das Gewebe. Die oberflächlichste Schicht bildet die *Pars papillaris (Corpus papillare)*, den Papillarkörper (Abb. 1273 bei 1), der an den dünn oder gar nicht behaarten Stellen (Lippen, Scham, Fingerbeere usw.) gut ausgebildet, an den dicht behaarten Stellen dagegen kaum nachweisbar ist. Die glatten Muskelfasern bilden unter anderem kleine Muskelbündel, die an die Haarbälge treten und durch ihre Wirkung die Haare aufrichten, *Mm. arrectores pilorum*, Haarmuskeln.

3. Die **Oberhaut**, *Epidermis* (Abb. 1273 1), liegt dem Corium als schützende Decke auf; sie setzt sich auch in die Haarbälge fort (Abb. 1281 b'). Ihre Dicke ist nach den Körpergegenden verschieden. Sie zerfällt in eine tiefe und eine oberflächliche Zellschicht.

Zwischen und direkt über den Papillen des Corium (s. oben) liegt das aus 2 Substrata bestehende *Stratum profundum* (Abb. 1273 A). Seine tiefere Lage, das *Stratum cylindricum*, die Keimschicht (e) *(Str. germinativum)*, besteht aus Zylinderzellen, die der Basalmembran des Corium (f) aufsitzen, seine oberflächliche Lage aus mehreren Schichten von fest miteinander verbundenen, inter- und suprapapillär liegenden Stachelzellen (Stachelzellschicht, *Stratum spinosum*) (d). Bei dunkel erscheinender Oberhaut findet man **Pigment** in dem Stratum profundum, das von Wanderzellen des Corium stammt. Das *Stratum superficiale* des Corium besteht aus 3 Substrata, und zwar zunächst aus 2—5 Lagen platter Riffelzellen, die mit rundlichen Eleidinkörnchen angefüllt sind *(Stratum granulosum)* (c), aus einer Lage transparenter, platter, kernloser Zellen *(Stratum lucidum)* (b) und schließlich der Hornschicht *(Str. corneum)* (a), ganz platten, vollständig verhornten, kernlosen, schüppchenartigen Zellen. Die oberste Schicht der Hornschicht *(Stratum mortificatum)* stößt sich in trockenen Schuppen ab, die abfallen oder sich zwischen den Haaren m. o. w. ansammeln und beim Putzen der Tiere in größeren Mengen entfernt werden. Unter Umständen (nach Verbrühungen, scharfen Einreibungen usw.) hebt sich die Hornschicht in zusammenhängenden größeren Platten ab, bildet Blasen u. dgl.

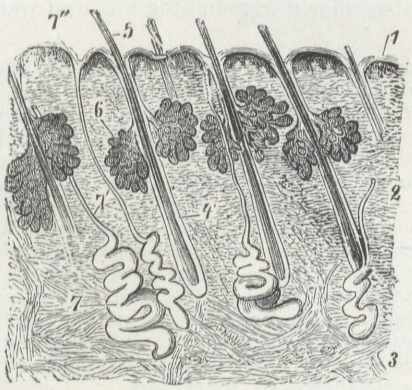

Abb. 1273. Integumentum commune.
1 Epidermis und darunter undeutlicher Papillarkörper; 2 Corium; 3 Subcutis; 4 Haarwurzel; 5 Haar; 6 Talgdrüsen; 7 Schweißdrüsen; 7′ Drüsengang; 7″ Mündung des Ausführungsganges auf der Epidermis (Schweißpore).

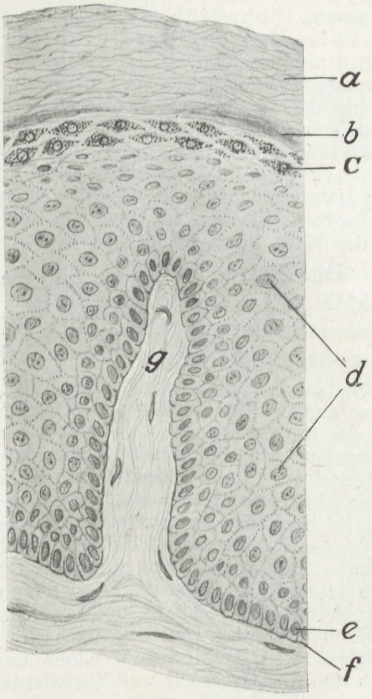

Abb. 1273 A. Querschnitt durch die Epidermis.
a, b und c Stratum superficiale, und zwar a Stratum corneum, b Stratum lucidum und c Stratum granulosum; d und e Stratum profundum, und zwar d Stratum spinosum und e Stratum cylindricum; f Basalmembran; g Koriumpapille.

4. Die **Drüsen der Haut**, *Glandulae cutis*. In der Haut finden sich in großer Verbreitung die charakteristischen Talg- und Schweißdrüsen und an bestimmten Hautstellen noch besondere Drüsen.

Über die letzteren, z. B. die Milch-, Flotzmaul-, Nasenspiegel-, Rüssel-, Anal-, Zirkumanal-, Ohrenschmalz-, Analbeutel-, Tarsal- und Strahldrüsen, die Drüsen der Klauensäckchen, der Tränengrube, der Inguinaltaschen usw. siehe an den betreffenden Stellen. Nach Schiefferdecker [809] teilt man die Hautdrüsen ein in holokrine oder Haar- (Talg-) Drüsen und merokrine oder Schlauchdrüsen und letztere wieder in einfache (merokrine-ekkrine) Schlauchdrüsen, zu denen z. B. die Sohlenballen-, Rüssel-, Flotzmaul- und Karpaldrüsen gehören, und in gemischte (Kuppel-, merokrine-apokrine) Schlauchdrüsen, denen z. B. die Schweiß- und die Milchdrüsen zuzurechnen sind.

a) Die **Talgdrüsen**, *Glandulae ceruminosae*, sind meist alveoläre Einzeldrüsen, in denen eine zur Einfettung des Haares resp. der Haut dienende schmierig-fettige Masse, der Hauttalg, *Cerumen*, erzeugt wird. Sie liegen in den oberflächlicheren Schichten des Corium,

haben ein gelblichweißes Aussehen und stehen mit den Haarbälgen in Zusammenhang, weshalb sie auch Haarbalgdrüsen heißen (Abb. 1273 6). Ihre Größe ist sehr verschieden, doch sind sie oft so groß, daß sie die Epidermis vorwölben und mit bloßem Auge wahrzunehmen sind; ihre Größe richtet sich nach Tierart, Körperstelle und Stärke der Haare, in deren Bälge sie münden. Am größten sind sie an den mit sehr schwachen und kurzen Haaren versehenen Hautpartien der Geschlechtsteile.

Bau. Die mit mehrschichtigem Epithel (S. 965) ausgekleideten Haarbalgdrüsen stellen entweder einfache Säcke mit fast glatter, wenig gebuchteter Oberfläche dar (Schwein, Wiederkäuer, Katze), oder sie erscheinen lappig und alveolär (Pferd, Hund). Bei den Huftieren münden 2 bis mehrere Drüsen in einen Haarbalg; bei den Fleischfressern vereinigen sich mehrere Haarbälge zu einer gemeinsamen Öffnung (s. darüber Siegel [877]). Pferd und Hund haben die größten, das Schwein nur rudimentäre Talgdrüsen. Sie fehlen an den Zehen- und Sohlenballen, im Corium des Hufes, der Klauen und der Krallen, an den Zitzen des Kuheuters usw.

b) Die **Schweißdrüsen,** *Glandulae sudoriferae,* liegen tiefer als die Talgdrüsen und reichen oft weit in die Unterhaut hinab (Abb. 1273 7). Sie sondern den Schweiß ab.

Bau. Die Schweißdrüsen sind unverästelte tubulöse Einzeldrüsen und bestehen aus dem Ausführungsgang, Schweißkanal, *Ductus sudorifer* (Abb. 1273 7'), und dem Drüsenkörper (7). Der letztere ist bei Mensch, Pferd, Hund und Schwein geknäuelt (Knäueldrüsen), bei Katze, Schaf und Rind nur geschlängelt. Die Schweißdrüsen des Hundes sind sehr klein; die Katze besitzt nur rudimentäre Schweißdrüsen und selbst diese nur an wenigen Körperstellen. Der Körper der Schweißdrüsen besteht aus einer strukturlosen Membrana propria, glatten Muskelzellen und einer einschichtigen Lage kubischer oder zylindrischer Drüsenzellen. Der Ausführungsgang mündet in einen Haarbalg oder (bei den Haustieren selten, beim Menschen stets) zwischen den Haaren mit der Schweißpore, *Porus excretorius* (7''), direkt nach außen. Am größten sind die Schweißdrüsen in den Grenzgebieten der behaarten Haut und in den Schmiergruben, an den Sohlen- und Zehenballen, an der ventralen Schwanzfläche des Schafes, in der Umgebung der Zitzen des Schweines. Sie fehlen an der Eichel, an den Zitzen der Kuh, in der Zwischenklauenhaut usw.

5. Die **Haare,** *Pili* (Entwicklung s. S. 963). Die Haare sind fadenförmige, feste epidermoidale Gebilde, die in grubigen Vertiefungen der äußeren Haut stecken; sie fallen (wenigstens in ihrer Mehrzahl) in regelmäßigen Perioden oder unregelmäßig aus und werden durch neuerzeugte Haare ersetzt: **Haarwechsel.**

Die Haare werden zum größten Teil im Frühjahr in der Art gewechselt, daß zunächst das kürzere Wollhaar ausfällt und darauf das alte, längere Deckhaar durch ein kürzeres, neues ersetzt wird. Bei Beginn der rauheren Jahreszeit schiebt sich als natürlicher Schutz das Wollhaar wieder zwischen die länger werdenden und oft eine andere Farbe annehmenden Deckhaare, wodurch ein Herbsthaarwechsel vorgetäuscht wird; neben dem periodischen Frühjahrshaarwechsel findet ein ununterbrochenes Ausfallen einzelner Haare statt. Dem regelmäßigen Haarwechsel verfallen nicht die Haare der Mähne, des Schopfes, des Schwanzes, die Augenbrauen, die Fühlhaare u. dgl. Der Vorgang des Haarwechsels besteht darin, daß die Haarzwiebel verhornt und sich von der atrophisch gewordenen Papille ablöst; das Haar wird dabei gegen die Oberfläche geschoben, wobei es sich an seinem Wurzelende pinselförmig auffasert. Ehe das alte Haar ausfällt, vergrößert sich die Papille wieder, die sie bedeckenden Epithelzellen werden vollsaftig und produzieren ein neues Haar, das sich neben dem alten emporschiebt, das endlich ausfällt. Der Haarwechsel wird beeinflußt durch Stallhaltung (kein Frühjahrswechsel), Trächtigkeit (kein Winterhaar), Klima und Ernährung (gesteigerte Blutzufuhr zur äußeren Haut begünstigt den Haarwechsel) und Zuchtbestrebungen (Wollgewinnung) (Zorn [1066]). Weibliche Tiere, edle Rassen, Tiere mit erhöhtem Stoffwechsel zeigen feinere Haare als umgekehrt.

Bei unseren Haustieren ist fast die ganze äußere Oberfläche mit dicht stehenden Haaren besetzt; selbst an solchen Stellen, wo sie zu fehlen scheinen, findet man feine Haare in m. o. w. großer Anzahl. Nach den Körperstellen unterscheidet man folgende **Haararten:** 1. Deckhaare; sie sind schlicht und ziemlich weich, finden sich an den meisten Körperstellen und bestimmen die Farbe des Tieres. 2. *Pili tactiles,* Tast- oder Fühlhaare (Sinushaare, Tastborsten) (s. S. 963); sie sind länger und steif und treten nach Henneberg [367] entweder einzeln oder in Gruppen auf (Reihen, Gruppen von Reihen oder Fluren), die am Kopfe nach Maurer [608] dem Verlaufe von Hautästen des N. trigeminus entsprechen. Die einzelnen sowie die zu Büscheln angeordneten Tasthaare stehen meist auf kleinen Hügeln oder Polstern Nach Maurer [608] unterscheidet man folgende Gruppen von Sinushaaren: Pili supraorbitales am Oberlid, Pili infraorbitales am Unterlid, Pili zygomatici an der Wange, Pili angulares an der Backe hinter dem Mundwinkel, Pili labiales superiores an der Oberlippe, Pili labiales inferiores an der Unterlippe, Pili submentales im Kehlgange.

Beim Schweine finden sich alle Gruppen Tasthaare, dem Hunde fehlen die der Unterlidgegend; die an der Wange sind typisch in Form eines Doppelbüschels vorhanden. Beim Pferde können alle Gruppen vorhanden sein, Kehlgangs- und Wangenbüschel sind aber selten; bei Schaf und Ziege fehlen die Sinushaare im Kehlgang und an der Wange, während sie beim Rind am unteren Augenlide fehlen, Mentalbüschel dagegen nachweisbar sind; der Katze fehlen die Tasthaare im Kehlgang, an

der Unterlippe und am unteren Augenlide. Über die Karpalvibrissen der Katze s. S. 990. Die Zahl der Sinushaare in den einzelnen Gruppen schwankt; die meisten Tastborsten besitzt das Schwein (Müller [664]).

3. *Cilia,* Augenwimpern; sie sind kurze, steife Haare an den Augenlidern.

Hierzu kommen noch besondere Haararten einzelner Tierarten, nämlich die Schwanzhaare, die Mähnenhaare, die Haare des Haarschopfes und der Haarzotten des Pferdes, die Flaum- und Barthaare der Ziege, die Wollhaare des Schafes, die Borsten des Schweines.



Abb. 1274. Haarstrich des Pferdes.

Die **Färbung des Haarkleides** ist entweder eine einfache (einheitliche), oder es treten Streifen und Flecken auf. Die Streifung läßt verschiedene Typen erkennen: 1. Die Streifung verläuft am Körper vertikal, an den Gliedmaßen zirkulär und an der Stirn, in der Wangenregion und am Zusammentreffen der Rumpfstreifung mit der der Gliedmaßen in Spitzbogenfiguren. 2. Die Körperstreifung ist eine longitudinale (z. B. als vorübergehende Jugendzeichnung bei Pferd und Schwein; als Rest erhält sich oft der Aalstrich bei Equiden). 3. Bei der Stromung (bei Rind und Hund) setzt sich die vertikale Streifung des Rumpfes bis auf die Gliedmaßen fort, denen die zirkuläre Streifung fehlt. Die erwähnten Typen können jedoch in weiten Grenzen abweichen oder stark variieren. Nach Krieg [498] ist die Streifenbildung als eine korrelative Begleit- oder Folgeerscheinung mehrerer Wachstumsvorgänge, besonders der Faltenbildung der Haut, aufzufassen. Die longitudinale Rumpfstreifung dürfte der primitive Streifungsmodus sein. Die Fleckung entsteht durch Auflösung einer Längsstreifung; durch Zusammenlaufen von Flecken entsteht die Scheckenzeichnung.

Die **Farbe des Haares** ist abhängig von der Menge des Farbstoffes und der Menge der im Haar enthaltenen Luft sowie von der Beschaffenheit seiner Oberfläche. Der Farbstoff liegt entweder in Form von Pigmentkörnchen oder gelöst und diffus verbreitet in und zwischen den Zellen der Haarrinde. Die im höheren Alter in den Zwischenräumen der Zellen des Haarmarkes, in diesen selbst oder in Hohlräumen zwischen Mark- und Rindenzellen befindliche Luft läßt infolge der von ihr ausgehenden Lichtreflexion das Haar heller (grau, weiß) erscheinen (Ergrauen des Haares). Bei dem Ergrauen kann aber gleichzeitig auch Pigmentschwund vorhanden sein. Nasses, ebenso auch fettiges Haar erscheint dunkler und glänzend, umgekehrt ist bei mangelhafter Hauttätigkeit das Haar glanzlos und heller, weil an seiner Oberfläche die Ränder der Schuppen der Epidermicula stärker hervortreten.

Abb. 1275. Abb. 1276. Abb. 1279.

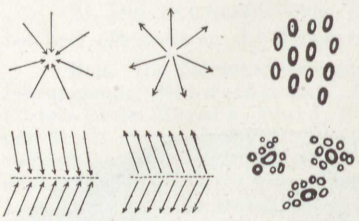

Abb. 1277. Abb. 1278. Abb. 1280.

Abb. 1275—1280. Schemata der verschiedenen Haarstellungen.

Abb. 1275. Konvergierender Haarwirbel.
„ 1276. Divergierender Haarwirbel.
„ 1277. Haarwall.
„ 1278. Haarscheide.
„ 1279. Stellung der Haare in Reihen (Grannenhaare).
„ 1280. Stellung der Haare in Gruppen (Wollhaare).

Stellung und Stärke der Haare. Die Deckhaare sind entweder m. o. w. gleichmäßig über die Haut verbreitet, oder sie bilden kleine, m. o. w. rundliche Gruppen (Abb. 1280); im ersteren Falle stehen sie nicht selten in kurzen Reihen, die in verschiedenen Winkeln aneinanderstoßen (Abb. 1279). An manchen Körperstellen bilden die Haare Haarwirbel *(Vortices pilorum)* und Haarkämme. Die ersteren können wieder konvergierende (Abb. 1275) oder divergierende (Abb. 1276), die letzteren Haarwälle (Abb. 1277) oder Haarscheiden (Abb. 1278) sein. Stoßen Haarkämme, die ihrerseits Haarfluren begrenzen, zusammen, so entstehen Haarkreuze. Von divergierenden Haarwirbeln finden sich bei allen Tieren i. d. R. je 2 Brust- und Leistenwirbel (an der Kniefalte und in der Leistengegend), außerdem beim Pferd 1 oder mehrere an Stirn und Kamm und je 1 an beiden Lippen, beim Rind 1 oder 2 an Oberlippe, Stirn und Hinterhaupt und mehrere am Rücken, bei Schaf und Ziege 1 an Nase und Hinterhaupt, 2 an Auge und Ohr, beim Schwein 1 oder 2 an Nase, Auge, Ohr und Rücken, beim Hund 1 oder 2 an Nase, Auge, Ohr, Hinterhaupt und Hals, bei der Katze 2 an Nase, Auge und Ohr; aber auch an anderen Körperstellen (Brustbeinspitze, Ellbogengegend, Unterlippe, Hodensack, Nabelgegend, Tuber ischiadicum usw.) können sich Haarwirbel finden; es sind dann aber i. d. R. konvergierende Wirbel. (Näheres s. Niedoba [680] und Bethcke [81]). Über die Einteilung der Haarwirbel beim Pferde nach Form und Häufigkeit ihres Vorkommens s. Wiegmann [1014]. Die Haarrichtung (Haarstrich, Abb. 1274) wird von den Haarwirbeln beeinflußt; nach Schwalbe [863] ist sie i. d. R. entgegengesetzt der natürlichen Bewegungsrichtung.

Die Stärke der Haare schwankt innerhalb weiter Grenzen. Zilien, Tast-, Mähnen-, Schwanzhaare usw. sind stärker als die Deckhaare, aber auch die letzteren sind unter sich nicht gleich. Wir unterscheiden nach Toldt [949] drei Hauptformen von Deckhaaren: 1. die verhältnismäßig spärlichen Leithaare, d. s. relativ kräftige, lange, m. o. w. gerade Haare, die in ihrer ganzen Länge gleich stark und stets markhaltig sind; 2. die Grannenhaare; sie sind im basalen Anteil relativ zart und m. o. w. gewellt, im apikalen Teil etwas verstärkt; sie sind meist markhaltig; 3. die zahlreichen Wollhaare; sie sind durchweg annähernd gleichmäßig zart, sehr biegsam, mehrfach stark gewellt und meist markfrei. Diese drei Arten können gemischt sein; so besteht sehr oft eine Gruppe von Haaren aus einem dicken und mehreren dünnen Haaren usw.

An jedem Haar unterscheidet man die Wurzel und den Schaft. Die Haarwurzel, *Radix pili* (Abb. 1281 c, d, e), der in der Haut steckende weiche Teil des Haares, ist dicker als der Schaft; das Wurzelende der wachsenden Haare ist knopfförmig verdickt zur Haarzwiebel, *Bulbus pili* (k); diese wird bei absterbenden Haaren erheblich dünner und fasert sich auf. Der Haarschaft, *Scapus pili,* geht in eine Spitze, *Apex,* aus und ist zylindrisch,

doch flacht er sich nicht selten ab oder ist kantig. Er zeigt je nach Tierart und Körpergegend eine sehr verschiedene Länge, Dicke und Farbe. Je weicher und dünner die äußere Haut eines Körperteils ist, desto schwächer und zarter pflegen die Haare zu sein. An den die Haare aufnehmenden taschenartigen Vertiefungen der äußeren Haut, den Haarbälgen, *Folliculi pilorum*, unterscheidet man den erweiterten Grund, *Fundus folliculi*, den verengten Hals, *Collum folliculi*, und die erweiterte Mündung, den Haarbalgtrichter (p). Im Grunde befindet sich die Haarpapille (l), auf der die Haarzwiebel (k) hutartig so aufsitzt, daß sie von unten her konisch eingebuchtet erscheint. Die Haarbälge ragen in schräger Richtung je nach der Größe der Haare m. o. w. weit in die Haut hinein; bei den größeren Tasthaaren dringen sie sogar bis in die Muskeln. Die schräge und für die verschiedenen Körperteile immer charakteristische Richtung der Haarbälge bewirkt, daß die Haare einander decken und in einer gleichmäßigen Ordnung zu einander liegen (Haarstrich, Abb. 1274). Der Haarbalgtrichter mündet nach außen, nachdem er i. d. R. 1—2 Ausführungsgänge von Talgdrüsen (Abb. 1281 n) und häufig noch den einer Schweißdrüse aufgenommen hat (Abb. 1273).

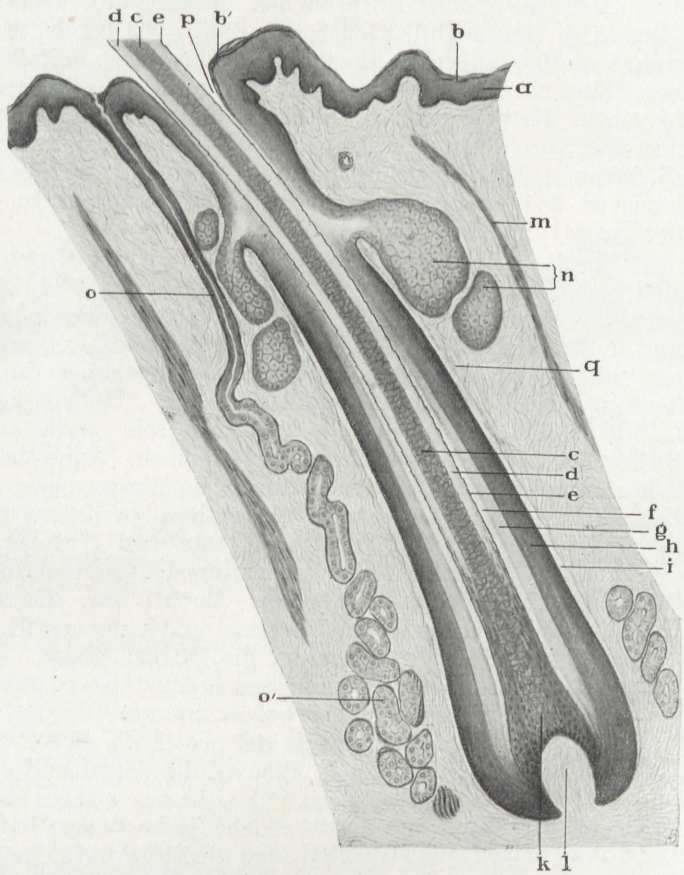

Abb. 1281. Längsschnitt eines Haares (etwas schematisiert). a Epidermis, b ihre oberflächliche Schicht; b′ in den Haarkanal sich einsenkende Epidermis; c, c Haarmark; d, d Haarrinde; e, e Haarkutikula; f Scheidenkutikula; g innere Wurzelscheide (Huxleysche und Henlesche Schicht sind nicht besonders dargestellt); h äußere Wurzelscheide; i Glashaut; k Haarzwiebel; l Haarpapille; m Haarbalgmuskel; n Haarbalg- (Talg-) Drüse; o exkretorischer und o′ sekretorischer Teil einer Schweißdrüse; p Haarbalgtrichter; q bindegewebiger Haarbalg.

Bau des Haares. Das Haar ist aus Epidermiszellen aufgebaut. Man unterscheidet 1. das aus weicheren Zellen bestehende und einen axialen Zellstrang darstellende Haarmark (Abb. 1281 c), 2. die aus verhornten spindelförmigen Zellen zusammengesetzte Haarrinde (d) und 3. das aus dachziegelartig einander deckenden und verhornten platten, kernlosen Zellen bestehende Haaroberhäutchen, Haarkutikula (e). Der Wurzelteil des Haares wird umgeben von den ebenfalls von der Epidermis gebildeten zelligen Wurzelscheiden und dem vom Corium stammenden bindegewebigen Haarbalg (im engeren Sinne), die man beide auch als Haarbalg im weiteren Sinne zusammenfaßt. Die **Wurzelscheiden** gliedern sich in 1. die Scheidenkutikula (Abb. 1281 f), die ähnlich gebaut ist wie die Haarkutikula, der sie derart anliegt, daß die Zellen beider Oberhäutchen sperrzahnähnlich ineinandergreifen, 2. die innere Wurzelscheide (g), die aus einer inneren 1—3fachen Lage kernhaltiger Zellen (Huxleysche Schicht) und einer äußeren einfachen Lage niedriger Epithelzellen (Henlesche Schicht) besteht und nur bis zur Mündung der Talgdrüsen reicht, und 3. die äußere Wurzelscheide (h), die die Fortsetzung des Stratum cylindricum und des Stratum spinosum der Epidermis ist und alle deren Eigenschaften teilt. Am **bindegewebigen Haarbalg** unterscheidet man 1. die auf die äußere Wurzelscheide folgende homogene Glashaut (i), 2. die innere Balglage, die aus ringförmig angeordneten Bindegewebsbündeln besteht und nur bis zum Halse des Haarbalges reicht, und 3. die äußere Balglage, die sich aus längsverlaufenden Bindegewebsbündeln zusammensetzt, reich an Gefäßen und Nerven ist und ohne Grenze in das benachbarte Corium übergeht (q). Der Haarbalg bildet die durch einen kurzen Stiel mit seinem Grunde zusammenhängende Haarpapille (l) (s. oben). Bei den Tasthaaren sind die Balglagen dicker und derber; zwischen der äußeren und der

inneren Balglage findet man einen Blutsinus oder ein blutgefäßreiches Corpus cavernosum. Über die Verschiedenheiten des Haares bei den Haussäugetieren siehe Lambardt [517] und Ennecker [229].

Die äußere Haut zeigt in der Nähe der natürlichen Körperöffnungen oft besondere Modifikationen. Am Mund und an der Nase treten diese auf als Flotzmaul beim Rinde, als Nasenspiegel bei Schaf, Ziege und Fleischfressern und als Rüssel beim Schweine. Diese Bildungen sind S. 382, 383, 467, 504 u. 506 besprochen worden. Auch die Haut am Augenlid, an der Scham, am After, am Penis (als Präputium), am äußeren Ohr u. dgl. zeigt Modifikationen (s. diese Teile).

Auch an andern Körperstellen, besonders an den Gliedmaßenenden, treten solche eigenartige Hautmodifikationen auf, die S. 963 bei der Entwicklung der Haut bereits erwähnt wurden, äußerlich als starke Hornbildungen auffallen und als **Epidermoidalbildungen** bezeichnet werden, obwohl sie mit bedeutenden Veränderungen der gesamten Haut einhergehen. Hierher gehören die bereits beschriebenen Haare (s. S. 966), die Kastanien und der Sporn des Pferdes (S. 983), die Hörner und Afterklauen der Wiederkäuer (S. 987) und die **Zehenendorgane,** d. h. der Huf des Pferdes (S. 975), die Klauen der Wiederkäuer (S. 985) und des Schweines (S. 989), die Kralle der Fleischfresser (S. 990) und der Nagel des Menschen (S. 971).

Kralle *(Unguicula)*, Nagel *(Unguis)* und Huf (einschließlich Klaue) *(Ungula)* sind homologe Bildungen (Abb. 1282—1287) und Modifikationen der äußeren Haut. Die primitive Form ist die Kralle, aus der sich in der einen Richtung der Nagel (s. S. 971) und in der andern der Huf bzw. die Klaue entwickelt (s. S. 972). Ihre Epidermis hat infolge der Einwirkung stärkerer mechanischer Einflüsse Neigung zu starker Verhornung; das Corium (die Krallen-, Nagel-, Huflederhaut) trägt keine Haare, entbehrt fast ganz der Drüsen und besitzt einen sehr stark ausgebildeten Papillarkörper; die Subcutis bildet an beschränkter Stelle in Anpassung an die Beanspruchung der Zehenenden ein Stoßpolster und fehlt im übrigen bzw. bildet das Periost des dritten Zehengliedes. Der aus Hornmassen (verhornten Zellen) bestehende epidermale Anteil bildet die Krallentüte, Kralle, Klaue und Huf im engeren Sinne, und spiegelt die Form des 3. Zehengliedes wieder; er stellt gewissermaßen die Gußform, die Matrize, für den bindegewebigen korialen Anteil dar, der die knöcherne und ligamentöse Grundlage des Zehenendorgans überzieht und in der spezifischen Form des ganzen Endorgans gewissermaßen einen Prägestempel, die Patrize, bildet. Epidermaler und korialer Anteil bilden zusammen mit der knöchernen und ligamentösen Grundlage die Kralle, die Klaue und den Huf im weiteren Sinne.

An der Krallentüte unterscheidet man 1. die dicke, aus festgefügtem Horn bestehende Krallenplatte (Abb. 1284 u. 1285 a), die dorsal und seitlich das Corium bedeckt und funktionell die Hauptrolle spielt, und 2. die aus weniger festem Horn bestehende Krallensohle (b), die ihren Sitz an der Sohlenfläche (volar) hat. Die entsprechenden Teile der Lederhaut heißen Plattenbett und Sohlenbett. Am Plattenbett unterscheidet man wieder einen proximalen und einen distalen Abschnitt. Auf seinem proximalen Abschnitt allein wird aus teilungsfähigen Epidermiszellen die Krallenplatte erzeugt; er wird als Krone (Kronlederhaut) bezeichnet und bildet den Fertilteil des Plattenbettes. Infolge der weiteren Hornproduktion auf diesem wird die Krallenplatte beständig in distaler Richtung nachgeschoben und bedeckt dabei den distalen Abschnitt des Plattenbettes (Wandlederhaut) samt dessen die Hornblättchen produzierendem Epithel; dieser ist durch weiche Epidermiszellen mit der Krallenplatte verbunden; da diese jedoch von ihnen einen wesentlichen Zuwachs an Horn nicht mehr erhält, wird der distale Abschnitt des Plattenbettes als dessen Sterilteil bezeichnet.

Den Übergang des unveränderten Integumentes in die modifizierte äußere Haut an der Zehenspitze vermittelt der ringartige Krallenwall (Abb. 1282—1287 c u. d), an dem man (wie an der Krallentüte) einen dorsalen (c) und einen volaren Abschnitt (d) unterscheidet.

Sein Dorsalteil ist zum Teil untergeschlagen (Abb. 1282 u. 1284 bei c), deckt den proximalen Randabschnitt der Krallenplatte (a) falzartig zu und bildet den eigentlichen Krallenwall; der Außenteil leitet allmählich in die unveränderte Haut über, der untergeschlagene Innenteil besitzt weder Haare noch Drüsen und verwächst mit der Krallenplatte. Seine Epidermis liefert eine weiche, geschmeidige Hornmasse, die als Glasur oder Deckschicht die äußerste Schicht der Krallenplatte bildet. Der volare Teil des Krallenwalls (d) ist gegen die Sohle durch eine Grenzfurche abgesetzt, springt infolge des ihm

untergelagerten subkutanen Kissens (s. S. 970), des Krallenpolsters, gegen die Nachbarschaft polsterartig vor und bildet den Zehen- oder Fingerballen (Abb. 1282—1285 d), dem Haare und Talgdrüsen fehlen, der jedoch Schweißdrüsen in größerer Menge besitzt.

Die **Kralle** der Fleischfresser hat alle die Eigentümlichkeiten, die soeben von allgemeinen Gesichtspunkten her an der primitiven Form des Zehenendorgans der Säugetiere besprochen wurden. Das Plattenbett bedeckt die Seitenflächen (Abb. 1310 A a′) und den Rücken (Abb. 1310 c u. 1310 A a) der selbst krallenartig geformten Endphalange. Sein Fertilteil bildet einen basalen Wulst (vgl. Abb. 1309 a′), der seitlich schmal beginnt, nach dem Dorsum hin sich verbreitert (a) und in den bis zur Spitze des 3. Zehengliedes verlaufenden Rückenwulst (Abb. 1310 c) sich fortsetzt. Beim Hunde sitzt der Rückenwulst mit breiter Basis der Rückenfläche des Krallenbeins auf (Abb. 1310 A a), bei der Katze dagegen, bei der die Krallen außerordentlich stark seitlich zusammengedrückt sind, ist der Wulst fast in seiner ganzen Länge durch Einschnürung annähernd völlig abgesetzt, so daß er die Form einer einzigen großen Papille annimmt (Siedamgrotzky [876]). Der Sterilteil des Plattenbettes wird durch den Rückenwulst auf die Seitenflächen gedrängt (Abb. 1310 A a′). Er trägt basal oft kleine, nach der Krallenspitze gerichtete Papillen und apikal feine Koriumblättchen (b), die parallel zum Rückenwulste verlaufen. Das Sohlenbett (Abb. 1309 c, 1310 A a″) beschränkt sich auf die Volarseite des Krallenbeins und ist lang und schmal. Die epidermale Krallentüte bildet einen seitlich komprimierten Hohlkegel (Abb. 1310 A), der auch in der Längsrichtung m. o. w. stark gebogen ist (Abb. 1310 a), und

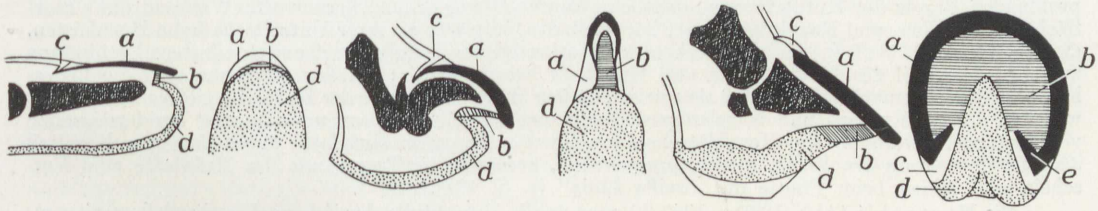

Abb. 1282. Abb. 1283. Abb. 1284. Abb. 1285. Abb. 1286. Abb. 1287.

Abb. 1282—1287. Schemata des Zehenendorgans, des Plattnagels des Menschen (Abb. 1282 und 1283), der Kralle der Fleischfresser (Abb. 1284 u. 1285) und des Hufes des Pferdes (Abb. 1286 und 1287) im Medianschnitt (Abb. 1282, 1284 u. 1286) und in volarer Ansicht (Abb. 1283, 1285 u. 1287). (Nach Zietzschmann [1050].) Skelettgrundlage und Platte schwarz, Sohle schraffiert, Ballen punktiert.
a Platte; b Sohle; c Dorsalteil des Walles; d Volarteil des Walles (Ballen); e Eckstrebe.

läßt an seiner Innenfläche als Negativ der Krallenpatrize eine tiefe Furche zur Aufnahme des Rückenwulstes erkennen (Abb. 1310 A bei d). Die Krallenplatte (Abb. 1284 u. 1285 a), deren Dicke von der Breite und dem Grade der Vorwölbung des Fertilteils des Plattenbettes abhängig ist, ist im Dorsalgebiet (Abb. 1310 A d′) infolge des Rückenwulstes wesentlich dicker als an den Seitenteilen (e′). Dadurch wird die Kralle stabiler, andererseits werden aber die dünneren Seitenteile rascher abgenutzt; hieraus resultiert die zu einer Spitze ausgezogene Form der Kralle. Bei der Katze sind die Seitenteile der Krallenplatte, die um ein Vielfaches schmaler als hoch ist, baummesserartig scharf, so daß man von Schneidkrallen reden kann. Um die Schärfe zu bewahren, wird das mit einer solchen Kralle ausgestattete 3. Zehenglied beim Gehen (Nichtgebrauch) in einer geräumigen Hauttasche verborgen, in die es durch elastische Bandapparate gegen das vorletzte Zehenglied zurückgekrümmt erhalten wird. Erst im Momente des Gebrauches (z. B. als Waffe oder zum Erfassen der Beute) wird die Elastizität des Bandapparates durch die Kontraktion der Zehenbeuger überwunden und die Kralle hervorgeholt (s. S. 158). Beim Hunde läßt sich die Kralle nicht zurückziehen; infolgedessen ist sie stumpfer und durch das Gehen m. o. w. stark abgeschürft, so daß ihr die Eigenschaft als Waffe m. o. w. verloren gegangen ist.

Die Krallensohle (Abb. 1284 u. 1285 b, 1309 d) bildet eine trockene, bröckelige Hornmasse, die von den stark volar abgebogenen Rändern der Seitenteile der Krallenplatte überragt wird, so daß die Sohle unter Umständen vollständig in der Tiefe verschwindet (Abb. 1285 b u. 1310 A f‴).

Der Dorsalteil des Krallenwalls ist typisch ausgebildet (Abb. 1284 c u. 1310 d); in ihn ragt der ringartige Knochenfalz des Krallenbeins hinein, der zugleich den proximalen Rand der Krallenplatte deckt (Abb. 1284). Der Volarteil des Krallenwalls (d) bildet einen typischen Zehenballen, der die Sohle in apikaler Richtung verschiebt und verkürzt. Der Ballen springt hoch über die Sohle vor (Abb. 1284) und entrückt diese der direkten Berührung mit dem Boden; er dient zusammen mit dem Sohlenballen als Stoßbrecher, auf dem die Körperlast ruht. Der Ballen hat als Überzug eine verdickte Epidermis (Abb. 1310 f), jedoch sind die Hornmassen weich. Die zahlreich vorhandenen Nervenendapparate kennzeichnen den Ballen als Tastorgan.

Der **Plattnagel** des Menschen (Abb. 1282 u. 1283) bedeckt das dorsovolar abgeplattete 3. Fingerglied. Der Fertilteil des Plattenbettes ist nur wenig vorgewölbt. Ein Rückenwulst fehlt. Der sehr flache Sterilteil trägt ähnlich wie bei der Kralle feine koriale Längsleistchen. Das Sohlenbett ist sehr schmal. Die Nagelplatte (Abb. 1282 u. 1283 a) ist in der Quer- und Längsrichtung nur wenig gewölbt und ohne Verdickung im Dorsalgebiete; sie ist ziemlich gleichmäßig dünn und läßt den rosafarbenen Sterilteil des Plattenbettes durchschimmern. Dem Fertilteile des Plattenbettes entspricht die halbmondförmige weißliche Zone *(Lunula)* in der Konkavität des zurückgedrängten Dorsalteils des Nagelwalls. Die Nagelsohle (Abb. 1282 u. 1283 b) überzieht nur einen schmalen Hautstreifen

unterhalb des freien Randes des Nagels. Der Dorsalteil des Nagelwalls (Abb. 1282 c) legt sich weit über den proximalen Rand der Nagelplatte hinweg und schiebt sich jederseits über deren Seitenränder in apikaler Richtung hinweg; er geht in volarer Richtung ohne Grenze in den Volarteil des Nagelwalls, den Fingerballen (Abb. 1282 u. 1283 d), über. Dieser umfaßt auch das distale Ende des 3. Fingergliedes und verschiebt die Sohle dorsal (s. oben). Durch die zahlreich eingelagerten Nervenendapparate ist der Fingerballen des Menschen zu einem empfindungsreichen Tastballen geworden, den man Fingerbeere nennt. Seine Oberfläche läßt ein zierliches Hautleistensystem erkennen, das für die Erkennung des Einzelindividuums kriminalistisch eine große Rolle spielt (Fingerabdruckverfahren).

Der **Huf** der Huftiere ist nur noch in der Querrichtung, hier aber stark gewölbt. Der Fertilteil des Plattenbettes ist wulstartig erhaben (Kronenwulst) (Abb. 1286) und mit langen Zotten besetzt, jedoch ohne dorsale Verbreiterung und Verdickung. Der quergewölbte breite Sterilteil des Plattenbettes (Wandlederhaut) ist durch eine große Anzahl hoher, parallel zur Zehenachse angeordneter Koriumleisten ausgezeichnet. Das Sohlenbett ist primär groß an Umfang. Zum Sohlenbett und Plattenbett gesellt sich an der Hufpatrize aber noch das Ballenbett, da der Volarteil des Walles (Abb. 1286 u. 1287 d) in den Dienst der Hornscheidenbildung um die Endphalange tritt. Der Ballen verliert seine Funktion als Tastorgan und wird zum Stoßbrecher für die Gliedmaße, weil infolge der Aufrichtung der Zehenachse das Zehenendorgan allein mit dem Erdboden in Berührung kommt.

Die Hufplatte (Abb. 1286 u. 1287 a) verkürzt sich infolge der Aufrichtung der Zehenachse und kommt steiler zu stehen, so daß sie der Länge nach die Körperlast mitzutragen hat. Sie ist stark quergewölbt (Abb. 1287 a) und außerordentlich dick; das entspricht dem erhabenen Kronenwulst, der am proximalen Rande der Hufplatte eine deutliche Furche (Kronenrinne) hervorruft. Während die Unterfläche der Krallen- und Nagelplatte glatt ist, trägt die Hufplatte an ihrer Unterfläche hohe Hornleisten, die sog. Hornblättchen; sie entsprechen den Koriumleisten und dienen dazu, eine festere Verbindung zwischen Sterilteil des Plattenbettes und Hufplatte hervorzurufen: bei den Huftieren sind die Lederhautblättchen demnach so hoch, daß sie gewissermaßen in die Hornmasse der Hufplatte tief sich eingraben, während sie bei Krallen- und Nagelträgern durch eine Schicht weicher, unverhornter Epidermiszellen völlig verdeckt werden. Die Hornblättchen werden wie die ganze Hufplatte durch das vom Fertilteil ausgehende weitere Wachstum distal vorgeschoben, kommen am Tragerande der Hufplatte zum Vorschein und bilden beim Pferde die „weiße Linie“ (s. S. 981).

Die Hornsohle (Abb. 1286 u. 1287 b) wird durch Aufrichtung der Zehenachse ebenfalls verlagert; der Winkel zwischen ihr und der Hufplatte wird größer, so daß sie nun zum größten Teil die Fußungsfläche der Gliedmaße bildet. Ihr Gebiet kann durch m. o. w. weites Vordringen des Ballens in apikaler Richtung eingeengt werden (s. unten).

Der Dorsalteil des Hufwalls ist am Huf entfaltet (Abb. 1286 c), so daß der proximale Rand der Hufplatte nich mehr (wie bei der Kralle und dem Nagel) in der Tiefe einer Hauttasche ruht, sondern in gleicher Höhe wie die Epidermis des Walles sich befindet. Der Dorsalwall bildet einen Saum, einen ziemlich schmalen Streifen modifizierter Haut, der dem untergeschlagenen Teile des Krallen- und Nagelwalls entspricht, während dessen Außenteil bei den Huftieren in der unveränderten äußeren Haut ohne Grenze sich verliert, der zudem wie bei Kralle und Nagel haar- und drüsenfrei ist, jedoch mehr Horn produziert. Infolgedessen löst sich bei der Mazeration der epidermale Anteil des Saumes (Hornsaum) mit der Matrize als Ganzes von dem korialen Anteil (der Saumlederhaut) ab. Längs der Seitenflächen verbreitert sich der Saum in volarer Richtung und geht in den Volar- oder Ballenteil des Hufwalls (d) über, der auch am Hufe durch ein untergelagertes subkutanes Kissen eine Hervorwölbung erfährt. Die Epidermis des Ballens bildet eine dicke Hornlage, die an der Volarfläche zwischen den beiden Seitenrändern der Hufplatte (a) liegt und distal an die Hornsohle (b) anstößt, so daß Ballen und Hufplatte gleichsam einen Hohlzylinder bilden, der distal durch die Sohle geschlossen erscheint. Beim Schwein ist das Ballenhorn weich und nachgiebig, bei den Wiederkäuern erreicht es die Festigkeit des Sohlenhorns, bei den Einhufern ist es wieder ziemlich weich und elastisch. Bei seiner Umformung aus einem Tastorgan zu einem bloßen Stoßbrecher verliert es auch seinen Reichtum an Schweißdrüsen m. o. w. ganz (Paarzeher).

Der Huf der Paarzeher, die Klaue, steht der Kralle noch näher als der der Unpaarzeher. Infolge der weniger steilen Zehenstellung ist noch eine Längskrümmung und seitliche Kompression vorhanden, die eine deutliche Rückenbildung und 2 Seitenhälften der Platte hervorrufen. Der Ballen hat die Neigung, in das Gebiet der Sohle sich m. o. w. weit einzudrängen. Danach unterscheidet man kurzballige Paarzeher (Schwein), bei denen Ballen (Abb. 1307 c) und Sohle (b) noch deutlich durch eine Grenzfurche abgesetzt sind, und langballige Paarzeher (Hauswiederkäuer), bei denen äußerlich eine Grenze nicht mehr festzustellen ist (Abb. 1303 u. 1304 u. s. S. 985 u. 989).

Am Hufe der Unpaarzeher beschränkt sich die Hufplatte nicht mehr auf die Dorsal- und Seitenflächen des 3. Zehengliedes, sondern greift durch Verbreiterung in der Querrichtung auch auf die Volarfläche über (Abb. 1287 e). (Beim Rhinoceros bildet die Hufplatte einen geschlossenen Ring, der den Zehenballen völlig von der Hornsohle trennt, während beim Tapir dieser Ring von hinten her durch den Zehenballen eingedrückt wird, so daß die Sohle zu einem Halbmond zusammengeschoben wird.) Bei den Equiden strahlt der Ballen, der zugleich eine eigenartig erhabene Form annimmt (Abb. 1286 d), frei in die Hornsohle als „Hufstrahl“ ein und knickt die Volarteile der Hufplatte (die Eckstreben [Abb. 1287 e]) ein. Näheres s. Zietzschmann [1050].

Als besondere Bildungen des Integumentes sind ferner zu erwähnen der als Hautfalte median vor der Brust und am Halsende auftretende Triel (Brustlappen) des Rindes, die Glöckchen in der Kehlgangsgegend von Ziege, Schaf und Schwein, die *Plicae cutis* am Halse des Schafes, die Tränengrube des Schafes unter und vor dem nasalen Augenwinkel, die Leistentasche des Schafes in der Leistengegend und das

Klauensäckchen zwischen den Zehen des Schafes, die Karpaldrüsen des Schweines, die Sohlenballen, die Zehenballen und die Karpalballen der Fleischfresser an der Fußsohle.

Die bei Schaf, Ziege und Schwein als Hautanhänge in der Kehlgangsgegend vorkommenden Glöckchen, *Appendices colli* (Berlocken, Mentalorgan), sind nach Fröhner [273] und Wallenberg [1002] homolog mit den Halsanhängen des Menschen und physiologische Gebilde, deren Anlage in der 2. Kiemenspalte erfolgt. Nach Heer [352] stellen die Glöckchen der Ziege dagegen Hautbildungen dar, die wohl im Gebiete des früheren 3. Kiemenbogens entstehen, deren nähere Beziehungen zu diesen Embryonalorganen sich aber nicht mehr feststellen lassen. Sie bestehen aus Haut, Bindegewebe, Gefäßen und Nerven, zu denen sich bei Ziege und Schwein noch ein Knorpel und bei der Ziege auch noch ein eigener Muskelapparat gesellen. Beim Schweine kommen in den Glöckchen subkutan Knäueldrüsen, bei der Ziege wenig geschlängelte Schweiß- und ziemlich große Talgdrüsen vor. Diese Hautanhänge finden sich nicht bei allen Rassen und Schlägen der genannten 3 Tierarten. (Näheres s. Fröhner [273].) Bei der Ziege finden sich die walzen-, zitzen- oder birnförmigen, 4—15 cm langen und etwa 2 cm dicken Glöckchen ventral vom Atlantoepistrophealgelenk; beim Schweine sind sie zapfenförmig oder zylindrisch, seltener oval oder glockenförmig, 5—10 cm lang und 2—3 cm dick und sitzen i. d. R. seitlich vom Kehlkopfe.

Gefäße und Nerven der Haut. Die Arterien der Haut kommen aus den arteriellen Gefäßen, die in der Nähe der betreffenden Hautstellen die Muskeln usw. mit Blut versorgen. (Näheres s. Spalteholz [892].) Die Venen verhalten sich ähnlich wie die Arterien, haben aber deutlich durch die Haut wahrnehmbare größere Stämmchen. An Lymphgefäßen ist die Haut sehr reich. Die zahlreichen Hautnerven haben einen sehr verschiedenen Ursprung. Außer den markhaltigen Nervenfasern im Corium ist noch ein markloses Nervengeflecht mit freien Endungen in der Epidermis vorhanden. Die Endorgane der sensiblen Nerven treten auf in Form der einfachen und zusammengesetzten Endkolben, der Tastzellen, der Tastzellenkörperchen, der Genital- und Gelenknervenkörperchen, der Endnetze, der Lamellenkörperchen, der Tastkörperchen usw. Mit den Tasthaaren (s. S. 963 und 966), besonders denen in der Mund- und Augengegend, stehen sensible Endapparate in Verbindung, von denen aus Gefühlserregungen hervorgerufen werden.

Über die Entwicklung der Haut s. S. 963.

B. Die Haut des Pferdes.

Das Corium des Pferdes ist verhältnismäßig dicker als das von Schaf, Ziege, Schwein und Fleischfressern und meist etwas weniger dick als das des Rindes; es finden sich jedoch nach Rasse, Alter und Geschlecht und an den einzelnen Körperstellen Verschiedenheiten. Die Hautdrüsen sind größer als bei den übrigen Haustieren. Die Schweißdrüsen erscheinen gelblich bis dunkelbräunlich und markieren sich besonders an den Schamteilen auf Durchschnitten der Haut deutlich; sie bilden rundliche oder ovale Knäuel. Die Talgdrüsen haben einen alveolären Bau und erscheinen oft lappig. Über die Strahldrüsen s. S. 978.

Im Bereiche des Halses finden sich nach Schauder [801] bei Pferden leichter Schläge Hautvertiefungen ohne Narbenbildung, sog. Lanzenstiche, die während des Lebens konstant bleiben und daher für das Signalement des Tieres verwendbar sind.

1. Die Hautmuskeln.

Das Pferd besitzt einen Gesichts-, Hals-, Schulter- und Bauchhautmuskel.

1. Der **Gesichtshautmuskel,** *M. cutaneus faciei,* steht mit dem Halshautmuskel in Verbindung und liegt gewissermaßen in der oberflächlichen Kopffaszie. Er überzieht aponeurotisch die Parotis und als sehr dünne Muskelschicht den M. masseter und die Kehlgangsgegend und geht ungefähr am Gefäßausschnitte des Unterkiefers in den *M. cutaneus labiorum* (s. S. 214) über. Im Kehlgange stoßen die dünnen Muskeln beider Seiten zusammen.

Außer dem M. cutaneus labiorum dürften zum Hautmuskelsystem des Kopfes gehören: der M. zygomaticus, M. malaris, M. auricularis ventralis, M. levator nasolabialis und ein Teil des M. scutularis.

2. Der **Halshautmuskel,** *M. cutaneus colli (Platysma myoides hom.)* (Abb. 380 16, 383 e, 384 v, 1187 a), entspringt als ziemlich starker Muskel am Manubrium sterni, überzieht, sehr bald dünner werdend und sich fächerartig ausbreitend, den M. sternocephalicus und den ventralen Teil des M. brachiocephalicus, mit dem er innig verbunden ist, und geht dann in eine dünne Aponeurose aus, die mit der oberflächlichen Halsfaszie (S. 222) verschmilzt und sich sehr innig mit dem M. trapezius cervicalis verbindet. Er überbrückt die Drosselrinne, bedeckt also die in ihr liegenden Gefäße, und ist in der Drosselrinne nahe dem Sternum 4—7 mm dick, während er kopfwärts allmählich dünner wird.

3. Der **Schulterhautmuskel,** *M. cutaneus scapulae et humeri* (Abb. 1187 b), liegt an Schulter und Oberarm zwischen dem Hals- und dem Bauchhautmuskel und geht zum Teil (dorsal) direkt in den letzteren über. Er entspringt mit einer in die Fascia superficialis trunci übergehenden Aponeurose am Widerrist und wird ventral vom Schulterblattknorpel fleischig. Sein bis zur Ellbogengegend reichender Muskelkörper hat einen dorsoventral gerichteten Faserverlauf; er geht in die Unterarmfaszie über. Halswärts geht der Muskel ebenfalls in eine Aponeurose über, die mit der Fascia superficialis colli (s. S. 222) verschmilzt. Sein fleischiger Teil hat oft Lücken.

4. Der **Bauchhautmuskel,** *M. cutaneus maximus* (Abb. 426 5 u. 1187 c), der größte und kräftigste Hautmuskel, bedeckt die zwischen Schulter und Oberarm einerseits und Becken und Oberschenkel andererseits gelegene Rumpfpartie. Er ist im mittleren Teil und vor allem nahe der Schulter ziemlich dick (durchschnittlich $1\frac{1}{4}$—$1\frac{1}{2}$ cm), verdünnt sich aber dorsal, kaudal und ventral. Sein kaudodorsaler Rand reicht ungefähr bis zu einer von der Widerristgegend schräg zur Kniescheibe gezogenen Linie und verbindet sich mit der Ursprungsaponeurose des M. latissimus dorsi; sein ventraler Rand bleibt doppelt handbreit von der Linea alba entfernt und verbindet sich in seiner kranialen Portion innig mit der humeralen Portion des M. pectoralis prof. An diesen 3 Rändern geht aus dem Muskel eine gemeinsame Aponeurose hervor, die dorsal mit der Fascia lumbodorsalis und der Ursprungsaponeurose des M. latissimus dorsi (s. S. 237) und ventral mit der Linea alba verschmilzt und kaudal in die oberflächliche Faszie des Beckens und Oberschenkels übergeht; sie ist in der Flankengegend am stärksten und bildet da, wo der kaudodorsale und der ventrale Rand des Muskels zusammenstoßen, die Grundlage der Kniefalte (Abb. 381 43, 383 m u. 1188 d), deren beide Blätter auf die laterale und mediale Fläche des Oberschenkels treten und die Lnn. subiliaci einschließen; der ventrale Rand der Kniefalte ist frei. Ventral reicht die Aponeurose bis zur Linea alba. Schulterwärts geht der Bauchhautmuskel teils fleischig in den Schulterhautmuskel über, teils vereinigt er sich sehnig mit diesem und der Ober- und Unterarmfaszie. Der Faserverlauf des Muskels ist im allgemeinen ein horizontaler; im kraniodorsalen Teile verlaufen die Fasern indes in einem kranioventral gerichteten flachen Bogen und vereinigen sich mit den Fasern des Schulterhautmuskels.

Ein deutlich markiertes tieferes Sehnenblatt tritt am dorsalen Rande des M. pectoralis profundus an die mediale Fläche der Schultergliedmaße, verläuft mit dem genannten Muskel und endigt mit ihm am Humerus. Dorsal steht dieses Sehnenblatt durch eine sehr dünne sehnige Ausbreitung mit der Fascia subscapularis in Zusammenhang.

Wirkungen der Hautmuskeln. Die Hautmuskeln bewegen die Haut, um lästige Gegenstände (Insekten, Verunreinigungen usw.) abzuschütteln und um das Anhaken der Haut an Stacheln, Dornen usw. zu verhindern bzw. die Haut wieder zu befreien bei stattgehabtem Anhaken. Durch den Schulterhautmuskel entstehen in der Haut Horizontal-, durch den Bauchhautmuskel Vertikalfalten. Außer zum Hautschutze dienen die Hautmuskeln zum Anspannen von Faszien; der Bauchhautmuskel hilft außerdem den freien Vorderschenkel rückwärts- und den freien Hinterschenkel vorwärts führen.

2. Die Epidermoidalgebilde.

Zu den Epidermoidalgebilden des Pferdes gehören die Haare, die Hufe, die Kastanien und der Sporn.

I. Die Haare.

Außer den bei allen Tieren vorkommenden Deck- und Fühlhaaren (s. S. 966 und Rast [730]) finden sich beim Pferde noch folgende besondere Haarbildungen:

1. Der **Haarschopf,** *Cirrus capitis,* besteht aus langen Haaren, die in der Hinterhauptsgegend wurzeln und zwischen und vor den Ohren den Schädel zum Teil bedecken. 2. Die **Mähne,** *Juba,* besteht aus langen Haaren, die vom dorsalen Medianrande des Nackens an einer oder an beiden Seiten des Halses herabhängen. 3. Die den *Cirrus caudae* bildenden **Schwanzhaare** bekleiden die Schwanzrübe mit Ausnahme von deren ventraler Fläche. Es sind die längsten Haare des Pferdes; sie stecken so tief in der Haut der Schwanzrübe, daß diese bei Rappen und Braunen auf Durchschnitten infolge der durchschimmernden Haare fast schwarz erscheint. 4. Die zum *Cirrus pedis* vereinigten **Haarzotten** sind starke Haarbüschel an der hinteren Fläche des Fesselgelenkes; sie bilden besonders bei kaltblütigen Rassen einen starken Kötenschopf (Kötenzopf).

II. Der Huf, Ungula.

An den Enden der einzehigen Gliedmaßen des Pferdes, im Bereiche des 3. und zum Teil 2. Zehengliedes, zeigt das Integument folgende Besonderheiten (s. auch S. 970): Das *Corium ungulae* ist frei von Haaren und mit Ausnahme des Strahl- und Kronenkoriums auch frei von Drüsen; es ist reich an Blutgefäßen und Nerven und durch Oberflächenvergrößerung ausgezeichnet, d. h. es besitzt anstatt eines mikroskopischen Papillarkörpers makroskopische Zotten oder Blättchen (Leisten). Die *Epidermis* ist ausgezeichnet durch ein ungemein starkes Stratum corneum, das die **Hufkapsel,** *Capsula ungulae (manus et pedis),* den Huf im engeren Sinne, darstellt. Ihre tieferen Schichten sind weich; von der tiefsten Schicht, dem Stratum germinativum, erfolgt die Produktion neuer Zellen und dadurch Wachstum und Ersatz der infolge der dauernden Abnutzung und Abschuppung an der Hufoberfläche verloren gehenden Schichten der Hufkapsel. Auf den Koriumzotten werden durch Proliferation der Zellen des Stratum germinativum Hornröhrchen, auf und zwischen den Koriumblättchen Hornblättchen erzeugt. Die an dem Strahl, den Ballen und der Krone mächtige *Subcutis,* die auch im Bereiche der Strecksehnen vorhanden ist, fehlt da, wo das Integument direkt auf Knochen liegt, so daß dort die tiefste Schicht des Corium (der Cutis) mit dem Periost verschmilzt.

Am Hufkorium unterscheidet man im wesentlichen drei Schichten: 1. das *Stratum periostale,* 2. das *Stratum vasculosum* und 3. das *Stratum papillare et lamellatum,* die eigentliche Zotten- und Blättchenschicht. Die 1. und 2. Schicht sind jedoch i. d. R. nicht zu trennen.

Die Hufepidermis besteht aus denselben Schichten wie die übrige Epidermis des Integumentes. Die direkt an der Lederhaut liegende tiefste Schicht *(Stratum germinativum)* ist ein *Stratum cylindricum,* dann folgen weiche protoplasmatische Zellen mit Stacheln, *Stratum spinosum,* dann ein *Stratum granulosum* und ein *Stratum lucidum,* schließlich das ungemein starke *Stratum corneum;* letzteres bildet die Hufkapsel und besteht aus verhornten, platten Zellen, die da, wo Zotten an der Huflederhaut vorkommen, durch ihre konzentrische Schichtung um die Zotten und ihr Hinauswuchern über deren Spitzen so viele Säulchen oder Röhrchen darstellen, wie Zotten vorhanden sind. Diese Röhrchen liegen parallel nebeneinander und werden aufs innigste durch das zwischen den Zotten erzeugte Zwischenröhrchenhorn miteinander verbunden; axial enthalten sie locker aneinanderliegende Zellen oder sind m. o. w. lufthaltig. Querschnitte von Röhrchenhorn zeigen daher eine feinlöcherige Beschaffenheit. Das Blättchenhorn setzt sich aus nebeneinander gelagerten Hornblättchen zusammen, die zwischen die Koriumblättchen eingreifen und axial verhornt, peripher aber weich sind. Entwickeln sich an den Koriumblättchen durch Krankheitsprozesse Zotten, so können auch hier den Hornröhrchen ähnliche Bildungen vorkommen. Das Hufhorn ist elastisch, und zwar das Strahlhorn mehr als das Sohlen- und Wandhorn; die Dehnbarkeit des Strahlhorns verhält sich zu der des Sohlen- und Wandhorns ungefähr wie 4 : 2 (Richter [754]).

Die Hufkapsel bildet mit den von ihr umfaßten Weich- und Skeletteilen den Huf im weiteren Sinne. Zu den Skelett- und Weichteilen des Hufes gehören außer dem Kron-, Huf- und Strahlbein mit dem Hufgelenk, den Bändern und den bis in die Hufkapsel reichenden Sehnen, Gefäßen und Nerven, die bereits besprochen worden sind, die Huflederhaut und ein aus den Hufknorpeln und dem durch mächtige Ausbildung der Subcutis entstandenen Hufpolster bestehender elastischer Hilfsapparat, der für die Ausdehnung des Hufes und die physiologische Tätigkeit des Pferdefußes von großer Wichtigkeit ist (Schmaltz [831], Zietzschmann [1041]). Über die Entwicklung des Hufes s. S. 963.

a) Die elastischen Nebenorgane der Fußenden.

Über die **Hufknorpel** (Abb. 222 4) und ihre Verbindungen s. S. 138.

Das **Hufpolster,** *Pulvinus subcutaneus* (Abb. 247 g, 1288, 1290 a), ist ein nahezu pyramiden- oder keilförmiger Körper, der zwischen die tiefe Beugesehne einerseits und die Strahllederhaut und den Hornstrahl andererseits eingeschoben ist und in seinem stärkeren hinteren Teil von den Hufknorpeln umfaßt wird (Abb. 1289); sein hinteres-oberes Ende ist von der unveränderten äußeren Haut überzogen. Am Hufpolster kann man ein stärkeres hinteres Ende, den Grund, ein spitzes vorderes Ende, die Spitze (Abb. 1288 2), und 4 Flächen unterscheiden, von denen sich die obere (rumpfseitige) Fläche stark nach vorn und unten abdacht, während die untere (bodenseitige) Fläche fast gerade und hinten mit einem ziemlich tiefen Einschnitt versehen ist; die beiden Seitenflächen laufen konvergierend nach der Mitte des Hufes und treffen in der Spitze des Hufpolsters zusammen.

Der obere-hintere Teil des Grundes ist wulstig und abgerundet, springt stärker vor und wird in der Mittelebene durch einen seichten Ausschnitt, die Ballenfurche, *Fossa*

intertorica, in 2 Wülste, die Ballenpolster, *Pulvini torici* s. *digitales* (Abb. 1288 1), geschieden, die die Grundlage der Ballen bilden; der übrige Teil des Hufpolsters bildet als Strahlpolster, *Pulvinus cunealis,* die Grundlage des Strahls. Seine hintere-untere und die Seitenflächen werden von der Ballen- und Strahllederhaut überzogen.

Das Hufpolster bildet mit seinem Überzuge, der Ballen- und Strahllederhaut) s. S. 977 u. 978) und dem Ballen- und

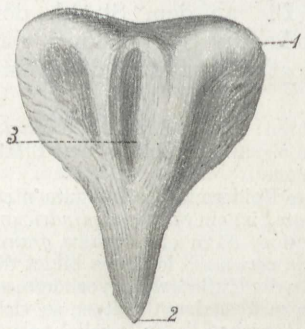

Abb. 1288.
Sohlenfläche des Hufpolsters des Pferdes.

1 Ballenpolster; 2 Spitze und 3 Grube des Strahlpolsters, in welcher der Hahnenkamm des Hornstrahles liegt.

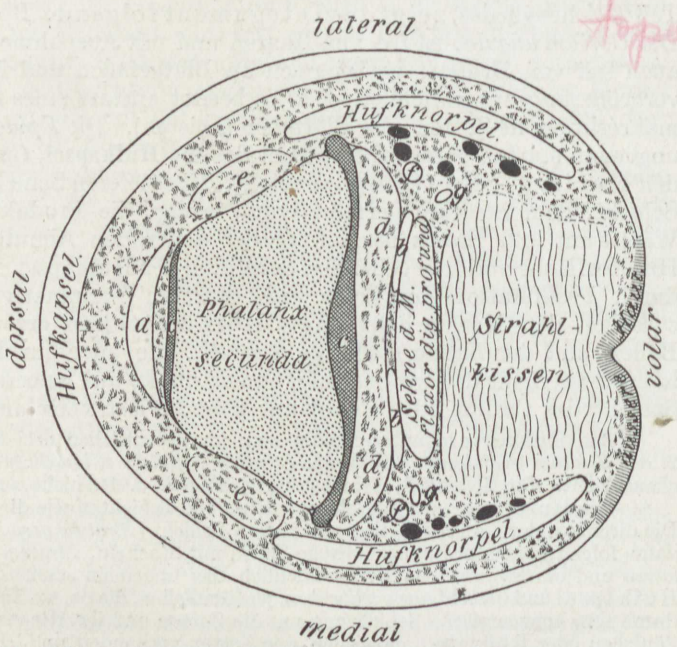

Abb. 1289. Horizontalschnitt durch die Phalanx secunda des Pferdes (Gefrierpräparat). Der Schnitt ist parallel zum Kronrande des Hufes durch das distale Ende des Kronbeins geführt.

a Sehne des M. extensor digitalis communis; b, b Sehnenscheide der Sehne des M. flexor digitalis prof.; c Hufgelenk; zwischen ihm und der Sehne des M. flexor digitalis prof. befinden sich stärkere Sehnenmassen (d, d), die in dünner Schicht das Strahlbein bedecken und zum größten Teil dessen Aufhängeband angehören; e, e Seitenbänder, die nicht scharf begrenzt sind; f, f Aa. digitales mit den entsprechenden Venen; g medialer und g′ lateraler N. volaris.

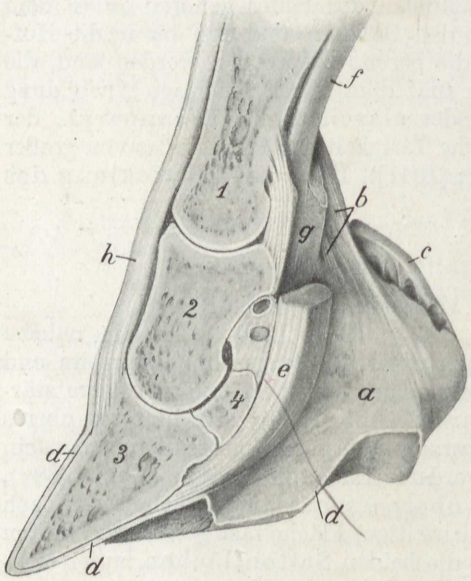

Abb. 1290.

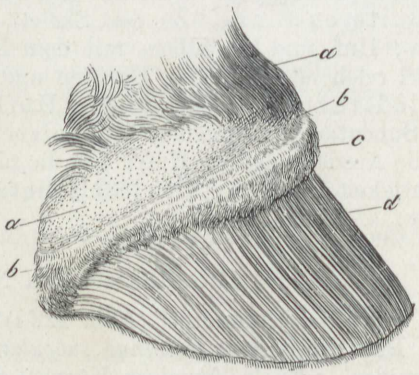

Abb. 1291. Von der Hufkapsel befreites Fußende des Pferdes.

a, a äußere Haut, von der teilweise die Haare entfernt sind; b, b Saumlederhaut; c Kronlederhaut; d Wandlederhaut; am unteren Rande sind die den Koriumblättchen angehörigen Zotten sichtbar.

Abb. 1290. Längsschnitt durch den Endteil des Pferdefußes. (Äußere Haut und Hornkapsel sind entfernt.)

1 Fesselbein; 2 Kronbein; 3 Hufbein; 4 Strahlbein. a Hufpolster; b Ballenfesselbeinband; c Hufknorpel; d, d, d Hufflederhaut; e Ende der tiefen Beugesehne; f Lig. sesamoideum rectum; g Bandmassen (Ende der oberflächlichen Beugesehne, Ligg. volaria des Krongelenkes); h Sehne des M. extensor digit. communis.

Strahlhorn (s. S. 980 u. 982), den Stoßbrechungsapparat des Pferdefußes und ist vergleichend-anatomisch dem Zehenballen anderer Tiere homolog (s. S. 971 und Zietzschmann [1041]). Am Ballen, *Torus*, unterscheidet man mithin den Hornballen, die Ballenlederhaut und das Ballenpolster, am Strahl, *Cuneus*, den Hornstrahl, die Strahllederhaut und das Strahlpolster.

Das sehr gefäßarme Hufpolster besteht aus elastischen und fibrösen Faserbündeln, die sich durchflechten und kleine Lücken zwischen sich lassen, die mit Fettgewebe angefüllt sind und vereinzelte Drüsen enthalten (s. S. 978). In den sehr nachgiebigen und weichen Ballenpolstern herrscht das elastische Gewebe vor, im Strahlpolster dagegen, das namentlich nach seiner Spitze hin fester und härter wird, das Bindegewebe (Näheres s. Hemmann [362]). Aus den elastischen Faserzügen setzt sich jederseits ein von der Umgebung nicht scharf abgesetzter Strang zusammen, der schräg nach vorn und oben in die Höhe steigt und, indem er mit dem vor ihm gelegenen Hufknorpelfesselbeinbande (s. S. 138 u. Abb. 222 s, 245 l), der Zehenbinde (s. S. 139 u. Abb. 245 i) und der Sehne des Sporns (s. S. 139 u. Abb. 245 h) verschmilzt, am distalen Ende des Fesselbeinrandes sich inseriert. Dieser Strang heißt das Aufhängeband des Hufpolsters oder Ballenfesselbeinband (Abb. 241 p, 242 p, 245 k u. 1290 b). Mit dem Hufknorpel verbindet sich das Hufpolster in seinem hinteren-unteren Teile sehr innig, während zwischen seinen oberen Partien und den Hufknorpeln die mächtigen Venennetze des Fußes liegen. Seine Hauptbefestigung erhält das Hufpolster durch die Hufleder haut und die fibrösen Bandmassen, die von ihm an die Sohlenfläche des Hufbeins gehen und mit dessen Periost verschmelzen. Über die Strahldrüsen s. S. 978.

b) Die Hufleder haut.

Fast die ganze gefäßreiche Hufleder haut, *Corium ungulae* (Abb. 247 i, i′, i″, i‴), besitzt weder Haare noch Talgdrüsen (s. S. 975); nur in der Kronleder haut finden sich Talgdrüsen und in und unter der Strahllederhaut wenige Schweißdrüsen. Man kann an der Hufleder haut 5 Abteilungen unterscheiden: die Saum-, Kron-, Wand-, Sohlen- und Strahlleder haut, denen 5 zur Hornkapsel verschmolzene Hornabschnitte entsprechen. Die Saum-, Kron-, Sohlen- und Strahllederhaut tragen Zotten, das auf diesen Teilen sitzende Horn (Deck- und Schutzschicht der Hornwand sowie Hornsohle und Hornstrahl) ist daher Röhrchenhorn, während das auf der Blättchen tragenden Wandlederhaut befindliche Horn (Blattschicht der Hornwand) Blättchenhorn ist. Die Hornröhrchen, *Cylindri cornei*, sind durch Zwischenhorn verbunden.

1. Die **Saumlederhaut,** *Corium limitans* (Abb. 1291 b, b), ist das Corium des modifizierten Hufwalls (s. S. 970 u. 972) und bildet das Übergangsgebiet zwischen dem Corium der unveränderten äußeren Haut und der Kronleder haut. Sie stellt einen etwa 5—6 mm breiten, vertieften Streifen dar, der sich an der Krone bis zum Ballen hinzieht und diesen als Ballenleder haut, *Corium toricum* (Abb. 1292 g), überzieht, die ihrerseits in die Strahlleder haut übergeht. Sie trägt sehr feine, 1—2 mm lange Zotten, *Papillae filiformes*, die erst bei Betrachtung unter Wasser sichtbar werden, und darüber das Horn des Hornsaums (s. S. 980).

2. Die **Kronlederhaut,** *Corium coronarium* (Abb. 247 i′, 1291 c), ist eine rings bis zur Ballengegend sich hinziehende starke Aufwulstung des Hufkoriums (Kronwulst), die zwischen Saum- und Wandleder haut liegt und von ersterer durch eine linienartige Vertiefung, den Kronfalz, geschieden ist. Sie ist vorn am breitesten und am stärksten gewölbt; seitlich wird sie etwas flacher und niedriger; in der Ballengegend verliert sie ihre starke Wölbung und wird ganz flach. Sie besitzt 4—6 mm lange Zotten. Am hinteren Teile des Fußes setzt sie sich auf die Sohlenfläche fort, zieht sich als Eckstrebenteil der Kronleder haut (Abb. 1292 b) zwischen der Strahllederhaut und dem Eckstrebenteil der Wandleder haut noch eine Strecke weit in einer Breite von etwa 1 cm hin und geht ungefähr in der Mitte des Strahles ohne Grenze in die Sohlenleder haut über; auf den Zotten der Kronleder haut wird die Schutzschicht der Hornwand erzeugt.

3. Die **Wandlederhaut,** *Corium parietale* (Abb. 247 i, 1291 d), ist der Teil der Hufleder haut, der die Wandfläche des Hufbeins und einen Teil des Hufknorpels überkleidet und sich als Eckstrebenteil der Wandleder haut (Abb. 1292 d) in Form eines Streifens noch eine kurze Strecke (2½—3 cm) weit auf der Sohlenfläche zwischen dem Eckstrebenteil der Kronleder haut und dem hinteren Teile der Sohlenleder haut hinzieht. Sie ist bedeutend dünner als die Kronleder haut und zeichnet sich vor dem übrigen Hufkorium dadurch aus, daß sie statt der Zotten eine große Menge parallel nebeneinander liegender, von oben nach unten gerichteter dünner Koriumblättchen, *Lamellae papillares*, besitzt, auf denen die Blattschicht der Hornwand sitzt; zwischen ihren Blättchen befinden sich die Hornblättchen der Hornwand, die durch die tieferen Epidermisschichten mit den

Koriumblättchen verbunden sind (Abb. 1293f u. c). Jedes Blättchen ist direkt distal von der Kronwulst schmal (niedrig), verbreitert sich nach abwärts erst rasch, dann langsam und erlangt ungefähr in der Mitte seine größte Breite (Höhe), die es beibehält; nahe dem Tragerande löst es sich allmählich in Zotten auf, die nach der Sohle gerichtet sind und in die Zotten der Sohlenlederhaut übergehen; auf ihnen befindet sich das zwischen den Blättchen der weißen Linie gelegene Röhrchenhorn. Die Koriumblättchen sind am Vorderteil der Zehe (S. 979) am längsten und höchsten und stehen hier auch am dichtesten; an den Seiten- und Trachtenteilen (S. 979) verkürzen sie sich unter Niedrigerwerden immer mehr und hören am Eckstrebenteil, wo sie am niedrigsten und am weitesten voneinander entfernt sind, allmählich ganz auf. Ihre Länge schwankt daher in großen Grenzen, und zwar von 1 cm bis zu etwa 8 cm. Die größte Breite (Höhe) beträgt im Durchschnitt am Vorderteil 3,5, am Seitenteil 3,0, am Trachtenteil 2,5 und am Eckstrebenteil 2 mm; die Dicke der Koriumblättchen schwankt zwischen 0,05 und 0,2 mm. Die Zahl der Blättchen beträgt 470 bis 630; im Mittel kommen etwa 600 vor; nicht selten spalten sie sich nach ihrem freien Rande zu (Abb. 1301 d'). Am Hinterhufe stehen sie näher zusammen und sind schwächer als am Vorderhufe (Näheres s. Albert [15], Möller [648], Schaaf [790], Zierold [1036]).

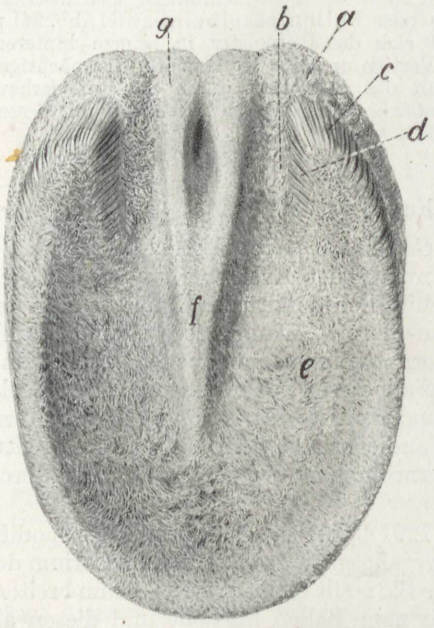

Abb. 1292. Sohlen- und Strahllederhaut (mit Zotten); von der Sohlenfläche gesehen.
a Kronlederhaut; b Eckstrebenteil der Kronlederhaut; c Wandlederhaut; d Eckstrebenteil der Wandlederhaut; e Sohlenlederhaut; f Strahllederhaut; g Ballenlederhaut.

Bei der mikroskopischen Untersuchung ergibt sich, daß die Koriumblättchen des Pferdes noch mit kleinen Leistchen (den sekundären Blättchen, Nebenblättchen) versehen sind, die in der Längsrichtung der Blättchen verlaufen und mit ähnlichen Leistchen der Hornblättchen abwechseln (Abb. 1301 c″, d″). Am Fohlenhufe sind die sekundären Blättchen ebenso stark wie am Huf älterer Pferde, während die primären Blättchen nur ungefähr halb so hoch sind wie bei diesen (Tetzner [944]).

4. Die **Sohlenlederhaut,** *Corium soleare* (Abb. 247 i″, 1292 e), bedeckt direkt die Sohlenfläche des Hufbeins, ist nicht selten schwarzfleckig oder schieferfarbig und besitzt Zotten, die teils den Zotten der Saumlederhaut (nach dem Strahle hin), teils denen der Kronlederhaut ähnlich sind. Sie schiebt sich jederseits zwischen der Wandlederhaut und deren Eckstrebenteil mit einer Spitze (Schenkel) hinein und steht mit der Kronlederhaut durch deren Eckstrebenteil in direkter Verbindung. Auf ihr ruht das Sohlenhorn.

5. Die **Strahllederhaut,** *Corium cuneale* (Abb. 247 i″, 1292 f), ist der Koriumüberzug des Strahlkissens und stellt die Fortsetzung der Ballenlederhaut dar; sie unterscheidet sich vom Sohlenkorium durch eine hellere Färbung und durch die geringere Länge und dichtere Stellung ihrer Zotten, die den Zotten der Saumlederhaut, mit denen sie am Ballen zusammenfließen, vollkommen gleichen. Auf der bodenseitigen Fläche sind die Zotten etwas länger als an den Seitenflächen und am Grunde des Strahles. Auf den Zotten sitzt das zähe Horn des Hornstrahls.

In den Strahlschenkeln und den Ballen finden sich in den peripheren Teilen über und zu beiden Seiten des Hahnenkamms kleine, etwa stecknadelkopfgroße, m. o. w. kugelige, glasig-wässerig erscheinende Pakete von Drüsen, die Strahldrüsen, die entweder in einfacher Lage oder in einer Doppelreihe um den Hahnenkamm und da, wo sie am zahlreichsten sind (auf der Höhe der Strahlschenkel), sogar in 3—4 Reihen übereinander liegen. Es sind tubulöse Knäueldrüsen, die ein fetthaltiges seröses Sekret liefern und sowohl in der Lederhaut als auch im oberflächlichen Strahl- und Ballenkissengewebe liegen (Karisch [442], Zimmermann [1061]).

c) Die Hufkapsel[1]).

Die Hufkapsel, der Huf im engeren Sinne, gleicht in der Form der vom Hufkorium überzogenen knöchernen und ligamentösen Grundlage des Fußendes. Mit der Huflederhaut ist sie so innig verbunden, daß sie sich erst nach dem Tode bei eintretender Fäulnis, während des Lebens dagegen nur bei gewissen Krankheitsvorgängen ablöst (Ausschuhen). Man unterscheidet an der Hufkapsel die Hornwand, die Hornsohle und den Hornstrahl.

a) Die **Hornwand, Hufplatte,** *Paries ungulae,* ist der sichtbare Teil des auf den Boden aufgesetzten Hufes; sie bedeckt das Zehenende vorn und seitlich, biegt hinten an beiden Seiten in einem spitzen Winkel (Eckstrebenwinkel) nach der Mittelebene des Fußes zu um (Abb. 1287) und läuft als Eckstrebe (Eckstrebenplatte) (e) (s. unten) eine kurze Strecke weit, mit der der anderen Seite konvergierend, nach vorn; sie bildet einen nach hinten offenen Ausschnitt zur Aufnahme des Hornstrahles und verschmilzt mit der Hornsohle und dem Hornstrahl. Man unterscheidet an der Hornwand die laterale Wand, *Paries lateralis ungulae,* und die mediale Wand, *Paries medialis ungulae,* und an beiden wiederum die gewölbte, glatte oder mit Querrillen versehene äußere und die ausgehöhlte und mit zahlreichen Hornblättchen besetzte innere Fläche, ferner den Kronrand, *Margo coronarius,* und den über die Sohlenfläche hervorragenden Tragerand, *Margo solearis.* Topographisch teilt man die Hornwand ein in den Vorderteil (Vorderwand) (Abb. 1294 1), die beiden Seitenteile (Seitenwände) (1′) und die beiden Trachtenteile (Trachtenwände) (1″). Die zwischen Hornsohle und Hornstrahl liegenden Wandteile werden Eckstreben, *Pilae ungulae* (2), genannt, während die Umbiegungsstellen Eckstrebenwinkel (Trachten), *Anguli parietales,* heißen. Die nach dem Hornstrahl zu abgedachten Eckstreben verlaufen von den Eckstrebenwinkeln aus, wo sie am stärksten sind, allmählich sich verdünnend nach der Strahlspitze zu, erreichen diese aber nicht, sondern verschmelzen vorher mit der Hornsohle. Sie liegen auf dem Eckstrebenteile der Kron- und Wandlederhaut. Das auf ersterer befindliche Horn bildet die an der Sohlenfläche der Hornkapsel sichtbare Röhrchenschicht der Eckstrebe (Eckstrebenteil der Schutzschicht) (2), und dieser liegt innen (bzw. an der oberen Fläche) die auf dem Eckstrebenteil der Wandlederhaut liegende Blättchenschicht der Eckstrebe (Eckstrebenteil der Blattschicht) (Abb. 1295 f′) an. Die Richtung der Hornwand ist verschieden; die größte Neigung zum Erdboden (nicht zur Hornsohle!) hat die Vorderwand, und zwar an den Vorderhufen mehr als an den Hinterhufen (an den Vorderhufen beträgt der Winkel nur 45—50°, nach Schmaltz [826] 50—55°, an den Hinterhufen 50—55°, nach Schmaltz 55—60°) (Abb. 1298 u. 1299); an den Seitenwänden geht diese Neigung allmählich in die Senkrechte über und an den Trachtenwänden sogar noch darüber hinaus, doch bleibt an der lateralen Hufwand am normalen Hufe die Neigung zum Erdboden und daher auch der Bogen des Tragerandes immer größer als an der medialen Hufwand (Abb. 1296 u. 1297).

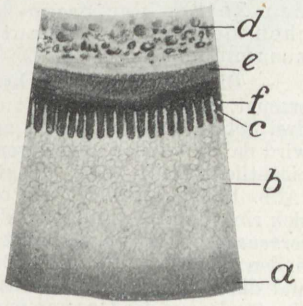

Abb. 1293.

Abb. 1293. Horizontalschnitt durch die Hornwand und die Wandlederhaut des Pferdehufes.

a Glasurschicht; b Schutzschicht und c Blättchenschicht der Hornwand; d Hufbein; e Wandlederhaut und f ihre Blättchen. Die dunkel gezeichneten Koriumblättchen sitzen zwischen den hell gezeichneten Hornblättchen (c).

Die Winkelverhältnisse schwanken jedoch selbst bei normalen Hufen innerhalb weiter Grenzen. Messungen an 56 normalen Vorderhufen verschiedener Form und Größe ergaben: Der Winkel der Vorderwand betrug im Durchschnitt 47,26°, der Winkel der medialen Trachtenwand 101,57°, der der lateralen Trachtenwand 101,37°. Bei 36 gesunden Hinterhufen verschiedener Form betrug der Winkel der Vorderwand im Durchschnitt 54,1°, der mediale Trachtenwinkel 96,50° und der laterale Trachtenwinkel 96,1°. Die Winkelung am Vorderhufe kann sogar größer als am Hinterhufe sein und am Vorderhufe bis 60° betragen. Die Winkelung eines Hufes wird dann als normal zu bezeichnen sein, wenn Vorderwand und Fessel die gleiche Richtung haben.

[1]) Über die feineren Verhältnisse des Hufes und den Hufmechanismus s. Lungwitz [579] und Stoß [914].

Länge und Dicke der Wand variieren nicht allein bei den verschiedenen Tieren, sondern auch an den Vorder- und Hinterhufen eines Tieres und in den verschiedenen Gegenden desselben Hufes. Die Länge der Vorderwand verhält sich zur Seiten- und Trachtenwand an den Vorderhufen (Abb. 1298) im allgemeinen wie 3:2:1 (bei unter Beschlag stehenden Pferden i. d. R. wie $2\frac{1}{2}:2:1$), ihre Dicke wie 4 ($3\frac{1}{2}$) : 3 : 2. An den Hinterhufen (Abb. 1299) ist das Längenverhältnis $2:1\frac{1}{2}:1$, das Dickenverhältnis $3:2\frac{1}{2}:2$. Die stärkste Wandabteilung bildet der Eckstrebenwinkel, der eine drei-kantige, säulenartige, dicke Hornmasse darstellt. Unedle Pferde haben meist dickere Hornwände als edle Pferde.

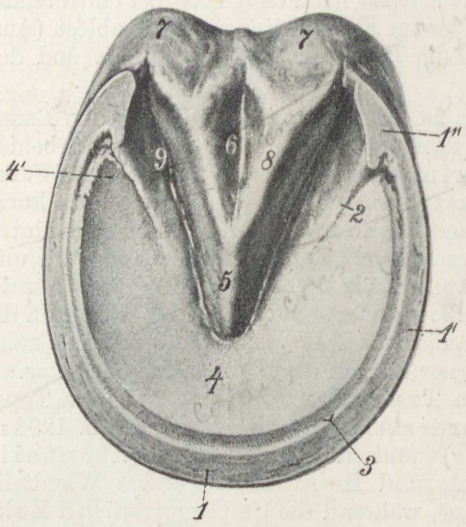

Abb. 1294.

Sohlenfläche des rechten Vorderhufes.

1 Vorderteil, 1′ Seitenteil und 1″ Trachtenteil des Tragerandes der Hornwand; 2 Eckstrebenplatte; 3 weiße Linie; 4 Hornsohle; 4′ Sohlenschenkel; 5 Strahlspitze; 6 mittlere Strahlfurche; 7, 7 Hornballen; 8 Strahlschenkel; 9 seitliche Strahlfurche.

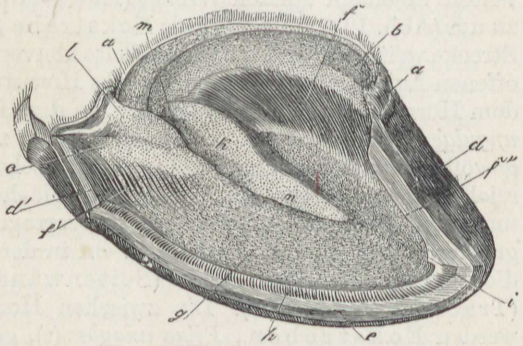

Abb. 1295.

Hufkapsel, von der ein großer Teil der Wand fortgenommen ist, um das Innere übersehen zu können.

a, a Hornsaum; b Kronrinne; sie schlägt sich bei c nach innen und vorn um und bildet den oberen Rand der Eckstrebenplatte; d Schnittfläche der Schutzschicht im Vorderteil und d′ im Trachtenteil; e horizontale Schnittfläche der Wand oberhalb des Tragerandes; f Blattschicht; f′ ihr Eckstrebenteil; f″ freigelegtes Hornblättchen; g Hornsohle; h weiße Linie; i kleiner Hornvorsprung in der Mitte des Vorderteils; k Hornstrahl, der mit dem oberen Rande der Eckstrebenplatte verschmilzt; l Hahnenkamm des Hornstrahls; er teilt die muldenförmige Vertiefung (m, m) in die beiden oberen Strahlfurchen.

Schichten der Hornwand. Die Hornwand wird von der Epidermis auf und zwischen den Zotten der Saum- und der Kronlederhaut und auf und zwischen den Blättchen der Wandlederhaut erzeugt und setzt sich dementsprechend aus 3 Schichten zusammen.

Die äußere oder **Deckschicht** der Hornwand, *Stratum superficiale*, wird auf der Saumlederhaut erzeugt, ist also das Stratum corneum von deren Epidermis; sie bildet die oberflächlichste der drei Schichten. Sie besteht aus einem weichen, elastischen, glänzenden Horn, quillt im Wasser stark, wird dabei weißlich und fasert sich leicht auf. Sie zerfällt in den Hornsaum (s. unten) und die eigentliche Deck- oder Glasurschicht der Hornwand (s. unten). Der **Hornsaum,** *Limbus corneus* (Abb. 1295 a, a), bildet den oberen Rand der Hornwand und stellt einen gewölbten Streifen dar, der sich rings um den Fuß nach den Ballengegenden hinzieht, hier sich verbreiternd den **Hornballen,** *Torus corneus* (Abb. 1294 7, 7), bildet und dann mit dem Hornstrahl zusammenfließt. Auf seiner inneren Fläche finden sich sehr viele feine Löcher für die Zotten der Saumlederhaut. Durch die weiche Beschaffenheit und die Elastizität des Hornsaums wird der Druck, den der Kronrand der Hornwand unter anderen Umständen an der Grenze zwischen äußerer Haut und Huflederhaut beim Fußen ausüben würde, vermieden. Indem sich diese Schicht vom oberen (proximalen) Rande der Wand auf die äußere Wandfläche herunterzieht, bildet sie eine gesonderte, dünne Schicht der Hornwand, die dem Huf ein glänzendes Aussehen verleiht und Glasur oder Deckschicht, *Stratum tectorium* (Abb. 1293 a), genannt wird. Bei den meisten Hufen fehlt die Glasur indes m. o. w., da sie beim Beschlagen durch die Raspel usw. entfernt wird. An jungen und im Beschlag vernachlässigten Hufen ist sie meist vorhanden, besonders an den Trachtenwänden. Bei Krankheitszuständen (z. B. Krontritten) bildet die Deckschicht öfter dicke, die Wand m. o. w. bedeckende Platten und Wülste.

Die mittlere oder **Schutzschicht,** *Stratum medium* s. *coronarium*, der Hornwand wird auf den Zotten der Kronlederhaut erzeugt, entspricht also dem Stratum corneum von deren Epidermis; sie bedeckt die Blattschicht und reicht an der Wandfläche des Hufes bis zur Sohlenfläche. Sie ist die bei weitem stärkste Schicht (Abb. 1293 b) und besteht aus dem zähesten und widerstandsfähigsten Röhrchenhorn des Hufes; sie quillt im Wasser fast gar nicht und läßt sich schwer schneiden. Sie besitzt an ihrem Anfang eine breite Rinne, die Kronrinne, *Sulcus coronarius ungulae* (Abb. 1295 b),

die der Aufwülstung der Krone entspricht und mit trichterförmigen Öffnungen versehen ist, die größer sind als die des Hornsaums und die Zotten der Kronwulst aufnehmen. In der Ballengegend schlägt sich die Kronrinne um, verliert ihre Aushöhlung und zieht als flacher Streifen zwischen dem Hornstrahl und dem Eckstrebenteil der Blattschicht nach vorn. Für die Belastung kommt nur die Schutzschicht in Betracht. Man kann an der Schutzschicht wieder eine festere, dunklere äußere und eine weniger feste, zähe, hellere innere Abteilung unterscheiden. Über den Eckstrebenteil der Schutzschicht s. S. 979.

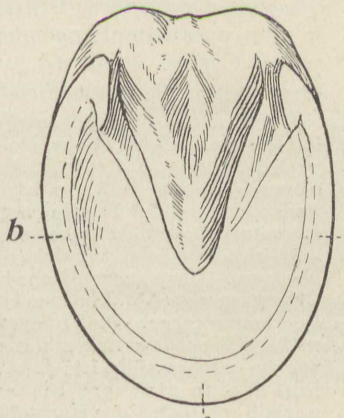

Abb. 1296.
Linker Hinterhuf; von der Sohlenfläche gesehen.

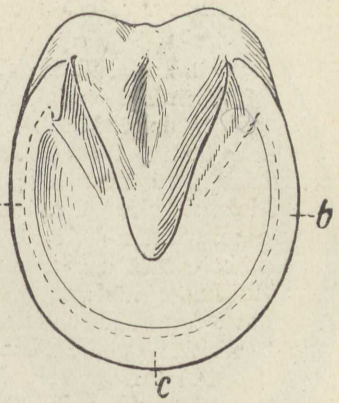

Abb. 1297.
Rechter Vorderhuf; von der Sohlenfläche gesehen. (Zur Demonstration der Unterschiede zwischen linkem und rechtem und zwischen Vorder- und Hinterhuf.)
a medialer, b lateraler und c vorderer Teil des Tragerandes.

Die **Blatt- oder Verbindungsschicht,** *Stratum lamellatum*, der Hornwand (Abb. 1293 c, 1295 f u. 1300 b) ist die innerste Schicht der Hornwand und wird auf der Wandlederhaut erzeugt, mit der sie fest verbunden ist. Sie besteht aus einer ebenso großen Anzahl Hornblättchen, *Lamellae corneae*, wie Koriumblättchen zugegen sind. Horn- und Koriumblättchen wechseln somit ab (Abb. 1293 c u. f und 1301 c u. d). An den Eckstrebenwinkeln schlägt sich diese Schicht entsprechend dem Wandkorium nach der Sohle um und bildet den Eckstrebenteil der Blattschicht (Abb. 1300 c u. S. 979), dessen Blätter die obere Fläche des Eckstrebenteils der Schutzschicht bedecken, allmählich kürzer werden, entfernter voneinander stehen und dann gänzlich aufhören. Die Blätter der Blattschicht sind im frischen Zustande weiß, glatt und schlüpfrig, im getrockneten ziemlich steif und meist infolge Schrumpfung etwas wellenförmig gebogen. Sie fangen an der Kronrinne niedrig an, werden höher und hören da, wo Wand und Sohle zusammenstoßen, scheinbar ganz auf. In Wirklichkeit reichen sie aber in ihrer ganzen Höhe zwischen der Schutzschicht und dem Rande der Hornsohle herab und bilden zwischen beiden die Blättchen der **weißen Linie,** *Zona lamellata* (Abb. 1294 3). Diese bildet die Verbindung zwischen Tragrand und Hornsohle, besteht aber nicht allein aus Blättchenhorn, sondern auch aus dem Röhrchenhorn, das auf den Zotten erzeugt wird, in die sich die Koriumblättchen nahe dem Tragerand auflösen (s. S. 978); sie ist am zubereiteten Hufe durch ihre weichere Beschaffenheit, ihr fast wachsartiges Aussehen und besonders dadurch zu erkennen, daß sie von parallel nebeneinander liegenden kleinen, weißlichen Strichen durchsetzt ist, die die Querschnitte der so weit vorgeschobenen Hornblättchen sind.

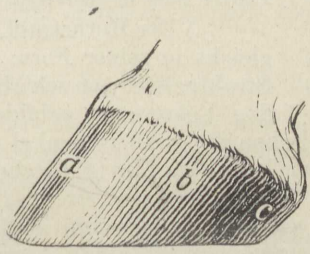

Abb. 1298.

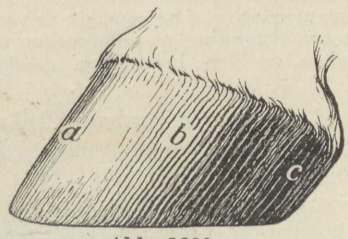

Abb. 1299.

Abb. 1298 linker Vorderhuf und Abb. 1299 linker Hinterhuf eines Pferdes.
a Vorder-, b Seiten-, c Trachtenteil.

Die Hornblättchen tragen wie die Koriumblättchen parallele Leistchen, die sich zwischen die Leistchen der Koriumblättchen einschieben und sich im kleinen verhalten wie Hornblättchen und Koriumblättchen im großen (Abb. 1301 c″ u. d″). Diese Leistchen, die sich auf Durchschnitten wie seitliche Nebenblättchen ausnehmen, verhornen indes nicht, sondern bestehen aus weichen Zellen, die den Zellen des Stratum profundum der Oberhaut gleichen. Eine wirkliche Verhornung beginnt am Kronenrand im zentralen Teil der Hornblättchen und nimmt tragerandwärts immer mehr zu.

Das **Wachstum der Hornwand** ist nach Pader [690] ungleichmäßig; es beträgt monatlich im Durchschnitt an der äußeren Trachtenwand 8,93 mm, an der äußeren Seitenwand 8,42 mm, an der Vorderwand 8,15 mm, an der inneren Seitenwand 8,45 mm, an der inneren Trachtenwand 8,97 mm.

Die Hornwand ganz normaler Hufe zeigt sehr oft **Ringe,** die mit der Krone parallel verlaufen; sie sind der Ausdruck ungleichmäßiger Ernährung (s. Fambach [232] und Gutenäcker [327]).

b) Die **Hornsohle**, *Solea ungulae* (Abb. 1294 4, 4'), bildet eine auf der Sohlenlederhaut erzeugte, bodenseitig mehr oder weniger ausgehöhlte (konkave) starke Hornplatte, welche die Sohlenfläche des Hufes bildet und in die sich von hinten her der Hornstrahl mit den Eckstreben der Hornwand wie ein Keil einschiebt. Durch diese Unterbrechung zerfällt die Sohle in den zusammenhängenden vorderen Sohlenkörper, *Corpus soleae* (4), und die beiden Sohlenschenkel, *Crura soleae* (4').

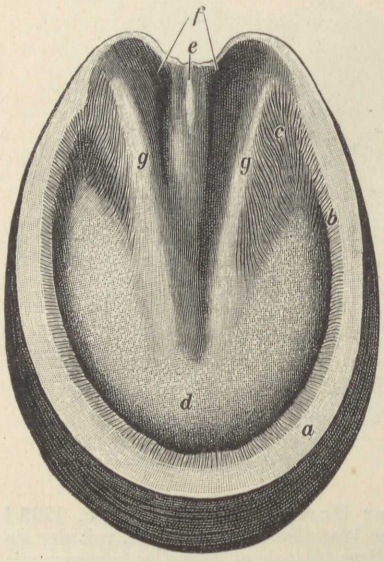

Abb. 1300.
Innenfläche von Hornsohle und Hornstrahl des Pferdes.
a Hornwand, b ihre Blättchenschicht; c Hornblättchen der Eckstrebe; d Hornsohle; e Hahnenkamm; f obere Strahlfurchen, die den Strahlschenkeln entsprechen; g, g Kämme, die den seitlichen Strahlfurchen entsprechen und schon zu den Eckstreben gehören.

Man unterscheidet an der Sohle eine obere (innere) und eine untere (äußere) Fläche, einen bogigen peripheren und einen winkelig ausgeschnittenen hinteren (strahlseitigen) Rand. Die obere (innere) Fläche ist gewölbt. Ihr höchster Punkt findet sich in der Sagittalebene des Hufes an der Spitze des Hornstrahls, von da dacht sie sich nach dem Tragerand allmählich ab und steigt in dessen unmittelbarer Nähe wieder ein wenig an. Diese ganze Fläche ist mit kleinen, trichterförmigen Öffnungen versehen, in denen intra vitam die Zotten der Sohlenlederhaut stecken. Die untere (äußere) Fläche ist bei gleichmäßiger Dicke des Sohlenhorns in gleichem Maß ausgehöhlt, wie die obere gewölbt ist; die Wölbung ist an den Hinterhufen eine stärkere als an den Vorderhufen. Der periphere Rand der Hornsohle verbindet sich mit der Hornwand durch die weiße Linie (S. 981). Der konkave hintere (strahlseitige) Rand gehört der Sohle nur insoweit allein an, als sich zwischen den Sohlenschenkeln und den Eckstreben noch Spuren der ebenfalls umgebogenen weißen Linie nachweisen lassen. Im vorderen Teile dieses Randes verbinden sich Sohle und Hornstrahl. Die Dicke der Hornsohle ist an den Vorderhufen im allgemeinen geringer als an den Hinterhufen, in den zentralen Teilen i. d. R. stärker als an den Randpartien und im übrigen um so bedeutender, je stärker die Sohle nach oben gewölbt ist. Das Sohlenhorn ist nicht so zäh und widerstandsfähig wie das Wandhorn. Bei Vernachlässigung des beschlagenen Hufes stößt es sich in größeren, zusammenhängenden Platten oder in mehr mürben, bröckligen Massen ab.

c) Der **Hornstrahl**, *Cuneus corneus* (Abb. 1294 5, 8), gleicht in seiner Form dem vom Corium überzogenen Strahlpolster; er schiebt sich wie ein Keil in den von den Eckstreben gebildeten Ausschnitt der Hornwand und mit seinem vorderen Teil zwischen die Sohlenschenkel ein und ist als eine Fortsetzung des Hornballens anzusehen. Man kann an ihm 4 Flächen und 2 Enden unterscheiden. Die obere (koriumseitige) Fläche bildet eine durch 2 Seitenflächen (s. unten) abgegrenzte lange, muldenförmige Vertiefung, aus deren Mitte sich in ihrem hinteren Teil ein starker Fortsatz, der Hahnenkamm, *Spina cunei cornei* (Abb. 1300 e), erhebt; dieser teilt die Vertiefung in 2 seitliche Hälften, die oberen Strahlfurchen (f), denen an der freien Fläche die Strahlschenkel entsprechen; der Hahnenkamm ruht in dem tiefen Einschnitte des Strahlpolsters, entspricht der mittleren Strahlfurche an der freien Fläche (s. unten) und geht mit seinem hinteren Teile seitlich in die sich schüsselförmig ausbuchtenden Hornballen über. Die koriumseitige Fläche ist mit feinen, punktförmigen Öffnungen besetzt, welche die Zotten der Strahllederhaut aufnehmen. Die freie Fläche soll am normalen Hufe mit dem Tragerande der Wand in einer Ebene liegen; sie ist hinten am breitesten und spitzt sich nach vorn zu. In der Mittellinie findet sich in ihrem hinteren Teile die tiefe mittlere Strahlfurche, *Sulcus intermedius cunei cornei* (Abb. 1294 6), die sich in den Hahnenkamm erstreckt. Die seitlich von der mittleren Strahlfurche gelegenen Teile sind die Strahlschenkel, *Crura cunei cornei* (8); sie vereinigen sich vorn zur Strahlspitze, *Apex cunei cornei* (5). Die Seitenflächen des Hornstrahls verbinden sich in ihrem oberen Teile mit den Eckstreben und dem konkaven Rande der Hornsohle. Ihr unterer Teil ist frei und von den Eckstreben bzw. der Hornsohle durch die seitlichen Strahlfurchen, *Sulci laterales cunei cornei* (9), getrennt. Der Grund des Hornstrahles ist der breite hintere Teil und wird durch die hier verbreiterten und verdickten Strahlschenkel gebildet, die hier in die Hornballen übergehen.

Der Hornstrahl hat auf einem Querschnitt durch sein hinteres Drittel die Gestalt eines W, ist also mehrfach gebrochen, so daß er in Verbindung mit dem Hufpolster eine ganz bedeutende federnde Wirkung entfalten kann.

Unterschiede zwischen Vorder- und Hinterhuf. Am Vorderhuf ist das Verhältnis des Trachtenteils zum Vorderteil der Hornwand wie 1 : 3, am Hinterhuf wie 1 : 2 (s. S. 979). Der Tragerand des Vorderhufes ist am Vorderteil halbkreisrund und hat die größte Breite in der Mitte; am Hinterhuf ist er am Vorderteil mehr halbeirund, fast dreieckig; seine größte Breite besitzt er am Anfange des hinteren Drittels. Am Vorderhuf bildet der Vorderteil mit dem Boden einen Winkel von 45—50°, am Hinterhuf einen solchen von 50—55° (s. S. 979). Am Hinterhuf ist die Sohle stärker ausgehöhlt als am Vorderhufe.



Abb. 1301. Querschnitt durch die Blattschicht des Hufes (vergrößert).
a tiefster Teil der Schutzschicht der Hornwand; b Wandlederhaut; c Hornblättchen; c', c' unregelmäßige, nicht bis zur Wandlederhaut reichende Hornblättchen; c'', c'' sekundäre Hornblättchen; d Koriumblättchen; d', d' gespaltene Koriumblättchen; d'', d'' sekundäre Koriumblättchen; e, e Arterien der Wandlederhaut.

Blutgefäße und Nerven. Die zahlreichen Arterien der Weichteile des Hufes stammen von den Aa. digitales (s. S. 652). Die Venen bilden mächtige Venennetze, aus denen der Abfluß in die Vv. digitales stattfindet. Diese Venennetze befinden sich in allen Teilen der Huflederhaut und sind S. 713 u. 714 bereits beschrieben worden. Hier sei lediglich nochmals darauf hingewiesen, daß die einzelnen Venennetze der Huflederhaut in ausgedehnter Kommunikation stehen, wie dies besonders Storch [910] einwandfrei nachgewiesen hat und durch die Abb. 1302 veranschaulicht wird. Die Nerven stammen vom N. ulnaris und N. medianus, speziell von den Nn. volares (s. S. 889). Näheres s. Vitali [991 A].

III. Die Kastanie und der Sporn.

Als Kastanien, Hornwarzen, bezeichnet man die an den Schulter- und Beckengliedmaßen des Pferdes vorkommenden, i. d. R. länglichen und nur wenig hervorragenden haar- und drüsenlosen Hautgebilde mit einem starken Stratum corneum, das aus relativ weichem Röhrchen- und Zwischenhorn besteht, einem deutlichen Papillarkörper des Corium und verdickter, Fettgewebe führender Subkutis. An den Schultergliedmaßen sitzen sie etwas rumpfwärts vom Carpus an der medialen Fläche des Unterarms, an den Beckengliedmaßen an der medialen Seite des Tarsus; sie sind 1—4½ cm breit, 1—10 cm lang und 1—9 cm hoch (dick) und haben eine grauschwarze, seltener gelblichgraue oder gelblichweiße Farbe und eine glatte oder etwas zerklüftete Oberfläche. Die der Schultergliedmaßen sind fast stets die größeren; an den Beckengliedmaßen können sie ganz fehlen.

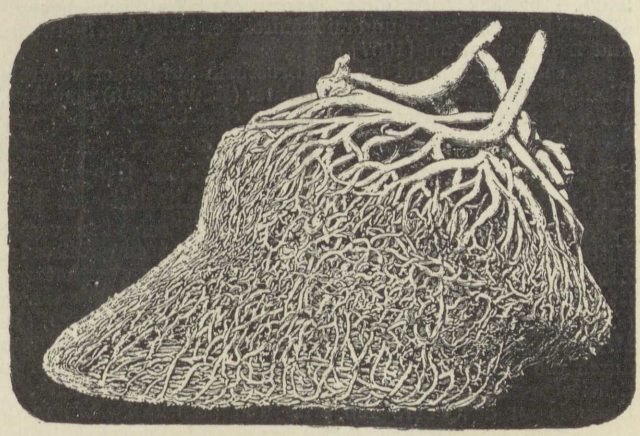

Abb. 1302. Venöse Gefäße des Hufes (Storch [910]). Photographische Reproduktion (nach Lungwitz).

Beim Esel fehlen die Kastanien an den Beckengliedmaßen, beim Maultiere sind sie sehr klein. Die Kastanien des Pferdes sind durch hohe Schichtung der in groben Teilen abblätternden Hornmassen, die des Esels durch blattartig dünne, faltbare Hornmassen ausgezeichnet,

die sich in dünnsten Blättern ablösen (Zietzschmann [1049]). Die Lederhaut der Kastanie trägt beim Pferde hohe, beim Esel niedrige Papillen (Zotten) (Zietzschmann [1044]).

Der Sporn ist ein kleines, meist grauschwarzes, bis 2,4 cm hohes (langes) Horngebilde, das mit einer ovalen Grundfläche von 0,4—4,0 cm Quer- und 0,5—3,2 cm Längsdurchmesser in der Haarzotte am Fesselgelenke (dem Kötenschopfe) liegt und aus Hornröhrchen besteht, die auf Koriumzotten erzeugt werden; bei edleren Tieren ist im allgemeinen der Sporn kleiner als bei schweren Pferderassen.

Von dem die Grundlage des Sporns bildenden Gewebe (Abb. 245 d) geht jederseits ein direkt unter der Haut liegender, 3—5 mm starker sehniger Zug (h) ab, der am Übergange der volaren bzw. plantaren zur seitlichen Krongelenksfläche mit dem Aufhängeband des Ballens (k), dem Hufknorpelfesselbeinband (l) und der Zehenbinde (i) verschmilzt und sich im Strahlkissen verliert. Wir bezeichnen diesen Zug als Sehne des Sporns (s. auch Abb. 241 l).

Nach neueren Auffassungen sollen die Kastanien Rudimente eines nicht in Funktion gewesenen Karpal- bzw. Tarsalballens und der Sporn ein Rudiment des Sohlenballens sein (Hintze [379], Zietzschmann [1044 u. 1048] und Vermeulen [982]). Nach anderer Anschauung soll die Kastanie das Rudiment der 1. Zehe, der Sporn das der 2. und 4. Zehe oder die Kastanie das der 2. Zehe, der Sporn das der 4. Zehe oder sie sollen umgewandelte Drüsen- oder Tasthaarapparate sein (s. darüber Zietzschmann [1048]).

C. Allgemeine Decke der Wiederkäuer.

Beim Rinde findet sich in der Mittellinie der Vorderbrust eine je nach der Rasse verschieden starke Hautfalte, der **Brustlappen** oder Triel, *Plica colli ventralis longitudinalis.* Ähnliche *Plicae cutis* finden sich bei Merinoschafen am Halse (Kragen). Auch an der seitlichen Brust- und Bauchseite treten nicht selten horizontal verlaufende Falten auf, die jedoch einfache Liegefalten sind (Pusch [725]). Über die Glöckchen der Schafe und Ziegen s. S. 973. Das Schaf besitzt eigentümliche Schmiergruben, *Sinus cutis;* dies sind reichlich mit Schweiß- und Talgdrüsen versehene Hautvertiefungen, in denen sich die Sekrete dieser Drüsen als fettig-schmierige Massen anhäufen. Eine solche ist die häutige Tränengrube, *Sinus infraorbitalis,* die in der Fossa lacrimalis externa (s. S. 105) liegt. Sie öffnet sich schlitzartig nach außen, ist im Innern mit Haaren besetzt und besitzt eine große Menge Talgdrüsen, während Schweißdrüsen vollkommen fehlen (Bressou [125]). Eine andere, den Ziegen fehlende Grube, die Inguinaltasche, befindet sich beim Schaf in der Leistengegend zur Seite der Milchdrüsen und wurde von Malkmus [588] als Rudiment der Beuteltasche der Beuteltiere gedeutet. Eine 3. Hauteinstülpung liegt zwischen den Zehen des Schafes als Klauensäckchen, *Sinus interdigitalis.*

Dieses mündet an der vorderen Seite des Klauenspaltes in der Gegend des 2. Zehengelenkes mit einer kleinen Öffnung, aus der mehrere längere Haare hervorschauen; der den Ausführungsgang des Klauensäckchens darstellende, ziemlich enge, 18—20 mm lange Kanal geht von der Mündung schräg nach unten und hinten, erweitert sich dann plötzlich und bildet eine oben und hinten liegende, 14—16 mm lange, blindsackartige, einer Retorte ähnliche Ausbuchtung. Das Klauensäckchen ist im Innern mit dünnen Haaren besetzt und mit zahlreichen Talg- und Schweißdrüsen versehen. (Näheres s. Tempel [942] und Zimmermann [1057].)

Unter dem Triel ist das Brustbein auf seiner ventralen Fläche von einem stark mit faserigem Bindegewebe durchsetzten Fettpolster (Brustkern) umgeben, das bei älteren Tieren Kalkeinlagerungen aufweist und bei gemästeten Tieren eine Stärke von 7 cm erreicht.

Das **Integument** des Rindes ist verhältnismäßig sehr stark; das des Schafes und der Ziege dagegen ziemlich dünn, bei der Ziege aber fester gefügt als beim Schafe. Die Muskeln der Haut verhalten sich ähnlich wie beim Pferde.

Der Halshautmuskel entspringt jedoch nicht vom Sternum, sondern geht von der ventralen Mittellinie des Halses kopfwärts und bedeckt den Halsteil des Gesichtshautmuskels; bei Schaf und Ziege fließen Schulter- und Bauchhautmuskel mehr zusammen. Der Gesichtshautmuskel (Abb. 1269 m) ist stärker als beim Pferde, bedeckt den größten Teil des M. masseter und strahlt teils in den M. malaris (s. S. 934), teils in den M. cutaneus labiorum (s. S. 220) aus, teils verliert er sich im M. buccalis und M. zygomaticus. Das Rind hat außerdem einen Stirnhautmuskel, *M. frontalis* (Abb. 364 n), der sich durch die ganze Stirn- und Scheitelgegend erstreckt und in den Nasenhautmuskel fortsetzt. In der Scheitelgegend geht er seitlich in den M. scutularis über, während er in der Augengegend im ganzen Umkreis an das obere Lid tritt und zum Teil noch in den M. malaris (s. S. 934) ausstrahlt. Der namentlich beim Bullen starke Nasenhautmuskel bedeckt die Nasenbeine und reicht bis zum Flotzmaul (Abb. 365 a), in dessen Nähe er zum Teil mit dem M. levator nasolabialis (b) verschmilzt; seine Fasern verlaufen fast quer. Sein vorderster Teil ist besonders stark und unterstützt die Erweiterer des Nasenloches.

Die **Drüsen** der Haut sind beim Rinde viel kleiner als beim Pferde. Die Talgdrüsen sind weniger verästelt und von kräftigerer gelber Farbe; die Schweißdrüsen bilden keine

Knäuel, sondern geschlängelte Schläuche, die sich nach ihrer Mündung zu etwas verengern. Das Schaf hat dagegen (vor allem an der unteren Schwanzfläche) stärkere Talg- und Schweißdrüsen.

Bei den gehörnten Ziegen findet sich seitlich von und hinter den Hörnern an deren medialer Seite je eine längsovale Hautverdickung (Horndrüse der Ziege, Schietzel [810]), die 20—25 mm lang, 7—10 mm breit und 5—6 mm hoch sein kann. Sie besteht aus mehreren nach Alter und Geschlecht verschieden mächtigen Schichten verästelter alveolärer Drüsen, die in Haarbälge münden. Bei den ungehörnten Ziegen kommt sie nur rudimentär vor.

Die **Haare** des Hausrindes ähneln denen des Pferdes; doch fehlen Mähne, Haarzotten und Schwanzhaare. Der Schwanz ist mit Deckhaaren besetzt und hat nur am Ende ein starkes Büschel langer, starker Haare, *Cirrus caudae* (Quaste). Die nach der Rasse verschiedenfarbigen Deckhaare sind meist länger als beim Pferd und beim Bullen an der Stirne kraus (Näheres s. Bethcke [81], Bilek [86] und Gareis [286a] u. S. 966—969). Die Ziege hat schlichte Deckhaare, zwischen denen sich sehr weiche Flaumhaare finden, und eigentümliche Barthaare. Die Haare des Schafes bilden die Wolle, die nach Rasse und Körpergegend verschieden ist.

Man unterscheidet an den Deckhaaren beim Schafe: 1. das kurze **straffe Haar (Leithaar)**, das die Bekleidung der Beine und des Gesichtes und bei den wilden Rassen auch die des Rumpfes bildet. 2. das lange **Grannenhaar**; es ist meist markhaltig (bei der New-Leicester-Rasse aber markfrei) und nicht gekrümmt. Bei den Landrassen und den meisten englischen Rassen ist das Grannenhaar mit dem Wollhaar untermischt. 3. das eigentliche **Wollhaar**; dieses ist markfrei, kürzer und bald mehr, bald minder gekräuselt (S. 968). Als alleinige Bekleidung findet man es nur bei einigen Kulturrassen, besonders beim Merinoschaf, sonst ist es mit den anderen Haararten gemischt. Die Haare des Wollschafs sind zu m. o. w. rundlichen Gruppen (von meist 10—12 Haaren) vereinigt, während sie bei der Ziege mehr gleichmäßig verteilt sind und meist kurze Reihen (von 3—5 Haaren) bilden. Leit-, Grannen- und Wollhaare lassen sich auch bei der Ziege in den meisten Fällen unterscheiden; das Wollhaar kommt nicht nur im Winter, sondern, wenn auch etwas spärlicher und in kürzerer Form, auch im Sommer vor. Näheres s. Hosang [401], Gröttrup [321], Lingk [561a] und Vornekahl [994a].

Ausgebildete **Hautschleimbeutel** finden sich nur bei älteren Tieren, und zwar am häufigsten an der Dorsalfläche des Carpus, auf dem Tuber coxae und Tuber ischiadicum, seltener über dem lateralen Bandhöcker am proximalen Ende des Radius und an der kaudalen Seite des Olecranon, am Tuber calcanei und am lateralen Knöchel der Tibia (Schmidtchen [846]).

An den Fußenden der Wiederkäuer finden sich die **Klauen**. Ihr Integument (Klauenlederhaut und Klauenkapsel) verhält sich ähnlich wie beim Pferde, jedoch fehlen das Strahlpolster, der Strahl und die Eckstreben. Es besitzt teils Zotten, teils Blättchen. Jede Zehe hat eine Saum-, Kron-, Wand- und Sohlenlederhaut. Die 4—7 mm breite, auf dem Querschnitte konvexe Saumlederhaut umgibt proximal die Zehe ringförmig, verbreitert sich nach hinten beträchtlich und bildet hier den Ballenteil, der sich mit dem Ballenteile der anderen Zehe nicht selten durch eine m. o. w. breite Brücke verbindet. Dicht über dieser Stelle befindet sich unter der Zwischenklauenhaut ein bedeutendes Fettpolster, das die Reibung der Klauen aneinander verhindern soll. Der Kronwulst ist sehr breit (beim Rind an einzelnen Stellen bis 2—2½ cm, bei der Ziege 0,5 cm) und flach; vom Saum ist er durch eine 1 mm breite Rinne geschieden, die Schwarz [866] als Kronfalz bezeichnet.

Saum-, Ballen- und Kronlederhaut sind mit makroskopischen Papillen besetzt, die beim Rinde bis 1,8 mm lang sind. Die Blättchen der Wandlederhaut sind weniger hoch und lang als beim Pferde, ohne Nebenblättchen und mit starken Venennetzen (Schwellkörpern) ausgestattet. Ihre Zahl beträgt beim Rinde 1000—1500, beim Schafe 550—700; am Vorderteile stehen sie am dichtesten. Ihre Länge nimmt von 3—4,5 cm am Vorderteile nach hinten allmählich bis auf 1,5—2 cm ab. Die Dicke der Wandlederhaut nimmt von 2—4 mm am Vorderteile bis zu 7 mm am Ballen zu. Nicht selten schlagen sich die Koriumblättchen an den Trachten auf die Sohlenfläche um und deuten so einen Eckstrebenteil der Wandlederhaut an. Die Sohlenlederhaut geht ohne Grenze in die Ballenlederhaut über und zeigt die Eigentümlichkeit, daß die Koriumblättchen der Wandlederhaut sich vom Sohlenrand aus noch eine Strecke weit auf die Sohle fortsetzen; die Zotten der Sohlenlederhaut sind 0,5—1,5 mm groß.

Unter der Ballenlederhaut befindet sich das Ballenpolster, ein dem Ballenpolster des Pferdes analoges subkutanes Gebilde, das aus sich kreuzenden derben, starken Bindegewebsbälkchen mit eingelagerten elastischen Fasern und Fettgewebe besteht und sich, allmählich schwächer werdend, unter die Sohlenlederhaut als Subcutis fast bis zum Tragerand des Klauenbeins fortsetzt. Die größte Stärke des Ballenpolsters beträgt 1—1,5 cm.

Betreffs der genaueren und vor allem auch mikroskopischen Verhältnisse vgl. Hohmann [386] und Wyßmann [1029]. Nach Eber [204] ist nur der die Koriumblättchen tragende Teil der Lederhaut als Sohlenlederhaut aufzufassen, weil er allein dem Klauenbein direkt anliegt; der übrige, Papillen tragende Teil der Lederhaut ist nach ihm als Ballenlederhaut anzusehen, da er das ausgedehnte Ballenpolster überzieht (vgl. S. 972).

Die Klauen haben etwa die Gestalt eines in der Mittelebene geteilten Pferdehufes, dessen beide Hälften in der Mittelebene geschlossen sind und keinen Strahl besitzen (s. S. 985). Die Klauen der Hinterfüße sind länger, schmaler und spitzer als die der Vorderfüße, die bisweilen (namentlich bei den steiler gestellten Tieren) etwas auseinanderklaffen. Die laterale Klaue ist an den Vorderfüßen fast stets etwas breiter und kürzer als die mediale. Man unterscheidet an jeder Klaue die Hornwand (Abb. 1303 a) und die Hornsohle (b′). Die dem Klauenspalt abgewandte Fläche der Hornwand ist gewölbt, die spaltseitige Fläche eben oder leicht ausgehöhlt; die beiden Wände stoßen vorn in einem stumpfen Rande zusammen, der an der medialen Klaue etwas mehr als an der lateralen ausgeschweift ist; volar bzw. plantar gehen sie in den Hornballen über. Die Kronrinne ist entsprechend der Form des Kronwulstes flach und sehr breit.

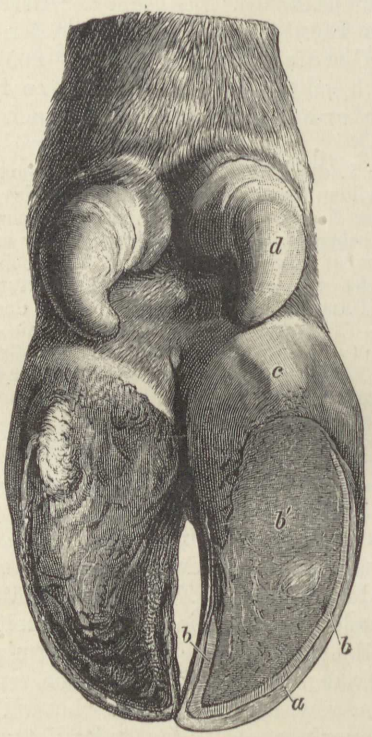

Abb. 1303. Sohlenansicht der Klauen vom Rinde (die linke Klaue ist nicht zugerichtet, während von der rechten das abgestorbene Horn entfernt ist).
a Hornwand; b, b weiße Linie; b′ Hornsohle; c Hornballen; d Afterklaue.

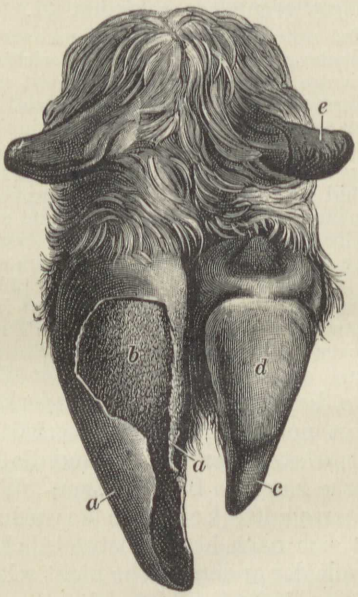

Abb. 1304. Sohlenfläche der Klauen der Ziege (an der rechten Klaue ist die Hornkapsel abgezogen, so daß das Corium zutage tritt).
a, a Hornwand und b Hornballen der linken Klaue; c Sohlen- und Ballenlederhaut der rechten Klaue; e Afterklaue.

Der Bau der Klauenwand ist wie beim Pferde (s. S. 979). Die äußere Schicht bildet die aus weichem Horn bestehende Glasur und der Hornballen (Abb. 1303 c). Die mächtige mittlere Schicht besteht aus einem sehr zähen, widerstandsfähigen Röhrchenhorn; die innere Schicht wird durch Hornblättchen ohne Nebenblättchen gebildet. Die Stärke der Wand nimmt nach hinten ab und nach vorn zu; sie beträgt in der Mitte der Seitenwand im Durchschnitt lateral 7 und medial 5 mm. Die Hornsohle (b′) geht nach hinten ohne Grenze in den Hornballen (Zehenballen) (c) über und besteht aus stark zerklüfteten Hornmassen; nur am lateralen und medialen Rande der Sohle erkennt man nach Wegnahme der meist in Zerfall begriffenen oberflächlichen Hornschichten einen wenige Millimeter breiten, an der Klauenspitze etwas deutlicher ausgeprägten und im wesentlichen aus queren Blättchen bestehenden besonderen Hornstreifen (b, b), der dem Wandhorn ähnelt; er stellt nach Eber [204] den letzten Rest der eigentlichen Hornsohle einschließlich weißer Linie dar, während alles übrige Horn (b′) dem Hornballen zuzurechnen ist. Über das Wachstum der Klauen bei den Wiederkäuern s. Fankhänel [236].

Bei Schaf und Ziege verhalten sich die Klauen ähnlich wie beim Rinde, doch ragt der Tragerand der Hornwand noch weit über die Hornsohle hinaus.

Er schiebt sich, namentlich bei den im Stalle gehaltenen Tieren, vom äußeren und inneren Sohlenrand her als eine aus festem, elastischen Horn bestehende, vielfach zerklüftete, dünne Platte über die Sohlenfläche hinweg, ohne ihr direkt aufzuliegen (Abb. 1304 a, a); erst nach ihrer Wegnahme erblickt man die Sohlenfläche der Klaue, die an den hinteren $^2/_3$ der gut erhaltenen Klauen gewölbt, an der

Sohlenspitze hingegen flach und mit festerem Horn bedeckt ist; der erstere Teil ist als Hornballen (Zehenballen) (b), der letztere als Hornsohle und die zu ersterem gehörende Lederhaut als Ballen- (d) und die andere als Sohlenlederhaut (c) aufzufassen. Beide tragen Papillen, die an der Sohlenlederhaut in Querreihen stehen und an der Basis miteinander verwachsen.

Bei der Ziege ist die Schutzschicht 1—2 mm dick und die Verbindungsschicht 2—3 mm, am Übergange des Vorderteils in den Seitenteil sogar 4 mm dick. An der dem Zwischenklauenspalt abgewandten Fläche erstreckt sich die Verbindungsschicht bis zum Ballen, an der spaltseitigen Fläche dagegen nur 1—2 cm nach hinten (Kranz [491]).

Am ersten Zehengelenke finden sich volar kleine, rundliche oder dreiseitige Horngebilde, die **Afterklauen** (Abb. 1303 d u. 1304 e). Ihr Corium (Lederhaut) bildet einen kleinen, pyramidenförmigen Vorsprung, der meist kleine Knöchelchen einschließt und aus denselben Teilen besteht wie die Lederhaut der Klauen, weshalb die Afterklauen auch die gleichen Hornschichten besitzen.

Die Afterklauen werden im wesentlichen durch die Mittelfußfaszie befestigt (Abb. 246 a), die Fasern in das Gewebe der Afterklauen (c, c) sendet. Aus diesen löst sich jederseits ein stärkerer sehniger Faserzug ab, der als Sehne der Afterklaue (d, d) zu dem der anderen Seite divergierend nach unten verläuft, sich etwas verbreitert und größtenteils am spaltabseitigen Klauenbeinrand und am Strahlbein sich inseriert, aber auch in den Ballen ausstrahlt und Fasern zum spaltseitigen Klauenbeinrande schickt (d′, d′).

Abb. 1305. Längsschnitt durch Horn und Hornfortsatz vom Kalbe (Siedamgrotzky).

1 Hornfortsatz; 2, 2 Lederhaut am Hornfortsatze, 2′ ihre Papillen bzw. Zotten; 3 interpapilläres Epithel; 4 Stratum profundum und 5 Stratum corneum der Epidermis.

Abb. 1306. Längsschnitt vom Grunde des Hornes des Schafes (Siedamgrotzky).

1—5 wie oben; 6 die punktierten Linien zeigen den Verlauf der Hornröhrchen an; die vom Grunde des Hornes stammenden Hornröhrchen haben auf der Höhe der Ringe stärkere Abstände als an den Furchen.

Abb. 1306.

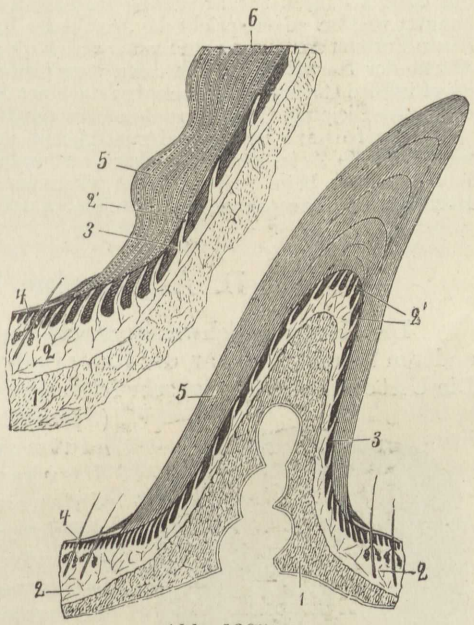

Abb. 1305.

Am Kopfe der Wiederkäuer finden sich die **Hörner,** *Cornua,* die die Hornfortsätze der Stirnbeine (Abb. 146 9 u. 1305 1) scheidenartig überziehen und sich hinsichtlich ihres Umfanges, ihrer Länge usw. im wesentlichen nach diesen richten. Sie werden von der Epidermis des die Hornfortsätze überziehenden, entsprechend modifizierten Teiles der äußeren Haut (S. 963 u. 964) in ähnlicher Weise gebildet wie die hornigen Gebilde der Fußenden.

Auf die Größe, Gestalt und Richtung der Hörner sind Gattung, Art, Rasse und Geschlecht der Tiere von Einfluß. Weibliche Tiere haben meist kleinere Hörner als männliche Tiere oder auch gar keine.

Das Corium der Hörner (Abb. 1305 u. 1306 2, 2) ist wie das des Hufes und der Klauen frei von Haaren und Drüsen. Es trägt kleine, gefäßhaltige Zotten (2′), die in kleinen Grübchen der inneren Fläche der Hörner stecken.

An jedem Horn (Abb. 1305) unterscheidet man die Wurzel (den Grund), das Mittelstück und die Spitze. Die Wurzel, *Radix cornus,* trifft am Grunde der Hornfortsätze mit der unveränderten Haut zusammen; die Hornkapsel ist hier am schwächsten, am Rand etwas weicher und mehr oder weniger von Haaren durchsetzt; sie geht hier allmählich in das Stratum corneum der Epidermis über. Das Mittelstück, *Corpus cornus,* umgibt ringsum den Hornfortsatz; seine Wand nimmt spitzenwärts allmählich an Stärke zu und zeigt außen, besonders grundseitig, m. o. w. deutliche, ringartige Erhabenheiten und Vertiefungen (s. S. 988). Die Spitze, *Apex cornus,* ist der (bis auf einen unbedeutenden Mittelkanal) solide Endteil des Hornes; sie ist meist abgestumpft und glatter als das Mittelstück.

Die Hörner des Hausrindes sind rund oder nur schwach abgeplattet und m. o. w. gebogen; beim Bullen sind sie kürzer, gedrungener und mehr gerade als beim Ochsen und bei der Kuh. Beim Schafe sind die Hörner platter, fast dreikantig, nach der Rasse verschieden lang und verschieden gerichtet und gewunden. Die modernen Kulturrassen der Ziege sind hornlos. Soweit noch Hörner

vorkommen, sind sie entweder sichelförmig gebogen, lang und platt, mit einem scharfen vorderen (bzw. vorderen-medialen) und einem abgerundeten hinteren Rand und auf-, rück- und auswärts gerichtet oder schraubenförmig gewunden (links im Sinne des Uhrzeigers, rechts umgekehrt). Wenn die Hornfortsätze fehlen, fehlen auch die Hörner (hornlose Rassen); wenn sich dagegen an den Stirnbeinen mehr Hornfortsätze finden als gewöhnlich, finden sich auch mehr Hörner, wie dies bei Schafen und namentlich bei Ziegen nicht selten der Fall ist.

Das Wachstum der Hörner ist in der Jugend größer als im Alter. Von besonderem Einfluß hierauf ist das Geschlecht der Tiere, wie dies die verschiedene Form und Länge der Hörner des Bullen, des Ochsen, der Kuh usw. zeigen. Die Ringe verdanken ihre Entstehung einer Verschiedenheit in der Produktion von Horn (Fambach [233]); nur bei der Kuh ist es bekannt, daß diese Ringbildung mit der Trächtigkeit in Zusammenhang steht, so daß sich bei jeder Trächtigkeit infolge geringerer Ernährung und dadurch bedingter verminderter Hornproduktion eine ringförmige Einziehung am Horn (Abb. 1306 oberhalb von 5) bildet; diesen Umstand benutzt man zur Altersbestimmung der Tiere. Da die Kühe im allgemeinen mit etwa 2 Jahren zur Begattung zugelassen werden und in jedem folgenden Jahre wieder zur Zucht benutzt werden, so entspricht die Anzahl der Ringe + 2 den zurückgelegten Lebensjahren. Die verschiedenen Formen der Hörner sind außer durch die Form des Hornfortsatzes noch bedingt durch die ungleiche Stärke der Hornproduktion an den verschiedenen Stellen der Epidermis; hierdurch erleidet der Hornkegel infolge stärkeren Nachschubes an einer Seite eine Ablenkung der Spitze nach der anderen Seite, d. h. eine Biegung. Die Schraubenform des Hornes hängt von den Biegungen des Hornfortsatzes ab.

Der feinere Bau der Hörner gleicht dem des Klauen- und Hufhorns; sehr feine Hornröhrchen werden durch Zwischenröhrchenhorn verbunden. Die wellenförmig geschwungenen Röhrchen sind beim Rinde schwer, beim Schafe leicht erkennbar; sie sind stellenweise, namentlich die von der Spitze des Hornfortsatzes ausgehenden Röhrchen, axial von locker liegenden Zellen angefüllt.

D. Allgemeine Decke des Schweines.

Die Haut des Schweines weicht im Bau und Verhalten nicht wesentlich von der der anderen Tierarten ab; an der Kehle finden sich bei einzelnen Tieren Glöckchen (s. S. 973). Die Unterhaut ist meist sehr fettreich und bildet oft einen mächtigen *Panniculus adiposus* (Speck). Von den **Hautmuskeln** verhalten sich die Kopfhautmuskeln im wesentlichen wie beim Pferde; vom Stirnhautmuskel ist eine Andeutung vorhanden. Der Halshautmuskel besteht aus 2 sich kreuzenden Platten, von denen die tiefere in den Gesichtshautmuskel übergeht; Faserzüge von ihr setzen sich zuweilen auch am Zungenbeinkörper an, einzelne Fasern verbinden sich mit dem M. brachiocephalicus. Der Schulterhautmuskel fehlt; der Bauchhautmuskel ähnelt dem des Pferdes. Die **Talgdrüsen** sind klein und spärlicher vorhanden als bei anderen Tierarten; die **Schweißdrüsen** sind dagegen sehr groß, meist von gelber bis bräunlicher Farbe und leicht mit unbewaffnetem Auge wahrzunehmen. An einzelnen Körperstellen finden sich besondere Drüsenkomplexe, so namentlich die Karpaldrüsen am mediovolaren Rande des Carpus, wo i. d. R. 3—5 enge Hauteinstülpungen als Mündungsöffnungen auftreten, die intra vitam meist durch Schmutz usw. verdeckt, bei abgebrühten Tieren aber deutlich sichtbar sind; in der Tiefe einer jeden Mündungsgrube finden sich mehrere (4—5) kleine Öffnungen, die Mündungen der Ausführungsgänge der ein fettartiges Sekret liefernden Einzelkarpaldrüsen (Einzelorgane) (Wallenberg [1002], Roger [762] und Kuoni [511]). Weitere Drüsenhaufen, die meist frei ausmünden, findet man an den Zehen, im Zehenspalt und nach Wallenberg [1002] auch im Kinnwinkel (Mentalorgan).

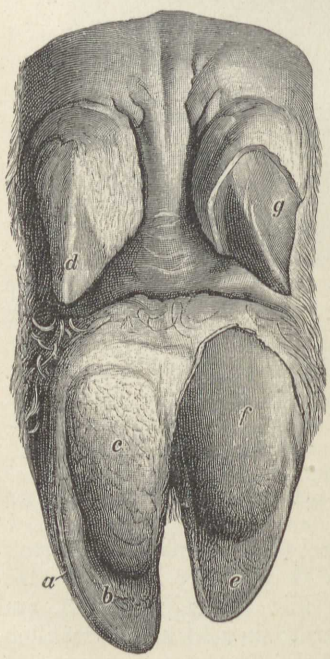

Abb. 1307. Sohlenfläche der Klauen des Schweines (die rechte Klaue und Afterklaue sind abgezogen, so daß die Lederhaut zutage tritt).

a Hornwand, b Hornsohle und c Hornballen der linken Klaue; d linke Afterklaue; e Sohlen- und f Ballenlederhaut der rechten Klaue; g Lederhaut der rechten Afterklaue.

Eggermann [211] bestreitet die drüsige Beschaffenheit des Mentalorgans, das sich nur durch die Besonderheiten, die durch die hier in einem Büschel stehenden Sinushaare bedingt sind, von der Haut der Umgebung unterscheiden soll.

Die Haut des Rückens zeigt bei Ebern, Eber-Spätkastraten und auch bei jüngeren männlichen Tieren, jedoch nicht bei Frühkastraten und Kryptorchiden, eine knorpelähnliche Härte (Schild). Der Schild besteht lediglich aus derbem Bindegewebe. Er entsteht

mit Eintritt der Geschlechtsreife der männlichen Suiden und hängt mit der Geschlechtstätigkeit zusammen (Stemmer [902]).

Die **Haare** stehen beim Hausschwein viel weniger dicht als bei den übrigen Haustieren; manche Schweinerassen sind fast kahl; über Haarwirbel und Tasthaare s. S. 968 u. 966.

Die unter dem Namen **Borsten** bekannten Deckhaare sind verhältnismäßig lang, steif und mehr trocken und an der Spitze oft gespalten und stehen in kleinen Gruppen, meist zu dreien, zusammen. Zwischen ihnen finden sich noch dünnere und weichere Haare. Am Nacken und Rücken sind die Borsten am längsten und bilden hier eine Art Mähne. Über die Schweinsborste als Rassenmerkmal s. Teodoreanu [942 a].

Die **Klauen** und ihr Integument (Abb. 1307) gleichen den Klauen der Wiederkäuer. Die Ballenlederhaut (f) erstreckt sich auf der Sohlenfläche der Zehe sehr weit nach vorn und hat größere Papillen als die Sohlenlederhaut (e); auf ihr liegt der aus sehr weichem, elastischen Horn bestehende starke Hornballen (Zehenballen) (c), der gegen die aus festerem Horn bestehende verhältnismäßig kleine Hornsohle (b) deutlich abgegrenzt ist und mit dem Hornstrahl des Pferdes, besonders bei Verschmelzung der Klauenbeine, eine gewisse Ähnlichkeit hat; es bildet sich dann eine beiden Zehen gemeinsame, hufähnliche Klaue, in der die Ballen zu einem strahlähnlichen Körper vereinigt sind. Zwischen Ballenlederhaut und Klauenbein bzw. tiefer Beugesehne liegt ein aus Binde- und Fettgewebe bestehendes Ballenpolster (Eber [204]).

Die **Afterklauen** (Abb. 1307 d) finden sich am letzten Gliede der Afterzehen. Sie sind erheblich kleiner als die Klauen, so daß sie den Boden nicht berühren; es sind echte Klauen mit einer gelenkig mit dem Mittelfuße verbundenen Skelettgrundlage im Gegensatz zu den Afterklauen der Wiederkäuer, die falsche Klauen d. h. ohne Skelettgrundlage sind.

E. Allgemeine Decke der Fleischfresser.

Die Haut der Fleischfresser verhält sich im allgemeinen wie die der übrigen Tiere. Die **Hautmuskeln** sind verhältnismäßig stark. Gesichts- und Halshautmuskel (Abb. 1069 c, c') fließen zusammen; am Kopfe geht aus ihnen der kräftige *M. cutaneus labiorum* und ein starkes Muskelbündel hervor, das an das Ohr tritt. Der Halshautmuskel reicht nicht bis zum Brustbein und ist dem der Wiederkäuer ähnlich.

Man kann am *M. cutaneus faciei et colli* 3 Schichten unterscheiden: a) das *Stratum superficiale*, einen vom Manubrium sterni bis in den Kehlgang reichenden ventralen Quermuskel; b) das *Stratum medium* (Platysma myoides hom.), einen am Nacken und an den Seitenflächen des Halses und Kopfes liegenden schrägfaserigen Muskel, der in den M. cutaneus labiorum übergeht; c) das *Stratum profundum* (M. submentalis), einen im Kehlgang und am Anfangsteile des Halses liegenden Quermuskel, der auf die Seitenflächen des Gesichtes und in den M. auricularis ventralis ausstrahlt. Der *M. frontalis* fehlt. Der *M. occipitalis* ist kein Hautmuskel; er reicht vom Occipitale bis zum Frontale, liegt auf dem M. temporalis und unter dem M. scutularis.

Der Schulterhautmuskel fehlt. Der Bauchhautmuskel (Abb. 1069 m) befestigt sich nicht an den Dornen der Wirbel, denn die aus seinem dorsalen Rande hervorgehende Aponeurose verbindet sich am Rücken mit der der anderen Seite und sehr fest mit der Haut, die sich hier leicht in die Höhe heben läßt. Die **Hautdrüsen** gleichen denen der anderen Tiere (s. S. 965). Schweißdrüsen sind spärlich vorhanden; am zahlreichsten und am besten ausgebildet sind sie nach Hirt [380 b] an stark behaarten Stellen (z. B. am Rücken); die größten Schweißdrüsen finden sich an den Sohlenballen; ihr Schweißkanal ist m. o. w. geschlängelt. Bei der Katze sind die Talgdrüsen, namentlich an den Lippen, sehr stark. Über die Afterdrüsen und Analbeutel s. S. 462. Die **Deckhaare** sind beim Hunde nach der Rasse verschieden, bald länger, bald kürzer, gewellt, weicher oder stärker (Näheres s. Röther [774 a]). Bei der Katze sind die Deckhaare sehr fein und weich; sie bilden in Längsreihen angeordnete Haargruppen, die aus je einem Mittelhaar (Leithaar) und mehreren seitlichen Stammhaaren (Grannenhaaren) bestehen, deren jedes eine Anzahl Beihaare (Wollhaare) besitzt. Jeder Haarbalgkomplex hat seinen Talgdrüsenkomplex. Die Fühlhaare sind stark, lang und starr und jederseits an der Oberlippe meist in 4—5 Hauptreihen angeordnet. Sämtliche Haare der Katze sind markhaltig (Hofer [382]).

Betreffs **spezieller Verhältnisse der Haut des Hundes** (Behaarung, Dicke, Hautmuskeln, Hautarterien) sei auf die Arbeit von Siegel [877] verwiesen; wegen der Haarwirbel und Tasthaare s. S. 968 und 966. Die **Versorgung der Haut mit Gefühlsnerven** hat Nährich [671] genauer untersucht. **Hautschleimbeutel** können sich bei älteren Hunden am Jochbogen, am Olecranon, am Os accessorium, auf den Ringbändern des 2. bis 5. Metakarpo- und Metatarsophalangealgelenkes, auf dem Tuber ischiadicum, der Crista iliaca, der proximalen Partie der Crista tibiae und dem Tuber calcanei finden (Mahlstedt [586], Walter [1004]).

Zwischen den Zehen II—V der Fleischfresser bildet die Haut Schwimmhäute, die nach der Rasse verschieden ausgebildet sind; ihr freier Rand ist verdickt und elastisch (Pocock [714]). Im übrigen finden sich an den Füßen der Fleischfresser außer den hornigen Überzügen der letzten Zehenglieder, den Krallen, noch haarlose, kissenartige Bildungen der Haut, die Ballen. Man unterscheidet Sohlen- und Zehenballen. An jeder Gliedmaße kommt nur ein **Sohlenballen** (Zwischenballen nach Boas [90]) *(Pulvinus metacarpalis)* (Abb. 1308 b) vor; er ist der beträchtlichste Ballen und rundlichherz-förmig; seine Spitze ist nach der Fußspitze gerichtet. Er erstreckt sich von den distalen Enden der Mittelfußknochen bis fast zu den distalen Enden der ersten Zehenglieder, liegt also so, daß beim Auftreten die Metakarpophalangealgelenke auf ihm ruhen. Über das Aufhängeband des Sohlenballens s. S. 153 und Abb. 252 g. Die rundlich-dreieckigen **Zehenballen** *(Pulvini digitales)* (Abb. 1308 c1—c5) sind viel kleiner als der Sohlenballen und liegen so unter dem 2. und 3. Zehenglied (Abb. 1310 f), daß beim Auftreten das 3. Zehengelenk auf ihnen liegt. Jeder Zehenballen besitzt einen Aufhängeapparat in Form von 2 unscharf begrenzten platten Bandzügen, die seitlich aus den Zehenballen (Abb. 252 n) kommen und an den distalen Bandhöckern der Phalanx II enden (m).

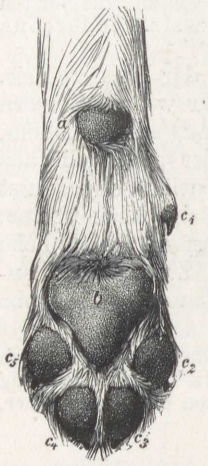

Abb. 1308. Ballen am Fuße des Hundes.
a Karpal-, b Sohlen- und c1 bis c5 Zehenballen.

Die Grundlage der Ballen besteht aus Bindegewebe, elastischem Gewebe und Fett und bildet ein von der äußeren Haut überzogenes kissenartiges Polster, das elastische und fibröse Stränge mit den Knochen verbinden. Die Sohlenballen sind außerdem mit eigentümlichen Spannapparaten versehen, die vom M. palmaris brevis accessorius und M. flexor digitalis pedis sublimis ausgehen (s. S. 268 u. 327).

Volar am Carpus liegt medial und distal vom Os accessorium eine haarlose Hervorragung, der **Karpalballen** *(Pulvinus carpalis)* (Abb. 1308 a), der eine ziemlich beträchtliche Fleischmasse und Fett zur Grundlage hat.

Die **Haut der Ballen** besitzt sehr große Papillen und ein beträchtliches, hornartiges Stratum superficiale der Epidermis (Abb. 1310 f), das kleine Hornsäulchen und -blättchen bildet; diese verleihen der Oberfläche des Ballens ein rauhes Aussehen; zum Abdruckverfahren zwecks Identifizierung (s. S. 467 u. 972) ist die Epidermis der Ballen nicht geeignet (Ghisleni [302a]). In der Ballenhaut finden sich große Schweißdrüsen mit geschlängelten Ausführungsgängen.

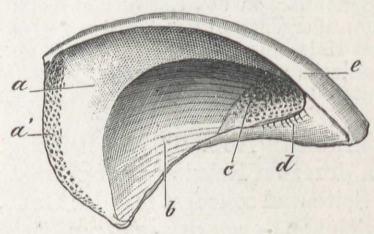

Abb. 1309. Ausgeschuhte Hundekralle, in der Mittellinie durchschnitten und von innen gesehen (Siedamgrotzky).
a, a', b und e Krallenplatte; c u. d Krallensohle; a Bezirk des Rückenwulstes und a' des Basalwulstes (Kronlederhaut); b Bezirk der Wandlederhaut; c Bezirk des Sohlenbettes (Sohlenlederhaut); d Krallensohle; e Rückenteil der Krallenplatte.

Die Katze besitzt etwa 2½ cm über dem Karpalballen und etwas medial von ihm 3—6 aus einem warzenartigen Höckerchen hervorragende Spürhaare, Karpal-Vibrissen; sie sitzen in den dem Fleischfresser charakteristischen Sinusbälgen mit Ringsinus und bilden vielleicht in Verbindung mit den unter den Sinusbälgen gelegenen Lamellenkörperchen einen wohlentwickelten Sinnes- (Tast-) Apparat (Fritz [271]).

Das Integument der letzten Zehenglieder der Fleischfresser zeigt ähnliche Modifikation wie das am Huf und an den Klauen und bildet am letzten Zehenglied die **Krallen,** *Unguiculae* (s. S. 971). Das letzte Zehenglied wird direkt vom Corium, der Krallenhaut, überzogen, auf die das dünne Stratum profundum und das mächtige Stratum corneum der Epidermis folgt. Letzteres bildet die Kralle im engeren Sinne.

An der **Krallenlederhaut** unterscheidet man das Plattenbett und das Sohlenbett. Das Plattenbett zerfällt in die Kronlederhaut und die Wandlederhaut. Die Kronlederhaut (vgl. Abb. 1309 a, a') beginnt am Grunde des Krallenfalzes (a') und setzt sich am Rücken schnabelartig (a) nach vorn (distal) in den eine Verdickung des Corium darstellenden Rückenwulst fort (Abb. 1310 c u. 1310 A a). Der Rückenwulst ist schwach beim Hunde, deutlicher bei der Katze (s. S. 971). Die Oberfläche der Kronlederhaut ist im allgemeinen glatt; nur beim Hunde trägt sie im Krallenfalz einige Reihen kleiner Papillen (vgl. Abb. 1309 a') und gelegentlich am Rückenwulst Andeutungen von Papillen. Die Wandlederhaut (vgl. 1309 b) liegt an beiden Seiten des 3. Zehengliedes (Abb. 1310 A a') und trägt basal oft apikal gerichtete feine Papillen und distal parallel zum Rückenwulst verlaufende Koriumleistchen (b). Das Sohlenbett (die Sohlenlederhaut, vgl. Abb. 1309 c, Abb. 1310 c', 1310 A a'') überzieht die Sohlenfläche des 3. Zehengliedes und trägt zahlreiche spitzenwärts gerichtete, kleine, stumpfe Wärzchen (Abb. 1310 A c).

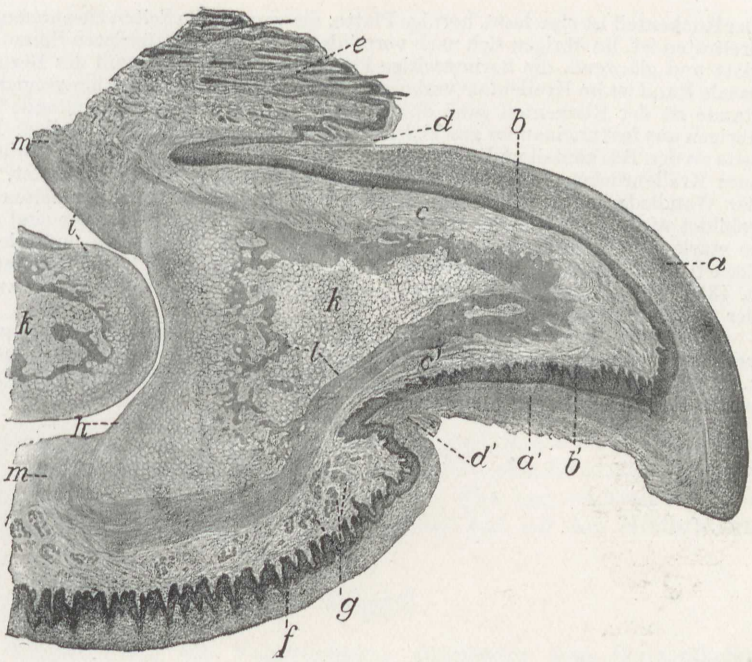

Abb. 1310. Längsschnitt durch die Mitte der Kralle des Hundes.

a Krallenplatte (Krallenwand) mit dünner Glasurschicht auf der Oberfläche; a′ Krallensohle; b tiefere Schichten der Epidermis des Krallenrückens und b′ der Sohle; c Lederhaut des Rückenwulstes; c′ Sohlenlederhaut mit Papillen; d Krallenwall; d′ Grenzfurche zwischen Sohle und Ballen; e äußere Haut mit Haaren und Drüsen; f Epidermis des Ballens; g Knäueldrüsen; h Gelenkknorpel der Phalanx tertia und i der Phalanx secunda; k Knochenmark der Phalanx II; l Knochensubstanz der Phalanx tertia; m, m Gelenkkapsel des 3. Zehengelenkes.

Abb. 1310.

Die **hornige Kralle** setzt sich zusammen aus der m. o. w. gebogenen, aus festem Horn bestehenden Krallenplatte, die dorsal (Abb. 1310 A d′) und seitlich (e′) die Phalanx tertia bekleidet, und der aus weicherem Horn bestehenden flachen, volaren Krallensohle (f‴); beide bilden die Krallentüte; diese ist proximal von einem zusammenhängenden Hautwall, dem Krallenwall, kranzförmig umgeben, der wie die Krallentüte einen dorsalen und einen volaren Abschnitt erkennen läßt. Der dorsale Abschnitt deckt als dorsaler Krallenwall (Abb. 1284 c u. 1310 d) dorsal und seitlich die Wurzel der Krallenplatte falzartig von außen her zu und ist in den der Kralle benachbarten Gebieten haarlos, während er proximal i. d. R. Haare trägt und ohne Grenze in die benachbarte Haut (Abb. 1310 e) übergeht. Das Stratum corneum der Epidermis des untergeschlagenen Teils des Krallenwalles ist mit der unterliegenden Krallenplatte verwachsen und schiebt sich als Glasur (Abb. 1310 bei a) m. o. w. weit auf der Platte vor. Der volare Teil des Krallenwalles ist zu dem als Stoßkissen fungierenden haarlosen Zehenballen (f) (s. S. 971) derart ausgebildet, daß er die Sohle nie unmittelbar zudeckt, sondern sie höchstens frei überwölbt. Dorsaler und volarer Abschnitt des Krallenwalles gehen direkt ineinander über.

Die **Krallenplatte** stellt eine sowohl in der Längsebene (Abb. 1310 a) als in der Querebene (Abb. 1310 A d′, e′) stark konvexe Hornplatte dar, die auf dem Plattenbett liegt und demnach in zwei allerdings nicht scharf geschiedene Teile zerlegt werden kann: in α) den den Krallenrücken darstellenden Rückenteil (Abb. 1309 e, 1310 a u. 1310 A d′) und β) den Seitenteil (Abb. 1309 b u. 1310 A e′).

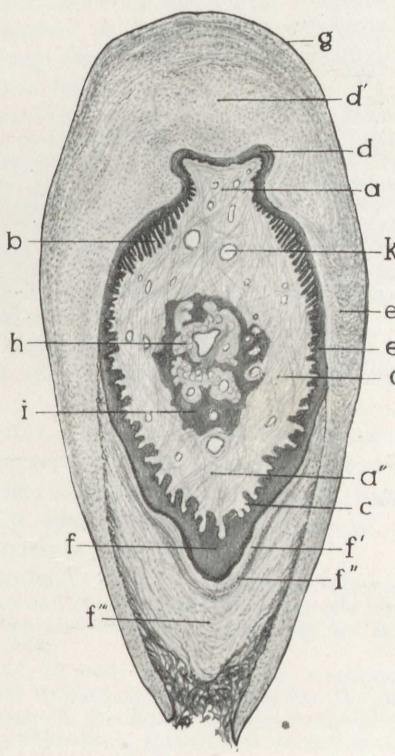

Abb. 1310 A. Querschnitt durch die Kralle des Hundes dicht vor dem distalen Ende der Phalanx tertia.

a Rückenwulst; a′ Wandlederhaut; b Koriumblättchen der Wandlederhaut; c Papillen der Sohlenlederhaut; d Epidermis des Rückenwulstes, d′ ihr Stratum corneum bzw. Rückenteil der Krallenplatte; e Epidermis der Wandlederhaut, e′ ihr Stratum corneum bzw. Seitenteil der Krallenplatte; f Epidermis der Sohlenlederhaut, f′ ihr Stratum granulosum, f″ ihr Stratum lucidum, f‴ ihr Stratum corneum bzw. Hornsohle; g Glasur der Krallenplatte; h Knochenmark; i Knochensubstanz; k Blutgefäße.

Abb. 1310 A.

Der Rückenteil ist eine feste, hornige Platte, die von beiden Seiten zusammengedrückt und an der Basis am breitesten ist, im übrigen sich nach vorn (distal) zu einer gekrümmten Spitze verjüngt. Die freie Fläche ist glatt und glänzend, die koriumseitige Fläche erscheint als Abguß des Bezirkes der Kronlederhaut. Der basale Rand ist im Krallenfalz verborgen; die beiden Seitenränder konvergieren spitzenwärts. Am basalen Rande ist der Rückenteil ganz dünn, erfährt dann aber eine bedeutende Verstärkung und besteht im übrigen aus fest aneinander geschichteten und verhornten Epidermiszellen. Der Seitenteil grenzt jederseits an den Rückenteil und an die Krallensohle und ist apikal an seiner koriumseitigen Fläche mit parallel zum Krallenrücken verlaufenden Hornleisten (Abb. 1310 A bei b) besetzt, die auf den Koriumleistchen der Wandlederhaut gebildet werden, während das übrige Horn der Seitenwand auf der Kronlederhaut gebildet wird und in distaler Richtung vorgeschoben ist. Nicht selten sind die Ränder der Krallenplatte so stark gegeneinander gebogen, daß sie fast aneinander stoßen und die Krallensohle fast ganz verdecken (Abb. 1310 A). (Näheres s. Zietzschmann [1050].) Die **Krallensohle** (Abb. 1309 d, 1310 a′ u. 1310 A f‴) bildet eine trockene, bröcklige Hornmasse, die den Raum zwischen den volaren Rändern der Seitenwände ausfüllt.

Um die Spitze der Kralle vor Abnutzung zu schützen, sind **elastische Bandapparate** (Abb. 250) vorhanden, die das letzte Zehenglied gegen das vorletzte zurückgekrümmt erhalten, wenn nicht, wie z. B. beim Erfassen der Beute, ihre Elastizität durch die Kontraktion der Beugemuskeln überwunden wird. Näheres s. S. 158 u. 971.



VIII. Anatomie der Hausvögel.

Die Haupteigentümlichkeit des Vogelkörpers besteht im Auftreten eines Federkleides und in der Umbildung der Schultergliedmaßen zu Flügeln, so daß bei den Landvögeln nur die Beckengliedmaßen als Geh-, Stütz- und Sprungorgane dienen. Der fast eiförmige Körper wird von diesen in halb aufrechter Stellung getragen und ruht nur auf den Hinterzehen.

I. Skelett der Vögel.

Die wesentlichsten Unterschiede des Vogelskelettes gegenüber dem Säugerskelett sind: die Lufthaltigkeit (Pneumatizität) vieler Knochen, der zahnlose Schnabel, der einfache Condylus des Hinterhauptsbeins, der vollkommene Schultergürtel mit der *Scapula*, den zur *Furcula* verschmolzenen Schlüsselbeinen und dem wohl ausgebildeten *Os coracoideum*, die Umbildung der Schultergliedmaße zum Flügel, das Auftreten der Procc. uncinati an den Rippen, die Verknöcherung des Sternalteils der Rippen, die hohe Crista sterni, das lange Becken, die Verschmelzung der Lenden- und Kreuzwirbel, die Form des letzten Schwanzwirbels und die Umwandlung der Beckengliedmaßen zu alleinigen Trägern und Bewegern der Körperlast am Boden, was sich besonders in der festen Verbindung des Beckens mit der Wirbelsäule und in der Rückbildung des Tarsus (Verschmelzung der Tarsalknochen mit der Tibia und dem Metatarsus) ausprägt.

Pneumatisiert sind alle Knochen bis auf die Knochen der Schultergliedmaße distal vom Humerus und die Knochen der Beckengliedmaße distal vom Becken; diese sind mit Mark gefüllt. Durch die Pneumatizität bieten die Knochen bei geringem Gewicht und großer Festigkeit eine verhältnismäßig große Oberfläche dar. Bei ganz jungen Vögeln findet sich an Stelle der Lufträume ein weitmaschiges schwammiges, blutreiches Mark in den Knochen. Die Pneumatizität der Knochen ist am höchsten bei den guten Fliegern ausgebildet, während bei den Laufvögeln die meisten Knochen markhaltig bleiben. Die Luft dringt beim Atmen in die Hohlräume der Kopfknochen von den Nasenhöhlen und den Tubae auditivae, in die übrigen Knochen von den Luftsäcken der Lungen (s. S. 1016) aus ein, die durch Öffnungen in der Knochenrinde in die Hohlräume der Knochen sich fortsetzen. Die pneumatisierten Knochen sind frei von Mark und Fett, heller von Farbe und gewöhnlich transparent.

A. Zu den **Knochen des Rumpfes** muß man außer Wirbelsäule, Rippen und Brustbein auch das Becken rechnen, weil es mit einem Abschnitte der Wirbelsäule verschmolzen ist.

a) Die **Wirbelsäule** zerfällt in einen Hals-, Brust-, Becken- und Schwanzteil.

Beweglich sind nur die Hals-, die Brust- und die Schwanzwirbel untereinander verbunden.

Die verhältnismäßig lange Halswirbelsäule ist S-förmig gekrümmt und besteht bei den Tauben aus 12, den Hühnervögeln aus 13, den Enten aus 14 oder 15, den Gänsen aus 17—18, dem Schwan aus 23—25 *Vertebrae cervicales*.

Die Verlängerung und S-förmige Biegung der Halswirbelsäule bei allen Vögeln ist notwendig, um beim Fußen nach einem Sprunge das Gehirn vor Erschütterung zu schützen. Dabei sind die Weichteile des Halses (Luft- und Speiseröhre) so verkürzt, daß auch eine künstliche Streckung des Halses die Halswirbelsäule nicht zu strecken vermöchte (Böker [98]).

Der 1. Halswirbel (Atlas) (Abb. 1312 13) ist der kleinste. Er stellt einen schmalen, ringförmigen Knochen dar und besitzt eine tiefe Gelenkgrube, die den fast halbkugeligen Condylus des Occipitale (Abb. 1315 1 u. 1318 16) aufnimmt, wodurch ein Kugelgelenk entsteht, das Bewegungen nach allen Seiten gestattet. Diese Gelenkgrube reicht bis zu dem verkümmerten Zahn des 2. Halswirbels, so daß der Condylus des Hinterhauptsbeins mit den beiden ersten Halswirbeln artikuliert.

Die Körper der Halswirbel verbinden sich durch Sat[illegible]relenke (die kraniale Gelenkfläche eines jeden Halswirbels ist von rechts nach links k[illegible]nd in dorsoventraler Richtung konvex, umgekehrt die kaudale Gelenkfläche).

Zwischen je 2 Wirbelkörpern findet sich ein Zwischenk[illegible] einer in der Mitte durchlöcherten Knorpelscheibe. Die Lücken zwischen den Wirbelbö[illegible]urch Bänder geschlossen. Die Halswirbel tragen keine oder nur schwach angedeutete dorsale[illegible]e, dagegen finden sich an den letzten Halswirbeln deutliche ventrale Dornfortsätze. Die Procc.[illegible]s verhalten sich ähnlich wie bei den Säugetieren; mit den kranialen Procc. articulares sind se[illegible]rocc. transversi verbunden, die ringartig das zur Aufnahme der A. und V. vertebralis und des N. sympathicus bestimmte For. transversarium umschließen. An den Querfortsätzen der Halswirbel, namentlich der letzten, finden sich kaudal gerichtete griffelartige Anhänge, die Halsrippen, die in der Jugend durch Bänder mit den Procc. transversi verbunden sind.

Der Brustteil der Wirbelsäule (Abb. 1312 14) ist kurz und besteht bei den Hühnern und Tauben aus 7, bei Enten und Gänsen aus 9 *Vertebrae thoracales*, deren Körper, wenn sie gesondert bleiben, sich ähnlich wie die der Halswirbel verbinden.

Als Brustwirbel werden vielfach nur die bezeichnet, deren Rippen mit dem Brustbein in Verbindung treten. Ihre Zahl würde dann bei Hühnern und Tauben nur 5 betragen, da die beiden ersten Rippen asternal sind (s. Abb. 1312 u. unten) und somit die entsprechenden beiden Wirbel noch dem Halsteil zuzurechnen wären. Verschmolzen sind bei den Hühnern und Tauben der 2. bis 5. Brustwirbel; der 6. ist frei, der 7. wieder mit den Lendenwirbeln verschmolzen (s. unten). Zwischen den Bögen der Brustwirbel bleibt keine Lücke. Die Brustwirbel besitzen dorsale Dornfortsätze, die miteinander verschmelzen und einen fortlaufenden Kamm bilden, und mit Ausnahme der letzten auch ventrale Procc. spinosi. Ebenfalls verschmolzen sind die breiten, flachen, horizontalen Querfortsätze.

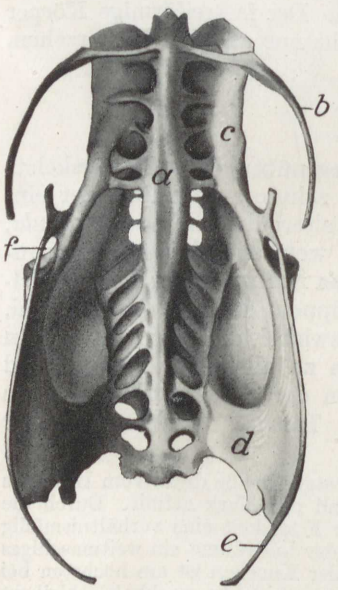

Abb. 1311.

Becken des Huhnes, Ventralansicht.

a, a Os lumbosacrale mit den zwischen den m. o. w. verschmolzenen Querfortsätzen der Lenden- und Kreuzwirbel gelegenen Gruben und Löchern; b letzte Lippe; c Darmbein; d Sitzbein; e Schambein; f For. obturatum.

Der den *Vertebrae lumbales* und *Vertebrae sacrales* entsprechende Beckenteil der Wirbelsäule besteht aus 11—14 Wirbeln, die bald nach der Geburt so vollständig miteinander, mit dem letzten Brustwirbel und den ersten 3—7 Schwanzwirbeln verschmelzen, daß sie einen kaudal sich verschmälernden Knochen, das *Os lumbosacrale* (Baum) (Abb. 1311 a), bilden, an dem die ursprüngliche Trennung der Wirbel nur noch durch die Zwischenwirbellöcher und durch Knochenspangen angedeutet ist, die Querfortsätzen entsprechen und zum Darmbein gehen.

Diese „Querfortsätze" finden sich aber nur am vorderen und hinteren Drittel des Os lumbosacrale, während sie am mittleren Drittel fehlen, so daß hier ein einziges, großes For. intervertebrale vorhanden ist.

Das Os lumbosacrale ist mit den beiden Beckenbeinen vollständig verschmolzen; es besitzt nur in seinem kranialen Abschnitt Andeutungen von Dornfortsätzen.

Als freie *Vertebrae coccygeae* sind bei den Hühnervögeln 5 oder 6, bei den Tauben, Enten und Gänsen 8 vorhanden (Abb. 1312 15), von denen der letzte und größte aus einer Verschmelzung von 4—6 embryonalen Wirbelanlagen hervorgegangen ist und Pygostyl (16) heißt.

Dieser letzte Schwanzwirbel besitzt eine pflugscharähnliche Form und ist um so umfangreicher, eine je größere Ausbildung die Steuerfedern des Schwanzes erlangen.

b) Die **Rippen**, *Costae*, werden geschieden in sternale Rippen, die das Sternum erreichen, und asternale, die es nicht erreichen. Die 1. und 2. Rippe, die in Wirklichkeit Halsrippen sind (s. oben), ferner oft die 3. und meist auch die letzte Rippe sind asternale Rippen. Von ihnen enden die ersten 2—3 frei in der Muskulatur, verbinden sich aber an ihrem dorsalen Ende mit den Querfortsätzen der beiden letzten Hals- und des 1. Brustwirbels. Die letzte Rippe verbindet sich dorsal mit dem Os lumbosacrale und legt sich mit ihrem sternalen Abschnitt an die letzte sternale Rippe an. Die sternalen Rippen bestehen aus je einem vertebralen und einem sternalen knöchernen Abschnitt. Die sternalen Abschnitte entsprechen den Rippenknorpeln der Säugetiere.

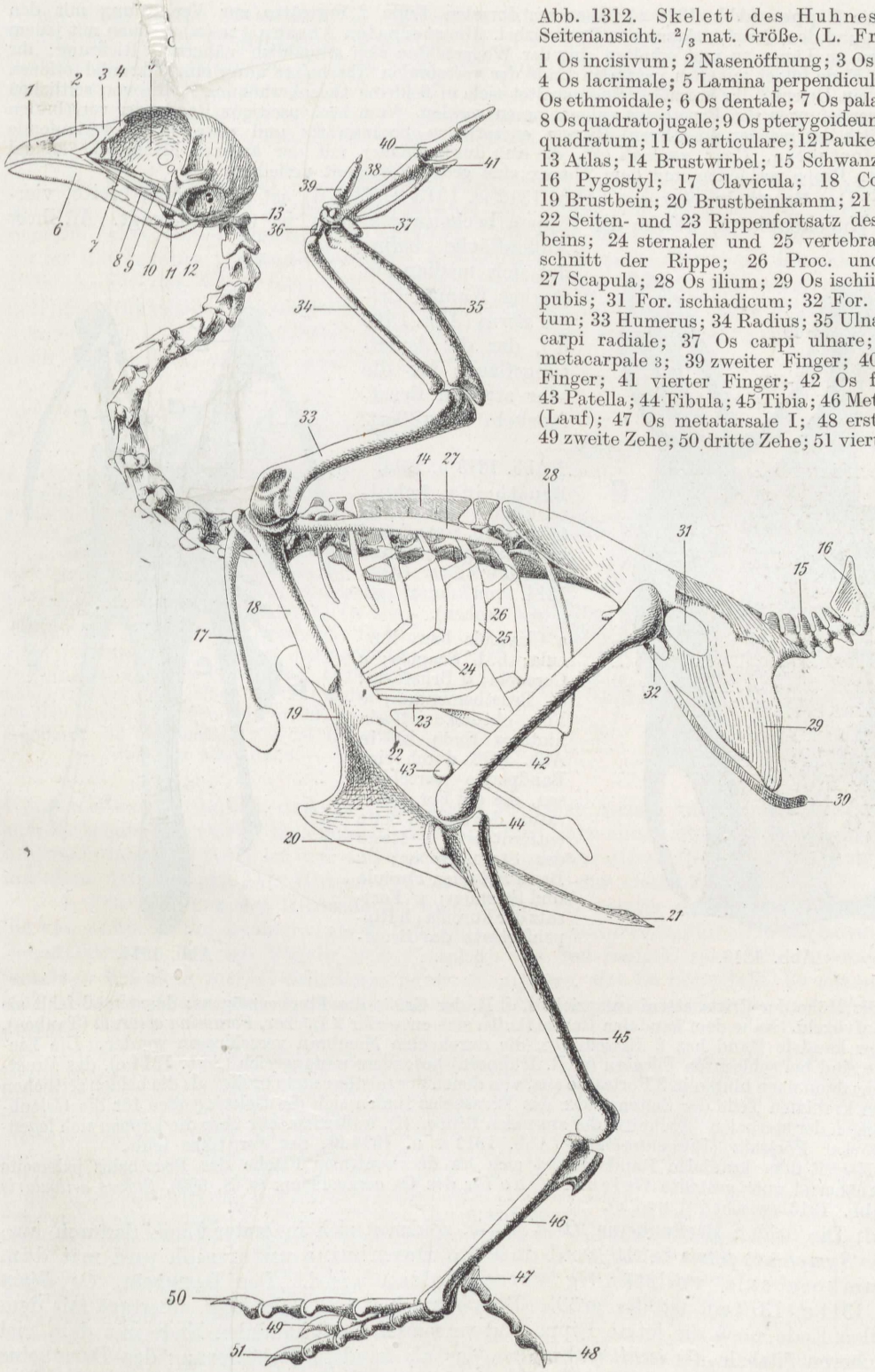

Abb. 1312. Skelett des Huhnes; linke Seitenansicht. $^2/_3$ nat. Größe. (L. Freund.)

1 Os incisivum; 2 Nasenöffnung; 3 Os nasale; 4 Os lacrimale; 5 Lamina perpendicularis des Os ethmoidale; 6 Os dentale; 7 Os palatinum; 8 Os quadratojugale; 9 Os pterygoideum; 10 Os quadratum; 11 Os articulare; 12 Paukenhöhle; 13 Atlas; 14 Brustwirbel; 15 Schwanzwirbel; 16 Pygostyl; 17 Clavicula; 18 Coracoid; 19 Brustbein; 20 Brustbeinkamm; 21 Mittel-, 22 Seiten- und 23 Rippenfortsatz des Brustbeins; 24 sternaler und 25 vertebraler Abschnitt der Rippe; 26 Proc. uncinatus; 27 Scapula; 28 Os ilium; 29 Os ischii; 30 Os pubis; 31 For. ischiadicum; 32 For. obturatum; 33 Humerus; 34 Radius; 35 Ulna; 36 Os carpi radiale; 37 Os carpi ulnare; 38 Os metacarpale 3; 39 zweiter Finger; 40 dritter Finger; 41 vierter Finger; 42 Os femoris; 43 Patella; 44 Fibula; 45 Tibia; 46 Metatarsus (Lauf); 47 Os metatarsale I; 48 erste Zehe; 49 zweite Zehe; 50 dritte Zehe; 51 vierte Zehe.

Abb. 1312.

Die Rippen (Abb. 1312 25) haben am dorsalen Ende 2 Fortsätze zur Verbindung mit den Körpern und den Querfortsätzen der Brustwirbel. Die sternalen Abschnitte (24) nehmen mit jedem folgenden an Länge zu und erhalten eine der Wagerechten sich allmählich nähernde Richtung; ihr dorsales Ende bildet mit dem ventralen Ende der vertebralen Abschnitte unter einem kranial offenen Winkel ein Gelenk; ihr sternales Ende spaltet sich in 2 kleine Gelenkerhöhungen, die von seitlichen Gelenkvertiefungen des Brustbeins aufgenommen werden. Vom beckenseitigen Rande der vertebralen Abschnitte der meisten (mittleren) Rippen entspringen beckenwärts und etwas dorsal verlaufende Hakenfortsätze, *Procc. uncinati* (26), die sich durch Bänder mit der äußeren Fläche der kaudal folgenden Rippe verbinden und dem Thorax eine große Festigkeit verleihen.

c) Das **Brustbein,** *Sternum* (Abb. 1312 19, 1313 u. 1314 d), ist eine große, breite, viereckige Knochenplatte, welche die Rippen beckenwärts m. o. w. weit überragt. An ihrer Außenfläche befindet sich median ein starker Kamm, *Crista sterni* (Abb. 1313 d′), der die Anheftungsfläche für die sehr starken Brustmuskeln vergrößert.

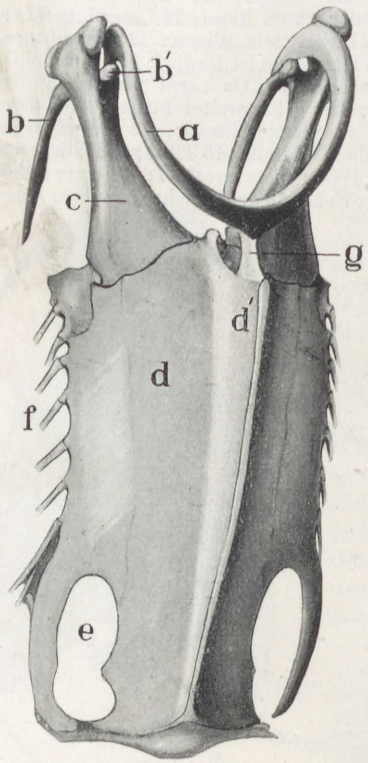

Abb. 1313.

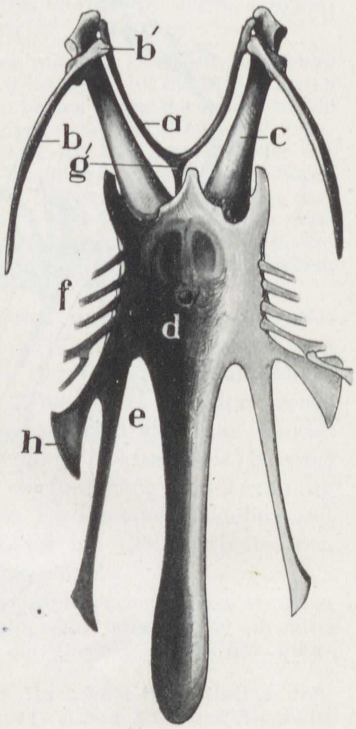

Abb. 1314.

Abb. 1313 u. 1314. Brustbein u. Schultergürtel der Gans (Abb. 1313, von ventral und rechts gesehen) und des Huhnes (Abb. 1314, von dorsal gesehen). a Clavicula bzw. Furcula; b, b′ Scapula; c Coracoid; d Brustbein; d′ Brustbeinkamm; e For. obturatum (sein hinteres Ende ist in Abb. 1313 durch eine Bandplatte verschlossen, die am For. obturatum der andern Seite entfernt ist); f Reste der Sternalrippen; g Band zwischen Furcula und Sternum; g′ Fortsatz der Furcula; h Rippenfortsatz des Brustbeins.

Die Höhe der Crista sterni entspricht i. d. R. der Größe des Flugvermögens; demgemäß fehlt sie den Laufvögeln. Nahe dem kaudalen Rande finden sich entweder 2 Löcher, *Foramina obturata* (Tauben), oder der kaudale Rand hat 2 Einschnitte, die durch eine Membran verschlossen werden. Die Einschnitte sind bei schlechten Fliegern (z. B. Hühnern) besonders umfangreich (Abb. 1314 e), das Brustbein geht dann nach hinten in 3 Fortsätze aus, von denen der mittlere stets breiter als die beiden seitlichen ist. Am kranialen Teile der Seitenränder des Brustbeins finden sich die Gelenkgruben für die Gelenkerhöhungen der sternalen Abschnitte der sternalen Rippen (f), außerdem ein über die Rippen sich legender, starker Fortsatz (Rippenfortsatz) (Abb. 1312 23 u. 1314 h), der der Gans fehlt.

Nächst dem kranialen Rande findet sich an der ventralen Fläche des Brustbeins jederseits eine annähernd quer gestellte Gelenkfläche für das Os coracoideum (s. S. 999), *Sulcus articularis* (vgl. Abb. 1313 zwischen d und c).

d) Die beiden **Beckenbeine,** *Ossa pelvis,* zeichnen sich in erster Linie dadurch aus, daß die *Symphysis pelvis* fehlt, und daß die Darmbeine unter sich und mit dem Os lumbosacrale vollständig verschmolzen sind. Das **Darmbein,** *Os ilium* (Abb. 1311 c, 1312 28), ist der größte Beckenknochen und sehr lang, überragt mit dem kranialen Ende noch die letzte Rippe und verschmilzt am kaudalen Ende mit dem viel schwächeren **Sitzbein,** *Os ischii* (d bzw. 29), das als kaudale Verlängerung des Darmbeins erscheint. Zwischen diesen beiden Knochen findet sich das für den Durchtritt des N. ischiadicus bestimmte große *For. ischiadicum* (Abb. 1312 31). Das **Schambein,** *Os pubis* (Abb. 1311 e), ist eine schmale Knochenspange, die ventral vom Sitzbeine liegt und dieses mit seinem

freien Ende kaudal etwas überragt. Zwischen Sitz- und Schambein bleibt ein schmaler Spalt, der durch Bindegewebe ausgefüllt ist. Das dicht kaudal von der Gelenkpfanne befindliche *For. obturatum* (f) wird vom Sitz- und Schambein begrenzt und ist bei den Gänsen und Enten eine längliche Spalte und bei den Tauben doppelt.

Die **Gelenkpfanne** liegt da, wo die 3 Knochen des Beckens zusammenstoßen; sie ist median offen oder durchlöchert. Darm-, Scham- und Sitzbein besitzen selbständige Verknöcherungspunkte (Lebedinsky [534]).

B. **Kopfskelett.** Der Hirn- und der Gesichtsschädel sind deutlich voneinander geschieden, weil die sehr großen Augenhöhlen nur durch eine senkrechte Knochenplatte, *Septum interorbitale,* voneinander getrennt sind, die häutige Stellen enthalten kann. Es ist die Lamina perpendicularis des Ethmoidale. Eigentümlich sind dem Skelett des Hirnschädels der Vögel ferner die rundlich-kegelförmige Gestalt, die relative Kleinheit und das frühzeitige Verschmelzen aller Schädelknochen. Nur bei dem Foetus und den Jungen kurz nach dem Auskriechen aus dem Ei sind die Nähte zwischen den Kopfknochen noch zu erkennen und die einzelnen Schädelknochen noch feststellbar. Ferner ist dem

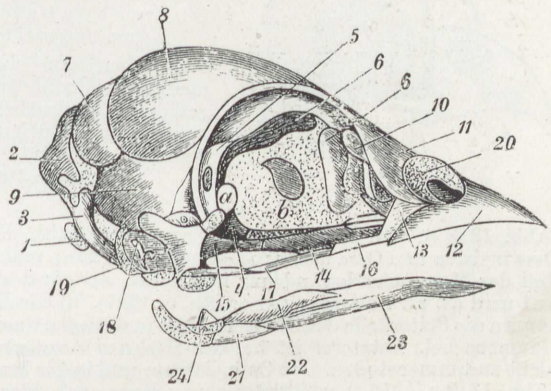

Abb. 1315.

Abb. 1315. Kopfskelett eines 2 Tage alten Hühnchens. Rechte Seitenansicht. (Nach Parker.)

1 einfacher Condylus des Os occipitale; 2 Os occipitale dorsale; 3 Os occipitale laterale; 4 Keilbeinkörper; 5 Temporalflügel des Os sphenoidale; 6, 6 senkrechte Platte des Os ethmoidale, von einem Loche (a) durchbohrt; sie bildet das durch eine Membran (b) vervollständigte Septum interorbitale; 7 Os parietale; 8 Os frontale; 9 Os temporale; 10 Os lacrimale; 11 Os nasale; 12 Os incisivum; 13 Maxilla; 14 Os palatinum; 15 Os pterygoideum; 16 Os jugale; 17 Os quadratojugale; 18 Paukenhöhle mit der Columella; 19 Os quadratum; 20 Nasenloch; 21 Os angulare; 22 Os supraangulare; 23 Os dentale und 24 Os articulare der Mandibula.

Kopfskelett eigentümlich, daß der Unterkiefer aus einer Anzahl von Stücken besteht, daß sich zwischen Unterkiefer und Schädel das Quadratbein einschiebt, daß das Os incisivum ungemein lang und stark ist und daß das Os occipitale nur einen Condylus zur Verbindung mit dem Atlas trägt. Der Hirnschädel ist größer als der Gesichtsschädel.

1. Die **Knochen des Hirnschädels** umschließen die relativ sehr kleine Schädelhöhle, die von außen größer erscheint, als sie tatsächlich ist, weil die Lufträume *(Sinus ossium)* der Schädelknochen bei den Vögeln größer sind als bei den Säugetieren. Wir unterscheiden dieselben Knochen wie bei den Säugetieren: 3 unpaare, das Os occipitale, Os sphenoidale und Os ethmoidale, und 3 paarige, die Ossa frontalia, Ossa parietalia und Ossa temporalia.

a) Das *Os occipitale* besteht ursprünglich aus einem Occipitale basilare (Abb. 1318 13), 2 Occipitalia lateralia (Abb. 1315 3 u. 1318 14) und einem Occipitale dorsale (Abb. 1315 2 und 1318 15), die das For. occipitale magnum (Abb. 1318 17) umschließen. Das Occipitale basale trägt einen halbkugeligen Condylus (Abb. 1315 1 u. 1318 16) zur Artikulation mit Atlas und Epistropheus (S. 993). Jedes Occipitale laterale wird medial vom N. hypoglossus (Abb. 1318 18), etwas lateral davon vom N. vagus (19) und ganz lateral von Gefäßen (Canalis caroticus und For. jugulare [20]) durchbohrt. Bei der Gans und der Ente finden sich zwischen Occipitale dorsale und den Ossa parietalia 2 am nicht mazerierten Kopfe durch eine Membran geschlossene kleine Löcher (Fontanellen). b) Das *Os sphenoidale* geht aus der Verschmelzung eines Os sphenoidale orale und aborale hervor, bildet den größeren Teil der Schädelbasis und stellt einen dreieckigen Knochen dar. Das Os sphenoidale orale, *Praesphenoid,* besteht nur aus dem Körper (Abb. 1315 4 u. 1318 24) (die Orbitalflügel sind verkümmert oder fehlen), das Os sphenoidale aborale, *Basisphenoid* (Abb. 1318 12), aus dem Körper und den Temporalflügeln (Abb. 1315 5). Die Außenfläche des Körpers verbindet sich bei den Hühnern, Tauben und Enten gelenkig mit den Ossa pterygoidea (Abb. 1315 15 u. 1318 9). c) Das *Os ethmoidale* besteht nur aus einer Lamina cribrosa und einer Lamina perpendicularis; die Seitenteile fehlen oder sind stark verkümmert. Die Lamina cribrosa ist nur angedeutet; sie besitzt nur je eine Öffnung zum Durchtritt des Riechnerven. Die Lamina perpendicularis (Abb. 1312 5 u. 1315 6, 6) stellt die die beiden Augenhöhlen trennende Scheidewand dar (s. oben), die meist eine durch eine Membran geschlossene Öffnung besitzt (Abb. 1315 b). *d) Die *Ossa parietalia* (7) sind kurz und breit und füllen den Raum zwischen dem Occipitale dorsale und den Ossa frontalia aus. Ein *Os interparietale* fehlt. e) Die verhältnismäßig großen *Ossa frontalia* (8) bestehen aus

einer Pars nasalis, Pars frontalis und Pars orbitalis und besitzen bei den Hühnern einen starken Proc. zygomaticus. f) Die *Ossa temporalia* (9) bestehen aus dem verschmolzenen Os petrosum und der Squama, es fehlt eine Pars tympanica; sie erstrecken sich bis auf die Schädelbasis, wo sie sich mit dem Keilbeinkörper und mit dem Occipitale basilare verbinden. Die Squama temporalis hat eine Gelenkgrube für das Quadratbein und einen bei den Gänsen starken, bei den Enten langen, bei den Hühnern kurzen und dünnen Proc. zygomaticus.

2. Der **Gesichtsschädel**[1]) zeichnet sich besonders dadurch aus, daß die Mandibula und die Ossa incisiva ungemein lang und auf Kosten der übrigen Angesichtsknochen sehr mächtig ausgebildet sind und so die Grundlage des Unter- und Oberschnabels bilden, und daß sie keine Zähne tragen; letztere werden durch Hornscheiden ersetzt (s. S. 1003).

a) Das *Os incisivum* (Abb. 1312 1, 1315 12 u. 1318 1) besteht nur beim Foetus aus 2 seitlichen Hälften, die schon vor dem Ausschlüpfen des Vogels aus dem Ei zu einem unpaaren Knochen verschmelzen. Dieser bildet die Hauptgrundlage des Oberschnabels, bestimmt dessen Gestalt und begrenzt mit 2 langen aboralen Ästen, die sich zwischen die Nasenbeine einschieben und sich bis zum Stirnbein erstrecken

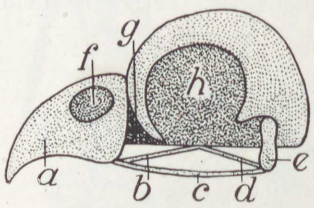

Abb. 1316.

Abb. 1316 u. 1317. Schematische Darstellung der Bewegung des Oberschnabels (nach Boas umgezeichnet).

a Zwischenkieferbein; b Gaumenbein; c Jochbogen; d Flügelbein; e Quadratbein; f knorpeliger und g häutiger Teil der Nasenscheidewand; h Interorbitalplatte.

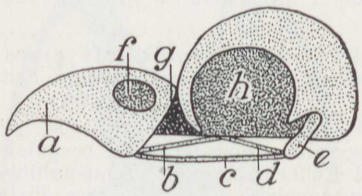

Abb. 1317.

(Abb. 1318 4), den oralen Teil der Nasenlöcher (Abb. 1312 2, 1315 20 u. 1318 3). Der halsseitige Teil der Ossa incisiva und Ossa nasalia ist abgeplattet, dünn und elastisch, und da auch der ventral davon liegende Teil der Nasenscheidewand nur häutig ist, so sind die Vögel imstande, ihren Oberschnabel auf und ab zu bewegen (Abb. 1316 u. 1317). b) Die *Maxillae* (Abb. 1315 13 u. 1318 2) sind klein; sie ergänzen die Seitenteile des Oberschnabels und tragen durch ihre Procc. palatini zur Bildung des knöchernen Gaumens bei. Letzterer ist bei den Hühnern unterbrochen, weil die beiden Gaumenfortsätze median nicht zusammenstoßen. Im Os incisivum und in der Maxilla fehlen die Zahnalveolen. c) Die *Ossa nasalia* (Abb. 1312 3, 1315 11 u. 1318 5) sind ebenso groß oder größer als die Oberkieferbeine, begrenzen aboral und medial die Nasenlöcher und schließen die vom Zwischenkieferbein ausgehenden Fortsätze ein. d) Die *Ossa zygomatica* (Abb. 1318 8) bestehen aus 2 sehr dünnen, stäbchenförmigen Knochen, dem Os jugale (Abb. 1315 16) und dem Os quadratojugale (Abb. 1312 8 u. 1315 17). Letzteres verbindet sich aboral gelenkig mit dem Quadratbein, ersteres geht nasal in das Oberkieferbein über. e) Die *Ossa lacrimalia* (Abb. 1312 4, 1315 10 und 1318 6) sind je nach der Vogelart sehr verschieden, verbinden sich stets mit den Stirn- und Nasenbeinen und helfen einen Teil des nasalen Randes der Augenhöhlen bilden. Sie haben bei den Enten einen halsseitig gerichteten starken Fortsatz, der die Augenhöhle ventral begrenzen hilft. f) Die *Ossa palatina* (Abb. 1312 7, 1315 14 u. 1318 7) verbinden die Oberkiefer- und Flügelbeine, begrenzen die Choanen und tragen zur Bildung des knöchernen Gaumens bei (Abb. 1318). g) Die *Ossa*

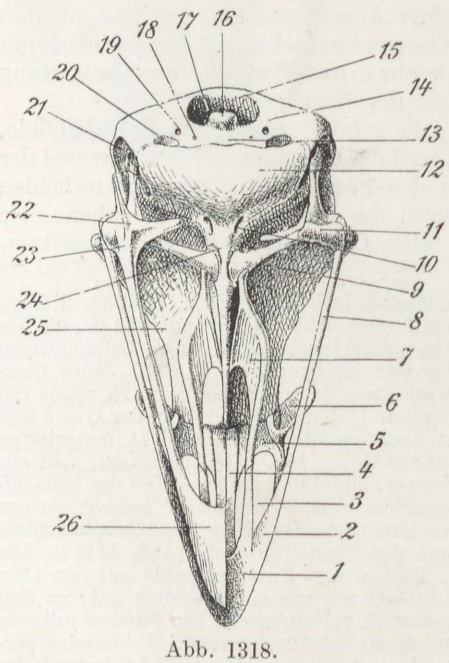

Abb. 1318.

Abb. 1318. Schädel eines Huhnes, Basalansicht, nach Entfernung der rechten Unterkieferhälfte; nat. Größe (L. Freund).

1 Os incisivum; 2 Maxilla; 3 Nasenöffnung; 4 Proc. palatinus des Os incisivum; 5 Os nasale; 6 Os lacrimale; 7 Os palatinum; 8 Os zygomaticum; 9 Os pterygoideum; 10 Tuba auditiva; 11 Os quadratum; 12 Os basisphenoidale; 13 Os occipitale basilare; 14 Os occipitale laterale; 15 Os occipitale dorsale; 16 Condylus occipitalis; 17 For. occipitale magnum; 18 For. hypoglossi; 19 Vagusaustritt; 20 Canalis caroticus und For. jugulare; 21 Cavum tympani; 22 Os articulare; 23 Os angulare; 24 Os praesphenoidale; 25 Orbita; 26 Os dentale.

[1]) Die knorpelige Verbindung zwischen Hirn- und Gesichtsschädel bleibt bei einigen Arten — z. B. bei Papageien — bis in das spätere Lebensalter erhalten und stellt eine Art Fuge dar, die der genannten Verbindung eine gewisse Beweglichkeit oder Biegsamkeit verleiht (s. S. 999 u. Abb. 1316 u. 1317).

pterygoidea (Abb. 1312 9, 1315 15 u. 1318 9) sind relativ starke Knochenstäbchen, die sich gelenkig mit dem Keil- und Quadratbein verbinden. h) Der *Vomer* ist eine teils knöcherne, teils knorpelige senkrechte Platte, welche die Nasenscheidewand vervollständigt. Er ist bei den Hühnern sehr klein. i) Die *Mandibula,* die Grundlage des Unterschnabels, ist je nach der Vogelart sehr verschieden. Sie besteht aus 11 Stücken, die jedoch sehr frühzeitig miteinander verschmelzen. Das unpaare vordere Stück, das *Os dentale* (Abb. 1312 6, 1315 23 u. 1318 26) entspricht den verschmolzenen Partes incisivae des Unterkiefers der Säugetiere; jeder Mandibulaast besteht aus 5 Stücken, von denen das halsseitige *Os articulare* zur Bildung des Kiefergelenkes beiträgt (Abb. 1312 11, 1315 24 u. 1318 22). Die übrigen 4 Teile, *Os angulare* (Abb. 1315 21 u. 1318 23), *Os supraangulare* (Abb. 1315 22), *Os operculare* und *Os complementare,* sind Ergänzungs- und Ausfüllungsstücke. Der Proc. coronoideus ist nur sehr klein. Halsseitig vom Os articulare findet sich in der Verlängerung des ventralen Randes der Unterkieferäste ein stark vorspringender und etwas dorsal gekrümmter Fortsatz, der bei den Enten und Gänsen die bedeutendste Stärke erreicht. Nahe dem Os articulare trägt die Mandibula an der Außen- und Innenfläche je einen Fortsatz, *Proc. mandibularis externus* und *internus.* Die Mandibula enthält keine Zahnalveolen. k) Die Nasenmuscheln s. Nasenhöhle, S. 1012. l) Das *Os quadratum* (Abb. 1312 10, 1315 19 u. 1318 11) vermittelt als Kieferstiel die Verbindung des Unterkiefers mit dem Schläfenbein; entwicklungsgeschichtlich dürfte es dem Amboß der Säugetiere entsprechen, während deren Hammer dem Gelenkteile des Unterkiefers (Articulare) und deren Steigbügel dem Hyomandibulare der Vögel homolog sein dürfte. Das unregelmäßig-vierkantige Quadratbein verbindet sich gelenkig mit dem Schläfenbeine, dem Unterschnabel, dem Quadratjochbein und dem Flügelbein; es gestattet so umfangreiche Verschiebungen, daß sich beim Öffnen des Schnabels nicht nur der Unterschnabel senkt, sondern gleichzeitig auch der Oberschnabel hebt und der Schnabel sehr weit geöffnet werden kann. m) Das *Os hyoideum* (Abb. 1319) besteht aus dem Körper und den beiden Ästen. Der Körper setzt sich aus 3 Stücken zusammen, von denen das mittlere (b) eine seitlich mit den beiden Ästen verbundene Platte *(Os basihyale)* darstellt. An diese schließt sich vorn ein teils knöchernes (a), teils knorpeliges Gebilde (a′) an, das als *Os entoglossum* das Innenskelett der Zunge bildet. Das gewöhnlich aus 2 Gliedern bestehende kehlseitige Stück (der Stiel, Kiel, *Carina*) (c) des Zungenbeins reicht mit seinem spitzen Ende bis zu den ersten Ringen der Luftröhre. Die langen, zwei- oder dreigliedrigen Zungenbeinäste (d) umfassen in einem stark gekrümmten Bogen einen Teil des Schädels, stehen mit ihm jedoch nicht in direktem Zusammenhang.

Von konstant vorkommenden Bändern des Kiefergelenkes beschreibt Lebedinsky [535]: 1. das hintere Unterkieferband zwischen dem Os occipitale laterale und dem Proc. mandibularis internus, 2. das Jochbein-Unterkieferband *(Lig. jugulomandibulare),* das sich zwischen dem Os quadratojugale und dem Proc. mandibularis internus ausspannt, und 3. das lange Band des Unterkiefers, das sich am Os lacrimale und Proc. zygomaticus des Os temporale einerseits und am Proc. mandibularis externus anderseits befestigt.

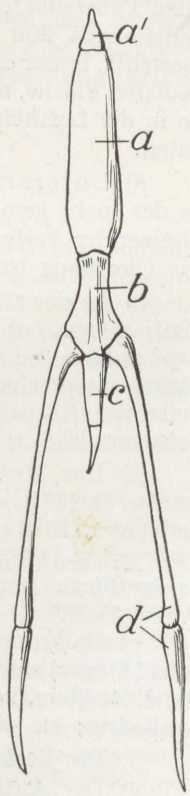

Abb. 1319. Zungenbein der Ente. a knöcherner und a′ knorpeliger Teil des Os entoglossum; b Os basihyale; c Carina; d Zungenbeinast.

C. **Skelett der Gliedmaßen.** 1. Die **Schultergliedmaßen** sind in Flügel umgewandelt.

a) Der **Aufhängegürtel** wird von 3 paarigen Knochen, dem Schulterblatt (Scapula), Schlüsselbein (Clavicula) und Rabenbein (Os coracoideum), gebildet.

Die schmale, dünne, säbelförmig gekrümmte *Scapula* (Abb. 1312 27, 1313 u. 1314 b, b′) liegt parallel zur Wirbelsäule und meist ihr ganz nahe auf den Rippen. Das dünnere kaudale Ende (Basis scapulae der Säuger) reicht fast oder ganz bis zum Becken, das kraniale *(Angulus glenoidalis* [b′]*)* verbindet sich mit den beiden anderen Knochen zum Aufhängegürtel und bildet mit dem Coracoid die Gelenkgrube für das Caput humeri (s. S. 1000).

Die stabförmige, kraniolateral konvexe *Clavicula* (Abb. 1312 17, 1313 u. 1314 a) verbindet sich am proximalen Ende mit der Scapula und dem Coracoid durch ein kräftiges Band, während das distale Ende median vor dem Sternum mit dem der anderen Seite verschmilzt. So entsteht ein V-förmiger Knochen, der Gabelknochen, *Furcula,* dessen Spitze häufig in einen Fortsatz übergeht (Abb. 1314 g′) und sich mit dem kranialen Ende des Brustbeinkammes durch ein Band verbindet (Abb. 1313 g) oder mit ihm verschmilzt.

Die Schlüsselbeine sind mächtige Strebepfeiler, die verhüten, daß die Flügel beim Herabdrücken sich zu sehr dem Rumpf oder einander nähern. Die Stärke der Schlüsselbeine steht deshalb zum Flugvermögen in geradem Verhältnis; bei den Laufvögeln fehlen sie oder werden nur durch einen Fortsatz des Rabenbeins angedeutet.

Das *Os coracoideum* (Abb. 1312 18, 1313 u. 1314 c) ist der stärkste Knochen des Schultergürtels und steigt vom kranialen Ende des Sternum kraniodorsal und lateral an.

Sein sternales Ende trägt eine annähernd quer gestellte und in der Sagittalebene gewölbte Crista (Trochlea) articularis zur gelenkigen Verbindung mit dem Sulcus articularis des Sternum (s. S. 996); da die Crista articularis meist in transversaler Richtung etwas konkav und der Sulcus articularis des Sternum entsprechend konvex ist, so bildet diese Art. sternocoracoidea ein Sattelgelenk, das mäßige Dorsal- und Ventralneigung und ziemlich beschränkte seitliche Verschiebung gestattet. Das dorsale Ende des Os coracoideum ist mit der Scapula durch Faserknorpel verbunden, der sowohl eine genügend feste Verbindung der beiden Knochen als auch bei den Flugbewegungen eine hinreichend nachgiebige Befestigung ermöglicht, und bildet mit ihr die Gelenkgrube für den Kopf des Oberarmbeins. Die Gelenkkapsel des Schultergelenkes zeigt verstärkte Faserzüge, deren bedeutendster an der ventralen Seite des Gelenkes vom Os coracoideum zum Humerus zieht und dem M. coracobrachialis zum Ansatze dient.

b) Die **Gliedmaßensäule** besteht aus dem Oberarmbeine, *Humerus,* und dem Unterarmskelett, *Ossa antibrachii,* das in *Radius* und *Ulna* zerfällt.

Ober- und Unterarm liegen in der Ruhestellung des Flügels fast parallel nebeneinander am Brustkorbe, so daß das proximale Ende des Oberarmbeins kranial, das distale kaudal gerichtet ist, während vom Unterarmskelett das proximale Ende hinten und das distale vorn sich befindet.

α) Oberarm. Das bei den Tauben kurze Oberarmbein (Abb. 1312 33) besitzt 2 den Tubercula humeri der Säugetiere entsprechende Fortsätze, von denen das Tuberculum mediale das ihm lateral gegenüberliegende Tuberculum laterale beträchtlich an Größe übertrifft, ferner ein flaches, ovales Caput und unter dem Tuberculum mediale an der dorsomedialen Fläche, meist in einer m. o. w. tiefen Grube eine große Öffnung, *For. pneumaticum,* die in die Lufthöhle des Knochens führt; am distalen Ende finden sich 2 Gelenkerhabenheiten.

β) Unterarm. Die lateral gelegene, häufig etwas gekrümmte *Ulna* (35) ist stärker als der mehr gerade *Radius* (34). Beide Knochen sind fast unbeweglich an ihren Enden miteinander verbunden und werden durch die ziemlich große Unterarmspalte getrennt. Das Olecranon ist nur angedeutet.

c) An der **Gliedmaßenspitze** unterscheidet man den Carpus, den Metacarpus und die Digiti manus. *α*) Das Karpalskelett besteht nur aus 2 deutlichen Knochen, dem *Os carpi radiale* und *ulnare* (36, 37), die den gleichen Knochen der proximalen Karpalreihe der Säuger entsprechen, während das *Os carpi intermedium* und *accessorium* fehlen. Die distale Reihe der Karpalknochen wird beim Foetus zwar angelegt, verschmilzt jedoch mit dem Metakarpalskelett.

β) Das Metakarpalskelett besteht aus 3 Metakarpalknochen (Mc 2, 3 u. 4 nach Barfurth [37]), die jedoch beim ausgebildeten Vogel m. o. w. miteinander verschmolzen sind (Abb. 1312 38).

Mc 3 und 4 sind an den beiden Enden verwachsen und nur in der Mitte durch eine große, schlitzförmige Öffnung getrennt. Das Mc 2 verschmilzt m. o. w. ganz mit dem proximalen Ende des Mc 3 und 4, so daß es nur als kurzer Fortsatz erscheint.

γ) Als Vorderzehenskelett treten die Rudimente der Knochen der 2., 3. und 4. Vorderzehe (Finger) auf, von denen die 3. am vollkommensten ist und aus zwei Phalangen besteht (40). Die 4. ist klein, kegelförmig und eingliedrig (41); die 2. ist verkümmert oder ganz klein und eingliedrig; sie sitzt dem Rudiment von Mc 2 auf (39).

2. Die **Beckengliedmaßen** dienen dem Körper als Stütz- und Gehwerkzeuge.

a) Der **Aufhängegürtel** wird durch das Becken (s. S. 996) hergestellt.

b) Die **Gliedmaßensäule** besteht aus dem *Os femoris* mit der *Patella* und dem aus *Tibia* und *Fibula* zusammengesetzten Unterschenkelskelett.

α) Das *Os femoris* (Abb. 1312 42) ist ein fast zylindrischer, kräftiger Knochen von verschiedener Länge, jedoch fast stets wesentlich kürzer als das Unterschenkelskelett.

Das halbkugelige Caput femoris springt stark medial vor; lateral ist ein einfacher Trochanter vorhanden. Das Mittelstück ist bei vielen Vögeln etwas gekrümmt, so daß die vordere Fläche schwach konvex erscheint. Das distale Ende trägt 2 Knopffortsätze, von denen sich der mediale mit dem Schienbeine, der laterale mit dem Wadenbeine verbindet, und vorn die Gelenkrolle, auf der die verhältnismäßig breite *Patella* gleitet (43).

β) Von den beiden unbeweglich miteinander verbundenen *Ossa cruris* ist die *Fibula* rudimentär. Die verhältnismäßig lange *Tibia* (45) ist am proximalen Ende, das den medialen Condylus des Os femoris aufnimmt, am breitesten. Das distale Ende besitzt vorn zwei durch eine Vertiefung getrennte Gelenkfortsätze. Die griffelförmige *Fibula* (44) reicht nicht bis zum distalen Ende der Tibia und legt sich deren lateralem Rand an; ihr sehr viel breiteres proximales Ende artikuliert mit dem Condylus lateralis des Os femoris.

c) Die **Gliedmaßenspitze** besteht nur aus dem Metatarsus und den Phalangen; der *Tarsus* fehlt; während der fötalen Entwicklung bilden sich jedoch kleine Tarsalknochen, von denen die der proximalen Reihe aber mit der Tibia und die der distalen mit dem Metatarsus verschmelzen, so daß beim erwachsenen Vogel nur noch eine Tarsalgelenkspalte übrigbleibt.

Das Skelett des Metatarsus (Abb. 1312 46) wird im wesentlichen durch einen als Lauf bezeichneten Hauptknochen repräsentiert, dessen Länge maßgebend für die Länge der Beine ist, und der häufig noch durch einen kleinen Nebenknochen vervollständigt wird, der sich distal von der Mitte mit dem medialen Rande des Hauptknochens verbindet und das Mt 1 (47) darstellt; sind nur 3 Zehen vorhanden, so fehlt auch dieser Nebenknochen.

Der Hauptknochen ist aus der Verschmelzung von Mt 2, 3 u. 4 hervorgegangen; er artikuliert proximal mit der Tibia und teilt sich distal in 3 Fortsätze, von denen jeder eine Gelenkrolle zur Verbindung mit der Phalanx prima der 2., 3. und 4. Zehe trägt. Beim Hahn besitzt der Lauf noch einen starken Fortsatz, dem der Sporn aufsitzt.

Die Vögel haben i. d. R. 4, selten 3 **Zehen.** Nur der afrikanische Strauß hat 2 Zehen. Bei den vierzehigen Vögeln stehen meist 3 Zehen nach vorn und 1 Zehe nach hinten (Abb. 1312). Die Zahl der Zehenglieder beträgt bei der ersten (inneren) Zehe 2 (48), bei der zweiten 3 (49), bei der dritten 4 (50) und bei der vierten 5 (51). Das letzte Zehenglied besitzt eine krallenartige Hornscheide.

II. Muskeln der Vögel.

Die Muskeln der Vögel, die nur durch spärliches Bindegewebe getrennt werden, zeichnen sich vor denen der Säugetiere zum Teil durch die Farbe, die an den Brustmuskeln heller, an den Gliedmaßenmuskeln dunkler als die der Säugetiermuskeln ist, ferner durch schärfere Sonderung der Faserbündel, hauptsächlich jedoch dadurch aus, daß die längeren Sehnen der Gliedmaßenmuskeln regelmäßig, die Sehnen der anderen Muskeln bisweilen auf weite Strecken schon im jüngeren Lebensalter verknöchern. Bei den schwerfällig oder gar nicht fliegenden Vögeln ist auch die Muskulatur der Gliedmaßen m. o. w. blaß.

Die verknöcherten Sehnen des Vogels entsprechen dem Bau nach durchaus Skelettknochen (Weidenreich [1007 a]).

a) Die **Hautmuskeln** sind bei den Vögeln in größerer Zahl als bei den Säugetieren vorhanden. Sie finden sich sowohl am Rumpf als auch am Kopf und Hals und in der Nackengegend. Sie dienen zur Bewegung und zum Spannen der Flughäute sowie zur Bewegung (Aufrichten, Sträuben und Drehen) der Federn.

b) Von den **Muskeln des Rumpfes** sind die zur Bewegung des Halses und Schwanzes bestimmten Muskeln relativ kräftiger und stärker als bei den Säugetieren, während die Muskeln des Brust- und Beckenteils der Wirbelsäule entsprechend der geringen oder fehlenden Beweglichkeit dieser Körperabschnitte m. o. w. verkümmert sind. Auch die Bauchmuskeln sind dünn und schwach.

Die in größerer Zahl vorhandenen Schwanzmuskeln dienen außer zum Heben, Senken und Seitwärtsbewegen des Schwanzes auch zum Ausbreiten der Steuerfedern des Schwanzes und zum Aufrichten der am Schwanz einiger Vögel (z. B. beim Pfau) vorkommenden langen Schmuckfedern; die ersteren Muskeln entspringen nicht nur am Becken, sondern auch am Oberschenkelbeine (s. S. 1002). Die Thoraxmuskeln verhalten sich ähnlich wie die entsprechenden Muskeln der Säugetiere; der *M. latissimus dorsi* ist gut entwickelt. Das **Zwerchfell** ist stets rudimentär und bildet keine Scheidewand zwischen Brust- und Bauchhöhle, so daß diese also zusammenfließen. Als Zwerchfellsrudiment ist eine sehnige Membran aufzufassen, die der ventralen Fläche der Lungen anliegt; sie entspringt an der Wirbelsäule, inseriert sich an den Rippen und wird durch spärliche Muskelzüge, Perraultsche Muskeln, verstärkt, durch deren Kontraktion das Zwerchfellsrudiment etwas angespannt werden kann und das Ostium caudale und das Ostium intermedium caudale der Lungen geöffnet werden (s. S. 1015).

c) Von den **Kopfmuskeln** fehlen Lippen-, Backen- und Nasenmuskeln und die Muskeln des äußeren Ohres. Dagegen sind die zur Bewegung der Kiefer (des Ober- und Unterschnabels) (s. S. 998 u. 999) bestimmten Muskeln stark und wegen der Verschiebbarkeit des das Kiefergelenk vervollständigenden Os quadratum komplizierter als bei den Säugetieren; es sind besondere Heber und Zurückzieher des Os quadratum und ferner zahlreiche Muskeln für die Bewegungen des Zungenbeins vorhanden, während die Muskeln der Zunge selbst ganz rudimentär sind.

Die Muskulatur des Kehlkopfes beschränkt sich auf die *Mm. cricoarytaenoidei mediales* und *laterales*, welche die Kehlkopfsspalte erweitern und verengern. Muskeln am Stimmkopfe (Syrinx) besitzen nur die Singvögel; sie fehlen allen Hausvögeln. Die Muskeln des Auges gleichen denen der Säugetiere; für den Augapfel sind 4 gerade und 2 schiefe Muskeln vorhanden, die jedoch kurz sind; der *M. retractor bulbi* fehlt, der *M. obliquus bulbi dorsalis* läuft nicht über eine Rolle. Die Bewegungen des Augapfels sind weder so umfangreich, noch so mannigfach wie bei den Säugetieren; dieser Mangel wird jedoch durch die große Beweglichkeit des Kopfes und Halses ausgeglichen. Die Lidmuskeln werden vermehrt durch 2 den Säugetieren fehlende, für die Bewegungen des 3. Augenlides bestimmte Muskeln, den viereckigen und den pyramidenförmigen Muskel der Nickhaut (d. h. des 3. Augenlides), *M. quadratus* und *M. pyramidalis palpebrae tertiae*; sie liegen auf der Sclera; der pyramidenförmige Muskel geht in eine Sehne über, die sich am ventralen Rande der Nickhaut anheftet, nachdem sie durch eine vom viereckigen Muskel gebildete Scheide durchgegangen ist. Die Nickhaut kann durch diese beiden Muskeln über die ganze Cornea hinweggezogen werden und tritt bei Erschlaffung der Muskeln wieder in den nasalen Augenwinkel zurück.

d) Von den **Muskeln der Schultergliedmaße** (Flügel) sind die Brustmuskeln, welche die Hauptbewegungen der Flügel vermitteln, sehr kräftig, so daß sie häufig ebensoviel oder mehr wiegen als alle übrigen Muskeln des Körpers zusammen. Sie sind jedoch schwach bei Laufvögeln und schlechten Fliegern.

Die Brustmuskeln bestehen aus 3 Portionen, die am Brustbein einschließlich Brustbeinkamm und an dem Raben- und Schlüsselbein entspringen; ihre Sehnen enden am Humerus.

Die übrigen Muskeln der Schultergliedmaße sind kurz und dick und zum Teil schwer mit den Säugetiermuskeln zu homologisieren; sie verbinden sich meist durch lange Sehnen mit den Knochen, auf die sie wirken. Die Vögel besitzen auch noch besondere, den Säugern fehlende Muskeln zum Spannen der Flughaut und zur Ausbreitung der Schwungfedern (s. S. 1001).

Die **Flughaut**, *Patagium*, ist eine Hautfalte, die vom Oberarm teils zum Rumpf und teils zum Unterarme geht. Zwischen ihren beiden Blättern liegt eine sehr elastische Haut, die den Unterarm an den Oberarm und diesen an den Brustkorb zieht. Dieser elastische Zug wird durch Muskeln verstärkt, die in der Mitte des Thorax von den Rippen bzw. in der Schultergegend entspringen und in der Flughaut enden.

e) Die **Muskeln der Beckengliedmaße** gruppieren sich um das Becken und das Ober- und Unterschenkelskelett; am Mittelfuße (dem Lauf) finden sich nur noch wenige kleine Muskeln; hier liegen fast nur die sehr frühzeitig verknöchernden Sehnen der die Zehen bewegenden Muskeln.

Der *M. glutaeus superficialis*, *M. tensor fasciae latae* und die kraniale Portion des *M. biceps femoris* verschmelzen miteinander. Der *M. iliacus*, die Lendenmuskeln (*M. psoas major* und *minor* und *M. quadratus lumborum*) und der *M. obturator ext.* fehlen. Alle anderen Ober- und Unterschenkelmuskeln der Säugetiere sind vorhanden; der *M. popliteus* entspringt jedoch nicht am Oberschenkelbeine, sondern läuft an der hinteren Fläche der Tibia quer zur Fibula. Die Schambeine werden durch den ihren ventralen Rand überspannenden Quermuskel der Schambeine verbunden. Von Schambein, Sitzbein und Oberschenkelbein gehen jederseits 3 Muskeln an den Schwanz, die als Heber, Beuger (Niederzieher) und Seitwärtszieher des Schwanzes bezeichnet werden. Sie ziehen den Schwanz nach oben, nach unten und nach der Seite. Das Fußgelenk wird durch die *Mm. gastrocnemii* gestreckt und durch den *M. tibialis anterior* gebeugt. Die Wadenmuskeln und die Strecker bzw. Beuger der Zehen weichen nicht wesentlich von den entsprechenden Muskelgruppen der Säugetiere ab, jedoch setzen sich der *M. flexor digitalis sublimis* und *profundus* aus einer großen Zahl von Muskelbäuchen zusammen. An der plantaren Fläche des Laufes entspringen noch ein großer Beuger der hinteren, ein Abzieher der 4. und ein Anzieher der 2. Zehe.

Besondere Erwähnung verdient eine Einrichtung, durch welche die Vögel ohne Muskeltätigkeit die Zehen zu beugen vermögen, so daß sie einen Baumzweig oder dergleichen umklammern und (auch während des Schlafes) sich festhalten können.

Werden das Knie- und das Fußgelenk durch das Gewicht des Körpers beim Sitzen der Vögel auf einem Baumzweige gebeugt, so werden die Zehenbeuger gespannt; es kommt dadurch eine Beugung der Zehen zustande, die es dem Vogel ermöglicht, den Baumzweig ohne Kraftaufwand zu umklammern. Diese Anspannung der Zehenbeuger wird noch durch eine Sehne wesentlich verstärkt, die von dem distalen Ende des M. gracilis abgeht und dann sofort in eine tiefe Rinne der vorderen Fläche der Kniescheibe tritt. Sie läuft in dieser Rinne bis an die laterale Fläche des Kniegelenkes, heftet sich mit einem Strang an das proximale Ende der Fibula an, geht aber zum größten Teil in den oberflächlichen Zehenbeuger über. Wird durch das Gewicht des Körpers das Kniegelenk gebeugt und hierdurch die Kniescheibe weiter nach vorn geschoben, so muß die in der Rinne an der vorderen Fläche der Kniescheibe eingebettete Sehne einen solchen Zug auf den oberflächlichen Zehenbeuger ausüben, daß die Zehen ohne Aufwand von Muskeltätigkeit stark gebeugt werden.

III. Eingeweide der Vögel.

A. Verdauungsorgane.

Die **Mundhöhle** ist charakterisiert durch die Umwandlung der Kiefer in die Grundlage des Schnabels und durch das Fehlen der Zähne, Lippen, Backen; ein freies Gaumensegel und ein Nasenrachen fehlen. Die Nasenhöhle mündet vermittels der am Mundhöhlendache gelegenen Choanenspalte (s. S. 1004) direkt in die Mundhöhle; die Grenze zwischen Mundhöhle und Schlundkopfhöhle wird nur durch die Gaumen- und Zungenpapillenreihe (s. S. 1004) angedeutet; die Schlundkopfhöhle entspricht nur dem Schlingrachen des Cavum pharyngis der Säuger (s. S. 365) und ist deshalb ganz von kutaner Schleimhaut ausgekleidet.

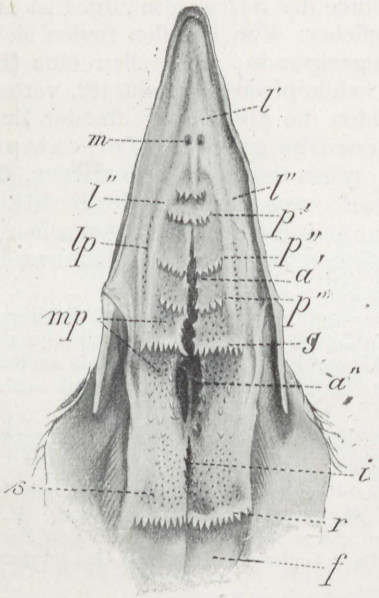

Abb. 1320. Gaumenrachendach des Haushuhns.

a′ enger und a″ weiter Teil der Choanenspalte; f Speiseröhre; g Gaumenpapillenreihe; i Infundibularspalte; l′ mediane und l″, l″ laterale Gaumenleisten; m Ausmündung der Gl. maxillaris monostomatica; mp mediale und lp laterale Gll. palatinae; p′, p″, p‴ Papillenreihen; r Rachenpapillenreihe; s Gll. sphenopterygoideae.

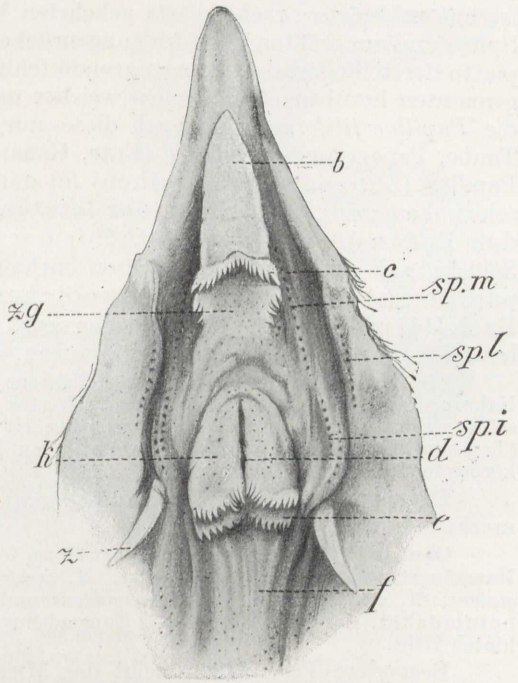

Abb. 1321. Mund-Schlundkopfhöhlenboden des Haushuhns.

b Zunge; c Zungenpapillen; d Larynxspalte; e Kehlkopfspapillenabgrenzung; f Speiseröhre; k Gll. cricoarytaenoideae; **sp. i.** Ausmündungen der intermediären, **sp. m.** der oromedialen und **sp. l.** der kaudolateralen Gruppe der Gll. submaxillares; **zg** Zungengrund; z Zungenbein.

Der **Schnabel** zerfällt in den Ober- und den Unterschnabel. Am Oberschnabel unterscheidet man die Schnabelwurzel, den Schnabelrücken und den schneidenden Rand, am Unterschnabel die unpaare Dille, den Dillen-(Kinn-)Winkel, die Dillenäste und die Dillenkante. Der Schnabel der Vögel entspricht dem Kieferapparat der Säugetiere; Lippen und Backen fehlen; an Stelle der Zähne finden sich Hornscheiden.

Die knöcherne Grundlage des sehr verschieden geformten Oberschnabels wird vom Zwischenkieferbeine gebildet; die knöcherne Grundlage des Unterschnabels bilden die Unterkieferknochen (s. S. 999). Das Skelett des Schnabels wird von einer Fortsetzung des Corium der äußeren Haut bekleidet, die sich zu ihm und zu den Hornscheiden des Schnabels ähnlich verhält wie das Corium des Pferdehufes zu dessen Hornkapsel und Skelett. Die Hornscheiden des Schnabels sind besonders hart bei Vögeln, die ihre Beute mit dem Schnabel zerbeißen und zerreißen oder an Baumrinden hämmern oder von harten Früchten oder Körnern sich nähren. Bei vielen Wasservögeln, z. B. bei Gänsen und Enten, finden

sich an den Rändern des Schnabels vom N. trigeminus versorgte weichhäutige Querblättchen (Abb. 1330 1 u. 1331 10), in denen sich eigentümliche Nervenendapparate finden, wodurch die Schnabelränder zu Tastorganen werden.

Viele Raub- und Wasservögel (Gans, Ente) haben am Grund des Oberschnabels und weiter apikal eine sehr nervenreiche, weiche Haut, die Wachshaut, *Ceroma*.

Die ungemein verschiedene Form, Größe und Stärke des Schnabels bei den einzelnen Vogelarten erscheint fast durchweg der Nahrung und dem Nahrungserwerb angepaßt.

Über die Beweglichkeit des Oberschnabels s. S. 999.

Für die sehr verschiedene Gestalt der **Zunge** (Abb. 1321 b) ist in erster Linie die Form des Schnabels maßgebend; demgemäß erscheint die Zunge bei den Hühnervögeln und Tauben schmal und vorn zugespitzt, bei den Schwimmvögeln breiter und an der Spitze weniger verschmälert. Sie ist an das meist sehr bewegliche Zungenbein befestigt, dessen *Os entoglossum* (s. S. 999) das Innenskelett der Zunge bildet. Die Schleimhaut der im allgemeinen starren, steifen und harten Zunge der Hühnervögel und Tauben ist mit zahlreichen rachenwärts gekehrten Wärzchen besetzt. Ihr Epithel besitzt an der Spitze und am größten Teile des Zungenrückens ein dickes Stratum corneum, das eine Hornplatte darstellt und dem Zungengrunde fehlt. Die Zunge der Schwimmvögel ist an den genannten hornbedeckten Stellen weicher und beweglicher. Von Papillen finden sich nur die *Papillae filiformes* und auch diese nur am Zungengrunde; sie stellen eine (Huhn, Taube, Papagei) oder mehrere (Ente, Gans) Reihen kehlkopfwärts gerichteter, verhornter Papillen (Zungenpapillenreihen) (c) dar und bilden die aborale Grenze der Zungenschleimhaut; der kaudal von der letzten Papillenreihe gelegene Teil entspricht dem Boden der Schlundkopfhöhle der Säuger; gegen den Kehlkopfseingang, dessen Schleimhaut einige alveoläre Drüsen enthält, ist dieser durch die Reihe der Kehlkopfspapillen (e) abgegrenzt; Lymphknötchen und Tonsillen fehlen, hingegen sollen (nach Bath [44] und Botezat [110]) in den nicht hornbedeckten Teilen der Mundhöhlenschleimhaut Geschmacksknospen vorkommen.

Die Zunge der Vögel ist hauptsächlich zur Aufnahme und zum Sortieren und Schlingen der Nahrung bestimmt; sie kann stark oder auch ganz zurückgebildet (z. B. bei Fischfressern) oder andererseits zu einem gewaltigen Greiforgan umgewandelt sein (z. B. beim Specht); sie vermittelt auch Sinnes- (Tast- und Geschmacks-) Wahrnehmungen; man hat außer Geschmacksknospen (s. oben) auch Tastkörper in der Zungenschleimhaut gefunden.

Die eigentlichen Zungenmuskeln sind nur rudimentär, während die Zungenbeinmuskeln gut ausgebildet sind.

Chaine [154] und Gurlt [325] erwähnen folgende Muskeln, deren Wirkung ähnlich wie bei den Haussäugetieren ist: *M. mylohyoideus, M. keratohyoideus, M. hyoglossus, M. styloglossus, M. genioglossus, M. geniohyoideus, M. sternohyoideus* und außerdem einen sehr kleinen schiefen Zungenbeinmuskel, der vom Körper des Zungenbeins an das Os entoglossum tritt und das letztere nach hinten zieht.

Besondere Verhältnisse zeigt das Mundhöhlendach.

Da die Ossa palatina nur lange, dünne Knochenstäbe sind, die bis zu ihrer Vereinigung mit dem Keilbein horizontal verlaufen, so bildet das Dach der Mund- und Schlundkopfhöhle eine einzige horizontale Platte, die bis zur Schädelbasis reicht. Das mittlere Drittel dieser Platte ist median von einer langen Spalte, der Choanenspalte (Munddachspalte, Orbitalmuldenspalte nach Aulmann [31]) (Abb. 1320 a′, a″), unterbrochen; sie wird von den Orbitalfalten begrenzt; an sie reiht sich kaudal eine ebenfalls median gelegene zweite Spalte an, die gemeinschaftliche Ausmündungsstelle der beiden Hörtrompeten, Infundibularspalte (dorsale Rachentasche nach Zietzschmann [1045]) (i); sie wird seitlich von den Pharynxfalten (Göppert [311]) begrenzt. Die Choanenspalte, die in der Tiefe durch den Vomer unvollständig (bei der Taube gar nicht) halbiert wird, ist apikal eng (a′), aboral weit (a″). An der Grenze vom engen zum weiten Teile der Choanenspalte befindet sich bei den Hühnervögeln eine Querreihe deutlicher Papillen, die Gaumenpapillenreihe (g), welche die Stelle angibt, die der Grenze zwischen hartem und weichem Gaumen der Säuger entsprechen dürfte. Der enge Teil der Choanenspalte gehört offenbar noch dem harten Gaumen an, während der weite den Choanen der Säuger entspricht; mithin deutet die Gaumenpapillenreihe die Grenze zwischen Mund- und Schlundkopfhöhle an[1]); die Choanenspalte ist bei Huhn und Taube sehr lang, bei der Ente und

[1]) Zu einem wesentlich anderen Resultat gelangen auf Grund embryologischer Studien Sippel [880] und Aulmann [31]. Nach ihnen führt die Choanen- oder Orbitalmuldenspalte dorsal zunächst in einen rinnenartigen Raum, den Sippel das *Cavum orbitosubchoanale*, Aulmann die Orbitalmulde nennt und der eine Ausbuchtung der Kopfdarmhöhle bzw. Mundhöhle darstellt; ihren apikalen Teil nennt Aulmann die Parachoanalzone; sie führt durch die primitiven Choanen zu den Nasengängen. Die hintere Mundhöhlenbegrenzung liegt nach diesen Autoren dicht vor der Infundibularspalte; erst was kaudal von dieser Querebene liegt, gehört zum Dache der Schlundkopfhöhle. Die Orbitalfalten des Vogels sind den Gaumenleisten der Säuger (s. S. 349) und die Pharynxfalten der Vögel denen der Säuger homolog. Näheres s. in den oben zitierten Arbeiten.

Gans kurz. Die Schleimhaut des harten Gaumens besitzt Papillen (Abb. 1320 p′, p″, p‴) und mehrere Längsleisten (l′, l″, l‴). Von den letzteren fallen besonders die in Abb. 1320 mit l′, l″, l‴ bezeichneten Falten auf, die von Göppert [311] Grenzleisten oder Grenzfalten genannt worden sind; kaudal reichen sie bis zum Übergange des schmalen Teiles der Choanenspalte in ihren weiten Teil, apikal fließen sie unter Bildung eines Spitzbogens (l′) zusammen; zwischen ihnen ist das Munddach sanft gegen die Medianebene vorgewölbt zum Choanenfelde Göpperts. Die Gaumenleisten entsprechen nach Göppert genau den Seitenrändern der Zunge. Unter der Schleimhaut der Falten liegen Drüsen, und zwar unter der des unpaaren Teiles jederseits die *Gl. maxillaris monostomatica,* die mit je einer großen Öffnung (m) münden, und unter der Schleimhaut des paarigen Teiles die *Gll. palatinae* (mediales und laterales), deren Ausführungsgänge zahlreiche Mündungen haben (mp u. lp). Die kaudal von der Gaumenpapillenreihe gelegene Schleimhaut des Pharynxdaches ist gegen den Speiseröhreneingang durch die Rachenpapillenreihe (r) abgegrenzt und enthält die Infundibularspalte, in deren Wand viel zytoblastisches Gewebe (Rachentonsille) angehäuft ist. Unter ihr liegen Drüsen, die mit zahlreichen feinen Öffnungen entweder an der Oberfläche (Rachendrüsen, *Gll. sphenopterygoideae* [s]) oder in den Tubentrichter (Tubendrüsen) münden (s. Heidrich [355]).

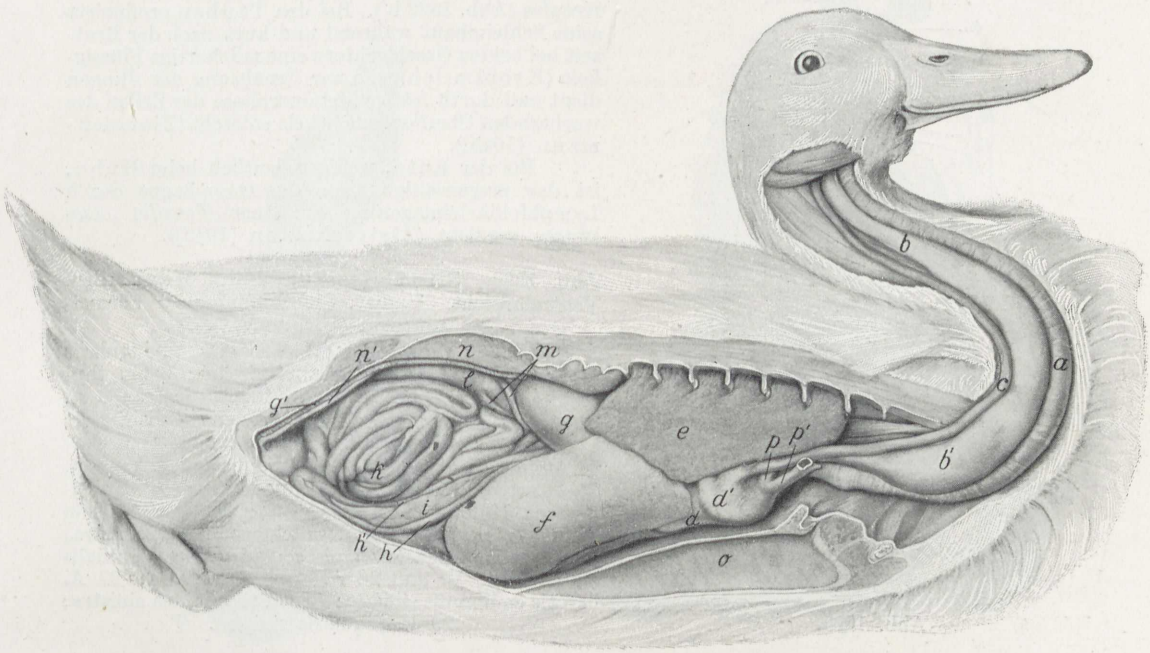

Abb. 1322. Eingeweide einer männlichen Ente; von der rechten Seite gesehen und durch Wegnahme der rechten Leibeshöhlenwand freigelegt.

a Luftröhre; b Speiseröhre; b′ kropfartige Erweiterung der Speiseröhre; c V. jugularis dextra; d, d′ Herz; e Lunge mit den durch die Rippen bedingten Eindrücken; f Leber; g Hoden; g′ Samenleiter; h, h′ Duodenum; i Pancreas; k Dünndarmschlingen; l Enddarm; m Blinddärme; n Niere; n′ Harnleiter; o Crista sterni; p, p′ Aorta und A. subclavia dextra.

Bezüglich der Homologisierung der **Speicheldrüsen** der Vögel sind die Autoren noch getrennter Ansicht. Die meisten sprechen vom Vorkommen einer Gl. mandibularis s. submaxillaris und einer Gl. parotis. Die als *Gl. submaxillaris* gedeutete Drüse ist relativ groß, die als *Gl. parotis* angesehene Drüse dagegen bei fast allen Vögeln klein und nur bei den Tauben ziemlich groß. Bei den Gänsen und Enten findet man außerdem kleine, drüsenhaltige Blindsäckchen an den Seiten der Zunge, die man als Andeutungen einer *Gl. sublingualis* oder als Zungenranddrüsen deuten kann.

Die länglich-kantigen *Gll. mandibulares* s. *submaxillares* liegen dicht nebeneinander zwischen den Ästen des Unterschnabels und können in mehrere Unterabteilungen geschieden werden. Ihr Sekret wird durch mehrere enge Ausführungsgänge (Abb. 1321 sp. m, sp. l, sp. i) in die Mundhöhle ergossen. Als *Gl. parotis* sehen viele Autoren eine sehr kleine, fast runde Drüse an, die kaudal vom Jochbogen oder dicht am Mundwinkel liegt, in dessen Nähe der Ausführungsgang sich in die Mundhöhle öffnet. Sie wird auch als Mundwinkeldrüse bezeichnet und mit den Lippen- oder Backendrüsen der Säugetiere verglichen.

Der **Oesophagus** (Abb. 1322 b, 1323 2, 1326 Sch, Sch u. 1344 2) ist im allgemeinen mehr erweiterungsfähig als bei den Säugetieren. Er liegt anfangs dorsal von der Luftröhre, zieht sich jedoch im brustseitigen Teile des Halses nach ihrer rechten Seite hinüber (Abb. 1322).

Im kranialen Teile der Leibeshöhle liegt er zwischen den Lungen dorsal vom Herzen. Sein Ende wird etwas enger und geht ohne scharfe Grenze in den Drüsenmagen über. Bei den Hühnervögeln und Tauben bildet die Speiseröhre am Brusteingang in dessen rechter Hälfte bis zur Clavicula eine starke Erweiterung, den **Kropf,** *Ingluvies* (Abb. 1322 b′, 1323 3 und 1326 K), der mit der Muskulatur am Brusthöhleneingang in bindegewebiger Verbindung steht und dessen Schleimhaut an einzelnen Stellen (beim Huhn z. B. an der dorsalen Seite, bei der Taube an gewissen Schleimhautleisten) Schleimdrüsen enthält.

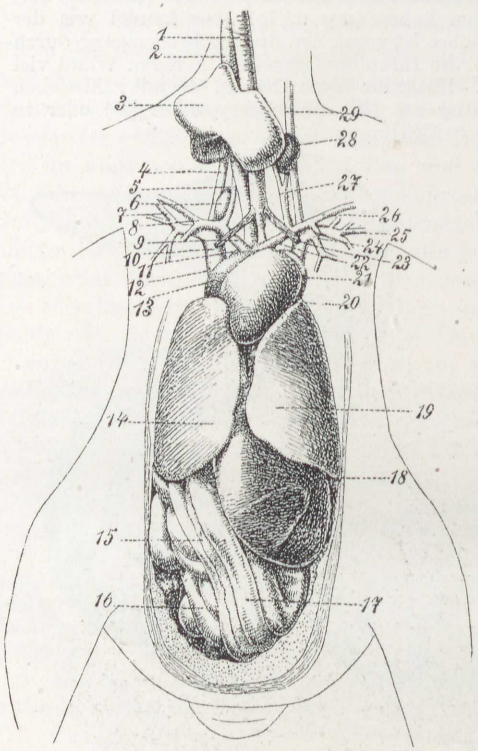

Abb. 1323.

Der Kropf ist einseitig bzw. unpaar bei den Hühnern, bildet 2 große symmetrische Säcke bei den Tauben und ist schwach spiralig gedreht bei den Papageien; Gans und Ente besitzen nur eine starke Erweiterung der Speiseröhre an Stelle des Kropfes (Abb. 1322 b′). Bei den Tauben produziert seine Schleimhaut während und kurz nach der Brutzeit bei beiden Geschlechtern eine milchartige Flüssigkeit (Kropfmilch), die zur Ernährung der Jungen dient und durch fettige Metamorphose der Zellen des wuchernden Oberflächenepithels entsteht (Zietzschmann [1045]).

Bei der Ente, weniger deutlich beim Huhn, ist das magenseitige Ende des Oesophagus durch Lymphfollikeleinlagerung zu einer *Tonsilla oesophagea* verdickt (Zietzschmann [1045]).

Abb. 1323. Situs viscerum beim Haushuhn. Ventralansicht. $^2/_5$ nat. Gr. Nach einem Formolpräparat (L. Freund).
1 Trachea; 2 Oesophagus; 3 Kropf; 4 V. jugularis dextra; 5 A. carotis communis dextra; 6 Gl. thyreoidea dextra; 7 V. u. 8 A. axillaris dextra; 9 A. brachiocephalica dextra; 10 M. sternotrachealis dexter; 11 Aorta descendens; 12 V. cava cranialis dextra; 13 Atrium cordis dextrum; 14 Lobus dexter hepatis; 15 Pancreas; 16 Ileum; 17 Duodenum; 18 Muskelmagen; 19 Lobus sinister hepatis; 20 Herz, 21 sein Atrium sinistrum; 22 A. brachiocephalica sinistra; 23 M. sternotrachealis sinister; 24 V. cava cranialis sinistra; 25 V. und 26 A. axillaris sinistra; 27 A. carotis communis sinistra; 28 Gl. thyreoidea sinistra; 29 V. jugularis sinistra.

Die Lage der Eingeweide (des Haushuhns) wird beherrscht durch die Eigenart der Ausbildung der serösen Häute, die die große gemeinsame Körperhöhle in vier Bauchfellsäcke scheiden; diese berühren sich zwar vielfach mit ihren Wandungen, sind jedoch durchaus voneinander gesondert. Zwei von den Bauchfellsäcken liegen rechts und links von der Medianebene als annähernd symmetrische Höhlen dem Brustbein und der ventralen Bauchwand an und reichen jederseits von der Herzspitze bis etwa zur Mitte zwischen kaudalem Brustbeinende und Kloake. Die zwischen ihnen ausgespannte mediane Scheidewand ist dorsal an die Leber, ventral an das Sternum und die Bauchwand befestigt und schließt die Herzspitze mit der Herzbeutelbefestigung am Brustbeine zwischen sich ein; sie enthält die obliterierte Nabelvene und kann deshalb als *Lig. falciforme* bezeichnet werden. Diese beiden Bauchfellsäcke haben je eine Hälfte der Leber als Eingeweide und heißen ventrale Leberbauchfellsäcke, *Cava peritonaei hepatis ventralia.* Ein sehr kleiner dritter Bauchfellsack liegt dorsal, *Cavum peritonaei dorsale,* und umfaßt zum Teil die dorsale Fläche des rechten Leberlappens, also den Hohlvenenanteil der Leber. Der vierte und größte Bauchfellsack, *Cavum peritonaei intestinale,* birgt den Darm und den Harn- und Geschlechtsapparat und schließt sich kaudal an die ventralen Leberbauchfellsäcke an (Bittner [88 b]).

Der **Magen** liegt (beim Huhn) völlig außerhalb des Bauchfellraumes (retroperitonäal), kommt nur an wenigen Punkten mit der Bauchfellplatte in Berührung und ist von den Bauchluftsäcken umschlossen. Er zerfällt in den Drüsenmagen, *Pars glandularis,* und den Muskelmagen, *Pars muscularis,* der linksseitig auf eine große Strecke mit der Bauchwand verlötet bzw. verbunden ist (Bittner [88 b]). Der relativ kleine Drüsenmagen (Abb. 1324 u. 1325 a, 1326 D, 1327 1 und 1344 26) liegt, etwas schräg nach links gerichtet, median zwischen den beiden Lappen der Leber und mündet in den Muskelmagen. Sein an den Muskelmagen grenzender Teil erscheint äußerlich als flache Einschnürung und hebt sich durch etwas hellere Farbe ab (Abb. 1324 b); es ist die Intermediärzone des Drüsenmagens. Die Muskulatur des Drüsenmagens besteht aus einer ganz dünnen äußeren

Längsfaserschicht und einer stärkeren tiefen, Zirkulärfaserschicht. Die Schleimhaut des Drüsenmagens ist an der Intermediärzone glatt; im übrigen trägt sie Papillen und Leisten oder faltenartige Hervorragungen und enthält zahlreiche große, fast makroskopisch sichtbare schlauchförmige Drüsen (Abb. 1325 a, a′), die den Fundusdrüsen des Säugetiermagens entsprechen und in Gruppen, die deutliche Vorwölbungen hervorrufen, mit gemeinsamem Ausführungsgang auf der Innenfläche des Magens ausmünden (Abb. 1325 a, a′). Sie sind entweder gleichmäßig über die ganze Schleimhaut verteilt oder, wie bei den Tauben, in schiefen parallelen Reihen angeordnet. Zietzschmann [1045] unterscheidet oberflächliche und tiefe Propriadrüsen. In der Intermediärzone fehlen die tiefen Propriadrüsen. Bei der Ente scheint eine echte Intermediärzone zu fehlen (Zietzschmann [1045]).

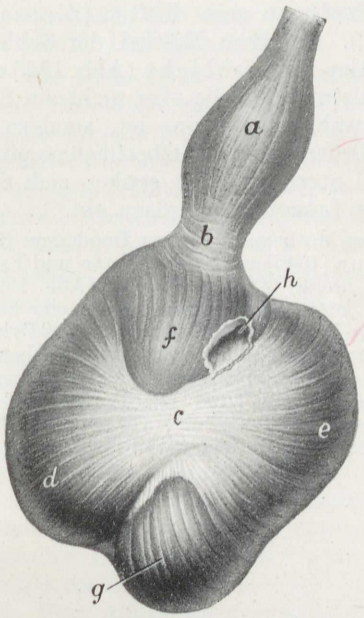

Abb. 1324. Magen eines Huhnes, rechte Seite.

a Drüsenmagen; b Intermediärzone; c, d, e, f und g Muskelmagen, und zwar c Sehnenspiegel, d M. lateralis dorsalis bzw. dorsale Hälfte des Magenkörpers, e M. lateralis ventralis bzw. ventrale Hälfte des Magenkörpers, f kranialer und g kaudaler Blindsack mit den Mm. intermedii; h Öffnung in das Duodenum.

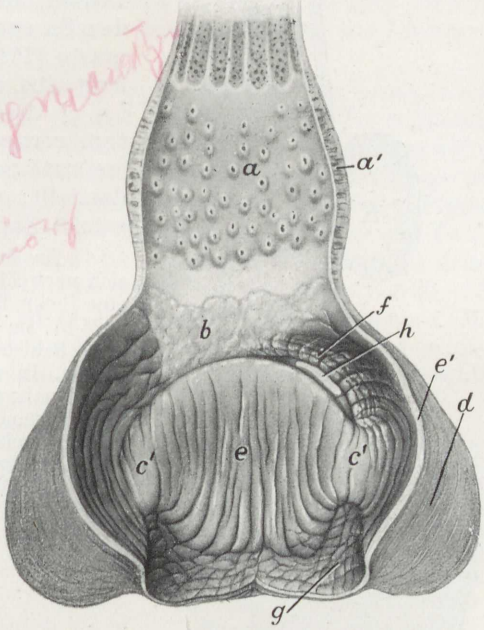

Abb. 1325. Magen eines Huhnes, aufgeschnitten.

a Drüsenmagen mit Ausmündungsstellen der Drüsen, die bei a′ auf dem Durchschnitt getroffen sind; b Intermediärzone; c′, c′ Schleimhaut der Sehnenspiegel; d durchschnittener M. lateralis dorsalis; e Schleimhaut mit Hornschicht des Magenkörpers, bei e′ auf dem Durchschnitt; f Schleimhaut mit Hornschicht des kranialen und g des kaudalen Blindsackes; h Pylorusöffnung.

Der Muskelmagen (Abb. 1323 18, 1324 u. 1325 c, d, e, f u. g, 1326 M u. 1327 5) liegt dicht beckenseitig vom Drüsenmagen, zum Teil zwischen, zum Teil kaudal von den beiden Lappen der Leber, und stellt ein seitlich etwas zusammengedrücktes, schräg kranioventral liegendes, rundliches, sehr dickwandiges und namentlich bei körnerfressenden Vögeln relativ großes Hohlorgan dar. An ihm unterscheiden wir den Körper (Abb. 1324 d u. e) mit einer dorsalen (d) und einer ventralen Hälfte (e) und einen kranialen (f) und einen kaudalen Blindsack (g). Der kraniale Blindsack (f) liegt an der Pylorusöffnung (h), und zwar dicht dorsal von ihr, und geht äußerlich ohne Grenze in die dorsale Hälfte des Körpers über; der kaudale Blindsack (g) findet sich am kaudalen Ende des Magens und geht äußerlich ohne Grenze in die ventrale Magenhälfte (e) über. Die Hauptmasse der Wand des Muskelmagens bilden zwei bläulichrote, aus glatten Muskelfasern bestehende, gewaltige Muskeln, *Mm. laterales*, die am Magenkörper sich finden; ihre Fasern entspringen an beiden Flächen des Körpers an einer starken, glänzenden Sehnenhaut, dem Sehnenspiegel (Abb. 1324 c u. 1325 c′, c′), und biegen um den dorsalen und ventralen Rand des Körpers auf die andere Seite um.

Am kranialen und kaudalen Blindsack finden sich die *Mm. intermedii* (Abb. 1324 f und g), deren Fasern von dem Sehnenspiegel aus den Blindsack umfassen; der M. intermedius cranialis (f) geht ohne Grenze in den M. lateralis dorsalis (d) und der M. intermedius caudalis (g) in den M. lateralis ventralis (e) über. An der Schleimhaut hebt sich jedoch ohne weiteres der den Körper überziehende Teil von dem den kranialen und kaudalen Blindsack auskleidenden Abschnitt ab. Die den Körper überziehende Schleimhaut ist mit Ausnahme des den Sehnenspiegel überziehenden Teiles (Abb. 1325 c′, c′), der glatt erscheint, in starke Längsfalten gelegt, während die den kranialen und kaudalen Blindsack auskleidende Schleimhaut (f, g) gekerbte Querfalten bildet, von denen die des kranialen Blindsackes in die Längsfalten der Schleimhaut der dorsalen Hälfte des Magenkörpers umbiegen. Die Schleimhaut des Muskelmagens enthält Drüsen, die als Modifikationen der Pylorusdrüsen der Säugetiere aufzufassen sein dürften (Zietzschmann [1040 u. 1045]). Auf dem Epithel der Schleimhaut sitzt eine mächtige Hornschicht (Abb. 1325 e, e′, f u. g), die 2 Reibewülste bildet, die aber nicht ein Stratum corneum im gewöhnlichen Sinne ist, sondern das erstarrte Sekret der Drüsen und des Oberflächenepithels darstellt; von ihrer Unterfläche aus senken sich demgemäß Zapfen in das Lumen der Drüsen ein.

An der Grenze des Muskelmagens zum Duodenum findet sich nach Zietzschmann [1040] bei Huhn, Ente und Taube eine (beim Huhn 3 mm breite) Zwischenzone (Abb. 1324 u. 1325 b); sie trägt lange Zotten, deren Epithel meist eine keratinoide Schicht besitzt. Die Drüsen dieser Zone sind echte Pylorusdrüsen. In die wenig umfangreiche Höhlung des Muskelmagens führen nahe nebeneinander 2 Öffnungen: am kranialen Blindsacke die Einmündung des Drüsenmagens (Abb. 1327 4) und rechts davon (zwischen kranialem Blindsack und ventralem Teil des Magenkörpers) die Öffnung nach dem Zwölffingerdarm (Abb. 1324 u. 1325 h).

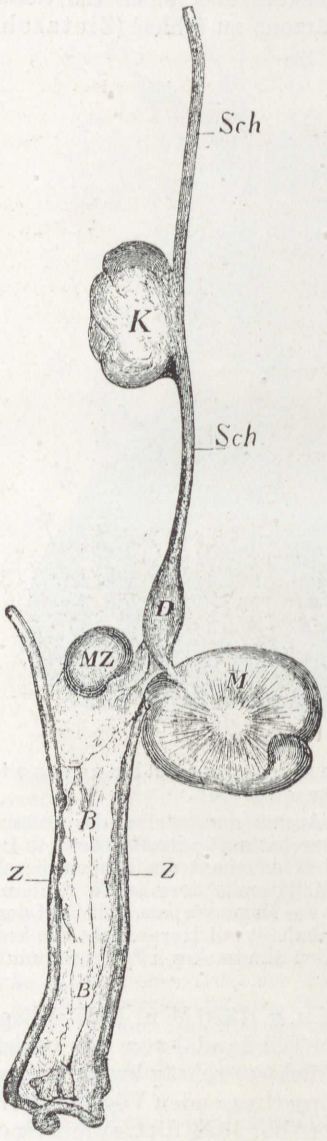

Abb. 1326. Speiseröhre, Magen und Zwölffingerdarm eines Huhnes.

Sch, Sch Oesophagus; **K** Kropf; **D** Drüsenmagen; **M** Muskelmagen; **MZ** Milz; **Z, Z** Zwölffingerdarm, d. h. langgestreckte Schleife des Anfangsteiles des Dünndarms, die zwischen ihren beiden Schenkeln das Pancreas **(B, B)** einschließt.

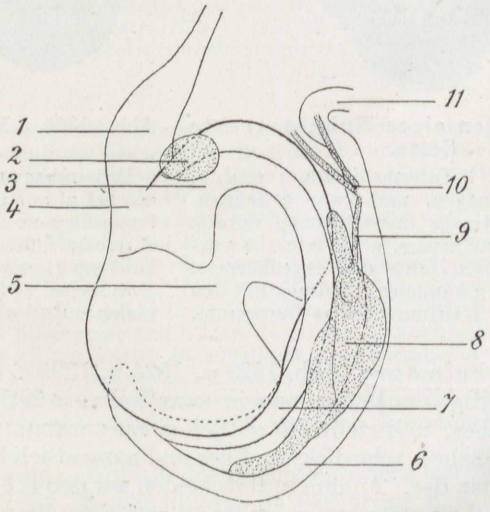

Abb. 1327. Magengegend des Darmtraktus eines Schwanes; etwas auseinandergezogen. Dorsalansicht. Schematisch, etwa 1/3 nat. Gr. (L. Freund).

1 Drüsenmagen; 2 Milz; 3 Anfang des Duodenum; 4 Übergang des Drüsenmagens in den Muskelmagen; 5 Muskelmagen; 6 aufsteigender und 7 absteigender Schenkel der Duodenumschleife; 8 Bauchspeicheldrüse; 9 ihr Ausführungsgang; 10 Gallengänge; 11 Übergang des Duodenum in den übrigen Dünndarm.

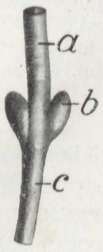

Abb. 1327 A. Blinddärme der Taube. a Mitteldarm; b ein Blinddarm; c Enddarm.

Das **Duodenum** geht aus dem Muskelmagen nahe der Einmündung des Drüsenmagens hervor (Abb. 1324 u. 1325 h) und bildet zunächst eine schräg nach links gerichtete und bis zum Becken reichende U-förmige Schleife, deren dicht nebeneinander liegende Schenkel (Abb. 1322 h, h′, 1323 17, 1326 z, z, 1327 6 u. 7 u. 1329 e, e′) die Bauchspeicheldrüse (Abb. 1322 i, 1323 15, 1326 B, B, 1327 8 u. 1329 f, f′ u. g) einschließen. Der kranial ziehende Schenkel dieser Schleife erreicht die Höhe des Pylorus und steigt dann in weitem Bogen dorsal auf. Der übrige Teil des **Dünndarms** wird in dicht an- und ineinander gedrängten Schlingen (Abb. 1322 k, 1323 16) durch ein langes Gekröse in der Lage erhalten und nimmt den Raum des Cavum peritonaei intestinale (s. S. 1006) ein; er zeigt bei den einzelnen Vogelarten einen verschiedenen, für jede aber typischen Verlauf (Gadow [284]). Das Endstück des Dünndarms nimmt an der Schlingenbildung nicht teil, sondern verläuft parallel zur Duodenumschleife und wird von den beiden Enden der Blinddärme (s. unten) begleitet. Bei dem Huhn und dem Wassergeflügel beobachtet man ziemlich regelmäßig als Rest des fötalen Dottersackes in der Mitte des Dünndarms einen kleinen, blinden Anhang, das *Diverticulum caeci vitelli*. Das **Netz** fehlt.

Der **Dick- (End-) Darm** ist sehr kurz, nur wenig weiter (bei der Taube sogar enger) als der Dünndarm und gegen diesen durch eine von der Muskulatur und der Schleimhaut gebildete kreisförmige Falte abgegrenzt; an seinem Anfang, unmittelbar hinter der erwähnten Kreisfalte, finden sich fast durchweg 2 Blinddärme (Abb. 1322 m), die magenwärts gerichtet und mit dem Dünndarme durch ein kurzes Gekröse verbunden sind; sie sind bei den Pflanzen- (Körner-) Fressern verhältnismäßig groß. Unter den Hausvögeln besitzen die Tauben (Abb. 1327 A b) kurze (nur 3—5 mm lange), die Hühner- und Schwimmvögel dagegen recht lange Caeca, die bei diesen eine Länge von 15—25, beim Pfau eine solche von 20—33 cm erreichen. Sie sind eng, nur ihr blindes Ende ist m. o. w. aufgetrieben (Näheres s. Maumus [605]). Nach Muthmann [667] sind sie dem Proc. vermiformis des Menschen gleichzusetzen. Am Eingange der Caeca des Huhnes findet sich eine aus lymphoidem (zytoblastischem) Gewebe bestehende Wulst, die *Tonsilla caecalis*. Beim Huhn findet sich an der lateralen Seite jedes Blinddarmhalses ein von der Kreismuskulatur gebildeter, unvollständiger *Sphincter caeci* (Zietzschmann [1045]). Der Enddarm, der an einem allmählich kürzer werdenden Gekröse hängt, verläuft ventral von der Wirbelsäule in gerader Linie kaudal und geht unter rascher Erweiterung in die Kloake über (Abb. 1322 l, 1340 f u. e, 1341 9 u. 10). Eine Abgrenzung in Colon und Rectum ist (auch histologisch) nicht möglich (Bittner [88b]).

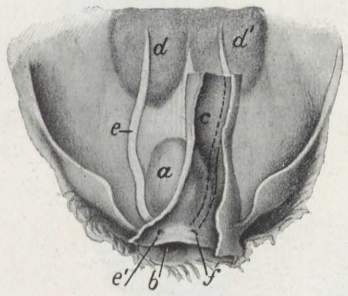

Abb. 1328. Fabriciusscher Beutel einer jungen Gans.
a Bursa Fabricii, zum Teil vom Rectum verdeckt, b ihre Mündung; c geöffnetes Rectum; d, d′ kaudaler Teil der Nieren; e rechter Ureter, der linke ist punktiert; e′ Mündung des rechten Ureters; f Schleimhautfalte.

Die Gesamtlänge des Darmkanals beträgt beim Huhn 5—6, bei den Gänsen und Enten 4—5 Körperlängen (von der Schnabelspitze bis zum letzten Schwanzwirbel gemessen); das Verhältnis sinkt beim Adler auf 1 : 3 und steigt beim Strauß auf 1 : 9. Die Schleimhaut ist (mit Ausnahme des blasig erweiterten Endteils der Blinddärme) mit Zotten besetzt, die bei den Hühner- und Schwimmvögeln besonders lang sind.

Im ganzen Darme finden sich *Gll. intestinales;* Submukosadrüsen fehlen.

Als **Kloake** (Abb. 1340 e, e′, 1341 10) bezeichnet man das durch die runde Kloakenöffnung nach außen sich öffnende Endstück des Darmes, in das der Harn- und der Geschlechtsapparat münden.

Die Kloake ist erheblich weiter als der Enddarm. Die Grenze zwischen beiden bildet eine hohe, ringförmige Schleimhautfalte, auf deren dorsalem Kamme die Harnleiter (Abb. 1328 e und 1340 d, d′) medial von den Samenleitern (Abb. 1340 b, b′) oder medial vom linken Eileiter (Abb. 1341 11) münden. Die Mündungsstellen der Ductus deferentes und der Ureteren markieren sich häufig durch kleine Papillen (Abb. 1328 e′); die Mündung des linken Eileiters stellt eine relativ breite Spalte dar. Bei den männlichen Enten, Gänsen und Schwänen birgt die Kloake ein dem Penis der Säugetiere entsprechendes Begattungsorgan (s. S. 1019).

Zwischen der dorsalen Wand der Kloake und der Wirbelsäule liegt bei fast allen Vögeln median und retroperitonäal ein unpaarer, kugeliger oder birnförmiger, kleiner Blindsack, *Bursa Fabricii* (Abb. 1328 a), dessen kaudales Ende sich durch einen kurzen Kanal mit einer auf der Höhe der Ausbildung weiten, schlitzförmigen Öffnung dicht kranial von

der Kloakenmündung in die Kloake öffnet (b). Innen an der Bursa bemerkt man Längsfalten, in denen sich reihenweise kleine Säckchen (Drüsen) finden.

Die Bursa Fabricii hat bei jungen Vögeln den größten Umfang, verkümmert jedoch mit zunehmendem Alter so vollständig, daß sich schließlich gar keine oder nur geringe Spuren von ihr auffinden lassen. Bei den Hühnern ist die Bursa im 4. bis 5. Lebensmonat am größten; sie hat eine Länge von 2—3 und eine Breite von 1½ cm. Im Alter von einem Jahre findet man meist nur noch erbsen- oder hanfkorngroße Reste, die schließlich ganz schwinden. Bei der Ente geht die Rückbildung langsamer, bei der Taube rascher vor sich (Jolly [431]). Die Bedeutung der Bursa ist unbekannt.

Die dunkelbraune, außerordentlich brüchige **Leber** ist in die ventralen Leberbauchfellsäcke (s. S. 1006) eingeschoben und besteht aus zwei durch eine tiefe Einschnürung getrennten Lappen, von denen der rechte (Abb. 1322 f, 1323 14 u. 1329 a′) gewöhnlich etwas größer ist als der linke (Abb. 1323 19 u. 1329 a); beim Truthahn und Perlhuhn sind beide gleich groß, beim Haushuhn ist der linke größer, der überdies bei Huhn, Perlhuhn und Truthahn in 2 sekundäre Lappen geteilt ist (Georgescu [296]). Die Leber liegt kaudal vom Herzen, dessen Spitze noch zwischen die beiden Lappen hineinragt (s. S. 1006).

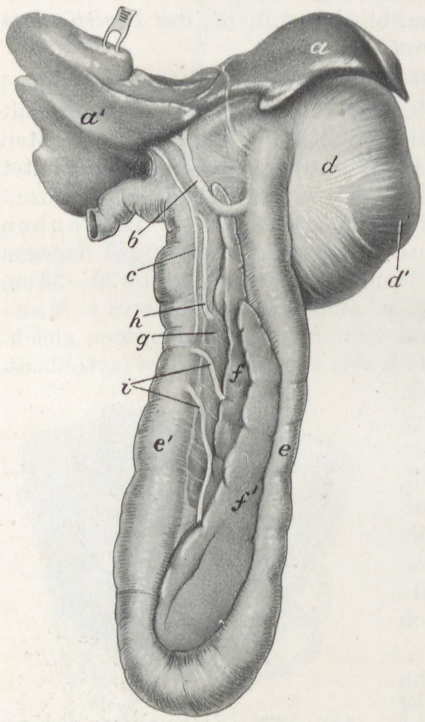

Abb. 1329. Leber, Magen, Duodenum und Pancreas einer Taube.

a linker und a′ rechter Leberlappen; b linker und c rechter Ductus hepatoentericus; d Magen, d′ sein kaudaler Blindsack; e, e′ Duodenum; f, f′ ventrales Pancreas; g dorsales Pancreas, das größtenteils von einer Bindegewebshaut verdeckt ist; h Ausführungsgang des dorsalen Pancreas; i Ausführungsgänge des ventralen Pancreas.

Die glatte konvexe Fläche der durch einen meist schmalen Isthmus verbundenen beiden Leberlappen ist der Bauchwandung, die m. o. w. unebene konkave Fläche den Eingeweiden zugewendet. Eine Querfurche auf der konvexen dorsalen Fläche entspricht der Porta hepatis. Das von der Innenfläche des Brustbeins zwischen beide Lappen tretende und in den serösen Überzug der Leber übergehende *Lig. falciforme* (s. S. 1006), das auch mit dem Perikard zusammenhängt, erhält die Leber in der Lage; ihre schwanzseitigen Abschnitte sind frei beweglich.

Bei den meisten Vögeln ist eine am rechten Leberlappen gelegene tütenförmige Gallenblase vorhanden. Unter den Hausvögeln fehlt die Gallenblase den Tauben und dem Perlhuhn; bei ihnen tritt aus den Hauptlappen je 1 Gallengang, *Ductus hepatoentericus*, hervor, von denen einer (Abb. 1329 b) in den absteigenden, der andere (c) in den aufsteigenden Schenkel des Duodenum mündet. Bei den Vögeln mit Gallenblase geht i. d. R. aus dem linken Leberlappen ein Gallengang *(Ductus hepatoentericus)* direkt zum Duodenum, während der Gallengang des rechten Leberlappens als *Ductus hepatocysticus* in die Gallenblase mündet, die selbst wieder durch den *Ductus cysticus* in das Duodenum führt.

Beim Huhne münden beide Gänge gemeinsam mit den Pankreasgängen dem Pylorus gegenüber in den aufsteigenden Duodenumschenkel. Die Reihenfolge der eintretenden Gänge ist vom Magen aus vorschreitend 1., 2. u. 3. Pankreasgang, Ductus hepatoentericus, Ductus cysticus (Gadow [284]). Bei der Ente vereinigen sich Ductus hepatoentericus und Ductus cysticus (Gadow); diese münden bei allen Entenarten aber schon dicht hinter dem Pylorus, also in den Anfangsteil des absteigenden Duodenumschenkels. Direkt hinter ihnen senken sich die zwei Ductus pancreatici ein. Bei den Tauben soll nach Gadow der Ductus hepatoentericus doppelt sein und der Ductus cysticus, d. h. der vom rechten Leberlappen kommende Gang, wegen des Fehlens der Gallenblase den dritten Ductus hepatoentericus darstellen. Der als Ductus cysticus aufzufassende Gang soll direkt hinter dem Pylorus, der 1. Ductus pancreaticus am Scheitel der Duodenumschleife und der 2. und 3. Pankreasgang zusammen mit dem 2. und 3. Ductus hepatoentericus am Ende des aufsteigenden Schenkels dem Pylorus gegenüber einmünden. Zietzschmann [1045] fand nur 2 Ausführungsgänge der Leber, einen schwächeren rechten und einen stärkeren linken. Wir konnten seine Angaben bestätigen. Beide Gänge treten ziemlich nahe nebeneinander aus dem rechten Leberlappen hervor. Der linke Gang setzt sich aus mehreren Gängen zusammen, von denen einer aus dem rechten Lappen kommt, und mündet kurz anal vom Pylorus in den absteigenden Schenkel der Duodenumschleife (Abb. 1329 b). Der wesentlich schwächere rechte Gang (c) mündet etwa

in halber Länge des aufsteigenden Schenkels der Duodenumschleife in diesen ein. In gleicher Höhe, nur wenig von ihm entfernt, führen auch 2 Pankreasgänge (i) in den Darm, während der 3. Ductus pancreaticus am Ende der aufsteigenden Duodenumschlinge dem Pylorus gegenüber in diese mündet (h).

Die schmale, blaßgelbe oder rötliche **Bauchspeicheldrüse** (Abb. 1322 i, 1323 15, 1326 B, B, 1327 8 u. 1329 f, f′ u. g) liegt in der Schleife des Zwölffingerdarms (Abb. 1322 h, h′, 1326 Z, Z, 1327 6 u. 7 u. 1329 e, e′); sie zerfällt in drei Lappen, von denen zwei, der dorsale und der ventrale Lappen, entweder vollkommen voneinander getrennt oder aber, auch bei der gleichen Art meistens in wechselndem Maße, durch Parenchymbrücken verbunden, gelegentlich auch völlig verwachsen sind (z. B. i. d. R. bei den Hühnern). Der allen Vögeln zukommende dritte Lappen, der bald mit einem der beiden anderen Lappen, bald mit beiden verbunden sein kann, ist sehr klein und stellt einen dünnen, zarten, bandförmigen Streifen dar, der im mesenterialen Fettgewebe längs der die Duodenalschlinge versorgenden Gefäße gegen die Milz zieht und daher nicht immer makroskopisch sichtbar ist; er ist ungemein reich an Langerhansschen Zellen (Pankreasinseln) (Clara [158]). I. d. R. sind 2 (z. B. Gans), mitunter 3 (z. B. Taube [Abb. 1329 h, i]) Ausführungsgänge vorhanden, die gesondert in den aufsteigenden Schenkel des Duodenum ganz nahe der Mündung der Gallengänge münden (s. S. 1010).

Die braunrote **Milz** (Abb. 1326 MZ, 1327 2 u. 1344 27) ist klein und liegt rechts an der Grenze zwischen Drüsen- und Muskelmagen. Ihre Form ist nach der Vogelart sehr verschieden, bald kugelig, bald länglichrund oder scheibenförmig. Sie wiegt beim Huhn 1,5—2,5 g (Bittner [88 b]).

B. Respirationsorgane.

Die beiden kurzen, verhältnismäßig engen **Nasenhöhlen** werden durch eine teils knorpelige, teils knöcherne Scheidewand getrennt, die bei den Schwimmvögeln am apikalen Ende stets ein längsovales, glattrandiges Loch von der Größe eines Weizenkorns besitzt. Ihr schmales Knochendach bilden die nebeneinander liegenden dünnen Procc. nasales des mächtigen Os incisivum, die lateral diesen anliegenden Ossa nasalia und die besonders bei den Schwimmvögeln tief hinabziehende Schuppe des Os lacrimale. Der Boden der Nasenhöhle wird gebildet von den Procc. palatini der rudimentären Oberkieferbeine, den langen, schmalen Ossa palatina und dem kurzen medianen Plättchen oder Stäbchen des Vomer und ist nur im apikalen Drittel geschlossen (s. S. 1004). Den aboralen Abschluß der Nasenhöhlen bildet die Wölbung der unverhältnismäßig großen Bulbi, die das Os ethmoidale zu einer dünnen, stellenweise häutigen medianen Platte (Interorbitalplatte) zusammenpressen. Das Nasenloch wird jederseits von dem Os nasale und dem Os incisivum begrenzt, an die sich Weichteile ansetzen. Die knöchernen Nasenöffnungen werden bei den Schwimmvögeln von einer dünnen, lateral von der Wachshaut des Oberschnabels (s. S. 1004) überzogenen Knorpelplatte begrenzt, die sich im apikalen Winkel des knöchernen Rahmens zu einem längsovalen Loch öffnet. Die so gebildeten Nasenlöcher kommunizieren bei ihnen infolge des Loches in der Nasenscheidewand (s. oben), so daß *Nares perviae* entstehen, während bei den Hühnervögeln die beiden Nasenhöhlen apikal vollständig durch die Nasenscheidewand getrennt sind, *Nares imperviae*. Bei den hühnerartigen Vögeln (Abb. 1312 2 u. 1318 3) und der Taube hat das Nasenloch die Gestalt eines sagittal gestellten, aboral verbreiterten Spaltes und wird von zwei leicht gewölbten Knorpelplatten eingefaßt. Sie sind i. d. R. von einem Kranz eigentümlicher Federn umgeben.

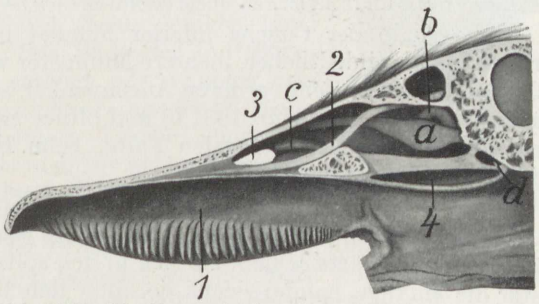

Abb. 1330. Medianschnitt durch die Nasenhöhle einer Ente.

a Concha inferior; b Concha superior; c Schleimhautfalte; d Eingang zum Sinus infraorbitalis. 1 Oberschnabel; 2 N. sphenopalatinus; 3 Nasenloch; 4 Choanenspalte.

Jede Nasenhöhle enthält zwei **Nasenmuscheln,** die der Concha superior und der Concha inferior der Säugetiere entsprechen. Die *Concha inferior* (Abb. 1330 a) ist stets die größere. Sie stellt eine von der Schleimhaut überzogene Knorpellamelle dar, die an der lateralen Nasenhöhlenwand in großer Ausdehnung entspringt und bei den Hühnervögeln in zweifacher und bei den Schwimmvögeln in $2\frac{1}{4}$–$2\frac{1}{2}$facher Windung sich ventral einrollt. Bei der Taube ist die untere Muschel nur eine ventral gekehrte und am aboralen Ende der Nasenhöhle in ganzer Länge befestigte Knorpellamelle. Die Knorpelplatte der kleineren *Concha superior* (b), die der Taube fehlt, entspringt in einer Querlinie am oralen Rande des Os ethmoidale und wölbt sich von hier schnabelwärts vor. Sie ist nicht tütenförmig eingerollt wie die untere Muschel, sondern wölbt sich ventral und medial ein und wird zu einer kaudolateral offenen, von der Nasenhöhle aus unzugängigen, vom Sinus infraorbitalis aus (s. unten) pneumatisierten Knorpelblase, die bei den Hühnervögeln etwa halbkugelig bzw. dreiseitig prismatisch ist und bei den Schwimmvögeln medial durch die untere Muschel eingebuchtet wird.

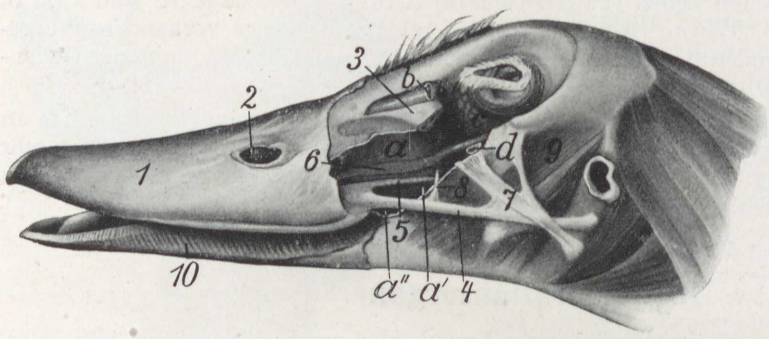

Abb. 1331. Kopf der Ente mit freigelegtem Sinus infraorbitalis. a, a′, a″ Sinus infraorbitalis; b Tränenkanal (abgeschnitten); c Tränendrüse (freigelegt); d Verbindungsöffnung zwischen Sinus infraorbitalis und Nasenhöhle bzw. Choanenspalt. 1 Zwischenkiefer mit Oberschnabel; 2 äußeres Nasenloch; 3 Tränenbein, zum Teil entfernt, damit die Tränendrüse (c) sichtbar gemacht werden konnte; 4 Jochbein; 5 Gaumenbein; 6 N. infraorbitalis; 7 Lig. mandibulare longum; 8 Band zwischen Tränen- und Jochbein; 9 M. masseter; 10 Unterschnabel.

Als dritte Nasenmuschel wurde bei den Hühnervögeln bisher eine Bildung bezeichnet, die große Ähnlichkeit mit den Nasenmuscheln besitzt, vergleichend-anatomisch jedoch nicht als Muschel bezeichnet werden darf. An der medialen Fläche der dorsalen von den beiden das Nasenloch lateral stützenden Knorpelplatten entspringt eine starke Knorpellamelle, die sich an der lateralen Nasenhöhlenwand zum Boden hinunterzieht und zum Septum läuft. Sie biegt scharf ventral ab und rollt sich zu einem lateral offenen Löffel ein, in den die beiden Deckknorpel hineinragen.

Unterhalb der Concha inferior mündet in das Cavum nasi der **Tränennasengang.** Er entsteht als einheitlicher, mehrere Millimeter weiter Kanal aus den beiden kurzen Tränenröhrchen dicht vor dem vorderen Augenwinkel, senkt sich zwischen Nasenhöhle und Nebenhöhle (s. unten) ein (Abb. 1331 b) und öffnet sich bei den Schwimmvögeln und der Taube unter einer segmental stehenden Falte, beim Huhn im hinteren Drittel der Nasenhöhle mit langem sagittalen Spalt.

Lateral neben jeder Nasenhöhle liegt eine geräumige **Lufthöhle,** *Sinus* (früher *Cella*) *infraorbitalis* (Abb. 1331 a, a′, a″), die mit der Nasenhöhle und der oberen Muschel kommuniziert. Schnabelwärts schiebt sie sich in den spitzen Winkel zwischen Maxilla und Os nasale unter die Maxilla, kaudal reicht sie unter den Bulbus, bei älteren Haus- und Truthühnern auch lateral und aboral von diesem hinauf, so daß dieser gewissermaßen auf einem Luftkissen ruht. Ihre Wand ist eine zarte Schleimhaut, die bei den Schwimmvögeln lateral durch das breite Lig. mandibulare longum (7) verstärkt wird. Medial legt sie sich der Nasenhöhle an, so daß die Konturen der unteren Muschel durch die Schleimhaut des Sinus infraorbitalis hindurchschimmern. Dicht vor dem Bulbus, unter dem Os lacrimale, steigt die Höhle bis fast zum Nasendach empor. Bei der Gans und der Ente fließt sie hier in einem breiten, schräg gestellten Spalt mit der oberen Muschel zusammen; bei den Hühnervögeln ist diese Öffnung kleiner, bei der Taube fehlt sie. Ventral von der Kommunikationsöffnung des Sinus infraorbitalis mit der oberen Muschel liegt ihre enge, nur bei der Gans etwa 2 mm weite Verbindungsöffnung mit der Nasenhöhle (Abb. 1330 u. 1331 d); diese liegt im mittleren Nasengange dicht vor dem Bulbus und ist von der Nasenhöhle aus wegen des vordrängenden Auges schwer auffindbar.

Näheres über die Nasenhöhlen der Vögel s. Bittner [88 c].

Siebbeinlabyrinth und Kieferhöhle fehlen. Eigentümlich ist den Vögeln die meist kleine, platte **Nasendrüse,** die einzelnen Arten, z. B. den Tauben, fehlt. Sie liegt bei den Hühner- und Schwimmvögeln auf dem Stirnbeine nahe dem medialen Augenwinkel und besitzt einen Ausführungsgang, der an der äußeren Nasenwand ziemlich weit nach vorn verläuft, um in die Nasenhöhle zu münden. Als Homologon dieser auch den Reptilien zukommenden Drüse ist von einigen Autoren die laterale Nasendrüse der Säuger angesehen worden.

Die Vögel besitzen einen **Kehlkopf,** *Larynx cranialis,* am Anfang und einen Stimmkopf, *Larynx caudalis,* am Ende der Trachea. Der Kehlkopf dient nur der Atmung und ist funktionell dem Aditus laryngis der Säuger zu vergleichen. Er wird von dem Ringknorpel und den Gießkannenknorpeln gebildet; der Schildknorpel fehlt; der Kehldeckel ist nur durch eine vor dem Kehlkopfseingange befindliche kleine Querfalte angedeutet.

Der Ringknorpel, der die Hauptstütze des Kehlkopfes bildet, besteht aus 4 Stücken (Abb. 1332): einem unpaaren ventralen Stück (c), 2 Seitenstücken (c′) und einem unpaaren dorsalen Stück (c″). Das ventrale Krikoidstück (c) ist eine i. d. R. frühzeitig verknöchernde Knorpelplatte; an ihrer Innenfläche verläuft bei den Enten ein unebener Längskamm. Die Seitenstücke (c′) sind i. d. R. von ihm getrennt, nur ausnahmsweise (z. B. bei der Gans) verschmelzen sie mit ihm; dorsal schiebt sich zwischen sie das dorsale Krikoidstück (c″) ein, das frühzeitig verknöchert; mit der nasalen Fläche des letzteren sind die Cartilagines arytaenoideae gelenkig verbunden; dies sind dreiseitige Stäbchen, die aus 2 nasal unter sehr spitzem Winkel sich vereinigenden Spangen bestehen (Ar. d. und Ar. v.); die ventrale Arytaenoidspange (Ar. v.) verknöchert nahezu vollständig, die dorsale (Ar. d.) bleibt knorpelig und artikuliert nicht mit dem Ringknorpel; die beiderseitigen Aryknorpel begrenzen den Kehlkopfseingang (Abb. 1321 d); dieser ist fast horizontal gelagert und liegt mit seinem nasalen Ende so nahe an der Choanenspalte, daß er geradezu die Fortsetzung der Choanenspalte bildet (Näheres s. Heidrich [356]). Stimmbänder fehlen.

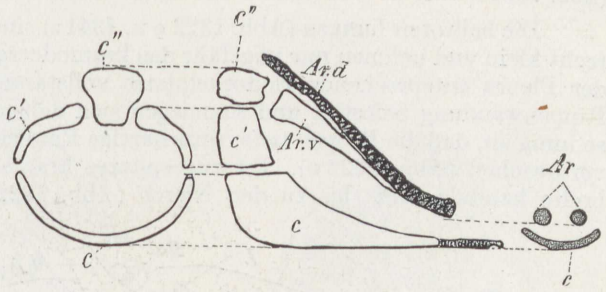

Abb. 1332. Kehlkopfsgerüst des Haushuhns (schematisch).
c, c, c ventrales Krikoidstück; c′, c′ Krikoidseitenstück; c″, c″ dorsales Krikoidstück; **Ar. d** dorsale und **Ar. v** ventrale Arytaenoidspange; **Ar** Querschnitt durch das vereinigte Arytaenoid.

Der **Stimmkopf,** *Larynx caudalis* s. *Syrinx* (Abb. 1341 14), ist das Stimmorgan und fehlt den stimmlosen Laufvögeln und amerikanischen Geiern. Er wird entweder durch das Ende der Luftröhre oder durch den Anfangsteil der Bronchi, meistens jedoch (namentlich auch bei den Hausvögeln) durch beide gebildet und dann *Larynx bronchotrachealis* genannt. Das Ende der Luftröhre ist beim Huhn seitlich abgeplattet und verengt oder bauchig erweitert. Die letzten Luftröhrenringe liegen dicht aneinander (Huhn) oder werden durch eine Längsleiste verbunden (Taube) oder verschmelzen m. o. w. vollständig (Gans). Der in dieser Art modifizierte und häufig verknöcherte Endabschnitt der Luftröhre heißt *Tympanum,* Trommel; an seiner Bildung beteiligen sich bei vielen Vogelarten auch die ersten Knorpelringe der Bronchi. Zwischen den aus der Trommel in die beiden Bronchi (2) führenden Öffnungen befindet sich ein meist knöchernes Sagittalbälkchen, der Steg, der eine nach oben konkave, halbmondförmige kleine Falte trägt. An jeder Seite des Steges heftet sich eine elastische Membran an, *Membrana tympaniformis interna,* die zugleich einen Teil der medialen Wand des betreffenden Bronchus darstellt. Lateral befindet sich zwischen den beiden letzten Ringen der Luftröhre (Taube) oder zwischen der Trommel und dem ersten Bronchialringe jederseits ebenfalls eine Membran, *Membrana tympaniformis ext.* Die Membranae tympaniformes entsprechen funktionell den Stimmlippen und die Spalten zwischen ihnen der Stimmritze der Säuger. Zur Anspannung der Stimmlippen und zur Verengerung der Stimmritze besitzen die Singvögel einen komplizierten Muskelapparat, der bei den Hausvögeln verkümmert ist oder fehlt (Hühner, Enten und Gänse).

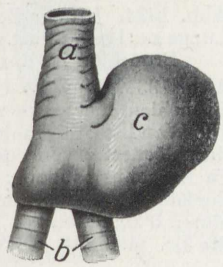

Abb 1333. Pauken. blase des Enterichs.
a Trachea; b Bronchi; c Bulla tympaniformis.

Bei der männlichen Ente erweitert sich das Ende der Luftröhre linkerseits zu einer umfangreichen Knochenblase, der Pauke, *Bulla tympaniformis* (Abb. 1333 c), an deren Bildung der linke Bronchus wesentlichen Anteil hat. Die Pauke ist als ein Resonanzapparat anzusehen, der zur Verstärkung der Stimme dient.

Die **Luftröhre** (Abb. 1322 a, 1323 1, 1341 15 u. 1344 1) besteht aus geschlossenen, durch sehr kurze Zwischenringbänder verbundenen Ringen, die bei den Tauben und Hühnern knorpelig sind, bei den Schwimmvögeln jedoch ganz oder zum großen Teil verknöchern.

Bei vielen Vögeln beschreibt die Trachea starke Windungen und Krümmungen, die entweder vor dem Brustbein unter der Haut liegen oder, wie z. B. bei den Singschwänen und Kranichen, sich durch die ganze Länge des Brustbeinkammes ziehen.

Die Luftröhre kann durch 2 Muskeln bewegt werden. Der eine *(M. ypsilotrachealis)* entspringt an der Furcula oder der Syrinx und begleitet die ganze Luftröhre; der andere *(M. sternotrachealis)* (Abb. 1323 10 u. 23 u. 1341 1) entspringt am Sternum und verläuft seitlich an der Trachea.

Die hellroten **Lungen** (Abb. 1322 e u. 1341 3) sind im Verhältnis zu dem großen Thorax recht klein und nehmen nur ungefähr das kraniodorsale Viertel der Leibeshöhle ein. Da eine der Pleura entsprechende Endothelplatte vollständig fehlt, sind sie bindegewebig an die Rippenwandung befestigt und schmiegen sich den nischenförmigen Zwischenrippenräumen so innig an, daß die Rippen tiefe, rinnenartige Eindrücke auf der kostalen Fläche der Lungen verursachen (Abb. 1322 e). Ihr zugespitztes kraniales Ende reicht bis zur 1. Rippe, das breite kaudale Ende bis zu den Nieren (Abb. 1322 e). Die der Leibeshöhle zugewandte

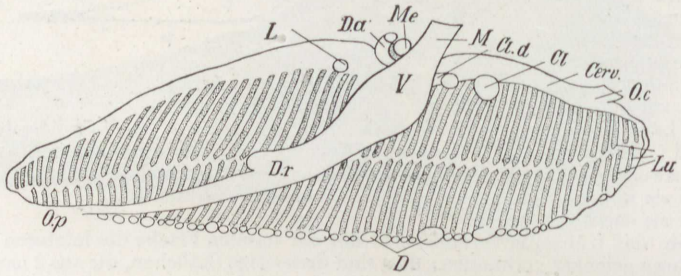

Abb. 1334. Verlauf des Stammbronchus in der Lunge. Der Schnitt ist in dorsoventraler Richtung geführt: oben freie Lungenfläche mit Ventrobronchien, unten den Rippen anliegende Fläche mit den Dorsobronchien. (Nach Fischer [242].)

Abb. 1334. In der Zeichnung ist die Anlage der Lungenpfeifen im Innern der Lunge zur Darstellung gebracht. Ihr Verhalten zum Stammbronchus und den übrigen Bronchien ist durch schematische Einzeichnung zum Ausdruck gelangt.

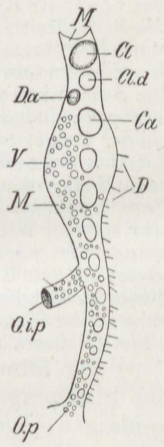

Abb. 1335. Inneres des Stammbronchus mit den Öffnungen der Bronchien.

Abb. 1335. Um die Ursprungsstellen der von dem Stammbronchus abgehenden Bronchien ersichtlich zu machen, wurde die ventrale Wand des Kanals abgetragen. Die Wand des Stammbronchus ist auch sonst noch von zahlreichen Poren siebartig durchlöchert, von denen aus die Pfeifen in die Lungensubstanz eindringen. **Ca** Bronchus caudalis; **Cerv.** Br. cervicalis; **Cl** Br. clavicularis; **Cl. d** Br. clavicularis dorsalis; **D** Bronchi dorsales; **D. a** Br. diaphragmaticus cranialis; **D. r** Stammbronchus; **L** Br. lateralis; **Lu** Lungenpfeifen; **M, M** Mesobronchium (Stammbronchus); **Me** Br. medialis; **O. c** Ostium cervicale; **O. i. p** Ostium intermedium caudale; **O. p** Ostium caudale; **V** Vestibulum.

freie ventrale Fläche, der der Pleuraüberzug ebenfalls fehlt, ist zum größten Teil von dem zarten Sehnenspiegel des rudimentären Zwerchfells (s. S. 1001) bedeckt. Infolge dieser Verwachsungen füllen also die Lungen jederseits den Raum zwischen der Brustwand und dem Zwerchfell ganz aus. Der scharfe Lungenrand wird dabei so an die Rippen herangezogen, daß er sich lediglich durch seinen rosarot hindurchschimmernden Farbton von der Brustwand abhebt. In jede Lunge tritt an der ventralen Fläche zwischen kranialem und mittlerem Drittel ihr Stammbronchus (Abb. 1334 m, 1336 a) ein; dieser verzweigt sich nicht wie bei den Säugetieren innerhalb der Lunge, sondern durchläuft die ganze Lunge in sagittaler Richtung; er erweitert sich bald nach seinem Eintritt zu dem ampullenartigen *Vestibulum* (Abb. 1334 u. 1335 V, 1336 b), weist hier die letzten Reste der Knorpelringe auf und verläuft als häutiger Kanal, *Mesobronchium* (Abb. 1335 M, 1336 c), unter leichter Verengung bis zum kaudalen Ende der Lunge; er verläßt die Lunge an der dorsalen Fläche nahe dem kaudalen Rande mit einer durch Knorpelringe gestützten verhältnismäßig engen Öffnung, dem *Ostium caudale* (Abb. 1334 u. 1335 O. p., 1336d), und geht in den Bauchluftsack (Abb. 1336 e) (s. S. 1018) über. Jeder Stammbronchus gibt etwa zu Anfang seines 2. Drittels einen kaudolateral und ventral verlaufenden, gleichmäßig weiten, aber kurzen Nebengang, den *Bronchus intermedius* (*thoracicus*) *caudalis* (f), ab, der am kaudolateralen Rande der Lunge, ventrolateral vom Ostium caudale, durch das geräumige *Ostium intermedium caudale*

(Abb. 1335 O. i. p., 1336 g) in den kaudalen Brustluftsack (Abb. 1336 h) führt. Die beiden Ostien werden durch die Kontraktion der Perraultschen Muskeln (s. S. 1001) geöffnet.

Vom Stammbronchus jeder Lunge aus nehmen zwei seitlich gerichtete Bronchialbezirke ihren Ausgang, ein ventraler mit den Ventrobronchien (Abb. 1336 linke Hälfte) und ein dorsaler mit den Dorsobronchien (Abb. 1336 rechte Hälfte). Dementsprechend bemerkt man an der Innenfläche des Stammbronchus außer zahlreichen kleinsten

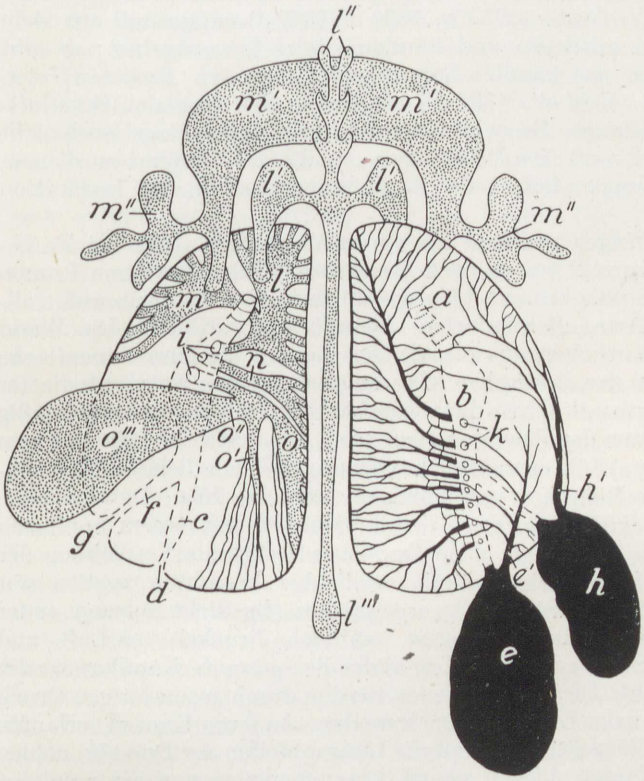

Abb. 1336. Schematische Darstellung der Bronchien und der von diesen ausgehenden Luftsäcke beim erwachsenen Vogel. (Nach Brandes [120], umgezeichnet.)
a Stammbronchus, b sein Vestibulum; c Mesobronchium; d Ostium caudale; e Bauchluftsack, e′ sein Saccobronchus; f Bronchus intermedius caudalis; g Ostium intermedium caudale; h kaudaler Brustluftsack, h′ sein Saccobronchus; i Einmündungen der Ventrobronchien; k Öffnungen in die Dorsobronchien; l Ventrobronchus cervicalis; l′, l′ Halsluftsack; l″ kraniales und l‴ thorakales Divertikelsystem des Halsluftsackes; m Ventrobronchus clavicularis; m′, m′ Schlüsselbeinluftsack, m″, m″ sein Diverticulum axillare; n Ventrobronchus medialis; o Ventrobronchus caudalis; o′ Bronchus lateralis; o″ Bronchus intermedius cranialis; o‴ kranialer Brustluftsack.

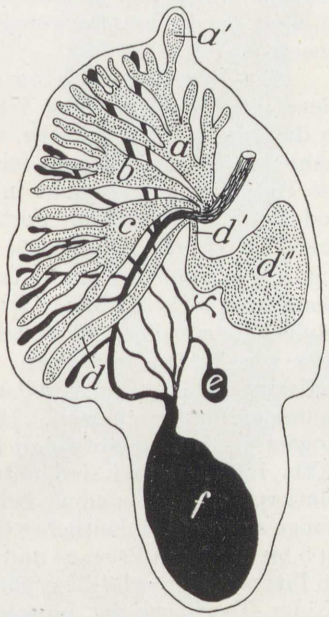

Abb. 1337. Bronchien und Luftsäcke im Entwicklungszustande der Vögel. (Nach Brandes [120], umgezeichnet.)
a Ventrobronchus cervicalis; a′ Halsluftsack; b Ventrobronchus clavicularis; c Ventrobronchus medialis; d Ventrobronchus caudalis; d′ Bronchus intermedius cranialis; d″ kranialer und e kaudaler Brustluftsack; f Bauchluftsack.

Öffnungen eine Anzahl größerer Öffnungen, die in die Bronchien führen. Die wenigen kranialen Ostien (Abb. 1335 Cl, Cl. d, D. a, Ca, 1336 i), die immer eine ansehnliche Größe besitzen, führen in die Ventrobronchien, die folgenden 6—12 Ostien, die in einer Längsreihe angeordnet sind (Abb. 1335 D, 1336 k), führen in ebensoviele Dorsobronchien, die zahlreichen kleinsten Ostien endlich führen unmittelbar in Lungenpfeifen (s. S. 1016), die sich quer durch den Lungenkörper erstrecken und in die auf der freien Lungenfläche verlaufenden Ventrobronchien einmünden.

I. d. R. sind 4 Ventrobronchien vorhanden, die (bis auf einen) ebenfalls in außerhalb der Lunge gelegene Luftsäcke führen: 1. Der *Ventrobronchus cervicalis* (Abb. 1336 l und 1337 a, 1334 Cerv.) verzweigt sich im kraniomedialen Lungengebiet und führt in den

Halsluftsack (Abb. 1336 l') durch das *Ostium cervicale* (Abb. 1334 O. c.). 2. Der *Ventrobronchus clavicularis* (Abb. 1334 Cl., 1336 m u. 1337 b) verzweigt sich im kraniolateralen Lungengebiet und führt in den Schlüsselbeinluftsack (Abb. 1336 m') (Interklavikularsack, S. 1017), der später entsteht und daher in Abb. 1337 nicht eingezeichnet ist. Diese beiden Ventrobronchien entspringen bei den meisten Vögeln mit einem kurzen gemeinsamen Stamme, *Ventrobronchus cranialis.* 3. Der *Ventrobronchus medialis* (Abb. 1334 Me, 1336 n) verzweigt sich im mittleren Drittel der medialen Lungenpartie und führt in keinen Luftsack. 4. Der *Ventrobronchus caudalis* (Abb. 1335 Ca, 1336 o, 1337 d) entspringt aus dem Vestibulum und verzweigt sich im mittleren und kaudomedialen Lungengebiet; er gibt 2 *Bronchi laterales* (Abb. 1336 o') für das kaudale Lungengebiet und den *Bronchus intermedius (thoracicus) cranialis* (Abb. 1336 o'', 1337 d') ab, der in den kranialen Brustluftsack führt (o''' bzw. d''). Der letztgenannte Bronchus ist beim jugendlichen Vogel noch nicht vorhanden. In die Ventrobronchien und ihre Verzweigungen, die der Exspiration dienen, münden die Endverzweigungen (Lungenpfeifen) der Dorsobronchien, die der Inspiration dienen (s. S. 1018).

Die Dorsobronchien entspringen aus dem Mesobronchium (Abb. 1336 bei k), besitzen eine glatte, häutige Wandung und treten nach Brandes [120] mit weitem Lumen an die dorsale Lungenfläche, wo sie teils kranial, teils medial umbiegen und sich unter allmählicher Verengerung in feinste Äste, *Parabronchia,* baumförmig auflösen. Die Wand der Parabronchien besteht im wesentlichen aus elastischen Fasern; an ihrer Innenfläche findet sich aber noch auf Fortsätzen der elastischen Wandung ein dichtes Netzwerk glatter Muskelfasern, die teilweise zu Ringmuskelbündeln vereinigt sind; diese sind regelmäßig angeordnet und springen in das Lumen der Parabronchien vor. Aus den vertieften Maschen dieses Netzwerkes (Fossae Huxleys) führen zahlreiche Öffnungen in ein dichotomisch verästeltes Netz äußerst dünnwandiger Röhrchen von winzigem (etwa 5—15 μ) Durchmesser; diese sog. Luftkapillaren, *Bronchioli respiratorii,* verbinden sich mit einem ähnlichen Geflechte venöser Blutkapillaren so innig, daß beide Kapillargeflechte als Verdickung der Rohrwandung erscheinen. Diese Rohrabschnitte mit verdickter Wandung werden seit langem als Lungenpfeifen bezeichnet. Sie stehen orgelpfeifenartig dicht nebeneinander (Abb. 1334 Lu) und sind untereinander durch m. o. w. zahlreiche Brücken von Luft- und Blutkapillaren verbunden; bei besonders guten Fliegern bildet das gesamte Kapillarnetz der Lunge sogar ein einheitliches Geflecht. Die Lungenpfeifen werden durch gegenseitigen Druck zu 5 bis 6seitigen Prismen und stellen das Lungenparenchym dar. An ihren Kanten verlaufen im Interstitialgewebe die größeren Blutgefäße. Soweit die Lungenpfeifen der Dorsobronchien an der Oberfläche der Lungen verlaufen, biegen sie am kraniomedialen und am medialen Rande ventral um und münden am Rande der ventralen Lungenfläche zu mehreren in die Verzweigungen der entsprechenden Ventrobronchien. Von allen Dorsobronchien gehen aber auch noch rechtwinklig Lungenpfeifen ab, die ebenfalls in geradem Verlaufe ventral ziehen und in die Ventrobronchien einmünden. Außerdem ist natürlich auch die ganze laterale Lungenpartie, besonders stark in der kaudalen Hälfte, mit Lungenpfeifen erfüllt, die jedoch einen andern Ursprung als die bisher erwähnten haben. Sie entspringen aus Inspirationsluft führenden Ästen, die in der Nähe der Ostien von dem Bauchluftsack und dem kaudalen Brustluftsack abgehen und als rückläufige Bronchien *(Saccobronchi)* bezeichnet werden. Der Bauchsack entsendet einen Saccobronchus (Abb. 1336 e'), der nahe der dorsalen Lungenfläche in die kaudolaterale Lungenpartie eintritt und zahlreiche Lungenpfeifen nach der dorsalen und ventralen Seite abgibt, von denen die ersteren in die stärkeren Äste der Dorsobronchien, die letzteren in Äste des kaudalen Ventrobronchus einmünden. Der von dem kaudalen Brustluftsack entspringende Saccobronchus (h') schickt seine Lungenpfeifen um den kraniolateralen Lungenrand herum in den Ventrobronchus clavicularis.

Die **Luftsäcke,** *Sacci, Cellae,* sind dünnhäutige, aus einer Serosa und einer Schleimhaut bestehende lufthaltige Säcke, die ursprünglich intrapulmonale Erweiterungen von Bronchienzweigen (Abb. 1337) darstellen und als solche beim Hühnchen bereits nach 8 Tagen der Bebrütung zu erkennen sind, beim ausgebildeten Vogel aber extrapulmonal zu liegen kommen und dann als Anhänge von Bronchienzweigen erscheinen (vergl. Abb. 1336 u. 1337). Sie bilden zumeist Divertikel und pneumatisieren dann Knochen (Wirbelsäule, Schultergürtel, Becken, Humerus) dadurch, daß sie in ihnen liegen, und dringen zwischen die Eingeweide und Muskeln ein, so daß die Eingeweide im Leben von einem eigenartigen, gekammerten Luftmantel umgeben sind. Im Tode sind die Luftsäcke stets zusammengefallen,

man kann sie aber von der Luftröhre aus aufblasen. Wo sie aneinanderstoßen, verschmelzen und kommunizieren sie vielfach miteinander. Man hat folgende Luftsäcke zu unterscheiden:

1. Der unpaare Schlüsselbeinsack, *Saccus interclavicularis* (Abb. 1336 m′, m′), entsteht durch mediane Vereinigung zweier ursprünglich getrennten Hohlräume, die jederseits an dem dicht kraniolateral von der Eintrittsstelle des Stammbronchus gelegenen Ostium claviculare vom Ventrobronchus clavicularis (m) ausgehen. Er nimmt den kranialen Teil der Leibeshöhle ein (Abb. 1338 b) und erstreckt sich von der Furcula seitlich von den kranialen Brustsäcken zur Herzbasis, den freien Rippen, zum Rabenbein und zu dem kranialen Teile des Brustbeins. Dorsal trennen ihn stellenweise die Luft- und Speiseröhre und die diese begleitenden Gefäße und Nerven vom Halssack, zum Teil sind diese Organe in ihn eingelagert. Der Schlüsselbeinsack zerfällt in die mittlere und die beiden lateralen Kammern. Die mittlere Kammer reicht kaudal bis zum Herzen und bildet a) zwischen Herz und Sternum das *Diverticulum subcordale,* b) dorsal vom Herzen das *Div. supracordale* und c) zwischen Luft- und Speiseröhre das nach vorn sich erstreckende *Div. oesophagotracheale.* Die lateralen Kammern nehmen den übrigen Raum des kranialen Abschnittes der Leibeshöhle ein und geben kaudal d) zwischen Herz und Sternalrippen die *Divv. costalia* ab; sie bilden mit den Herzdivertikeln der mittleren Kammer eine pneumatische Umkleidung des kranialen Teiles des Herzens. Außer diesen intrathorakalen Divertikeln, die zugleich das Sternum und die Sternalrippen pneumatisieren, gibt der Schlüsselbeinsack, und zwar seine Seitenkammern, noch extrathorakale Divertikel ab, nämlich e) das *Div. subscapulare,* das sich zwischen Coracoid und Wirbelsäule in den Raum zwischen Scapula und kranialen Rippen erstreckt und die Knochen des Schultergürtels pneumatisiert, f) das *Div. axillare* (Abb. 1336 m″ u. 1338 c), das längs der Achselgefäße zwischen den Schulter-Oberarm-Muskeln sich hinzieht und den Humerus pneumatisiert, g) das *Div. suprahumerale,* das den Humeruskopf bedeckt und Ausläufer zwischen die Oberarmmuskeln sendet, und h) das *Div. sternale,* das in der Umgebung des lateralen Randes des kranialen Teiles des Brustbeins liegt. — 2. Die Halssäcke, *Sacci cervicales* (Abb. 1336 l′, 1338 a), sind kleine, ovale Säcke, die an dem zwischen der Eintrittsstelle des Stammbronchus und der Lungenspitze gelegenen Ostium cervicale jederseits vom Ventrobronchus cervicalis (Abb. 1336 l) ausgehen. Sie liegen dorsal von Luft- und Speiseröhre in Höhe der Vereinigung von Coracoid und Clavicula, sind der Nackenmuskulatur ventrolateral angelagert und durch ihre ausgedehnte Divertikelbildung gekennzeichnet. Vom kranialen Ende jedes Sackes (kraniales Divertikelsystem) (Abb. 1336 l″) entspringt ein Gang, der durch die vom Capitulum und Tuberculum der Halsrippen gebildeten Forr. transversaria als *Ductus intertransversarius* kopfwärts zieht und die Halswirbel pneumatisiert; von diesem gehen die *Divv. supravertebralia* ab, die auf den Halswirbelgelenken liegen und blind enden; sie sind am weitesten in der Mitte des Halses und hindern hier die Beweglichkeit der Wirbel. Außerdem entspringen vom Canalis intertransversarius die *Divv. supramedullaria,* die durch die Forr. intervertebralia in den Wirbelkanal eintreten und sich dorsal vom Rückenmark erweitern; vom 3. oder 4. Halswirbel ab fließen diese mit denen der andern Seite zum *Ductus supramedullaris* zusammen, der an den letzten Halswirbeln am weitesten ist und dort endet. Gelegentlich kommuniziert er hier mit dem thorakalen

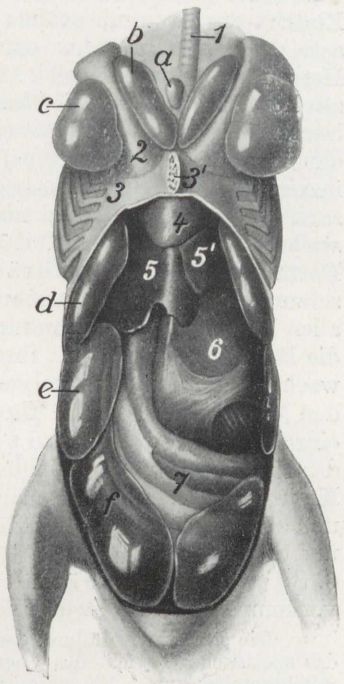

Abb. 1338. Aufgeblasene Luftsäcke der Taube. Leibeshöhle von der ventralen Seite geöffnet; Brustbein und Brustbeinkamm zum Teil entfernt.

1 Luftröhre; 2 Coracoid; 3 Rippen mit einem Teile des Brustbeins; 3′ Brustbeinkamm (abgeschnitten); 4 Herz; 5, 5′ Leber; 6 Muskelmagen; 7 Duodenumschleife mit dem Pancreas. a Saccus cervicalis; b Saccus clavicularis; c Diverticulum axillare; d Saccus thoracicus cranialis; e Saccus thoracicus caudalis; f Saccus abdominalis.

Divertikelsystem (Abb. 1336 l‴), das sich ähnlich wie das zervikale System verhält, jedoch keine supravertebralen Divertikel bildet; vom kaudalen Ende des eigentlichen Halssackes entspringt jederseits ein enger Gang, der durch ein For. intervertebrale am 1. Brustwirbel in den Wirbelkanal tritt und sich mit dem der andern Seite vereinigt; er reicht kaudal bis annähernd zu den letzten Brustwirbeln und pneumatisiert durch feine Fortsätze die Brustwirbel und Rippen. 3. Die kranialen Brustsäcke, *Sacci intermedii (thoracici) craniales* (Abb. 1336 o‴, 1338 d), haben ebenso wie die kaudalen Brustsäcke weder Divertikel noch Kommunikationen mit andern Luftsäcken; sie gehen an dem kaudomedial vom Eintritt des Stammbronchus gelegenen Ostium intermedium craniale von einem Lateralaste des Ventrobronchus caudalis aus, liegen ventral von den Lungen und lateral vom Herzen und erstrecken sich kaudal bis zu den letzten Rippen. — 4. Die kaudalen Brustsäcke, *Sacci intermedii (thoracici) caudales* (Abb. 1336 h, 1338 e), gehen an dem ventrolateral vom Ostium caudale (s. S. 1014) gelegenen Ostium intermedium caudale vom Bronchus intermedius (thoracicus) caudalis aus, sind also wie die Bauchsäcke Aussackungen des inspiratorischen Bronchiensystems. Sie sind asymmetrisch, denn der linke kaudale Brustsack reicht weiter kaudal als der rechte und bedeckt zum Teil den Magen; im übrigen stoßen sie zum kleinen Teil an die Lungen und die Leber, an den Bauchsack und den Darm. — 5. Die Bauchsäcke, *Sacci abdominales* (Abb. 1336 e, 1338 f), sind die Fortsetzungen des Stammbronchus und beginnen am Ostium caudale (s. S. 1014). Sie sind von allen Luftsäcken am geräumigsten, treten dorsal in die Bauchhöhle und schließen teilweise die Baucheingeweide ein; ihre Wandung ist sehr elastisch und nie mit der Umgebung verwachsen. Der rechte Bauchsack ist wesentlich weiter als der linke, dessen Ausbildung durch den Magen behindert ist. Ihre zahlreichen Divertikel dringen in die Räume zwischen den einzelnen Eingeweiden und zwischen diese und die Bauchwand: die *Divv. pelvica* liegen in der Nachbarschaft der Lendenwirbel und pneumatisieren durch Fortsätze die Lenden- und Kreuzwirbel und die Knochen des Beckens; die *Divv. inguinalia* umgeben das Acetabulum und bilden sekundäre Divertikel um den Femurkopf (*Div. femorale craniale, inferius, superius* und *caudale*), durch die die Beweglichkeit des Oberschenkelbeins zweifellos behindert wird. — 6. Subkutane Lufträume, wie sie beim Pelikan, Seetaucher, Tukan, Kranich, Storch usw. vorkommen, fehlen dem Hausgeflügel.

Die stärkere Anfüllung der Luftsäcke mit Luft und deren Erwärmung in den Luftsäcken setzen das spezifische Gewicht des Vogelkörpers herab und erleichtern die Flugbewegung, weshalb die Vögel mit besonders gutem Flugvermögen besonders große Luftsäcke besitzen. Außerdem sind die Luftsäcke von Einfluß auf die Verteilung des Gleichgewichtes im Körper während des Fluges; nach Victorow [986] kommen sie außerdem für die Wärmeregulation des Vogels in Betracht. Vor allem stellen sie aber Luft-Vorratskammern dar (s. unten u. S. 1016); sie können endlich auch zur Verstärkung der Stimme beim Singen beitragen.

Nach Brandes [120] erfolgt bei den Vögeln die Atmung derart, daß die Inspirationsluft durch Trachea, Bronchus, Stammbronchus und Mesobronchium zum kleineren Teil direkt in die von den Dorsobronchien (s. S. 1016) ausgehenden Lungenpfeifen des kraniomedialen Teils jeder Lunge, zum größeren Teil aber in den Bauchluftsack und den kaudalen Brustluftsack gelangt, die als Vorratskammern für die Inspirationsluft anzusehen sind. Von ihnen aus gelangt die Inspirationsluft allmählich durch die Saccobronchi in die Lungenpfeifen des kaudolateralen Teils jeder Lunge. Die Lungenpfeifen biegen ventral um und münden in die entsprechenden Abschnitte der Ventrobronchien, die demnach Exspirationsluft führen und solche auch in die von ihnen ausgehenden Luftsäcke (s. oben u. S. 1017) weiterleiten. Da die Ventrobronchien in den Stammbronchus münden, so enthalten dieser und die Luftröhre in den Pausen zwischen zwei Atemzügen Exspirationsluft, so daß demnach bei jeder Inspiration auch ein Teil dieser Exspirationsluft in die Luftvorratskammer gelangt.

Auf der Jagd flügellahm geschossene Vögel vermögen trotz der Abschnürung der Luftröhre weiter zu atmen, und zwar aspirieren sie die zum Atmen nötige Luft durch die Wunde im Oberarm; von dieser gelangt die Luft durch das Diverticulum axillare (s. S. 1017) in den Ventrobronchus clavicularis und von diesem in den Stammbronchus und weiter in die Vorratskammern der Inspirationsluft (s. oben).

Als **Schilddrüse** (Abb. 1323 6 u. 28 u. 1344 22) sieht man 2 kleine, rundliche oder längliche, sehr gefäßreiche Gebilde an, die anscheinend konstant in der Nähe der Syrinx den Karotidenstämmen anliegen. Zwei bei jungen Vögeln entlang jeder Jugularvene am Halse gelegene gefäßreiche Körper werden als **Thymusdrüse** gedeutet.

C. Harnorgane.

Die **Nieren** (Abb. 1322 n, 1328 d, d′, 1340 c, c u. 1341 7) weichen in Form und Bau wesentlich dadurch von denen der Säugetiere ab, daß die Anordnung in Renculi und die

Absonderung der geraden Harnkanälchen in besonderer Schicht fehlen (Bittner [88 b]). Sie erstrecken sich als fast fingerlange, beim Huhn 5—6 g schwere Organe von den Lungen bis zum Rectum und bestehen aus je 3 bis 4 dunkelbraunen Lappen, die in die muldenförmigen Vertiefungen des Os lumbosacrale und des Darmbeins eingelassen sind. Ihre Konsistenz ist weicher als bei den Säugern. Die Harnkanälchen, die ebenso wie der Harnleiter stets Krystalle von Harnsäure enthalten und infolgedessen m. o. w. weiß erscheinen, treten am medialen Rande der Nierenlappen hervor und vereinigen sich zu kurzen Ästen, die in die Harnleiter münden. Nierenwärzchen und Nierenbecken fehlen. Die **Harnleiter,** *Ureteres* (Abb. 1328 e u. 1340 d), verlaufen am medialen Rande jeder Niere kaudal und münden medial vom Samenleiter (bei den weiblichen Tieren rechts vom linken Eileiter) in die Kloake (Abb. 1328 e′ u. 1340 d′). Eine **Harnblase** fehlt.

Die Teilung der Nieren in Lappen kommt dadurch zustande, daß über ihre ventrale Fläche die V. iliaca ext. und die A. ischiadica hinwegziehen. Die Äste des Lendengeflechtes ziehen von der Wirbelsäule mitten durch die Nierensubstanz nach außen und erschweren dadurch die Herausnahme der Nieren. Bis auf einen schmalen medialen Streifen, der vom Bauchfell bedeckt ist (Wand des Cavum peritonaei intestinale), sind die Nieren von den Bauchluftsäcken umschlossen, die durch mehrere schlitzförmige Öffnungen auch zwischen die Nieren und das Os lumbosacrale sich erstrecken, so daß die Nieren gleichsam durch ein Luftkissen (an Stelle des fehlenden Nierenfettes) vom Knochen getrennt sind.

Die kleinen, bräunlichen oder graugelben **Nebennieren** (Abb. 1340 g) liegen nahe dem kranialen Ende des medialen Randes jeder Niere.

D. Geschlechtsorgane.

a) **Männliche Geschlechtsorgane.** Die **Hoden** (Abb. 1322 g u. 1340 a) sind bohnenförmig bis rundlich oder eiförmig; der linke ist meist etwas größer als der rechte. Gelegentlich ist nur ein Hoden vorhanden (Monorchie) oder ein Hoden geteilt. Sie liegen jederseits kranioventral vom kranialen Lappen der Niere und sind an einem kurzen Gekröse aufgehängt, das sich zwischen Aorta und Niere an der Körperwand ansetzt. Ihre Farbe ist gelblich bis weiß, in der Brunstzeit und bei der Taube stets reinweiß; bei jungen Exemplaren von Haushahn und Truthahn, anscheinend aber nicht bei der Taube und dem Wassergeflügel, findet man oft Pigmentierung eines oder beider Hoden (meist des rechten), die auf die kraniale Hälfte des Hodens oder auf den ganzen Hoden und dann auch auf dessen Tunica albuginea sich erstrecken kann (Näheres s. Bittner [88 a]). Während der Brunstzeit (gegen das Frühjahr) nehmen sie außerordentlich (unter Umständen bis auf das 200—300fache des ruhenden Hodens) an Größe zu; Disselhorst [190] fand den Hoden des Erpels in der Brunstzeit auf 8 cm Länge, 4,5 cm Breite und 4 cm Dicke, Freund [268] den eines ziemlich jungen Haushahns auf 4,7 cm Länge, 2,7 cm Breite und 2,5 cm Dicke vergrößert. Die Hoden bestehen aus geschlängelt verlaufenden und durch Bindegewebe vereinigten feinen Samenkanälchen. Beim Haushahn sind die Kanälchen am Ende bläschenartig erweitert. Die an dem schwach konkaven medialen Rande des Hodens hervortretenden ausführenden Samengänge (Ductuli efferentes der Säuger) bilden einen kleinen, federkielstarken, wurstförmigen Fortsatz zur Andeutung des Nebenhodens, der in den Samenleiter übergeht. Dieser (Abb. 1322 g′ u. 1340 b, b) verläuft geschlängelt in engen Windungen parallel mit der Wirbelsäule vom Hoden aus kaudal, und zwar zuerst medial, dann lateral neben dem Ureter, und mündet auf einer Papille in die Kloake (Abb. 1340 b′). Er ist sehr eng und bildet kurz vor seiner Ausmündung eine namentlich beim Enterich deutliche, kleine, blasenartige Erweiterung, die etwas Samen enthält. Der Samenstrang und die akzessorischen Geschlechtsdrüsen fehlen.

Allen zum Hühnergeschlechte gehörenden einheimischen Vögeln und den Tauben fehlen ein Begattungsorgan und äußere Geschlechtsteile. Dagegen ist bei den meisten Schwimmvögeln (z. B. den Gänsen, Enten, Schwänen), den Straußen, den Schakuhühnern usw. ein männliches Glied vorhanden. Dieses stellt bei den männlichen Gänsen, Enten und Schwänen einen gekrümmten und etwas geschlängelten fibrösen Körper dar, der an der ventralen Wand der Kloake liegt und eine spiralig verlaufende Rinne (Samenrinne) (Abb. 1339 c) besitzt; er ist bei der männlichen Gans und Ente in gestrecktem Zustand etwa fingerlang, beim Strauß etwa 20 cm lang und dreikantig.

Bei der Begattung wird das männliche Glied durch besondere Muskeln nach außen gestülpt, so daß der Samen, ausgepreßt durch rhythmische Kontraktionen der muskulösen Samenleiter, durch die Samenrinne in die Kloake des weiblichen Vogels abfließt. Die Spermien der Hausvögel besitzen einen

pfriemenartig verschmälerten und in eine Spitze auslaufenden länglichen, drehrunden Kopf und einen kurzen, dünnen Schwanzfaden.

Das männliche Begattungsorgan der Hausente ist ein spiralig gewundener Körper (Abb. 1339 b), an dessen Oberfläche die durch spiralig verlaufende Wülste (d) gebildete Samenrinne (c) verläuft. Während der Begattung schließt sich die Samenrinne zu einer Samenröhre. Der Penis des Enterichs baut sich nach Liebe [557 a] aus einem paarigen „Lymphbildungsraum" mit den „gefäßreichen Körpern" auf und besitzt einen Drüsenschlauch, der an der Spitze des Penis mündet (e). Die Schwellung des Penis soll durch Lymphe erfolgen, die in den Lymphbildungsräumen von den gefäßreichen Körpern abgeschieden wird (Liebe [557 a]).

b) Charakteristisch für den **weiblichen Geschlechtsapparat** ist, daß die Eierstöcke zwar paarig angelegt werden, daß jedoch der rechte Eierstock mit Eileiter allmählich vollständig verkümmert. Der **linke Eierstock** (Abb. 1341 12 u. 1344 25), der kranial und zum Teil ventral vom kranialen Lappen der linken Niere liegt, ist verhältnismäßig sehr groß und besteht im wesentlichen aus einer Platte mit zwei Schichten, die der Zona parenchymatosa und der Zona vasculosa des Eierstockes der Säugetiere entsprechen.

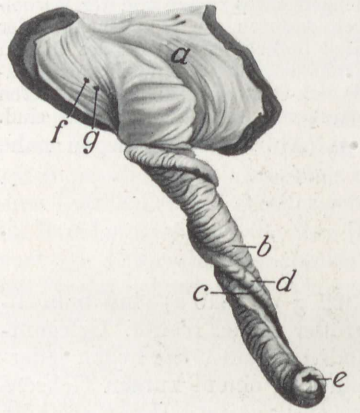

Abb. 1339. Vorgestülpter Penis des Enterichs ($^2/_3$ nat. Größe). a Kloake (aufgeschnitten und die Wände zurückgelegt); b Penis; c Samenrinne; d, d Rinnenwulst; e Mündung des Drüsenschlauches; f Mündung des Ductus deferens; g Mündung des Harnleiters.

Die Gefäßzone hat zahlreiche von der Parenchymzone bedeckte Fortsätze, die der Oberfläche des Eierstockes ein gefaltetes Aussehen verleihen; an ihnen hängen wie die Beeren an einer Traube zahlreiche den Follikeln der Säuger entsprechende Eier in sehr verschiedenen Zuständen der Entwicklung.

Die Eier stellen teils kleine, weißliche Bläschen, teils kleinere oder größere gelbe Dotterkugeln (Abb. 1341 4) dar. Jedes Ei wird zunächst von der zarten Dotterhaut und nach außen von dieser noch von einer festeren Umhüllungsmembran umhüllt. An der Umhüllungsmembran markiert sich gegenüber dem Stiele, der die Verbindung mit dem Eierstock herstellt, eine kreis- oder bogenförmig verlaufende Linie, die Narbe, *Stigma*. Sobald das Ei genügend entwickelt und reif geworden ist, reißt hier die Umhüllungsmembran ein, so daß das von der Dotterhaut eingeschlossene Ei austreten kann; die leere Hülle bildet dann eine am Eierstock haftende becherförmige Höhle, den Kelch, *Calyx*, der allmählich verschwindet. Gelegentlich werden zugrunde gegangene Eibläschen als bräunliche, feigenförmige Gebilde beobachtet (Bittner [88 b]).

Vom rechten **Eileiter** (s. oben) ist manchmal das Kloakenmündungsstück noch als Rudiment vorhanden. Der linke Eileiter stellt ein in der Fortpflanzungszeit langes, sehr ausdehnbares, geschlängeltes Rohr dar, dessen weiter, glattrandiger Trichter zwischen die großen Dotterkugeln sich einschiebt. Er hängt an einem kurzen, federkielstarken Gekröse, das schräg durch den linken Bauchluftsack zur vorletzten linken Rippe zieht, und besteht aus einer Serosa, einer Muskelhaut und einer Schleimhaut. Die dem Eileiter der Säugetiere entsprechende kraniale Partie, in der die Befruchtung der Eizellen erfolgt, besitzt dicht kaudal vom Eierstock eine für die Eiaufnahme bestimmte schlitzförmige Bauchöffnung (Abb. 1341 13). Diese führt in das mit Flimmerepithel ausgekleidete, dünnwandige, relativ weite *Infundibulum*, das sich zum *Isthmus* verengt. Der Isthmus liefert die Eiweißschicht des Eies und dann die Schalenhaut. Er erweitert sich plötzlich zum dickwandigen Eihälter, der mit dem Uterus der Säugetiere homologisiert wird und in dem die Kalkschale und das Schalenpigment entsteht; auf ihn folgt wieder ein engerer Teil, das Homologon der Vagina der Säugetiere; dieser mündet lateral vom linken Ureter mit einem erweiterungsfähigen Spalt in die Kloake.

Die Schleimhaut des eigentlichen Eileiters und des Eihälters besitzt zahlreiche geschlängelte Falten, auf denen das Epithel sekundäre Vorsprünge bildet. Der Eileiter der Vögel ist nicht nur Ausführungsgang des Eierstockes, sondern ein Organ, in dem sehr wesentliche Bestandteile des Eies, nämlich Eiweiß, Schalenhaut und Kalkschale, gebildet werden.

Die Eier der Vögel sind dotterreich und bestehen aus wenig Protoplasma (Bildungsdotter) und viel Dotter (Nahrungsdotter). Man unterscheidet folgende Teile an ihnen: 1. Die aus viel gelbem und weniger weißem Dotter bestehende, schichtenförmig aufgebaute gelbe Dotterkugel, die von einer zarten Schicht weißen Dotters, der Dotterhaut (Zellhaut), umgeben und durch Hagelschnüre, *Chalazae*, inmitten der den Dotter umgebenden Eiweißschicht in der Schwebe erhalten wird. Die Hagelschnüre verlaufen gewunden von den Enden des Eies zu den Polen der Dotterkugel. An einer Seite der Dotterkugel findet sich eine kleine, weißliche Scheibe, der stets oben liegende Hahnentritt, *Cicatricula*, und in diesem in einer Protoplasmaschicht (dem Bildungsdotter) das Keimbläschen.

2. Die Eiweißschicht; sie füllt den Raum zwischen der Schalenhaut und der Dotterkugel aus. 3. Die zweiblättrige Schalenhaut und die Kalkschale; sie liegen dicht aneinander. Die Kalkschale ist von zahlreichen feinen Kanälchen durchbohrt, die einen Austausch von Luft zwischen dem Eiinnern und der Außenwelt ermöglichen. Am stumpfen Eipol weichen bei älteren Eiern die beiden Blätter der Schalenhaut etwas auseinander, so daß ein mit Luft gefüllter Raum, die Luftkammer des Eies, entsteht.

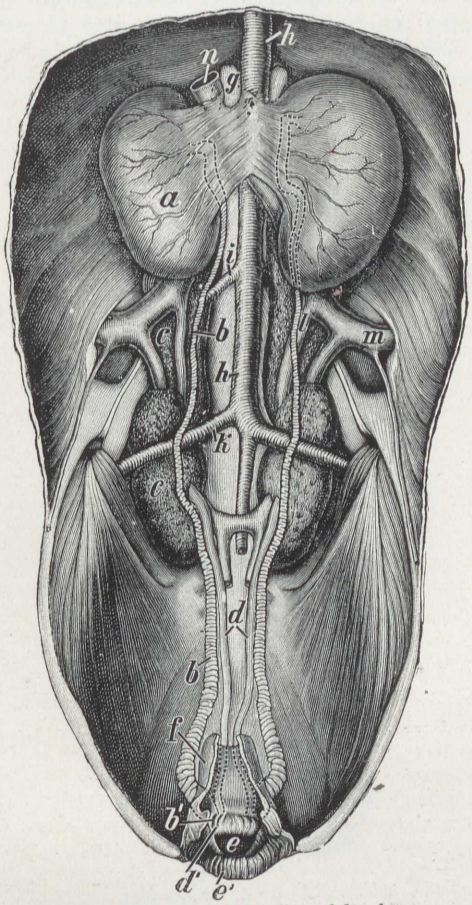

Abb. 1340. Harn- und Geschlechtsorgane eines Hahnes (Leibeshöhle von der ventralen Seite geöffnet).

a rechter Hoden mit seinen vom Mesorchium ausstrahlenden Gefäßen; b, b Ductus deferens, b′ seine Mündung; c, c rechte Niere; d Harnleiter; d′ Mündung des rechten Harnleiters; e Kloake, e′ ihre Lippe; f Rest der Wand des Rectum; g Nebenniere; h, h Aorta; i A. iliaca ext.; k A. ischiadica; l, l V. iliaca interna; m V. iliaca externa; n V. iliaca communis.

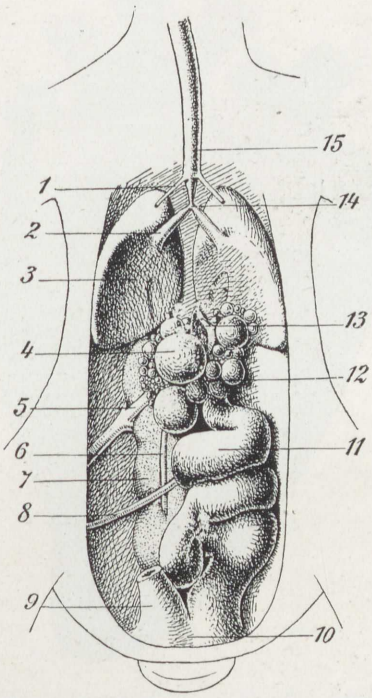

Abb. 1341. Weiblicher Urogenital- und Respirationstraktus des Huhnes. Ventralansicht nach Formolpräparat. $^2/_5$ nat. Gr. (L. Freund).

1 M. sternotrachealis; 2 Bronchus dexter; 3 rechte Lunge; 4 Ei; 5 V. iliaca externa; 6 V. renalis advehens; 7 Niere; 8 A. ischiadica; 9 Rectum; 10 Kloake; 11 linker Eileiter; 12 Ovarium; 13 Ostium infundibuli; 14 Larynx caudalis; 15 Trachea.

IV. Das Gefäßsystem der Vögel.

A. Das **Herz** (Abb. 1322 d, d′, 1323 20, 1342, 1343, 1344 5, 6, 10, 11) liegt im kranialen Teile der Leibeshöhle und wird von dem dünnen, jedoch festen Herzbeutel umschlossen, der durch das Septum zwischen den ventralen Leberbauchfellsäcken (s. S. 1006) mit der Wirbelsäule und der Leber verbunden ist. Die Basis des Herzens ist kraniodorsal gekehrt; die kaudoventral gerichtete Spitze schiebt sich zwischen die beiden Leberlappen ein. Die Vorkammern (Abb. 1323 13 u. 21, 1342 u. 1343 e u. g u. 1344 5 u. 11), von denen die rechte eine etwas dünnere Wand besitzt als die linke und denen die Herzohren fehlen, und die Kammern (Abb. 1323 20, 1342 u. 1343 a u. b u. 1344 6 u. 10) sind sonst im allgemeinen wie bei den Säugetieren. Der wesentlichste Unterschied zwischen dem Säugetier- und dem Vogelherzen besteht darin, daß die Valvula tricuspidalis durch eine starke Muskelplatte (Abb. 1342 c) ersetzt wird, die sich von der Seitenwand des rechten Ventrikels abspaltet und bei ihrer Kontraktion mit ihrem freien Rande dem Kammerseptum

sich anlegt. Vom freien Rande dieser Klappenplatte geht ein kurzer, aber kräftiger, glatter Muskelbalken schräg nach vorn und spitzenwärts zur äußeren Kammerwand. Bei einigen Vögeln, z. B. beim Strauß, geht dieser Muskelbalken in eine schwächere und kleinere Muskelplatte über, die vom oberen Rande der Seitenwand schräg abwärts zum Septum verläuft und mit diesem eine nach vorn offene Tasche bildet. Zwischen den beiden Klappen befindet sich die Atrioventrikularöffnung (Lorenz [569]).

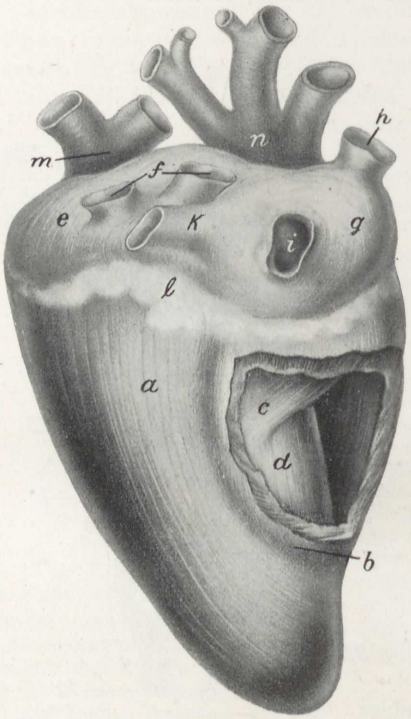

Abb. 1342. Herz vom Truthahn, dorsale Fläche.

a linke Kammer; b rechte Kammer, aus deren Wand ein Stück herausgeschnitten ist; c Klappenplatte; d Kammerseptum; e linke Vorkammer; f Lungenvenen; g rechte Vorkammer; h V. cava cranialis dextra; i V. cava caudalis; k V. cava cranialis sin.; l Fett im Sulcus coronarius; m A. pulmonalis; n Aorta.

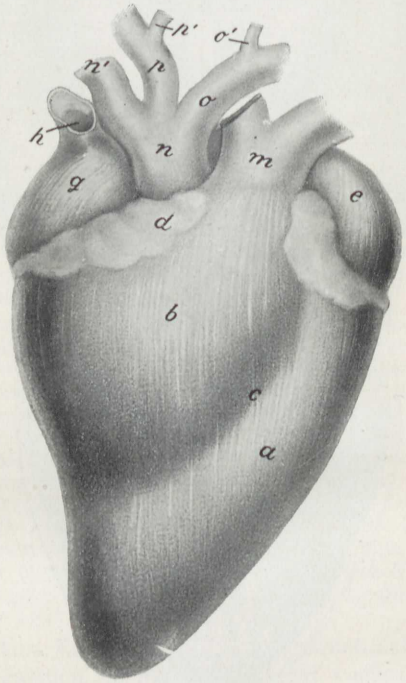

Abb. 1343. Herz vom Truthahn, sternale Fläche.

a linke Kammer; b rechte Kammer; c kraniale Längsfurche; d Fett im Sulcus coronarius; e linke Vorkammer; g rechte Vorkammer; h V. cava cranialis dextra; m A. pulmonalis; n Aorta; n′ Aorta descendens; o A. brachiocephalica sin.; o′ A. carotis communis sin.; p A. brachiocephalica dextra; p′ A. carotis communis dextra.

Der freie Rand der Muskelplatte ist der Scheidewand zugekehrt; zwischen beiden bleibt ein Schlitz, durch den die rechte Kammer und Vorkammer kommunizieren; dieser Schlitz wird bei jeder Kammersystole durch die Kontraktion der Platte, die sich dabei der Scheidewand anlegt, verschlossen.

Die rechte Kammer reicht nicht bis zur Spitze des Herzens (Abb. 1343 b) und umgreift die linke Kammer fast ganz; auf Herzquerschnitten stellt sie einen sichelförmigen Spalt dar. Die Papillarmuskeln fehlen in der rechten Kammer.

Im übrigen sind die Einrichtung der Kammern und der Klappenapparat am Ursprunge der Lungenarterie und Aorta sowie an der linken Atrioventrikularöffnung im wesentlichen wie bei den Säugetieren, die Valvula bicuspidalis besitzt jedoch häufig 3 Zipfel. Die Herzohren sind undeutlich abgesetzt bzw. fehlen; in die rechte Vorkammer münden 2 Vv. cavae craniales (Abb. 1323 12, 24, 1342 h u. k und 1344 12) und eine V. cava caudalis (Abb. 1342 i u. 1344 7), in die linke Vorkammer mit einer gemeinsamen Öffnung 2 Vv. pulmonales (Abb. 1342 f). An den Einmündungsstellen der Venen finden sich schwache Muskelvorsprünge, die ein Rückstauen des Blutes verhindern. Am Vorkammerseptum ist das fötale *For. ovale* durch eine dünne, durchscheinende, ziemlich feste Membran geschlossen, die sich an dem Teil des Septum findet, der am weitesten nach dem linken Vorhof hineinragt.

Nach Bollinger [102] beträgt das Gewicht des Herzens auf 1000 g Körpergewicht beim Haselhuhn 4,09, Auerhahn 7,81, Seeadler 8,89, Rebhuhn 9,17, Lachmöwe 10,35, Storch 11,49, Kreuzschnabel 19,01, Rauchschwalbe 14,49, Uferschwalbe 15,87, Haussperling 16,22, Schwarzspecht 17,24, Alpenstrandläufer 19,01, Singdrossel 25,64 g usw. Das Herzgewicht ist verhältnismäßig um so größer, ein je besserer und ausdauernderer Flieger der betreffende Vogel ist.

B. Die **Blutgefäße.** Der Bau der Blutgefäße ist wie bei den Säugetieren.

1. **Arterien.** a) Die aus der rechten Herzkammer entspringende kurze **A. pulmonalis** (Abb. 1342 u. 1343 m) teilt sich bald in einen rechten und linken, für die gleichseitige Lunge bestimmten Ast.

b) Die **Aorta** (Abb. 1342 u. 1343 n, n', 1345 1) gibt unmittelbar nach ihrem Austritt aus der linken Herzkammer die beiden *Aa. coronariae cordis* ab; dann zweigt sie die *A. brachiocephalica sinistra* (Abb. 1343 o u. 1345 3) und weiterhin die *A. brachiocephalica dextra* (Abb. 1343 p, 1344 3 u. 1345 2) ab, schlägt sich dann um den rechten Bronchus um (Abb. 1345 8) und wird zur *Aorta descendens* (Abb. 1343 n', 1344 4 und 1345 9). Die A. brachiocephalica sinistra teilt sich bei den Hausvögeln in die *A. carotis comm. sinistra* (Abb. 1323 27, 1343 o', 1345 5) und die *A. subclavia sinistra* (Abb. 1345 7); die A. brachiocephalica dextra gabelt sich in die *A. carotis comm. dextra* (Abb. 1323 5, 1343 p' u. 1345 4) und die *A. subclavia dextra* (Abb. 1345 6).

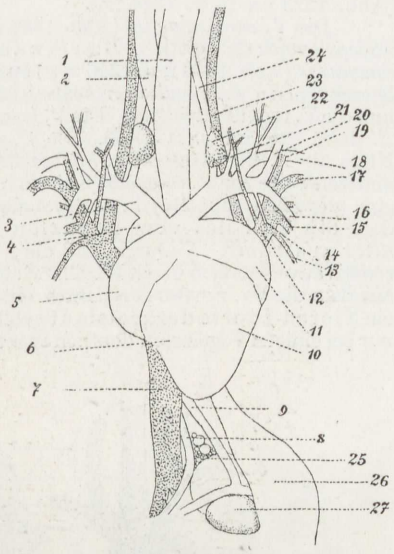

Abb. 1344.

Abb. 1344. Situs des Herzens und der Hauptgefäße beim Schwan. Ventralansicht. $^2/_7$ nat. Gr. (L. Freund). 1 Trachea; 2 Oesophagus; 3 A. brachiocephalica dextra; 4 Aorta descendens; 5 Atrium dextrum; 6 Ventriculus dexter; 7 V. cava caudalis; 8 A. mesenterica cranialis; 9 A. coeliaca; 10 Ventriculus sinister; 11 Atrium sinistrum; 12 V. cava cranialis sin.; 13 V. u. 14 A. mammaria int.; 15 V. u. 16 A. thoracica caudalis; 17 V. u. 18 A. axillaris; 19 V. u. 20 A. thoracica cranialis; 21 A. sternoclavicularis; 22 Gl. thyreoidea; 23 V. ugularis; 24 A. carotis comm.; 25 Ovarium; 26 Drüsenmagen; 27 Milz.

Die linke und rechte *A. carotis comm.* (Abb. 1343 o' u. p'), denen nahe ihrem Ursprunge die Gl. thyreoidea (s. S. 1018) anliegt, laufen dicht nebeneinander — bei einigen Vogelarten zu einem unpaaren Stamme, der *A. carotis primaria*, verschmolzen — in dem von den ventralen Dornfortsätzen der Halswirbel und dem M. longus colli gebildeten, median gelegenen Kanal bis zum Kopfe. Sie geben dabei Zweige an alle benachbarten Teile und außerdem eine *A. vertebralis* ab, die im Querfortsatzkanal liegt und am Kopfe mit einem Zweige der A. carotis comm. anastomosiert. Am Kopfe teilt sich jede A. carotis comm. in eine Gesichts- und eine Gehirnarterie, von denen die letztere das Gehirn, den Augapfel und dessen Umgebung, die erstere alle übrigen Teile des Kopfes versorgt.

Die beiden *Aa. subclaviae* entsenden je eine *A. sternoclavicularis* (Abb. 1344 21) für die vordere Sternalgegend bis zur Schulter, geben dann die *A. thoracica cranialis* (20) und *caudalis* (16) für die Brustmuskeln und die innen am Brustbeine liegende *A. mammaria interna* (14) ab und werden dann zur *A. axillaris* (Abb. 1323 8, 26 u. 1344 18), die durch die Achselhöhle zu der Armmuskulatur tritt. Bisweilen geht die A. axillaris vor Abgabe der Aa. thoracicae ab (Abb. 1344).

Die *Aorta descendens* (Abb. 1340 h, h u. 1343 n') läuft an den Wirbelkörpern bis in das Becken und gibt auf diesem Wege paarige *Aa. intercostales* und *Aa. lumbales* und *Aa. renales* für die Nieren ab. Außerdem entspringen aus ihr für die Baucheingeweide bestimmte unpaare Äste: die *A. coeliaca* (Abb. 1344 9) und die *A. mesenterica cranialis* (8) und *caudalis*. Von den *Aa. spermaticae internae* ist bei den weiblichen Vögeln wegen der Verkümmerung des rechten Eierstockes nur die linke vorhanden. Im Becken entspringen aus der Aorta descendens die schwachen *Aa. iliacae ext.* (Abb. 1340 i), die sich nur in den Becken- und Bauchmuskeln verzweigen. Endlich teilt sich die Aorta in die beiden *Aa. ischiadicae* (Abb. 1340 k, 1341 8) und die *A. sacralis media*. Jede A. ischiadica tritt in Begleitung des Hüftnerven durch das For. ischiadicum aus dem Becken und versorgt die Beckengliedmaße.

2. **Venen.** a) Die 2 *Vv. pulmonales* (Abb. 1342 f) entspringen mit einem ganz kurzen gemeinsamen Stamm aus der linken Vorkammer.

b) Die **Körpervenen** haben 3 Stämme, eine linke und eine rechte *V. cava cranialis* (Abb. 1323 12 u. 24, 1342 h u. k u. 1344 12) und eine *V. cava caudalis* (Abb. 1342 i u. 1344 7), die ihr Blut in die rechte Vorkammer ergießen. Die Kranzvene des Herzens ist ein Ast der linken V. cava cranialis.

Jede *V. cava cranialis* gibt die *V. jugularis* (Abb. 1323 4 u. 29, 1344 23) und *V. subclavia* ihrer Seite ab. Die *Vv. jugulares*, von denen die rechte (Abb. 1322 c) meist erheblich stärker als die linke ist, führen das Blut von Kopf und Hals nach dem Herzen zurück; sie stehen ventral von der Schädelgrundfläche durch einen Querast in Verbindung, liegen ziemlich oberflächlich seitlich an der Trachea und nehmen am kaudalen Ende des Halses das Blut der *Vv. vertebrales* auf. Letztere haben einen kranialen und einen kaudalen Ast, von denen der erstere das venöse Blut des Gehirns und Halses, der letztere das des Rückenmarkes als Sammelstamm abführt. Die *Vv. subclaviae* sind der Stamm der Brust- und Armvenen, die die gleichnamigen Arterien begleiten (*Vv. sternoclaviculares, Vv. thoracicae craniales* [Abb. 1344 19] und *caudales* [15], *Vv. mammariae internae* [13] und *Vv. axillares* [Abb. 1323 7 u. 25 u. 1344 17]).

Die *V. cava caudalis* (Abb. 1342 i u. 1346 1) ist ein kurzer Stamm, der die Lebervenen und eine unpaare ventrale (mittlere) Bauchwandvene (*V. abdominalis*) abgibt und sich in die beiden *Vv. iliacae communes* (Abb. 1340 n u. 1346 2, 2′) spaltet. Jede *V. iliaca comm.* tritt in die Niere ein, gibt hier mehrere Nierenvenen (*Vv. renales revehentes*) (Abb. 1346 8, 8) ab und teilt sich in die V. iliaca ext. s. femoralis und die V. renalis advehens. Die *V. femoralis* (Abb. 1340 m, 1341 5 u. 1346 3, 3′) liegt neben der schwachen A. iliaca externa (s. S. 1023). Die *V. renalis advehens* (Abb. 1346 7, 7′) gibt außer Venenzweigen an die Niere die *V. iliaca interna* s. *hypogastrica* (Abb. 1340 l, l u. 1346 4, 4) ab und vereinigt sich mit der der anderen Seite zur *V. coccygea*, Schwanzvene (Abb. 1346 5). An dieser Stelle entspringt aus der letzteren eine (zuweilen doppelte) *V. coccygeomesenterica* (6), die sich mit Venen des Darmkanals derart verbindet, daß ein Teil des vom kaudalen Körperende zurückkehrenden Venenblutes der Pfortader zuströmt. Dadurch, daß die Zweige der V. renalis advehens sich in ein Kapillarsystem auflösen, aus dem die Vv. renales revehentes entstehen, wird ein Nieren-Pfortaderkreislauf gebildet, der aber nur bei einigen Vogelarten deutlich ausgeprägt bleibt.

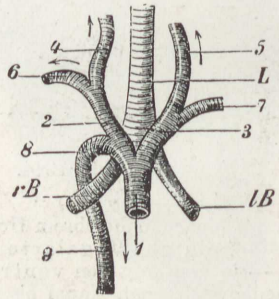

Abb. 1345. Teilung der Aorta bei den Vögeln; schematisch (nach Nuhn).

L Trachea; **rB** rechter und **lB** linker Bronchus. 1 Aorta; 2 A. brachiocephal. dext.; 3 A. brachiocephal. sinist.; 4 rechte und 5 linke A. carotis comm.; 6 rechte und 7 linke A. subclavia; 8 Arcus aortae, der sich um den rechten Bronchus wendet; 9 Aorta descendens.

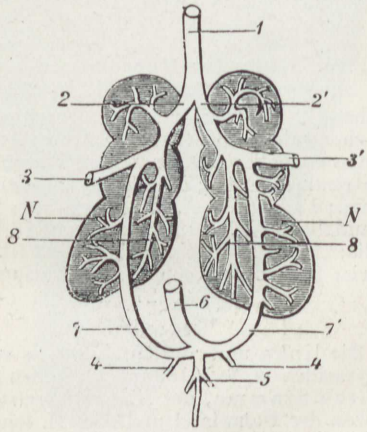

Abb. 1346. V. cava caudalis der Vögel; schematisch.

N, N rechte und linke Niere. 1 V. cava caud.; 2, 2′ rechte bzw. linke V. iliaca comm.; 3, 3′ rechte bzw. linke V. femoralis; 4, 4 rechte und linke V. hypogastrica; 5 V. coccygea; 6 V. coccygeomesenterica; 7, 7′ Vv. renales advehentes; 8, 8 Vv. renales revehentes.

Die *V. portae* wird durch die Venen der Baucheingeweide zusammengesetzt, nimmt jedoch durch die erwähnte Verbindung mit den Schwanzvenen auch Blut vom kaudalen Ende des Körpers auf. Sie bildet i. d. R. 2 gesonderte Stämme, von denen sich der eine im rechten, der andere im linken Lappen der Leber zu einem Kapillarnetz auflöst; aus diesem entstehen die in den Stamm der V. cava caudalis mündenden Lebervenen.

c) **Lymphgefäße** sind reichlich vorhanden. Die Hauptlymphgefäße des Körpers vereinigen sich schließlich zum rechten und linken *Ductus thoracicus*, die an der Wirbelsäule kranial laufen, durch Queräste vielfach untereinander in Verbindung stehen und in das Ende der rechten und linken V. jugularis münden.

Außerdem münden bei vielen Vogelarten Lymphgefäßstämme an der Grenze zwischen dem Schwanz und dem Becken in Venen. Bei dem Strauß und einigen Sumpf- und Schwimmvögeln besitzen die Lymphgefäßstämme der Schwanz- oder Beckengegend im kaudalen Ende der Körperhöhle blasen- oder sackartige Erweiterungen, die sogar mit einer muskulösen Schicht und mit Klappenvorrichtungen ausgestattet sein können.

Das Lymphgefäßsystem der Vögel unterscheidet sich von dem der Säugetiere im wesentlichen dadurch, daß sich nur verhältnismäßig wenige und sehr kleine Lymphknoten finden.

Nach Jolly [430] und Fürther [279] finden sich Lymphknoten nur bei den meisten Arten der Entenvögel bzw. Wasservögel. Jolly unterscheidet jederseits 1—2 je 10—15 mm lange und 3—5 mm

dicke Halslymphknoten, die auf jeder Seite am kaudalen Ende des Halses in der Nähe der Schilddrüse vorkommen, und 2 Lendenlymphknoten, die zwischen Aorta und medialem Rand beider Nieren und zwischen den Abgangsstellen der Aa. iliacae externae und Aa. ischiadicae liegen. Die Halslymphknoten nehmen die Lymphgefäße des Kopfes und Halses, der Schultergliedmaße und der Brustwandung auf und die Lendenlymphknoten die der Beckengliedmaße und der hinteren Partie des Rumpfes sowie einige Eingeweidelymphgefäße.

V. Das Nervensystem der Vögel.

Gehirn und Rückenmark werden von denselben 3 Häuten umgeben wie bei den Säugetieren. Die Dura mater bildet eine Gehirnsichel und ein Hirnzelt; sie schließt auch Blutleiter ein. Das zusammen mit seinen Häuten die Schädelhöhle ausfüllende **Gehirn** besteht aus dem Cerebrum, dem Cerebellum und der Medulla oblongata; die Brücke fehlt oder wird durch wenige quer verlaufende Markfasern angedeutet.

Die Großhirnhemisphären (Abb. 1347—1349 1, 2 u. 3) werden dorsal durch einen verhältnismäßig tiefen Längsspalt getrennt; sie besitzen weder Windungen noch Furchen; nur die *Fissura lateralis (Sylvii)* (Abb. 1347 u. 1349 4) ist angedeutet. Zwischen den Hemisphären, dem Kleinhirn und dem Kopfmark treten die den Vierhügeln der Säuger entsprechenden starken Zweihügel (s. S. 1026) hervor. Das sich zuspitzende nasale Ende

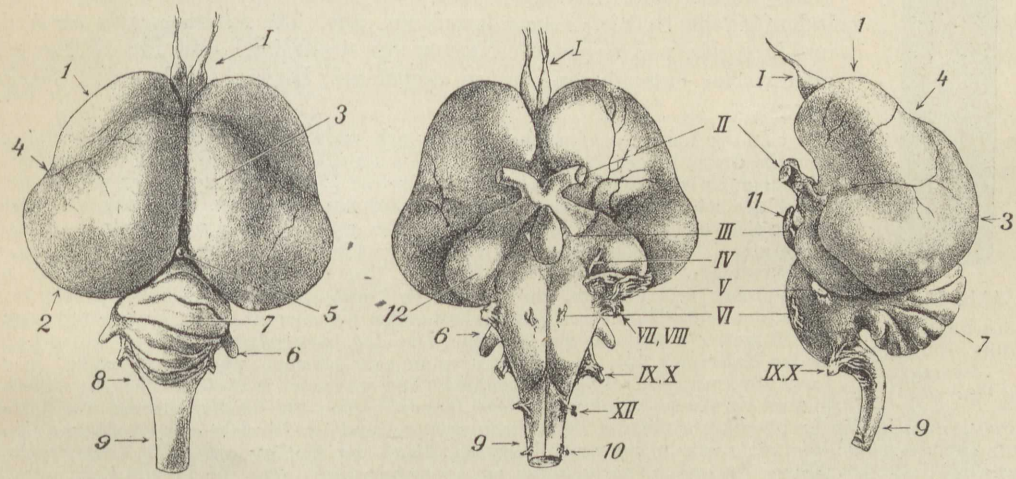

Abb. 1347. Abb. 1348. Abb. 1349.

Abb. 1347—1349. Gehirn des Hausschwanes; nat. Gr. (Dexler).
Abb. 1347 Dorsal-, Abb. 1348 Ventral- und Abb. 1349 Lateralansicht.
I N. olfactorius; II N. opticus; III N. oculomotorius; IV N. trochlearis; V N. trigeminus; VI N. abducens; VII, VIII N. facialis und N. acusticus; IX, X N. vagoglossopharyngeus; XII N. hypoglossus. 1 nasaler und 2 kaudaler Teil der Hemisphäre; 3 Dorsalwulst der Hemisphäre; 4 Fissura lateralis (Sylvii); 5 Corpus pineale; 6, 6 Flocculus cerebelli; 7 Cerebellum; 8 Medulla oblongata; 9 Halsmark; 10 Wurzel des 1. Zervikalnerven; 11 Hypophyse; 12 Sehhügel.

jeder Hemisphäre geht in den hohlen *Bulbus olfactorius* (Abb. 1347—1349 I) über, dessen Hohlraum mit der gleichseitigen Seitenkammer in Verbindung steht. An der basalen Fläche des Großhirns finden sich wie bei den Säugetieren *Hypophyse* (Abb. 1349 11), *Infundibulum*, *Pedunculi cerebri* und *Chiasma opticum* (Abb. 1348 u. 1349 II), jedoch kein *Corpus mamillare*. Ein *Corpus callosum* fehlt oder wird nur durch wenige schwache Querfasern angedeutet; ebenso fehlen der *Hippocampus* und das *Septum pellucidum;* nur der nasale Teil des *Fornix* erscheint bis zur deutlichen nasalen Gehirnkommissur etwas besser abgesetzt.

Die Seitenkammern des Großhirns sind groß. Der graue Mantel der Hemisphären ist schwach und die mediale Seitenwand der Kammern sehr dünn. Am Boden jeder Seitenkammer findet sich ein ziemlich umfangreicher Hügel, der dem *Corpus striatum* der Säugetiere entspricht; die Adergeflechte gleichen denen der Säuger.

Die Sehhügel (Abb. 1348 12) sind kleiner als die Zweihügel, bestehen aus grauer Substanz und schließen die 3. Hirnkammer ein, deren nasales Ende in den in die Hypophyse übergehenden Trichter führt.

Das Gebilde der Zweihügel *(Corpora quadrigemina* der Säuger) wird zum Teil von den Hemisphären bedeckt, tritt jedoch ventral und seitwärts von ihnen derart hervor, daß es bei Betrachtung des Großhirns sofort in die Augen fällt. Das Gebilde ist hohl, beide Hügel sind aber dorsal durch eine Kommissur (Sylviussche Brücke) verbunden. Ihre Höhlung ist der *Aquaeductus cerebri*, der aus der 3. in die 4. Hirnkammer führt; *Corpus pineale* (Epiphysis) (Abb. 1347 5) und *Commissura caudalis* sind im allgemeinen wie bei den Säugetieren.

Vom Kleinhirn (Abb. 1347 u. 1349 7) ist nur der Wurm deutlich; die Kleinhirnhemisphären sind schwach angedeutet durch kleine Anhänge, die den *Flocculi* des Säugetiergehirns verglichen werden können (Abb. 1347 u. 1348 6).

Auf der Oberfläche des Kleinhirns sind zahlreiche Querblätter und auf Längsschnitten die als Lebensbaum bekannte Zeichnung bemerkbar. Das Kleinhirn bildet die Decke der 4. Hirnkammer. Jederseits finden sich die *Brachia caudalia* und *Brachia nasalia* des Kleinhirns und zwischen ihnen das *Velum medullare nasale* und *caudale* und das *Tegmen fossae rhomboideae*.

Die *Medulla oblongata* (Abb. 1347 8) ist breiter als das Rückenmark, von dem sie durch einen Knick scharf abgesetzt ist. Ihre Stränge machen sich an der ventralen Fläche nur undeutlich bemerkbar. Die *Fossa rhomboidea* wird durch die stark vorspringenden Kerne der Nn. acustici in eine nasale und eine kaudale Hälfte geschieden und durch das Cerebellum und seine Arme abgeschlossen zur 4. Hirnkammer.



Abb. 1350. Lumbalwulst eines Huhnes (Joest).

Das **Rückenmark** (Abb. 1347—1349 9) reicht bis zum Ende des Wirbelkanals und läuft hier, ohne eine Cauda equina zu bilden, in eine fadenförmige Spitze, *Filum terminale*, aus. Die *Intumescentia cervicalis* und *lumbalis*, von denen die Nerven für die Flügel und für die Beckengliedmaßen entspringen, treten deutlicher hervor als bei den Säugetieren.

In der Lendenanschwellung findet sich zwischen den auseinanderweichenden Dorsalsträngen in der Fissura longitudinalis dorsalis der dorsal stark vorspringende, eiförmige Lumbalwulst (Abb. 1350) (Imhof [411]), der aus einer den Zentralkanal des Rückenmarkes umwuchernden Gliamasse besteht. In diesem Bereiche finden sich dicht dorsal vom Ursprunge der ventralen Nervenwurzeln 7—8, nach Shimada [873] beim Haushuhne 10 Paar kleine Auftreibungen, die extramedullären Hoffmannschen Großkerne. Im übrigen stimmen die Anordnung der Furchen und Stränge, das qualitative Verhältnis der weißen zur grauen Substanz, der Zentralkanal und das Verhalten der Nervenwurzeln im großen und ganzen bei Säugetieren und Vögeln überein. Das *Lig. denticulatum* ist beim Haushuhn in der Halsregion gut, in der Brustregion sehr schwach und unregelmäßig, in der Lumbalsakralregion sehr gut ausgebildet; hier entsendet es zweierlei Zacken: zwischen je zwei Großkernen jederseits eine Dorsalzacke an die Seitenwand des Wirbelkanals, dem in der Lumbosakralsäule die Dura dicht anliegt, und im Bereiche der Großkerne jederseits entsprechende Ventralzacken zur ventrolateralen Wand des Wirbelkanals. Die Ventralzackenpaare sind mit Ausnahme des ersten Paares durch ein Querband mit einer die Fissura longitudinalis ventralis verschließenden Piaverdickung, dem Medianband, vereinigt (Shimada [873]).

Auch bei den Vögeln sind 12 Paar **Gehirnnerven** vorhanden, deren Verbreitungsbezirke mit denen bei den Säugetieren im wesentlichen übereinstimmen.

1. Der *N. olfactorius* (Abb. 1347 I) tritt durch ein Loch (die Siebplatte fehlt) aus der Schädelhöhle in den dorsomedialen Teil der Augenhöhle und von dort in die Nasenhöhle, wo er sich in der Schleimhaut der Nasenscheidewand und der dorsalen Muschel verzweigt. 2. Der *N. opticus* (Abb. 1348 u. 1349 II), der stärkste Gehirnnerv, bildet an der Grundfläche des Gehirns das Chiasma, in dem sich beide Sehnerven kreuzen. 3. Der *N. oculomotorius* (III), 4. der *N. trochlearis* (Abb. 1348 IV) und 6. der *N. abducens* (Abb. 1348 u. 1349 VI) sind für die Muskeln des Augapfels bestimmt. Der N. abducens versorgt auch die Muskeln der Nickhaut. 5. Von den 3 Ästen des *N. trigeminus* (V) leiten der *N. ophthalmicus* und *N. maxillaris* zentripetal; der *N. mandibularis* ist ein gemischter Nerv, der jedoch relativ sehr schwach ist, da der dem *N. lingualis* der Säuger entsprechende Ast fehlt. 7. Der *N. facialis* (Abb. 1348 VII) ist schwach, da die Muskulatur der Lippen und Backen fehlt. 8. Die 4 Äste, in die sich der *N. acusticus* (VIII) teilt, verzweigen sich im inneren Ohr. 9. Der *N. glossopharyngeus* (Abb. 1348 u. 1349 IX) weicht nicht erheblich von dem der Säugetiere ab; sein Zungenast vertritt zugleich den N. lingualis. 10. Der *N. vagus* (Abb. 1318 19, 1348 u. 1349 X) und 11. der *N. accessorius* verbinden sich in der Nähe des Schädels untereinander. Der Verlauf des N. vagus ist im allgemeinen wie bei den Säugetieren, jedoch verbreitet sich der *N. recurrens* hauptsächlich in den Muskeln des Stimmkopfes. 12. Der *N. hypoglossus* (Abb. 1318 18 u. 1348 XII) ist motorischer Nerv für die Zunge, gibt jedoch auch Fäden für die ventral von der Luftröhre liegenden Halsmuskeln ab.

Die Zahl der **Rückenmarksnervenpaare** (Abb. 1348 10) ist von der Zahl der Wirbel abhängig.

Jeder Spinalnerv entspringt mit je einer dorsalen und ventralen Wurzel aus dem Rückenmark; in die dorsalen Wurzeln ist je ein *Ganglion spinale* eingelagert; die beiden Wurzeln verbinden sich zu gemischten Nerven, die sich bald in einen starken ventralen und einen sehr schwachen dorsalen Ast teilen.

Da eine eigentliche Lendenportion der Wirbelsäule fehlt, ist die Scheidung in Lenden- und Kreuznerven nicht scharf. Als Lendennerven fassen wir 3 Nerven auf, die aus den ersten 3 Zwischenwirbellöchern des Os lumbosacrale (S. 994) austreten, als Kreuznerven die aus dem großen mittleren Zwischenwirbelloch des Os lumbosacrale hervortretenden Nerven; sie setzen im wesentlichen den N. ischiadicus zusammen. Aus den kaudalen Zwischenwirbellöchern des Os lumbosacrale treten keine Nerven aus.

Die Flügel erhalten ihre Nerven vom *Plexus brachialis,* zu dessen Bildung die 2 bis 3 letzten Hals- und der 1. und eventuell 2. Brustnerv beitragen. Die ventralen Äste der Kreuznerven bilden 2 Geflechte, von denen die Nerven für die Beckengliedmaße abgehen. Die Nerven für die Schulter- und Beckengliedmaße verhalten sich im allgemeinen wie bei den Säugetieren. Die Nerven für die Haut und die Muskeln des Schwanzes sind dünn.

Der **N. sympathicus** beginnt mit dem an der Schädelbasis liegenden *Ganglion cervicale craniale.* Mit diesem Ganglion stehen durch feine Verbindungszweige die meisten Gehirnnerven in Verbindung; außerdem gibt das Ganglion feine Äste ab, die die Aa. carotides begleiten; der aus dem Ganglion cervicale craniale sich fortsetzende Grenzstrang des Sympathicus liegt zunächst im Querfortsatzkanal der Halswirbel, wo er Fäden mit den Halsnerven austauscht, und dann jederseits ventral an den Körpern der Wirbel; er steht mit den Brust- und Kreuznerven in Verbindung und gibt den *N. splanchnicus* ab, der die Geflechte für die Baucheingeweide bildet; am Schwanze vereinigen sich der rechte und der linke Grenzstrang unter Bildung eines *Ganglion coccygeum* miteinander.

VI. Die Sinnesorgane der Vögel.

1. **Sehorgan.** Alle Vögel haben verhältnismäßig große Augen und einen scharfen Gesichtssinn. Meist stehen die Augen seitwärts, ganz ausnahmsweise (z. B. bei den Eulen) sind sie nach vorn gerichtet (Teleskopaugen).

Die Augenhöhlen (Abb. 1318 25), die median durch die senkrechte Platte des Siebbeins, das *Septum interorbitale,* voneinander getrennt werden (Abb. 1312 5), sind lateral i. d. R. nicht durch einen vollständigen Knochenring begrenzt. Diese Lücke im Orbitaring wird durch den Ursprungsteil des langen Unterkieferbandes (S. 999) geschlossen. Von den Augenlidern schließt das untere oft eine kleine Knorpelplatte ein und ist größer und beweglicher als das obere; das sehr gut ausgebildete 3. Augenlid (Nickhaut) ist eine Duplikatur der Conjunctiva und hat keine knorpelige Grundlage; es kann vom nasalen Augenwinkel aus durch einen aus glatter Muskulatur bestehenden besonderen Muskelapparat (s. S. 1002) über den ganzen Augapfel hinweggezogen werden. Der Tarsus und die Tarsaldrüsen fehlen, ebenso fehlen in den Augenlidern Talg- und Schweißdrüsen. Die Muskeln des 3. Augenlides bestehen aus glattem Muskelgewebe. An Stelle der Augenwimpern finden sich kleine Federchen mit stark reduzierter Fahne. Die Conjunctiva verhält sich wie bei den Säugetieren. Die im nasalen Augenwinkel liegende Nickhautdrüse ist von erheblichem Umfang und oft größer als die Tränendrüse; ihr einziger Ausführungsgang mündet an der bulbären Fläche des 3. Lides. Die Tränendrüse liegt im temporalen Augenwinkel, ist meist klein und besitzt einen oder wenige Ausführungsgänge, die sich trichterförmig am Schläfenwinkel der Lider in den Sack der Bindehaut öffnen. Tränenröhrchen, Tränensack und Tränenkanal verhalten sich wie bei den Säugetieren.

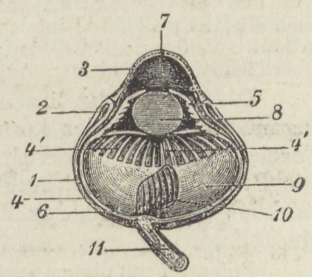

Abb. 1351. Durchschnitt durch das Auge eines Raubvogels (nach Nuhn).

1 Sclera; 2 Skleraring; 3 Cornea; 4 Chorioidea; 4', 4' Corpus ciliare; 5 Iris; 6 Retina; 7 vordere Augenkammer; 8 Linse; 9 Glaskörper; 10 Kamm (Pecten); 11 N. opticus.

Die bulbusseitige Fläche des 3. Augenlides trägt mitten zwischen dessen freiem Rand und der Umschlagsstelle der Conjunctiva ein eigenartiges gefiedertes Epithel, dessen Zellen einen mit zahlreichen feinsten Seitenästchen versehenen und in ein kolbig verdicktes Ende auslaufenden Protoplasmafortsatz tragen. Diese Fortsätze wirken bei Reinigung der Bulbusoberfläche als feinster Staubpinsel, um die für die maximale Bildschärfe notwendige Glätte der Korneaoberfläche zu erreichen (Kolmer [480]).

Wegen der meist starken Wölbung der Cornea hat der **Augapfel** bei vielen Vögeln, namentlich bei den Raubvögeln, deren Augen weit hervorstehen, die Gestalt eines abgestumpften Kegels; nur bei den Schwimmvögeln ist die Cornea mehr abgeflacht.

Die bindegewebige Sclera (Abb. 1351 1) schließt ganz nahe der Cornea (3) einen aus dachziegelartig sich deckenden knöchernen oder hornartigen, kleinen Schuppen

zusammengesetzten Ring, den Skleraring (2), ein. In die Sclera ist außerdem häufig eine Knorpelschale eingelagert, die vom Sehnerveneintritt bis ungefähr zum Äquator reicht. Im korneaseitigen Randbezirke der Sclera fehlt die Knorpelschale; an ihrer Stelle findet sich hier der Skleraring.

Bei einigen Vogelarten findet sich an der Eintrittsstelle des Sehnerven ein ähnlicher (hinterer) Skleraring, der diese ganz oder größtenteils (dann in Hufeisenform) umgibt. Infolge der starken Wölbung der Cornea (s. S. 1027) ist die vordere Augenkammer (Abb. 1351 7) verhältnismäßig groß und viel Kammerwasser vorhanden.

Die *Chorioidea* (Abb. 1351 4) ist pigmentreich. An ihrer inneren Fläche liegt die tiefschwarze Pigmentschicht der Retina. Ein Tapetum ist nur beim Strauße vorhanden und fehlt allen übrigen Vögeln. Das *Corpus ciliare* (4′, 4′) besteht aus zahlreichen Fältchen; der außerordentlich starke *M. ciliaris* setzt sich aus 3 Portionen zusammen.

Der dem Fontanaschen Raume der Säuger entsprechende Raum des Vogelauges ist erfüllt von einem gut ausgebildeten Bandapparat (Lig. pectinatum), dessen elastische Fasern allseitig von Endothel umkleidet sind und die Spatia anguli iridis begrenzen. Bei Augen hoher Akkommodationsbreite (Tauchvögel) erstrecken sich die Fasern des Lig. pectinatum in die Ziliarplatte und Ziliarfortsätze und bilden anatomisch und mechanisch einen Teil der Zonula ciliaris (Wychgram [1028]).

Eine eigentümliche Einrichtung des Vogelauges ist der Fächer, Kamm, *Pecten* (Abb. 1351 10), der von der Eintrittsstelle des N. opticus aus (11) keilförmig in den Glaskörper hineinragt und diesen schräg bis zur Linsenkapsel durchsetzt, an der er sich bei vielen Vögeln (z. B. bei der Gans) befestigt. Er stellt eine m. o. w. stark gefaltete und für jede Vogelart charakteristisch gestaltete Platte dar, die aus Nervenfasern, Blutgefäßen und Pigment besteht (Näheres s. Kajikawa [435 a]); die Nervenfasern stammen vom N. opticus, die Blutgefäße von der A. ophthalmica und stehen mit dem Gefäß- und Nervensystem der Chorioidea nicht in Zusammenhang.

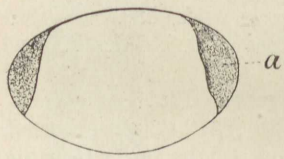

Abb. 1352. Linse der Taube (schematisch). a Ringwulst.

Der Fächer soll das im Vogelauge hochentwickelte Akkommodationsvermögen unterstützen, nämlich die Entfernung der gesehenen Objekte dadurch zum Bewußtsein bringen, daß die Druckschwankungen, die sich infolge der durch die Akkommodation hervorgerufenen Veränderung der Linsenwölbung im Glaskörpergewebe geltend machen, von ihm als Drucksinnesorgan empfunden werden (Franz [260]). Außerdem soll der Pecten nach Kajikawa [435 a] infolge seines Blutreichtums der Erwärmung des Auges bei rascher Bewegung in kalten Außenmedien dienen; dem entspricht das Vorhandensein eines großen Pecten mit großer Oberfläche in den kleinen Augen hochfliegender Vögel.

Die Iris (5) ist linsenseitig mit tiefschwarzem, korneaseitig mit verschiedenartigem Pigment bedeckt; das korneaseitige Pigment bestimmt die Farbe der Augen. Die gelbe Farbe der Iris bei den Hühnern wird durch Fett bedingt, das in Bälgen eingeschlossen ist. Die Pupille ist meist rund. Der Erweiterer *(M. dilatator pupillae)* und der besonders starke Verengerer der Pupille *(M. sphincter pupillae)* bestehen aus quergestreiften Muskelfasern.

Entsprechend diesem auch dem Ziliarmuskel zukommenden Bau nimmt man an, daß diese Muskeln willkürliche Bewegungen vermitteln, und daß die Akkommodationsfähigkeit des Auges bei den Vögeln größer als bei den Säugetieren ist.

Die Retina (6) enthält keine Blutgefäße und gleicht im Bau der der Säugetiere. Die Linse (Abb. 1351 8 u. 1352) ist bei Vögeln mit ausdauerndem Flugvermögen an ihrer korneaseitigen Fläche abgeplattet, bei Nachtvögeln dagegen stark gewölbt und weicht von der Linse der Säugetiere dadurch ab, daß die Linsenfasern in der Nähe des Äquators fast senkrecht zur Augenachse stehen und den Ringwulst (Abb. 1352 a) bilden. Der Glaskörper (Abb. 1351 9) ist relativ klein.

2. **Gehörorgan.** Ein **äußeres Ohr** fehlt durchweg; nur bei wenigen Arten wird es durch eine den äußeren Gehörgang umgebende kleine Hautfalte angedeutet oder durch einen Kranz eigentümlich gestalteter Federn vorgetäuscht. Der äußere Gehörgang ist kurz, weit und häutig und enthält die Ohrenschmalzdrüsen, die den alveolären und tubulösen Drüsenarten zugehören. Das nach außen etwas konvexe Trommelfell ist in einem nur bei den Hühnern ganz geschlossenen Knochenring ausgespannt.

Die unregelmäßig gestaltete **Paukenhöhle** (Abb. 1312 12, 1315 18, 1318 21) steht mit lufthaltigen Hohlräumen der Schädelknochen und durch die schädelseitig knöcherne, im übrigen knorpelige Hörtrompete (Abb. 1318 10) mit der Schlundkopfhöhle in Verbindung. Unmittelbar aboral von den Choanen münden die beiden Hörtrompeten mit einer schlitzförmigen gemeinsamen Öffnung (s. S. 1004). An

Stelle der **Gehörknöchelchen** ist die *Columella* (Abb. 1315 18) vorhanden. Ihr vestibuläres Ende trägt eine kleine Platte, die in das Vorhofsfenster hineinragt und dieses schließt; am tympanalen Ende der Columella finden sich 2 (3) knorpelige Fortsätze, durch die sie sich mit dem Trommelfell verbindet. Ein am Os occipitale entspringender kleiner Muskel heftet sich sehnig an diese Fortsätze der Columella und an das Trommelfell an; er zieht dieses nach innen. Die Paukenhöhle steht durch das **eirunde Vorhofs-** (Abb. 13535) und durch das **runde Schnecken-Fenster** (6) *(Fenestra vestibuli* und *cochleae)* mit dem Labyrinth in Verbindung. (In Abb. 1312 am oberen Ende des zu 12 gehörigen Zuführungsstriches sichtbar.)

Das **innere Ohr** besteht aus dem aus spongiöser Knochensubstanz aufgebauten knöchernen und dem häutigen Labyrinth; an beiden unterscheidet man den Vorhof, die 3 halbkreisförmigen Kanäle (Bogengänge) und die Schnecke.

Der **knöcherne Vorhof,** *Vestibulum* (Abb. 1353 1), ist eine kleine, unregelmäßige Höhle, die mit den Bogengängen und der Schnecke und durch das Vorhofsfenster mit der Paukenhöhle kommuniziert. Das häutige Vestibulum ist relativ klein, besonders der Sacculus. Die Endolymphe des Vorhofs enthält mikroskopisch kleine Kristalle von kohlensaurem Kalk (Otolithen). Die häutigen **halbzirkelförmigen Kanäle** *(Ductus semicirculares)* (2, 2′, 2″) sind relativ größer und dickwandiger als bei den Säugetieren; die Ampullen (3, 3′, 3″) des oberen und hinteren Kanals werden durch Scheidewände geteilt. Die knöcherne **Schnecke,** *Cochlea* (4), ist eine an ihrem Ende schwach gekrümmte und um eine Achse etwas gedrehte stumpfkegelförmige Röhre, die die häutige Schnecke enthält; das blinde Ende des Ductus cochlearis ist ampullenartig erweitert und entspricht der Lagena niederer Wirbeltiere. Der Hohlraum der Schnecke wird durch ein Spiralblättchen in eine Vorhofs- und Paukentreppe (Scala vestibuli und Scala tympani) geschieden. Diese Scheidung beginnt schon im Vorhof.

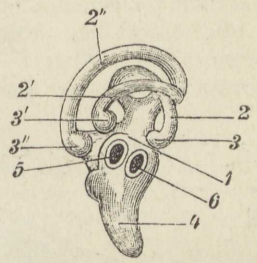

Abb. 1353. Knöchernes Labyrinth eines Vogels (nach Nuhn).

1 Vorhof; 2, 2′, 2″ halbkreisförmige Kanäle; 3, 3′ 3″ Ampullen; 4 Schnecke; 5 Fenestra vestibuli; 6 Fenestra cochleae.

3. **Geruchsorgan.** Der N. olfactorius verbreitet sich in der Schleimhaut der dorsalen Muschel und der Nasenscheidewand. Das Siebbeinlabyrinth fehlt.

4. Als **Geschmacksorgan** ist zwar die Zunge zu bezeichnen; sie ist jedoch bei den meisten Vögeln wegen ihres dicken Stratum corneum zur Vermittlung von Geschmackswahrnehmungen wenig geeignet. Alleiniger Tast- und Geschmacksnerv für die Zunge ist der 9. Nerv, da der Zungenast des Trigeminus (N. lingualis) fehlt.

Möglicherweise vermitteln auch Zweige des 1. und 2. Astes des N. trigeminus, die sich in der Schleimhaut des harten Gaumens verbreiten, Geschmacksempfindungen. Besonders zu erwähnen ist, daß sich an der Zunge und am Palatum durum viele Tastzellen finden.

5. **Integument.** Die aus Cutis und Subcutis bestehende sehr dünne **äußere Haut,** *Integumentum commune,* enthält weder Talg- noch Schweißdrüsen. Erstere werden durch die bei vielen Vögeln vorhandene Bürzeldrüse (s. unten) vertreten. Die Subcutis ist fast durchgängig reichlich vorhanden und gestattet eine große Verschiebbarkeit der Cutis, die nötig ist für das Heben und Senken des Federkleides usw. Das *Corium* ist sehr dünn. Ein Papillarkörper ist nur an wenigen Stellen vorhanden, z. B. in der Gegend der Augen. An den Zehen, soweit diese beim Auftreten den Boden berühren, finden sich größere Wärzchen. Die zum Teil mächtigen Hautmuskeln zerfallen in echte und unechte. Die echten bestehen aus glatten Muskelfasern und spannen sich zwischen benachbarten Deckfedern aus, *Mm. pennarum;* die unechten sind abgespaltene Teile der Skelettmuskulatur, enthalten quergestreifte Muskelfasern und treten mit ganzen Federfluren in Verbindung, *Mm. pterylarum.*

Die **Subcutis** enthält nicht selten Schleimbeutel und einen Panniculus adiposus von gelber Farbe (vor allem am Brusteingang, am Schulter- und Kniegelenk und unter der Bauchhaut). In der Haut der Vögel finden sich zahlreiche Nervenendapparate, besonders Lamellenkörperchen und Tastzellen (s. S. 1030). Diese Gebilde kommen auch an der Zunge und dem harten Gaumen vor. Die Lamellenkörperchen liegen besonders unter der Haut zwischen deren glatten Muskeln, in der Nähe der Kiele der Deckfedern der Brust, der Konturfedern am Unterarm und der Steuerfedern, in der Wachshaut usw.

Das **Corium** ist im allgemeinen nicht reich an Gefäßen; diese bilden jedoch bei den Hühnervögeln in den Kämmen, Kehllappen und ähnlichen Anhängen des Kopfes, die Verdoppelungen der Cutis mit Einschiebung der Subcutis darstellen (Joosten [431 a]), ein den Netzen der erektilen Gewebe vergleichbares dichtes Netz. Die einzige Hautdrüse, die vorkommt, ist die aus zwei durch ein medianes Septum getrennten selbständigen Drüsenhälften bestehende und nur wenigen Vogelarten (Straußenvögeln usw.) fehlende **Bürzeldrüse,** *Gl. uropygii;* sie ist eine runde oder ovale, bei Hühnern erbsen-, bei Gänsen haselnußgroße Drüse, die über den letzten Kreuzwirbeln da liegt, wo sich die Spulen der großen Steuerfedern des Schwanzes in die Haut einpflanzen. Sie sondert eine fettige Schmiere ab, die zur Einölung des Gefieders dient, damit dieses nicht vom Wasser durchtränkt werden kann; sie ist demgemäß

am stärksten bei den Schwimmvögeln. Sie ist eine zusammengesetzte tubulöse Drüse mit einem geschichteten eigenartigen Drüsenepithel (Moser [654]). Die Tubuli ergießen ihren Inhalt in die jederseitige Sekrethöhle, von welcher der bei der Ente doppelte Ausführungskanal nach außen führt. Dieser Kanal und seine Mündung liegen neben dem der andern Drüsenhälfte in einem zitzenförmigen Kegel (Bürzelzitze), der oft stark (1 cm und darüber) über das Hautniveau hervorragt und sich zwischen den Federn befindet.

Die **Epidermis** ist an den befiederten Teilen der Haut dünn, oberflächlich trocken und in beständiger Abschuppung begriffen; an unbefiederten Teilen hat sie dagegen ein ungemein starkes Stratum corneum und bildet die Hornscheiden des Schnabels und des letzten Zehengliedes der Füße (der Krallen), des Sporns des Hahnes und die schuppigen Platten, Schilder und Schienen, welche die Haut am Mittelfuß und an den Zehen der Beckengliedmaße bedecken, aber sehr verschiedenartig gestaltet sind. Als besondere Epidermoidalgebilde findet man bei den Vögeln die Federn (s. unten), die den Haaren der Säugetiere entsprechen. Sie fehlen nur am Mittelfuß und an den Zehen der Beckengliedmaße, außerdem an bestimmten Teilen des Kopfes, des Halses und selbst des Bauches (s. S. 1031). Bei einigen Vogelarten können die Ränder und die Spitze des Schnabels, wo sich besonders viele Tastzellen befinden, offenbar auch Tastwahrnehmungen vermitteln (s. S. 1004).

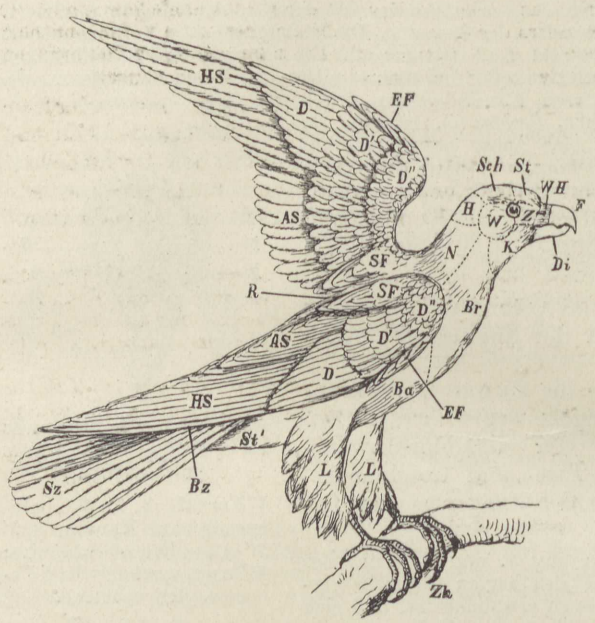

Abb. 1354. Das Gefieder eines Falken (nach Schmarda).

AS Armschwingen (Schwingen 2. Ordnung); Ba Bauch; Br Brust; Bz Bürzel; D, D′, D″ Deckfedern 1., 2. und 3. Art; EF Eck- oder Lenkfittich; F Firste des Oberschnabels, der einen zahnartigen Vorsprung trägt; H Hinterhaupt; HS Handschwingen (Schwingen 1. Ordnung); K Kehle; L Lauf; N Nacken; R Rücken; Sch Scheitel; SF Schulterfittich; St Stirn; St′ Steiß; Sz Schwanz; W Wange; WH Wachshaut (in ihrer Mitte die Nasenlöcher); Z Zügel; Zh Zehen.

Die Bildung der **Federn** erfolgt wie die der Haare von je einer Papille des Corium, die sich als Federpapille am Grunde des dem Haarbalg der Säuger entsprechenden Federbalges befindet. An den fertigen Federn unterscheidet man: den Achsenteil, Kiel, *Scapus,* und die Fahne, den Bart, *Vexillum* s. *Barba.* Der Kiel zerfällt wieder in den im Federbalge steckenden proximalen Abschnitt, die Spule, *Calamus,* und den freien disalen Abschnitt, den Schaft, *Rhachis.* Die Spule ist drehrund und hohl und hat durchscheinende Wände; sie besitzt am proximalen Ende eine seichte, runde Vertiefung, den Nabel, der die Federpapille umfaßt, und schließt bei ausgebildeten Federn eine lockere Hornmasse, die Seele, ein, die die vertrockneten Überreste der den Hohlraum der Spule ursprünglich ganz ausfüllenden Federpapille darstellt. Der Schaft ist undurchsichtig, vierkantig und solid und enthält lufthaltiges, weißes Mark. Von ihm geht nahe der Spule meist der verschieden lange und dicke Afterschaft, *Hyporhachis,* ab, der ebenfalls eine Fahne trägt. Die Fahne besteht aus 2 zur Seite des Schaftes angeordneten Reihen von Ästen, *Rami,* die kleine, zweizeilig abgehende tertiäre Fasern, *Radii,* Strahlen, besitzen. Man unterscheidet Haken-, Bogen- und Faden- (Dunen-) Strahlen. Die Hakenstrahlen sind die vom distalen Rande der Äste, die Bogenstrahlen die von deren proximalem Rand abgehenden Strahlen. Die Hakenstrahlen sind mit feinen, mikroskopisch kleinen Häkchen *(Radioli)* versehen, mit denen sie sich an den Bogenstrahlen des nachfolgenden Astes festhaken; dadurch wird das feste Zusammenhalten der Äste bedingt. Die Fadenstrahlen, die den Hauptbestandteil der Dunen bilden (Dunenstrahlen), sind lange, weiche Strahlen ohne Häkchen. Sie finden sich auch an den weicheren und dünneren Ästen am proximalen Teile der Fahne von Konturfedern. Dieser Teil, der von anderen Federn überdeckt wird, erhält dadurch einen weichen, lockeren, dunenartigen Charakter.

Die Federn haben eine sehr verschiedene Beschaffenheit; man unterscheidet namentlich:

1. *Pennae,* Deck- oder Konturfedern, mit steifem Schaft und steifer, fester Fahne. Auf sie paßt die vorstehende Beschreibung der Federn am vollständigsten. Sie bilden als Deckfedern, *Tectrices,* den hauptsächlichsten Bestandteil des Federkleides (Abb. 1354). Zu ihnen gehören außerdem die Schwingen (Schwungfedern) der Flügel, *Remiges,* und die in sehr tiefen Federbälgen in einer gebogenen Querreihe am Ende des Schwanzes sitzenden Steuerfedern, *Rectrices.*

Die Schwungfedern werden geschieden in die in einer Reihe am lateralen Rande der Hand sitzenden Handschwingen, Schwingen 1. Ordnung (Abb. 1354 HS), und die in einer Reihe am Unterarme befestigten Armschwingen, Schwingen 2. Ordnung (AS). Die Schwungfedern sind an ihrer Basis von Deckfedern zugedeckt, die zum Teil am Unterarme, zum Teil am Oberarm entspringen; die am Oberarm entspringenden Deckfedern bilden den Schulterfittich, *Parapterum* (Abb. 1354 SF); die Federn des Daumens stellen den Eckfittich, *Alula* (EF), dar. Bei der Bewegung der Schwungfedern spielen die Flughautmuskeln, *Mm. patagii,* bei der Aufrichtung der Steuerfedern der zu den Hautmuskeln gehörende *M. levator rectricum* eine wesentliche Rolle; im übrigen erfolgt die Bewegung der Steuerfedern durch die Muskeln des Steißbeins, besonders den *M. pubococcygeus* und *M. ischiococcygeus.*

2. *Plumae* s. *Plumulae,* Flaumfedern oder Daunen (Dunen), mit schlaffem, schwachen Schaft und schlaffer Fahne, deren Strahlen sich wegen Fehlens der häkchenförmigen Fortsätze nicht fest aneinander schließen. Sie liegen unter den Deckfedern.

3. *Filoplumae,* Fadenfedern, mit haarförmigem Schaft und stark verkümmerter oder fehlender Fahne. Sie finden sich meist am Kopfe, namentlich am Schnabelgrund, und sehen oft den Haaren sehr ähnlich.

Nur selten, am häufigsten bei schlechten Fliegern, erscheint das Federkleid gleichmäßig über den ganzen Körper verbreitet. Regel ist, daß die Konturfedern bestimmte, ganz gesetzmäßig angeordnete Abschnitte, Federfluren, *Pterylae,* bilden. Die Federfluren werden durch federlose oder nur mit Daunen besetzte Zwischenräume, Raine, *Apteria,* voneinander getrennt. Zur Zeit der Brut entstehen an der Unterseite des Rumpfes federlose Stellen, die sog. Brutflecke.

Einmal jährlich, meist im Spätsommer oder Herbst, wird das Federkleid gewechselt: Mauser; während dieser Zeit befinden sich die Vögel physiologisch in einem angegriffenen, schwächlichen Zustande mit geminderter Widerstandskraft gegen Krankheitsursachen, mit „geminderter Schutzkraft". Auch im Frühjahre findet eine Veränderung des Gefieders statt, die jedoch nur zum geringeren Teil in einer Erneuerung des Gefieders, vielmehr hauptsächlich darin besteht, daß die Farbe des Winterkleides in die schönere und lebhaftere des Sommer- oder Hochzeitskleides übergeht.

Näheres über die Haut des Vogels s. Moser [654].

Zeitschriftenverzeichnis.

Die Zeitschriften, in denen die im Literaturverzeichnis auf S. 1033—1046 aufgeführten Arbeiten veröffentlicht sind, sind in dem folgenden **Zeitschriftenverzeichnis** zusammengestellt. Im Literaturverzeichnis wird durch **fettgedruckte Zahlen** auf sie verwiesen.

1) Abhandlungen der Naturforschenden Gesellschaft zu Halle. Halle a. S. — 2) Abhandl. der schweizerischen palaeontologischen Gesellschaft. Basel, Berlin. — 3) Abhandl., hrsg. von der Senckenbergischen Naturforschenden Gesellschaft. Frankfurt a. M. — 4) American Journal of Anatomy. Baltimore. — 5) American Naturalist. Boston. — 6) Anatomical Record. Philadelphia. — 7) Anatomischer Anzeiger. Jena. — 8) Anatomischer Anzeiger. Ergänzungshefte. — 9) Anatomische Hefte, Beiträge zur Anatomie und Entwicklungsgesch. Wiesbaden. I. Abteilung: Arbeiten aus Anatomischen Instituten. — 10) Anatomische Hefte, II. Abt.: Ergebnisse der Anat. u. Entwicklungsgesch. — 11) Annalen des K. K. Naturhistorischen Hofmuseums. Wien. — 12) Annales des sciences naturelles. Paris. —13) Anzeiger der Kais. Akademie der Wissenschaften. Wien. — 14) Archiv f. mikroskop. Anatomie. Bonn. I. Abteilung f. vergl. u. experiment. Histologie u. Entwicklungsgesch. — 15) Archiv f. Anatomie u. Physiologie. Anatomische Abt. (Arch. f. Anat. u. Entwicklungsgesch.). Leipzig. — 16) Archiv f. Anat. u. Phys. Physiologische Abt. (Arch. f. Physiol.). Leipzig. — 17) Archiv f. Anthropologie. Braunschweig. — 18) Archiv f. Augenheilkunde. Wiesbaden. — 19) Archiv f. Entwicklungsmechanik d. Organismen. Leipzig. — 20) Archiv f. Naturgeschichte. Berlin. — 21) Archiv (A. v. Graefes) f. Ophthalmologie. Leipzig. — 22) Archiv f. vergleich. Ophthalmologie. Leipzig. — 23) Archiv (Pflügers) f. d. ges. Physiologie d. Menschen u. d. Tiere. Bonn. — 24) Archiv f. wissenschaftl. u. prakt. Tierheilkunde. Berlin. — 25) Archiv f. Veterinärwissenschaft (russisch). St. Petersburg. — 26) Archives d'anatomie microscopique. Paris. — 27) Archives italiennes de biologie. Pise. — 29) Archivio italiano di anatomia e di embriologia. Firenze. — 31) Archivio scientifico della Reale Società Nazionale Veterinaria. — 32) Archivio scientifico della R. Soc. Naz. ed Accademia Veterinaria Italiana. — 33) Atti della Reale Accademia dei Lincei. Roma. — 34) Atti della Società romana di antropologia. Roma. — 35) Atti della Società toscana di scienze naturali residente in Pisa. — 36) Beiträge (Passows) z. Anatomie, Physiologie, Pathologie u. Therapie des Ohres, der Nase und des Halses. Berlin. — 37) Bericht über das Veterinärwesen im Königreich Sachsen. Dresden. — 38) Berliner ophthalmologische Gesellschaft. — 39) Berliner tierärztl. Wochenschr. — 40) Bibliographie anatomique. Paris. — 41) Bibliotheca medica. Stuttgart. — 42) Biological Bulletin of the Marine Biological Laboratory. Lancaster. — 43) Biologisches Zentralblatt. Leipzig. — 44) Bote für allgemeines Veterinärwesen (russisch). — 45) British Journal of dental science. London. — 46) Bulletin de la Société scientifique et médicale de l'Ouest. Rennes. — 47) Bulletin et Mémoires de la Société centrale de Médecine vétérinaire. Paris. — 48) Bulletin scientifique de la France et de la Belgique. Londres, Paris, Berlin. — 49) La Clinica veterinaria, Rassegna di Polizia sanitaria e di Igiene. Milano. — 50) Comptes rendus de l'Association des Anatomistes. Paris. — 51) Comptes rendus hebdomadaires et mémoires de la Soc. de biologie. Paris. — 53) Deutsche Jägerzeitung. Neudamm. — 54) Deutsche landwirtschaftl. Presse. Berlin. — 55) Deutsche landwirtschaftl. Tierzucht. Hannover. — 56) Deutsche tierärztl. Wochenschrift. Hannover. — 57) Deutsche Zeitschr. f. Tiermedizin u. vergl. Pathologie. Leipzig. — 58) Frankfurter Zeitschr. f. Pathologie. Wiesbaden. — 59) Der Hufschmied. Hannover. — 60) Internat. Monatsschr. f. Anatomie u. Physiologie. Leipzig. — 61) Jahrbuch für wissenschaftl. u. prakt. Tierzucht einschl. der Züchtungsbiologie. Hannover. — 62) Jahresbericht (Schwalbes) über die Fortschritte d. Anatomie u. Entwicklungsgeschichte. Jena. — 63) Jahresber. (von Ellenberger u. Schütz) über die Leistungen a. d. Gebiete d. Veterinär-Medizin. Berlin. — 64) Jahresber. d. Kgl. Tierarzneischule Hannover. — 65) Jahresber. d. Tierärztl. Hochschule Stockholm. — 66) Jenaische Zeitschr. f. Naturwissenschaft. Jena. — 67) Journal of the Academy of Natural Sciences of Philadelphia. Philadelphia. — 68) Journal of agricultural research. Washington. — 69) Journal de l'anatomie et de la physiologie normale et pathologique de l'homme et des animaux. Paris. — 70) Journal of anatomy and physiology. London. — 72) Journal de médecine vétérinaire et de zootechnie. Lyon. — 73) Kühn-Archiv, Arbeiten a. d. Landwirtsch. Institut d. Univ. Halle. Berlin. — 74) Magazin f. d. gesamte Tierheilkunde. Berlin. — 75) Memorie della R. Accademia delle science di Torino. Torino. — 76) Mitteilungen a. d. Grenzgeb. d. Medizin u. Chirurgie. Jena. — 77) Mitteilungen d. Philomathischen Gesellschaft in Elsaß-Lothringen. Straßburg. — 78) Il Moderno Zooiatro. Bologna. — 79) Monatshefte f. prakt. Tierheilkunde. Stuttgart. — 80) Monitore zoologico italiano. Firenze. — 81) Morphologische Arbeiten. Stuttgart. — 82) Morphologisches Jahrbuch (Gegenbaurs). Leipzig.

— 83) Münchener med. Wochenschr. — 84) Münchener tierärztl. Wochenschr. — 85) Il Nuovo Ercolani. Pisa. — 86) Oesterreichische Monatsschr. f. Tierheilkunde u. Revue f. Tierheilkunde u. Tierzucht. Wien. — 87) Oesterr. Wochenschr. f. Tierheilkunde u. Revue f. Tierheilkunde u. Tierzucht. Wien. — 89) Il Policlinico. — 90) Proceedings of the Royal Physical Society of Edinburgh for the promotion of zoology and other branches of natural history. Edinburgh. — 91) Proceedings of the R. Zoological Soc. of London. — 92) Processi verbali della Società toscana di scienze naturali. Pisa. — 93) Rendiconti del R. Istituto lombardo di scienze e lettere. Milano. — 94) Revue générale de médecine vétérinaire. Toulouse. — 95) Revue vétérinaire. Toulouse. — 96) Ricerche fatte nel Laboratorio di anatomia normale della R. Univers. di Roma. Roma. — 97) Schweizer Arch. f. Tierheilkunde. Zürich. — 98) Sitzungsberichte d. Kais. Akademie d. Wissenschaften. Wien. — 99) Sitzungsber. d. Kgl. Preuß. Akademie d. Wissenschaften zu Berlin. — 100) Sitzungsber. d. Gesellschaft f. Morphologie u. Physiologie in München. — 101) Sitzungsber. d. Physikalisch-medizinischen Gesellschaft zu Würzburg. — 102) Tidskrift for veterinaerer. Kopenhagen. — 103) Tierärztl. Rundschau. Berlin. — 104) Transactions of the Wisconsin Academy of Sciences, Arts and Letters. Madison. — 105) Tübinger zoologische Arbeiten. — 106) Tijdschrift voor veeartsenijkunde en veetelt. Utrecht. — 107) Verhandlungen d. Anatomischen Gesellschaft. Jena. — 108) Verhandl. d. Schweizerischen Naturforschenden Gesellsch. Aarau. — 110) The Veterinary Journal. London. — 111) Vierteljahrsschrift d. Naturforschenden Gesellschaft in Zürich. — 112) Vierteljahrsschr. f. wissensch. Veterinärkunde. Wien. — 113) Zeitschr. f. Augenheilkunde. Berlin. — 114) Zeitschr. f. vergl. Augenheilkunde. Leipzig. — 115) Zeitschr. f. Biologie. München u. Berlin. — 116) Zeitschr. f. Fleisch- u. Milchhygiene. Berlin. — 117) Zeitschr. f. Infektionskrankheiten, parasitäre Krankheiten u. Hygiene d. Haustiere. Berlin. — 118) Zeitschr. f. Morphologie u. Anthropologie. Stuttgart. — 120) Zeitschr. f. Naturwissenschaften. Leipzig. — 121) Zeitschr. f. Tiermedizin. Jena. — 122) Zeitschr. f. wissensch. u. prakt. Veterinärmedizin (russisch). — 123) Zeitschr. f. wissensch. Zoologie. Leipzig. — 124) Zoologischer Anzeiger. Leipzig. — 125) Zeitschr. f. Veterinärkunde. Berlin. — 126) Recueil de médecine vétérinaire. Alfort. — 127) Prager medizinische Wochenschr. — 128) Wiener tierärztl. Monatsschr. — 129) John Hopkins Hospit. Bulletin. Baltimore. — 130) Denkschriften d. Schweizerischen Naturforschenden Gesellschaft. Zürich. — 131) Naturwissenschaftliche Wochenschrift. Jena. — 132) Comptes rendus hebdomadaires des séances de l'Academie des sciences. Paris. — 133) Zieglers Beiträge zur pathologischen Anatomie und zur allgemeinen Pathologie. Jena. — 134) Folia neurobiologica. Leipzig. — 135) Arbeiten aus dem Neurologischen Institut an der Wiener Universität. Leipzig und Wien. — 136) Monatsschrift für Psychiatrie und Neurologie. Berlin. — 137) Neurologisches Zentralblatt. Leipzig. — 138) Journal für Psychologie und Neurologie. Leipzig. — 139) Journal of comparative neurology. Philadelphia. — 140) Archiv für Psychiatrie und Nervenkrankheiten. Berlin. — 141) Zeitschrift für die gesamte Anatomie Berlin, I. Abt.: Zeitschrift für Anatomie und Entwicklungsgeschichte. — 142) Zeitschrift für die gesamte Anatomie, II. Abt.: Zeitschrift für Konstitutionslehre (früher Zschr. für angewandte Anatomie u. Konstitutionslehre). — 143) Zeitschrift für die gesamte Anatomie, III. Abt.: Ergebnisse der Anatomie und Entwicklungsgeschichte (Fortsetzung von 10). — 144) Anatomischer Bericht. Herausgeber: von Eggeling. Jena, G. Fischer.

Literaturverzeichnis.

Um den Umfang des Literaturverzeichnisses nach Möglichkeit zu verringern, sind i. d. R. nur die jeweilig letzten Arbeiten aufgenommen worden, während andere, frühere Veröffentlichungen über dasselbe Thema dann weggelassen wurden, wenn sie in den neueren Arbeiten erwähnt und mit ihrem Titel angegeben sind. Damit soll natürlich nicht gesagt sein, daß die nicht besonders angeführten älteren Arbeiten weniger wichtig seien als die in das Verzeichnis aufgenommenen neueren Veröffentlichungen.

1) Aagaard, O. C. u. Hall, H. C., Injektionen d. Reizleitungssystems. **9** 1914 Bd. 51. — 1a) Abderhalden, Lehrbuch d. Physiologie. — 2) Ackerknecht, E., Eigenartiges Organ im Mundhöhlenboden. **7** 1912 Bd. 41. — 3) Ders., Präfrenularer Mundhöhlenboden v. Pferd. **15** 1913. — 4) Ders., Papillarmuskeln d. Herzens. **15** 1918. — 5) Aeby, Bronchialbaum. Leipzig 1880. — 6) Agababow, A., Nerven i. d. Augenhäuten. **21** 1912 Bd. 83. — 7) Agduhr, E., Volare Muskeln a. Vorderarm d. Schweines. **7** 1914 Bd. 45. — 8) Ders., Innervationsgebiet d. N. medianus u. N. ulnaris. **9** 1915 Bd. 52. — 9) Ders., Pelvis renalis. **102** 1917, ref. **63** 1917 S. 141. — 10) Ders., Anomalien d. Canidengebisses. Svenska Vetenskapsakad. Handlingar. 1921 Bd. 61. — 11) Ders., Mündliche Mitteilung. — 12) Ders., Förekomma intra-vitala kommunikationer mellan pleurasäckarnas kaviteter hos husdjuren. Svenska vet. tidskr. 1922 H. 10. — 13) Ders., Über ein zentrales Sinnesorgan (?) bei den Vertebraten. **141** 1922 Bd. 66. — 14) Ahlborn, E., A. uterina media d. Rindes. Diss. Hannover 1920. — 15) Albert, C., Flach- u. Vollhuf. Diss. Leipzig 1909. — 16) Alezais, Le fléchisseur superficiel des doigts chez le chat. **51** 1903 T. 55, ref. **62** 1903 III S. 197. — 17) Ders., Le fléchisseur perforant des doigts. **40** 1903 T. 12, ref. **62** 1903 III S. 197. — 18) Amantea, G., La prostate. **27** 1915 Vol. 63, ref. **63** 1916 S. 116. — 19) Anders, C., Aorta, A. pulmonalis, V. cava cranialis und caudalis und Vv. pulmonales des Rindes und Kalbes an ihren Austrittsstellen aus dem Herzen usw. Diss. Leipzig 1920. — 20) Andreae, Irisschichten d. Hausvögel. Diss. Zürich 1909. — 20a) Andres, J., Entwicklung der embryonalen Hirnschädelknochen des Schweines. Diss. Zürich 1923. — 21) Argaud, R., Vascularisation des valvules auriculoventriculaires chez le cheval. **51** 1912 T. 72, ref. **63** 1912 S. 221. —

22) Argaud, R. u. Falloucy, M., Le tarse palpébral. **51** 1913 T. 74, ref. **63** 1913 S. 256. — 23) Ariens-Kappers, Phylogenet. Neurobiotaxis d. mot. Kerne d. Oblongata. **134** 1912. — 24) Ders., Cerebral localisation and significance of sulci. Report 17. med. congr. internat. London 1913. — 25) Ariens-Kappers und Theunissen, Vorderhirn d. Vertebraten. **7** Bd. 30. — 26) Asai, Blutgefäße am Labyrinth d. Hundes. **9** 1908 Bd. 36 H. 109. — 27) Atzkern, J., Entw. des Os cornu d. Cavicornier. **7** Bd. 57 1923. — 28) Auer, K., Wirbelsäule d. Katze. **15** 1914. — 29) Auernheimer, Baucheingeweide d. Wiederk. Diss. Zürich 1909. — 30) Augustin, Altersbestimmung bei Kälbern. **61** 1913 Jahrg. 8. — 31) Aulmann, G., Mundrachenwand d. Vögel u. Säuget. **82** 1909 Bd. 39.

31 a) Babor, J., Sur les veines de la tête chez la chèvre. Ref. **144** Bd. 2 S. 398. — 32) Bach, L., Gefäße d. Pferdeauges. **101** 1893 und **24** 1894 Bd. 20. — 33) Ders., Gefäße d. Sehnerven b. Pferd. **18** 1909 Bd. 62. — 34) Bagley, Ch., Motorische Rinde d. Schafhirns. **6** 1921 Bd. 21. — 35) Bantoiu, C., Messungen an Trabern usw. Diss. Berlin 1922. — 36) Bardeleben, Hand- u. Fußmuskeln d. Säuget. **7** 1890 Bd. 5. — 37) Barfurth, D., Flügelhöcker d. Hühnchens. **19** 1911/12 Bd. 33. — 38) Bärner, M., Bau d. Arterien. Diss. Gießen 1905. — 39) Ders., Backendrüsen d. Haussäuget. **24** 1893 Bd. 19. — 40) Barpi, U. u. Tornello, S. G., Vasi aberranti del fegato. **80** 1901 Jg. 12, ref. **62** 1901 III S. 275. — 41) Barski, Hüftbeinbänder d. Pferdes. Ref. **63** 1909 S. 256. — 42) Barthol, A., Magenschleimhaut des Schweines. Diss. Leipzig 1914. — 43) Barthol, A. u. Trautmann, A., Lymphapparate im Magen vom Schwein. **24** 1917 Bd. 43. — 44) Bath, Geschmacksorgane d. Vögel. Diss. Berlin 1906. — 45) Bauch, M., Harnblase der Haust. Diss. Leipzig 1911. — 46) Bauer, J., Substantia nigra Soemmeringi. **135** Bd. 17. — 47) Ders., Haubenfaserbündel. **7** Bd. 33. — 48) Bauer-Jokl, Subkommissuralorgan. **135** 1917 Bd. 22. — 49) Baum, H., Thymusdrüse d. Hundes. **57** 1891 Bd. 17. — 50) Ders., Kniescheibenkapsel u. Kapsel d. Femoro-Tibialgelenkes beim Rind. **24** 1896 Bd. 22. — 51) Ders., Kapselband d. Kniescheibengelenks u. d. Ober-Unterschenkelbeingelenks b. Pferd. **24** 1894 Bd. 20. — 52) Ders., Nasenhöhle u. ihre Nebenhöhlen b. Pferd. **24** 1894 Bd. 20. — 53) Ders., Nasenhöhle u. ihre Nebenhöhlen b. Rinde. **24** 1898 Bd. 24. — 54) Ders., Muskeln am Metacarpus u. Metatarsus. **39** 1902. — 55) Ders., Muskeln d. Nase u. Oberlippe d. Rindes. **56** 1902. — 56) Ders., Rote Lymphknoten. **56** 1907. — 57) Ders., Zähne d. Säugetiere. 8 zu Bd. 52 (23. April 1920, Jena). — 58) Ders., Lymphgefäßsystem d. Rindes. Berlin 1912. — 59) Ders., Lymphgefäße des Nervensystems des Rindes. **117** 1912 Bd. 12. — 60) Ders., Lymphgefäßsystem d. Hundes. Berlin 1918. — 61) Ders., Lymphgefäße der Skelettknochen und Hufe des Pferdes. Bericht üb. d. Tierärztl. Hochschule Dresden 1918. — 62) Ders., Lymphgefäße d. Gelenke d. Schulter- u. Beckengliedmaße d. Pferdes. **7** 1920 Bd. 53. — 63) Ders., Lymphgefäße der Leber des Pferdes. **141** 1925 Bd. 76 H. 6. — 63 a) Ders., Lymphgefäße der Fascien des Pferdes. **141** 1925 Bd. 77 H. 1/2. — 63 b) Ders., Lymphgefäße der Lungen des Pferdes, Rindes, Hundes und Schweines. **141** 1925 Bd. 78 H. 5/6. — 63 d) Ders., Allgemeines über das Lymphgefäßsystem der Haustiere, insbesondere Unterschiede im makroskopischen Verhalten des Lymphgefäßsystems verschiedener Tierarten. **116** 1925 Jg. 36. — 63 e) Ders., Können Lymphgefäße direkt in das Venensystem einmünden? **7** 1916 Bd. 49. — 64) Baum, H. u. Dobers, Entwicklung d. äußeren Ohres. **9** 1915 Bd. 28 und **56** 1905 Jg. 13. — 64 a) Baum, H. und Trautmann, A., Lymphgefäße in der Nasenschleimhaut des Pferdes, Rindes, Schweines und Hundes und ihre Kommunikation mit der Nasenhöhle. **7** 1925 Bd. 60. — 65) Baumann u. Schmotzer, Vatersches Divertikel. **87** Jg. 37. — 66) Baumeier, M. obliquus abdom. ext. und Fascia flava. Diss. Bern 1908 und **41** 1908 H. 7. — 67) Bäumler, H,, Morphol. Veränderungen des Schweineschädels unter dem Einfluß der Domestikation. Diss. Berlin 1921. — 67 a) Baurmann, M., Struktur des Glaskörpers bei Säugetieren. **21** Bd. 111 1923. — 68) Bayer, J., Tierärztl. Augenheilkunde. Wien und Leipzig 1906. — 69) Beccari, N., Tasche ed ai corpi ghiandolari suborbitali usw. **29** 1910 Vol. 9, ref. **62** 1911 III S. 839. — 70) von Bechterew, Kortikales Sehzentrum. **136** Bd. 10. — 71) Ders., Gehörzentren d. Hirnrinde d. Hundes. **15** 1899. — 72) Ders., Leitungsbahnen im Gehirn u. Rückenmark. Leipzig 1908. — 73) Beck, A., Hypoglossuswurzel d. Haussäuger. **9** 1895. — 74) Beck, W., Eierstock u. Eileiter d. Ziege. Diss. Berlin 1912. — 74 a) Becker, A., Postembryonales Wachstum des deutschen Schäferhundschädels. Diss. Berlin 1922. — 75) Becker, J., Zungenpapillen. **66** 1908 Bd. 43. — 76) Beeck, H., Geformte Elemente in der Synovia d. Pferdes. Diss. Hannover 1919. — 77) Beiling, Vagina u. Uterus d. Säuget. **14** 1906 Bd. 67. — 78) Berger, I., Knochenwachstumskoeffizient beim Rinde. Diss. Bern 1920. — 79) Bergfeld, F., Thymus des Rindes und seine Rückbildung. Diss. Berlin 1922. — 79 a) Berlin, zitiert bei Martin [599]. — 80) Bernheimer, H., Ursprung u. Verlauf d. N. oculomotorius. **136** Bd. 15. — 81) Bethcke, Fr., Haarkleid d. Rindes. Diss. Leipzig 1917. — 82) Bethe, H., Allg. Anat. u. Phys. d. Nervensyst. 1903. — 83) Biedermann, F., Metrische Untersuchungen am Pferdemagen. Diss. Berlin 1921. — 84) Biedl, A., Absteigende Kleinhirnbahnen. **137** 1895. — 85) Bijvoet, M. digastricus. **118** 1908 Bd. 11. — 86) Bilek, F., Beschaffenheit d. Haare versch. Rinderrassen. **56** 1919 Bd. 27. — 87) Bing, J., Tractus spinocerebellares. **15** 1906. — 88) Bischoff, Hinterstrangkerne. **140** 1899. — 88 a) Bittner, H., Pigmentierte Hoden beim Hausgeflügel. **39** 1925 Nr. 34. — 88 b) Ders., Sektion des Hausgeflügels. **39** 1924 Nr. 9/11. — 88 c) Ders., Nasenhöhle und ihre Nebenhöhle beim Hausgeflügel. **39** 1925 Nr. 35. — 89) Bluntschli, R., Relief d. Hirnwindungen und -Venen. **82** Bd. 41. — 90) Boas, J. E. V., Der Fuß d. Carnivoren. **124** 1909 Bd. 34. — 91) Bobeau, G., Glandes parathyréoides du cheval. **69** 1911 T. 47. — 92) Bobke, A., Wurzelgebiet der großen Herzgefäße beim Pferde. Diss. Leipzig 1920. — 93) Boenisch, Fr., Altersbestimmung d. Hundes. **24** 1913 Bd. 39. — 94) Bohl, K., Nervenzellen d. N. vagus usw. **25** 1912 Bd. 42, ref. **63** 1912 S. 246. — 95) Bohm, Schafzucht. II. Teil. 1878. — 96) Böhme, M., Uterindrüsen. Diss. Bern 1909. — 97) du Bois-Reymond, R., Innervation d. Retractor bulbi. **7** 1907 Bd. 31. — 98) Böker, H., Elastische Federungen der Wirbeltiere. **118** Bd. 23. — 99) Bolk, L., Der dorsale Vaguskern. Niederl. Akad. Wiss. Amsterdam 1919. — 100) Ders., Kleinhirn d. Säuger. Haarlem 1906. — 101) Ders., On the Relation between Reptilian and Mammalian Dentition. **70** Bd. 57 H. 1. — 102) Bollinger, O., Größe d. Herzens b. Vögeln. **83** 1893 Bd. 11. — 103) Bondy, Gehörorgan d. Säuger. **9** 1908 Bd. 35 H. 106. — 104) Bonfert, M., Zahnaltersbestimmung d. Pferdes. Diss. Budapest 1920. — 105) Bonnet, R., Entwicklungsgeschichte. 4. Aufl. Berlin 1920.

— 106) Borell, H., Bildung d. Corpus luteum u. Follikelatresie. **133** 1919 Bd. 65. — 107) Born, Entwicklung des Eierstockes d. Pferdes. **15** 1874. — 108) Borowiecky, L., Anatomie d. Brücke. Arb. Hirnanat. Inst. Zürich 1911. — 109) Bossi, V., Haare d. Säugetiere. **85** 1900 Bd. 5, ref. **63** 1900 S. 189. — 110) Botezat, E., Nervenendapparate in d. Mundteilen d. Vögel. **123** 1906 Bd. 84. — 111) Bradley, O. Ch., Left anterior vena cava in the dog. **7** 1902 Bd. 21, ref. **62** 1902 III S. 259. — 112) Ders., Supernumerary molars. **7** 1904 Bd. 24, ref. **62** 1903 III S. 451. — 113) Ders., Dental anomaly. **70** 1903 Vol. 36, ref. **62** 1903 III S. 451. — 114) Ders., On the trapezium of the horse. **90** 1904/05 Vol. 16, ref. **63** 1904 S. 227. — 115) Ders., Körpergewicht u. Gewicht der einzelnen Organe b. Pferd. **110** 1896 Bd. 43, ref. **63** 1896 S. 165. — 116) Ders., Kleinhirnfurchung. **70** 1903. — 117) Ders., Kleinhirn d. Pferdes. **70** 1899. — 118) Ders., Rhombencephalon d. Schweines. Rev. Neur. Psych. 1914. — 119) Ders., Convolutions of the cerebrum of horse. **70** Bd. 33. — 119 a) von Brandenstein, F., Gewicht und Maße des Herzens beim englischen Vollblutpferd. Diss. Berlin 1923. — 120) Brandes, G., Atmung der Vögel. Verh. Zoolog. Ges. 1923. — 121) Brasch, Papilla renalis d. Haussäuget. Diss. Bern 1908. — 122) Brauell, Myologie d. männl. Genitalien. **112** Bd. 29 u. 31. — 123) Bredenfeld, W., Metrische Messungen am Kolon des Pferdes. Diss. Berlin 1923. — 124) Bregmann, L., Pyramidenbahn. **7** Bd. 48. — 125) Bressou, C., Le larmier du mouton. **72** 1920 Bd. 66. — 126) Broca, L., Circonvolutions cérébrales. Rev. Anthropol. 1878. — 127) Brodmann, K., Großhirnrindenanatomie. Verh. Gesellsch. Naturf. u. Ärzte 1913. — 128) Ders., Lokalisationen d. Großhirnrinde. **138** 1903. — 129) van den Broek, A. J. P., Rumpf- u. Beckensympathikus. **82** 1907 Bd. 38. — 130) Ders., Halssympathikus. **82** 1907 Bd. 37 H. 2 u. 3. — 131) Broman, I., Organon vomeronasale Jacobsoni. **9** 1919 Bd. 58. — 132) Ders., Ursachen der Asymmetrie der Lungen und der Herzlage bei den Säugetieren. **7** 1923 Bd. 57. — 133) Ders., Wann und wie entsteht das definitive Lungenparenchym? 8 zu Bd. 57. — 134) Brookover and Jackson, Olfact. nerf and N. terminalis. **139** 1911. — 135) Bruce, A. N., Tract of Gowers. Journ. Exp. Phys., London 1910. — 136) Brückner, C., Kopfarterien d. Hundes. Diss. Zürich 1909. — 137) Brun, L., Synovialmembran im Knie-, Tarsal- u. Karpalgelenk bei Pferd u. Rind. Diss. Bern 1916 u. **87** 1916 Bd. 41. — 138) Budde, J., Sensible Hypoglossusbahn. **7** 1919. — 139) Bugnion, E., L'articulation de l'épaule. **50** Lyon 1901, ref. **62** 1901 III S. 69. — 140) Bumm, R., Hörnervenursprung und Corpus trapezoideum d. Katze. Wiesbaden 1893. — 141) Buri, R., Nebenäste der A. pulmonalis. **39** 1911 Bd. 27. — 141 a) Burian, F., Histologie des Sinusknotens des menschlichen Herzens. **7** 1925 Bd. 59. — 142) Burkard, O., Muskulöse Elemente der Periorbita. **15** 1902 Suppl. S. 79. — 143) Bürki, E., Synovialgruben d. Rindes. Diss. Zürich 1904 u. **24** 1905 Bd. 31. — 144) de Burlet, H. M., Innervation der Macula sacculi bei Säugetieren. **7** 1924 Bd. 58. — 145) Burow, W., Anat. u. Hist. d. Kehlkopfes. Diss. Zürich 1902 u. **24** 1902 Bd. 28. — 146) Bütschli, O., Vorlesungen über vergl. Anatomie. Berlin 1921. — 147) Bützler, Osteologie v. Schaf u. Ziege. Diss. Leipzig 1897.

148) Campbell, L., Rindenlokalisationen etc. Cambridge 1905. — 149) Canova, P., Arterielle Gefäße d. Bulbus. Diss. Zürich 1908 und **15** 1908. — 150) Caradonna, G., Costituzione del plesso brachiale. **80** 1901 Jg. 12, ref. **62** 1901 III S. 519. — 151) Carlin, J., Lage d. Milz d. Pferdes. **79** 1917 Bd. 28. — 152) Carlini, V., Bau u. Entwicklung d. Zonula Zinnii. **21** 1912 Bd. 82. — 153) Césari, Nebennieren. **94** 1906 T. 7, ref. **63** 1906 S. 273. — 154) Chaine, J., La langue des oiseaux. **48** 1905 T. 39, ref. **62** 1905 III S. 193. — 155) Ders., Le digastrique. **69** 1914/15 Bd. 50. — 156) Chauveau-Arloing-Lesbre, Anatomie comparée des animaux domestiques. 5. Aufl. Paris 1903. — 157) Cinotti, Ossificazione delle falangi. **85** 1912 Vol. 17, ref. **63** 1912 S. 218. — 158) Clara, M., Pankreas der Vögel. **7** 1924 Bd. 57. — 159) Clarke, N., Comparative Anatomy of the Insula. Journ. comp. neurol. Granville. Bd. 6. — 160) Claus, Th., Entwickl. d. Supraoccipitale u. Interparietale b. Schaf. Diss. Gießen 1911 u. **7** 1911 Bd. 39. — 161) Cohrs, P., Cochlea der Haussäugetiere. Diss. Leipzig 1923. — 162) Colin, zitiert bei Schubert [850]. — 163) Cope, E. D., On the homologies and origin of the types of molar teeth of Mammalia educabilia. **67** 1884. — 164) Cords, E., M. transversus mandibulae. **7** 1918 Bd. 51. — 165) Cornevin u. Lesbre, Traité de l'âge des animaux domestiques. Paris 1894. — 166) Dies., Variationen d. Wirbelsäule u. Rippen. **47** 1897, ref. **63** 1897 S. 165. — 167) Crescenzi, Blutdrüsen d. Wiederk. **49** 1906, ref. **63** 1907 S. 258. — 168) Cutore, J., Corpo pineali in alcuni mammiferi. **29** 1911.

169) Dall'Acqua, U., Aponeurosi abdominali. **89** 1901 Vol. 8, ref. **62** 1901 III S. 87. — 170) Davidson-Black, Motor nuclei of cerebral nerves in phylogeny. **139** 1922 Bd. 34. — 171) Dean and Usher, The course of optic fibres. Brain 1909. — 172) Deimler, Pylorus- u. Duodenaldrüsen d. Haussäuger. Diss. Zürich 1904. — 173) Déjérine, Ch., Anatomie des centres nerveux. Paris 1901. — 174) Delmas, J., Situation des nerfs intercostaux. **51** 1912 T. 73, ref. **63** 1912 S. 246. — 175) Demeter, H., Das geformte elastische Gewebe. **24** 1916 Bd. 42. — 176) Demoor, R., Les centres sensitivo-moteurs et d'association chez le chien. Bruxelles 1899. — 177) Dennhardt, Form d. Uterus b. Rind. **56** 1906. — 178) Ders., Entwickl. d. Nasenhöhle u. ihrer Nebenhöhlen. Diss. Zürich 1903. — 179) Dennstedt, Sinus durae matris. **9** 1904 Bd. 25 H. 1. — 180) Dexler, Größenverhältnisse d. Bulbus. **114** Bd. 7. — 181) Ders., Zentralnervensystem d. Ungulaten. **82** Bd. 32. — 182) Ders., Zentralnervensystem d. Pferdes. **24** Bd. 24. — 183) Ders., Zur Fazialislähmung d. Pferdes. **79** 1896 Bd. 7. — 184) Ders., Faserverlauf d. Chiasma opt. equi. **135** 1897. — 185) Ders., Das binokuläre Sehen d. Pferdes. Zentralbl. Physiol. 1897. — 185 a) Ders., Die konstitutionelle Hydrocephalie des Hundes. Prager Archiv 1923. — 186) Dexler und Margulies, Pyramidenbahn d. Schafes u. d. Ziege. **82** Bd. 35. — 188) Disselhorst, R., Accessorische Geschlechtsdrüsen. **24** 1897 Bd. 23. — 189) Ders., Drüsen mit innerer Sekretion in Beziehung zum Knochengerüst. **73** 1914 Bd. 5, ref. **63** 1916 S. 101. — 190) Ders., Gewichts- u. Volumszunahme der männl. Keimdrüsen in der Paarungszeit. **7** 1908 Bd. 32. — 191) Diwó, A. u. Roth, J., Kopfarterien d. Schweines. **87** 1913. — 192) Dobberstein, I., Mastoideum des Schweines. **36** Bd. 19. — 193) Dogiel, J., Verbindung d. Nervenzellen d. Herzens. **23** 1914 Bd. 155. — 194) Dogiel u. Archangelsky, Nervenapparat d. Herzens. **23** 1906 Bd. 113. — 195) Dies., Reifung d. Leitungsbahnen im Tierhirn. **137** 1898. — 195 a) Döhrmann, W., Metrische Messungen am Blinddarm des Pferdes usw. Diss. Berlin 1923. — 196) Döllken, J., Leitungsbahnen im Tierhirn. **137** 1898. — 197) Dorello, P.,

Roter Haubenkern beim Schwein. **27** Bd. 66. — 198) Ders., Corpus callosum d. Schweines. **96** 1903. — 198a) Dorn, F. K., Bau der Urethra feminina von Canis fam., Felis dom. u. Equus caballus. Diss. Leipzig 1923. — 199) Dragendorff, Formen d. Gefäßverzweigungen. **9** 1911 Bd. 42. — 200) Drahn, F., Koppertherapie. **39** 1922. — 201) Ders., Histolog. Bau der Gleitsehne des M. biceps brachii beim Pferd. **14** 1922 Bd. 96. — 201a) Ders., Reduktion der Ulna beim Pferde. **24** 1922 Bd. 48. — 202) Dresbach, M., Pancreatic bladder in the cat. **6** 1911 Vol. 5, ref. **63** 1913 S. 240. — 202a) Dubois, Hirngewichte. Akad. Amsterdam 1919 T. 27 S. 712. — 203) Dumont, Nierenbecken d. Haust. Diss. Bern 1908.

204) Eber, Morphol. d. Hufes. Diss. Leipzig 1895. — 205) Eberwein, H., Albinismus oculi usw. beim Schwein. Diss. Leipzig 1920. — 206) Eckhardt, H., Physiologie d. N. accessorius. Beitr. z. Anat. u. Phys. 1893. — 207) Edinger, G., Nervöse Zentralorgane. Leipzig 1908. — 208) von Eggeling, H., Dammuskulatur. **82** 1896 Bd. 24. — 209) Ders., Gabelung d. Halswirbeldornen. **7** 1922 Bd. 55. — 210) Ders., Morphol. d. Augenlider. **120** 1904 Bd. 39. — 211) Eggermann, M., Entw. d. Sinushaare d. Schweines. Diss. Zürich 1919. — 212) Eichbaum, Kraniometr. Unters. am Pferd. **24** 1882 Bd. 8. — 213) Ders., Schleimbeutel u. Sehnenscheiden d. Pferdes. **24** 1883 Bd. 9. — 214) Ders., Faszien d. Pferdes. **24** 1888 Bd. 14 u. 1889 Bd. 15. — 215) Ders., Bau u. Entw. d. Klitoris. **24** 1886 Bd. 12. — 216) Ders., Statik u. Mechanik d. Pferdeskeletts. Berlin 1890. — 217) Ellenberger, W., Dritter Magen d. Wiederk. **24** 1881 Bd. 7. — 218) Ders., Hakenzähne b. Pferde. **37** 1887 Jg. 32. — 219) Ders., Furchen d. Großhirnoberfläche. **24** 1892. — 220) Ders., Hirnfurchen des Hundes. **24** Bd. 14. — 221) Ders., Handbuch d. vergl. mikroskop. Anatomie d. Haust. Berlin 1906. — 222) Ellenberger, W. u. Baum, H., Anatomie d. Hundes. Berlin 1891. — 223) Dies., Topograph. Anatomie d. Pferdes. Berlin 1893 und Lehrb. d. topogr. Anatomie d. Pferdes. Berlin 1914. — 224) Dies., Zahnretentionen u. Zahnrudimente. **15** 1892. — 225) Ellenberger u. Hofmeister, Magensaft u. Magenschleimhaut d. Schweines. **37** 1885 Jg. 30. — 226) Elliot-Smith, Morphology of the Indusium griseum. **70** Bd. 32 und **7** Bd. 13. — 227) Emmert, Größe und Gewicht d. Bestandteile d. Augapfels. **114** 1886 Bd. 4. — 228) Engelberg, K., Altersbestimmung d. Schweines. Diss. Leipzig 1917. — 229) Ennecker, G., Haare von Pferd, Rind, Hund u. Katze. Diss. Hannover 1919. — 230) Estes, The parathyreoids of the horse. **129** Vol. 18. — 231) Euken, H., Fettgehalt d. Lymphknoten. Diss. Leipzig 1914.

232) Fambach, Ringbildungen am Pferdehuf. **24** 1894 Bd. 20. — 233) Ders., Ringbildung an d. Hörnern d. Cavicornier. **121** 1898 Bd. 2. — 234) Ders., Os cornu. **1** 1901 Bd. 23 u. **120** 1901 Bd. 74. — 235) Familiani, R., Hirnfurchen d. Karnivoren u. Primaten. Bern 1885. — 236) Fankhänel, A., Wachstum der Klauen bei Rind, Schaf und Ziege. Diss. Leipzig 1921. — 237) Fechter, F., Haarentwicklung b. Pferdeföten. Diss. Gießen 1914. — 238) Fey, W., Tränenkarunkel b. Carnivoren. **22** 1914 Bd. 4. — 239) Fieand, J., Wurzelgebiet d. Hypoglossus bei Säugern. **82** Bd. 48. — 240) Fiebiger, J., Verknöcherung d. Rippenknorpel. **128** 1917 Jg. 4. — 241) Fischer, A., Augenfalten d. Pferde. **121** 1913 Bd. 17. — 242) Fischer, G., Bronchialbaum d. Vögel. Diss. Stuttgart 1905. — 243) Fischer, J., N. sympathicus d. Katze. **24** 1906 Bd. 32. — 244) Fischera, C., Hypophyse d. Karnivoren. **83** 1905. — 245) Flatau-Jacobson, Vergl. Anat. d. Nervensystems. Berlin 1899. — 246) Flechsig, P., Neues Einteilungsprinzip d. Großhirnoberfläche. **137** 1894. — 247) Ders., Leitungsbahnen im Gehirn u. Rückenmark. Leipzig 1876. — 248) Fleischmann u. Böhm, Entwicklung d. äußeren Genitalien b. Schaf. **82** 1905 Bd. 34. — 249) Fleischmann u. Dürbeck, Äußere Genitalien d. Schweines u. d. Katze. **82** 1907 Bd. 36. — 250) Fleischmann u. Mantel, Entwicklung d. Vogellunge. **82** 1914 Bd. 48. — 251) Flesch, M., Bemerkungen zu dem Aufsatz von E. Jacobshagen „Zur Morphologie des menschl. Blinddarms". **7** Bd. 56. — 252) Fölger, A. F., Sehnenscheiden d. Rindes. **79** 1906 Bd. 17. — 253) Forssell, G., Röntgenbilder des menschlichen Magens. Hamburg 1913. (Fortschritte auf dem Gebiete der Röntgenstrahlen Erg.-Bd. 30.) — 254) Forster, A., Inscriptio tendinea d. M. semitendinosus. **7** 1918 Bd. 51. — 255) Ders., Morphol. d. Scalenussystems u. d. M. sternocostalis. **118** 1916 Bd. 19. — 256) Ders., Morphol. d. Muskeln d. Thorax. **118** 1917 Bd. 20. — 257) Franck, Geburtshilfe. 3. Aufl., hrsg. von Ph. Göring. Berlin 1893. — 258) Frankl, O., Descensus testiculorum. **98** 1900 III. Abtl. Bd. 109. — 259) Fransen, I. W. P., Form und funktionelle Bedeutung des großen Netzes. **142** 1914 Bd. 1 H. 3. — 260) Franz, V., Der Fächer, Pecten, im Auge der Vögel. **43** 1908 Bd. 28. — 261) Franzmann, Anat. u. Hist. d. Kehlkopfes. Bonn 1907. — 262) Fraser, E., Präpyramidales Bündel d. Katze. Journ. Phys. Cambridge 1902. — 263) Ders., Hinteres Längsbündel u. Nucleus Deiters d. Katze. Ibid. — 264) Frasetto, F., Osservazioni sul foro olecranico. **34** 1901 Vol. 8, ref. **62** 1902 III S. 71. — 265) Freitag, W., Einteilung d. Kleinhirns d. Säuger. Diss. Gießen 1906. — 266) Freund, L., Äußerer Gehörgang. **36** 1910 Bd. 3. — 267) Ders., Harter Gaumen. **118** 1911 Bd. 13. — 268) Ders., Keimdrüsen d. Vögel. **131** 1917. — 269) Frey, C., Normale Herzform. **97** 1883 Bd. 25. S. 94. — 270) Friedenthal, Tierhaaratlas. Jena 1911. — 271) Fritz, F., Sinnesapparat am Unterarm d. Katze. **123** 1909 Bd. 92. — 272) Fritz, W., Lig. pectinatum iridis. **98** 1906 Bd. 115. — 273) Fröhner, R., Halsanhänge der Ungulaten. **41** 1907 Abt. A. H. 6. — 274) Fromme, F., Die Tunica muscularis, die Ostia und die Plicae permanentes am Dickdarm der Haussäuget. Diss. Berlin 1915 und **24** 1915 Bd. 41. — 275) Froriep, Entw.-Gesch. d. Wirbelsäule. **15** 1883 u. 1886. — 275a) Fuchs, E., Die Krümmungen der A. carotis int. im Canalis caroticus und im Sinus cavernosus. **7** 1925 Bd. 59. — 276) Funk, K., Hirngewichte versch. Haustiere. Diss. Würzburg 1911. — 277) Funkquist, H., Morphol. d. Pinealorgans. **7** 1912. — 278) Fürst, C. M., Fibula b. Rinde. **118** 1914 Bd. 18. — 279) Fürther, H., Vogellymphknoten. **66** 1913 Bd. 50. — 280) Fuse, G., Die Striae am Boden d. 4. Ventrikels. **137** 1912. — 281) Ders., Abduzenskern d. Säuger. Arb. Hirnanat. Inst. Zürich 1912. — 282) Ders., Roter Haubenkern b. Hunde. Arch. Anat. Inst. Univ. Sendai 1919. — 283) Fux, H., Topographie d. Abduzenskernes. **137** 1911.

284) Gadow, Vögel. Zu Bronns Klassen u. Ordnungen d. Tierreiches. Bd. 6, 4 I. Leipzig 1891. — 285) Gadow, A., Lig. scroti und Descensus testiculorum. Diss. Gießen 1919. — 286) Ganser, G., Vordere Hirnkommissur d. Säuger. **140** Bd. 9. — 286a) Gareis, M., Das Rinderhaar als Rassenmerkmal. Diss. Hannover 1922. — 287) Gaupp, Kopfgelenke. 8 zu Bd. 32 1908. — 288) Gebauer, Rektale

Untersuchung b. Rinde. Diss. Bern 1908. — 289) Gebhardt, Funktionelle Anpassung d. Röhrenknochendiaphyse. **19** 1910 Bd. 30. — 290) Gegenbaur, Vgl. Anatomie 1901. — 291) Ders., Lehrb. d. Anatomie d. Menschen. 7. Aufl. Leipzig 1899. — 292) van Gehuchten, Terminaisons des nerfs sensibles. Névraxe Vol. 1. — 293) Ders., Le nerf intermédiaire de Wrisberg. Névraxe Bd. 1. — 294) Ders., Origine des nerfs moteurs. Névraxe Bd. 5. — 295) van Gelderen, C., Over de eerste ontwikkeling van het borstbeen bij zoogdieren. Nederl. Tijdschr. Geneesk. 1922 Bd. 66. — 295 a) Ders., Vergl. Anatomie der Sinus durae matris. **7** 1924 Bd. 58. — 296) Georgescu, P., Leber b. Geflügel. Diss. Bukarest 1910, ref. **63** 1910 S. 284. — 297) Gérard, G. u. Castiaux, P., La circulation veineuse du rein. **50** Toulouse 1904, ref. **62** 1904 III S. 484. — 298) Dies., Les territoires artériels du rein. **50** Liège 1903, ref. **62** 1903 III S. 517. — 299) Gerdell, Nahtsterne b. Pferde. **125** 1899 Jg. 10. — 300) Gerhardt, U., Überleitung der Eier in die Tuben. **66** 1904 Bd. 39. — 301) Gerlach, F., Epiphyse von Pferd u. Rind. Diss. Wien 1917 u. **7** Bd. 50. — 302) Gerstenberger, Fr., Analbeutel d. Hundes. Diss. Leipzig 1919. — 302 a) Ghisleni, P., La identificazione degli animali domestici mediante le impronte. **85** Jg. 28 Nr. 17/18, ref. **144** Bd. 2 S. 230. — 303) Gierlich, N., Vergl. Anat. d. aus d. Großhirn stammenden Faserung. **7** Bd. 49. — 304) Giese, Statik u. Mechanik d. Fessel- u. Kronbeins d. Pferdes. **125** 1909 Jg. 21. — 305) Gläsel, M., Architektur d. Hufbeins. Diss. Leipzig 1916. — 306) Gläsmer, Flexorengruppe an Unterschenkel u. Fuß. Diss. Heidelberg 1909. — 307) Goertz, Struktur d. Fesselbeins. Diss. Gießen 1908. — 308) Golgi, R. C., Opera omnia. Mailand 1903. — 309) Golz, J., Einfluß d. Alters u. d. Trächtigkeit auf d. Eileiter beim Rind. Diss. Leipzig 1922. — 310) Göppert, E., Arterienvarietäten der oberen Gliedmaßen bei den Säugetieren und beim Menschen. **10** 1904 Bd. 14. — 311) Ders., Bedeutung d. Zunge für d. sekundären Gaumen. **82** 1903 Bd. 31. — 312) Görig, A., Anomalien d. Nieren u. d. Leber. Diss. Bern 1900. — 313) Görnemann, W., Knorpeleinlagerungen in der Plica aryepiglottica des Pferdes. Diss. Berlin 1920. — 314) Gowers, W., Rückenmarksdegeneration. **137** 1886. — 315) Gräper, L., Rhombomeren. **14** Bd. 83. — 316) Gregor, P., Lymphknoten u. -bahnen an Kopf u. Hals d. Schweines. Diss. Berlin 1914. — 317) Grommelt, Architektur d. Vorderröhrenbeines d. Pferdes. Diss. Berlin 1912. — 318) Gross, Fr., Intermediärzone zwischen Fundus- u. Pylorusdrüsenzone des Pferdemagens. Diss. Leipzig 1920. — 319) Grosser, O., Glandula nasalis lateralis. **7** 1913 Bd. 43. — 320) Groterjahn, G., Paukenhöhle bei d. Haustieren. Diss. Göttingen 1922. — 321) Gröttrup, Haare von Ziege, Reh u. Hirsch. Diss. Hannover 1920. — 321 a) Grundmann, R., Vergl.-anat. Unters. über die Nieren von Schaf und Ziege. Diss. Hannover 1922. — 322) Grünwald, L., Die Nasenmuscheln d. Menschen. **9** 1917 Bd. 54. — 323) Guldberg, L., Zentralnervensystem d. Bartenwale. Christiania 1885. — 324) Günther, K., Myologie d. Pferdes. Hannover 1866. — 325) Gurlt, Anatomie d. Hausvögel II. **74** 1848 Bd. 14. — 326) Ders., Vgl. Anatomie d. Haussäugetiere. 4. Aufl. Berlin 1860. — 327) Gutenäcker, Furchenbildung a. d. Hornwand. **59** 1893 Bd. 11. — 328 Gutmann, A., Orbitale Grenzhöhlen bei Bos taurus. **38** Juni 1911. — 329) Ders., Beziehungen von Orbita u. Bulbus zu den vom Siebbein ausgehenden pneumatischen Räumen bei Wiederkäuern. **113** 1911 Bd. 26 u. 1912 Bd. 27. — 330) Gylek, Fr., Planum nasale d. Carnivoren. **7** 1912 Bd. 40.

331) Haack, Skelettmuskulatur v. Katze, Hase, Kaninchen. Diss. Bern 1903. — 332) Haane, Übergang zw. Pharynx u. Oesophagus. **24** 1905 Bd. 31. — 333) Haberlah, C., Bau d. Zwerchfells. Diss. Leipzig 1911. — 334) Haenisch, G., Involution d. Uterus d. Ziege. Diss. Leipzig 1911. — 335) Haereid, O., Eierstock d. Stute in versch. Altersstadien. Diss. Leipzig 1923. — 336) Hagenbach, Epithelkörperchen. **76** 1908 Bd. 18. — 337) Hagström, M., Entw. d. Thymus beim Rinde. **7** 1921 Bd. 53. — 338) Hahn, Kammerscheidewand. Diss. Bern 1908. — 339) Haller, Sinnesorgane d. Zunge. **14** 1910 Bd. 74. — 340) Graf Haller, Epitheliale Gebilde am Gehirn d. Wirbeltiere. **141** 1922. — 341) Ders., Rautengrube. **15** 1914. — 342) Hammar, J. A., Bau d. Gelenke. **14** 1894 Bd. 43 S. 266 u. 813. — 343) Hansen, F. B., Nerve foramina in the pig scapula. **6** 1919 Bd. 15. — 344) Hartenstein, Fehler in d. Fleischbeschau. **116** 1895 Bd. 5. — 345) Hartig, Lippen- u. Backendrüsen. Diss. Zürich 1907. — 346) Hasselmann, Tarsus palpebrae. **18** 1919 Bd. 84. — 347) Hatschek, A., Roter Haubenkern. **135** 1907. — 348) Ders., Riechhirn d. Säuger. **135** 1909. — 349) Ders., Rückenmark d. Hundes. **135** 1896. — 350) Hauch, E., Nierenvenen. **9** 1904 Bd. 26. — 351) Hayek, H., Proatlas und Entw. d. Kopfgelenke. **98** Math.-naturw. Klasse III 1922. — 353) Hegewald, Äußerer Gehörgang. Diss. Leipzig 1913. — 354) Heidenhain, M., Dünndarmzotten. **7** 1912 Bd. 40. — 355) Heidrich, Mund-Schlundkopfhöhle d. Vögel. Diss. Gießen 1906. — 356) Ders., Schlundkopf d. Vögel. **82** 1906 Bd. 37. — 357) Heidsieck, E., Elastisches Band an der Sehne des tiefen Zehenbeugers. **7** 1924 Bd. 58. — 358) Heine, Die 3. Augenlider. Diss. Bern 1909. — 358 a) Heine, I., Querfurche am Olecranon. **7** 1925 Bd. 59. — 359) Heinonen, Cervix uteri d. Schweines. Diss. Leipzig 1914. — 360) Hellfors, Elastisches Gewebe d. Oesophagus. Diss. Leipzig 1913. — 361) Helm, Oesophagus. Diss. Zürich 1907. — 362) Hemmann, Strahlkissen v. Pferd. Diss. Leipzig 1910. — 363) Hendrich, Samenblase u. Samenleiter. **60** 1905 Bd. 22. — 364) Henkels, P., Beiträge zur Lehre vom Zahnalter des Pferdes. Diss. Hannover 1921. — 365) Henle, Grundriß d. Anatomie d. Menschen. 1901. — 366) Henneberg, Abortivzitzen d. Rindes. **9** 1905 Bd. 25. — 367) Ders., Verbreitung d. Sinushaare. **9** 1915 Bd. 52 S. 145. — 368) Henric-Petri, E., Verschluß d. äußeren Gehörganges. Diss. Hannover 1920. — 369) Herpin, A., Distribution des veines dans le rein. **51** 1904 T. 56, ref. **62** 1904 III S. 485. — 370) Hertwig, O., Entwicklungsgeschichte d. Menschen u. d. Säugetiere. 6. Aufl. 1898. — 371) Heß, Ausführungsgänge d. Hundepankreas. **23** 1907 Bd. 118. — 372) Ders., Sterilität d. Rindes. **97** Jg. 1906 H. 6. — 373) Heß-Thaysen, Th. E., Haustra coli. **9** 1916 Bd. 54. — 374) Heuser, Ch. H., Cerebral ventricles in the pig. **4** Vol. 15. — 375) Heuß, Maße u. Gewicht d. Knochen. Diss. Leipzig 1898. — 376) Hiilivirta, Anatomie u. Histologie d. Harnblase. Diss. Leipzig 1911. — 377) Hilzheimer, Canidengebiß. **118** 1906 Bd. 9. — 378) Hines-Marion, Differentation of the encephalon in man; Fissura hippocampi. **139** 1922 Bd. 34. — 379) Hintze, H., Kastanien der Einhufer. **124** 1910 Nr. 35. — 380) Hinz, W., Anomalien d. Schädelbildung b. Rassehunden. **39** 1919. — 380 a) Hirsch, M., Lückenzahn von Sus domesticus usw. **7** 1921 Bd. 54. — 380 b) Hirt, E. O., Verhalten der Haarwurzeln und des Schweißdrüsenapparates

beim Hunde. Diss. Bern 1923. — 381) His, W., Entwicklung d. Nervensystems. **15** 1892. — 382) Hofer, H., Haar d. Katze. Diss. München 1912 u. **14** 1914 Bd. 85. — 383) Hoffmann, Widerstandsfähigkeit d. Knochen. **39** 1901. — 384) Hoffmann, A., Zahnentwicklung d. Wiederkäuer. Diss. Leipzig 1894 u. **123** 1894 Bd. 58. — 385) Hofmann, Gehirn- u. Rückenmarksarterien. **118** 1900 Bd. 2. — 386) Hohmann, Klauenlederhaut d. Rindes. **79** 1901 Bd. 13. — 387) Holl, M., Atrioventrikuläres Verbindungsbündel. **13** 1911 u. **15** 1912 Suppl. — 388) Ders., Muskeln d. Beckenausgangs. **7** 1896 Bd. 12. — 389) Ders., Muskeln d. Diaphragma pelvis. **7** 1895. Bd. 10. — 390) Holl, F., Insel d. Karnivoren- u. Ungulatenhirns. **15** 1899. — 391) d'Hollander, K., Recherches sur les couches optiques. Arch. Biol. 1922 Bd. 32. — 392) Holmes, Ch., Comp. Anat. of the N. acusticus. Irish Akad. Bd. 32. — 393) Holmes and May, Origin of the pyramidal tract. Brain 1909. — 394) Hölscher, F. C. A., Uterusschleimhaut d. Rindes in ihren Phasen. Diss. Berlin 1921. — 395) Holzmann, K. u. Dogiel, J., Ganglion nodosum. **15** 1910 H. 1/2. — 396) Honda, Gehörorgan d. Hundes. Diss. Erlangen 1909. — 397) Honneger, F., Über d. Fornix. Rec. zool. Suisse. 1902. — 398) Hopffe, A., Cardiadrüsenregion d. Magens v. Schweinsföten. **15** 1910. — 399) Hornickel, P., Histol. d. Tränendrüse. Diss. Gießen 1905 u. **60** 1906 Bd. 23. — 400) Ders., Mündliche Mitteilung. — 401) Hosang, Haarstellung d. Schaf- u. d. Ziegenhaut. **56** 1893. — 402) Huber, E., Muskelgebiet d. N. facialis. **7** 1918 Bd. 51. — 402 a) Hübscher, W., Bau des Birkauges vom Hunde. Diss. Zürich 1923. — 403) von Huene, F., Herkunft d. Os interparietale. **7** 1912 Bd. 42. — 404) Hulles, F., Vergl. Anat. d. zerebralen Trigeminuswurzel. **135** 1907. — 405) Hürlimann, R., Kopfarterien d. Katze. Diss. Zürich 1912 u. **69** 1912 Bd. 29.

406) Illing, G., Histol. d. Leber. **7** 1905 Bd. 26. — 407) Ders., Die Rachenhöhle. In Ellenberger [221] Bd. 3 1911. — 408) Ders., Mandeln d. Mundhöhle. In Ellenberger [221] Bd. 3 1911. — 409) Ders., Mandeln u. Gaumensegel d. Schweines. **24** 1903 Bd. 29. — 410) Illing, P., Epiphysis cerebri. Diss. Leipzig 1910. — 411) Imhof, G., Lumbalmark d. Vögel. **14** 1905 Bd. 65. — 412) Immisch, Papillen d. Mundhöhle. Diss. Gießen 1908 u. **9** 1908 Bd. 35.

413) Jacobshagen, E., Morphologie des menschl. Blinddarms. **7** Bd. 56. — 414) Jacobsohn, Kerne des menschl. Rückenmarks. **99** 1908. — 415) Jaenicke, J., Gaumen d. Haussäugetiere. Diss. Zürich 1908. — 416) Jänicke, A., Größe u. Gewicht von Organlymphknoten. Diss. Zürich 1911. — 417) Janjitsch, Dj., Das kavernöse Gewebe der Ductus deferentes und Ductus excretorii. Diss. Bern 1923. — 418) Jarisch, A., Pars membranacea septi ventriculorum. **98** 1911 III. Abtlg. Bd. 120. — 419) Jelgersma, N., Zerebellaratrophie b. d. Katze. **138** Bd. 23. — 420) Jenke, W., Gehirnarterien von Pferd, Hund, Rind u. Schwein. Diss. Leipzig 1919. — 421) Joest, E., Spezielle pathologische Anatomie d. Haustiere. Berlin 1920. — 422) Ders., Odontolog. Notizen. **39** 1915 Nr. 6 u. 7. — 423) Joest, Chorin, Finger u. Westman, Backzahngebiß d. Pferdes. Berlin 1922. — 424) Joest, E. u. Noack, C., Pathogenese d. Lymphdrüsentuberkulose. **117** 1908 Bd. 4. — 425) Johnson, Ch. E., Pancreatic bladder in the domestic cat. **6** 1914 Vol. 8, ref. **63** 1914 S. 166. — 426) Johnson, F. P., The isolation, shape, size and number of the lobules of the pig's liver. **4** Bd. 23 1918. — 427) Johnston, H., Forebrain vesicles in vertebrates. **139** 1909. — 428) Johnston, I. B., Radix mesencephalica trigemini. **139** 1909. — 429) Ders., The nervus terminalis. **6** 1914 Vol. 8, ref. **63** 1914 S. 176. — 430) Jolly, J., Ganglions lymphatiques des oiseaux. **50** Nancy 1909, ref. **62** 1909 III S. 347. — 431) Ders., L'involution de la bourse de Fabricius. **51** 1911 T. 70, ref. **63** 1911 S. 222. — 431 a) Joosten, A., Kamm und Anhangslappen am Kopfe des Haushahns. Diss. Hannover 1922. — 432) Jordan, K. E., Pineal body of the sheep. **4** Bd. 12. — 433) Jordan, O., Messungen am Dünndarm des Pferdes. Diss. Berlin 1922. — 433 a) Junack, M., Unterscheidung der beiden Rindernieren. **116** 1925 Jg. 35.

434) Kaeppeli, F., Zitzen- u. Zisternenverhältnisse d. Haussäuget. Diss. Zürich 1918. — 435) Kajava, Y., Homologisierung einiger Muskeln der Hand unserer Haustiere. 8 zu Bd. 55 1922. — 435 a) Kajikawa, I., Anatomie und Physiologie des Vogelauges. **21** 1923 Bd. 112. — 436) Kalischer, H., Funktion d. Schläfenlappens. **99** Bd. 8. — 437) Kammermann, W., Atrioventrikuläres Bündel bei Haustieren. Diss. Bern 1919. — 438) Kämpfe, Tuba auditiva d. Haustiere u. Luftsack v. Pferd. Diss. Zürich 1909. — 439) Kankeleit, T., Untere Säugerolive. **15** 1913. — 440) Kapp, J., Epithelkörperchen des Pferdes. Diss. Gießen 1922. — 441) Käppeli, J., Ovarien d. Wiederkäuer u. Schweine. Diss. Bern 1908. — 442) Karisch, A., Strahldrüsen d. Pferdes. Diss. Leipzig 1918. — 443) Karplus und Kreidl, Bahn d. Pupillarreflexes. **137** u. **23** 1913. — 444) Katsch, G., Erklärung der Haustrenformung des Kolons. **142** 1918 Bd. 3 H. 1/2. — 444 a) Katschinsky, P., Herzknorpel des Pferdes. Diss. Berlin 1923. — 445) Keil, R., Spaltbildung an Tieraugen. Diss. Leipzig 1906. — 446) Keller, E., Rudimentäres Epithelialorgan im präfrenul. Mundboden d. Säuget. **7** 1922 Bd. 55. — 447) Keller, K., Lage d. Wiederkäuernieren. Diss. Bern 1908 u. **97** 1908 Bd. 50 S. 187. — 448) Ders., Endometrium d. Hundes. **9** 1909 Bd. 39. — 449) Key und Retzius, Anat. d. Nervensystems. Stockholm 1875. — 451) Kiehn, O., Vorkommen und Bedeutung von Fett in den Ovarien. Diss. Berlin 1920. — 451 a) Kienitz, M., Größenverhältnisse des Magens und Darmkanals bei verschiedenen Hunderassen. Diss. Berlin 1921. — 452) Kieschke, S., Cervix uteri von Bos taurus. Diss. Leipzig 1919. — 453) Kiesewalter, L., Skelettmessungen am Pferd. Diss. Leipzig 1888. — 454) King, Ch., Pyramidal tract in sheep. Quarterly Journ. Exp. Physiol. 1911. — 455) Ders., Motor area in sheep. **139** 1911. — 456) King, M. R., The sino-ventricular system. **4** 1916 Bd. 19. — 457) King, Snell and Simpson, Pyramidal decussatio in sheep. Report 79. Meet. Brit. Ass. Adv. Sc. 1910. — 458) Kitt, Th., Tränenwege v. Pferd u. Rind. **114** 1883 Bd. 2. — 459) Ders., Vorgeschichte d. Pferdes. **86** 1883 Jg. 6. — 460) Kittelmann, M. W., Vergl. histolog. Untersuch. von Hohlraumwandungen in Stutenovarien. Diss. Leipzig 1924. — 461) Klarenbeck, A., Lendenmuskeln des Hundes. Diss. Bonn 1915. — 462) Klasen, H. J., Pankreas d. Ziege. Diss. Bern 1916. — 463) Klempin, H., Architektonik d. Großhirns d. Hundes. **138** 1921 Bd. 26. — 464) Klimow, A., Äußeres Ohr d. Hundes. Diss. (russ.) Kasan 1912, ref. **63** 1912 S. 253. — 465) Klimmeck, K., Anatomie des Darmes vom Schweine. Diss. Berlin 1922. — 466) Klinge, Irisschichten d. Haussäugetiere. **9** 1908 Bd. 36. — 467) Klingner, Anatomie d. Rinderniere. Diss. Bern 1910. — 468) Knieling, K., Glandulae bulbourethrales einiger Säuger. Diss. Leipzig 1910. —

469) Knolle, Hals- u. Schwanzwirbel d. Haussäuger. Diss. Bern 1911. — 470) Koch, Fr., Bau d. Vulva u. Clitoris. Diss. Bern 1909. — 471) Koeppel, A., Innenvolumen der Rückgrat- und Schädelhöhle. **17** 1898 Bd. 25. — 472) Köhler, A., Phalangenbänder der Haustiere. Diss. Bern 1902 u. **24** 1903 Bd. 29. — 473) Kohn, A., Carotisdrüse. **14** 1900 Bd. 56. — 474) Ders., Chromaffine Zellen u. Organe; Paraganglien. **127** 1902 Bd. 27. 475) Kolewe, H., Gebärmutter u. weibl. Begattungsorgane d. Ziege. Diss. Berlin 1913. — 476) von Kölliker, Gewebslehre. Bd. 2. Leipzig 1902. — 477) Kollmann, Lehrb. d. Entwicklungsgesch. d. Menschen. 1898. — 478) Kolmer, W., Säugernebenniere. **14** 1918 Bd. 91. — 479) Ders., Sagittalorgan d. Wirbeltiere. **141** 1921 Bd. 60. — 480) Ders., Gefiedertes Epithel an der Nickhautinnenfläche der Vögel. **7** 1923 Bd. 57. — 481) Kolwe, E., Pronation und Supination bei der Katze. Diss. Berlin 1921. — 482) Kopp, Nerven a. d. Hand d. Fleischfresser. Diss. Bern 1901. — 483) Köppen und Löwenstein, Großhirnrinde d. Ungulaten u. Karnivoren. **136** 1906. — 484) Kormann, Integument d. Regio narium. Diss. Gießen 1905. — 485) Kosaka, K., Vaguskerne d. Hundes. **137** 1909. — 486) Koschel, O., Form- u. Größenverhältnisse d. Orbita, d. Bulbus u. d. Linse v. Tieren. **114** 1883 Bd. 2. — 487) Kowarzik, R., M. triceps brachii d. Haussäugetiere. **7** 1916 Bd. 49. — 488) Krafft, H., Involution d. normalen Uterus d. Rindes. Diss. Leipzig 1923. — 489) Krage, Präputium d. Haussäugetiere. Diss. Zürich 1907. — 490) Kraemer, H., Knochenstärke d. Pferdes. **55** 1906. — 491) Kranz, O., Klauenveränderungen bei der Ziege. Diss. Dresden 1922. — 492) Kraßnig, M., A. vertebralis thoracica. **9** 1913 Bd. 49 H. 149. — 493) Krause, Ri., Schaf- und Ziegenlunge. Diss. Hannover 1921. — 494) Krause, Rud., Mikroskop. Anatomie der Wirbeltiere. 1921. — 495) Krediet, G., Sympathische Nerven in der Bauch- und Beckenhöhle usw. Diss. Bern 1911. — 496) Krehahn, P., Zytoblastisches Gewebe in d. Choanengegend bei Schwein, Kalb, Rind u. Pferd. Diss. Leipzig 1921. — 497) Kretzschmar, S., Leberzellen u. -läppchen des Schweines. Diss. Leipzig 1914. — 498) Krieg, H., Streifenzeichnungen bei Säugetieren. **7** 1921. Bd. 54. — 499) Krippendorf, W., Größenverhältnisse des Herzens bei verschiedenen Hunderassen. Diss. Berlin 1921. — 500) Krüger, W., Anatomie des Pferdeherzens, mit besonderer Berücksichtigung von Herzmaßen und Gewichten. **39** 1924. — 501) Krupski, A., Physiologie d. weiblichen Sexualorgane des Rindes. **97** 1917 Jg. 59 S. 1. — 502) Ders., Pathologie d. weibl. Sexualorgane des Rindes. **97** 1917 Jg. 59 S. 257. — 503) Ders., Akzidentelle Involution der Thymusdrüse beim Kalbe. **97** 1924 Bd. 66. — 504) Ders., Beiträge zur Physiologie und Pathologie des endokrinen Systems. I. Über die Größenverhältnisse einiger innersekretorischer Drüsen beim Rind, Schaf und Schwein. II. Beziehungen zwischen Euter und Ovarium beim Rinde. **97** 1921 Bd. 63. — 505) Kückenthal und Ziehen, Gehirn d. Plazentalier. Jenaische Denkschr. 1893. — 506) Kuhlenbeck, H., Ursprung d. Großhirnrinde. **7** 1922. — 507) Kükenthal, W., Ursprung u. Entwicklung der Säugetierzähne. **66** 1892 N. F. Bd. 19. — 508) Kumlin, A., Keimepithel d. Haussäugetiere. Diss. Leipzig 1913. — 509) Künnemann, P., Kleinhirn d. Säuger. Erlangen 1895. — 510) Kunze, A., Lipoide in Hoden u. Prostata. Diss. Berlin 1920. — 511) Kuoni, F., Karpalorgan des Schweines. Diss. Zürich 1922. — 512) Küpfer, M., Aus- u. Rückbildung gelber Körper am Ovarium d. Rindes usw. **130** 1920 Bd. 56. — 513) Kürz, E., Zytoblastisches Gewebe in d. Choanengegend bei Schaf, Hund u. Katze. Diss. Leipzig 1921. — 514) Kurzweg, P., Technik d. Mazerierens d. Knochen. Ber. Tierärztl. Hochsch. Dresden. 1918. —

515) Lacoste et Lamarque, Les fibres grillagées du foie. **51** 1920. — 516) Ladanyi, Herzknochen b. Rind. **39** 1907 Nr. 40. — 517) Lambardt, H., Erkennung d. Haare d. Haussäuget. und versch. Wildarten. Diss. Gießen 1921. — 518) Landau, Blutgefäße d. Nebenniere. **60** 1908 Bd. 24. — 519) Landau, E., Furchen d. Katzenhirns. **82** Bd. 38 u. 40. — 520) Ders., Vorderhirnganglien. Schweizer Arch. Neurol. Psych. 1918 Bd. 3. — 521) Landois-Rosemann, Lehrbuch der Physiologie des Menschen. 15. Aufl. Berlin 1919. — 522) Landsberger, R., Wachstum d. Zähne. **15** 1914 S. 206. — 523) Ders., Einfluß d. Zähne auf d. Entwicklung d. Nase. **15** 1914. — 524) de Lange, Descending tracts of the corpora quadrig. **134** 1910. — 525) Lange, Zungenranddrüsen b. Mensch u. Ungulaten. **24** 1900 Bd. 26. — 526) Ders., Traubenkörner b. einigen Haustieren. **24** 1901 Bd. 27. — 527) Langelaan, K., Bau d. Kleinhirns. Nederl. Tijdsk. Geneesk. 1897. — 528) Lantzsch, F., Bau der Urethra feminina. Diss. Leipzig 1922. — 529) Lapique et Girard, Hirngewicht u. Körpergewicht. **51** 1914. — 530) Lappe, Nebenmilz. **103** 1912 Jg. 18. — 531) Lartschneider, Diaphragma pelvis. **98** 1895 Bd. 104. — 532) Lavocat, Achselmuskulatur. **95** 1887 Bd. 12. — 533) Lebedinsky, N. G., Epiphysenscheiben im Epistropheus. **7** 1911 Bd. 38. — 534) Ders., Vogelbecken. **111** 1913 Bd. 58 u. **66** 1913 Bd. 50 S. 647. — 535) Ders., Syndesmologie d. Vögel. **7** 1921 Bd. 54. — 536) Lebedkin, S., Lage des Canalis semicircularis lateralis bei Säugern. **7** 1924 Bd. 58. — 537) Lecco, Ganglion ciliare d. Carnivoren. **66** 1907 Bd. 42. — 538) Lech, Anat. d. Herzens. Diss. Lemberg 1910. — 539) Leche, W., Entwicklungsgesch. d. Zahnsystems. I. Teil. Stuttgart 1895. — 540) Lehmann, Hintere Hohlvene d. Rindes und Venenklappen b. Pferd u. Rind. Diss. Bern 1908. — 541) Lehmann, K. B. u. Treutlein, Histolog. u. Fettgehalt d. Nieren d. Katze. **58** 1914 Bd. 15. — 542) Leidler, R., Endigungsgebiet d. N. vestibularis. **98** Bd. 3. — 543) Lelièvre u. Retterer, Variationen d. Zungenbeins. **51** 1910 Bd. 68. — 544) Lempen, A., Coeur du veau dans l'altitude et dans la plaine. Diss. Bern 1916, ref. **63** 1917 S. 129. — 545) von Lenhossék, Neuroglia d. Rückenmarks. **107** 1891. — 546) Lenk, Harnblase u. Harnröhre. Diss. Leipzig 1913. — 547) Leonowa, H., Sekundäre Veränderungen d. primären optischen Zentren. **140** Bd. 28. — 548) Lesbre, F. X., Homologie d. Glutaealmuskeln b. Mensch u. Haust. **72** 1888, ref. **63** 1888 S. 172. — 549) Ders., Brustmuskulatur. **72** 1891, ref. **63** 1891 S. 158. — 550) Ders., Brustmuskeln d. Haust. **95** 1891 Bd. 16. — 551) Ders., Descensus testiculi. **72** 1901 (Sammelreferat). — 552) Ders., Long. supinateur chez un cheval. **51** 1897, ref. **62** 1897 III S. 554. — 552 a) Leupold, E., Bedeutung des Thymus für die Entwicklung der männl. Keimorgane. **133** 1920 Bd. 67. — 553) Lewandovsky, C., Leitungsbahnen d. Truncus cerebri zum Cortex. Neurol. Arbeiten von O. Vogt, Bd. 1. — 554) Ders., Vierhügelbahnen. **16** 1905 Suppl. — 555) Liadze, Backen- u. Lippendrüsen v. Hund u. Katze. Diss. Basel 1910. — 556) Lichal, F., Tränennasengang einiger Haussäuget. **7** 1915 Bd. 48. — 557) Lichtensteiger, A., Mediangebilde in d. Zunge von Hund, Katze u. Schwein. Diss. Zürich 1918. — 557 a) Liebe,

W., Männliches Begattungsorgan der Hausente. **66** 1914 Bd. 51. — 558) de Lieto - Vollaro, A., Morphol. d. Zellen d. Cornea propria. **22** 1910 Bd. 1. — 559) Lindtrop, G., Geteilte Milzen d. Fleischfresser. **122** 1913 Bd. 7 (russ.), ref. **63** 1913 S. 226. — 560) Ders., Nebenmilz b. Pferde. **44** 1913 Nr. 2 (russ.), ref. **63** 1913 S. 227. — 561) Lineback, P. E., Development of the spiral coil in the large intestine of the pig. **4** 1916 Bd. 20. — 561 a) Lingk, I., Das Ziegenhaar als Rassenmerkmal. Diss. Hannover 1922. — 562) Linsenmeyer, J., Fixierung d. äußeren Linsenform. **22** 1911 Bd. 2. — 563) Lissitzki, E., Tätige u. wenig tätige Muskeln. **25** 1908 H. 1 (russ.), ref. **63** 1908 S. 249. — 564) Littwitz, G., Nasolabioskopie beim Rind. Diss. Leipzig 1924. — 565) Litty, Glandula thyreoidea u. parathyreoidea d. Pferdes. Diss. Leipzig 1907. — 566) Loewe, A., Extremitätenknochen wilder u. domestizierter Tiere. Diss. Bern 1912. — 567) Löffler, K., Wachstumsverhältnisse d. Kopfknochen des Pferdes. Diss. Gießen 1919. — 568) Lomakina, N., Verlauf u. Bedeutung d. Herzvenen. **115** 1900 Bd. 39 (N. F. Bd. 21). — 569) Lorenz, A., Vogelherz. Diss. Hannover 1921. — 570) Löscher, B., Knorpelkappen d. Brustwirbeldornfortsätze d. Pferdes. Diss. Leipzig 1919. — 571) Lothes, Schlundkopf d. Schweines. Berlin 1890. — 572) Lotze, Beugesehnen am Fuße d. Pferdes. Diss. Leipzig 1911. — 573) Lovadovsky, H., Bau d. Rückenmarks. Diss. Leipzig 1911. — 574) Löwenstein, Großhirnrinde der Ungulaten. **136** Bd. 18. — 575) Löwenthal, S., Riechhirn d. Säuger. Beitr. z. wiss. Medizin. Festschrift Braunschw. 1897. — 576) Luciani und Seppilli, Funktionslokalisation d. Großhirnrinde. Leipzig 1886. — 577) Lüerssen, Altersveränderungen a. d. Nieren d. Pferdes. Diss. Hannover 1911. — 577 a) Lukáts, J., Topograph. Anatomie des Leistenkanals beim Pferde. Diss. Budapest 1925. — 578) Lungwitz, M., Kurze Gleichbeinbänder am Fesselgelenk d. Pferdes. **56** 1902. — 579) Ders., Fuß d. Pferdes. 12. Aufl. Hannover 1913. — 580) Lungwitz, M. u. Erle H., Hufknorpel d. Pferdes. **7** 1913 Bd. 43. — 581) Lutz, Drüsen d. 3. Augenlides. **121** 1899 Bd. 3.

582) Mäder, Glans penis d. Haust. Diss. Bern 1907 u. **24** 1907 Bd. 33. — 583) Maggi, Le ossa sovra-orbitali. **93** 1898 Vol. 31, ref. **62** 1898 III S. 27. — 584) Magnan, A., Le coeur et sa variation en poids. **51** 1912 T. 73, ref. **63** 1912 S. 221. — 585) „St. Magnus", The sheeps teeth. **45** 1901 Vol. 44, ref. **62** 1901 III S. 262. — 586) Mahlstedt, Sehnenscheiden u. Schleimbeutel d. Hundes. Diss. Bern 1908. — 587) Malkki, A., Descensus testiculorum d. Pferdes. Diss. Gießen 1913. — 588) Malkmus, Rudimentäre Beuteltasche d. Schafe. **24** 1888 Bd. 14. — 589) Manno, A., Aa. plantares pedis mammalium. **60** 1905 Bd. 22, ref. **62** 1905 III S. 321 u. 328. — 590) Mannu, A., Sui ligamenti del fegato. **80** 1915 Vol. 26, ref. **63** 1916 S. 113. — 591) Ders., Ricerche anatomo-comparative sul simpatico cervicale nei mammiferi. **60** 1913/14 Bd. 30. — 592) Ders., Forr. frontalia perforantia und Fissura bregmatica lateralis bei Equiden. **7** 1923 Bd. 57. — 593) Marburg, O., Zirbeldrüse. **135** 1920 Bd. 23. — 594) Ders., Nervenfasern in der Substantia gelatinosa centralis und dem Zentralkanal. **137** 1906 Jg. 25. — 595) Marcacci, K., La zona eccitabile nel cervello pecorino. Arch. ital. malatt. nerv. 1877. — 596) Marinesco, G., La cellule nerveuse. Paris 1909. — 597) Marquardt, Altersveränderungen d. Drüsenschleimhaut d. Pferdemagens. Diss. Gießen 1909. — 598) Marschner, F., Größen- und Wachstumsverhältnisse normaler Hoden beim Ziegenbock. Diss. Leipzig 1923. — 599) Martin, P., Lehrbuch d. Anat. d. Haustiere. 2. Aufl. (5. Aufl. des Franckschen Handbuches). 3 Bände. Stuttgart 1912, 1914/1915, 1919. — 600) Ders., Bogenfurchen u. Balken d. Katze. Jenaische Ztsch. 1897. — 601) Ders., Endigung d. N. acusticus d. Katze. **7** 1893. — 601 a) Ders., Blind- und Grimmdarmentwicklung beim Pferde. **133** 1921 Bd. 69. — 602) Massig, Muskel- u. elast. Gewebe d. Wiederkäuermägen. Diss. Gießen 1907. — 603) Matthias, Histol. d. Darmzotten. Diss. Bern 1910. — 604) Matthiessen, Optischer Bau d. Auges. Sonderdruck. Hamburg 1891. — 605) Maumus, J., Les caecums des oiseaux. **12** 1902 Jg. 77 T. 15, ref. **62** 1902 III S. 294. — 606) Maurel, Rapport du poids du foie au poids total. **51** 1903 T. 55, ref. **62** 1903 III S. 462. — 607) Maurer, F., Mm. serrati postici d. Säuget. Jena, G. Fischer 1905 u. **7** 1911 Bd. 38. — 608) Ders., Epidermis u. ihre Abkömmlinge. Leipzig 1895. — 609) Mawas, J. u. Magitot, A., Développement du corps vitré et de la zonule chez l'homme. **26** 1914 T. 14, ref. **63** 1914 S. 178. — 610) May, Lymphfollikelapparate d. Darms. Diss. Gießen 1903. — 611) Mayr, Th., Thymus u. Tholus am Metapharynx d. Säuger. **82** 1913 Bd. 45. — 612) Mensa, A., Arterie meningee encefaliche. **82** 1913 Bd. 46, ref. **63** 1914 S. 153. — 613) Ders., Le lussazioni tendinee del retrospinoso e il lacerto trochiterico del piccolo rotondo negli equidi. **85** 1921 Bd. 26. — 614) Ders., I ligamenti attivi dell' articolazione scapolo-omerale negli equidi. **85** 1921 Bd. 26. — 615) Mentzel, Schafzucht. Berlin 1892. — 616) Meoni, Knochen im Flotzmaul d. Rindes. **85** 1905, ref. **63** 1905 S. 280. — 617) Merz, J., Arterien der Schultergliedmaße von Rind und Schwein. Diss. Bern 1908. — 618) Merzdorf, Lymphknoten d. Hundes. Diss. Leipzig 1911. — 619) Meyer, A. W., Supernumerary spleens in dogs and cats. **6** 1914 Vol. 8, ref. **63** 1914 S. 150. — 620) Ders., Absence of hemal nodes in the domestic pig. **4** 1918 Bd. 24. — 621) Meyer, F., Terminologie d. Säugetierleber. Diss. Hannover 1911. — 622) Mezzano, L., Terminazioni delle arterie linguali. **31** 1913 Vol. XI, ref. **63** 1913 S. 228. — 623) Mießner, Drüsen d. 3. Augenlids. Diss. Greifswald 1900, **24** 1900 Bd. 26 u. **57** 1892 Bd. 18. — 624) Mietzner, C., Hornfortsätze d. Rindes. Diss. Leipzig 1920. — 625) Mildenberger, Zentralgefäße im Sehnerven d. Pferdes. Diss. Tübingen 1905. — 626) Miller, M. M., The hypophysis of the pig. **6** 1916 Bd. 10. — 627) Miller, W. A., Distribution of the bile ducts of the cat. **104** 1904 Vol. 14, ref. **62** 1904 III S. 423. — 628) Miller, W. S., Vascular supply of the pleura pulmonalis. **4** 1907 Vol. 7, ref. **62** 1907 III S. 275 u. **63** 1908 S. 264. — 629) Mingazzini und Polimanti, Gehirnbahnen d. Hundes. **136** 1909. — 630) Minot, Lehrb. d. Entwicklungsgesch. d. Menschen u. d. Säuget. 1894. — 631) Mintzlaff, Leber, Milz, Magen u. Pankreas d. Hundes. Diss. Leipzig 1909. — 632) Miyawaki, K., Entwicklung des Klauenbeins der Schafembryonen. **7** 1925 Bd. 59. — 633) Mladenowitsch, Regio analis u. Rectum d. Haussäuget. Diss. Leipzig 1907. — 634) Mobilio, C., Ursprung d. A. frontalis aus d. A. meningea med. b. Maultier. **32** 1909 T. 7, ref. **63** 1909 S. 263. — 635) Ders., Wirbel-Rippenvariationen b. Equiden. **80** 1910 Bd. 21, ref. **63** 1910 S. 279. — 636) Ders., Nebenschilddrüsen d. Equiden. **32** 1908, ref. **63** 1908 S. 271. — 637) Ders., Sulla forma della glandola lacrimale. **31** 1912 Jg. 10, ref. **63** 1912 S. 251. — 638) Ders., Sullo sviluppo della glandola lacrimale nel bue. **7** 1912 Bd. 42, ref. **63** 1912

S. 251. — 639) Ders., Origine dei nervi del plesso lombare e sacrale nel bue. **31** 1911, ref. **63** 1911 S. 229. — 640) Ders., Innervazione del muscolo piccolo obliquo dell' occhio. **80** 1912, ref. **63** 1912 S. 252. — 642) Ders., Mancanza del foro lacrimale inferiore nel majale e cinghiale e del canale lacrimale superiore nella lepre. **80** 1914 Bd. 25, ref. **62** 1914 III S. 81. — 643) Ders., Valvole parietali della vena cava posteriore etc. **80** 1916 Anno 27, ref. **63** 1917 S. 131. — 644) Ders., Hirngewichte. **80** Bd. 26. — 645) Ders., Innervation d. Tentorium. **78** 1910, ref. **63** 1913 S. 251. — 646) Mobilio, C. u. Campus, A., Osservazioni sull' epididimo dei nostri animali domestici. **29** 1912/13 Vol. 11, ref. **63** 1913 S. 246. — 647) Möckel, Venen d. Kopfes v. Pferd. Diss. Leipzig 1909. — 648) Möller, Hufkrankheiten. 1905. — 649) von Monakow, Sehsphäre u. infrakortikale Optikuszentren. **140** Bd. 16 u. 20. — 650) Ders., Lokalisationen im Großhirn. Wiesbaden (Bergmann) 1919. — 651) Montané, L., Corpus trapezoides. **94** 1904. — 652) Moral, H. u. Hosemann, G., Einfluß d. Nerven auf d. Wachstum d. Zähne. **9** 1919 Bd. 57. — 653) Moravski, J., Hirnuntersuchungen bei Katzen und Hunden. Jahrb. Psych. Neur. 1913. — 654) Moser, E., Haut d. Vogels. In Ellenberger [221] Bd. 1 1906. — 656) Moussu, Altersbestimmung d. Hundes. **126** 1890, ref. **63** 1890 S. 159. — 657) Müller, B., The air-sacs of the pigeon. Smithsonian Miscellaneous Collections Vol. 50 1907. — 658) Müller, C., Prostata d. Haussäuget. Diss. Zürich 1904 u. **9** 1904 Bd. 26. — 659) Müller, Erik, Armarterien der Säugetiere. **9** 1903 Bd. 22. — 660) Ders., Beiträge zur Anatomie des menschlichen Fötus. Kongl. Svenska Vet. Akad. Handl. 1897 Bd. 29. — 661) Müller, Ernst, Cardiadrüsenschleimhaut junger Schweine. Diss. Leipzig 1920. — 662) Müller, G., Krankheiten d. Hundes. 3. Aufl. Berlin 1922. — 663) Müller, H., Glatte Muskeln in d. Augenlidern. **101** Bd. 9. — 664) Ders., Sinushaare. Diss. Zürich 1919. — 665) Müller, K., Kardiale Übergangszone d. Pferdemagens. Diss. Leipzig 1914. — 665a) Müller, R. H., Die Lebensnerven. Berlin (Springer) 1924. — 666) Münch, F., Papillen d. Zunge. **81** 1896 Bd. 6. — 667) Muthmann, E., Blinddarm u. lymphoide Organe im Darm. **9** 1913 Bd. 48. — 668) Mysberg, W. A., Verbindung zwischen Sitzbein u. Wirbelsäule. **9** 1917 Bd. 54. — 669) Ders., Verbind. d. Beckenknochen. **9** 1920 Bd. 53.

670) Nabeya, D., The Blood-vessels in the Middle-Ear etc. Folia Anatomica Japonica 1923 Bd. 1 H. 5. — 671) Nährich, Gefühlsbezirke u. motorische Punkte d. Hundes. Diss. Zürich 1904 u. **24** 1905 Bd. 31. — 672) Narath, Bronchialbaum. **107** Wien 1892. — 673) von Nathusius, H., Vorstudien f. Geschichte u. Zucht d. Haust., zumeist am Schweineschädel. 1884. — 674) Nehring, Altersbestimmung d. Schweine nach d. Gebiß. **54** 1888 Nr. 24. — 675) Ders., Gebißentwicklung beim Schweine. **54** 1890. — 676) Ders., Becken von Rehbock u. Ricke. **53** 1897. — 677) Neidiger, Kapazität d. Hirnhöhlen d. Haust. Diss. Bern 1910. — 678) Neiding, K., Kerne d. Diencephalon. **99** 1911. — 678a) Neumann, E., Struktur des Labrum glenoidale acetabuli. Diss. Berlin 1922. — 679) Neumayer, H., Kapazität d. Verdauungskanales. **100** 1900 Bd. 15, ref. **62** 1900 III S. 282. — 680) Niedoba, Th., Haarrichtung. **7** 1917 Bd. 50. — 681) von Nißl, Ursprung d. unteren Längsbündels. **140** Bd. 61. — 681a) Nitsche, P., Postmortale Hypostase beim Hund. Diss. Leipzig 1922. — 682) Nußbaum, M., Anat. d. Orbita. 8 zu Bd. 21 1902.

683) Obersteiner, H., Nervöse Zentralorgane. Wien 1912. — 684) Oehmke, Nabelbeutel d. Schweines. **24** 1897 Bd. 23. — 685) Oort, H., Verästelung d. N. octavus. **7** 1918 Bd. 51. — 686) Oppel, Vergl. mikr. Anat. d. Wirbeltiere. III. Teil Jena 1900. — 687) Osborn, H. F., The evolution of the Mammal. molars to and from the trituberc. type. **5** 1888. XXII. — 688) Owen, N., Anatomy of vertebrates II. 1868.

689) Padelt, M., Skelettmessungen am Schwein. Diss. Leipzig 1892. — 690) Pader, Wachstum d. Hufes. **95** 1900 Jg. 25, ref. **63** 1900 S. 154. — 691) Panisset, Osteol. Unterscheidungsmerkmale v. Schaf u. Ziege. **94** 1906 Bd. 7. — 692) Pardi, F., Morfologia dei muscoli psoas minor etc. **35** 1902 Vol. 19, ref. **62** 1902 III S. 162. — 693) Pascalis, E., Vascularisation des follicules dentaires des carnassiers et de l'homme. Diss. Genf 1918, ref. **63** 1917 S. 130. — 694) Paukul, E., Abdominale Nebenlungen. **24** 1913 Bd. 39. — 695) Paul, Histol. d. Trachea v. Pferd, Schwein u. Katze. Diss. Leipzig 1913. — 696) Paulli, S., Pneumatizität d. Schädels. **82** 1900 Bd. 28. — 697) Ders., Femoro-Patellarkapsel u. Femoro-Tibialkapsel b. Pferd. **102** 1894 Jg. 24, ref. **63** 1894 S. 185. — 698) Ders., Os rostri bei Bos taurus. **7** 1922 Bd. 56. — 699) Pawlenko, W., Lage der Nieren. Ref. **144** Bd. 2 H. 1 S. 11. — 700) Pearl, R., Muscular abnormity in the cat. **42** 1903 Vol. 5, ref. **62** 1903 III S. 266. — 701) Pellegrini, E., Morfologia dell'organo parasimpatico dello Zuckerkandl. **80** 1906 Bd. 17, ref. **62** 1906 III S. 706. — 702) Perna, Nasenbeine. **15** 1906 H. 2/3. — 703) Peter, Tuba Eustachiana d. Pferdes. **56** 1901 u. **39** 1902 S. 618. — 704) Peter, K., Entw. d. Knochen. **7** 1921 Bd. 53. — 705) Petersen, G., Fußskelett des Rindes. **82** 1914 Bd. 51. — 706) Ders., Atrioventrikulares Reizleitungssystem bei d. Haussäuget. **24** 1918 Bd. 44. — 706a) Ders., Nierenbecken der unipapillären Haussäugetierniere. Kgl. Veterinaer og Landbohojskole Aarskrift 1919. — 707) Petit, G., Remarques de la morphologie du centre phrénique. **132** 1919 T. 168. — 708) Pfuhl, W., Bau und Gefäßbeziehungen der Läppchen in der Schweineleber. 8 zu Bd. 54 1921. — 709) Pichler, K., Das Sesambein im Wadenzwillingsmuskel. **142** 1918 Bd. 4 H. 1/3. — 710) Piltz, Hämolymphdrüsen. **39** 1907 Nr. 27. — 711) Piltz, J., Pupillenzentren von Katze u. Hund. **138** Bd. 13. — 712) Pinkus, F., Ein noch nicht beschriebener Hirnnerv. **7** 1894 Bd. 9. — 713) Pitzorno, M., M. interflexorius. **92** 1905, ref. **62** 1905 III S. 207. — 714) Pocock, R. J., On the feet of domestic dogs. **91** 1914, ref. **63** 1916 S. 108. — 715) Pohle, C., Venensystem d. Hundes. Diss. Leipzig 1920. — 716) Poll, H., Entwicklungsgesch. d. Nebennierensysteme d. Wirbeltiere. In Hertwigs Handb. d. vergl. u. experiment. Entwicklungslehre. 1916 Bd. 3 Kap. II. — 717) Popowa, N., Extremitätenskelett v. Sus u. Bos. **7** 1913 Bd. 43. — 718) Portmann, G., Recherches sur le sac et le canal endolymphatiques du chien. **51** 1920. — 719) Prettner, Lageveränderung d. Niere b. Schwein. **116** 1896/97 Bd. 7. — 720) Preuße, Tapetum d. Haussäuget. **24** 1882 Bd. 8. — 720a) Preziuso, L., Il fenomeno dello scatto nell' articolazione del gomito degli equini. **85** Jg. 28 Nr. 3 u. 4, ref. **144** Bd. 2 S. 220. — 721) Probst, M., Rindensehhügelfaserungen. **15** 1903. — 722) Ders., Absteigende Bahnen aus d. Vierhügeln u. d. Brücke. D. Ztschr. f. Nervenhlk. Bd. 15. — 723) Ders., Zwischenhirn. D. Ztschr. f. Nervenhlk. Bd. 13. — 724) Ders., Die Kommissuren von Meynert, Gudden und Ganser. **136**

Bd. 17. — 725) Pusch, G., Beurteilung d. Rindes. 2. Aufl. Berlin 1910. — 726) Pütz, Anat. u. Physiol. d. Sprunggelenkes. Diss. Bern 1876.

727) Rabe, Herzgewicht d. Hundes. **64** 1882/83. — 728) Rabl, C., Linse d. Säuget. **123** 1900 Bd. 67. — 729) Raselli, A., Muskelapparat in der Iris der Katze. Diss. Bern 1922. — 730) Rast, Haarkleid, -wechsel u. -wirbel b. Pferd. Diss. Bern 1911. — 731) Rauber-Kopsch, Anatomie d. Menschen. 10. Aufl. Leipzig 1914. — 732) Rautmann, Gland. vestibul. majores d. Säuget. **14** 1904 Bd. 63. — 733) Redlich, E., Mot. Rückenmarksbahnen d. Katze. **136** 1899. — 734) Ders., Assoziationssysteme d. Säuger. **135** 1905 Bd. 12. — 735) Reich, N., Mittelzone d. Rückenmarks. **135** Bd. 17. — 736) Reimers, H., Plexus lumbalis u. sacralis v. Rind u. Schwein. Diss. Leipzig 1913. — 736 a) Ders., Plexus brachialis der Haussäugetiere. **141** 1925 Bd. 76. — 736 b) Ders., Innervation des M. brachialis der Haustiere. **7** 1925 Bd. 59. — 736 c) Ders., Verbreitungsgebiet des N. peronaeus prof. am Hintermittelfuß des Pferdes. **56** Jg. 32 Nr. 38. — 737) Reiser, Skelettmuskulatur v. Hirsch, Reh, Schaf u. Ziege. Diss. Bern 1903. — 738) Reisinger, L., Kleinhirn d. Hausvögel. **124** Bd. 47. — 739) Ders., Kleinhirn. Naturw. Wochenschrift 1916. — 740) Retterer, E., De l'ossification du pisiforme. **51** 1898, ref. **62** 1898 I S. 149. — 741) Ders., Ossa sesamoidea dorsalia digitorum beim Hunde. **51** 1918, ref. **63** 1918 S. 106. — 742) Ders., Fibrokartilaginöse Ringe d. Vaginae tendinum digitorum beim Hunde. **51** 1918, ref. **63** 1918 S. 106. — 743) Ders., L'étoile dentaire du cheval et du boeuf. **51** 1920, ref. **63** 1919/20 S. 219. — 744) Retterer et Lelièvre, Pénis des chats entiers et chatrés. **69** 1914/19 Bd. 50, ref. **63** 1918 S. 116. — 745) Retzius, G., Windungen d. Riechhirns. Biol. Unters. 1908. — 746) Ders., Menschenhirn. Stockholm 1896. — 747) Rex, H., Morphol. d. Säugerleber. **82** 1888 Bd. 14. — 747 a) Riccardi, Nota sulla ghiandola orbitale del cane. **49** 1923. — 747 b) Richter, E., Bau der Sternalrippen der Säugetiere. **82** Bd. 52. — 748) Richter, H., Muskulös. Apparat d. Iris d. Schafes. Diss. Zürich 1909 u. **21** 1909 Bd. 70. — 749) Ders., Anat. d. Iris d. Pferdes. **22** 1911 Bd. 2. — 750) Ders., Innervation d. Mm. glutaeus prof., obturator internus, gemelli, quadratus femoris. **7** 1914 Bd. 45 u. Bd. 46. — 751) Ders., Physiologische Bedeutung und Erklärung des Luftsackes (Diverticulum tubae auditivae). Im Bericht über die Hundertjahrfeier der Gesellschaft Deutscher Naturforscher und Ärzte. **39** 1922 Nr. 47. — 752) Ders., Federnde oder Schnappgelenke. **97** 1922 Bd. 64. — 753) Richter, J., Unfruchtbarkeit d. Ziegenböcke. Berlin 1919. — 754) Richter, O., Bau u. Funktion d. Fußenden. Diss. Leipzig 1905. — 755) Riedel, F., Gefäßräume u. Kompakta d. Phalanx tertia. Diss. Leipzig 1918. — 756) Rieländer, Das Paroophoron. Marburg 1905. — 756 a) Rienäcker, R., Augenlider des Schweines. Diss. Berlin 1922. — 757) Riklin, O., Vaskularisation d. Sehnervenkopfes b. Pferd. Diss. Zürich 1914 u. **22** 1914 Bd. 4. — 758) Risberg, A. R., Bau d. Lyssa bei Säuget. Diss. Zürich 1918. — 759) La Rocca, Arterie carotide int. in „bos taurus". **96** 1911 Vol. 16. — 760) Röber, C., Cervix uteri v. Pferd, Esel u. Schaf. Diss. Leipzig 1914. — 761) Röder, O., Gartnersche Gänge b. Rinde. **24** 1898. Bd. 24. — 762) Roger, J., L'appareil sudoripare carpien du porc. **46** 1909 T. 18, ref. **63** 1913 S. 231. — 763) Rohleder, H., Neosex und Evasex. Mitteilungen über zwei neue organotherapeutische Keimdrüsenpräparate. Leipzig 1924. — 764) Roost, Nierengefäße u. Nierenglomeruli. Diss. Bern 1912. — 765) Roschig, Rindenfurchenvariationen beim Rinde. Diss. Stuttgart 1907. — 766) Röse, Zahnsystem d. Wirbeltiere. **10** 1894 Bd. 4. — 767) Rosenfeld, C., Bänder d. Schultergelenkes. **9** 1898 Bd. 11. — 768) Ders., M. tibialis posticus. **9** 1898 Bd. 11. — 769) Rossi, R. P., Nebenschilddrüsen d. Schlachttiere. **49** 1906, ref. **63** 1906 S. 273 und **49** 1908, ref. **63** 1908 S. 271. — 770) Ders., Nebenschilddrüsen d. Rindes. **49** 1910, ref. **63** 1910 S. 289. — 771) Ders., Apparechio tireoideo nei bovini. **85** 1913 Vol. 18, ref. **63** 1913 S. 234. — 772) Ders., Sur les effets de la thyréo-parathyréoidectomie. **27** 1911 Vol. 55, ref. **63** 1913 S. 234. — 773) Ders., Il timo negli animali da macello. **49** 1913 Vol. 36, ref. **63** 1913 S. 235. — 774) Ders., Le thymus chez les animaux de boucherie. **27** 1913 T. 59, ref. **63** 1914 S. 159. — 774 a) Röther, A., Vergl. Untersuch. der Haare von verschiedenen Hunderassen. Diss. Hannover 1923. — 775) Rothmann, H., Sekundäre Degenerationen. **15** 1899. — 776) Roussy, L., La couche optique. Paris 1907. — 777) Rubeli, O., Oesophagus d. Menschen u. d. Haust. **24** 1890 Bd. 16. — 778) Ders., Ausführungsgang d. Kuheuters. **108** 1914 T. 2. — 779) Rudert, Länge d. Griffelbeine d. Pferdes. **39** 1901. — 780) Rüdinger, M., Hirne versch. Hunderassen. Bayr. Akad. Wiss. 1894. — 781) Ruedi, M., Topographie, Bau und Funktion der A. carotis interna des Pferdes. Diss. Zürich 1922. — 782) Ruge, Extensorengruppe an Unterschenkel u. Fuß d. Säuget. **82** 1878 Bd. 4. — 783) Rütimeyer, Das zahme europäische Rind. **17** 1866 H. 2.

784) von Saar, G., Brustmuskeln u. Deltamuskel. **15** 1903. — 785) Saarni, I., Intrauterine Entw. d. Extremitätenknochen d. Pferdes. Diss. Gießen 1913. — 786) Sand, G., Lageänderungen d. trächtigen Uterus bei d. Stute u. d. Kuh. Aarskr. f. D. Kgl. V. L. 1918, ref. **63** 1918 S. 117. — — 787) Sano, T., Substantia Soemmeringi. **136** Bd. 17 u. 18. — 788) Sappey, Description et Iconographie des vaisseaux lymphatiques. Paris 1885. — 789) Sargent, P. A., Reißners Fibre in the canalis centralis of Vertebrates. **7** 1900 Bd. 17. — 790) Schaaf, A., Blättchen d. Hufhaut d. Pferdes. Diss. Leipzig 1912. — 791) Schaaff, E., Zentralkanal des Glaskörpers. **21** 1907 Bd. 67, 1909 Bd. 71 und 1910 Bd. 75. — 792) Schache, Gallenwege d. Haust. Diss. Zürich 1907. — 793) Schachtschabel, N. facialis u. trigeminus d. Rindes. Diss. Leipzig 1908. — 794) Schaeme, R., Morphol. d. Haushundschädels. Diss. Zürich 1911. — 795) Ders., Statische Variationen d. Hundeschädels. **121** 1911 Bd. 15. — 796) Schäfer, P., Helle u. trübe Muskelfasern beim Pferde. **3** 1912 Bd. 31. — 797) Schaffer, K., Anatomie d. zentralen Sehbahnen. Ztschr. Neur. Psych. 1912 Bd. 10. — 798) Schaper, A., Epithelkörper. **14** 1895 Bd. 46. — 799) Schauder, W., Gekröse u. Bänder d. Hodens vom Pferd. **24** 1914 Bd. 40. — 800) Ders., Atrioventrikuläres Verbindungsbündel im Herzen d. Pferdes. **24** 1918 Bd. 44. — 801) Ders., „Lanzenstiche" beim Pferde. **24** 1918 Bd. 44. — 802) Ders., Anatomische und metrische Untersuchungen über die Muskeln der Schultergliedmaße des Pferdes. **24** 1921 Bd. 47. — 803) Schellenberg, O., Großhirnmark d. Ungulaten. Diss. Zürich 1900. — 804) Scheuber, J., Haare u. Drüsen auf der Rüsselscheibe des Schweines. Diss. Zürich 1920. — 805) Scheunert u. Grimmer, Identität d. Duodenal- und Pylorusdrüsen. **60** 1906 Bd. 23. — 806) Scheunpflug, Gebiß u. Zahnalter d. Ziege. Diss. Leipzig 1913. — 807) Schick, Ursprungsgebiet der großen Herzgefäße b. Ziege u. Schwein. Diss.

Leipzig 1920. — 808) Schiefferdecker, P., Haarlosigkeit d. Menschen. 7 1920 Bd. 53. — 809) Ders., Hautdrüsen d. Menschen u. d. Säugetiere. 43 Bd. 37 Nr. 11. — 810) Schietzel, Horndrüse d. Ziege. Diss. Leipzig 1911. — 811) Schifferdecker, W., Rückenmark d. Hundes. 14 Bd. 10. — 812) Schildwächter, Ziliarmuskel v. Pferd, Schwein u. Schaf. Diss. Leipzig 1911. — 813) Schindo, T., Sinus cavernosus d. Säuger. 9 1915 Bd. 52. — 814) Schirmer, K., Rumpfwirbel. 87 1913 Jg. 38 Bd. 3. — 814 a) Schlaepfer, K., Motorische Innervation des Zwerchfells. Klin. Wochenschr. 1923 Bd. 2 Nr. 33. — 815) Schlegel, Fr. R., Extremitäten d. Caniden. 20 1912 Jg. 78 H. 11. — 816) Schlesinger, H., Lig. denticulatum d. Hunderückenmarks. 135 1894. — 817) Schmaltz, R., Speiseröhrenmündung u. Schlundrinne. 39 1894. — 818) Ders., Messung v. Magen u. Darm d. Rindes. 39 1894. — 819) Ders., Maße v. Leber u. Milz b. Rinde. 39 1895. — 820) Ders., Pars lumbalis d. Zwerchfells. 39 1897. — 821) Ders., Drüsen im Vestibulum vaginae d. Hündin. 39 1897. — 822) Ders., Plica gastro-pancreatica b. Pferde. 39 1897. — 823) Ders., Gefäße d. Penis b. Pferde. 39 1898. — 824) Ders., Beschreibung d. Venen. 39 1898. — 825) Ders., Venen am Pferdekopf. 39 1905. — 826) Ders., Größe d. Standwinkel a. d. Beinen d. Pferdes. 39 1906. — 827) Ders., Bemerkungen üb. d. Penis. 39 1909. — 828) Ders., Fersensehnenstrang d. Pferdes. 39 1911. — 829) Ders., Ursprung d. großen Fußvene. 39 1911. — 830) Ders., Anat. d. M. obliquus abdom. extern. 39 1912. — 831) Ders., Zur Nomenklatur d. Hufes. 39 1913. — 832) Ders., Präparierübungen am Pferd. Teil 1: Muskelpräparate. 1900 S. 181 Nr. 77. — 833) Ders., Herzgewichte b. Vollblütern. 39 1914 Nr. 29. — 834) Ders., Bursa calcanea accessoria. 39 1914 Nr. 37. — 835) Ders., Geschlechtsunterschiede am Becken. 39 1915. — 836) Ders., Gliedmaßennerven. 39 1914. — 837) Ders., Topograph. Anat. d. Körperhöhlen d. Rindes. Berlin 1895. — 838) Ders., Ossa extremitatum equi et insertiones musculorum. Berlin 1898. — 839) Ders., Das Geschlechtsleben d. Haussäugetiere, als Bd. 1 von Harms Lehrbuch d. tierärztl. Geburtshilfe. 4. Aufl. Berlin 1912. — 840) Ders., Die Geschlechtsorgane. In Ellenberger [221] Bd. 2 1911. — 841) Ders., Anatomie d. Pferdes. Berlin 1919.—842) Ders., Messungen und Wägungen am Pferd. Berlin 1922.—843) Schmidt, J., Ohrmuschel versch. Säuger. Diss. Leipzig 1902 und 24 1902 Bd. 28. — 844) Schmidt, K., Arterielle Kopfgefäße d. Rindes. Diss. Zürich 1910 und 60 1910 Bd. 27. — 845) Schmidt, R., Mechanischer Bau d. Knochen u. seine Vererbung. 105 Bd. 3 und 123 1898 Bd. 65. — 846) Schmidtchen, P., Sehnenscheiden u. Schleimbeutel d. Rindes. 79 1907 Bd. 18. — 847) Schmitz, A., Pfortader d. Pferdes, Rindes u. Hundes. Diss. Leipzig 1910. — 848) Schneider, Gewicht v. Herz, Lunge, Leber, Niere u. Milz des Rindes. 116 1904 Bd. 14. — 849) Schreiber, J., Ramus communicans d. Nn. plantares d. Pferdes. 56 Jg. 25.—850) Schubert, F., Anat. d. Herzens d. Haussäuget. Diss. Leipzig 1909.—851) Schubert K., Vergl. Anatomie der Nebennieren bei den Haussäugetieren. Diss. Berlin 1921. — 852) Schulte und Tilney, Development of the neuraxis in the domestic cat. New York Annual ac. sc. 1915. — 853) Schulz, W., Synovialgruben b. Pferde. 24 1915 Bd. 41. — 854) von Schumacher, S., Nerven d. Schwanzes. 98 1905 Bd. 114 Vol. 3. — 855) Ders., Innervation des Säugetierschwanzes. 9 1910 Bd. 40. — 856) Ders., Glomus coccygeum. 14 1907 Bd. 71. — 857) Ders., Blutlymphdrüsen. 8 zu Bd. 41 1912. — 858) Ders., Entwickl. d. Blutlymphdrüsen. 14 1913 Bd. 81. — 859) Ders., Systematische Stellung der Blutlymphdrüsen. 14 1913 Bd. 81. — 860) Schumann, Histol. d. Enddarms d. Haussäuget. Diss. Zürich 1908. — 861) Schwabe, Labmagen d. Wiederkäuer. Diss. Leipzig 1910. — 862) Schwalbe, G., Theorien d. Dentition. 107 Straßburg 1894. — 863) Ders., Richtung d. Haare. 77 1911 Bd. 4. — 864) Schwalbe, Lehrb. d. Anat. d. Auges. 1887. — 865) Schwartz, G., Sinusgebiet im Wiederkäuerherzen. Diss. Gießen 1910 und 24 1911 Bd. 37. — 866) Schwarz, J., Altersbestimmung d. Kalbes. Diss. Leipzig 1912. — 867) Schwarznecker, Pferdezucht. Berlin 1894. — 868) Schwyter, H., Gestaltsveränderungen am Pferdefuß. Diss. Bern 1903 und 24 1907 Bd. 33. — 869) Seber, Muskulatur u. elast. Gewebe d. Magens v. Einhufern, Fleischfressern u. Schwein. Diss. Zürich 1908. — 870) Seidel, R., Gelenkknorpelstärken beim Rinde. Diss. Berlin 1920. — 871) Seifert, E., Appendices epiploicae des menschlichen Dickdarms. D. M. W. 1922 Bd. 48. — 872) Senn, U., Gelenkknorpelstärken beim Pferde. Diss. Berlin 1921. — 873) Shimada, K., Lig. denticulatum d. Vögel. Folia Anat. Japon. 1922 Bd. 1 H. 3. — 873a) Ders., Anat. d. Zentralnervensystems, Fossa rhomboidea. Acta scholae med. Kioto. 1921 Bd. 4. — 874) Sieber, Arterien d. Bauch- und Beckenhöhle d. Haussäuget. Diss. Zürich 1903. — 875) Siedamgrotzky, Sehnenerkrankungen d. Pferde. 24 1891 Bd. 17. — 876) Ders., Struktur und Wachstum der Krallen der Fleischfresser. 37 1870 S. 135. — 877) Siegel, Äußere Haut d. Hundes. Diss. Leipzig 1907. — 878) Simon, Statik und Mechanik des Pferdeskeletts. 125 1921 und 1922. — 879) Simpson und Sutherland, Absteigende Degenerationen aus d. Area mot. 60 1902. — 880) Sippel, Munddach d. Vögel u. Säuger. 82 1907 Bd. 37. — 881) Sisson, S., Anatomy of the domestic animals. 2. Aufl. 1914. — 882) Sjölund, J. K., Postembryonale Entwicklung der Keilbeinhöhle des Pferdes. Diss. Leipzig 1923. — 883) Skoda, C., M. abductor cruris post. beim Pferde. 7 1908 Bd. 32. — 884) Ders., Lig. metacarpo-(tarso-) intersesamoideum d. Pferdes. 7 1908 Bd. 33. — 885) Ders., Tubercula pharyngea u. Ansatz d. Kopfbeuger. 7 1912 Bd. 42. — 886) Ders., Nierenbecken d. Pferdes. 7 1914 Bd. 45. — 887) Ders., Tubendivertikel d. Equiden. 9 1910 Bd. 42. — 888) Ders., Lageanomalien d. Hodens d. Hundes. 24 1913 Bd. 39. — 889) Ders., Uterus masculinus d. Wiederkäuer. 7 1917 Bd. 50. — 890) Sobotta, J., Aufnahme d. Eier in d. Eileiter. 101 1916. — 891) Spalteholz, W., Arterien der Herzwand. Anat. Unters. an Menschen- und Tierherzen. Leipzig 1924. — 892) Ders., Arterien d. menschl. Haut. Leipzig 1895. — 893) Spatz, H., Anatomie d. Streifenhügels. 83 1921. — 894) Spiegel, E., Vorderhirnkerne d. Säuger. 135 Bd. 22. — 895) Spitzka, K., Comparat. Anatomy of pyramidal tract. Journ. comp. med. and surgery. 1886. — 896) Stähli, J., Flokkulusbildung d. menschl. Iris. Klin. Monatsbl. f. Augenheilk. 1920 Bd. 65. — 897) Staiger, Zentralgefäße im Sehnerven d. Ungulaten. Diss. Tübingen 1905. — 898) Staurenghi, C., Fonticulus bregmaticus lat. et fissura bregmatica lat. usw. 75 1913 Vol. 64, ref. 63 1916 S. 101. — 898a) Stegmann, F., Messungen und Wägungen am Uterus des Schweines. Diss. Berlin 1923. — 899) Stehlin, Geschichte d. Suidengebisses. 2 1899 Bd. 26 1. Teil. — 900) Steinach und Holzknecht, Wirkung d. inneren Sekretion bei Hypertrophie d. Pubertätsdrüsen. 19 1917. — 901) Steinmüller, Segel- u. Taschenklappen. Diss. Bern 1910.—902) Stemmer, Der Schild d. männl.

Suiden. Diss. Bern 1909. — 902a) Stern, L., Morphologie der Graafschen Follikel und der Ovarialzysten bei Rindern. Diss. Hannover 1923. — 903) Stieda, L., Varietäten d. Oberarmarterien. 8 zu Bd. 37 1910. — 903a) Stieve, H., Entwicklung, Bau und Bedeutung der Keimdrüsenzwischenzellen. **143** 1921 Bd. 23. — 904) Stilling, J., Entwicklung d. Glaskörperkanales. **22** 1913 Bd. 3. — 905) Stöckli, A., Entwicklungsvorgänge am Rumpfskelett des Schweines. Diss. Zürich 1922. — 906) Stockmeyer, Zentralgefäße im Sehnerven d. Carnivoren. Diss. Tübingen 1905. — 907) Stoffl, F., Ursachen der Kotballenbildung bei den Tieren. Diss. Wien 1923. — 908) Stöhr, Ph., Menschl. Unterzungendrüse. **101** 6. VII. 1905. — 909) Storch, Arterien am Metatarsus d. Pferdes. **86** 1894 Bd. 19 S. 289. — 910) Ders., Venöse Gefäße d. Hufes. **86** 1894 Bd. 19 S. 19. — 911) Stoß, A., Phalangenbänder des Pferdes. **79** 1894 Bd. 6. — 912) Ders., Skelettmuskulatur d. Pferdes. **57** 1887 Bd. 13. — 913) Ders., Schenkel- u. Leistenkanal. **84** 1894. — 914) Ders., Integumentum commune. In Ellenberger [221] Bd. 1 1906. — 915) Stoß, A. jr., Permanente Endknorpel d. Rückendornfortsätze d. Pferdes. **24** 1919 Bd. 45. — 916) Stracker, O., Plica longitudinalis duodeni. **98** 1909 Bd. 118. — 917) Stratul, J., Biometrische Messungen an Vollblutpferden usw. Diss. Berlin 1922. — 918) Streeter, G. L., Development of the membranous labyrinth and the acoustic and facial nerves in the human embryo. **4** 1906/07 Bd. 6. — 918a) Stroh, G., Unters. am Rinderherzen über das Offenbleiben des For. ovale. **84** Bd. 74. — 919) Stuhlenmiller, M., Hüftgelenk des Rindes. Diss. München 1922. — 920) Suad, Hussein, Unterkieferfuge. Diss. Berlin 1919. — 921) Sülzen, L., Topographie der Epithelkörperchen beim Rinderfötus und beim Kalbe. Diss. Gießen 1924. — 922) Sundwall, J., The lacrimal gland. **4** 1916 Bd. 20. — 923) Süppel, R., Bänder des Schulter-, Ellenbogen- und Karpalgelenkes des Hundes. Diss. Leipzig 1921. — 924) Surber, H., Verknöcherungspunkte im embryonalen Gliedmaßenskelett des Schweines. Diss. Zürich 1922. — 925) Sußdorf, M., Cavum mediastini. **57** 1892 Bd. 18 S. 180. — 926) Ders., Lage d. Oesophagus. **56** 1896. — 927) Ders., Arterien u. Nerven an Hand u. Fuß. Festschrift Stuttgart 1889. — 928) Ders., Mündliche Mitteilung. — 929) Ders., Homologien d. Abschnitte d. Dickdarms u. dessen Gefäßverteilung. **56** 1901 S. 446. — 930) Ders., Anatomie d. Haustiere. Stuttgart 1895. — 930a) Ders., Topographie der Baucheingeweide. In Fröhners Lehrb. d. klin. Unters.-Methoden f. Tierärzte u. Stud. Stuttgart 1923. — 931) Szakáll, J., Oberes Gleichbeinband b. Pferd. **121** 1899 N. F. Bd. 3. — 932) Ders., Gehirnarterien d. Haustiere. Ref. **63** 1900 S. 187. — 933) Ders., Ganglion ciliare d. Haustiere. **24** 1902 Bd. 28. — 934) Ders., Anat. d. Tränenkarunkel d. Haussäugetiere. **24** 1900 Bd. 26. — 935) von Szent-Györgyi, Canalis hyaloideus d. Schweines. **21** 1913 Bd. 85.

936) Talker, Odontogenese b. Ungulaten. Dorpat 1892. — 937) Tandler, J., Kopfarterien d. Mammalier. **98** 1898 Bd. 118. — 938) Ders., Anatomie des Magens. Wiener med. Wochenschr. 1922. — 939) Tandler und Fleißig, Entwgesch. d. Vertebratenhirns. **9** Bd. 52. — 940) Taylor, Fr., Altersbestimmung d. Pferde. **103** 1916. — 941) Teichmann R., Histol. Aufbau des Kiefergelenks. Diss. Leipzig 1923. — 942) Tempel, Drüsen d. Zwischenklauenhaut. **24** 1897 Bd. 23. — 942a) Teodoreanu, N. J., Die Schweineborste als Rassenmerkmal. Diss. Hannover 1922. — 943) Tereg, I., Äußeres u. Mittelohr. **64** 1884. — 944) Tetzner, Blattschicht d. Fleischwand d. Pferdehufes. **125** 1900 Jg. 12. — 945) Thomas, R., Le cervelet. Paris 1897. — 946) Thomassen, Pathogenese d. Kehlkopfpfeifens. **79** 1902 Bd. 13. — 947) Tilney, R., Morphology of interbrain in mammals. Proc. Am. Ass. Anat. Vol. 8. — 947a) Tilney, F., An analysis of the juxta-neural epithelial portion of the hypophysis cerebri. **60** 1913 Bd. 30. — 948) Todd, T. W., The tonic and respiratory action of the trapezius. **7** 1912 Bd. 42, ref. **63** 1912 S. 220. — 949) Toldt, K. jun., Haarformensystem d. Säugetiere. **11** 1910 Bd. 24. — 950) Ders., Lokales Auftreten von Sinushaaren. **124** 1916 Bd. 46. — 951) Torner, W., Veränderungen am Vorderfußwurzelgelenk. Diss. Leipzig 1923. — 952) Trachsel, Kniegelenk d. Rindes. Diss. Bern 1910. — 953) Träger, F., Plexus chorioideus der Seitenventrikel einiger Haustiere. Diss. Leipzig 1921. — 954) Trautmann, A., Histol. d. Dünndarms. Diss. Zürich 1907. — 955) Ders., Zwerchfell u. seröse Häute. In Ellenberger [221] Bd. 3 1911. — 956) Ders., Herkunft d. Nasenspiegelsekretes d. Hundes. **23** 1911 Bd. 142. — 957) Ders., Zungenrückenknorpel d. Pferdes. **82** 1920 Bd. 51. — 958) Ders., Die Zirbeldrüse. In Ellenberger [221] Bd. 2 1911. — 959) Ders., Hypophysis cerebri. In Ellenberger [221] Bd. 2 1911. — 960) Ders., Drüsen mit innerer Sekretion. In Joest [421]. — 960a) Ders., Aufbau der endokrinen Drüsen der Haustiere. **56** 1924 Jg. 32 Nr. 17. — 961) Trautmann, A. u. Koch, Fr., Clitoris einiger Säuger. **7** 1910 Bd. 36. — 962) Triepel, H., Ovulationstermin u. Brunst. **7** 1919 Bd. 52. — 963) Ders., Darwinismus und Lamarckismus. Der Querschnittsquotient der Muskeln. **7** Bd. 56. — 964) Ders., Architektur der Knochenspongiosa in neuer Auffassung. **142** 1922. — 965) Trofimoff, Arterien d. Vordergliedmaße. Charkow 1896. — 966) Trolard, N., Die Vormauer. Rev. neurol. 1905. — 967) Turner, S., Septum pellucidum und Trigonum olfactorium. Rev. neurol. 1911. — 968) Ders., Convolutions of the brain. **70** 1891.

969) Uehlinger, P., Entwicklung der Milchdrüse des Pferdes. Diss. Zürich 1922. — 970) Uffrecht, R., Hornzapfen d. Ziege. Diss. Leipzig 1920. — 971) Ussow, Alters- u. Wachstumsveränderungen am Knochengerüst d. Haussäuger. **24** 1901 Bd. 27 u. 1902 Bd. 28.

972) Vaerst, Herzknochen d. Wiederkäuer. **56** 1887. — 973) van Valkenburg, C., Radix spinalis nervi trigemini. **136** 1911. — 974) Varaldi, L., Dorsolaterale Muskeln am Unterschenkel. Mailand 1901, ref. **63** 1901 S. 194. — 975) Ders., Sulla frequente presenza di elementi cartilaginei nello spessore dei tendini. Parma 1901, ref. **62** 1901 I S. 185. — 976) Ders., Sulla morfologia dei muscoli della coda del cavollo. **49** 1908 u. 1909. — 977) Vassale, G., Sur les effets de la destruction de la glande carotique. **27** 1912 T. 57, ref. **63** 1914 S. 160. — 978) Vennerholm, J., Kastration v. Kryptorchiden. **121** 1901 N. F. Bd. 5. — 979) Venturi, Vier Milzen bei einem Schwein. **78** 1912 Vol. 23, ref. **63** 1912 S. 220. — 980) Vermeulen, H. A., Tuba auditiva b. Pferd. **82** 1910 Bd. 40. — 981) Ders., Das Kehlkopfpfeifen b. Pferde. Utrecht 1914. — 982) Ders., De theorie van Hintze usw. **106** Februar 1911, ref. **63** 1913 S. 232. — 983) Ders., Glandulae parathyreoideae (Epithelkörperchen). **39** 1917 Nr. 1 u. 2. — 984) Ders., Die Akzessoriusfrage. Psych. en neur. Bladen 1918. — 985) Versari, R., Morfologia dei vasi sanguigni arteriosi dell' occhio. **33** 1899 Jg. 296 Vol. 8, ref. **62** 1899 III S. 619. — 986) Victorow, C.,

Kühlende Wirkung d. Luftsäcke b. Vögeln. **23** 1909 Bd. 126. — 987) Villémin, Signification morphologique et fonctionelle du duodénum chez les mammifères. **51** 1919 S. 65 u. 1426. — 988) Villiger, E., Gehirn und Rückenmark. 2. Aufl. Leipzig 1910. — 989) Vincent, Sw., The carotid gland. **7** 1900 Bd. 18 S. 69, ref. **62** 1900 III S. 386. — 990) Virchow, R., Ziliargefäße. **16** 1888. — 991) Virchow, H., Gelenkfortsätze d. Wirbelsäule. 8 zu Bd. 46 1914. — 991 A) Vitali, G., Le espansioni nervose nel tegumento sottocorneo usw. **60** 1911 Bd. 28, ref. **63** 1912 S. 247. — 991 a) Vogt, A., Der physiol. Rest der A. hyaloidea usw. **21** 1919 Bd. 100. — 992) Vogt, H., Durchschneidung d. N. splanchnicus. **16** 1898. — 994) Voit, M., Verästelung d. N. acusticus. **7** 1907 Bd. 31. — 994 a) Vornekahl, F., Beiträge zur Kenntnis des Wollhaares des Leicesterschafs. Diss. Hannover 1923. — 995) de Vries, E., Corpus striatum d. Säuger. **7** 1910. — 996) Ders., Anatomie d. Claustrums. **134** 1910. — 997) de Vriese, Bertha, Anat. d. Patella. 8 zu Bd. 32 1908. — 998) Dies., Recherches sur l'évolution des vaisseaux sanguins des membres chez l'homme. **27** 1902 T. 18.

999) Wagner, R., Männl. Geschlechtsorgane, bes. Penis von Felis domestica. Diss. Leipzig 1909. — 1000) von Waldeyer, Hirnfurchen und -windungen. **10** 1896. — 1001) Wall, Gewichte anatomischer Teile. **65** 1914/15. — 1002) Wallenberg, A., Karpal- u. Mentalorgane d. Suiden. **7** 1910 Bd. 37. — 1003) Wallenberg, K., Sekundäre Trigeminusbahn. **7** 1896. — 1004) Walter, C., Sehnenscheiden u. Schleimbeutel d. Hundes. Diss. Leipzig 1908. — 1005) Warneke, W., Verschluß und Rückbildung der Nabelgefäße. **24** 1924 Bd. 51 H. 5. — 1006) Weber, M., Hirngewichte d. Säuger. Festschrift für Gegenbaur. Leipzig 1896. — 1007) Weidenreich, K., Kleinhirnkerne. **118** 1899. — 1007 a) Weidenreich, Fr., Sehnenverknöcherungen und Faktoren der Knochenbildung. **141** Bd. 69. — 1008) Weiß, H., Zähne d. Haussäugetiere. Diss. Zürich 1911. — 1009) Weißflog, Muskulatur d. Magens b. Pferd, Schwein u. Hund. **24** 1903 Bd. 29. — 1010) Weisz, Bestimmung der Lungengrenzen mit freiem Auge. Medizinische Klinik 1922 Nr. 50. — 1011) Wenger, F., Statik u. Mechanik d. Wirbelsäule d. Pferdes. **19** 1915 Jg. 41. — 1011 a) Westerlund, A., Om hästen ileo-ceko-koliska Tarmområde. Lunds Universitets-Årsskrift N. F. Bd. 15 1918. — 1012) Westman, O., Beeinflussung d. Gesichtsschädels d. Pferdes durch postembryonales Wachstum d. maxillaren Backzähne. Diss. Leipzig 1922. — 1013) Weve, H., Astigmatismus d. Katzenaugen. **22** 1912 Bd. 3. — 1014) Wiegmann, K., Haarwirbel bei Pferden. Diss. Hannover 1920. — 1015) Winkler, K., Central course of n. octavus. Akad. Wiss. Amsterdam 1907. — 1016) Winter, R., Ossifikation des Rumpf- und Gliedmaßenskeletts der Rinderföten, Beitrag zu deren Altersbestimmung. Diss. Leipzig 1922. — 1017) Wirz, O., Hohlraumsystem d. Milchdrüse b. Rind. **24** 1913 Bd. 39. — 1018) Wislocki und Putnam, Absorption from the ventricles. **4** 1921. — 1019) Witt, A., Vorkommen und Bedeutung von Fett in den Nieren der Katze. Diss. Hannover 1920. — 1020) Wittmann, F., Bestimmung der Lungengrenzen beim Pferde mit freiem Auge. **39** 1925 Nr. 1. — 1020 a) Witzemann, S., Die Noduli valvularum semilunarium und ihre physiol. Bedeutung bei unseren Haustieren. Diss. Bern 1923. — 1021) Woerdemann, M., Ontogenie d. Hypophyse. **14** Bd. 86. — 1022) Wolffhügel, Ursprung d. A. cordis dextra aus d. A. pulmon. beim Rinde. **116** 1901/02 Jg. 12. — 1023) Worthmann, F., Mechanik d. Kiefergelenkes. **7** 1922 Bd. 55. — 1024) Wriedt, Chr., Correlation between the size of cannon usw. **68** 1916 Vol. 7, ref. **63** 1916 S. 102. — 1025) Wulzen, R., Morphol. of the pituitarian gland. **6** Vol. 8. — 1026) Würdinger, Ziliarmuskel. **114** 1885 Jg. 4. — 1027) Würfel, 2. Magen d. Wiederkäuer. Diss. Zürich 1908. — 1028) Wychgram, E., Fontanascher Raum im Vogelauge. **22** 1914 Bd. 4. — 1029) Wyßmann, Anat. d. Klauenlederhaut. **24** 1902 Bd. 28.

1030) Yale, Ch., Convolutions of the cerebrum of horse. Journ. Phys. 1899.

1031) Zannini, P., Canalis craniopharyngeus beim Pferde. **7** 1922 Bd. 55. — 1032) Zieger, Diagnose d. Trächtigkeit d. Rindes. Diss. Bern 1908. — 1032 a) Ziegler, H., Ansatz des Nierenbeckens bzw. der Nierenkelche an die Niere bei Pferd und Rind sowie die Auskleidung der Recessus renales beim Pferde. Diss. Bern 1921. — 1033) Ziehen, Th., Gehirn d. Menschen. In Bardelebens Handb. d. Anat. d. Menschen Bd. 4. Jena 1899. — 1034) Ders., Pyramidenkreuzung d. Schafes. **7** 1900. — 1035) Zien, O., Ursprungsgebiet d. großen Herzgefäße bei Carnivoren. Diss. Leipzig 1920. — 1036) Zierold, R., Fleisch- u. Hornblättchen d. Hufhaut. Diss. Leipzig 1910. — 1037) Zietzschmann, O., Traubenkörner. **14** 1905 Bd. 65. — 1038) Ders., Bau d. Augenlider. **21** 190 Bd. 58 I. — 1039) Ders., Thyreoidektomie b. Ziegen. **76** 1908 Bd. 19 und **24** 1907 Bd. 33. — 1040) Ders., Schleimhaut d. Muskelmagens u. Duodenum b. Vogel. **7** 1908 Bd. 33. — 1041) Ders., Nomenklatur d. Hufhautteile. **39** 1913 Nr. 24/26. — 1042) Ders., Das Sehorgan. In Ellenberger [221] Bd. 1 1906. — 1043) Ders., Orbitalarterien d. Pferdes. **22** 1912 Bd. 3. — 1044) Ders., Kastanie u. Sporn d. Equiden. Festschrift d. Dozenten d. Univ. Zürich 1914. — 1045) Ders., Verdauungsapparat der Vögel. In Ellenberger [221] Bd. 3 1911. — 1046) Ders., Bau u. Funktion d. Milchdrüse. Zürich 1910. — 1047) Ders., Vaskularisation d. Bulbus. 8 zu Bd. 41 1912. — 1048) Ders., Entwicklung d. Hautschwielen b. d. Equiden. **14** 1915 Bd. 86. — 1049) Ders., Hautschwielen b. Equus Przewalskii Polon. **7** 1916. Bd. 49. — 1050) Ders., Zehenendorgan. **97** 1918. — 1051) Ders., Zirkulationsverhältnisse d. Euters einer Kuh. **56** 1917 Nr. 41 u. 42. — 1052) Ders., Funktionen d. weibl. Genitale bei Säuget. u. Mensch. **39** 1921. — 1053) Ders., Entw. d. Rückenmarkes. **15** 1902. — 1053 a) Ders., Darmkanal der Säugetiere. 8 zu Bd. 60 1925. — 1054) Ders., A. carotis int. des Pferdes. Regulation ihrer pulsatorischen Schwankungen. **97** 1922. — 1054 a) Ders., Lehrbuch der Entwicklungsgeschichte der Haustiere. Berlin 1924. — 1055) Zimmerl, U., Topograph. Anat. d. Herzens d. Equiden. **31** 1911, ref. **63** 1911 S. 206. — 1056) Ders., Anomalia delle ossa nasali. **80** 1901 Jg. 12, ref. **62** 1901 III S. 37. — 1057) Zimmermann, A., Klauendrüse d. Schafe. Ref. **63** 1905 S. 275. — 1058) Ders., Anat. d. Zehenstrecker d. Pferdes. Ref. **63** 1912 S. 220. — 1059) Ders., Anat. d. Milchdrüse. Ref. **63** 1911 S. 215. — 1060) Ders., Über „wahre" und „falsche" Zitzen. **86** 35. Jg. Nr. 5. — 1061) Ders., Drüsen im Hufe d. Pferdes. Ref. **63** 1916 S. 109. — 1062) Ders., Gewichtsabnahme d. Knochen beim Eintrocknen. **39** Jg. 33. — 1063) Ders., Reizleitungssystem des Herzens bei Equiden. 8 zu Bd. 57 1923 und Reizleitungssystem des Herzens bei Haussäugetieren. **39** 1924 Nr. 4. — 1064) Ders., Persistenz der Thymusdrüse. Ref. **63** 1921/22 S. 308. — 1064 a) Ders., Parasympathisches Nervensystem.

56 1925. — 1065) Zniniewicz, Schultergelenk bei Pferd und Rind. Diss. Bern 1907. — 1066) Zorn, W., Haut und Haar als Rasse- u. Leistungsmerkmal. 48. Flugschrift d. Deutschen Ges. f. Züchtungskunde. Berlin 1919. — 1067) Zschokke, Verhältnis d. Knochenbildung zur Statik u. Mechanik d. Vertebratenskeletts. Preisschrift. Zürich 1892. — 1068) Zschokke, M., Ausführungsgangsystem d. Milchdrüse d. Rindes. Diss. Zürich 1919. — 1069) Ders., Cavum mediastini serosum. **7** 1920 Bd. 53. — 1070) Zuckerkandl, E., Arterien des Vorderarms. **9** 1894 Bd. 4 u. 1895 Bd. 5. — 1071) Ders., Extremitätenarterien. **98** 1907 Bd. 116 III. — 1072) Ders., Mm. pectorales. **98** 1910 Bd. 119 III. — 1073) Zuckerkandl, F., Indusium griseum corp. callosi. **135** 1907. — 1074) Zürn, Histol. d. Retina usw. **15** 1902.

Sachverzeichnis.

Die **fett** gedruckten Zahlen beziehen sich auf die allgemeinen Schilderungen.

P. = Pferd, W. = Wiederkäuer, S. = Schwein, F. = Fleischfresser, R. = Rind, H. = Hund, V. = Vögel.

Falls zusammengesetzte Wörter nicht unter ihrem Anfangsbuchstaben im Sachverzeichnis enthalten sind, schlage man unter dem Anfangsbuchstaben des Hauptbegriffes nach, z. B. „Buglymphknoten" unter „Lymphknoten, Bug-" oder „Bauchmuskeln" unter „Muskeln, Bauch-" oder „gekreuztes Band" unter „Band, gekreuztes".

Abductio 210.
Abomasus 438. 446.
Acetabulum **159**. **161**. 171.
Achillessehne **302**. 315.
Ackerknechtsches Organ **357**. 370.
Acromion **118**. 139. 143.
Adduction 210.
Adergeflechte s. Plexus chorioidei.
Aderhaut 920.
Aditus ad aquaeductum cerebri 790.
— ad infundibulum 780. 791.
— nasomaxillaris 481.
Aesthesiologie **910**.
After **406**. 427; Aufhängeband 428; Muskeln **406**. 428.
Afteratmen 289.
Afterklauen W. **964**. 987. 989.
Aftersack 462.
Afterschwanzband **405**. 426.
Afterzehen 141. 143.
Ala cinerea 784.
Alae nasi 478.
Allantochorion **590**.
Allantois 588. **590**.
Allostose **63**.
Altersbestimmung **26**.
— der Hausvögel 993.
Alveolarperiost **193**.
Alveolen **71**. 88; (Lunge) **476**.
Alveus 786. 787.
Amboß **948**.
Ammonsformation 847.
Ammonshorn 787. 843.
Amnion 588. 590.
Amphiarthrose 24.
Analbeutel **406**. 462.
Analbeuteldrüsen 462.
Analdrüsen 462.
Anastomose 599.
Anatomie 1. V. 993.
Anbau 522.
Angiologie 598.
Anguli oculi **911**.
— oris 354.
Angulus costae **39**.
— mandibulae 92.
— mentalis **76**. 91.
Annulus fibrosus 88. 610. 613.
— glandularis 552.
— inguinalis 287.
— — abdominalis 287.
— — subcutaneus 287.
— iridis **922**.
— portae 432.
— praeputialis 543.
— tendineus **946**.
— tympanicus **943**.
— umbilicalis 287.
— vaginalis **527**.
Ansa axillaris **877**. 888.
— lenticularis **849**.
— spiralis 447.
Ansatzknorpel **24**. **165**. 174.
Antagonisten 210.
Anthelix **938**.
Anthracosis pulmonum 474.
Antitragus 938. 939.
Antrum cardiacum 398.
— fundicum 398.
— mastoideum 70.
— pyloricum 398. 414.
Anus s. After.
Aorta 618; Entwicklung 603.
— abdominalis **668**. P. 682. W. 693. S. 701. F. 703. V. 1023.
— ascendens 618.
— descendens **618**. **667**. P. 681. W. 693. S. 701. F. 703. V. 1023.
— thoracica **667**. P. 681. W. 693. S. 701. F. 703.
Aortenöffnung 614.
Aortenschlitz 285.
Apertura lateralis rhombencephali 823.
— — ventriculi quarti 786.
Apertura medialis ventriculi quarti 773.
— nasalis ossea 89. 466.
— nasi externa 478.
— pelvis 171.
— piriformis 97.
— thoracis **41**. 48. 335.
— lateralis ventriculi quarti 784. 794.
Apex Darwinii **938**.
Aponeurosen 208.
Aponeurosis palatina 366.
Apophyses **19**.
Appendices colli **973**.
— epiploicae **345**. 406.
Appendix testis **530**. 536.
— vesicularis 553.
Aquaeductus cerebri 792. 795. 824.
— cochleae **71**. 87. **951**.
— vestibuli **71**. 87. **950**. **951**.
— — membranaceus **952**.
Arachnoidea 772. 810.
Arbor vitae 782.
Archipallium 809.
Arcus aortae 618.
— arteriosus plantaris **674**. **675**. **678**. 688. 689.
— — volaris **629**. **631**. **634**.**635**.652.
— costarum **38**. 49.
— dentalis 196.
— glossopalatinus **356**. 372. 378.
— haemalis **38**. W. 51. F. 55.
— ischiadicus **161**. 170.
— lumbocostalis 275.
— palatinus **356**. 378.
— pharyngopalatinus 349. **356**. **366**. 378.
— pubis 161.
— superciliaris 69.
— tarseus 645.
— terminalis 653.
— venosus plantaris 723.
— — volaris 713.
— zygomaticus **69**. **73**. 86. 90. 95.

Area, Areae: acustica 784.
— Brocae 780. 844.
— centralis 924.
— cribrosa 513.
— der Gehirnrinde 846.
— hypoglossi 784.
— postrema 817.
— praecommissuralis 780. 844.
— quadrata 823.
— radicularis 811.
— vagoglossopharyngei 784.
Areolae gastricae 417.
— mammae 574.
— uterinae 572.
Armgeflecht 877. 885.
Arteria, Arteriae (siehe auch Truncus):
— acromialis 666.
— alveolaris mandibulae **626**. 644.
— — sup. 626.
— angularis nasi **625**.
— — oculi **625**. 643.
— anguli oris 642.
— anonyma 636.
— arciformes 513.
— auditiva 641.
— auriculares **624**. **626**. 643.
— axillaris **619**. **627**. 648.
— basilaris cerebri **622**. **623**. **624**. **625**. 641.
— bicipitalis 628.
— brachialis **627**. **628**. 649; Deutung 630.
— brachiocephalica **619**. 636.
— bronchialis **621**. **667**. 682.
— buccinatoria **626**. 645.
— bulbi urethrae **680**. 692.
— canalis pterygoidei 627.
— Vidii 627.
— caroticobasilaris 641.
— carotis cerebralis **622**. **626**. 639. 666.
— carotis communis **619**. **621**. 638.
— — externa **621**. **624**. 640.
— — interna **621**. **622**. 638.
— — primaria V. 1023.
— caudae lateralis **672**. **681**. 693.
— centralis nervi optici 645.
— — retinae **925**. **927**.
— cerebelli **623**. 641.
— cerebri **623**. **624**. 640.
— cerebrospinalis **625**. 641.
— cervicalis ascendens **621**. 647.
— — profunda **620**. 636.
— — superficialis **621**. 666.
— chorioideae 640.
— ciliares 645. **927**.
— circumflexa femoris lateralis **672**. **673**. 692.
— — — medialis **673**. 686. 687.
— — humeri **627**. **628**. 649.
— — ilium profunda **668**. **672**. 686.
— — — superficialis 673.
— — scapulae **627**. 649.
— clitoridis 680.
— coccygea **681**. 693. 701.
— coeliaca **668**. 682.
— colica dextra **669**. 703.
— — dorsalis **671**. 684.
Arteria colica media **670**. 684.
— — sinistra **670**. **672**. 685.
— — ventralis **671**. 684.
— collateralis radialis **627**. **628**. 651.
— — ulnaris **627**. **628**. 650.
— communicans **623**. 641.
— condyloidea **623**. **624**. 640.
— coronales 653.
— coronariae 619.
— corporis callosi 640.
— costocervicalis **620**. 636.
— cystica 694.
— deferentialis **679**. 692. 698.
— digitales manus **631**. 652.
— — pedis 675.
— digitalis communis manus **631**. 652.
— — — pedis **675**. 691.
— diverticuli **668**. 701.
— dorsalis nasi **625**. **626**. 643.
— — pedis **673**.
— — penis **680**. 686. 692.
— — phalangis tertiae 653.
— epigastrica caudalis **672**. 687.
— — cranialis **621**. 647.
— — superficialis 673.
— ethmoidalis **626**. 645.
— facialis 642.
— femoralis **672**. **673**. 686. 687.
— femoris caudalis **673**. 688.
— — cranialis **673**. 687.
— frontalis 645.
— gastricae **668**. **669**. 682. 683. 684.
— gastroduodenalis 669. 683.
— gastroepiploica dextra **669**. 683.
— — sinistra **669**. 684.
— genus suprema **673**. 687.
— glandis 686.
— glandulae submaxillaris 640. 642.
— glutaeae **680**. **681**. 692. 693.
— haemorrhoidalis caudalis 680.
— — cranialis **672**. 685.
— — media **679**. 692.
— hepatica **669**. 683.
— hyaloidea **925**. **928**.
— hypogastrica **679**. 692.
— jejunales **670**. 684.
— ileocaecalis 684.
— ileocaecocolica **669**. 684.
— iliaca communis **668**. 672.
— — externa **668**. **672**. 686.
— — interna 679.
— iliolumbalis **680**. 692.
— incisiva inferior **626**. 644.
— — superior **626**. 646.
— infraorbitalis **626**. 646.
— infratrochlearis 645.
— intercarotica 639.
— intercostales **667**. 682.
— intercostalis prima 636.
— — suprema **620**. 636.
— interossea **628**. **629**. 651.
— — recurrens 629. 651.
— intestinales 684.
— labialis **625**. 642.
— lacrimalis 645.
— — superficialis 657.
— laryngea **621**. 638.
Arteria lateralis nasi **625**. **626**. 642.
— lienalis **668**. **669**. 684.
— lingualis **624**. **625**. 642.
— lumbales **668**. 685. 692.
— lumbosacralis **59**.
— malaris **626**. 645.
— malleolaris 673.
— mammaria **621**. 647.
— masseterica **625**. 643.
— maxillaris ext. **624**. **625**. 641.
— — interna **626**. 644.
— mediana **628**. **629**. 651.
— mediastinales 667.
— mediastinalis cranialis 636.
— meningea accessoria 626.
— — caudalis **624**. 640.
— — media **624**. **626**. 644.
— — nasalis 640.
— mentalis **626**. 644.
— mesenterica caudalis **672**. 685.
— — cranialis **669**. 684.
— metacarpeae **629**. **631**. 651. 652.
— metatarseae **673**. **675**. 688. 689. 691.
— musculophrenica **621**. 647.
— mylohyoidea 626.
— nasales 627.
— nutricia femoris 688.
— — humeri 651.
— — radii 651.
— — tibiae 688.
— obturatoria **680**. 692.
— occipitalis **624**. 640.
— oesophagea **667**. 681.
— omocervicalis 647.
— ophthalmica **623**. **626**. 645.
— — int. **623**. 640. 657. 665. 666.
— palatina ascendens **624**. **625**. 642.
— — descendens 627.
— — major **627**. 647.
— — minor **627**. 646.
— palpebrae 645. 646.
— pancreatica 683.
— pancreaticoduodenalis **669**. **670**. 683.
— parotidea **621**. 638.
— penis 680.
— pericardiacophrenica 647.
— perinei **680**. 692.
— peronaea **675**. 689.
— pharyngea ascendens **621**. **624**. 638.
— phrenicae **667**. 683. **686**.
— phrenicoabdominalis 701. 704.
— plantares **675**. 688. 689.
— poplitea **673**. 688.
— profunda brachii **627**. **628**. 650.
— — femoris **673**. 686. 687.
— — linguae 642.
— pterygoidea 626.
— pterygopalatina 627.
— pudenda externa **672**. 686.
— — interna **679**. 692.
— pulmonalis 618.
— radialis **627**. **629**. W. 661. S. 664. F. 667.
— rectae 513.
— recurrens tibialis **673**. **675**. 688. 691.
— renalis **671**. 684.

Arteria reticularis **669**. 694.
— retis carpi volaris 651.
— ruminalis **669**. 694.
— sacralis lateralis **672**. **681**. 693.
— — media **672**. 701. 703. 705.
— saphena **673**. **675**. 687. 691.
— scapularis medialis 666.
— septi narium 627.
— sigmoideae 672.
— spermatica externa **672**. 686.
— — interna **671**. 685.
— sphenopalatina **627**. 647.
— spinalis ventralis 641.
— sternoclavicularis V. 1023.
— sternocleidomastoidea 624.
— stylomastoidea 644.
— subclavia **619**. **635**. **636**. 653.
— sublingualis **625**. 642.
— submentalis **625**. 642.
— subscapularis **627**. 648.
— suprarenalis **671**. 685.
— tarseae **673**. **675**. 688. 689.
— temporalis **626**. 644.
— thoracica externa **621**. 647.
— — interna **621**. 647.
— — lateralis **621**. 647.
— — suprema 621. 627.
— thoracicoacromialis **627**. 648.
— thoracicodorsalis **627**. 649.
— thyreoidea caudalis **621**. 638. 663. 664.
— — cranialis **621**. **624**. 638.
— tibialis anterior **673**. 688. 691.
— — posterior **674**. 688. 691.
— — recurrens **673**. **675**. 688. 691.
— tonsillaris 625.
— toricae 653.
— transversa colli **620**. 636.
— — faciei **626**. 644.
— — scapulae **621**. 647.
— tympanica 626.
— ulnaris **628**. **629**. W. 662. S. 664. F. 667.
— umbilicalis **679**. 692.
— ureterica 679.
— urethrogenitalis 679.
— uterina caudalis **679**. 692.
— — cranialis 685.
— — media **672**. **679**. 686.
— vertebralis **621**. 636.
— — thoracica 620.
— vertebrocervicalis 655.
— vesicalis **679**. 692.
Arterie, Arterien 598. 618. V. 1023. Entwicklung 602.
— Augenfett- 645.
— des Auges 645.
— Ballen- 653.
— Becken- 692.
— Bronchial- 667.
— Dickdarm, Homologisierung **670**.
— Fesselbein 653.
— der Gallenblase 694.
— des Gehirns 641. 804.
— des Gesichts 642.
— der Hand und des Vorderfußes 631.
— Hauptmittelfuß- 652. 691.
— am Hinterfuß 675.
— des Hornzapfens **626**. 657.
Arterien, Klauen- 697. 698.
— Kranz- des Herzens 619.
— Kronebin- 653.
— Kronenwulst- 653.
— Lungen- 618.
— Magen- 682.
— Nabel- 692.
— Ösophageal- 667.
— Pansen- 694.
— Schlüsselbein- 635.
— Schwanz- 681.
— Seiten- der Zehe 691.
— der Sohlenlederhaut 653.
— der Wandlederhaut 653.
— Zwischenrippen- **636**. 682.
Arthrodia 24.
Articulatio, Articulationes (siehe auch Gelenk) 22. 23.
— antibrachiocarpea 148.
— atlantoepistrophica 59.
— atlantooccipitalis 59.
— carpi 148.
— carpometacarpea 148.
— cochlearis 24.
— composita 23.
— costocartilagineae 61.
— costovertebralis 60.
— coxae 185.
— cubiti 146.
— ellipsoidea 24.
— femoropatell. 185. 187.
— femorotib. 185. 186.
— genu 185.
— humeri 146.
— interarcuales **58**.
— intercarpea 148.
— intersternalis 62.
— intraordinariae 148. 188.
— intratarseae 188.
— mandibularis 117.
— manus 148.
— metacarpophalangea 151.
— phalangis primae 151.
— — secundae 153.
— — tertiae 155.
— radioulnaris 146. 147.
— sellaris 24.
— simplex **23**.
— sternocostalis **61**.
— talocruralis 188.
— tarsi 188.
— tarsometatarsea 188.
— tibiofibularis 188.
— trochoidea 24.
Aryknorpel **470**. 489.
Assoziationsbahnen 850.
Atlas **31**. 41. V. 993.
Atmungsorgane **465**. P. 477. W. 498. S. 504. F. 506. V. 1011. Entwicklung 465.
Atmungsrachen 365.
Atmungsrippen **39**.
Atmungsritze 472.
Atria cordis 609.
Atrioturbinale 481.
Atrioventrikularbündel 616.
Atrioventrikularfaserring 610. 612.
Atrioventrikularklappe 613. 614.
Atrioventrikularöffnung 614.
Atrium ventriculi 435.
Aufhängeband der Linse **425**.
Augapfel **917**.
Auge **910**. P. 929. W. 933. S. 934. F. 935. V. 1027; Entwicklung **928**; Muskeln **915**; Faszien **915**; Gefäße und Nerven 645. **927**.
Augenbogen 85.
Augenbutter **912**.
Augenfett **911**.
Augenhäute **918**.
Augenhöhlen 95. **910**. V. 1027.
Augenhöhlengräte 110.
Augenhöhlenhaut **910**.
Augenhöhlenspalte 81.
Augenkammern **925**.
Augenlider **911**. V. 1027; drittes **913**.
Augenwimpern **911**. **967**.
Augenwinkel **911**.
Auricula 937.
— cordis 609.
Autostose **63**.

Backen **355**. 370; Bau **355**.
— -drüsen **355**. 370.
— -muskeln **211**. 214.
Balgmandel **357**.
Balken des Gehirns 785.
Ballen 977. 980. 984. 990.
— Finger- **971**. 972.
— Karpal- **973**.
— Sohlen- 973.
— Zehen- 973.
Ballenlederhaut, Venen 714.
Ballenpolster 976.
Band, Bänder (siehe auch Ligamentum, Ligamenta; Bänder der einzelnen Gelenke s. diese) **17**. 23.
— Afterscham- 428.
— Afterschwanz- 426.
— des Atlantoepistrophealgelenkes 59.
— des Atlantookzipitalgelenkes 59.
— Aufhänge- des Afters 428.
— — des Euters 577.
— — der Linse **925**.
— — des Penis 541.
— — des Sohlenballens 153.
— Ballenfesselbein- 977.
— der Baucheingeweide, Übersicht 343.
— zwischen Becken und Wirbelsäule 184.
— Bogen- der Vorderfußwurzel 223.
— Botallisches 618.
— des Brustbeins 61.
— des Carpus 148.
— des Duodenum 419.
— Eierstocks- **555**. 562.
— der Zehen, elastische 992.
— des Ellbogengelenkes 146.
— Ergänzungs- 185.
— Flügel- 211.
— gekreuztes 187.
— — Zwischenzehenband 157. 158.
— gezahntes 773.
— der Harnblase 519.
— des Hüftgelenkes 185.

Band des Hufknorpels 138.
— des Kehlkopfes **471**. 491.
— des Kiefergelenkes 117.
— der Kniescheibe **187**. **188**.
— des Kniegelenks 185.
— Knöchel- 188.
— Kreuzdarmbein- **184**.
— Kreuzsitzbein- **184**.
— der Leber 431.
— Leisten- **524**.
— Leit- 525.
— Lid- **912**.
— Lungenzwerchfells- **336**. 497.
— des Magens 415.
— des Metacarpus 150.
— der Milz 434.
— Nebenhoden- 538.
— Orbital- 910.
— der Paukenhöhle **948**.
— Poupartsches **276**. 287.
— der Rippen und des Brustbeins 60.
— Rückenmarks-, seitliches 772.
— rundes, des Hüftgelenkes 185.
— — der Leber 431.
— der Sesambeine 152.
— des Schultergelenkes 146.
— Stimm- **471**. 491.
— des Strahlbeins 157.
— Strahlhufbein- **155**.
— des Tarsus 189.
— Taschen- **471**. 491.
— Verstopfungs- **184**.
— vorderes elastisches **158**.
— der Wirbelsäule 56. 58. 184.
— der Zehengelenke 151.
— Zwischenbogen- 58.
— Zwischendorn- 58.
— der Zwischenknorpel 186.
— Zwischenmuskel- 209.
— Zwischenquer- **58**.
— Zwischenrippen- 61.
— Zwischenzehen- 153.
— — gekreuzte 157. 158.
Bänderlehre 23. 17.
Bandstreifen **405**. 421, 425, 426.
Barthaare 985.
Bartholinsche Drüsen 560.
— scher Gang 363.
Basihyoid 78.
Basisphenoid 63.
Bauch, Regionen des 8.
Bauchfell 342.
Bauchfellsäcke V. 1006.
Bauchgegenden **340**. 341.
Bauchhaut, gelbe **276**, 287.
Bauchhöhle 339.
Bauchpresse **276**.
Bauchspeicheldrüse s. Pancreas.
Bauchwände 339.
Bechterewscher Kern 829. 835.
Becken als Ganzes 171; knöchernes **158**. P. 168. W. 178. S. 180; F. 182; Geschlechtsunterschiede 172; großes, kleines 171; Bänder 184; Faszien 293; Regionen 8; Verbindungen mit der Wirbelsäule 184.
Beckenausgang 171. 341.
Beckenband, breites 184.
Beckenbeine V. 996.
Beckenboden 341.
Beckeneingang 171.
Beckenflexur **402**. 424.
Beckenfuge **158**. 184.
Beckengliedmaße, Skelett **158**. P. 168. W. 178. S. 180. F. 182; innere Struktur und Entwicklung der Knochen 166.
— Faszien 293.
— Muskeln **295**. P. 303. W. 319. S. 323. F. 324.
Beckengürtel **158**.
Beckenhöhle 171. 341; Durchmesser 171. 172.
Beckenpfanne **159**. **161**. 171.
Begattungsorgane, männliche **533**. 541; weibliche **559**. 565.
Beieierstock 555.
Beinebennieren 587.
Beinhaut 19.
Beizwischennieren 587.
Belegknochen **17**. **63**.
Berlocken 973.
Beugesehne, oberflächliche 247.
— tiefe 250.
Beugung **24**.
Bifurkation der Luftröhre **472**. 494.
Bizepsnarbe 172.
Bindearme des Kleinhirns **782**. **784**.
Bindegewebe 3.
Bindegewebshäute s. Häute, Bindegewebs-.
Bindehaut s. Conjunctiva.
Bindehautgewölbe 913.
Binden s. Faszien.
Blase s. Harnblase.
Bläschen, eirundes 952.
— rundes 952.
Blinddarm **402**. P. 421. W. 447. S. 454. F. 460. V. 1009.
Blinzhaut 914.
Blinzknorpel **914**.
Blut 5.
Blutadern 598.
Blutdrüse 581.
Blutgefäße 598; V. 1021.; Bau 598; Entwicklung 601.
Blutgefäßsystem 601.
— Entwicklung 601.
Blutkreislauf 598; fötaler 606.
Blutleiter des Gehirns 770.
Bodenfalte 481.
Bogenband des Carpus 149.
Bogengänge **951**. **952**.
Bohne 196.
Borsten 989.
Botallisches Band 618.
Brachia cerebelli 778. 782. 784. 823.
— quadrigemina 792.
Bronchialbaum **475**. 498.
Bronchien **472**. 476. 498. V. 1014.
Bronchioli **476**.
Bronchus, eparterieller **476**.
Bruchsche Membran **923**.
Brücke (s. a. Pons) 778; feinerer Bau 820.
Brückenarme des Kleinhirns **782**. **784**.
Brückengrube 82.
Brust, Regionen der 8.
Brüste 575.
Brustausgang **41**.
Brustbein 25. **40**. P. 45. W. 52. S. 54. F. 56. V. 996; Entwicklung 26; Bänder und Gelenke 61.
Brustbeinfugen **40**. 50. 61.
Brusteingang **41**. 48. 335.
Brustfell 335.
Brustfellsack 336.
Brustfurchen 237.
Brustgänge **951**. 952.
Brusthöhle 48. 335.
Brustkasten **41**. 48.
Brustkorb **41**. 48. 335.
Brustkorbhöhle 41.
Brustlappen 984.
Brustraum 336.
Brustwarze 575.
Brustwirbel V. 994.
Buccae **355**. 370.
Buch s. Psalter.
Bugader 714.
Buggelenk 146.
Bulbus aortae 618.
— glandis **533**. 551.
— oculi 917.
— olfactorius 778. 780. 838.
— penis 533.
— urethrae **533**. P. 542. W. 547. F. 552.
— vestibuli **560**. 566.
Bulla lacrimalis **73**. 105.
— ossea **70**. 87.
— tympaniformis 1013.
Burdachscher Strang 776. 813.
Bursa, Bursae (s. a. Schleimbeutel und Sehnenscheiden):
— calcanea accessoria 316.
— — subtendinea 316.
— Fabricii V. 1009.
— infraspinata 241.
— intertubercularis 242.
— mucosae subtendineae 208.
— omentalis 343. 344. **350**.
— ovarii **557**. 562.
— podotrochlearis 250.
— synoviales subcutaneae 988.
— trochanterica 305.
— vaginalis 208.
Bürzeldrüse V. 1029.

Caecum **402**. P. 421. W. 447. S. 454. F. 460. V. 1009.
— cupulare **953**.
— vestibulare **953**.
Calamus scriptorius 784.
Calcaneus **165**. 176.
Calvaria s. Fornix cranii.
Calyx renalis **510**. **511**. 520.
Camerae oculi 925.
Camperscher Gesichtswinkel 93.
Canaliculus tympanicus 71.
— mastoideus 87.
Canalis, Canales: alaris **64**. 81.
— alveolaris incisivus sup. **71**. 88.
— — — inf. **76**. 92.
— caroticus 111. 113.
— centralis 774.
— condyloideus **66**. 100. 112.
— craniopharyngeus **64**. 79.

Canalis facialis **71**. 87. **946**.
— femoralis 307.
— hyaloideus **925**. **929**.
— hypoglossi **66**. 101. 112.
— infraorbitalis **71**. 88. 89. 486.
— inguinalis 287. 574.
— lacrimalis **73**. 90.
— mandibulae 91. 92.
— musculotubarius **949**.
— nervi trigemini **71**. 113.
— palatinus **72**. **75**. 88. 90.
— Petiti **926**.
— petrobasilaris 113.
— petrosus **71**. 88. **946**.
— pterygoideus **64**. 82.
— pyloricus **398**.
— semicirculares **951**.
— semilunaris 138.
— spinosus 83.
— spiralis **951**.
— supraorbitalis **69**. 100. 108.
— tarsi 177.
— transversarius **29**. 41.
— urogenitalis **515**. **530**. **532**. 542.
— vaginalis **527**. 537.
— vertebralis 27.
Capsula articularis 23.
— externa 788.
— extrema 849.
— fibrosa (Glissonii) **406**. 409. 429.
— interna 788.
Caput **19**.
— tali 183.
— tendineum 249. 250.
Cardia 396. 414.
Carpus **124**. 133; Bänder 148.
Cartilago, Cartilagines 17.
— accessoria **467**.
— alares **467**. 477.
— arytaenoidea **470**. 489.
— cordis 615.
— corniculata **470**, 489.
— costales **38**. P. 49. W. 52.
— cricoidea **470**. 488.
— cuneiformis **471**. 490.
— manubrii **40**.
— nasi **467**. 477.
— palpebrae tertiae 913.
— Santorini 470.
— scapulae **119**. 130.
— thyreoidea **470**, 488.
— tracheales 473.
— ungulae 138.
— vomeronasalis 468.
— Wrisbergi **471**. 490.
— xiphoidea **26**. **41**. 50.
Caruncula lacrimalis **911**.
— sublingualis **357**. 370. 379.
Cauda equina 773.
Caudex 778.
Cavitas, Cavitates: glenoidalis 119.
— subarachnoideales 784.
Cavum, Cava: abdominis 334. 339.
— articulare **23**.
— conchae **938**.
— cranii **62**.
— epidurale 768.
— laryngis 471.
— mediastinalia 336.
Cavum mediastini serosum 338.
— medullare 18.
— nasi **466**. **467**. 477.
— orbitosubchoanale 1004.
— oris **354**. 367.
— pectoris 48. 334. 335.
— pelvis 334. 341.
— pericardiale 334.
— peritonaei 334. 342. V. 1006.
— pharyngis 364.
— pleurae 334. **336**.
— subarachnoideale 772.
— subdurale 768.
— sublinguale 354. **357**.
— thoracis **41**. 48.
— tympani **70**. 87. **946**.
— vaginale **527**. 537.
Cella infraorbitalis V. 1012.
Cellae V. 1016.
Cellulae (Darm) **421**.
— ethmoidales **67**.
— mastoideae **70**. 87.
— medullares 18.
— reticuli 440.
— tympanicae 70. 103. **947**.
Centrum tendineum **275**. 284.
Cerebellum s. Kleinhirn.
Cerebrum 776. 785. V. 1025,
Ceroma V. 1004.
Chalazae V. 1020.
Chiasma opticum 779. 837. 859.
Choanen **364**. 466. 468. 479.
Choanenspalte V. 1004.
Choanenstachel 73. 90. 114.
Chondrologie 17.
Chorda dorsalis 12. 26.
— gubernaculi **524**. **525**. 538. 539.
— tendinea 612.
— tympani 857. 867.
Chordagewebe 4.
Chordaschleife **62**.
Chorioidea **920**.
Chorion 588. **590**.
Chromaffine Zellen **587**. 588.
Chylus 5.
Chylusgefäße 600.
Cicatricula V. 1020.
Cilia **911**. **967**.
Cingulum extrem. pelv. 158.
— extrem. thorac. 118.
Circulus arteriosus cerebri **622**. **623**. 640.
— — iridis 923.
— — Willisii 640.
Circumferentia articularis 123. 145.
Cirrus 974. 985.
Cisterna chyli 747.
Cisternae cerebri 772.
Clarkesche Säule 812. 815.
Claustrum 849.
Clava 817.
Clavicula **118**. **120**. 144. V. 999.
Clitoris **561**. 566.
Cloquetscher Kanal **922**.
Cochlea **19**. (Ohr) **950**.
Coelom 12.
Colliculi d. Vierhügel **792**.
Colliculus seminalis 515. **532**. 542.
Colon **402**. P. 423. W. 447. S. 454. F. 462; Quermuskel 427.
— ascendens **402**. **404**.
Colon descendens **402**. **404**.
— großes 423.
— kleines 426.
— sigmoideum 402.
— transversum **402**. **404**.
Columna teres 784.
— vertebralis 25. **26**. 774.
Columnae Bertini 513.
— renales **513**. 517.
— rugarum 560.
— uretericae **515**. 519.
Commissura alba 814.
— caudalis 790. 833.
— grisea 812.
— habenularum 790.
— hippocampi 786. 788.
— labiorum **354**.
— nasalis 786. 845.
— spinalis 774.
Conchae nasales 91. **468**. 482. 483. V. 1012.
Conductor sonoris 829.
Condylus **19**.
Coni vasculosi 529.
Conjugata 171. 172.
Conjunctiva **912**. P. 930.
Conus medullaris 773.
Cor s. Herz.
Corium **964**.
— ungulae 977.
Cornea **919**.
Cornua 987.
— Ammonis 787.
— des Rückenmarkes 774.
— der Seitenkammern 789.
Corona ciliaris 921.
— radiata 850.
Corpus, Corpora: adiposum **911**.
— callosum 776. 785. 844.
— ciliare **920**.
— fibrosum 556.
— geniculatum 790, 832. 834; feinerer Bau 835.
— luteum 556.
— Luysii 835.
— mamillare 779. 834.
— medullare des Gehirns 785.
— parabigeminum 835.
— pineale 790.
— quadrigemina 792; feinerer Bau 823.
— restiforme 778. 817. 820.
— rubrum 556.
— striatum 788.
— trapezoideum 778. 820.
— vitreum **925**.
Corpuscula renis **513**. 517.
Cortisches Organ **953**.
Costae 25. **38**. P. 48. W. 52. S. 54. F. 55. V. 994.
— fluctuantes 40. 48.
— spuriae 40.
— sternales s. Costae.
— verae **38**.
Cotyledones uterinae **559**. 570.
Cowpersche Drüse **532**. 540.
Cranium (s. a. Schädel) 93.
Crista, Cristae 19.
— acusticae **953**.
— arcuata 471.
— conchalis **72**. **88**. 89.

Crista epicondyli lateralis 122.
— facialis **71**. **72**. 88. 90.
— frontalis ext. **69**. 84.
— galli **67**. 83.
— iliaca **159**. **160**. 169.
— iliopectinea **161**. 169.
— infratemporalis 81.
— nasalis **72**. **75**. 89. 90.
— orbitalis **69**. 85. 86.
— petrosa **71**. 87.
— pterygoidea **65**. 81.
— sagittalis ext. **66**. **68**. 82. 84.
— — int. 85.
— semilunaris 137.
— sphenoidalis 79.
— sphenooccipitalis **64**. **65**. 81. 83.
— temporalis 86.
— transversa 87. 99. 133.
— urethralis 515. **532**.
— zygomatica **72**.
Crus costocoxale **276**. 288.
Culmen **783**. 821.
Cuneus 977.
— corneus 982.
Cuticula dentis **191**.
Cutis s. Haut, äußere.
Cymba conchae 938.

Dachkammer 782.
Damm 341.
Dampfrinne 288.
Darmbein **159**. 168. V. 996.
Darmgekröse **345**.
Darmkanal **399**. P. 413. 421. W. 446. S. 453. F. 460. V. 1009. Bau 401. 405; P. 421. 427; Entwicklung **14**. 350; Exenteration 593; Fassungsvermögen 399; Länge und Weite 399.
Darmscheibe W. 446.
Darmschleife, primitive 352.
Darmzotten **401**.
Darwinsche Spitze **938**.
Decke, allgemeine siehe Haut, äußere.
Deckelfalte 566. 575.
Deckhaut, kaudale 783.
Deckknochen **17**. **63**.
Declive 783. 821.
Decussatio pyramidum 778. 818.
Deiterscher Kern 828.
Dens, Dentes 191.
— canini **195**. 197.
— decidui 195.
— incisivi **195**. 196.
— molares **195**. 198.
— permanentes 195.
— sectorius 196.
Dentalplatte s. Zahnplatte.
Dentin **191**.
— Ersatz- **193**.
— primäres **193**.
Descemetsche Haut **919**.
Descensus ovariorum 554.
— testium 525.
Diameter transversalis 172.
— verticalis 171.
Diaphragma **275**. 284.
— pelvis 342. 463.
Diaphyse 17. 20.
Diarthrose 21. 22.
Dickdarm **402**. P. 421. W. 447. S. 454. F. 460. V. 1009.; Bau 427.
Digiti manus **123**. 126.
— pedis 166.
Diploë 18. 20.
Discus articularis 117.
Diverticula der Luftzellen V.1017.
Diverticulum duodeni 418. 421. 431.
— nasi **468**. 478.
— praeputiale 550.
— suburethrale **560**. 571. 573.
— tubae auditivae **949**. 956.
— ventriculi **397**. 452.
Dornfortsatz 27.
Douglassche Falte 343.
Drehgelenk 24.
Dreieckiges Bein 124.
Drosselfortsatz **66**. 82.
Drüse, Drüsen (s. a. Glandula, Glandulae) 6.
— Anal- 462.
— Analbeutel- 462.
— Backen- 355.
— Balg- 372.
— Bartholinsche 560.
— Bauchspeichel- **410**. P. 432; Exenteration 593.
— Blut- 581.
— Brunnersche 401.
— Bürzel- V. 1029.
— Cowpersche **532**. 540.
— Darmeigen- s. Lieberkühnsche
— Duodenal- s. Gll. duodenales.
— endokrine 581.
— Flotzmaul- 382.
— Fundus- 397.
— Gaumensegel- 357.
— Geschlechts-, akzessorische 531.
— Hardersche **914**.
— Harnröhrenzwiebel- **532**. 540; Bau 532.
— der Haut **965**.
— Horn- 985.
— Kardia- 397.
— Karpal- **973**. 988.
— Lieberkühnsche 401.
— Lippen- **355**. 376.
— Meibomsche **912**.
— Milch- s. Euter.
— Mundhöhlenboden- **357**.
— Nasen- **469**. V. 1013.
— Nickhaut- **914**.
— Nuhnsche **361**. 385.
— Ohrenschmalz- **942**.
— Ohrspeichel- s. Gland. parotis.
— Orbital- 391.
— Pylorus- 397.
— Schild- 582. V. 1018; akzessorische 584.
— Schweiß- **966**.
— Speichel- **362**. P. 378. V. 1005.
— Steiß- 672.
— Talg- 965.
— Tarsal- **912**.
— Thymus- 585. V. 1018.
— Tränen- **915**.
— Tröltsche **949**.
— Unterkiefer- **363**. 379.
Drüse, Unterzungen- **363**. 379.
— Vorhofs- 565.
— Vorsteher- **531**. 540.
— Zirkumanal- **406**. 462.
— Zungen- **361**. 372..
— Zungenboden- 361.
— Zungenrand- 372.
Ductuli aberrantes **525**. **530**.
— alveolares 476.
Ductus arteriosus 604.
— Bartholini 363.
— biliferi 409.
— Botalli 604.
— bulbourethralis 540.
— choledochus **353**. **409**. 431.
— cochlearis **952**.
— Cuvieri 605.
— cysticus 409.
— deferens **530**. 539.
— ejaculatorius **530**. **531**.
— endolymphaticus **952**.
— epoophori longitudinales **553**. **560**. 565. 571.
— excretorius **531**. 540.
— hepaticus **353**. **409**. 431.
— hepatocystici **409**. 450.
— hepatoentericus V. 1010.
— incisivus 468.
— lacrimales 915.
— lactiferi 575.
— mandibularis 379.
— nasolacrimalis **915**.
— nasopalatinus 349. **354**. **356**. **468**. 481.
— Nuckiani 391.
— omphalicus 352.
— pancreaticus **354**. **411**. 432.
— papillaris **575**. 578.
— praurethrales **560**. 571. 573.
— parotideus **362**. 378.
— pleuropericardiaci **347**.
— reuniens **953**.
— Rivini **363**. 380.
— Santorini 411. 433.
— semicircularis **952**.
— Stenonis **362**. 378.
— sublingualis **363**. 380.
— submaxillaris **363**. 379.
— thoracicus 747.
— thyreoglossus 582.
— trachealis dexter 748.
— — sinister 747.
— utriculosaccularis **952**.
— venosus Arantii 604.
— vitellointestinalis 348. 352.
— Whartonii **363**. 379.
— Wirsungianus **411**. 432.
— zygomatici 391.
Dünndarm **399**. P. 418. W. 446. S. 453. F. 460. V. 1009; Bau 421.
Duodenum **399**. P. 418. W. 446. S. 453. F. 460. V. 1009.; Bänder 419; Divertikel 418. 421. 431.
Dura mater 768.

Eckstreben 979.
Eckstrebenplatte 979.
Eichel **533**. 542; Bau 543.
Eichelknollen 551.

Eier V. 1020.
Eierstock s. Ovarium.
Eierstocksband **555**. 562.
Eierstockstasche 562.
Eifollikel **554**.
Eihälter V. 1020.
Eihäute 588; Entwicklung 590.
Eileiter **557**. 562.
Eileiterfalte **555**. **557**. 562.
Eingeweide 334; V. 1002; Exenteration 592; -Lehre 334.
Einkeilung 22.
Eirundes Bläschen 952.
Eirundes Loch 100.
Ektoturbinalien **67**. 83.
Ellbogenbein 122. 133.
Ellbogenfortsatz **123**. 133.
Ellbogengelenk 146.
Ellbogengrube s. Fossa olecrani.
Ellbogenhöcker 133.
Ellipsengelenk 24.
Eminentia cruciata **66**. 67.
— fasciculi cerebrospinalis 778.
— iliopectinea **161**. 170.
— intercondyloidea **163**. 175.
— olivaris 818.
— teres 784.
Emissarien 772.
Encephalon s. Gehirn.
Endarterien 599.
Enddarm **402**. P. 421. W. 446. S. 453. F. 460; Entwicklung 352.
Endfaden 773.
Endhirn, feinerer Bau 837.
Endocardium 609. 616.
Endokrine Organe 581.
Endolymphe **951**.
Endoturbinalien **67**. 83.
Eohippus 125.
Ependym 767.
Epicardium 608. 616.
Epicondylus **19**.
Epidermis **965**.
Epidermoidalgebilde **970**. 974.
Epididymis **530**. 538.
Epiduralraum 774.
Epiglottis **471**. 489.
Epihippus 125.
Epihyoid 78.
Epikeras **964**.
Epiphyse 17. 20; Epiphysenfugenknorpel 17.
Epiphysis cerebri **790**.
Epistropheus **32**. 42.
Epithelgewebe 3.
Epithelkörperchen 584; akzessorische 585.
Epoophoron 553. 555.
Erbsenbein 124.
Ergänzungsknorpel **24**.
Ergänzungssaum 185.
Ethmoturbinalien **67**. 83.
Eustachische Klappe 612.
— Röhre **71**. 87. **949**.
Euter **575**. P. 577. W. 578. S. 580. F. 580; Bau 575; Entwicklung 577; Faszien 577.
Excavatio rectouterina 343.
— rectovesicalis 343.
— suprapinealis 781.
— vesicouterina 343.
Exenteration der Brusthöhlenorgane 597; der Baucheingeweide P. 592. W. 595. S. 597. F. 597; des Gehirns 806.
Exocoelom 14.
Extensio 24. 210.

Fabriciusscher Beutel V. 1009.
Fächer (Auge) V. 1028.
Facies aspera **163**. 172.
— auricularis **160**. 169. **36**.
— costalis transversaria **35**. 45.
— infraspinata 131.
— lunata 161. 171.
— serrata 119. 130.
Fallopischer Kanal **946**.
Faltenkranz **920**.
Falx cerebri 769.
Fascia, Fasciae (s. a. Faszien) 209.
— antibrachii 222.
— buccopharyngea 211.
— bulbi 915.
— capitis 211.
— colli 222.
— cremasterica 527.
— cruris 294.
— endothoracica 335.
— femoralis 294.
— glutaea 294.
— iliaca 293.
— lata 294.
— lumbodorsalis 270.
— nasobuccalis 211.
— omobrachialis 222.
— orbitalis 915.
— parotideomasseterica 211.
— pedis 294.
— pelvis 294.
— penis 534. 535.
— perinei 534.
— pharyngea 211. 367.
— praevertebralis 222.
— propria tracheae 222.
— spinotransversalis 270.
— subdartoica 527.
— subhyoidea 211.
— submaxillaris 211.
— subscapularis 222.
— temporalis 211.
— tracheae 222.
— transversa 288.
— trunci 270.
Fasciculi des Gehirns 850. 852; des Kleinhirns 823; der Medulla oblongata 817. 820; des Mittelhirns 825; des Zwischenhirns 836; des Rückenmarkes 776. 813.
Fastigium 782.
Faszie, Faszien (s. a. Fasciae) 209.
— des Auges **915**.
— Becken- 293.
— der Beckengliedmaße 293.
— des Euters 577.
— des Fußes 294.
— Gesäß- 294.
— des Halses 222.
— des Kopfes 211.
— am Oberschenkel 294.
— Rachen- 211. 366. 367.
— des Rumpfes 270.
— der Schultergliedmaße 222.
Faszie, Unterarm- 222.
— am Unterschenkel 294.
Federn V. 1030.
Felsenbeinkanal 88. **946**.
Felsenbeinpyramide **69**. **70**. 87.
Fenestra cochleae et vestibuli **946**. **950**.
Fersenbein **165**. 176.
Fersenbeinsehne 294. 309. 310.
Fersenhöcker 176.
Fersensehnenstrang 316.
Fersenstrang **294**. 315.
Fersenwinkel 137.
Fesselbein 136.
Fesselgelenk 151.
Fesselplatte 249.
Fettgewebe 4.
Fibrae arcuatae 817. 820.
— obliquae 417.
Fibrocartilago intervertebralis 58.
— patellae **165**. 174.
Fibula **164**. 175.
Filum olfactorium 481. 780.
— terminale 773.
Fimbria cornus Ammonis 787.
— ovarica **555**. 562.
— tubae 557.
Finger 126.
Fissura chorioidea 789.
— hippocampi 844.
— incisiva 103. 109.
— lateralis 780. V. 1025.
— mediana des Rückenmarkes 774.
— orbitalis **64**. **65**. 81.
— palatina **72**. 89.
— petrotympanica **70**. 88.
Fissuren des Gehirns 778. 780. 795. 838.
Flankengegend 340.
Flankenweiche 341.
Flaumhaare **985**.
Fleischbalken 610. 612.
Fleischhaut **526**. **536**.
Fleischrippen **38**. 48.
Flexio 24. 216.
Flexura pelvina 424.
— perinealis 405.
— portalis 446.
— sacralis 405.
— sigmoidea penis **533**. 547. 550.
Flocculus 776. 822.
Flotzmaul 355. 382. 467.
Flügelband **211**. 367.
Flügelbein **75**. 91.
Flügelbeinkanal (Vidischer) 82.
Flügelfalte 478. 481.
Flügelgrube (Atlas) 31. 108.
Flügelkanal **64**. 81.
Flügelknorpel **467**. 477.
Flughaut V. 1002; -muskeln V. 1031.
Foetus, Hüllen des 588; Lage im Uterus 591; Altersbestimmung **26**.
Folliculi linguales 361.
— tonsillares 357. 372.
— vesiculosi 555.
Fontanascher Raum **922**.
Fontanellen 21. 72. 104.
Foramen, Foramina: alare 32. 81.
— alveolaria 89.

Foramen caecum **361**. 582.
— caroticum **64**. **71**. 111.
— cribrosa 67. 83.
— epiploicum 343.
— ethmoidale **64**. **67**. **69**. 81. 83. 85.
— hypoglossi 66. 82.
— incisivum **72**. 89.
— infraorbitale **71**. 88.
— interarcualia 27.
— interventriculare 795. 808.
— ischiadicum V. 996.
— jugulare 83.
— lacerum 64. 82.
— lacrimalia **73**. 109.
— Luschkae 823.
— mandibulare **76**. 92.
— marginalia 137.
— maxillare **71**. 88. 90.
— mentale **76**. 92.
— obturatum **160**. **161**. 171.
— opticum **64**. **65**. 79. 81.
— orbitorotundum **64**. **65**. 100.
— ovale **64**. **65**. 100. 111; (Herz) 602. 611; (Ohr) **946**.
— palatina **71**. **72**. **75**. 88. 89. 90.
— rotundum **64**. **65**. 81; (Ohr) **946**.
— soleare 138.
— sphenopalatinum **71**. 90.
— spinosum 64.
— stylomastoideum **70**. 87.
— supracondyloideum **122**. 144.
— supraorbitale **68**. 86. 108.
— supratrochleare **122**. 144.
— transversarium **29**. 41.
— trochleare 81.
— venae cavae **275**. 285.
— vertebralia 27.
— vestibulare 87.
Forceps 844.
Forelsche Kommissur 837.
Formatio reticularis 812.
Fornix 786. 845.
— conjunctivae **913**.
— cranii 97.
— pharyngis 364.
— vaginae 559.
Fossa, Fossae: canina 109. 111.
— carotica 81.
— condyloidea **66**. 82.
— coronoidea **122**.
— cranii 98. 99.
— ductus venosi 407.
— ethmoidalis 83.
— glandulae lacrimalis **69**. 85.
— gutturalis 506.
— hypophyseos **64**. 79.
— iliaca 160.
— infraspinata 118.
— infratemporales 64.
— intercondyloidea **163**. 174.
— interpeduncularis 779.
— lacrimalis **73**. 105.
— mandibularis **69**. 85.
— masseterica **76**. 115.
— muscularis **73**. **163**. 174. **948**. **949**.
— musculi pterygoidei 76.
— navicularis 533.
— nudata 42.
— olecrani **121**. 131.
Fossa ovalis **603**. 611.
— paralumbalis 341.
— plantaris **163**. 172.
— praeputialis **561**. 566.
— pterygoidea **64**. 108. 110. 111.
— pterygopalatina **71**. 75. 90.
— radialis 122.
— rhomboidea 784. 794. 817.
— sacci lacrimalis **73**. 90.
— subpinealis 823.
— subscapularis 119.
— supraspinata 118.
— supratrochlearis **131**. 174.
— Sylvii 780.
— synoviales 22.
— temporalis 86. 95.
— thalami 790.
— tonsillaris **358**. 378.
— transversa 780.
— triangularis **938**.
— trochanterica **162**. 172.
— trochlearis **69**. 85.
— venae cavae **407**. 420.
— — umbilicalis **407**. 431.
— vesicae felleae **407**.
Fossula petrosa 87.
— tonsillaris **378**.
Fossulae intercondyloideae **163**. 175.
— tonsillares 357.
Fovea capitis 172.
— costalis 33.
— dentis **31**.
— tonsillaris 392.
— vaginalis 528.
Foveolae gastricae **399**. 417.
Frenulum labii 355.
— linguae **357**. 370. 372.
— praeputii **534**. 544.
Frontalebene 2.
Fruchtkammern 591.
Fühlhaare **911**. **966**.
Fuge **22**.
Fugenknorpel 17.
Funiculi des Rückenmarkes 774.
Funiculus spermaticus **526**. **530**. 538.
— umbilicalis 588.
Furchen des Gehirns 776.
Furchung 9.
Fuß, Hinter- **165**; Vorder- **123**.
Fußrückenband 190.
Fußsohlenband 189.
Fußwurzel s. Carpus und Tarsus.

Galea aponeurotica 211.
— glandis 547.
Gallen 208.
Gallenblase **409**. W. 449. S. 455. F. 463. V. 1010.
Gallengänge 409.
Gallertgewebe 3.
Gallertmark 18.
Ganglion, Ganglia: 766.
— acusticum 868.
— cervicale 904.
— — medium 909.
— cervicothoracale 904.
— ciliare 856.
— coccygeum 906.
— coeliacum 906.
Ganglion geniculi 867.
— habenulae 790. 832.
— intercaroticum 622. 869.
— interpeduncularе 824.
— jugulare 827. 858. 869. 875.
— linguale 857. 866.
— lumbalia 905.
— Meckeli 857.
— mesentericum 906.
— nasopalatina 862. 874.
— des N. sympathicus 903.
— des N. opticus **924**.
— nodosum 827. 858. 870. 874. 875.
— oticum **857**. 864.
— petrosum 827. 858. 869.
— retinae **924**.
— sacculi 868.
— sacralia 906.
— semilunare 860.
— sphenopalatina **857**. 862. 863.
— spinale 776. 811. 876.
— spirale 868. **951**.
— splanchnicum 905.
— stellatum 904.
— sublinguale 857.
— submaxillare 857.
— thoracalia 904.
— vestibulare 828. 868.
Gartnersche Gänge **533**. **560**. P. 565. W. 571.
Gasserscher Knoten 860.
Gaster s. Magen.
Gastrulation 9.
Gaumen, harter **355**; Bau 371.
— weicher **356**. 377; Bau 357.
Gaumenbein **73**. 90.
Gaumenbogen 378.
Gaumengewölbe 89.
Gaumenhöhle 90. 488. 501.
Gaumenkanal 88. 90.
Gaumenkeilbeingrube 90.
Gaumenkeilbeinhöhle 90. 487.
Gaumenleisten **349**.
Gaumenmandel **358**. 378.
Gaumenpapille 383.
Gaumenrinne 89.
Gaumensegel **356**. 377; Bau 357; Muskeln 366. 380.
Gaumenspalte 89.
Gebärmutter s. Uterus.
Gebiß 191.
Gebißformeln 196.
Gefäße s. Arterien, Venen, Blutgefäße.
Gefäßausschnitt **76**. 92.
Gefäßlehre 598. V. 1021.
Geflechte, Nerven- 854.
Gefühlsorgan s. Haut.
Gegenden, Bauch- **340**.
— des Tierkörpers 6.
Gehirn **776**. V. 1025; Aufbau 793; Bahnen (Assoziations-, Kommissuren- und Projektionsbahnen) 849—853; feinerer Bau 806. 817; Blutleiter 781; Einteilung 793; Entwicklung, ontogenetische 806, phylogenetische 809; Exenteration 806; Fasciculi 850. 852; Furchen 795. 838; Gefäße 641.

804; Gewicht 804; Hohlraumsystem 794; dritte Kammer 791; vierte Kammer 783; Lage 805; Lappen 803; Präparation 810; Seitenkammer 787. 789; Sinussysteme 770. 771; Tractus 851; Wasserleitung 792; Windungen 795. 838. 840.
Gehirnanhang 779.
Gehirnbalken 776.
Gehirnhaut 768. 772.
Gehirnhüllen 768.
Gehirnnerven **855**. P. 859. W. 872. S. 874. F. 874. V. 1026.
— Austrittsstellen 781.
— Wurzeln und Kerne 832.
Gehirnsand 836.
Gehirnsichel 769.
Gehirnzelt 769.
Gehörgang, äußerer, knöcherner **70**. 88. **943**.
— — knorpeliger **939**.
— innerer **71**. 87.
Gehörknöchelchen **947**.
Gehöröffnung, äußere **70**. 88.
— innere 87.
Gehörorgan **937**. P. 954. W. 957. S. 959. F. 960. V. 1028.
— Entwicklung 953; Gefäße und Nerven 953.
Gehörsaiten **953**.
Gekröse 342. 345; Entwicklung 347. 350.
Gekröswurzel 343. 345.
Gelenk, Gelenke (s. auch Articulatio und Bänder) **17**. 22; Entwicklung 21.
— des Armes 146.
— Atlantoepistropheal- 59.
— des Brustbeins 61.
— Bug- 146.
— Ellbogen- 146.
— Fessel- 151.
— Fuß-, Vorderfuß- 148; Hinterfuß- 189.
— der Hinterfußwurzel 188.
— Huf- 155.
— Hüft- 185.
— Karpal- 148.
— des Kehlkopfes 491.
— Kiefer- 117.
— Klauen- 157
— Knie- 185.
— Kniescheiben- 187.
— Kopf- 59.
— Kreuzdarmbein- 184.
— Kron- 153.
— Mittelfuß- 188.
— Nachbar- 188.
— Oberschenkel-Schienbein- 186.
— Rippen- 60.
— Roll- 188.
— Sattel- 994.
— Schnapp- 188.
— Schulter- 146.
— Sprung- 188.
— Talokrural- 188.
— Tarsal- 158.
— der Vorderfußwurzel 148.
— Wirbel- 58.
— Zehen- 151. 153. 155.
Gelenk, Zwischenreihen- 188.
Gelenkfortsätze 27.
Gelenkknorpel 22.
Genickkamm 82. 101.
Genu costale **39**.
Gerade Falte 481.
Gerissenes Loch 82.
Geruchsorgan **481**. **962**. V. 1029; Entwicklung 986.
Geruchssphäre 846.
Gesäßgegend 8.
Gesäß der Ohrmuschel **939**.
Geschlechtsorgane 523; Entwicklung 523. 524. 553; Exenteration 594.
— männliche **524**. P. 535. W. 545. S. 548. F. 550. V. 1019; Muskeln **534**. 544.
— weibliche **553**. P. 561. W. 567. S. 572. F. 573. V. 1020; Muskeln **561**. 567.
Geschmacksknospen 361.
Geschmacksorgan **962**. V. 1029; Entwicklung 962.
Geschmackssphäre 846.
Gesichtsbeule **71**. 103.
Gesichtshautmuskel 221.
Gesichtsknochen **62**. P. 88.
Gesichtsleiste **71**. **73**. 88. 90.
Gesichtswinkel, Camperscher 93.
Gewebe 2.
Gewölbe 786.
Gießkannenkehldeckelfalte 472.
Gießkannenknorpel **470**. 489.
Gingiva **355**. 371.
Ginglymus 24.
Glabella 69.
Glandula, Glandulae:
— Bartholini 560.
— bronchiales 476.
— buccales **355**. 370.
— bulbourethralis **532**. 540. W. 546.
— cardiacae 397.
— carotica 622.
— ceruminosae **942**. **965**.
— coccygea 672.
— cutis 965.
— duodenales 401.
— gastricae 397.
— intestinales **401**. **405**.
— labiales **355**. 370.
— lacrimalis 915.
— lactiferae 575.
— linguales 372.
— mandibulares **363**. 379. V. 1005.
— nasales 469.
— nasolabiales 382.
— orbitalis **355**. 391.
— palatinae 357.
— palpebrae tertiae **914**.
— paracaruncularis **357**. 370.
— parathyreoideae 584.
— parotideae accessoriae 392.
— parotis **362**. 378. W. 385. S. 389. F. 392. V. 1005.
— pharyngeae 366.
— praeputiales **533**. 544.
— pyloricae 397.
— salivales 378.
Glandulae sublinguales **363**. P. 379. W. 386. S. 390. F. 393. V. 1005.
— submaxillaris **363**. P. 379. W. 386. S. 389. F. 391. V. 1005.
— sudoriferae **966**.
— suprarenales 587.
— tarsales 933.
— thyreoidea 582.
— — accessoria 584.
— tonsillares 372.
— tracheales 496.
— urethrales 532. 541.
— uropygii V. 1029.
— vesicularis **531**. W. 545. S. 548.
— vestibulares **560**. 565.
— zygomatica **355**. 391.
Glans clitoridis 566.
— penis 533. 542.
Glasersche Spalte **70**. 88.
Glaskörper **925**.
Glasur 980.
Gleichbeine 20. **126** (s. a. Ossa sesamoidea).
Gliagewebe 4.
Gliedmaßen, Entwicklung 16. 117; Regionen 8; Skelett 117.
Glissonsche Kapsel **406**. **409**. 429.
Globus pallidus 848.
Glöckchen **972**. 973. 984.
Glomeruli caudales 672.
Glomerulus 513.
Glomus coccygeum 672.
Glottis **472**. 494.
— respiratoria **472**. 494.
— vocalis **472**. 494.
Gollscher Strang 776. 813.
Gomphosis 22.
Gowessches Bündel 814.
Graafsche Follikel **554**.
Grannenhaar 985.
Granula iridis **923**.
Granulationes arachnoideales 772.
Grätenbeule **118**.
Gräteneck **118**.
Grätengrube 118. 129.
Gratioletsche Sehstrahlung 835. 851.
Grauer Hügel 779.
Grenzfalten V. 1005.
Grenzring V. 1005.
Grenzstreif 787. 788.
Griffelbeine des Metacarpus **125**. 135; des Metatarsus 178.
Grimmdarm **402**. 423.
Grimmdarmlabyrinth W. 447. S. 454.
Großhirn 776. 785 (s. a. Gehirn).
Großhirnmantel 809.
Großhirnrinde 845.
Großhirnschenkel 778. 824.
Grube, eirunde (inneres Ohr) 950.
— runde (inneres Ohr) 950.
— runde, des Herzens 611.
Gubernaculum testis 525.
Guddensche Kommissur 837.
Gyri des Gehirns 838. 840.
Gyrus ambiens 838.
— callosus 785.
— dentatus 776. 838.
— hippocampi 841. 843.
— lunaris 838.

Gyrus olfactorius 780. 838.
— prominens 781.
— subcallosus 780.

Haararten 966.
Haarbalg **969**.
Haare **966**. 974; Bau **968**. **969**; Bart- 985; Entwicklung 963; Färbung **967**. 968; Flaum- 985; Grannen- **968**. 985; Leit- 989; Riech- 481; Schwanz- 974; Stellung **968**; Woll- **968**. 985.
Haarflur **968**.
Haarkamm **968**.
Haarmuskeln **965**.
Haarscheitel **968**.
Haarschopf 974.
Haarstrich **968**. 969.
Haarwall **968**.
Haarwechsel **966**.
Haarwirbel **968**.
Haarzotten 974.
Habenula 790. 832.
Habichtsknorpel 50.
Haemolymphonodi 746.
Hagelschnüre V. 1020.
Hahnenkamm 83.
— des Hufes 982.
Hahnentritt V. 1020.
Hakenbein 124.
Hallerscher Dreifuß 682.
Hals, Faszien 222; Regionen 8.
Halswirbel, erster V. 993.
Hämalbogen s. Arcus haemalis.
Hämalfortsätze **38**. W. 51. F. 55.
Hammer 947.
Hamulus 75. 91.
Hand **123**.
Hardersche Drüse **914**.
Harmonia 22.
Harnblase **514**. 518; Bänder 519; Bau 519; Entwicklung 509.
Harnleiter **514**. 518.
— -falten **515**.
— -wülste **515**.
Harnorgane **508**. P. 515. W. 519. S. 521. F. 522. V. 1018; Entwicklung 508; Exenteration 694.
Harnröhre 515. 519; männliche **532**. 542; weibliche **560**. 565.
Harnröhrenfortsatz 542. 547.
Harnröhrenrinne **533**. 542.
Harnröhrenzwiebeldrüsen **532**. 540.
Harnschnur 518.
Hassalsche Körperchen 586.
Haube 431. 440; Bau 441.
— des Gehirns 779.
Haubenstrahlung 851.
Hauer 201.
Haustra **405**. 421. 425.
Haut, äußere 6. **964**. P. 973. W. 984. S. 988. F. 989. V. 1029; Entwicklung 963.
— Muskeln der 212. 214. **964**. P. 973. W. 984. V. 1001.
— als Gefühlsorgan 973.
Hautdrüse **965**.
Hautschleimbeutel 985.
Häute 5.
— Bindegewebs- 5.
Häute, fibröse 5.
— Schleim- 6.
— seröse 5.
Helicotrema **951**.
Helix auriculae 937.
Hellwegsches Bündel 814.
Hemisphärenhirn 776; feinerer Bau 781.
Hemmungsbänder **23**.
Henlesche Schleife 513.
Hepar s. Leber.
Hernia femoralis 307.
Herz 607. V. 1021; Bau 616; Entwicklung 601; Exenteration 597; Gefäße und Nerven 618; Größe und Gewicht 614; Kammern 612; Vorkammern 609.
Herzbeutel 608.
Herzgrube 340.
Herzknochen 614.
Herzknorpel 614.
Herzohr 609.
Hiatus aorticus **275**. 285.
— oesophageus **275**. 285.
Hilfsbänder **23**.
Hilfsfortsatz 27.
Hinterfußgelenk 188.
Hinterfußwurzel **165**. 176.
Hinterhauptsbein **65**. 82.
Hintermittelfuß **165**. 177.
Hipparion 125.
Hippocampus 787. 843.
Hippomanes 588.
Hirn s. Gehirn.
Hirnstamm 776.
Hissches Bündel 616.
Hoden **528**. P. 535. W. 545. S. 548. F. 550. V. 1019; Bau 529; Scheidenhäute **526**. 536.
Hodengefäßfalte **530**. 538.
Hodengekröse 526. 538.
Hodenmuskel 526. 528.
Hodensack **526**. 536.
Höhlen, seröse 334.
Hohlvene, kaudale 720; kraniale 707.
Hohlvenengekröse **336**.
Hohlvenenloch 285.
Horizontalebenen 2.
Hormone 581.
Horn, Entwicklung 964.
Hörner 987.
Hörner (Rückenmark) 774.
— der Seitenkammern 789.
Hornerscher Muskel **916**.
Hornfortsatz 101.
Hornhaut **918**. 919.
Hornstreif 787.
Hornwarzen 983.
Hörsphäre 846.
Hörstrahlung 852.
Hörtrompete **71**. 87. **949**.
Hüftbein **158**. **159**.
— -ausschnitt **159**. **161**. 169. 170.
Hüftblinddarmgekröse 420.
Hüftdarm s. Ileum.
Hüftgelenk 185.
Hüfthöcker **159**. 169.
Hüllen des Foetus 588.
Huf **975**; Entwicklung 963; Arterien 652; Venen 713.
Hufbein 136.
Hufgelenk 155.
Hufkapsel 979; Bau 980.
Hufknorpel 138; -Bänder 138.
Hufleder haut 979.
Hufplatte 979.
Hofpolster 975.
— Aufhängeband des 977.
Humerus **120**. 130.
Humor aqueus 925.
— vitreus 925.
Hungergrube 341.
Hungerwarze **357**. 370. 379.
Hydatide (Morgagni) 553.
Hydatides terminales 557.
— testis **530**. 536.
Hymen femininus **560**. 565.
Hypomochlion 210.
Hypophyse 779; feinerer Bau 837; Entwicklung 349. 809.
Hypophysengang **64**.
Hypostase der Lungen 473.

Ileum **400**. P. 420. W. 446. S. 453. F. 460.
Ileumzapfen **402**.
Impressiones digitatae **68**. 81. 84.
— hepatis 407.
Incisura alaris **32**. 54.
— cardiaca der Lunge **475**. 498.
— carotica 83.
— clavicularis 40.
— costalis **40**.
— ethmoidalis 81. 85.
— fastigii 782.
— glenoidalis 119. 130.
— intercondyloidea 82.
— ischiadica **159**. **161**. 169. 170.
— mandibulae 92.
— mastoidea 70.
— nasalis 114.
— nasomaxillaris 72. 73. 89.
— nervi trigemini 87.
— ovalis 83.
— poplitea **163**. 175.
— Santorini **942**.
— semilunaris **123**. 133. **159**.
— sphenoidalis **69**. 85.
— spinosa **64**. 83.
— tympanica 955.
— vasorum **76**. 92.
Incus **948**.
Infundibularhöhle 780. 792.
Infundibularspalte V. 1004.
Infundibulum 780; Entwicklung 350.
Ingluvies V. 1006.
Inguinaltasche 580. 984.
Inkretion 581.
Inkretorische Organe 581.
Innere Sekretion 581.
Inscriptiones tendineae **277**. 288.
Insula cerebri (Reilii) 781. 843.
Integumentum commune s. Haut, äußere.
Interrenalorgan 587.
Intestinum s. Darmkanal.
— crassum 402.
— tenue **399**. 418.
Intramuralganglien 903.

Introitus vaginae 560.
Intumescentiae des Rückenmarkes 773.
Involutio uteri 591.
Iris **922**.
Isthmus faucium **354**. **364**.

Jacobsonsche Schlinge 869.
Jacobsonsches Organ 468.
Jejunum **400**. P. 420. W. 446. S. 453. F. 460.
Jochbein 73. 90.
Jochbogen 86. 90.
Juba 974.
Juga alveolaria **71**. 89.
— cerebralia **68**. 81. 84.
Juncturae costocartilagineae 61.
— ossium 20.

Kahnbein 124.
Kammbeule **161**. 170.
Kammfett 57.
Kapillaren 598. 599.
Kardiaklappe 453.
Kardiamuskelschleife 417. 498.
Karpalballen 990.
Karpalgelenk 148.
Karunkeln **559**. 570.
Kastanien 983.
Kaumuskelgrube 115.
Kehldeckel **471**. 489.
Kehlgang **76**. 91.
Kehlkopf **469**. P. 488. W. 502. S. 505. F. 507. V. 1013; Bänder **471**. 491; Muskeln **471**. 491; Entwicklung 465.
Kehlkopfshöhle **471**.
Kehlkopfstasche **472**. 494.
Kehlrachen **365**.
Keilbein **63**. 79.
Keilbeinhöhle 79. P. 487. W. 501.
Keilförmiges Bein 165.
Keimblase 9.
Keimblätter 9. 12.
Keratohyoid 78.
Kerkringsche Falten 401.
Kieferfalte 371. 378.
Kiefergaumenhöhlenöffnung 90.
Kiefergelenk 117.
Kieferhöhle **71**. 88. P. 483. W. 500.
Kieferwinkel **77**.
Kinn **355**. 370.
Kinnloch 92.
Kinnwinkel **76**. 91.
Kitzler **561**. 566.
Klangstab 829.
Klappe, Atrioventrikular- 613.
— dreizipflige 613.
— halbmondförmige 613. 614.
— des runden Loches 611.
— zweizipflige 614.
Klappenknötchen 613.
Klappentasche 613.
Klauen 141. **970**. 985. 989; Afterklauen 141. 987. 989; Hauptklauen 141.
Klauenbeine 142.
Klauengelenk 157.
Klauensäckchen **973**. 984.
Kleinhirn 776. 782; V. 1026; feinerer Bau 821; Lappung 783. 821; Furchen 822.
Kleinhirnarme 782. 784.
Kleinhirnschenkel s. Brachia cerebelli.
Kleinhirnstiele 782. 784.
Kloake 524. V. 1009.
Kniefalte 973.
Kniegelenk 185.
Kniehöcker 790. 808.
Kniekehlenausschnitt **163**. 175.
Kniescheibe **165**. 174; Bänder der 188.
Kniescheibenrolle **163**. 174.
Knöchel **163**. **164**. 175.
Knöchelbein **164**. 179.
Knochen (s. auch Os, Ossa): Altersveränderungen **38**. 128; Bau 18; Eigenschaften 18; Einteilung 20; Entwicklung 17. **20**; Form 20; Nähte 21; Obliteration der Knochennähte 74; sekundäre 17; Symmetrie 20; Verbindungen 20; Wachstum 17. 63; Widerstandsfähigkeit 20.
— der Beckengliedmaße **158**. P. 168. W. 178. S. 180. F. 182. V. 1000; Bau und Entwicklung 166.
— Haut- 63.
— des Kopfes **62**. P. 79. W. 99. S. 107. F. 111. V. 997; Entwicklung 62.
— des Rumpfes **25**. P. 41. W. 50. S. 52. F. 54; Entwicklung 25.
— der Schultergliedmaße **117**. P. 129. W. 139. S. 142. F. 143. V. 999; Bau und Entwicklung 126.
— der Vögel 993.
Knochengewebe 4.
Knochenhaut 19.
Knochenkerne 17.
Knochenknorpel 18.
Knochenlehre 17.
Knochenmark 18.
Knochensalze 18.
Knochensubstanzen 18.
Knorpel 17. 24.
— Ansatz- 467.
— Ary- **470**. 489.
— Blinz- **914**.
— Flügel- **467**. 477.
— gerade 481.
— Gießkannen- **470**. 489.
— Kehlkopf- **470**. 488.
— Keil- **471**. 490.
— Küraß- **941**.
— Meckelscher 63.
— Muschel- 937.
— Nasen- **467**. 477.
— Nasenboden- 468.
— Ring- **470**. 488.
— Roll- **911**.
— Schaufel- **41**. 50.
— Schild- **470**. 488; (des Ohres) **937**.
— Seitenwand- **467**. 477.
— S-förmiger 477.
Knorpelgewebe 4.
Knorpelhaut 24.
Knorpelhorn **470**. 489.
Knorpelkappe 45.
Kollateralkreislauf 599.
Kolobom **928**.
Komplementärraum der Pleurahöhle 336.
Konkreszenztheorie 205.
Kopf, Knochen **62**. P. 79. W. 99. S. 107. F. 111; Entwicklung 15; Lymphknoten P. 730. R. 736. S. 730. H. 745; Muskeln und Faszien **210**. P. 214. W. 218. S. 220. F. 221; Regionen 6.
Kopfbein 124.
Kopfdarm 354; Entwicklung 349.
Kopfgelenk 59.
Kopfmark 778.
Kopfskelett, Entwicklung 62.
Körperfühlsphäre 846.
Körpergegenden 6.
Kötenschopf oder Kötenzopf 974.
Krallen **970**. 971. 990.
Krallenbein 145.
Krallenpolster **971**.
Krallenwall **970**.
Kreislauf des Blutes 598; V. 1021. fötaler 606.
Kreuzbein **36**. P. 46. W. 51. S. 53. F. 55.
Kreuzgeflecht **880**. **881**. 893.
Kreuzhöcker **159**. 169.
Kronbein 136.
Krongelenk 153.
Kronlederhaut, Venen 714.
Kropf 1006.
Kryptorchismus 526.
Kugelgelenk 24.
Kunde 196.
Küraßknorpel **941**.

Labium oris **354**. 367.
— vocale 472.
— vulvae 560.
Labmagen 438. 446; Bau 446.
Labrum glenoidale **22**. 185.
Labyrinth, häutiges **951**.
— knöchernes **950**.
— Siebbein- 83.
Lacertus 243.
Lacrimae 915.
Lacus lacrimalis **915**.
Lamina, Laminae: basilaris **953**.
— choriocapillaris **920**.
— cribrosa sclerae **919**.
— cribrosa des Siebbeins **67**. 83.
— epithelialis chorioidea 772. 783. 789. 808. 809.
— femoralis 287.
— fusca **919**. **920**.
— papyracea **66**. 101.
— perforatae 779. 780.
— perpendicularis **66**. 83.
— quadrigemina 792.
— semicircularis 788.
— spiralis membranacea **953**.
— — ossea **950**.
— terminalis 792. 808. 837.
— transversalis des Siebbeins **66**. 83.
— tympanica 87.

Langerhanssche Inseln 581.
Lanugo 963.
Larynx s. Kehlkopf.
— bronchotrachealis V. 1013.
Lebensbaum 782.
Leber **406**; P. 428. W. 448. S. 455. F. 463. V. 1010; Bau **409**. 431; Entwicklung 353; Bänder 431; Extenteration 593; Farbe und Gewicht 410.
Lederhaut, Huf- 977.
Leerdarm s. Jejunum.
Leibesform, Ausbildung 15.
Leibeshöhle, Entwicklung 346.
Leistenbruch **528**.
Leistengegend **341**.
Leistenkanal 287. 574.
Leistenring 287.
Leistentasche **972**.
Leitband 525.
Lemniscus diagonalis 780. 839.
— medialis 820.
Lendengeflecht **880**. 891.
Lendengegend 340.
Lendenzisterne 747.
Lens crystallina 925.
Lid s. Augenlid.
Lidband **912**.
Lidbindehaut **912**.
Lien s. Milz.
Ligamentum, Ligamenta (s. auch Band, Bänder, Gelenke, Articulationes) 23.
— accessorium 185. **277**. 288.
— annularia **473**. 496.
— arteriosum 618.
— arycorniculatum 471.
— arytaenoideum 491.
— Botalli 618.
— caecoduodenale 419. 423.
— capituli costae 60.
— carpi 149. 223.
— colli costae 60.
— conjugale 60.
— coronarium **343**. **348**. **351**. **406**. 431.
— costotransversarium 60.
— cricoarytaenoidea **471**.
— cricothyreoideum 491.
— cricotracheale **471**. **491**. 496.
— cruciatum 187. 313.
— denticulatum 768. 773. 800.
— dentis 60.
— dorsalia 158.
— dorsoscapulare 270.
— duodenocolicum 420. 426.
— duodenorenale 343.
— epididymidis **525**. 538. 539.
— falciforme **343**. **349**. **406**. 431.
— fundiforme 313. 535.
— gastroduodenale **415**. 420.
— gastrohepaticum s. Lig. hepatogastricum.
— gastrolienale **343**. **351**. **415**. 434.
— gastrophrenicum **343**. **349**. 415.
— hepatoduodenale **343**. **344**. **349**. **415**. 419. 431.
— hepatogastricum **343**. **344**. **349**. **415**. 431.
— hepatorenale **343**. 431.
— hyoepiglotticum 491.
Ligamentum iliolumbale 184.
— inguinale (Pouparti) **276**. 287.
— interarcualia 58.
— interarticularia 58. W. 62. F. 146.
— intercornuale **558**. 568.
— intercostalia 61.
— interdigitale 153.
— interdigitalia cruciata 158.
— interordinaria 149. 190.
— interosseum antibrachii 147.
— intersesamoideum 152.
— interspinalia 58.
— intertransversaria 58.
— intraordinaria 149. **150**.
— laciniatum 294.
— lata uteri **343**. **346**. 559. 565.
— laterale **117**.
— lateralia atlantis 59.
— — vesicae 343. **514**. 519.
— longitudinale internum 57.
— — ventrale 57.
— malleoli 188.
— medianum ventrale 810.
— nuchae 56.
— obliquum 146.
— olecrani 147.
— orbitale 935.
— ovarii proprium **555**. 562.
— palpebrale **912**.
— patellae 188.
— pectinatum iridis **922**.
— phalangosesamoidea 153. **155**.
— phrenicolienale **343**. **351**. 434.
— posterius 117.
— pterygomandibulare 211. **367**. 371.
— pubovesicale **343**. **514**. 519.
— pulmonale **336**. **349**. **474**.
— radii annulare 147.
— renoduodenale 419.
— renolienale **343**. 434.
— sacroiliaca 184.
— sacrospinosum et -tuberosum 184.
— scroti 525.
— sesamoidea 152.
— sterni 61. 62.
— sternocostale 61.
— sternopericardiacum 608.
— stylohyoideum 78.
— supraspinale 56.
— suspensoria clitoridis 566.
— — durae matris 768.
— — penis **535**. 541.
— suspensorium arachnoideale 810.
— — lienis 434.
— — mammae 577.
— — ovarii **554**. 561.
— tarsi 189.
— teres acetabuli 185.
— — hepatis **351**.
— — der Leber **407**. 431.
— — uteri 559. 565.
— testis 525.
— thyreoarytaenoidea **471**.
— thyreoepiglotticum **471**. 491.
— thyreohyoidea **471**.
— transversum 147.
Ligamentum transversum acetabuli 185.
— — cruris 313.
— triangulare **343**. **351**. **406**. 431.
— tuberculi costae 60.
— umbilicale **343**. **514**. 518. 692.
— ventriculare **471**. **491**.
— vesicoumbilicale **343**. **514**. 519.
— vocale **471**. **491**.
— volaria **154**.
Limbus alveolaris **71**. **76**. 88. 89. 91. 92.
— corneae **919**.
Limen pharyngooesophageum **366**. 378. 394.
— vestibuli nasi **468**.
Linea, Lineae:
— alba 287.
— anconaea **120**.
— anocutanea 427.
— anorectalis 427.
— arcuata 160.
— aspera 163.
— glutaeae **159**. **160**. 168.
— intertrochanterica **162**. 173.
— mylohyoidea **76**. 92.
— nuchalis **66**. 82. 111.
— poplitea 163.
— temporalis 67.
— terminalis 171. 341.
— transversae **36**. 47.
— trochanterica 172.
Lingua s. Zunge.
Lingula 783. 821.
Linie, weiße, des Bauches 287; des Hufes 978. 981.
Linse 925.
Linsenbeinchen **948**.
Linsenkernschlinge 849.
Linsensterne **926**.
Lippe **354**. 367; Muskeln **211**. 214.
Lippenbändchen **355**.
Lippenrinne **355**. 367.
Lippenvorhof 355.
Liquor cerebrospinalis 773. 795.
— pericardii 608.
Lissauersche Randzone 812. 815.
Lobi des Gehirns 803.
Lobus caudatus **407**. 430.
— piriformis 778. 779. 838.
— pyramidalis 582.
— quadratus **407**. 431.
Loch, Löcher: über die einzelnen Löcher, z. B. Griffelwarzenloch, s. diese und Foramen.
Loch, verstopftes **160**.
Locus caeruleus 817.
Lowerscher Hügel 611.
— Sack 611.
Lückenzahn **116**. 199. 201. 204.
Luftdruck, Einfluß desselben auf Gelenke 23.
Lufthöhlen **62**.
Luftröhre **472**. P. 494. W. 503. S. 505. F. 507. V. 1014; Entwicklung 465.
Luftsack **949**. 956. V. 1016.
Lumbalwulst V. 1026.

Lunge 473. P. 497. W. 503. S. 505. F. 507. V. 1014; Bau 475. V. 1015; Entwicklung 465; Gefäße 477.
Lungenarterie 618.
Lungenarterienöffnung 613.
Lungenband s. Lungenzwerchfellsband.
Lungenbaum 475.
Lungengekröse 348.
Lungen, Hilus 474.
Lungenpfeifen V. 1016.
Lungen, Radix 474. 497.
Lungenwurzel 474. 497.
Lungenzwerchfellsband 497.
Lymphdrüsen s. Lymphknoten.
Lymphe 5.
Lymphfollikel 601.
Lymphgefäße 600. P. 747. R. 757. H. 763. V. 1024.
— der Bauch- und Beckenhöhle P. 751. R. 760. H. 764.
— des Bauches und Beckens P. 751. R. 760. H. 764.
— der Beckengliedmaße P. 748. R. 763. H. 764.
— der Brusteingeweide P. 749. R. 759. H. 764.
— der Brusthöhle P. 749. R. 759. H. 764.
— des Darmkanals P. 754. R. 760. S. 754. H. 764.
— des Euters R. 760. H. 764.
— der Faszien P. 755.
— des Gehirns 805.
— der Geschlechtsorgane P. 755. R. 760. H. 764.
— des Halses P. 748. R. 759. H. 764.
— der Harnorgane P. 754. R. 760. H. 764.
— des Herzens und Herzbeutels P. 751. R. 759. H. 764.
— der Knochen und Gelenke P. 755. R. 759. 760. 763. H. 764.
— des Kopfes P. 748. R. 759. H. 763.
— der Leber P. 751. R. 760. H. 764.
— der Luftröhre R. 759.
— der Lungen P. 749. R. 759. S. 750. H. 764.
— des Magens P. 754. R. 760. H. 764.
— der Milz P. 754. R. 760. H. 764.
— des Netzes P. 754. H. 764.
— des Rumpfes P. 748.
— der Schultergliedmaße P. 748. R. 759. H. 764.
— der Speiseröhre P. 748. 751. R. 759. H. 764.
— des Thorax P. 749. R. 759. H. 764.
— des Thymus P. 751. R. 759. H. 764.
Lymphknötchen 601.
Lymphknoten (s. a. Lymphonodi) 601. P. 730. R. 736. S. 730. H. 745.
— Achsel- P. 732. R. 739. S. 733. H. 745.
Lymphknoten, After- P. 736. R. 744.
— der Baucheingeweide P. 735. R. 743. S. 735. H. 746.
— des Bauches und der Bauchhöhle P. 735. R. 743. S. 736. H. 746.
— der Bauchwandung P. 734. R. 743. S. 735. H. 746.
— der Beckengliedmaße P. 733. R. 739. S. 733. H. 745.
— der Beckenhöhlenorgane P. 735. R. 744. S. 735. H. 746.
— des Beckens und der Beckenhöhle P. 734. R. 744. S. 735. H. 746.
— der Beckenwandung P. 734. R. 744. S. 735. H. 746.
— Blut- 746.
— Bronchial- P. 734. R. 743. S. 734. H. 745.
— der Brusthöhle und Brusthöhlenwand P. 733. R. 739. S. 734. H. 745.
— der Brusthöhlenorgane und des Thorax P. 734. R. 739. H. 745.
— Bug- P. 732. R. 737. S. 732. H. 745.
— Darmbein- P. 735. R. 743. S. 735. H. 746.
— Ellbogen- 732.
— Euter- P. 733. R. 739.
— Flanken- R. 744.
— Gekrös- P. 735. R. 744. S. 736. H. 746.
— Hals- P. 732. R. 737. S. 732. H. 745.
— Herzbeutel- R. 743.
— Kehlgangs- P. 730. R. 736. S. 731. H. 745.
— Kniefalten- P. 733. R. 739. S. 733.
— Kniekehlen- P. 733. R. 739. S. 733. H. 745.
— am Kopfe P. 730. R. 736. S. 730. H. 745.
— Kreuzbein- P. 735. R. 744. H. 746.
— Leisten- P. 733.
— Luftsack- 731.
— Mittelfell- P. 734. R. 742. H. 745.
— retropharyngeale P. 731. R. 736. S. 732. H. 745.
— Scham- P. 733. R. 739.
— Schlund- P. 731. R. 736. S. 732. S. 745.
— der Schultergliedmaße P. 732. R. 739. S. 733. H. 745.
Lymphoglandula, Lymphoglandulae s. Lymphonodus, Lymphonodi und Lymphknoten.
Lymphonodi s. Lymphknoten.
Lymphonoduli 601.
Lymphonodus, Lymphonodi 601. P. 730. R. 736. S. 730. H. 745.
— abomasici 744.
— anales P. 736.
— anorectales 744.
— atriales 744.
— axillares P. 732. R. 739. S. 733. H. 745.
Lymphonodi bifurcationis P. 734. R. 743. S. 734. H. 745.
— bronchiales P. 734. R. 743. H. 745.
— caecales P. 735.
— cervicales P. 732. R. 737. S. 732. H. 745.
— cervicalis accessorius 732.
— coeliaci et mesenterici craniales 743.
— colici P. 735. R. 743. 744. H. 746.
— costocervicalis 739.
— coxalis P. 733. R. 739.
— cubitales 732.
— diaphragmaticus P. 734.
— duodenales P. 735.
— eparterialis S. 734. R. 743.
— epigastricus 744.
— femoralis medialis 745.
— gastrici P. 735. R. 744. H. 746.
— hepatici P. 735. R. 744. S. 735.
— hyoidei 736.
— hypogastrici P. 735. R. 744. S. 735. H. 746.
— iliaci P. 735. R. 743. S. 735. H. 746.
— infraspinatus 739.
— inguinales P. 733. R. 739. 743. S. 733. H. 745. 746.
— intercostales P. 733. R. 739. S. 734. H. 745.
— ischiadicus 745.
— jejunales P. 735.
— lienales 735.
— lumbales P. 734. R. 743. H. 746.
— mandibulares P. 730. R. 736. S. 731. H. 745.
— mediastinales P. 734. R. 742. H. 745.
— — aortici P. 733. 734. R. 742. S. 734.
— mesenterici P. 735. 736. R. 743. 744. S. 736.
— musculi tensoris fasciae latae 739.
— obturatorius 733.
— omasici 744.
— omentalis 746.
— pancreaticointestinales 744.
— parotidei P. 731. R. 736. S. 732. H. 745.
— pericardiaci 743.
— poplitei P. 733. R. 739. S. 733. H. 745.
— portarum P. 735. R. 744. S. 735. H. 746.
— profundi femoris 744.
— pterygoideus 736.
— pulmonales P. 734. R. 743. S. 734. H. 745.
— rectales P. 736.
— renales P. 736. R. 744. H. 746.
— reticulares 744.
— reticuloabomasici 744.
— retropharyngei P. 731. R. 736. S. 732. H. 745.
— rhomboideus 742.
— ruminales 744.
— ruminoabomasici 744.
— sacrales P. 735. R. 744. H. 746.

Lymphonodi sternales P. 733. R. 739. S. 734. H. 745.
— subiliaci P. 733. R. 739. S. 733.
— submaxillares 730.
— supramammarii P. 733. R. 739. H. 745.
— thoracales P. 733. R. 739. S. 733. H. 745.
— tuberosus 745.
Lymphzisternen 772.
Lyssa **361**. 392.

Macula acustica **953**.
— lutea **924**.
Magen **396**. P. 414. W. 434. S. 452. F. 457. V. 1006; Bänder 415; Bau 398; P. 415. W. 438; Entwicklung 350. W. 351; Extenteration 593; Fassungsvermögen W. 435; Größe W. 435.
Magengrübchen **399**. 417.
Magengrube 340.
Magenvorhof 435.
Mähne 974.
Malleolus **163**. **164**. 175.
Malleus **947**.
Malpighische Pyramide 512.
Mamma s. Euter.
Mammartasche 577.
Mandel **357**. **361**. **366**. 372.
Mandibula **76**. 91.
Mantelspalt (Gehirn) 776.
Manubrium sterni **26**. **40**. 50.
Manus 123.
Margo interalveolaris **71**. **72**. **76**. 89. 91.
— plicatus **398**. 416.
Mark, verlängertes s. Medulla oblongata.
Markhöhle 18.
Markkügelchen 779.
Marksegel 782. 783.
Markstrahlen **513**. 517.
Markstreif der Sehhügel 790.
Markzellen 18.
Massa intermedia 791.
— lateralis **32**.
Mastdarm s. Rectum.
Mastdarmschleife **405**. **406**. 427. 428.
Mastoideum **69**.
Maulhöhle s. Mundhöhle.
Mauser V. 1031.
Maxilla **71**. 88.
Maxilloturbinale 483.
Meatus acusticus externus **70**. 88. **939**. 943.
— — internus **71**. 87.
— nasi 468. 479.
— temporalis **70**. 86. P. 95. W. 107. S. 111. F. 113. 116.
Meckelsche Ganglien 857.
Medianebene 2.
Mediastinum 336.
— testis 529.
Medulla oblongata 778. V. 1026; feinerer Bau 817.
Medulla ossium 18.
— spinalis s. Rückenmark.
Meibomsche Drüsen **912**.
Membran, Bruchsche **923**.
Membrana atlantoepistrophica 59.
— atlantooccipitalis 59.
— dilatatrix pupillae **923**.
— hyaloidea **925**.
— interossea cruris 188.
— mesenterii propria 343.
— nictitans **914**.
— obturatoria 184.
— olfactoria **469**. 481.
— pupillaris 929.
— reticularis **953**.
— synovialis **21**. 23.
— tectoria **953**.
— transversa 473.
— tympani **946**.
— tympaniformis V. 1013.
— vestibularis **953**.
Meninges 768.
Menisci articulares **21**. 22. 185.
Mentalorgan **973**.
Mentum 370.
Mesamnion **590**.
Mesencephalon 792.
Mesenchym 3. 14.
Mesenteria 342. 343; Entwicklung 347.
Mesenterium caecocolicum **346**.
— commune **345**.
— dorsale **347**.
— iliocaecale **346**. 420.
— ventrale **347**.
Mesepididymis 525.
Mesocard 348.
Mesocardium **601**.
Mesocolon 346.
Mesoduodenum 345. 350.
Mesogastrium 348. 350.
Mesohippus 125.
Mesoileum 346.
Mesojejunum 346.
Mesometrium 343. 346. **559**. 565.
Mesooesophageum **349**.
Mesopulmonum **348**.
Mesorchium 346. **525**. **526**. 538.
Mesorectum 343. 346. 426.
Mesosalpinx 343. 346. **554**. **557**. 562.
Mesotenon 208.
Mesovarium 343. 346. **554**. 561.
Metacarpus **123**. **125**. 134; Verbindungen 150.
Metameren 2.
Metatarsus **165**. 177.
Metathalamus 791. 808.
Meynertsche Kommissur 837.
Meynertsches Bündel 824. 825. 836.
Milchader 714.
Milchbrustgang 747.
Milchdrüse s. Euter.
Milchgänge **575**.
Milch, Kropf- V. 1006.
Milchnäpfchen 291. 714.
Milchsäckchen **575**.
Milchzisterne 575.
Milz **411**. P. 433. W. 451. S. 456. F. 464. V. 1011; Bänder 434; Bau **412**; Entwicklung 354; Exenteration 593.
Milzpulpa **412**.
Mitteldarm **399**. P. 418. W. 446. S. 453. F. 460; Entwicklung 352.
Mittelfell 336.
Mittelfellräume **339**.
Mittelfellspalten **336**.
Mittelfleisch 341.
Mittelfuß, hinterer **165**. 177; vorderer **123**. **125**. 134.
Mittelfußknochen **125**.
Mittelhand **123**.
Mittelhirn 792.
Modiolus **950**.
Molaren 195.
Monakowsches Bündel 816.
Mons pubis 560.
Morgagnische Endhydatiden 562.
Morsus diaboli 562.
Muldenblatt 786. 787.
Müllerscher Gang 524.
Mundhöhle 349. **354**. P. 367. W. 382. S. 387. F. 391. V. 1003.
Mundhöhlenboden **357**. 370.
Mundrachen 390.
Muschelbein **76**. 91.
Muschelgräte 88. 89.
Muschelhöhlen 482.
Muschelknorpel 937.
Musculus, Musculi (s. auch Muskeln) 207.
— abductor cruris caudalis **296**. 325.
— — — cranialis **296**. 325.
— — digiti quinti 329.
— abductores digitorum S. 262. F. 268.
— — pollicis long. **231**. 247.
— accessorii 329.
— adductor **297**. 307.
— adductores digitorum S. 262. F. 269.
— — digiti quinti 329.
— — — secundi 329.
— anconaei **229**. 243.
— anconaeus accessorius 265.
— arrectores pilorum **965**.
— arycorniculatus 471.
— aryepiglotticus 471.
— arytaenoideus transversus **471**. 492.
— arytaenooesophageus 413.
— arytaenopharyngeus 366.
— atlantooccipitalis 290.
— auriculares 945.
— biceps brachii **229**. 242.
— — fem. **296**. 308.
— biventer cervicis **273**. S. 291. F. 292.
— brachialis **229**. 243.
— brachiocephalicus **225**. 235.
— brachiorad. **232**. 247. 265.
— bronchooesophageus 396. **413**.
— buccalis **213**. 215.
— buccinator **213**. 215.
— buccolabialis 213.

Musculus buccopharyngeus 366.
— bulbocavernosus **533**. **534**. 544. **561**. 567.
— bulboglandularis 534.
— bulbourethralis 534.
— caninus **212**. 214.
— capsularis **229**. 242. **297**. 311.
— caudoantitragicus **945**.
— cervicoauricularis **945**.
— cervicoscutularis **944**.
— chondroglossus 361.
— chondropharyngeus **366**. 381.
— ciliaris **921**.
— cleidocervicalis **225**.
— cleidomastoideus **224**. 235.
— cleidooccipitalis **225**. W. 251. S. 259.
— cleidotransversarius **225**. 235.
— coccygeus **277**. 289.
— — accessorius 293.
— complexus **273**. 292.
— compressor venae dorsalis penis 552.
— constrictor pharyngis **366**. 381.
— — vestibuli **561**. 567.
— — vulvae **561**. 567.
— coracobrachialis **229**. 242.
— corrugator supercilii **916**.
— cremaster **526**. **528**. **534**. 544.
— — internus **534**. 538.
— cricoarytaenoideus **471**. 492.
— cricooesophageus 395. 413.
— cricopharyngeus 381.
— cricopharyngooesophageus 395.
— cricothyreoideus **471**. 492.
— cutanei s. Hautmuskeln.
— deltoideus **226**. 241.
— depressor labii inf. **213**. 215.
— — — sup. 219.
— — rostri 221.
— detrusor urinae 519.
— digastricus **213**. 217.
— dilatator naris 220.
— — pupillae **923**.
— erector clitoridis **561**. 567.
— extensor (extensores): carpi radialis **230**. 245. F. 265.
— — — ulnaris **231**. 247.
— — digitalis (digitorum) brevis 319; (pedis) 303; communis **230**. 245; lateralis **231**. 247; pedis lat. **300**. 314; longus **300**. 313; proprii manus **230**. **231**.
— — digiti quarti proprius 255. 261. 320.
— — — quinti proprius 261.
— — — tertii proprius 255. 320.
— — hallucis longus 299. 301. 320. 327.
— — indicis **231**. 255. 266.
— — pollicis longus 266.
— flexor carpi radialis **232**. 247.
— — — ulnaris **232**. 247.
— — digitalis brevis **302**. 327; longus **303**. 312. 313; profundus **232**. 249; prof. pedis **303**. 317; sublimis **232**. 247; sublimis pedis **302**. 317.
— — hallucis longus **303**. 317.
— — pollicis **231**. 255.
Musculus flexor pollicis longus 232.
— frontalis 984.
— frontoscutularis **944**.
— gastrocnemius **302**. 315.
— gemelli 297. 310.
— genioglossus **361**. 373.
— geniohyoideus **362**. 374.
— glandularis 534.
— glossopalatinus 366.
— glossopharyngeus 366.
— glossostaphylinus 366.
— glutaeobiceps 296. 319.
— glutaeus accessorius **296**. 305; maximus 295; medius **295**. 305; minimus 296; profundus **296**. 305; superfic. **295**. 305.
— gracilis **297**. 306.
— helicis minor **945**.
— hyoepiglotticus **362**. 375.
— hyoglossus **361**. 373.
— hyoideus transversus **362**. 375.
— hyopharyngeus 381.
— hyothyreoideus **362**. 375.
— iliacus **295**. 304.
— iliococcygeus 462.
— iliocostalis **271**. 278.
— iliopsoas **295**. 304.
— incisivi **211**. 214.
— infraspinatus **227**. 241.
— intercartilaginei 282.
— intercostalis **274**. 282.
— interflexorius 255.
— intermedii V. 1008.
— interossei **232**. 251. 319.
— interscutularis **944**.
— interspinosi **273**. 281.
— intertransversarii **273**. 281.
— — caudae 290.
— intertransversarius longus **273**. 291.
— ischiobulbosus 534.
— ischiocavernosus **534**. 544. 567.
— ischiococcygeus V. 1031.
— ischioglandularis **534**. 544. **561**. 567.
— ischiourethralis **534**. 544. **561**.
— jugulohyoideus **362**. 374.
— jugulomandibularis **213**. 217.
— keratocricoideus 471.
— keratohyoideus **362**. 375.
— keratopharyngeus **366**. 381.
— lateralis nasi **213**. 216.
— latissimus dorsi **226**. 237.
— levator (levatores): ani **406**. 428.
— — costae **274**. 282.
— — labii sup. propr. **211**. **212**. 214.
— — nasolabialis **211**. 214.
— — palpebrae superior. **916**.
— — pharyngis 366.
— — rectricum V. 1031.
— — scapulae 224.
— — veli palatini **366**. 381.
— longissimus atlantis **272**. 279.
— — capitis **271**. 279.
— — cervicis **271**. 279.
— — dorsi **271**. 278.
— longitudinalis linguae **362**. 373.
— longus capitis **274**. 282.
Musculus longus colli **274**. 282.
— lumbricales **232**. 251. 257. 268. 319.
— malaris **211**. **916**.
— masseter **213**. 217.
— mentalis **213**. 215.
— molaris **213**. 215.
— multifidus cervicis **273**. 279.
— — dorsi **273**. 280.
— mylohyoideus **362**. 374.
— mylopharyngeus 366.
— nasales 213.
— nasi lateralis **213**. 216.
— obliquus abdominis ext. **276**. 286.
— — auriculae **945**.
— — — internus **276**. 288.
— — bulbi 917.
— — capitis **273**. 280.
— obturatores **297**. 310.
— occipitalis 989.
— oesophagei 413.
— omohyoideus **362**. 377.
— omotransversarius **224**. W. 253. S. 259. F. 263.
— opponens pollicis 268.
— orbiculares 209.
— orbicularis oculi **912**. 915; oris **211**. 214.
— orbitalis **911**.
— palatinus **366**. 380.
— palatopharyngeus **366**. 380.
— palatostaphylinus 366.
— palmaris brevis 268.
— — longus **232**. 267.
— papillares 612.
— parietoauricularis **945**.
— parotideoauricularis **945**.
— patagii V. 1031.
— pectinati 610.
— pectineus **297**. 307.
— pectoralis prof. **227**. 238.
— — superficialis **226**. 237.
— pennarum V. 1029.
— peronaeus brevis **300**. 327; longus **300**. W. 320. S. 324. F. 326; tertius **299**. F. 314. W. 320. S. 323.
— piriformis **296**. 305.
— plantaris 302.
— pleurooesophageus 396. 413.
— popliteus **303**. 318.
— praeputiales **534**. W. 547. S. 550. F. 552.
— pronator quadratus **232**. 268.
— — teres **232**. 247. 266.
— prostaticus 540. 544.
— psoas major **295**. 304.
— — minor **295**. 304.
— pterygoideus **213**. 217.
— pterygopharyngeus **366**. 381. 382.
— pterylarum V. 1029.
— pubococcygeus 462. V. 1031.
— pubovesicalis 519.
— pyramidalis palpebrae tertiae V. 1002.
— quadratus femoris **299**. 310.
— — labii inferioris 213.
— — — superioris **211**.
— — lumborum **295**. 305.
— — palpebrae tert. V. 1002.

Musculus quadratus plantae 328.
— quadriceps **297**. 310.
— radialis dorsalis 230.
— — volaris 232.
— radiatus cunni 567.
— recti bulbi **916**.
— rectococcygeus 405. 426.
— rectovesicalis 519.
— rectus abdom. **277**. 288.
— — capitis dors. **273**. 280. 281; lat. **274**. 282; ventr. **274**. 282.
— — femoris **297**. 310.
— retractor bulbi **917**; costae 283; penis **534**. 544.
— rhomboideus **224**. 237. 259. 263.
— Riolani **916**.
— risorius 212.
— rotatores 273. 291.
— sacrococcygei **277**. 289. 290.
— sacrospinalis 271.
— salpingopharyngeus 366.
— sartorius 297. 305.
— scaleni **274**. 282.
— scutularis **944**.
— scutuloauricularis **944**. **945**.
— semimembranosus **297**. 310.
— semispinalis **273**. 279.
— semitendinosus **296**. 309.
— serratus anterior 224; dors. **271**. 278; ventr. **224**. 239.
— soleus **302**. 316.
— sphincter ani ext. **405**. **406**. 427.
— — — int. **406**. 427.
— — caeci 422. 424.
— — cardiae 416. 417.
— — ilei **400**. **402**. 421.
— — pupillae **923**.
— — pylori **398**. 414. 415. 416.
— — vesicae **515**. 519.
— sphincteres 209.
— spinalis 272. 279.
— — capitis 279; cervicis **273**; dorsi **273**.
— spinalis et semispinalis dorsi et cervicis **273**. 279.
— splenius **271**. 278.
— stapedius **949**.
— sternocephalicus **225**. 237.
— sternocleidomastoideus **224**. 235.
— sternohyoideus **362**. 377.
— sternomandibularis **225**.
— sternomastoideus 224.
— sternothyreoideus **362**. 377.
— sternotrachealis V. 1014.
— styloauricularis **945**.
— styloglossus **361**. 373.
— stylohyoideus **362**. 374.
— stylopharyngeus **366**. 382.
— subclavius 252. **362**.
— subcostales 293.
— submentalis 989.
— subscapularis **229**. 242.
— subtransversarius lumb. 295.
— supinator 232.
— supraspinatus **227**. 241.
— tarsalis **912**. **916**. **917**.
— temporalis **213**. 217.
— tensor chorioideae **921**.
Musculus tensor fasciae antibrachii **229**. 243.
— — — latae **296**. 305.
— — tympani **948**.
— — veli palatini **366**. 380.
— — ventriculi lateralis 493.
— teres major **229**. 242.
— — minor **227**. 242.
— thyreoarytaenoideus **471**. 493.
— thyreoepiglotticus 471.
— thyreooesophageus 395.
— thyreopharyngeus 381.
— tibialis anterior **299**. 315.
— — posterior **303**. 317.
— tragicus 945.
— transversospinalis 273.
— transversus abdominis **277**. 288.
— — auriculae **945**.
— — cordis 612.
— — costarum **274**.
— — linguae **362**. 373.
— — nasi 215.
— — perinei 428.
— — thoracis **275**.
— — tracheae 507.
— trapezius **223**. 237.
— triangularis oris 212.
— triceps brachii **229**. 243.
— — surae **302**. 315.
— ulnaris lateralis 231.
— — medialis 232.
— urethralis **534**. 544. **561**. 567.
— urethrocavernosus 534.
— urethroglandularis 534.
— uvulae 366.
— vasti **297**. 310.
— ventricularis **471**. 493.
— verticalis linguae 362. 374.
— vocalis **471**. 493.
— ypsilotrachealis V. 1014.
— zygomaticoauricularis **945**.
— zygomaticus **211**. 214.
Muskel, Muskeln 207. V. 1001; Ansatzstellen 209. 332; Bau 208; Entwicklung 207; Faserverlauf 209; Form 209; Lage 209; Wirkungen s. die betr. Muskelgruppen des Pferdes u. S. 210; Abbildung der linearen Wirkung 330.
— After- **406**.
— Afterpenis- 428. 544.
— des Auges **915**.
— Backen- **211**. 214. 215.
— Backzahn- 215.
— Bauch- **276**. 286.
— am Becken **295**. P. 303. 310. W. 319. S. 323. F. 324.
— der Beckengliedmaße **293**. P. 303. W. 319. S. 323. F. 324.
— Beuger des Karpalgelenkes **232**. 247.
— — — Tarsalgelenkes 299. 313.
— Brust- **226**. 237. 238.
— Brustkiefer- 237.
— Flughaut- V. 1031.
— Gaumensegel- **366**. 380.
— gefiederte 209.
Muskeln der Geschlechtsorgane, männlichen **534**. 544; weiblichen **561**. 567.
— Haar- **965**.
— Hals- **273**. P. 281. W. 291. S. 291. F. 292.
— Harnschneller 544.
— Haut- **964**. 973. W. 984. V. 1001.
— Heber der geraden Falte 216; der S-förmigen Falte 216; der Oberlippe 214; des Rüssels 220.
— Hinterbacken- **296**. 307.
— Hintermittelfuß- **303**. P. 319. W. 321. S. 324. F. 328.
— Hoden- **526**. **528**. 544.
— Hornerscher **916**.
— Hüft- **295**. 304. 305.
— Kappen- 237.
— Kau- 217.
— Kehlkopf- **471**.
— Kinn- 215.
— am Kopf **210**. P. 214. W. 218. S. 220. F. 221.
— Kopfhalsarm- 235.
— Lenden- **295**. 304.
— Lippen- **211**. 214.
— Lippenhaut- 214.
— Nasen- **211**. **213**. 214.
— Nasenhaut- W. 984.
— Nasenlippenheber 214.
— Niederzieher des Rüssels 221.
— — der Oberlippe 212.
— — der Unterlippe 215.
— am Oberarm **229**. P. 242. W. 255. S. 260. F. 265.
— am Oberschenkel **296**. P. 305. 310. W. 319. S. 323. F. 325.
— des Ohres **943**.
— Papillar- 613. 614.
— der Paukenhöhle **948**.
— Perraultscher V. 1015.
— des Pharynx **366**. 380.
— Philippsscher **230**. 246.
— des Praeputium **534**. W. 547. S. 550.
— Quer-, des Colon 427.
— — der Nase 214.
— Rauten- 237.
— Riolanischer 916.
— Rücken-, breiter 237.
— — kurze 273.
— Rückwärtszieher der ventralen Scheidenwand 567.
— — der Vorhaut **534**. 547. 550.
— Rumpfgliedmaßen- **223**. P. 234. W. 251. S. 259. F. 263.
— Samenschneller 544.
— Schildspanner **944**.
— Schläfen- 217.
— Schließ- des Afters 427.
— Schlundkopf- **366**. 380.
— an der Schulter **227**. P. 240. W. 253. S. 259. F. 264.
— der Schultergliedmasse **222**. P. 240. W. 251. S. 259. F. 263.
— des Schwanzes **277**. 289.

Muskel, Sohlen-, viereckiger 328.
— Spanner des Trommelfells **948**.
— Stamm- **270**. P. 277. W. 290. S. 291. F. 292.
— Stammgliedmaßen- **223**. P. 234. W. 251. S. 259. F. 263.
— Steigbügel- **949**.
— Stimmband- 493.
— Stirnhaut- W. 984.
— Strecker des Karpalgelenkes **230**. 245.
— — — Tarsalgelenkes **302**. 315.
— Taschenband- 493.
— Thiernessescher 245.
— am Unterarm **229**. P. 245. W. 255. S. 260. F. 265.
— des Unterkiefers **213**. 217.
— am Unterschenkel **299**. P. 312. W. 320. S. 323. F. 326.
— Vordermittelfuß- **232**. P. 251. W. 258. S. 262. F. 268.
— der Vorhaut **534**. W. 547. S. 550.
— Vorzieher der Vorhaut **534**. 547. 550.
— der Zehen S. 262. 324. F. 268. 328.
— Zehenbeuger **232**. 247. **302**. 317.
— Zehenstrecker **230**. 245. **300**. 313.
— Zungen- **361**. 373.
— Zungenbein- **362**. 373.
— zweibäuchiger 217.
— Zwischenknochen- 251.
Muskelbinden 209.
Muskelgewebe 4.
Muskellehre 207.
Muskulatur, Entwicklung 207.
— Organ- 207.
— Skelett- 207.
— unwillkürliche 207.
— willkürliche 207.
Muttermund 563.
Myocardium 616.
Myologie 207.
Myotom 207.

Nabel 14. 287. **340**.
Nabelbeutel 550.
Nabelblase 14.
Nabelblasenkreislauf **602**.
Nabelblasenplazenta 589.
Nabelgegend 340.
Nabelring 287.
Nabelstrang 15. 588.
Nachhirnarme des Kleinhirns 782. 784.
Nackenband 56. 57.
Nackenplatte **57**.
Nackenstrang **56**.
Nagel **970**. 971.
Naht, Nähte (s. auch Sutura, Suturae): der Knochen 21.
— Obliteration der 74.
Nahtband 21.
Nahtknorpel 22.
Nahtsterne **926**.
Nares **466**. **467**. 478.
— imperviae V. 1011.
— perviae V. 1011.
Nase, äußere 466.
— Gegenden **466**.
— weiche **466**. 479.
— Muskeln **211**. 214.
Nasenausgang **468**. 479.
Nasenbein **72**. 89.
Nasenbeinhöhle 480. 488.
Nasenbodenknorpel **468**.
Nasenbodenorgan 468.
Nasendrüse V. 1013.
— laterale 469.
Naseneingang 478.
— knöcherner 89.
Nasenflügel 478.
Nasengang **468**. 479.
Nasengaumenkanal **468**. 481.
Nasenhöhle **466**. P. 477. W. 498. S. 504. F. 506.; Entwicklung 465; Nebenhöhlen **469**. P. 482. W. 499. S. 504. F. 506; Entwicklung 465.
Nasenkapsel **465**.
Nasenkehlrachenöffnung 390.
Nasenkieferausschnitt **72**. **73**. 89.
Nasenkieferhöhlenspalte 481.
Nasenkieferwinkel 89.
Nasenknorpel **467**. 477.
Nasenlippenspiegel 382.
Nasenloch, wahres **468**. 478.
— falsches **468**. 478.
Nasenlöcher **466**. **467**. 478.
Nasenmuschel 91. **468**. 482. V. 1012.
Nasenrachen 365.
Nasenraum, medialer 480. 481.
Nasenscheidewand **467**. **468**. 477.
— häutige 499.
Nasensinus 480.
Nasenspiegel **355**. 383. 391. **467**.
Nasentrompete **468**. 478.
— Erweiterer der **213**.
Nasenvorhof 468.
Nasoturbinale 482.
Nasus cutaneus 479.
Nebeneierstock **555**. 562.
Nebenhoden **530**. P. 538. W. 545. S. 548. F. 550.
Nebenhodenband 538.
Nebenhodentasche **525**. 538.
Nebenhöhlen der Nase s. Nasenhöhle.
Nebenlebern 410.
Nebenlungen 477.
Nebenmilz **411**. 434.
Nebennieren 587; Bau 587; Entwicklung 587.
— akzessorische 587.
Neencephalon 809.
Neopallium 809.
Nerv, Nerven: Allgemeines 853. V. 1026; Bau 767; Funktionen 852. 854; Ursprung, scheinbarer 854.
— des Augapfels 927.
— Augen- 860.
— Augenmuskel- 859.
— — äußerer 867.
— Bei- 871.
— Brust- **876**. 889.
— dreigeteilter 860.
— Gehirn- s. Nn. cerebrales.
— Gesichts- 867.
— Hals- **876**. 884.
Nerv, Haut- s. Nn. cutanei.
— Hör- 868.
— Hüft- 895.
— Kreuz- **876**. 893.
— Lenden- **876**. 890.
— Lungenmagen- 869.
— des Nasenbodenorgans 862.
— Oberkiefer- 861.
— Riech- 859.
— Rollmuskel- 860.
— Rückenmarks- **875**. P. 884. W. 896. S. 899. F. 900; Faserverlauf 814; Ursprung 810; Wurzeln 776.
— Schwanz- **877**. 896.
— Seh- 859. **924**.
— Stirn- 860.
— sympathischer 902—909.
— Tränen- 860.
— Unterkiefer- 864.
— Zungen- 866.
— Zungenmuskel- 872.
— Zungenschlundkopf- 868.
— Zwerchfells- 885.
Nervengeflechte 854.
Nervengewebe 5.
Nervenkerne 767.
Nervenlehre 766.
Nervensystem, Entwicklung 12. 853. V. 1025; animales 766; autonomes 766. 902; peripheres 853; sympathisches 766. 902.; parasympathisches 766. 902. 903; Zentralorgane des 766. 768.
Nervenwurzeln des Rückenmarkes 776.
Nervus, Nervi:
— abducens **857**. 867; Ursprung 830.
— accessorius 811. **858**. 871; Ursprung 826.
— — spinalis 815.
— acusticus **858**. 868. 871; Ursprung 827.
— alveolares **856**. **857**. 862. 865. 866.
— ampullares 868.
— auriculares **857**. 858. 867. 868. 885.
— auriculopalpebralis **857**. 864. 867.
— auriculotemporalis 857. 864.
— axillaris **877**. 886.
— buccales **857**. **858**. 868.
— buccinatorius **857**. 864.
— canalis pterygoidei **857**. 864.
— cardiaci 904.
— carotici interni 904.
— caroticotympanici 869.
— cerebrales **855**. P. 859. W. 872. S. 874. F. 874. V. 1026; Austrittsstellen 781.
— cervicales **876**. 884.
— ciliares 856. 861.
— clunium **876**. **882**. 893. 894.
— coccygei **877**. 896.
— cochleae **827**. 868.
— colli 857. 868.
— cornualis 873.
— cutaneus antibrachii dorsalis **879**. 887.

Nervus cutaneus antibrachii lateralis **877**. 888.
— — brachii lateralis **877**. 886.
— — — posterior 879. 887.
— — colli 885.
— — dorsalis lateralis 883.
— — femoris caudalis **882**. 894.
— — — lateralis **881**. 893.
— — surae **883**. 895. 896.
— dentales 862. 866.
— depressor 870. 874. 875.
— digastricus 867.
— digitales manus 878. **879**.
— — pedis 883. 884.
— dorsalis penis 894.
— ethmoidalis **856**. 861.
— facialis **857**. 867; Ursprung 829.
— femoralis **881**. 893.
— frontalis **856**. 860.
— genitofemoralis 881.
— glossopharyngeus **858**. 868; Ursprung 826.
— glutaeus **882**. 894.
— haemorrhoidalis **882**. 894. 895.
— hypoglossus **859**. 872; Ursprung 826.
— iliohypogastricus **880**. 891.
— ilioinguinalis **881**. 892.
— infraorbitalis **856**. 862.
— infratrochlearis **856**. 861.
— intercostales **876**. 890.
— intercostobrachialis 890.
— intermedius 829.
— interosseus **877**. 889.
— ischiadicus **882**. 895.
— jugularis 904.
— labialis dorsalis 862.
— lacrimalis **855**. 860.
— laryngeus caudalis **858**. 870.
— — cranialis **858**. 870.
— — medius 870.
— lingualis **857**. 866.
— lumbales **876**. 890.
— lumboinguinalis 881.
— mandibularis **857**. 864.
— massetericus **857**. 864.
— masticatorius 864.
— maxillaris **856**. 861.
— medianus **877**. 888.
— mentalis **857**.
— metacarpei 878.
— metatarsei 884.
— musculocutaneus **877**. 885.
— mylohyoideus **857**. 866.
— nasales **857**. 862.
— nasociliaris **856**. 861.
— obturatorius **881**. 893.
— occipitalis 884.
— oculomotorius **855**. 859; Ursprung 831.
— olfactorius **855**. 859.
— ophthalmicus **855**. 860.
— opticus 837. **855**. 859. 924.
— palatinus **857**. 862.
— parasympathicus 902.
— pectorales **877**. 887.
— perinei **882**. 894.
— peronaeus **883**. 884. 895.
— petrosus **864**. 867. 869. 904.
— phrenicus **876**. 885.
Nervi plantares **883**. **895**.
— pterygoideus **857**. 864.
— pudendus **882**. 894.
— radialis **879**. 887.
— — superficialis 901.
— recurrens **858**. 870.
— saccularis 868.
— sacrales **876**. 893.
— saphenus **881**. 893.
— sinuum frontalium 873.
— spermaticus extern. **881**. 892.
— sphenopalatinus **857**. 862.
— spinales **875**. P. 884. W. 896. S. 899. F. 900. V. 1026; Einteilung 773; Wurzeln 776. 810; Faserverlauf 814.
— splanchnicus 905.
— stapedius 867.
— subcostalis 890.
— subcutaneus malae 861.
— subscapulares **877**. 885.
— supraclaviculares 885.
— suprascapularis 877. 885.
— suralis 883.
— sympathicus P. 904. W. 908. S. 909. F. 909. V. 1027; Entwicklung 854; Geflechte und Ganglien 903.
— temporales **857**. 864.
— tensoris tympani 864.
— terminalis 839. 859.
— thoracales **876**. **877**. 889.
— thoracalis longus 887.
— thoracodorsalis 887.
— thoracolateralis 887.
— thoracoventralis 887.
— tibialis **883**. 895.
— tonsillares 869.
— trigeminus **855**. 860; Ursprung 830.
— trochlearis **855**. 860; Ursprung 831.
— tympanicus 869.
— ulnaris **877**. 878. 887.
— vagoaccessorius 817.
— vagoglossopharyngeus 817. 868. 869.
— vagus **858**. 869; Ursprung 826.
— vertebralis 904.
— vestibuli **827**. 868.
— Vidii **857**. 864.
— volares 889.
— vomeronasalis 862.
— zygomaticotemporalis 860.
— zygomaticus **856**. 861.
— — accessorius 873.
Netz 342. 343. 344; Entwicklung 349. 350.
Netzbeutel 343. 344. **350**.
Netzbeutelloch **343**.
Netzbeutelvorhof 343. **351**.
Netzbruch 345.
Netzhaut **923**.
Neuralknochen **20**.
Neuraxon 4.
Neurologie 766.
Neuron 779.
Neuropilem 813.
Nickhaut **914**.
Nickhautdrüse **914**.
Nidus avis 821.
Nieren **509**. P. 515. W. 519. S. 521. F. 522. V. 1018; Bau 510. 513; Entwicklung 508.
Nierenbecken **510**. **514**. 518.
Nierenfett 510.
Nierengänge **510**. **512**. 517. 518.
Nierengrube 520.
Nierenkelch **510**. **511**. 520.
Nierensäulchen **513**.
Nierenwärzchen **511**. 517.
Nodulus 783. 821.
Noduli lymphatici aggregati **401**.
— — solitarii **401**.
Nodulus 783. 821.
Nucksche Gänge 391.
Nuclei der Corpora quadrigemina 825.
— des Endhirns 837.
— des Kleinhirns 823.
— des Mittelhirns 825.
— der Pedunculi cerebri 825.
— des Zwischenhirns 832.
Nucleus ambiguus 819. 827.
— amygdalae 849.
— caudatus 788. 848. 850.
— disseminatus 835.
— fasciculi cuneati 819.
— — gracilis 819.
— lentiformis 788. 848.
— olivaris 819. 821.
— pulposus **58**.
— ruber 823.
— subthalamicus 836.
— triangularis 828.
Nuhnsche Drüse **361**. 385.
Nüster 478.

Oberarmbein **120**. 130.
Oberkieferbein **71**. 88.
Oberkieferbeule 88.
Oberschenkelbein **161**. 172.
Oberschenkelbinde 294.
Obex 817.
Oculus s. Auge.
Oesophagus **393**. P. 413. W. 434. S. 451. F. 457. V. 1005; Bau 395.
Ösophagusvorhof **394**.
Ohr **937**. V. 1028; Muskeln **943**.
Ohrenschmalzdrüsen **942**.
Ohrkrempe **937**.
Ohrmuschel **937**.
Ohrspeicheldrüse s. Glandula parotis.
Ohrtrompete **949**.
Olecranon **123**. 133.
Olive 778. 818.
Omasus 437. 442.
Omentum 342—343; Entwicklung 348. 350.
Omentula **406**.
Operculum 843.
Ora serrata **921**.
Orbiculus ciliaris **920**.
Orbita 95. 910.
Orbitalband **910**.
Orbitaldrüse 391.
Orbitalmulde V. 1004.
Orbitaring 94.

Orchides s. Hoden.
Organ, Ackerknechtsches **357**.
Organapparate 1.
Organe 1. 5.
— innersekretorische (endokrine, inkretorische) 581.
Organknorpel **24**.
Organon olfactus 481.
— spirale **953**.
— vomeronasale 468.
Orohippus 125.
Os (s. auch Mund) **354**. 367.
Os, Ossa (s. auch Knochen) 18.
— accessorium 124. 133. 134.
— antibrachii **122**. 132.
— capitatum 124.
— carpi **123**. **124**. P. 134.
— centrotarsale IV 179.
— coccygis 38.
— coracoideum 118. V. 999.
— cordis 615.
— cornu 102.
— costale 38.
— coxae **158**. **159**.
— cranii 62.
— cruris **163**. 174.
— cuboideum 165.
— cuneiforme 165.
— entoglossum V. 999. 1004.
— ethmoidale **66**. 83.
— faciei 62.
— femoris **161**. 172.
— frontale **68**. 85.
— glandis **533**. 552.
— hamatum 124.
— hyoideum 77. 92.
— ilium **159**. 168.
— intermaxillare 72.
— incisivum **72**. 89.
— interparietale **67**. 84.
— ischii **161**. 170.
— lacrimale **73**. 90.
— lenticulare **948**.
— lunatum 124.
— malleolare **164**. 179.
— mandibulare **63**. **76**. 91.
— maxillare 88.
— metacarpi **125**. 134.
— metatarsi **166**. 177.
— multangulum majus 124.
— — minus 124.
— nasale **72**. 89.
— naviculare **125**. **165**.
— occipitale **65**. 82.
— palatinum **73**. 90.
— parietale **67**. 84.
— pelvis V. 996.
— penis **533**. 551.
— pisiforme 124.
— planum 66.
— pneumatica 20.
— pterygoideum **75**. 91.
— pubis **160**. 169.
— quadratum V. 999.
— rostri 109. 467.
— sacrum **36**. P. 46. W. 51. S. 53. F. 55.
— sesamoidea 126. 138.
— sphenoidale **63**. 79.
— squamosum s. Squama temporalis.
— supraorbitalia **69**.
Ossa tarsi **165**. 176.
— temporale **69**. 86.
— triquetrum 124.
— turbinatum **76**. 91.
— zygomaticum **73**. 90.
Ossicula auditus **947**.
Osteologie 17.
Ostium aorticum 614.
— arteriosum 613. 614.
— atrioventriculare 611. 612. 613.
— caecocolicum 422.
— ejaculatorium 530. 531. 540.
— ileocaecale **400**. 421.
— ileocaecocolicum **400**.
— pharyngeum tubae 364.
— praeputiale **534**. 543.
— pulmonale 613.
— vaginale **527**. 537.
— venosum 611. 612.
Otolithensäckchen **952**.
Ovarium **554**. P. 561. W. 567. S. 572. F. 573. V. 1020; Bau 555.
Ovulationsgrube **554**. **555**. 562.

Pacchionische Granulationen 772.
Palaeencephalon 809.
Palatum durum **355**. 371.
— molle **356**. 377.
Pallium 809. 838.
Palpebra **911**.
— tertia **913**.
Pancreas **410**. **422**. P. 432. W. 450. S. 456. F. 464. V. 1011; Bau 411; Entwicklung 354; Exenteration 593.
— Aselli 746.
Panniculus adiposus **964**.
Pansen 435. 438; Bau 439; Furchen 436; Pfeiler 438.
Pansenhaubenvorhof 435.
Papilla duodeni **401**. 409. 450.
— incisiva **356**. 383. 388.
— lingualis **359**. 372.
— optica **923**.
— renalis **511**. 517.
— salivalis **355**. 370. 379.
Paradidymis **525**. **530**. 539.
Paraganglien **587**. 588.
Paraganglion aortae abdom. 588.
— intercaroticum **588**. 622.
— suprarenale 588.
Parametrium 343. 559.
Parasinoidalräume 770.
Parasympathisches Nervensystem 902. 903.
Paroophoron **553**. **555**. 562.
Parotis s. Glandula parotis.
Pars mastoidea des Schläfenbeins **70**. 87.
— petrosa **71**. 87.
— tympanica **70**. 87.
Patagium V. 1002.
Patella **165**. 174.
Pauke V. 1013.
Paukenblase 87.
Paukenhöhle **70**. 87. **946**. V. 1028; Muskeln und Bänder **948**.
Paukenring **943**.
Paukensaite s. Chorda tympani.
Paukenzellen 947.
Pecten V. 1028.
Pedunculi cerebri 778. 824; feinerer Bau 824.
Pelvis **158**.
— renalis **510**. **514**. 518.
Penis **533**. 541; Aufhängeband des 541.
Penisbeuge **533**. 547. 550.
Penisknochen **533**. 551. 552.
Penisstacheln 552.
Pericardium 608.
Perichondrium 24.
Peridym 812. 815.
Perikardialhöhle **334**. **348**.
Perimetrium 343. 559. 565.
Perimysium 208.
Perineum 341.
Periodontium 193.
Periorbita **910**.
Periost 19.
Periosteum alveolare 193.
Perioticum 87.
Peritonäalhöhle **334**. 342. **348**.
Peritonaeum 342. V. 1006.
Perraultsche Muskeln V. 1015.
Petiolus 471.
Petitscher Kanal **926**.
Petrosum 69.
Peyersche Platten **401**. 421.
Pfannenkamm 159. 169. 171.
Pflugscharbein **75**. 91.
Pfortader P. 727. W. 730. S. 730. F. 730; Entwicklung 605.
Pfortaderkreislauf 727.
Pfortaderring 432.
Pfortaderwurzeln 727.
Pförtner s. Pylorus.
Pförtnerwulst 452.
Phalangen s. Zehenglieder.
Phäocrome Zellen **587**.
Pharynx **364**. P. 380. W. 387. S. 390. F. 393; Muskeln **366**.
Philippsscher Muskel **230**. 246.
Philtrum **355**. 367. 506.
Pia mater 772.
Pigmentgewebe 4.
Pili **966**.
Piriformisgrube 81.
Placenta 588.
Planta 2.
Planum cutaneum 163.
— nasale 383. 467.
— nasolabiale 382. 467.
— parietale 67.
— popliteum 163.
— rostrale 467.
— temporale 67.
Plattenmandel **358**.
Platysma **212**.
Plazentarkreislauf 606.
Pleurae 336.
Pleurahöhle **334**. **348**.
Pleuroperikardialhöhle 347. 348.
Plexus auricularis **868**. 885.
— brachialis **877**. 885.
— cervicalis 884. 885.
— chorioidei 772. 788. 795.
— chorioideus rhombencephali 784.

Plexus chorioideus ventriculi lateralis 787. 788.
— — ventriculi tertii 788.
— ciliaris 856.
— coccygeus 877.
— gangliosus ciliaris **922**.
— gastricus 871.
— ischiadicus **882**. 893.
— lumbalis **880**. 891.
— lumbosacralis **880**. 891.
— des N. sympathicus 903—909.
— des N. vagus 870.
— nodosus 870.
— pampiniformis **530**. 538. 720.
— parotideus 857. 858.
— pharyngeus 870.
— pudendus 882.
— sacralis 880. 881. 893.
— solaris 906.
— sphenopalatinus 862.
— tympanicus 869.
— venosi 599.
— venosus intermedius 566.
— — sclerae **919**.
Plica, Plicae: alaris 481.
— aryepiglottica 472.
— caruncularis 370.
— circulares 401.
— cutis **972**.
— ductus deferentis 343. **530**. 538.
— epigastrica 343.
— gastropancreatica 344. 415.
— glossoepiglottica 372.
— Kerkringii 401.
— palmatae 559.
— pterygomandibularis 371. 378.
— rectouterina 343.
— salpingopharyngea 380.
— semilunares **405**. 427.
— umbilicalis 343. **514**.
— ureterica 515.
— urogenitalis 343.
— vasculosa **530**. 538.
— venosus sclerae **919**.
— ventricularis 472.
— vocalis 472.
Polster 790.
Polus sagittalis 781.
Pons 778.
Porenfeld 513.
Porta hepatis **406**. **429**.
Porus acusticus externus **70**. 88.
— — internus **71**. 87.
Poschen **405**. 421. 425. 426.
Poupartsches Band **276**. 287.
Praemolaren **195**. 199.
Praeputialbeutel **534**. 550.
Praeputium **533**. 543; Bau 544.
Praesphenoid 63.
Primitivzitze 577.
Primordialknochen 20.
Processus **19**.
— accessorius **27**. **35**. **36**.
— alveolaris 88.
— anconaeus **123**. 133.
— angularis **77**. 115.
— articularis **19**. 27.
— caudalis 86.
— caudatus der Leber 407.
— ciliares **921**.
Processus clinoideus 111.
— condyloideus **77**. 92.
— coracoideus **119**. 130. 176.
— cornualis **69**. 101.
— coronoideus **77**. 92. **123**.
— costarii **35**. 45. 55.
— cuneiformis s. Cartilago cuneiformis.
— extensorius 137.
— Ferreinii **513**. 517.
— frontalis W. 104. S. 109.
— hamatus 143. 144.
— hyoideus **70**. 88.
— jugularis **66**. 82.
— lingualis **78**. 92.
— mamillaris 27.
— mamilloarticularis **35**. **36**. F. 55.
— mastoideus **70**. 87
— maxillaris 114.
— muscularis **70**. 87.
— olecrani **123**. 133.
— palatinus 89.
— papillaris **407**.
— postglenoidalis **70**. 86.
— pterygoideus **71**. **75**. 90.
— pyramidalis 75.
— spinosi 27.
— styloideus **70**. 88.
— — radii et ulnae 123. 132.
— suprahamatus 144.
— temporalis **73**. P. 90. W. 104. S. 109.
— transversi 27.
— uncinati 996.
— urethrae 542. 547.
— vaginalis **525**.
— — peritonaei **527**. 537
— vermiformis 401.
— vocalis **471**. 489.
— xiphoideus **41**. 50.
— zygomaticus **69**. 85. 86.
Projektionsfasern 849.
Projektionszentren 847.
Prominentia laryngea 470.
— marginalis pallii 781.
Promontorium **36**. 47. (Ohr) **946**. **950**.
Pronation 147.
Prostata **531**. 540. W. 546. S. 549. F. 550.
Protuberantia mentalis 76.
— occipitalis 82. 84.
Proventriculus **396**. 434.
Psalter 437. 442; Bau 443.
Psalterhals 438.
Psalterium 788.
Pudendum muliebre 560.
Pulmones s. Lungen.
Pulpa dentis 192.
Pulpahöhle 191. 192.
Pulsadern 598.
Pulvinar 790. 832.
Pulvinus carpalis 990.
— cunealis 976.
— digitalis 990.
— metacarpalis 990.
— subcutaneus 975.
— toricus 976.
Puncta lacrimalia **915**.
Pupille **922**.
Putamen 849.
Pylorus **396**. 414.
Pyramiden 778. 817.
Pyramidenkreuzung 818.
Pyramis (ossis temporalis) 70. 783. 821.

Quaste 985.
Querfortsatz 27.
Querfortsatzkanal **29**.
Querfortsatzloch 29.

Rabenbein 118.
Rachen s. Schlundkopf oder Pharynx.
Rachenenge 354.
Rachenfaszie 211. **366**. **367**.
Rachenmandel **366**. 380.
Rachenseptum 390.
Rachentasche 390.
Radiatio auditiva 852.
— optica 851.
— thalami 836.
Radius **122**. **123**. 132.
Randorgan 361.
Randschleier 815.
Raphe s. Rhaphe.
Rautengrube 784.
Rautenhirn 776. 782.
Receptaculum pedunculorum 820.
Recessus der dritten Hirnkammer 791. 795.
— der vierten Hirnkammer 784.
— infrapinealis 790. 791. 795.
— infundibuli 780. 792.
— interlaminares 443.
— lateralis 784. 794. 817.
— des Nierenbeckens 518. 521. 522.
— des Ohres **950**.
— opticus 792. 795.
— pharyngeus 364.
— piriformis 364.
— suprapinealis 791. 795.
— tecti ventriculi IV 782.
— terminalis **512**. 517.
Rectum **405**. P. 426. W. 448. S. 455. F. 462.
Regenbogenhaut **922**.
Regio, Regiones: abdom. 340.
— epigastrica 340.
— hypochondriaca 340.
— hypogastrica 341.
— iliaca 340.
— inguinalis 341.
— lumbalis 340.
— mesogastrica 340.
— narium 466.
— olfactoria **469**. 481. **962**.
— perinei 341.
— pubica **341**.
— pudendalis 341.
— subinguinalis 341.
— umbilicalis 340.
— xiphoidea 340.
Regionen des Körpers 6.
Reisnerscher Faden 833.
Reißnersche Membran **953**.
Reißzahn 196.

Rektusscheide **276**. **277**. 287. 288.
Renculus 511.
Renes s. Nieren.
Respirationsorgane s. Atmungsorgane.
Rete articulare cubiti 627.
— carpi 629. 631. **634**. 651.
— dorsalis pedis **675**.
— mirabile 599. 626. 657. **658**.
— sinuum 771.
Reticulum 437. 440.
Retina **923**.
Retinacula patellae 188.
— tendinum 208.
Retrobulbärer Raum **917**.
Retroperitonäale Beckenhöhle 341.
Rhaphe palati **356**. 371.
— pharyngis 366.
Rhinencephalon 780; feinerer Bau 838.
Rhombencephalon 776. 782.
Riechfeld 780.
Riechgegend 481. **962**.
Riechhaare 481.
Riechhaut 481.
Riechhirn 780; feinerer Bau 838.
Riechkolben 778. 780.
Riechschleimhaut 469.
Riechwindung 780.
Riechwulst 67.
Rima cornealis 919.
— glottidis **472**. 494.
— oris **354**. 367.
— ventriculi **472**.
— vestibuli **472**.
Rindenfelder 846; motorische und sensible 855.
Ringbänder 248. 249.
Ringknorpel **470**. 488.
Ringluftröhrenraum 471.
Riolanischer Muskel **916**.
Rippen 25. **38**. P. 48. W. 52. S. 54. F. 55. V. 994. Altersveränderung 40; Bänder 60; Entwicklung 26; falsche 38; Fleisch- 38. 48; innere Struktur 39; wahre 38.
Rippenbogen **38**. 49.
Rippenfell 336.
Rippenfuge **61**.
Rippenknie **39**.
Rippenknochen **38**.
Rippenknorpel **38**. 49. 52.
Rippenweiche 340.
Rivinische Gänge **363**. 380.
Rolandsches Tuberculum 817.
Rollbein **165**. 176.
Rollerscher Kern 827.
Rollgrube s. Fossa supratrochlearis.
Rollkämme **163**. 174.
Rollknorpel **911**.
Rose 427.
Rostrum suis 504.
— sphenoidale 79. 80.
Rücken-Lendenbinde 270.
Rückenmark 773. V. 1026; Entwicklung 806; Fasciculi 813; feinerer Bau 774. 810; Furchen 812; Gefäße 805; Gewicht 812; Länge 812; Tractus des 813.
Rückenmarksband, seitliches 773.
Rückenmarkshäute 768. 772.
Rückenmarkshüllen 768.
Rückenmarksnerven **875**. P. 884. W. 896. S. 899. F. 900. V. 1026; Einteilung 773; Faserverlauf 814; Ursprung 810; Wurzeln der 810.
Rückensaite 12.
Rugae palatinae 356. 371.
— — osseae 95. 109.
— vaginales 560.
Rüssel 504.
Rüsselknochen 109. **467**. 504.
Rüsselscheibe 467.
Rumen 435. 438.
Rumpf, Faszien 270; Knochen 25; Entwicklung 25; Regionen 8.
Rumpfgliedmaßenmuskeln s. Stammgliedmaßenmuskeln.
Runde Grube des Herzens 611.
Rundes Loch 81.

Sacci V. 1016.
Saccobronchi V. 1016.
Sacculus **951**. **952**.
Saccus endolymphaticus **952**.
— lacrimalis **915**.
Sagittalebene 2.
Sagittalorgan 833.
Samenblase s. Vesicula seminalis.
Samenhügel 542.
Samenleiter **530**. 539.
Samenleiterfalte **530**. 538.
Samenstrang **526**. **530**. 538.
Santorinischer Gang 411. 433.
— Knorpel 470.
Sattelgelenk 24. 994.
Saugwarze 575.
Saum 787. 977.
Scala tympani **951**.
— vestibuli **951**.
Scapha **938**.
Scapula **118**. 129.
Schädel P. 93. W. 106. S. 111. F. 115. V. 997; Entwicklung 62; Wachstum 99.
— brachycephaler 115.
— dolichocephaler 115.
Schädelhöhle **62**. 93.
Schädelknochen **62**. P. 79. W. 99. S. 107. F. 111. V. 997.
Scham **560**. 566.
Schambein **160**. 169. V. 996.
Schambeinfuge **158**. **160**.
Schamgegend **341**.
Schamteile, Entwicklung 524. 525. 554.
Schaufelfortsatz **41**.
Schaufelknorpel 50.
Schaufelknorpelgegend **340**.
Scheide **559**. 565.
Scheidengänge **560**. 565.
Scheidengewölbe 559.
Scheidenhäute des Hodens **526**. 536.
Scheidenhautfortsatz **525**. **527**.
Scheidenhauthöhle **527**. 537.
Scheidenhautkanal **527**. 537.
Scheidenklappe **560**. 565.
Scheidenvorhof **560**. 565.
Scheidewand, halbdurchsichtige 785.
Scheitelbein **67**. 84.
Scheitelkamm 82. 84.
Schenkelbogen 287.
Schenkelkanal 307.
Schenkelring 307.
Schienbein **163**. 174.
Schiffförmiges Bein 165.
Schilddrüse 582. V. 1018; Bau 582; Entwicklung 582.
— akzessorische **582**. 584.
Schildknorpel **470**. 488. (Ohr) **937**.
Schildringraum 471.
Schildzungenbeinraum 471.
Schläfenbein **69**. 86.
Schläfengang 86.
Schläfengrube 86. 95.
Schläfengräte 86.
Schlagadern 598.
Schlauch 543.
Schleifenbahn, kortikale 851.
Schleimbeutel (s. auch Bursa) **208**; Schultergliedmaße P. 241 bis 250. W. 259. F. 269; Beckengliedmaße P. 305 bis 318. W. 322. F. 329; Haut- **964**.
Schleimgewebe 3.
Schleimhäute 6. 334.
Schlemmscher Kanal **919**.
Schlingrachen 365.
Schlittengelenk 24.
Schlund s. Speiseröhre.
Schlundkopf **364**. P. 380. W. 387. S. 390. F. 393; Muskeln **366**.
Schlundkopfgaumenbogen 378.
Schlundrinne 441.
Schlüsselbein 118. 120. 144.
Schlüsselbeinstreifen **225**. 236.
Schlußplatte 792. 808; Hinterhaupts- **59**.
Schmelz **191**.
Schmelzorgan 194.
Schmiergruben 984.
Schnabel V. 1003.
Schnabelfortsatz 92.
Schnappgelenk 24.
Schnauze 506.
Schnecke (Ohr) **950**.
Schneckenfenster **946**.
Schneckengang **952**.
Schneidezähne s. Dentes incisivi.
Schneidezahnloch 89.
Schraubengelenk 24.
Schulterblatt **118**. 129.
Schulterblattknorpel **119**. 130.
Schultergelenk 146.
Schultergliedmaße, Skelett **117**. P. 129. W. 139. S. 142. F. 143; Faszien 222; Muskeln **222**. P. 240. W. 251. S. 259. F. 263. Struktur und Entwicklung der Knochen 126.
Schultergürtel 118.
Schulterhöhe (s. auch Acromion) 143.
Schwanz, Entwicklung 15.

Schwanzhaare 974.
Schwellknoten der Eichel **533**. 551.
Schwertfortsatz **41**.
Sclera **918**.
Scrobiculus cordis 340.
Scrotum **526**. 536.
Scutulum **937**.
Sebum palpebrale **912**.
Segmentalebene 2.
Segmente 2.
Sehhügel s. Thalmus opticus.
Sehnen 208.
Sehnenbeine s. Sesambeine.
Sehnenhäute 208.
Sehnenscheiden **208**. P. 245—250, 310—318. W. 259. 322. F. 269. 329.
— Beckengliedmaße P. 314 bis 318. W. 322. F. 329.
— Schultergliedmaße P. 241. W. 259. F. 269.
Sehnerv **924**.
Sehnervengrube 79.
Sehnervenkreuzung 779.
Sehnervenloch 79. 81.
Sehorgan s. Auge.
Seitenkammern 787. 789.
Seitenwandknorpel 477.
Sekretion, innere 581.
Sella turcica **64**. 79.
Semilunarklappen 613. 614; Entwicklung 603.
Septum, Septa:
— cartilagineum 467.
— cruciatum 353.
— intermusculare 209.
— linguae 361.
— mediastinale 338.
— membranaceum 468.
— nasi 468.
— pellucidum 785. 845.
— pleuroperitonaealia 347.
— transversum 347. 353.
Seröse Häute 5.
Seröse Höhlen 334. 339. 341.
Sesama bina 138.
Sesambeine 20. **126**. 136. 138; Bänder **152**. **157**.
— dorsale 146.
— Vesalische 182.
Sesamum, Sesama **126**.
S-förmiger Knorpel 471.
Shrapnellsche Membran **943**.
Sichelfortsatz **67**. 84.
Siebbein **66**. 83.
Siebbeinloch 83.
Siebgrube 83.
Siebplatte 83.
Sinnesorgane 910. 962. V. 1027.
Sinuauricularknoten 617.
Sinus caroticus 622.
— cerebri 770.
— columnae vertebralis 772.
— concharum 482.
— conchofrontalis 486.
— cutis 984.
— epididymidis 538.
— frontalis **69**. 85. 486.
— Higmori 483.
— infraorbitalis 984. V. 1012.
Sinus interdigitalis 984.
— lactifer **575**. 578.
— malaris 483.
— maxillaris **71**. 88. 483.
— nasalis 89. 480. 488.
— ossium 20.
— palatinus **72**. **75**. 90. 103. 105. 488.
— paranalis **406**. 462.
— paranasales 469.
— phrenicocostalis 336.
— sphenoidalis **64**. 79. 487.
— sphenopalatinus 90.
— tarsi 176.
— tonsillaris **359**. 392.
— transversus pericardii 610.
— urogenitalis **560**. 565.
— Valsalvae 613.
— venosi cerebri 770.
— venosus 605. 611.
— — sclerae **919**.
Sinushaare **966**.
Sinusknoten 617.
Sinus (Kopfknochen) **62**.
Sitzbein **161**. 170. V. 996.
Sitzbeinfuge **161**.
Skelett (siehe auch Knochen) 17. V. 993; der Beckengliedmaße **158**. P. 168. W. 178. S. 180. F. 182; Entwicklung 17; des Kopfes **62**. P. 79. W. 99. S. 107. F. 111; des Rumpfes 25. P. 41. W. 50. S. 52. F. 54; der Schultergliedmaße **117**. P. 129. W. 139.
Skelettmuskulatur s. Muskulatur.
Skleraring V. 1028.
Smegma praeputii 544.
Socii (Muskeln) 210.
Sohle 978. 992.
Sohlenballen 990; Aufhängeband 153.
Sohlenbögen s. Arcus arteriosus und venosus.
Sohlenlederhaut, Venen 713.
Sohlenloch 138.
Sohlenrinne 138.
Sonnengeflecht 906.
Spatium, Spatia:
— anguli iridis **922**.
— atlantoepistrophicum 27.
— atlantooccipitale 27.
— intercostalia 38.
— interfasciale **915**.
— interosseum antibrachii **122**. 132. 133.
— — cruris **163**. 176.
— interspinalia 29.
— intervaginalia **924**.
— lumbosacrale 27.
— mandibulare **76**. 91.
— mediastinalia 336.
— supravaginale **915**.
— zonularia **925**. **928**.
Speiche **122**. 132.
Speicheldrüsen 362. V. 1005.
Speiserinne 441.
Speiseröhre **393**. P. 413. W. 434. S. 451. F. 457. V. 1005; Bau **395**. 413.
Speiseröhrenschlitz 285.
Spermien V. 1019.
Sphincter s. Musculus sphincter.
Spigelscher Lappen **407**. 430.
Spina s. Crista.
— ethmoidalis 79.
— iliaca **159**.
— ischiadica **159**. 169. 171.
— nasalis 73. 75. 114.
— — aboralis 90.
Spinalganglien 776. 811. 876.
Spindel **950**.
Spinnwebenhaut 772.
Spiralblättchen, knöchernes **950**; häutiges **953**.
Spiralorgan **953**.
Spitzenschwellkörper 551.
Splanchnologie 334.
Sporader 711.
Sporn **964**. 983; Sehne 139.
Sprunggelenk **165**. 176. 188.
Sprunggelenkskanal s. Sinus tarsi.
Spürhaare 479.
Squama temporalis **69**. 86.
Stabkranz 850.
Stammuskeln **270**.
Stapes **948**.
Staphyle 356.
Steg V. 1013.
Steigbügel **948**.
Steißbein 38.
Steißdrüse 672.
Stensenscher Gang **362**. 378.
Sternebrae **40**. 50.
Sternum 25. **40**. P. 50. W. 52. S. 54. F. 56. V. 996; Entwicklung 26.
Stimmapparat 472.
Stimmband **471**. 491.
Stimmfalte 472.
Stimmkopf V. 1013.
Stimmlippe **472**. 494.
Stimmritze 472.
Stirnbein **68**. 85.
Stirnhöhle **69**. 85. P. 486. W. 499.
Stirnhörner 81.
Stirnmuschelhöhle 486.
Stirnrinne 101.
Strahl 977. 978. 983.
Strahlbein 138; Bänder 157.
Strahlpolster 976.
Stränge des Rückenmarkes 774.
Stratum marginale 812.
— reticulare 832.
— zonale 812.
— — nuclei caudati 850.
Streckung **420**.
Striae, Striae:
— cornea 787. 788.
— medullaris 790. 832.
— olfactoria 780. 838. 839.
— terminalis 787. 788.
Strichkanal **575**. 578.
Stützgewebe 3.
Stroma vitreum **925**.
Stylohyoid 78.
Subarachnoidealraum 772.
Subcommissuralorgan 833.
Subcutis 964.
Subduralraum 768.

Sublingualiswulst **357**. **363**. 371. 379.
Substantia alba des Gehirns 785.
— — des Rückenmarkes 774. 813.
— ferruginea 817. 830.
— gelatinosa 812.
— grisea des Gehirns 785.
— — des Rückenmarkes 774.
— nigra 835.
— — Soemmeringi 824.
— reticularis 812. 815. 819. 824.
— Rolandi 819.
— Soemmeringi 835.
Sulcus, Sulci:
— alaris 499.
— arteriae vertebralis **32**.
— calcanei 176.
— caroticus 79.
— chiasmatis **64**. 79.
— coronarius **533**.
— des Gehirns 776. 778. 779. 780. 795. 838.
— hypothalamicus lateralis 792.
— interarticularis **39**.
— intermammaricus 575. 577.
— lacrimalis **72**. 88.
— muscularis **163**. 175. 176.
— mylohyoideus 106.
— obturatorius 161.
— oculomotorius 824.
— oesophageus 441.
— palatinus **72**. 89.
— parietalis 137.
— primarius 782. 783.
— des Rückenmarkes 773.
— sagittalis **68**. 85.
— sclerae **918**.
— septi narium 76. 91.
— solearis 138.
— spiralis **121**. **951**.
— striae corneae 787.
— supraorbitalis 68. 101.
— tali 176.
— transversus **68**. 85.
— urethralis **533**. 542.
— vasculosus **68**. 84.
Supination 147.
Suprarenalorgan 587.
Sustentaculum tali **166**. 176.
Sutura, Suturae 21.
— coronalis 68.
— lambdoidea 68.
— palatina **72**. 89.
— sagittalis 68.
— squamosa 68.
Die übrigen Nähte siehe bei den durch sie verbundenen Knochen.
Sympathicus P. 904. W. 908. S. 909. F. 909; Entwicklung 854; Geflechte und Ganglien 903; Nervensystem 902.
Symphysis, Symphyses:
— mandibulae **76**. 91.
— ossis hyoidei 117.
— ossium ischii **161**.
— ossium pubis **158**. 160.
— pelvis **158**. 184.
— sternales 561.
Synarthrose 21.
Synchondrose 21. 22.
Synchondrosis, Synchondroses:
— intersphenoidalis 64.
— lumbosacralis **59**.
— sphenooccipitalis **64**. 80. 83.
— sternales **40**. 50.
— vertebrales 58.
Syndesmologie 17.
Syndesmosis 21.
— tibiofibularis 188.
Synergeten 210.
Synostosis 21. 22.
Synovia 23.
Synovialgrube 22.
Synovialhaut 23.
Synovialis **21**.
Synsarkosis 22.
Syrinx V. 1013.

Tabula ischiadica **161**. 170.
Taenia pontis 820.
— semicircularis **849**.
Taenien **405**. 421. 425. 426. **783**.
— des Gehirns 809.
Talokruralgelenk 188.
Talus **165**. 176.
Tapetum 845. **920**.
— ventriculi lateralis 850.
Tarsaldrüsen **912**.
Tarsalgelenk 188.
Tarsus **165**. 176. **912**; Bänder 189.
— des Auges 933.
Taschenband **471**. 491.
Taschenfalte 472.
Tastborsten **966**.
Tasthaare **966**.
Tawarascher Knoten 611.
Tegmen fossae rhomboideae 783.
Tegmentum pedunculi 779.
Telae chorioideae 772. 783. 790. 809.
Tendo, Tendines 208.
— accessorius **294**. 315.
— calcaneus **302**. 315.
— praepubicus 288.
— solei **294**. 315.
Tenonsche Faszie **915**.
Tenonscher Raum **915**.
Tentorium cerebelli membranaceum 769.
— osseum **66**. **67**. 84.
Testis **528**. 535. s. a. Hoden.
Thalamus opticus 790; V. 1025; feinerer Bau 832. 835.
Thebesische Klappe 612.
Thiernessescher Muskel 245.
Thorax **41**. 48. 335.
Thoraxhöhle 48.
Thymusdrüse 585; Bau 586; Entwicklung 585.
Thyreohyoid 78.
Tibia **163**. 174.
Tierkörper, Einteilung 6; Entwicklung 9.
Tollwurm 392.
Tonsilla caecalis V. 1009.
— lingualis 361.
— oesophagea V. 1006.
— palatina **358**. 378.
— — impar **359**.
— paraepiglottica **359**. 385. 389. 392.
Tonsilla pharyngea **366**. 380.
— sublingualis 370.
— tubaria 949.
Torus 977. 980.
Trabeculae carneae 612. 613.
Trachea s. Luftröhre.
Tracht 979.
Tractus cerebellorubrothalamicus 836.
— corticohabenularis 845.
— corticomamillaris 845.
— diagonalis 818.
— hyaloideus 925.
— olfactorius 780; feinerer Bau 838.
— opticus 779. 790. 837. 859.
— peduncularis transversus 779. 824.
— des Rückenmarkes 813.
— spinothalamicus 836.
— spiralis foraminosus 87.
— striothalamicus 836. 849.
Tragrippen **39**.
Tragus **938**. **939**.
Tränen **915**.
Tränenapparat **914**. P. 930. W. 933. S. 935. F. 936.
Tränenbein **73**. 90.
Tränenbeinblase 105.
Tränenbeingrube 105.
Tränenbeinhöhle 501.
Tränendrüse **915**.
Tränendrüsengrube 85.
Tränengrube **972**. 984.
Tränenkanal, häutiger P. 930; Mündung **469**. 479. P. 931.
— knöcherner **73**. 90. 486.
Tränenkarunkel **911**. P. 930.
Tränennasengang 915. V. 1012.
Tränenorgane V. 1027.
Tränenpunkte **915**.
Tränenrinne 88.
Tränenröhrchen 915.
Tränensack **915**.
Tränensee **915**.
Tränentrichter **73**. 90.
Transversalebene 2.
Traubenhaut **920**.
Traubenkörner **923**.
Trichter 780.
Triel **972**. 984.
Trigonum interpedunculare 779.
— lemnisci 823.
— lumbosacrale 275.
— olfactorium 780. 838.
— subpineale 823.
— vesicae **515**. 519.
Tripus coeliacus 682.
Trituberkulartheorie 205.
Trochanter **161**. 172. 173.
Trochlea **19**.
— oculi 911.
— patellaris **163**. 174.
Tröltschsche Drüse **949**.
Trommel V. 1013.
Trommelfell **946**.
Truncus s. a. Arterie.
— bicaroticus **619**. 636.
— brachiocephalicus communis **619**. P. 635. W. 653.
— bronchooesophageus 681.
— colicus **671**. 695.

Truncus costocervicalis 620.
— jejunalis venosus 728.
— lymphaticus dexter 747.
— — intestinorum 754.
— oesophageus 871.
— omocervicalis 647.
— pudendoepigastricus **673**. 686.
— thyreocervicalis 620.
— vertebrocervicalis 620.
Tuba auditiva (Eustachii) **71**. 87. **949**.
— uterina (Fallopii) **557**. 562.
Tubentonsille 949.
Tuber **19**.
— cinereum 779. 837.
— coxae **159**. 169.
— ischiadicum **161**. 170.
— malare **71**. 103.
— maxillare 88.
— parietale **68**.
— sacrale **159**. 169.
— vermis 783. 821.
Tubercula humeri **120**.
— intercondyloidea **163**.
Tuberculum acusticum 784.
— articulare **69**. 86.
— cuneatum 817.
— faciale 778. 817. 818.
— impar 349.
— intercondyloideum 175.
— intervenosum 611.
— laterale 790.
— mentale 76.
— musculare **66**. 82.
— nasale 790.
— obturatum 161.
— olfactorium 839.
— olivare 778.
— pharyngeum **66**. 82.
— psoadicum **160**. 169.
— pubicum **161**. 170. 182.
— Rolandi 817. 819.
Tuberolecranon 133.
Tuberositas 19.
— deltoidea **120**.
— glutaea 162.
— iliaca **160**. 169.
— infraglenoidalis **119**. 144.
— spinae **118**. 130.
— spinosa **45**.
— supraglenoidalis 119.
— teres **121**. 131.
— unguicularis 126.
Tunica, Tunicae 5.
— dartos **526**. 536.
— flava abdominis **276**. 287.
— uvea **920**.
— vaginalis **526**. **527**. 536.
— vasculosa oculi **920**.
Tympanicum **69**.
Tympanohyoid 78.
Tympanum V. 1013.
Thymus 585. V. 1018.

Ulna **122**. **123**. 133.
Ultimobranchiale Körper **582**.
Umbilicus 287.
Umdreher s. Trochanter.
Umdrehergrube s. Fossa trochanterica.
Unguicula **970**. 990.
Unguis **970**.
Ungula **970**. 975.
Unterarm, Skelett **122**. 132; Faszien 222; Muskeln **229**. 245; Spalte 132; Verbindung der beiden Knochen 147.
Unterhaut **964**.
Unterhautfettgewebe **964**.
Unterkiefer **76**; Muskeln **211**.217.
Unterkieferkanal 91.
Unterrippengegend **340**.
Unterschenkel, Skelett **163**. 174; Faszien 294; Muskeln **299**. 312; Verbindung der beiden Knochen 188.
Urachus 518. 590.
Ureter **514**. 518.
Urethra **515**. 519.
— feminina **560**. 565.
— masculina **533**. 542.
— muliebris 560.
— virilis **533**. 542.
Urhirn 807.
Uterus **557**. P. 563. W. 568. S. 572. F. 573. V. 1020; Bänder 565; Bau 559. P. 565. W. 569; post partum 591; Rückbildung (Involutio) 591; trächtiger 591 (Lage 592).
— bicornis 553.
— bipartitus 553.
— duplex 553.
— -kotyledonen **559**. 570.
— masculinus **525**. **531**. 540.
— simplex 553.
Utriculus (Ohr) **951**. 952.
— prostaticus **525**. **531**. 540. 551.
Uvea **920**.
Uvula 356. 783. 821.
— vesicae **515**.

Vagina **559**. 565; Bau **560**. 565.
— masculina **525**. **531**. 540.
— musculi recti abdom. 288.
— nervi optici 915.
— tendinum fibrosa 208.
— — mucosa (s. auch Sehnenscheiden) 208.
Valvula, Valvulae: atrioventriculares 613.
— bicuspidalis 614.
— caecocolica 422.
— coli 402.
— Eustachii 612.
— foraminis ovalis 611.
— ileocaecocolica 402.
— praepylorica 398.
— semilunaris 613.
— sinus coronarii 612.
— Thebesii 612.
— tricuspidalis 613.
— venae cavae caud. 611. 612.
— venarum 599.
— vestibularis 424.
Vasa aberrantia hepatis 409.
— vasorum 598.
Vatersches Divertikel 401.
Velum medullare 782. 783. 817. 821.
— palatinum **356**. 377.
Vena, Venae: alveolaris mandibulae 710.
Vena angularis oculi 709. 710.
— — oris 709.
— auriculares 710.
— axillaris 711.
— azygos 605. 707. W. 714. S. 716.
— brachialis 712.
— bronchialis 707.
— buccinatoria 710. 711.
— cardinales 605.
— cava caudalis P. 720. W. 724. S. 724. F. 725.
— — cranialis P. 707. W. 714. S. 716. F. 716.
— centralis retinae 710. 925.
— cephalica 714.
— cerebelli 771.
— cerebrales und cerebri 710.711. 770. 772. 805.
— cerebralis dorsalis 710.
— — ventralis 711.
— cervicalis ascendens 709.
— — profunda 707.
— ciliares 710. 927.
— circumflexa femoris 722; humeri 712; ilium profunda 721; scapulae 712.
— coccygeomesenterica V. 1024.
— colicae 729.
— collateralis radialis 712.
— — ulnaris 712.
— condyloidea 711.
— cordis 705.
— corporis callosi 770.
— costocervicalis 707.
— craniooccipitalis 708.
— digitales 713. 723.
— diploicae 771.
— dorsalis linguae 711; nasi 709. 710; penis 722.
— epigastrica caudalis 722.
— ethmoidalis 710.
— facialis 709.
— femoralis 722.
— femoris caudalis 723.
— — cranialis 722.
— frontales 710.
— gastricae 728. 729.
— gastroduodenalis 728.
— gastroepiploicae 728. 729.
— glandulae submaxillaris 709.
— glutaea 723. 724.
— haemorrhoidalis 723. 729.
— hemiazygos 605.
— hepaticae 720.
— — advehentes 604.
— — revehentes 604.
— hypogastrica 723.
— ileocaecalis 729.
— ileocaecocolica 729.
— iliacae 721. 722.
— iliolumbalis 721.
— infraorbitalis 710.
— intercostales 707.
— interossea communis 712.
— intralobularis 410.
— jejunales 728.
— jugulares 707. 715.
— jugularis primitiva 606.
— labialis 709.
— laryngea 710.
— lateralis nasi 710.
— lienalis 729.

Vena lingualis 709.
— lumbales 722.
— magna cerebri 770.
— malaris 710.
— mammaria interna 707.
— masseterica 710.
— maxillaris externa 709.
— — interna 710.
— mediana 712.
— — cubiti 714.
— mesentericae 728. 729.
— metacarpeae 713. 714.
— metatarseae 722. 723.
— obturatoria 722.
— occipitalis 711.
— oesophagea 707.
— ophthalmica 710.
— palatina 709.
— perinei 723.
— pharyngea 710.
— phrenicae 720.
— poplitea 723.
— portae s. Pfortader.
— — primitiva 604.
— profunda brachii 712; femoris 722; penis 723.
— pudenda externa 722.
— — interna 723.
— pulmonales 705.
— pylorica 728.
— recurrens tarsea 722.
— — tibialis 722.
— reflexa 709.
— renales 720.
— sacralis lateralis 724.
— — media 722.
— saphena 722.
— spermaticae 720.
— sphenopalatina 710.
— stellatae 519.
— subcutanea abdominis 714. 722.
— sublingualis 709.
— submentalis 709.
— subscapularis 712.
— tarsea 722. 723.
— temporalis profunda 710.
— — superficialis 710.
— terminalis 771.
— thoracica externa 711.
— — interna 707.
— thoracicoacromialis 711.
— thoracicodorsalis 712.
— thyreoidea 710.
— tibialis 722. 723.
— transversa colli 707.
— — faciei 710.
— vertebralis 707.
— vorticosae 920. 927.
Vene, Venen (s. a. Vena, Venae) **598**. P. 705. 720. W. 714. 724. S. 716. 724. F. 716. 725. V. 1023; Entwicklung 604.
— Bauchhaut- 722.
— der Beckengliedmaße P. 721. W. 724. S. 724. F. 725.
— Drossel- 707.
— Hohl-, kaudale 720.
— — kraniale 707.
— des Hufes 713.
— Kardinal- 605.
— des Kopfes 709.
Venen, Pulmonal- 705.
— der Schultergliedmaße P. 711. W. 715. S. 716. F. 718.
Venengeflecht 599.
Venenklappen 599.
Ventriculus, Ventriculi (s. auch Magen) **396**. 414.
— cordis 612.
— des Gehirns 794.
— laryngis 472.
— laterales 787. 789. 795. 850.
— medianus prosencephali 791. 795.
— mesencephali 792. 795.
— quartus 783. 794.
— septi pellucidi 785.
— terminalis 774. 815.
— tertius 791.
Verdauungsorgane **349**. V. 1002; Bau 334; Entwicklung 349.
Verknöcherungspunkte 17.
Verlängertes Mark s. Medulla oblongata.
Verstopftes Loch **161**. 171.
Vertebrae (s. auch Wirbel) 25.
— cervicales **29**. P. 41. W. 50. S. 52. F. 54. V. 993.
— coccygeae **38**. P. 48. W. 51. S. 54. F. 55. V. 994.
— lumbales **35**. P. 45. W. 51. S. 53. F. 55.
— sacrales **36**. P. 47. W. 51. S. 53. F. 55. V. 994.
— thoracales **33**. P. 44. W. 50. S. 52. F. 54. V. 994.
Vesalisches Sesambein 182.
Vesica fellea s. Gallenblase.
— urinaria **514**. 518.
Vesicula seminalis **531**. 540. W. 545. S. 548.
Vestibulum buccale **355**.
— bursae omentalis 344. **351**.
— colli 424.
— labiale **355**.
— laryngis 472.
— nasi **468**. 479.
— des Ohres **950**.
— oris **354**.
— pylori **398**.
— vaginae **560**. 565.
Vibrissae 479. 990.
Vicq d'Azyrsches Bündel 836.
Vidischer Kanal (s. auch Canalis pterygoideus) 82; Arterie 627; Nerv **857**. 864.
Vieleckiges Bein 124.
Vierhügel 792; feinerer Bau 823.
Viszeralhöhlen 9.
Viszeralknochen 20.
Vola 2.
Vomer **75**. 91.
Vorderdarm **393**. 413. W. 451. 457; Entwicklung 349.
Vorderfußwurzel **123**. 133.
Vorderfußwurzelgelenk 148.
Vordermittelfuß **123**. **125**. 134; Muskeln 251.
Vorderzehenskelett **126**. 135.
Vorgebirge (Ohr) **946**. **950**.
Vorhaut **533**. 543; Rückwärtszieher 534; Vorwärtszieher 534.
Vorhof des Ohres **950**.
Vorhofsbläschen **951**. **952**.
Vorhofsfenster **946**.
Vorkammern des Herzens 609.
Vormagen 396.
Vorsteherdrüse **531**. 540.
Vortices pilorum **968**.
Vulva **560**. 566.

Wachshaut V. 1004.
Wadenbein **164**. 175.
Wanderniere **510**. 520.
Wandlederhaut, Venen 714.
Warzenfortsatz 87.
Warzenhof 575.
Wasserleitung des Gehirns 792.
Wechselgelenke 24.
Weiße Linie 287; (Huf) 978.
Whartonscher Gang **363**. 379.
Widerrist 8.
Widerristkappe 56.
Windungen des Gehirns 776. 840.
Winslowsches Loch **343**. **351**.
Wirbel 25; Altersveränderungen 38; Bau 27; diaphragmatischer **33**. 45; fötale 25; Processus 27; Struktur 38.
— Brust- **33**. P. 44. W. 50. S. 52. F. 54.
— Hals- **29**. P. 41. W. 50. S. 52. F. 54.
— Kreuz- **36**. P. 47. W. 51. S. 53. F. 55.
— Lenden- **35**. P. 45. W. 51. S. 53. F. 55.
— Schwanz- **38**. P. 48. W. 51. S. 54. F. 55.
Wirbelblutleiter 772.
Wirbelfuge 58.
Wirbelkanal 27.
Wirbelsäule 25. 26. V. 993; Bänder 56. 58; Beweglichkeit 46; Entwicklung 25. 26; Krümmungen 29.
Wirbeltheorie des Schädels 62.
Wirsungischer Gang **411**. 432.
Wolfszahn **196**. 199. 201.
Wollhaar 985.
Wrisbergscher Knorpel **471**. 490.
— Nerv 829.
Wundernetz 599. 657.
Würfelbein 165.
Wurmfortsatz 402.

Zahn, Zähne **191**. P. 196. W. 200. S. 201. F. 204; Ausbruch und Wechsel, Wachstum **195**, **196**. 199. 200. 202. 204; Back- **195**. 198; Bau 191; bleibende 195; Eckschneide- 195; Entwicklung 193; Ersatz- 195 Haken- **195**. 197; Lücken- **196**. 199; Mahl- **196**; Milch- 195; Mittel- 195; Reiß- 196; 204; Schneide- **195**. 196; Stern- 197; Wolfs- **196**. 199. 201.
Zahnbeingewebe 4.
Zahnbogen 196.
Zahnfächer 88.
Zahnfleisch **355**. 371.

Zahnformeln 196.
Zahnhöhle 191.
Zahnleisten **71**.
Zahnlücken 201.
Zahnplatte **355**. 383.
Zahnpulpa 192.
Zahnsockel **192**.
Zahnstein **192**.
Zangen 195.
Zäpfchen 356.
Zapfengelenk 24.
Zehen, After- oder falsche 141. 143.
— Haupt- oder wahre 143.
— Hinter- **165**.
— Vorder- **123**.
Zehenballen 990.
Zehenbinde 139.
Zehenendorgan **970**.
Zehengelenk 151. 153. 155.
Zehenglieder, hintere **166**. 178.
— vordere **126**. 135.
Zelle **2**.
Zelt, häutiges, des Gehirns 769.
— knöchernes, des Schädels 84.
Zementsubstanz **192**.
Zentralkanal 774.
Zentralorgane des Nervensystems 768.
Zerebrospinalflüssigkeit 773. 795.
Ziliarfortsätze 921.
Ziliarzone **925**.
Zirbel 790. 836.
Zirbelstiele 790.
Zirkumanaldrüsen **406**. 462.
Zitze 575; Entwicklung 577.
Zitzenfortsätze 27.
Zona sulcomarginalis 816.
Zonae recti 406.
Zonula ciliaris **921**. **925**.
Zunge **359**. 371. V. 1004; Entwicklung 349; Muskeln **361**. 373.
Zungenbälge **361**. 372.
Zungenbändchen **357**. 370.
Zungenbein **77**. 92; Verbindungen 117.
Zungenbeinfortsatz 88.
Zungenbeinfuge 93. **117**.
Zungenbeinknorpel 93.
Zungenbodendrüse 361.
Zungendrüsen 361.
Zungengaumenbogen 378.
Zungengaumenpfeiler 372.
Zungenkehldeckelfalte 372.
Zungenmandel **361**.
Zungenpapillen **359**. 372.
Zungenranddrüsen 372.
Zungenrückenknorpel **361**. 371.
Zungenrückenwulst **359**. 361.
Zungenwärzchen 372.
Zwerchfell **275**. P. 284. W. 291. S. 292. F. 293. V. 1001; Entwicklung 347; Stellung und Wirkung 275.
Zwischengelenksknorpel **21**. 22. 117.
Zwischenhirn 832; Fasciculi 836.
Zwischenkieferbein **72**. 89.
Zwischenknorpel 22. 24. 185; Bänder der 186.
Zwischenmuskelbänder 209.
Zwischenniere **587**.
Zwischenrollausschnitt 141.
Zwischenscheitelbein **67**. 84.
Zwischenschenkeldreieck 779.
Zwischenwirbelscheibe 58.
Zwischenzahnrand 89. 91.
Zwischenzehenband 153.
— gekreuztes 157. 158.
Zwölffingerdarm s. Duodenum.

BIBLIOTEKA GŁÓWNA

Druck der Universitätsdruckerei H. Stürtz A. G., Würzburg.